COLEÇÃO NETTER de Ilustrações Médicas

FRANK H. NETTER, MD

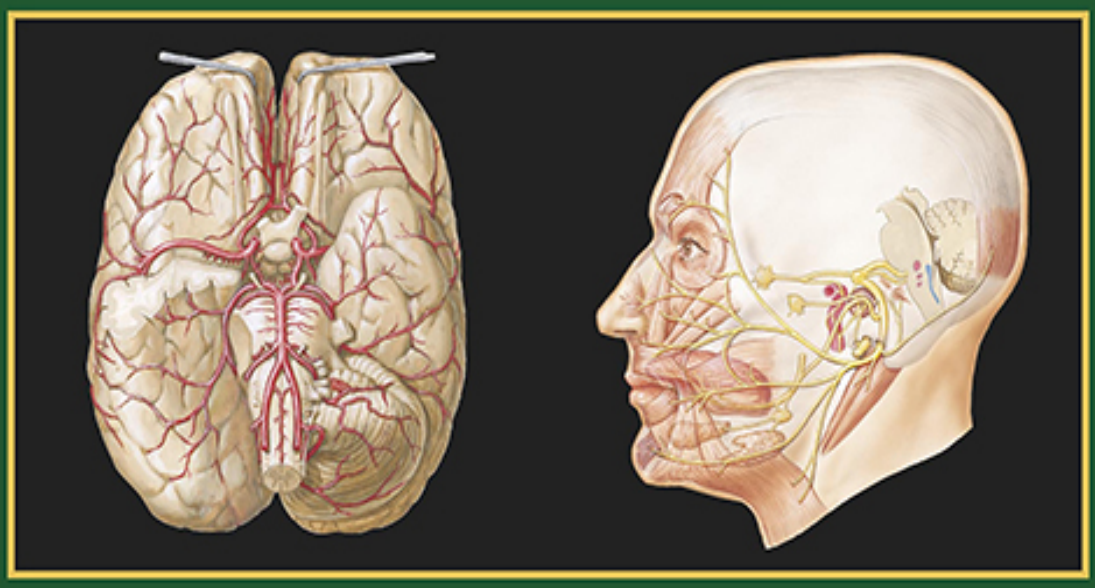

VOLUME 7

Sistema Nervoso

Cérebro - PARTE I

H. ROYDEN JONES • TED M. BURNS
MICHAEL J. AMINOFF • SCOTT L. POMEROY

GEN | GUANABARA KOOGAN

Tradução da
2ª Edição

Coleção Netter de Ilustrações Médicas Sistema Nervoso – Cérebro

2ª EDIÇÃO

H. Royden Jones, MD

Jaime Ortiz-Patino, Chair in Neurology
Lahey Clinic
Burlington, Massachusetts
Clinical Professor of Neurology
Harvard Medical School
Boston Children's Hospital
Boston, Massachusetts

Ted M. Burns, MD

Professor and Executive Vice Chair
Department of Neurology
University of Virginia
Charlottesville, Virginia

Michael J. Aminoff, MD, DSc, FRCP

Distinguished Professor and Executive Vice Chair
Department of Neurology
School of Medicine
University of California
San Francisco, California

Scott L. Pomeroy, MD, PhD

Bronson Crothers Professor of Neurology
Harvard Medical School
Chair, Department of Neurology
Neurologist-in-Chief
Boston Children's Hospital
Boston, Massachusset

OceanofPDF.com

Sumário

Capa

Folha de rosto

Copyright

Revisão científica e tradução

A coleção

Os editores

Prefácio

Apresentação, agradecimento e dedicatória

O artista (texto da primeira edição)

Frank Netter, MD: uma lembrança pessoal

Introdução da primeira edição

Conselho consultivo

Colaboradores

Seção 1: Desenvolvimento normal e anormal

- Características iniciais do sistema nervoso: o embrião aos 18 dias
- Formação inicial do encéfalo e medula espinal: o embrião de 20 a 24 dias
- Morfogênese do encéfalo, medula espinal e sistema nervoso periférico: o embrão de 28 a 36 dias
- Formação defeituosa do tubo neural
- Disrafismo espinal
- Crescimento do encéfalo fetal no primeiro trimestre (este)
- Craniossinostose
- Hemorragias extracranianas e fraturas cranianas no recém-nascido
- Hemorragia intracraniana no recém-nascido
- O desenvolvimento externo do encéfalo no segundo e terceiro trimestres
- Ventrículos encefálicos definitivos
- Hidrocefalia
- Tratamento cirúrgico da hidrocefalia
- Paralisia cerebral
- Estabelecendo a diversidade celular no encéfalo e medula espinal embrionária
- Geração de diversidade neuronal na medula espinal e metencéfalo
- Formação de circuito na medula espinal
- Fazendo tratos nervosos periféricos e centrais
- Lesões ao plexo braquial e/ou raiz nervosa cervical ao nascimento
- Morfogênese e diferenciação regional do prosencéfalo
- Neurogênese e migração celular no neocórtex em desenvolvimento

Distúrbios da proliferação e migração neuronal

Dislexia do desenvolvimento

Distúrbios do espectro autista

Síndrome de Rett

Seção 2: Distúrbios neurocognitivos e do córtex cerebral

Superfícies do encéfalo

Córtex encefálico: função e vias de associação

Principais feixes de associação cortical

Circuitos de projeção corticocortical e subcorticocortical

Corpo caloso

Rinencéfalo e sistema límbico

Hipocampo

Fórnice

Complexo amigdaloide

Regiões do prosencéfalo associadas ao hipotálamo

Radiações talamocorticais

Estrutura neuronal e sinapses

Transmissão sináptica química

Soma de excitação e inibição

Tipos de neurônios no córtex encefálico

Astrócitos

Testes para defeitos da função cortical superior

Circuitos de memória

Amnésia

Disfunção de linguagem de hemisfério dominante

- Disfunção cortical superior do hemisfério não dominante
- Doença de alzheimer: patologia
- Doença de alzheimer: distribuição da patologia
- Doença de alzheimer: manifestações clínicas, fases progressivas
- Demência frontotemporal
- Demência com corpos de lewy
- Demência vascular
- Demências tratáveis
- Hidrocefalia de pressão normal

Seção 3: Epilepsia

- Eletroencefalografia
- Convulsões e Epilepsia
- Síndromes Epilépticas
- Crises Neonatais
- Estado Epiléptico
- Causas das Crises
- Neurobiologia da Epilepsia
- Tratamento de Epilepsia

Seção 4: Psiquiatria

- Sistema Límbico
- Transtorno Depressivo Maior
- Depressão Pós-parto
- Transtorno Bipolar
- Transtorno de Ansiedade Generalizada

Transtorno de Ansiedade Social

Transtorno do Pânico

Transtorno de Estresse Pós-traumático

Transtorno Obsessivo-compulsivo

Somatização

Transtorno Conversivo

Esquizofrenia

Transtornos por Uso de Álcool

Tratamento para Transtornos por Uso de Álcool

Abstinência de Álcool

Transtornos por Uso de Opioides

Abstinência de Opioide

Transtorno da Personalidade Borderline

Transtorno da Personalidade Antissocial

Abuso de Parceiro Íntimo

Abuso Contra Idoso

Delirium e Mudanças Agudas da Personalidade

Insônia

Pediatria: Transtornos Depressivos

Pediatria: Transtornos de Ansiedade

Pediatria: Transtornos do Comportamento Disruptivo

Pediatria: Transtornos de Déficit de Atenção/Hiperatividade

Pediatria: Transtornos da Alimentação

Abuso Infantil

Seção 5: Hipotálamo, hipófise, sono e tálamo

Relações Anatômicas do Hipotálamo

Desenvolvimento e Distúrbios do Desenvolvimento do Hipotálamo

Suporte Sanguíneo do Hipotálamo e Glândula Hipofisária

Panorama dos Grupos Celulares Hipotalâmicos

Controle Hipotalâmico da Glândula Hipofisária

Controle Hipotalâmico do Sistema Nervoso Autonômico

Sinalização Olfatória ao Hipotálamo

Sinalização Visual ao Hipotálamo

Sinalizações Somatossensitivos ao Hipotálamo

Gosto e Outras Sinalizações Sensitivas Viscerais ao Hipotálamo

Sinalizações Límbica e Cortical ao Hipotálamo

Visão Geral de Função e Disfunção Hipotalâmica

Regulação do Equilíbrio Hídrico

Regulação da Temperatura

Febre: Resposta Hipotalâmica à Inflamação Sistêmica

Regulação do Consumo de Alimentos, Peso Corpóreo e Metabolismo

Resposta ao Estresse

Regulação Hipotalâmica da Função Cardiovascular

Regulação Hipotalâmica do Sono

Narcolepsia: Um Distúrbio Hipotalâmico

Distúrbios Respiratórios do Sono

Parasomnias

Divisões da Glândula Hipofisária e suas Relações com o Hipotálamo

Hipófise Neuroipófise

Relações Anatômicas da Glândula Hipófise

Efeitos de Lesões de Massa da Hipófise no Aparelho Visual

Deficiência do Hormônio Anterior da Hipófise

Deficiências Hormonais Graves da Hipófise Anterior (Pan-hipopituitarismo)

Infarto Hipofisário Pós-parto (Síndrome de Sheehan)

Apoplexia Hipofisária

Anatomia e Patologia Talâmica

Seção 6: Distúrbios da consciência (coma)

Coma

Distúrbios da Consciência

Atendimento Emergencial e Avaliação e Exame Neurológicos

Diagnóstico Diferencial do Coma

Danos Hipóxico-hisquêmicos Encefálicos

Estado Vegetativo e Estado de Mínima Consciência

Morte Encefálica

Padrões Ventilatórios e Teste de Apneia

Seção 7: Núcleos da base e transtornos do movimento

Anatomia dos Núcleos da Base e Estruturas Relacionadas

Síndrome Acinético-rígida, Parkinsonismo ou Síndrome Parkinsoniana

Transtorno Hipercinético do Movimento

Coreia/Balismo

Tremor

Tiques e Síndrome de Tourette

Mioclonias

Doença de Wilson

Transtornos Psicogênicos do Movimento

Paralisia Encefálica

Seção 8: Cerebelo e ataxia

Cerebelo e o Quarto Ventrículo

Anatomia Macroscópica do Cerebelo

Pedúnculos Cerebelares

Córtex Cerebelar e Núcleos Cerebelares

Circuitos Corticais e Corticonucleares Cerebelares

Subdivisões e Vias Aferentes do Cerebelo

Vias Eferentes Cerebelares

Vias Cerebelovestibulares

Organização Modular Cerebelar

Conexões Cerebrocerebelares

Exame Motor Cerebelar

Síndrome Cognitiva Afetiva Cerebelar

Transtornos Cerebelares — Diagnóstico Diferencial

Transtornos da Marcha — Diagnóstico Diferencial

Ataxia de Friedreich

Seção 9: Circulação cerebrovascular e AVE

Avaliação e Abordagem ao Paciente com AVE

Isquemia da Circulação Anterior

Distúrbios do Sistema Vertebrobasilar

Êmbolo Encefálico

AVE Lacunar

Encefalopatia Hipertensiva

Hipóxia

Coagulopatias

Trombose do Seio Venoso

Hemorragia Intraencefálica

Hemorragia Subaracnoide e Aneurismas Intracranianos

Doença Encefalovascular Pediátrica

Reabilitação Inicial e Introdutória do AVE

Reabilitação da Afasia

Outras Questões de Reabilitação: Disfagia/ Treino de Marcha/ Síndrome do Encarceramento

Seção 10: Esclerose múltipla e outros transtornos autoimunes do sistema nervoso central

Esclerose Múltipla: Perspectiva Geral

Esclerose Múltipla: Manifestações Clínicas

Esclerose Múltipla: Diagnóstico

Esclerose Múltipla: Fisiopatologia

Esclerose Múltipla: Recidivas

Enigma da Esclerose Múltipla Progressiva

Esclerose Múltipla: Patologia

Esclerose Múltipla: Tratamento

Neuromielite óptica, Encefalomielite disseminada Aguda e Leucoencefalite Hemorrágica Aguda

Outras Síndromes Neuroimunológicas: Uma Superposição de Processos Primários e Paraneoplásicos

Síndrome do Homem Rígido

Transtornos Paraneoplásicos Imunologicamente Mediados

Neuroimunologia: Síndromes Paraneoplásicas e Outras Síndromes Autoimunes

Seção 11: Infecções do sistema nervoso

- Meningite Bacteriana
- Abscesso Encefálico
- Infecções Parameníngeas
- Infecções no Hospedeiro Imunocomprometido
- Neurocisticercose
- Infecções por Espiroquetas
- Tuberculose Encefálica e da Medula Espinal
- Tétano
- Meningite Asséptica
- Vírus da Imunodeficiência Humana
- Poliomielite
- Herpes-Zóster
- Encefalite pelo Vírus Herpes Simples e Raiva
- Infecções Parasitárias: Malária Encefálica e Tripanossomíase Africana
- Infecções Parasitárias: Triquinose (Triquinelose)
- Infecções Parasitárias: Meningite Criptocócica
- Doença de Creutzfeldt-Jakob
- Neurossarcoidose

Seção 12: Neuro-oncologia

- Apresentações Clínicas dos Tumores Encefálicos
- Gliomas
- Glioblastoma
- Tumores Encefálicos Pediátricos
- Tumores Metastáticos para o Encéfalo

Meningiomas

Tumores Hipofisários e Craniofaringiomas

Tumores da Região Pineal

Schwannomas Vestibulares

Tumores Intraventriculares

Cordomas

Diagnóstico Diferencial de Tumores do Sistema Nervoso Central

Modalidades Terapêuticas

Seção 13: Cefaleias

Visão Geral das Cefaleias

Fisiopatologia da Enxaqueca

Apresentação da Enxaqueca

Aura de Enxaqueca

Tratamento da Enxaqueca

Cefalalgias Autonômicas do Trigêmeo

Cefaleia de Tipo Tensional e Outras Cefaleias Episódicas e Crônicas Benignas

Cefaleia Pediátrica

Neuralgias Cranianas: Neuralgia do Trigêmeo

Outras Neuralgias Cranianas

Hipertensão Intracraniana Idiopática (HII), Pseudotumor Encefálico

Hipotensão Intracraniana/Cefaleia por Baixa Pressão do Líquido Cefalorraquiano

Arterite de Células Gigantes

Cefaleias em Estruturas Contíguas

Cefaleia em Trovoada e Outras Cefaleias Presentes no Pronto-socorro

Seção 14: Trauma cefálico

- Crânio: Normas Frontal e Lateral
- Crânio: Corte Sagital Mediano
- Calvária
- Norma Externa da Base do Crânio
- Ossos, Marcas e Orifícios da Base do Crânio
- Traumatismos Cranianos
- Concussão
- Hematoma Epidural Agudo
- Hematoma Subdural Agudo
- Imagens de TC e RM de Hematomas Intracranianos
- Lesão Vascular
- Avaliação Inicial e Conduta no Trauma Cefálico
- Pontuação de Coma de Glasgow
- Cuidados Neurológicos Intensivos e Conduta após Lesão Encefálica Traumática

Leituras sugeridas

Índice

OceanofPDF.com

Copyright

© 2014 Elsevier Editora Ltda.
Tradução autorizada do idioma inglês da edição publicada por Saunders – um selo editorial Elsevier Inc.
Todos os direitos reservados e protegidos pela Lei 9.610 de 19/02/1998.
Nenhuma parte deste livro, sem autorização prévia por escrito da editora, poderá ser reproduzida ou transmitida sejam quais forem os meios empregados: eletrônicos, mecânicos, fotográficos, gravação ou quaisquer outros.
ISBN: 978-85-352-7316-8
ISBN (versão eletrônica): 978-85-352-7907-8
ISBN (plataformas digitais): 978-85-352-7908-5
Copyright © 2013 by Saunders, an imprint of Elsevier Inc.
This edition of The Netter Collection of Medical Illustrations: Nervous System: Part I – Brain, volume 7, second edition, edited by H. Royden Jones, Ted M. Burns, Michael J. Aminoff, and Scott L. Pomeroy is published by arrangement with Elsevier Inc.
ISBN: 978-14-160-6387-2

Capa
Mello & Mayer Design

Editoração Eletrônica
Thomson Digital

Elsevier Editora Ltda.

Conhecimento sem Fronteiras
Rua Sete de Setembro, n° 111 – 16° andar

20050-006 – Centro – Rio de Janeiro – RJ
Rua Quintana, n° 753 – 8° andar
04569-011 – Brooklin – São Paulo – SP
Serviço de Atendimento ao Cliente
0800 026 53 40
atendimento1@elsevier.com
Consulte nosso catálogo completo, os últimos lançamentos e os serviços exclusivos no site www.elsevier.com.br

Nota

Como as novas pesquisas e a experiência ampliam o nosso conhecimento, pode haver necessidade de alteração dos métodos de pesquisa, das práticas profissionais ou do tratamento médico. Tanto médicos quanto pesquisadores devem sempre basear-se em sua própria experiência e conhecimento para avaliar e empregar quaisquer informações, métodos, substâncias ou experimentos descritos neste texto. Ao utilizar qualquer informação ou método, devem ser criteriosos com relação a sua própria segurança ou a segurança de outras pessoas, incluindo aquelas sobre as quais tenham responsabilidade profissional.

Com relação a qualquer fármaco ou produto farmacêutico especificado, aconselha-se o leitor a cercar-se da mais atual informação fornecida (i) a respeito dos procedimentos descritos, ou (ii) pelo fabricante de cada produto a ser administrado, de modo a certificar-se sobre a dose recomendada ou a fórmula, o método e a duração da administração, e as contraindicações. É responsabilidade do médico, com base em sua experiência pessoal e no conhecimento de seus pacientes, determinar as posologias e o melhor tratamento para cada paciente individualmente, e adotar todas as precauções de segurança apropriadas.

Para todos os efeitos legais, nem a Editora, nem autores, nem editores, nem tradutores, nem revisores ou colaboradores, assumem qualquer responsabilidade por qualquer efeito danoso e/ou malefício a pessoas ou propriedades envolvendo responsabilidade, negligência etc. de produtos,

ou advindos de qualquer uso ou emprego de quaisquer métodos, produtos, instruções ou ideias contidos no material aqui publicado.

O Editor

CIP-BRASIL. CATALOGAÇÃO NA PUBLICAÇÃO SINDICATO NACIONAL DOS EDITORES DE LIVROS, RJ

S636

Sistema nervoso, parte I, volume 7: cérebro / H.Royden Jones ... [et al.] ; tradução Silvia
Mariangela Spada. - 2. ed. - Rio de Janeiro : Elsevier, 2014.

il. ; 29 cm. (Netter de Ilustrações Médicas)

Tradução de: The Netter Collection of medical ilustrations 2a edition – Nervous
System – part II – Spinal Cord and Peripheral Motor and Sensory Systems

Sequência de: The Netter Collection of medical ilustrations 2a Edition – Nervous
System – part II – Spinal Cord and Peripheral Motor and Sensory Systems

Inclui índice

ISBN 978-85-352-7316-8

1. Cérebro - Anatomia - Atlas. 2. Cabeça - Anatomia - Atlas. 3. Pescoço - Anatomia
- Atlas. 4. Coluna vertebral - Anatomia - Atlas. I. Netter, Frank H. (Frank Henry),
1906- 1991. II. Jones, H. Royden. III. Título. IV. Série.

14-11327 CDD: 611.91
CDU: 611.91

OceanofPDF.com

Revisão científica e tradução

Coordenação da revisão científica

Prof. Dr. Geraldo Pereira Jotz
Professor Titular de Anatomia Humana
Chefe do Departamento de Ciências Morfológicas
Universidade Federal do Rio Grande do Sul (UFRGS)
Médico Otorrinolaringologista/Cirurgião de Cabeça e Pescoço

Revisão científica

Prof. Antonio Carlos Huf Marrone
Professor Associado de Anatomia Humana
Departamento de Ciências Morfológicas
Universidade Federal do Rio Grande do Sul (UFRGS)
Professor Adjunto de Neurologia
Departamento de Medicina Interna
Faculdade de Medicina
Pontifícia Universidade Católica do Rio Grande do Sul (PUCRS)
Médico Neurologista
Mestre em Neuroanatomia pela UFRGS
Doutor em Ciências Médicas pela PUCRS
Prof. MSc. Henrique Zaquia Leão
Professor Assistente de Anatomia Humana
Universidade Ritter dos Reis
Biólogo
Doutorando em Ciências da Saúde
Universidade Federal de Ciências da Saúde de Porto Alegre
Dr. Luiz Carlos Porcello Marrone

Mestre em Ciências Médicas pela PUCRS

Doutorando pelo Programa de Pós-graduação em Ciências Médicas da PUCRS

Médico Neurologista

Coordenador Clínico do Instituto do Cérebro (InCer) da PUCRS

Coordenador do Programa Neurovascular do Serviço de Neurologia da PUCRS

Tradução

Adriana Pitella Sudré (Seção 11)

Doutora em Ciências pela Universidade Federal Rural do RJ (UFRRJ)

Mestre em Patologia pela Universidade Federal Fluminense (UFF-RJ)

Professora Adjunta da Disciplina de Parasitologia da UFF

Andreia Oliveira Bento Alves (Seção 9)

Fisioterapeuta (UFRJ)

Acupunturista

Pós-graduada em Fisioterapia em Terapia Intensiva pela Universidade Estácio de Sá

Eliseanne Nopper (Seções 12 a 14)

Especialista em Psiquiatria Clínica pela Faculdade de Medicina de Santo Amaro (FMSA) e Complexo Hospitalar do Mandaqui, SP

Médica pela FMSA/Organização Santamarense de Educação e Cultura da Universidade de Santo Amaro (OSEC/UNISA), SP

Fernando Diniz Mundim (Seções 7, 8 e 10)

Professor Adjunto do Instituto de Psiquiatria da Universidade Federal do Rio de Janeiro (UFRJ)

Keila Dutka (Seções 5 e 6)

Médica Veterinária

Mestranda no Laboratória de Ornitopatologia, UNESP - Botucatu

Maria Inês Corrêa Nascimento (Seção 4)

Bacharel em Letras (tradução bilíngue) pela Pontifícia Universidade Católica do Rio de Janeiro (PUC-RJ)

Silvia Mariangela Spada (Seções 1 e 2)

Especialização em Tradução (cursos extracurriculares) pela Universidade de São Paulo (USP)

Bacharel em Letras pela Faculdade de Filosofia, Letras e Ciências Humanas da USP

Sueli Toledo Basile (Seção 3)

Tradutora

Consultora Empresarial para Registro de Produtos na ANVISA – Ministério da Saúde

Tatiana F. Robaina (Índice)

Doutora em Ciências pela Universidade Federal do Rio de Janeiro (UFRJ)

Mestre em Patologia pela Universidade Federal Fluminense (UFF)

Especialista em Estomatologia pela Universidade Federal do Rio de Janeiro (UFRJ)

Cirurgiã-dentista pela Universidade Federal de Pelotas (UFPel)

OceanofPDF.com

A coleção

Dr. Frank Netter trabalhando.

O Dr. Frank H. Netter era o exemplo de vocações distintas de médico, artista e professor. E o que é mais importante, ele as unia. As ilustrações Netter sempre iniciavam com uma meticulosa pesquisa na detalhada anatomia clínica humana, uma filosofia que norteou seu conhecimento amplo e profundo da medicina. Muitas vezes, Netter dizia: “Esclarecimento é o objetivo. Não importa a beleza da ilustração médica, pois tem pouco valor se não esclarece uma questão médica”. Seu maior desafio e seu maior sucesso consistiram em encontrar um meio-termo entre a clareza artística e a complexidade da instrução. Esse sucesso é sintetizado por esta série, que teve início em 1948, quando a primeira coleção do trabalho de Netter, um volume único, foi publicado pela CIBA Pharmaceuticals. O sucesso foi tão

grande que nos 40 anos que se seguiram a coleção expandiu-se para uma série de oito volumes – cada um dedicado a um único sistema corporal.



O “livro azul” – volume único que abriu caminho para a série *Coleção Netter de Ilustrações Médicas*, também carinhosamente conhecida por “livros verdes”.

Nesta segunda edição da reconhecida série, estamos honrados em oferecer o trabalho atemporal de Netter, agora organizado e com um texto moderno e imagens radiológicas cedidas por respeitados neurologistas das mais renomadas instituições médicas do mundo, acrescido de novas ilustrações criadas por artistas que trabalharam de acordo com a tradição Netter. Estudantes e médicos encontrarão neste livro centenas de trabalhos artísticos originais – o corpo humano em imagens –, acompanhados dos conhecimentos e das inovações médicas mais atuais, tudo isso respeitando o estilo sublime de Frank Netter.

O conceituado médico-artista Carlos Machado, MD, principal sucessor responsável pela continuidade da tradição Netter, tem um apreço particular pelo livro verde. “O *Sistema Reprodutor* tem um significado especial para aqueles que, assim como eu, admiram profundamente o trabalho do Dr. Netter. Neste volume, Netter surpreende pela representação das texturas de diferentes superfícies, o que gosto de chamar de ‘o ritmo do pincel’, uma vez que a dimensão e a direção do pincel, bem como o intervalo que separa as pinceladas, é que criam a ilusão dessas texturas: os órgãos possuem suas superfícies externas, as superfícies de suas cavidades e a textura de seus

parênquimas representadas de forma realista. Isso estabeleceu o estilo para os volumes seguintes da Coleção Netter – cada qual sendo uma combinação de obra de arte e informação científica precisa.”

Embora a ciência e o ensino da medicina passem por mudanças na terminologia e na prática, e novas descobertas surjam, algumas coisas permanecem. Um paciente é um paciente. Um professor é um professor. E as fotografias do Dr. Netter – ele as chamava de fotografias, nunca de pinturas – permanecem com a mesma mistura de beleza e recursos instrutivos que guiaram as mãos de médicos e cultivaram sua imaginação por mais de meio século.

A série original não poderia existir sem a dedicação daqueles que editaram, criaram e, de várias maneiras, contribuíram, nem, é claro, sem a excelência do Dr. Netter. Para esta incrível segunda edição, também devemos ser gratos aos autores, editores, conselheiros e artistas cujos esforços incansáveis foram fundamentais na adaptação desses trabalhos atemporais em referências confiáveis para os médicos de hoje no treinamento e na prática. De todos nós da equipe editorial Netter da Elsevier, nossos sinceros agradecimentos.

Uma nova figura ilustrada pintada por Carlos Machado, MD, para o *Sistema Endócrino*, Volume 2, 2 ª ed.

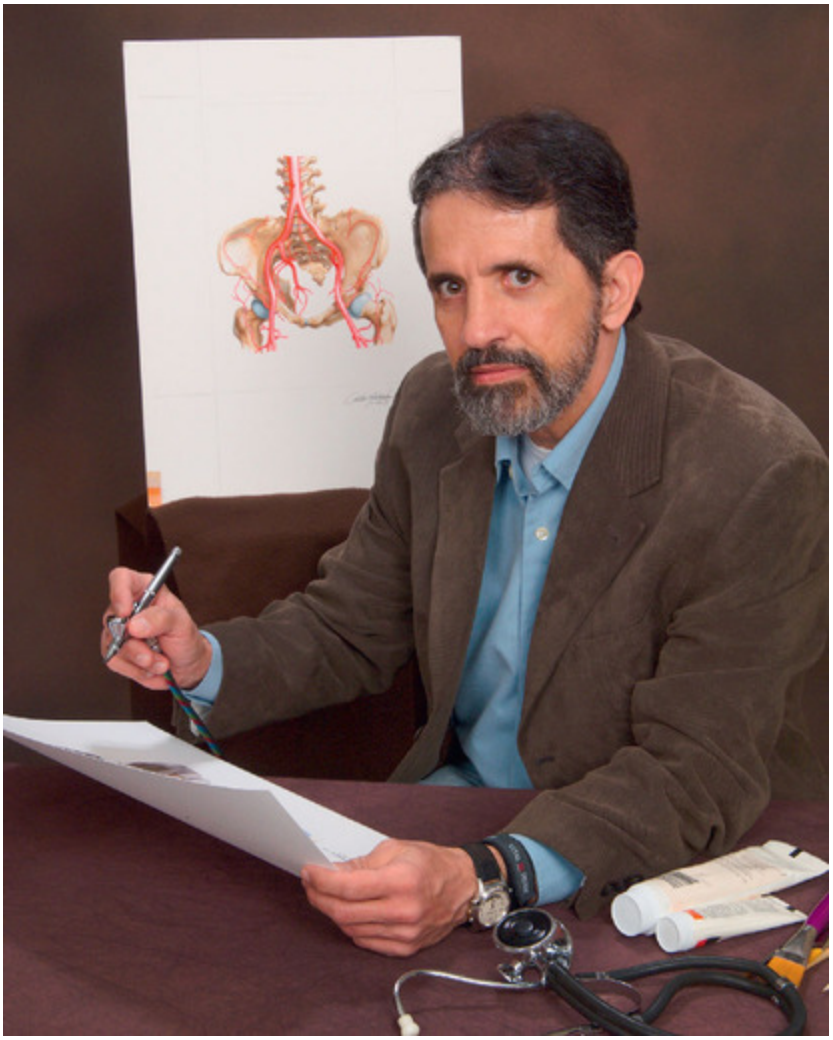

Dr. Carlos Machado trabalhando.

OceanofPDF.com

Os editores

H. Royden Jones, MD, é presidente emérito do departamento de neurologia da Clínica Lahey, em Burlington, Massachusetts, e diretor emérito do laboratório de eletromiografia no Boston Children's Hospital. É professor da Clínica de Neurologia na Harvard Medical School e

palestrante da área na Tufts Medical School. No Lahey, detém a Cadeira de Neurologia Jaime Ortiz-Patino. O Dr. Jones formou-se pelo Tufts College e Northwestern University Medical School. Depois de ter sido médico residente no Philadelphia General Hospital, tornou-se residente de medicina interna no Mayo, especializando-se em neurologia e neurofisiologia clínica. O Dr. Jones serviu, durante três anos, no Exército norte-americano, como chefe de Neurologia no 5th General Hospital, Bad Cannstatt, Alemanha.

O Dr. Jones entrou para a Clínica Lahey em 1972, estabelecendo, no início, sua residência em neurologia, em parceria com o Boston City Hospital, e, posteriormente, o Tufts Medical Center. Em 1984, fundou a Associação de distúrbios neuromusculares da neurofisiologia clínica da Lahey e, subsequentemente, treinou muitos futuros líderes nessa área. Na Lahey, também atuou como presidente do Comitê do Corpo Médico, da área educacional e da Divisão de Medicina e Especialidades Médicas, participando do Conselho de Diretores por 19 anos. Atualmente, prefere o cuidado com o paciente, a pesquisa clínica e o ensino de responsabilidades.

Em 1977, o Dr. Jones ingressou no Departamento de Neurologia do Boston Children's Hospital, e fundou o Laboratório de Eletromiografia (EMG) em 1979. Ao perceber que não havia informações clínicas suficientes sobre EMG pediátrica, esta passou a ser seu principal interesse na pesquisa clínica, o que acabou levando-o a coeditar três importantes livros sobre neurologia clínica infantil e distúrbios neuromusculares. O Dr. Jones editou outras três publicações Netter, incluindo a edição de 1986 do atlas e duas edições do *Netter's Neurology*. Já foi convidado a falar sobre distúrbios neuromusculares infantis em todo o mundo. Ele é cofundador da conferência bianual *International Paediatric EMG*, sediada no Great Ormond Street Children's Hospital, em Londres, Inglaterra. Também tem grande interesse clínico em adultos, particularmente relacionado a distúrbios neuromusculares neuroimunológicos e paraneoplásicos. O Dr. Jones tem mais de 200 artigos e capítulos de livros na área.

Durante oito anos, o Dr. Jones foi diretor da American Board of Psychiatry and Neurology, e se tornou presidente de Neurologia desse conselho em 2004. Nesse período, foi membro do Conselho de Revisão de Residência do Conselho de Acreditação para Pós-graduação em Educação Médica. Em 2007, recebeu o prêmio Destaque Médico da Associação Americana de Medicina Eletrodiagnóstica e Neuromuscular. A equipe

médica da Clínica Lahey concedeu ao Dr. Jones, em 2010, sua maior homenagem – o Prêmio Frank Lahey por “comprometimento com os valores do Dr. Frank Lahey: respeito, trabalho em equipe, excelência, comprometimento com o melhor”. Em 2011, ele recebeu o prêmio *Lahey's Annual Research*.

Junto com sua esposa, o Dr. Jones tem quatro filhos. Sua filha foi promotora na cidade de Nova York; o filho mais velho é professor na *University of Rochester Simon School of Business*; e os outros dois filhos são médicos: um é especialista em medicina de emergência na área rural de New Hampshire, enquanto o outro ocupa a presidência da Cultura da Medicina no *Harvard College and Medical School*. Fotografia é o principal passatempo do Dr. Jones.

Ted M. Burns, MD, é professor de neurologia na *University of Virginia*. O Dr. Burns nasceu e foi criado no subúrbio de Kansas City, Kansas. Concluiu a graduação na *University of Kansas* e depois ingressou na *University of Virginia* para residência em neurologia e especialização em neurofisiologia clínica. Concluiu uma segunda especialização em distúrbios dos nervos periféricos na Mayo Clinic, em Rochester, Minnesota. Ele fez parte do corpo médico da Clínica Lahey em Burling, Minnesota, por dois anos antes de ingressar no Departamento de Neurologia da *University of Virginia* em 2002. Em 2008, recebeu o título *Harrison Distinguished Professor Chair* na *University of Virginia*. O Dr. Burns é vice-presidente do Departamento de Neurologia e diretor do Programa de Residência em

Neurologia e do Programa de Especialização em Neurofisiologia Clínica. Também é o diretor médico de Neurologia no Laboratório EMG.

O foco clínico do Dr. Burns está no cuidado de pacientes com distúrbio neuromuscular, incluindo *miastenia gravis*. Ele recebeu o prêmio "Médico do ano" da *Myastenia Gravis Foundation of America* (MGFA), em 2010. Entre seus interesses acadêmicos, estão o desenvolvimento e a validação de medidas de desfecho amistosas para *miastenia gravis* e outros distúrbios neuromusculares. O Dr. Burns também se interessa por *podcasting* para instrução de médicos, pacientes e familiares. Ele é fundador e editor do *podcast* semanal do periódico *Neurology* e do *podcast* da Associação Americana de Medicina Eletrodiagnóstica e Neuromuscular (AANEM). Também criou a série de *podcasts* da MGFA, idealizada para educar pacientes e familiares sobre os aspectos práticos da MG.

O Dr. Burns e sua esposa, Bonnie, têm três filhos maravilhosos, Charlie, Elizabeth e Sarah. Ele vive com sua família em Charlottesville, Virgínia.

Michael J. Aminoff, MD, nasceu e foi educado na Inglaterra, graduou-se pela *University College L*ondon, em 1962, e pela *University College Hospital Medical School* como médico, em 1965. Posteriormente, especializou-se em neurologia e neurofisiologia clínica *no National Hospital for Neurology and Neurosurgery (Queen Square)* em Londres. Também realizou pesquisa sobre fisiologia da coluna vertebral no Instituto de Neurologia, o que resultou na conquista de um título de MD (que, na Inglaterra, é um título médico avançado baseado em pesquisa) ao concluir sua tese. Em 1974, ele se mudou da Inglaterra para a *California San Francisco School of Medicine*, onde é professor desde 1982 na área de neurologia, tendo recebido o título de Professor Emérito. Foi diretor dos laboratórios de neurofisiologia clínica na UCSF até julho de 2004, quando

deixou o cargo para ser vice-presidente do Departamento de Neurologia. Também é diretor do *Parkinson's Disease Clinic and Research Center*. Atualmente, o *Dr. Aminoff* está envolvido em diversos testes clínicos, incluindo um sobre terapia gênica, e também em estudos fisiológicos de pacientes com distúrbios de movimento.

O Dr. Aminoff é autor de mais de 230 artigos médicos e científicos originais, além de ser autor ou editor de vários livros, muitos dos quais tiveram diversas edições, bem como de um número considerável de capítulos sobre assuntos relacionados à neurologia. Suas contribuições científicas publicadas resultaram na premiação como *Doctorate in Science*, um doutorado avançado na Faculdade de Ciências, pela *University of London*, em 2000. Ele é um dos dois editores responsáveis pela *Encyclopedia of the Neurological Sciences*, de quatro volumes, publicada pela *Academic Press* em 2003 (uma nova edição está sendo produzida). O Dr. Aminoff também é um dos editores da prestigiada série em vários volumes intitulada *Handbook of Clinical Neurology* (Elsevier). Foi editor responsável pelo periódico *Muscle and Nerve* de 1998 a 2007, e também faz parte de vários outros conselhos editoriais. Entre seus outros interesses, está a história da medicina, além de ter escrito duas biografias sobre Brown-Séquard, uma publicada pela Raven Press, em 1993, e outra pela Oxford University, em 2011.

O Dr. Aminoff já recebeu vários prêmios ao longo dos anos, incluindo o Prêmio de Realização de Vida da Associação Americana de Medicina Eletrodiagnóstica e Neuromuscular em 2006, e o Prêmio A. B. Baker da Academia Americana de Neurologia, em 2007, pelos serviços prestados e as contribuições para o ensino médico. Durante oito anos, ele foi diretor da Câmara Americana de Psiquiatria e Neurologia, sendo presidente do conselho em 2011. O Dr. Aminoff é casado, vive em São Francisco e tem uma filha pediatra e dois filhos advogados.

Scott L. Pomeroy, MD, PhD, graduou-se pela *Miami University* e foi o primeiro graduado do programa MD/PhD da *University of Cincinnati*. Ele se especializou em pediatria no *Boston Children's Hospital* e em neurologia infantil no St. *Louis Children's Hospital*. Em 1989, recebeu o prêmio *Child Neurology Society Young Investigator* pelo trabalho desenvolvido no pós-doutorado com *Dale Purves na Washington University*. Ele já recebeu vários prêmios por suas pesquisas e cuidados clínicos de crianças com tumores cerebrais embrionários, incluindo o *Sidney Carter Award*, a *Daniel Drake Medal* e o *Compassionate Caregiver Award* do *Kenneth Schwartz Center*.

Atualmente, o Dr. Pomeroy é presidente do Departamento de Neurologia e neurologista-chefe no *Boston Children's Hospital*, Bronson Crother

Professor da área de Neurologia na *Harvard Medical School* e diretor do *Eunice K. Shriver National Institutes of Child Health and Human Development* – que financia o *Intelectual and Developmental Disabilities Research Center* do *Boston Children's Hospital* e da *Harvard Medical School*. O Dr. Pomeroy e sua esposa, Marie, vivem em Boston e têm cinco filhos já adultos, Steve, Cole, Ann, Minna e David.

OceanofPDF.com

Prefácio

Associar as ilustrações médicas clássicas do Dr. Frank Netter a um texto atual e de primeira classe é uma ideia brilhante. A escolha dos autores não poderia ter sido melhor; como grupo, são médicos bem-conceituados cuja experiência como professores, de reputação nacional e algumas vezes internacional, é facilmente observada pela clareza de sua escrita. É perceptível a atenção dispensada à confecção de um texto claro e compreensível. As imagens acrescentadas, como as de MRI e outras ferramentas visuais, foram muito bem escolhidas. Sua clareza ao objetivo didático iguala-se ao texto em qualidade, e ambos integram-se perfeitamente bem com as clássicas imagens Netter. O mais impressionante em relação a esse esforço é a maravilhosa combinação das ilustrações Netter com um texto em que a coerência é preservada.

A publicação original dessas ilustrações no primeiro *Atlas Netter* foi uma parte regular, embora não oficial, de meu aprendizado neurológico na Escola de Medicina, no início de minha carreira, na década de 1960. Simultaneamente, o *Clinical Symposia do Netter*, exemplar de capa branca e bem fino, que chegava a cada dois meses, sempre era bem-vindo com a correspondência... havia com frequência mais de um exemplar sobre minha mesa. Tratava-se, em sua essência, de um miniatlas que trazia no centro uma ilustração impressionante que dizia a você imediatamente qual era o assunto abordado. Cada nova edição trazia de 15 a 20 novas ilustrações Netter, hoje clássicas. Não estava claro como a Ciba Pharmaceutical queria nos influenciar especificamente em troca de seus materiais didáticos maravilhosos e grátis. Hoje penso que gostaria de ter guardado muitos deles.

O estilo do Dr. Netter é absolutamente distinto. Tem a aparência de uma ilustração artística de meados do século XX, algo no estilo de Norman Rockwell. Assim como acontece com Rockwell, é possível reconhecer uma

ilustração Netter do outro lado da sala. Ele é consistente, não importa o assunto; seu trabalho, incluindo a coloração viva, é sempre particularmente sério, embora, algumas vezes, tenha uma aparência de certo modo cartunista. Netter é distinto como o trabalho de todo verdadeiro grande artista, não importa qual seja o nível de sofisticação. Pense em Mondrian. Pense em Francis Bacon. Embora completamente diferentes de Netter, são bons exemplos da grande arte "sofisticada" que é semelhantemente distinta e consistente. E tal consistência, independentemente do assunto, certamente faz parte da formação da genialidade e de suas subsequentes fama e grandeza. Acompanhada de seu novo texto em duas partes detalhadas que cobrem o cérebro, bem como a medula espinal e as unidades sensoriais motoras periféricas associadas, a arte de Frank Netter renasceu brilhantemente mais uma vez. Isso certamente irá proporcionar aprendizado com prazer para outra geração de estudantes de medicina em seus estudos sobre neurologia.

Nicholas A. Vick, MD, *Clinical Professor of Neurology*
Pritzker School of Medicine
University of Chicago
Chicago, Illinois;
Department of Neurology
Northshore University Healthsystem
Evanston, Illinois

OceanofPDF.com

Apresentação, agradecimento e dedicatória

H. Royden Jones

Ted Burns

Michael J. Aminoff

Scott Pomeroy

Apresentação

Esta nova edição da *Coleção Netter de Ilustrações Médicas: Sistema Nervoso* reconhece a natureza duradoura da genialidade artística incomparável do Dr. Frank Netter e de sua grandiosa visão educacional. O atlas inicial do Dr. Netter dedicado à neurologia, publicado pela primeira vez em 1957, apresentou uma introdução bastante concisa sobre o sistema nervoso para gerações de estudantes de medicina e das ciências da saúde. Sua capacidade de simplificar o essencial de diversos componentes importantes, como o córtex cerebral e o diencéfalo, as complexidades do hipotálamo, os feixes de fibras dentro do tronco cerebral e da medula espinal, os nervos cranianos e a unidade sensório-motora periférica, era notável. Ademais, as ilustrações do Dr. Netter são absolutamente brilhantes quando comparadas àquelas disponíveis em outras obras. Suas pinturas são tão vitais hoje quanto foram em sua concepção artística.

A publicação de volume único, que fornecia uma interação entre as ciências neurológicas básicas e a neurologia clínica, oferecia uma introdução estimulante a muitos aspectos clínicos importantes e desafiadores da medicina neurológica. Embora o escopo fosse, de certa maneira, limitado em sua profundidade clínica, suas lâminas vivas e

impressionantes apresentavam um catali-sador único para estudantes, tornando o desafio do aprendizado das neurociências tanto estimulante quanto recompensador. De fato, o volume inicial do Netter foi uma influência importante para que alguns de nós levássemos em consideração uma carreira na neurologia.

Grande parte da anatomia do sistema nervoso periférico e muitos distúrbios neurológicos clínicos centrais e periféricos não estavam presentes no Sistema Nervoso original de Netter. Para expandir o escopo da neuroanatomia e dos distúrbios clínicos, um segundo volume foi publicado em 1986. Embora as publicações tenham sido separadas em momentos diferentes, ambas as partes são tratadas como “primeira edição”. Agora apresentamos a segunda edição, que é mais ampla e leva adiante a visão que Frank Netter, MD, desenvolveu de maneira tão brilhante. Desde as primeiras edições, a Elsevier adquiriu os direitos de publicação de toda a biblioteca artística de Netter, e hoje ela possui uma divisão responsável exclusivamente pela publicação de muitos textos médicos e atlas ilustrados com a arte Netter, o que inclui alguns trabalhos artísticos recentes criados por um grupo magnífico de artistas médicos que carregam adiante a tradição Netter.

Como editores do volume atual em duas partes, combinamos a informação das ciências básicas com o material clínico, discutindo anatomia, fisiologia, patologia e apresentação clínica de muitos distúrbios neurológicos, além de acrescentar a abordagem baseada em sistemas que atualmente é utilizada nos currículos de muitas escolas de medicina. Fomos privilegiados em nossa carreira por termos participado de muitos avanços tecnológicos exponenciais que resultaram na compreensão bastante detalhada de diversos distúrbios neurológicos, particularmente da rapidez e variedade dos diagnósticos e das opções de cuidados hoje disponíveis. No entanto, embora essas questões representem realizações maravilhosas que não haviam sido vislumbradas na época da primeira edição desta publicação, tais avanços nos criaram desafios agradáveis para a organização e a definição do escopo dos tópicos discutidos.

Cada um de nós está ciente das muitas questões ainda não respondidas, particularmente em relação ao Alzheimer e a outros distúrbios neurodegenerativos, várias epilepsias, autismo, esquizofrenia, aneurismas cerebrais, glioblastoma, esclerose múltipla e esclerose lateral amiotrófica,

apenas para citar algumas doenças para as quais esperamos avanços importantes ainda durante nossa vida. Temos certeza de que nossos colegas mais jovens trarão à luz respostas a dúvidas clínicas bastante enigmáticas e darão conforto e auxílio a gerações futuras de pacientes neurológicos.

Todos nós também esperamos que os estudantes de medicina de hoje encontrem nesta nova edição do Sistema Nervoso uma introdução estimulante aos muitos desafios e recompensas inerentes à carreira na neurociência clínica.

Agradecimentos

Os editores agradecem aos diversos colegas da neurociência que contribuíram para esta obra, bem como aos nossos muitos pacientes por meio dos quais aprendemos a arte e a ciência da neurologia. Também expressamos nossa admiração e agradecimentos a nossos colegas artistas Carlos A. G. Machado, MD, John A. Craig, MD, James A. Perkins, MS, MFA, Anita Impagliazzo, MA, CMI, Tiffany S. DaVanzo, MA, CMI, e Kristen Wienandt Marzejon, MS, MFA, que mantiveram tão cuidadosamente a abordagem de Frank Netter em relação à ilustração médica. Esses artistas dedicados criaram com propriedade algumas lâminas novas e bri-lhantes para esses volumes. Além disso, Barry Arnason, MD, autor principal da seção esclerose múltipla, contribuiu de maneira significativa para o trabalho artístico final visto nas Figuras 10-6 até 10-12 e 10-14, fornecendo desenhos detalhados próprios, orientações e colaborações ao artista. Esses desenhos únicos representam a contribuição artística bastante especial de um autor desta obra. A maioria das imagens de MRI e TC para muitas lâminas usadas anteriormente neste atlas foi fornecida por Richard A. Baker, MD, da Clínica Lahey, que trabalhou, de maneira incansável e dedicada, com Royden Jones em quatro projetos Netter nos últimos 30 anos. Por fim, gostaríamos de agradecer a toda equipe editorial da Elsevier, em especial à Marybeth Thiel e à Elyse O’Grady, que sempre foram gentis e cooperativas no apoio aos nossos objetivos. Tem sido um prazer trabalhar com colegas tão dedicados e profissionais.

Dedicatória

Estes dois volumes são dedicados a nossas esposas, filhos e netos, cujo amor e apoio nos proporcionaram tempo para trabalhar neste projeto; a nossos alunos, residentes e colegas, que nos desafiaram a sermos bons professores; e a nossos queridos pacientes, os quais nos sentimos honrados e abençoados por termos sob nossos cuidados.

Dezembro de 2012

OceanofPDF.com

O artista (texto da primeira edição)



Frank H. Netter, MD
(1906-1991)
“O Michelangelo Médico”

Celebrado como o principal ilustrador médico do corpo humano e de seu funcionamento, o Dr. Frank D. Netter começou sua carreira como ilustrador médico na década de 1930, quando a Ciba Pharmaceutical Company o encarregou de preparar ilustrações dos principais órgãos e de sua patologia. Suas ilustrações incrivelmente detalhadas e fiéis aos órgãos vivos foram tão bem recebidas pela companhia médica que a Ciba as publicou em um livro. Essa primeira publicação bem-sucedida em 1948 foi seguida pela série de

volumes que constituem atualmente a Coleção Netter de Ilustrações Médicas. Mesmo anos depois de sua morte, o Dr. Netter ainda é reconhecido como o mestre dos mestres da ilustração médica. Seus desenhos anatômicos são a referência pela qual todos os outros trabalhos artísticos médicos são medidos e julgados.

"Até onde consigo me lembrar, eu estudava arte desde que era criança," disse o Dr. Netter durante uma entrevista em 1986. Nessa época, ele foi aclamado pelo *The New York Times* como "O Michelangelo Médico." "Tudo que eu queria fazer era desenhar," refletiu ele. Nascido em Nova York em 1906, o Dr. Netter já havia se tornado um artista bem-sucedido na década de 1920, quando resolveu, devido ao conselho de seus pais, mudar de carreira. "Desisti por insistência de minha família", disse ele. "Ela achava que os artistas levavam uma vida muito desregrada, o que naturalmente não era verdade."

Para encontrar uma carreira mais "confiável", o Dr. Netter entrou para a New York Medical School, na qual fez seu treinamento como cirurgião. Ele percebeu que era mais fácil fazer suas anotações por meio de desenhos do que com palavras. "Minha perspectiva era gráfica. Meus cadernos de anotações eram cheios de ilustrações. Esse era o único jeito que me fazia lembrar das coisas." Não tardou para que os membros do corpo docente reconhecessem o talento artístico do Dr. Netter, que começou a pagar parte de sua educação médica ilustrando conferências e tratados.

Começando como um jovem médico durante a Depressão nos EUA, o Dr. Netter notou que havia mais interesse por seus trabalhos médicos artísticos do que por sua capacidade cirúrgica. "Pensei em fazer desenhos até ter minha carreira médica encaminhada" – recordou ele – "mas a demanda por meus desenhos cresceu muito mais rapidamente do que a demanda por minha cirurgia. Em consequência disso, abandonei totalmente minha prática médica."



Em 1938 o Dr. Netter foi contratado pela Ciba Pharmaceutical Company para trabalhar em um folheto promocional de um medicamento para o

coração. Ele desenhou um folheto em forma de coração, representando de maneira bem elaborada esse órgão, que foi enviado aos médicos. Surpreendentemente, muitos deles escreveram de volta pedindo mais folhetos sobre o coração — sem a parte da propaganda. O Dr. Netter passou a desenhar anúncios de produtos semelhantes ilustrando outros órgãos e todos eles foram extremamente bem recebidos. Depois que o projeto foi concluído, o Dr. Netter foi encarregado de preparar pequenos folhetos com ilustrações de patologia, que foram recolhidas posteriormente na primeira Ciba Collection of Medical Illustrations.

Após o sucesso desses trabalhos, o Dr. Netter foi solicitado a ilustrar uma série de atlas que se tornou o trabalho de sua vida. Esses atlas constituem um grupo de volumes dedicados a cada um dos órgãos e sistemas e abrangem a anatomia humana, a embriologia, a fisiologia, a patologia e as características clínicas pertinentes das doenças que ocorrem em cada sistema. O Dr. Netter completou volumes sobre o sistema nervoso, o sistema reprodutivo, os sistemas digestório superior e inferior – o fígado, o trato biliar e o pâncreas –, o sistema endócrino – o rim, os ureteres, a bexiga –, o sistema respiratório e o sistema musculoesquelético.

Os volumes maravilhosamente ilustrados do Dr. Netter são encontrados atualmente em todas as bibliotecas de escolas médicas nos Estados Unidos, assim como no consultório de muitos médicos no mundo inteiro, e seu trabalho ajudou a educar e a instruir gerações de médicos. Em 1988, o *The New York Times* falou de Netter como “um artista que provavelmente contribuiu mais para a educação médica do que muitos de todos os professores de anatomia do mundo.”

A carreira do Dr. Netter abarcou o meio século mais revolucionário da história da Medicina. Ele narrou a emergência da cirurgia cardíaca aberta, dos transplantes de órgãos e das substituições articulares. Viajou muito para aprender, em primeira mão, sobre doenças diversas e seus efeitos sobre o corpo. No início da década de 1980, o Dr. William Devries pediu que Netter estivesse presente no primeiro transplante de coração artificial, um procedimento que o Dr. Netter ilustrou com detalhes completos. Ele também trabalhou em vários projetos artísticos médicos extraordinários, incluindo a criação, para a San Francisco Golden Gate Exposition, de um modelo com 2,10 m de altura de uma *Mulher Transparente*, que ilustrava o

processo menstrual, o desenvolvimento e o nascimento de um bebê e o desenvolvimento físico e sexual das mulheres.

Quando perguntado se lamentava ter desistido de sua carreira, o Dr. Netter retrucou que se considerava um clínico com uma especialidade que abrangia toda a Medicina. “Meu campo cobre tudo. Eu tenho de ser um especialista em todas as especialidades; preciso conversar com todos os médicos em seus próprios termos. Provavelmente, estudo mais do que qualquer outra pessoa no mundo”, disse ele.

Em seu trabalho, o Dr. Netter fazia esboços a lápis, que ele então copiava, transferia e pintava, para representar a anatomia macroscópica, a anatomia microscópica, imagens radiográficas e desenhos de pacientes. “Tento, sempre que possível, ilustrar pacientes vivos”, disse o Dr. Netter. “Afinal, são pacientes que os médicos atendem e temos de nos lembrar que estamos lidando com seres humanos inteiros.”

Durante sua oitava década de vida, o Dr. Netter continuou a criar suas ilustrações médicas e a ampliar o portfólio de milhares de desenhos que compreendem sua longa e ilustre carreira. Faleceu em 1991, mas seu trabalho vive em livros e em produtos eletrônicos que continuam a educar milhões de profissionais de saúde no mundo.

OceanofPDF.com

Frank Netter, MD: uma lembrança pessoal

Quando participei de um encontro médico importante, há mais de vinte anos, usando a primeira edição do *Sistema Nervoso* de Netter, publicada em 1957, conheci um representante da divisão de educação médica da Ciba Pharmaceutical Company – empresa que patrocinou a carreira artística do Dr. Frank Netter por mais de 40 anos – e perguntei sobre a possibilidade de criarem desenhos relacionados à unidade sensorial e motora periférica e, particularmente, aos principais nervos periféricos. Após alguns meses, fui surpreendido por uma carta manuscrita do Dr. Netter, na qual ele pedia sugestões mais detalhadas. Isso levou a um convite para encontrá-lo em sua casa de frente para a praia na Flórida e aconselhá-lo em um projeto sobre distúrbios ortopédicos no qual trabalhava.

Frank era uma pessoa humilde e cativante, inteiramente dedicada a seu objetivo de ilustrar toda a anatomia humana e os distúrbios clínicos relacionados. Um dia em seu estúdio podia ser dedicado a entrevistar médicos e a discutir suas especialidades, o que fornecia a ele uma compreensão mais completa do assunto antes de começar a desenhar. Algumas vezes, depois do almoço, ele interrompia as atividades no estúdio e os sempre presentes cigarros para jogar dois ou três buracos de golfe antes de retornar a seus vários desafios. A maioria dos outros dias era dedicada a sessões de conceitualização, desenhos ou pinturas. O Dr. Netter tinha uma paixão desmedida por seu trabalho. Suas habilidades artísticas eram verdadeiramente incríveis – ele tinha um contrato para realizar 93 novas ilustrações anualmente, ou seja, uma a cada quatro dias. Ele trabalhou com vigor todos os dias da semana até os 85 anos, quando veio a falecer.

Eu não sabia quando nos conhecemos, mas Frank já havia começado a trabalhar em uma nova edição de seu *Atlas de Neurociência*, pois tinha

consciência do escopo limitado de seu volume inicial. Após trabalharmos juntos por um período, ele me mostrou esse projeto, que havia ficado esquecido por alguns anos; posteriormente, pediu-me que fosse o editor clínico. Era para a obra ter duas partes. A *Parte I*, dedicada a neuroanatomia e neurofisiologia básica, estava completa. A parte clínica de seu atlas revisado, *Parte II, Distúrbios Neurológicos e Neuromusculares*, necessitava de um novo e amplo trabalho na arte e no texto e fora publicada em 1986. Os custos de produção e restrições de tempo, todavia, limitaram sua amplitude e profundidade clínica. Por isso, Frank e eu vislumbramos a produção de um conjunto de textos mais completos em cinco ou dez anos para acrescentar posteriormente a esses volumes. Apesar do atraso, e graças à Elsevier, esses volumes agora estão completos. Não há dúvidas de que o Dr. Netter estaria extremamente feliz com o resultado da dedicação de tantos médicos neurologistas especialistas. A nova edição de dois volumes atende a seu sonho de um atlas de neurociência amplo, relevante e totalmente atualizado.

H. Royden Jones, MD

OceanofPDF.com

Introdução da primeira edição

Introdução da Parte I

A *Coleção Ciba de Ilustrações Médicas* foi inicialmente concebida como uma série de atlas para retratar a anatomia, a embriologia, a fisiologia, a patologia e as doenças humanas, sistema por sistema. Para mim, a criação desses atlas tem sido um trabalho apaixonante ao qual dediquei a maior parte de minha vida profissional. O primeiro volume desta série era o *Sistema Nervoso*. Esse volume foi muito bem recebido e elogiado por estudantes, médicos e profissionais em todo o mundo. A obra foi reimpressa muitas vezes e publicada em várias línguas. A quantidade de cartas de agradecimento que recebi em mais de 30 anos desde a primeira publicação tem sido motivo de grande satisfação para mim, mesmo quando progredi para outros volumes na série.

No entanto, desde o princípio, certas deficiências no volume do *Sistema Nervoso* ficaram evidentes. Por exemplo, praticamente não cobria o sistema nervoso periférico, embriologia, neurofisiologia básica, ou seja, as transmissões de impulso nervoso e sinapse; e a apresentação de doenças neurológicas e neuromusculares era muito acanhada e incompleta. Além disso, com o passar do tempo e o avanço do conhecimento, as deficiências tornaram-se mais significativas. Avanços na neurorradiologia e na neurocirurgia ressaltaram a impor-tância da atualização nas ilustrações dos vasos sanguíneos do cérebro e da coluna vertebral. O advento da tomografia computadorizada como valiosa ferramenta diagnóstica pedia sua inclusão como procedimento específico. Nossa melhor compreensão das doenças neuromusculares e aplicação cada vez maior da eletromiografia, eletroencefalografia e estudos da condução nervosa exigiam uma apresentação melhor da neurofisiologia básica e das relações nervomusculares. O grande progresso no estudo de distúrbios neurológicos

como poliomielite, Parkinson, *miastenia gravis*, AVE, trauma, Alzheimer e muitos outros demandaram a expansão da seção sobre doenças específicas do sistema nervoso. Por fim, a melhor definição de distúrbios congênitos e de desenvolvimento não apenas solicitou sua apresentação, como também enfatizou a importância de se incluir uma seção sobre neuroembriologia.

Consequentemente, há muitos anos é meu desejo revisar e expandir este atlas em uma nova edição. No entanto, estive tão ocupado na preparação de outros volumes da *Coleção Ciba* que levou algum tempo para eu conseguir realizar esse desejo. O que foi, até certo ponto, casual, pois permitiu que eu fosse capaz de incluir novos materiais que não estariam disponíveis caso a edição tivesse ocorrido antes. Porém, a quantidade de ilustrações e textos cresceu tanto que não poderia caber em apenas um livro. Decidiu-se, então, pela edição do atlas em duas partes: a Parte I incluiria anatomia, embriologia, fisiologia e neuroanatomia funcional; e a Parte II, que veio logo depois, incluiria todos os distúrbios neurológicos e neuromusculares.

Ao mesmo tempo em que trabalhava nesta revisão, também estava ocupado preparando um atlas sobre o sistema musculoesquelético e a grande justaposição entre os campos da ortopedia, ou seja, os distúrbios musculoesqueléticos, neurológicos e neurocirúrgicos ficaram em evidência. É fato que muitos dos distúrbios cobertos estão no âmbito dessas especialidades. Além disso, a apresentação em duas partes desse atlas é uma vantagem, pois a Parte II preenche o espaço entre os dois campos, e acredito que será pertinente tanto para neurologia-neurocirurgia e ortopedia quanto para os campos da prática geral e da medicina interna. A Parte I, por outro lado, servirá como referência para a compreensão básica de grande parte do material contido na Parte II, e será bastante útil para o estudante e aqueles que tiverem profissões com alguma relação com o assunto, como Fisioterapia, Fonoaudiologia e Psicologia. Apesar de tudo, creio que nesta edição revisada do *Sistema Nervoso* tenhamos corrigido as deficiências às quais me referi anteriormente, bem como muitas outras, e espero que esta obra se torne tão útil a todos que a utilizarem quanto a edição original foi um dia.

Aproveito a oportunidade para expressar minha gratidão a todos os colaboradores e consultores que me auxiliaram na preparação deste volume. Todos estão individual e devidamente citados nos créditos. Admiro sua erudição e agradeço a eles pelo tempo que dispenderam e o conhecimento

que partilharam. Foi um grande prazer para mim aprender com eles, e hoje cultivar a amizade desenvolvida durante nossa colaboração. A criação deste volume teria sido impossível sem a ajuda de todos eles. Agradeço também à CIBA-GEIGY Corporation e a seus executivos pela liberdade que me foi dada neste projeto, e aos membros do corpo editorial, por sua cooperação dedicada e de grande valia.

Desde que a base para este volume foi estabelecida em sua edição anterior, reitero, com nostalgia, minha admiração pelos grandes homens que me guiaram pelo empenho original. Foram eles: Dr. Abraham Kaplan, neurocirurgião e aluno dedicado do Dr. Harvey Cushing; Dr. Albert Kuntz, pioneiro na revelação de mistérios do sistema nervoso autônomo; Dr. Gerhardt von Bonin, neurofisiologista brilhante; e Dr. W.R. Ingram, professor de anatomia na *University of Iowa*, que dedicou grande parte de sua carreira ao estudo do hipotálamo. Em relação ao editor da edição original, cito aqui o último parágrafo de minha introdução naquela obra: "Todo artista cresce com valorização, compreensão e encorajamento. A esse respeito, fui duplamente afortunado. Primeiro, a recepção calorosa da comunidade médica às minhas imagens foi motivo de grande satisfação pessoal. Segundo, de maneira mais particular, tem sido a personalidade inspiradora do Dr. Ernst Oppenheimer. Sua compreensão sobre o que eu estava tentando fazer, sua gratidão pelo que eu havia feito e seu encorajamento para que eu fizesse ainda mais foram uma ratificação constante de que eu não estava sozinho. Além disso, sua percepção sobre o escopo e o valor deste atlas e suas diversas atividades de coordenação em prol do mesmo foram fatores vitais neste projeto.

Frank H. Netter, 1983

Introdução da Parte II

Na introdução da Parte I deste volume sobre o sistema nervoso, escrevi sobre a razão, após 35 anos de ampla aceitação, de se revisar e atualizar o atlas original, Volume 1 da *Coleção Ciba de Ilustrações Médicas*. Também escrevi sobre como, no decorrer da revisão, a quantidade de material a ser incluído cresceu de tal modo que se optou por sua publicação em duas partes. A Parte I, publicada em 1983, continha uma representação do que pode ser chamado de "ciência básica" do sistema nervoso, ou seja, os

arcabouços ósseos, a anatomia bruta e a vascularização do cérebro e da coluna vertebral, o sistema nervoso autônomo, os nervos cranianos, os plexos nervosos e os nervos periféricos, a embriologia e a fisiologia e a neuroanatomia funcional do sistema nervoso. A Parte II, apresentada aqui, é dedicada a retratar os distúrbios e as doenças do sistema nervoso. Porém, mais uma vez, para meu desânimo, à medida que prosseguia retratando a patologia e os aspectos clínicos dessas várias doenças, o volume de material cresceu de tal maneira que foi uma tarefa quase impossível manter tudo nos limites de um livro. Além disso, o progresso fantástico que ocorria na área enquanto eu trabalhava só aumentou a dificuldade relacionada à limitação de espaço. Em razão disso, tentei enfatizar aqueles distúrbios que mais afetassem de maneira mais séria o ser humano por sua incidência ou gravidade, considerando oportunidade, dificuldade de diagnóstico e possibilidade de ação benéfica.

Creio que, ao estudar muitas das questões retratadas neste livro, o leitor perceberá ser mais útil consultar repetidas vezes a Parte I desta obra para a melhor compreensão de alguns aspectos da ciência básica subjacentes ao distúrbio. Por exemplo, o estudo sobre o AVE neste livro pode ser realçado pela referência feita ao fornecimento das artérias e às subdivisões funcionais do cérebro, destacados na Parte I. Da mesma maneira, o estudo sobre as neuropatias periféricas pode exigir uma revisão da condução nervosa, bem como do curso e da distribuição dos nervos periféricos.

Mas o sistema nervoso não é uma entidade isolada. Ele está intimamente relacionado com a função de qualquer outro sistema do corpo, conforme retratado nos outros volumes da *Coleção Ciba*. Contudo, a associação mais claramente identificável com o sistema musculoesquelético. De fato, há uma grande justaposição entre as áreas da neurologia e da neurocirurgia com a ortopedia, tanto de maneira diagnóstica quanto terapêutica. Paralisia cerebral e poliomielite são, é claro, doenças basicamente neurológicas, e são dessa forma apresentadas neste volume. Porém, o pós-tratamento, a cirurgia corretora e a reabilitação de tais pacientes estão em geral nas mãos dos ortopedistas. Dessa forma, os aspectos dessas doenças serão abordados nos atlas posteriores sobre o sistema musculoesquelético, nos quais estou trabalhando atualmente. Hérnia de disco invertebral e estenose espinal caem em ambas as áreas práticas, e, dessa maneira, embora sejam apresentadas aqui, seus cuidados serão abordados em mais detalhes no volume

musculoesquelético. As doenças neuromusculares estão entre os diversos outros exemplos de justaposição entre as duas disciplinas.

Os ensaios e as tribulações para a produção deste atlas foram em muito superados pelo prazer que senti e o estímulo que recebi ao trabalhar nele. Em grande parte, a razão para isso acontecer foram as pessoas maravilhosas, os consultores e colaboradores que me ajudaram, ensinaram, aconselharam e forneceram material de referência pertinente que serviram de base para muitas de minhas ilustrações. Todos estão individual e devidamente citados nos créditos e aproveito para agradecer a cada um deles pelo conhecimento que partilharam e pelo tempo que gentilmente despenderam comigo.

Fui realmente um felizardo por ter recebido a orientação e o aconselhamento de uma pessoa tão agradável quanto o Dr. H. Royden Jones, Jr. (“Roy” para mim), da Clínica Lahey. As longas horas que passamos juntos planejando e organizando o material a ser incluído não foram apenas instrutivas e produtivas, mas também excessivamente prazerosas. Eu ficava constantemente impressionado por seu vasto conhecimento, sua habilidade ímpar em definir a essência de cada assunto com que lidávamos e sua capacidade de recorrer a consultores experientes para abordar assuntos especiais, sem deixar de manter a perspectiva geral do projeto em relação a todo o campo da prática médica, e da neurologia em especial. Nossa colaboração resultou, dessa forma, em uma amizade duradoura da qual muito me orgulho.

Gostaria, também, de expressar aqui minha gratidão pela ajuda e o encorajamento que recebi do Dr. William (Bill) Fields, professor e chairman do departamento de neuro-oncologia no *MDAnderson Hospital and Tumor Institute*, em Huston. Ele não foi apenas um colaborador importante para alguns assuntos específicos, como também me ofereceu conselhos práticos ao longo do processo. Agradeço ao Sr. Philip Flager, diretor da Divisão Médico-Educacional da Ciba Pharmaceutical Company, e ao Dr. Milton Donin, um colaborador relativamente recém-chegado à nossa equipe, por seus esforços contínuos na coordenação de diversos aspectos dessa jornada, por manterem-na em curso e por garantirem que cada pessoa envolvida entendesse e ficasse satisfeita com sua contribuição para o resultado final. Meus elogios também vão à Sra. Gina Dingle, por suas diversas atividades editoriais, sua atenção incansável e paciente a detalhes frustrantes, por suas

ótimas realizações relativas à organização e, sobretudo, por sua personalidade sempre presente. Por fim, gostaria de expressar, mais uma vez, meus agradecimentos à Ciba Pharmaceutical Company e a seus executivos, por sua compreensão do significado deste projeto e pela liberdade que me foi concedida nesta criação.

Frank H. Netter, 1986



OceanofPDF.com

Conselho consultivo

Prof. Eugenio Gaudio, MD, *Full Professor and Director*
Department of Human Anatomy
Sapienza University of Rome
Rome, Italy

Sung-Tsang Hsieh, MD, PhD, *Institute of Anatomy and Cell Biology*
National Taiwan University College of Medicine
Department of Neurology
National Taiwan University Hospital
Taipei, Taiwan

Professor Christopher Kennard, PhD, FRCP, FMedSci, *Professor of Clinical Neurology*
Head, Nuffield Department of Clinical Neurosciences
University of Oxford, John Radcliffe Hospital
Oxford, United Kingdom

Prof. Subramaniam Krishnan, *Professor of Anatomy*
Head of Department (retired)
Faculty of Medicine
University of Malaya
Kuala Lumpur, Malaysia

Dra. Patricia M. Herrera Saint-Leu, *Jefa del Departamento de Anatomía*
Facultad de Medina
The National Autonomous University of Mexico (UNAM)
Mexico City, Mexico

OceanofPDF.com

Colaboradores

EDITORS-IN-CHIEF

H. Royden Jones, MD, Jaime Ortiz-Patino Chair in Neurology
Lahey Clinic
Burlington, Massachusetts;
Clinical Professor of Neurology
Harvard Medical School
Boston Children's Hospital
Boston, Massachusetts

Editor: Part I: Sections 4, 5, 8, 9, 10, 13; Part II: Sections 5, 8, 9, 11, 12
Author: Part I: Plates 10-17, 10-18; Part II: Plates 5-3–5-22, 9-3

Ted M. Burns, MD, Professor and Executive Vice Chair
Department of Neurology
University of Virginia
Charlottesville, Virginia

Editor: Part I: Section 2; Part II: Sections 1, 4, 6, 10
Author: Part II: Plates 5-1, 5-2, 6-26, 11-9

Michael J. Aminoff, MD, DSc, FRCP, Distinguished Professor and Executive Vice Chair
Department of Neurology
University of California
San Francisco, California

Editor: Part I: Sections 6, 7, 11, 14; Part II: Sections 2, 3, 7
Author: Part I: Plates 4-10, 7-18, 11-12, 11-13, 11-14, 11-18–11-20, 11-22; Part II: Plates 2-1–2-29, 4-3

Scott L. Pomeroy, MD, PhD, Bronson Crothers Professor of Neurology
Harvard Medical School

Chair, Department of Neurology
Neurologist-in-Chief
Boston Children's Hospital
Boston, Massachusetts

Editor: Part I: Sections 1, 3, 5, 12

CONTRIBUTORS

Harold P. Adams, Jr., MD, Professor of Neurology
University of Iowa Carver College of Medicine
Director, University of Iowa Health Care Stroke Center
Iowa City, Iowa

Plates 9-39–9-43

Barry G.W. Arnason, MD, James Nelson and Anna Louise Raymond Professor
University of Chicago
Chair Emeritus
Department of Neurology
Chicago, Illinois

Plates 10-1–10-14

Elizabeth Barkoudah, MD, Instructor, Department of Neurology
Harvard Medical School
Neurodevelopmental Disabilities
Boston Children's Hospital
Boston, Massachusetts

Plates 1-5–1-8, 1-10–1-12, 1-15–1-17, 1-23, 1-26–1-28

Christina A. Brezing, MD, Clinical Fellow in Psychiatry
Harvard Medical School
Massachusetts General Hospital, McLean Hospital
Boston, Massachusetts

Plates 4-10, 4-11, 4-20, 4-21

Jeffrey M. Burns, MD, MS, Edward H. Hashinger Associate Professor of Neurology
University of Kansas School of Medicine
Associate Director
University of Kansas Alzheimer's Disease Center
Kansas City, Kansas

Plates 2-1–2-31

Louis R. Caplan, MD, Professor of Neurology
Harvard Medical School
Senior Neurologist
Beth Israel Deaconess Medical Center
Boston, Massachusetts

Plates 9-1–9-9, 9-18–9-27, 9-29

Claudia Chaves, MD, Assistant Clinical Professor of Neurology
Tufts University School of Medicine
Boston, Massachusetts;
Attending Neurologist
Lahey Clinic
Burlington, Massachusetts

Plates 9-10–9-17

Daniel O. Claassen, MD, MS, Assistant Professor of Neurology
Vanderbilt University
Nashville, Tennessee

Plates 2-1–2-31

Hilary Connery, MD, PhD, Assistant Professor of Psychiatry
Harvard Medical School
Boston, Massachusetts;
Clinical Director
Division of Alcohol and Drug Abuse
McLean Hospital
Belmont, Massachusetts

Plates 4-13–4-17

Cristina Cusin, MD, Harvard Medical School
Depression Clinical and Research Program
Department of Psychiatry
Massachusetts General Hospital
Boston, Massachusetts

Plates 4-2, 4-5

Fred Michael Cutrer, MD, Associate Professor of Neurology
Division Chair, Headache
College of Medicine
Mayo Clinic
Rochester, Minnesota

Plates 13-1–13-5

David R. DeMaso, MD, Professor of Psychiatry and Pediatrics
Harvard Medical School
Psychiatrist-in-Chief, Chairman of Psychiatry, and The Leon Eisenberg Chair in Psychiatry Boston Children's Hospital
Boston, Massachusetts

Plates 1-28, 4-25–4-31

Jamie M. Dupuy, MD, Behavioral Health at Harvard Vanguard
Boston, Massachusetts

Plate 4-7

Lori R. Eisner, PhD, Instructor
Harvard Medical School
Bipolar Clinic and Research Program
Massachusetts General Hospital
Boston, Massachusetts

Plates 4-18, 4-19

Oliver Freudenreich, MD, FAPM, Associate Professor of Psychiatry
Harvard Medical School
Boston, Massachusetts
Medical Director, MGH Schizophrenia Program
Department of Psychiatry
Massachusetts General Hospital
Boston, Massachusetts

Plate 4-12

Heather J. Fullerton, MD, MAS, Associate Professor of Neurology and Pediatrics
University of California San Francisco
Kenneth Rainin Chair of Pediatric Stroke Care

Director, Pediatric Stroke and Cerebrovascular Disease Center
San Francisco, California

Plate 9-44

Sandro Galea, MD, DrPH, Gelman Professor and Chair
Department of Epidemiology
Mailman School of Public Health
Columbia University
New York, New York

Plate 4-8

Néstor Gálvez-Jiménez, MD, MSc, MSHA, FACP, Pauline M. Braathen Endowed Chair in Movement Disorders
Chairman, Department of Neurology
Chief, Movement Disorders Program
Cleveland Clinic Foundation
Weston, Florida;
Clinical Professor of Neurology
Herbert Wertheim College of Medicine
Florida International University
Miami, Florida

Plates 7-1–7-17, 7-19

Georgina Garcia, MD, Instructor of Psychiatry
Harvard Medical School
Psychiatry Consultation Service
Boston Children's Hospital
Boston, Massachusetts

Plates 4-30, 4-31

Raghav Govindarajan, MD, Chief Neurology Resident
Department of Neurology
Cleveland Clinic Foundation
Weston, Florida

Plates 7-1–7-17, 7-19

Paul T. Gross, MD, Chair, Department of Neurology
Lahey Clinic Medical Center

Burlington, Massachusetts
Clinical Professor of Neurology
Tufts University School of Medicine
Boston, Massachusetts

Plates 5-23, 5-24

Gregory L. Holmes, MD, Chair, Department of Neurology
Professor of Neurology and Pediatrics
Dartmouth Medical School
Hanover, New Hampshire

Plates 3-1–3-13

Kinan Hreib, MD PhD, Assistant Clinical Professor of Neurology
Tufts University Medical School
Director Cerebrovascular Disease Center
Lahey Clinic
Burlington, Massachusetts

Plates 5-33, 5-34

Patricia Ibeziako, MD, Assistant Professor of Psychiatry
Harvard Medical School
Director, Psychiatry Consultation Service
Boston Children's Hospital
Boston, Massachusetts

Plates 1-28, 4-25–4-31

Adil Javed, MD, PhD, Assistant Professor of Neurology
The University of Chicago School of Medicine
Chicago, Illinois

Plates 10-15, 10-16

Justin Johnston, MS-3, Drexel University College of Medicine
Philadelphia, Pennsylvania

Plates 14-1–14-8, 14-10–14-17

Carlos S. Kase, MD, Professor of Neurology
Boston University School of Medicine
Chief of Neurology

Boston Medical Center
Boston, Massachusetts

Plates 9-28, 9-36–9-38

Milissa L. Kaufman, MD, PhD, Instructor in Psychiatry
Harvard Medical School
Medical Director, The Hill Center for Women
Dissociative Disorders and Trauma Program at McLean Hospital
Belmont, Massachusetts

Plates 4-10, 4-11, 4-20, 4-21

Alex Sogomon Keuroghlian, MD, MSc, Clinical Fellow in Psychiatry
Harvard Medical School
Massachusetts General Hospital, McLean Hospital,
Boston, Massachusetts

Plates 4-10, 4-11, 4-20, 4-21

Karestan C. Koenen, PhD, Associate Professor
Department of Epidemiology
Mailman School of Public Health
Columbia University
New York, New York

Plate 4-8

Daniel Honore Lachance, MD, Associate Professor of Neurology
Mayo Medical School
Department of Neurology
Division of Neuro-Oncology
Mayo Clinic
Rochester, Minnesota

Plates 10-17–10-22

Anthony-Samuel LaMantia, PhD, Professor of Pharmacology and Physiology
The George Washington University School of Medicine and Health Sciences
Director, The George Washington Institute for Neuroscience
Washington, DC

Plates 1-1–1-4, 1-9, 1-13, 1-14, 1-18–1-22, 1-24, 1-25

Christine Lu-Emerson, MD, Clinical Fellow in Neuro-Oncology
Harvard Medical School
Massachusetts General Hospital
Department of Neuro-Oncology
Boston, Massachusetts

Plates 12-1–12-18

Jonathan Lipton, MD, PhD, Instructor, Department of Neurology
Harvard Medical School
Boston Children's Hospital
Division of Sleep Medicine
Boston, Massachusetts

Plates 5-1–5-22

Kenneth J. Mack, MD, PhD, Associate Professor of Neurology
College of Medicine
Mayo Clinic
Child and Adolescent Neurology
Rochester, Minnesota

Plate 13-9

Ruta Nonacs, MD, PhD, Department of Psychiatry
Harvard Medical School
Division of Psychiatry
Massachusetts General Hospital
Boston, Massachusetts

Plates 4-3

Darren P. O'Neill, MD, Assistant Professor of Clinical Radiology
Indiana University School of Medicine
Chief of Neuroradiology
Department of Radiology and Imaging Sciences
Indianapolis, Indiana

Plates 11-1–11-11, 11-15–11-17, 11-21

Joel M. Oster, MD, Assistant Clinical Professor of Neurology
Tufts University School of Medicine
Boston, Massachusetts;

Department of Neurology
Lahey Clinic
Burlington, Massachusetts

Plates 5-23, 5-24

Ayca Deniz Ozel, MD, Clinical Assistant Professor
Tufts University School of Medicine
Boston, Massachusetts;
Medical Director
New England Rehabilitation Hospital
Department of Neurology
Lahey Clinic
Burlington, Massachusetts

Plates 9-45–9-47

Alan K. Percy, MD, Professor of Pediatric Neurology and Genetics
University of Alabama
Chair Emeritus, Child Neurology
Department of Pediatrics and Neurology
Civitan International Research Center
Birmingham, Alabama

Plates 1-29, 8-19

Roy H. Perlis, MD, MSc, Associate Professor of Psychiatry
Harvard Medical School
Director, Center for Experimental Drugs and Diagnostics (CEDD)
Center for Human Genetic Research
Richard B. Simches Research Center
Massachusetts General Hospital
Boston, Massachusetts

Plates 4-6, 4-9

Dennis Roberts, MD, Department of Neurosurgery
Allegheny General Hospital
Drexel University College of Medicine
Pittsburgh, Pennsylvania

Plates 14-1–14-8, 14-10–14-17

Carrie (Beth) E. Robertson, MD, Assistant Professor of Neurology
College of Medicine
Mayo Clinic
Rochester, Minnesota

Plates 13-1–13-8, 13-10–13-19

Shenandoah Robinson, MD, Department of Neurosurgery
Harvard Medical School
Department of Neurosurgery
Boston Children's Hospital
Boston, Massachusetts

Plates 1-5–1-8, 1-10–1-12, 1-15–1-17, 1-23, 1-26–1-28

Karen L. Roos, MD, John and Nancy Nelson Professor of Neurology
Professor of Neurological Surgery
Indiana University School of Medicine
Indianapolis, Indiana

Plates 11-1–11-11, 11-15–11-17, 11-21

Clifford B. Saper, MD, PhD, James Jackson Putnam Professor of Neurology and Neuroscience
Harvard Medical School
Chairman, Department of Neurology
Beth Israel Deaconess Medical Center
Harvard Medical School
Boston, Massachusetts

Plates 5-1–5-22

Jeremy Schmahmann, MD, Professor of Neurology
Harvard Medical School
Director, Ataxia Unit; Cognitive Behavioral Neurology Unit
Laboratory for Neuroanatomy and Cerebellar Neurobiology
Department of Neurology
Massachusetts General Hospital
Boston, Massachusetts

Plates 8-1–8-18

Rod C. Scott, MD, PhD, Reader in Paediatric Neurosciences
UCL Institute of Child Health
London, England;
Dartmouth Medical School
Hanover, New Hampshire

Plates 3-1–3-13

Andrea L. Seek, MD, Assistant Clinical Professor of Psychiatry
Tufts University School of Medicine
Department of Psychiatry and Behavioral Medicine
Lahey Clinic
Burlington, Massachusetts

Plates 4-22, 4-23

Magdy Selim, MD, PhD, Associate Professor of Neurology
Harvard Medical School
Co-Director, Stroke Center
Beth Israel Deaconess Medical Center
Boston, Massachusetts

Plates 9-33–9-35

V. Michelle Silvera, MD, Instructor in Radiology
Harvard Medical School
Boston Children's Hospital
Boston, Massachusetts

Imaging for Plates 12-1–12-13, 12-15–12-18

Andrew M. Southerland, MD, MSc, Assistant Professor
Division of Vascular Neurology
Department of Neurology
University of Virginia Health System
Charlottesville, Virginia

Imaging for Plate 2-22

Jerry W. Swanson, MD, Professor of Neurology
College of Medicine
Mayo Clinic
Rochester, Minnesota

Plates 13-6–13-8

Russell H. Swerdlow, MD, Professor of Neurology
Director, University of Kansas Alzheimer's Disease Center
University of Kansas School of Medicine
Kansas City, Kansas

Plates 2-1–2-31

Robert C. Tasker, MA, AM, MBBS, FRCP, MD, Professor of Neurology and Anaesthesia (Pediatrics)
Harvard Medical School
Chair in Neurocritical Care
Department of Neurology, Department of Anesthesiology, Perioperative and Pain Medicine Division of Critical Care Medicine
Boston Children's Hospital
Boston, Massachusetts

Plates 6-1–6-9, 14-9

Christine B. Thomas, MD, Assistant Clinical Professor of Pathology
Tufts University School of Medicine
Department of Anatomic Pathology
Lahey Clinic
Burlington, Massachusetts

Plates 5-33, 5-34

Nicholas A. Tritos, MD, DSc, Assistant Professor of Medicine
Harvard Medical School
Neuroendocrine Unit
Massachusetts General Hospital
Boston, Massachusetts

Plates 5-25–5-32

Barbara Voetsch, MD, PhD, Department of Neurology
Stroke Service
Lahey Clinic
Burlington, Massachusetts

Plates 9-30–9-32

Heather J. Walter, MD, MPH, Professor of Psychiatry and Pediatrics
Vice-Chair, Psychiatry
Boston University School of Medicine
Chief, Child and Adolescent Psychiatry
Boston Medical Center
Boston, Massachusetts

Plates 4-25–4-28

Patrick Y. Wen, MD, Professor of Neurology
Harvard Medical School
Director, Center for Neuro-Oncology
Dana-Farber Cancer Institute
Boston, Massachusetts

Plates 12-1–12-18

Jack Wilberger, MD, FACS, Professor and Chairman, Department of Neurosurgery
Allegheny General Hospital
Drexel University College of Medicine
Vice President, Graduate Medical Education
West Penn Allegheny Health System
Designated Institutional Official
Chairman, Graduate Medical Education Committee
AGH-WPH Medical Education Consortium
Pittsburg, Pennsylvania

Plates 14-1–14-8, 14-10–14-17

John W. Winkelman, MD, PhD, Associate Professor of Psychiatry
Harvard Medical School
Associate Physician
Division of Sleep Medicine, Department of Medicine
Brigham and Women's Hospital
Brighton, Massachusetts

Plate 4-24

Curtis W. Wittmann, MD, Department of Psychiatry
Harvard Medical School
Division of Psychiatry

Massachusetts General Hospital
Boston, Massachusetts

Plate 4-4

Yuval Zabar, MD, Assistant Professor of Neurology
Tufts University School of Medicine
Director, Center for Geriatric Neurology
Lahey Clinic
Burlington, Massachusetts

Plates 4-1, 4-22, 4-23

OceanofPDF.com

SEÇÃO 1

Desenvolvimento normal e anormal

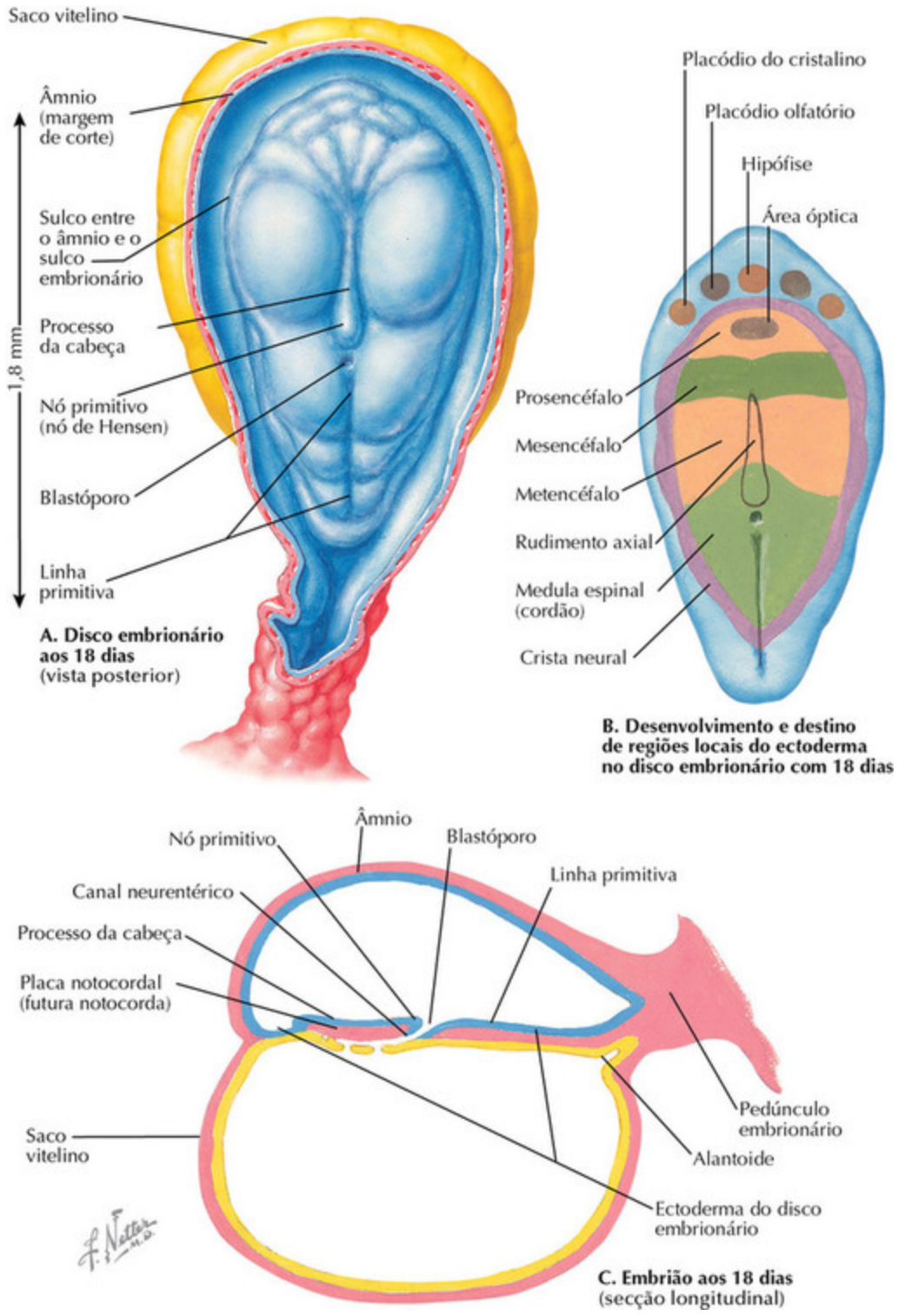
Saco vitelino
Âmnio (margem de corte)
1,8 mm
Sulco entre o âmnio e o sulco embrionário
Processo da cabeça
Nó primitivo (nó de Hensen)
Blastóporo
Linha primitiva
A. Disco embrionário aos 18 dias (vista posterior)
Placódio do cristalino
Placódio olfatório
Hipófise
Área óptica
Prosencéfalo
Mesencéfalo
Metencéfalo
Rudimento axial
Medula espinal (cordão)
Crista neural
B. Desenvolvimento e destino de regiões locais do ectoderma no disco embrionário com 18 dias
Âmnio
Nó primitivo
Blastóporo
Linha primitiva
Canal neurentérico
Processo da cabeça
Placa notocordal (futura notocorda)
Pedúnculo embrionário
Saco vitelino
Alantoide
Ectoderma do disco embrionário
C. Embrião aos 18 dias (secção longitudinal)

FIGURA 1-1

Características iniciais do sistema nervoso: o embrião aos 18 dias

Após a fertilização e implantação, o embrião consiste em camada celular única chamada de massa celular interna ou embrioblasto. A massa celular interna assenta-se ao fundo de uma cavidade cheia de fluido definida pela membrana-chave extraembrionária, *o âmnio*. Embaixo do embrião há outra cavidade, o *saco vitelino*, revestido por uma camada de células, chamada *hipoblasto* embrionário, algumas das quais irão formar a *alantoide*, uma membrana extraembrionária adicional. As células da massa celular interna que se encontram imediatamente adjacentes ao hipoblasto constituem uma segunda camada embrionária, chamada *epiblasto*, que formará a maior parte do embrião. Nesse ponto do desenvolvimento, aproximadamente 18 dias após a fertilização/implantação, as células do epiblasto definem o *disco embrionário*. Uma vez formado, o disco embrionário passa por uma série de movimentos celulares referidos coletivamente como *gastrulação*. O movimento principal é a proliferação local, acúmulo e ingresso das células do epiblasto que primeiramente formam o *nó primitivo* (ou nó de Hensen), então a *linha primitiva*, que define o eixo da linha média do embrião. As células que migraram para "dentro" do embrião a partir do nódulo primitivo, interposto entre o epiblasto e o hipoblasto, coalescem para formar uma camada celular distinta chamada *mesoderma*. Sua posição de camada "média" (meso) do embrião define as células remanescentes do epiblasto em cima dessas células mesodérmicas como *ectoderma* (ecto: do lado de fora) e as células do hipoblasto, que estão embaixo, como *endoderma* (endo: do lado de dentro). Um subgrupo de células ectodérmicas formará todo o sistema nervoso central e o periférico. Esse subgrupo de células é definido por sua proximidade com as células mesodérmicas que coalescem primeiro para formar a *placa notocordal*, e então novamente para formar a *notocorda* na linha média do embrião. A notocorda se torna uma fonte de moléculas sinalizadoras liberadas pelas células da notocorda que agem sobre o ectoderma sobrejacente. Esses sinais tanto instruem as células ectodérmicas sobrejacentes a se tornarem células-tronco neurais, capazes de dar origem a neurônios e à glia dos sistemas nervosos central e periférico definitivos, quanto protegem essas células-

tronco neurais iniciais (coletivamente, o *neuroectoderma*) contra os sinais adicionais no embrião que transformam as células ectodérmicas em pele e outros derivados.

Nesse ponto, o destino das células ectodérmicas, particularmente aquelas da bainha visivelmente espessa acima da notocorda, chamada *placa neural*, pode ser mapeado de maneira bastante precisa. As células-tronco encontradas em regiões locais do ectoderma e neuroectoderma da frente (mais próximas do nó primitivo/nó de Hensen) formarão, posteriormente, especializações sensitivas especiais (*placódio da lente ou cristalino* e *olfatório*), tecido endócrino (*a hipófise*), e, mais notavelmente, regiões distintas do sistema nervoso central (SNC), incluindo o prosencéfalo (córtex cerebral, hipocampo, núcleos da base, regiões basais do prosencéfalo, como a tonsila, bulbo olfatório e tálamo), mesencéfalo (colículos superior e inferior e áreas tegmentares), metencéfalo (cerebelo e tronco encefálico) e medula espinal. Além disso, as células neuroectodérmicas na margem da placa neural – mais distantes da notocorda e de seus sinais indutivos e protetores – se tornaram uma população especializada de células-tronco neurais chamada *crista neural*. Essas células da crista neural delaminam do neuroectoderma e migram para todo o embrião, onde produzem os gânglios sensitivos, assim como os gânglios simpáticos e parassimpáticos do sistema nervoso periférico. Além disso, as células da crista neural contribuem para as glândulas suprarrenais e produzem células pigmentares assim como ossos cranianos, dentes e tecido conectivo. Essa divisão geométrica do neuroectoderma dentro de um "*mapa de destinos"* para as populações iniciais de células-tronco neurais em localizações distintas reflete um processo molecular mais fundamental. Devido a variações nos sinais locais trocados entre a notocorda, o neuroectoderma e algumas outras estruturas embrionárias iniciais que surgem durante a gastrulação, não há alterações locais em padrões de expressão genética que distinguem as células que gerarão o prosencéfalo, o mesencéfalo, o metencéfalo e a medula espinal. Na maioria das vezes, esses genes são fatores de transcrição que influenciam a expressão subsequente de genes conferindo identidade local na progênie ou anlage neuronal. Portanto, a combinação de movimentos celulares e sinalização de célula a célula que ocorre durante o início da embriogenêse e estabelece um molde

espacial e molecular para a construção de todo o sistema nervoso central e o periférico.

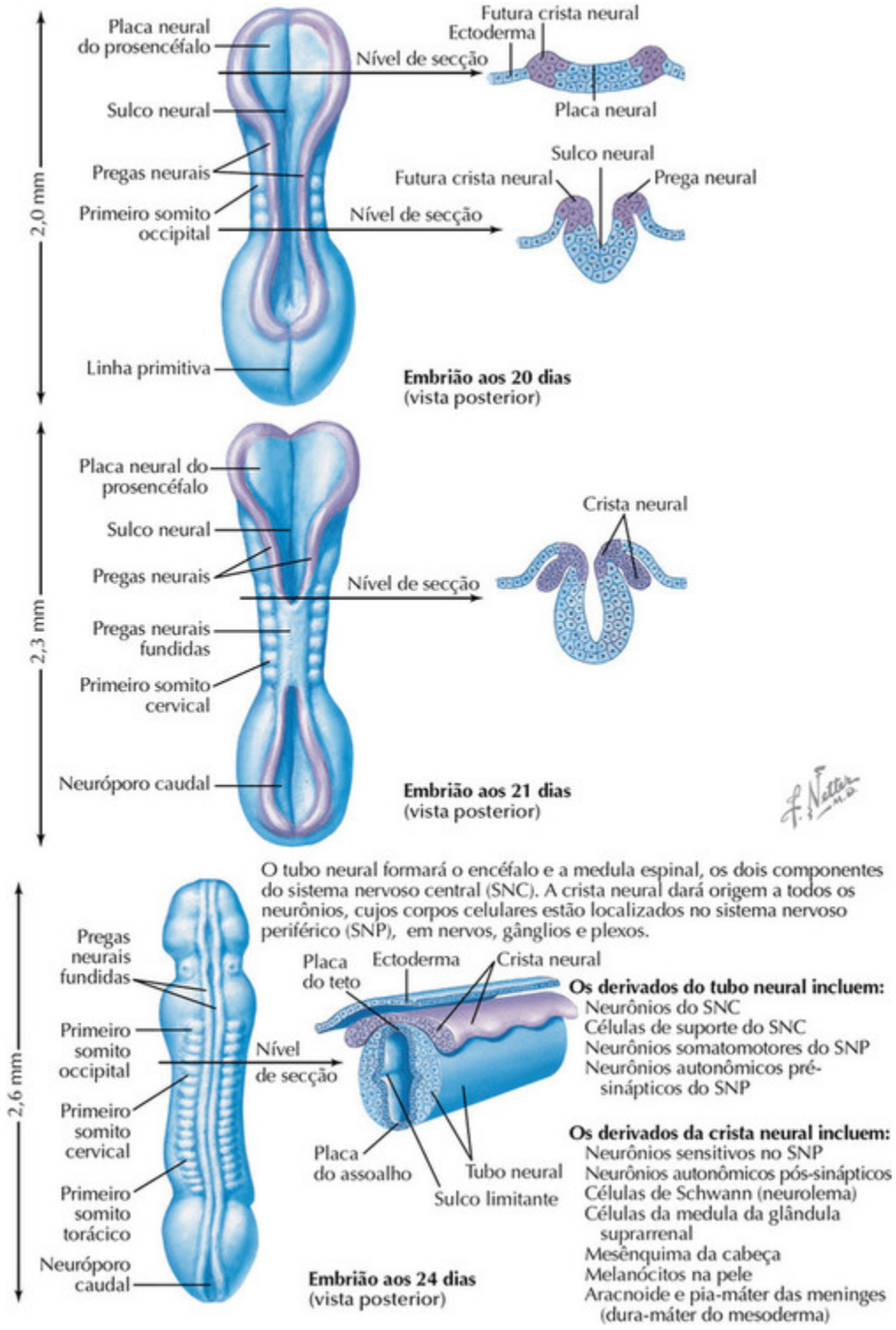
Placa neural do prosencéfalo
Sulco neural
Pregas neurais
Primeiro somito occipital
Linha primitiva
2,0 mm
Nível de secção
Futura crista neural
Ectoderma
Placa neural
Sulco neural
Futura crista neural
Prega neural
Nível de secção
Embrião aos 20 dias
(vista posterior)
Placa neural do prosencéfalo
Sulco neural
Pregas neurais
Pregas neurais fundidas
Primeiro somito cervical
Neuróporo caudal
2,3 mm
Nível de secção
Crista neural
Embrião aos 21 dias
(vista posterior)
Pregas neurais fundidas
Primeiro somito occipital
Primeiro somito cervical
Primeiro somito torácico
Neuróporo caudal
2,6 mm
Nível de secção
Placa do teto
Ectoderma
Crista neural
Placa do assoalho
Tubo neural
Sulco limitante
Embrião aos 24 dias
(vista posterior)
O tubo neural formará o encéfalo e a medula espinal, os dois componentes do sistema nervoso central (SNC). A crista neural dará origem a todos os neurônios, cujos corpos celulares estão localizados no sistema nervoso periférico (SNP), em nervos, gânglios e plexos.
Os derivados do tubo neural incluem:
Neurônios do SNC
Células de suporte do SNC
Neurônios somatomotores do SNP
Neurônios autonômicos pré-sinápticos do SNP
Os derivados da crista neural incluem:
Neurônios sensitivos no SNP
Neurônios autonômicos pós-sinápticos
Células de Schwann (neurolema)
Células da medula da glândula suprarrenal
Mesênquima da cabeça
Melanócitos na pele
Aracnoide e pia-máter das meninges (dura-máter do mesoderma)

FIGURA 1-2

Formação inicial do encéfalo e medula espinal: o embrião de 20 a 24 dias

Quando a gastrulação termina, outra série de movimentos celulares – a *neurulação* – transforma a placa neural em um tubo de células-tronco neurais: o tubo neural. A neurulação é acompanhada da elaboração de tecidos mesodérmicos em *somitos*, que formam o esqueleto axial e a musculatura, e da diferenciação visceral pelo endoderma. Esses eventos cooperam para produzir um sistema nervoso embrionário que consiste em um tubo circundado por uma cavidade cheia de fluido que eventualmente formará o *sistema ventricular cerebral* (ver adiante) e o *canal central da medula espinal*. A geometria da placa neural e da notocorda subjacente permanece como o determinante primário de como se forma o tubo neural. No vigésimo dia de desenvolvimento, a placa neural espessou-se, flexionando-se para cima a partir da linha média, exatamente acima da notocorda. A crista neural, inicialmente especificada nas margens laterais (ou alares) da placa neural, é relocalizada para a linha média posterior, à medida que o resto da placa neural forma um tubo pela união das pregas neurais em cada margem lateral da placa neural na linha média posterior.

No vigésimo primeiro dia embrionário, o tubo neural na secção média do embrião se fechou; as pregas neurais se fundem e o neuroectoderma subjacente circunda uma cavidade cheia de fluido que se torna o canal central da medula espinal. A crista neural delamina-se na linha média posterior. Essa transição de epitelial (lâminas celulares) para mesenquimal (séries livres de células móveis entre as lâminas) das células da crista neural é muito semelhante à transição de epitelial para mesenquimal que ocorre em muitos cânceres de tecidos epiteliais maduros. No caso da crista neural, porém, essa transição dá início a um processo altamente regulado de migração para múltiplas localizações periféricas, onde precursores da crista neural continuam a se dividir e a se diferenciar em gânglios sensitivos (raiz cranial e posterior), gânglios autonômicos, neurônios entéricos, células pigmentares, componentes da aorta posterior, ossos cranianos e tecidos conectivos. A placa neural nas terminações anterior e posterior do embrião começou a se dobrar dentro do tubo neural, mas ainda não atingiu o ponto em que as margens laterais se encontram e se fundem na linha média

posterior. O “ponto de união” da linha média, onde começa a formação do tubo neural, é visível como o *sulco neural* anteriormente e como o *seio romboide* posteriormente, e o prosencéfalo e a placa neural, assim como a medula espinal posterior, permanecem abertos ao ambiente extraembrionário.

Em outros 3 dias, no vigésimo quarto dia embrionário, o tubo neural está fechado a partir do polo anterior (onde o cérebro se formará) em grande parte da extensão da medula espinal, com exceção de uma abertura no seio romboide ou neuróporo anterior. Nesse estágio, o tubo neural começou a adquirir sinais adicionais de diferenciação que refletem a gênese de neurônios com funções distintas. Primeiramente, baseadas na localização da notocorda ou da região alar e crista neural, duas regiões do tubo neural se tornaram especializadas para dar sinais ao resto das células-tronco neurais neuroepiteliais que constituem o sistema nervoso em desenvolvimento. As células do tubo neural acima da notocorda da linha média anterior constituem a *placa do assoalho*, enquanto aquelas na fusão das pregas neurais na linha média posterior se tornam a *placa do teto.* As células da placa do assoalho e da placa do teto secretam sinais que influenciam as células vizinhas no tubo neural, como a proteína *sonic hedgehog – SHH*, um hormônio peptídico que regula a proliferação e a diferenciação do sistema nervoso e dos membros, em vertebrados. Esses sinais ainda distinguem a presumível medula espinal e o metencéfalo nas regiões *anterior/basal* e *posterior/alar* (Fig. 1-6), separadas por um sulco na linha média, referido como *sulco limitante* (essa estrutura nem sempre é fácil de visualizar).

Esses domínios geometricamente definidos de células-tronco neurais geram classes de neurônios funcionalmente distintos. As células-tronco neurais da região posterior/alar vão gerar a projeção sensitiva e os interneurônios, que retransmitem e processam as informações sensitivas que chegam dos gânglios sensitivos periféricos e daqueles na região anterior/basal que darão origem aos neurônios motores que se projetam para os músculos periféricos e gânglios autonômicos, assim como os interneurônios que modulam a saída dos neurônios motores. Os sinais da placa do teto e da placa do assoalho desencadeiam a expressão local de fatores de transcrição e outros determinantes nas células-tronco neurais circunvizinhas. Esses fatores definem a capacidade das células-tronco locais

para gerarem distintas classes de projeções sensitivas e motoras ou interneurônios.

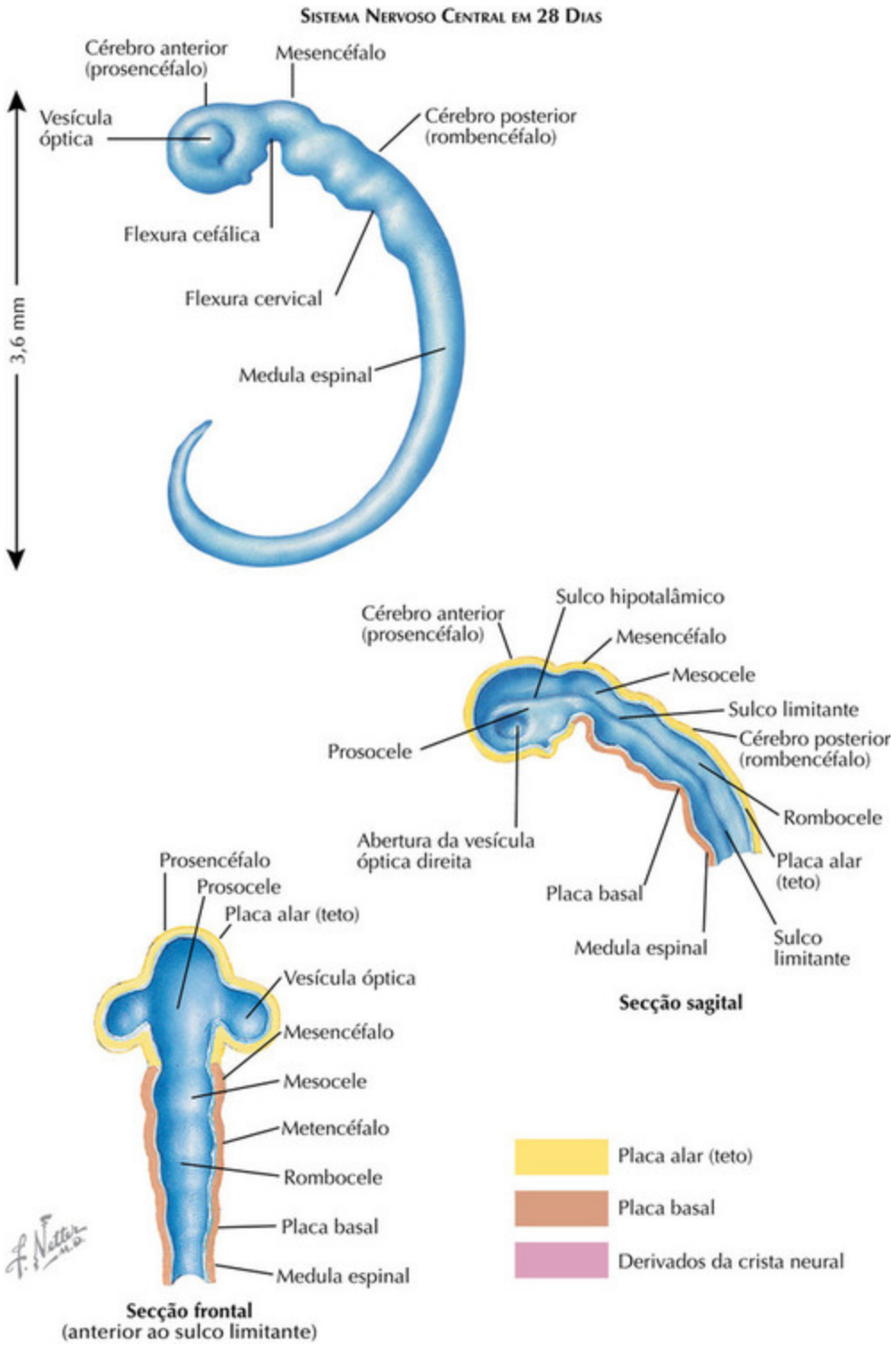
Sistema Nervoso Central em 28 Dias
Cérebro anterior (prosencéfalo)
Mesencéfalo
Vesícula óptica
Cérebro posterior (rombencéfalo)
Flexura cefálica
Flexura cervical
Medula espinal
3,6 mm
Sulco hipotalâmico
Cérebro anterior (prosencéfalo)
Mesencéfalo
Mesocele
Sulco limitante
Cérebro posterior (rombencéfalo)
Prosocele
Rombocele
Abertura da vesícula óptica direita
Placa alar (teto)
Placa basal
Medula espinal
Sulco limitante
Secção sagital
Prosencéfalo
Prosocele
Placa alar (teto)
Vesícula óptica
Mesencéfalo
Mesocele
Metencéfalo
Rombocele
Placa basal
Medula espinal
Secção frontal
(anterior ao sulco limitante)
Placa alar (teto)
Placa basal
Derivados da crista neural

FIGURA 1-3

Morfogênese do encéfalo, medula espinal e sistema nervoso periférico: o embrão de 28 a 36 dias

Em mais 4 dias da embriogênese, o tubo neural fecha-se completamente e o sistema nervoso em desenvolvimento passa por alterações adicionais que definem as populações de células-tronco e geram toda as estruturas distintas do encéfalo definitivo e sistema nervoso periférico. Essas alterações são vistas anatomicamente como emergências de uma série de protuberâncias, dobras e sulcos que distinguem as regiões específicas do sistema nervoso em desenvolvimento do polo anterior para o posterior ou craniocaudal. Na extremidade anterior do tubo neural fechado, o neuroepitélio expande-se dentro de um globo oco chamado *prosencéfalo*. O tronco neural do prosencéfalo é específico para gerar todos os neurônios que compreenderão as principais regiões do *telencéfalo e diencéfalo*. Subsequentemente, duas estruturas bilateralmente simétricas emergem do aspecto lateral/anterior do prosencéfalo. Estas estruturas são as vesículas ópticas que vão gerar as células neurais da retina. Imediatamente posterior ao prosencéfalo, o tubo neural curva-se em um ponto referido como *flexura cefálica*. Esse ponto de curvatura inicia o processo pelo qual o encéfalo (e a cabeça) se tornarão distintos da medula espinal e do resto do corpo. As células-tronco no tubo neural na região da flexura cefálica se tornam específicas para dar origem a estruturas do *mesencéfalo.*

A região do tubo neural posterior ao mesencéfalo passa por uma série de alterações que originam o *rombencéfalo*. O evento mais notável é o estabelecimento de uma série de repetidas protuberâncias e sulcos ao longo do eixo anterior/posterior que constitui uma sequência de domínios transitórios referidos coletivamente como *rombômero*s. As células-tronco neurais em cada rombômero adquirem distintos padrões de expressão genética baseados em sua localização. Essas distinções facilitam então a gênese local dos neurônios motores que dão origem aos nervos motores cranianos e aos neurônios sensitivos que fornecem os alvos para as informações sensitivas de entradas cranianas periféricas para o tronco encefálico (incluindo o *cerebelo/ponte*, também conhecido como *metencéfalo*, e a medula oblonga ou bulbo, também conhecida como

mielencéfalo). A relação entre os rombômeros e as estruturas em desenvolvimento da cabeça é bastante precisa. De fato, a crista neural que emerge do tubo neural na região de cada rombômero (note que nenhuma crista neural está associada ao prosencéfalo) estabelece estruturas-alvo cranianas que geralmente são inervadas por neurônios motores gerados no mesmo rombômero. Similarmente, os gânglios cranianos, derivados da crista neural, que migram de distintos rombômeros, têm uma relação específica com os núcleos-alvos gerados dentro do rombômero relevante.

Em mais 8 dias de desenvolvimento (36 dias), é estabelecida a topografia básica de todo o sistema nervoso, assim como da maioria das regiões componentes que então crescerão, diferenciando-se ao longo de toda a continuidade da embriogênese. O prosencéfalo se torna mais subdividido em duas vesículas telencefálicas (coletivamente chamadas de *telencéfalo*) que darão origem a estruturas bilateralmente simétricas do cérebro anterior: os hemisférios corticais cerebrais, os hipocampos, os núcleos da base, os núcleos do prosencéfalo basal e os bulbos olfatórios. O prosencéfalo remanescente, posterior às *vesículas telencefálicas,* torna-se o *diencéfalo*, que vai gerar o epitálamo (estruturas dorsais conhecidas como habênulas), tálamo (os núcleos retransmissores que se projetam para o córtex cerebral) e o hipotálamo (núcleos de controle motor/endócrino que regulam a função visceral e reprodutiva e a homeostasia). O mesencéfalo, o rombencéfalo e o mielencéfalo se tornam ainda mais diferenciados e os *nervos motores cranianos* (veja no painel superior, em azul-escuro, da Fig. 1-4), *gânglios sensitivos* e os *nervos sensitivos* cranianos associados (em rosa mais claro, na Fig. 1-4) se tornam claramente visíveis ao longo da extensão anterior a posterior do mesencéfalo e metencéfalo. Em paralelo, os nervos motores e os gânglios sensitivos e os nervos sensitivos associados do resto do corpo se tornam visíveis ao longo da extensão anterior para posterior da medula espinal.

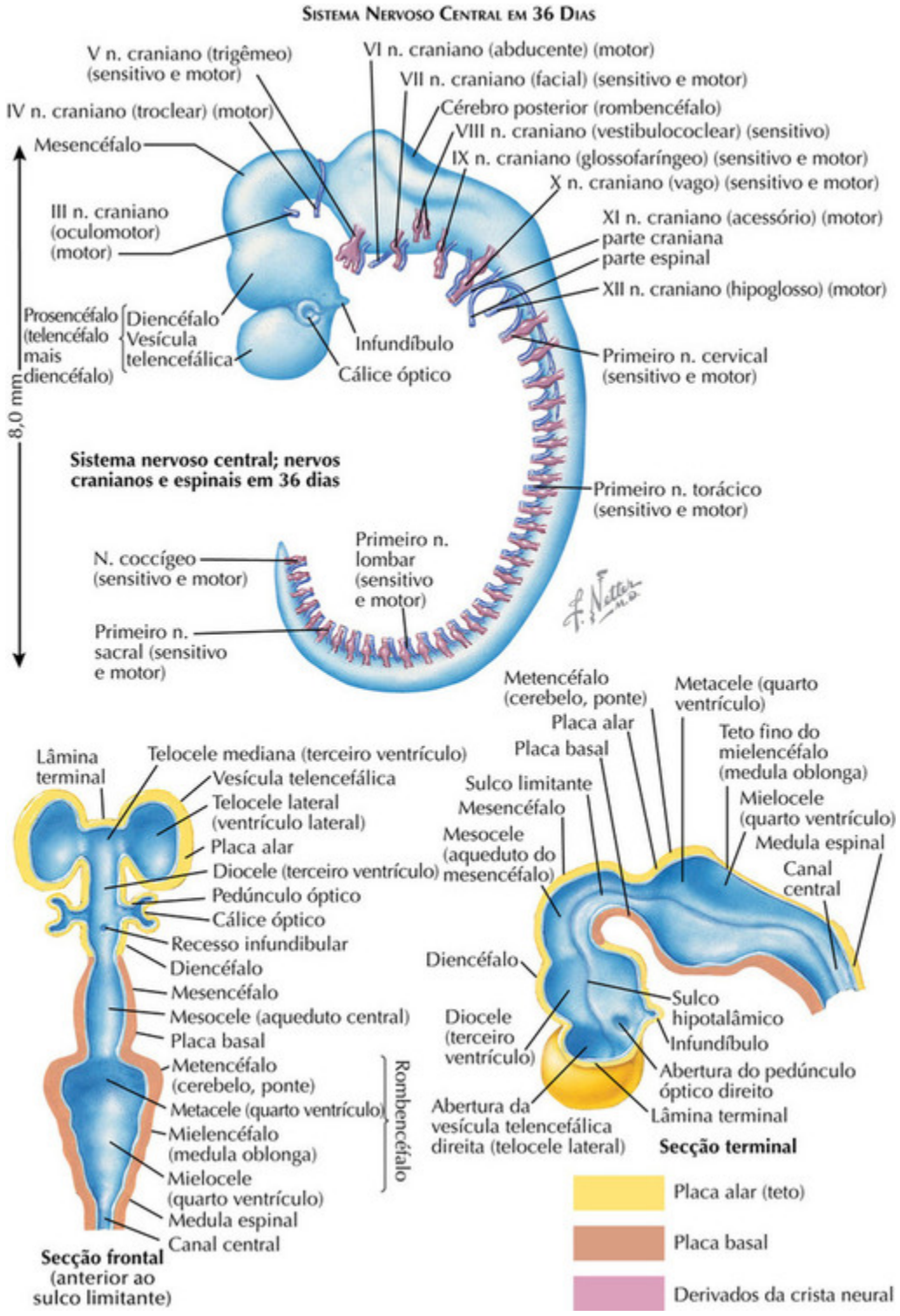

FIGURA 1-4

Embora o tubo neural esteja adquirindo identidade regional adicional que prefigura a geração final dos neurônios maduros e da glia em regiões

distintas do encéfalo, o espaço compreendido por ele se define mais como o *sistema ventricular*. O sistema ventricular será preenchido com fluido característico – o *líquido cefalorraquidiano* ou cerebroespinal *(LCR ou LCE)* – que fornece moléculas sinalizadoras específicas às células-tronco neurais durante o desenvolvimento e mantém o equilíbrio iônico apropriado para a sinalização elétrica no sistema nervoso definitivo. Inicialmente, em 28 dias do desenvolvimento embrionário, os espaços ventriculares são referidos como *prosocele, mesocele* e *rombocele*, correspondendo às regiões primitivas do tubo neural que os circundam. Em 8 dias, o sistema ventricular se tornou mais elaborado, em paralelo com a elaboração do cérebro anterior, cérebro médio e cérebro posterior. Existem agora dois *ventrículos laterais* encerrados pelas vesículas telencefálicas, uma *diocele* que se tornará o *terceiro ventrículo*, uma mesocele que se tornará o *aqueduto do mesencéfalo* e uma *metacele* e *mielocele* que se desenvolverão coletivamente no *quarto ventrículo*. O espaço ventricular compreendido pela medula espinal em desenvolvimento está agora definido como o *canal central*. Portanto, em aproximadamente 36 dias – um pouco mais de 1 mês em um período de gestação de 9 meses – o feto adquiriu todas as principais regiões do cérebro e as divisões anatômicas do sistema ventricular.

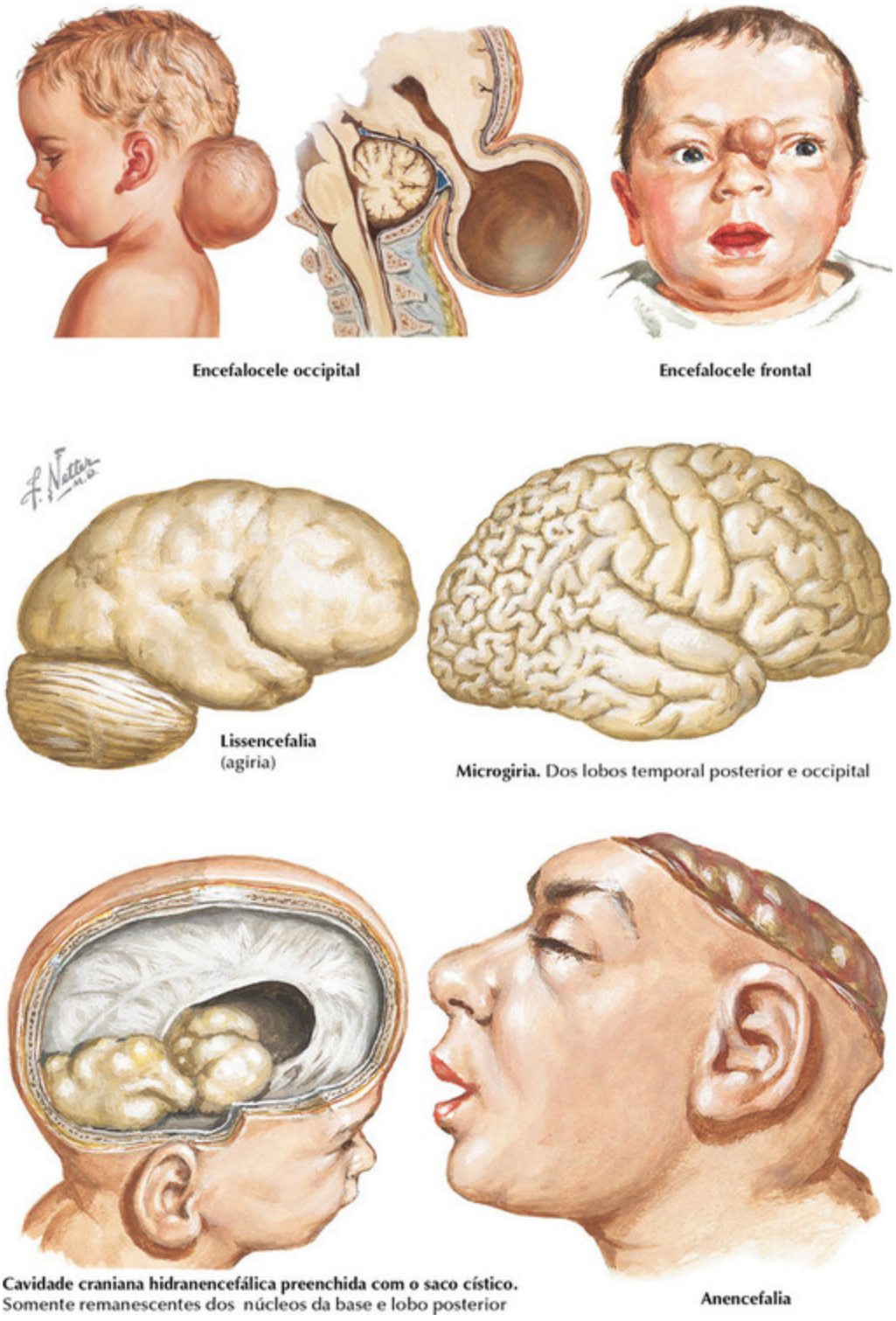

FIGURA 1-5

Formação defeituosa do tubo neural

O processo de neurulação, incluindo o fechamento do tubo neural, é o primeiro alvo da patogênese que compromete especificamente o desenvolvimento do sistema nervoso. Os defeitos do tubo neural – mais frequentemente o não fechamento do tubo neural – podem ser causados por uma série de fatores, incluindo mutações de único gene, anomalias cromossômicas aneuploides, exposições tóxicas a produtos farmacêuticos, substâncias químicas e drogas de uso abusivo, diabetes materno e deficiências dietéticas – mais notavelmente baixos níveis de *ácido fólico*. O não fechamento do tubo neural craniano resulta em *anencefalia* ou *encefalocele* (Fig. 1-5), enquanto o fechamento caudal defeituoso resulta em *mielomeningocele* (Fig. 1-7). O início de anencefalia, um mau desenvolvimento caracterizado pela ausência da maior parte do prosencéfalo, ocorre no vigésimo quarto dia. A abóbada craniana está ausente e o cérebro é uma massa vascular. O exame com ultrassom e um nível elevado de alfafetoproteína e de líquido amniótico indicam o diagnóstico no pré-natal. O risco de recorrência é de 5%.

Encefalocele é a protrusão de uma porção do cérebro ou meninges através de um defeito craniano. Embora a encefalocele normalmente ocorra na região occipital em pacientes da Europa e América do Norte, ela pode desenvolver-se frontalmente ou nas passagens nasais, em especial nas crianças do sudoeste asiático (Fig. 1-5). O tecido cerebral herniado está conectado por meio de um istmo estreito. Nas encefaloceles occipitais, podem estar associadas anormalidades do cerebelo e mesencéfalo. A síndrome de Meckel-Gruber inclui encefalocele posterior, microcefalia, microftalmia, fendas labial e palatina, polidactilia e rins policísticos. Essa síndrome é herdada de maneira autossômica recessiva, enquanto para os pais de uma criança com encefalocele simples, o risco de recorrência é de 5%. A *mielomeningocele* resulta do não fechamento caudal do tubo neural, com uma incidência de 80% na região lombar. Sendo o fechamento do canal central essencial para o desenvolvimento subsequente do SNC rostral, a mielomeningocele também causa inúmeras anomalias encefálicas associadas. No pré-natal, a ultrassonografia fetal é usada para diagnosticar uma mielomeningocele. No pós-natal, a ressonância magnética (RM) é particularmente valiosa para delinear a extensão das anormalidades estruturais. Todos os bebês afetados requerem intervenção neurocirúrgica.

O prognóstico depende do grau de envolvimento do SNC, que pode ser difícil de avaliar no neonato.

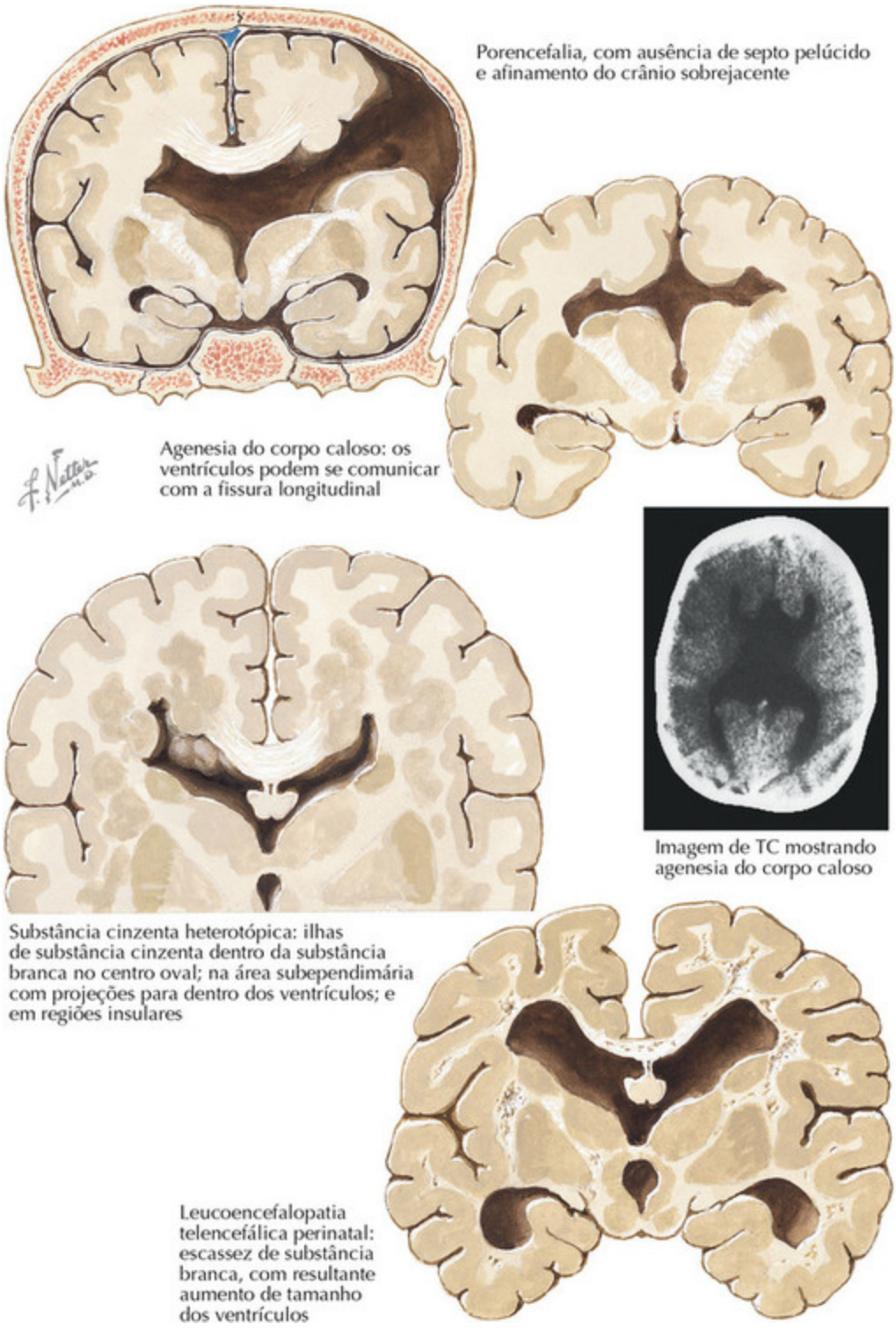

FIGURA 1-6

A malformação mais comum do SNC é a *holoprosencefalia* (arrinencefalia). A holoprosencefalia resulta do desenvolvimento

incompleto e da septação das estruturas de linha média do SNC. Pode ser isolada ou associada a outros defeitos cerebrais e ocorre em graus variáveis de gravidade. A forma mais grave resulta em um único ventrículo, ausência do sistema olfatório, nervos ópticos hipoplásicos ou até um único olho "ciclópico". O corpo caloso está ausente, e o córtex é malformado. As anomalias faciais potenciais incluem um único olho (cíclope) e uma única protuberância nasal (probóscida), mas nos casos menos graves, os defeitos incluem hipotelorismo ocular, microftalmia, nariz achatado e fendas labial e palatal mediana. O exame ultrassonográfico indica o diagnóstico pré-natal, e as imagens de RM podem delinear a extensão dos defeitos. A morte precoce é previsível nas formas graves. Anormalidades cromossômicas (trissomia 13-15, trissomia do 18) estão presentes em 50% dos casos. Em uma pequena porcentagem de casos holoprosencefálilcos (aproximadamente 7%), os genes relacionados com a proteína SHH (*sonic hedgehog*) sofreram mutação. Uma percepção maior das anomalias cromossômicas e genes únicos associados à holoprosencefalia tornam o aconselhamento genético importante para as famílias com um filho holoprosencefálico.

Várias outras condições clínicas, caracterizadas por falha congênita da fusão das estruturas da linha média da coluna espinal, são agrupadas na mesma classificação geral de *disrafismo espinal*. Essas várias manifestações do estado disráfico abrangem um *continuum* clínico que vai de anormalidades ósseas assintomáticas e invisíveis (espinha bífida oculta) a lesões cutâneas que podem sugerir uma medula presa associada (covinhas, lipoma ou hemangioma subcutâneo) e até malformações congênitas incapacitantes das estruturas espinais (mielomeningocele). Imagens precoces de RM pós-natal transformaram o tratamento dos bebês com essas lesões.

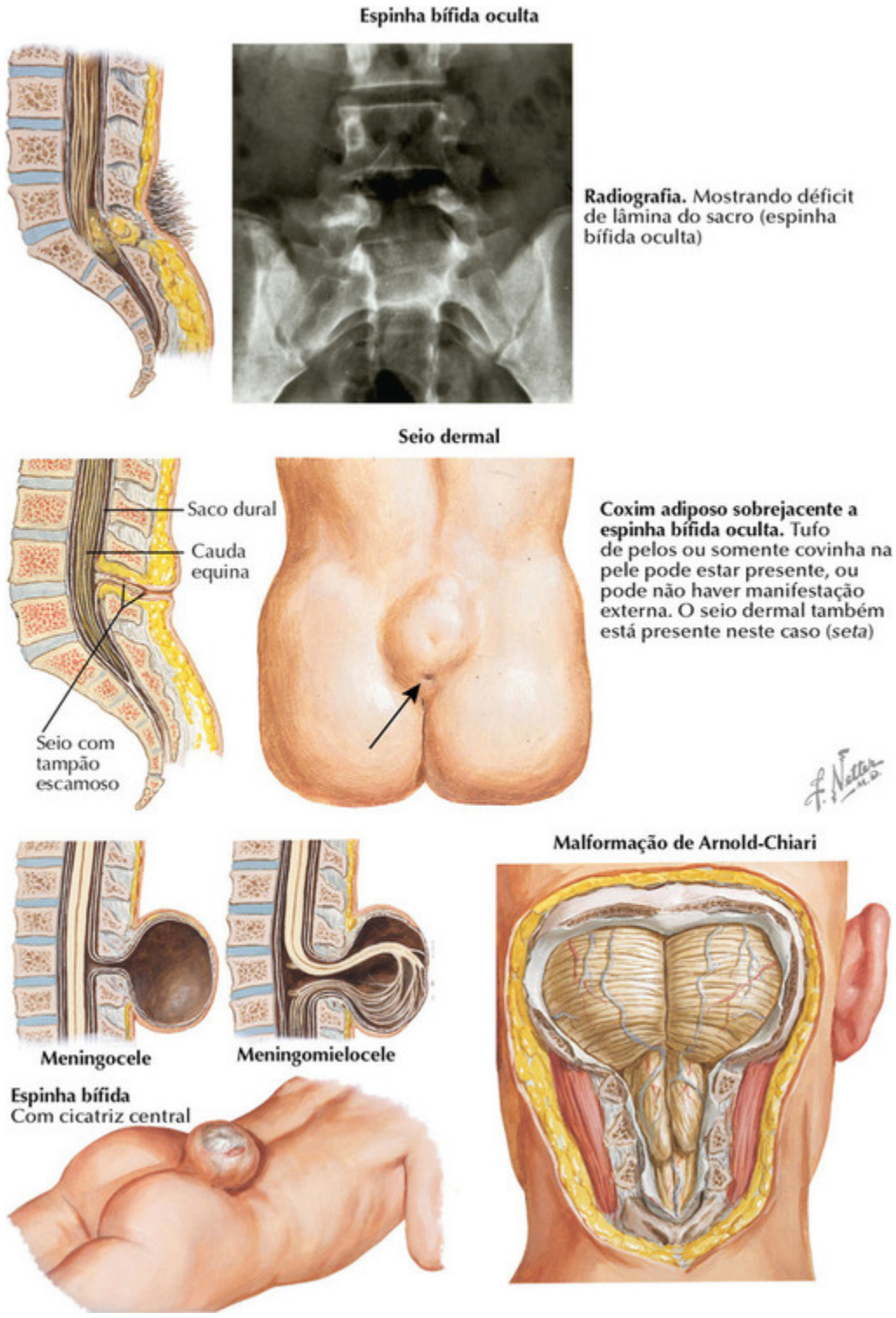

FIGURA 1-7

Disrafismo espinal

Espinha bífida oculta

As formas mais benignas de disrafismo espinal incluem anormalidades ósseas ocultas, não acompanhadas de deslocamento dos conteúdos do canal espinal, e com ou sem estigmas cutâneos. Nesses casos, não ocorre a fusão óssea entre as duas lâminas das vértebras envolvidas (Fig. 1-7). A espinha bífida oculta não tem significado clínico, quando ocorre isoladamente sem envolvimento intraespinal.

Os estigmas cutâneos da espinha bífida oculta incluem covinhas, seios dermais, lipomas subcutâneos, tufos de pelos ou hemangiomas. Podem ocorrer lesões cutâneas isoladamente ou prenunciarem uma medula subjacente presa devido a um cone de implantação baixo ou um filamento infiltrado com gordura. Apenas um pequeno subgrupo de lesões cutâneas está associado a uma anomalia intraespinal, e em geral a RM realizada com alguns meses de idade pode excluir o diagnóstico sem radiação ou sedação. Ocorre *síndrome da medula presa* quando um filamento terminal hipertrofiado é bastante inflexível e causa tração progressiva e relativo deslocamento caudal do cone medular, à medida que a espinha se desenvolve. Essa tração pode produzir progressiva isquemia no cone medular e levar a sintomas de disfunção esfinctérica e anormalidades da marcha. É provável que um terço dos bebês com medula presa congênita eventualmente desenvolva disfunção neurológica, se a medula presa ficar sem tratamento. A soltura profilática por secção microcirúrgica do filamento terminal, idealmente antes de 1 ano de idade, permite a imediata ascensão do cone medular em direção a uma localização mais normal dentro do canal espinal, minimizando a chance de desenvolvimento de déficits neurológicos, à medida que a espinha se desenvolve. No caso de crianças mais velhas, com uma apresentação sintomática mais tardia, o tratamento pode minimizar a progressão dos déficits neurológicos. Se ocorrer espinha bífida oculta em conjunto com seio dermal (um trato do revestimento epitelial que liga o saco dural à superfície da pele), existe um potencial para a comunicação entre a pele e os conteúdos intraespinais e subsequente infecção. Os seios dermais, localizados acima da região sacrococcígea, devem ser removidos cirurgicamente após obtenção de imagens de RM, para avaliar para outras lesões associadas.

Espinha bífida aberta

As condições disráficas nas quais há manifestações evidentes do defeito ósseo de base são referidas como “espinha bífida aberta” (Fig. 1-8). Dentro desse grupo, a progressão de sequelas neurológicas é definida, em grande medida, pelo grau em que os conteúdos do canal espinal estão deslocados de sua localização normal. No caso de *meningocele*, a forma mais benigna de espinha bífida aberta, há extrusão de um cisto meníngeo livre de elementos neurais. Geralmente, a meningocele pode ser completamente removida por cirurgia e o defeito é fechado.

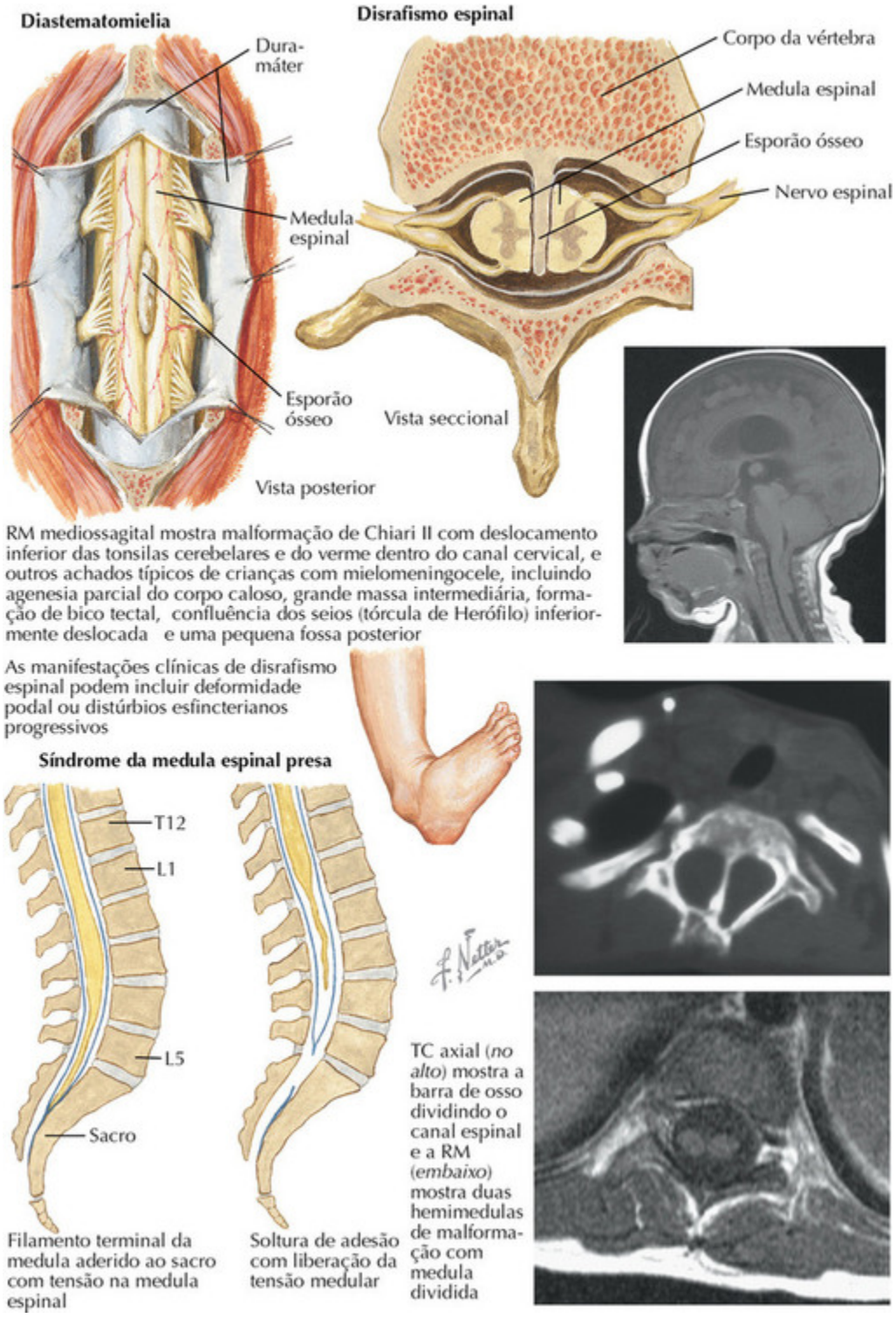

FIGURA 1-8

A *diastematomielia* é uma malformação congênita em que a medula espinal divide-se em duas partes, ou hemimedulas. Geralmente está

associada a um tufo de pelos cutâneos na linha média, e deve-se fazer a triagem com ressonância magnética – RM em todos os bebês com um tufo preocupante. Frequentemente, um septo ósseo ou cartilaginoso separa as partes divididas. Os pacientes com malformação de medula dividida correm o risco de desenvolver escoliose associada e mielopatia progressiva na medida em que a coluna se desenvolve. A excisão cirúrgica do septo da linha média pode deter a condição degenerativa e, em alguns casos, levar à restauração da função.

Uma variante mais devastadora de espinha bífida aberta é a *mielomeningocele*, em que a medula espinal ou as raízes nervosas, ou ambas, se projetam através de defeitos ósseos ou cutâneos posteriores devido ao não fechamento do neuróporo posterior. A gravidade dos déficits de uma mielomeningocele correlaciona-se com a sua localização ao longo do canal espinal, ocorrendo déficits cada vez maiores no caso de lesões mais rostrais. Os déficits neurológicos são decorrentes de desenvolvimento anormal *in utero* por todo o SNC. O fechamento pós-natal da mielomeningocele no bebê a termo é realizado em alguns dias do nascimento para se minimizar o risco de meningite, e está associado a baixa morbidade. O fechamento fetal pré-natal pode ser uma opção para um grupo muito selecionado de pacientes e está associado a complicações, incluindo parto prematuro.

A suplementação pré-natal de folato tem diminuído acentuadamente a incidência de bebês nascidos com mielomeningocele assim como a gravidade da lesão. Os bebês com lesões sacrais e lombares inferiores geralmente alcançam algum grau de deambulação, e aproximadamente 80% podem obter controle esfincteriano da bexiga e ânus. Aproximadamente metade dos bebês com mielomeningocele lombar ou sacral desenvolverá hidrocefalia que requer tratamento cirúrgico (Fig. 1-7). A maioria desses bebês terá malformação de Chiari II associada, com deslocamento do verme cerebelar para dentro do canal cervical, mas somente uma pequena porcentagem se tornará sintomática em algum ponto da vida. As crianças correm o risco de desenvolver a síndrome da medula presa quando a cicatriz da meninomielocele se aderir ao local de reparo durante o desenvolvimento da espinha. Todas as meningomieloceles reparadas parecerão aderidas até certo ponto na RM, e o diagnóstico de medula presa nessa população é efetuado clinicamente. Embora sejam necessários

cuidados multidisciplinares ao longo de todo o ciclo vital das crianças nascidas com mielomeningocele, muitas se tornarão adultos produtivos independentes com uma boa qualidade de vida.

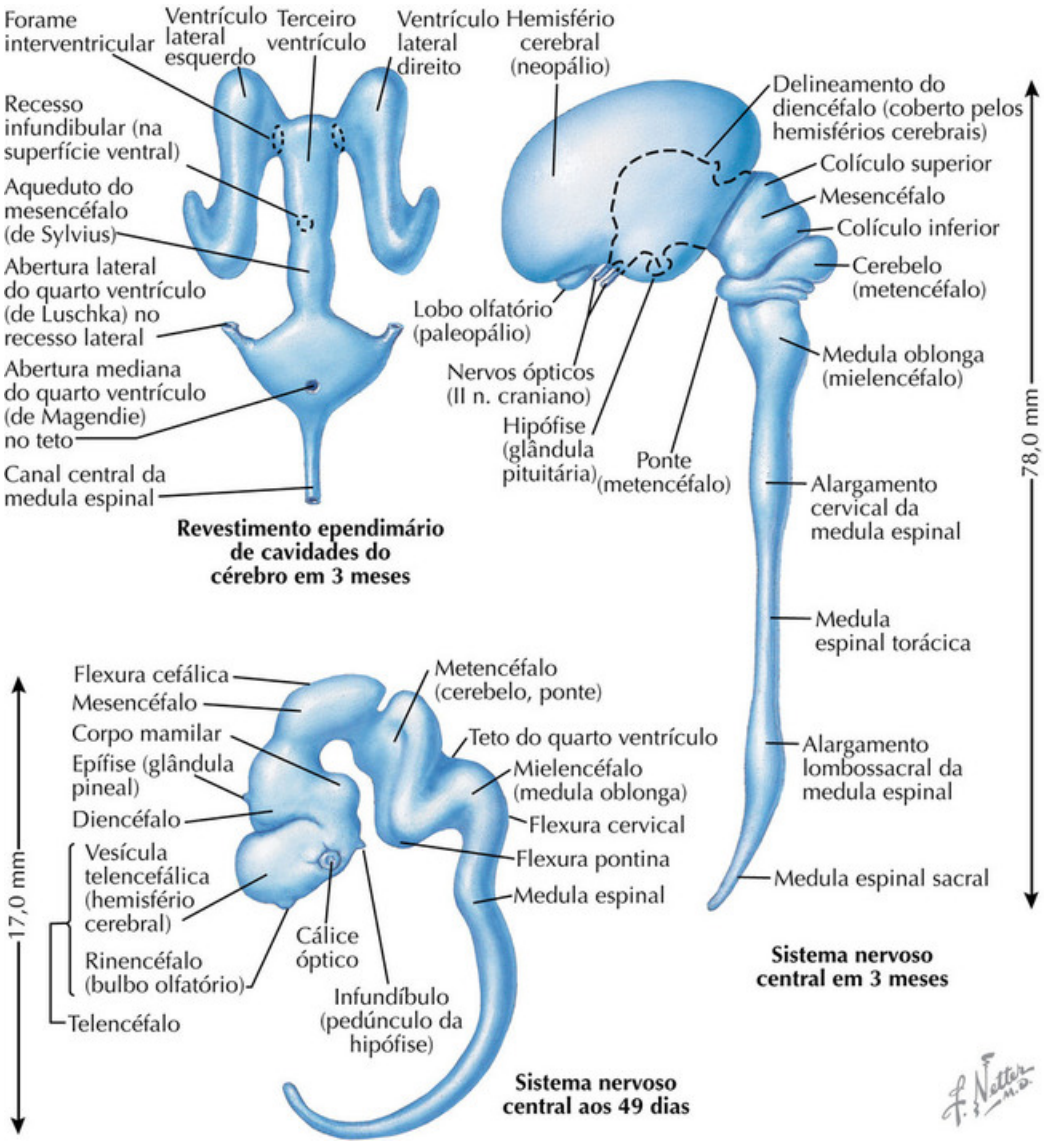

FIGURA 1-9

Crescimento do encéfalo fetal no primeiro trimestre (este)

Depois que a morfogênese encefálica inicial está completa, e a migração da crista neural estabeleceu o sistema nervoso periférico (Fig. 1-4), várias curvaturas, invaginações e evaginações transformam a geometria do encéfalo em desenvolvimento. A adição de neurônios via *neurogênese*, que começa no primeiro trimestre, é subjacente a esses movimentos. A neurogênese atinge um máximo desde a fase média da gestação até sua fase final e cessa (com poucas exceções) logo após o nascimento. Consequentemente, à medida que a morfologia cerebral emerge, os neurônios que formarão os circuitos encefálicos se diferenciam para uma sinalização elétrica vitalícia.

Aos 49 dias de idade (veja a parte superior da Fig. 1-9), o encéfalo e a medula espinal passam por mais curvaturas que situam ambos de maneira apropriada na cabeça e no tronco em desenvolvimento. A *flexura cefálica* desloca o diencéfalo e o telencéfalo até quase paralelos ao metencéfalo. A *flexura pontina* antecipa a localização do cerebelo e da ponte, enquanto a *flexura cervical* posiciona a medula espinal paralela ao eixo corporal. Nesse estágio, pontos de referência telencefálicos e diencefálicos são claramente visíveis: *bulbos olfatórios* no telencéfalo; o *cálice óptico*, eventualmente localizado mais distante do diencéfalo, à medida que ele gera a *retina neural*; o *infundíbulo* da *hipófise* e a *epífise*, que forma a *glândula pineal*.

Em 1,5 mês, o crescimento diferencial produz um encéfalo embrionário e uma medula espinal até mais maduros. Isso reflete o crescimento desproporcional dos *hemisférios cerebrais* (ou neopálio), a partir do telencéfalo posterior, principalmente devido à adição de células-tronco neurais que geram neurônios do córtex cerebral maduro. A desregulação desse processo tem consequências importantes. Mutações que resultam em *microcefalia* – a grave redução de tamanho do hemisfério cerebral – ocorrem em genes que influenciam essa expansão das células-tronco neurais corticais. O crescimento desproporcional do hemisfério cerebral faz do diencéfalo uma estrutura “profunda” e fechada à visão. As subdivisões diencefálicas, incluindo o *tálamo*, *epitálamo* (núcleos habenulares e glândula pineal), *hipotálamo* e *hipófise posterior* (neuro-hipófise) são vistos somente por dissecção, imagens ou secção histológica.

O mesencéfalo também sofre graves alterações. O mesencéfalo posterior (teto) e anterior (tegmento) se torna distinto: uma ranhura ou sulco divide duas estruturas evaginadas: os colículos *superior* e *inferior*. O colículo

superior integra as informações visuais e os comandos motores para o olho bem como os movimentos da cabeça, enquanto o colículo inferior localiza o som integrando com os movimentos da cabeça. O rombencéfalo posterior expande-se drasticamente à medida que o *cerebelo* rudimentar se torna visível. O cerebelo é derivado das células-tronco no teto, ou próximo a ele, da *raiz do quarto ventrículo*, assim como as progenitoras que migram de outras localizações rombencefálicas e mesencefálicas. A neurogênese local no teto do quarto ventrículo, assim como a migração de progenitoras adicionais, resulta em importante crescimento cerebelar. O rombencéfalo anterior aparece como uma *ponte* rudimentar, que se expande drasticamente com axônios do córtex cerebral que inervam os neurônios pontinos retransmissores que se projetam para o cerebelo.

A alteração grave final durante esse período é a diferenciação das regiões da medula espinal que inervam os membros ou a musculatura axial. Posterior à flexura cervical, a medula espinal parece mais larga, uma região referida como *alargamento cervical* que inclui números maiores de neurônios retransmissores motores e sensitivos que inervam ou recebem informações dos receptores musculares e sensitivos dos ombros, braços e mãos. A medula espinal então se estreita, e esta região, a *medula torácica*, inclui neurônios motores e sensitivos que inervam ou recebem informações da musculatura axial, assim como *neurônios pré-ganglionares* que se projetam para os *gânglios autonômicos da cadeia simpática* para regulação central da divisão simpática do sistema nervoso autônomo. A medula espinal se expande novamente no *alargamento lombar*, refletindo números maiores de neurônios retransmissores motores e sensitivos dedicados às pernas e pés. Finalmente, a região estreita posterior, a *medula sacral*, inerva e recebe informações dos músculos pélvicos e glúteos. Assim, a diferenciação na medula espinal reflete demandas funcionais e distintas dos braços e pernas *versu*s tronco e estruturas da linha média posterior.

À medida que a morfogênese encefálica avança, os ventrículos, definidos inicialmente pelo espaço envolvido pelo tubo neural, se tornam bastante diferenciados. O importante crescimento dos hemisférios cerebrais é equiparado ao crescimento de dois *ventrículos laterais* bilateralmente simétricos. Sua forma em *c* reflete o desenvolvimento de estruturas telencefálicas “profundas”, incluindo o hipocampo e os núcleos da base. A continuidade entre o ventrículo lateral e o *terceiro ventrículo* (circundados

pelo diencéfalo) ocorre no *forame intraventricular (de Monro).* A oclusão dessa abertura leva a um tipo de *hidrocefalia não comunicante* (ver adiante). O líquido cefalorraquidiano capturado nos ventrículos laterais causa expansão secundária dos hemisférios cerebrais e do crânio sobrejacente (uma segunda forma, a *hidrocefalia comunicante*, reflete a reabsorção comprometida de LCR). O terceiro ventrículo também possui modesta invaginação, o *recesso infundibular*, que reflete a posição da hipófise. O *aqueduto do mesencéfalo*, circundado pelo mesencéfalo, e o *quarto ventrículo*, definido pelo rombencéfalo, se tornam bem definidos. A oclusão do aqueduto do mesencéfalo – *estenose do aqueduto* – é a hidrocefalia não comunicante mais comum. No quarto ventrículo, uma série de aberturas, as *aberturas laterais (forames de Luschka)* e a *abertura mediana (forame de Magendie*) estabelecem a continuidade entre os ventrículos e o *espaço subaracnóideo* entre a *aracnoide* e a *pia*, a camada meníngea mais interna. Essas aberturas permitem que o LCR flua para dentro do espaço subaracnóideo para amortecer o encéfalo mecanicamente, além de distribuírem moléculas sinalizadoras para as meninges em desenvolvimento e para a superfície externa do cérebro em desenvolvimento. A oclusão desses forames, o que é raro, também leva à hidrocefalia não comunicante. O quarto ventrículo estreita-se drasticamente na medula, definindo o canal central que se estende pela maior parte da extensão da medula espinal.

FIGURA 1-10

Craniossinostose

O crescimento do encéfalo equipara-se ao crescimento flexível dos ossos cranianos, que deve estabelecer o mecanismo para expandir a abóbada craniana coincidente com o aumento do volume cerebral. Os ossos cranianos, principalmente gerados pelas precursoras condrogênicas e osteogênicas derivadas da crista neural, são arranjados como “placas” e com articulações elásticas entre cada placa referidas como *suturas cranianas*. *Craniossinostose* implica o fechamento prematuro de uma ou mais suturas cranianas (Fig. 1-10). A fusão precoce das placas ósseas resulta em uma forma craniana progressivamente dismórfica. Ocorre craniossinostose verdadeira em um a cada 2.000 bebês, predomina no sexo masculino, e se manifesta nas formas sindrômica e não sindrômica. Normalmente, a sutura metópica, ou frontal, fecha-se antes do nascimento; enquanto a fontanela posterior, na união das suturas lambdoide e sagital, fecha-se aos 3 meses; e a fontanela anterior na junção das suturas coronal, sagital e metópica, aos 18 meses. Depois da fusão da sutura, o crescimento ocorre paralelo a essa sutura, ou seja, o crescimento é inibido em 90 graus para a sutura. A própria fusão é percebida como uma crista. As suturas cranianas não podem ser separadas por aumento da pressão intracraniana após os 12 anos de idade.

Ocorre craniossinostose não sindrômica com muito mais frequência que a sindrômica. O fechamento prematuro mais comum ocorre na *sutura sagital*, o que leva à *escafocefalia*, *dolicocefalia* ou cabeça alongada. O próximo fechamento prematuro mais comum é encontrado na *sutura coronal*, que pode ser unilateral ou bilateral. Se unilateral, causa uma crista unilateral, com levantamento da órbita, achatamento da área frontal e proeminência próxima ao zigoma no lado afetado, que produz uma expressão estranha. Se o fechamento prematuro coronal for bilateral, o resultado é a *braquicefalia*, que se manifesta por um crânio anormalmente largo. A craniossinostose metópica causa *trigonocefalia*, com um osso frontal pontiagudo, hipotelorismo e depressão temporal proeminente. A sinostose lambdoide verdadeira, que também pode ser unilateral ou bilateral, é extremamente rara, com uma incidência inferior a 1:100.000. *Turricefalia*, uma abóbada craniana elevada devido a múltiplos fechamentos de suturas, é bastante rara e desfigurante. Alguns bebês terão saliências proeminentes ao longo das suturas sem outros achados cranianos típicos, e essas saliências se resolverão espontaneamente com o tempo.

A craniossinostose sindrômica geralmente é autossômica dominante. A doença de Crouzon, com o fechamento de *múltiplas suturas* e as anomalias faciais associadas de hipertelorismo, proptose e atresia coanal, é conhecida como *disostose craniofacial*. A inteligência é normal, mas o fechamento prematuro da sutura pode provocar elevação da pressão intracraniana. Na *acrocefalossindactilia*, ou síndrome de Apert, a cabeça é alongada, o resultado do fechamento prematuro de todas as suturas; as órbitas são rasas, causando exoftalmia; e está presente a sindactilia ou a polidactilia. Saethre-Chotzen, Pfeiffer e Carpenter também identificaram síndrome de acrocefalossindactilia que inclui várias combinações de sinostose, sindactilia e outras anomalias. A craniossinostose sindrômica pode estar associada à hidrocefalia.

As condições que podem ser confundidas com craniossinostose incluem *microcefalia* e *plagiocefalia deformacional*. A microcefalia da falta de desenvolvimento do cérebro não é tipicamente acompanhada por uma forma craniana desfigurada. A *plagiocefalia deformacional* é muito comum e ocorre atualmente em cerca de 1 em 10 bebês. O bebê tende a deitar-se sobre uma área do crânio, o que causa achatamento na região afetada, deslocamento anterior da orelha unilateral e formação de bossas ipsilateral frontal e contralateral parietal, com um formato geral de um paralelogramo. Alguns bebês têm torcicolo associado. A maioria dos bebês terá melhora espontânea com exercícios; os casos muito graves precisam de tratamento com órtese craniana.

O diagnóstico de craniossinostose é feito pelo exame clínico na maioria dos casos. Exames radiográficos apropriados são tipicamente necessários como um guia para o reparo cirúrgico. O tratamento da craniossinostose verdadeira é cirúrgico, com técnicas endoscópicas ou abertas. O encaminhamento precoce otimiza a oportunidade para usar técnicas minimamente invasivas. O tratamento da craniossinostose sindrômica e de múltiplas suturas requer tipicamente múltiplos procedimentos por parte de uma equipe craniofacial experiente durante a primeira infância.

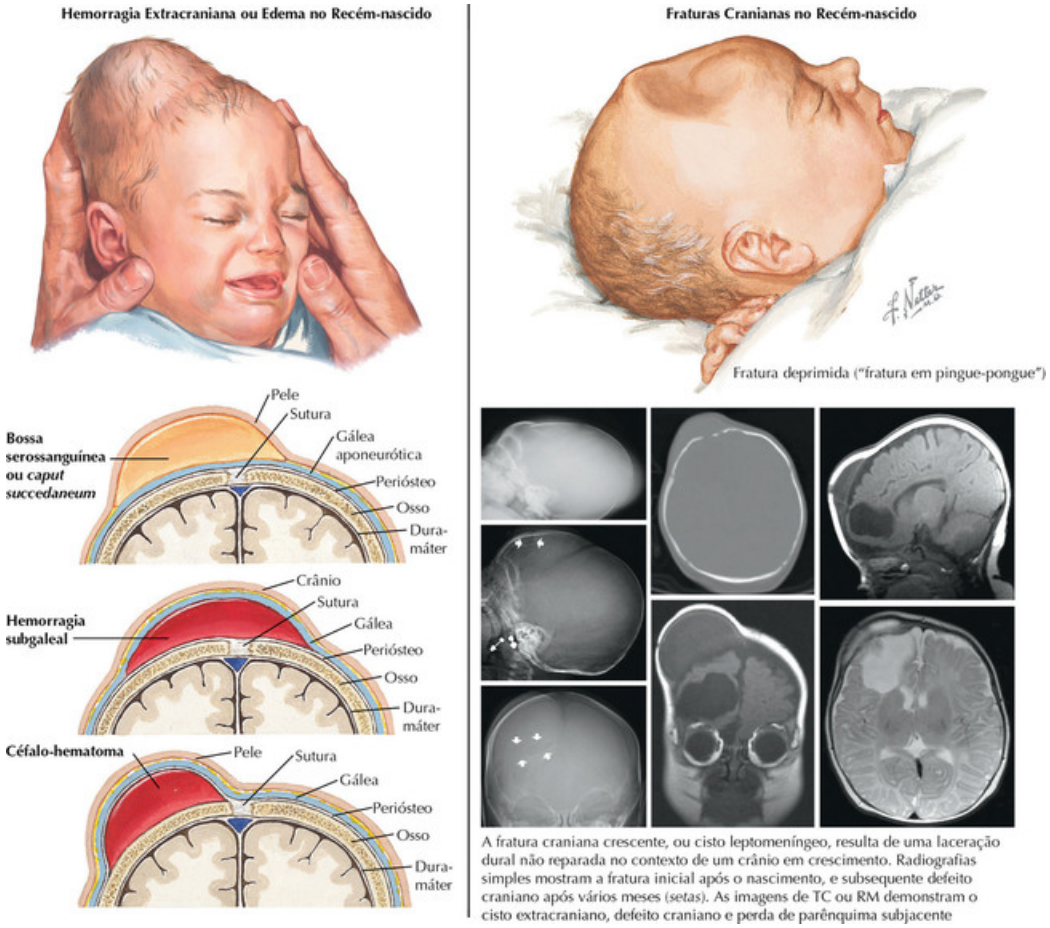

FIGURA 1-11

Hemorragias extracranianas e fraturas cranianas no recém-nascido

A prática obstétrica moderna diminuiu a incidência de trauma ao recém-nascido a qual está claramente associada à primiparidade, tamanho grande do bebê, parto difícil ou apresentação de nádegas e uso de fórceps.

Bossa serossanguínea *(caput succedaneum),* um inchaço edematoso que pode ser hemorrágico, é vista nos partos normais. Pode transiluminar-se, é mole, depressível, geralmente ocorre no vértice sobre as linhas de sutura e se resolve rapidamente.

A *hemorragia subgaleal,* que geralmente resulta de forças de cisalhamento que rompem veias, ocorre entre a gálea aponeurótica e o periósteo do crânio. Dissemina-se amplamente, cruza as linhas de sutura,

pode dissecar-se sobre a fronte e até dentro da órbita, podendo levar semanas para se resolver. Os recém-nascidos devem ser cuidadosamente acompanhados para detecção de anemia sintomática.

Céfalo-hematoma é uma hemorragia subperiosteal associada à fratura craniana linear em cerca de 5% dos casos. Pode resultar do uso de fórceps, podendo ainda estar relacionada com fatores mecânicos na pelve e forças de cisalhamento do parto ativo, sendo palpada como uma fratura deprimida. Raramente, esses hematomas se calcificam em vez de serem reabsorvidos. A maioria dos hematomas calcificados se resolverá espontaneamente à medida que o crânio cresce e se incorpora à área.

Fraturas cranianas

As fraturas cranianas neonatais podem ser classificadas como lineares, deprimidas ou osteodiástase occipital. A *fratura linear* pode estar associada a céfalo-hematoma ou, nos partos traumáticos, a hemorragia epidural e subdural. A maioria cura-se sem complicações. Raramente, tornam-se diastáticas e estão associadas a cisto leptomeníngeo devido a lacerações durais e meníngeas associadas que aumentam de tamanho com o crescimento do cérebro.

As *fraturas deprimidas* (“pingue-pongue”) são de pouca significância clínica. A maioria está associada ao uso de fórceps, mas algumas estão relacionadas com trauma intrauterino contra as proeminências pélvicas em acidentes automobilísticos e quedas, e também ao parto ativo. A elevação cirúrgica pode ser necessária e, com frequência, pode ser realizada com técnicas minimamente invasivas.

A *osteodiastáse occipital* é vista nos partos com apresentação de nádegas. Os seios durais associados podem romper-se, causando hemorragia subdural na fossa posterior. Raramente é necessária drenagem cirúrgica.

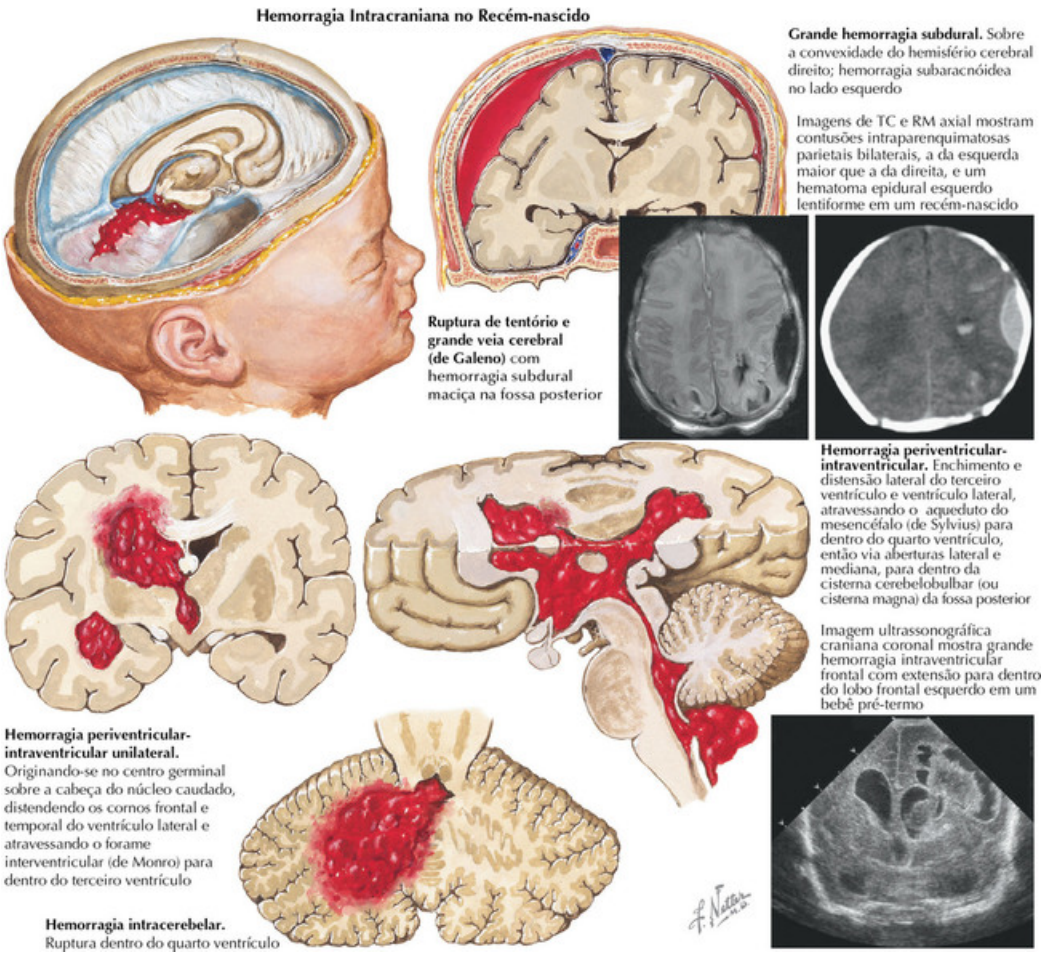

FIGURA 1-12

Hemorragia intracraniana no recém-nascido

A hemorragia intracraniana no recém-nascido é classificada pela localização e em ordem de frequência como (1) hemorragia periventricular-intraventricular, (2) subaracnóidea, (3) subdural, ou (4) da fossa posterior. Todos os recém-nascidos devem ser cuidadosamente acompanhados para detecção de anemia sintomática.

A *hemorragia periventricular-intraventricular* (HIV) origina-se na matriz germinal próxima aos ventrículos e é observada tipicamente em bebês nascidos pré-termo antes de 34 semanas de gestação (Fig. 1-12). Em bebês pré-termo, a friabilidade inerente da matriz germinal muitas vezes é complicada por comprometimento cardiopulmonar durante o nascimento e por estresses fisiológicos dos ajustes ao ambiente extrauterino no início do

período neonatal. O sangramento maciço, atualmente bastante raro, precipita uma fontanela proeminente, dificuldades respiratórias, postura tônica, convulsões, anemia e, por fim, falência de múltiplos sistemas. É mais comum atualmente um sangramento menor, detectado por ultrassonografias em série. Alguns bebês pré-termo desenvolverão ventriculomegalia sem crescimento craniano ou pressão intracraniana elevada, compatível com hidrocefalia *ex vacuo* da encefalomalácia. Aproximadamente 15% dos bebês pré-termo com hemorragia intraventricular necessitarão de intervenção cirúrgica para hidrocefalia sintomática. Déficits neurológicos a longo prazo são comuns em bebês pré-termo com hemorragia intraventricular, incluindo paralisia cerebral, epilepsia, retardo cognitivo e anormalidades comportamentais. Em bebês a termo completo, a hemorragia intraventricular ocorre tipicamente secundária a trombose venosa central e aproximadamente metade deles desenvolverá hidrocefalia precocemente ou tardiamente. Bebês a termo com hemorragia intraventricular também são propensos a déficits neurológicos crônicos, incluindo epilepsia, retardo cognitivo e anormalidades comportamentais.

A *hemorragia subaracnóidea* pode ser causada por asfixia ou forças do parto normal. Em bebês a termo completo, ela pode ser assintomática ou estar associada a crises convulsivas focais ou generalizadas, sem déficits focais. A *hemorragia subdural* resulta de lacerações na foice cerebral e tentório, de ruptura de veias pontes sobre os hemisférios ou osteodiástase occipital no parto com a apresentação de nádegas. As causas incluem forças de moldagem durante o parto, tamanho do bebê e dificuldades de extração. Os sintomas são hemiparesia aguda ou subaguda, convulsões focais e anormalidades pupilares ipsilaterais. A drenagem cirúrgica é o tratamento apropriado em casos selecionados. Raramente a ultrassonografia craniana dá informações adequadas, sendo necessária a rápida obtenção de imagens por tomografia computadorizada (TC) ou RM para as decisões do tratamento.

A *hemorragia da fossa posterior* pode resultar de trauma tentorial ou osteodiástase occipital. É necessária a obtenção de imagens de TC ou RM para as decisões de tratamento; a ultrassonografia craniana não fornece imagens adequadas para avaliar o efeito de massa do hematoma. A drenagem cirúrgica raramente é indicada.

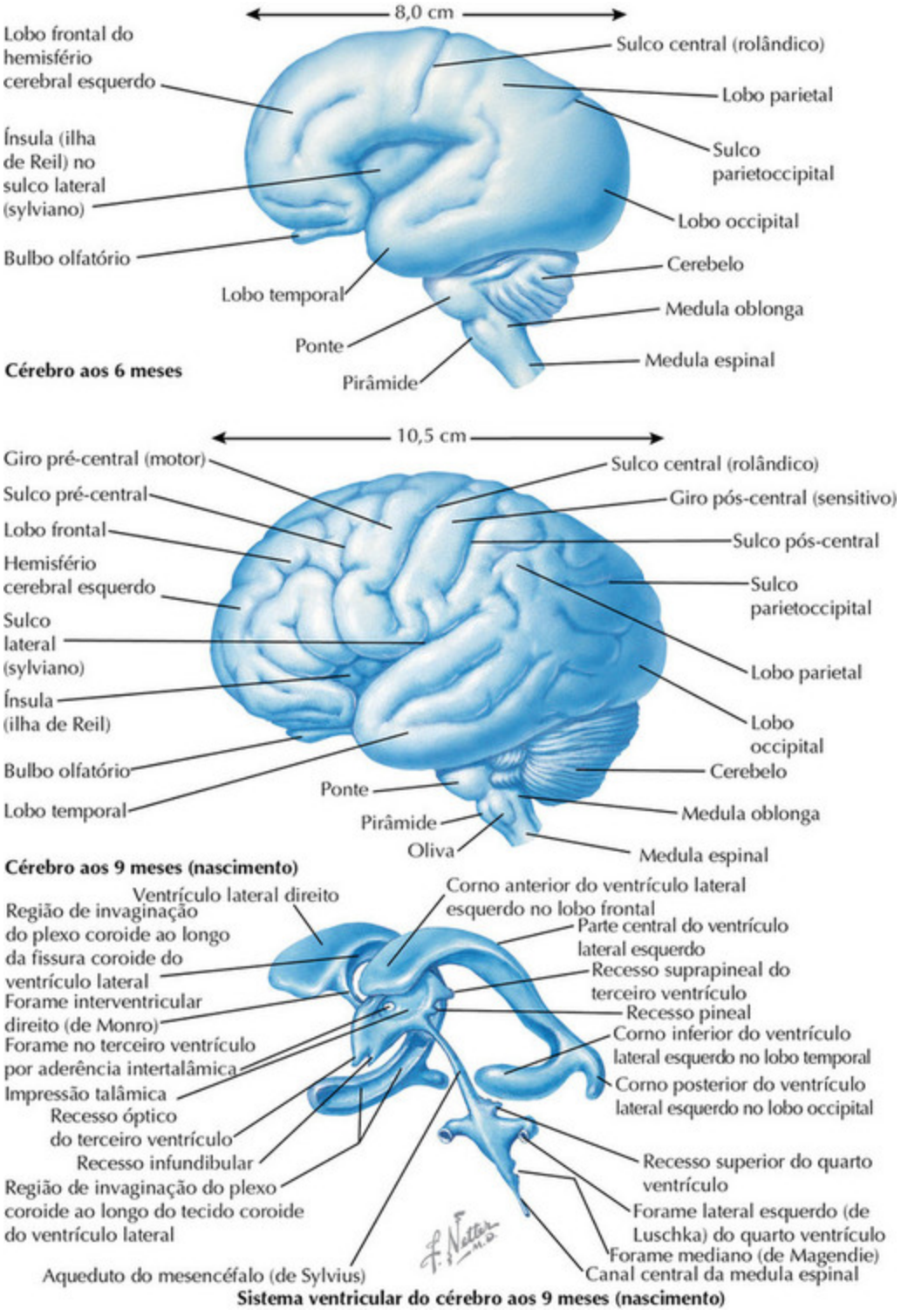
8,0 cm
Lobo frontal do hemisfério cerebral esquerdo
Sulco central (rolândico)
Lobo parietal
Ínsula (ilha de Reil) no sulco lateral (sylviano)
Sulco parietoccipital
Lobo occipital
Bulbo olfatório
Cerebelo
Lobo temporal
Medula oblonga
Ponte
Medula espinal
Pirâmide
Cérebro aos 6 meses
10,5 cm
Giro pré-central (motor)
Sulco central (rolândico)
Sulco pré-central
Giro pós-central (sensitivo)
Lobo frontal
Sulco pós-central
Hemisfério cerebral esquerdo
Sulco parietoccipital
Sulco lateral (sylviano)
Lobo parietal
Ínsula (ilha de Reil)
Lobo occipital
Bulbo olfatório
Cerebelo
Ponte
Lobo temporal
Pirâmide
Medula oblonga
Oliva
Medula espinal
Cérebro aos 9 meses (nascimento)
Ventrículo lateral direito
Corno anterior do ventrículo lateral esquerdo no lobo frontal
Região de invaginação do plexo coroide ao longo da fissura coroide do ventrículo lateral
Parte central do ventrículo lateral esquerdo
Recesso suprapineal do terceiro ventrículo
Forame interventricular direito (de Monro)
Recesso pineal
Forame no terceiro ventrículo por aderência intertalâmica
Corno inferior do ventrículo lateral esquerdo no lobo temporal
Impressão talâmica
Corno posterior do ventrículo lateral esquerdo no lobo occipital
Recesso óptico do terceiro ventrículo
Recesso infundibular
Recesso superior do quarto ventrículo
Região de invaginação do plexo coroide ao longo do tecido coroide do ventrículo lateral
Forame lateral esquerdo (de Luschka) do quarto ventrículo
Forame mediano (de Magendie)
Aqueduto do mesencéfalo (de Sylvius)
Canal central da medula espinal
Sistema ventricular do cérebro aos 9 meses (nascimento)

FIGURA 1-13

O desenvolvimento externo do encéfalo no segundo e terceiro trimestres

No sexto mês de gestação, os hemisférios cerebrais adquirem várias características que prefiguram a divisão da superfície cortical em regiões funcionais específicas. Consequentemente, são reconhecidos quatro domínios distintos, ou lobos, que definem os territórios corticais. O *lobo frontal é mais anterior*; e finalmente inclui áreas corticais dedicadas ao controle motor, produção da linguagem (hemisfério esquerdo na maioria dos indivíduos), e *função executiva* – a capacidade, momento a momento, de integrar percepções dos estímulos externos às representações internas das motivações, objetivos e memórias para planejar respostas comportamentais complexas apropriadas. A meio caminho do eixo anterior-posterior, o *sulco central* (também conhecido como rolândico) divide o lobo frontal e o *lobo parietal* mais posterior, que medeia a somatossensibilidade e a atenção. Este ponto de referência anatômico é uma das primeiras invaginações locais que define os *sulcos* e *giros* (protuberâncias) que refletem as elaboradas circunvoluções do córtex cerebral definitivo.

O sulco central define duas regiões funcionais essenciais. No declive anterior encontra-se o *giro pré-central*, a localização do *córtex motor primário*. Os neurônios do córtex motor primário enviam axônios para os neurônios do tronco encefálico e da medula espinal, que inervam os músculos, ou para os interneurônios adjacentes a esses neurônios motores. No declive posterior, encontra-se o *giro pós-central*, a localização do *córtex somatossensitivo primário*. O córtex somatossensitivo primário recebe informações topograficamente mapeadas dos núcleos de retransmissão sensitiva do tronco encefálico e da medula espinal que representam as informações somatossensitivas de toda a superfície corporal. O resto do lobo parietal é dedicado à integração sensitiva e à atenção. Posterior e ventral, marcado pelo *sulco parietoccipital*, encontra-se o *lobo occipital*, dedicado exclusivamente à representação e processamento da visão. Finalmente, a extensão medial anterior do hemisfério define o *lobo temporal*, anterior ao *sulco lateral*, incluindo as regiões corticais que integram informações sobre identidade dos estímulos visuais, informações auditivas e, na maioria dos indivíduos, no hemisfério esquerdo, a

representação da linguagem “léxica” (o “dicionário” de palavras do encéfalo). O crescimento inicial dos lobos frontal, parietal, occipital e temporal resulta em “operculação” ou cobertura de uma região de tecido cortical chamada *ínsula*. O córtex da ínsula se torna especializado para o controle visceral e homeostático e a representação das informações do paladar.

O importante crescimento dos hemisférios encefálicos é acompanhado pela diferenciação do cerebelo e do bulbo. No final do sexto mês de gestação, o cerebelo se expande com ranhuras e cristas que eventualmente se tornam as folhas altamente pregueadas do córtex cerebelar (nota: um córtex é a lâmina externa de células que reveste qualquer órgão). A ponte é distinta, consistindo em axônios do córtex que se projetam para os núcleos pontinos que então enviam axônios para o córtex cerebelar. A medula também se torna sulcada e com cristas, mas por uma razão diferente. A pirâmide, uma crista proeminente do bulbo anterior/medial, é formada pelo crescimento de axônios dos neurônios motores corticais para o tronco encefálico e medula espinal. No final da gestação, a *pirâmide* bulbar encontra-se adjacente a uma crista mais lateral, a *oliva*. A oliva reflete o acúmulo de neurônios dentro do núcleo olivar; os neurônios olivares inervam seletivamente as árvores dendríticas extensas das células de Purkinje.

Finalmente, a elaboração adicional do sistema ventricular acompanha essas transformações morfogenéticas. O sistema ventricular é mais bem representado como um “molde” de espaço dentro do encéfalo e medula espinal (o tecido neural está ausente). As principais alterações refletem o crescimento diferencial de regiões do que correspondem a cada divisão ventricular. Os ventrículos laterais crescem desproporcionalmente adquirindo mais definição anatômica. O *corno anterior* se estende para dentro do lobo frontal, tendo como o seu assoalho o núcleo caudado dos núcleos da base. O *corno inferior* estende-se para dentro do lobo temporal; em sua superfície anterior e medial encontra-se o hipocampo. Finalmente, o *corno posterior* estende-se para dentro do lobo occipital. O resto do sistema ventricular compreende as mesmas subdivisões que emergem no segundo trimestre; todavia, seu formato e tamanho se alteram substancialmente. O terceiro ventrículo se torna um estreito espaço na linha média, mais indentado pelo tálamo de cada lado (a *impressão talâmica*), assim como um

forame que circunda a *adesão intratalâmica*. Além disso, o terceiro ventrículo é indentado pelo quiasma óptico no recesso óptico, pela glândula pineal, nos *recessos pineal* e *suprapineal*, e pela hipófise, no *recesso infundibular*.

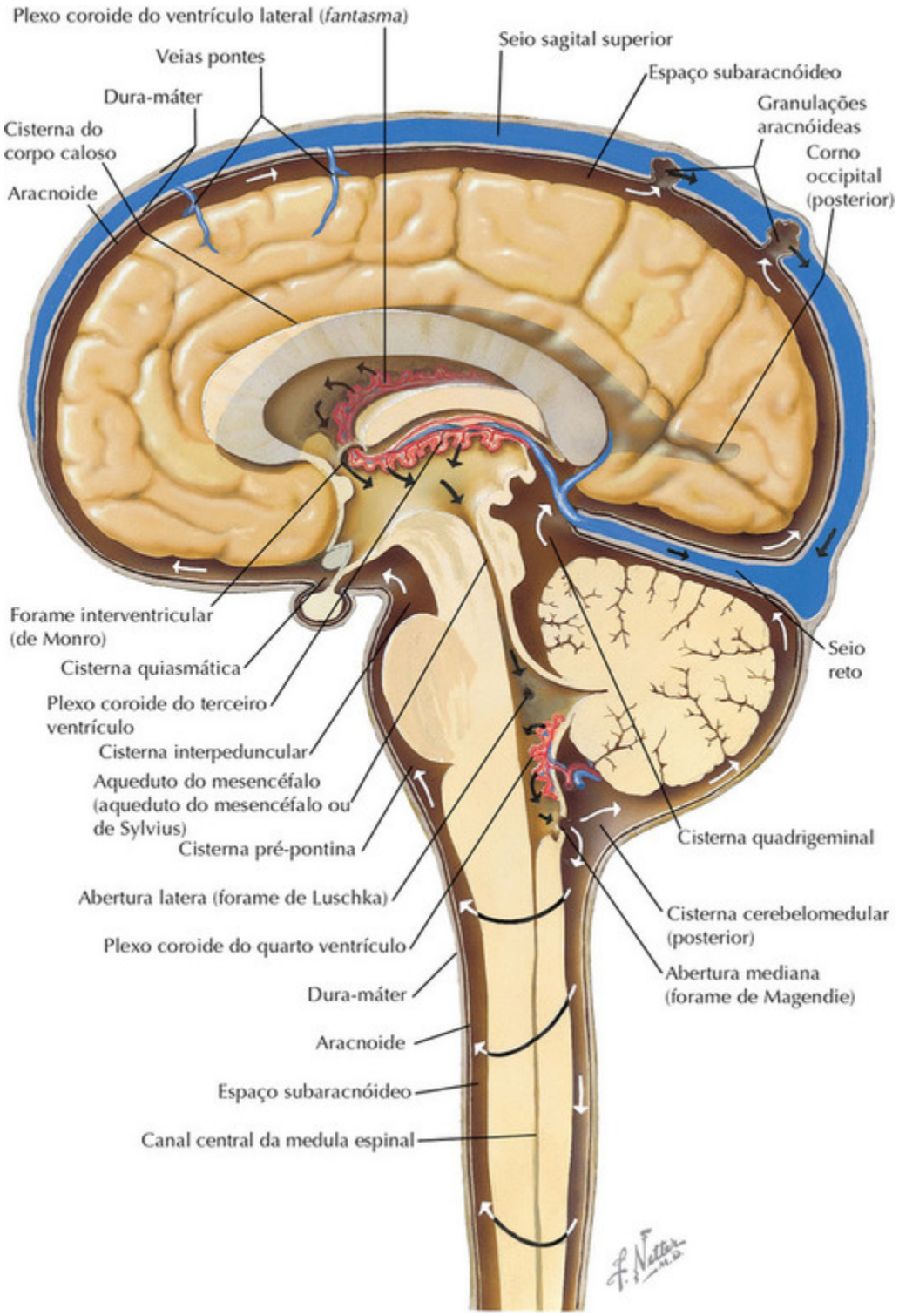

FIGURA 1-14

Ventrículos encefálicos definitivos

Algumas características anatômicas do encéfalo definitivo refletem o desenvolvimento mais diretamente do que os ventrículos encefálicos. Esse sistema contínuo de câmaras cheias de fluido é o mesmo espaço que foi definido pelo fechamento do tubo neural. A morfogênese subsequente modifica esse espaço; no entanto, sua relação com o lúmen original do tubo neural é clara. O LCR, que é produzido pelo *plexo coroide* encontrado no terceiro e quarto ventrículos, assim como no ventrículo lateral, por todo esse espaço no cérebro do adulto (e também no embrionário). O espaço ventricular também possui uma série de continuidades com o espaço subaracnóideo para que o LCR também banhe a superfície externa e a profunda (ou ventricular) do cérebro.

No cérebro definitivo, dois hemisférios circundam os *ventrículos laterais*. Esses dois ventrículos, as maiores câmaras ventriculares, têm três extensões para o interior de distintas regiões dos hemisférios cerebrais. Os *cornos anteriores* se estendem para dentro dos lobos frontais, os *cornos inferiores* se estendem para dentro do lobo temporal (inclusive adjacente ao hipocampo) e os *cornos posteriores* para dentro dos lobos occipitais. O *átrio* é a junção dos cornos anterior, posterior e temporal. A relação entre os cornos anteriores dos ventrículos laterais, o corpo caloso posteriormente, o núcleo caudado anterolateralmente e o terceiro ventrículo e o tálamo anteromedialmente, é mostrada no painel inferior. Os ventrículos laterais permanecem contínuos com o terceiro ventrículo via *forame interventricular (de Monro)* (a seta branca da esquerda, no painel inferior, mostra a continuidade entre o ventrículo lateral e o terceiro ventrículo proporcionada pelos forames interventriculares. O terceiro ventrículo estende o comprimento do diencéfalo de anterior para posterior. Sua proximidade com o quiasma e a hipófise anteriormente resulta em "indentações" locais conhecida como *recessos óptico* e *infundibular.* Similarmente, a relação entre o terceiro ventrículo e a glândula pineal define os *recessos pineal* e *suprapineal* no aspecto posterior do terceiro ventrículo.

O terceiro ventrículo é contínuo com o *aqueduto do mesencéfalo*, que segue através do mesencéfalo definitivo. O aqueduto do mesencéfalo conecta-se ao *quarto ventrículo*, que está adjacente ao cerebelo e ponte, e se estende para dentro do bulbo superior. O quarto ventrículo possui uma significativa extensão bilateral, o *recesso lateral* que se abre dentro do

pedúnculo cerebelar inferior. O quarto ventrículo também possui várias continuidades especializadas com o espaço subaracnóideo para facilitar a circulação e a drenagem do *líquido cefalorraquidiano*, que mantém a integridade das células da zona ventricular e também contribui para a estabilidade do meio iônico cerebral no tecido. Portanto, as duas *aberturas laterais* (também conhecidas como forames de Luschka) são contínuas com o espaço subaracnóideo no aspecto lateral da junção pontocerebelar (próximo ao pedúnculo cerebelar inferior), enquanto a abertura mediana, localizada na linha média onde os dois recessos laterais se originam, é contínua com a *cisterna cerebelobulbar* (também referida como cisterna magna). De fato, há um sistema de cisternas distribuído por todo o espaço subaracnóideo que fornece reserva de LCR.

Aparência clínica na hidrocefalia avançada

Locais de lesão em potencial na hidrocefalia obstrutiva

1. Forame interventricular (de Monro)
2. Aqueduto do mesencéfalo (de Sylvius)
3. Forames laterais (de Luschka)
4. Forame mediano (de Magendie)

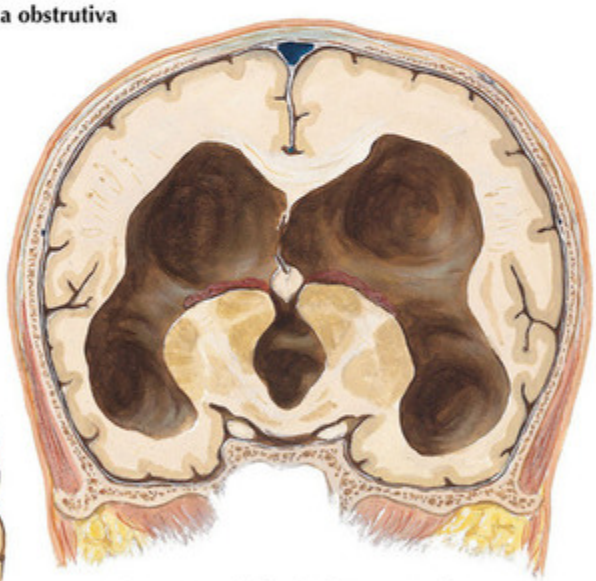

Corte através do cérebro mostrando acentuada dilatação do terceiro ventrículo e do ventrículo lateral

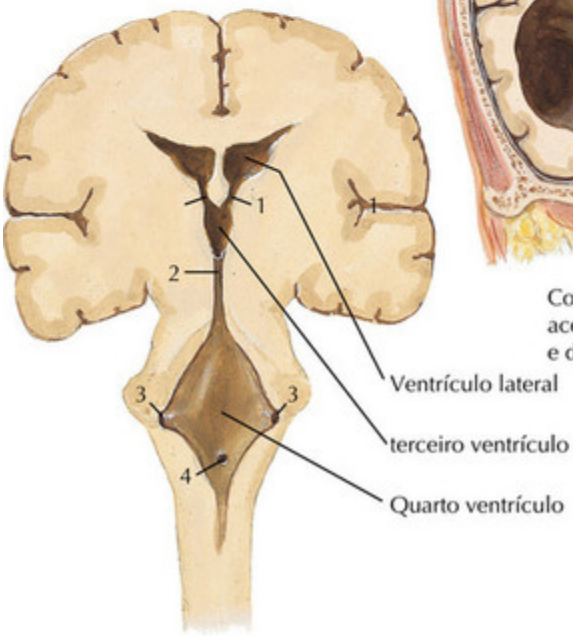

FIGURA 1-15

Hidrocefalia

A hidrocefalia resulta em aumento de tamanho dos ventrículos. A hidrocefalia sintomática associada à pressão intracraniana elevada ocorre com mais frequência em consequência de diminuição da absorção de LCR, ou bloqueio do fluxo de saída através do sistema ventricular (Fig. 1-15). O excesso na produção de LCR é bastante raro e geralmente se deve apenas a papiloma, um tumor, do plexo coroide. O aumento dos espaços do LCR, incluindo os ventrículos, que se deve à atrofia cerebral, ou encefalomalácia, é denominado, *hidrocefalia ex vacuo*. A etiologia da hidrocefalia pode ser multifatorial, e o curso clínico e tratamento podem mudar durante a vida.

A etiologia da hidrocefalia sintomática subdivide-se em obstrutiva e não obstrutiva. A hidrocefalia obstrutiva se deve a bloqueio do fluxo de LCR por malformação congênita, como a estenose do aqueduto ou o cisto aracnóideo suprasselar, ou por condição adquirida, como um tumor ventricular que obstrui o fluxo (Fig. 1-15). A hidrocefalia comunicante era originalmente definida, antes das modalidades modernas de obtenção de imagens, pela capacidade de recuperar o corante injetado dentro do ventrículo lateral a partir do espaço tecal lombar. A hidrocefalia comunicante, ou não obstrutiva, se deve à absorção prejudicada de LCR através das granulações aracnóideas e ocorre, com mais frequência, secundária à hemorragia intraventricular ou subaracnóidea, trauma, meningite ou disseminação de tumor leptomeníngeo.

Quando ocorre hidrocefalia sintomática em bebês e crianças pequenas, ocorre macrocefalia progressiva porque ainda não se deu a fusão das suturas cranianas. A mensuração da circunferência da cabeça e a avaliação do fechamento da fontanela e da sutura craniana são componentes rotineiros do exame neurológico (Fig. 1-16). Outras causas de macrocefalia em bebês são: *hidrocefalia benigna externa* e acúmulos de fluido extra-axial. A hidrocefalia benigna externa ocorre normalmente no quadro de macrocefalia familiar, é assintomática, exceto por uma circunferência da cabeça excessivamente grande, e tem um padrão de imagens característico dos acúmulos de fluido extra-axial frontais sem qualquer sugestão de efeito de massa. O bebê apresenta um exame neurológico normal sem outros sintomas ou sinais de pressão intracraniana elevada. Os acúmulos de fluido extra-axial associados à pressão intracraniana aumentada têm outras etiologias, incluindo meningite e hematomas subdurais decorrentes de trauma cefálico abusivo e raros distúrbios metabólicos. A pressão

intracraniana elevada em bebês, inclusive em decorrência de hidrocefalia avançada ou de acúmulos de fluido extra-axial, em geral se caracteriza por letargia, irritabilidade, ingestão oral precária, veias ingurgitadas do couro cabeludo, uma fontanela “estufada” e desvio descendente dos olhos, referido como “olhos de sol poente”.

Imagens de TC ou RM podem facilitar o diagnóstico e tratamento dos pacientes com suspeita de hidrocefalia. Os pacientes com pressão intracraniana elevada devido a hidrocefalia precisam obter imagens de TC ou RM antes de qualquer intervenção que possa alterar a dinâmica do LCR, como a punção lombar. As sequências atuais de RM podem sugerir pontos de bloqueio ou demonstram fluxo através do aqueduto do mesencéfalo (de Sylvius). A secção cerebral mostrada na ilustração indica que a hidrocefalia, nesse caso, é provocada por obstrução de uma via de saída de fluxo distal ao terceiro ventrículo ou é uma forma de hidrocefalia comunicante, e neste caso o quarto ventrículo também se encontra dilatado.

A etiologia da hidrocefalia sintomática em crianças mais velhas e em adultos divide-se similarmente em obstrutiva e não obstrutiva, e isso guia as decisões de tratamento. Clinicamente, pacientes com hidrocefalia sintomática em geral são letárgicos, com cefaleia, êmese e outras características de pressão intracraniana elevada, incluindo papiledema e paralisias do nervo craniano. A *hipertensão intracraniana idiopática*, ou pseudotumor cerebral, caracteriza-se por elevada pressão intracraniana sem ventriculomegalia. Os pacientes tipicamente apresentam cefaleia, perda visual e diplopia, podendo necessitar de intervenção urgente para minimizar a perda visual.

A *hidrocefalia com pressão normal (HPN*) é uma síndrome bem descrita em adultos e que está associada a sinais e sintomas neurológicos sem acentuada elevação da pressão intracraniana. Os sintomas iniciais são: demência progressiva, distúrbios da marcha e incontinência urinária. Imagens cerebrais mostram dilatação ventricular, e a condição deve ser diferenciada da dilatação ventricular secundária à atrofia cerebral. Uma punção lombar com retirada de grande volume pode ser diagnóstica, embora outros clínicos prefiram usar o cisternograma com isótopos para rastrear a circulação do LCR (imagens de cisternograma com deslocamento). Em pacientes cuidadosamente selecionados com HPN, os

sintomas melhoram ou se resolvem após inserção de derivação do LCR (Fig. 1-16).

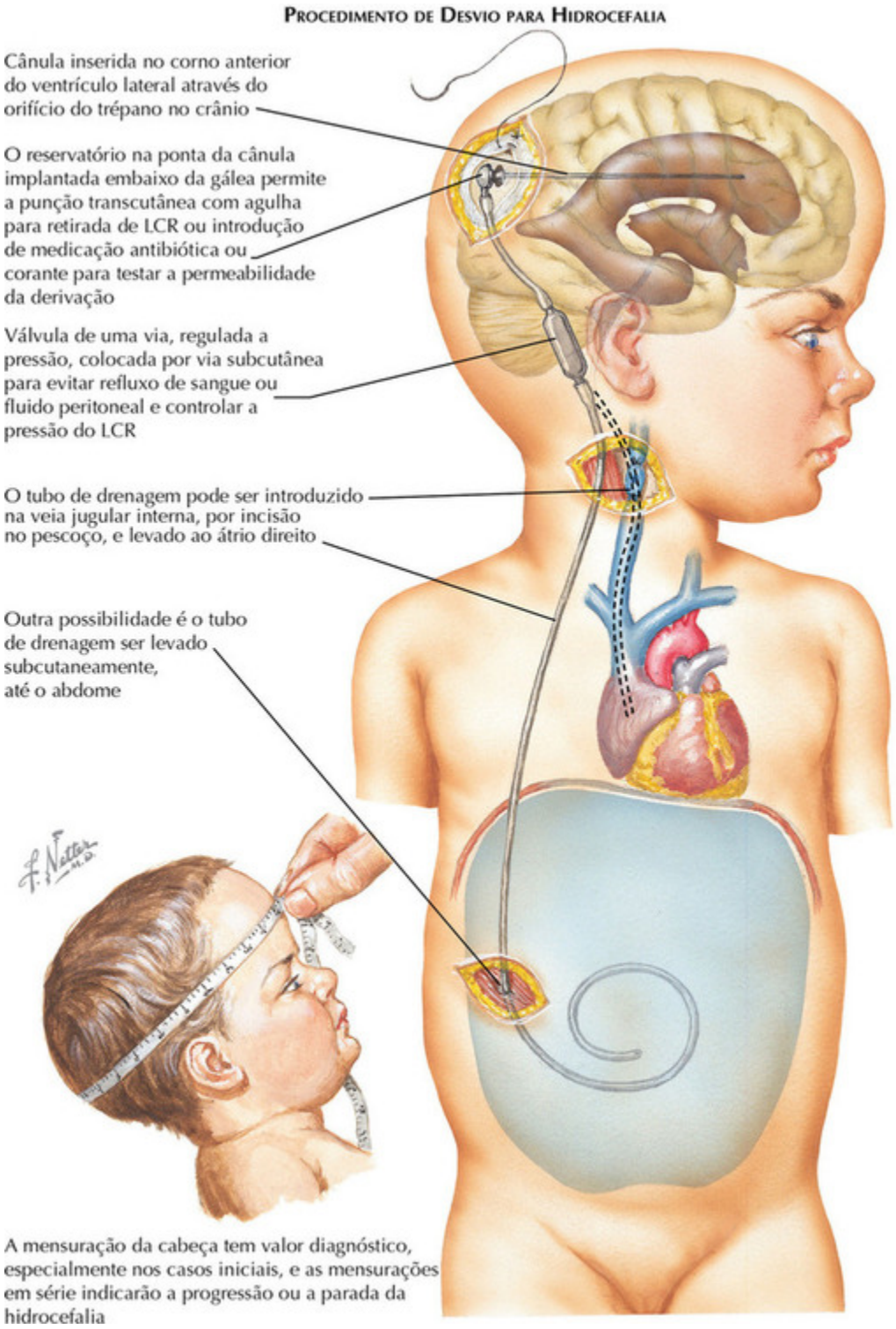

FIGURA 1-16

Tratamento cirúrgico da hidrocefalia

O tratamento da hidrocefalia depende da etiologia e de fatores, como idade, comorbidades e anatomia do paciente. Quando a condição é secundária a tumor ou cisto que bloqueia as vias de saída do fluxo de LCR, pode ser suficiente a remoção do tumor ou fenestração do cisto. Todavia, a maioria dos pacientes com hidrocefalia comunicante ou obstrutiva requer o procedimento de derivação do LCR para compensar a absorção prejudicada ou o bloqueio. Procedimentos bem-sucedidos de derivação do LCR podem deter a progressiva dilatação ventricular e a elevação da pressão intracraniana, e geralmente levam à melhora da função neurológica. A derivação de LCR pode ser obtida com procedimentos endoscópicos, que desviam uma obstrução, pela inserção de uma via secundária para deslocar o LCR para um local alternativo para absorção na corrente sanguínea.

A hidrocefalia transitória pode ser tratada temporariamente com ventriculostomia externa ou dreno lombar. Esses sistemas temporários de drenagem permitem o monitoramento constante de quantidade e caráter da drenagem do LCR, o que pode ser bastante útil em pacientes com um exame neurológico limitado. No caso de hidrocefalia obstrutiva, a derivação do LCR deve ocorrer acima do bloqueio. Em bebês pré-termo, o tratamento temporário da hidrocefalia sintomática é alcançado com derivação ventriculossubgaleal, que drena o LCR para dentro de uma bolsa subgaleal ou para dentro de um dispositivo de acesso ventricular que possui um reservatório para remover o LCR. Depois que o bebê atingir um tamanho adequado, é realizado um procedimento mais permanente de derivação de LCR, se necessário.

Procedimentos endoscópicos para derivação do LCR incluem ventriculostomia endoscópica do terceiro ventrículo (VET), fenestração de cisto, coagulação do plexo coroide e outros procedimentos. O sucesso desses procedimentos depende de muitos fatores, incluindo a seleção do paciente e detalhes anatômicos específicos. O benefício primário dos procedimentos endoscópicos é evitar o implante dos componentes de derivação que posteriormente possam funcionar mal, tornar-se infectados ou induzir sua dependência. Os procedimentos endoscópicos para derivação de LCR podem apresentar falha tardia, e todos os pacientes após os procedimentos endoscópicos continuam a necessitar de supervisão neurocirúrgica crônica da mesma forma que os pacientes com componentes de derivação.

O sistema de derivação mais usado é o ventriculoperitoneal com válvula. Seus componentes são fabricados com o material Silastic, e alguns são impregnados com antibióticos para diminuir o risco de infecção. A ponta do cateter ventricular é direcionada para o corno frontal de um ventrículo lateral a partir de uma trajetória frontal ou parietoccipital. Quando o cateter sai do crânio no espaço subcutâneo, ele está conectado a uma válvula. Alguns cirurgiões usam um reservatório interposto. O objetivo da válvula é minimizar a excessiva drenagem e subsequente colapso do sistema ventricular e a formação de hematomas subdurais potencialmente fatais. Vários tipos de válvulas têm sido projetados; nenhuma entretanto provou ser superior em um estudo multicêntrico bem planejado. A tubulação da derivação pode conter uma válvula na ponta distal. A tubulação de derivação distal subcutânea é inserida na cavidade peritoneal, onde o peritônio absorve o LCR de volta às veias sistêmicas. Uma tubulação adequada é colocada em bebês para diminuir a chance de ser necessário um procedimento de alongamento. Os locais alternativos de tubulação distal incluem o átrio direito ou a cavidade pleural. São utilizadas derivações lomboperitoneais em pacientes selecionados. Ocasionalmente, é necessário obter LCR de um paciente com uma derivação ou injetar antibióticos ou quimioterapia dentro do sistema ventricular e não via punção lombar. Raramente, pode-se também injetar material de contraste para identificar loculações dentro da cavidade ventricular. Qualquer manipulação de uma derivação por um não neurocirurgião só deve ser realizada em colaboração direta com um neurocirurgião.

O sucesso a longo prazo de um procedimento de derivação do LCR depende da permeabilidade continuada do *shunt* ou da abertura endoscópica. A falha de uma fenestração endoscópica pode levar aos mesmos sintomas e sinais de declínio neurológico, como uma falha da derivação. Depois de receber o implante, os pacientes que anteriormente tenham absorvido uma porção de seu LCR podem se tornar completamente dependentes dele para desviar o LCR. A apresentação clínica de um paciente com falha de derivação do LCR pode ou não simular os sintomas do momento inicial do diagnóstico de hidrocefalia e tratamento inicial. Os sintomas e sinais de falha e o período de doença podem depender do tipo de falha, etiologia da hidrocefalia e idade do paciente. A causa mais comum de mau funcionamento de uma derivação é a oclusão do cateter proximal.

Muitos pacientes com essa falha apresentarão recorrência de ventriculomegalia. É importante notar que 10% a 20% das crianças que se apresentam com mau funcionamento do desvio não mostrarão alteração aparente do tamanho ventricular, em comparação com um estudo de imagens basais.

FIGURA 1-17

Paralisia cerebral

O cérebro em desenvolvimento é sensível aos mecanismos fisiológicos essenciais que mantêm a homeostasia. A regulação da disponibilidade de oxigênio é crítica. Historicamente, a *paralisia cerebral* (PC) foi usada para descrever uma incapacidade motora estática e não progressiva, presente ao nascimento, secundária a lesões cerebrais hipóxicas e traumáticas perinatais. Atualmente, a PC também abrange outras incapacidades motoras adquiridas e é distinta dos processos neurodegenerativos progressivos. Embora não seja progressiva no sentido de deterioração, a PC não é estática na evolução. Os indivíduos podem mostrar vários tipos diferentes de PC. A paralisia cerebral é um diagnóstico descritivo e não etiológico. Clinicamente, manifesta-se como defeitos motores cuja gravidade é variável. Distúrbios associados incluem incapacidade intelectual, epilepsia, dificuldades visuais e auditivas bem como deformidades ortopédicas. Outros diagnósticos devem ser excluídos antes de se diagnosticar PC.

Muitas crianças têm PC relacionada com trauma de parto (Figs. 1-2 e 1-3) e mais atribuída à encefalopatia hipóxico-isquêmica (EHI). O oxigênio baixo, combinado a fluxo sanguíneo comprometido, é particularmente danoso. Após a reanimação para superar a asfixia, ocorre um breve período (12 h) de estupor e hipotonia antes das convulsões e apneia.

Lesões cerebrais

Cinco principais lesões cerebrais resultam de EHI: (1) necrose neuronal, (2) estado marmóreo, (3) infartos das linhas divisórias das águas (*watershed*), (4) leucoencefalopatia telencefálica periventricular, e (5) lesões isquêmicas focais. Embora essas lesões descrevam os achados neuropatológicos, alguns podem ser subjacentes a um dano ao SNC, que é secundário a infecção, trauma, doenças vasculares, disgenesias e distúrbios migracionais. Na necrose neuronal, a hipóxia danifica as células neurais em todo o SNC, resultando em hemiplegia espástica ou quadriplegia.

O *estado marmóreo* afeta os núcleos da base, que se tornam encolhidos com uma aparência esbranquiçada como o mármore. Os bebês afetados geralmente são de termo completo com hipotonia inicial (Fig. 1-17), seguida de quadriparesia espástica e coreoatetose.

Os *infartos das linhas divisórias das águas* (*watershed*) devido à hipotensão começam na área parietoccipital posterior e se disseminam

anterior e posteriormente. Esses infartos são mais comuns em crianças a termo completo e resultam em diplegia ou hemiplegia.

A *leucoencefalopatia telencefálica* perinatal é mais comum em bebês prematuros e muitas vezes afeta o centro oval, onde perturba as fibras nervosas que suprem as pernas e as radiações acústicas e ópticas. Lesões menores levam à atrofia da substância branca, enquanto as lesões mais graves parecem císticas. As lesões menores podem causar deficiências de aprendizagem, enquanto as lesões graves causam diplegia.

As *lesões isquêmicas focais* são grandes, e ocorrem em distribuições específicas dos vasos sanguíneos, com mais frequência a artéria cerebral média. As causas prováveis são: eventos hipóxico-isquêmicos, êmbolos e tromboses. As lesões isquêmicas focais causam hemiplegia, sendo os braços mais afetados do que as pernas ou o rosto. A grande área danificada muitas vezes se torna cavitada e se transforma em um cisto porencefálico. Ocasionalmente, um cisto causa efeito de massa e requer intervenção cirúrgica.

Manifestações clínicas da paralisia cerebral

Os dois principais tipos de PC são: espástica (piramidal) e extrapiramidal. Essas classificações baseiam-se no tipo e distribuição das anormalidades motoras, que se dividem em dois subtipos.

A *paralisia cerebral espástica (piramidal)* envolve o dano às áreas corticais responsáveis pelos movimentos voluntários, o que contribui para a espasticidade. Os subtipos incluem: hemiplegia, quadriplegia, diplegia e raramente monoplegia.

A hemiplegia tipicamente afeta bebês a termo, e as principais causas surgem do mau desenvolvimento e acidente vascular encefálico neonatal. Um membro hipotônico é notado inicialmente, com subsequente espasticidade. Perda sensitiva cortical e hemianopsia podem estar presentes.

Quadriplegia, a forma mais grave e comum, afeta todos os bebês com uma variedade de etiologias, desde lesões cerebrais perinatais hipóxicas ou traumáticas até anormalidades do desenvolvimento. Embora a quadriplegia espástica normalmente seja evidente de início, a hipotonia pode se manifestar inicialmente. Os indivíduos tipicamente têm graves

comorbidades incluindo epilepsia, incapacidade intelectual e paralisia pseudobulbar.

A diplegia afeta principalmente as pernas, causando espasticidade com marcha “em tesoura”. Afeta tanto bebês a termo quanto pré-termo, e nos últimos com frequência está associada à leucomalácia periventricular (LPV). A função manual e a cognição estão relativamente intactas.

Paralisia cerebral extrapiramidal: o dano ocorre tipicamente nas áreas subcorticais responsáveis pela coordenação do movimento e equilíbrio. A não ser que seja grave, a inteligência é poupada. Geralmente todas as regiões corporais são envolvidas; assim, os subtipos são denominados de acordo com o tipo de movimento.

A ataxia afeta os bebês a termo, e pode resultar em incoordenação, hipotonia ou espasticidade.

A atetose com mais frequência se deve a EHI. Os bebês são hipotônicos, com persistência dos padrões motores primitivos (arqueamento, reflexos tônicos do pescoço) que impedem o desenvolvimento motor ordenado. Os movimentos involuntários se tornam mais compatíveis com paralisia cerebral coreoatetoide.

Tratamento

A avaliação e o tratamento da PC requerem uma abordagem multidisciplinar. Os objetivos do tratamento focam a maximização da função diária e a independência, além de visar às múltiplas necessidades médicas, sociais, psicológicas, educacionais e terapêuticas.

O tratamento da espasticidade inclui fisioterapia, medicações orais, baclofeno intratecal e ortótica. As opções cirúrgicas incluem rizotomia seletiva posterior e procedimentos ortopédicos.

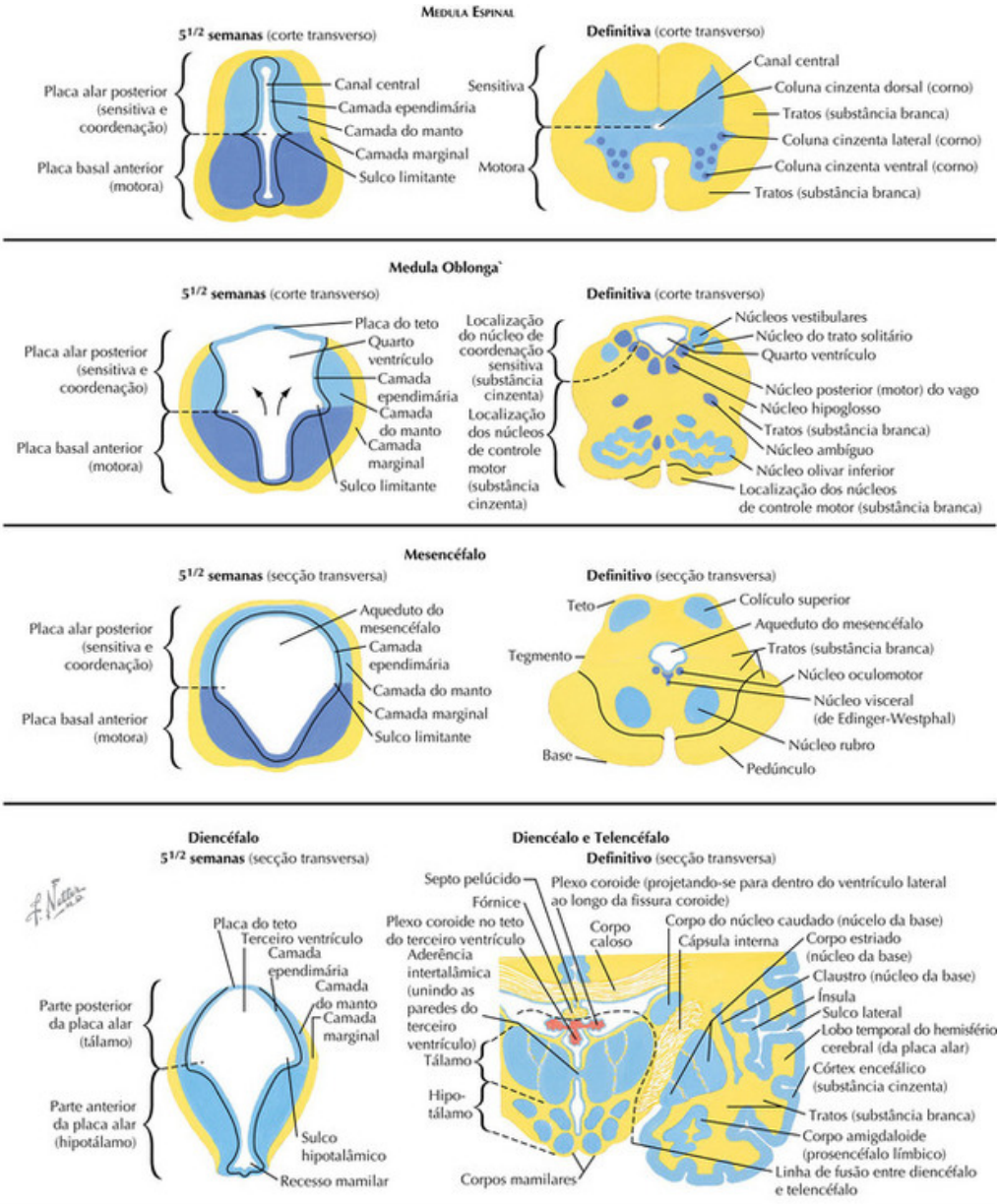

FIGURA 1-18

Estabelecendo a diversidade celular no encéfalo e medula espinal embrionária

A transformação morfogenética do encéfalo embrionário de um tubo neural, durante o início do primeiro trimestre, para um órgão semelhante ao encéfalo definitivo, no final da gestação, é impulsionada basicamente pela

proliferação contínua de células-tronco, neurogênese e diferenciação. Essa "histogênese" depende da especificação e acúmulo de células-tronco neurais com distintas capacidades para gerar diversas classes de neurônios e células gliais. Subsequentemente, essas células-tronco, baseadas em sua posição nos eixos anterior-posterior, assim como no eixo posterior-anterior do tubo neural e seu acesso, tanto a sinais locais quanto circulantes, estabelecem a identidade, que é mantida em sua progênie pós-mitótica. Assim, a posição das células-tronco neurais é um determinante-chave da organização final de cada região cerebral. Essa relação pode ser usada para entender a organização básica no adulto de todo o sistema nervoso central.

As células-tronco neurais que dão origem a neurônios encefálicos definitivos e glia, com poucas exceções, compreendem uma camada de células que reveste o espaço ventricular do tubo neural em toda a sua extensão anterior-posterior. Essa camada, conhecida como *camada ependimária* ou *zona ventricular* do neuroepitélio em desenvolvimento, geralmente é a única região das *células-tronco neurais*: as células proliferativas no sistema nervoso que se dividem simétrica e lentamente para produzir células-tronco adicionais com capacidade de gerar todos os tipos de células nessa região. Um tipo distinto de célula proliferativa, a *progenitora intermediária ou amplificadora de trânsito*, é encontrado na *camada do manto* (também conhecida como zona intermediária). Além disso, muitos novos neurônios pós-mitóticos também são encontrados na camada do manto. Finalmente, a região do epitélio do tubo neural é referida como *camada*, ou zona, *marginal*. A zona marginal possui alguns neurônios pós-mitóticos e glia, bem como alguns processos axonais e dendríticos nascentes provenientes de neurônios de diferenciação locais. Na medula espinal e metencéfalo (bulbo e mesencéfalo), a zona marginal geralmente também é o local das vias axonais que se desenvolvem de outras regiões do encéfalo para inervar os neurônios-alvo locais. Assim, essas três camadas neuroepiteliais – ependimária/ventricular, manto/intermediária e marginal – mantêm células-tronco neurais locais, facilitam a neurogênese e dão suporte à diferenciação neuronal inicial. As zonas do manto e marginal também são importantes para o suporte à diferenciação neuronal inicial e para estabelecer conexões iniciais entre dendritos locais e axônios locais ou a longa distância. O tubo neural também adquire distinções regionais no eixo posterior-anterior as quais refletem a divisão final da medula espinal,

metencéfalo, mesencéfalo e diencéfalo em regiões sensitivas e motoras, ou recebem informações dos receptores periféricos (sensitivas) e as retransmitem para regiões cerebrais adicionais, ou enviam axônios para os músculos esqueléticos ou gânglios autonômicos para regular a homeostasia e o comportamento. Do local mais posterior da medula espinal até a extremidade anterior do diencéfalo, o tubo neural se divide em *placas posteri*or ou *alar* e *anterior* ou *basal*. Essas zonas se distinguem umas das outras por um sulco local, chamado *sulco limitante*, que indenta a zona ependimária/ventricular. Por toda a extensão da placa posterior ou alar são gerados neurônios que se tornam alvos dos axônios aferentes sensitivos da periferia ou retransmitem informações sensitivas de outros centros cerebrais. Assim, na medula espinal, bulbo, mesensecéfalo e diencéfalo, derivados da placa posterior se tornam zonas de retransmissão sensitiva ou núcleos de retransmissão sensitiva distinta. Na *medula espinal*, a zona de retransmissão sensitiva é referida como *corno posterior* e eventualmente se torna altamente laminada em ordem com as diferentes classes de informações sensitivas. No bulbo, a placa posterior dá origem a *núcleos de coordenação sensitiva, ou de retransmissão, para os nervos cranianos*. No mesencéfalo, a placa posterior dá origem aos colículos superior e inferior, que recebem informações diretamente do olho (superior) ou indiretamente do nervo auditivo (inferior). Estes dois núcleos são cruciais para integrar as informações sensitivas com o início dos comandos motores. Finalmente, no diencéfalo, a placa posterior dá origem a todos os núcleos de coordenação sensitiva talâmica, ou núcleos de retransmissão para os sentidos: visão (núcleo geniculado lateral), audição (núcleo geniculado medial), somatossensibilidade (complexo anterobasal), paladar (complexo anterobasal) e olfação (núcleo medioposterior). Por toda a região da medula espinal, bulbo, mesencéfalo e diencéfalo, a zona do manto se torna o local de *tratos axonais* que transportam axônios aferentes sensitivos.

Em paralelo com a diferenciação da placa posterior/alar, a placa anterior/basal produz grupos de neurônios, cujos axônios se projetam diretamente para os músculos estriados (neurônios motores esqueléticos), gânglios autonômicos (neurônios motores pré-ganglionares), músculos cranianos principalmente derivados da crista (neurônios motores cranianos), ou cujos axônios se projetam para os neurônios esqueléticos, pré-ganglionares ou cranianos para proporcionar regulação do SNC de seus

comandos para músculos e glândulas periféricas. A posição de vários derivados da placa anterior ao longo do eixo anterior-posterior, da medula espinal, através do bulbo e mesencéfalo, através do diencéfalo, determina o tipo de neurônio motor que é gerado. Assim, em toda a medula espinal, a maioria dos neurônios motores no *corno anterior* ou coluna é de neurônios motores esqueléticos. Além disso, na medula espinal torácica, neurônios motores pré-ganglionares (ou viscerais) são gerados no *corno lateral*, aproximadamente na região do sulco limitante. No bulbo, há uma variedade de *núcleos motores cranianos* que possuem nervos motores cranianos que se projetam para os músculos da cabeça e do pescoço motor, as mandíbulas, a língua e os olhos. No mesencéfalo, há uma série de núcleos que influenciam a função motora (incluindo a área tegmentar ventral ou TAV, que possui neurônios dopaminérgicos), assim como o *núcleo rubro*, cujos neurônios projetam para os neurônios motores esqueléticos que regulam, entre outras coisas, os movimentos grosseiros do braço. Finalmente, a placa basal do diencéfalo se torna uma coleção de *núcleos de controle motor do hipotálamo* que se projeta para os neurônios motores viscerais pré-ganglionares, que regulam uma ampla variedade de funções homeostáticas e reprodutivas. A zona do manto de cada região da placa anterior transforma-se em distintos tratos axonais que principalmente transportam axônios dos neurônios de controle motor que se projetam dos altos centros (como o mesencéfalo ou hipotálamo) para os neurônios motores no bulbo e medula espinal.

Assim, com base na posição das células-tronco neurais, na camada ependimária/ventricular de toda a medula espinal rudimentar, bulbo, mesencéfalo e diencéfalo, há especificação ordenada de distintos neurônios sensitivos e motores que servem a distintas regiões do corpo: o tronco, membros e vísceras para a medula espinal; a cabeça, pescoço e vísceras para o bulbo; mesencéfalo e diencéfalo. Essa consistente especificação conta com o estabelecimento de centros que fornecem sinais moleculares para a placa posterior/alar anterior/basal da medula espinal posterior através do mesencéfalo anterior. Na linha média anterior encontra-se a *placa do assoalho*, uma região fina de células neuroepiteliais que secreta a principal proteína sinalizadora - a proteína SHH - *sonic hedgehog*, assim como vários outros sinais para estabelecer a identidade do neurônio motor. Na linha média posterior encontra-se a *placa do teto*, que fornece sinais que

igualmente influenciam a diferenciação dos neurônios sensitivos. Estes incluem as proteínas morfogenéticas ósseas (PMO), sinais *wingless*/integração (WNT) e ácido retinoico. Consequentemente, a organização neuroanatômica e funcional básica da medula espinal, bulbo, mesencéfalo, tálamo e hipotálamo reflete a posição de desenvolvimento e história da sinalização molecular das células-tronco neurais que geram os neurônios de cada região cerebral.

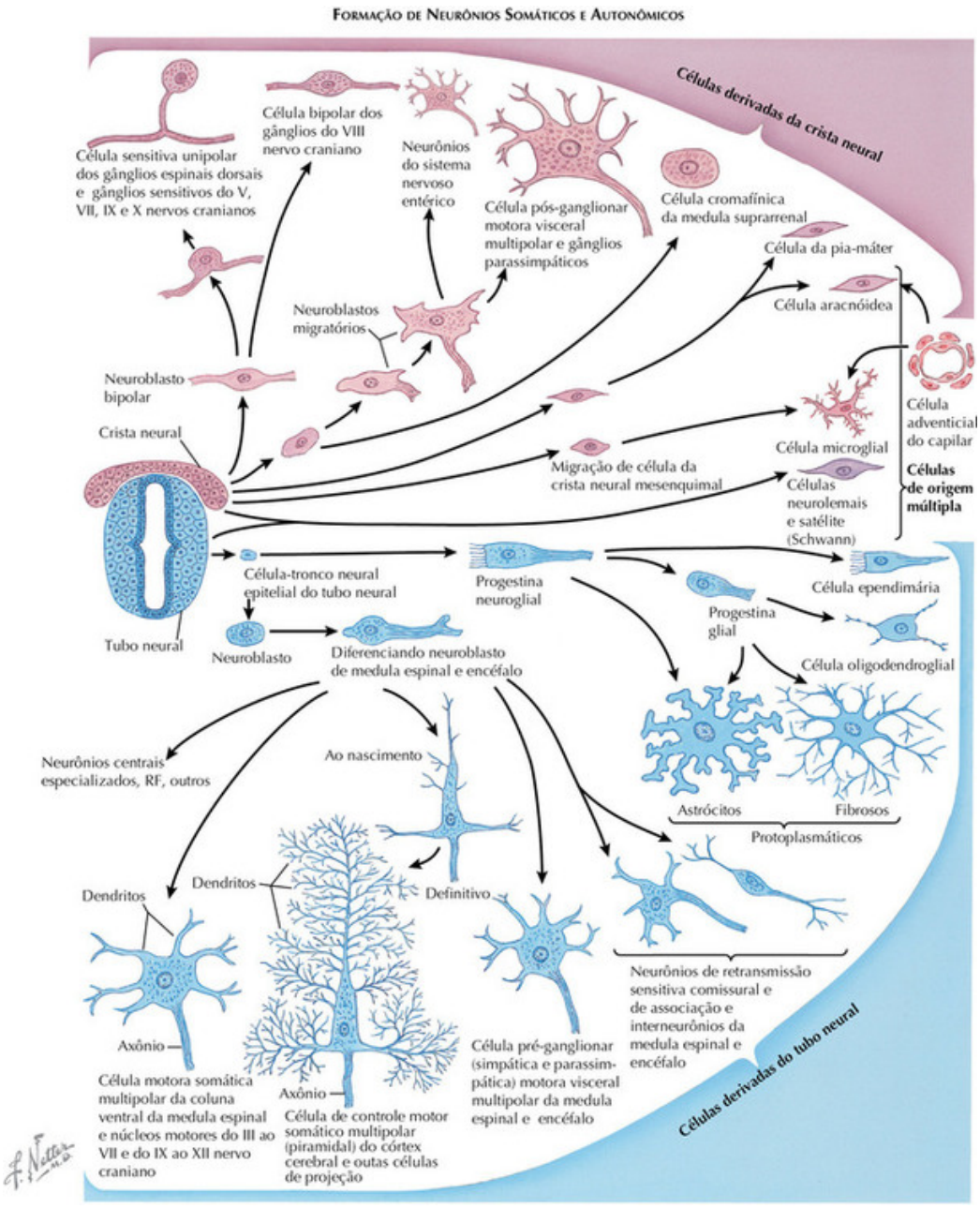

FIGURA 1-19

Geração de diversidade neuronal na medula espinal e metencéfalo

A morfogênese finalmente reflete o estabelecimento de distintas classes celulares em números e posições apropriados em todo o tubo neural. Na

medula espinal e metencéfalo, a relação básica entre as células-tronco neurais e sua progênie está bem estabelecida. Essas relações definem as linhagens celulares, geralmente para a medula espinal e metencéfalo. As principais distinções que estabelecem *linhagens* – a variação de tipos celulares gerados por classes específicas de células-tronco neurais – são: a posição no tubo neural das células-tronco e a via pela qual a progênie pós-mitótica alcança seu destino final.

As células-tronco neurais na medula espinal e metencéfalo podem ser divididas em quatro classes amplas: *neurônios motores* e *progenitoras interneuronais relacionadas, neurônios de retransmissão sensitiva e progenitoras interneuronais relacionadas, células progenitoras gliais e progenitoras da crista neural.* Existem distinções-chave para cada uma dessas quatro classes. As duas primeiras classes de células-tronco, as progenitoras motoras e sensitivas, têm a capacidade de dar origem tanto a neurônios de projeção com longos axônios que conectam a medula espinal aos músculos e gânglios autonômicos (motores), ou enviam axônios da medula espinal para regiões encefálicas superiores para retransmitir informações sensitivas. Essas células-tronco também podem dar origem a múltiplas classes de interneurônios, cujos axônios permanecem em estreita proximidade com a posição do corpo celular interneuronal e que tendem a estabelecer um controle inibidor para os neurônios de projeção motora ou sensitiva. Para essas classes de células-tronco (e para as progenitoras intermediárias relacionadas), a maior parte da divisão celular ocorre na zona ventricular/marginal. Os neuroblastos recém-gerados são então deslocados para pequenas distâncias para adquirir uma posição apropriada no corno dorsal ou anterior. No metencéfalo, existe alguma migração celular local entre localizações anteriores-posteriores distintas (definida pela organização segmentar de rombômeros que prefigura a morfogênese do metencéfalo) que leva a uma maior diversidade das células nos núcleos de retransmissão dentro do nervo craniano motor ou sensitivo. A terceira classe de células-tronco dá origem à glia, na medula espinal e metencéfalo. Essas células-tronco são indistinguíveis das *progenitoras neuroepiteliais* que dão origem aos neurônios, e de fato são principalmente multipotentes: dão origem a neurônios assim como a células gliais.

A especificação e subsequente geração e diferenciação da progênie glial são distintas desses neurônios. Na maioria das vezes, as classes primárias da

glia – *astrócitos, células oligodendrogliais* (ver adiante) e glia radial – são geradas depois dos neurônios da medula espinal e metencéfalo. Os astrócitos diferenciam-se ainda em duas classes: (1) *astrócitos protoplasmásticos*, que são encontrados principalmente adjacentes aos corpos celulares neuronais e seus processos, onde constituem coletivamente o neurópilo (substância cinzenta), e (2) astrócitos fibrosos, que são encontrados principalmente nos tratos axonais (substância branca) e cujos processos geralmente contatam os vasos sanguíneos. A glia radial assemelha-se às progenitoras neuroepiteliais e, de fato, podem ser indistinguíveis dessas células de muitas maneiras. Um pequeno número de células gliais radiais permanece na zona ependimária madura em muitas regiões, e essas células, quando postas em condições apropriadas de cultura, podem gerar neurônios assim como astrócitos e células oligodendrogliais. Desse modo, a glia radial parece consistir em células-tronco neurais, ou pelo menos retém a capacidade da célula-tronco neural de poder se expressar sob condições distintivas. As células oligodendrogliais interagem com os axônios para gerar bainhas de mielina que asseguram uma condução eficiente dos potenciais de ação (Fig. 1-19). As precursoras oligodendrogliais são geradas inicialmente na linha média anterior e contam com algumas das mesmas moléculas sinalizadoras secretadas e fatores de transcrição que também influenciam a determinação do neurônio motor e a diferenciação. Subsequentemente, porém, as precursoras oligodendrogliais são encontradas em todo encéfalo em desenvolvimento e no definitivo, podendo perder sua capacidade de progenitoras (e, em alguns casos, quando isoladas e postas em cultura, podem originar tanto neurônios como glia) ou gerar oligodendróglias de mielinização local.

A quarta classe de células-tronco neurais, geradas a partir do tubo neural, que dá origem à medula espinal e ao metencéfalo, é a *progenitora da crista neural*. Como mencionado anteriormente, essas células-tronco geram progenitoras intermediárias que então dão origem aos *neuroblastos migratórios* pós-mitóticos, que se movem ativamente, ou *migram*, para curtas distâncias do tubo neural e depois se reagregam para formar os gânglios sensitivos, incluindo os gânglios da raiz posterior e da maior parte dos nervos cranianos. Algumas *células ganglionares sensitivas* possuem um único corpo celular com um processo único que se bifurca em: processo do receptor periférico e processo pré-sináptico central. Essa polaridade facilita

a geração de potenciais de receptores na periferia que também iniciam potenciais de ação que são conduzidos na direção do SNC, onde as informações sensitivas são então retransmitidas via sinapses formadas pelo processo central da célula ganglionar sensitiva. A crista neural também gera uma célula ganglionar sensitiva verdadeiramente bipolar, as *células ganglionares sensitivas bipolares* do gânglio espiral (auditivo) ou gânglio vestibular (de Scarpa). Esses neurônios possuem um distinto processo pós-sináptico que recebe sinapses das células pilosas auditivas ou vestibulares e um processo central que retransmite informações sensitivas por meio de sinapses formadas no núcleo coclear ou núcleo vestibular no metencéfalo. Os neuroblastos derivados da crista neural também coalescem para formar os *gânglios autonômicos* da cadeia simpática, assim como os gânglios parassimpáticos de distribuição mais ampla. Finalmente, os neuroblastos derivados da crista neural dão origem às *células cromafínicas suprarrenais neurossecretoras* encontradas na medula da suprarrenal. A crista neural também dá origem a significativas populações de células progenitoras migratórias que ainda se dividem em seus destinos. Estas incluem as células mesenquimais da crista neural, que povoam os primórdios craniofaciais e da cabeça e dão origem às meninges (aracnoide, pia e dura), algumas células associadas aos vasos sanguíneos locais e múltiplos elementos esqueléticos, incluindo dentes e ossos cranianos. Além disso, as células pigmentares na epiderme são derivadas das progenitoras migratórias da crista neural. Finalmente, a principal classe de células gliais periféricas, as células de Schwann, cujas características são similares às da oligodendróglia no SNC, é derivada da crista neural.

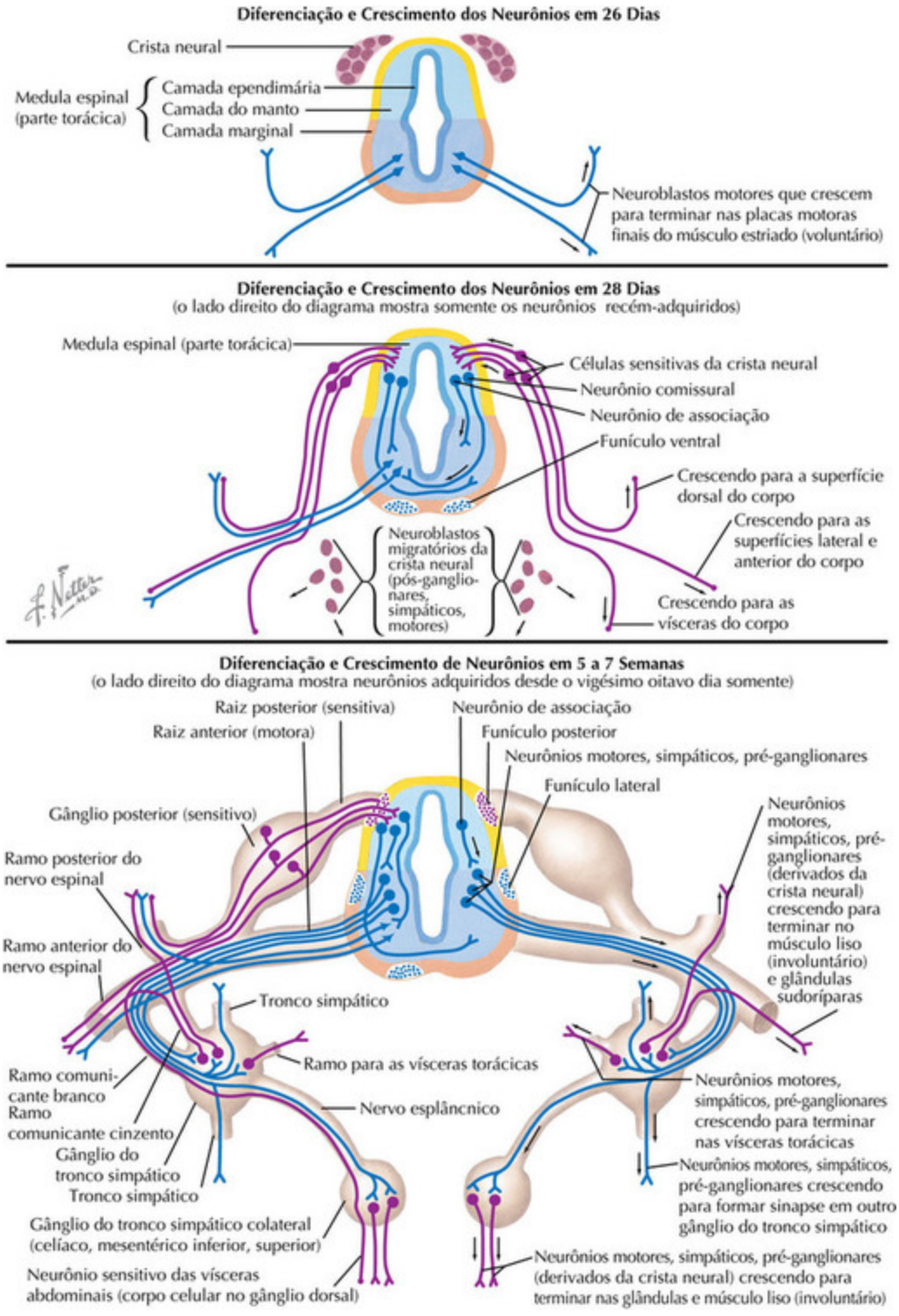

FIGURA 1-20

Formação de circuito na medula espinal

A diversidade celular fornece a base para o próximo passo essencial do desenvolvimento do sistema nervoso – a construção de redes interligadas de neurônios que servem a funções comportamentais específicas. Essas redes são referidas como *circuitos neurais* e sua identidade reflete as distinções moleculares entre as classes neuronais e entre as moléculas de crescimento, adesão e reconhecimento mediadoras da elaboração de axônios, dendritos e sinapses. As principais restrições ao desenvolvimento do circuito refletem a gênese dos neurônios que constituem cada circuito: seu lugar de divisão final e sua posição final. Esse processo é notavelmente bem compreendido para a construção de circuitos que medeiam o controle motor, retransmissão de informações sensitivas na medula espinal, e integração sensitivo-motora para controle do reflexo segmentar. Como descrito anteriormente, os neurônios de retransmissão sensitiva e os interneurônios relacionados são gerados a partir da placa alar, neurônios motores e interneurônios relacionados são gerados a partir da placa basal e as células ganglionares sensitivas periféricas são geradas a partir da crista neural. Cada uma dessas classes celulares se tornará interligada a distintos circuitos. Para que esses circuitos se formem, são necessárias regras claras, mediadas pelo *quimioatrativo* local e dicas de *quimiorrepulsã*o, para onde cada classe neuronal pode estender seus axônios e dendritos. Além disso, existem gradientes temporais de diferenciação neuronal para que algumas classes neuronais desenvolvam seus axônios e dendritos mais cedo (já aos 26 dias de gestação), e, em alguns dias, outras classes neuronais começarão a estender seus processos. Portanto, a construção de circuitos a partir de neurônios recém-gerados na medula espinal confia no tempo de origem dos neurônios, posição neuronal e período de crescimento axonal ou dendrítico.

A direção de crescimento escolhida pelos axônios de diferentes classes neuronais deve ser perfeitamente regulada para assegurar a adequada conectividade dentro dos circuitos da medula espinal. Assim, os neurônios motores, cujos axônios são os primeiros a se desenvolver da medula espinal, são direcionados para um ponto de saída lateral e anterior, baseados nos sinais quimioatrativos que os guiam para lá e as moléculas de adesão de superfície celular que facilitam sua saída do sistema nervoso central. As moléculas de adesão celular adicionais mantêm a trajetória apropriada para esses axônios e facilitam a formação de um nervo coerente. Os sinais quimiorrepulsivos impedem o crescimento aberrante dos axônios para alvos

não musculares inadequados. Consequentemente, os axônios motores crescem para seu músculo esquelético e os gânglios autonômicos direcionam para o alvo com grande fidelidade.

O crescimento paralelo de várias classes de axônios do neurônio sensitivo dentro da medula espinal ilustra a complexidade – e precisão notável – da relação entre posição celular, orientação do axônio e sinais moleculares que atraem ou repelem subgrupos de axônios. Os neurônios de retransmissão sensitiva ou interneurônios gerados a partir da placa alar estendem axônios através da linha média anterior e então para dentro do trato espinotalâmico ou da coluna motora do mesmo lado para fazer conexões reflexas locais (como aquelas necessárias para retirada em resposta a estímulos dolorosos). Claramente, há necessidade de discriminar séries de sinais: uma série, que atrai os axônios de retransmissão espinotalâmica para a linha média anterior e então os mantém no lado contralateral, e uma série que atrai os axônios interneuronais para o corno anterior e impede que se estendam além da linha média. Os sinais que influenciam os axônios comissurais são agora bem compreendidos. Estes incluem uma molécula quimioatrativa secretada chamada *netrina*, que é similar em sua estrutura molecular para a molécula de adesão da matriz extracelular, *laminina*, e uma molécula quimiorrepulsiva secretada chamada *slit*, que sinaliza para um axônio que ele não deve cruzar de volta depois de ter atravessado a linha média. Assim, a precisão anatômica das vias para transmitir dor e temperatura é gerada por mecanismos moleculares precisos que atraem os axônios para a linha média, guia-os através do lado contralateral da medula espinal, tronco encefálico, tálamo e córtex, e ali os mantém.

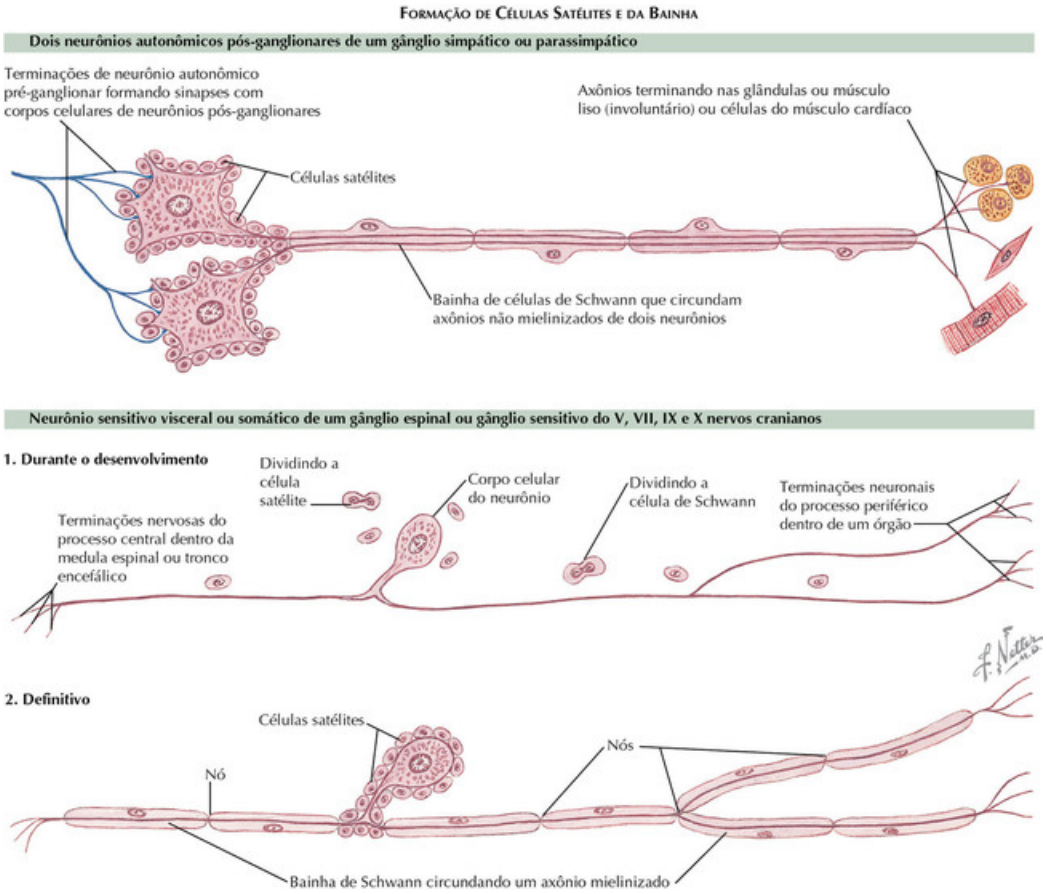

FIGURA 1-21

Fazendo tratos nervosos periféricos e centrais

Outro aspecto essencial para estabelecer a diversidade celular no sistema nervoso é a diferenciação de distintas classes de células gliais que se associam aos axônios em desenvolvimento. Essas células gliais são encontradas no sistema nervoso periférico (SNP), onde são derivadas da crista neural, ou no sistema nervoso central, onde surgem das células-tronco neurais locais (portanto, as células-tronco neurais multipotentes verdadeiras capazes de dar origem tanto a neurônios quanto a glia). Essas células gliais então interagem com os axônios periféricos, quando eles formam nervos periféricos, ou com os axônios centrais quando eles formam tratos centrais. As células de Schwann estabelecem uma clara relação com *axônios não mielinizados* no sistema nervoso periférico, circundados, ou embainhados,

pelos processos das células de Schwann que constituem o neurilema. Cada célula de Schwann normalmente embainha mais de um axônio desse tipo. A maioria dos axônios dos neurônios autonômicos pós-ganglionares (simpáticos e parassimpáticos) não são mielinizados. Inúmeras camadas da membrana celular das células de Schwann envolvem *axônios mielinizados* do sistema nervoso periférico. Uma única célula do neurilema tipicamente forma um segmento da bainha de mielina para somente um axônio periférico.

Os *oligodendrócitos* no SNC e nas células de Schwann no SNP formam bainhas de mielina por meio de processos similares. Em uma ação similar ao contínuo enrolar de uma peça de tecido, a membrana celular oligodendroglial se enrola muitas vezes em torno de um axônio. À medida que esse envolvimento ocorre, o citoplasma oligodendroglial se retrai ou é extruído para que duas camadas da membrana plasmática da célula, que estavam originalmente separadas pelo citoplasma, aproximem-se e se fundam. Com exceção de pequenas ilhas de citoplasma, que podem ser capturadas entre as membranas fundidas, a fusão pode ser completa. A membrana celular do oligodendrócito mielinizador, como as membranas celulares de outras partes, é composta por camadas alternadas de lipídios e moléculas de proteína. Assim, a mielina é composta de inúmeras camadas fundidas de membrana de lipoproteína.

A mielinização está estreitamente associada ao desenvolvimento da capacidade funcional dos neurônios. Os neurônios não mielinizados têm baixa velocidade de condução e mostram fadiga precocemente, enquanto os neurônios mielinizados disparam rapidamente e têm um longo período de atividade antes de ocorrer a fadiga. Os neurônios que finalmente são capazes de uma rápida transmissão de impulsos se tornam totalmente funcionais quase ao mesmo tempo que seus axônios se tornam completamente isolados com uma bainha de mielina. Em geral, os neurônios motores dos nervos cranianos se tornam mielinizados antes de suas contrapartes sensitivas. Os neurônios sensitivos do nervo trigêmeo e a divisão coclear do nervo vestibulococlear começam a adquirir mielina somente no quinto e sexto meses de desenvolvimento. Os neurônios do nervo óptico começam a se embainhar ao nascimento, e a mielinização se completa no fim da segunda semana após o nascimento.

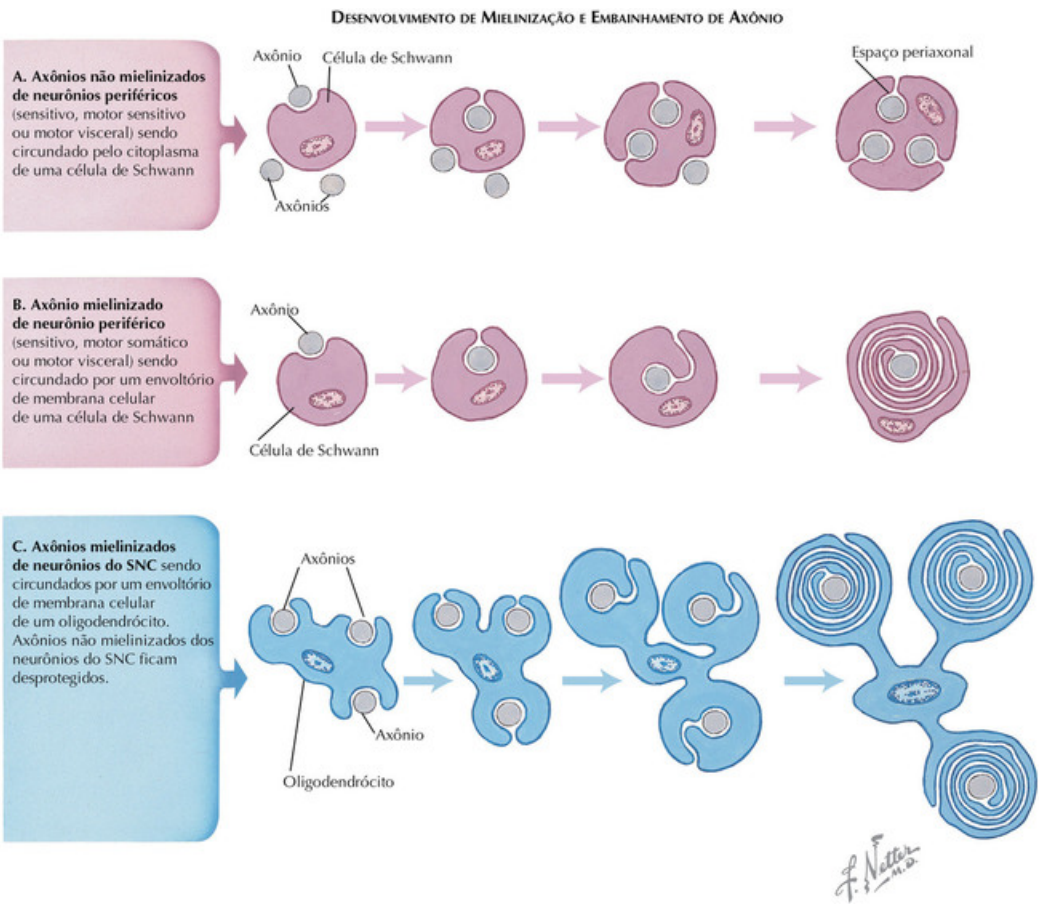

FIGURA 1-22

À medida que o desenvolvimento continua, as fibras nervosas (axônios) do SNC e SNP eventualmente se tornaram embainhadas ou encapsuladas. No SNP, os neurônios se tornaram completamente encapsulados por partes de outras células, exceto em suas terminações finais e nos nós de Ranvier. A célula de Schwann embainha tanto os axônios mielinizados quanto os não mielinizados dos neurônios motores somáticos e neurônios motores autonômicos pré-ganglionares quando deixam o SNC. Essas células, derivadas tanto da crista neural quanto da parede do tubo neural, também embainham os processos centrais e periféricos dos neurônios sensitivos somáticos e viscerais, assim como os axônios dos neurônios motores autonômicos pós-ganglionares (simpáticos e parassimpáticos).

Outro tipo de célula, que é derivada tanto da crista neural quanto da parede do tubo neural e que participa da cobertura dos neurônios do SNP, é a *célula satélite*. As células satélites encapsulam completamente os corpos celulares de neurônios sensitivos nos gânglios sensitivos de nervos

cranianos e espinais, e também neurônios pós-ganglionares dos gânglios simpáticos e parassimpáticos. Finalmente, há uma célula glial especializada que compartilha propriedades de células de Schwann e células satélites, mas é encontrada somente aposta aos axônios não mielinizados do nervo olfatório; esses axônios originam-se dos neurônios receptores no nariz, que são continuamente substituídos ao longo da vida e, portanto, devem crescer novamente dentro do bulbo olfatório no SNC e formar novas sinapses. Essas células embainhadoras olfatórias aparentemente são especializadas para dar suporte ao constante recrescimento dos axônios e o estabelecimento de novas conexões no SNC. Consequentemente, há um grande interesse nessas células como um substrato para melhor crescimento axonal em outras regiões do SNC após a lesão.

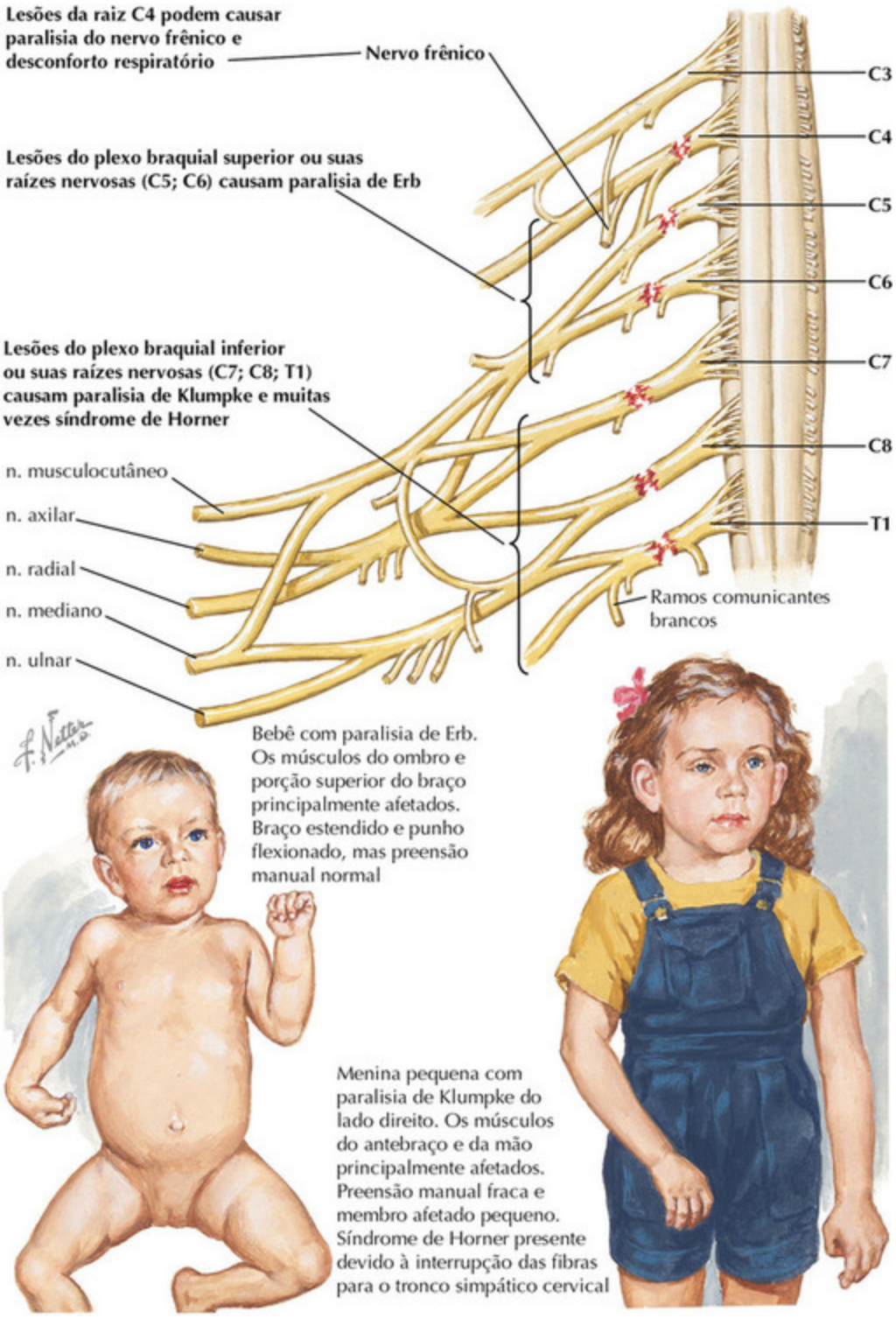
Lesões da raiz C4 podem causar paralisia do nervo frênico e desconforto respiratório
Nervo frênico
Lesões do plexo braquial superior ou suas raízes nervosas (C5; C6) causam paralisia de Erb
Lesões do plexo braquial inferior ou suas raízes nervosas (C7; C8; T1) causam paralisia de Klumpke e muitas vezes síndrome de Horner
n. musculocutâneo
n. axilar
n. radial
n. mediano
n. ulnar
C3
C4
C5
C6
C7
C8
T1
Ramos comunicantes brancos
F. Netter M.D.
Bebê com paralisia de Erb. Os músculos do ombro e porção superior do braço principalmente afetados. Braço estendido e punho flexionado, mas preensão manual normal
Menina pequena com paralisia de Klumpke do lado direito. Os músculos do antebraço e da mão principalmente afetados. Preensão manual fraca e membro afetado pequeno. Síndrome de Horner presente devido à interrupção das fibras para o tronco simpático cervical

FIGURA 1-23

Lesões ao plexo braquial e/ou raiz nervosa cervical ao nascimento

A maturação e a mielinização dos nervos periféricos, incluindo os nervos cranianos, não estão completas ao nascimento. Assim, esses axônios, ainda não totalmente protegidos por mielina, associados às células gliais, e tecido conectivo, são suscetíveis à lesão perinatal. As lesões ao plexo braquial no recém-nascido ocorrem agora com menos frequência, embora a incidência ainda seja de aproximadamente 1 em 1.000 nascimentos vivos. A lesão resulta de forças de tração no ombro, em parto de apresentação de vértice e na cabeça em parto de apresentação de nádegas. Os fatores obstétricos associados são: apresentação occipitoposterior ou transversa, o uso de oxitocina, distocia do ombro e bebês grandes (peso superior a 3.500 g) com baixos escores de Apgar.

Acredita-se que a paralisia braquial ao nascimento seja secundária ao estiramento do plexo por tração, com as raízes nervosas ancoradas pela coluna espinal e medula espinal. Nas lesões menos graves, somente a bainha de mielina pode ser danificada, o que é evidenciada por inchaço e edema que podem, por sua vez, danificar a mielina. Se apenas um pequeno segmento do axônio for afetado, ou se ele estiver estirado, mas não roto, reparo e recuperação rápidos são prováveis. Entretanto, se o axônio for interrompido, o reparo pode levar muito tempo, considerando que se acredita que a velocidade de crescimento axonal seja 1 mm/dia. Se ocorrer a completa ruptura do axônio, a recuperação será improvável. As lesões braquiais bilaterais quase sempre indicam envolvimento espinal, e a avulsão das raízes nervosas pode ser evidente em imagens por ressonância magnética. As lesões nervosas ao plexo braquial superior envolvem a junção das raízes C5 e C6 (ponto de Erb), e as lesões inferiores envolvem a junção das raízes C8 e T1.

Lesão ao Plexo Braquial Superior (paralisia de Erb)

Esta é a lesão mais comum ao plexo braquial, afetando os músculos supridos por C5 e C6 e responde por 90% da incidência total. Uma *resposta de Moro assimétrica* geralmente é a primeira indicação da lesão. A extremidade superior assume a posição de “gorjeta do garçom”: o ombro

está aduzido e girado internamente; o ombro está estendido; e o antebraço está pronado, com a mão em flexão. Um leve déficit sensitivo pode desenvolver-se sobre o aspecto lateral do ombro e do braço, mas é bastante difícil de distinguir. As fraturas associadas da clavícula ou úmero devem ser descartadas, e o exame fluoroscópico deve ser realizado para excluir a rara paralisia diafragmática causada principalmente por lesão de C4.

Lesão Plexo Braquial Inferior (paralisia de Klumpke)

Uma lesão ao plexo braquial inferior pura é bastante incomum, e a maioria dos casos de paralisia de Klumpke envolve os músculos mais proximais supridos por C7 ou C6. A ausência do reflexo de preensão manual é uma característica clínica mais proeminente. O envolvimento de fibras simpáticas a partir de T1 causa a síndrome de Horner (ptose, miose, anidrose). Um déficit sensitivo significativo geralmente está presente. Bebês e crianças algumas vezes podem traumatizar seus dedos involuntariamente, algumas vezes com resultados graves, com perda da ponta do dedo. O prognóstico para a recuperação completa desses bebês é precário. A extremidade superior em geral permanece pequena e distalmente reduzida.

Tratamento

Em todos os casos de lesão ao plexo braquial, indica-se uma avaliação completa. O membro deve ser colocado em sua melhor posição funcional, ou seja, anterior ao peito, não abduzido e flexionado. Um exercício delicado de amplitude movimento deve ser iniciado em 7 a 10 dias do nascimento, devendo-se continuar fisioterapia ou terapia ocupacional durante, pelo menos, o primeiro ano de vida. Podem-se usar órteses de mão e punho, se necessário. A maioria dos bebês terá acentuada recuperação da função nos primeiros meses. Se não se observar recuperação, eletromiografia pode ser útil para determinar a extensão da lesão. Para bebês com lesão grave persistente e sem evidência de melhora em 4 a 6 meses de idade, imagens de ressonância magnética podem ser úteis para determinar se o bebês se beneficiará com um reparo do plexo braquial com enxertos de nervo. Embora o reparo do plexo braquial não restaure a função normal, pode produzir melhora funcional a bebês cuidadosamente selecionados. Depois

que a criança chegar aos 5 a 6 anos de idade, as transferências musculares podem ser úteis.

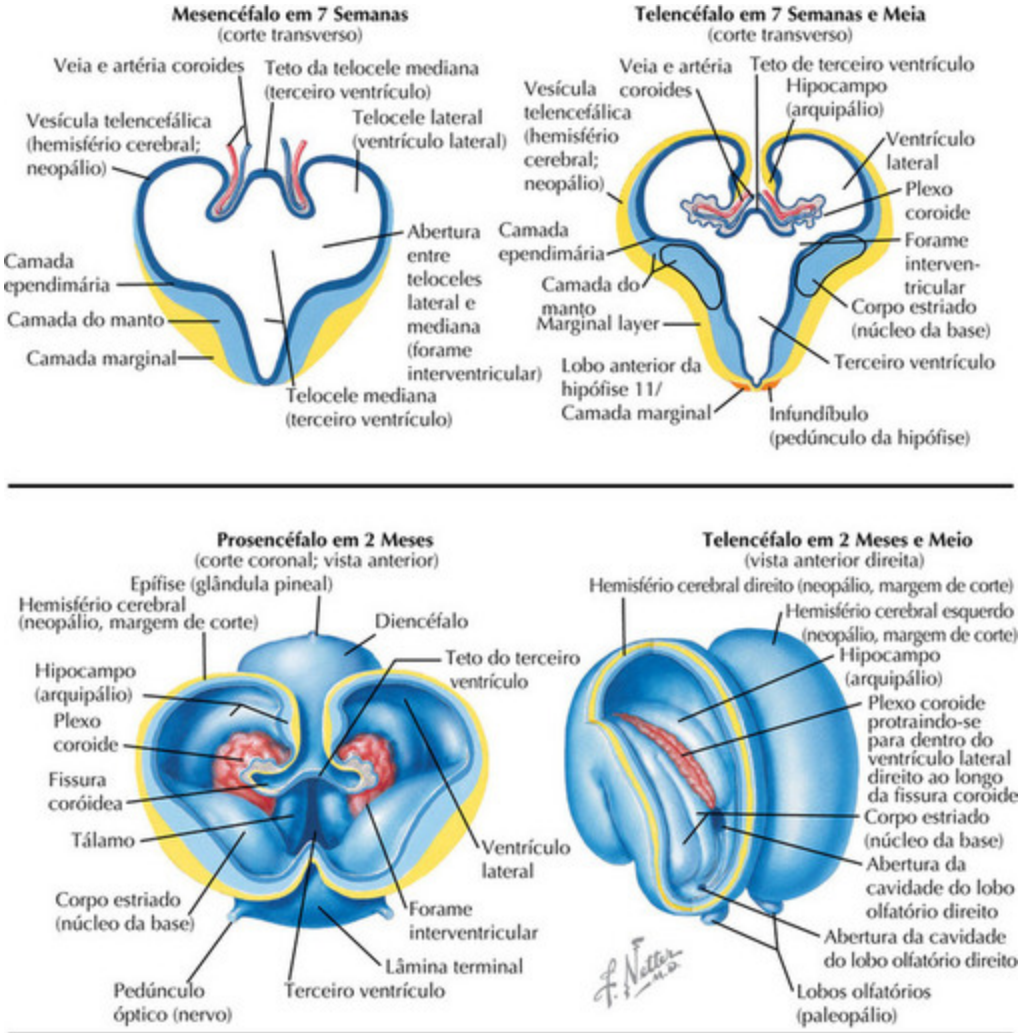
Mesencéfalo em 7 Semanas
(corte transverso)
Veia e artéria coroides
Teto da telocele mediana (terceiro ventrículo)
Telocele lateral (ventrículo lateral)
Vesícula telencefálica (hemisfério cerebral; neopálio)
Abertura entre teloceles lateral e mediana (forame interventricular)
Camada ependimária
Camada do manto
Camada marginal
Telocele mediana (terceiro ventrículo)
Telencéfalo em 7 Semanas e Meia
(corte transverso)
Veia e artéria coroides
Teto de terceiro ventrículo
Hipocampo (arquipálio)
Vesícula telencefálica (hemisfério cerebral; neopálio)
Ventrículo lateral
Plexo coroide
Camada ependimária
Forame interven-tricular
Camada do manto
Marginal layer
Corpo estriado (núcleo da base)
Terceiro ventrículo
Lobo anterior da hipófise 11/
Camada marginal
Infundíbulo (pedúnculo da hipófise)
Prosencéfalo em 2 Meses
(corte coronal; vista anterior)
Epífise (glândula pineal)
Hemisfério cerebral (neopálio, margem de corte)
Diencéfalo
Teto do terceiro ventrículo
Hipocampo (arquipálio)
Plexo coroide
Fissura coróidea
Tálamo
Ventrículo lateral
Corpo estriado (núcleo da base)
Forame interventricular
Lâmina terminal
Pedúnculo óptico (nervo)
Terceiro ventrículo
Telencéfalo em 2 Meses e Meio
(vista anterior direita)
Hemisfério cerebral direito (neopálio, margem de corte)
Hemisfério cerebral esquerdo (neopálio, margem de corte)
Hipocampo (arquipálio)
Plexo coroide protraindo-se para dentro do ventrículo lateral direito ao longo da fissura coroide
Corpo estriado (núcleo da base)
Abertura da cavidade do lobo olfatório direito
Abertura da cavidade do lobo olfatório direito
Lobos olfatórios (paleopálio)
Hemisfério Cerebral Direito em 3 Meses
(aspecto medial)
Superfície medial do hemisfério cerebral direito (neopálio)
Corpo caloso
Comissura do fórnice (comissura do hipocampo)
Vasos coroides passando para o plexo coroide que se protrai para dentro do ventrículo lateral ao longo da fissura coróidea
Fórnice
Comissura anterior
Hipocampo (arquipálio)
Lâmina terminal
Estria terminal
Lobo olfatório (paleopálio)
Tálamo (superfície de corte)
Terceiro ventrículo
Linha divisória entre diencéfalo e telencéfalo
Hemisférios Cerebrais em 3 Meses
(corte coronal)
Foice cerebral
Dura-máter
Seio sagital superior
Seio sagital inferior
Camada ependimária
Ventrículo lateral
Cobertura ependimária e pial do plexo coroide
Camada do manto
Camada marginal
Córtex do neopálio
Veia e artéria coroides
Córtex do hipocampo
Cápsula interna
Comissura anterior
Corpo estriado (núcleo da base)
Núcleo caudado
Núcleo lenticular
Forame interventricular
Plexo coroide do teto do terceiro ventrículo
Recesso óptico do terceiro ventrículo

FIGURA 1-24

Morfogênese e diferenciação regional do prosencéfalo

O prosencéfalo, ao contrário da medula espinal, não recebe sinais da notocorda e somitos. Assim, sua diferenciação regional depende de mecanismos distintos que resultam no crescimento e diferenciação das duas vesículas telencefálicas no interior do córtex cerebral, hipocampo, núcleos da base, núcleos basais do prosencéfalo, incluindo a tonsila e o bulbo olfatório. Depois que o tubo neural anterior se fecha, uma população de células mesenquimais derivadas da crista neural migra para dentro da cabeça e circunda a vesícula prosencefálica recém-formada. Essas células mesenquimais são a principal fonte de sinais indutivos, com papel semelhante ao da notocorda e somitos na medula espinal e metencéfalo. As células mesenquimais sinalizam diretamente para o neuroepitélio do prosencéfalo para influenciar o estabelecimento de centros sinalizadores. Esses centros sinalizadores assemelham-se à placa do assoalho e à placa do teto da medula espinal e metencéfalo. Assim há uma fonte anteromedial de proteínas SHH (*sonic hedgehog*) e uma fonte posteromedial de PMOs, assim como de WNTs que influenciam mais a diferenciação regional e celular. Além disso, há um domínio anteromedial que produz sinais de fator de crescimento de fibroblastos (FGF) que são essenciais para a diferenciação regional do prosencéfalo. Portanto, a interação entre mesênquima e neuroepitélio prosencefálico é essencial para estabelecer os fundamentos da diferenciação regional no prosencéfalo.

Depois de progredirem essas interações, a vesícula prosencefálica expande-se para que haja duas vesículas telencefálicas. Com base em sua proximidade com os sinais da proteína SHH anteromedial e anterior, e de FGF ou sinais de PMO posteromedial e WNT, as vesículas telencefálicas se tornam divididas dentro dos territórios anterior e posterior basedas na expressão diferencial de múltiplos fatores de transcrição. O território posterior é referido como *pálio*. Ele gera o *córtex cerebral (neopálio)*, assim como o *hipocampo e o córtex piriforme (arquipálio).* O território anterior é referido como *eminências ganglionares*. Essas estruturas geram o *corpo estriado* ou *núcleos da base*, assim como núcleos do prosencéfalo basal, incluindo a tonsila. Finalmente, no aspecto ventral e anterior de cada

vesicular telencefálica, o bulbo olfatório evagina-se, estendendo-se anteriormente.

A divisão do prosencéfalo em vesículas telencefálicas é acompanhada pela elaboração do plexo coroide que emerge na linha média posterior. Nessa região, as *veias e artérias coroides*, geradas a partir das células mesenquimais angiogênicas fora do cérebro, estão adjacentes ao neuroepitélio posterior. Subsequentemente, esses vasos sanguíneos continuam a crescer em estreita aposição com um epitélio de origem neural muito atenuado. Em conjunto, os vasos sanguíneos e seu epitélio prosencefálico constituem o *plexo coroide*. No cérebro adulto, o plexo coroide serve com uma interface entre a circulação sistêmica e o líquido cefalorraquidiano para manter o equilíbrio iônico e liberar sinais moleculares para controle homeostático. O plexo coroide cresce realmente no ventrículo para que a superfície “pial” do neuroepitélio fique de fato exposta ao líquido cefalorraquidiano. No embrião, o plexo coroide é, aparentemente, parte de uma série dinâmica de tecidos (incluindo os domínios posterior e anterior que produzem SHH, PMOs e WNTs) que secreta moléculas sinalizadoras dentro do LCR prosencefálico embrionário para influenciar a proliferação e a diferenciação de células-tronco do prosencéfalo. Portanto, uma fonte essencial de instrução molecular para a proliferação e especificação de células-tronco neurais no prosencéfalo é o líquido cefalorraquidiano, influenciado por moléculas secretadas dinamicamente pelo plexo coroide à medida que ele se desenvolve.

Subsequentemente, depois de iniciada a neurogênese e a diferenciação neuronal no prosencéfalo, uma série de vias axonais, referida coletivamente como *comissuras cerebrais*, emerge para cruzar a linha média, de modo muito semelhante àquelas que cruzam a linha média na medula espinal e metencéfalo. Essas incluem o *corpo caloso, a comissura do hipocampo e a comissura anterior*. O crescimento dessas vias axonais de uma vesícula telencefálica para outra envolve moléculas e mecanismos semelhantes aos que influenciam o cruzamento da linha média de axônios sensitivos que constituem a via espinotalâmica. Além da netrina, *slit* e seu receptor Robo 4 (Roundabout 4), membros da família do receptor Ephrin/Eph de moléculas de adesão, parecem ser essenciais ao desenvolvimento das comissuras cerebrais, assim como da molécula de adesão independente de cálcio, L1.

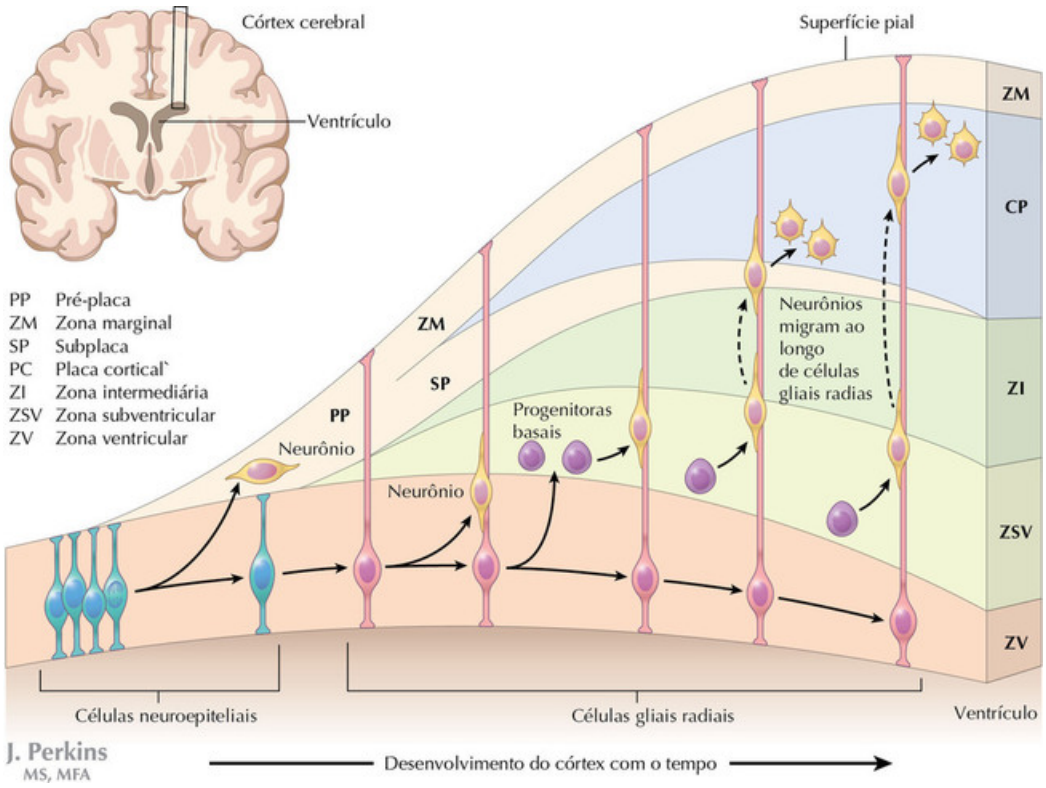

FIGURA 1-25

Neurogênese e migração celular no neocórtex em desenvolvimento

A maioria, se não todos os neurônios corticais, é gerada no ventrículo ou próximo a ele, e migra *radialmente* até o córtex que se forma no alto das precursoras neuroepiteliais. As células-tronco neurais corticais, a *glia radial*, mantêm corpos celulares na *zona ventricular*, onde se dividem simétrica e lentamente. A glia radial também gera rapidamente, dividindo de maneira assimétrica as *progenitoras intermediárias* ligeiramente deslocadas para dentro da *zona subventricular*, onde elas geram neurônios pós-mitóticos. A glia radial serve a uma função dual. Seus processos longos, direcionados para a pia-máter, proporcionam um guia migratório para os novos neurônios pós-mitóticos através das zonas ventricular e subventricular para dentro da placa cortical, onde eles se separam e se diferenciam. Outras restrições refletem o momento em que os neurônios corticais sofrem a sua divisão celular final. Os neurônios corticais que

“nasceram” primeiro (tornaram-se pós-mitóticos primeiro) formam a *pré-placa*, o primeiro indicador histológico de diferenciação cortical. A pré-placa divide-se em *zona marginal*, que se torna a camada 1 do córtex, e em *subplaca* transitória, que guia o desenvolvimento do córtex sobrejacente. A primeira zona marginal gerada e os neurônios subplaca fornecem sinais que influenciam a migração e o crescimento axonal inicial. Alguns neurônios da zona marginal gerados primeiro permanecem na camada 1, como células de Cajal-Retzius. Os neurônios da subplaca não se saem tão bem. Alguns se tornam neurônios da substância branca subcortical intersticial; no entanto, a maioria morre no pós-natal.

Os neurônios do próprio córtex que nasceram primeiro migram através da pré-placa, dividindo-a em zona marginal e subplaca, constituindo assim a camada 6 do córtex. Cada grupo neuronal cortical sucessivo, gerado durante os últimos dois terços da gestação em seres humanos, migra passando além de seus vizinhos nascidos primeiro até as suas posições finais. Assim, há um gradiente “de dentro para fora” da neurogênese cortical; neurônios nascidos primeiro são mais profundos, enquanto os nascidos por último, com exceção das células de Cajal-Retzius, são superficiais. Essas distinções são acompanhadas por diferenças em que os neurônios corticais enviam aos seus axônios diferenciação dendrítica e conectividade.

A migração radial e o gradiente de dentro para fora da neurogênese produzem *neurônios de projeção* cortical, cujos axônios se estendem para outras regiões corticais ou alvos subcorticais, como os núcleos da base, ponte e tálamo, e usam o neurotransmissor excitatório *glutamato*. Surpreendentemente, a outra principal classe de neurônios corticais, os *interneurônios* que usam o neurotransmissor inibitório, ácido aminogamabutírico *(GABA)*, não são gerados dentro do córtex. Em vez disso, as progenitoras interneuronais são encontradas em dois domínios prosencefálicos anteriores: as eminências nucleares medial e caudal. Essas progenitoras produzem neuroblastos GABAérgicos pós-mitóticos dentro da eminência nuclear de onde migram para dentro do neocórtex. Inicialmente, essa migração é tangencial, ou seja, paralela ao plano da lâmina cortical. Quando esses neurônios alcançam a área cortical onde vão se diferenciar, eles migram radialmente de maneira muito semelhante aos neurônios de projeção, usando guias gliais radiais.

No *bulbo olfatório,* os neurônios de projeção *(células mitrais)* também são gerados localmente, e interneurônios GABAérgicos migram da *eminência nuclear lateral* por uma rota migratória distinta chamada *fluxo migratório rostral*. Em alguns mamíferos, o fluxo migratório rostral permanece em posição e guia os neurônios recém-gerados a partir de uma zona proliferativa, chamada *zona subventricular anterior*, ou *ZSV,* para o bulbo olfatório, talvez por toda a vida. O cérebro humano, porém, não possui fluxo migratório rostral após o nascimento, e é improvável que novos interneurônios olfatórios sejam gerados muito tempo depois na vida pós-natal. No *cerebelo*, os interneurônios (glutamatérgicos em vez de GABAérgicos) são gerados a partir de uma camada proliferativa imediatamente embaixo da pia-máter, chamada *camada celular granular externa.* As células granulares pós-mitóticas então migram de volta para o cerebelo rudimentar, passam as *células de Purkinje* (neurônios de projeção cerebelar, gerados localmente) usando um guia glial, a glia de Bergmann, para facilitar a migração. Assim, em várias regiões encefálicas neurônios de projeção e interneurônios são gerados em zonas distintas, seguidas da migração que aproxima esses neurônios para formar circuitos.

A história complexa torna o neocórtex vulnerável às alterações do desenvolvimento com potencial impacto sobre a doença. Transtornos comportamentais, desde autismo e transtorno do déficit de atenção e hiperatividade (TDAH) até transtorno bipolar e esquizofrenia, podem refletir, em parte, alterações na neurogênese e migração. O desenvolvimento cortical demanda uma precisão perfeita para que os neurônios sejam gerados nos momentos certos e alcancem os locais certos. Pequenas, mas significativas, perturbações podem eventualmente induzir alterações sutis, mas significativas, nos circuitos corticais bem como nos comportamentos sociais, comunicativos e cognitivos, correspondentes a eles. Essas hipóteses, que unem um espectro de doenças psiquiátricas em um *continuum* de doenças do desenvolvimento da conectividade cortical, ainda precisam ser testadas de maneira completa.

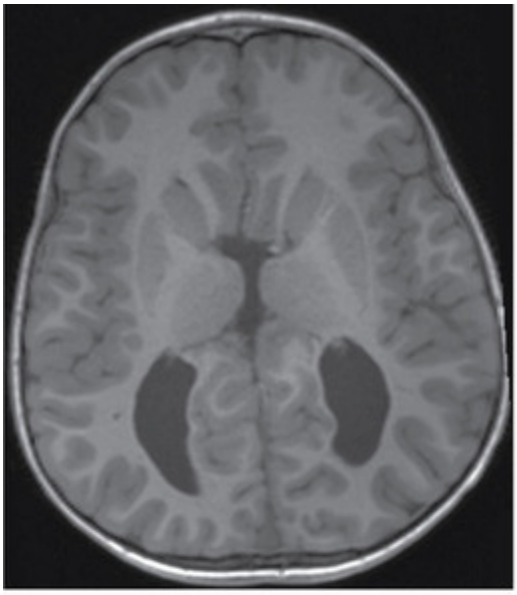

Agenesia do corpo caloso

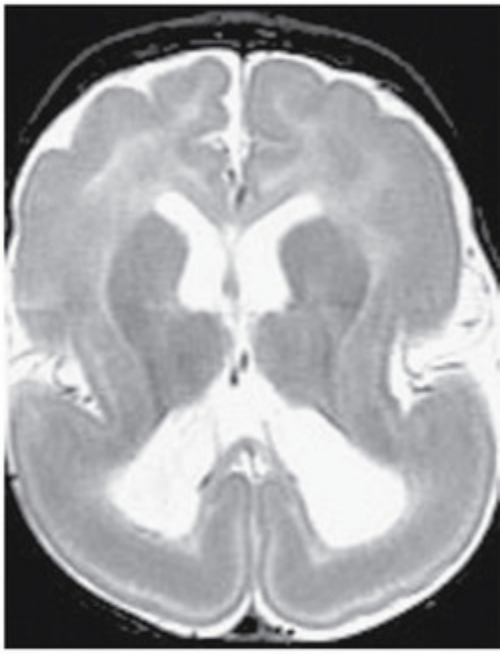

Lissencefalia posterior predominante

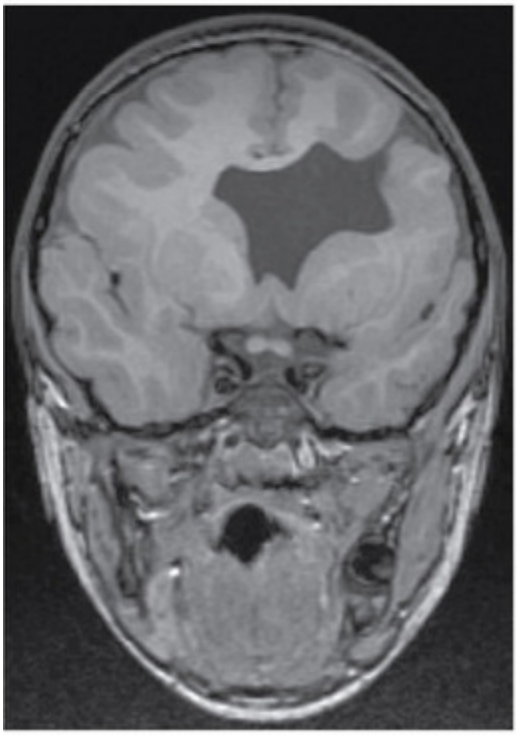

Esquizencefalia esquerda

As imagens são uma cortesia de P. Ellen Grant, MD, Associate Professor of Radiology, Harvard Medical School

FIGURA 1-26

Distúrbios da proliferação e migração neuronal

A complexidade e a duração da neurogênese cortical e migração a torna um alvo particularmente vulnerável a perturbações que resultam em ampla variedade de distúrbios cerebrais. Estas incluem uma variedade de epilepsias, deficiência intelectual e potencial para distúrbios, como autismo e transtorno do déficit de atenção e hiperatividade (TDAH). Muitos desses distúrbios, assim como as análises biológicas e genéticas de células que definem melhor sua patogênese como perturbações da proliferação neuronal cortical e migração, aproveitam as imagens estruturais do córtex, usando a ressonância magnética para identificar irregularidades anatômicas de tamanho, forma e padrões dos giros e sulcos dos hemisférios corticais. Apesar disso, imagens "normais" de ressonância magnética não descartam malformações microscópicas localizadas dos giros ou, mais importante, defeitos significativos das camadas corticais e heteropias neuronais que inicialmente se destinavam a uma camada cortical, mas, devido a uma alteração na migração, são encontradas em localização laminar aberrante. Claramente essas perturbações de neurogênese e migração devem resultar em alteração dos circuitos que não têm capacidade de mediar comportamentos maximamente adaptativos.

Proliferação Defeituosa

A *diminuição* do número neuronal pode levar à *microcefalia* (microencefalia verdadeira), enquanto o *aumento* pode resultar em *megalencefalia*. Influências pré-natais, incluindo fatores familiares, são muito importantes em cada anormalidade. A microcefalia pode ser causada por uma variedade de etiologias genéticas e ambientais. Pode ser isolada ou associada a outras anomalias. A microcefalia primária resulta de uma injúria neural. Ocorre microcefalia secundária a uma lesão ou traumatismo a um cérebro anteriormente normal.

A megalencefalia é classificada como anatômica ou metabólica. Pode estar associada a neurofibromatose, acondroplasia ou gigantismo cerebral. A megalencefalia familiar, a forma mais comum e benigna, geralmente é herdada de um dos pais. O excessivo crescimento pós-natal também ocorre

com frequência, sugerindo hidrocefalia. Mensurações da circunferência da cabeça dos pais e imagens de RM mostrando ventrículos normais ajudam no diagnóstico. Aproximadamente 70% dos bebês com microcefalia e 30% daqueles com megalencefalia têm defeitos de desenvolvimento.

Migração Defeituosa

Após a proliferação na região subependimária, os neurônios migram para o córtex. Os neurônios parecem seguir as células gliais radiais como pingos de chuva em fios telefônicos. As primeiras migrações formam as camadas corticais mais profundas, enquanto as últimas migrações, as camadas mais superficiais, finalmente formam uma sexta camada cortical. O complemento celular é maior nas camadas corticais externas, levando a aumento de uma área de superfície, com deformação que provoca o aparecimento dos giros entre a vigésima sexta e a vigésima oitava semanas, e se tornam cada vez mais complexos no trimestre final. Se o complemento normal dos neurônios estiver ausente não ocorre formação dos giros, e isso resulta *lissencefalia* (agiria cerebral lisa) (Fig. 1-5). A formação anormalmente espessa dos giros é conhecida como *paquigiria*. Nesta anomalia, falta a configuração em seis camadas no córtex. *Heterotopias* cerebrais parecem resultar da migração neuronal defeituosa e subsequente acúmulo de neurônios aberrantes em qualquer parte entre o epêndima e o córtex (Fig. 1-5). Números significativos dessas heterotopias que ocorrem de forma isolada provavelmente resultam em algum grau de deficiência intelectual. A maioria dos distúrbios de migração discutidos anteriormente tinha heterotopias associadas. A presença de múltiplos giros pequenos não tem qualquer semelhança com um padrão normal de giros, juntamente com uma laminação desorganizada do manto cortical, é chamada de *polimicrogiria* (Fig. 1-5). A *esquizencefalia* caracteriza-se por uma fenda anormal que une o córtex e os ventrículos. Geralmente é bilateral, mas pode ser unilateral. Giros malformados (polimicrogiria) estão alinhados radialmente em torno da fenda.

A *agenesia do corpo caloso*, parcial ou completa, é acompanhada muitas vezes por distúrbios originários da migração neuronal defeituosa. Isso resulta em defeitos do desenvolvimento, convulsões, retardo mental e hidrocefalia ocasional (Fig. 1-5). O diagnóstico pode ser sugerido por

hipertelorismo ocular, inclinação antimongoloide dos olhos e outros defeitos faciais da linha média. A síndrome de Aicardi, uma ocorrência esporádica vista em bebês do sexo feminino, está associada a defeitos retinianos que sugerem coriorretinite, espasmos infantis, hipsarritmia e grave retardo psicomotor. A agenesia é uma das anomalias mais comuns diagnosticada por RM como retardo psicomotor “idiopático” (Figs. 1-5 e 1-6).

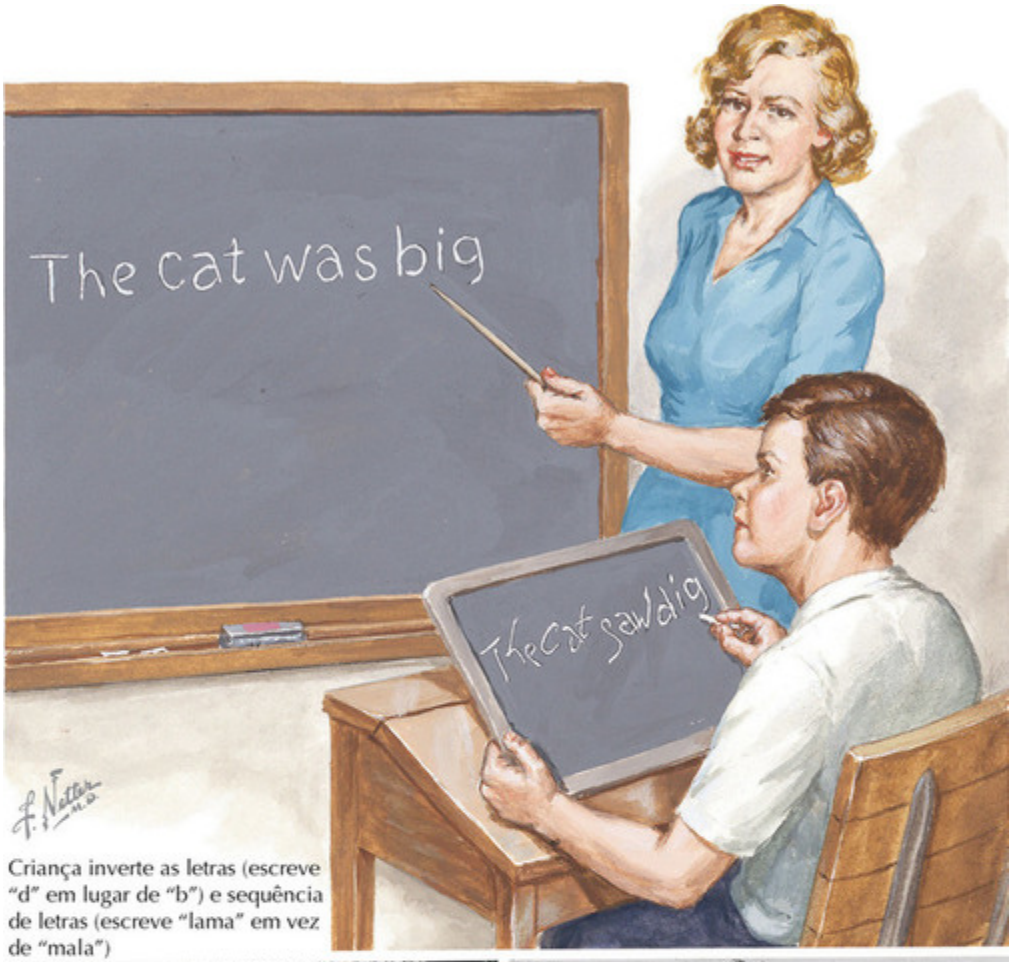

Criança inverte as letras (escreve "d" em lugar de "b") e sequência de letras (escreve "lama" em vez de "mala")

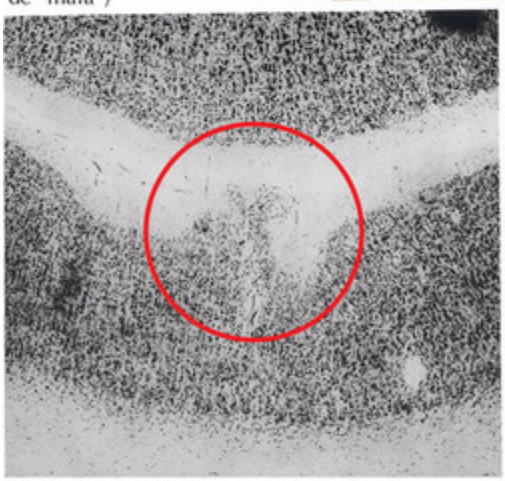

Displasia verrucosa, com acúmulo focal de neurônios na camada 1 do córtex cerebral

Displasia focal, com neurônios anormalmente grandes, estendendo-se para o interior da substância branca do cérebro

FIGURA 1-27

Dislexia do desenvolvimento

A dislexia do desenvolvimento, ou distúrbio desenvolvimentar da leitura, é definida como um significativo comprometimento no desenvolvimento da leitura e das habilidades relacionadas, como soletração, escrita e compreensão da leitura, devido a problemas de processamento fonológico, apesar de uma inteligência adequada e instrução convencional. Esse distúrbio geralmente ocorre em associação com outras deficiências específicas de aprendizagem, como distúrbios de compreensão auditiva, linguagem expressiva, articulação e discriminação visual. É o transtorno da linguagem identificado com mais frequência e que atualmente se percebe que afeta igualmente ambos os sexos, estando em geral presente em irmãos e outros membros da família.

Como o déficit primário na dislexia do desenvolvimento ocorre na leitura e na escrita, em geral a anormalidade não é identificada até os primeiros anos de vida escolar, quando as crianças começam a ler. A maioria dos pais não está ciente de qualquer distúrbio em seu filho antes desse estágio. Por ser comum e afetar habilidades recém-adquiridas pelo homem, a dislexia do desenvolvimento pode ter tido certas vantagens em sociedades pré-literárias, porque as pessoas disléxicas muitas vezes tinham habilidades visuoespaciais e artísticas maiores.

Teorias Etiológicas

Os primeiros pesquisadores postularam que a dislexia do desenvolvimento era causada por uma lesão no giro angular esquerdo, uma área do encéfalo na qual a lesão, em adultos, produz cegueira de palavras. Posteriormente, Orton (1925) percebeu que o distúrbio era causado por áreas de associação visual equipotenciais nos dois hemisférios encefálicos que competiam ativamente entre si, com um lado enxergando a imagem em espelho do outro. Orton ficou particularmente impressionado com a inversão das letras e de sequências de letras de palavras, a inconsistência desses erros e a capacidade de alguns estudantes disléxicos de ler melhor com o auxílio de um espelho. Problemas emocionais e instrução inadequada também eram considerados causas de dislexia.

Investigações passadas, incluindo tomografia computadorizada, estudos eletroencefalográficos evocados computadorizados e estudos *post-mortem* produziram evidências de uma base estrutural para a dislexia. Mais

recentemente, a RM demonstrou uma variedade de alterações estruturais no corpo caloso, lobos temporais esquerdos, tálamo, giro frontal inferior, caudado e cerebelo (Pennington, 1999; Eliez, 2000; Brown, 2011; Leonard, 2001; Rae, 2002; Robichon, 2000; Elnakib, 2012).

Historicamente, Drake (1968) notou giros com formação anormal nas regiões parietais e *neurônios ectópicos* na substância branca, capturados durante sua migração para o córtex cerebral. O exame de um segundo cérebro por Galaburda e Kemper (1979) mostrou anormalidades corticais cerebrais caracterizadas por displasia focal e verrucosa na área sensitiva da fala (área de Wernicke) e da linguagem no hemisfério cerebral esquerdo dominante. O terceiro cérebro examinado demonstrou somente displasia verrucosa quase exclusivamente confinada ao hemisfério cerebral esquerdo (Kemper, 1984). Assim, o exame dos três cérebros demonstrou malformações menores.

A análise de malformações humanas e em modelos animais indica que a displasia verrucosa provavelmente surge durante os estágios finais da migração neuronal para o córtex encefálico, e parece resultar da migração de neurônios para dentro de áreas focais de destruição cortical. No homem, a migração neuronal para o córtex encefálico ocorre da oitava até aproximadamente a décima sexta semana de gestação. Compatível com esse momento é a presença de neurônios ectópicos na substância branca em dois dos três cérebros examinados. A natureza desse processo destrutivo postulado é desconhecida. Geschwind e Behan (1982) notaram significativo agrupamento de dislexia, canhotismo, doença autoimune e enxaqueca em pessoas aparentadas, indicando uma associação entre esses distúrbios.

Atualmente, percebe-se que a dislexia do desenvolvimento é um distúrbio das conexões de rede, demonstrada por Vandermosten (2012). Usando tratografia por RM, ele notou que adultos com dislexia apresentavam redução do fascículo arqueado esquerdo, que conecta as áreas temporal posterior e frontal. Isso pode representar uma área de diminuição da mielinização.

Tratamento

A identificação e a avaliação da dislexia são essenciais para o tratamento adequado. A abordagem educacional ideal é multissensorial, incluindo

percepção fonêmica e aumento do processamento fonológico, ao qual praticamente todos respondem. Entretanto, como a dislexia é um distúrbio vitalício, muitos indivíduos continuam a se esforçar na vida adulta, quando são apresentados a palavras novas ou pouco familiares, ou em situações de compreensão de leitura. O tratamento deve visar à habilitação dos indivíduos no sentido de superar os déficits, quando possível, e ao aprendizado de estratégias para contornar e compensar as dificuldades que não possam superar.

Menino senta-se separado, desligado, demonstra comportamento ritualístico, girando as rodinhas de seu caminhão de brinquedo para frente e para trás, enquanto outras crianças brincam

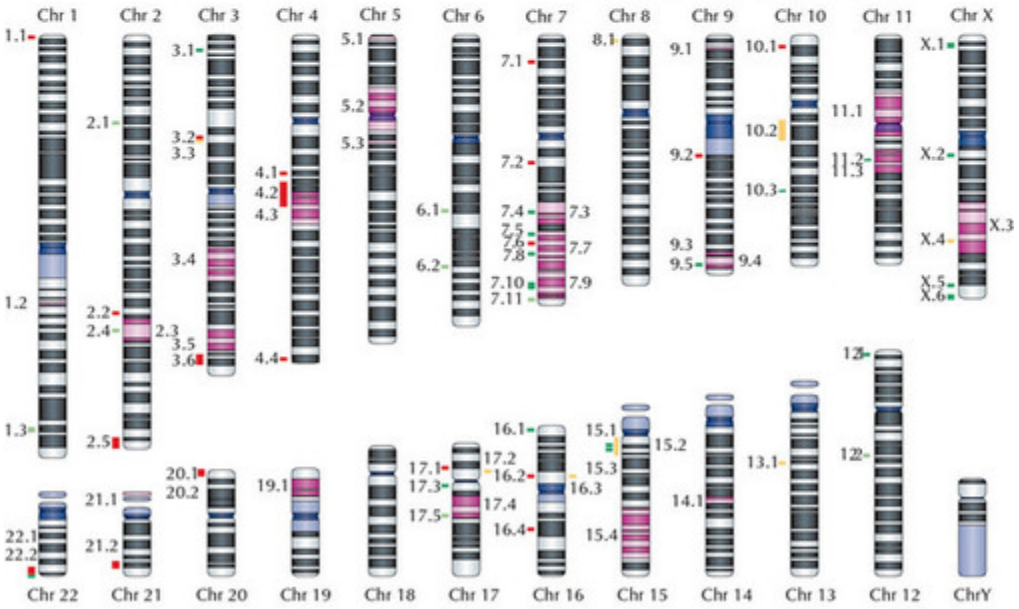

Esquema resumido de estudos de associação e ligação de DEA, organizado por cromossomo. As faixas púrpuras indicam uma região cromossômica que mostra uma ligação com DEA. Barras vermelhas e amarelas (paralelas ao cromossomo) correspondem a perdas/ganhos em número de cópias, respectivamente, que são observadas em pessoa com DEA, quando comparadas aos controles correspondentes. Barras verdes correspondem aos genes que se observa que modulam o risco de DEA (seja por meio de uma síndrome rara ou associação genética): barras verde-claras ou azul-claras representam locais de genes candidatos. Reimpresso, com permissão, de *MacMillam Publishers Limited. Abrahams BS, Geschwind DH: Nat Rev Genet 2008; 9: 341-355.*

FIGURA 1-28

Distúrbios do espectro autista

Os distúrbios do espectro autista (DEA), também conhecidos como transtornos difusos do desenvolvimento, são um grupo de problemas de saúde mental em crianças e adolescentes, caracterizado por graves comprometimentos em várias áreas do desenvolvimento, incluindo comunicação, interação social e uma variedade de interesses e atividades. As taxas de prevalência de DEA são estimadas atualmente em cerca de 1 em 110 crianças nos Estados Unidos. A prevalência de crianças com DEA ultrapassou agora as taxas de crianças com condições bem conhecidas, como o câncer. Para fins educacionais, isso significa que na maioria das escolas elementares, com uma população de 500 crianças, há quatro ou cinco com DEA. O maior fator de risco para DEA é ser do sexo masculino com autismo, o qual ocorre com uma frequência aproximadamente quatro vezes maior em meninos do que em meninas. A fisiopatologia desses transtornos difusos do desenvolvimento não é conhecida, mas acredita-se que sejam uma anormalidade herdada na estrutura e função de certas partes do encéfalo, incluindo aquelas que governam o desenvolvimento de relações sociais e linguagem.

Apresentação clínica

A mais grave desses distúrbios, o *autista*, caracteriza-se pelo desenvolvimento acentuadamente anormal da comunicação e interação social, e por uma variedade de atividades e interesses marcadamente restrita. Pode haver completa ausência de linguagem ou, se presente, esta não serve para iniciar ou manter uma conversação com os outros. Há grave comprometimento da capacidade em estabelecer relacionamentos sociais e entender as emoções dos outros. A criança pode não murmurar, apontar, sorrir ou fazer gestos significativos; pode não fazer contato ocular, pode parecer que sua audição está comprometida, e pode não saber brincar com os brinquedos ou participar de brincadeiras de “faz de conta”. A criança geralmente possui padrões muito restritos de interesse e pode mostrar pouco interesse pelo ambiente. Pode ter rotinas inflexíveis sem qualquer função e comportamentos repetitivos, como bater com a mão ou torcer o corpo. Para atender a esse diagnóstico, o distúrbio deve estar presente antes dos 3 anos de idade. O distúrbio autista é acompanhado de deficiência intelectual em

até 60% dos casos e, muitas vezes, as convulsões também estão presentes em crianças com deficiência intelectual.

Um tipo menos grave desses distúrbios, a *doença de Asperger*, caracteriza-se por todos os problemas anteriores, sem comprometimento intelectual e de linguagem. Refere-se, algumas vezes, que crianças com doença de Asperger com habilidades verbais mais fortes são parecidas com adultos em miniatura e que se esforçam em assimilar o "dar e receber" normal de uma conversação. Geralmente, eles têm interesse altamente desenvolvido em conhecer, e conhecem, algum tópico restrito. Para atender a esse diagnóstico, deve haver comprometimento da função desse jovem em casa, na escola ou com os colegas.

Se algum dos comportamentos anteriores estiver presente, mas não o suficiente para atender aos diagnósticos, o transtorno é chamado de *distúrbio difuso do desenvolvimento não especificado.*

Diagnóstico

Idealmente, a avaliação deve ser conduzida por uma equipe multidisciplinar de clínicos especializados, incluindo um psicólogo infantil, um fonoaudiólogo e um profissional médico com especialização em desenvolvimento (p. ex., um psiquiatra infantil, um pediatra comportamental desenvolvimentar, um pediatra de neurodesenvolvimento ou neurologista infantil), para abordar os aspectos das habilidades do desenvolvimento infantil. A avaliação para esses diagnósticos é complexa, e requer informações de múltiplas pessoas que conheçam muito bem a criança. Um diagnóstico de DEA baseia-se em descrições do comportamento a partir de entrevistas, questionários e um exame comportamental direto. Testes genéticos são recomendados porque transtornos de um único gene ou variações genéticas associadas ao autismo são observados em aproximadamente 10% das crianças.

Tratamento

O tratamento dos distúrbios do espectro autista visa a aumentar a comunicação, o desenvolvimento social e intelectual da criança, por meio de terapias de habilidades de linguagem e sociais, assim como de tutoria

educacional. A maioria desses tratamentos destina-se a ser realizados em casa ou na escola. Não existe um pacote de tratamento único e melhor para todas as crianças com DEA; entretanto, identificou-se que a intervenção precoce é muito importante para essas crianças, e a maioria dos indivíduos com DEA responde bem a programas especializados, altamente estruturados.

Se a criança mostrar comportamentos agressivos, destrutivos ou autolesivos, as medicações podem ser úteis (antipsicóticos atípicos). Algumas vezes, uma medicação estimulante pode ser útil para a redução da hiperatividade e impulsividade, enquanto os antidepressivos podem ser úteis na diminuição de comportamentos compulsivos.

Curso

Os distúrbios do espectro autista tendem a ser problemas para toda a vida. As crianças afetadas, que são identificadas precocemente, com linguagem e habilidades intelectuais relativamente intactas, e que recebem tratamento intensivo, apresentam melhores resultados.

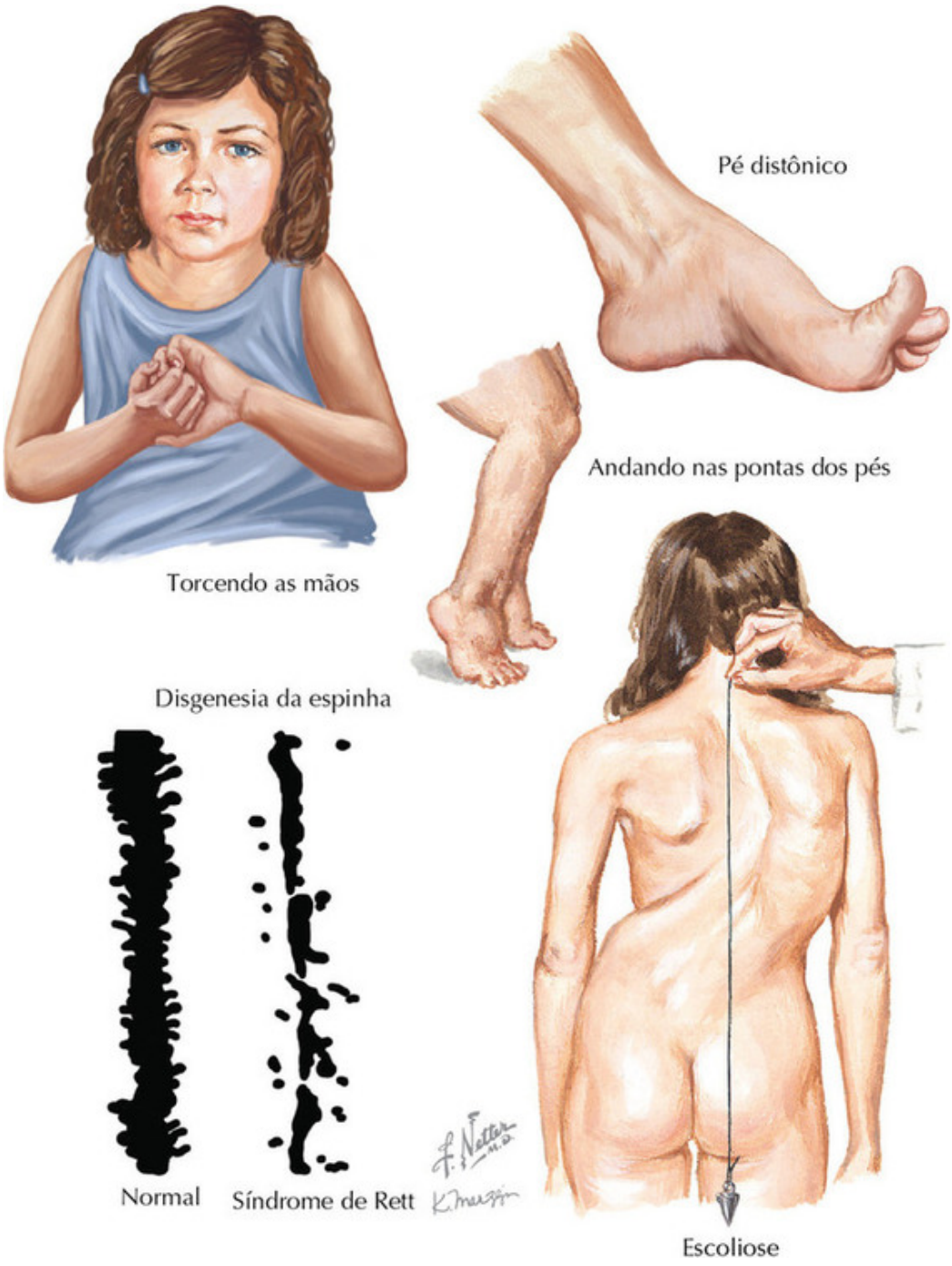

FIGURA 1-29

Síndrome de Rett

A síndrome de Rett (RTT; Online Mendelian Inheritance in Man [OMIM] – Herança Mendeliana no Homem: fenótipo #312750; gene/lócus #300005) é

um transtorno neurodesenvolvimentar notado pela primeira vez por volta de 1960 pelo pediatra do desenvolvimento austríaco Austrian Andreas Rett e o neurologista infantil sueco, Bengt Hagberg. RTT é a principal causa genética de deficiência intelectual grave em mulheres. Sua incidência é de aproximadamente 1:10.000 nascimentos femininos.

Após uma gravidez e parto normais, o desenvolvimento inicial é aparentemente normal até os 6 meses de idade; todavia, retrospectivamente, ocorrem padrões sutis de desvio, incluindo a desaceleração do crescimento adquirido da cabeça. O progresso do desenvolvimento paralisa-se entre 6 e 18 meses, seguido de franca regressão das habilidades motoras finas e função da comunicação, incluindo a perda da linguagem adquirida com precárias interações visuais e auditivas, sugerindo autismo.

Concomitantemente, movimentos estereotipados com a mão aparecem durante a vigília: torcer a mão, levar a mão à boca, bater a mão ou dar pancadinhas ou fazer movimentos incomuns com os dedos. Cada menina desenvolve seu próprio repertório, geralmente evoluindo com o tempo. Ocorrem sutis estereotipias nos pés e circum-oralmente. Embora a marcha seja adquirida em cerca de 80%, aproximadamente 20% das crianças com síndrome de Rett requerem assistência. Esta se perde subsequentemente em cerca de 25% a 35% dos casos, tornando-se consideravelmente dispráxica nos restantes, com padrões em base ampla e semi-intencionais, nas pontas dos pés ou em retropulsão. Em geral, cerca de 70% das crianças são capazes de andar, e 20% necessitam de assistência.

Após o período inicial de comportamentos semelhantes ao autista, surge uma fase cada vez mais interativa dos 3 aos 5 anos de idade. Nesse período, a criança se torna mais responsiva aos estímulos externos, com olhar intenso e habilidades de comunicação receptivas e acentuadamente melhores. Mas a linguagem expressiva continua pobre. Sua incapacidade de falar ou se envolver em funções motoras finas dificulta a avaliação intelectual. A melhora da comunicação é possível por meio de pranchas de pintura e tecnologias computadorizadas. Embora a função cognitiva permaneça estável, ocorre alentecimento gradual das habilidades motoras na vida adulta, com crescente rigidez e postura distônica dos tornozelos e pés.

Há problemas médicos comuns associados. A respiração periódica consiste em prender a respiração, hiperventilação ou uma combinação

destas. Isto é proeminente nas idades de 5 a 15 anos, exacerbando-se por circunstâncias não familiares ou estressantes, incluindo grandes multidões ou novas vizinhanças. A disfunção gastrointestinal inclui distúrbio de mastigação e deglutição, refluxo gastroesofágico, esvaziamento estomacal retardado, constipação, disfunção da vesícula biliar e dificuldade de crescimento, tudo isso relacionado com os fundamentos neurológicos da síndrome de Rett. A epilepsia e a escoliose são cada vez mais comuns durante toda a infância e adolescência, ocorrendo basicamente em 80% dos casos.

As crises convulsivas são infrequentes antes dos 2 anos, podendo ser generalizadas ou parciais, e geralmente são fáceis de tratar. Muitas meninas têm comportamentos não habituais (“palavras vagas”) difíceis de distinguir da epilepsia, e necessitando, portanto, de um monitoramento videoeletroencefalográfico. A escoliose se torna evidente aos 4 anos de idade, com maior gravidade em crianças hipotônicas incapazes de manter uma postura ereta independente. A cirurgia é necessária em 12% a 14% das crianças afetadas, geralmente melhorando sua qualidade de vida. Usam-se órteses com maior frequência; sua eficácia é inadequadamente avaliada. Os pés e as mãos em geral são pequenos, excepcionalmente frios e descoloridos.

Ocorre morte súbita, inexplicada, possivelmente relacionada com crises convulsivas sem testemunhas, insuficiência respiratória ou síndrome do QT prolongado; a sobrevida média é de +50 anos. Com a crescente apreciação dos problemas médicos de base, o bem-estar geral aumentou significativamente.

Fisiopatologia

No momento, 95% ou mais dos indivíduos com características compatíveis com a RTT têm uma mutação no gene *MECP2* (que codifica para a proteína 2 ligada a metil-CpG), localizada em Xq28. MECP2, membro de uma família de proteínas ligadas ao metil, é um regulador epigenético de um número grande e crescente de genes, incluindo o *BDNF* (fator neutrófico derivado do cérebro) e *CRH* (hormônio liberador de corticotrofina). O reduzido crescimento dos dendritos e de suas colunas está presente nos hemisférios cerebrais (uma explicação para a desaceleração do crescimento

da cabeça) e tronco encefálico. Toda função neurotransmissora está prejudicada, com desequilíbrio entre a expressão excitatória (principalmente glutamatérgica) e a inibitória (principalmente GABAérgica). Os modelos de camundongo *knockout* condicionais indicam o impacto funcional diverso em centros neurais específicos. Por exemplo, o *knockout* da função GABAérgica no prosencéfalo, poupando o tronco encefálico, resulta na ausência de anormalidades respiratórias periódicas.

Em geral, a RTT é uma condição esporádica e a recorrência na família é inferior a 0,1%. Em 75% ou mais, novas mutações derivam das linhas germinativas paternas. Em um pequeno número de casos familiares, a mãe é portadora do gene, mas é normal ou mostra leve comprometimento cognitivo ou uma deficiência de aprendizagem devido a um ângulo favorável de inativação do cromossomo X. O diagnóstico diferencial inclui autismo, síndrome de Angelman e lipofuscinoses ceroides neuronais.

Homens com mutações no *MECP2* têm um distúrbio progressivo, e o gene anormal é expresso em todas as células. A duplicação de *MECP2* produz outro distúrbio distintivo, que se modifica com o envolvimento de outros genes. Estes são bastante anormais, enquanto suas mães, 70% (ou mais) das quais sendo portadoras da mesma duplicação, parecem normais ainda que tenham comportamentos obsessivos-compulsivos significativos.

No momento, substancial pesquisa está sendo conduzida em camundongos modelos de mutantes RTT/*MECP2*, e uma série de estudos clínicos está em andamento ou em estágios de planejamento. Apesar disso, o tratamento específico, destinado a proporcionar a cura, permanece enganoso.

OceanofPDF.com

SEÇÃO 2

Distúrbios neurocognitivos e do córtex cerebral

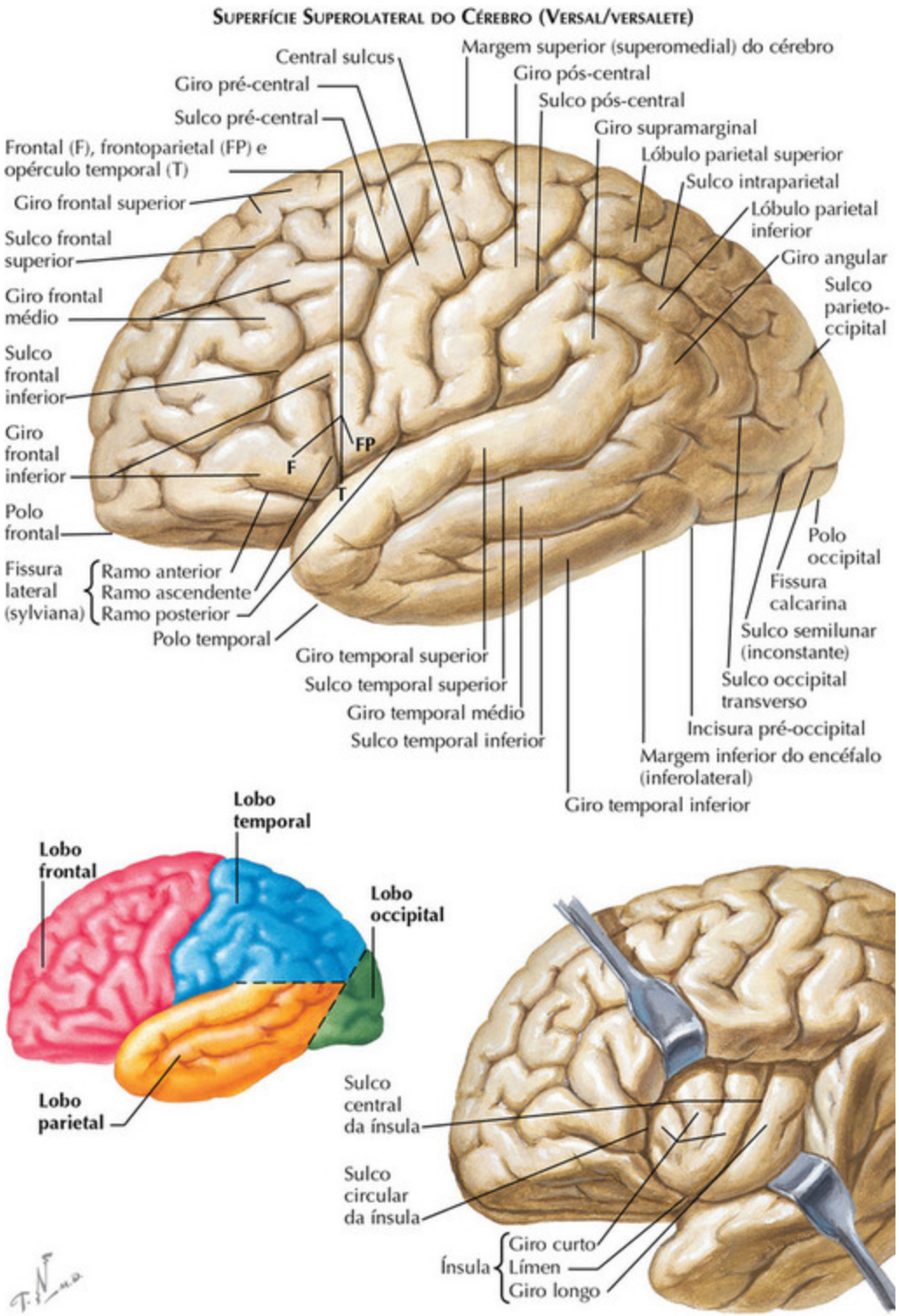

FIGURA 2-1

Superfícies do encéfalo

O encéfalo é dividido em *hemisférios direito* e *esquerdo* por uma fissura longitudinal. Cada hemisfério possui três superfícies – superolateral, medial e inferior – todas elas com sulcos irregulares demarcando circunvoluções ou giros. Embora haja variações no arranjo entre os dois hemisférios no mesmo lado do cérebro e entre diferentes pessoas, uma semelhança básica do padrão permite que partes cerebrais sejam mapeadas e nomeadas.

Superfície superolateral

Na superfície superolateral, dois sulcos, lateral e central, podem ser facilmente identificados. O *sulco lateral* (*sylviano*) possui uma origem curta entre a superfície orbital do lobo frontal e o polo temporal; durante o crescimento, a asa menor do osso esfenoide projeta-se para dentro dele. Em sua extremidade externa, o tronco se divide em ramos anterior, ascendente e posterior. Os ramos anterior e ascendente têm, cada um, cerca de 2,5 cm de comprimento; o primeiro corre horizontalmente dentro do giro frontal inferior e o último verticalmente. O ramo posterior tem cerca de 7,5 cm de comprimento e se inclina para cima e se estende para baixo para terminar no giro supramarginal, que é parte do lóbulo parietal inferior. Esses ramos separam áreas triangulares do córtex chamadas opérculos, que cobrem um lobo sepultado do córtex, a ínsula.

O *sulco central* (*rolândico*) prossegue obliquamente para baixo e para frente de um ponto na margem superior, quase a meio caminho entre os polos frontal e occipital. É sinuoso e termina acima do meio do ramo posterior do sulco lateral. Sua extremidade superior geralmente ultrapassa a superfície medial do encéfalo e termina no lóbulo paracentral.

O *sulco parietoccipital* está principalmente situado na superfície medial do encéfalo, mas ele ultrapassa a margem superior e aparece a curta distância na superfície superolateral a cerca de 5 cm na frente do polo occipital. A cerca de alguma distância do polo occipital na margem inferior, há uma endentação rasa, a *incisura pré-occipital*, produzida por uma pequena crista na superfície superior do tentório do cerebelo.

As características anteriormente mencionadas dividem o cérebro em lobos frontal, parietal, occipital e temporal. O *lobo frontal* situa-se na frente do sulco central e anterossuperior ao sulco lateral. O *lobo parietal* situa-se atrás do sulco central, acima do ramo posterior do sulco lateral e na frente

de uma linha imaginária desenhada entre o sulco parietoccipital e a incisura pré-occipital. O *lobo occipital* situa-se atrás dessa mesma linha imaginária. O *lobo temporal* situa-se abaixo do tronco e ramo posterior do sulco lateral, sendo delimitado por trás pela parte inferior da referida linha imaginária.

Lobo Frontal

A superfície superolateral do lobo frontal é atravessada por três sulcos principais e, assim, se divide em quatro giros. O *sulco pré-central* corre paralelo ao sulco central, separado dele pelo *giro pré-central*, a grande área somatomotora cortical. Os *sulcos frontais superior* e *inferior* curvam-se através da parte remanescente da superfície, dividindo-o em giros frontais superior, médio e inferior.

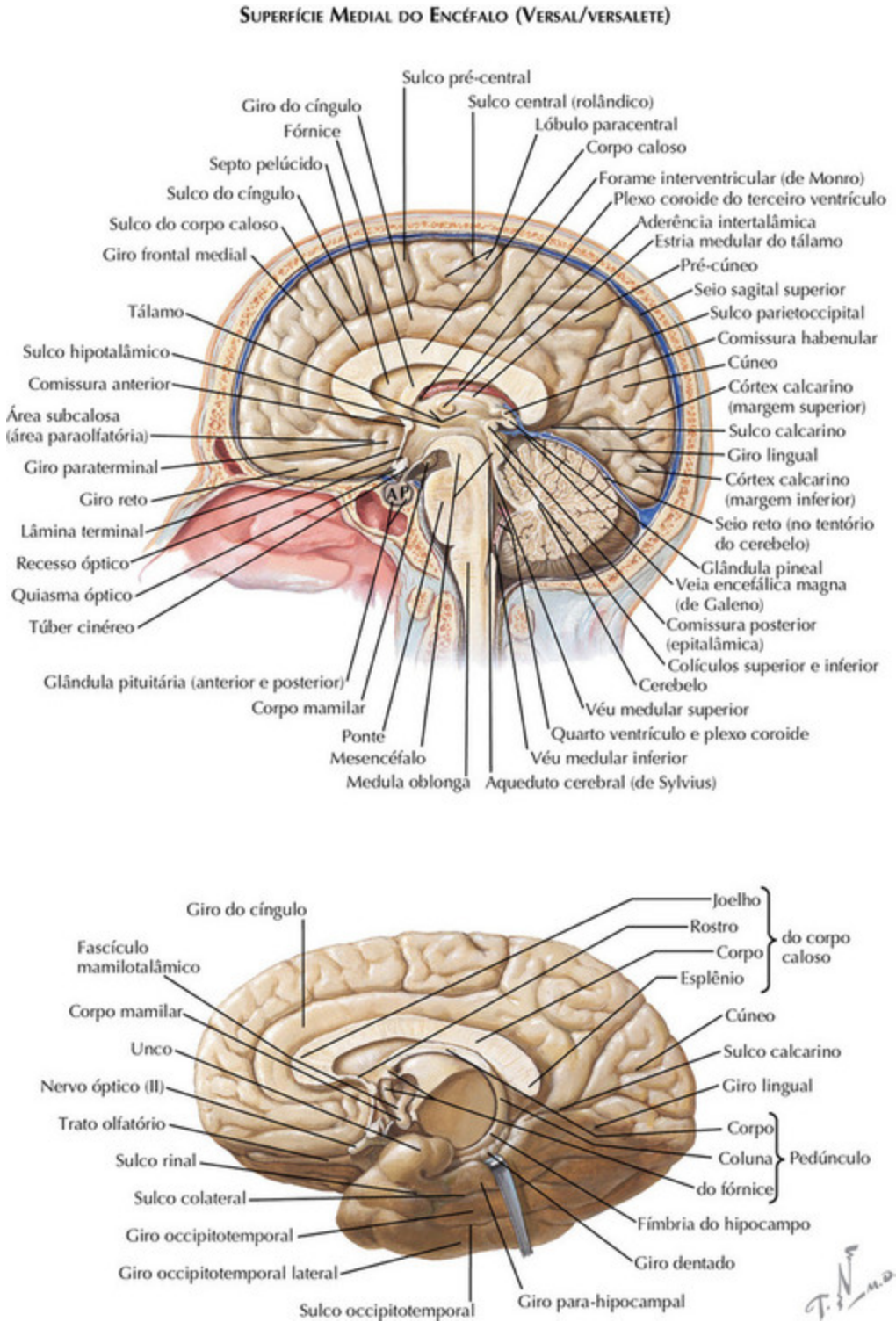

FIGURA 2-2

Lobo Parietal

O lobo parietal possui dois sulcos principais, que o divide em três giros. O *sulco pós-central* situa-se paralelo ao sulco central, separado deles pelo *giro pós-central*, a grande área cortical sensitiva somática. A parte remanescente, maior, da superfície parietal superolateral é subdividida em lóbulos parietais superior e inferior (giros) pelo *sulco intraparietal*, que corre retrógrado a partir da proximidade do ponto médio do sulco pós-central e normalmente se estende para o interior do lobo occipital, onde termina unindo-se ao sulco occipital transverso.

Lobo Occipital

A superfície externa do lobo occipital é menos extensa que nos outros lobos e possui um pequeno *sulco occipital transverso* e um *sulco semilunar*; o último demarca as áreas visuossensitiva e visuopsíquica do córtex. O *sulco calcarino* entalha o polo occipital.

Lobo Temporal

O lobo temporal é dividido pelos *sulcos temporais superior* e *inferior* em giros temporais superior, médio e inferior. Os sulcos correm para trás e ligeiramente para cima, na mesma direção geral do ramo posterior do sulco lateral, que se situa acima deles. O sulco superior termina na parte inferior do lóbulo parietal inferior, e o córtex sobrejacente é chamado de giro angular. O giro temporal superior contém as áreas auditiva sensitiva e auditiva psíquica.

Ínsula

A ínsula é um lobo oculto do córtex, sobreposto pelo opérculo e sepultado pelo exuberante crescimento das áreas corticais adjacentes. Sua forma é ovoide, e é circundada por um sulco, o *sulco circular* da ínsula. O ápice é inferior, próximo à substância perfurada anterior (rostral), e é denominada *límen* da ínsula. A superfície insular é dividida em partes posteriores maior e menor pelo *sulco central* da ínsula, que é aproximadamente paralelo ao sulco central do cérebro. Cada parte é subdividida ainda pelos sulcos menores em giros insulares longos e curtos. O claustro e o núcleo lentiforme situam-se profundos à ínsula.

Superfície medial dos hemisférios encefálicos

As superfícies mediais dos hemisférios encefálicos são planas e, ainda que separadas em sua maior extensão pela fissura longitudinal e foice encefálico, são conectadas em partes pelas comissuras cerebrais e pelas estruturas delimitadoras do terceiro ventrículo.

Corpo Caloso

O corpo caloso é a maior das comissuras cerebrais, e forma a maior parte do teto do ventrículo lateral.

Em uma seção sagital mediana, ele aparece como uma ponte achatada de fibras brancas, e sua parte central, ou *tronco*, é convexa em direção superior. A extremidade anterior recurva-se para formar o *joelho*, que se afunila rapidamente para o *rostro*. A extremidade posterior expandida, ou *esplênio*, sobrepõe-se ao mesencéfalo e parte adjacente do cerebelo. O corpo caloso tem cerca de 10 cm de comprimento e 2,5 cm de largura entre os pontos onde ele submerge dentro dos hemisférios opostos nas profundezas do sulco do corpo caloso. Suas fibras afastam-se para todas as partes do córtex cerebral.

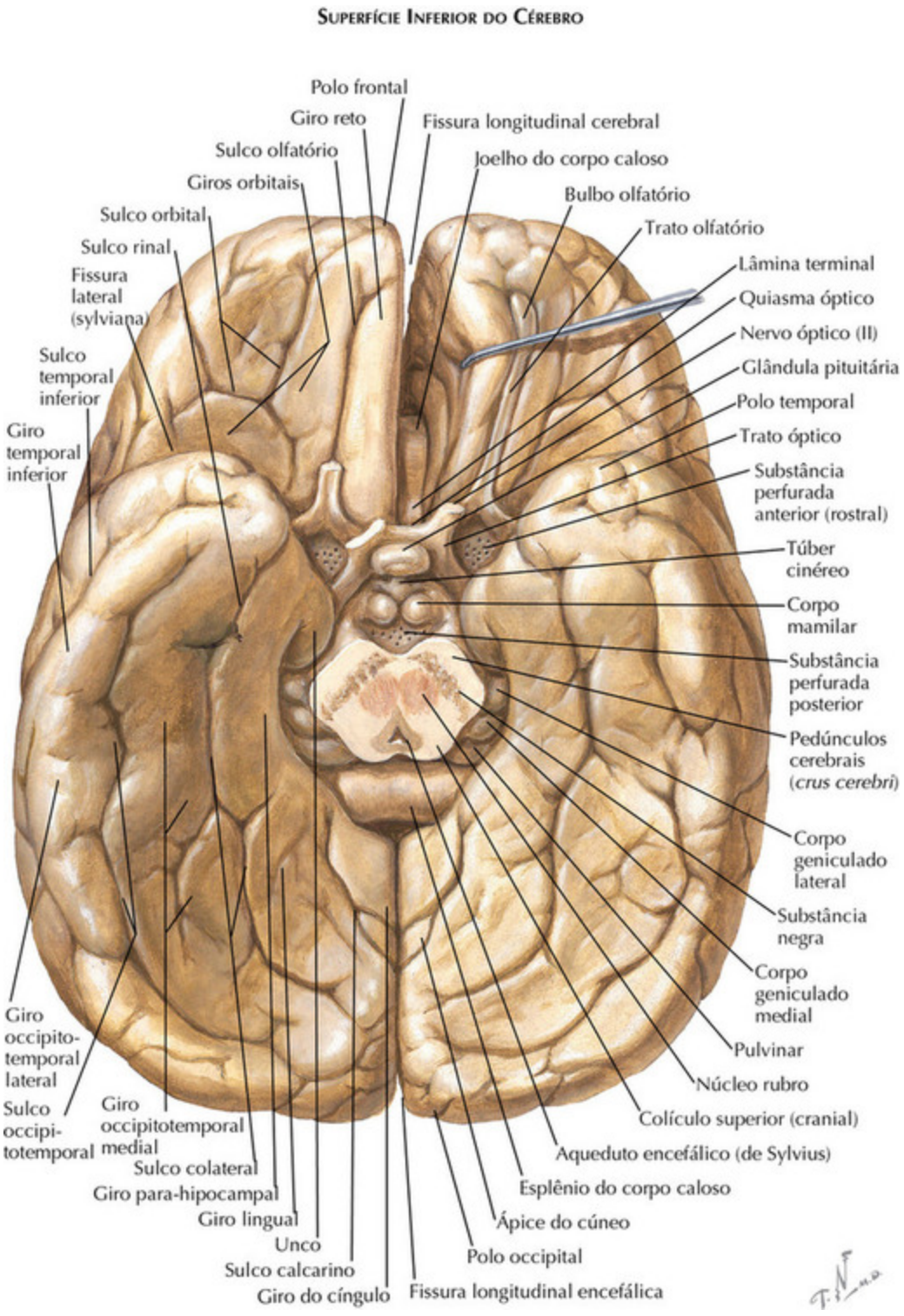

FIGURA 2-3

Fórnice

Abaixo do esplênio e tronco do corpo caloso encontram-se os feixes arqueados simétricos (pedúnculo do fórnice) que se unem para formar o corpo do fórnice que se separam novamente para se tornar as *colunas* do fórnice, curvando-se para baixo para os corpos mamilares. O *corpo* do fórnice situa-se no teto do terceiro ventrículo, e a tela corióidea encontra-se subjacente. As margens franjadas laterais dessa dupla dobra da pia-máter são os plexos coroide das partes centrais dos ventrículos laterais, enquanto uma extensão da parte de baixo da dobra, na linha média, forma o plexo coroide do terceiro ventrículo.

Sulco do Cíngulo

O sulco do cíngulo é facilmente identificado na superfície medial, que se situa paralela ao corpo caloso. Ele começa embaixo do joelho do corpo caloso e termina acima da parte posterior do tronco, virando-se para cima para marcar a margem superior do hemisfério. Oposto ao meio do tronco encontra-se o sulco do ramo vertical, e a área de córtex entre esses sulcos ascendentes é o *lóbulo paracentral*, que contém partes das áreas corticais motoras e sensitivas. O sulco do cíngulo separa os *giros do cíngulo* e *medial frontal*, e abaixo do joelho e do rostro do corpo caloso encontram-se pequenos *sulcos paraolfatórios* que separam as *áreas subcalosas* (*paraolfatórias*) e o *giro paraterminal.*

Superfície Medial Posterior

A parte posterior da superfície medial possui dois sulcos profundos. O *sulco parietoccipital* superior inclina-se para trás e para cima para ultrapassar a margem superior. O *sulco calcarino* inferior estende-se para frente, a partir do polo occipital para terminar embaixo do esplênio do corpo caloso, e o istmo do córtex entre eles conecta os giros do cíngulo e hipocampal. A região em forma de cunha entre os sulcos parietoccipital e calcarino é o *cúneo*, enquanto a área entre o sulco parietoccipital e o lóbulo paracentral é o *pré-cúneo*. A principal área visuossensitiva localiza-se nas paredes do sulco calcarino e no córtex adjacente.

Superfície inferior do hemisfério encefálico

A superfície inferior é dividida pelo tronco do sulco lateral em superfícies orbital, a menor, e tentorial, a maior.

A *superfície orbital* repousa nos tetos da órbita e cavidade nasal e é marcada por um *sulco orbital* em forma de H, e por um sulco reto no lado medial, o *sulco olfatório,* que aloja o bulbo e o trato olfatório. O sulco orbital demarca os *giros orbitais;* a pequena circunvolução medial ao sulco olfatório é o giro reto.

A *superfície tentorial* situa-se em parte no assoalho da fossa craniana média e, em parte, no tentório do cerebelo. Ela possui dois sulcos anteroposteriores, os *sulcos colateral* e *occipitotemporal*. Ambos seguem quase diretamente para frente a partir do polo occipital para o polo temporal; como os outros sulcos, podem ser subdivididos, e a extremidade anterior do sulco colateral é chamada de *sulco rinal*. Os *giros para-hipocampal* e *lingual* situam-se mediais ao sulco colateral. O *giro dentado,* uma estreita margem do córtex com marcas transversas, ocupa o sulco entre o giro para-hipocampal e a fímbria do hipocampo. A extremidade anterior do giro para-hipocampal torna-se recurva para formar o *unco,* que é parcialmente ocupado pela área olfatória cortical. O *giro occipitotemporal medial* é fusiforme, e situa-se entre os sulcos colateral e occipitotemporal. O *giro occipitotemporal* lateral situa-se lateral ao sulco occipitotemporal e é contínuo com o *giro temporal inferior* em torno da margem inferior do hemisfério.

CÓRTEX ENCEFÁLICO: LOCALIZAÇÃO DA FUNÇÃO E VIAS DE ASSOCIAÇÃO (VERSAL/VERSALETE)

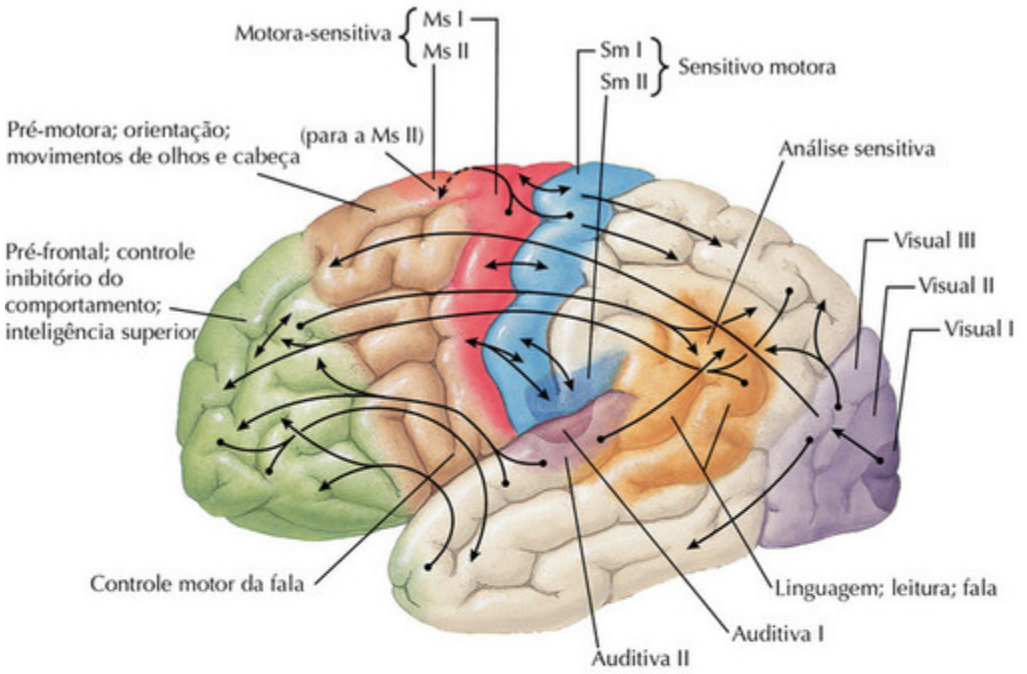

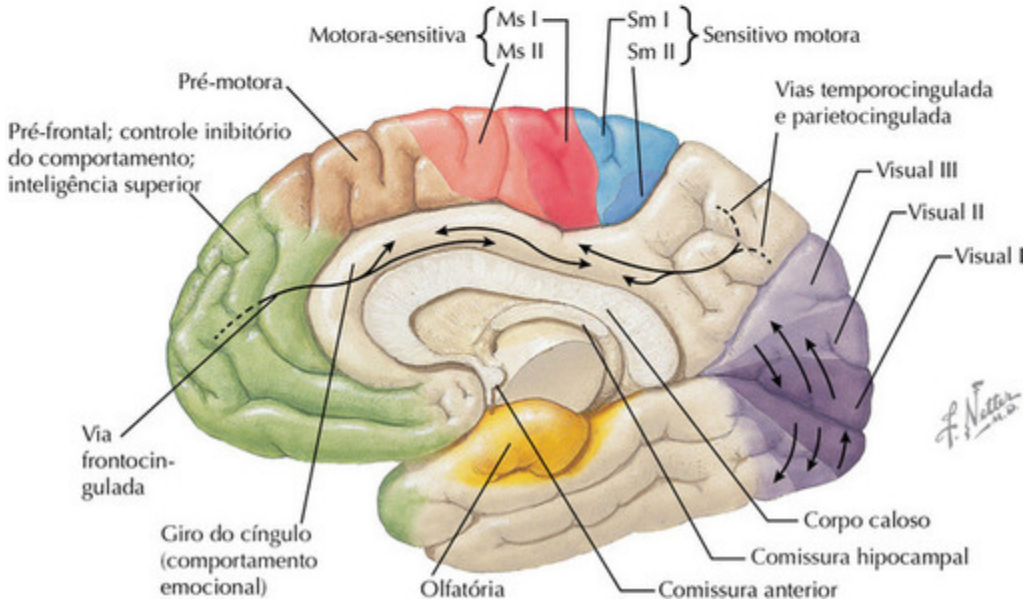

FIGURA 2-4

Córtex encefálico: função e vias de associação

Em seres humanos, o córtex cerebral é altamente desenvolvido, e a complexidade das conexões inter-hemisféricas e intra-hemisféricas está em paralelo com esse grau de desenvolvimento. O córtex encefálico tem áreas definidas relacionadas com funções neurológicas específicas, seja para recepção sensitiva primária ou para atividade integrada complexa.

Vias de Associação

Quando uma área cortical é ativada por um estímulo, outras áreas também respondem. Isso se deve à rápida atividade ao longo de uma série de vias de associação com organização precisa e ação recíproca. As vias podem ser muito curtas, ligando áreas circunvizinhas e correndo somente dentro da substância cinzenta, ou serem feixes mais longos (arqueados) que passam através da substância branca para conectar giro a giro, ou lobo a lobo, dentro de um hemisfério cerebral - conexão intra-hemisférica. Outros feixes comissurais conduzem a *atividade inter-hemisférica*: as mais proeminentes são o *corpo caloso*, uma grande faixa de fibras, situada imediatamente embaixo do cíngulo; a *comissura anterior*, que conecta ambos os lobos temporais; e a *comissura hipocampal (comissura do fórnice)*, que conecta o hipocampo direito e esquerdo.

A atividade recíproca das conexões no córtex encefálico assegura a coordenação da atividade motora e a entrada de informação sensitiva, assim como a regulação da função superior. Por exemplo, para a apreciação e integração das informações visuais, a área sensitiva visual primária do córtex occipital está ligada às áreas de associação visual. Esses centros visuais são conectados por fibras intra-hemisféricas ao córtex parietal ipsilateral, assim como a outras áreas, como o lobo temporal, para atividade mais integrada. As áreas parietal direita e esquerda e temporal posterior, por sua vez, estão conectadas pelo corpo caloso.

Córtex Pré-frontal

O córtex pré-frontal (que inclui os três giros frontais, os giros orbitais, a maior parte do giro frontal medial, e aproximadamente metade do giro do

cíngulo) relaciona-se com as *funções mentais superiores*, e está envolvido em muitos aspectos comportamentais do homem. Essa área recebe inúmeras conexões dos lobos temporal e parietal por meio de vias do cíngulo, um feixe de longas fibras de associação situado dentro do giro do cíngulo. Lesões bilaterais da área pré-frontal produzem perda de concentração, diminuição da capacidade intelectual e déficits de memória e julgamento.

Córtices Motor e Sensitivo

O *córtex somatossensitivo*, que se ocupa das partes contíguas dos lobos frontal e parietal, e o *córtex pré-motor* do lobo frontal são relacionados com o início, ativação e realização da *atividade motora*, assim como da recepção sensitiva *primária* do corpo. Lesões do córtex somatossensitivo resultam em paralisia contralateral e perda de recepção ou percepção somatossensitiva.

Lobo Parietal

O lobo parietal ocupa-se primariamente da *interpretação* e *integração* de informações das áreas sensitivas, ou seja, as áreas visuais e o córtex somatossensitivo. Lesões no lobo parietal resultam em ataxia sensitiva, perda da percepção geral, defeito no reconhecimento de impulsos sensitivos e falta de interpretação das relações espaciais.

Lobo Occipital

Lesões do córtex estriado (a área visual primária) em um lado resulta em hemianopsia contralateral, enquanto as lesões das regiões secundárias do córtex visual causam incapacidade para interpretar impulsos visuais.

Lobo Temporal

A *parte posterior do lobo temporal* ocupa-se da recepção e interpretação das informações auditivas e de alguns aspectos de reconhecimento-padrão e *coordenação visual* superior; as interconexões dos segmentos auditivos e visuais dos lobos occipital, temporal e parietal tornam essa função altamente integrada. A *parte anterior do lobo temporal* ocupa-se da *atividade motora* visceral e de certos aspectos do comportamento. As lesões nesta podem se manifestar por convulsões psicomotoras ou, se ocorrerem

na região do unco, por “convulsões uncinadas” caracterizadas pela alteração da consciência e alucinações do paladar e odor.

Lesões

Em geral, lesões nas áreas receptivas primárias produzem déficits identificáveis. Uma lesão em uma área específica do córtex encefálico pode produzir um déficit muito além da identidade funcional dessa área específica porque as interconexões complexas embaixo da região cortical podem ser danificadas.

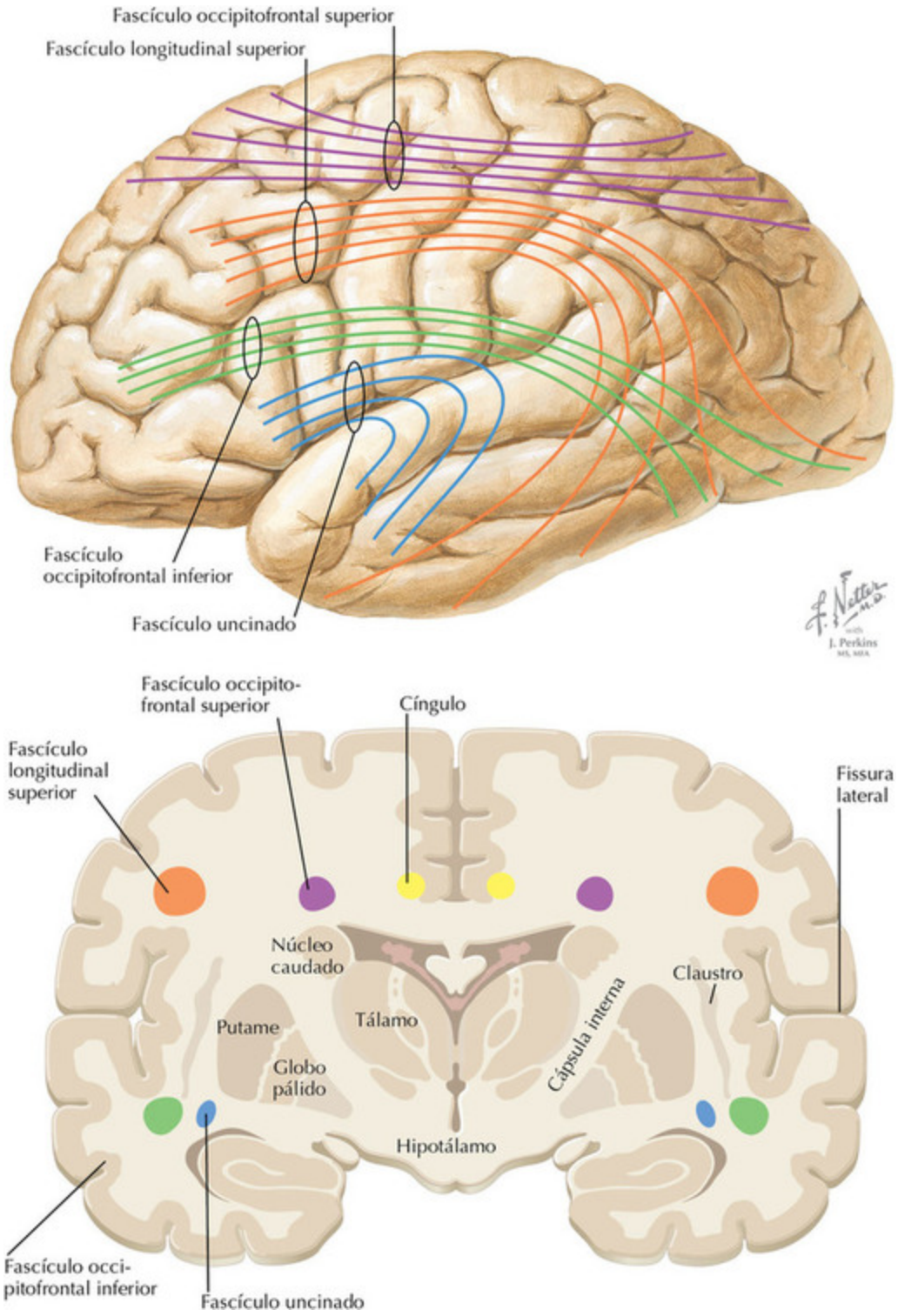

FIGURA 2-5

Principais feixes de associação cortical

As fibras de associação localizam-se predominantemente na substância branca cerebral e conectam regiões corticais intra-hemisféricas. Existem dois tipos principais de fibras de associação, e eles são diferenciados por tamanho e função. As fibras de associação curtas, conhecidas como fibras arqueadas ou “fibras em U” conectam os giros adjacentes, permitindo assim a comunicação entre regiões corticais vizinhas. As fibras de associação longas fornecem a base arquitetural para as redes neurocognitivas em grande escala. Essas redes conectam regiões corticais mais difusas e são visualizadas como “feixes de fibras” que permitem a comunicação entre as regiões de associação e corticais primárias. Por exemplo, o *fascículo longitudinal superior* (*LSF*) (que possui três feixes principais, I, II e III) permite a comunicação entre os lobos parietal e frontal. Em particular, o LSF I permite que informações provenientes do lobo parietal superior, ou córtex motor, sejam retransmitidas para o córtex motor suplementar. O LSF II conecta a região parietal caudal com os lobos pré-frontal, permitindo assim que um indivíduo tenha uma percepção visual de espaço. O LSF III conecta áreas parietais rostrais com a região opercular frontal (a região que controla os movimentos faciais), permitindo assim que o indivíduo imite uma ação. Outras fibras de associação longas incluem o *fascículo frontoccipital*, que liga as áreas parietais posterior e medial com áreas occipitais; o *fascículo uncinado* (ou o feixe de fibra límbica anterior), que conecta o lobo temporal e os lobos frontais; o *fascículo longitudinal inferior*, que conecta o lobo temporal às regiões occipital e parietal, e o *feixe do cíngulo* (ou o feixe de fibras límbicas posteriores), que se estende do lobo frontal até o giro para-hipocampal. O *feixe do cíngulo* permite que as monoaminas (dopamina, norepinefrina e serotonina), juntamente com projeções colinérgicas, se desloquem para alvos corticais disseminados.

As lesões nos feixes de associação cortical podem fornecer relevância clínica aos tratos de vias das fibras e a origens e destinos corticais. Por exemplo, um paciente que desenvolve dano agudo no *fascículo uncinado* e córtex frontal anterior direito (p. ex., em decorrência de acidente vascular encefálico) terá uma “desconexão” entre os lobos temporal e frontal. Esse indivíduo pode desenvolver amnésia para as experiências que precederam o acidente vascular encefálico, juntamente com o comprometimento de autopercepção das experiências pessoais ao longo do tempo (esse achado clínico também é conhecido como perturbação da consciência autonoética).

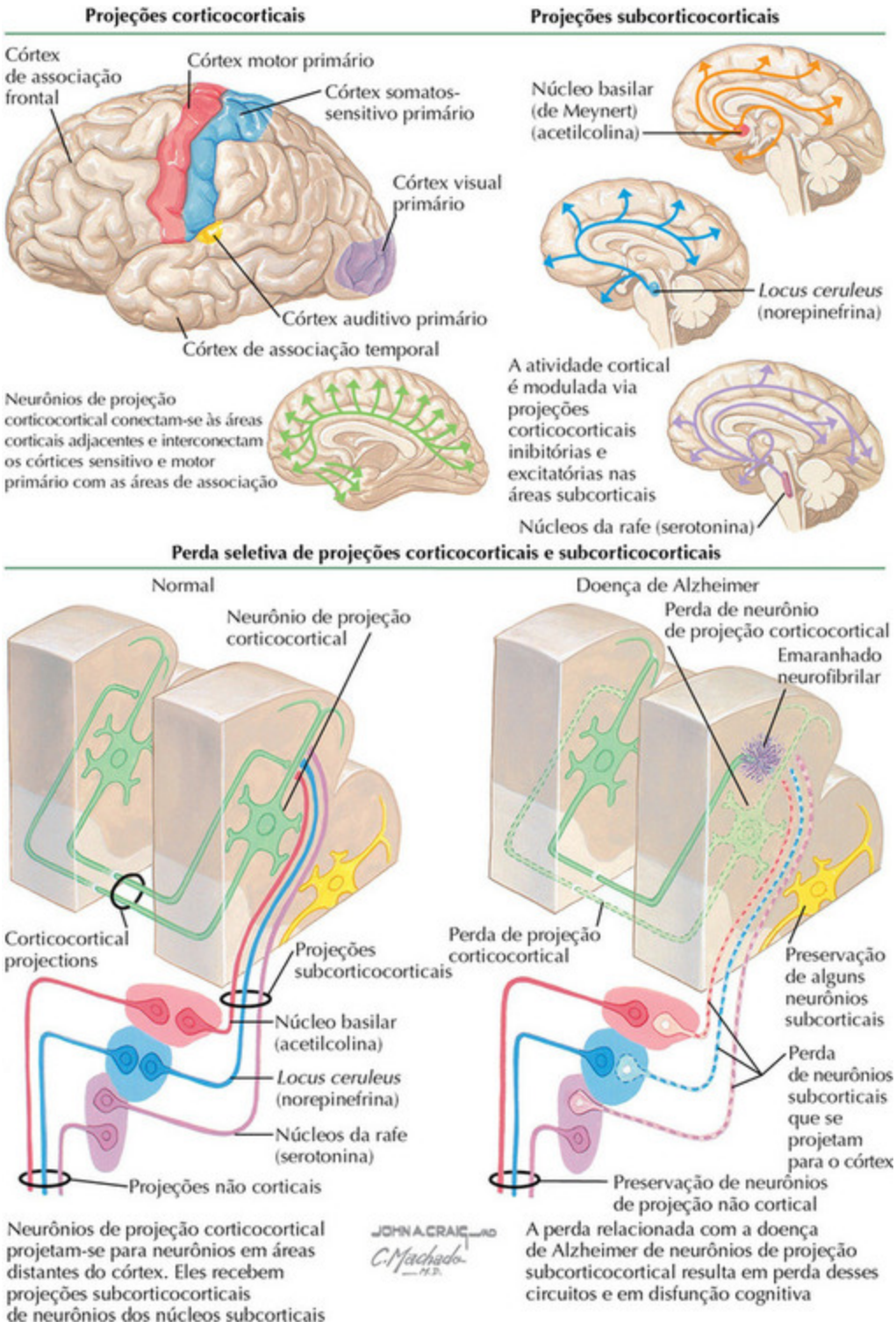
Projeções corticocorticais
Projeções subcorticocorticais
Córtex de associação frontal
Córtex motor primário
Córtex somatos-sensitivo primário
Córtex visual primário
Córtex auditivo primário
Córtex de associação temporal
Neurônios de projeção corticocortical conectam-se às áreas corticais adjacentes e interconectam os córtices sensitivo e motor primário com as áreas de associação
Núcleo basilar (de Meynert) (acetilcolina)
Locus ceruleus (norepinefrina)
A atividade cortical é modulada via projeções corticocorticais inibitórias e excitatórias nas áreas subcorticais
Núcleos da rafe (serotonina)
Perda seletiva de projeções corticocorticais e subcorticocorticais
Normal
Neurônio de projeção corticocortical
Corticocortical projections
Projeções subcorticocorticais
Núcleo basilar (acetilcolina)
Locus ceruleus (norepinefrina)
Núcleos da rafe (serotonina)
Projeções não corticais
Doença de Alzheimer
Perda de neurônio de projeção corticocortical
Emaranhado neurofibrilar
Perda de projeção corticocortical
Preservação de alguns neurônios subcorticais
Perda de neurônios subcorticais que se projetam para o córtex
Preservação de neurônios de projeção não cortical
Neurônios de projeção corticocortical projetam-se para neurônios em áreas distantes do córtex. Eles recebem projeções subcorticocorticais de neurônios dos núcleos subcorticais
JOHN A. CRAIG, M.D.
C. Machado, M.D.
A perda relacionada com a doença de Alzheimer de neurônios de projeção subcorticocortical resulta em perda desses circuitos e em disfunção cognitiva

FIGURA 2-6

Circuitos de projeção corticocortical e subcorticocortical

A substância branca encefálica consiste de axônios mielinizados que ligam áreas corticais tanto a regiões corticais quanto subcorticais. Existem três categorias principais de fibras eferentes de uma área cortical: fibras de associação, fibras estriatais e fibras comissurais/subcorticais. As projeções corticocorticais permitem que tanto as regiões corticais adjacentes quanto as distantes se comunicam, enquanto as projeções corticossubcorticais permitem comunicação recíproca entre regiões corticais e estruturas subcorticais. Essas projeções subcorticocorticais conectam o córtex ao tálamo, o sistema pontocerebelar, tronco encefálico e medula espinal.

Circuitos Corticocorticais

As fibras de associação curtas locais, ou fibras em U, conectam giros adjacentes corticais e situam-se embaixo da sexta camada cortical. As fibras de associação da vizinhança percorrem distâncias mais longas que as fibras em U, mas ainda conectam regiões corticais próximas. As fibras de associação longas deslocam-se dentro do mesmo hemisfério e conectam regiões corticais mais distantes. Essas incluem os fascículos longitudinais superior, médio e inferior, fascículo arqueado, cápsula extrema, fascículo frontoccipital, fascículo uncinado e feixe do cíngulo (Fig. 2-5).

Circuitos Subcorticocorticais

As fibras estriatais descrevem grupos de fibras que conectam regiões corticais ao estriado (o caudado e o putame). Por exemplo, essas fibras permitem o controle motor cortical. O feixe comissural é uma coleção de fibras que se deslocam de uma região cortical para o hemisfério oposto via corpo caloso ou comissura anterior. As fibras subcorticais deslocam-se via cápsula interna para as estruturas diencefálicas (p. ex., tálamo) e tronco encefálico (p. ex., ponte). As origens dos corpos celulares subcorticocorticais são as lâminas V e VI. A atividade cortical é modulada por meio de projeções excitatórias e inibitórias nas áreas subcorticais. Por exemplo, projeções colinérgicas corticais difusas para o córtex surgem do núcleo basilar (de Meynert) e projeções de norepinefrina do *locus ceruleus*.

No caso de doença de Alzheimer, a perda de neurônios de projeção corticocortical está associada à formação de emaranhados neurofibrilares. Isso indica uma “desconexão” de um córtex adjacente e áreas de associação cortical. A desconexão dos circuitos subcorticocorticais está evidente na redução de projeções colinérgicas por todo o córtex, resultando em reduzidos níveis de acetilcolina no córtex. Essa observação levou ao desenvolvimento das primeiras terapias eficazes para a doença de Alzheimer, os inibidores da acetilcolinesterase, que aumentam os níveis de acetilcolina no cérebro.

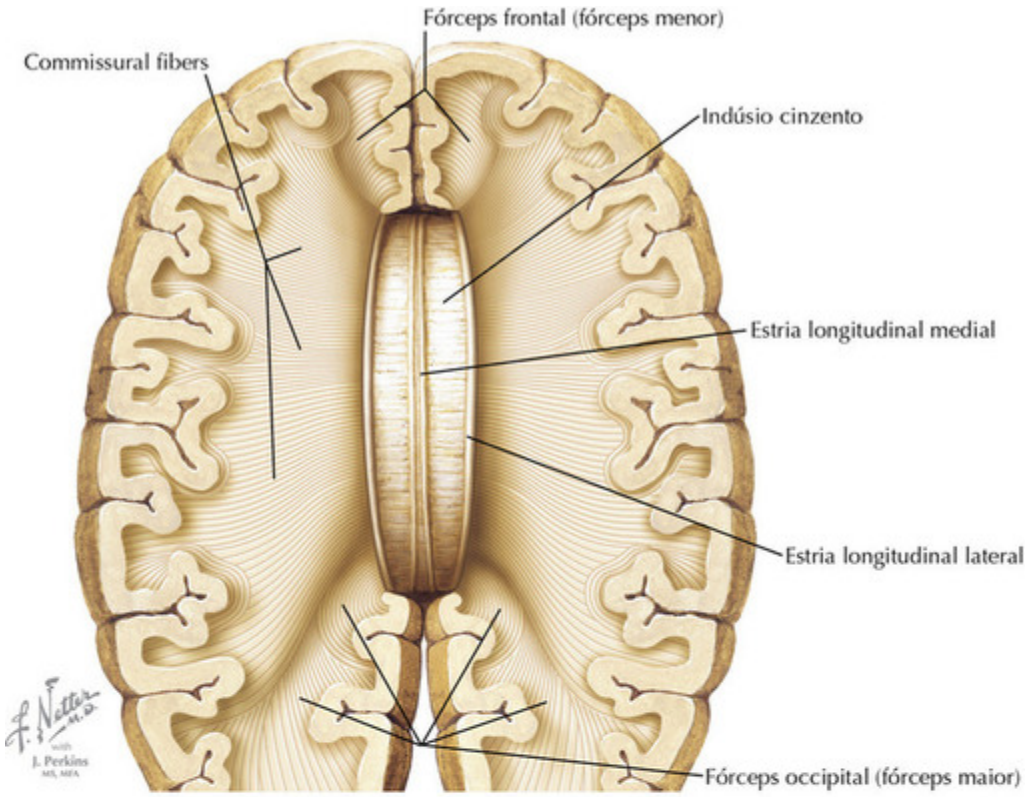

Schematic view of the lateral extent of major components

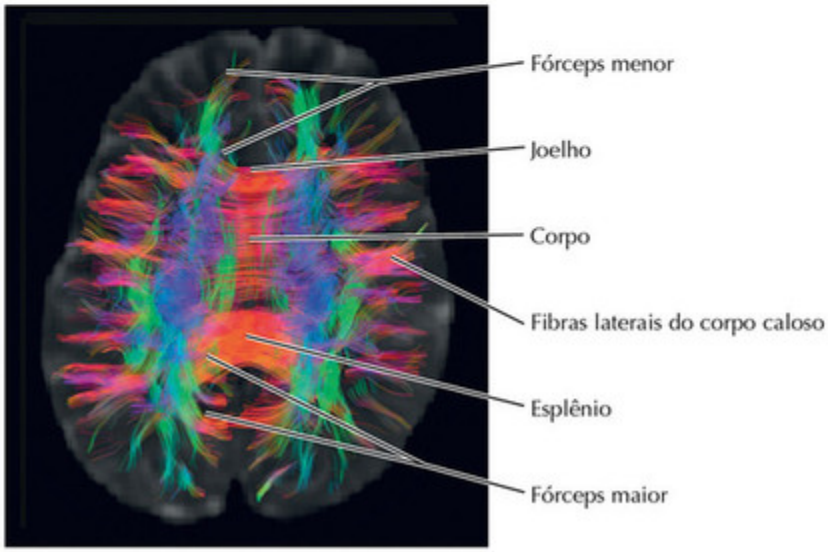

Imagens coloridas do corpo caloso, por meio de imagens de tensor de difusão (IDT), vista axial. *De Felten, DL, Shetty NA. Netter's Atlas of Neuroscience, 2nd ed., Philadelphia: Elsevier, 2010.*

FIGURA 2-7

Corpo caloso

O corpo caloso é a principal comissura do prosencéfalo, que conecta as regiões corticais homólogas dos dois hemisférios cerebrais. O corpo caloso divide-se em partes anterior e posterior, conhecidas como joelho e esplênio, respectivamente. O joelho inclui fibras do fórceps frontal (fórceps menor), que interconectam as áreas frontais. Posteriormente, o esplênio inclui o fórceps occipital (fórceps maior), que interconecta os lobos parietal, occipital e temporal. A calosotomia, o lesionamento cirúrgico do corpo caloso, é realizada em pacientes com epilepsia refratária a medicamentos. O objetivo dessa cirurgia é prevenir a disseminação da crise epiléptica de um hemisfério para o outro.

A agenesia do corpo caloso (ACC) é um defeito congênito que se caracteriza pela ausência de um corpo caloso. Essa condição pode ocorrer isoladamente (com pouco ou nenhum impacto sobre o desempenho cognitivo) ou ocorrer como parte de anormalidades, como a síndrome de Dandy-Walker, malformação de Arnold-Chiari, esquizencefalia, holoprosencefalia, síndrome de Andermann ou síndrome de Aicardi (uma síndrome vista com mais frequência em mulheres). Geralmente, defeitos faciais de linha média acompanham a ACC.

Obtenção de imagens coloridas do corpo caloso por tensor de difusão

As imagens ponderadas de difusão A-C (DWI) mensuram a velocidade de difusão da água no tecido encefálico, com o uso de uma constante aparente de difusão (ADC). Imagens por tensor de difusão (IDT) são usadas para mensurar a “anisotropia” ou a aleatoriedade da difusão de água. O grau de anisotropia é chamado de anisotropia fracional (AF), e é mensurado de 0 a 1, em que 0 é irrestrito e 1 é totalmente restrito e se difunde somente ao longo de um eixo. Devido às propriedades da substância branca, feixes paralelos de axônios e bainhas de mielina permitem certa orientação da difusão da água. A água se difunde mais rapidamente ao longo de uma direção alinhada e mais lentamente perpendicularmente a essa direção. Isso permite a “visualização” de tratos de substância branca com base em valores de AF calculados. Para discriminar a direção de diferentes feixes de fibras diferentes, adota-se um esquema de cores, no qual o verde representa

uma direção anterior-posterior, o vermelho, uma direção esquerda-direita e o azul, uma direção superior-inferior. Nessas imagens do corpo caloso, os componentes desse feixe comissural principal são representados em vermelho.

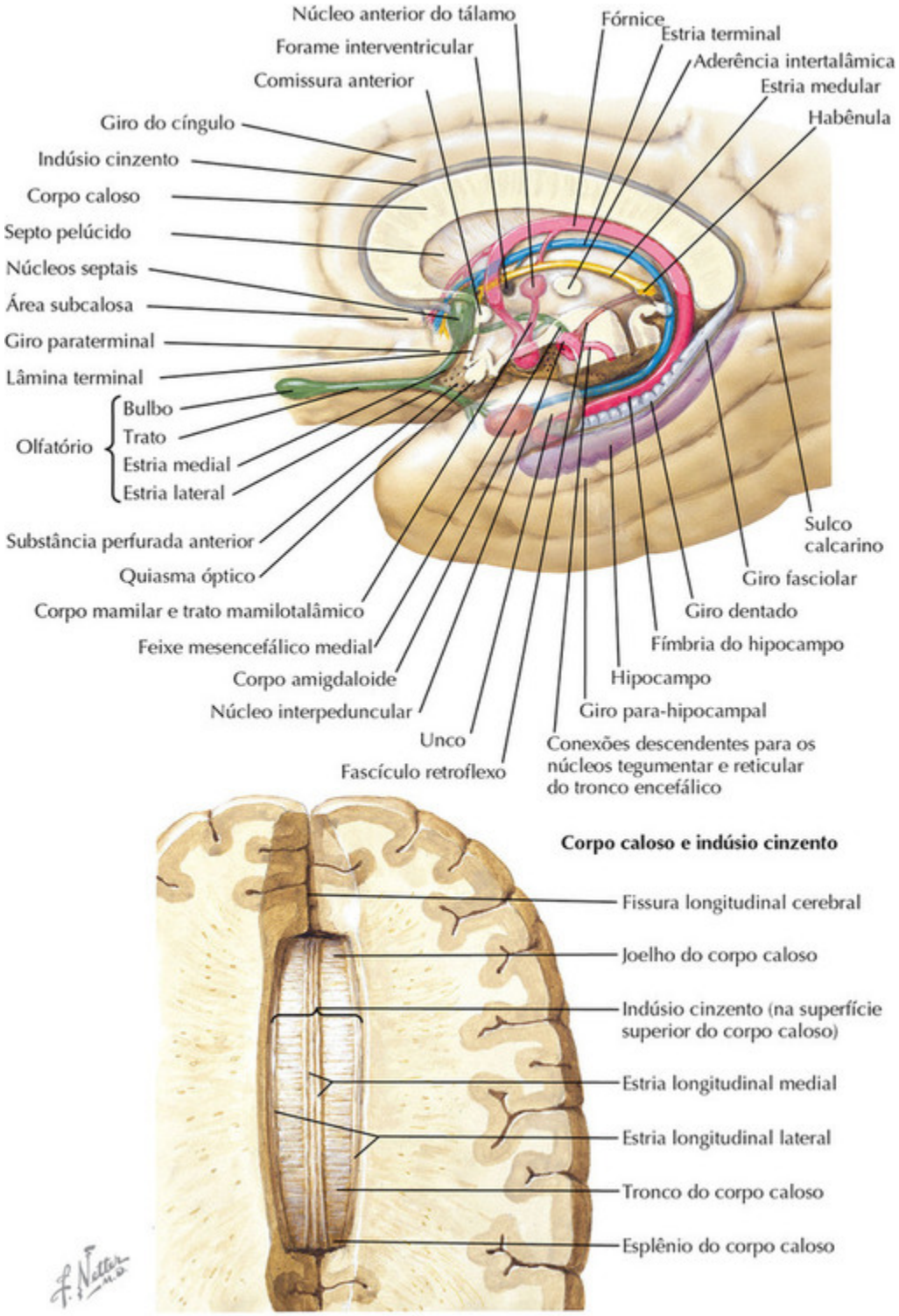

FIGURA 2-8

Rinencéfalo e sistema límbico

Rinencéfalo é um termo que descreve de forma bastante literal as regiões do "nariz" ou "olfato" do encéfalo. O *sistema límbico* refere-se às estruturas e tratos envolvidos na emoção, incluindo a formação da memória, assim como resposta autonômica e endócrina aos estímulos emocionais. Algumas vezes, os termos rinencéfalo e sistema límbico são usados como sinônimos, mas o rinencéfalo refere-se a estruturas olfatórias e vias relacionadas. Localizadas na superfície medial e inferior do prosencéfalo, essas partes incluem bulbo olfatório, trato e estrias, substância anterior perfurada, unco, hipocampo, giro dentado, giro fasciolar, indúsio cinzento, trígono habenular, área subcalosa, giro paraterminal, fórnice e corpo amigdaloide como aferentes olfatórios diretos projetam-se para a tonsila. A via olfatória é descrita e ilustrada na Figura 5-8.

Prosencéfalo límbico refere-se às áreas que são estruturas conectadas funcional e anatomicamente relacionadas com emoção, motivação e autopreservação. Acredita-se que o sistema límbico seja o principal substrato para a regulação de responsividade emocional e comportamento, para reatividade individualizada aos estímulos sensitivos e estímulos internos e para tarefas de memória integrada. As principais regiões do prosencéfalo límbico incluem o hipotálamo, amígdala, hipocampo e córtex límbico (córtex pré-frontal e córtex frontal orbital). A formação hipocampal e a amígdala enviam projeções axonais através do prosencéfalo, via fórnice e estria terminal, respectivamente, para o hipotálamo e região septal. A amígdala também tem uma via mais direta para o hipotálamo pela via amigdalofugal anterior. Os núcleos septais situam-se rostrais ao hipotálamo, e enviam axônios para os núcleos habenulares via estria medular do tálamo.

Área Piriforme

A substância perfurada anterior (rostral), o unco, a extremidade anterior do giro dentado e a parte anterior do giro para-hipocampal medial ao sulco rinal são referidas geralmente como área piriforme. Essas regiões funcionam para dar a percepção do odor. A *substância perfurada anterior* é contínua com o giro paraterminal e separada da parte anterior do globo pálido do núcleo lentiforme pela comissura anterior (rostral), alça lenticular e alça peduncular; posteromedialmente, ela se projeta dentro do túber cinéreo.

O *indúsio cinzento* é uma camada fina de material cinzento espalhada sobre a superfície do corpo caloso. Anteriormente, curva-se ao redor do joelho e do rostro para se fundir aos giros paraterminais; lateralmente, torna-se contínuo com o córtex do giro do cíngulo; e posteriormente, passa sobre o esplênio para se misturar com os giros dentado e para-hipocampal através do estreito giro fasciolar. Dois filamentos finos de fibras brancas, as *estrias longitudinais medial* e *lateral*, estão embutidos no indúsio cinzento.

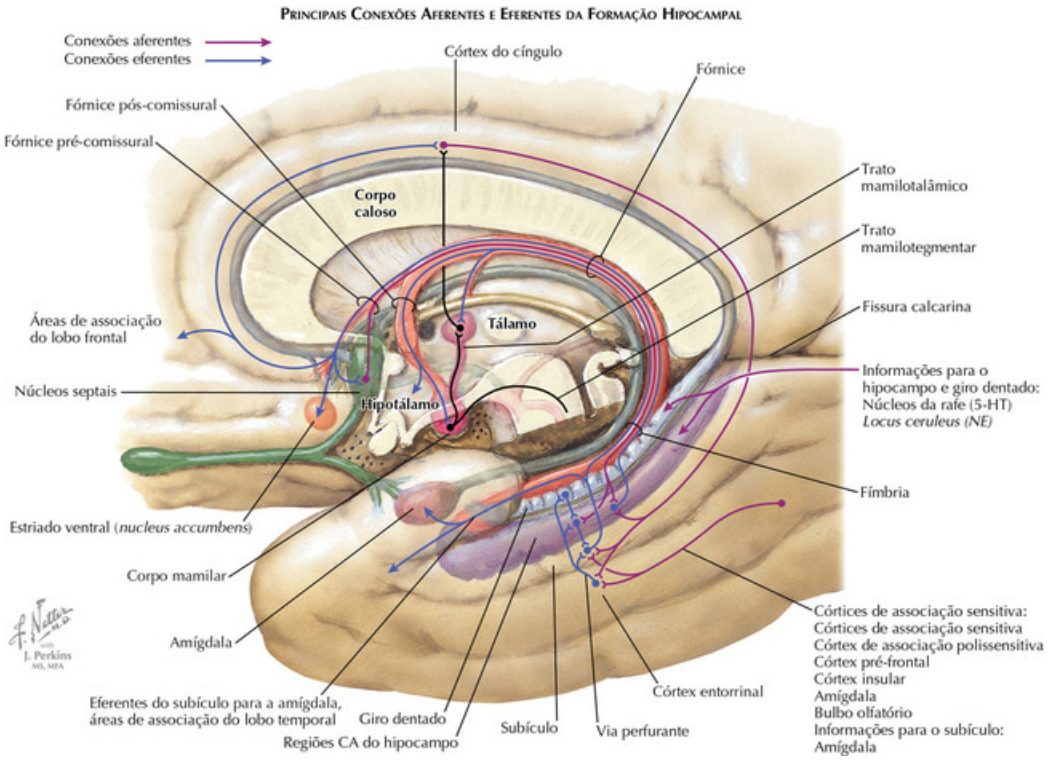

FIGURA 2-9

Hipocampo

Formação Hipocampal

O hipocampo, a parte posterior do giro dentado e o indúsio cinzento algumas vezes são agrupados como a formação hipocampal. Em seres humanos, as estruturas cinzentas e brancas atenuadas dessa formação são produzidas pelo enorme aumento de tamanho do corpo caloso, que invade

os giros para-hipocampal e dentado e os hipocampos, e desse modo expandindo-os.

O *hipocampo* é uma parte do córtex marginal do giro para-hipocampal que se invaginou, ou rolou, para dentro do assoalho do corno inferior pelo crescimento exuberante do córtex temporal próximo. A eminência hipocampal curva é composta principalmente de subtância cinzenta, e sua extremidade anterior é expandida e sulcada como uma pata de animal, o *pé do hipocampo*. Os axônios que conduzem impulsos eferentes provenientes das células piramidais do hipocampo formam uma camada branca em sua superfície, o *álveo*, e então convergem em direção à sua margem medial para formar uma faixa branca, a *fímbria*. O hipocampo é uma parte importante do aparelho olfatório em animais inferiores; em seres humanos, poucas ou nenhuma fibra olfatória terminam nele. Todavia, ele possui substanciais conexões com o hipotálamo, que regula muitas atividades viscerais, que influenciam o comportamento emocional, e com áreas do lobo temporal supostamente associadas à memória.

O *giro dentado* (fáscia dentada) é uma margem recortada do córtex que ocupa o estreito sulco entre a fímbria do hipocampo e o giro para-hipocampal. Anteriormente, essa margem desaparece na superfície do unco, e posteriormente, torna-se contínua com o indúsio cinzento através do giro fasciolar.

O hipocampo contém células piramidais nas regiões CA1 e CA3 que se projetam via fórnice eferente para os núcleos septais e hipotálamo. O subículo recebe informações das células piramidais hipocampais e também se projeta via fórnice para os núcleos mamilares e núcleo anterior do tálamo. Conecta-se reciprocamente com a amígdala e envia axônios para as áreas de associação cortical do lobo temporal.

O giro dentado contém células granulares que se projetam para as células piramidais do hipocampo e subículo e recebem informações hipocampais. As conexões aferentes com a formação hipocampal incluem os córtices de associação cerebral, córtex pré-frontal, córtex do cíngulo, córtex insular, núcleos amigdaloides e bulbo olfatório via projeções para o córtex entorrinal. Os axônios colinérgicos aferentes dos núcleos septais atravessam o fórnice para suprir o giro dentado e as regiões CA hipocampais.

Existem várias condições clínicas em que ocorre dano exclusivo à formação hipocampal. Os neurônios CA1 são particularmente suscetíveis a

condições isquêmicas como as vistas na parada cardiorrespiratória. Além disso, os pacientes com epilepsia do lobo temporal podem sofrer perda neuronal CA1. O cenário clínico mais comum que afeta a formação hipocampal é a doença de Alzheimer (DA). A DA está patologicamente associada à perda de célula neuronal, emaranhados neurofibrilares, placas amiloides neuríticas e degeneração vacuolar granular da região hipocampal. A DA é discutida em mais detalhes nas Figuras 2-24 a 2-26.

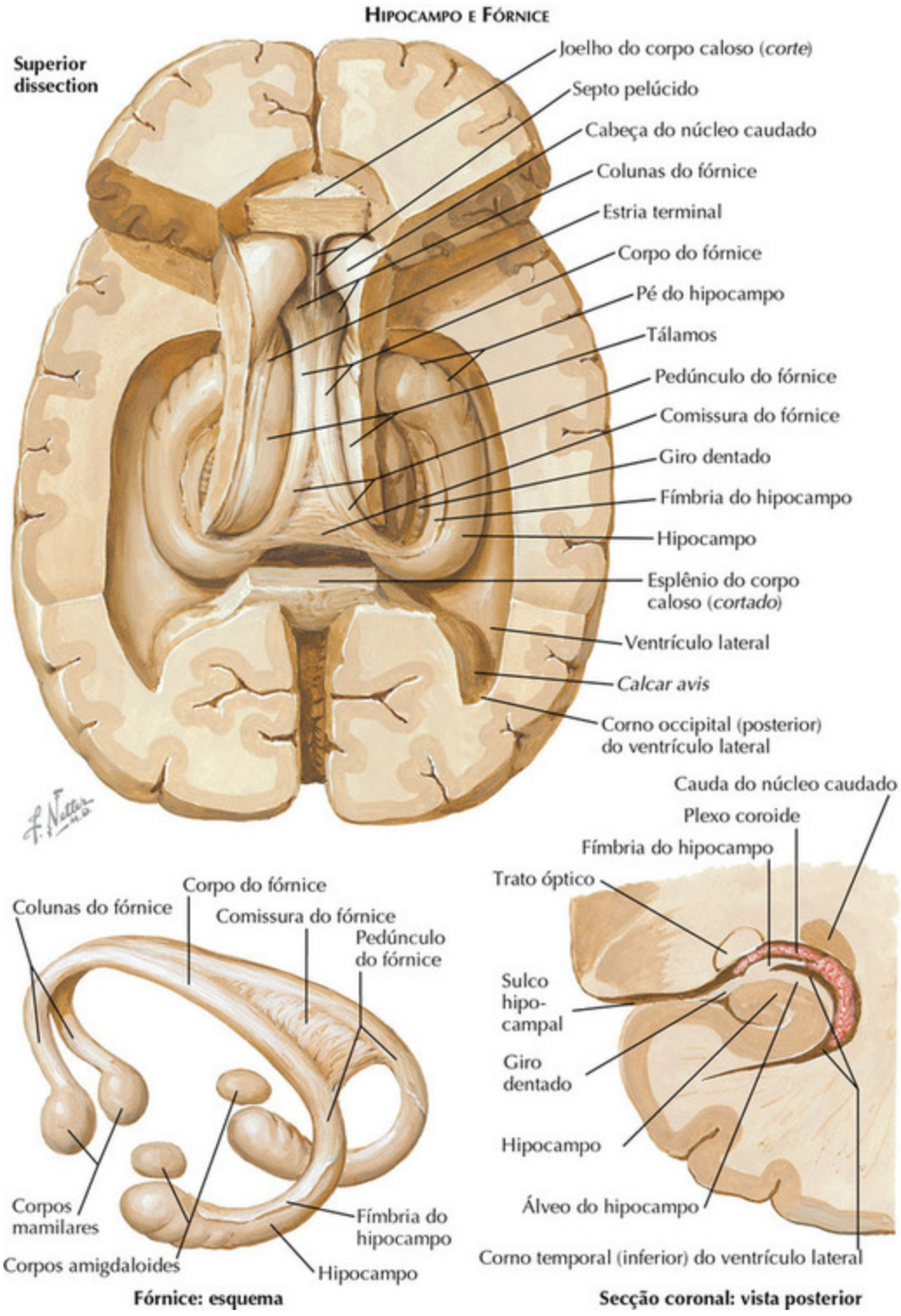

FIGURA 2-10

Fórnice

O fórnice é um arranjo quase circular de fibras brancas que conduzem a maioria dos eferentes hipocampais para o hipotálamo e transportam fibras comissurais para o hipocampo oposto e trígono habenular. O fórnice surge da fimbria do hipocampo, que se vira para cima sob o esplênio do corpo caloso e acima do tálamo para formar os *pedúnculos* (colunas posteriores) do fórnice. Anteriores à *comissura* do fórnice, os dois pedúnculos se unem por uma distância variável na linha média e criam o *corpo* triangular *do fórnice*. As margens laterais livres do fórnice ajudam a ligar a fissura corióidea, através da qual a pia-máter da tela corióidea se torna invaginada dentro dos ventrículos laterais.

Acima dos forames interventriculares, as duas metades do corpo do fórnice se separam para se tornar as *colunas* do fórnice. À medida que cada coluna desce, ela penetra na parede lateral correspondente do terceiro ventrículo; a maioria de suas fibras termina no *corpo mamilar*, embora algumas atravessem para outros núcleos hipotalâmicos.

O fórnice é a principal via eferente do hipocampo para o hipotálamo. As fibras que terminam no corpo mamilar formam sinapses em torno de suas células. Os axônios dessas células dirigem-se para cima no trato mamilotalâmico para o núcleo talâmico anterior homolateral, do qual são retransmitidos para o giro do cíngulo.

Outra Estruturas

O *trígono habenular* é uma pequena área encontrada bilateralmente entre a extremidade posterior do tálamo, o colículo superior (cranial) e o pedúnculo da glândula pineal. Cada trígono é sobrejacente a um *núcleo habenular*, que recebe fibras aferentes via estria medular do tálamo (*estria habenular*), um filamento fino que demarca as superfícies superior e medial do tálamo. Essa estria transporta fibras da substância perfurada anterior, do giro paraterminal e área subcalosa e talvez outras fibras destacadas da estria terminal próximo ao forame interventricular. A maioria dessas fibras termina no núcleo habenular homolateral, mas algumas decussam-se na comissura habenular situadas acima do pedúnculo da glândula pineal. A nova retransmissão das fibras que surgem no núcleo habenular passa através do fascículo retroflexo para o núcleo interpeduncular na substância perfurada posterior (interpeduncular). As fibras eferentes do *núcleo*

interpeduncular descem então no, ou próximo ao, fascículo longitudinal medial para se distribuírem para os núcleos tegmentar e núcleos reticulares no tronco cerebral. O *corpo amigdaloide* é descrito na Figura 2-11.

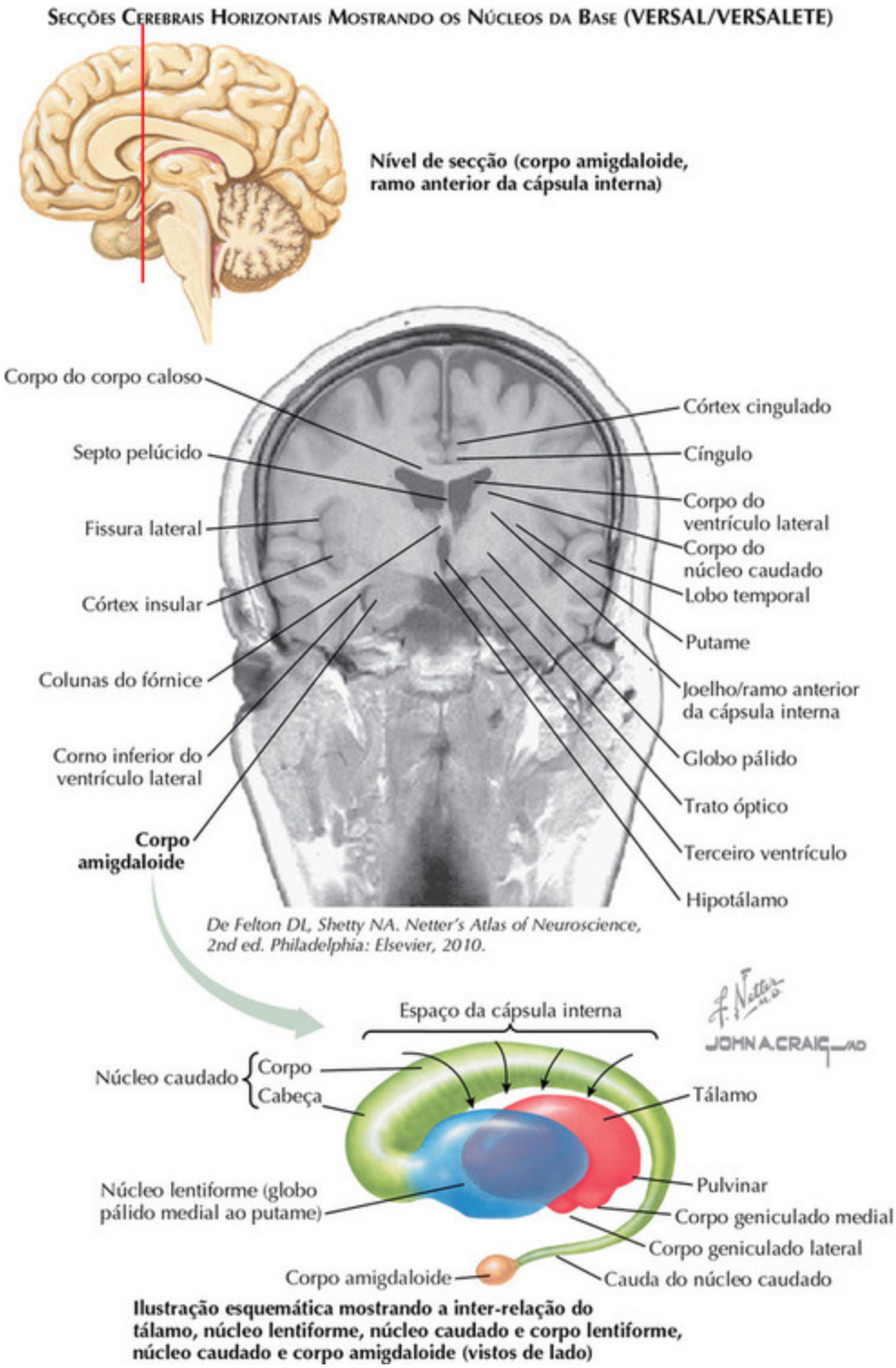

FIGURA 2-11

Complexo amigdaloide

A amígdala é um complexo em forma de amêndoa localizado no lobo temporal medial e contém aproximadamente 13 núcleos. As três principais regiões são os núcleos corticomediais, núcleos basolaterais (ambos recebem aferências e projetam axônios para estruturas-alvo) e núcleo central (que fornece projeções eferentes, principalmente para o tronco encefálico). As conexões aferentes para a amígdala originam-se das áreas cortical e talâmica, e das áreas hipotalâmicas e do tronco encefálico. Sua função é fornecer relevância emocional para as informações sensitivas externas e internas e produzir uma resposta comportamental e emocional, particularmente uma resposta temerosa e aversiva às informações sensitivas.

A maioria das informações aferentes surge das projeções glutamatérgicas que se originam dos neurônios piramidais na V camada do córtex. Essas projeções deslocam-se, em grande parte, ipisilateralmente via cápsula extrema. As informações das áreas de associação sensitiva e estruturas relacionadas com a memória, como o hipocampo, são retransmitidas pela entrada de dados corticais e talâmicos. Informações autonômicas e comportamentais originam-se do hipotálamo e tronco cerebral.

Os aferentes para os núcleos corticomediais surgem primariamente das fontes límbicas subcorticais, incluindo o bulbo olfatório, núcleos septais e núcleos hipiotalâmicos (ventromedial [VM], área hipotalâmica lateral [AHL]); o tálamo (núcleos intralaminares); estria terminal e excessivo número de núcleos autonômicos e núcleos monoamínicos do tronco encefálico. Os aferentes para os núcleos basolaterais chegam principalmente das áreas corticais, incluindo extensos córtices de associação, o córtex pré-frontal, o giro do cíngulo e o subículo.

No final da década de 1930, Kluver e Bucy descreveram uma síndrome comportamental caracterizada por hipersexualidade, hiperoralidade, exploração excessiva dos estímulos visuais (hipermetamorfose), agnosia visual, apatia e afastamento social. Eles vincularam esse comportamento a lesões amigdalianas complexas e bilaterais. Essa síndrome é descrita em pacientes com doenças neurodegenerativas, como doença de Alzheimer e até demência frontotemporal. Como a amígdala processa informações sensitivas para relevância emocional, não surpreende que respostas emocionais atípicas, como ira, comportamento agressivo e até apatia, possam se desenvolver nesses pacientes. O dano à conectividade

hipotalâmica da amígdala é responsável por hiperfagia, hipersexualidade e comer demais/obesidade. Igualmente, as alterações das projeções aferentes corticais de associação visual resultam em hipermetamorfose e agnosia visual (os pacientes não podem reconhecer expressões faciais que indicam medo).

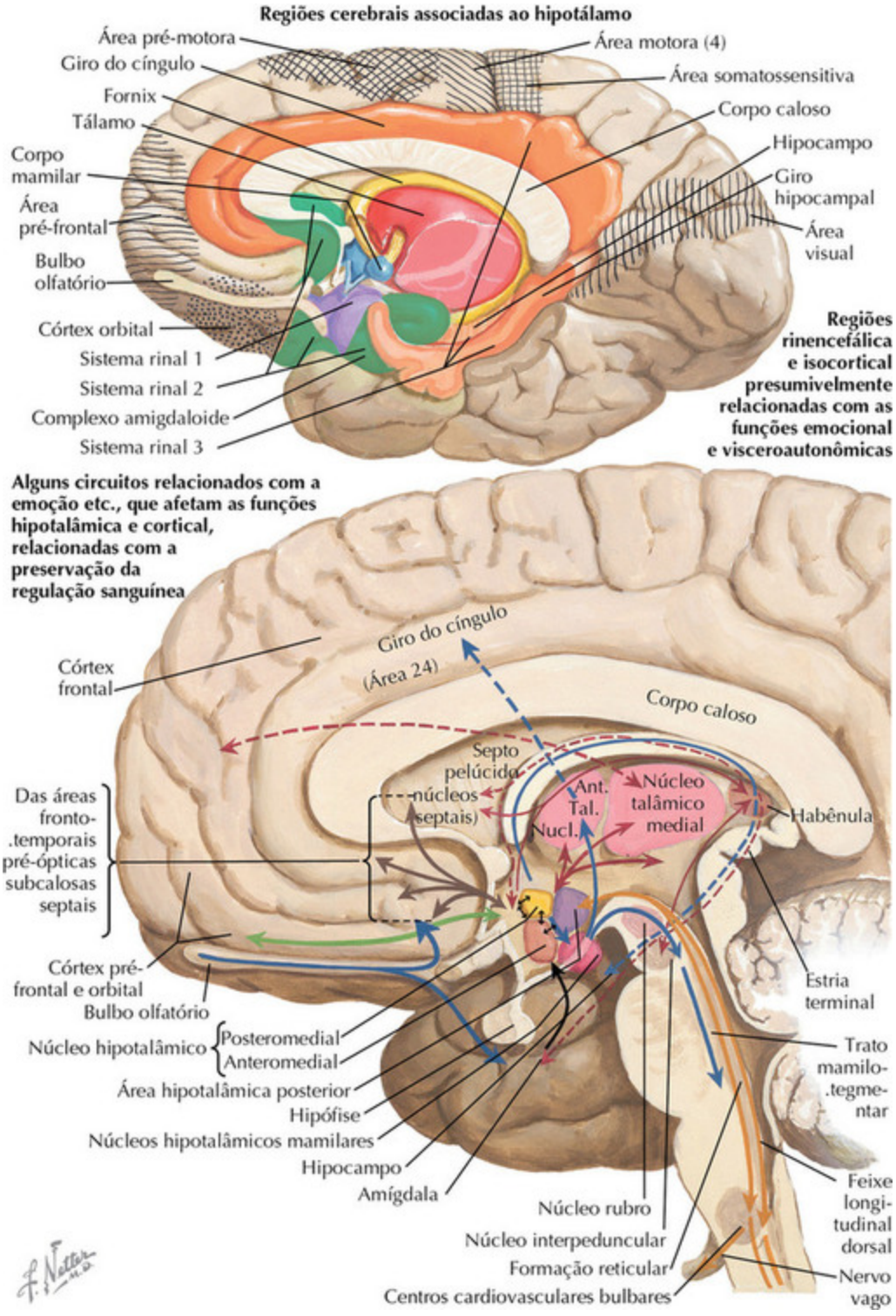
Regiões cerebrais associadas ao hipotálamo
Área pré-motora
Giro do cíngulo
Fornix
Tálamo
Corpo mamilar
Área pré-frontal
Bulbo olfatório
Córtex orbital
Sistema rinal 1
Sistema rinal 2
Complexo amigdaloide
Sistema rinal 3
Área motora (4)
Área somatossensitiva
Corpo caloso
Hipocampo
Giro hipocampal
Área visual
Regiões rinencefálica e isocortical presumivelmente relacionadas com as funções emocional e visceroautonômicas
Alguns circuitos relacionados com a emoção etc., que afetam as funções hipotalâmica e cortical, relacionadas com a preservação da regulação sanguínea
Córtex frontal
Giro do cíngulo (Área 24)
Corpo caloso
Septo pelúcido
Das áreas fronto-.temporais pré-ópticas subcalosas septais
núcleos septais)
Ant. Tal. Nucl.
Núcleo talâmico medial
Habênula
Córtex pré-frontal e orbital
Bulbo olfatório
Estria terminal
Núcleo hipotalâmico
Posteromedial
Anteromedial
Trato mamilo-.tegmentar
Área hipotalâmica posterior
Hipófise
Núcleos hipotalâmicos mamilares
Hipocampo
Amígdala
Feixe longitudinal dorsal
Núcleo rubro
Núcleo interpeduncular
Formação reticular
Centros cardiovasculares bulbares
Nervo vago

FIGURA 2-12

Regiões do prosencéfalo associadas ao hipotálamo

O córtex encefálico influencia o fluxo de saída neurovisceral “autonômico” e o fluxo de saída neuro-humoral das glândulas endócrinas, como se pode demonstrar experimentalmente pela estimulação do córtex orbitofrontal do giro do cíngulo para produzir respostas respiratórias, cardiovasculares e digestivas, assim como certas reações emocionais. As respostas são menos acentuadas do que as produzidas pela estimulação do hipotálamo, mas ainda são notáveis; além disso, algumas delas não dependem da integridade do hipotálamo, um fato que sugere mediação de fibras para os “centros” inferiores. Em seres humanos, experiências emocionais subjetivas estão associadas a descargas autonômicas (p. ex., taquicardia, pressão sanguínea aumentada, rubor e alterações da atividade endócrina, amenorreia induzida por estresse ou anorexia nervosa).

Alterações comportamentais produzidas por ablações corticais, como a lobotomia pré-frontal, são bem conhecidas. Outras alterações, que vão desde mania e hiperfagia até apatia, afagia e sonolência, resultam de lesões a certas partes do hipotálamo.

Assim, que o circuito hipotalâmico está vinculado a incontáveis outros circuitos – no córtex cerebral, sistema límbico, formação reticular do tronco encefálico e outras partes do córtex frontotemporal e do cíngulo, áreas septais/pré-ópticas, amígdala, tegmento mesencefálico anterior e inúmeros núcleos talâmicos (linha média, intralaminar, posterior medial, anterior etc.) têm sido demonstrado.

Algumas dessas conexões são indicadas esquematicamente na ilustração. Em certos mamíferos foram demonstradas conexões entre o *córtex orbital* do lobo frontal e o hipotálamo. Conexões indiretas com as *áreas pré-frontais* através do *núcleo talâmico posterior medial* estão bem estabelecidas. O hipotálamo está ligado ao *giro do cíngulo* pelos *núcleos talâmicos anteriores* e com a formação hipocampal via fórnice. A *amígdala* possui conexões recíprocas com o hipotálamo *via amigdalofugal anterior*. Conexões adicionais amígdalo-hipotalâmicas correm através da *estria terminal*.

O hipotálamo também recebe informações através dos *sistemas de fibras retículo-hipotalâmicas* que partem da corrente de fluxo reticulotalâmico principal dos grandes sistemas sensitivos. Por meio dessa ramificação, as respostas que se desenvolveram pela análise da característica talamocortical são paralelas às respostas no domínio visceral. As estruturas límbicas (limítrofes) do hemisfério cerebral também participam dessas respostas: o bulbo olfatório, amígdala, córtex frontotemporal, núcleos septais, formação hipocampal e lobo límbico. A estimulação de estruturas límbicas pode produzir alterações respiratórias e vasculares, e os fármacos psicotrópicos, como a mescalina, aparentemente exercem alguns de seus efeitos sobre o sistema límbico.

A estria medular do tálamo e o feixe prosencefálico medial merecem ser mencionados: a primeira desvia-se do hipotálamo, o último corre diretamente através dele. A *estria medular do tálamo* conecta a área olfatória medial, amígdala e área pré-óptica ao núcleo habenular, do qual as fibras passam para a região interpeduncular. O *feixe prosencefálico medial* liga as áreas olfatórias anteromediais com as áreas pré-ópticas, hipotálamo e tegmento mesencefálico. Sendo um sistema difuso de fibras finas, ele invade a área hipotalâmica lateral e é o principal trato de fibras do hipotálamo. Por fim, as fibras do *fórnice* terminam tanto em núcleos mamilares mediais quanto laterais, assim como no hipotálamo anterior à região mamilar. Algumas fibras passam caudalmente para dentro do mesencéfalo.

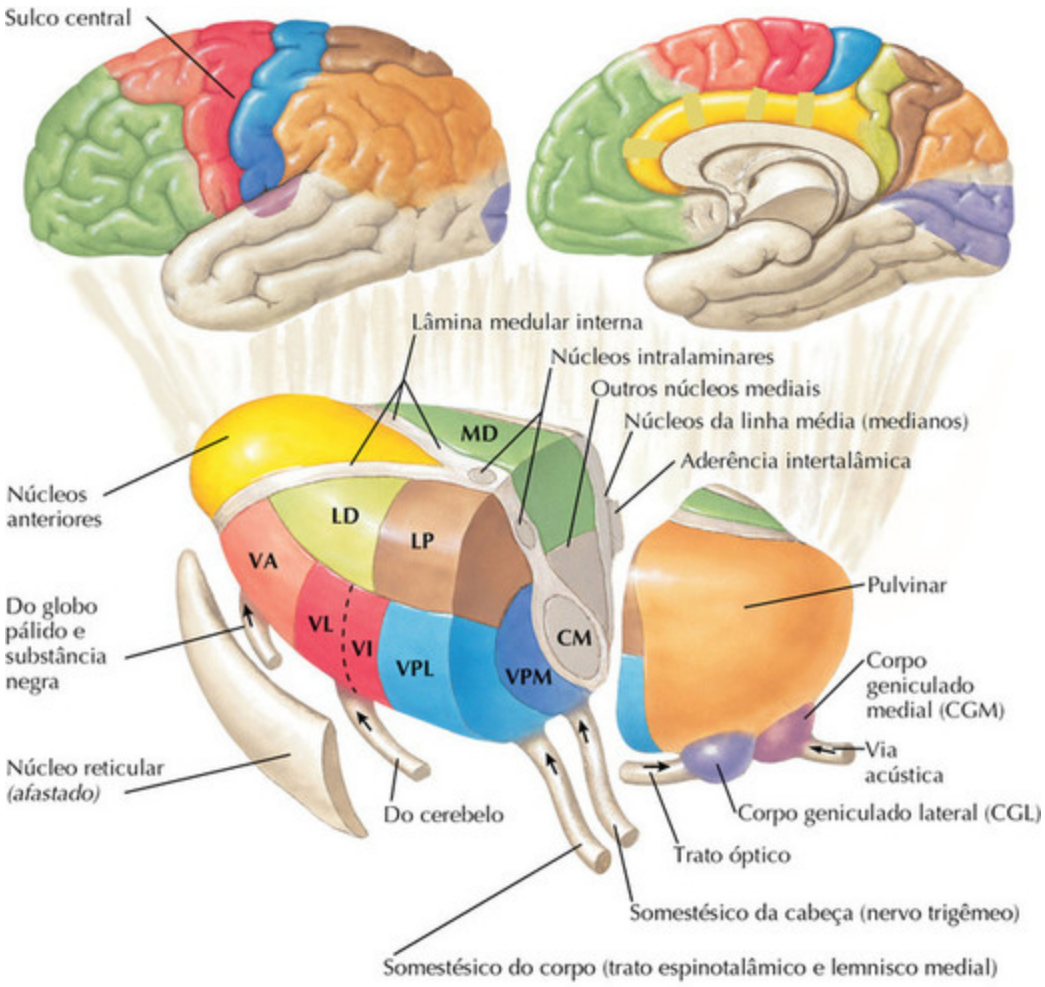

Núcleos talâmicos	
CM	Centromediano
LD	Dorsal lateral
LP	Lateral posterior
MD	Dorsal medial
VA	Ventral anterior
VI	Ventral intermediário
VL	Ventral lateral
VPL	Ventral posterolateral
VPM	Ventral posteromedial

FIGURA 2-13

Radiações talamocorticais

Todas as vias que transportam informações da periferia ou do tronco encefálico para o neocórtex retransmitem nos núcleos do *tálamo posterior*. Esses núcleos podem ser divididos em dois grupos com base em sua estrutura, conexões e função.

Núcleos Inespecíficos

O primeiro grupo inclui os *núcleos intralaminares* e de *linha média (mediana)* e a porção medial do *núcleo anterior ventral*. Esses núcleos recebem informações ascendentes da formação reticular mesencefálica e da medula espinal (trato paleoespinotalâmico) e informações descendentes do córtex cerebral. Elas se projetam amplamente, tanto para outros núcleos talâmicos quanto para o córtex, especialmente para suas regiões frontais. Acredita-se que essas projeções sejam essenciais para a regulação da excitabilidade geral de neurônios no tálamo e córtex.

Outro núcleo incluído no primeiro grupo é o *núcleo reticular*, que está sobre à superfície lateral do tálamo. Os neurônios desse núcleo, que recebem informações dos colaterais das fibras talamocorticais e se projetam para trás, para o tálamo, supostamente constituem uma via de *feedback* que regula a excitabilidade talâmica.

Núcleos Específicos

O segundo grupo de núcleos é denominado “núcleos específicos” porque se projeta para regiões restritas do córtex (Fig. 2-13). Os principais núcleos específicos e as correspondentes regiões corticais para as quais eles se projetam são ilustrados em cores correspondentes. Uma série de núcleos específicos é a dos núcleos de retransmissão sensitiva. Os *núcleos ventral posterolateral (VPL)* e *ventral posteromedial (VPM*) recebem suas informações dos neurônios de retransmissão sensitiva via lemnisco medial, lemniscos trigeminais e do trato neoespinotalâmico. Eles se projetam para o córtex somatossensitivo primário (Sm I) e secundário (Sm II). O *núcleo ventral posterointermediário (VPI)* (não mostrado) recebe informações do sistema vestibular e se projeta para a área vestibular no lobo parietal (Fig. 2-13). O *núcleo geniculado lateral* recebe suas informações do trato óptico e se projeta para a área visual primária no lobo occipital (Fig. 2-13). A parte principal do *núcleo geniculado medial* recebe informações dos núcleos de

retransmissão auditiva para a área auditiva primária no giro transverso auditivo e se projeta para a área auditiva primária no giro transverso supratemporal (Fig. 2-13).

Uma segunda série de núcleos específicos está envolvida no controle da atividade motora. Os *núcleos ventral lateral (VL)* e *ventral intermediário (VI)* e a porção lateral do *núcleo ventral anterior (VA)* recebem informações do cerebelo e dos núcleos da base, respectivamente, e se projetam para as áreas motoras pré-centrais (Fig. 2-13). Essas áreas também recebem informações da parte oral do núcleo ventral posterolateral.

Os núcleos *dorsal anterior (DA)* (o menos proeminente do grupo anterior de núcleos) e *dorsal medial (DM)* são especificamente relacionados com o sistema límbico, que regula a atividade emocional e autonômica (Figs. 2-8 e 2-13). O núcleo anterior dorsal recebe informações do hipocampo retransmitidas via trato mamilotalâmico e se projeta para o giro do cíngulo. O núcleo dorsal medial recebe informações do hipotálamo e amígdala e se projeta para o lobo frontal.

Os núcleos específicos remanescentes estão relacionados com áreas de associação do córtex envolvido em mecanismos integrativos superiores. Eles incluem os núcleos *dorsal lateral (DL)* e *lateral posterior (LP*), assim como o *complexo pulvinar*. O medial, a parte magnocelular do *núcleo geniculado medial*, que recebe informações convergentes disseminadas de muitos sistemas aferentes, provavelmente deve ser incluído nessa categoria.

Conexões Corticais

Além de receber as informações ascendentes descritas anteriormente, todos os núcleos talâmicos recebem informações descendentes do córtex encefálico, principalmente das regiões corticais para as quais eles se projetam (Fig. 2-13). Essas projeções descendentes servem como um sistema de *feedback* de dupla via entre cada área cortical e seu núcleo de retransmissão talâmico.

Nem todos os núcleos do tálamo posterior se projetam para o córtex encefálico. Um núcleo importante sem uma projeção cortical é o *núcleo centromediano (CM)*, que se comunica somente com os núcleos da base.

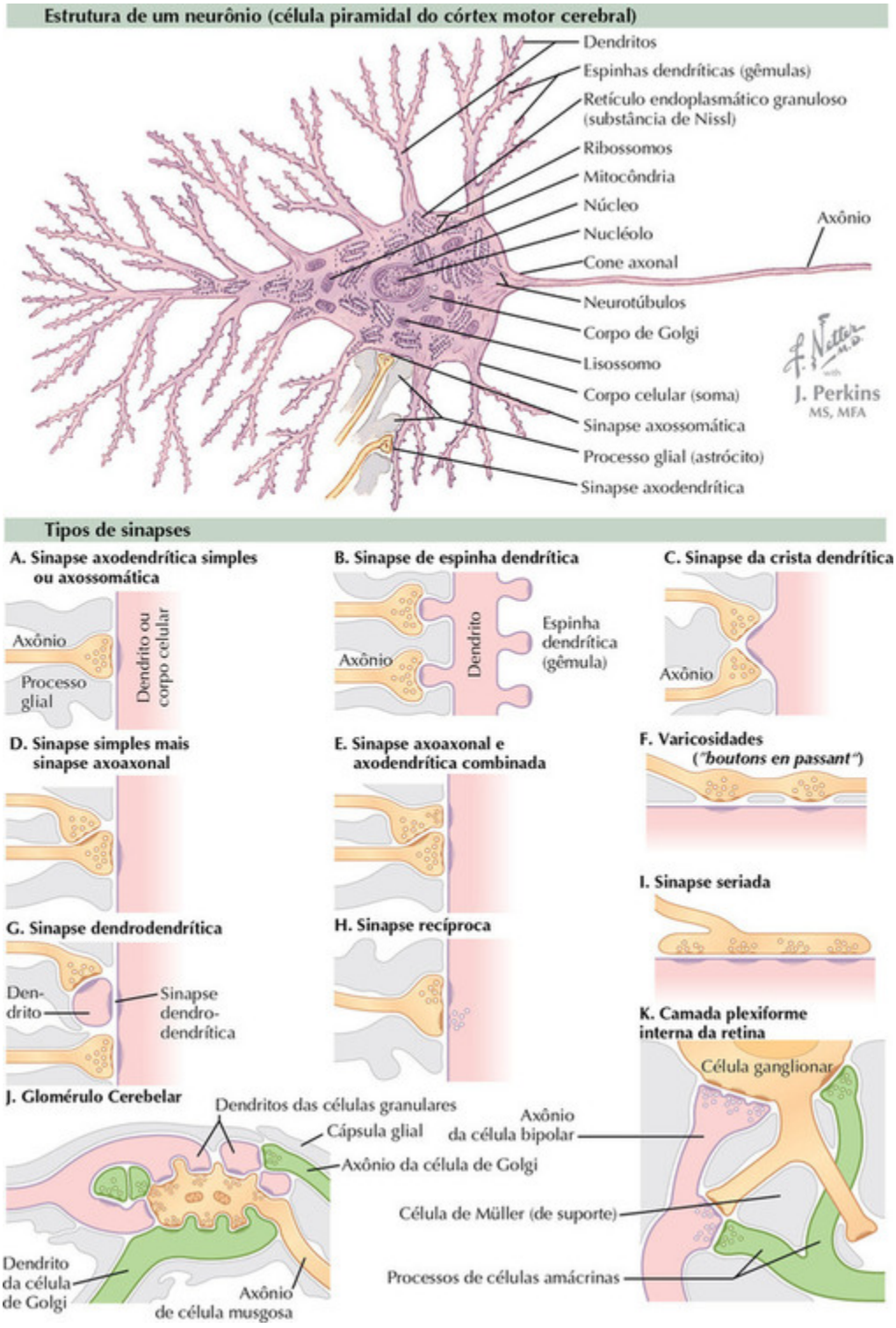

FIGURA 2-14

Estrutura neuronal e sinapses

Estrutura neuronal

Um neurônio típico do sistema nervoso central consiste em três partes: árvore dendrítica, corpo celular (soma) e axônio.

A *árvore dendrítica* altamente ramificada possui uma área de superfície muito maior do que o resto do neurônio e é a parte receptiva da célula. Os terminais de entrada sináptica fazem contato diretamente com a superfície dendrítica ou com as pequenas espinhas (gêmulas) que se protraem delas. O potencial de membrana induzido nos dendritos espalha-se passivamente sobre o soma celular, o que permite que todas as informações que atuam sobre o neurônio sintetizem-se para o controle da velocidade de descarga neuronal através do axônio.

O *soma* contém as várias organelas que controlam e mantêm a estrutura neuronal: núcleo, aparelho de Golgi, lisossomos, ribossomos, mitocôndrias e retículos endoplasmáticos liso e granuloso. O retículo endoplasmático granuloso, salpicado de ribossomos, é chamado de *substância de Nissl* devido à sua característica de se corar com a coloração de Nissl. Os *ribossomos* são o local de síntese de proteínas neuronais; como em outras células, as matrizes de ácido ribonucleico (RNA) que controlam a estrutura da proteína são transcritas dos padrões no ácido desoxirribonucleico (DNA). A membrana do soma também é coberta com terminações sinápticas separadas pelos processos gliais. Devido à sua proximidade com a origem do axônio, essas terminações sinápticas têm um efeito especialmente potente sobre a velocidade de descarga do neurônio.

Em seres humanos, o *axônio* pode se estender por vários metros. Tais extensões constituem problemas de suprimento porque o neurônio deve transportar proteínas e outras substâncias sintetizadas até os terminais axonais. Certas substâncias-chave são transportadas, a uma velocidade que chega a 400 mm/dia, pelo rápido transporte axonal, um processo provavelmente associado a microtúbulos que se originam no soma e correm por toda a extensão do axônio. Outras partículas solúveis se movem por meio do *transporte axonal lento* a uma velocidade de 1 a 4 mm/dia, em parte auxiliados pelo movimento peristáltico do axônio.

O axônio origina-se de uma projeção cônica (cone axonal) no soma (Fig. 2-14) ou em um dos dendritos proximais. A membrana do axônio é especializada para a transmissão de potencial de ação. Devido à sua forma e

alta excitabilidade, o segmento inicial do axônio é, em geral, o local da geração do potencial de ação. O potencial de ação então espalha-se distalmente pelo axônio e retrogradamente para o soma e dendritos proximais. Devido à baixa excitabilidade dos dendritos, o impulso normalmente não se espalha para muito longe dentro da árvore dendrítica. Em sua extremidade distal, o axônio divide-se em inúmeros ramos, que terminam e sinapses.

Tipos de sinapses neuronais

As sinapses mais comuns do sistema nervoso central (SNC) são aquelas entre os terminais axonais e dentritos (axodendríticas) ou entre terminais axonais e o soma (axossomática). As *sinapses axodendríticas* assumem várias formas. As sinapses espinais são de particular interesse, porque podem ser o lugar de alterações morfológicas que acompanham a aprendizagem. As *sinapses axossomáticas* são do tipo simples mostrado no exemplo A. As interconexões sinápticas entre uma série de neurônios ocorrem dentro das estruturas de organização complexa, como o glomérulo cerebelar, embora todas as sinapses dentro do glomérulo sejam axodendríticas.

Os axônios também formam *sinapses axoaxonais* com outros terminais axonais, e estas são responsáveis pelo fenômeno de inibição pré-sináptica. As sinapses axoaxonais também são vistas no sistema vestibular eferente e em conexão com dendritos dos neurônios motores e outras terminações que acabam nesses dendritos.

O SNC também contém vários tipos menos comuns de sinapses. As *sinapses dendrodendríticas* são encontradas no bulbo olfatório. Na camada plexiforme interna da retina, as interações sinápticas envolvem *tríades sinápticas* de processos de células bipolares, amácrinas e ganglionares.

Outras sinapses são aquelas formadas entre os processos axonais periféricos dos neurônios sensitivos e *células receptoras* sensitivas, como na orelha interna. Aqui, o terminal axonal forma o elemento pós-sináptico, que é despolarizado pela célula sensitiva pré-sináptica.

Existem também sinapses especializadas axossomáticas formadas pelos axônios motores eferentes no músculo (placas terminais motoras) e pelos axônios autonômicos nas células secretoras.

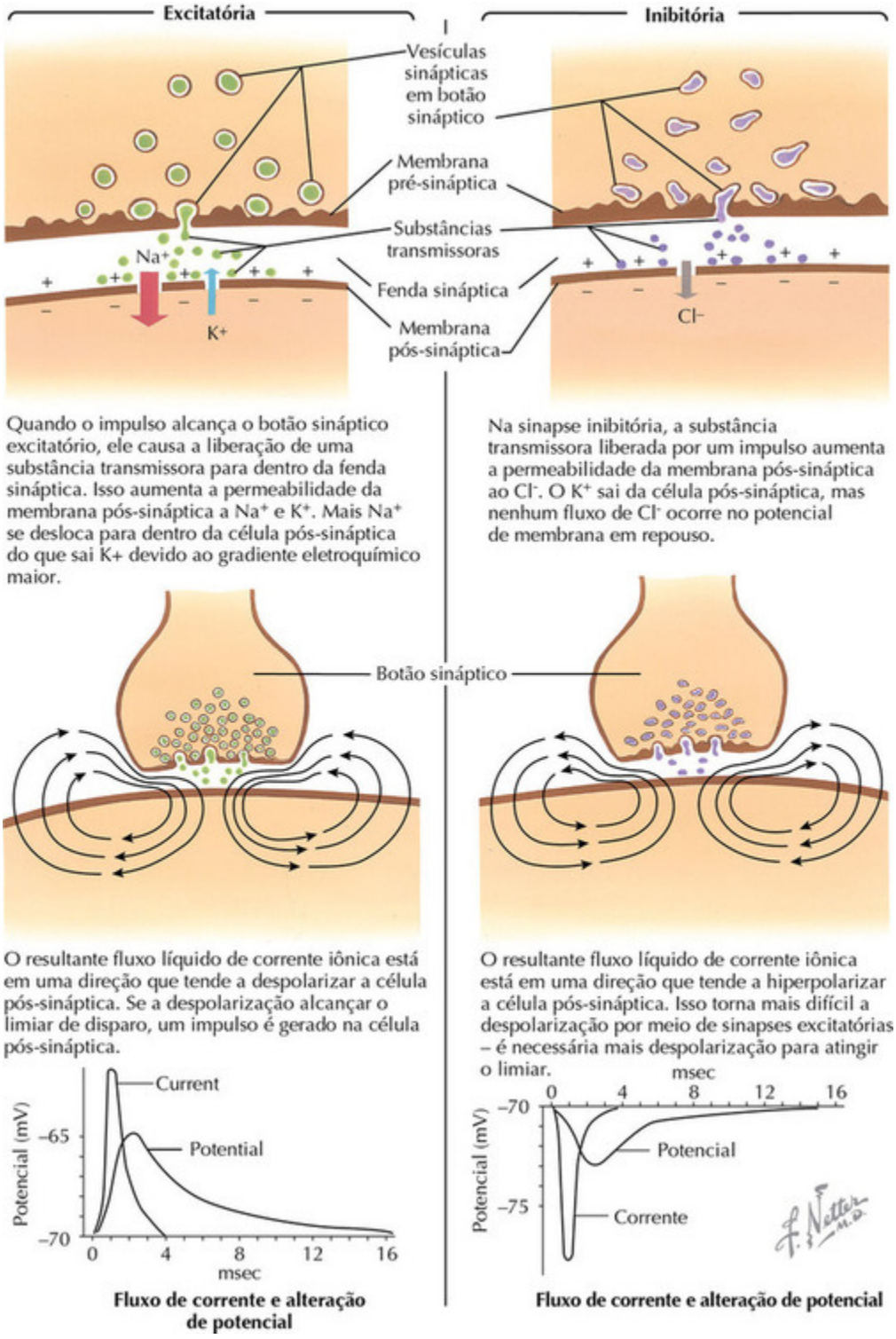

FIGURA 2-15

Transmissão sináptica química

A transmissão sináptica química ocorre em três etapas: (1) a liberação da substância transmissora do botão em resposta à chegada de um potencial de ação, (2) a alteração das permeabilidades iônicas da membrana pós-sináptica causada pelo transmissor, e (3) a remoção do transmissor da fenda sináptica. Dependendo do tipo das alterações da permeabilidade produzidas na segunda etapa, a ativação sináptica pode ter um efeito excitatório ou inibitório sobre a célula pós-sináptica.

As substâncias transmissoras sinápticas estão concentradas em *vesículas sinápticas* dentro do botão. Embora o exato mecanismo de sua liberação seja desconhecido, parece que a substância transmissora é liberada em pacotes, ou quanta, de 1.000 a 10.000 moléculas de uma vez, e a probabilidade de liberação desses quanta aumenta com o grau de despolarização da membrana terminal. Assim, a intensa despolarização causada por um potencial de ação aciona a liberação quase simultânea de um grande número de quanta. Uma hipótese razoável para explicar a natureza quântica do transmissor é que os conteúdos de uma vesícula inteira são descarregados de uma vez na fenda sináptica, talvez pelo processo de *exocitose*.

Após sua liberação, as moléculas do transmissor se difundem através da fenda sináptica e se combinam com as moléculas receptoras específicas na membrana pós-sináptica. Essa combinação dá origem a uma alteração na permeabilidade iônica da membrana pós-sináptica e resulta em um fluxo de íons pelos gradientes de potencial eletroquímico. Esse fluxo iônico não é sincrônico com a chegada do potencial de ação no terminal, mas começa depois de uma *demora sináptica* de 0,3 a 0,5 ms, que é o tempo exigido para a liberação e difusão do transmissor e para se completarem as reações, dentro da membrana pós-sináptica, que alteram a permeabilidade da membrana.

A direção do fluxo de corrente produzido pela ação do transmissor depende de quais permeabilidades iônicas são alteradas. Em uma *sinapse excitatória*, o transmissor causa o aumento da permeabilidade da membrana pós-sináptica aos íons sódio (Na^+) e aos íons potássio (K^+). Devido aos seus respectivos gradientes de concentração através da membrana neuronal (Fig. 2-15), o Na^+ tende a se deslocar para dentro da célula pós-sináptica e K^+ para fora. Mas o potencial negativo do citoplasma neuronal auxilia no fluxo interno de íons positivos e retarda seu fluxo de saída para que a força

eletroquímica para o influxo de Na^+ exceda muito a do efluxo de K^+. Assim, o movimento iônico predominante através da membrana pós-sináptica é um *fluxo de entrada de* Na^+. Como se demonstrou, o fluxo de corrente resultante causa um desvio da membrana celular pós-sináptica na direção despolarizante. Essa alteração do potencial despolarizante, que é chamado de *potencial pós-sináptico excitatório (PPSE)*, aproxima a célula pós-sináptica de seu limiar para iniciar o potencial de ação.

Em uma *sinapse inibitória*, a ação do transmissor causa um aumento da permeabilidade da membrana pós-sináptica a K^+ e íons cloreto (Cl^-), mas não a Na^+. Como Cl^- está aproximadamente em equilíbrio eletroquímico através da membrana neuronal, o principal movimento iônico é um *fluxo de saída de* K^+. O fluxo de corrente resultante é em direção oposta à do fluxo de corrente em uma sinapse excitatória, e dá origem a um desvio do potencial de membrana celular em direção hiperpolarizante. Essa alteração do potencial hiperpolarizante, que é chamado de *potencial pós-sináptico inibitório* (PPSI), afasta-se do limiar para o início do potencial de ação. O aumento da permeabilidade iônica da membrana pós-sináptica também contribui para o efeito inibitório pela tendência a “encurtar” qualquer despolarização de membrana que ocorra simultaneamente. A corrente iônica e a resultante alteração do potencial de membrana têm diferentes cursos de tempo porque a corrente sináptica carrega a capacitância da membrana, que então se descarrega passivamente durante um período de 10 a 15 ms. A curta duração da corrente sináptica é a consequência da remoção do transmissor da fenda sináptica. Essa remoção é realizada em parte por meio de difusão passiva e em parte por mecanismos específicos que levam à captação do transmissor pelas células circundantes ou decomposição do transmissor por degradação enzimática.

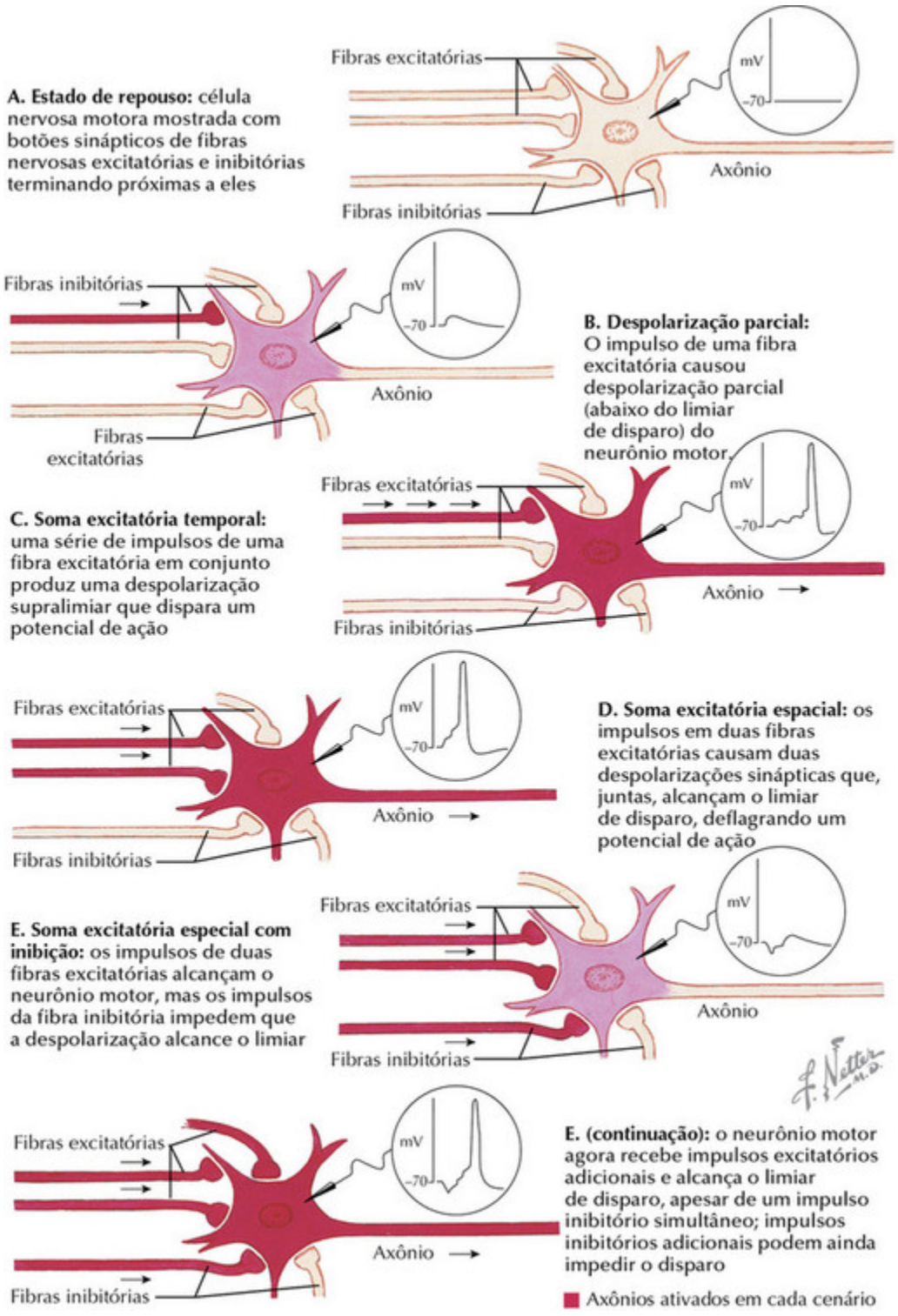

FIGURA 2-16

Soma de excitação e inibição

A soma de excitação e inibição é o princípio vital em que se baseia o funcionamento do SNC. A ilustração mostra as várias alterações do potencial intracelular, observadas durante a soma temporal e espacial de excitação e inibição, como traçados de voltagem *versus* tempo semelhantes aos produzidos por um osciloscópio.

O princípio de soma relaciona-se ao fato de que um neurônio possui tipicamente um grande número de terminais sinápticos (botões) que terminam nele; isoladamente, cada botão é capaz de produzir somente um pequeno potencial sináptico. O pequeno potencial pós-sináptico excitatório (PPSE), produzido por um único terminal excitatório, não é suficiente para despolarizar o neurônio motor até seu ponto de limiar. Para a despolarização supralimiar ser produzida, deve ocorrer ou a soma temporal ou a espacial.

A *soma temporal* ocorre quando uma rajada de potenciais de ação alcança um terminal de fibra nervosa. Se o terminal for excitatório, o primeiro potencial de ação na rajada produz um PPSE despolarizante no neurônio motor que começa a decair na direção do potencial de repouso. Antes de se completar o decaimento, outro potencial de ação chega no terminal e evoca um segundo PPSE. A despolarização causada por esse PPSE acrescenta-se à despolarização residual remanescente do primeiro PPSE e desloca o potencial de membrana mais próximo do nível de limiar. Finalmente, o PPSE evocado por um terceiro potencial de ação acrescenta sua despolarização àquela produzida pelos dois primeiros para impulsionar o potencial de membrana além do nível de limiar e deflagrar um potencial de ação no neurônio motor. Portanto, devido à soma temporal, uma rajada de potenciais de ação em uma fibra excitatória é capaz de evocar o disparo de um neurônio-alvo, ainda que os PPSEs individuais evocados por potenciais de ação simples sejam pequenos demais para produzir uma despolarização supralimiar. De maneira semelhante, os potenciais pós-sinápticos inibitórios (PPSIs) produzidos por uma rajada de potenciais de ação em uma fibra inibitória podem se somar para produzir um grande potencial hiperpolarizante.

A *soma espacial* envolve a ativação de dois ou mais terminais aproximadamente ao mesmo tempo. Quando ocorre tal ativação sincrônica, as correntes de entrada e saída, evocadas por terminais excitatórios e inibitórios somam-se para produzir uma alteração líquida no potencial de

membrana na célula-alvo. Se dois terminais excitatórios forem ativados, a alteração líquida no potencial de membrana será uma despolarização aproximadamente equivalente à soma dos PPSEs que seriam evocados por cada terminal agindo isoladamente; essa despolarização combinada excede o nível de limiar e dispara um potencial de ação. Se, além dos dois terminais excitatórios, um terminal inibitório também for ativado, a despolarização líquida será reduzida por um fluxo de saída de corrente na sinapse inibitória. Nessas condições, é necessária uma excitação adicional para produzir uma despolarização supralimiar.

A soma espacial tem um papel vital na interação dos padrões de atividade que se originam em várias vias neuronais. Por exemplo, no caso do efeito de tônus motor central no reflexo evocado por um estiramento muscular, este produz uma salva de potenciais de ação no grupo de fibras Ia do músculo estirado. A ação sináptica dos terminais de fibra Ia evoca PPSEs de médios a grandes nos neurônios motores que suprem o músculo estirado e pequenos PPSEs nos neurônios motores que suprem os músculos sinergísticos. Se o corpo estiver em um estado relaxado, somente os neurônios motores que recebem PPSEs descarregarão potenciais de ação, causando uma pequena contração no músculo estirado; os neurônios motores restantes, que recebem PPSEs muito pequenos para evocar o disparo, constituem a *margem subliminar* do reflexo de estiramento. Se o corpo estiver em um estado ativo, as vias nervosas centrais produzirão uma constante entrada excitatória para os neurônios motores envolvidos no reflexo de estiramento. Portanto, muitos dos neurônios na margem subliminar receberão suficiente excitação adicional para provocar o seu disparo, e pode resultar estiramento muscular em uma vigorosa contração desse músculo e seus sinergistas. De modo semelhante, os neurônios motores que se enquadram na margem subliminar de dois reflexos diferentes podem ser disparados quando ambos os reflexos ocorrerem juntos. Esse tipo de interação de reflexos pela soma espacial ajuda a adaptar os padrões de reflexo a atender às demandas de diferentes condições externas.

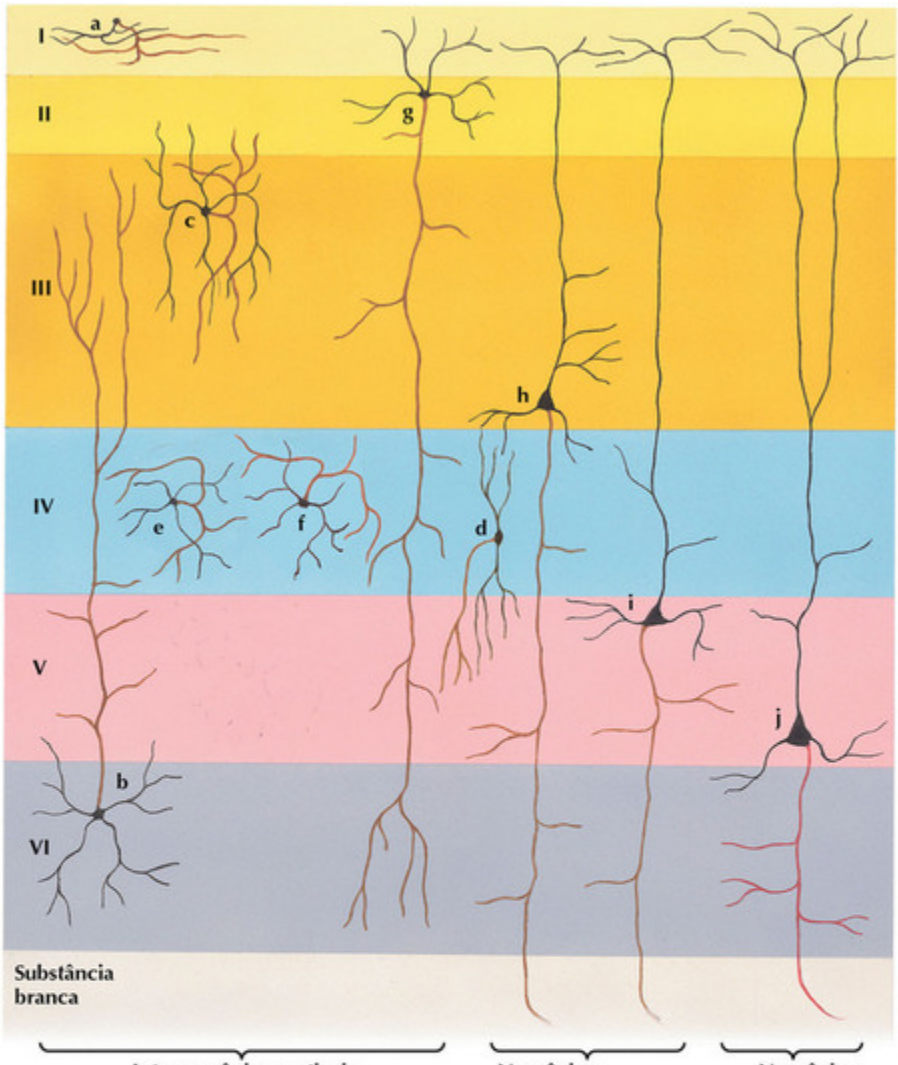

Black—cell bodies and dendrites
Brown—axons of interneurons and association neurons
Red—axon of efferent neurons

Significado das abreviações:

- **a** Célula horizontal
- **b** Célula de Martinotti
- **c** Célula de Chandelier
- **d** Célula granular não espinhosa
- **e** Célula granular espinhosa
- **f** Célula estrelada (grânulo)
- **g** Célula piramidal pequena de camadas II e III
- **h** Célula de associação piramidal pequena
- **i** Células pequenas de associação piramidal e e projeção de camada V
- **j** Célula de projeção piramidal grande (célula de Betz)

FIGURA 2-17

Tipos de neurônios no córtex encefálico

As seis camadas do córtex cerebral contêm diferentes tipos de neurônios, que podem ser classificadas de forma ampla como *interneurônios*, *neurônios de associação* e *neurônios eferentes* (projeção).

Interneurônios

Os interneurônios possuem axônios que não deixam o córtex e podem ser de vários tipos. Os mais comuns são as *células estreladas* (em forma de estrela) ou *granulares*, que possuem árvores dendríticas que se ramificam simetricamente e axônios curtos que terminam em neurônios próximos. Essas células são especialmente prevalentes na camada IV, que é adequadamente denominada "camada de célula granular". Outros interneurônios são *células horizontais*, que são encontradas na camada I; *células de Martinotti*, que são localizadas em camadas mais profundas e enviam axônios na direção da superfície cortical e as pequenas *células piramidais* das camadas II e III, que enviam axônios para camadas mais profundas.

Neurônios de Associação

Os neurônios de associação são pequenas células piramidais encontradas nas partes profundas da camada III ou nas partes superficiais da camada V; elas enviam axônios através da substância branca para outras regiões do córtex.

Neurônios Eferentes

Os neurônios eferentes saem do córtex para inervar estruturas no tronco encefálico ou medula espinal e se originam das *células piramidais gigantes (de Betz)* na camada V ou de células fusiformes na camada VI. Além de seus principais axônios, que saem do córtex, os neurônios eferentes também podem possuir axônios colaterais, que se projetam para os neurônios próximos para associação.

Fibras Aferentes

Duas principais classes de fibras nervosas trazem informações para o córtex. *Fibras aferentes corticais específicas*, que se originam em núcleos talâmicos de retransmissão correspondentes, projetam-se para a camada IV

para terminar em uma arborização terminal altamente ramificada. As *fibras aferentes corticais inespecíficas*, que se originam no tálamo ou em outras áreas do córtex e ascendem através de toda a profundidade da subtância cinzenta cortical, emitem ramos em todas as camadas. As fibras aferentes específicas podem, portanto, ativar células granulares e neurônios eferentes das camadas III, V e VI (via seus dendritos na camada IV), enquanto fibras aferentes inespecíficas podem influenciar todas as classes de neurônios corticais. Os neurônios ativados por fibras que chegam retransmitem informações para outros neurônios via conexões intrínsecas dentro do córtex.

Organização Cortical

Um importante aspecto do fluxo de informações mediado por neurônios corticais é que ocorre predominantemente em *direção vertical* através das seis camadas corticais. Com exceção das células horizontais da camada I, há bem poucos neurônios corticais que retransmitem atividade lateralmente a qualquer distância significativa. Os axônios das células verticais e os dendritos são arranjados dentro do córtex em colunas de neurônios que têm propriedades semelhantes. Essas colunas têm aproximadamente 0,5 a 1,0 mm de largura e se estendem através das seis camadas corticais. No córtex sensitivo, os neurônios em uma coluna individual respondem todos ao mesmo estímulo; dentro do córtex motor, a atividade de todos os neurônios em uma coluna é relacionada com a atividade de um único músculo ou grupo muscular. Essas colunas, assim como a organização neural vertical subjacente, parecem representar uma das características centrais de processamento de informações pelo córtex cerebral.

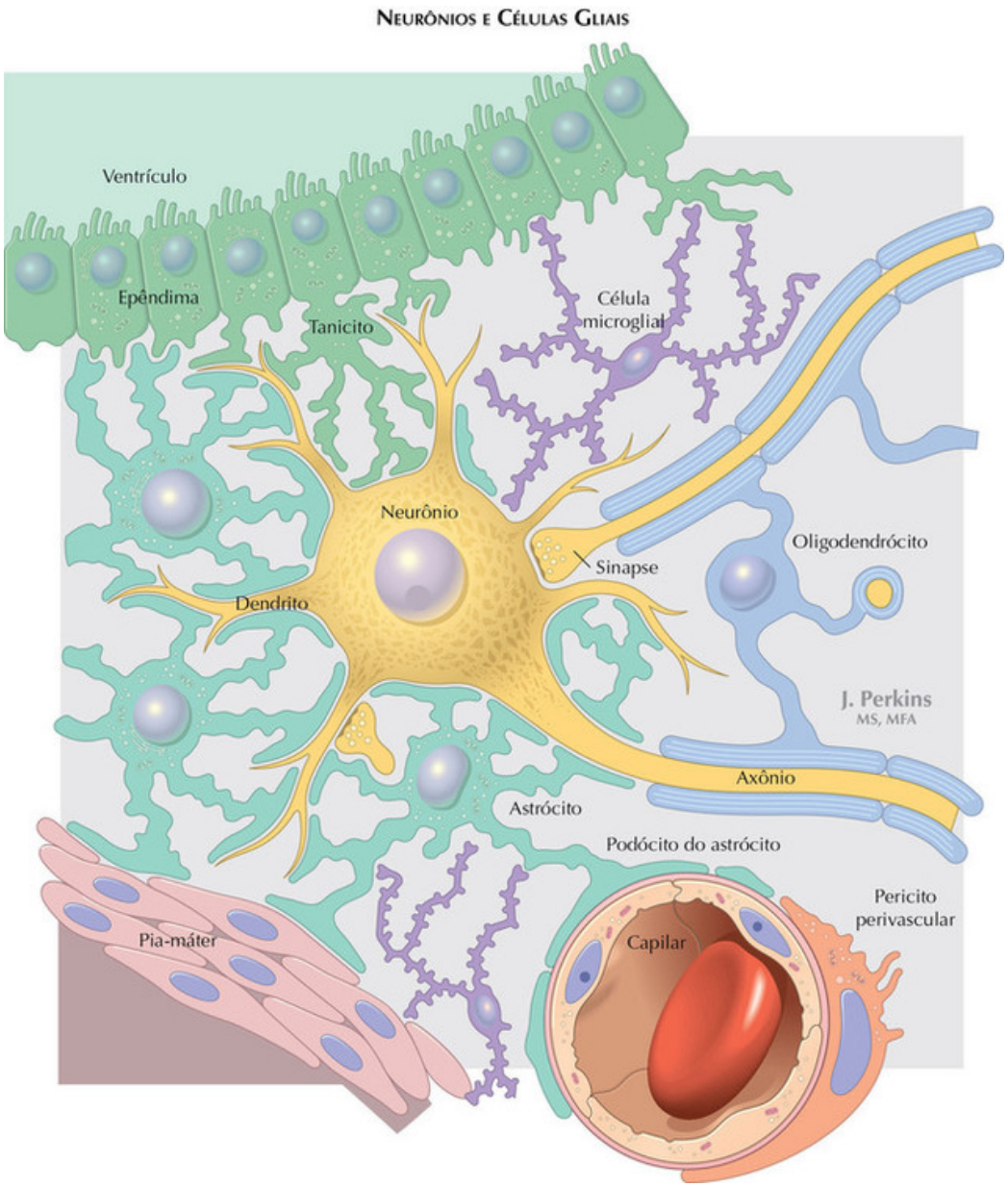

FIGURA 2-18

Astrócitos

Os astrócitos fornecem isolamento estrutural dos neurônios e suas sinapses e fornecem sequestro iônico (K^+), suporte trófico e suporte para as funções de crescimento e sinalização aos neurônios. A oligodendróglia fornece mielinização dos axônios no SNC. As micróglias são células *scavenger* que participam de fagocitose, respostas inflamatórias, secreção de citocina e

fator de crescimento e alguma reatividade imune no SNC. As células perivasculares participam de atividades semelhantes, e algumas em locais próximos aos vasos sanguíneos. As células de Schwann fornecem mielinização, embainhamento, suporte trófico e ações que contribuem para o crescimento e reparo de neurônios periféricos. Linfócitos T são ativados normalmente e podem entrar e atravessar o SNC para vigilância imune por um período de aproximadamente 24 horas.

Os últimos anos testemunharam uma crescente apreciação por papéis funcionais que os astrócitos têm centro do SNC. Parece, cada vez mais, ser o caso de que os astrócitos são parte integrante da utilização de energia do encéfalo. Por exemplo, em sinapses de glutamato, os astrócitos captam o glutamato que é liberado dentro do espaço sináptico pelo neurônio pré-sináptico. O glutamato é coimportado dentro do astrócito juntamente com cátion sódico. O cátion sódico, por sua vez, é removido do astrócito pela ação da bomba Na^+-K^+ dependente de adenosina trifosfato (ATP) da membrana plasmática. Isso consome ATP, que ativa a glicólise do astrócito e, por sua vez, isso estimula a captação de glicose dos capilares vizinhos. Por consumir mais glicose através da glicólise, o astrócito restaura seu suprimento de energia, mas, no processo, também gera lactato. O lactato gerado por astrócito é então exportado para os neurônios da sinapse recentemente ativada para ajudar a atender às suas necessidades aumentadas de energia. Essa relação define o que é chamado de “hipótese de transporte de lactato por astrócito-neurônio” e sugere que a clássica sinapse bipartida de um neurônio pré e pós-sináptico pode ser pensada de forma mais acurada como uma sinapse tripartida que consiste em um neurônio pré-sináptico, neurônio pós-sináptico e astrócito associado. Também é importante notar que o glutamato absorvido pelo astrócito sináptico é reciclado de volta para o neurônio pré-sináptico. Isso é realizado convertendo-o em glutamina antes de sua liberação dentro do espaço extracelular. O neurônio pré-sináptico é capaz de captar a glutamina, e então quando volta para dentro do neurônio ela se converte novamente em glutamato.

A. Aparência e comportamento interpessoal

Agradável, bem vestido, bem humorado

Deprimido, roupas sujas e descuidadas

Agressivo

B. Linguagem

Médico: "Escreva um parágrafo curto sobre o seu trabalho"

Boa

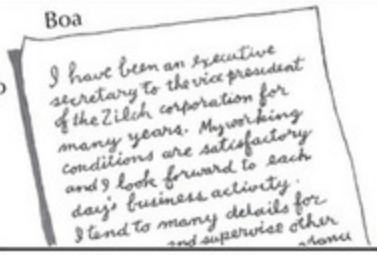

Defeituosa



C. Memória

Médico: "Aqui estão três objetos; um cachimbo, uma caneta e uma fotografia de Abraham Lincoln. Eu quero que você se lembre delas, e daqui a 5 minutos vou lhe perguntar o que são.

Cinco minutos depois. Paciente: "Desculpe, não consigo me lembrar. Você pode me mostrar alguma?

D. Praxia construcional e função visuoespacial

Médico: "Desenhe uma figura simples de uma casa".

Boa

Anormal

Médico: "Desenhe um relógio com a frente para mim".

Boa

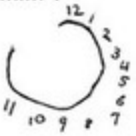

Anormal

E. Contagem ao contrário

Médico: "Conte de trás para frente, de 3 em 3, a partir de 20.
Paciente: "17...15...16, ...17...18..."

Médico: Soletre a palavra mundo de trás para frente.
Paciente: "M..D..N..O".

FIGURA 2-19

Testes para defeitos da função cortical superior

É útil testar funções que possam estar localizadas em regiões encefálicas individuais porque as anormalidades nesses testes podem ajudar a localizar um defeito neuroanatômico e sugere, portanto, uma etiologia específica. A triagem de distúrbios da função cortical superior pode ser completada dentro do contexto de uma visita ao consultório, enquanto os exames extensos podem levar várias horas.

Teste de Função da Linguagem

Julgue a fluência da linguagem do paciente. Note se é uma linguagem que demonstra esforço ou não, e se há fonemas ditos erroneamente ou erros gramaticais. Avalie a compreensão testando a capacidade do paciente de seguir comandos simples ou complexos Determine se ele é capaz de repetir, ler, escrever e nomear. Alguns pacientes podem expressar-se bem e entender o que é dito, ainda assim têm um problema de linguagem. Abordagens mais sensíveis que poderiam provar ser úteis nesse quadro incluem contar quantos animais o paciente pode nomear em 1 minuto (um teste de fluência semântica).

Na maioria das vezes, a linguagem é um domínio cognitivo relativamente mediado pelo encéfalo esquerdo, portanto a incapacidade de realizar qualquer dessas tarefas indica disfunção da região perissilviana do hemisfério encefálico dominante, geralmente o esquerdo.

Teste de Memória

Com frequência, a memória é pensada como de curto *versus* longo prazo, mas esses são termos potencialmente enganosos. O que é referido como memória de curto prazo é realmente a memória mantida em "armazenamento intermediário", particularmente os córtices pré-frontais posterolaterais. A memória de longo prazo é a informação armazenada no "*hard drive*" do encéfalo, que requer a função das estruturas temporais mediais, como o hipocampo. Esses diferentes problemas podem ser distinguidos dando ao paciente informações para codificar, assegurando que

essas informações tenham entrado na memória de armazenamento intermediário, e depois distrair o paciente.

Mais tarde, determine se as informações ainda estão disponíveis para o paciente. A boa preservação e o fácil acesso às informações sugerem "retenção" de memória intacta, enquanto a boa preservação que requer dicas sugere um déficit de "recuperação".

Teste de Funções Visuoespaciais

Peça ao paciente para desenhar um relógio, uma casa, uma margarida ou uma bicicleta, e verifique sua organização, angulação e assimetria. Além disso, peça-lhe para copiar um desenho simples. Se os desenhos indicarem orientação visuoespacial anormal, o paciente pode ter uma lesão no hemisfério cerebral direito.

Teste de Capacidade de se Concentrar

Peça ao paciente para recitar ao contrário uma série de números ou subtrair 7 de 100 em séries. Observe também o seu grau de alerta e orientação, modo de se vestir e arrumação pessoal, e note se ele é feliz, triste ou indiferente e como se relaciona com os outros. Essas observações objetivas são uma parte importante de um exame neurológico completo.

Teste de Função Executiva

Determine se o paciente pode mudar de um jogo para outro, realizar ações em sequência, pensar de maneira abstrata e calcular. Por exemplo, perguntar ao paciente quanto é: "uma moeda de vinte e uma de cinco centavos e duas de cinco centavos" faz a triagem de várias dessas habilidades. A disfunção executiva sugere uma lesão do córtex pré-frontal posterolateral, ou uma desconexão entre essa área e outras regiões cerebrais.

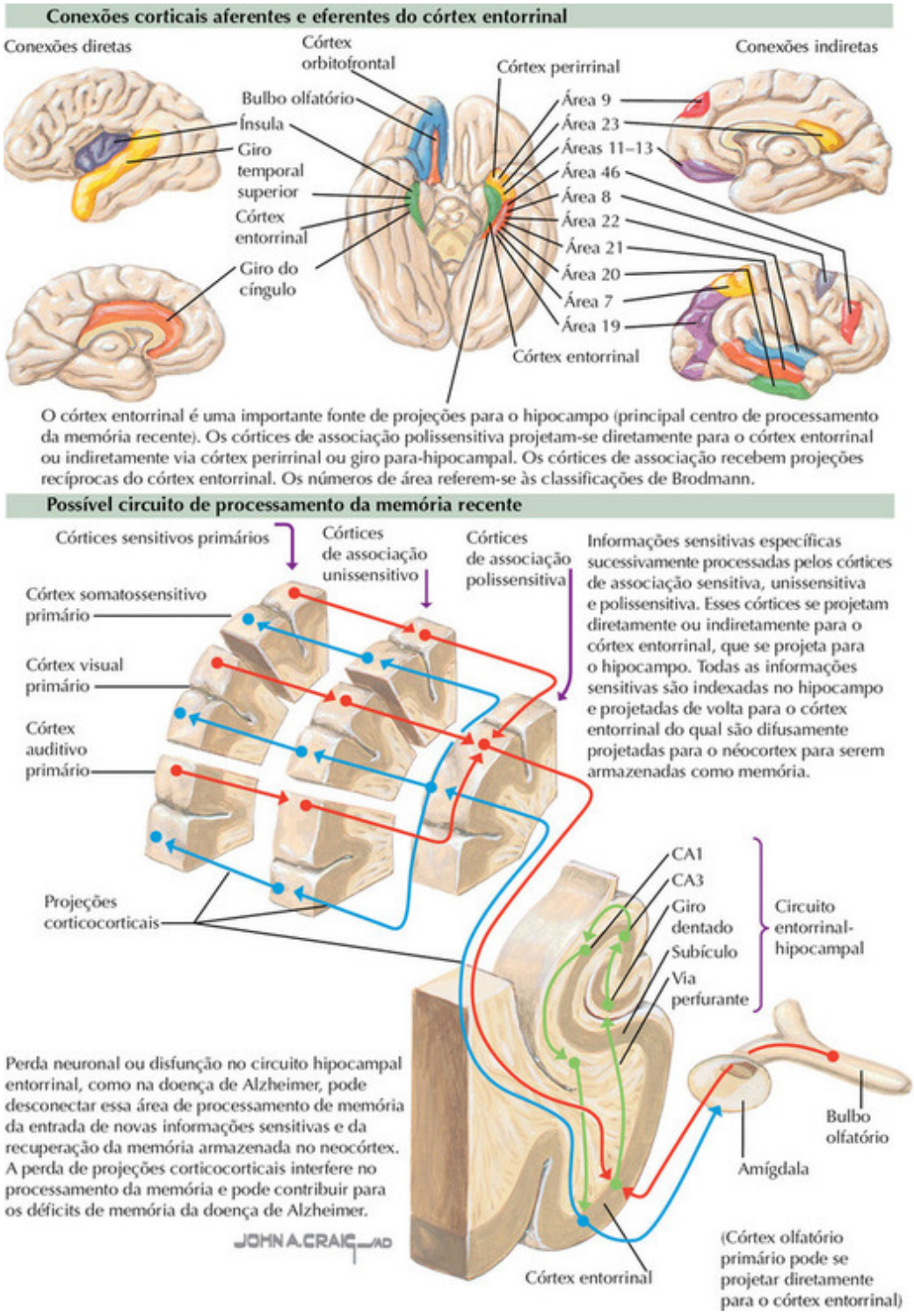

FIGURA 2-20

Circuitos de memória

Memória a longo prazo é um termo que engloba a habilidade do cérebro em armazenar informações. Subdivide-se em dois tipos principais: memória explícita (também conhecida como memória declarativa) e memória implícita (também conhecida como não declarativa). Memória explícita refere-se à aquisição de informações sobre objetos, estímulos e informações que são notadas de modo consciente e resgatáveis. O lobo temporal medial, que inclui a *formação hipocampal* (CA1, CA3 e giro dentado) e *córtex entorrinal*, é a região responsável por esse processo. Embora a formação hipocampal armazene memórias, o *córtex entorrinal* é o mediador de aprendizagem e memória por meio de sua interação com o hipocampo e o neocórtex. Por exemplo, informações neocorticais provenientes de um estímulo visual são traduzidas via *córtex entorrinal* para as representações de memória complexa de ordem superior, de tal forma que uma emoção pode desencadear uma memória visual. A camada II do *córtex entorrinal* é a primeira região afetada na doença de Alzheimer (DA). O circuito de memória que integra o lobo temporal mesial e formação hipocampal inclui várias vias: a *via perfurante* (informações para o hipocampo provenientes do córtex entorrinal). A *via das fibras musgosas* (giro dentado para a região CA3), *via colateral de Schaffer* (da região CA3 para CA1) e *via córtex Ca1-subículo-entorrinal* (a principal saída do hipocampo).

Existem dois tipos principais de memória explícita: episódica e semântica. A memória episódica é semelhante à memória autobiográfica, por exemplo, um episódio da vida de um indivíduo que é lembrado (lembrar-se de certas férias na praia). A memória semântica refere-se à lembrança de fatos, e o conhecimento geral que não é relacionado com uma experiência específica (p. ex., sei que uma zebra tem listras). Não surpreende o fato de que CA1 e o subículo passem por degeneração neuronal seletiva na DA. A perda de conexões entre a formação hipocampal e os neurônios corticais entorrinais, que se projetam para o hipocampo pela via perfurante, é responsável pela apresentação clínica dos problemas da memória explícita em pacientes com DA. A memória implícita, por outro lado, é “inconsciente” e algumas vezes está vinculada a uma emoção, podendo ser processual (p. ex., lembrar-se de com dirigir um carro).

O estudo de um determinado paciente, H. M., forneceu significativas descobertas na formação da memória e o papel das estruturas temporais mesiais na memória. O paciente H. M. foi submetido à ressecção bilateral

das regiões temporais mediais como parte de um tratamento experimental para crises epilépticas clinicamente refratárias. Subsequentemente, ele desenvolveu perda profunda das lembranças pessoais, mas preservou linguagem, atenção, memória processual e capacidade intelectual geral.

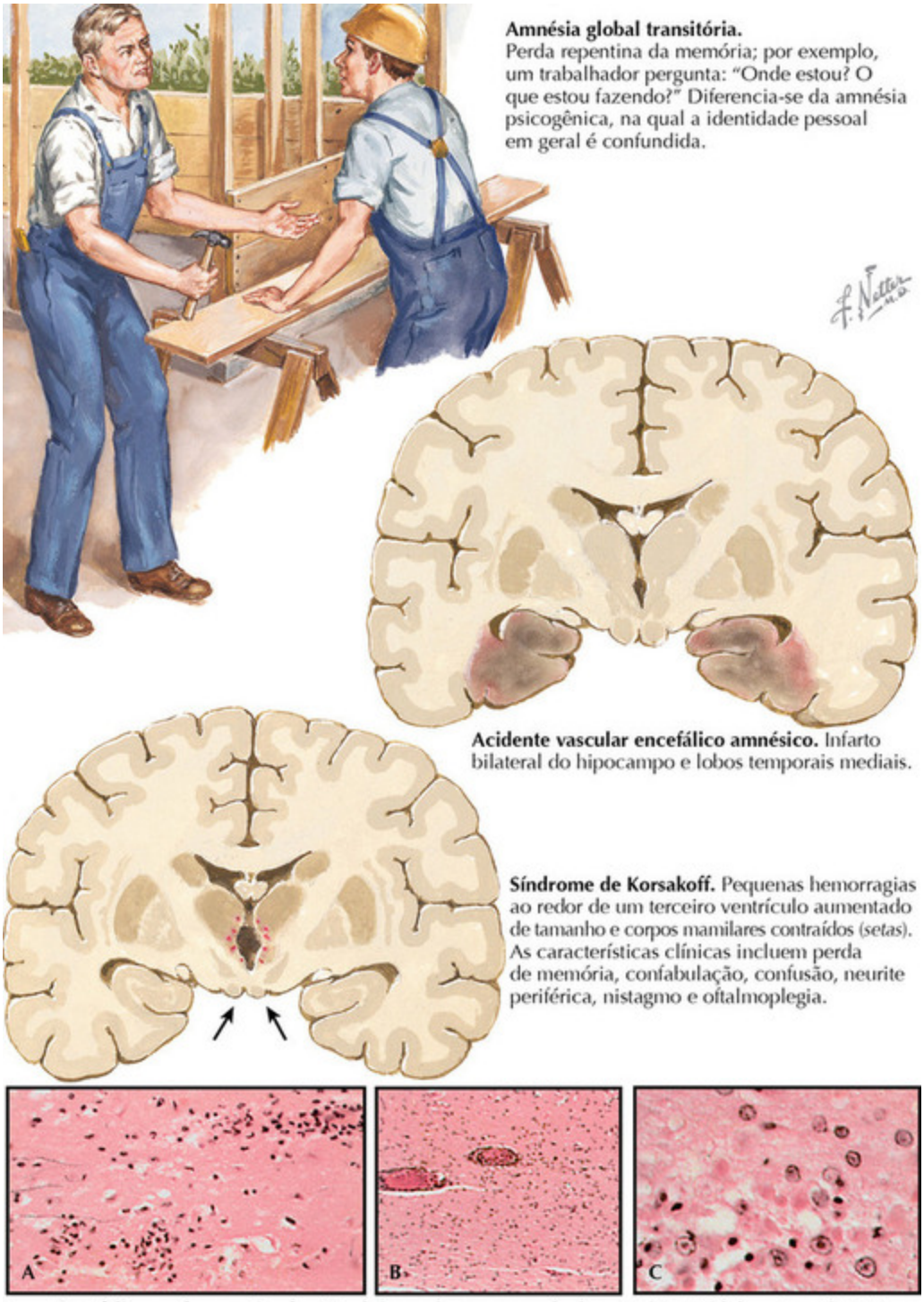

Amnésia global transitória. Perda repentina da memória; por exemplo, um trabalhador pergunta: "Onde estou? O que estou fazendo?" Diferencia-se da amnésia psicogênica, na qual a identidade pessoal em geral é confundida.

Acidente vascular encefálico amnésico. Infarto bilateral do hipocampo e lobos temporais mediais.

Síndrome de Korsakoff. Pequenas hemorragias ao redor de um terceiro ventrículo aumentado de tamanho e corpos mamilares contraídos (setas). As características clínicas incluem perda de memória, confabulação, confusão, neurite periférica, nistagmo e oftalmoplegia.

Encefalite por herpes simples. Também pode causar perda de memória. Nódulos microgliais (**A**), infiltrados de linfócito perivascular (**B**) e corpos de inclusão intranuclear (**C**) no encéfalo.

FIGURA 2-21

Amnésia

O termo “amnésia” é usado geralmente para descrever o comprometimento ou a perda de memória. Muitas vezes é subclassificada como retrógrada ou anterógrada. No caso de amnésia retrógrada, lembranças anteriormente armazenadas não se encontram mais disponíveis. Na amnésia anterógrada, as informações que ocorrem em tempo real não entram no armazenamento a longo prazo. A memória é um processo complexo que compreende três diferentes funções: (1) registro de informações, (2) armazenamento por reforço e (3) recuperação.

Registro de Informações

Se não forem registradas inicialmente, as informações não serão lembradas posteriormente. A falha em registrar é a explicação para a distração, provavelmente a anormalidade mais comum da memória.

Armazenamento por Reforço

A repetição de informações a serem lembradas ou relacionar tais informações a outros fatores ou eventos aumenta a recordação posterior.

Recuperação

Para se lembrar das informações, a pessoa deve pesquisar o “banco de memória”, onde foram armazenadas. A incapacidade de lembrar informações a pedido pode resultar de um defeito em qualquer dos três aspectos da função da memória.

As principais regiões anatômicas para registro e armazenamento de traços de memória estão em uma área referida como circuito de Papez, na qual o fórnice conecta o hipocampo aos corpos mamilares, os quais por sua vez estão conectados aos núcleos anteriores do tálamo pelo trato mamilotalâmico. Os núcleos talâmicos anteriores projetam-se para o giro do cíngulo que então se conecta ao hipocampo, completando o circuito. O sistema de memória é principalmente colinérgico. O lobo temporal medial esquerdo é o que mais se ocupa da memória verbal, enquanto o lobo temporal direito se ocupa da lembrança visual.

O protótipo dos distúrbios amnésicos é a *síndrome de Korsakoff*, vista no alcoolismo crônico e em outros estados de deficiência de vitamina B. Essa síndrome afeta o tálamo medial e os corpos mamilares e se caracteriza pela

incapacidade de recordar novas lembranças e eventos do passado recente. Alguns pacientes confabulam para preencher lacunas de sua memória. Qualquer lesão bilateral destrutiva dos tálamos e lobos temporais mediais pode causar uma síndrome similar. Entre essas lesões estão os gliomas que se disseminam bilateralmente sobre o fórnice e esplênio do corpo caloso; infartos bilaterais da artéria encefálica posterior geralmente causados por embolia na parte superior da artéria basilar; e encefalite por herpes simples, uma doença viral com predileção por dano ao lobo temporal. As lesões dentro do circuito de Papez afetam o "banco de memórias". O paciente é incapaz de se lembrar de itens apesar de serem dadas dicas ou ser solicitado o item correto de um grupo de alternativas. As lesões unilaterais do lobo temporal medial esquerdo e tálamo podem produzir amnésia que pode durar até 6 meses.

O trauma cefálico em geral perturba as funções da memória. A gravidade de uma lesão cefálica ou concussão muitas vezes é classificada pelo grau de amnésia retrógrada resultante; quanto mais longo o período de amnésia retrógrada, pior a lesão. As vítimas de lesão cefálica também podem experimentar um período de amnésia anterógrada.

Amnésia Global Transitória

A amnesia global total é um distúrbio de memória particularmente comum. Nessa síndrome benigna, o paciente parece desorientado e faz perguntas repetitivas sobre o ambiente e atividades; e ainda que as respostas sejam adequadas, ele faz as mesmas perguntas posteriormente. O paciente não consegue formar novas memórias e, muitas vezes, é incapaz de recordar eventos de dias, meses e até anos passados. Fala, leitura, escrita, cálculos, desenhar e copiar estão normais, assim como estão os resultados do resto do exame neurológico. Comportamento e memória geralmente voltam ao normal em 24 horas, mas o paciente nunca é capaz de recordar eventos durante o período de amnésia. Essas crises podem ter recorrências, mas a causa da síndrome permanece obscura.

Clinical syndromes related to site of region

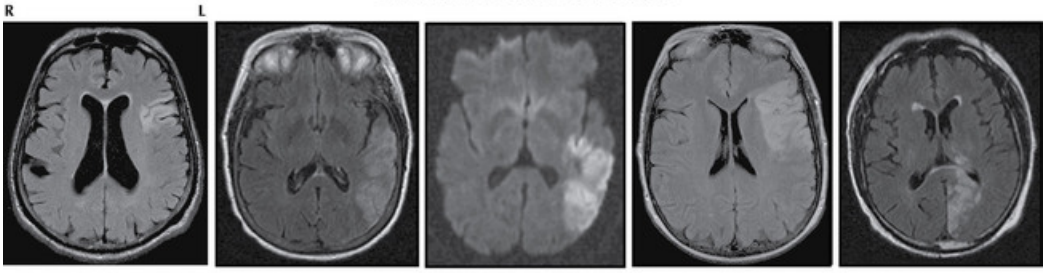

Afasia de Broca, RM-FLAIR | Afasia de Wernicke | Giro angular temporal posterior, parietal inferior | Afasia global, T2-FLAIR | Alexia sem agrafia

	Afasia de Broca	Afasia de Wernicke	Giro angular	Afasia global	Alexia sem agrafia
Pronúncia, ritmo da fala	Disartria, gaguejante, trabalhosa	Normal, fluente, loquaz	Normal	Muito anormal	Normal
Conteúdo da fala	Sílabas omitidas, agramatical, telegráfico	Uso de palavras erradas ou inexistente	Geralmente normal	Muito anormal	Normal
Repetição da fala	Anormal, mas melhor do que a espontânea	Anormal	Normal	Muito anormal	Normal
Compreensão da linguagem falada	Normal	Muito anormal	Normal	Muito anormal	Normal
Compreensão da linguagem escrita	Não é tão boa quanto a linguagem falada	Anormal, mas melhor que a espontânea	Muito anormal	Muito anormal	Normal
Escrita	Desajeitada, agramatical, erro de ortografia	Caligrafia OK, mas erro de ortografia e inadequações	Muito anormal, erros de soletração	Muito anormal	Normal
Nomeação	Melhor que a fala espontânea	Nomes errados	Geralmente normal	Muito anormal	Normal
Outros	Hemiplegia, apraxia	Às vezes, hemianopsia e apraxia	Hemiparesia leve, problemas em cálculos, agnosia digital, hemianopsia	Hemiplegia	Leitura anormal

FIGURA 2-22

Disfunção de linguagem de hemisfério dominante

Afasia, um distúrbio do uso da linguagem, deve ser distinguida de *disartri*a, a articulação comprometida, e de *mutismo*, a ausência da fala. Geralmente, a presença de afasia localiza com precisão a disfunção do hemisfério encefálico responsável pela linguagem.

Para classificar uma afasia, é necessário determinar se o paciente pode (1) falar fluentemente, com articulação e ritmo normais e sem erros sintáticos ou gramaticais ou uso de frases circunlocutórias; (2) repetir com precisão os sons, palavras e frases ditas; (3) entender a linguagem falada, evidenciado por respostas acuradas às perguntas feitas oralmente e capacidade de seguir comandos falados (a falha em obedecer a uma ordem também pode se dever a apraxia ou paralisia e não reflete necessariamente

precariedade na compreensão); (4) nomear de modo consistente objetos comuns, apresentados de forma visual ou tátil; (5) ler em voz alta com precisão e com compreensão; (6) nomear palavras soletradas em voz alta; e (7) escrever de maneira legível e gramatical.

Na *afasia transcortical*, a repetição da linguagem falada está preservada. A *afasia motora transcortical* é um subtipo em que há incapacidade primária de produzir fala espontânea, mas a capacidade de entender a linguagem falada é mantida. A afasia motora transcortical é um subtipo que se caracteriza pela não compreensão da linguagem falada; a *afasia sensitiva transcortical* indica geralmente uma lesão profunda nos núcleos da base ou no lobo frontal paramediano. Os pacientes com síndrome de Gerstmann têm dificuldade em dizer os nomes dos dedos, na orientação esquerda-direita, em fazer cálculos, desenho construcional e na escrita. Geralmente, a lesão que causa o distúrbio localiza-se no giro angular do hemisfério dominante. O giro angular tem sido implicado em diferentes formas de afasia. Isso pode se dever a seu papel atual na linguagem ou por criar, quando danificado, uma síndrome de desconexão. As síndromes de desconexão em geral podem se apresentar de maneiras irreprimíveis e bem definidas. Uma das mais famosas síndromes de desconexão da linguagem é a alexia sem síndrome de agrafia, na qual os pacientes podem escrever, mas não são capazes de ler. É vista com mais frequência em consequência de acidentes vasculares encefálicos occipitais esquerdos, que danificam o córtex visual à esquerda, além de perturbar a transferência das informações visuais do córtex visual occipital para o hemisfério esquerdo geralmente dominante da linguagem.

A. Dispraxia construcional e desorientação espacial

Mostrador do relógio desenhado pela paciente

Pede-se para a paciente copiar uma figura → Desenhe isso

Casa desenhada pela paciente

B. Negligência de estímulos do lado esquerdo

Mostra-se uma figura à paciente → Veja isso

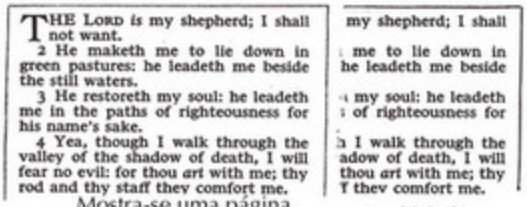

Mostra-se uma página impressa à paciente → Veja isso

C. Anosognosia
(inconsciência do déficit)

Paciente com hemiplegia esquerda. À pergunta, "O que está errado com você?" Responde, "Não há nada de errado, estou perfeitamente bem"

Não reconhecendo o déficit, a paciente insiste em tentar andar e cai, mas ainda assim não reconhece o déficit.

D. Impersistência motora

O paciente é solicitado a levantar os braços acima da cabeça e a mantê-los levantados

Levanta os braços, mas baixa-os rapidamente

E. Reconhecimento anormal de dicas sem linguagem (expressão facial, tom de voz, humor)

Mostra-se uma figura ao paciente. À pergunta, Qual é o rosto feliz?

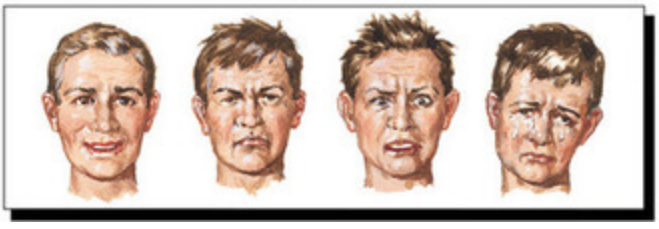

O paciente responde, "Não sei, são todos iguais"

FIGURA 2-23

Disfunção cortical superior do hemisfério não dominante

Quando se trata de déficits lateralizados induzidos por acidente vascular encefálico, os pacientes com hemiplegia do lado esquerdo, causada por dano ao hemisfério cerebral direito não dominante, geralmente não se recuperam tão bem quanto os pacientes com lesões semelhantes no hemisfério esquerdo, mesmo não sendo afásicos. O retorno ao local de trabalho e à participação doméstica e familiar anterior ocorre com menos frequência após um acidente vascular encefálico que provoca hemiplegia do lado esquerdo. Embora os distúrbios da função cortical superior e de comportamento em pacientes com doença do hemisfério direito sejam mais sutis, são da mesma forma ou mais incapacitantes funcionalmente do que a afasia mais evidente causada por doença do hemisfério esquerdo. Os déficits na doença do hemisfério direito incluem o que segue.

Dispraxia Construcional

O hemisfério encefálico direito, especialmente seu lobo parietal inferior, é especializado em funções visuoespaciais. As lesões parietais comprometem a capacidade do paciente para desenhar e copiar figuras e diagramas, reproduzir desenhos ou figuras em bloco com palitos ou abaixador de língua, ler um mapa e seguir ou dar orientações para um determinado destino. Os desenhos espontâneos são complexos e contêm todos os detalhes apropriados, mas proporções, ângulos e relações entre figuras são imprecisos, e a metade esquerda do desenho geralmente é omitida ou minimizada. Copiar uma figura não melhora significativamente o desempenho.

Negligência Espacial Unilateral

Os pacientes com lesões do hemisfério direito, especialmente as que envolvem o lobo frontal ou parietal ou tálamo, em geral negligenciam objetos, pessoas ou sons ao seu lado esquerdo. Além disso, podem não se vestir adequadamente do lado esquerdo do corpo. Quando solicitados a ler um cabeçalho ou um parágrafo, ou a examinar uma figura, eles não percebem palavras ou objetos à esquerda. Quando instruídos a dividir em

duas partes todas as linhas em um pedaço de papel, os pacientes com dano no hemisfério direito em geral dividem o lado direito da linha e não conseguem cruzar linhas do lado esquerdo da página.

É incomum a negligência espacial do lado direito após dano no hemisfério esquerdo.

Anosognosia e Respostas Emocionais Embotadas

Os pacientes com dano no hemisfério direito não conseguem reconhecer ou identificar uma hemiplegia evidente do lado esquerdo.

Não apenas negam verbalmente a fraqueza ou não conseguem localizá-la em um lado, mas podem cair quando tentam andar. Além disso, até quando admitem o déficit, esses pacientes parecem não estar preocupados ou desconfortáveis de modo relevante e normalmente não estão desestimulados em relação ao seu futuro incerto.

Os testes em pacientes com lesões de hemisfério direito também mostram que eles têm dificuldade em perceber o tom, o humor e o conteúdo emocional das expressões faciais ou a linguagem falada, além de perder as dicas que não venham da linguagem. Também podem ser incapazes de usar a própria voz ou o rosto quando em um determinado humor. A apatia e o reconhecimento embotado, bem como a transmissão de um tom emocional, podem dificultar a reabilitação e a retomada de uma vida ativa orientada aos objetivos.

Impersistência

Alguns pacientes com dano no hemisfério encefálico não dominante são incapazes de perseverar em uma determinada tarefa. Um comando que é seguido rapidamente, da mesma forma é esquecido. Quando solicitado a manter os olhos fechados, por exemplo, ou a fazer uma cruz sobre todas as letras “A” em uma página, eles começam a tarefa corretamente mas logo a abandonam. Questões são frequentemente respondidas antes que a pergunta esteja completa. O comportamento impulsivo, com pouca premeditação e perseverança, também é funcionalmente incapacitante.

Outras Disfunções

O dano ao hemisfério encefálico direito também pode afetar a capacidade de perceber ritmo, timbre ou tonalidade, ou ler, escrever ou reproduzir música. Alguns pacientes têm dificuldade em reconhecer rostos familiares (prosopagnosia) e podem ser incapazes de visualizar de memória a aparência de um objeto ou uma pessoa. Perda da lembrança de lugares, erros de localização ou de distância referentes a edifícios ou pontos de referência geográfica podem também ocorrer.

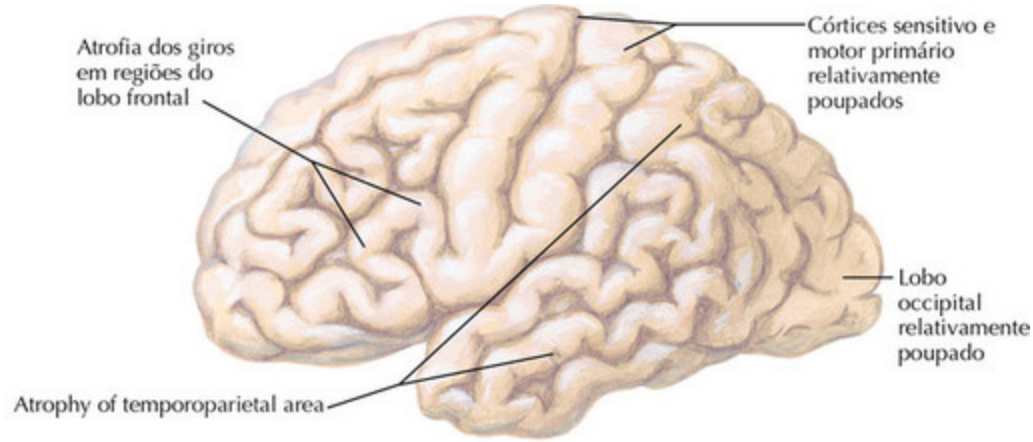

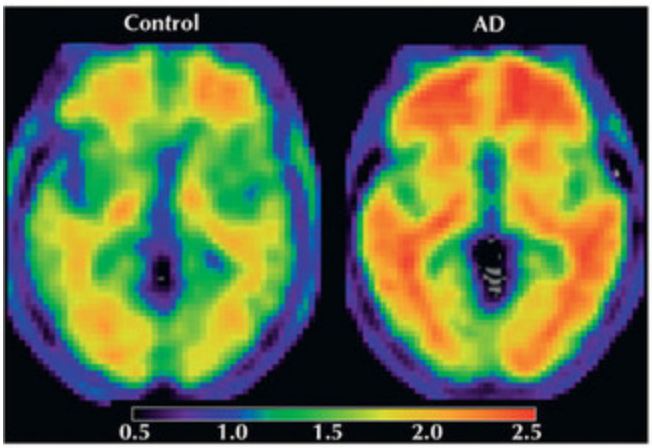

Imagens PET com florbetapir revelam a presença de depósitos de placa amilóidea no cérebro de um indivíduo com um diagnóstico clínico de doença de Alzheimer (matizes vermelhos), comparadas com a de um idoso cognitivamente normal com pouca ou nenhuma evidência de amiloide (vermelho mais claro e amarelo).

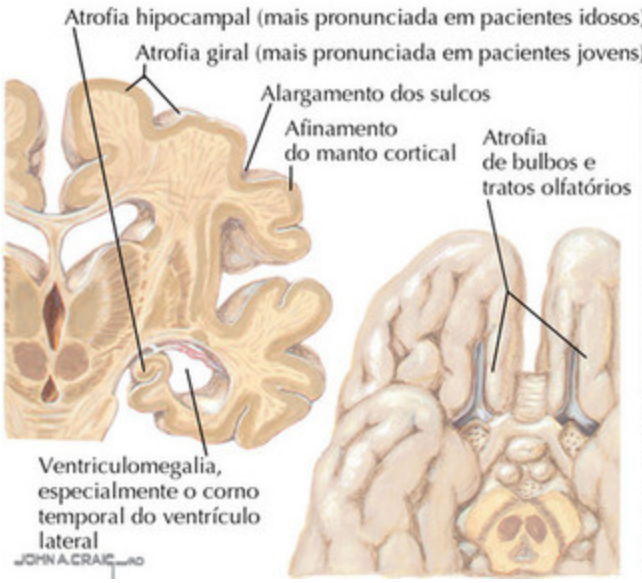

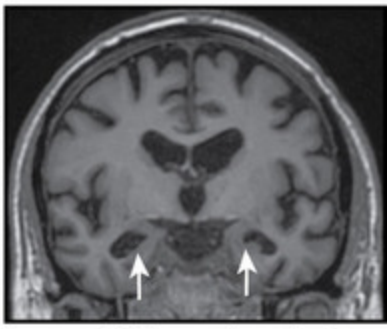

Imagem de RM coronal, ponderada em T1, mostrando atrofia bilateral do hipocampo (setas), com aumento de tamanho dos cornos temporais dos ventrículos laterais. A atrofia global é evidente com alargamento dos sulcos e aumento do espaço subarcnóideo.

FIGURA 2-24

Doença de alzheimer: patologia

A doença de Alzheimer (DA) é o distúrbio neurogenerativo mais comum e afeta 10% das pessoas com mais de 65 anos e quase 50% daquelas com mais de 85 anos. O encéfalo afetado por DA apresenta alterações grosseiras de atrofia encefálica acompanhadas de alterações microscópicas das placas amilóideas e emaranhados fibrilares.

A patologia macroscópica da DA aparece como um aumento de tamanho dos ventrículos e alargamento do sulco lateral (fissurasylviana) secundários à atrofia cortical. Muitos giros convexos estão encurtados, e os sulcos entre esses giros estão alargados. O córtex cerebral pode parecer fino, e os núcleos da base são relativamente pequenos. A região hipocampal do lobo temporal medial é afetada no início do processo patológico, observando-se geralmente atrofia proeminente dessa região. Essa região é responsável pelo armazenamento de novas informações e sua degeneração está associada a proeminente comprometimento da memória a curto prazo, que é característica da DA.

O exame microscópico das regiões afetadas revela placas e emaranhados neurofibrilares, que são as características patológicas da DA. As placas são principalmente compostas de acúmulo extracelular de proteína amilóidea insolúvel. A hipótese amilóidea especula que o acúmulo de amiloide seja o deflagrador típico que leva a alterações patológicas no encéfalo dos pacientes com DA e resulta em perda de sinapse, inflamação, alterações neurofibrilares e, por fim, morte neuronal. O amiloide parece se acumular anos antes dos sintomas clínicos e está associado a piora paralela da atrofia encefálica. Técnicas de neuroimagens, usando tomografia por emissão de pósitron (PET), permitem a detecção de presença e carga dos depósitos amilóideos no encéfalo com o uso de marcadores radioligantes. As imagens moleculares dos depósitos amilóideos são promissoras como um marcador em potencial para a DA e possivelmente permitirá a identificação dos indivíduos que ainda estão nos estágios pré-sintomáticos da doença.

Os emaranhados neurofibrilares são inclusões intracelulares compostas por agregados de proteínas *tau* que normalmente funcionam para estabilizar os microtúbulos axonais. A proteína *tau*, encontrada nos emaranhados neurofibrilares, é um estado anormal de hiperfosforilação que ocorre em conjunto com a sua dissociação dos microtúbulos e aglutinação como filamentos helicoidais pareados. Os emaranhados neurofibrilares são um acompanhamento onipresente do envelhecimento, e se acumulam com a

idade em um padrão previsível. Os indivíduos com DA tendem a ter mais emaranhados, placas e perda neuronal do que aqueles sem demência.

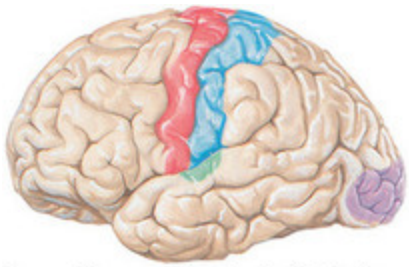

No neocórtex, envolvimento primário das áreas de associação (especialmente temporoparietal e frontal) com os córtices sensitivos primários (exceto olfatório) e córtices motores relativamente poupados

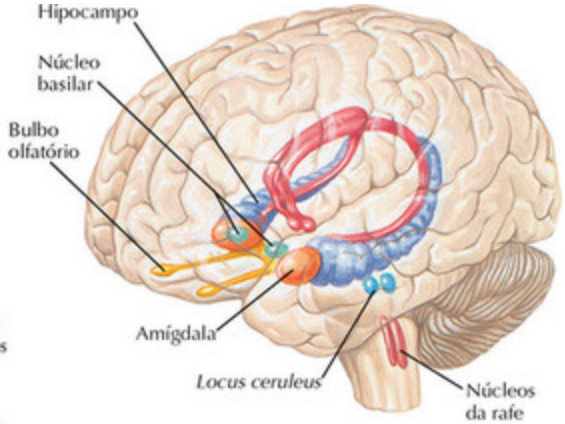

Envolvimento patológico do sistema límbico e núcleos corticais que se projetam para o córtex

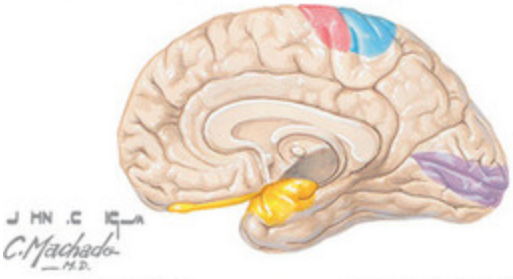

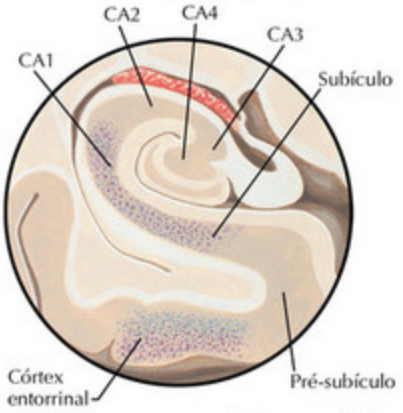

No hipocampo, emaranhados neurofibrilares, perda neuronal e placas senis primariamente localizados na camada CA1, subículo e córtex entorrinal.

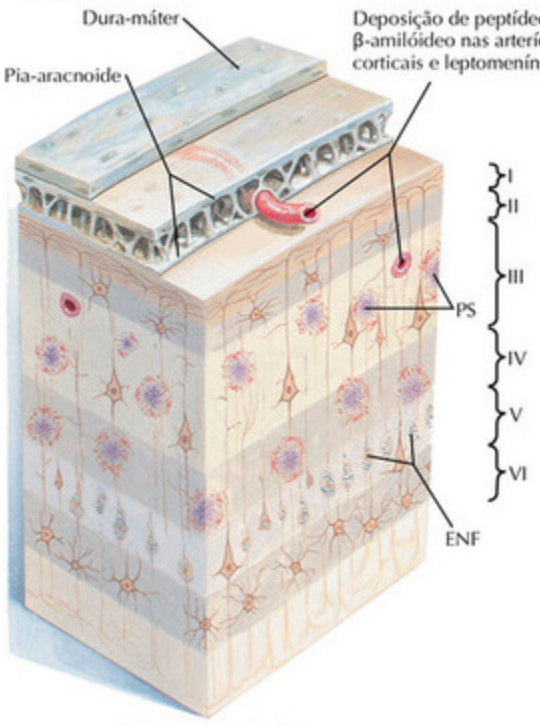

Córtex de associação

No córtex de associação, emaranhados neurofibrilares (ENFs) e a perda sináptica e neuronal predominam na camada V. Placas senis (OS) ocorrem nas camadas mais superficiais.

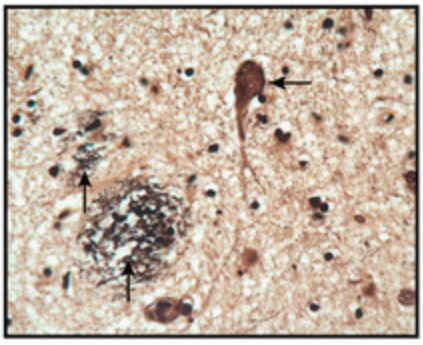

Achados patológicos característicos no encéfalo de um paciente com doença de Alzheimer: placa neurítica e emaranhados neurofibrilares. As placas neuríticas (*setas inferiores*) são depósitos extracelulares de amiloide no cérebro. Emaranhados neurofibrilares (*seta superior*) são agregados de proteína tau hiperfosforilada.

FIGURA 2-25

Doença de alzheimer: distribuição da patologia

O diagnóstico de doença de Alzheimer é determinado na autópsia com base na presença de suas características histopatológicas cardeais, os emaranhados neurofibrilares e as placas amilóideas.

As placas amilóideas são abundantes no córtex encefálico dos indivíduos com doença de Alzheimer, particularmente nas regiões parietal e frontal. Também se observa com frequência a deposição amilóidea nas artérias leptomeníngeas como uma angiopatia amilóidea. Estudos de autópsia e, mais recentemente, técnicas de imagens amilóideas, revelaram que as placas amilóideas começam a se acumular no encéfalo anos, talvez décadas, antes do surgimento de sintomas clinicamente reconhecíveis, e são encontradas nas regiões corticais com alta atividade metabólica, como a rede em modo padrão (*default mode*) que é ativa quando um indivíduo está em repouso e não participa de uma tarefa cognitiva específica. As regiões, como o pré-cúneo e cingulado posterior, que possuem fortes conexões com o hipocampo estão entre as áreas afetadas primeiro.

Os emaranhados neurofibrilares (ENF) se acumulam de modo previsível, à medida que o indivíduo envelhece, e são um acompanhamento onipresente do envelhecimento. O acúmulo desses ENFs começa no lobo temporal medial (amígdala e córtex entorrinal) estendendo-se gradualmente a todo o sistema límbico (hipocampo e córtices do cíngulo) e posteriormente a todo o isocórtex. O padrão estereotipado de acúmulo é usado no estagiamento patológico da doença (estagiamento de Braak). O estagiamento patológico de DA baseia-se em um padrão hierárquico de aparecimento dos emaranhados neurofibrilares em várias regiões. Existem dois estágios transentorrinais “pré-sintomáticos”, nos quais os ENFs permanecem no córtex perirrinal. No estágio III, os ENFs envolvem as regiões límbicas e a camada II do córtex entorrinal. O estágio IV da DA é marcado por ENFs mais extensos nas regiões límbicas, na camada IV entorrinal e região CA1 hipocampal. Esses últimos estágios (III e IV) correspondem clinicamente a comprometimento cognitivo leve (CCL) e não à demência. O CCL representa um estágio intermediário entre o envelhecimento normal e a demência. Tipicamente, os pacientes notam

problemas de memória subjetiva, necessidade de fazer listas assim como “deslizes” da memória a curto prazo; mas essas alterações não são graves o suficiente para interferir nas atividades diárias. À medida que o estágio patológico da DA progride, os ENFs se acumulam nas regiões inferotemporal, retrosplenial e, eventualmente, no córtex de associação, enquanto o córtex motor primário é poupado. Nesses estágios, as características clínicas de DA estão presentes e incluem comprometimentos de memória, julgamento, orientação, linguagem e tomada de decisões.

É interessante notar que algum emaranhado patológico está presente em todos os idosos, embora os indivíduos com DA tenham maior carga de emaranhados neurofibrilares e uma distribuição muito mais difusa em todo o isocórtex. A região CA1 do hipocampo e o córtex entorrinal são particularmente suscetíveis ao acúmulo tanto de placas quanto de emaranhados nos estágios iniciais da doença. Essas regiões são importantes para mediar a formação de memórias, e sua degeneração é responsável pelos comprometimentos proeminentes na memória a curto prazo observados em pacientes de DA.

Os dados bioquímicos dos pacientes com DA revelam diminuição inicial na *colina acetiltransferase* e a*cetilcolinesterase*, indicando disfunção da via neural que utiliza acetilcolina como neurotransmissor. O número de neurônios encontra-se reduzido no núcleo basilar (de Meynert), que possui inervações neuronais colinérgicas na maior parte do córtex cerebral. A degeneração seletiva dos neurônios colinérgicos mesencefálicos basais resulta em um déficit colinérgico que contribui para os sintomas da DA. Esses achados levaram ao desenvolvimento dos primeiros tratamentos efetivos em melhorar os sintomas de DA, os inibidores da acetilcolinesterase, que agem pelo aumento dos níveis cerebrais de acetilcolina.

Perda de memória
"Onde está meu talão de cheques?"
Desorientação espacial
"O senhor pode me orientar como chego ao meu escritório? Tenho o endereço escrito em algum lugar, mas não consigo encontrá-lo."
F. Netter M.D.
Circunlocução
Pede ao marido, "John querido, por favor, ligue para aquela mulher que cuida do meu cabelo."
Fase avançada
Roupas sujas, postura inclinada para frente, lenta, apática, confusa, desorientada.
Fase terminal
Preso ao leito, rígido, irresponsivo, quase mudo, incontinente

FIGURA 2-26

Doença de alzheimer: manifestações clínicas, fases progressivas

Os estágios iniciais da doença de Alzheimer geralmente se caracterizam por alterações cognitivas em múltiplos domínios de cognição, incluindo memória, função executiva, linguagem e função visuoespacial. É importante notar que, muitas vezes, essas alterações cognitivas são bem compensadas e que os indivíduos ainda podem ser independentes em muitas atividades na comunidade e seus sintomas podem não ser imediatamente aparentes na conversação casual. As observações de um membro da família, parente ou amigo que descrevam alterações cognitivas que interferem, ainda que levemente, na função habitual do indivíduo é um indicador sensível dos estágios mais precoces de DA.

1. *Perda de memória:* A característica clínica da DA é a perda de memória. Os pacientes podem esquecer detalhes das conversações e eventos recentes. Os membros da família frequentemente relatam que o paciente faz perguntas repetidas ou repete histórias, até na mesma conversação. Têm dificuldade em se lembrar de consultas, tomar as medicações e tendem mais a perder objetos.
2. *Disfunção executiva:* A função executiva é definida aproximadamente como a capacidade de organizar informações e perseguir os objetivos. Em geral são observados problemas sutis na função executiva nos estágios iniciais, ocorrendo problemas para planejar e organizar. Isso pode se manifestar como dificuldade em administrar um talão de cheques e as finanças domésticas, ou mais dificuldade em seguir uma receita. Os pacientes têm mais dificuldade para tomar decisões e solucionar problemas, sendo mais provável que recorram à ajuda alheia.
3. *Diminuição da facilidade na linguagem:* A comunicação pode ser menos precisa que o normal e conter mais palavras “preenchedoras” e elementos circunlocutórios. Os pacientes podem ter dificuldade em se lembrar de nomes de pessoas e lugares, ainda que geralmente mantenham a capacidade de entender e repetir a linguagem falada e não cometer erros parafásicos, ao contrário dos pacientes com afasia decorrente de acidente vascular encefálico.

4. *Disfunção visuoespacial:* Os pacientes podem ter problemas de locomoção, ao dirigir veículos e, nos estágios iniciais, muitas vezes restringem-se a dirigir em áreas mais familiares. Finalmente, a desorientação espacial interfere na capacidade de se locomover até nos lugares mais familiares, como na própria vizinhança.

À medida que a doença progride implacavelmente nos estágios moderados, o maior declínio funcional reflete um envolvimento mais difuso das regiões neocorticais. As crescentes dificuldades nas atividades instrumentais da vida diária são proeminentes, como cozinhar, limpar e se vestir. A apraxia, um distúrbio do movimento hábil apesar da força, sensação e coordenação intactas, desenvolve-se à medida que a típica DA progride, mas não é uma característica inicial proeminente. Pode se manifestar como mais dificuldade no uso de ferramentas (como o uso de talheres, uso da chave para abrir uma porta) e em se vestir na sequência apropriada. As mudanças comportamentais podem ser proeminentes. Os pacientes podem se tornar cada vez mais apáticos e menos interessados nas outras pessoas e em seu ambiente. Também perdem o interesse pela leitura, televisão e reuniões sociais. Dão menos atenção à apresentação pessoal e ao vestuário, e até as pessoas anteriormente exigentes deixam sua casa, quarto e pertences fora dos lugares e desorganizados, Ocasionalmente, ocorrem comportamentos agitados ou beligerantes.

No *estágio avançado de DA*, os pacientes não conseguem realizar as atividades simples da vida diária. Permanecem no leito, a não ser que sejam ajudados a levantar e precisam de auxílio para as funções de se vestir, comer e de toalete. Não podem se aventurar a sair sozinhos e se perdem, mesmo em suas casas. Confundem noite e dia e desenvolvem incontinência

O curso da doença normalmente é de 7 a 12 anos. Na fase terminal, os pacientes ficam presos ao leito, mudos e enrijecidos, sucumbindo por fim às complicações médicas, como, pneumonia, urosepse ou úlceras de decúbito.

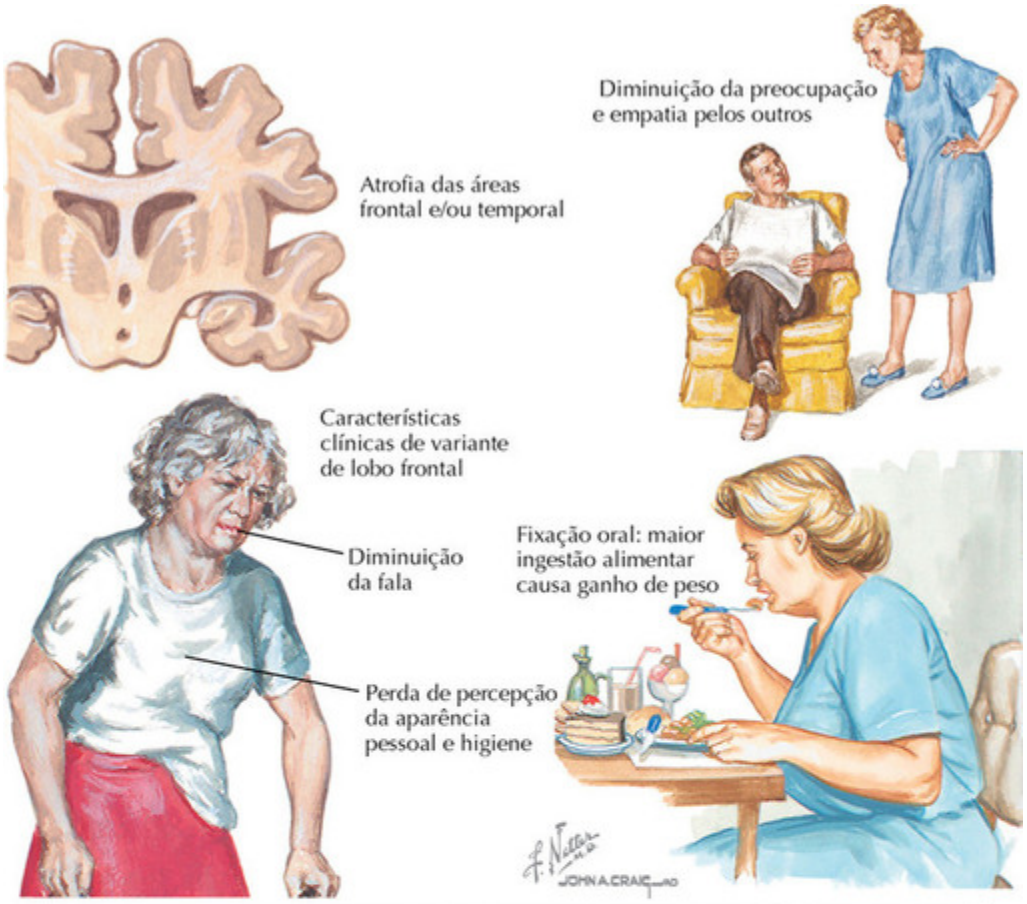

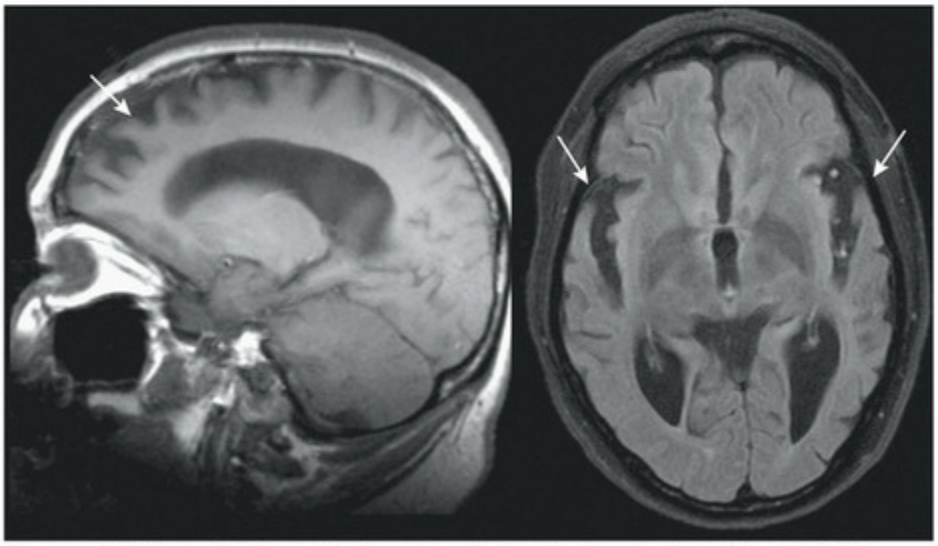

Imagens de RM, ponderada em T1, demonstrando significativa atrofia nos lobos frontal (esquerdo) e temporal (direito) em um paciente com demência frontotemporal

FIGURA 2-27

Demência frontotemporal

A demência frontotemporal (DFT) é um espectro heterogêneo de distúrbios caracterizados por degeneração dos lobos frontais e temporais anteriores, resultando em vários sintomas de transtornos de personalidade, comportamento e linguagem. A DFT é a terceira forma mais comum de demência neurodegenerativa, classificada após a doença de Alzheimer e demência com corpos de Lewy, e talvez seja responsável por 5% de todos os casos de demência. A DFT geralmente apresenta-se em idade mais jovem que a doença de Alzheimer e em seu início se dá aos 58 anos de idade.

Alterações comportamentais e de personalidade são as características iniciais proeminentes em indivíduos com DFT, refletindo o envolvimento patológico dos lobos frontais, com mais frequência, no hemisfério direito. Os sintomas incluem desinibição, julgamento comprometido e habilidades sociais perturbadas. Um indivíduo com DFT pode ter comportamento inadequado, como usar palavrões, fazer piadas vulgares e perder o tato social. Seus hábitos dietéticos podem mudar, e pode consumir somente certos alimentos, como doces. Alterações proeminentes da personalidade são perturbadoras para a família dos pacientes, ainda que eles próprios tipicamente não estejam preocupados e lhes faltem discernimento e empatia sobre como essas mudanças afetam suas famílias. Alguns indivíduos desenvolvem comportamento repetitivo ou compulsivo. Amnésia grave e comprometimento visuoespacial tipicamente não estão presentes. De fato, muitos pacientes com DFT são orientados e capazes de manter o controle de suas tarefas diárias.

A apresentação da linguagem na DFT é variável, dependendo da distribuição da patologia e inclui distúrbios de fluência e compreensão da fala. A área de Broca está localizada nos giros inferior e médio do lobo frontal esquerdo e está envolvida na geração de sequências de articulação que transformam pensamentos em declarações. A neurodegeneração, que afeta a área de Broca, resulta em progressiva afasia não fluente caracterizada pela perda da fala fluente e anomia proeminente. A fala pode ter uma qualidade interrompida por frequentes pausas para encontrar uma palavra. As circunlocuções são comuns, porque o paciente tem dificuldade em recuperar as palavras concisas e as substitui por outras palavras ou declarações em lugar da palavra desejada. A área de Wernicke na junção temporoparietal esquerda é a mediadora das associações sensitivas que

codificam o significado da palavra. A neurodegeneração que afeta essa região resulta em demência semântica caracterizada pelo precoce comprometimento da semântica (significado das palavras), e consequentemente em fala fluente, vazia, e perda de compreensão fonológica. A fala pode ser sem esforço e sem hesitações, mas transmite pouca informação significativa. Esses pacientes têm problemas proeminentes de compreensão (*i.e.*, seguir comandos), apesar de sua fala fluente e fácil. Como a rede de linguagem, que está proeminentemente envolvida (área de Wernicke), é contígua às redes de associação visual, a demência semântica também pode estar associada a uma complexa disfunção visuoperceptiva, como a prosopagnosia e no reconhecimento visual de objetos.

Devem ser obtidas neuroimagens para descartar a presença de lesões estruturais (p. ex., acidente vascular enceálico, tumor) e estas podem revelar a presença de atrofia desproporcional nos lobos frontal e temporal. Além disso, a obtenção de imagens funcionais, na forma de tomografia por emissão de pósitron (PET), pode revelar atividade metabólica alterada nos lobos frontal e temporal.

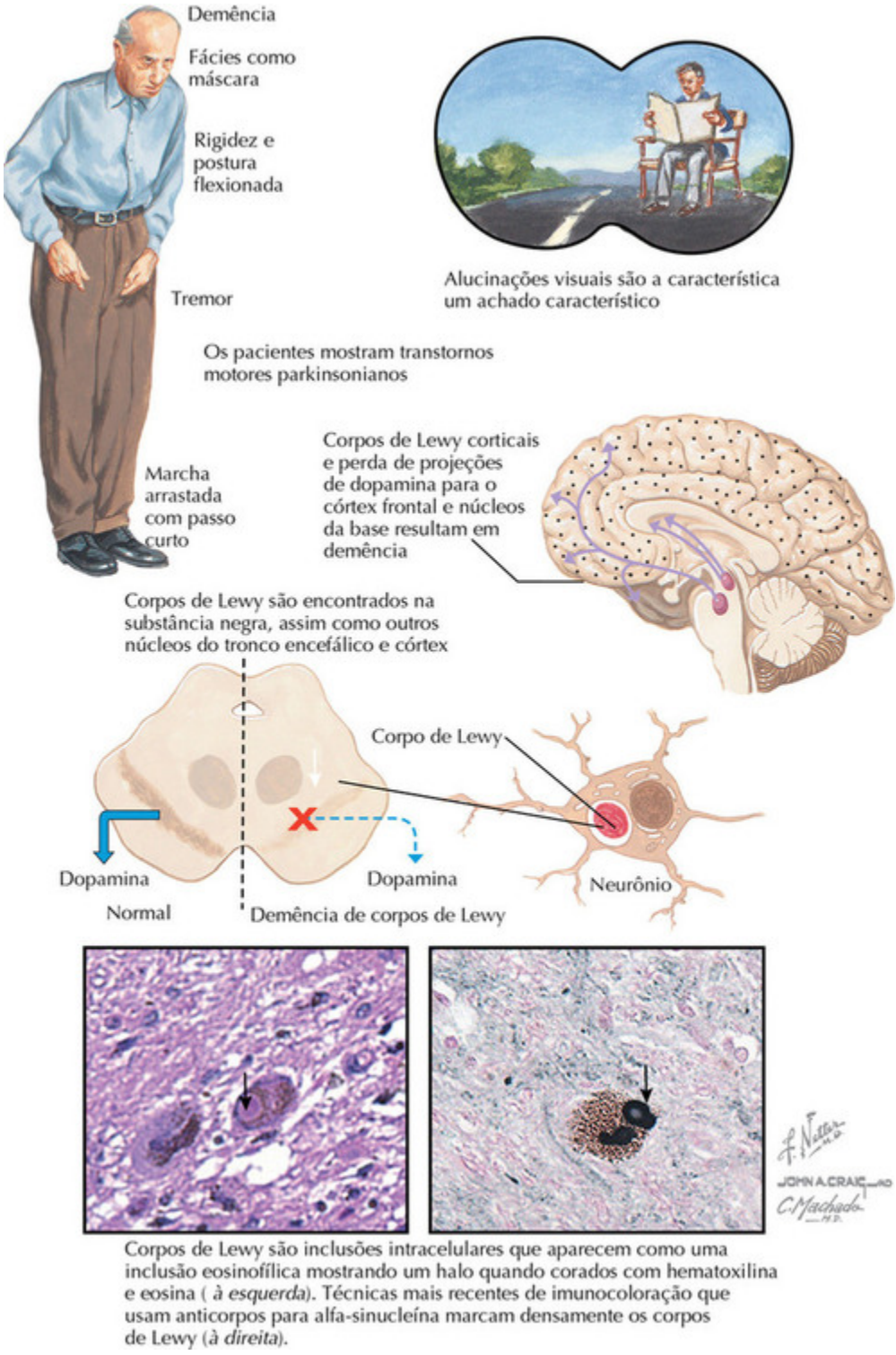

Corpos de Lewy são inclusões intracelulares que aparecem como uma inclusão eosinofílica mostrando um halo quando corados com hematoxilina e eosina (*à esquerda*). Técnicas mais recentes de imunocoloração que usam anticorpos para alfa-sinucleína marcam densamente os corpos de Lewy (*à direita*).

FIGURA 2-28

Demência com corpos de lewy

A demência com corpos de Lewy (DCL) é a segunda causa mais comum, responsável por 10% a 15% dos casos de demência. A característica patológica da DCL é a presença de corpos de Lewy nos neurônios do tronco encefálico, principalmente na substância negra, e em todo o córtex cerebral. Os corpos de Lewy compõem-se principalmente de agregados anormais da proteína sináptica alfa-sinucleína. É interessante notar que, muitas vezes, alterações encefálicas da doença de Alzheimer (placas e emaranhados) são concomitantes à patologia típica de corpos de Lewy.

Em pacientes com DCL, o declínio cognitivo e funcional da demência é acompanhado da combinação de características clínicas, como alucinações visuais, parkinsonismo e comprometimento cognitivo flutuante. As alucinações visuais podem estar presentes no curso clínico inicial e tendem a persistir durante toda a evolução. Tipicamente, essas alucinações visuais são imagens vívidas de objetos animados (p. ex., crianças, animais) em oposição a fenômenos visuais inespecíficos. O parkinsonismo (rigidez, tremor, bradicinesia, anormalidades da marcha) se desenvolve, em algum momento, na maioria dos pacientes com DCL, com episódios recorrentes de confusão em um cenário de deterioração progressiva. As flutuações da função cognitiva manifestam-se como alteração da atenção e dos níveis de alerta que pode durar vários minutos, horas ou dias.

Outras características geralmente observadas em pacientes com DCL são outros sintomas neuropsiquiátricos como delírio, apatia e ansiedade. Os transtornos comportamentais do sono de movimento rápido dos olhos (REM) são vistos com frequência na DCL e em outras sinucleinopatias, como a doença de Parkinson. Os transtornos comportamentais do sono REM manifestam-se como sonhos vívidos ou atemorizantes associados a um comportamento motor simples ou complexo. Além disso, anormalidades autonômicas são comuns na DCL e incluem hipotensão ortostática e hipersensibilidade do seio carótico. Essas anormalidades podem resultar em “tontura”, pré-síncope, síncope e quedas, que são aspectos comuns da apresentação clínica.

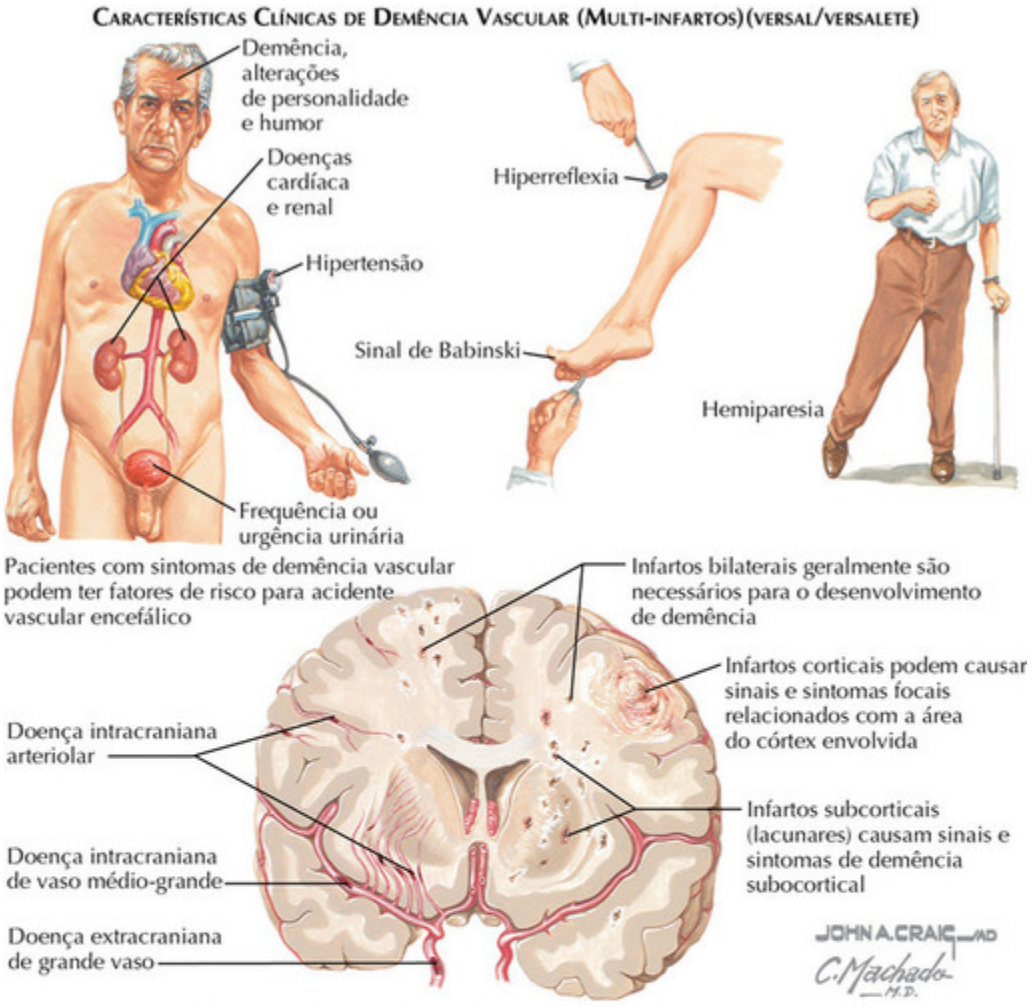

Progressão clínica. A demência vascular mostra início abrupto e progressão gradual em contraste com a progressão da doença de Alzheimer.

FIGURA 2-29

Demência vascular

A demência vascular é interessante já que os indivíduos com verdadeira demência vascular não recebem esse diagnóstico, enquanto outros que provavelmente não a têm são diagnosticados com a doença. As apresentações mais simples ocorrem naqueles indivíduos com cognição normal que sofrem um grande acidente vascular encefálico que causa uma combinação de sinais cognitivos, com afasia e problemas para recuperar lembranças. Se não for possível ao paciente reassumir o nível de função diária pré-acidente vascular encefálico devido a esses novos déficits cognitivos, são atendidos os critérios para a demência vascular, mas como foi o AVE que claramente causou os déficits, estes são considerados simplesmente como suas consequências (em oposição à demência vascular ostensiva). Por outro lado, alguns pacientes apresentarão uma demência gradualmente progressiva, déficits de memória do tipo retenção, sem sinais motores, sem história de alterações sensitivas ou motoras e um estudo de neuroimagens mostrando alterações subcorticais possivelmente compatíveis com “doença cerebrovascular de pequeno vaso”. Nesses pacientes idosos, quase sempre são esperadas placas e emaranhados da doença de Alzheimer. Nesses casos, apesar das alterações nas neuroimagens, provavelmente é mais apropriado considerar a doença de Alzheimer como a etiologia primária. Além disso, a frequente associação entre doença de Alzheimer e a patologia cerebrovascular sugere que essas condições estejam ligadas de alguma forma.

Dependendo de ser o AVE o responsável pela alteração cognitiva, as demências vasculares podem ser subclassificadas em simples *versus* múltiplas, e de grande vaso *versus* pequeno vaso. Como se mencionou anteriormente, um AVE único de grande vaso pode causar síndrome da demência. Muitas vezes tais apresentações são óbvias porque tipicamente ocorrem no contexto de um AVE agudo, de grande vaso, claramente diagnosticável. Alguns pacientes sofrem múltiplos AVEs de grandes vasos. Significativos danos encefálicos relacionados com AVE estão geralmente associados a graus mais elevados de disfunção cognitiva.

Os pequenos AVEs únicos podem alterar a cognição quando ocorrem dentro de áreas específicas, e as danificam, as quais são críticas para o desempenho cognitivo. O tálamo, cabeça do núcleo caudado e fórnice constituem alguns exemplos em que um AVE estrategicamente colocado poderá causar impacto na cognição. O declínio cognitivo, grave o suficiente

para qualificar para um diagnóstico de demência sindrômica, também resulta de múltiplos AVEs de pequenos vasos que nas neuroimagens aparecem como múltiplos AVEs lacunares. Como no caso das demências por múltiplos infartos de grandes vasos, esse tipo de demência vascular por múltiplos infartos de pequenos vasos muitas vezes se apresenta em um contexto de declínio gradual que ocorre em associação com o diagnóstico de AVEs agudos.

Quando se trata de diagnosticar demência vascular, os casos mais difíceis são aqueles em que o paciente desenvolveu demência clínica, não existindo um histórico clínico de AVE agudo previamente diagnosticado, mas um estudo por neuroimagens revela dano encefálico extenso induzido por AVE. Em muitos desses casos, as imagens mostram extensas alterações na substância branca subcortical. Essas alterações podem aparecer confluentes ou anatomicamente mais restritas. Podem coalescer em torno dos ventrículos laterais, podendo ou não também se projetar separadamente para o interior de outras áreas de substância branca em padrão mais irregular ou pontuado. Quando, de fato, essa alteração da substância branca está impulsionando a demência, deve-se então considerar um diagnóstico de demência vascular isquêmica subcortical, podendo uma pesquisa patológica revelar alterações compatíveis com doença de Binswanger. Entretanto, indivíduos idosos sem demência e pacientes com demências neurodegenerativas também podem mostrar padrões similares de alteração da substância branca subcortical. Nessa última situação, a alteração da substância branca pode representar uma consequência de uma doença de base verdadeira, em oposição a uma causa de demência. Ao considerar tais casos, o quadro clínico geral, incluindo a história clínica, exame clínico geral e um exame neurológico cognitivo, precisa ser sintetizado e interpretado com muito cuidado Algumas vezes, esses pacientes receberam finalmente um diagnóstico de demência vascular-degenerativa mista ou “doença de Alzheimer mais doença cerebrovascular”.

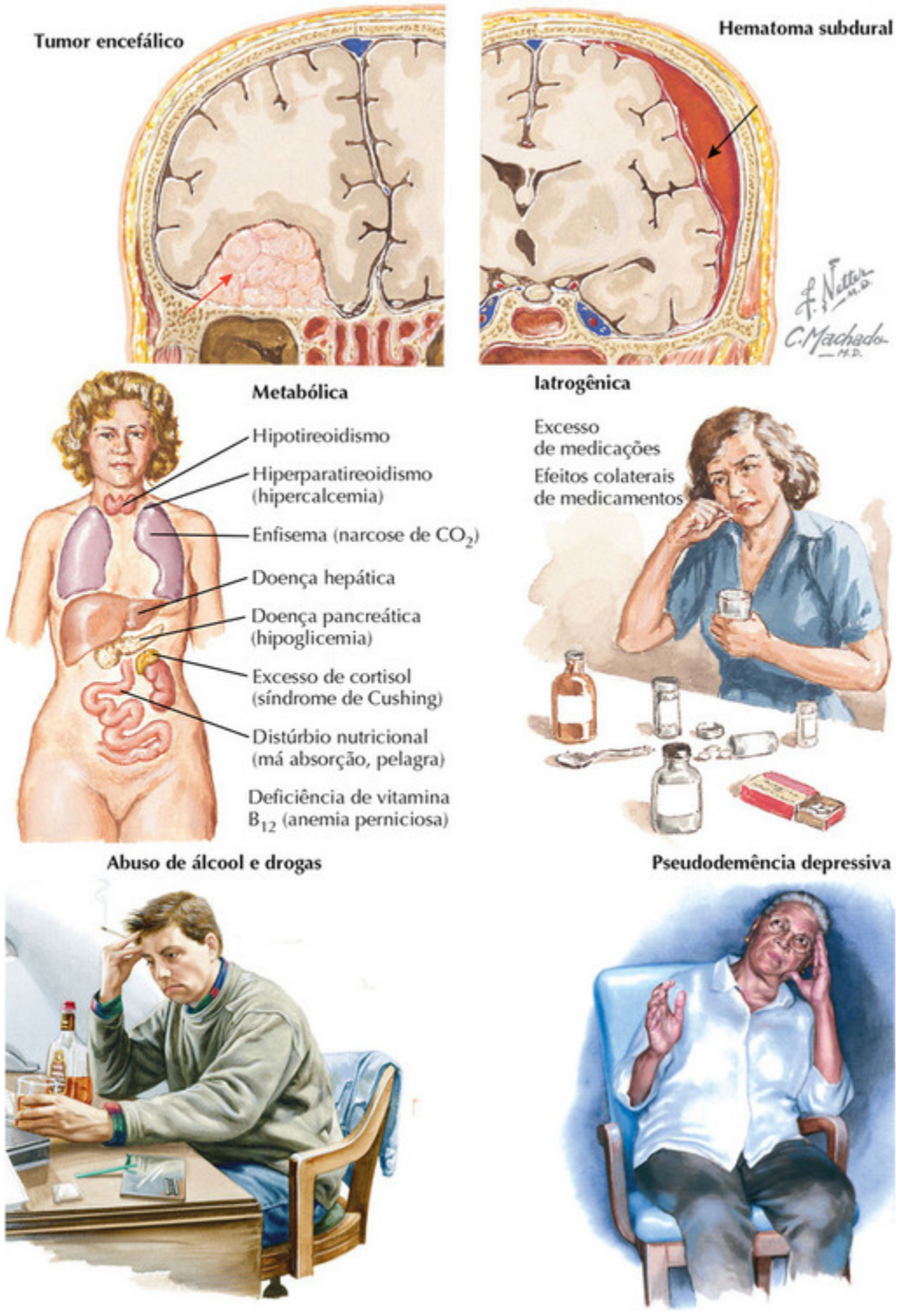

FIGURA 2-30

Demências tratáveis

Embora, sob vários aspectos, as capacidades de desempenho cognitivo evoluam durante a vida adulta, muitos idosos permanecem mentalmente lúcidos em sua nona e décima décadas. Portanto, o surgimento de alterações não características na cognição de um indivíduo, as quais causam impacto em suas atividades habituais, justifica uma avaliação das possíveis etiologias.

Sendo a doença de Alzheimer a causa mais comum do declínio intelectual no fim da vida, sinais e sintomas incomuns a essa doença devem particularmente alertar o médico para um diagnóstico diferente e para a possibilidade de se reverter o processo de demência. Tais características incluem idade jovem ao início; cefaleia proeminente; transtornos da marcha ou incontinência no curso inicial da doença; crises epilépticas; febre, declínio abrupto durante semanas ou meses; alteração da consciência, especialmente sonolência, estupor ou delírio; história de trauma cefálico; sinais neurológicos focais, como anormalidades visuais, motoras ou sensitivas; disfunção associada de nervos periféricos, caracterizada por parestesias e ausência de reflexos distais, além de conhecido câncer sistêmico, doença vascular do colágeno ou endocrinopatia. A presença de quaisquer dessas características deve determinar uma avaliação adicional e a consideração das seguintes demências tratáveis.

Doença Metabólica com Encefalopatia

Quando o declínio intelectual é causado por doença metabólica, normalmente há quatro características associadas: diminuição do alerta; asterixe; diminuição global da função mental, muitas vezes com fuga de ideias e variabilidade da função intelectual durante o dia. A disfunção metabólica pode ser *endógena* ou *exógen*a. Uma anormalidade endógena indica que o excesso ou a escassez de uma substância ou metabólito normalmente encontrado no corpo, como cálcio, sódio, hormônio tireóideo, açúcar etc., possa ser o responsável.

Insuficiências pulmonar, renal ou hepática também estão nessa categoria. A disfunção metabólica exógena é causada por deficiência de uma substância na dieta, como vitamina B_{12} ou ácido nicotínico ou intoxicação de uma crescente variedade de agentes, como álcool, barbitúricos ou narcóticos.

Tumores Encefálicos

Tumores encefálicos benignos primários, como os meningiomas, que afetam os sulcos olfatórios e os lobos frontais diminuem a função mental por pressionar o tecido encefálico ou obstruir o sistema ventricular. Os tumores metastáticos primários malignos também podem causar declínio intelectual, normalmente com sinais focais ou multifocais e crises epilépticas.

Trauma Cefálico

Uma história de lesão cefálica, sonolência e ligeira fraqueza lateralizada são indícios, particularmente, de um hematoma subdural. O médico deve estar atento a essa possibilidade porque muitos pacientes já esqueceram do trauma incitante no momento da procura de atenção médica.

Hidrocefalia de Pressão Normal

Na maioria dos pacientes, essa condição oculta não é identificada até que o estado patológico cause sintomas evidentes.

Infecção

Um estado mental alterado, geralmente com cefaleia e pleocitose do líquido cefalorraquidiano (LCR), pode ser a primeira indicação de sífilis do sistema nervoso central (SNC), tuberculose ou meningite fúngica.

Depressão

A depressão está associada a declínios mensuráveis em alguns aspectos da memória e as queixas respectivas são um sintoma frequente dessa condição. A *pseudodemência depressiva* é um conceito que alguns levantaram para caracterizar a depressão como um simulador potencial de demência. A depressão deve ser considerada em pacientes com demência, embora muitas vezes seja uma expressão inicial das alterações neuropatológicas de Alzheimer no cérebro. A depressão em pacientes com a doença de Alzheimer contribui para o maior declínio funcional e deve ser tratada de maneira agressiva.

Doença Cerebrovascular

Os acidentes vasculares encefálicos podem destruir regiões do encéfalo que regem os processos de pensamento. Quando isso ocorre, anormalidades motoras e reflexivas em geral são paralelas ou excedem o grau de declínio intelectual. Normalmente, o paciente também tem história de declínio abrupto, assim como hipertensão e doença coronariana ou vascular periférica.

Estudos Diagnósticos

A triagem de parâmetros bioquímicos, especialmente o nível de vitamina B_{12} e as funções tireóidea, renal, hepática e pulmonar podem ser importantes na avaliação das potenciais causas da demência. Neuroimagens, eletroencefalografia e análise de LCR também podem detectar causas insuspeitadas de demência.

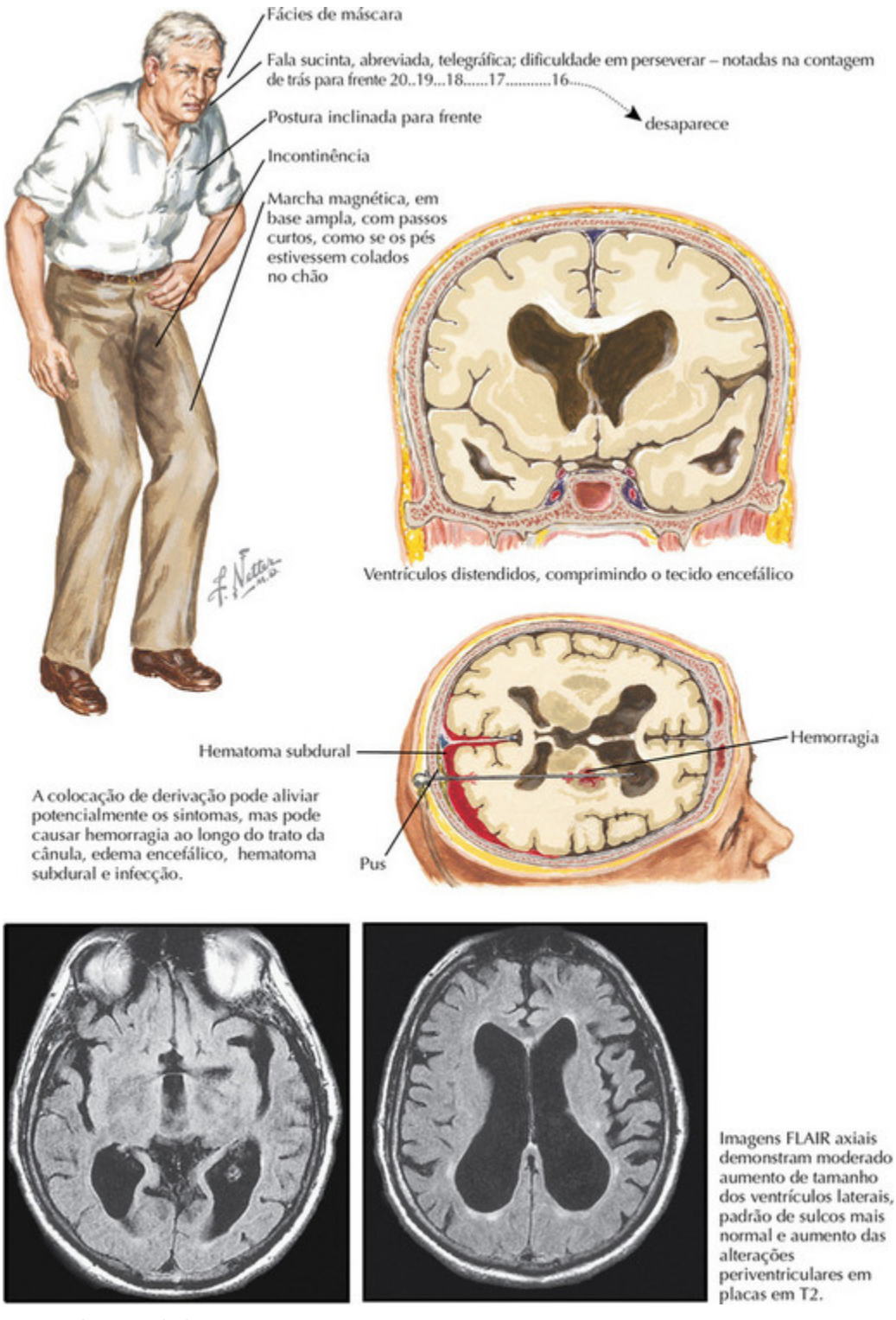

FIGURA 2-31

Hidrocefalia de pressão normal

O “sistema de canalização” do sistema nervoso central (SNC) opera em um delicado equilíbrio. O fluido produzido no plexo coroide dos ventrículos laterais circula através do terceiro ventrículo, aqueduto cerebral (de Sylvius) e quarto ventrículo. Após sair do teto do quarto ventrículo, o líquido cefalorraquidiano (LCR) circula ao redor do encéfalo dentro das cisternas subaracnóideas e, finalmente, é absorvido pelas granulações aracnóideas passando para a circulação sanguínea. Se for produzido mais LCR do que absorvido, os ventrículos e o espaço subaracnóideo distendem-se com o fluido. No adulto, esse desequilíbrio leva ao aumento dos ventrículos, que então invadem a substância branca cerebral, especialmente na região frontal.

Condições que sabidamente causam cicatrização das membranas pia-aracnoide, como a infecção meníngea, hemorragia subaracnóidea ou sangramento decorrente de trauma passado, podem causar hidrocefalia por diminuir a eficácia na absorção do LCR. Na maioria dos idosos, a hidrocefalia comunicante não tem uma causa facilmente identificável. Embora possivelmente resulte da degeneração das granulações e membranas aracnóideas, existem poucos estudos detalhados da estrutura morfológica da aracnoide em pessoas normais ou em pacientes com hidrocefalia. Como a pressão do LCR em geral está elevada na hidrocefalia obstrutiva devido a tumor e, por razões incertas, se encontra na faixa normal na hidrocefalia comunicante, o último distúrbio é chamado de hidrocefalia de pressão normal.

A hidrocefalia de pressão normal geralmente se desenvolve em um período de 6 a 12 meses, mas às vezes sua progressão é insidiosa ao longo de alguns anos. As neuroimagens mostram aumento acentuado dos ventrículos, muitas vezes com pouca ou nenhuma atrofia cortical.

Manifestações Clínicas

A maioria dos sintomas relaciona-se com aumento de tamanho dos cornos anteriores (frontais) e perda de substância branca do lobo frontal e pode ser descrita como a clássica tríade de demência, transtorno da marcha e incontinência urinária.

1. *Anormalidade da marcha:* Os pacientes com hidrocefalia de pressão normal têm significativas anormalidades na marcha, que muitas vezes é

descrita como “magnética” porque o início das passadas é difícil e os pés parecem presos no chão.

2. *Demência:* O paciente mostra menos interesse pelo ambiente e parece apático. A fala se torna menos espontânea, e as palavras são resmungadas em uma voz com volume mais baixo que o normal. Posteriormente, o paciente pode emudecer. Apesar da reduzida quantidade de conversação, o vocabulário e a memória são preservados, e as respostas a perguntas, embora sucintas, normalmente são corretas.
3. *Incontinência:* O paciente perde a capacidade de reter urina, apesar da percepção normal da urgência e da necessidade de urinar. O rápido curso; a proeminência da apatia e precoce disfunção motora, da marcha e esfinctérica; bem como a lentidão da função de memória preservada e de vocabulário contrastam com os achados na doença de Alzheimer.

Tratamento

A *punção espinal* com drenagem de fluido pode levar a melhora temporária da marcha e do alerta. A administração de *acetazolamida* reduz a produção de LCR e, portanto, pode melhorar o desequilíbrio entre produção e absorção de LCR.

A cisternografia após introdução de um radionuclídeo por punção lombar pode ser valiosa na avaliação de padrões de fluxo anormais de LCR. Infelizmente, porém, não existe um teste definitivo para predizer de maneira confiável se o paciente vai melhorar após a colocação cirúrgica de um dreno ventricular.

As derivações (*shunts*) ventriculares parecem mais eficazes em pacientes com a clássica tríade de sintomas, e nos quais o curso da demência foi breve e é possível identificar a causa do distúrbio, como hemorragia subaracnóidea passada. As complicações das derivações ventriculoperitoneais em adultos incluem hematoma intracerebral ou intraventricular durante inserção da sonda; infecção da derivação e do espaço peritoneal; hiperdrenagem de LCR, que causa subsequente edema encefálico para ocupar a lacuna, e colapso do manto encefálico fino com ruptura das veias de união e formação de hematoma subdural. É alta a incidência de infecção das derivações.

OceanofPDF.com

SEÇÃO 3

Epilepsia

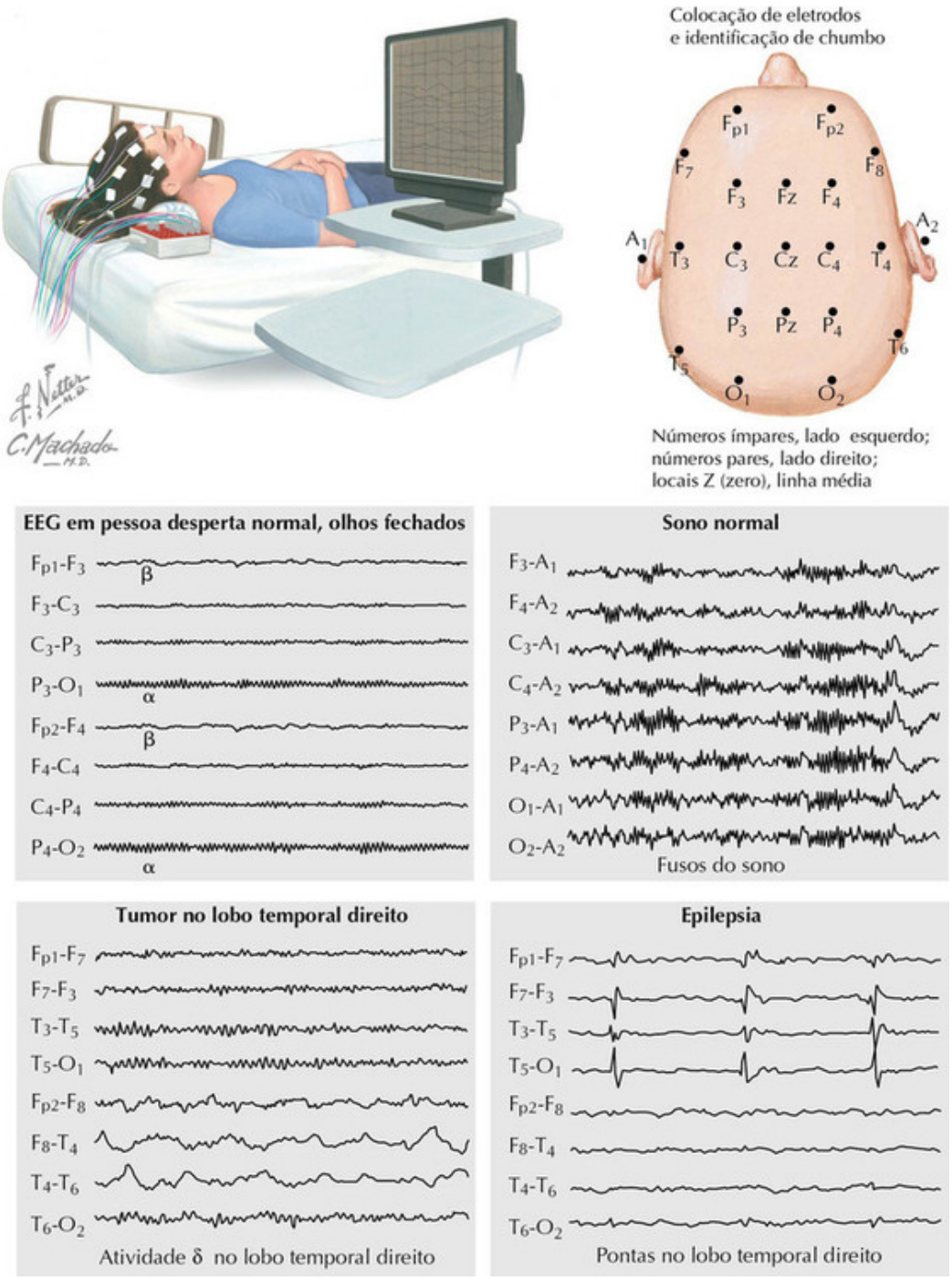

FIGURA 3-1

Eletroencefalografia

O eletroencefalograma (EEG) é um registro da atividade elétrica das células nervosas no encéfalo. O EEG é baseado na medição de campos elétricos

produzidos pela condução de volume de correntes iônicas de células nervosas através do espaço extracelular. Os potenciais registrados do EEG surgem do fluxo da corrente extracelular, a partir dos potenciais excitatórios pós-sinápticos totalizados (PEPSs) e dos potenciais inibitórios pós-sinápticos (PIPSs). O EEG não registra a atividade dos neurônios de forma individual, porém depende da soma de milhares a milhões de potenciais pós-sinápticos (PPSs), e dessa forma representa a atividade de uma ampla agregação neuronal. Embora os potenciais de ação dos nervos apresentem alterações de voltagem mais elevadas do que PEPSs e PIPSs, devido à ausência da soma e da curta duração dos potenciais de ação, geralmente acrescentam pouca atividade ao EEG. Durante as crises, ocorre o disparo síncrono de conjuntos amplos de potenciais de ação dos neurônios, que podem contribuir para o sinal do EEG. O modo usual para registrar um EEG é colocar pequenos eletrodos sob a forma de discos metálicos no couro cabeludo em posições padronizadas. O sinal desses eletrodos é então amplificado, digitado e armazenado eletronicamente. O EEG é então lido em uma tela de computador.

Atividade da onda encefálica

A atividade encefálica consiste de formas de ondas que variam na polaridade, configuração e frequência, e geralmente variam na voltagem de 20 a 60 microvolts. A atividade do EEG no couro cabeludo evidencia oscilações em diversas frequências, representando uma atividade sincronizada sobre uma rede de neurônios. As formas de ondas do EEG são classificadas de acordo com suas frequências, medidas em ciclos por segundo ou Hertz (Hz). A atividade alfa varia entre 8 a 13 Hz. O ritmo alfa está predominantemente na região posterior da cabeça, e é a frequência de fundo característica de uma pessoa em estado de vigília normal. Isso ocorre quando os olhos estão fechados e atenuados, e quando os olhos estão abertos. A atividade beta é de baixa amplitude, sendo uma atividade rápida com uma frequência de 13 a 30 Hz, e em geral está presente sobre as regiões anteriores da cabeça. A atividade teta varia de 4 a 7 HZ, e a atividade delta ocorre em uma frequência menor do que 4 Hz. Existe uma maturação de desenvolvimento do EEG. Por exemplo, em uma criança recém-nascida, o EEG não demonstra uma atividade de configurações de

ondas mistas contínuas, como seria esperado em um adulto. Em vez dessa ocorrência, um bebê apresenta atividade delta amorfa contínua. As outras frequências de configurações de ondas emergem progressivamente enquanto o encéfalo do bebê se desenvolve. Os padrões do EEG se alteram durante os diferentes estágios do sono, e contribuem para a definição desses estágios. Os padrões do EEG são muito diferentes para os estágios de movimentos rápidos dos olhos (REM) comparado com o sono não REM. Para o estágio II do sono não REM, o EEG evidencia atividade em fuso (atividade sinusoidal de 10 a 14 Hz), e ondas de vértices agudos. Durante os estágios III a IV, predomina a atividade delta de alta voltagem do sono não REM. O EEG durante o sono REM assemelha-se ao EEG durante a vigília, com um fundo de baixa amplitude e uma mistura ou combinação de frequências.

Os principais tipos de anormalidade que podem ser observados no EEG são a desaceleração das frequências de fundo, a atividade epileptiforme, e a supressão de atividade. A desaceleração das atividades de fundo pode ser difusa ou focal. A desaceleração difusa sugere uma disfunção encefálica generalizada, que pode ser causada por diversos fatores agressivos, tais como uma lesão encefálica global, toxinas, inflamação, ou processos degenerativos. A desaceleração focal é muitas vezes indicadora de uma lesão estrutural, tal como um tumor ou um acidente vascular. A atividade epileptiforme indica que o paciente está em risco para convulsões. A supressão de atividade pode ser focal ou difusa, e é indicadora de uma disfunção grave da função encefálica.

Indicações para EEG

As principais indicações para obter um EEG são para avaliar os distúrbios convulsivos, os processos de doenças intracranianas, coma e morte cerebral. A razão mais comum para um EEG é caracterizar um distúrbio convulsivo. O EEG é útil na definição das síndromes de epilepsia e para a localização de um foco convulsivo. Considerando que as crises ocorrem de forma pouco frequente, a atividade do EEG geralmente é medida entre as convulsões para determinar a presença de formas de ondas características, tais como ondas agudas ou sob a forma de pontas. Essas formas de ondas significam uma predisposição para a epilepsia. Capturar uma crise

epiléptica no EEG geralmente requer um monitoramento a longo prazo com vídeo. Para alguns processos da doença, o EEG evidencia padrões específicos de diagnóstico, tais como as ondas agudas periódicas generalizadas na doença de Creutzfeldt-Jakob. O EEG também é muito útil na avaliação de pacientes comatosos. Podem ser evidenciados padrões distintos que podem confirmar que o diagnóstico de uma condição subjacente, tais como ondas trifásicas em coma hepático, descargas pontiagudas em um estado epiléptico não convulsivo e atividade beta excessiva associada com uma sobredosagem de fármacos barbitúricos ou benzodiazepínicos. Finalmente, o EEG pode ser usado para confirmar a morte encefálica em pacientes nos quais a atividade do EEG cessou, e estão presentes os critérios clínicos para a morte encefálica.

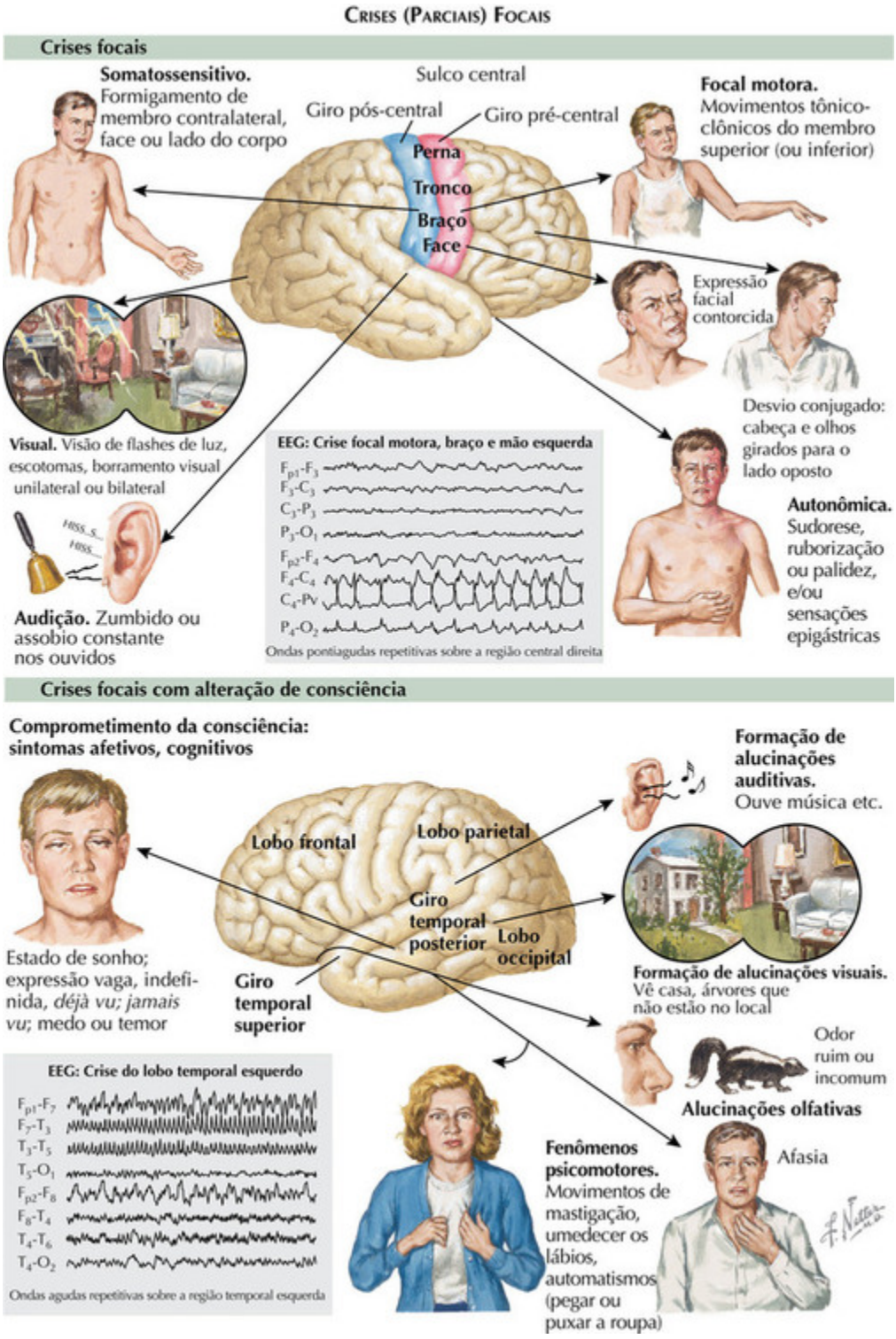

FIGURA 3-2

Convulsões e Epilepsia

A epilepsia é definida medicamente como uma condição caracterizada por um indivíduo apresentando duas ou mais crises não provocadas. Uma convulsão é um distúrbio paroxístico caracterizado por uma descarga hipersíncrona, anormal e excessiva de neurônios que resulta em uma alteração da função encefálica normal. Essa alteração de função pode ser muito grave, tal como durante uma crise tônico-clônica (CTC; grande mal) generalizada mal), ou muito mais sutil, tal como durante uma crise de ausência (pequeno mal). Se as crises forem provocadas secundariamente, tal como pela febre ou hipoglicemia, o termo epilepsia não deve ser usado. A epilepsia não é um distúrbio isolado, mas sim um sintoma de um distúrbio encefálico subjacente. A epilepsia é um distúrbio crônico, embora ocorra a remissão espontânea para muitas crianças. Embora muitas pessoas com epilepsia sejam normais em todos os outros aspectos, aproximadamente 50% apresentarão também deficiências complementares no âmbito comportamental e cognitivo.

A história e o exame neurológico são as pedras angulares do diagnóstico neurológico. Na avaliação para determinar quando um paciente pode ter tido uma crise, é importante obter uma descrição de uma alteração paroxística no comportamento, se houve uma perda de consciência, a duração do período, e se foram encontrados estímulos que possam ter precipitado uma crise. Uma história familiar de epilepsia deve sempre ser averiguada. A principal importância da história é a descrição dos sinais iniciais e sintomas. Por exemplo, a abordagem para um paciente com uma aura antes de uma CTC é muito diferente de um paciente que tem uma CTC sem uma aura. No primeiro caso, é provável que o paciente tenha um início focal para a convulsão, aumentando as probabilidades da existência de uma lesão estrutural responsável pela convulsão, enquanto na situação posterior, é provável que o paciente tenha um estímulo indutor de crises, tal como baixo teor de açúcar no sangue ou talvez uma condição genética subjacente. As características pós-ictais podem ser úteis também. As crises de ausência da infância são breves, duram normalmente 30 segundos ou menos, e apresentam uma compensação rápida, com a criança retornando rapidamente ao estado normal. As crises parciais complexas são de maior duração, permanecendo 30 segundos a diversos minutos, e normalmente apresentam algum grau de confusão e cansaço após o evento.

Existem muitos distúrbios episódicos que são semelhantes às convulsões. Episódios tais como terrores noturnos, crises de interrupção respiratória ou síncope, podem assemelhar-se a crises epilépticas. O período de duração do evento é importante. Quando noturnas, as crises epilépticas ocorrem normalmente nas primeiras horas da manhã, enquanto os distúrbios do sono, tais como os terrores noturnos ocorrem normalmente várias horas após a criança cair no sono. Uma criança nova para a qual o evento sempre ocorre em combinação com o desencadeamento de choro, é provável que tenha crises de interrupção respiratória. Os indivíduos que sentem tontura e sudorese antes de perder a consciência apresentam a probabilidade de ter uma síncope em vez de epilepsia. Se houver dúvidas sobre o diagnóstico, geralmente é melhor esperar antes de iniciar a terapia.

As crises são classificadas dentro de duas categorias principais: focal e generalizada. As crises focais se originam dentro de uma região localizada do encéfalo, e podem se continuar em convulsões generalizadas. As crises generalizadas envolvem rapidamente ambos os hemisférios do encéfalo. As crises generalizadas são classificadas de forma complementar como tônicas, clônicas, tônico-clônicas, de ausência, mioclônicas e atônicas.

Crises (parciais) focais

As crises focais se originam dentro de redes de uma região limitada do encéfalo, muitas vezes confinada a um hemisfério. Elas podem ocorrer em qualquer idade. As crises focais podem ser classificadas de forma complementar na categoria das crises sem prejuízo da consciência (crises parciais simples), e aquelas com prejuízo da consciência (crises parciais complexas). As crises sem prejuízo da consciência podem ser subdivididas de forma complementar dentro de crises com (1) componentes motores ou autonômicos observáveis, ou (2) fenômenos psíquicos ou sensitivos subjetivos. Os sinais ou sintomas de crises focais dependem da localização do foco dentro do encéfalo. As crises envolvendo o córtex motor consistem mais comumente de movimentos rítmicos ou movimentos clônicos semirrítmicos da face, braço ou perna. Geralmente não existe dificuldade no diagnóstico desse tipo de crise. As crises com sintomas somatossensitivos, autonômicos e psíquicos (alucinações, ilusões, *déjà vu* (já visto) podem ser mais difíceis para diagnosticar.

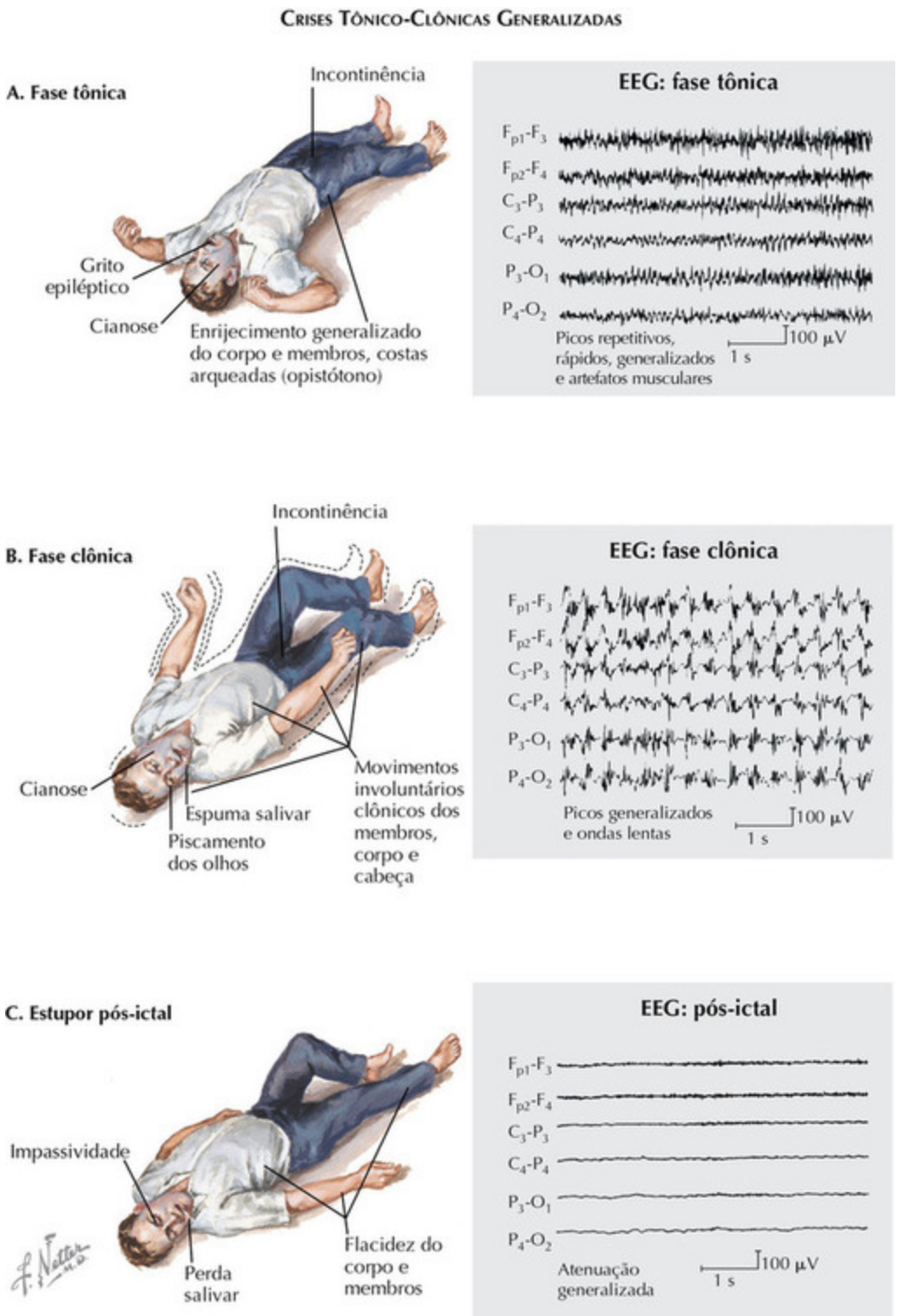

FIGURA 3-3

Geralmente, os sintomas psíquicos ocorrem como um componente de uma crise focal com prejuízo da consciência ou receptividade. As crises

focais com prejuízo da consciência (crises parciais complexas), anteriormente denominadas de crises psicomotoras ou do lobo temporal, são um dos tipos de crises mais comuns evidenciados tanto em crianças quanto em adultos. O início da crise focal pode servir como uma advertência para o paciente (ou seja, aura) de que uma crise mais grave está pendente. É importante reconhecer que a aura pode possibilitar ao clínico determinar a área cortical, a partir da qual a crise está começando.

A avaliação de conscência ou ciência pode ser sutil. Por exemplo, o paciente pode não responder aos comandos ou responder de modo anormalmente lento. Embora as crises focais com alterações do modo de estar consciente ou ciente possam ser caracterizadas pela simples fixação do olhar e receptividade prejudicada, o comportamento geralmente é mais complexo durante a crise. Automatismo, comportamentos semi-intencionais dos quais o paciente não tem consciência e subsequentemente não pode recordar, são comuns durante o período de consciência prejudicada. Os tipos de comportamentos de automatismo são muito variáveis e podem consistir de atividades, tais como caretas faciais, gestos, mastigação, rebaixar o lábio, estalar os dedos e repetir frases. O paciente não se recorda completamente dessa atividade após a crise. A maioria dos pacientes apresenta algum grau de comprometimento pós-ictal, tal como cansaço ou confusão após a crise.

O EEG nas crises focais é caracterizado por picos focais ou ondas agudas. Existe com frequência um relacionamento entre o local dos picos e o tipo de crise, que é o seguinte: os picos do lobo occiptal estão associados com as crises do lobo occiptal, enquanto os picos do lobo frontal estão associados às crises do lobo frontal.

Diferentes tipos de crises podem evoluir em sucessão temporal no mesmo paciente. Por exemplo, uma crise focal iniciando com consciência normal pode tornar-se associada com alterações dessa consciência, e subsequentemente evoluir para uma crise convulsiva generalizada, considerando que a crise é iniciada dentro de um circuito neural local, e a seguir propaga-se para envolver uma proporção ampla do encéfalo, e finalmente ambos os hemisférios.

Crises generalizadas: crise tônico-clônica

Uma crise tônico-clônica, ou crise do grande mal, é o tipo mais grave de manifestação. Esse tipo de crise inicia-se com uma perda repentina de consciência e enrijecimento tônico generalizado e da extensão do corpo, após uma contração geral dos músculos. O paciente pode manifestar um grito pungente resultante da expiração forçada de ar dos pulmões, através das cordas vocais fechadas. A interrupção da respiração associada à cianose ocorre após as contrações musculares tônicas, que impedem os movimentos respiratórios normais. O paciente muitas vezes morde sua língua durante essa fase da crise. A salivação ocorre porque o paciente não pode engolir durante a crise. Além disso, a incontinência urinária está presente com frequência.

A fase tônica inicial da crise é seguida pela fase clônica, na qual os movimentos involuntários clônicos síncronos do corpo, generalizados bilateralmente se alternam com períodos curtos de relaxamento. Como os períodos de relaxamento tornam-se mais prolongados, os movimentos clônicos diminuem gradualmente, e finalmente cessam.

Durante o período pós-ictal após a crise, o paciente apresenta-se instável, limitado e não receptivo. A crise verdadeira pode durar cerca de 1 a 2 minutos, enquanto a fase pós-ictal pode permanecer durante 5 a 20 minutos. Após esse período, o paciente pode despertar, porém permanece confuso, e se não for perturbado, pode dormir durante uma hora ou mais, e acordar com dor de cabeça e dor muscular generalizada.

As crises tônico-clônicas generalizadas podem ocorrer em qualquer idade. Podem manifestar-se como crises primárias generalizadas, que se apresentam dessa forma desde o início, ou podem ser crises secundárias generalizadas, que são iniciadas como crises focais e a seguir tornam-se generalizadas, considerando que a atividade da crise progride para envolver regiões amplas do cérebro.

O EEG de uma crise tônico-clônica generalizada evidencia diversos tipos de atividade da crise, que corresponde às diferentes fases desses eventos. Durante a fase tônica, o EEG demonstra descargas generalizadas dos picos, repetitivos e rápidos. Durante a fase clônica, o EEG apresenta descargas de ondas e picos, com o pico correspondente aos movimentos involuntários clônicos e a onda lenta para o período de relaxamento. Finalmente, durante a fase pós-ictal, o EEG evidencia a atenuação generalizada da atividade de

fundo seguida por lentidão, que diminui gradativamente considerando que o paciente se recupera da crise.

Crises de Ausência

Criança alerta e atenta antes e após a crise

As crises de ausência representam as interações normais entre as transmissões talâmicas e corticais

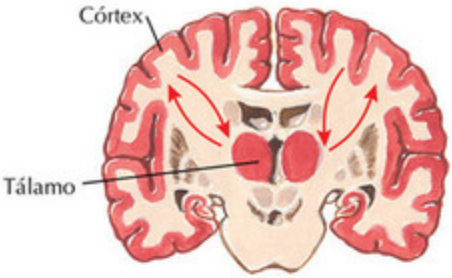

Atividade das crises bilaterais generalizadas

Início repentino

2 a 15 segundos

Interrupção súbita

EEG. Padrão de ausência atípica. As crises de ausência atípicas podem ser associadas ao retardamento mental e as crises tônicas ou atônicas

Crise de ausência característica. Consciência e receptividade prejudicadas durante 2-15 segundos

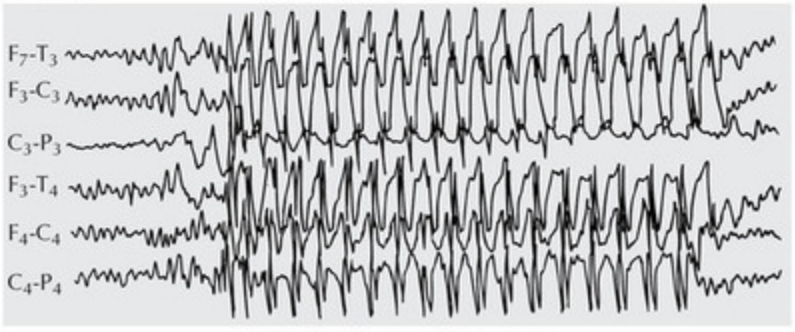

EEG. Padrão de ausência típica

FIGURA 3-4

Crises generalizadas: crises de ausência (pequeno mal)

As crises de ausência geralmente iniciam e terminam na infância, embora possam ser observadas em adultos. As ausências surgem abruptamente sem uma aura, permanecendo alguns segundos a meio minuto e terminam repentinamente. As crises de ausência são crises generalizadas demonstrando clinicamente e por eletroencefalografia (EEG) o envolvimento inicial bi-hemisférico. As crises de ausência apresentam um início e uma compensação abruptos. Geralmente ocorre uma interrupção repentina de atividades com um "branco", e olhar distante no rosto. Quando a crise prossegue, ocorrem muitas vezes automatismo e atividade motora clônica leve, tal como movimentos involuntários dos braços e piscamento dos olhos. O paciente muitas vezes não tem consciência de que teve uma crise, porém geralmente reconhece que passou por um período de "branco".

Em um paciente sem tratamento, as crises de ausência podem ocorrer com muita frequência durante o dia. Algumas vezes essas crises ocorrem em grupos, especialmente quando a criança está cansada ou sonolenta. Em uma criança não submetida à administração de fármacos antiepilépticos, as crises de ausência típicas podem ser precipitadas quase sempre pela hiperventilação.

Existem quatro síndromes principais nas quais as crises de ausência típicas representam um elemento importante: epilepsia de ausência da infância (picnolepsia), epilepsia de ausência juvenil, epilepsia mioclônica juvenil e epilepsia com ausências mioclônicas. As epilepsias de ausência parecem ter uma base genética complexa. As crises de ausência atípicas, uma forma de crises de ausência, geralmente ocorrem em crianças cognitivamente debilitadas que apresentam outros tipos de crises. Ao contrário das crises de ausência típicas, as crises de ausência atípicas são muitas vezes mais prolongadas e apresentam um início menos identificável.

O EEG revela uma descarga de ondas e pontas de três ciclos por segundo, simétricas, síncronas e bilaterais com atividade interictal de fundo normal. O EEG interictal nesse distúrbio é específico e facilmente distinguido das outras formas de epilepsias generalizadas. Na ausência atípica, as descargas

de ondas e picos são irregulares na frequência e aspecto, e ocorrem em uma periodicidade inferior a três ciclos por segundo.

Outras crises generalizadas

Crises Mioclônicas

As crises mioclônicas são caracterizadas por contrações bruscas de choque, rápidas (<350 milésimos de segundo), que podem ser generalizadas ou confinadas na face, tronco ou a uma ou mais extremidades, ou mesmo para músculos individuais ou grupos de músculos. As crises mioclônicas resultam em pequenos disparos de atividade eletromiográfica sincronizada. As contrações de músculos são mais rápidas do que as contrações com as crises clônicas. Qualquer grupo de músculos pode ser envolvido no movimento involuntário. As crises mioclônicas podem ser graves, causando a queda do paciente ao chão, ou podem ser sutis, assemelhando-se a tremores. Considerando a brevidade das crises, não é possível determinar se a consciência é prejudicada. A mioclonia pode ocorrer como um componente de uma crise de ausência, ou no início de uma crise tônico-clônica generalizada. O padrão de EEG interictal observado em pacientes com crises mioclônicas consiste especificamente de descargas de pico-onda generalizadas.

Crises Tônicas

As crises tônicas são episódios breves (geralmente menos do que 60 segundos), consistindo do início brusco de aumento de tônus nos músculos extensores. Se a criança estiver em pé geralmente cai ao chão. As crises tônicas são mais longas do que as crises mioclônicas. A atividade eletromiográfica aumenta drasticamente nas crises tônicas. Ocorre alteração do nível de consciência durante a crise, embora nas crises curtas possa ser difícil de avaliar esse evento. O EEG das manifestações ictais das crises tônicas consiste geralmente de picos síncronos bilaterais de 10 a 25 Hz de média a alta voltagem com uma acentuação frontal.

Crises Atônicas

As crises atônicas (astáticas), ou ataques de queda, são caracterizados por uma perda repentina do tônus muscular. Essas crises começam bruscamente e sem advertência, provocando a queda rápida do paciente ao chão, se ele estiver em pé. Considerando que pode ocorrer a perda total do tônus muscular, a criança não tem meios de se proteger dos danos provenientes dessa queda. O ataque pode ser fragmentado e levar a criança a ter queda de cabeça com relaxamento da mandíbula, ou cair ao solo pela falha de um membro. Nas crises atônicas, ocorre a perda da atividade eletromiográfica.

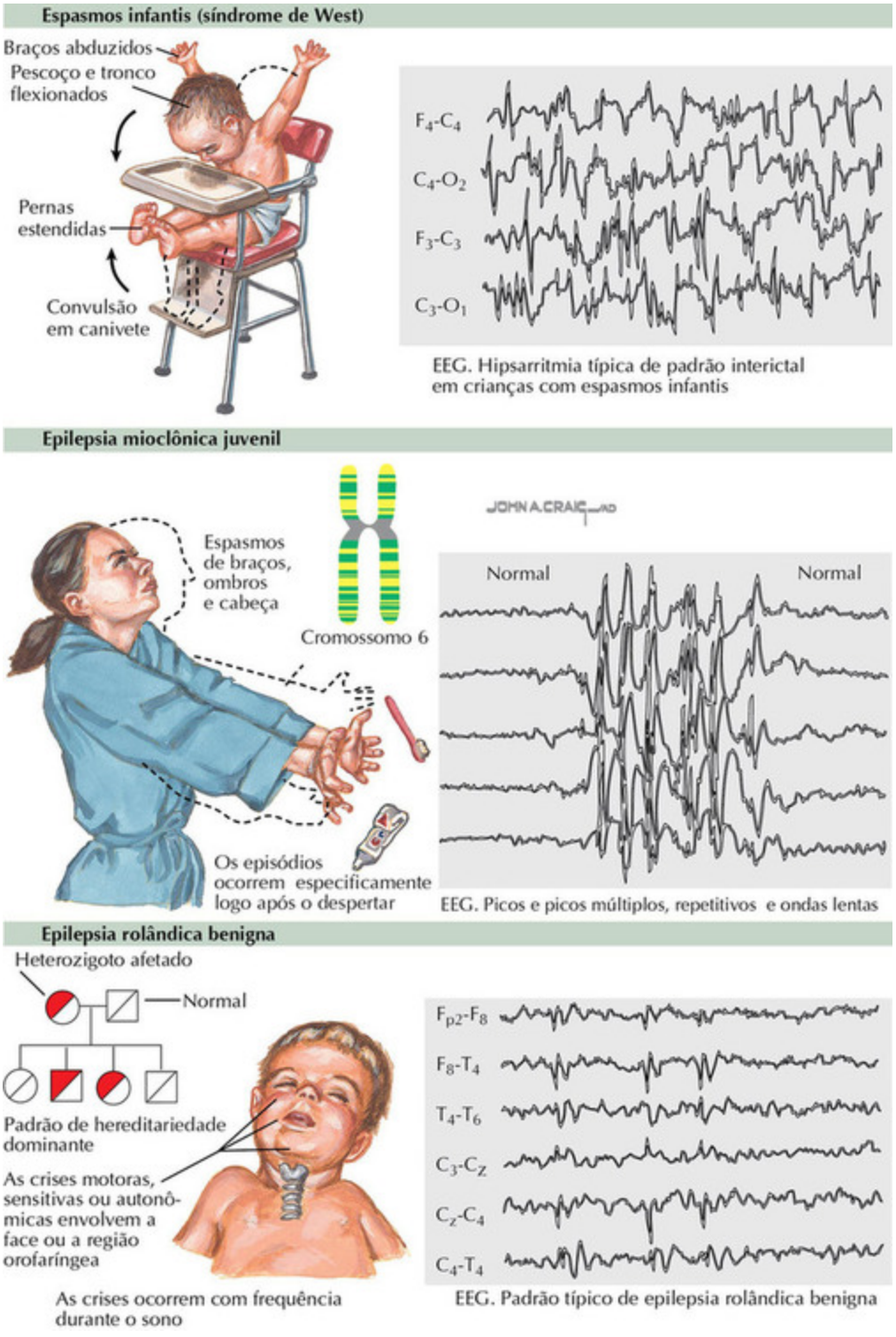

FIGURA 3-5

Síndromes Epilépticas

Uma vez que o tipo de crise tenha sido identificado, é muito útil para o clínico tentar a determinação da síndrome epiléptica. Uma síndrome epiléptica é um agrupamento de características eletroencefalográficas e clínicas, que ocorre de forma conjunta mais comumente do que por casualidade. A identificação da síndrome epiléptica auxilia na determinação da etiologia e proporciona ao clínico uma orientação referente ao prognóstico de longo prazo.

Um exemplo de uma síndrome epiléptica com crises generalizadas é a epilepsia mioclônica juvenil (EMJ). Os tipos de crises são tônico-clônicas generalizadas, ausência, ou mioclônicas, que ocorrem com frequência quando o paciente desperta do sono. As crises iniciam-se na adolescência ou no início da idade adulta, de forma diferente em indivíduos saudáveis. O EEG interictal revela a atividade pico-onda em uma frequência de 3,5 a 6,0 Hz, enquanto a neuroimagem estiver normal. Embora as crises sejam controladas normalmente com fármacos antiepilépticos, essa condição permanece por toda a vida. A mutação de um único gene não foi identificada, e muitos investigadores consideram a probabilidade dessa condição envolver genes múltiplos. Uma vez diagnosticado com EMJ, o paciente pode receber as informações específicas relativas ao prognóstico e tratamento.

A epilepsia rolândica benigna, também denominada epilepsia benigna da infância com picos temporais e centrais, é um distúrbio genético limitado às crianças, caracterizado por crises noturnas generalizadas com provável início focal, e crises parciais simples diurnas surgindo da área rolândica inferior e com um padrão de EEG consistindo de focos de picos médios temporais e centrais. As particularidades características das crises diurnas incluem: (1) estimulação somatossensitiva da cavidade oral, (2) interrupção da fala, (3) preservação da consciência, (4) sialorreia e (5) atividade tônica ou tônico-clônica da face. Com menor frequência, a percepção somatossensitiva se propaga para a face ou braço. A maioria dos ataques envolve a face, e a interrupção da fala pode iniciar o ataque ou ocorrer durante o mesmo. A consciência raramente é prejudicada durante os ataques diurnos, apesar de que, devido ao envolvimento motor, a criança não possa falar. Muitas vezes os gestos da criança indicarão aos pais que a criança está totalmente desperta durante o evento. A anormalidade característica do EEG interictal é um pico de alta amplitude, geralmente difásico, com uma

proeminência após uma onda lenta. Os picos ou ondas pontiagudas aparecem isoladamente ou em grupos na região média temporal e central (rolândica) (C3, C4).

Espasmos infantis são episódios breves de movimentos flexores tônicos ou extensores, ou ambos, do corpo e membros. Esses espasmos são observados em bebês e crianças de até 4 anos de idade, e geralmente resultam de uma perturbação encefálica grave, no nascimento ou logo após esse evento, ou de um evento agressivo ou processo de doença ocorrido nos primeiros meses até 1 ano após o nascimento. Um dos tipos mais comuns de espasmo infantil é caracterizado pela flexão para a frente da cabeça e do corpo, com os braços se agitando para a frente ou para fora. O EEG nos espasmos infantis evidencia um padrão característico denominado de hipsarritmia, consistindo de picos multifocais de alta amplitude e ondas lentas. Durante o espasmo, o EEG demonstra um decréscimo abrupto generalizado na amplitude da atividade em andamento.

Os espasmos infantis são tratados muitas vezes com hormônio adrenocorticotrópico ou corticosteroides. O clonazepam tem sido usado ocasionalmente, e em algumas condições refratárias, uma dieta cetogênica pode ser útil no controle das crises.

O tipo de crise mais comum em neonatos é a focal. Nesse exemplo, o recém-nascido está tendo uma atividade clônica focal do braço esquerdo com desvio dos olhos para a esquerda. O EEG demonstra as crises eletrográficas com picos rítmicos provenientes do hemisfério direito. A crise no hemisfério direito é responsável tanto pelos movimentos involuntários do braço esquerdo quanto pelo desvio dos olhos

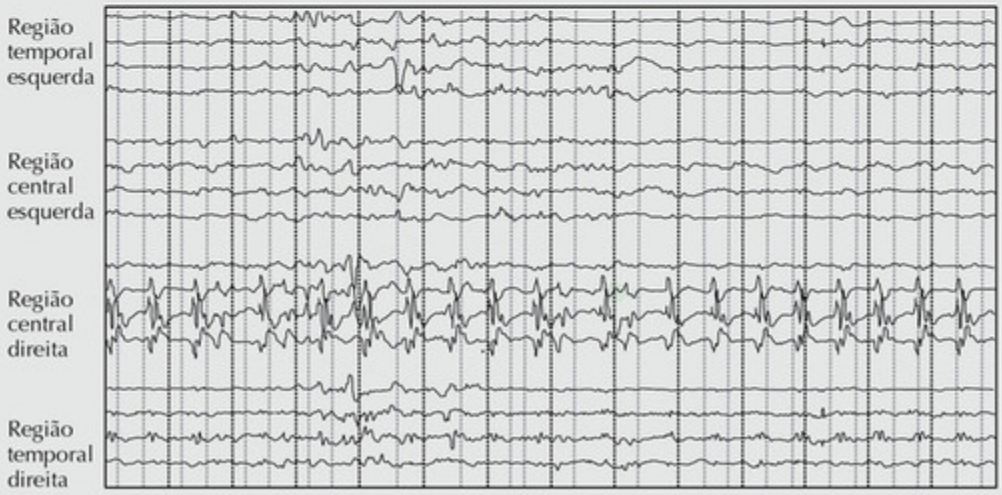

O pico rítmico na região central direita do EEG corresponde à região do cérebro na qual a crise está surgindo

FIGURA 3-6

Crises Neonatais

As crises neonatais são um dos sinais neurológicos mais comuns, e ainda mais assustadores nos recém-nascidos. Considerando que as crises podem ser o primeiro e único sinal de um distúrbio do sistema nervoso central, seu reconhecimento é extremamente importante. Uma diferença considerável é evidente no comportamento observado durante as crises em recém-nascidos, e nos comportamentos observados em crianças mais velhas e em adultos. Os bebês são incapazes de sustentar as descargas epileptiformes generalizadas e organizadas, e dessa forma as crises de ausência e as crises tônico-clônicas generalizadas não ocorrem. As características clínicas e do EEG dependentes da idade relativas às crises em neonatos resultam da imaturidade da organização cortical e da mielinação.

As crises neonatais são classificadas como clônicas, tônicas e mioclônicas. As crises clônicas consistem de movimentos involuntários rítmicos de grupos de músculos, e ocorrem em um padrão focal ou multifocal. Nas crises clônicas multifocais, os movimentos podem migrar de uma parte do corpo para outra. Embora as crises focais possam ser observadas com danos encefálicos localizados, tais como os AVEs neonatais, podem ser evidenciadas também em distúrbios que afetam difusamente o cérebro, tais como a asfixia, a hemorragia subaracnoide, a hipoglicemia e infecção. Nas crises tônicas, a criança desenvolve uma postura assimétrica do tronco ou o desvio dos olhos para um lado. As crises mioclônicas são semelhantes àquelas observadas em crianças mais velhas, consistindo de movimentos involuntários rápidos dos músculos. As crises mioclônicas podem consistir de movimentos involuntários bilaterais, embora possa ocorrer a mioclonia focal ou unilateral.

Os recém-nascidos doentes exibem com frequência um comportamento estereotipado, repetitivo, que pode ser confundido com crises. Esses comportamentos incluem a sucção repetitiva e outros movimentos vestíbulo-linguais, postura anormal, movimentos de pedalagem das pernas ou movimentos de remar dos braços, piscamento dos olhos, fixação momentânea do olhar com ou sem desvio dos olhos, nistagmo, e apneia. Entretanto, quando esses comportamentos são observados durante os registros do EEG, a atividade epileptiforme geralmente não é registrada. Do mesmo modo, quando uma postura tônica envolve todas as quatro extremidades e o tronco, uma descarga epileptiforme associada durante o

EEG raramente aparece. A mioclonia não associada às descargas epileptiformes pode ser observada também nos recém-nascidos doentes.

Enquanto o diagnóstico das crises depende principalmente da observação clínica, o EEG pode ser extremamente valioso na confirmação da presença de crises epilépticas. Além disso, o EEG é muito útil na detecção de crises eletrográficas em crianças paralisadas ou em avaliação de resposta às medicações antiepilépticas.

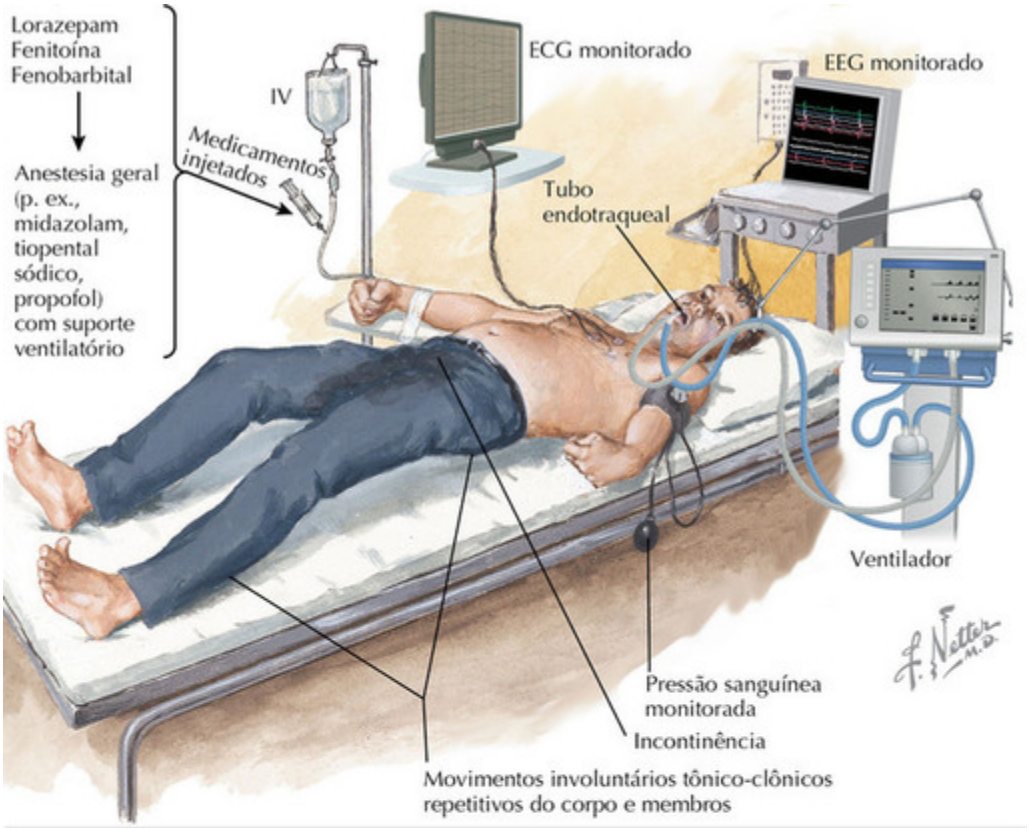

FIGURA 3-7

Estado Epiléptico

O estado epiléptico é a situação na qual os mecanismos que geralmente terminam em crises falharam. Normalmente é definido como uma crise ou diversas crises sem recuperação completa da consciência entre as crises, o que dura ao menos 30 minutos. Existem dois tipos principais de estado epiléptico: convulsivo e não convulsivo.

O estado epiléptico convulsivo (EEC) é uma das emergências neurológicas mais comuns, e continua associada as mortalidade e morbidade significativas. Em pessoas com epilepsia, o EEC é provocado com frequência pela retirada ou redução de drogas antiepilépticas. Entretanto, mais de 50% das pessoas com EEC nunca tiveram uma crise epiléptica anteriormente. As causas mais comuns nas crianças são crises febris, meningite, e distúrbios neurológicos preexistentes, tais como paralisia cerebral. Em adultos, o EEC é causado muitas vezes por danos cerebrovasculares, anóxia encefálica, abstinência de álcool, uso abusivo de drogas e tumores. Para minimizar o risco de um resultado adverso, o tratamento deve ser iniciado tão logo quanto possível. Considerando que a maioria das crises começa na comunidade, os medicamentos, tais como o diazepam retal, devem ser transportados por técnicos de emergência médica, administrados no ambiente comunitário, e o paciente transportado urgentemente para o departamento de emergência mais próximo. No ambiente hospitalar, um dispositivo das vias respiratórias deve ser providenciado imediatamente e mantido em funcionamento. O estado cardiorrespiratório e outras funções vitais devem ser avaliados, e fornecido o suporte necessário. Devem ser retiradas amostras de sangue para análise, e iniciada uma infusão de solução salina normal. O tratamento inicial no hospital geralmente é com um benzodiazepínico, tal como o lorazepam, administrado por via intravenosa. Se os benzodiazepínicos falharem no término da crise, então a fenitoína ou o fenobarbital pode ser administrado. Se as crises permanecerem sem controle, então podem ser necessárias a anestesia geral e a ventilação artificial.

O estado epiléptico não convulsivo (EENC) refere-se à situação na qual existem evidências no EEG de anormalidades epileptiformes que são contínuas na ausência de manifestações clínicas motoras óbvias. O EENC em pacientes com epilepsia ocorre com frequência no contexto da epilepsia de ausência e crises focais, particularmente aquelas que surgem no lobo temporal. Pacientes com confusão podem ter EENC, e pacientes colocados

em uma unidade de terapia intensiva podem desenvolver também o EENC. Considerando que o EENC pode agravar o prognóstico do distúrbio subjacente, é recomendável o tratamento dessa condição. Todavia, existe uma discussão a respeito da necessidade e eficácia da terapia agressiva com agentes anestésicos. A epilepsia parcial contínua refere-se à situação na qual existe uma atividade motora focal contínua que pode permanecer durante meses a anos. A causa mais comum é a encefalite de Rasmussen.

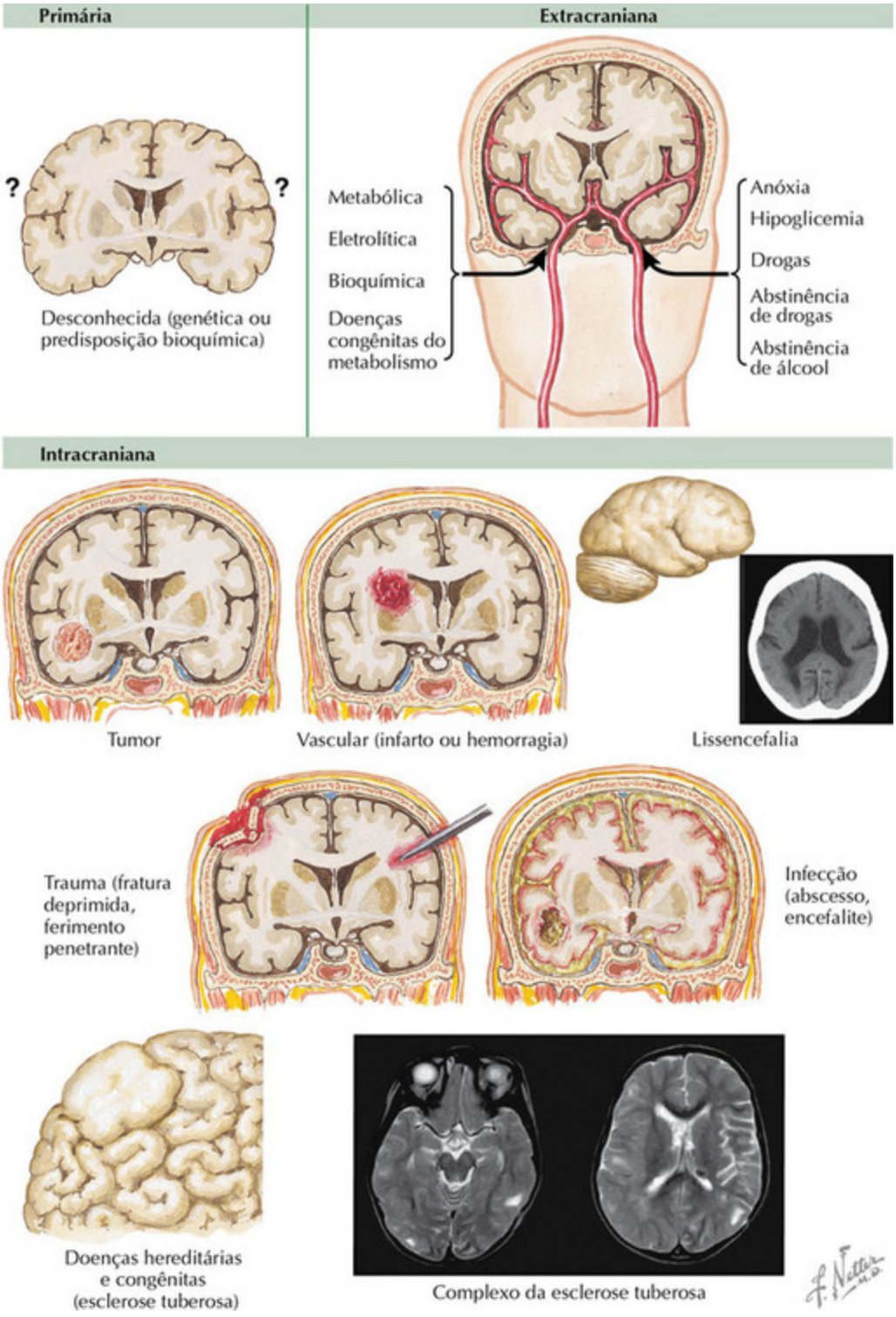

FIGURA 3-8

Causas das Crises

A etiologia da epilepsia está classificada dentro de três categorias amplas: genética, estrutural e desconhecida.

Causas Genéticas e Neurometabólicas

Existem muitas causas genéticas e neurometabólicas que conduzem às crises, normalmente no início da infância. Os distúrbios genéticos incluem manifestações como a epilepsia mioclônica grave da infância, esclerose tuberosa, síndrome de Rett, síndrome de Angelman, a síndrome do X Frágil (também conhecida como síndrome de Martin & Bell). Os distúrbios neurometabólicos, que podem ter também uma causa genética, resultam de distúrbios de metabolismo e podem conduzir às crises. Distúrbios, tais como defeitos do ciclo de ureia, dependência de piridoxina, deficiência de biotinidase e deficiências do transportador de glicose podem causar deficiências graves.

Causas Estruturais

Os tipos mais comuns de lesões encefálicas que causam crises são os tumores, lesões vasculares, traumas na cabeça, doenças infecciosas, malformações congênitas do encéfalo, e processos de doenças degenerativas ou bioquímicas que afetam o encéfalo.

O tumor encefálico é uma causa importante de crises, especialmente no paciente adulto, tornando-se cada vez mais a causa provável após a segunda década de vida, e uma das causas principais na quarta e quinta décadas. Deve haver a suspeita de um tumor encefálico em qualquer pessoa que apresente o início de crises, especialmente as crises focais, após os 20 anos de idade.

O trauma na cabeça é uma das causas principais de crises, que podem ocorrer logo após a lesão da cabeça, ou com mais frequência, vários meses a alguns anos posteriormente. Os fatores que aumentam a probabilidade de desenvolvimento de crises pós-traumáticas são uma lesão penetrante na cabeça, danos graves ao encéfalo, períodos prolongados de inconsciência, amnésia pós-traumática, complicações de cicatrização e um déficit neurológico persistente.

A doença vascular é uma das causas mais comuns de crises em pessoas mais idosas, especialmente após os 50 anos de idade. As crises podem

ocorrer transitoriamente após um ataque agudo (trombótico, embólico ou hemorrágico), ou pode desenvolver-se mais tarde como uma sequela de doença cerebrovascular. Apesar de serem incomuns, as malformações arteriovenosas frequentemente estão associadas às crises. Outras causas vasculares incluem hematomas subdurais, trombose venosa e encefalopatia hipertensiva.

As crises podem ocorrer com qualquer infecção aguda do sistema nervoso, ou como uma complicação de danos ao sistema nervoso pelo processo inflamatório. Pacientes com abscessos encefálicos apresentam uma alta incidência de crises, e a encefalite e a meningoencefalite podem estar associadas às crises generalizadas ou focais.

As malformações encefálicas congênitas são uma causa comum das crises na infância. Com a melhora das neuroimagens, muitos pacientes considerados como portadores de epilepsia idiopática foram diagnosticados posteriormente com malformações encefálias. A gravidade das crises está relacionada com o tipo e extensão da malformação.

Causas Sistêmicas

Os processos ou distúrbios da doença que podem causar crises incluem diversos tipos de perturbações bioquímicas, distúrbios eletrolíticos e metabólicos, hipóxia, hipoglicemia, processos tóxicos, drogas, ou retirada abrupta de drogas ou álcool. Várias condições, tais como febre, fadiga, privação do sono, luzes intermitentes, som, ou fatores emocionais, também podem precipitar crises em indivíduos suscetíveis. Em crianças novas, a febre é uma causa comum de crises.

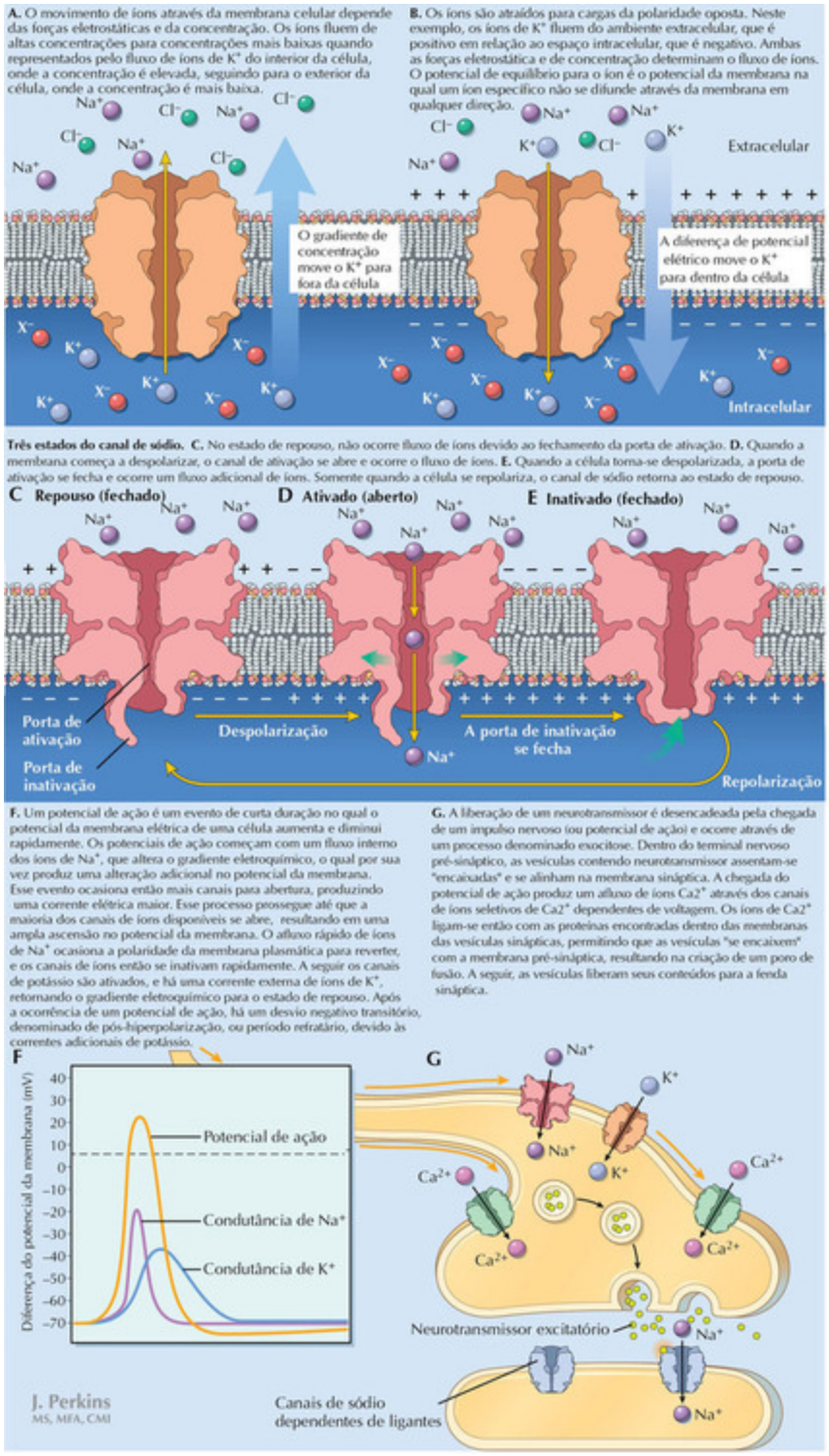

FIGURA 3-9

Neurobiologia da Epilepsia

A principal geradora dos sinais eletroquímicos do encéfalo é a membrana dos neurônios. Como todas as membranas celulares, a membrana dos neurônios é uma bicamada de fosfolipídeos. Essa bicamada lipídica evita a troca de substratos ionizados entre a célula e seu ambiente, que é fundamental para a sinalização elétrica. O interior da célula em repouso é carregado negativamente, comparado com o exterior da mesma, devido às diferenças nas concentrações de íons. Sódio (Na^+), cálcio (Ca^{2+}) e cloreto (Cl^-) são encontrados predominantemente no espaço extracelular, enquanto K^+ e íons orgânicos estão concentrados no espaço intracelular. Essas diferenças de concentração são decorrentes dos transportadores específicos de íons, que usam o suprimento de energia das células para movimentar continuamente os íons dentro e fora da célula. Essas bombas produzem diferenças de concentrações (entre o interior e o exterior do neurônio) pelo transporte de íons contra seus gradientes de concentração (de regiões de baixa concentração para regiões de alta concentração). Esse gradiente de concentração através da membrana proporciona a energia eletroquímica para conduzir a sinalização. Esses íons fluirão através da membrana pelos canais proteicos. A maioria dos canais é íon-seletivo, e permitirá a passagem de um íon específico. Ao contrário do transporte contínuo pelas bombas de íons, o transporte pelos canais de íons não é contínuo. Os canais de íons abrem e fecham em resposta aos sinais de seu ambiente. Os canais dependentes de voltagem abrem ou fecham em resposta às alterações no potencial elétrico através da membrana celular, enquanto os canais dependentes de ligantes necessitam de uma ligação de uma molécula de sinalização específica para abrir ou fechar.

Os dois íons mais importantes na transmissão de potenciais de ação são Na^+ e potássio K^+. Os canais de Na^+ dependentes de voltagem apresentam três tipos de classificação: desativado (fechado), ativado (aberto) e inativado (fechado). Durante a excitação da célula, os canais de Na^+ são ativados através da remoção de uma “porta de ativação” intracelular, e p Na^+ começa a fluir dentro da célula. Uma vez que alguns canais de íons de Na^+ começam a abrir, a voltagem apresenta uma queda adicional, desencadeando mais canais para abertura até a despolarização da membrana. Os canais de Na^+ são mais sensíveis à alteração de voltagem do que os canais de K^+, e abrem mais rapidamente. Desse modo, em uma despolarização, os íons de Na^+ seguirão mais rapidamente para dentro da

célula do que os íons de K^+ se movimentam para fora. Essa despolarização repentina denominada como um potencial de ação, resultará rapidamente em uma diferença potencial de +30 milivolts. Uma vez que os canais de íons de K^+ dependentes de voltagem e de abertura lenta tenham aberto e permitido a saída do K^+, o potencial de ação está finalizado. Depois que os canais de Na^+ são ativados, eles são inativados rapidamente devido a uma "porta de inativação" que bloqueia o interior do canal logo após ele ter sido ativado. Durante um potencial de ação, o canal permanece inativado durante alguns milissegundos (ou milésimos de segundos) após a despolarização. A inativação é removida quando o potencial da membrana celular repolariza após a fase de queda do potencial de ação. Isso permite os canais serem ativados novamente, durante o próximo potencial de ação. Desse modo, os canais de íons de Na^+ iniciam o potencial de ação, e o canais de íons de K^+ concluem esse procedimento. Os canais então fecham, e a bomba de sódio pode restaurar o potencial de repouso de -70 milivolts.

A polaridade da membrana é afetada também pelos canais dependentes de ligantes, que abrem quando neurotransmissores, os ligantes da transmissão sináptica, ligam-se aos receptores específicos conectados aos canais. O glutamato é o neurotransmissor excitatório primário, e o ácido gama-aminobutírico (GABA), o principal transmissor inibitório. A transmissão sináptica é mediada pelo glutamato que é liberado dos neurônios piramidais, e despolariza e excita os neurônios-alvo através dos receptores ionotrópicos (NMDA, α-amino-3-hidroxi-5-metilisoxazol-4-ácido propiônico (AMPA), e ácido kaínico [(KA)]. A abertura do canal de glutamato permite que o Na^+ e o Ca^{2+} entrem na célula, resultando em despolarização, enquanto com a abertura do canal de GABA, o Cl^- entra na célula, resultando em hiperpolarização.

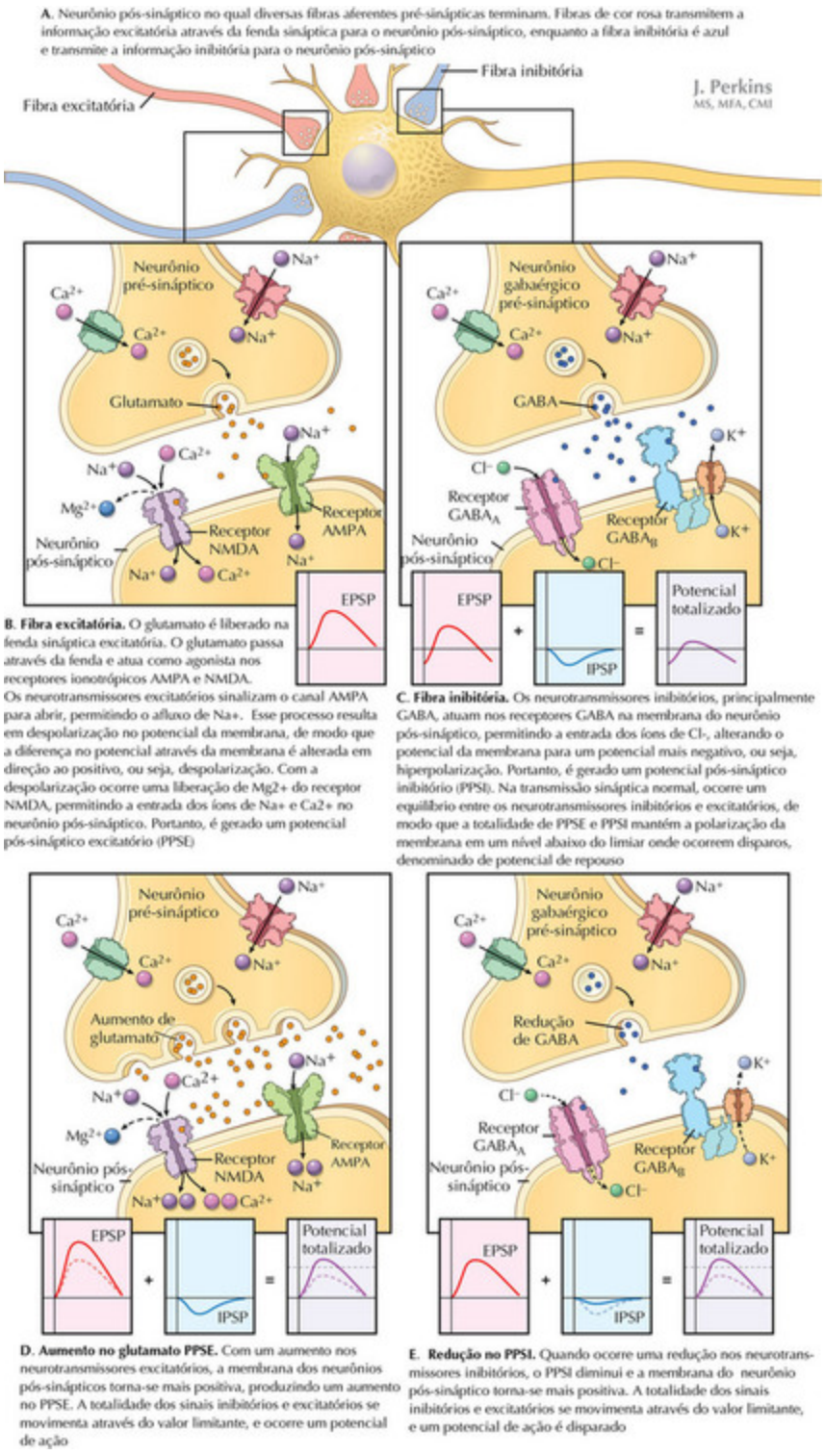

FIGURA 3-10

Uma vez que o potencial de ação seja produzido, ocorre a propagação para a sinapse. Dependendo do tipo de célula, é liberado um

neurotransmissor inibitório ou excitatório. O efeito do neurotransmissor na membrana pós-sináptica determinará o fluxo da corrente dentro ou fora da célula pós-sináptica, determinando desse modo se a célula pós-sináptica produzirá potenciais de ação.

A epilepsia é um distúrbio paroxístico caracterizado por descargas neuronais anormais. Apesar de a epilepsia ter muitas causas, o distúrbio fundamental é secundário às descargas síncronas anormais de uma rede de neurônios. A epilepsia é secundária a um desequilíbrio entre a entrada inibitória e excitatória para as células.

A característica dos neurônios epilépticos em modelos experimentais de epilepsia é a despolarização da membrana, que resulta em um pico interictal registrado pelo EEG. Durante uma descarga interictal, a membrana celular próxima do soma (pericário ou corpo celular do neurônio) é submetida a uma voltagem relativamente alta (aproximadamente 10 a 15 mV) e a uma despolarização relativamente longa (de 100 a 200 μsec = microssegundos). A despolarização longa apresenta o efeito de produzir uma sequência de potenciais de ação que são conduzidos distante do soma ao longo do axônio do neurônio. Essa despolarização ampla é denominada de desvio despolarizante paroxístico (DDP). O DDP é causado por um desequilíbrio da excitação sobre a inibição. Essa excitação intensificada, ou a inibição reduzida, pode ser secundária a diversas anormalidades, incluindo perturbações nas propriedades intrísecas das membranas neuronais, excitação excessiva através dos receptores NMDA (N-Metil-D-Aspartato) e AMPA (ácido α-amino-3-hidroxi-5-metil-4-isoxazol propiônico), inibição reduzida através dos canais de GABA, e anormalidades dos canais de cálcio e potássio. O efeito final é um desequilíbrio de excitação sobre a inibição. O DDP interictal é seguido por uma ampla hiperpolarização, que serve para limitar a duração do paroxismo interictal. É importante lembrar que uma zona epiléptica é constituída de inúmeros neurônios anormais que descarregam de um modo síncrono anormal. O DDP pode ocorrer devido às anormalidades da membrana intrínseca em um grupo de neurônios ou por causa da entrada excitatória excessiva (ou entrada inibitória reduzida) para um grupo de neurônios.

Com o passar do tempo, pode ocorrer uma perda progressiva de hiperpolarização após o DDP no foco epiléptico. Durante as crises, os neurônios epilépticos são submetidos a uma despolarização prolongada com

ondas de potenciais de ação durante a fase tônica da crise, e oscilações de potenciais de membranas com rajadas de potenciais de ação, separadas por períodos calmos durante a fase clônica. Um EEG registrado no couro cabeludo nesse período evidencia picos contínuos, que geralmente coincidem com o estágio tônico de uma crise tônico-clônica generalizada. Durante o próximo estágio, ocorrem potenciais inibitórios amplos (com desaceleração ou abrandamento do EEG de superfície). Esse padrão coincide geralmente com o estágio clônico da crise.

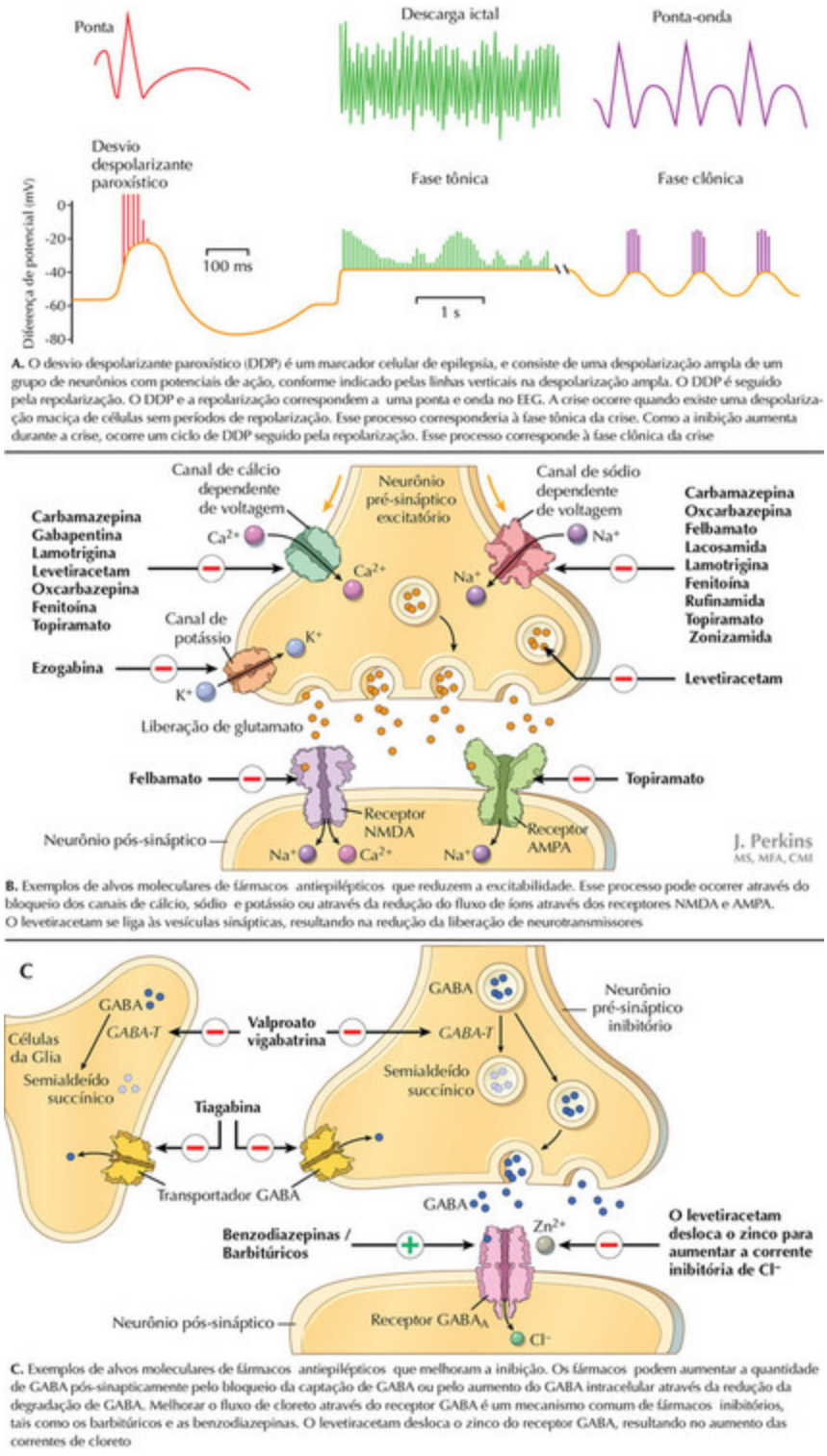

A. O desvio despolarizante paroxístico (DDP) é um marcador celular de epilepsia, e consiste de uma despolarização ampla de um grupo de neurônios com potenciais de ação, conforme indicado pelas linhas verticais na despolarização ampla. O DDP é seguido pela repolarização. O DDP e a repolarização correspondem a uma ponta e onda no EEG. A crise ocorre quando existe uma despolarização maciça de células sem períodos de repolarização. Esse processo corresponderia à fase tônica da crise. Como a inibição aumenta durante a crise, ocorre um ciclo de DDP seguido pela repolarização. Esse processo corresponde à fase clônica da crise

B. Exemplos de alvos moleculares de fármacos antiepilépticos que reduzem a excitabilidade. Esse processo pode ocorrer através do bloqueio dos canais de cálcio, sódio e potássio ou através da redução do fluxo de íons através dos receptores NMDA e AMPA. O levetiracetam se liga às vesículas sinápticas, resultando na redução da liberação de neurotransmissores

C. Exemplos de alvos moleculares de fármacos antiepilépticos que melhoram a inibição. Os fármacos podem aumentar a quantidade de GABA pós-sinapticamente pelo bloqueio da captação de GABA ou pelo aumento do GABA intracelular através da redução da degradação de GABA. Melhorar o fluxo de cloreto através do receptor GABA é um mecanismo comum de fármacos inibitórios, tais como os barbitúricos e as benzodiazepinas. O levetiracetam desloca o zinco do receptor GABA, resultando no aumento das correntes de cloreto

FIGURA 3-11

As crises focais podem disseminar-se ao longo do córtex e se propagar para regiões distantes através dos tratos de substância branca. Muitos

pacientes com crises focais apresentarão uma aura no início. O tipo de aura depende da região do encéfalo na qual a crise foi originada. Por exemplo, pacientes com início das crises no lobo temporal podem sentir *déjà vu* (a experiência de ter certeza que já testemunhou ou foi submetido àquela situação), enquanto o paciente com início das crises no lobo parietal pode sentir dormência ou formigamento. Com a propagação, cada vez mais neurônios são envolvidos no disparo síncrono, que pode culminar em uma crise tônico-clônica generalizada.

Crises generalizadas

Ao contrário das crises focais, que envolvem um grupo relativamente restrito de neurônios no início, as crises generalizadas resultam da disfunção das redes de neurônios envolvendo diversas regiões do encéfalo. O mecanismo básico subjacente na ausência de crises, e possivelmente outros tipos de crises generalizadas, envolve o circuito tálamo-cortical e a geração de ritmos oscilatórios anormais na rede neural. O circuito neuronal, responsável pela produção do disparo tálamo-cortical oscilatório observado durante a ausência de crises, inclui neurônios piramidais corticais, neurônios de transmissão talâmica, e núcleos reticulares talâmicos (NRTs). As principais conexões sinápticas do circuito tálamo-cortical incluem fibras glutamatérgicas entre as células piramidais neocorticais e os NRTs; conexões GABAérgicas entre as células dos NRTs, que ativam os receptores de $GABA_A$; e fibras GABAérgicas dos neurônios NRT, que ativam os receptores de $GABA_A$ e $GABA_B$ nos neurônios de transmissão talâmica.

Os eventos celulares que fundamentam a capacidade dos neurônios NRT de promover a alteração entre um modo de disparo tônico e oscilatório são os picos de baixo limiar (T) Ca^{2+} que estão presentes nos neurônios NRT e tálamo-corticais. Esses canais de Ca^{2+} Tipo T representam uma propriedade fundamental das membranas envolvidas na excitação do disparo, e estão associados à alteração para o disparo oscilatório nas células tálamo-corticais. A ligeira despolarização desses neurônios é suficiente para ativar esses canais e permitir o fluxo do Ca^{2+} extracelular. A despolarização complementar produzida pelo fluxo de Ca^{2+} excederá o limiar para o

disparo de potenciais de ação. Após a ativação dos canais-T, ocorrerá a inativação muito rápida dos mesmos, originando desse fato a denominação transitória. A desativação dos canais-T requer uma hiperpolarização relativamente prolongada. A hiperpolarização mediada pelos receptores $GABA_B$ é um fator primário na desativação dos canais-T.

As fibras GABAérgicas colaterais recorrentes dos neurônios NRT ativam os receptores $GABA_A$ nos neurônios NRT adjacentes. A ativação dos receptores $GABA_A$ nos NRTs desse modo resulta em um impedimento da saída inibitória para os neurônios de transmissão talâmica. Considerando a ativação reduzida de $GABA_B$, haveria uma pequena possibilidade para a ocorrência da desativação de Ca^{2+}. Isso poderia resultar no disparo oscilatório reduzido. Entretanto, a ativação direta de $GABA_A$ e $GABA_B$ dos neurônios de transmissão talâmica poderia causar efeitos prejudiciais, aumentando a hiperpolarização, e desse modo aumentando a probabilidade de desativação dos canais-T. Os ritmos oscilatórios anormais nas crises de ausência podem ser causados pelas anormalidades dos canais de Ca^{2+} tipo-T ou da função acentuada dos receptores $GABA_B$.

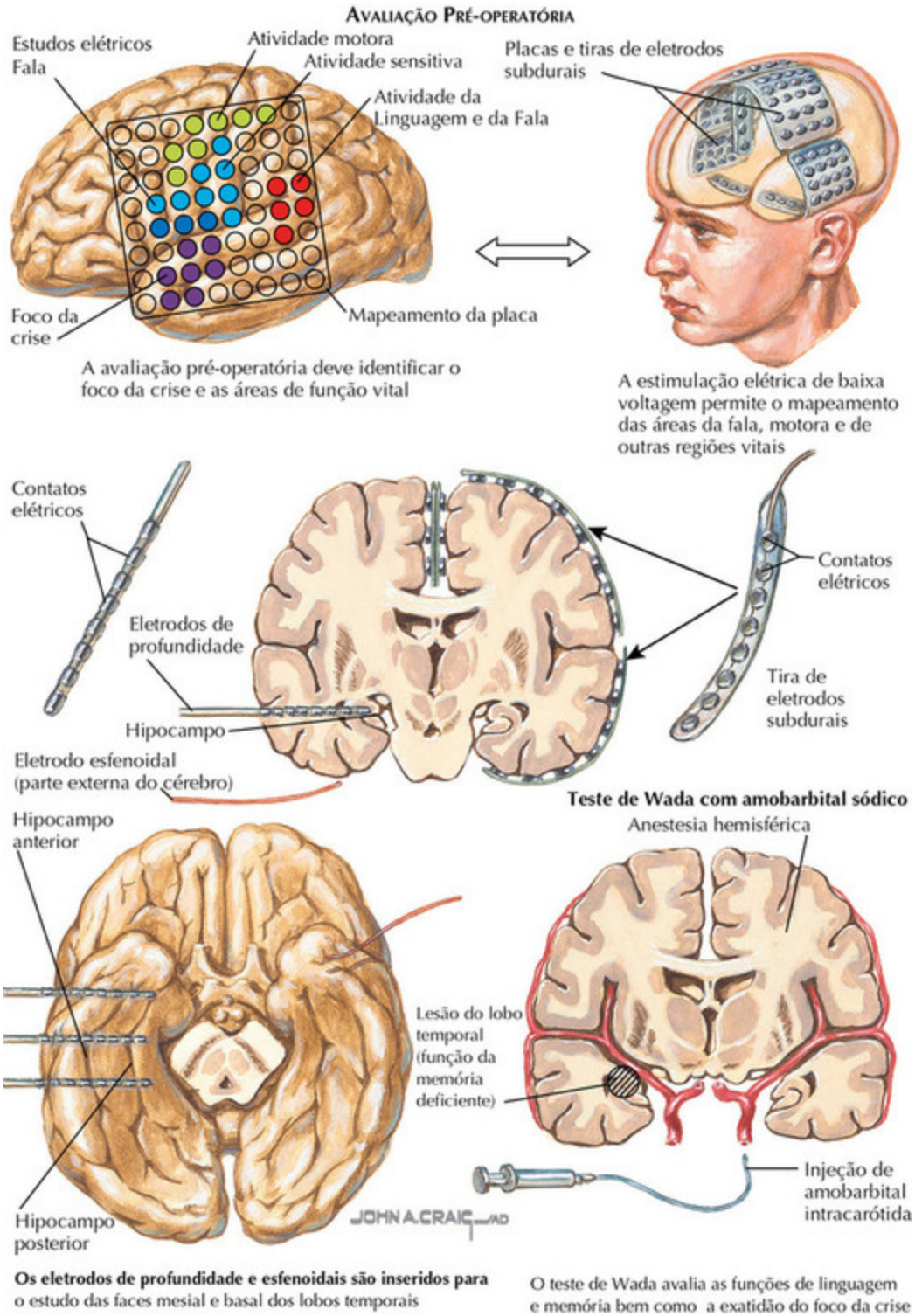

FIGURA 3-12

Tratamento de Epilepsia

Embora existam diversas opções de tratamento para as crises, as três abordagens principais são os fármacos antiepilépticos, terapia nutricional e cirurgia.

A maioria dos pacientes é tratada com fármacos antiepilépticos que atuam em uma ampla variedade de alvos: (1) bloqueio dos canais de cálcio e sódio ou abertura dos canais de potássio, (2) redução da excitação pelo bloqueio dos receptores de glutamato, (3) aumento da inibição pela intensificação das correntes de GABA ou aumento das concentrações intracelulares ou extracelulares de GABA.

Os fármacos atuando nos canal de Na^+ reduzem a probabilidade de uma crise pelo aumento do período em que o canal permanece em estado inativo, ou pela alteração da forma do canal de Na^+. Em ambos os casos, os fármacos evitam o disparo repetitivo e persistente das células. Do mesmo modo, os bloqueadores dos canais de Ca^{2+} são usados para bloquear os canais de Ca^{2+} ou os canais ativados por alta-voltagem, resultando na redução da excitabilidade das células. O Ca^{2+} é também fundamental na liberação de um neurotransmissor de vesículas sinápticas. A redução na liberação de glutamato poderia reduzir a probabilidade de uma crise. O levetiracetam se liga às vesículas sinápticas e parece reduzir a frequência das crises por alterar a liberação dos neurotransmissores das vesículas sinápticas.

O bloqueio da excitação através dos receptores de NMDA, AMPA e de cainato pode reduzir a excitação pela diminuição do fluxo interno dos íons de Na^+ e Ca^{2+}. Da mesma forma, os fármacos atuam nos receptores $GABA_A$ e facilitam a passagem de Cl^- no interior das células. Essa passagem dentro das células torna o potencial da membrana em repouso mais negativo, dificultando de forma mais acentuada a despolarização das células. O receptor $GABA_A$ possui sítios de receptores de benzodiazepinas e barbitúricos. A ativação do receptor de benzodiazepinas acentua a frequência de aberturas do receptor $GABA_A$. A ativação do receptor de barbitúricos aumenta a duração das aberturas do receptor $GABA_A$. O efeito do GABA pode ser aumentado também pelo bloqueio da recaptação de GABA pelos neurônios e células da glia, aumentando a concentração de GABA em receptores pós-sinápticos, ou reduzindo o colapso de GABA nos neurônios através da inibição do GABA transaminase.

A dieta cetogênica é usada especificamente para tratar crianças com epilepsia grave, que não respondem aos fármacos antiepilépticos. A dieta cetogênica consiste de uma proporção elevada de gorduras e de quantidades pequenas de carboidratos e proteínas. A base da eficácia terapêutica da dieta cetogênica é atribuída à cetose que desenvolve quando o encéfalo está relativamente desprovido de glicose como uma fonte de energia, e deve alterar o uso dos corpos cetônicos como combustível primário.

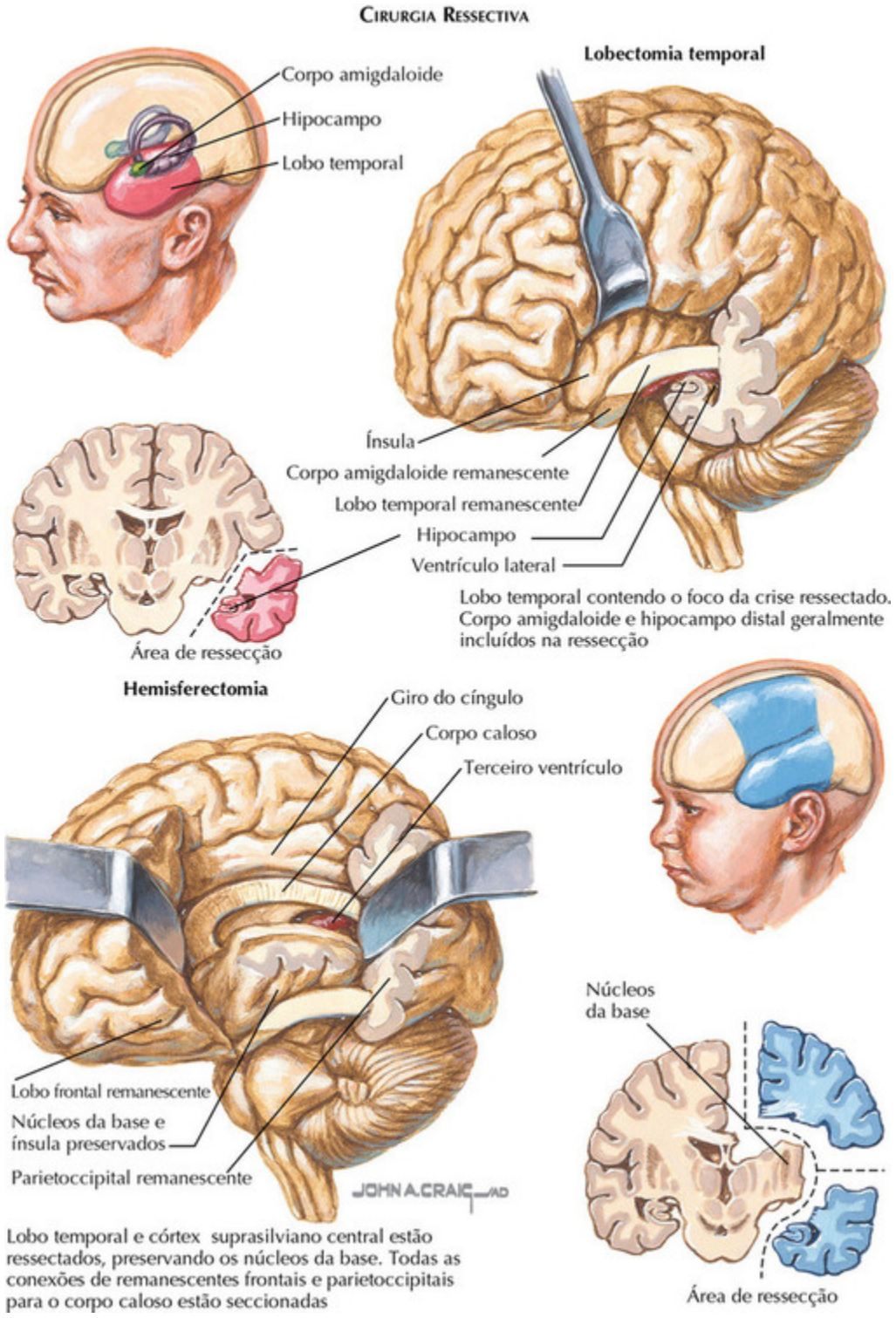

FIGURA 3-13

Os pacientes que não respondem aos fármacos antiepilépticos ou à terapia nutricional podem beneficiar-se através da cirurgia. Em pacientes

com o foco das crises bem localizado, pode ser possível a ressecção do tecido epiléptico. Se o foco epiléptico for proveniente de uma área do encéfalo onde a ressecção poderia resultar em um déficit neurológico significativo, tal como fraqueza, afasia, ou deficiência de memória, a cirurgia focal não é recomendada. A cirurgia mais comum para a crise focal é uma ressecção do lobo temporal. Em raros indivíduos, com um hemisfério gravemente danificado, que tenham crises e fraqueza unilateral provenientes desse hemisfério, uma hemisferectomia pode ser curativa. Pacientes com crises focais graves com generalização secundária podem ser auxiliados pelo corte do corpo caloso (calosotomia do corpo). Esse procedimento reduz a probabilidade de que uma crise focal venha a tornar-se generalizada.

A estimulação do nervo vago (ENV) é um tratamento adjuvante para certos tipos de epilepsia intratável, e de depressão resistente a tratamento. A ENV utiliza um estimulador implantado que envia impulsos elétricos para o nervo vago esquerdo no pescoço através de um dispositivo implantado sob a pele. O décimo nervo craniano se origina no bulbo e transporta ambas as fibras aferentes e eferentes. As fibras aferentes vagais se conectam ao núcleo do trato solitário, o qual, por sua vez, projeta conexões para outros locais no sistema nervoso central. Não existem muitos relatos sobre a forma exata de como a estimulação do nervo vago melhora o controle das crises, porém os mecanismos propostos incluem a alteração da liberação da norepinefrina pelas projeções do trato solitário para o *locus ceruleus*, níveis elevados de GABA inibitório relacionados com a estimulação vagal, e inibição da atividade cortical aberrante pelo sistema de ativação reticular.

OceanofPDF.com

SEÇÃO 4

Psiquiatria

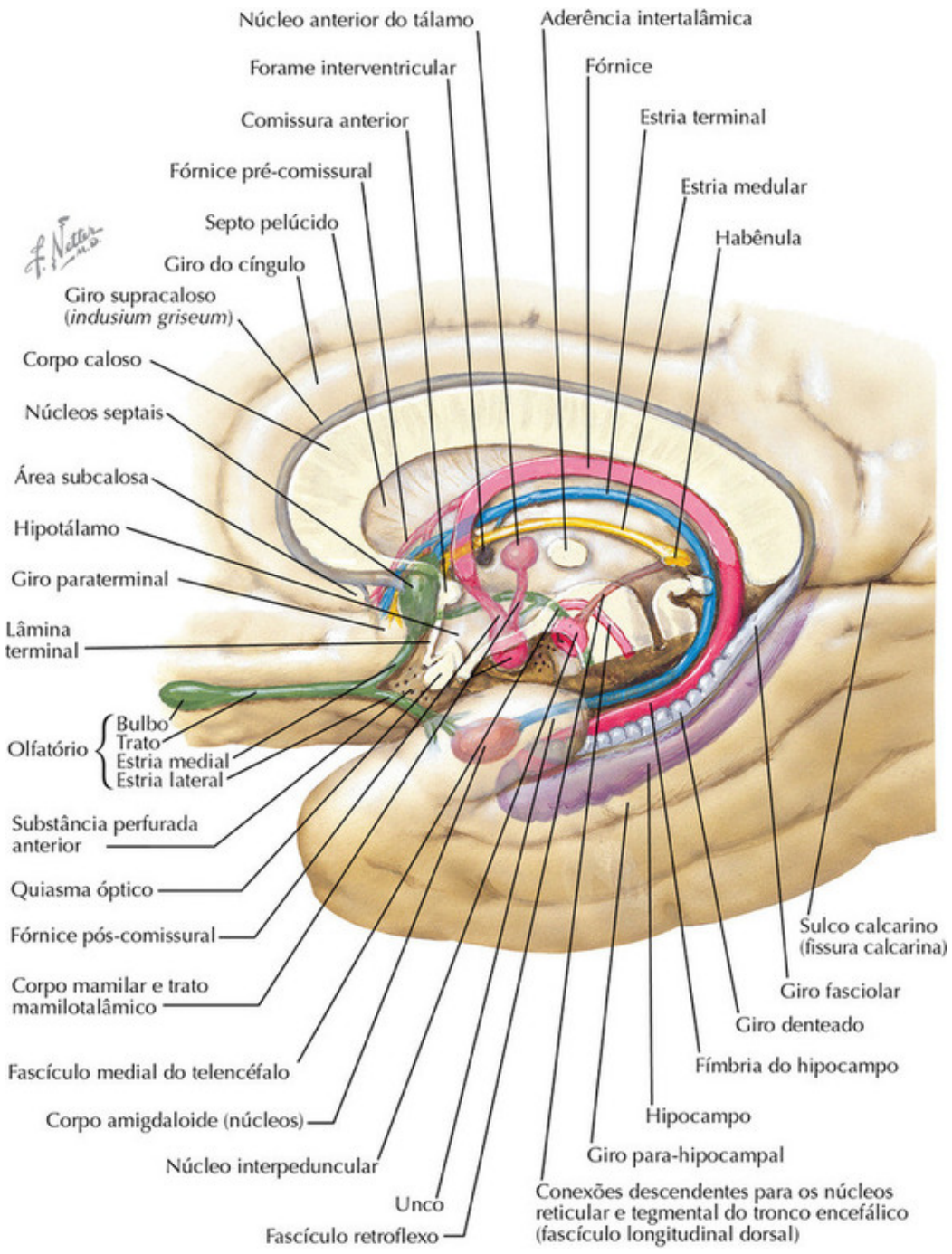

FIGURA 4-1

Sistema Límbico

O sistema límbico é a única área do encéfalo que recebe informações hipotalâmicas maiores e propicia interconexão com áreas corticais

dispersas. As principais estruturas límbicas incluem a amígdala, o córtex piriforme (*giro para-hipocampal, unco + amígdala*), o hipocampo, a substância inominada e a área septal. Os diversos papéis do sistema límbico incluem memória, impulsos, afeto, tônus autonômico, controle endócrino e imunorregulação.

A amígdala está conectada extensivamente ao hipotálamo e a outras estruturas límbicas. Ela recebe informação de regiões corticais sensitivas dispersas e estruturas paralímbicas (córtex piriforme, córtex entorrinal e córtex para-hipocampal na superfície medial do lobo temporal e do córtex cingulado pouco acima do corpo caloso.) A amígdala é crucial para a canalização de impulsos e afetos. Em estudos de lesões em símios, informações visuais de um olho estavam restritas a uma amígdala intacta, enquanto informações visuais do outro olho eram direcionadas a uma amígdala lesionada. O comportamento agressivo típico do macaco quando provocado visualmente era intacto apenas quando estimulado por meio da via visual intacta. Quando provocado por intermédio da via lesionada, o macaco permanecia passivo.

Esse fenômeno é observado na *síndrome de Klüver-Bucy*, que se manifesta quando a amígdala está desconectada da informação sensitiva cortical. Os aspectos típicos da síndrome de Klüver-Bucy incluem (1) comportamento sexual indevido em relação a objetos no espaço interpessoal imediato, (2) ausência da reação de luta ou fuga em relação a ameaças e (3) incapacidade de distinguir visualmente objetos comestíveis de não comestíveis exceto pela inspeção oral desses objetos.

A *amígdala canaliza a resposta emocional apropriada para alvos sensitivos ao mesmo tempo* em que tem *um papel importante na interpretação e manifestação de gestos afetivos, incluindo a vocalização*. O hemisfério direito é dominante aqui. A amígdala também tem um *papel integral* na experiência de emoções fortes, incluindo *medo, raiva e experiências de familiaridade*. A amígdala *concede o tom afetivo da experiência pessoal* que reflete a história de uma pessoa, seu estado interno atual e características de sua experiência mental atual. Alguns estados patológicos perturbam esse equilíbrio. Dessa forma, o tom afetivo de *um processo mental em particular* pode ser *distorcido, amplificado ou diminuído,* mudando, assim, o significado exato de toda a experiência. É algo experimentado em *ataques de pânico, estados dissociativos, depressão*

e condições esquizofreniformes. Nos seres humanos, a amígdala não parece ter um papel direto na formação da memória, embora a amnésia decorrente de dano hipocampal pareça mais grave se houver envolvimento concomitante da amígdala. Isso sugere que a amígdala pode estabelecer um elo afetivo na memorização. Outros papéis da amígdala incluem regulação das funções autonômica, endócrina e imunológica.

O *córtex piriforme* é uma área de retransmissão (relé) de informações corticais e olfatórias, assim como o tálamo é a área de relé de outras modalidades sensitivas. Essa área também conta com *inúmeras conexões com o hipotálamo e outras regiões límbicas*. Estudos em animais sugerem um papel na regulação da direção do impulso dentro do espaço extrapessoal, como comportamentos de agressão ou sexuais.

O *hipocampo* recebe quase todas as *suas informações de áreas paralímbicas*, que recebem informação de áreas sensitivas corticais. Outras aferências incluem hipotálamo, amígdala e área septal. Seu *principal papel é a memória e a aprendizagem*. O dano hipocampal isolado é relativamente raro, porém lesões combinadas das *áreas hipocampais e para-hipocampais* em infartos, leva a estados amnésicos graves, mesmo quando a amígdala é poupada. Essas estruturas são *necessárias à formação de novas memórias* (experiência de memorização) em vez de armazenagem de memórias. Além disso, elas reavivam memórias durante a memorização. A relevância motivacional da experiência torna mais provável que ela seja memorizada e relembrada. Isso explica por que a armazenagem e a recordação de fatos são afetadas com preservação relativa de bancos de memória (memória de longo prazo) em doenças que afetam essas estruturas.

Os *núcleos septais e a substância inominada* contêm as principais células colinérgicas do encéfalo, localizadas no núcleo septal medial, os *núcleos dos ramos* vertical e horizontal *da estria diagonal de Broca* e o *núcleo basal de Meynert*. Essas áreas se projetam para o hipocampo, região olfatória, regiões corticais dispersas e amígdala. O hipotálamo e as diversas estruturas límbicas e paralímbicas dão origem à maioria das informações para essas estruturas. Essa rede colinérgica é *essencial para a* função *intacta da memória*. Pacientes com aneurismas da artéria comunicante anterior ou tumores septais podem desenvolver estados amnésicos. Na *doença de Alzheimer*, cuja principal característica clínica é a perda de memória, há uma perda profunda de neurônios colinérgicos no núcleo basal,

bem como em regiões corticais dispersas. *Lesões septais* podem também produzir reações emocionais exageradas a estímulos novos ou ameaçadores, hiperdipsia, hiperfagia e alteração de preferências palatares. Evidências sugerem um papel em agregar valores motivacionais a objetos extrapessoais.

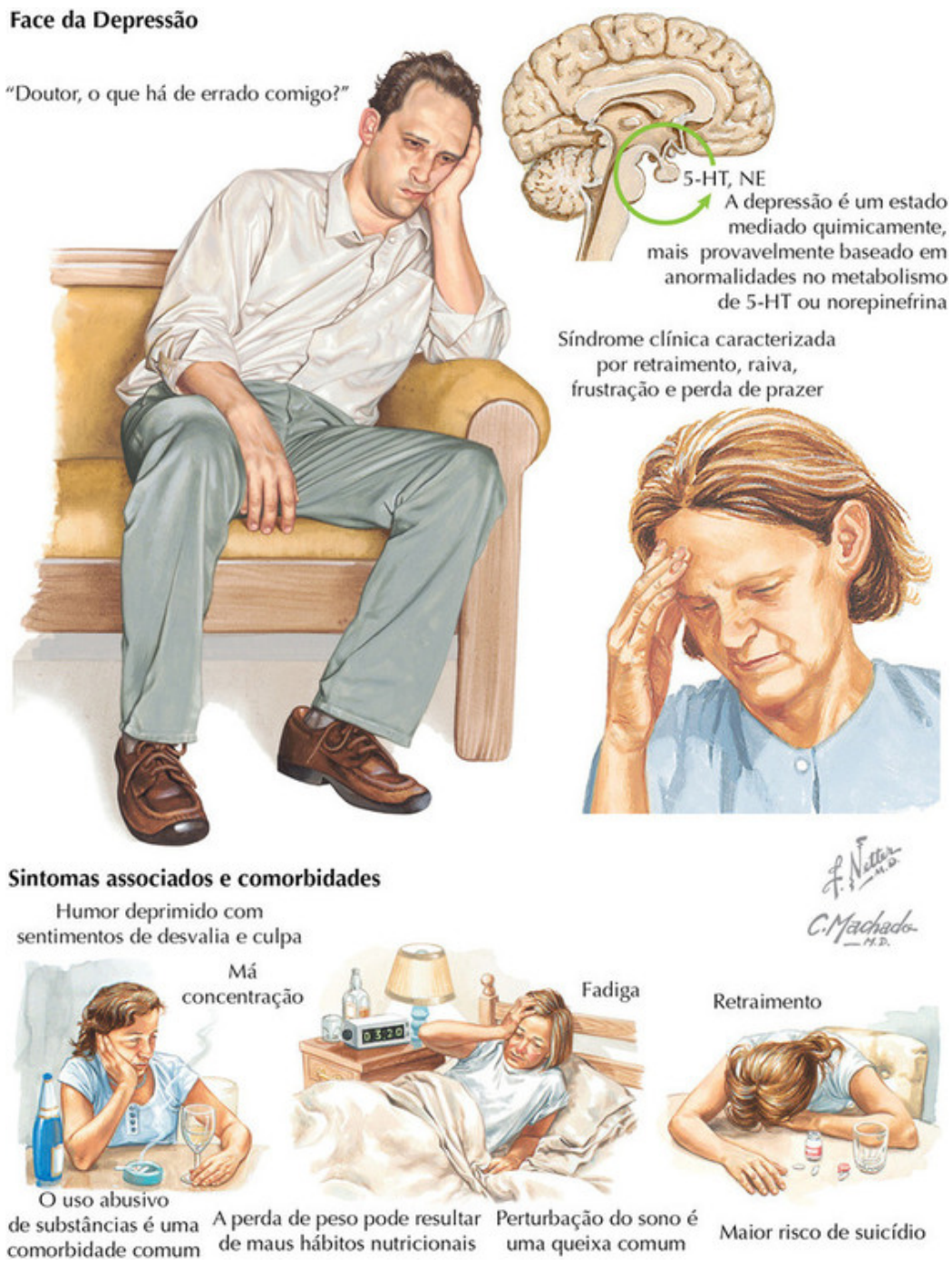

FIGURA 4-2

Transtorno Depressivo Maior

O transtorno depressivo maior (TDM) é um transtorno do humor caracterizado pela ocorrência de um ou mais episódios depressivos maiores

durante a vida. Para diagnosticar um episódio depressivo maior, é preciso que cinco (ou mais) dos seguintes nove sintomas estejam presentes todos os dias ou quase todo dia durante o mesmo período de duas semanas e representarem uma mudança em relação a um nível anterior de funcionamento. Pelo menos um sintoma deve ser (1) *humor deprimido* ou (2) *anedonia* (diminuição marcante do interesse ou do prazer em todas, ou quase todas, as atividades). Os outros sete critérios são (3) *aumento ou diminuição significante no apetite ou no peso*, (4) *insônia ou hipersonia*, (5) *retardo ou agitação psicomotora*, (6) *fadiga ou perda de energia*, (7) sentimentos de *desvalia ou culpa excessiva ou indevida*, (8) *má concentração ou dificuldade para tomar decisões* e (9) *pensamentos recorrentes de morte, ideação suicida, ou uma tentativa de suicídio*. É preciso que esses sintomas causem sofrimento clinicamente significante ou comprometam as áreas social, ocupacional ou outras áreas importantes do funcionamento e que não se devam aos efeitos fisiológicos diretos de uma substância (p. ex., uma droga de uso abusivo, uma medicação) ou a uma condição médica geral (p. ex., hipotiroidismo).

Os subtipos de depressão podem ser definidos pela presença de *aspectos psicóticos* (delírios, alucinações), *catatonia* (distúrbios motores, como imobilidade e agitação, movimentos estereotipados, mutismo), *melancolia* (perda de peso, insônia, piora do estado pela manhã) ou *atipismo* (hipersonia, hiperfagia), ou início de depressão no *pós-parto*.

Em estudos epidemiológicos, a relevância de TDM em 12 meses e vitalícia era de, respectivamente, 5% a 7% e 13% a 18%, e a prevalência não parece se dever predominantemente a etnia ou geografia (região do país ou contextos urbanos). Em um recente levantamento epidemiológico nos EUA, características como gênero feminino; origem indígena americana; estado civil viúvo(a), separado(a) ou divorciado(a); estar desempregado, ou incapacitado, ou ter baixa renda estavam significativamente associadas a taxas mais elevadas de TDM. A média de idade de manifestação do TDM é no começo dos 30 anos. As chances de manifestação de TDM na infância são relativamente baixas, aumentam acentuadamente entre 12 e 16 anos de idade e continuam a aumentar, embora mais gradualmente, até o começo dos 40 anos. O diagnóstico de TDM está associado à presença de um ou mais transtornos psiquiátricos durante a vida em quase 75% dos casos,

incluindo transtornos de ansiedade (60%), transtornos por uso de substâncias (25%) e transtornos do controle de impulsos (30%).

A base neurológica e a fisiopatologia do TDM continuam a ser enigmáticas. É provável que tal obscuridade se deva à heterogenicidade do TDM, que pode representar um grupo de transtornos com diversas patologias subjacentes, nas quais tanto fatores genéticos quanto ambientais têm uma influência. Estudos investigaram transtornos em vários neurotransmissores (serotonina [5-HT, *i.e.*, 5-hidroxitriptamina], norepinefrina [NE] e dopamina e, mais recentemente, glutamato); em mecanismos neuroendócrinos e neuroimunes, em particular o eixo hipotalâmico-hipofisário-suprarrenal envolvido na resposta ao estresse; e em fatores neurotróficos que regulam a plasticidade cerebral. É importante enfatizar que neurotransmissores e hormônios estão integrados em um circuito anatômico e funcional que interage em diversos níveis. Estudos de imagem e de exame *post-mortem* sugerem que pacientes com TDM apresentam alterações moleculares e celulares estruturais sutis, dentro de uma rede neural complexa envolvendo o córtex pré-frontal, o córtex do cíngulo subgenual, o hipocampo e a amígdala.

A genética do TDM é complexa e multifatorial; esse transtorno ocorre com frequência em famílias, tendo uma hereditariedade estimada de aproximadamente 40%. Por meio de estudos de acoplamento, de associação e genômicos, vários genes e regiões candidatos do genoma foram identificados e podem contribuir ao TDM; entretanto, esses achados não são consistentes em estudos de variáveis. É provável que cada gene individual contribua apenas para uma proporção muito pequena da variância, interagindo com fatores ambientais.

As opções de tratamento inicial do TDM são influenciadas por uma série de fatores, incluindo gravidade dos sintomas, co-ocorrência de condições médicas e psiquiátricas, fatores de estresse psicossociais e a preferência do paciente. Medicações antidepressivas incluem inibidores seletivos da recaptação de serotonina (ISRSs), geralmente usados como uma primeira escolha, inibidores da recaptação de serotonina-norepinefrina (IRSNs), antidepressivos tricíclicos (TGAs), inibidores da monoaminoxidase (IMAOs) e outros, incluindo bupropiona, nefazodona, trazodona e mirtazapina. A escolha por um antidepressivo se baseia no perfil de efeitos

colaterais, tolerabilidade, segurança e história de resposta anterior ao tratamento.

Depois de uma fase inicial de tratamento farmacológico de 2 a 3 meses voltada para conseguir a remissão completa dos sintomas, a farmacoterapia é tipicamente mantida por aproximadamente 4 a 9 meses para prevenir a recidiva precoce. A psicoterapia, sozinha ou aliada a medicações, também pode ser considerada como tratamento inicial para pacientes com TDM leve a moderado. A terapia eletroconvulsivante (TEC) tem um grande potencial de sucesso como opção de tratamento para pacientes mais gravemente doentes, que apresentem aspectos psicóticos ou catatonia ou para os que se encontram em estados agudamente suicidas.

FIGURA 4-3

Depressão Pós-parto

O período pós-parto está definido claramente como um tempo de maior vulnerabilidade à doença psiquiátrica em mulheres; até 85% das mulheres

experimentam algum tipo de transtorno do humor depois do parto. A maioria dessas mulheres manifesta sintomas de humor transitórios e relativamente brandos (“tristeza”); entretanto, cerca de 10% a 15% das mulheres sofrem uma forma mais incapacitante e persistente de transtorno do humor, seja depressão pós-parto (DPP) ou psicose pós-parto. Embora a doença psiquiátrica pós-parto tenha sido inicialmente conceitualizada como um grupo de transtornos especificamente relacionados com o parto, evidências mais recentes sugerem que a doença afetiva que se manifesta no período puerperal é clinicamente indistinta da doença afetiva que ocorre em outros momentos durante a vida de uma mulher. Na verdade, a maioria das mulheres com a doença pós-parto também apresentará episódios de humor não relacionados com a gravidez ou o parto.

O *Manual Diagnóstico e Estatístico de Transtornos Mentais* (*i.e.*, *DSM-IV*) não cita os transtornos psiquiátricos pós-parto separadamente, mas sim emprega um especificador, por exemplo, *“com início no pós-parto”* para descrever *qualquer episódio depressivo, maníaco ou misto* (no transtorno depressivo, transtorno bipolar ou transtorno psicótico breve) quando o episódio ocorre *nas primeiras quatro semanas que se seguem ao parto*. Embora o risco de doença psiquiátrica pós-parto seja maior nas primeiras quatro semanas depois do parto, vários estudos diferentes indicam que as mulheres permanecem em risco muito alto de sofrer doença afetiva durante os primeiros três meses depois do parto. Na verdade, as mulheres permanecem nesse risco maior até um ano depois do parto. Assim, muitos especialistas definem *doença psiquiátrica pós-parto* como qualquer episódio que ocorra *no primeiro ano* depois do parto.

Tristeza pós-parto

Durante a primeira semana depois do nascimento de um filho, muitas mulheres experimentam um período breve de instabilidade emocional, comumente referida como tristeza pós-parto ou “melancolia pós-parto” (*baby blues*). Considerando-se a prevalência desse tipo de transtorno do humor, *talvez seja mais correto* considerar a *tristeza* como uma *experiência normal* associada *ao nascimento* em vez de um transtorno psiquiátrico. Mulheres com tristeza pós-parto relatam uma variedade de sintomas, incluindo um humor rapidamente flutuante, tendência a chorar,

irritabilidade e ansiedade. Esses sintomas tipicamente chegam a um pico no quarto ou quinto dia depois do parto e podem durar alguns dias, cedendo espontaneamente em duas semanas no pós-parto.

Depressão pós-parto

Cerca de 10% a 15% das mulheres apresentarão sintomas depressivos mais significantes ou depressão pós-parto depois do nascimento do bebê. Diferente da tristeza, a DPP é mais *difusa* e pode *interferir significativamente* com o funcionamento materno e com os cuidados do bebê. Em termos clínicos, um episódio de DPP é *indistinto* de *outros tipos de episódios depressivos maiores*, com sintomas de humor deprimido, irritabilidade, perda de interesse nas atividades usuais, transtorno do sono e fadiga. As mulheres acometidas com frequência expressam sentimentos ambivalentes ou negativos em relação ao bebê e podem expressar dúvidas a respeito da sua própria capacidade de cuidar da criança. *Sintomas de ansiedade podem ser proeminentes* nessa população, e as mulheres podem apresentar *ansiedade generalizada comórbida, transtorno do pânico ou transtorno obsessivo-compulsivo (TOC).*

Psicose pós-parto

Trata-se da *forma mais grave de doença psiquiátrica pós-parto*. É um evento *raro* que ocorre em aproximadamente *1 a 2 em 1.000 mulheres depois do parto*. O quadro geralmente é grave, com início precoce dos sintomas, tipicamente nas *duas primeiras semanas no pós-parto*. Estudos longitudinais indicam que *a maioria* das mulheres com psicose puerperal *sofre de transtorno bipolar*, e os sintomas dessa psicose se assemelham mais claramente aos de um episódio *maníaco de evolução rápida* ou misto. Os sinais mais precoces são inquietação, irritabilidade e insônia, seguidos por um *humor instável entre depressão e euforia, desorientação ou confusão e comportamento desorganizado*. *Pensamentos delirantes* são comuns e com frequência *centrados no bebê*.

Tratamento

Na medida em que a tristeza é tipicamente branda e cede por si mesma, nenhum tratamento específico é necessário. O tratamento da *depressão pós-parto* depende da sua gravidade. Casos mais brandos podem responder à *psicoterapia*, enquanto sintomas depressivos mais graves são tratados melhor com uma combinação de psicoterapia e medicação. Nesse contexto, *antidepressivos inibidores seletivos da recaptação de serotonina (ISRS)* são mais comumente usados por serem mais eficazes tanto para depressão quanto para ansiedade e são *compatíveis com a amamentação*. A psicose puerperal é uma *emergência psiquiátrica* e tipicamente *requer hospitalização*. Os sintomas são tratados com uma *combinação de medicações antipsicóticas, benzodiazepinas e estabilizadores do humor*. A *terapia eletroconvulsivante (TEC)* pode ser útil para tratar psicose ou depressão pós-parto grave.

FIGURA 4-4

Transtorno Bipolar

Transtorno bipolar é um transtorno de humor caracterizado pela ocorrência de manias ou hipomanias e depressões. As manias consistem em humor elevado, irritável ou expansivo com pelo menos três dos seguintes sintomas se o humor estiver elevado (quatro se irritável): (1) menos necessidade de sono, (2) surto de ideias, (3) hiperverbosidade (incluindo fala comprimida ou excessiva), (4) grandiosidade, (5) distratibilidade, (6) aumento no comportamento direcionado ao objetivo ou agitação e (7) aumento em atividades prazerosas de alto risco, como gastos excessivos, direção perigosa e imprudências sexuais. Os episódios maníacos duram pelo menos uma semana, mas podem ter qualquer duração se levarem à hospitalização. Sintomas psicóticos podem ocorrer no contexto da mania e às vezes tomarem a forma de delírios de grandeza, embora outros sintomas psicóticos, incluindo alucinações auditórias, possam ocorrer. Uma hipomania é menos grave, não resulta em hospitalização e pode durar apenas quatro dias; entretanto, em outros, inclui sintomas semelhantes, porém de menor intensidade, que a mania.

Episódios depressivos consistem em humor deprimido ou anedonia com cinco ou mais dos seguintes sintomas concomitantes: (1) diminuição ou aumento significante no sono e/ou no (2) apetite, (3) baixa energia, (4) retardo ou agitação psicomotora, (5) culpa excessiva, (6) sentimentos de desvalia, (7) má concentração, (8) dificuldade para tomar decisões e (9) pensamentos recorrentes em morte, ideação suicida ou uma tentativa de suicídio.

O transtorno bipolar é dividido em dois tipos primários. O *transtorno bipolar I* é diagnosticado quando um paciente sofre um episódio maníaco. Esses pacientes sofrem tipicamente tanto manias quanto episódios depressivos maiores; entretanto, a presença de uma mania apenas é suficiente para fazer o diagnóstico. O *transtorno bipolar II* é diagnosticado quando um paciente sofre pelo menos uma hipomania e pelo menos um episódio depressivo. Existem doenças relacionadas que se encaixam no espectro bipolar, porém não atendem aos critérios de transtorno bipolar completo. Essas doenças incluem pacientes que sofrem mania ou hipomania induzida por medicação, bem como ciclotimia.

A epidemiologia do transtorno bipolar é relativamente consistente no mundo inteiro e não parece variar significativamente entre grupos étnicos. Estudos populacionais demonstraram uma prevalência de aproximadamente

0,6% de transtorno bipolar tipo I, 0,4% de transtorno bipolar tipo II e 1,4% de transtorno bipolar subliminar. Não existe diferença de gênero significante na predileção por essa doença. O interessante é que o primeiro episódio é mais provável ser de mania em homens e um evento depressivo em mulheres. O início dos sintomas do transtorno bipolar geralmente se dá na adolescência, particularmente nos anos finais. O início do transtorno bipolar geralmente se dá no começo da segunda década de vida tanto em homens quanto em mulheres.

A genética do transtorno bipolar é complexa e indica um risco sobreposto com a esquizofrenia. Estudos de gêmeos demonstraram que o transtorno bipolar é altamente hereditário. Estimativas sugerem que até 80% do risco de transtorno bipolar pode ser hereditário. Uma subunidade de canais de cálcio tipo L está entre os primeiros genes associados de maneira consistente ao transtorno bipolar.

Estudos de neuroimagem funcional apontam para efeitos significantes na rede límbica anterior, com ativação particular da amígdala, do corpo estriado e do tálamo em pacientes com transtorno bipolar quando comparados a indivíduos de controle sadios. Entretanto, esses estudos são limitados pelo tamanho de amostra reduzido, falta de controle para medicação e uma mistura de estados de humor no momento em que os pacientes foram escaneados. O entendimento do transtorno bipolar em um nível celular e molecular avançou de um foco essencialmente em neurotransmissores, onde existem anomalias importantes, para um foco maior em vias de sinalização e plasticidade e resiliência celular.

Formulações com lítio foram a primeira terapia eficaz para o transtorno bipolar. Várias outras classes de medicações demonstraram eficácia subsequentemente. As preferências farmacológicas atuais incluem lítio, ainda considerado um dos tratamentos mais eficazes, bem como alguns anticonvulsivantes, como ácido valproico, lamotrigina e carbamazepina, além de medicações antipsicóticas de segunda geração. O tratamento da *depressão bipolar* permanece um desafio em particular, com relativamente poucos fármacos demonstrando eficácia definida. Entretanto, existem algumas modalidades de tratamento não farmacológicas muito valiosas disponíveis. A terapia eletroconvulsivante (TEC) é usada tipicamente durante episódios graves ou quando outros tratamentos não são eficazes.

Intervenções psicossociais estruturadas, como a terapia cognitivo-comportamental, também são muito úteis no manejo da doença.

FIGURA 4-5

Transtorno de Ansiedade Generalizada

O transtorno de ansiedade generalizada (TAG) é caracterizado por preocupação excessiva, incontrolável e muitas vezes irracional acerca de coisas cotidianas desproporcionalmente à fonte real da preocupação. Para diagnosticar TAG, é preciso que a preocupação excessiva esteja presente por pelo menos seis meses, a pessoa tenha dificuldade para controlar a preocupação, e a ansiedade ou preocupação esteja associada a três (ou mais) dos seis seguintes sintomas, incluindo: (1) *inquietação ou tensão excessiva*, (2) *fatigabilidade, (3) dificuldade de concentração ou "brancos" na mente, (4) irritabilidade, (5) tensão muscular* e (6) *perturbação do sono (dificuldade em conciliar ou manter o sono, ou sono inquieto e insatisfatório)*. Assim como outros diagnósticos do eixo I, é preciso que os sintomas causem sofrimennto ou prejuízo clinicamente significante nas áreas social, ocupacional ou outras áreas importantes e não se devam aos efeitos fisiológicos diretos de uma substância (p. ex., uma droga de uso abusivo, uma medicação) ou a uma condição médica geral (p. ex., hipertiroidismo) e não ocorram exclusivamente durante um transtorno de humor, transtorno psicótico ou um transtorno difuso do desenvolvimento.

A prevalência de TAG na National Comorbidity Survey (NCS) era de 1,6% para TAG atual (definido como um período de seis meses de ansiedade mantida nos últimos 30 dias antes da entrevista), 3,1% nos últimos 12 meses e 5,1% para um diagnóstico vitalício. Na maioria dos estudos epidemiológicos, a prevalência vitalícia (crônica) de TAG é relatada entre 3% e 6%, com uma prevalência maior em mulheres (proporção de 2:1 mulheres/homem). A idade usual no início do transtorno é variável – da infância até a fase adulta, com uma média de idade no início em torno de 31 anos. Existe uma comorbidade significante associada a outros transtornos psiquiátricos (até 90% dos pacientes se encaixam nos critérios de um outro transtorno), sendo os mais frequentes depressão maior (até 60%), distimia (40%) uso abusivo/dependência de álcool (38%) e outros transtornos de ansiedade (fobia social, agorafobia e pânico). A presença de transtornos psiquiátricos comórbidos tem efeitos negativos significantes no prognóstico. Por fim, pacientes com TAG geralmente apresentam múltiplas comorbidades médicas, incluindo migrânea, dor crônica, problemas gastrointestinais, distúrbios cardíacos e/ou respiratórios complicando ainda mais a avaliação e o tratamento.

O TAG pode ocorrer em famílias. Estudos de gêmeos sugerem que os genes são pelo menos parcialmente responsáveis pelo transtorno; entretanto, a hereditariedade é pequena. A correlação genética entre depressão maior e TAG é muito alta. O TAG normalmente se manifesta em uma idade mais jovem, e os sintomas podem se manifestar mais lentamente do que em outros transtornos de ansiedade. Algumas pessoas com TAG relatam a manifestação inicial no começo da fase adulta, geralmente em resposta a um fator de estresse na vida. O curso clínico do TAG é com frequência crônico, com 40% dos pacientes relatando uma doença com duração superior a cinco anos. O TAG está associado a um comprometimeno funcional pronunciado, resultando na queda da função vocacional e redução na qualidade de vida. Além disso, pacientes com TAG são com frequência grandes usuários de assistência médica ambulatorial, contribuindo significativamente para os custos de saúde.

Transtornos de ansiedade são considerados decorrentes do processamento anormal de estímulos ameaçadores, bem como a déficits funcionais em vias encefálicas subjacentes à aprendizagem do medo e à memória. Estudos de neuroimagem no TAG sugerem uma atividade maior no circuito neural do medo envolvendo a amígdala, o córtex do cíngulo anterior e a ínsula, bem como atividade maior no córtex pré-frontal, que parece ter um papel compensatório em reduzir os sintomas de TAG. A disfunção dos sistemas inibidores serotonérgicos, noradrenérgicos e do ácido gama-aminobutírico (GABA) pode estar relacionada com a expressão do TAG. A resposta do sistema suprarrenal ao estresse crônico também está implicada na fisiopatologia do TAG, sendo que a amígdala media a prontidão e o medo ao ativar o eixo hipotalâmico-hipofisário-suprarrenal (HHS). Outros mecanismos neuroendócrinos supostos estão sendo investigados atualmente.

Diferentes classes de antidepressivos são eficazes no TAG. Inibidores seletivos da recaptação de serotonina (ISRSs) ou inibidores da recaptação de serotonina-norepinefrina (IRSNs) são usados normalmente como primeira escolha, com antidepressivos tricíclicos (ADTs), inibidores da monoaminoxidase (IMAO) e outros, incluindo buspirona e mirtazapina, como outras opções terapêuticas. As benzodiazepinas também representam terapias efetivas para TAG, com a vantagem de terem uma latência curta de início de ação terapêutica e um perfil de efeitos colaterais favorável. As

principais desvantagens incluem sedação, comprometimento cognitivo e a possibilidade de efeitos adversos a longo prazo (*i.e.*, desenvolvimento de tolerância), dependência física e uma síndrome de abstinência. Outros fármacos usados no manejo do TAG incluem pregabalina e agentes simpáticos (propranolol, prazosina, clonidina) e antipsicóticos atípicos que podem ter um papel adjuntivo aos antidepressivos em casos de resistência ao tratamento. A psicoterapia, em particular a terapia cognitivo-comportamental, como monoterapia ou combinada a medicações, também pode ser considerada como tratamento inicial para pacientes com sintomas leves a moderados.

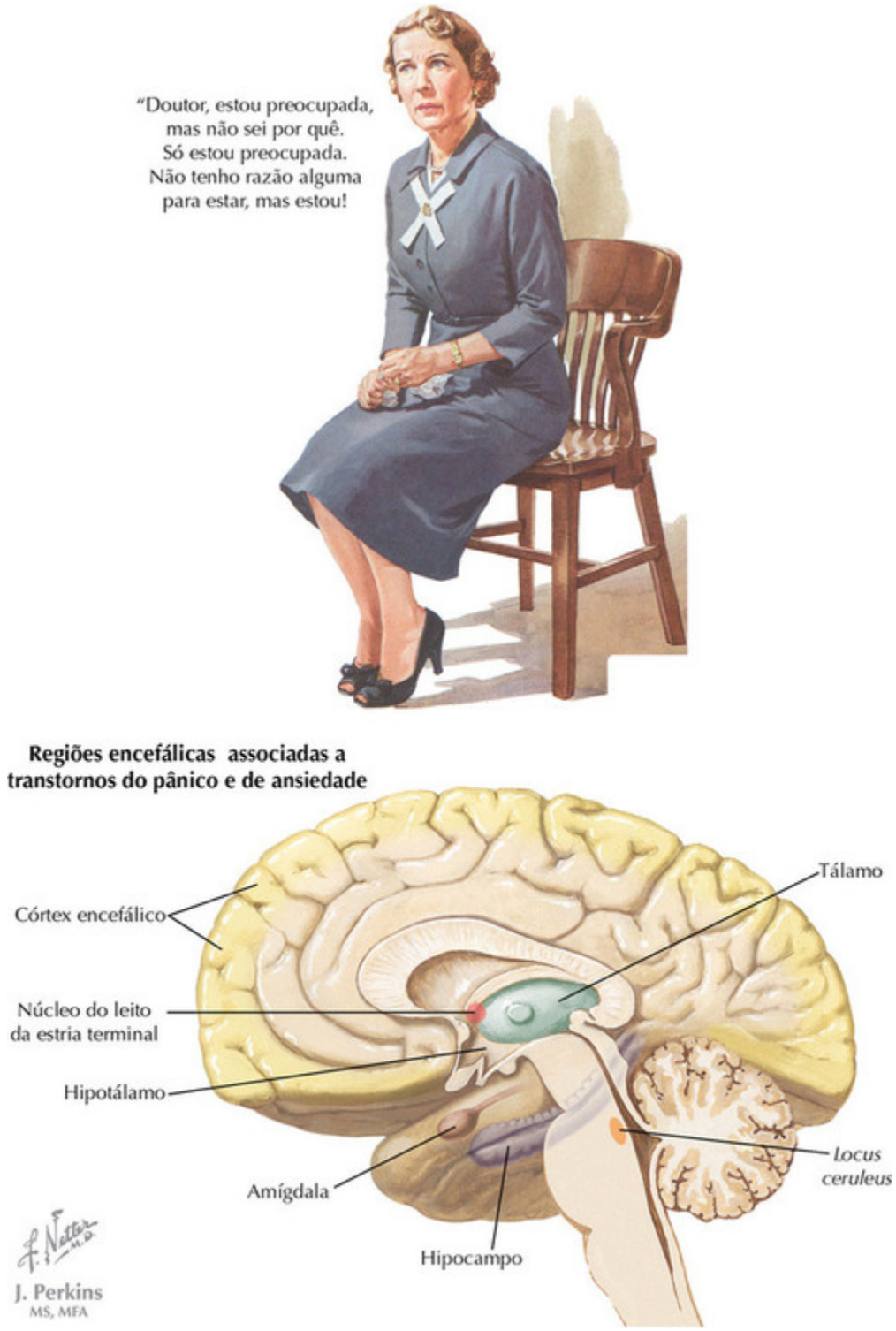

FIGURA 4-6

Transtorno de Ansiedade Social

Introdução e apresentação clínica

O transtorno de ansiedade social (TAS), ou fobia social, é caracterizado por medo persistente de situações sociais ou de desempenho nas quais o indivíduo enfrentará exposição a pessoas não familiares ou a análise dos outros. O indivíduo teme tipicamente comportar-se de maneira embaraçosa ou humilhante, ou revelar sintomas de ansiedade. A exposição a essas situações provoca ansiedade ou sintomas de pânico, levando o indivíduo a evitar essas situações sempre que possível. Os sintomas físicos podem incluir diaforese, taquicardia, tremores, náuseas, rubor e dificuldade para falar, por exemplo.

Os critérios do *DSM-IV* estipulam que essa condição contribua para um comprometimento funcional (p. ex., no trabalho ou nos relacionamentos) e sofrimento significantes. É importante enfatizar que o indivíduo reconhece que o medo é excessivo ou irracional. Embora o diagnóstico tenha sido criticado por atribuir um diagnóstico médico a um traço populacional normal, a timidez, a persistência e gravidade desses sintomas – e particularmente seu impacto no funcionamento – afirmam o contrário.

Os critérios diagnósticos distinguem uma forma generalizada, ou seja, que ocorre na maioria das situações sociais, e uma forma específica, ou seja, uma que ocorre apenas em circunstâncias particulares, tais como falar em público ou apresentar-se publicamente, ou escrever ou comer na frente de outras pessoas. Entretanto, não se trata necessariamente de tipos distintos, embora a forma generalizada possa ser mais incapacitante como um todo.

Epidemiologia

A prevalência vitalícia de TAS é de aproximadamente 12%, com uma prevalência em 12 meses em torno de 7%. O TAS geralmente tem início precoce, com cerca da metade dos casos manifestando-se aos 11 anos de idade; por outro lado, o início tardio em muitos pacientes corrobora ainda mais o TAS como algo que vai muito além de simplesmente um traço de timidez. Assim como ocorre em outros transtornos psiquiátricos, as taxas de comorbidade são elevadas, com sobreposição com depressão maior e transtorno por uso abusivo de substâncias, por exemplo.

O tratamento do TAS se baseia em terapia comportamental, feita individualmente ou em grupo, ou farmacoterapia. Tratamentos farmacológicos padrão usam inibidores seletivos da recaptação de serotonina, embora outros antidepressivos, incluindo inibidores da monoaminoxidase e inibidores da recaptação de serotonina-norepinefrina também tenham mostrado eficácia. Medicações ansiolíticas, como benzodiazepinas, às vezes são empregadas também. Escalas como a Escala de Ansiedade Social de Liebowitz podem ser usadas para quantificar a gravidade com o tempo.

Fisiopatologia

Observou-se que o TAS era familiar e com frequência coagregada com depressão maior, transtorno do pânico e agorafobia. Estudos de gêmeos sugerem que cerca de 40% do risco é hereditário. Apesar de estudos de genes candidatos terem implicado múltiplos genes, nenhuma associação única e definitiva foi demonstrada de maneira convincente, e estudos genômicos amplos não foram relatados. O papel potencial de neuropeptídeos envolvidos na cognição social, como oxitocina e arginina vasopressina, também está sob investigação ativa. Por exemplo, modelos experimentais em roedores ilustram a capacidade da oxitocina de diminuir a evitação social, o que pode informar o desenvolvimento de tratamentos futuros no TAS.

A imagem por ressonância magnética funcional (RMf) implica a ativação da amígdala e da ínsula no TAS, por exemplo, em tarefas que exigem processamento de faces emocionais. A RMf também sugere que talvez haja conectividade anormal evidente no estado de repouso, envolvendo estruturas frontais e occipitais. Outros estudos também sugerem disfunção dos gânglios da base no TAS; o interessante é que o TAS é visto mais comumente em indivíduos com doença de Parkinson, o que pode proporcionar evidências convergentes do papel dos gânglios da base nesses sintomas.

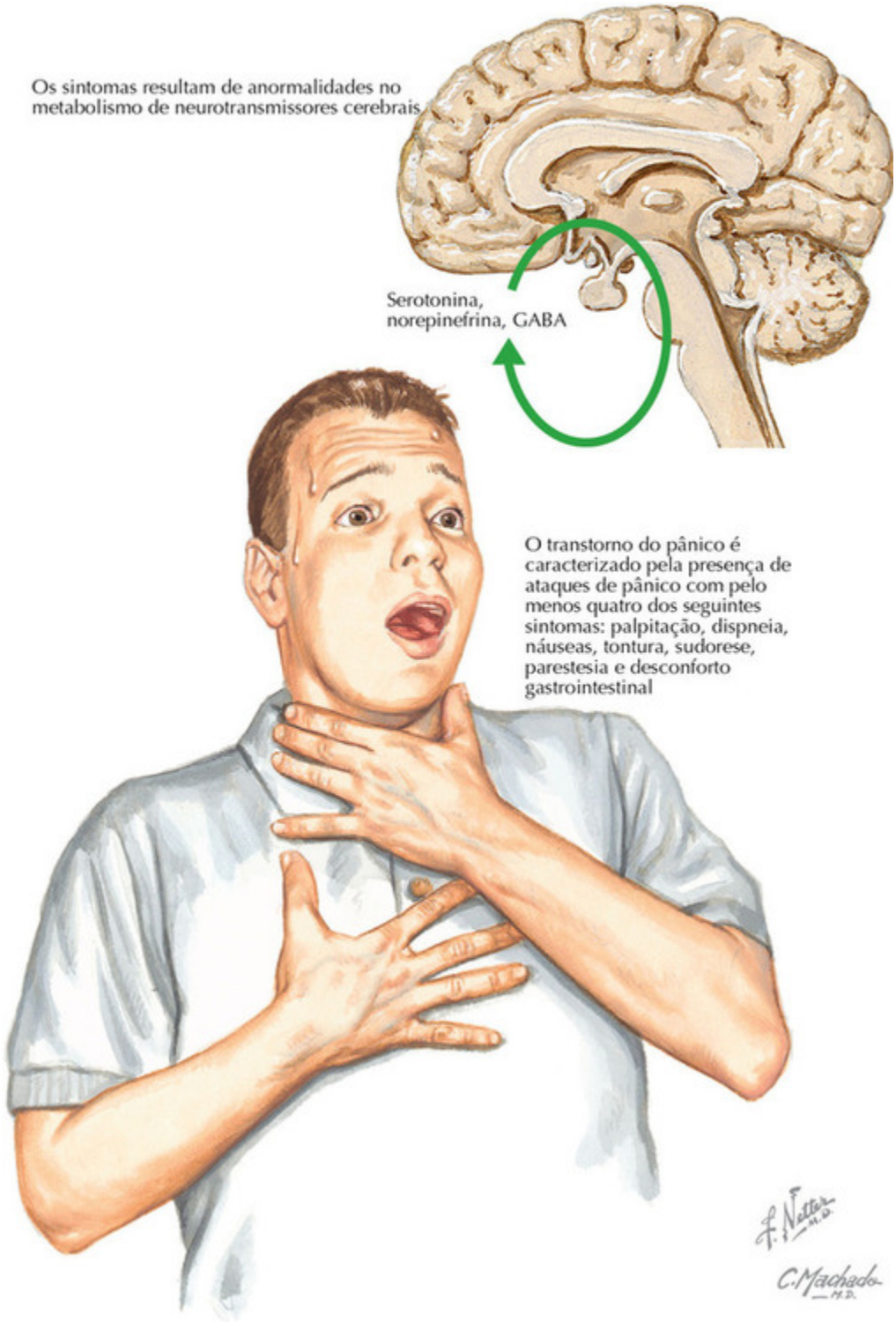

FIGURA 4-7

Transtorno do Pânico

Os pacientes que se queixam de pânico geralmente descrevem um quadro dramático, incluindo o início súbito e inesperado de medo ou alarme extremo, rapidamente escalante em questão de minutos, e acompanhado por um espectro de sintomas físicos, comportamentais e cognitivos. Esses sintomas podem incluir sensações de asfixia, dor no peito, tremores, rubor e frequência cardíaca rápida, simulando uma resposta simpática de “luta ou fuga”. A ânsia de fugir, encontrar abrigo ou buscar ajuda pode ser avassaladora. As vítimas do pânico podem acreditar que estão morrendo, perdendo o controle ou enlouquecendo e com frequência buscarão assistência médica urgente. A impressão negativa e indelével deixada por um ataque de pânico geralmente resulta em medo persistente de ter outro ataque ou em mudanças comportamentais marcantes. Apesar de ataques de pânico isolados serem comuns, são essas sequelas persistentes que definem o diagnóstico de transtorno do pânico. De acordo com critérios do *DSM-IV*, esse transtorno também pode ser acompanhado por agorafobia, caracterizada pela evitação fóbica de situações que possam ser difíceis ou complicadas de escapar, caso ocorra um ataque de pânico.

O transtorno do pânico é comum, com uma prevalência vitalícia nos Estados Unidos de até 5%. O transtorno ocorre com uma frequência quase duas vezes maior em mulheres e tende a se manifestar no início da idade adulta. Transtornos relacionados com o uso de substâncias e doenças psiquiátricas comórbidas são muito comuns; o transtorno depressivo maior ocorre em quase dois terços dos pacientes com transtorno do pânico. Essas condições comórbidas, se não tratadas, podem exacerbar os sintomas de pânico e dificultar ainda mais o tratamento. Ainda mais grave é o fato de que o transtorno do pânico está associado a um risco maior de suicídio. É importante enfatizar que o início do transtorno do pânico geralmente está relacionado com um evento de vida estressante. Embora a maioria dos pacientes experimente alguma remissão dos sintomas com o tempo, o curso do transtorno do pânico é crônico para a maioria dos indivíduos afetados. As complicações podem incluir sintomas de ansiedade persistentes, transtornos de humor, evitação fóbica, transtornos de uso abusivo de drogas e álcool e comprometimentos significantes no funcionamento e na qualidade de vida.

O diagnóstico diferencial de transtorno do pânico inclui uma ampla lista de causas cardíacas, respiratórias, endócrinas, metabólicas e relacionadas

com drogas/medicamentos, bem como outras condições psiquiátricas que possam incluir ataques de pânico. Os indivíduos com ataque de pânico geralmente se apresentam para tratamento inicialmente no setor de emergência ou em contextos de atendimento primário e, embora a apresentação clássica do ataque de pânico possa ser familiar à maioria dos profissionais de saúde, é preciso considerar cuidadosamente possíveis causas orgânicas. Uma história pessoal ou familiar de ansiedade e eventos recentes de estresse na vida pode sugerir um transtorno de ansiedade primário.

Estudos familiares iniciais do transtorno do pânico demonstraram um risco maior em parentes de primeiro grau do probando; estudos de gêmeos estimam a hereditariedade de transtornos de ansiedade entre 20% e 40%. Embora esses estudos sugiram que fatores genéticos têm uma influência, a investigação de fatores de risco genéticos em particular é complicada pelo alto nível de comorbidade com outros transtornos de ansiedade e depressivos. Modelos neurobiológicos explanatórios enfatizam o papel de circuitos neurais, incluindo a amígdala, suas estruturas relacionadas e o hipotálamo. Anormalidades hipotéticas nos sistemas de neurotransmissores serotonérgicos, noradrenérgicos e do ácido gama-aminobutírico (GABAérgicos) são suportadas pela eficácia de tratamentos farmacológicos voltados para esses sistemas (p. ex., ISRSs, IRSNs e benzodiazepinas).

Durante os estágios iniciais do quadro, antes de começarem evitação fóbica ou ataques recorrentes, o paciente pode responder bem a tranquilização, educação e psicoterapia de apoio. Quando a evitação fóbica ou ataques recorrentes de pânico começam, os objetivos do tratamento são tanto prevenir outros ataques de pânico e eliminar a evitação e a ansiedade antecipatória associadas. Tratamentos farmacológicos para o pânico incluem antidepressivos; ensaios placebo-controlados corroboram a eficácia de ISRSs, do IRSN venlafaxina e do antidepressivo tricíclico imipramina. As benzodiazepinas proporcionam o alívio rápido dos sintomas e podem ser prescritas como monoterapia ou em conjunto com antidepressivos. A terapia cognitivo-comportamental (TCC) para o transtorno de pânico está validada e foi amplamente estudada, provando-se eficaz em contextos de terapia individual ou de grupo. A TCC conceitualiza *pânico* como o medo adquirido das sensações corporais associadas a excitação autonômica e *agorafobia* como a resposta comportamental à antecipação de tais

sensações. Os terapeutas ensinam habilidades de enfrentamento cognitivas e somáticas que são então usadas para controlar a ansiedade durante a exposição a situações temidas e sensações corporais. Múltiplos estudos e metanálises mostram que a combinação de medicação e psicoterapia é mais eficaz no tratamento do pânico do que uma dessas modalidades terapêuticas sozinha.

Indivíduos com TEPT podem reviver eventos traumáticos em seus pensamentos durante o dia e em pesadelos quando dormem

FIGURA 4-8

Transtorno de Estresse Pós-traumático

O transtorno de estresse pós-traumático (TEPT) é um transtorno que se desenvolve em resposta a um evento traumático, como uma agressão sexual

(estupro), combate militar, desastre natural ou um acidente grave. O TEPT é caracterizado por três grupos de sintomas: (1) *sintomas de revivência* em que o paciente alivia o trauma em seus pensamentos e sonhos e não consegue eliminá-los de sua mente; (2) *sintomas de evitação e entorpecimento (atenuação da dor)* nos quais o paciente evita pessoas, lugares e qualquer coisa que o faça lembrar do trauma e bloqueia suas respostas emocionais; (3) *sintomas de hiperexcitabilidade psíquica* que envolvem dificuldade de concentração, sensação constante e estar em vigilância e em perigo, dificuldades de sono e irritabilidade. Para ser diagnosticado com TEPT, é preciso que o paciente relate que o evento traumático foi acompanhado por sentimentos de impotência e horror, que esses sintomas ocorram durante pelo menos um mês e que interfiram no funcionamento do paciente na vida diária.

O TEPT é distinto de outros transtornos mentais comuns no sentido de que a exposição ao trauma é um prerrequisito para o diagnóstico. Eventos ameaçadores iniciam a resposta de “luta ou fuga” por intermédio do eixo hipotalâmico-hipofisário-suprarrenal e o sistema do *locus ceruleus* e noradrenérgico. Esses sistemas têm interconexões recíprocas importantes com a amígdala e o hipocampo, estruturas límbicas envolvidas no condicionamento do medo e consolidação da memória, e com as estrutras encefálicas pré-frontais necessárias à extinção de memórias de medo e motivação de recompensa. Inicialmente, essa resposta de estresse neurobiológica é considerada adaptativa; ela mobiliza energia, aumenta a vigilância e o foco, facilita a formação de memória e deprime o sistema imune. Quando a ameaça aguda passa, um sistema de *feedback* negativo elaborado retornará o corpo à homeostasia. Entretanto, em alguns indivíduos, essa resposta aguda adaptativa à ameaça torna-se persistente e patológica.

Apesar de uma maioria dos adultos experimentarem pelo menos um evento traumático durante a vida, apenas uma minoria desenvolve TEPT; a prevalência vitalícia de TEPT no Estados Unidos é estimada em 6,7%. O transtorno é duas vezes mais comum em mulheres do que em homens. Embora muitos indivíduos sofram alguns sintomas de TEPT nos dias e semanas que se seguem imediatamente a um trauma, apenas uma minoria exibirá os sintomas persistentes necessários ao diagnóstico de TEPT. Eventos incontroláveis e ameaçadores, como estupro, abuso infantil e

combate militar, estão associados de maneira consistente ao maior risco de desenvolver TEPT depois de um evento. O risco de desenvolver TEPT é inferior a 50% até mesmo para eventos graves como um estupro violento. Esse contraste entre exposição ao trauma e prevalência de TEPT levou à pesquisa de fatores de risco e de proteção para o transtorno. As pesquisas existentes sugerem que características pré-trauma, como história familiar e pessoal de psicopatologia, adversidades na infância e baixa capacidade cognitiva; fatores relacionados com o trauma, como o tipo de evento, ameaça à vida percebida e resposta psicológica peritraumática; e fatores pós-trauma, como apoio social, todos têm um papel em determinar quem desenvolve o transtorno. Há três estudos sugerindo que o TEPT é moderadamente hereditário e que fatores genéticos influenciam quem desenvolve o transtorno.

O transtorno torna-se crônico (*i.e.*, dura mais de três meses) para quase 50% dos que se encaixam nos critérios diagnósticos; esses pacientes podem se beneficiar de tratamento. O tratamento de escolha para TEPT é basicamente terapia cognitivo-comportamental focada no trauma e possivelmente farmacoterapia. Dois tipos de terapia cognitivo-comportamental, terapia de exposição prolongada e terapia de processamento cognitivo, foram desenvolvidos especificamente para o tratamento do TEPT. Essas duas técnicas se baseiam, até certo ponto, em uma conceitualização do TEPT como um transtorno da impossibilidade de se recuperar do evento traumático devido à evitação do evento traumático em si, incluindo pensamentos, sentimentos, lugares e pessoas associadas à lembrança. A terapia de exposição prolongada visa a evitação fazendo com que o paciente reencene a memória do evento traumático e se engaje a, em vez de evitar, lembranças do trauma tanto dentro quanto fora da sessão terapêutica. A terapia de processamento cognitivo visa o aspecto da evitação ao lidar com crenças equivocadas a respeito das causas e consequências de eventos traumáticos. Um foco primário da terapia de processamento cognitivo é usar técnicas cognitivas para ajudar os pacientes a entender o evento em si, e subsequentemente modificar o significado atribuído ao evento traumático. A terapia de exposição prolongada e a terapia de processamento cognitivo são igualmente efetivas no tratamento da TEPT. Os únicos agentes farmacológicos aprovados pela U.S. Food and Drug Administration (FDA) para o tratamento de TEPT são os ISRSs

sertalina e paroxetina, mas as evidências de sua eficácia no tratamento do TEPT são insuficientes. A ampliação farmacológica da terapia cognitivo-comportamental focada no trauma é a ênfase das pesquisas atuais.

FIGURA 4-9

Transtorno Obsessivo-compulsivo

Introdução

O transtorno obsessivo-compulsivo (TOC) é diagnosticado com base em pensamentos recorrentes e intrusivos, conhecidos como obsessões, e/ou comportamentos ou rituais compulsivos. As obsessões ou compulsões são reconhecidas pelo paciente, pelo menos em algum ponto, como excessivas ou irracionais, levando a um sofrimento ou comprometimento funcional marcante; elas podem consumir tempo demais. Esses sintomas são sentidos como intrusivos e inapropriados, não se tratando simplesmente de preocupações excessivas a respeito de eventos do mundo real.

Múltiplos subtipos de TOC são identificados essencialmente com base em análise fatorial. Obsessões típicas podem incluir medos de contaminação, transgressão sexual/religiosa ou outras trangressões morais, ferir os outros, ou doença não reconhecida. As compulsões podem incluir acumulações, verificações, limpeza e ordem. Dentre esses, o sintoma mais comum é o comportamento de verificação, visto em quase 80% dos casos, seguido pelo comportamento de acumulação. Os pacientes podem, por exemplo, checar repetidamente se o fogão está desligado, reler parágrafos em busca de erros tipográficos, ou entrar em contato com familiares para confirmar que estão bem. O importante é que esse tipo de comportamento não ocorre uma vez só, mas pode persistir por horas em um evento. A acumulação geralmente envolve jornais, recibos ou outros documentos, até o ponto em que as casas desses pacientes tornam-se apinhadas e até mesmo inseguras. Importante enfatizar que as compulsões podem ser rituais mentais também: a necessidade de contar ou dizer uma oração para impedir um evento catastrófico, por exemplo. O TOC é altamente comórbido com outros transtornos psiquiátricos, particularmente transtornos de ansiedade, transtornos do humor (particularmente transtorno bipolar) e transtornos de uso abusivo de substâncias ou controle de impulsos. O TOC é por vezes observado em indivíduos com a síndrome de Tourette.

Estudos epidemiológicos indicam uma prevalência vitalícia em torno de 2% entre a população geral, sendo que 1% relata sintomas nos últimos 12 meses. Sintomas subliminares podem ser bem mais comuns, com até um quarto dos pacientes relatando algumas obsessões e compulsões vitalícias. A média de idade na manifestação do transtorno é entre 19 e 20 anos, mas até um quarto dos homens pode manifestar o transtorno antes dos 10 anos

de idade; a incidência entre mulheres cresce na adolescência. Novos casos são raramente observados depois dos 35 anos de idade. Estudos de gêmeos e famílias sugerem que o TOC é um transtorno hereditário, particularmente o TOC de início na infância, sendo que entre 45% e 65% do ônus é decorrente de risco hereditário.

Apresentação clínica

Os sintomas de TOC geralmente são crônicos e contribuem para um prejuízo funcional e social significante, embora sua gravidade possa oscilar com o tempo. O tratamento do TOC se baseia tipicamente em terapia cognitivo-comportamental, tratamento medicamentoso ou ambos; os tratamentos individuais têm tamanhos de efeito semelhantes. Mais comumente, inibidores seletivos da recaptação de serotonina ou o antidepressivo tricíclico clopramina são prescritos; essas medicações podem demandar dosagens e duração de tratamento maiores (*i.e.*, 12 semanas ou mais) para provocar uma resposta, comparados ao tratamento de outros transtornos psiquiátricos. Uma variedade de novas modalidades de farmacoterapias está sob investigação. Um tratamento emergente para TOC refratário é a estimulação encefálica profunda em regiões como o núcleo subtalâmico.

Fisiopatologia

Estudos de imageamento e outros estudos implicam circuitos corticoestriados-talâmicos na fisiopatologia dos sintomas de TOC, mas investigações recentes sugerem uma rede de certa forma mais ampla. O imageamento funcional concentrou-se particularmente no córtex caudado, no córtex orbitofrontal e no córtex do cíngulo anterior. Em um modelo, pensamentos intrusivos estão associados a uma atividade maior no córtex orbitofrontal, enquanto a sensação de ansiedade está associada à ativação do córtex do cíngulo anterior. A investigação do TOC é facilitada pela disponibilidade de modelos experimentais em roedores com sintomas semelhantes ao TOC, particularmente um comportamento de cuidado excessivo com a aparência. A despeito da eficácia de antidepressivos serotonérgicos nesse transtorno, o papel da neurotransmissão

glutamatérgica vem recebendo cada vez mais atenção com base em estudos em animais e dados genéticos.

Em casos raros, os sintomas de TOC podem surgir em crianças depois de uma infecção estreptocócica, um fenômeno conhecido como transtornos neuropsiquiátricos autoimunes pediátricos associados a infecções estreptocócicas (PANDAS). Essa síndrome tem atenção concentrada no papel dos gânglios da base e mecanismos imunes no TOC.

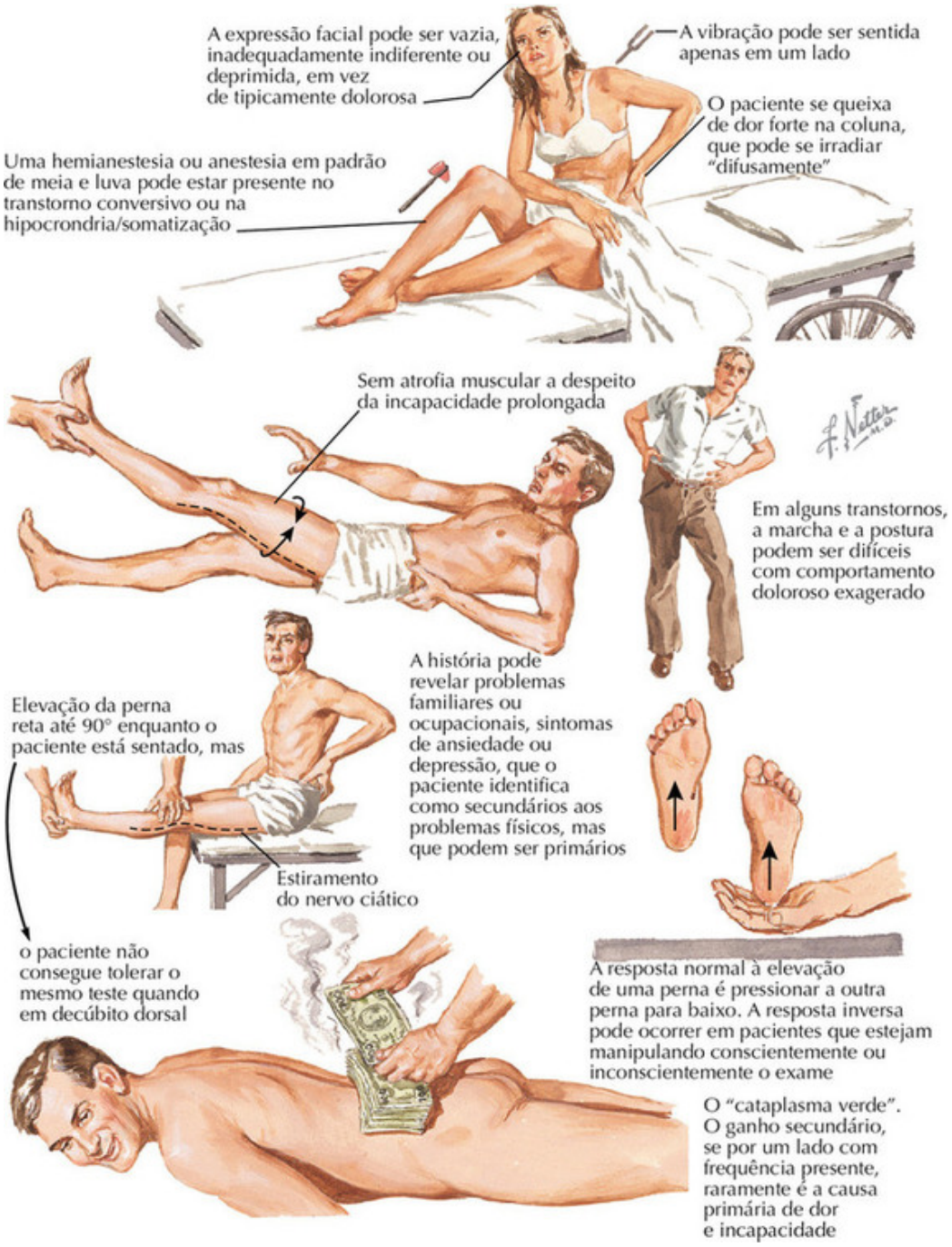

FIGURA 4-10

Somatização

Somatização é um dos seis transtornos somatoformes maiores identificados pelo *Manual Diagnóstico e Estatístico (DSM)* da Associação Psiquiátrica

Americana. Outros transtornos somatoformes incluem transtorno somatoforme indiferenciado, transtorno conversivo, hipocondria, transtorno doloroso associado a fatores psicológicos, transtorno doloroso associado a fatores psicológicos e a uma condição médica geral. Essencialmente, *somatização é uma constelação de sintomas físicos sem explicação médica*. O *DSM-IV-TR* atribui oito exigências de sintomas para o diagnóstico, incluindo quatro sintomas dolorosos corporais, dois sintomas gastrointestinais (GI), um sintoma neurológico e um sintoma sexual, resultando em prejuízo funcional. Entretanto, esses sintomas parecem existir dentro um espectro, e a categorização diagnóstica atual talvez não reflita corretamente a apresentação clínica. Portanto, o estado e a caracterização dos transtornos somatoformes estão sendo reexaminados para a publicação em breve do *DSM-V*, a fim de reclassificá-los sob o título geral de *síndrome de sofrimento corporal* de maneira a abranger *tanto transtornos funcionais psiquiátricos quanto não psiquiátricos.*

Pacientes atualmente classificados como portadores de transtorno somatoforme apresentam múltiplos sintomas físicos que produzem desde incapacidade leve e autolimitada até incapacidade grave. Além disso, eles expressam *preocupações excessivas com a saúde* que são demonstradas *emocionalmente* (depressão, ansiedade), *cognitivamente* (ruminação de sintomas, desatenção) e *comportamentalmente* (busca por tratamentos, “pular de médico em médico”). Como resultado, essas pessoas sofrem prejuízos no funcionamento, e seus comportamentos de busca por ajuda os tornam grandes consumidores do sistema de saúde, com mais frequência clínicas de atendimento primário e especialidades médicas. Essas pessoas com frequência são diagnosticadas equivocadamente como portadoras de fibromialgia, síndrome de fadiga crônica, dor torácica não cardíaca e síndrome do intestino irritável.

Dados epidemiológicos sugerem estimativas de prevalência do transtorno somatoforme de 2% a 6% na população geral e de 5% a 20% em pacientes de atendimento primário. As taxas são maiores no contexto do atendimento primário porque esses pacientes estão buscando ativamente assistência médica comparados à população geral. A maioria dos pacientes com transtornos somatoformes é composta de mulheres. A despeito das altas taxas de prevalência, os diagnósticos somatoformes são raramente atribuídos aos pacientes pelos médicos. Estudos mostram taxas de

diagnóstico inferiores e 0,01%. Talvez a relutância dos médicos em "rotular" os pacientes, a falta de generalização dos diagnósticos às apresentações clínicas e a falta de familiaridade dos médicos com os critérios complexos do diagnóstico resultem no subuso dos diagnósticos somatoformes. Deficiências no tratamento, falta de tranquilização e apoio dos pacientes pelos profissionais de saúde e evitação do diagnóstico apropriado levam a testagens excessivas, alta utilização de serviços de saúde e encaminhamentos a especialistas, todos acarretando custos de saúde elevados e má qualidade de vida.

A fisiopatologia da somatização e dos transtornos somatoformes não está bem entendida atualmente. As apresentações clínicas observadas podem se dever ao funcionamento aberrante em vias neurais por intermédio do sistema nervoso autônomo e do eixo hipotalâmico-hipofisário-suprerrenal, além de alterações no processamento central de dados sensitivos. Outros dados sugerem que citocinas pró-inflamatórias, como a interleucina 6 (IL-6) e fator alfa de necrose tumoral (TNF-alfa), podem levar a uma constelação de comportamentos, incluindo sensibilidade exacerbada à dor (hiperalgesia), perturbações do sono e fadiga referida como "comportamento doente". Essa constelação é observada em pacientes com depressão e/ou transtornos somatoformes. A ativação de citoquinas pró-inflamatórias por fatores de estresse internos e externos pode levar à sensibilização do sistema nervoso central (SNC) e nervos periféricos aferentes e causar percepções corporais alteradas.

Alguns pacientes com dor na coluna têm fatores psicológicos primários ou exacerbadores que precisam ser considerados quando o exame sugere achados clinicamente incongruentes não anatômicos e inadequados. Alguns indivíduos são polissintomáticos, com múltiplas questões ocupacionais e domésticas gravadas em uma história complexa de outros transtornos definidos como não orgânicos. O exame demonstra hiperreatividade, dificuldade inconsistente e inexplicável de levantar a perna, perda sensitiva não dermatômica, esforço mal sustendado na testagem muscular, com inconsistências entre os achados na testagem muscular e atividade espontânea "não observada" (*i.e.*, capacidade de sair da mesa de exame a despeito de uma "fraqueza grave nos membros"). O erro mais comum na avaliação desses pacientes é a atenção inadequada ao diagnóstico

diferencial. O *fingir estar doente* para obter ganho material em geral é razoavelmente aparente e deve ser simples e diretamente questionado.

A despeito da magnitude grave que os efeitos da somatização e dos transtornos somatoformes têm nos pacientes, nas famílias e no sistema de saúde, esses transtornos são gravemente subestudados. Atualmente, existem tratamentos baseados em evidências e cuidados especializados muito limitados para pacientes com somatização e transtornos somatoformes. Abordagens meramente clínicas à avaliação e ao tratamento "descartando" transtornos médicos gerais levam a testes seriados negativos, intervenções ineficazes e frustração mútua para médico e paciente. O interessante é que a maioria dos tratamentos voltados para sintomas específicos parece não essencial, embora probióticos para tratar síndrome do intestino irritável e outras queixas somáticas especificamente gastrointestinais às vezes sejam benéficos. O tratamento mais benéfico utiliza uma combinação de farmacologia voltada para o sistema nervoso central, como antidepressivos, exercício e terapia cognitivo-comportamental. Além disso, médicos que suspeitem do diagnóstico de transtorno somatoforme devem marcar consultas frequentes e breves para tratar as dúvidas do paciente e tranquilizá-los.

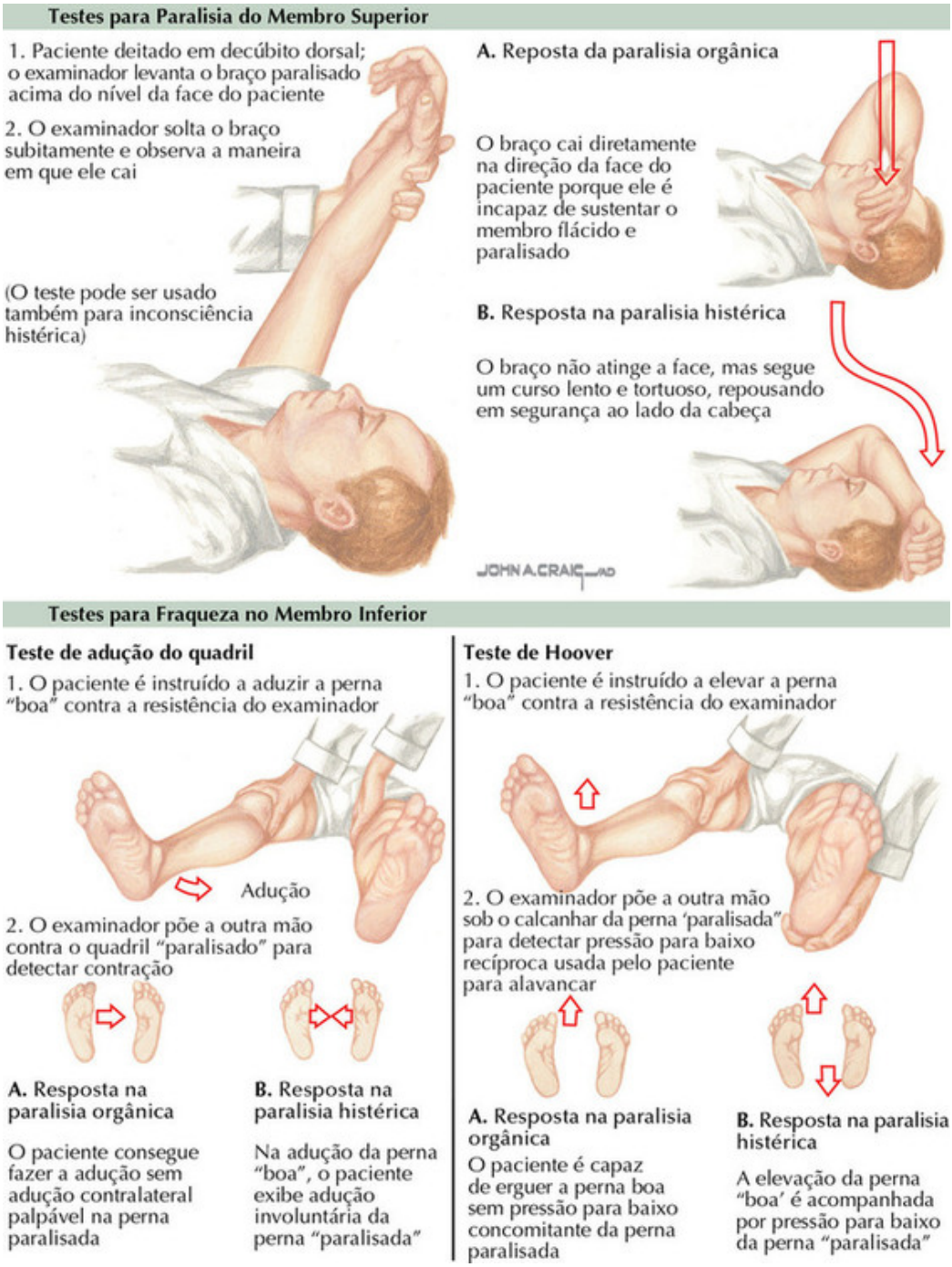

FIGURA 4-11

Transtorno Conversivo

O transtorno conversivo, anteriormente conhecido como histeria, é definindo no *DSM-IV-TR* como um tipo de transtorno somatoforme com

uma perda ou distorção de uma função neurológica que (1) não seja explicada por uma lesão neurológica funcional ou doença clínica, (2) se manifeste em relação a algum estresse ou conflito psicológico, e (3) não seja produzida conscientemente ou intencionalmente simulada. Apesar de ser considerado um transtorno psiquiátrico, são os neurologistas que tratam e diagnosticam predominantemente o transtorno conversivo.

O diagnóstico requer avaliação e testes neurológicos apropriados que descubram que os sintomas físicos são incompatíveis com a fisiopatologia neurológica e/ou internamente inconsistentes para se encaixar nos primeiros critérios. Os critérios dois e três são considerados mais difíceis de serem demonstrados e serão desenfatizados nos critérios diagnósticos para transtorno conversivo no *DSM-V*.

Exemplos de transtorno conversivo incluem fraqueza e paralisia funcional de membros, tremores, anestesia que não segue distribuições de nervos ou dermátomos, déficits visuais incongruentes com déficits do campo visual possivelmente anatômicos, convulsões não epiléticas (pseudoconvulsões) com um eletroencefalograma (EEG) normal durante os eventos, surdez, amnésia e movimentos anormais. O exame físico orientado pode deduzir achados altamente sugestivos do diagnóstico de transtorno conversivo. A fraqueza funcional das pernas é demonstrada com o sinal de Hoover (de acordo com a figura), no qual a fraqueza da extensão do quadril cede durante a flexão do quadril contralateral contra resistência. Pacientes com astasia-abasia exibem um transtorno de marcha incomum e difícil, inclinando-se exageradamente em várias direções e caindo apenas quando próximos de um médico, familiar ou objeto macio para ampará-los. Tremores funcionais podem ser suspeitos quando o tremor cede ou desenvolve a mesma frequência durante o movimento rítmico voluntário do braço não afetado (arrastamento). Um padrão global é a piora dos sintomas tipicamente com a atenção, e os sintomas podem diminuir ou até desaparecer com a distração.

Transtornos conversivos representam 1% a 4% de todos os diagnósticos em hospitais gerais nos países ocidentais. Estima-se que 30% a 60% dos pacientes ambulatoriais em clínicas neurológicas no Reino Unido tenham sintomas clinicamente inexplicáveis. Assim como em outros transtornos somatoformes, pacientes com transtornos conversivos apresentam sintomas que causam comprometimento significante e uso elevado de assistência

médica, acarretando custos altos e má qualidade de vida. Além disso, alguns médicos tendem a ter um viés negativo em relação a esses pacientes em virtude da dificuldade de distinguir transtorno conversivo de fingimento e outros transtornos fictícios. Em conjunto com uma deficiência no treinamento médico em como abordar e tratar adequadamente pacientes com transtorno conversivo em virtude do desconforto dos profissionais de saúde, os pacientes tendem a ficar insatisfeitos com o cuidado e procuram múltiplos profissionais sem obter solução, levando à ineficiência no sistema.

O termo “conversivo” implica um mecanismo pelo qual o estresse psicológico é convertido em sintomas corporais de maneira inconsciente. Entretanto, o mecanismo é bastante obscuro e mal entendido. Algumas hipóteses se concentraram historicamente ao redor da anosognosia, a distorção entre desempenho e consciência do desempenho que acredita-se originar-se de um estado alterado da autoconsciência ou percepção alterada de um estado corporal.

Técnicas de imageamento oferecem um meio de estudar mecanismos neurológicos potenciais envolvidos no transtorno conversivo. Entretanto, esses estudos são limitados pelo número pequeno de pacientes e pela dificuldade de controlar variáveis de confusão. A neuroimagem funcional revelou quedas na atividade de circuitos frontais e subcorticais envolvidos no controle motor na paralisia histérica, quedas nos córtices somatossensitivos durante anestesia histérica e quedas na atividade do córtex visual durante a cegueira histérica. Além disso, foi demonstrada ativação em regiões límbicas como os córtices do giro do cíngulo e orbitofrontal. Esses achados sugerem que o transtorno conversivo pode envolver a modulação de representações sensitivo motoras por fatores afetivos primários ou relacionados com o estresse.

A maioria (50% a 60%) dos sintomas conversivos remite espontaneamente em dois anos da manifestação inicial, e apenas 3% dos pacientes mais jovens (< 27 anos de idade) apresentam sintomas por mais de um mês. A terapia cognitivo-comportamental leva à remissão rápida e é considerada mais efetiva do que abordagens farmacológicas, embora os antidepressivos talvez tenham uma função. Idade jovem, sintomas sensitivos em vez de motores, gravidade do quadro na apresentação, associação com um evento estressante, boa saúde pré-mórbida, bom *status*

socioeconômico e ausência de comorbidades (psiquiátricas ou clínicas) estão associados a um prognóstico favorável. A presença de depressão e/ou transtornos de personalidade concomitantes está associada a mais incapacidade crônica.

O transtorno conversivo levanta questões interessantes a respeito das relações entre corpo e mente, porém mais estudos e pesquisa são necessários para entender melhor a causa subjacente e tratamentos potenciais e para melhorar o entendimento da atenção e da volição normais. Por ora, é preciso enfatizar a importância de confirmar o diagnóstico clinicamente pela presença de sintomas positivos, dando menos ênfase aos fatores psicológicos e se o paciente está ou não fingindo a doença.

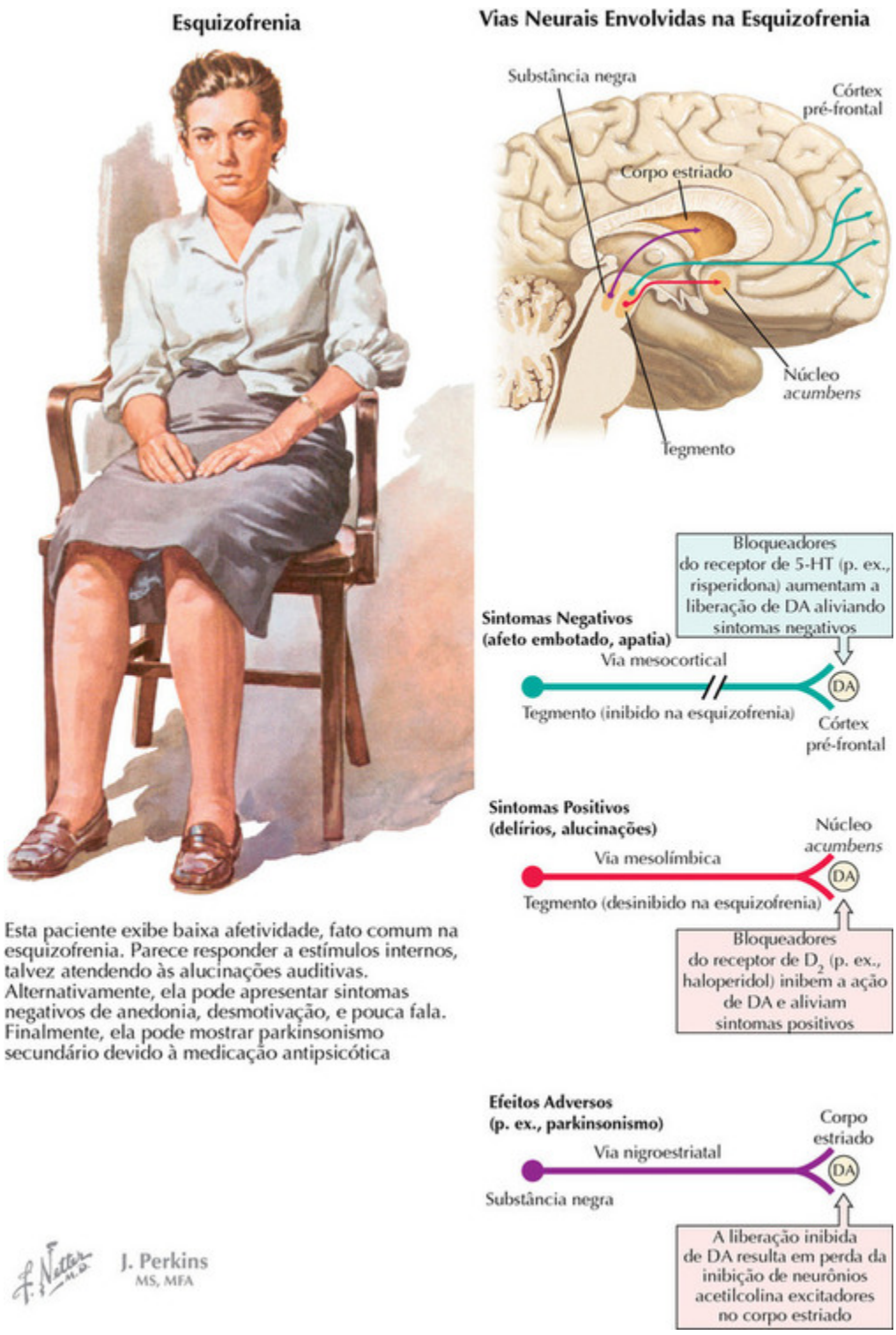

FIGURA 4-12

Esquizofrenia

Esquizofrenia é o protótipo de um transtorno psicótico, com os sintomas centrais de delírios e alucinações, bem como fala desorganizada. Alguns pacientes também manifestam distúrbios psicomotores proeminentes, incluindo catatonia. Esses sintomas floridos e com frequência graves são conhecidos em conjunto como *sintomas positivos* e contrastados com sintomas negativos e cognitivos, sendo estes últimos responsáveis por grande parte da incapacidade que caracteriza a esquizofrenia. *Sintomas negativos* estão categorizados em um grupo de expressividade emocional reduzida (afeto restrito ou embotado) e um grupo de avolição/apatia/anedonia. Muitos pacientes esquizofrênicos enfrentam prejuízo cognitivo nas esferas de memória funcional, atenção/vigilância, aprendizagem e memória verbal, aprendizagem e memória visual, raciocínio e solução de problemas, rapidez de processamento e cognição social. Os pacientes esquizofrênicos podem com frequência apresentar sintomas de humor proeminentes, que não são incompatíveis com um diagnóstico de esquizofrenia. Entretanto, se sintomas de humor dominarem o curso global de uma doença psicótica, um diagnóstico de *transtorno esquizoafetivo* pode ser dado. *Esquizofrenia* é um *diagnóstico de exclusão*; é preciso descartar inicialmente o uso de diversas drogas recreacionais, medicações e causas clínicas de psicose antes de fazer o diagnóstico, pois esses fatores podem simular os sintomas centrais da esquizofrenia.

Muitos pacientes com esquizofrenia manifestam sintomas que retrospectivamente são reconhecidos como um pródromo antes da manifestação da psicose florida. Sintomas prodrômicos inespecíficos (ansiedade, depressão, isolamento social) acabam dando origem a sintomas psicóticos atenuados antes da esquizofrenia se declarar pelo surgimento da psicose. Na medida em que a esquizofrenia é uma síndrome, nem todos os pacientes apresentam sintomas em todos os domínios. A esquizofrenia é também caracterizada por um curso patológico flutuante, no qual períodos de exacerbação com psicose predominante se alternam com períodos de remissão.

A esquizofrenia tem uma prevalência em torno de 1,5%, com grandes implicações de saúde pública em virtude da sua manifestação durante a idade adulta jovem e sua persistência vitalícia. A idade típica da manifestação inicial é entre 15 e 30 anos, com a manifestação depois dos 45 anos de idade sendo rara. Os homens são 40% mais propensos a

desenvolver esquizofrenia do que as mulheres (proporção de 1,4:1) e a desenvolvem mais cedo. Apenas cerca de 20% dos pacientes têm um bom prognóstico global. Pacientes com esquizofrenia geralmente morrem décadas antes das pessoas na população geral. Essa mortalidade médica excessiva é parcialmente evitável, pois fatores de risco modificáveis (p. ex., dependência em nicotina e a síndrome metabólica) contribuem para óbitos por doença cardiovascular. O suicídio é responsável por 12% dos óbitos.

A esquizofrenia é altamente hereditária. Outros fatores de risco importantes para esquizofrenia incluem insultos intrauterinos durante o desenvolvimento encefálico, como exposição a infecções; complicações obstétricas; idade paterna avançada; fatores sociais, como contexto urbano ou *status* de imigração; e uso pesado precoce de maconha.

A neuropatologia e a fisiopatologia da disfunção interligada na esquizofrenia permanecem a ser solucionadas. Regiões encefálicas críticas envolvidas incluem áreas corticais frontais, particularmente o córtex pré-frontal dorsolateral, o tálamo e diversas áreas límbicas e dopaminérgicas mesencefálicas. Embora vias do desenvolvimento diversas possam levar à esquizofrenia, a psicose emerge como resultado da desregulação dopaminérgica (DA) como uma via comum final.

A esquizofrenia pode ser vista como um transtorno do neurodesenvolvimento que afeta circuitos encefálicos e se desenvolve em estágios. Um estágio prodrômico é caracterizado por sintomas iniciais e sutis e falhas funcionais; posteriormente, esse quadro inicial evolui para um estágio de psicose ativa e subsequentemente dá origem a um estágio de incapacidade crônica. De acordo com esse modelo, a psicose é um sintoma tardio. Portanto, a prevenção desse resultado grave requer o tratamento de pacientes-alvo em estágios iniciais.

Medicações antipsicóticas são o tratamento de escolha para psicose aguda. Depois da resolução da psicose inicial, a maioria dos pacientes precisa de tratamento de manutenção com uma medicação antipsicótica para diminuir a probabilidade de uma recidiva psicótica. Todos os antipsicóticos são antagonistas de receptores dopaminérgicos 2 (D2), e muitos antipsicóticos combinam D2 com bloqueio do receptor de 5-hidroxitriptamina 2a (5-HT2a) como seu perfil de receptor individual. A despeito das grandes diferenças nos sítios de atividade farmacológica de receptores individuais, os antipsicóticos atualmente disponíveis são

igualmente efetivos e diferem essencialmente em sua propensão de causar efeitos colaterais. Apenas a clozapina mostrou-se mais efetiva em pacientes refratários a tratamento com esquizofrenia. Os efeitos colaterais a longo prazo problemáticos de todos os antipsicóticos incluem discinesia tardia e a síndrome metabólica.

Antipsicóticos não são efetivos contra todos os aspectos da esquizofrenia. Sintomas negativos e cognitivos, em particular, mostram pouca melhora com antipsicóticos apenas. Em vez disso, o tratamento abrangente da esquizofrenia requer integração de tratamento farmacológico com psicoterapias e reabilitação psicossocial concomitante. A disponibilidade da terapia cognitivo-comportamental e reabilitação cognitiva são promissores para tratar sintomas persistentes e déficits cognitivos.

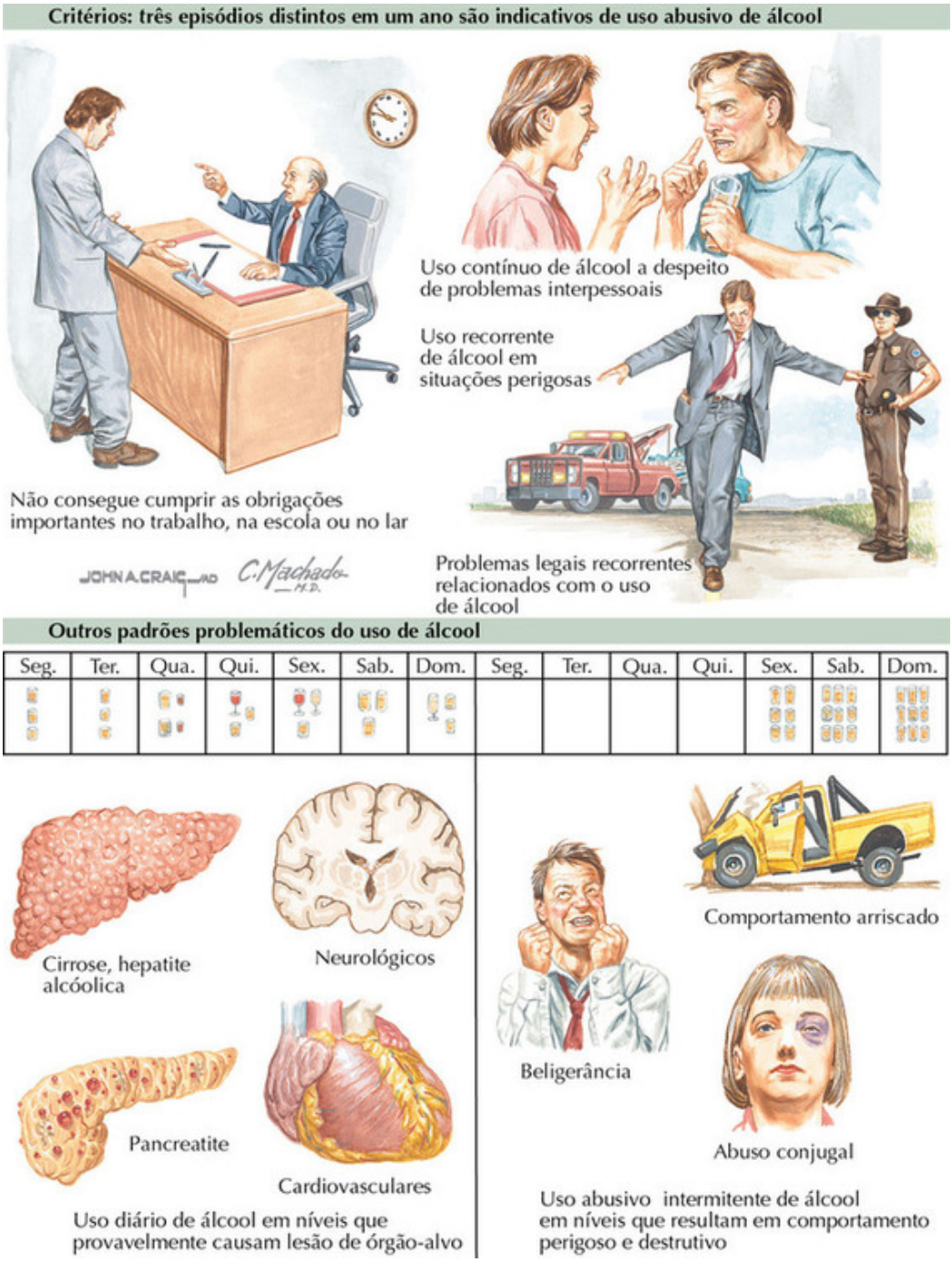

FIGURA 4-13

Transtornos por Uso de Álcool

O uso de álcool está associado a 1,8 milhão de óbitos anuais; o uso global de álcool vem aumentando. Contudo, muitos do que consomem bebidas

alcóolicas não sofrem as consequências negativas sociais ou à saúde, e alguns estudos sugerem benefícios à saúde que podem estar associados ao consumo de álcool. Como podemos distinguir entre o consumo perigoso de álcool e o consumo seguro? O National Institute on Alcohol Abuse and Alcoholism (NIAAA), dedicado a promover a liderança científica na avaliação do uso de álcool e suas consequências sociais e à saúde, estabeleceu diretrizes específicas por gênero com base nas evidências atuais de consumo de "baixo risco". Para regularizar essas diretrizes, um "drink-padrão" está definido como um conteúdo de etanol na bebida alcóolica de 14 gramas (equivalente a 355 ml de cerveja, 150 ml de vinho de mesa ou 44 ml de bebida destilada). Considera-se "baixo risco" para homens adultos sadios com menos de 65 anos de idade o consumo de não mais do que 14 drinks-padrão por semana, ou até quatro drinks por dia, e para mulheres não grávidas adultas sadias com menos de 65 anos de idade e homens e mulheres sadios com mais de 65 anos de idade não mais do que sete drinks-padrão por semana e até três drinks-padrão por dia.

Os seguintes fatores de risco podem aumentar as potenciais consequências negativas à saúde do consumo mesmo em padrões de "baixo risco": (1) parente em primeiro grau com dependência de álcool ou droga (*i.e.*, risco hereditário de desenvolver transtorno por uso de álcool), (2) história pessoal ou familiar de doença mental, (3) história pessoal ou familiar de câncer e (4) qualquer dúvida sobre como o álcool o afeta pessoalmente. Condições nas quais nenhuma quantidade de álcool está estabelecida como segura ou qualquer quantidade de álcool está estabelecida como prejudicial incluem (1) gravidez, (2) idade inferior a 21 anos, (3) operação de veículo ou outra máquina, (4) uso de medicações que interagem com álcool e (5) ter sintomas de saúde mental ou física ativos.

Transtornos por uso de álcool estão definidos pelo *Manual Diagnóstico e Estatístico de Transtornos Mentais (DSM-IV)* como uso abusivo de álcool e dependência de álcool; o *DSM-V* (em preparação) atualizará isso em uma categoria – transtorno por uso de álcool – definida por um espectro de gravidade. O *aspecto cardinal de um transtorno por uso de álcool* é *a perda de controle ou autorregulação* sobre a ingestão de álcool, resultando em consequências funcionais negativas à saúde, à segurança, ao desempenho ocupacional e aos papéis sociais/familiares. Embora a dependência de álcool tenha sido considerada como uma doença de progressão natural

conhecida como “alcoolismo”, a pesquisa do NIAAA refinou esse perfil em cinco tipos fenotípicos de dependência de álcool com base em dados de amplos estudos nacionais de levantamento na comunidade. Esses subtipos estão brevemente descritos a seguir e representam as apresentações típicas dos pacientes (excluindo a apresentação geriátrica de dependência de álcool, que envolve tipicamente uma proeminência de consequências à saúde relacionadas com o álcool, déficits cognitivos e perda de autocuidado e funcionamento independentes).

Subtipo adulto jovem (31,5%)

Reunindo o maior grupo com dependência de álcool em termos nacionais, esse grupo tende a carecer de fatores de risco comuns para dependência de álcool (história familiar de dependência de álcool, uso concomitante de drogas ou doença mental). Esse subtipo é uma prioridade para a triagem médica, já que raramente buscam tratamento.

Subtipo antissocial jovem (21%)

Pessoas na faixa dos 20 e poucos anos com altas taxas de uso concomitante de droga (>75% fumam cigarro e maconha), com histórias familiares de forte dependência de álcool. Eles começam a beber na juventude, o que em parte pode responder pela gravidade da dependência de álcool a uma idade jovem. Doenças mentais concomitantes são comuns (depressão, ansiedade e transtornos da personalidade). Um terço dessas pessoas busca ativamente tratamento. Esse grupo é de importância particular para triagens pediátricas e escolares de uso abusivo de substâncias.

Subtipo funcional (19,5%)

É tipicamente um grupo composto de indivíduos de meia-idade bem instruídos, com empregos e relacionamentos estáveis, coloquialmente conhecidos como “alcólicos altamente funcionais”. Uma ausência de consequências negativas proeminentes pelo consumo de álcool cria uma forte vulnerabilidade à negação da doença e falta de incentivo para buscar tratamento; assim, a triagem médica de problemas relacionados com o álcool é importante para engajá-los no tratamento. Cerca da metade é

tabagista, um terço tem histórias familiares fortes de dependência de álcool e um quarto tem uma história vitalícia de depressão.

Subtipo familiar intermediário (19%)

Esse grupo de indivíduos de meia-idade, metade dos quais com uma história vitalícia de depressão e uma forte história familiar de dependência de álcool, tem taxas elevadas de doença mental concomitante, e a maioria é tabagista. Apesar de problemas manifestos de funcionamento, apenas 25% buscam ativamente tratamento para alcoolismo. Esse grupo com frequência se apresenta para assistência psiquiátrica em que a triagem de uso abusivo de substâncias é crítica para diagnosticar dependência de álcool.

Subtipo crônico grave (9%)

Esse grupo de indivíduos de meia-idade começou a beber muito cedo na vida, apresenta taxas elevadas de doença mental e uso de drogas concomitante, além de taxas elevadas de transtorno de personalidade antissocial e comportamento criminoso com consequências legais. Dois terços buscarão tratamento em virtude das consequências negativas proeminentes do alcoolismo.

Transtornos por uso de álcool são comuns e tratáveis. Todos os pacientes devem ser triados como rotina com ferramentas de avaliação baseadas em evidências, como o AUDIT-C de três itens e, no caso de triagem positiva, deve-se oferecer a eles assistência médica

F. Netter M.D. C. Machado M.D.

O aconselhamento breve ajuda os pacientes com transtornos por uso de álcool a criar e manter planos de tratamento efetivos para reduzir ou parar de beber. Mudanças no estilo de vida e a redução dos riscos de consumo social de álcool são recomendados para prevenir relapsos

Pacientes dependentes de álcool são estimulados a usar farmacoterapia para ajudar nos esforços para deixar de beber; as opções incluem naltrexona, acamprosato e dissulfiram

Pacientes que utilizam grupos de apoio mútuo (Alcoólicos Anônimos ou Recuperação SMART) além de ajuda profissional melhoram suas chances de conseguir e manter a recuperação prolongada de transtornos por uso de álcool

FIGURA 4-14

Tratamento para Transtornos por Uso de Álcool

Nos Estados Unidos, transtornos por uso de álcool tinham uma taxa de prevalência em 12 meses de 4,65% de uso abusivo de álcool e 3,81% de dependência de álcool entre 2001 e 2002. O uso relatado de bebidas alcoólicas (2010) entre pessoas acima de 12 anos de idade indica que 23% consomem grandes quantidades de álcool de uma só vez (mais de cinco drinks de uma só vez por dia, ou “porres”) e quase 7% são consumidores pesados (consumo excessivo de álcool em cinco ou mais dias por mês); contudo, menos de 2% da população que precisa de tratamento para uso abusivo de substâncias recebem tratamento.

A triagem de transtornos por uso de álcool identifica indivíduos em risco de desenvolver problemas relacionados com o álcool e os que já atendem aos critérios de um transtorno por uso de álcool. Triagem baseada em evidência, intervenção breve e encaminhamento a tratamento (SBIRT) é uma estratégia recomendada para todos os pacientes e resulta em intervenções mais precoces para consumidores em alto risco e menos consumo de bebida alcoólica entre os portadores de um transtorno por uso de álcool.

O tratamento para usuários de álcool em alto risco geralmente envolve educação a respeito dos fatores de risco para desenvolver transtornos por uso de álcool e problemas relacionados com o álcool, uma revisão das diretrizes do National Institute on Alcohol Abuse and Alcoholism (NIAAA) ao consumo de “baixo risco” e uma intervenção breve consistindo em aconselhamento para reduzir o consumo ou abster-se de beber e encaminhamento a ferramentas de autoajuda, como manter um calendário de consumo, escrever as razões para reduzir ou parar, estabelecimento de metas semanais de redução que são revisadas com um médico ou uma pessoa de apoio, redução do estresse, adoção de atividades de lazer saudáveis e apoios sociais sóbrios e consideração de grupos de ajuda mútua, como os Alcoólicos Anônimos (AA) ou o programa de recuperação SMART Recovery.

O tratamento para transtornos por uso de álcool começa com uma avaliação da necessidade de desintoxicação médica em virtude da

dependência fisiológica para pessoas em risco de sofrer síndromes de abstinência de álcool perigosas; trata-se de algo especialmente importante para pacientes com condições concomitantes como hipertensão, diabetes melito, transtornos convulsivos e história de risco de suicídio. A desintoxicação pode ser monitorada em bases ambulatoriais, porém muitos pacientes precisarão de desintoxicação com internação para prevenir a recaída. Pacientes clinicamente estáveis com transtornos por uso de álcool são encaminhados a aconselhamento profissional para reduzir o consumo e prevenir recaídas e a grupos de apoio (a participação no AA dobra a eficácia do aconselhamento profissional). Para indivíduos dependentes de álcool, a abstenção de álcool é mais efetiva em manter os ganhos da recuperação.

Médicos de atendimento primário têm um papel importante no tratamento da dependência de álcool usando modelos de abordagem clínica aos cuidados. Esse tipo de abordagem consiste em (1) *consultas frequentes* para avaliar o progresso e a saúde, (2) *educação* a respeito dos transtornos por uso de álcool, (3) *prescrição e monitoramento da tolerância e da adesão* a uma medicação para alcoolismo, (5) *estimulação* da participação em *grupos de apoio* ou aconselhamento especializado, se indicado, e (6) *triagem e tratamento de transtornos* que comumente *concorrem com transtornos por uso de álcool* (p. ex., doença clínica ou mental, violência doméstica). Existem três medicações aprovadas pela FDA e uma não aprovada pela FDA para tratar a dependência de álcool. Essas medicações estão rapidamente revisadas a seguir.

Naltrexona

Um *antagonista mu dos receptores opioides centrais*, a naltrexona atenua a recompensa mediada por opioide da bebida e *reduz clinicamente a ânsia, relapsos e dias de bebida*, além de aumentar a probabilidade de conter o consumo recorrente de álcool em um episódio breve em vez do relapso completo. A naltrexona está disponível em uma dosagem oral diária e em uma formulação intramuscular mensal de liberação estendida que melhora a adesão. A medicação acarreta *risco de hepatotoxicidade* e é contraindicada aos portadores de doença hepática e aos que precisam de analgesia

narcótica. A naltrexona é atualmente *a única medicação baseada em evidência para a dependência geriátrica de álcool*.

Acamprosato (Acetilhomotaurinato)

Um neuromodulador do glutamato, o acamprosato é uma *medicação promotora da abstinência* apropriada a pacientes que conseguiram a abstinência primária. Ele aumenta o tempo até o próximo relapso alcoólico. O agente é metabolizado no rim, oferecendo uma boa escolha para os portadores de doença hepática. Entretanto, ele tem uma biodisponibilidade desfavorável, e o esquema posológico em três doses diárias divididas pode pôr em risco a adesão.

Dissulfiram

Esse *inibidor de aldeído desidrogenase* impede a conversão metabólica final de etanol em água; seu uso resulta no acúmulo de metabólitos tóxicos de acetaldeído, levando a rubor, cefaleia, hipertensão, sudorese e náuseas/vômitos. O dissulfiram é mais efetivo em *reduzir as recompensas antecipadas do álcool* e, assim, reduz os dias de etilismo. A adesão é problemática, e há um risco de 1 em 50.000 de hepatotoxicidade fulminante idiopática; dessa forma, o monitoramento hepático atento é necessário. O agente é *contraindicado* aos portadores de instabilidade autonômica (p. ex., diabetes). É o tratamento preferencial para profissionais prejudicados e pais em risco de perder a custódia dos filhos.

Topiramato

O topiramato é um medicamento não aprovado pela FDA, porém baseado em evidências, que reduz o alcoolismo em pacientes dependentes de álcool que buscam tratamento.

Esse *potencializador GABaérgico* pode ser administrado a pacientes que buscam tratamento para dependência de álcool que estejam bebendo ativamente, mas desejam reduzir e estão dispostos a se empenhar em metas para reduzir o etilismo e aderir à medicação. O topiramato reduz os dias de etilismo pesado e promove a abstinência. Em virtude do seu metabolismo renal, é contraindicado no contexto de cálculos renais ou glaucoma.

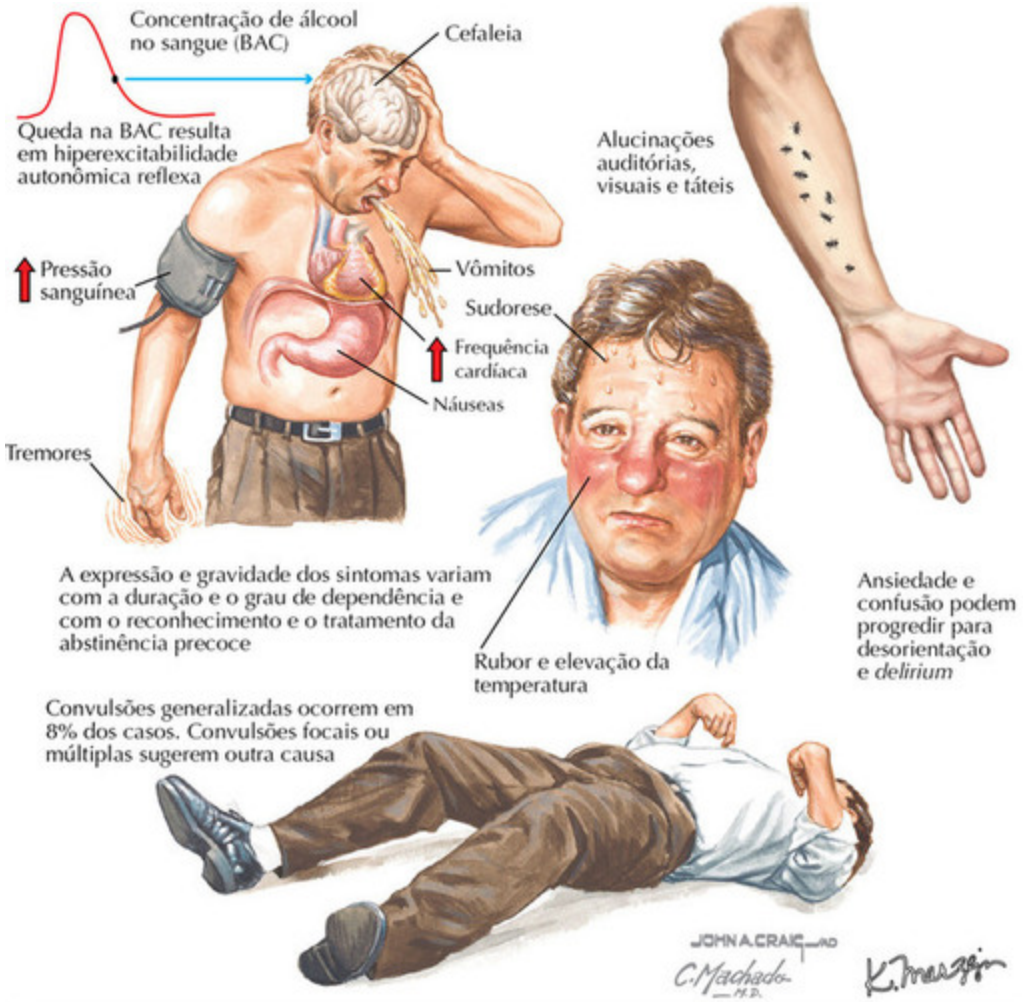

Estágios da abstinência alcoólica			
	Estágio 1	**Estágio 2**	**Estágio 3**
Horas depois do consumo de álcool	24 36 (pico) 48	(48-72)	(72-105)
Sintomas	Ansiedade leve a moderada, tremores, náuseas, vômitos, sudorese, aumento da frequência cardíaca e da pressão arterial, perturbação do sono, alucinações, ilusões, convulsões	Formas agravadas dos sintomas do estágio com tremores intensos, agitação e alucinações	Psicose orgânica aguda (delirium), confusão e desorientação com sintomas autonômicos graves

Abstinência de estágio 1 geralmente é autolimitada. Apenas uma pequena porcentagem de casos progride para os estágios 2 e 3. A progressão é prevenida pelo tratamento imediato e adequado.

FIGURA 4-15

Abstinência de Álcool

A *síndrome de abstinência alcoólica* (SAA) ocorre quando um indivíduo fisiologicamente dependente de álcool sofre um período de dosagem reduzida ou abstinência de álcool. *A SAA é potencialmente fatal*, já que representa um risco de convulsões, crise hipertensiva e instabilidade autonômica (especialmente em pacientes com hipertensão ou diabetes comórbido), bem como *delirium tremens*, levando ao óbito se não rapidamente tratado. A SAA deve ser manejada clinicamente com monitoramento cuidadoso em ambiente ambulatorial ou hospitalar, dependendo do perfil de risco do paciente.

Fisiopatologia

A tolerância ao álcool ocorre com neuroadaptações à exposição crônica à substância. O álcool é um sedativo; a exposição crônica leva a mudanças compensatórias com neurotransmissão *reduzida* em receptores de ácido gama-aminobutírico tipo A (*GABA*) e neurotransmissão *acentuada* em receptores glutamatérgicos *N*-metil-*D*-aspartato excitatórios (*NMDA*). Durante episódios abruptos de abstinência, a atividade sem oposição dessas mudanças compensatórias resulta em hiperexcitabilidade central responsável por sintomas objetivos e subjetivos da SAA.

Apresentação

A manifestação da SAA atinge seu pico tipicamente em 48 a 72 horas depois da última ingestão de álcool etílico. Os sinais clínicos de SAA incluem diaforese, taquicardia, hipertensão, febre, vômitos, insônia, ansiedade, tremores, hiperreflexia, *delirium* e convulsões de grande mal. O *delirium tremens* (“DTs”) é uma síndrome de abstinência muito grave, potencialmente fatal se não reconhecida ou subtratada. Essa síndrome envolve instabilidade autonômica, agitação, estado mental alterado, alucinações e tremores. Os fatores de risco incluem idade avançada, dependência de álcool avançada, episódios pregressos de DTs e doenças clínicas. Os sintomas clínicos de SAA incluem ansiedade, irritabilidade, disforia, náuseas, anorexia, ânsia por álcool, cefaleia, fadiga e alucinações auditórias, visuais e/ou táteis. A SAA é medida utilizando-se um instrumento padronizado, o Clinical Institute Withdrawal Assessment for Alcohol (CIWA). Esse instrumento mede 10 categorias e sintomas de SAA,

com uma faixa de pontuação de 0 a 7 para cada uma. Pontuações moderadas (8 a 15) refletem hiperatividade autonômica, e pontuações mais altas (>15) preveem convulsões e *delirium*; essas pontuações demandam instituição imediata de tratamento médico.

A SAA persistente pode durar de 1 a 6 meses e consistir em ansiedade ou disforia, insônia, inquietação, bem como ânsias frequentes por álcool. Alguns tratamentos médicos que ajudam a recuperar e a promover a abstinência são postulados para tratar a hiperexcitabilidade central persistente. Esses tratamentos incluem acamprosato, naltrexona, dissulfiram e topiramato (**Fig. 4-14**). Essas medicações devem ser combinadas com a abstenção completa de álcool e frequência ativa aos Alcoólicos Anônimos ou a grupos de apoio semelhantes. Essas medidas ajudarão a reduzir os sintomas que frequentemente levam à recidiva do consumo de álcool.

Tratamento

As benzodiazepinas são o padrão ouro no tratamento da SAA devido à sua reatividade cruzada com álcool em receptores GABA tipo A. Protocolos de desintoxicação baseados em sintomas são usados, já que previnem a morbidade clínica e até mesmo um óbito ocasional, ao mesmo tempo em que minimizam as exigências posológicas das benzodiazepinas e, assim, os efeitos adversos. Protocolos típicos iniciam o tratamento com benzodiazepinas de curta ação (lorazepam) ou de ação prolongada (diazepam, clordiazepóxido) uma vez se reconheça a excitação autonômica, seguidos por doses repetidas durante as primeiras 24 horas, com base na resolução da excitação autonômica e no conforto do paciente. O clordiazepóxido pode ser administrado em doses de 25 a 50 mg a cada 2 horas conforme necessário (p.r.n) durante as primeiras 24 horas; subsequentemente, segue-se um protocolo de titulação contínua, reduzindo a necessidade total em 24 horas em não mais do que 25% por dia. Esses protocolos são diretrizes, já que a avaliação clínica permanente é necessária para a segurança; as doses devem ser suspensas se o paciente desenvolver sedação ou instabilidade da marcha. O tratamento deve incluir repleção nutricional de tiamina, folato e multivitaminas.

A carbamazepina e o valproato são anticonvulsivantes que podem ser úteis como adjuntos terapêuticos na SAA. Entretanto, a eficácia e a

segurança muito favoráveis das benzodiazepinas não corroboram seu uso com suas evidências mais fracas como tratamentos primários.

A estabilização clínica da SAA aguda deve ser sempre pareada com o encaminhamento apropriado ao tratamento de manutenção de modo a prevenir a recidiva do consumo de álcool. Isso inclui o manejo clínico de acordo com a Figura 4-14, tratamento de doenças clínicas e psiquiátricas concomitantes e encaminhamento ao cuidado permanente para abuso de substâncias. As determinações do nível de cuidados podem ser auxiliadas por Critérios de Admissão de Pacientes (*Patient Placement Criteria*) desenvolvidos por pesquisadores clínicos na American Society of Addiction Medicine. Seis domínios que influenciam a probabilidade de bons resultados são avaliados para ajudar a determinar o nível de cuidado apropriado; esses domínios incluem (1) gravidade da intoxicação e da abstinência, (2) comorbidades médicas, (3) doença psiquiátrica e estabilidade psicossocial, (4) disposição do paciente para participar ativamente no tratamento, (5) história de resultados de tratamentos pregressos e (6) ambiente de recuperação. Os níveis de cuidados vão desde a intervenção ambulatorial menos restritiva até supervisão ambulatorial médica e psiquiátrica mais intensa (ambulatorial intensa, hospitalar parcial) até tratamento residencial. O mais alto nível de cuidado é a internação hospitalar tanto para a estabilização clínica e psiquiátrica intensiva dos sintomas potencialmente fatais.

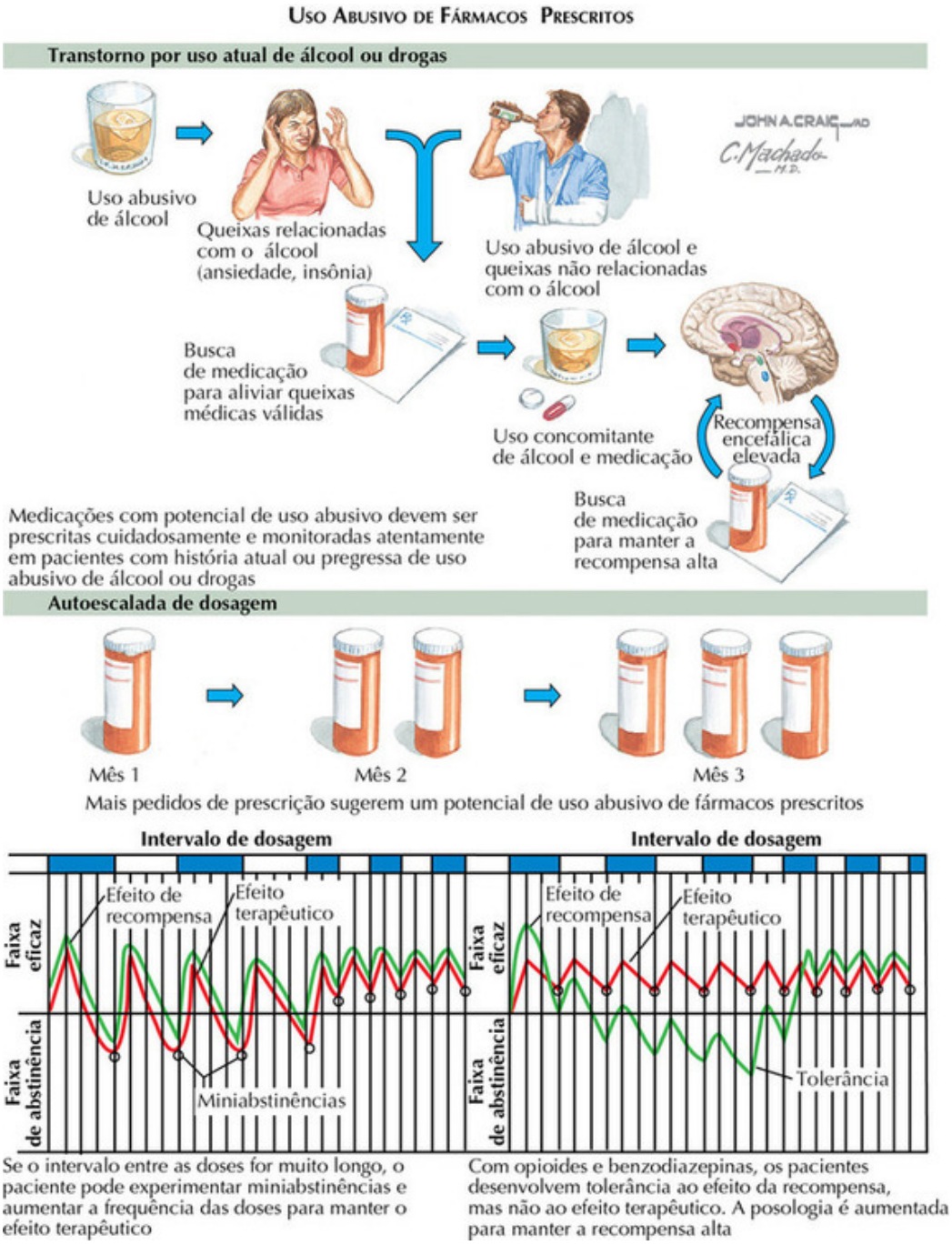

FIGURA 4-16

Transtornos por Uso de Opioides

O mau uso, uso abusivo e dependência (transtornos por uso de opioides) referem-se à *autoadministração patológica* de substâncias que *ativam*

receptores mu-opioides centrais, com a finalidade de experimentar um estado mental alterado (euforia ou relaxamento), ou no indivíduo dependente de opioide para a finalidade de evitar a abstinência de opioide. *Opiáceos de ocorrência natural* (morfina, codeína) são encontrados nas vagens da papoula *Papaver somniferum* como a seiva do látex, ópio; a heroína é um *opioide sintético* derivado do ópio. Analgésicos vendidos com prescrição incluem opioides *semissintéticos* (p. ex., hidrocodona, oxicodona) e *sintéticos* (p. ex., metadona, fentanil). Tanto a heroína quanto analgésicos opioides podem ser inalados ou injetados para se obter o "barato" (euforia); outras vias incluem fumar heroína e engolir/mastigar analgésicos opioides. A toxicologia de rotina detecta apenas opiáceos (metabólitos da heroína), e a detecção por cromatografia gasosa/espectrometria de massa (GC/MS) é necessária para analgésicos opioides semissintéticos e sintéticos.

De acordo com a pesquisa 2010 National Survey on Drug Use and Health, 200.000 residentes nos Estados Unidos acima de 12 anos de idade confirmaram o uso de heroína no mês precedente, e 5,1 milhões de residentes confirmaram o mau uso de opioide vendido sob prescrição no mês precedente. O mau uso de opioides vendidos com prescrição triplicou na última década em conjunto com aumentos semelhantes na prescrição de opioides e nos óbitos por superdosagem involuntária de opioides. Familiares e amigos são as fontes de analgésicos opioides ilícitos relatadas com mais frequência, contribuindo para uma exposição maior dos jovens, taxas elevadas (6% de prevalência no mês precedente) de mau uso de analgésicos opioides entre jovens de 18 a 25 anos de idade e um número alarmante de ingestões pediátricas acidentais e óbitos.

A intoxicação por opioide pode ser reconhecida por miose, disartria, estado mental alterado e sedação, constipação, prejuízo do julgamento e tempo de reação lentificado. O uso recorrente de opioide resulta em tolerância aos efeitos centrais e progressão para a dependência fisiológica no uso de opioide para evitar a abstinência da substância. A *dependência fisiológica por si só não é um transtorno por uso de opioide*; entretanto, *é quando o indivíduo também experimenta preocupação* com obter, usar e se recuperar do uso de opioide de tal forma que o funcionamento social e ocupacional fica reduzido ou prejudicado. Os sintomas de abstinência de opioide incluem midríase, diaforese e febre, aumento da frequência

cardíaca, cólicas abdominais, náuseas/vômitos e diarreia, lacrimejamento, rinorreia, piloereção, câimbras nas pernas, bocejos, insônia e ansiedade. Embora a *dependência fisiológica* por si só não seja suficiente para definir um transtorno por uso de opioide, ela *representa um risco de desenvolver um transtorno por uso de opioide*, particularmente em populações vulneráveis, como as que têm uma história de uso abusivo de substâncias, doença mental ou carga genética para transtornos relacionados com substâncias.

As *consequências clínicas do mau uso de opioides* são inúmeras, e o *risco é proporcional* à *quantidade* de autoadministração de opioide, à *via de administração* (*com o uso injetável* acarretando a maior probabilidade de morte por superdosagem, bem como taxas elevadas de transmissão de doenças infecciosas pelo sangue, especialmente o vírus da hepatite C [HCV] e o vírus da imunodeficiência humana [HIV]) e à *duração do uso* (as mulheres são mais rapidamente suscetíveis tanto às consequências médicas quanto sociais, com frequência referido como "efeito telescópico"). A *mortalidade por superdosagem* está associada ao uso de doses altas de opioides, ao uso concomitante com álcool e outros sedativos e ao uso injetável. O uso injetável está comumente associado a celulite e infecção estafilocócica, flebite e endocardite. A dor é frequentemente comórbida entre jovens e adultos dependentes de opioides. As consequências sociais e legais incluem desemprego, violência doméstica e detenção por comportamentos criminosos relacionados com a droga.

A manutenção farmacológica proposta pela FDA para transtornos por uso de opioides inclui o *antagonista do receptor mu-opiáceo naltrexona*, o *agonista parcial do* receptor mu-opiáceo *buprenorfina* ou o *agonista* total do receptor mu-opiáceo *metadona*. Terapias comportamentais sem manutenção farmacológica têm taxas elevadas de insucesso (recidiva no uso de opioide) tanto em jovens quanto em adultos. *O tratamento ideal combina manejo farmacológico com terapia comportamental* e participação em programas de autoajuda. A terapia com naltrexona tem sido limitada pela má adesão dos pacientes à naltrexona oral: o desenvolvimento recente de uma formulação injetável de liberação estendida que dura quatro semanas pode ter resultados superiores. A *buprenorfina tem um perfil de segurança e tolerabilidade favorável* comparada à metadona e também oferece acesso baseado em consultório aos pacientes, em oposição à dosagem monitorada

diariamente em clínicas de terapia de manutenção de metadona. Os pacientes que precisam de monitoramento médico atento e apoio mais intensivo do serviço social podem se beneficiar mais da estrutura das clínicas de metadona.

A prescrição segura de opioides previne o desvio de analgésicos opioides. É preciso que os médicos façam a triagem de pacientes quanto à vulnerabilidaade ao mau uso de opioide e que discutam esses riscos com eles. As estratégias de prevenção incluem limitar a quantidade, o uso de serviços estaduais de monitoramento da prescrição, designação de farmácias e contratos de tratamento, toxicologia, contagem de comprimidos e monitoramento de comportamentos anormais (p. ex., “pular de médico em médico”, acabar rápido com os comprimidos, “perda” ou roubo de prescrições). A melhora funcional com analgésicos opioides deve ser monitorada atentamente para evitar o tratamento crônico e desnecessário com opioides. A educação do paciente no armazenamento seguro (uso de cofres), dosagem segura e descarte seguro são essenciais e podem ser relembrados com mnemônicos como o “STOP & DUMP” (“Pare e Descarte”), que significa guardar a medicação em segurança, usar apenas conforme prescrito e descartar medicações e comprimidos não usados.

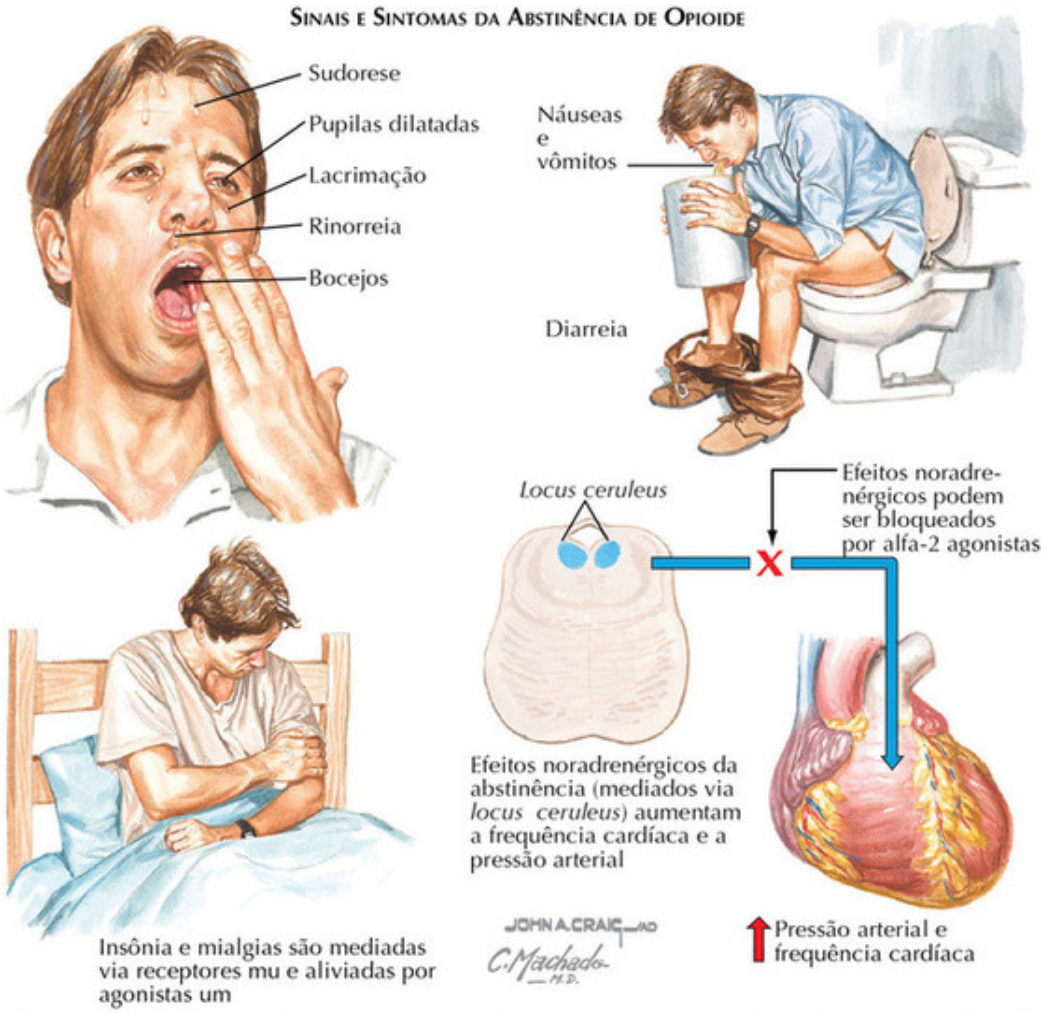

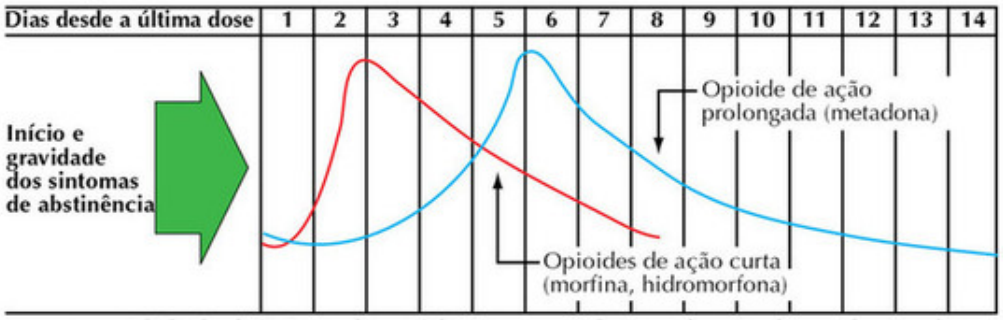

A gravidade da abstinência de opioide varia com a dose e a duração do uso de opioide. O início e a duração dos sintomas depois da última dose do opioide dependem da meia-vida do agente em particular

FIGURA 4-17

Abstinência de Opioide

Uma síndrome de abstinência de opioide (SAO) ocorre quando um indivíduo, fisiologicamente dependente de opioides (seja devido a um tratamento analgésico crônico com opioide ou a transtorno por uso de opioide), experimenta um período de dosagem reduzida ou abstinência do uso de opioide. A SAO é tanto fisicamente adversa quanto poderosamente ansiogênica; assim, indivíduos com SAO moderada a grave são altamente motivados a buscar fontes de opioide para obter alívio imediato.

Fisiopatologia

A tolerância e a abstinência de opioide ocorrem como neuroadaptações à exposição crônica a opioides. Essa neurobiologia é complexa, envolvendo adaptações em todos os níveis de sinalização encefálica sensível a opioide, incluindo (1) *dessensibilização ao receptor opioide mu*, (2) *tolerância celular neuronal sensível a opioide* em virtude da suprarregulação da atividade da adenilciclase e mudanças na sinalização da proteína de ligação ao elemento de resposta ao AMP cíclico (CREB), (3) *adaptações de redes gliais e neuronais* do *feedback* do sistema interagindo com neurônios sensíveis a opioides, (4) *mudanças no circuito neural sensível a opioide* na plasticidade sináptica. Em termos clínicos, *a sinalização opioide é inibitória em termos de função* (p. ex., supressão da dor, do impulso respiratório, da excitação e da ansiedade); em contrapartida, os sintomas de SAO são mediados por hiperatividade de rebote em virtude da redução ou remoção do agonismo opioide crônico.

Apresentação

O início, a duração e a gravidade da SAO variam de acordo com o tipo e a exposição ao opioide (de curta ação *versus* de ação prolongada, agonista total *versus* agonista parcial), com a duração da exposição, com a posologia da exposição e com a periodicidade dos episódios de abstinência. A SAO é mais grave com a exposição a opioide agonista total em dose alta; episódios mais frequentes de SAO pioram episódios de abstinência futuros. Usuários de opioides de ação curta (heroína, oxicodona ou hidrocodona) sofrem SAO leve a moderada 8 a 12 horas depois da última dose, enquanto usuários de opioides de ação prolongada (oxicodona de liberação prolongada ou metadona) sofrem SAO leve a moderada 24 a 36 horas depois da última

dose. A duração da SAO é mais breve (dias) com opioides de ação mais curta e pode persistir por semanas com opioides de ação mais prolongada. Em ambos os casos, a abstinência prolongada pode persistir por semanas a meses e é caracterizada por disforia residual com desconforto físico persistente muitas vezes interferindo na motivação e na capacidade da pessoa de permanecer abstinente de opioides. A ânsia e a preocupação mental associados à dependência de opioide são quase universais e persistem além do episódio agudo de abstinência, com frequência levando à recaída no uso de opioide.

Os sintomas clínicos da SAO incluem ansiedade, irritabilidade, disforia, náuseas, anorexia, calafrios, mialgia e câimbras musculares, câimbras abdominais, ânsia por opioide, cefaleia e fadiga. Pacientes com SAO demonstram midríase, lacrimação, diaforese, bocejos, piloereção, rinorreia, taquicardia, hipertensão, febre, diarreia, vômitos, insônia e inquietação. O quadro varia entre os indivíduos; algumas pessoas sofrem desconforto gastrointestinal, enquanto outras demonstram alta ansiedade com hiperexcitabilidade cardiovascular. Interessante é que cada indivíduo é consistente em seu padrão de sintomas de SAO de episódio a episódio, o que se prova útil para distinguir SAO durante o acompanhamento.

A SAO pode ser medida por meio de um instrumento-padrão como a Clinical Opiate Withdrawal Scale (COWS), útil na documentação médica e na avaliação das necessidades de doses de opioides.

Tratamento

A SAO não é tipicamente considerada uma emergência médica; entretanto, circunstâncias especiais podem constituir emergência médica, incluindo gravidez (efeitos cardiovasculares nocivos ao feto e risco de parto prematuro no terceiro trimestre), doença cardiovascular, transtornos envolvendo instabilidade autonômica e vulnerabilidaade à desidratação. O tratamento ideal inclui a rápida estabilização dos sintomas para prevenir o mau uso de opioides e as consequências médicas da SAO.

A reposição do agonista é o tratamento mais rapidamente efetivo e é feito pela administração dos opioides usados anteriormente ou uma terapia de substituição de agonista, incluindo o agonista total metadona ou o agonista parcial buprenorfina. Agonistas totais são administrados para prevenir SAO

a qualquer momento; entretanto, o agonista parcial buprenorfina requer que a SAO seja suficientemente moderada em gravidade (COWS = 9 ou mais) antes da sua administração. Isso evita a precipitação inadvertida de abstinência grave (a buprenorfina é superior a agonistas totais em receptores opidoides mu e, portanto, tem atividade antagonista funcional nesse contexto). Os protocolos usuais para dosagem de primeiro dia para indivíduos dependentes de opioides são 5 a 10 mg de metadona oral a cada 4 horas p.r.n (conforme a necessidade), não excedendo 40 mg/24 h, ou 2 a 4 mg de buprenorfina sublingual a cada 4 horas p.r.n, não excedendo 16 mg/24 h. A posologia na gravidez geralmente é semelhante, embora as necessidades possam ser maiores durante o terceiro trimestre. Recomenda-se *monitorar a queda e o pico sérico* da metadona em gestantes nas consultas obstétricas. Embora os protocolos de desintoxicação possam seguir a dose do primero dia, a desintoxicação de opioides geralmente demonstra resultados desfavoráveis em contextos ambulatoriais, com taxas muito altas de uso recorrente de opioide a despeito de tratamentos comportamentais para dependência de opioide. A estabilização do agonista na manutenção é com frequência preferível para melhorar a estabilidade a longo prazo. Embora alfa-2 agonistas, incluindo a clonidina, sejam amplamente usados para tratar SAO, eles apenas amenizam os sintomas autonômicos (hipertensão e taquicardia) sem proporcionar eficácia para outros sintomas. O conforto e a conservação do paciente no tratamento com a clonidina são desfavoráveis comparados a tratamentos com agonistas opioides. Durante qualquer protocolo de tratamento, outros adjuntos médicos específicos aos sintomas talvez sejam necessários, incluindo sedativos para insônia, antieméticos para náuseas e diciclomina para espasmos abdominais.

FIGURA 4-18

Transtorno da Personalidade *Borderline*

O termo *borderline* era atribuído inicialmente a pacientes que não eram nem neuróticos, nem psicóticos, mas que se mostravam como casos clinicamente problemáticos. Atualmente, um diagnóstico de *transtorno da personalidade borderline* (TPB) se refere a pacientes caracterizados por distúrbio emocional e potencial crônico para o suicídio. De acordo com o *Manual Diagnóstico e Estatístico de Transtornos Mentais (DSM-IV-TR)*, é preciso que pacientes com TPB mostrem um "padrão difuso de instabilidade das relações interpessoais, autoimagem e afetos, com impulsividade marcante manifestando-se no início da idade adulta e presente em uma variedade de contextos". Mais especificamente, é preciso que os pacientes apresentem pelo menos cinco sintomas dentre nove possíveis que podem ser organizados em quatro categorias: afetivos, impulsivos, interpessoais e cognitivos.

Sintomas *afetivos* incluem reatividade extrema do humor, sentimentos de vazio crônico e raiva indevida ou intensa. Os sintomas *impulsivos* incluem comportamento suicida recorrente, incluindo ideação, ameaças e tentativas de suicídio, bem como atos automutilantes como cortar-se, queimar-se e arranhar-se. Esses indivíduos podem exibir dois ou mais outros comportamentos potencialmente prejudiciais a si mesmos, incluindo uso abusivo de substâncias, gastos excessivos, comportamento sexual indevido, compulsão alimentar ou direção imprudente. Mudanças repentinas e drásticas em suas opiniões sobre os outros ocorrem com frequência. Dentro do domínio *interpessoal*, pacientes com TPB podem sentir temores intensos de abandono acoplados à raiva indevida, bem como uma sensação de instabilidade de si mesmos caracterizada por metas e valores em constante mutação. Os *sintomas cognitivos* podem ocorrer sob estresse extremo e podem ser sentidos como ideação paranoide transitória ou sintomas dissociativos. O estilo comportamental moderno de indivíduos com TPB é de automutilação, funcionamento abaixo do nível verdadeiro de inteligência ou capacidade, variando entre idealização e desvalorização nas relações interpessoais e demonstrando um estilo cognitivo inflexível e impulsivo.

A prevalência de TPB é de aproximadamente 2% na população geral; a maioria é de mulheres. Pacientes com TPB em geral se apresentam clinicamente aos 18 anos de idade, tendem a usar mais serviços de tratamento ambulatoriais, emergências e hospitais psiquiátricos. Atos de comportamento automutilante são comuns, particularmente durante a idade

adulta jovem. O suicídio consumado, o resultado mais devastador de qualquer doença psiquiátrica, ocorre em 10% dos pacientes com TPB. Transtornos comórbidos, em particular transtornos de humor e por uso de substâncias, complicam o quadro de TPB e interferem na recuperação sintomática, bem como no funcionamento psicossocial. Pacientes com TPB são com frequência subdiagnosticados em virtude da sobreposição sintomática com outras doenças. A gravidade e a prevalência do TPB diminuem com a idade; aproximadamente 75% dos pacientes recuperam o funcionamento próximo ao normal até os 40 anos de idade e, até os 50 anos, quase 90% se recuperam.

Tanto fatores biológicos quanto psicossociais contribuem para o desenvolvimento de TPB. Estudos de gêmeos demonstraram uma influência genética no TPB, bem como nos sintomas centrais de instabilidade afetiva e impulsividade. Parentes em primeiro grau de indivíduos com TPB exibem taxas maiores de transtornos impulsivos. Déficits serotoninérgicos estão ligados à impulsividade, embora nenhum marcador biológico específico do transtorno global tenha sido identificado até agora. Fatores psicossociais também contribuem e incluem disfunção familiar, eventos traumáticos frequentes na infância, ambientes anuladores e histórias de uso abusivo sexual ou físico.

Enquanto a farmacoterapia tem um papel no controle dos sintomas, tratamentos psicossociais são considerados o método primário para tratar TPB. A terapia comportamental dialética (TCD) é o tratamento psicossocial mais intensamente pesquisado. Radicada na terapia cognitivo-comportamental, a TCD usa terapia individual e de grupo para tratar a impulsividade e a instabilidaade afetiva, ensinando habilidades de atenção plena, regulagem das emoções e tolerância à pressão. Esse tratamento reduziu tentativas de suicídio, hospitalizações e idas à emergência, além do abandono da terapia. Treinamento em sistemas de terapia cognitivo-comportamental para previsibilidade emocional e solução de problemas, e até mesmo tratamentos psicodinâmicos (*i.e.*, terapia baseada em mentalização e terapia focada em transferência), demonstram resultados preliminares favoráveis.

Existe muita controvérsia a respeito do uso da farmacoterapia para TPB. No Reino Unido, a farmacoterapia não é recomendada para outra coisa além do tratamento de transtornos comórbidos. Uma metanálise recente da

farmacoterapia parece demonstrar efeitos benéficos para diversos grupos de sintomas centrais. A *patologia interpessoal* sofreu um impacto significante pelo antipsicótico aripiprazola. Anticonvulsivantes, incluindo topiramato, valproato e lamotrigina, são os agentes de primeira linha preferenciais para *desregulagem afetiva*, enquanto antipsicóticos de segunda geração (ASG) e haloperidol também mostraram resultados positivos. O tratamento com inibidores seletivos da recaptação de serotonina (ISRS) só é recomendado para pacientes com uma condição comórbida de eixo I (*i.e*., um episódio depressivo maior) que demande tratamento antidepressivo. Não há evidências de eficácia para outros sintomas de TPB, ou seja, componentes *impulsivos* e *cognitivos*. Ao selecionar um tratamento farmacológico para o transtorno da personalidade *borderline*, é importante considerar o potencial de mau uso ou dependência, bem como os efeitos tóxicos potenciais de superdosagem. Embora muitos sintomas de TPB sejam tratáveis com farmacoterapia, o tratamento medicamentoso por si só não leva à remissão desse transtorno.

FIGURA 4-19

Transtorno da Personalidade Antissocial

O transtorno da personalidade antissocial (TPAS) é definido pelo *Manual Diagnóstico e Estatístico de Transtornos Mentais (DSM-IV-TR)* como “um padrão generalizado de desrespeito e violação dos direitos alheios” que se manifesta na infância ou no começo da adolescência e continua na idade adulta. Para atender aos critérios de diagnóstico de TPAS, é preciso que os indivíduos tenham uma história de *transtorno de conduta* antes dos 15 anos de idade, caracterizado por agressão a pessoas e animais, destruição de propriedade, fraudes ou furtos, violação grave de normas ou regras sociais importantes. Na idade adulta, essas pessoas podem continuar a ignorar as regras sociais, serem manipuladoras e desonestas, impulsivas sem considerar as consequências, irritáveis e agressivas, desconsiderando a segurança pessoal e alheia, comportando-se de maneira irresponsável, não sentindo remorso pelas consequências de seus próprios atos e se envolvendo em atividade criminosa. O comportamento antissocial tem um impacto negativo nos domínios acadêmico e profissional, no sucesso material, na saúde física, nas relações sociais, no bem-estar psicológico, e está ligado a desfechos negativos, como problemas legais, detenção e maior mortalidade em virtude do comportamento imprudente. Apesar de nem todas as pessoas com TPAS serem violentas, esse transtorno também está mais fortemente associado à violência em relação a terceiros comparado a outros transtornos psiquiátricos.

Estima-se que a prevalência de TPAS seja de 1% a 4% na população adulta em geral (3% dos homens e 1% das mulheres) (APA, 2000). Uma explicação potencial para a discrepância de gênero é que as mulheres tendem mais a serem diagnosticadas com outros transtornos da personalidade, como *borderline*. As taxas de TPAS são 10 vezes maiores entre a população encarcerada comparada à população geral. Esse transtorno está igualmente representado em todas as raças, etnias e culturas. Transtornos psiquiátricos comórbidos são comuns entre indivíduos com TPAS. Mais especificamente, o TPAS está fortemente associado ao transtorno por uso de substâncias, a outros transtornos da personalidade e a transtornos de ansiedade, em particular fobia social e TEPT. Os sintomas do TPAS parecem declinar com a idade.

A etiologia exata do TPAS é desconhecida, embora vários possíveis fatores biológicos e psicossociais estejam identificados. Estudos de adoção sugerem um elo genético, com taxas maiores de TPAS presentes na prole de

homens antissociais. A estabilidade do comportamento antissocial também parece estar relacionada com influências genéticas, enquanto influências ambientais não compartilhadas respondem por mudanças no comportamento antissocial com o tempo. Teorias biológicas sugerem que o comportamento impulsivo e por vezes violento visto no TPAS pode estar associado a níveis baixos de serotonina, limiares baixos para estimulação límbica ou dano cerebral secundário a alguma lesão, doença ou substância; entretanto, ainda não foram estabelecidas relações causais. O TPAS também está associado a déficits nas redes neurais que envolvem o córtex pré-frontal dorsolateral. Indivíduos com TPAS demonstram dificuldades com a função executiva, especificamente com problemas que demandem capacidade de planejamento de alto nível.

Fatores psicossociais também estão associados ao TPAS. Adultos com TPAS com frequência sofreram apego emocional e estímulo insuficientes durante a infância. Transtornos comportamentais pediátricos, que podem se manifestar em torno dos 7 anos de idade em meninos e geralmente não até os 13 anos em meninas, também contribuem para o desenvolvimento de TPAS na idade adulta.

O consenso geral em relação ao tratamento do TPAS é que se trata de um transtorno de tratamento difícil. São poucos os dados da eficácia de intervenções farmacológicas para TPAS e, no momento, não existem diretrizes estabelecidas pela Associação Psiquiátrica Americana para o tratamento do TPAS. Esses pacientes têm pouca percepção e mínima motivação para mudar o comportamento. Quando chegam a se apresentar para tratamento, geralmente é por motivos legais mandatórios ou devido à presença de uma condição comórbida. A psicoterapia individual não é recomendada para TPAS. Além da dificuldade de estabelecer uma aliança terapêutica com pacientes com TPAS, a própria terapia proporciona ainda uma outra oportunidade de fraude e manipulação. A modalidade de tratamento mais promissora para TPAS são intervenções cognitivas e comportamentais baseadas em grupos homogêneos concentradas na redução do comportamento ofensor. Sugere-se que talvez uma meta mais produtiva sejam programas de intervenção precoce e preventivos para reduzir a probabilidade de que o transtorno de conduta na infância se torne TPAS na idade adulta. Outros estudos sugerem que os comportamentos antissociais

tendem a diminuir com a idade; talvez o tempo apenas seja o melhor tratamento para esses pacientes.

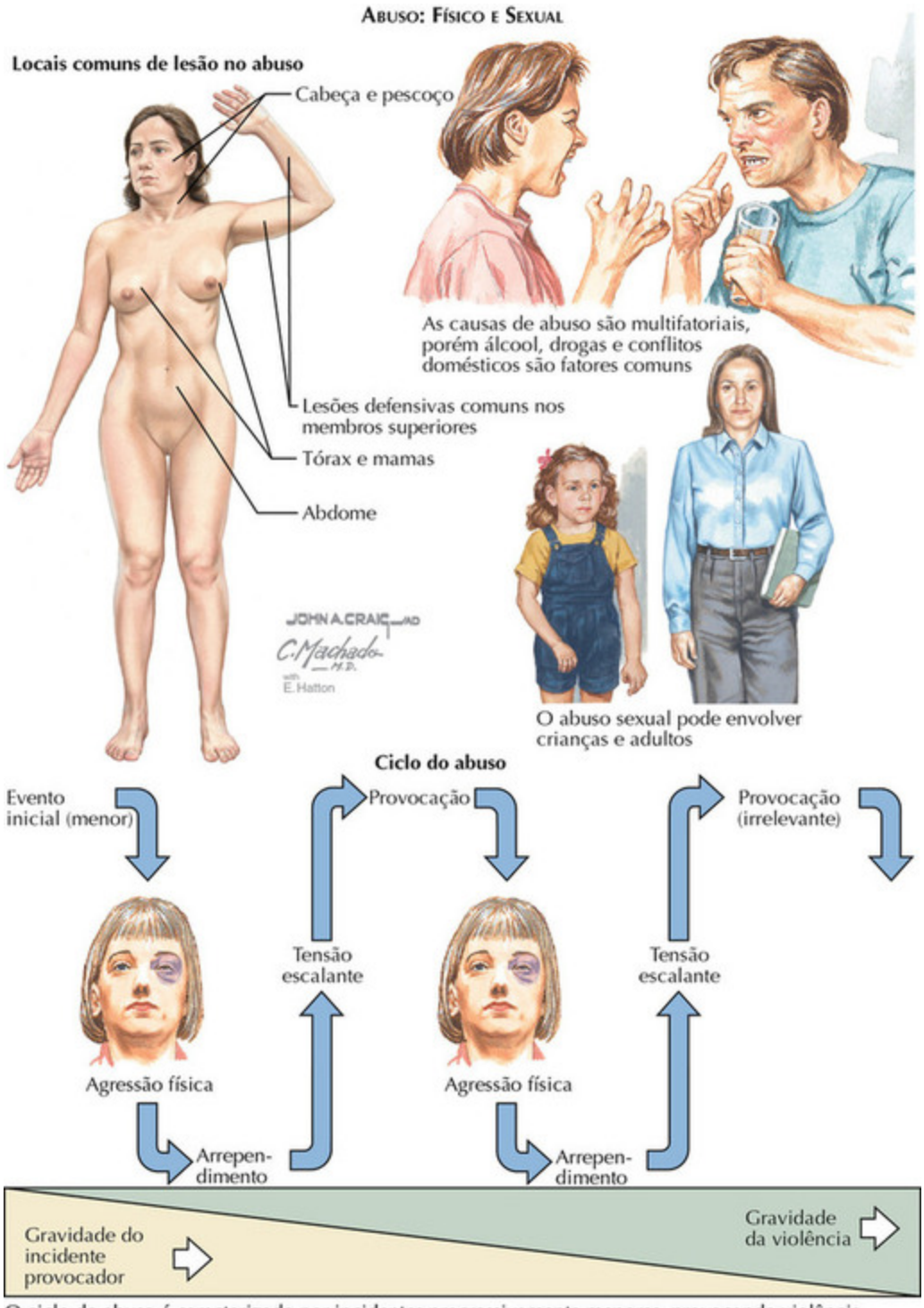

O ciclo do abuso é caracterizado por incidentes progressivamente menores, provocando violência progressivamente maior intercalada com períodos de remorso

FIGURA 4-20

Abuso de Parceiro Íntimo

Abuso de parceiro íntimo refere-se a maus-tratos físicos, sexuais ou psicológicos por um parceiro ou cônjuge atual ou passado. Ele pode ocorrer no contexto de casais heterossexuais ou homossexuais e pode consistir em um único incidente ou violência recorrente que dura muitos anos.

Existem quatro categorias principais de abuso de parceiro íntimo: (1) *abuso físico*, no qual a força física é usada para matar, incapacitar, lesionar ou ferir de outra forma um parceiro; (2) *abuso sexual*, que envolve coagir um parceiro a praticar um ato sexual sem consentimento; (3) *ameaças de violência*, nas quais afirmações verbais, gestos ou armas transmitem um desejo de matar, incapacitar, lesionar ou de outra forma ferir um parceiro; e (4) *abuso psicológico ou emocional*, incluindo insultos, comportamento controlador, dano deliberado à autoestima, perseguição e impedir que o parceiro tenha acesso a família, amigos, informações, dinheiro e outros recursos.

Nos Estados Unidos, 4,8 milhões de agressões e estupros de mulheres e 2,9 milhões de agressões físicas de homens ocorrem anualmente em virtude de abuso de parceiro íntimo. Em 2007, aconteceram 2.340 mortes nos Estados Unidos em consequência de violência de parceiro íntimo, das quais 70% eram mulheres e 30% homens.

Apresentação Clínica e Diagnóstico

Os fatores de risco para o abuso de parceiro íntimo incluem baixa autoestima, pobreza, transtornos por uso de substâncias, pouco apoio social, crença em papéis de gêneros rígidos, isolamento social, experiência pregressa de abuso físico ou psicológico, transtorno da personalidade *borderline* (Fig. 4-18), transtorno da personalidade antissocial (Fig. 4-19), instabilidade no relacionamento, estressores financeiros e tolerância comunitária da violência de parceiro íntimo.

As vítimas de abuso de parceiro íntimo podem se apresentar com lesões físicas, como arranhões, cortes, hematomas, vergões, ossos fraturados, sangramento interno e trauma craniano. O trauma psicológico pela violência do parceiro íntimo pode manifestar-se como depressão, ideação suicida e tentativas de suicídio, *flashbacks*, ataques de pânico e dificuldade para dormir.

O mnemônico *SAFE* (seguro) (Sebastian, 1996) é usado com frequência para facilitar a discussão do abuso de parceiro íntimo perguntando-se a respeito de (1) estresse e **s**egurança no relacionamento, (2) estar com medo de ou sofrendo **a**buso do parceiro, (3) ter **f**amiliares e amigos que servem de apoio social e (4) ter um plano de **e**mergência se estiver em perigo.

Conduta

Os médicos devem proporcionar às vítimas de abuso de parceiro íntimo um ambiente onde elas se sintam seguras. Um exame físico completo e anamnese são necessários, com a documentação detalhada no prontuário médico de todos os achados e intervenções. O abuso de parceiro íntimo deve ser confirmado ao paciente, que precisa saber que não existe desculpa para o abuso e que não é culpa dele ou dela.

É preciso que o paciente receba tratamento clínico e cirúrgico conforme necessário para as sequelas do abuso, bem como avaliação de sinais e sintomas de trauma psicológico. As vítimas precisam ser advertidas de que a violência com frequência vai se agravando com o tempo. Um levantamento dos riscos deverá avaliar a segurança das vítimas e de seus filhos. O abuso de parceiro íntimo deve ser comunicado às autoridades legais se apropriado. Os médicos precisam formular um plano de segurança com o paciente e oferecer encaminhamentos para abrigos, assistência legal e serviços de saúde mental.

Curso

Lenore Walker publicou uma teoria em 1979 descrevendo o padrão cíclico de relacionamentos abusivos: (1) a *fase de escalada de tensão* ocorre antes de um incidente abusivo e envolve tensão crescente no contexto de comunicação ineficaz e comportamento passivo-agressivo; (2) a *fase manifesta* envolve atos violentos ou de outra forma abusivos; (3) a *fase de reconciliação/lua de mel*, que consiste em pedidos de desculpa, manifestações de afeto ou tentativas deixar passar o abuso precedente, seguida por uma “fase de calmaria”.

Além de acarretar um risco maior de lesões corporais e até mesmo assassinato, o abuso de parceiro íntimo pode impactar negativamente a saúde física da vítima na forma de cefaleias, fibromialgia, síndrome do

cólon irritável, distúrbios cardiovasculares, distúrbios gastrointestinais, distúrbios ginecológicos, distúrbios neurológicos, doenças sexualmente transmitidas e complicações obstétricas, como problemas de saúde neonatal e óbito perinatal. As sequelas psicológicas podem incluir depressão, transtornos de ansiedade, transtornos alimentares, transtornos por uso de substâncias, comportamentos sexuais de alto risco, tendências suicidas, baixa autoestima, transtornos dissociativos e transtorno de estresse pós-traumático.

É importante observar que a cada ano mais de 3 milhões de crianças nos Estados Unidos testemunham a violência cometida por parceiro íntimo. Testemunhar o abuso de parceiro íntimo em casa pode ter um efeito adverso no desenvolvimento emocional, social, comportamental e cognitivo de uma criança, bem como aumentar a probabilidade de que ela pratique abuso de parceiro íntimo posteriormente na vida.

Abuso Físico

Abuso físico demonstrado por meio de agressões físicas, marcas de brutalidade física, queimaduras e abuso sexual

Negligência Física

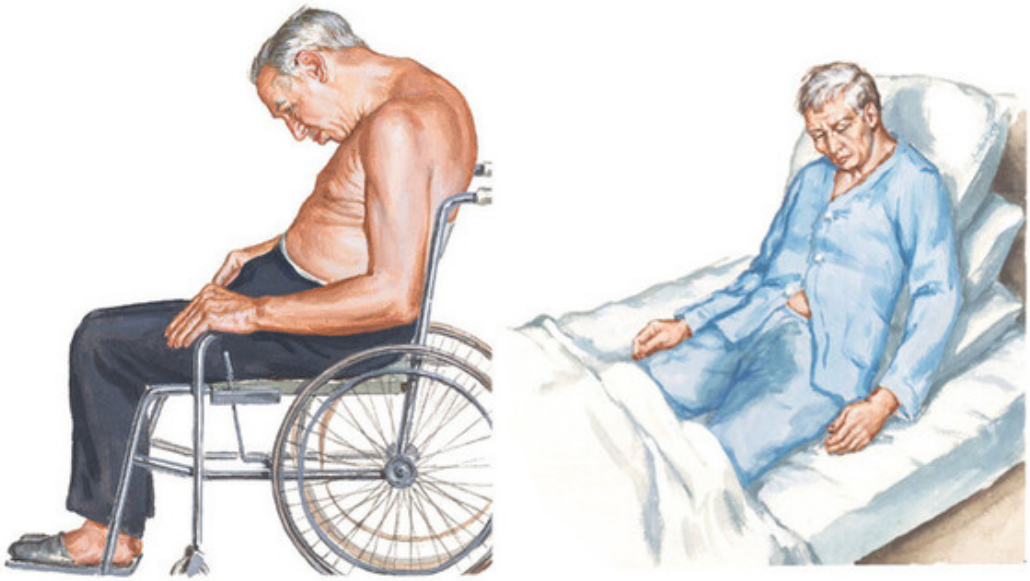

Negligência física demonstrada por má higiene, desnutrição, roupas sujas, erros na administração de medicamentos, não obter cuidado médico quando necessário ou total abandono sem supervisão ou cuidado

FIGURA 4-21

Abuso Contra Idoso

Abuso contra idoso refere-se a maus-tratos e negligência em relação a adultos acima de 60 anos de idade, geralmente cometidos por um cuidador

ou outra pessoa da qual o idoso seja dependente. Inclui *abuso físico* (lesão, ameaças físicas ou contenções inapropriadas), *abuso sexual* (atos sexuais ou contato sexual sem o consentimento do idoso), *negligência e abuso psicológico ou emocional* (não atendimento às necessidades físicas, emocionais e sociais ou ausência de proteção), *abandono ou abuso financeiro* (uso inapropriado dos recursos do idoso para ganho pessoal, incluindo falsificação, roubo, manipulação do idoso para transferir dinheiro ou posses e exploração de tutela ou procuração legal).

De acordo com o National Elder Abuse Incidence Study (estudo nacional da incidência de abuso contra idosos), em 1996 houve 551.000 vítimas documentadas de abuso, negligência ou autonegligência em contextos domésticos envolvendo idosos nos Estados Unidos. Entretanto, apenas 115.000 (21%) dessas vítimas foram totalmente checadas por serviços de proteção ao adulto. Dessa forma, a maioria dos casos de abuso contra idoso jamais chegaram a ser reportados a serviços de proteção ao adulto ou jamais foram confirmados pelos órgãos envolvidos. As vítimas de abuso contra idoso muitas vezes relutam em relatar o abuso devido ao medo de perder seus cuidadores ou apoios sociais.

Apresentação Clínica e Diagnóstico

Os *fatores de risco para cometer abuso contra idoso* incluem doença mental ativa, uso abusivo de álcool, treinamento insuficiente para a função de cuidador, história pessoal de abuso físico ou emocional, dependência emocional ou financeira significante do idoso, apoio social inadequado, ausência de serviços de apoio ao idoso, crenças culturais negativas a respeito de idosos e do envelhecimento e contextos institucionais com más condições de trabalho para a equipe e/ou monitoramento administrativo insuficiente do tratamento ao idoso.

O idoso que sofre abuso deve ser escutado porque muitas vezes relata o mau-trato em si, ou podem haver mudanças abruptas em seu comportamento; às vezes, desenvolvem comportamentos bastante incomuns. O cuidador pode negar permissão a visitantes para ficarem com o idoso a sós. Entretanto, quando a oportunidade de observação se apresenta, *sinais e sintomas de abuso contra idoso* incluem hematomas, vergões, cortes, lacerações, marcas de corda (amarras) ou outros sinais de

contenção, ossos fraturados ou sangramento interno. Além disso, o paciente idoso que sofre abuso pode exibir lesões nas mamas ou na genitália, doenças sexualmente transmitidas inexplicadas, desidratação, desnutrição, escaras, má higiene e transações bancárias não autorizadas ou inexplicadas. Resultados de estudos laboratoriais muitas vezes indicam superdosagem medicamentosa ou posologia inadequada.

Prevenção e Manejo

Os cuidadores podem usar uma variedade de estratégias para reduzir o estresse e diminuir sua própria vulnerabilidade a cometer abuso contra o idoso. Primeiro, obter treinamento adequado antes de assumir responsabilidades de cuidado do idoso pode reduzir de maneira considerável sentimentos de inadequação e frustração durante os cuidados. Os cuidadores devem também solicitar ajuda de outros membros da comunidade, incluindo familiares, amigos e serviços locais que tenham recursos adicionais para ajudá-los nos cuidados.

Períodos de folga para os cuidadores entre os turnos podem diminuir de maneira significante o estresse e são disponibilizados por programas voluntários que oferecem folgas temporárias das tarefas de cuidado e incumbências relacionadas. Programas de “creches diurnas” para idosos podem ser altamente benéficos. Além disso, o envolvimento de serviços independentes de planejamento financeiro no gerenciamento dos bens e patrimônios do idoso pode diminuir o risco de abuso financeiro. Por fim, os cuidadores nunca devem hesitar em procurar aconselhamento em saúde mental para si mesmos, caso desenvolvam sentimentos de depressão ou um transtorno por uso de substâncias.

Nas casas geriátricas, o monitoramento regular da ocorrência de abuso, políticas e protocolos bem definidos descrevendo o tratamento apropriado ao idoso, treinamento criterioso dos funcionários e visitas regulares à instituição por membros da comunidade podem diminuir o risco de abuso contra o idoso.

Qualquer suspeita de abuso contra idoso deverá ser relatada a serviços de proteção ao adulto. O paciente talvez precise de internação hospitalar para garantir a segurança e de tratamento clínico ou cirúrgico das consequências do abuso. Tentativas deverão ser feitas para ajudar a alocar o idoso em um

lar seguro ou, por outro lado, deve-se permitir que o idoso volte para casa se tiver capacidade para tomar decisões e se recusar intervenções terapêuticas. Uma abordagem em equipe multidisciplinar às intervenções ao abuso contra o idoso é ideal e deve incluir médicos, enfermeiros, assistentes sociais, enfermeiros visitadores e voluntários de serviços de proteção ao adulto.

Curso

As vítimas de abuso contra idoso correm um risco maior de sofrer consequências adversas à saúde que podem diferir do impacto do envelhecimento normal à saúde, incluindo lesões físicas, desnutrição, desidratação, perturbações do sono, risco elevado de contrair doenças sexualmente transmitidas, exacerbação de condições médicas preexistentes e morte prematura. As sequelas psicológicas incluem taxas elevadas de depressão, transtornos de ansiedade, sintomas de transtorno de estresse pós-traumático e outras formas de sofrimento.

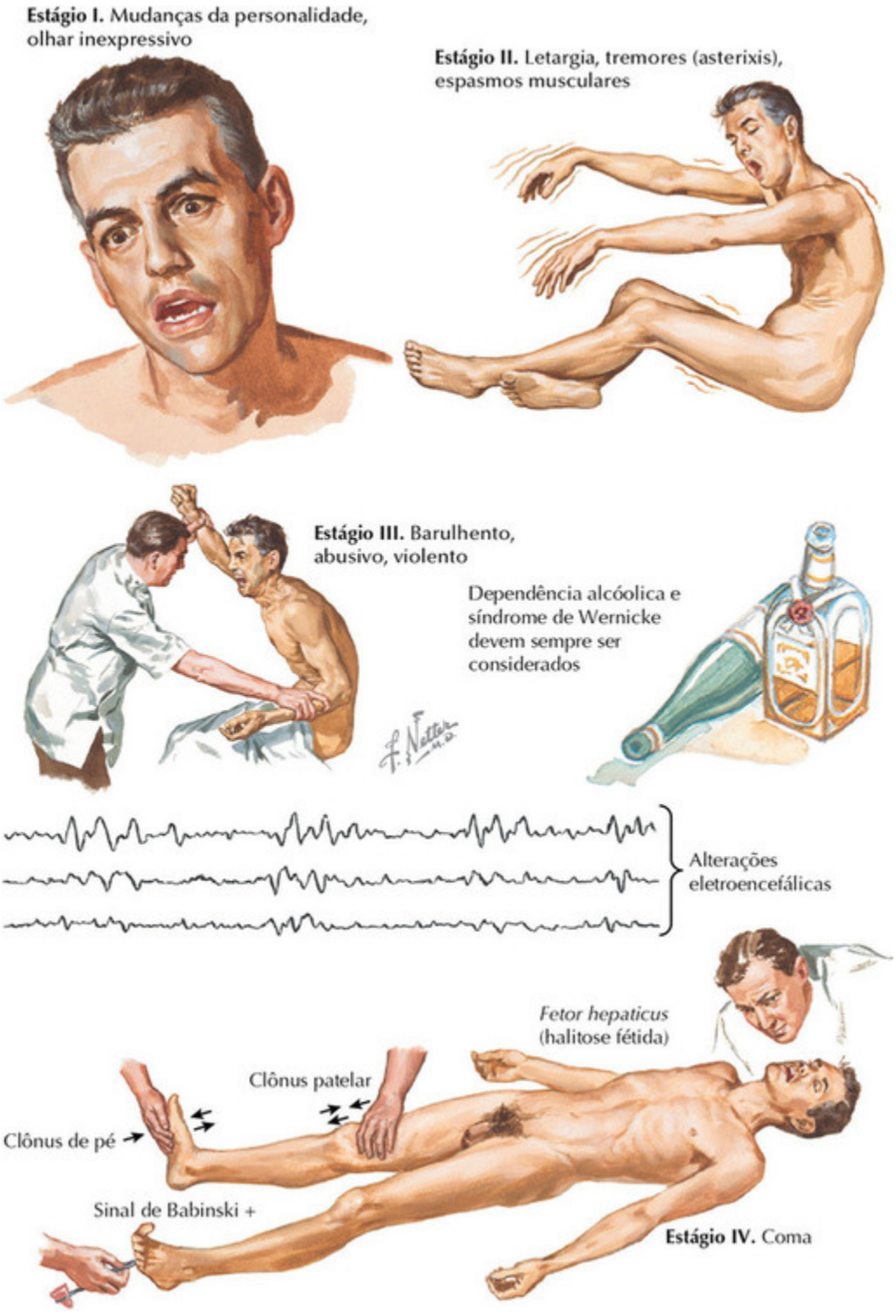
Estágio I. Mudanças da personalidade, olhar inexpressivo
Estágio II. Letargia, tremores (asterixis), espasmos musculares
Estágio III. Barulhento, abusivo, violento
Dependência alcóolica e síndrome de Wernicke devem sempre ser considerados
Alterações eletroencefálicas
Fetor hepaticus (halitose fétida)
Clônus patelar
Clônus de pé
Sinal de Babinski +
Estágio IV. Coma

FIGURA 4-22

Delirium e Mudanças Agudas da Personalidade

Delirium é um estado de confusão agudo visto comumente em pacientes com doenças clínicas, especialmente entre a população geriátrica. O *delirium* abrange quatro aspectos clínicos principais, incluindo (1) uma perturbação da consciência com *prejuízo da atenção e da concentração*, (2) a perturbação *se desenvolve* durante um curto período (*horas a dias*) e com frequência *flutua* em termos de gravidade, (3) *uma perturbação da percepção* não relacionada com uma condição preexistente como a demência, e (4) uma *condição clínica subjacente, intoxicação ou efeito colateral de medicação* é evidente. Aproximadamente 30% dos pacientes idosos sofrem *delirium* no curso da hospitalização, com taxas maiores entre pacientes mais frágeis e nos que passam por cirurgias complexas. Na unidade de tratamento intensivo (UTI), a prevalência de *delirium* fica em torno de 70%, conforme medidas de ferramentas diagnósticas e de triagem-padrão.

Existem múltiplos mecanismos fisiopatológicos que podem causar *delirium*; não há uma via comum final que permita uma abordagem simples ao diagnóstico ou tratamento. A base neurobiológica do *delirium* é, portanto, mal entendida, e o diagnóstico se baseia em uma avaliação clínica abrangente com uso criterioso de estudos auxiliares. Em geral, as áreas do cérebro que governam excitação, atenção, percepção e julgamento estão afetadas. Essas áreas incluem o sistema reticular ativador ascendente (SRAA) subcortical e regiões corticais integradas. O SRAA serve predominantemente a mecanismos de excitação, enquanto a função cortical integrada é necessária para a orientação apropriada a pessoa, lugar e tempo, bem como a funções cognitivas superiores.

Dos mecanismos patogênicos neuroquímicos do *delirium*, o mais bem entendido é o sistema colinérgico. Agentes anticolinérgicos estão comumente implicados no *delirium* em pacientes sadios, porém bem mais nos idosos. Condições que podem predispor ao *delirium* secundário à depleção de acetilcolina incluem hipoóxia, hipoglicemia, deficiência de tiamina e doença de Alzheimer. Além disso, muitos fármacos comumente usados podem precipitar *delirium* devido a efeitos anticolinérgicos

secundários. Outros sistemas de neurotransmissores que podem precipitar *delirium* incluem GABA, endorfinas, neuropeptídeos, serotonina e norepinefrina. Outros precipitadores neuroquímicos de *delirium* incluem substâncias químicas endógenas como citocinas pró-inflamatórias e fator alfa de necrose tumoral, o que pode explicar o *delirium* que ocorre no contexto de infecção/sepse, cirurgia e fraturas de quadril. *A barreira hematoencefálica fica enfraquecida pela sepse, mesmo em casos pediátricos*. Além da idade avançada, doenças preexistentes do SNC como doença de Alzheimer, doença de Parkinson, acidente cerebrovascular etc., respondem por um aumento significante no risco de ocorrer *delirium*. Na verdade, um *delirium* novo em um paciente idoso pode ser um sinal precursor de demência previamente não reconhecida ou iminente.

A apresentação do *delirium* é tipicamente aguda, dura dias a horas e pode persistir por dias a meses. Pode haver uma *fase prodrômica*, especialmente em pacientes idosos, incluindo fadiga e letargia, perturbações do sono, ansiedade e/ou depressão ou inquietação. A *agudeza da manifestação diferencia delirium de demência* na maioria dos casos, embora possa ser difícil detectar *delirium* em um paciente demente, especialmente no início do curso. Além disso, a gravidade da confusão pode flutuar ao longo do dia, tornando-se particularmente mais pronunciada com a proximidade da noite. Inicialmente, pode haver uma mudança sutil na clareza mental, desatenção e desorientação antes de mudanças óbvias do comportamento se instalarem. O paciente mostra-se *com frequência distraído, incapaz de manter um curso coeso do pensamento ou da ação*. Os pacientes ficam tipicamente *desorientados ao tempo*. Em casos mais avançados, os pacientes podem se tornar mais nitidamente *sonolentos e letárgicos*, e até mesmo embotados. Entretanto, o oposto pode ocorrer em algumas formas de *delirium*, nas quais o paciente se torna *hipervigilante, irritável e agitado, como visto na abstinência alcóolica*. Podem ocorrer alucinações. *Déficits cognitivos*, incluindo amnésia, afasia, agnosia e apraxia, também podem surgir. Outras manifestações clínicas podem incluir *labilidade emocional, perturbação do ciclo do sono, agitação motora* e às vezes sinais motores como asterixis, mioclonia ou tremores de ação. No *paciente idoso*, a apresentação mais comum é de um estado retraído e silencioso tão patente que pode ser facilmente tomado por depressão.

O *delirium é com frequência mal atribuído a diagnósticos psiquiátricos* – geralmente depressão e esquizofrenia catatônica no *delirium* hipoativo, e transtornos da personalidade e psicose no *delirium* hiperativo. Um paciente com um primeiro episódio de psicose ou mania tem uma idade típica, ou seja, é um adulto jovem, e parece geralmente bem, não diaforético, com rubor, perturbado, ictérico ou desajeitado. A doença psiquiátrica geralmente NÃO é responsável por desorientação e NÃO causa sintomas motores ou febres. Flutuações no grau de alerta mental, sinais motores variáveis e desempenho cognitivo irregular são esperados no *delirium* e não significam uma personalidade manipuladora. O uso de medicação antipsicótica pode permitir o cuidado, uma duração mais curta do *delirium* e melhorar a mortalidade, mesmo quando a causa subjacente não for psiquiátrica.

FIGURA 4-23

Doença psiquiátrica é um diagnóstico de exclusão para *delirium* e deve ser confirmada com uma consulta psiquiátrica quando suspeita. Da mesma maneira, se um paciente delirante estiver sob cuidado psiquiátrico, deve-se

marcar uma consulta neurológica. Tumores encefálicos frontais, esclerose múltipla, epilepsia e demência podem ter delírios, alucinações, mania e agressão como sinais de manifestação. Sequências repetidas de comportamento estranho, atitude indiferente, amnésia, comportamento atípico para a idade, ausência de história familiar ou pregressa de doença mental e presença de reflexos primitivos indicam mais triagem para doença neurológica.

O uso abusivo de substâncias com muita frequência leva a diversos quadros confusionais. O uso de substâncias ilícitas e o uso abusivo de álcool geralmente são negados em contextos clínicos; entretanto, a ingestão de toxinas e superdosagem de drogas, seja recreacional ou por tentativa de suicídio, devem ser considerados em todos os casos de delirium. Álcool, barbitúricos e benzodiazepinas acarretam síndromes de abstinência potencialmente fatais, bem como síndromes de intoxicação. Os antipsicóticos não são um tratamento para síndromes de abstinência. A terapia de reposição e a titulação controlada de pacientes dependentes de álcool, benzodiazepinas e barbitúricos podem salvar vidas.

Muito raramente, uma encefalite antirreceptor N-metil-aspartato (NMDAR), uma encefalopatia difusa nova e significativamente subdiagnosticada, manifesta-se essencialmente (80%) em mulheres com uma combinação de psicose, incluindo catatonia, bem como discinesias, déficits de memória e convulsões. Os movimentos anormais são variados, muitas vezes incluindo acatisia oro-língua-facial, mas também coreoatetose, distonia, crise oculogírica, rigidez e opistótono. Com frequência há uma história de menos de duas semanas de uma doença febril prodrômica, incluindo cefaleia e sintomas respiratórios e gastrointestinais. Essa encefalite anti-NMDAR é um distúrbio paraneoplásico, secundário a um teratoma ovariano subjacente, ou um distúrbio autoimune primário ocorrendo em adultos jovens e crianças. Trata-se de uma afecção potencialmente reversível se reconhecida e tratada precocemente com cirurgia e/ou imunossupressão. O prognóstico depende bastante da imunoterapia adequada e, nos casos paraneoplásicos, da remoção completa do tumor.

Independente do caso individual, a obtenção de uma história completa, exame e revisão do prontuário médico devem ser feitos para determinar a(s) causa(s) subjacente(s). Convulsões e sinais focais ao exame demandam

imageamento encefálico (imagem por ressonância magnética [RM]/tomografia computadorizada [TC] e/ou eletroencefalograma [EEG]) para avaliar a presença de lesões estruturais agudas, infecção ou inflamação. A natureza da condição médica subjacente do paciente requer testes laboratoriais padrão, incluindo hemoculturas, bem como exame do líquido cefalorraquidiano para demonstrar evidência de possíveis infecções sistêmicas, distúrbio eletrolítico, depleção de volume, insuficiência renal, uremia, tirotoxicose e outros distúrbios sistêmicos.

É preciso que o examinador considere condições permanentemente nocivas potenciais, como deficiência de tiamina (encefalopatia de Wernickle), encefalite herpética ou encefalite NMDAR, todas elas necessitando de terapia emergencial. Uma revisão cuidadosa de medicações e triagens toxicológicas é essencial. A toxicidade medicamentosa responde por 30% dos casos de *delirium*; medicações de venda sem prescrição, como difenidramina, demandam atenção, e outras síndromes medicamentosas também. Quando nenhum mecanismo for identificado como causador da mudança de personalidade aguda, particularmente em mulheres jovens, estudos de imageamento abdominal/pélvico, bem como de anticorpos anti-NMDAR, devem ser avaliados ou feita a punção do líquido cefalorraquidiano para excluir encefalite anti-NMDAR.

Medicações antipsicóticas podem precipitar a *síndrome neuroléptica maligna, uma tríade de confusão aguda, rigidez e hipertermia*. Medicações antipsicóticas, muitas vezes úteis para controlar o comportamento de um paciente agitado, podem também causar sua própria *síndrome comportamental de inquietação motora grave, ou acatisia*, geralmente acompanhada por hipertonia e câimbras intensas. Combinações de antidepressivos, medicações para migrânea e alguns antibióticos podem desencadear a *síndrome serotoninérgica, causando uma tríade de confusão, instabilidaade autonômica e espasmos clônicos*. O lítio, em conjunto com outros agentes terapêuticos de janela estreita, como os digitálicos, pode causar *delirium* até mesmo com níveis na faixa terapêutica recomendada. O toxicidade por lítio geralmente se manifesta com vômitos ou diarreia, tremores intensos e ataxia, enquanto a toxicidade por digitálicos geralmente causa paranoia e alucinações. *Níveis séricos de qualquer medicação que o paciente esteja usando devem ser checados quando disponíveis*, e todas as medicações não essenciais devem ser suspensas.

O tratamento do *delirium* requer a identificação do problema clínico subjacente, o uso criterioso de medicação psicoativa para manter a segurança do paciente e de terceiros em relação ao comportamento aberrante, e a manutenção de um ambiente tranquilo. A presença de *delirium* é uma fonte bem-estabelecida de maior morbidade e mortalidade – e uma síndrome com necessidade urgente de diagnóstico.

FIGURA 4-24

Insônia

A maioria das pessoas sofre de insônia ocasional em algum momento da vida. Entretanto, um diagnóstico de transtorno de insônia, presente em 10%

a 15% dos adultos, requer um *sintoma*, ou seja, dificuldade de conciliar o sono, manter o sono ou ter um sono não reparador; uma *frequência e duração* presentes na maioria das noites durante um período de pelo menos quatro semanas; e uma *consequência*, sofrimento associado, ou disfunção ocupacional e social. A insônia é um transtorno mais comumente *comórbido* (75%), que ocorre no contexto de um transtorno clínico, psiquiátrico ou do sono que iniciou ou manteve a perturbação do sono, ou *insônia primária*, sem transtornos comórbidos.

O transtorno de insônia é mais comum com a idade avançada, gênero feminino, má saúde física e maior estresse social e familiar. Com frequência trata-se de uma condição crônica, com 50% dos pacientes com transtorno de insônia continuando a atender aos critérios depois de três anos, particularmente com sintomas mais graves. Entretanto, sintomas específicos de insônia (insônia inicial, despertares noturnos) são com frequência dinâmicos, se alternando no curso do transtorno. Na insônia comórbida, o transtorno do sono é um marcador de maior gravidade da afecção clínica, neurológica e psiquiátrica. O transtorno de insônia é um fator de risco independente para episódios depressivos maiores relacionados. Não está estabelecido se o tratamento da insônia comórbida melhora os resultados nesses transtornos. Os que sofrem de insônia correm um risco maior de sofrer de hipertensão e diabetes.

Explicação do hiperdespertar ajuda a entender muito da fisiologia do transtorno de insônia, embora não esteja claro se o hiperdespertar é uma causa ou uma consequência (ou ambas) de insônia. Elevações noturnas do cortisol, aumento da temperatura corporal e da taxa metabólica basal, padrões de vigília no EEG, metabolismo elevado da glicose (usando tomografia computadorizada por emissão de positrons [PET]) durante o sono não REM e reduções no GABA encefálico durante a vigília apontam para hiperdespertar do sistema nervoso e do autônomo no transtorno de insônia. O transtorno de insônia pode não ser essencialmente um transtorno noturno, mas sim algo que na verdade dura 24 horas por dia, com insônia como sua expressão primária.

A neurobiologia da insônia não está totalmente definida, embora avanços na biologia do sono orientem para substratos potenciais do SNC. O encéfalo contém múltiplos sistemas promotores do sono e outros promotores da vigília. *Neurônios colinérgicos* dos núcleos tegmentais pedunculopontinos e

laterodorsais (PPT e LDT, respectivamente) inervam descargas talâmicas e corticais mais ativamente durante a vigília. Da mesma maneira, *células noradrenérgicas, serotoninérgicas e histaminérgicas* no *locus ceruleus,* no núcleo da rafe e no núcleo tuberomamilar se projetam ao hipotálamo lateral, ao tálamo e ao córtex frontal, respectivamente, e disparam mais ativamente durante o estado de vigília. *Células contendo orexina* no hipotálamo lateral se projetam amplamente para o córtex encefálico e disparam ativamente durante a vigília para apoiar a excitação. O córtex encefálico recebe aferentes dos centros de excitação monoaminérgicos do tronco encefálico, também propiciando estímulo extensivo para esses centros. O córtex em si, propicia assistência aos centros de excitação com inervações recíprocas.

Neurônios GABAérgicos no núcleo pré-óptico ventrolateral (VLPO) promovem o sono ao inibir centros de excitação. Assim, nosso atual entendimento simplificado da fisiologia do sono nos informa que sistemas neurais redundantes e interativos controlam o sono. Não é surpreendente que, a despeito do impulso poderoso do sono, existam muitos substratos neuroanatômicos para a patologia se desenvolver. Desse modo, a insônia pode estar relacionada com uma atividade inibidora inadequada dos neurônios promotores do sono de VLPO ou com a ativação excessiva dos centros de excitação pelo tronco encefálico, ou até mesmo ativação simultânea de influências tanto excitatórias quanto inibidoras, levando a padrões de sono instáveis.

Os múltiplos sistemas neurais que controlam o sono proporcionam diversos alvos para intervenções comportamentais e farmacológicas no tratamento da insônia. A terapia cognitivo-comportamental para insônia (CBT-I) inclui educação a respeito de hábitos de sono produtivos (higiene do sono), redução do tempo em vigília na cama (controle de estímulo), restrição do sono para produzir privação de sono e aumentar o impulso do sono, instrução em técnicas de relaxamento como meditação e relaxamento muscular progressivo e substituição de crenças catastróficas prevalentes a respeito da insônia por atitudes realistas a respeito das consequências da insônia. A CBT-I é efetiva em melhorar a satisfação do sono e em reduzir o tempo de vigília antes do sono e durante a noite.

As medicações comercializadas conhecidas como indutores do sono existem há mais de 100 anos, embora o álcool e opioides tenham sido usados para tal finalidade por muito mais tempo. As medicações

comumente prescritas se ligam a receptores benzodiazepínicos, um local alostérico no receptor de GABA-A, melhorando a transmissão GABAérgica (inibidoras). Existem muitos agonistas de receptores benzodiazepínicos, e eles diferem entre si predominantemente apenas em suas meias-vidas. Essas medicações são também anticonvulsivantes, ansiolíticas e miorrelaxantes e podem produzir tolerância, dependência física e sintomas de abstinência na descontinuação rápida. Portanto, seu uso é controlado. Outras medicações comuns usadas para promover o sono agem como receptores monoaminérgicos envolvidos na excitação do SNC. Por exemplo, fármacos com propriedades anti-histamínicas estão disponíveis para tratar reações alérgicas, como antidepressivos e antipsicóticos. Outros fármacos se ligam ao receptor de melatonina no SNC, promovendo o sono por meio de mecanismos incertos.

FIGURA 4-25

Pediatria: Transtornos Depressivos

Os transtornos depressivos são um grupo de problemas de saúde mental em crianças e adolescentes caracterizados por um humor triste ou irritável. Em termos simples, esses transtornos são causados por uma diferença na estrutura e na função da parte do cérebro que controla a intensidade de humores tristes e irritáveis. A vulnerabilidade ao desenvolvimento de transtornos depressivos pode ser determinada geneticamente. Concomitantemente, há com frequência algo no ambiente do jovem que desencadeia sentimentos de tristeza ou irritação, como relações negativas com amigos ou com pai/mãe ou a perda de entes queridos. Estima-se que 4 a 5 em 100 jovens tenham transtornos depressivos.

O mais grave desses transtornos, o *transtorno depressivo maior*, é caracterizado por um período distinto de pelo menos duas semanas durante o qual a criança/adolescente experimenta um humor depressivo ou irritável presente na maior parte do dia quase todos os dias e/ou está associado à perda de interesse ou prazer em quase todas as atividades. Muitas vezes há problemas graves com alimentação, sono, energia, concentração, sentimentos de desvalia ou culpa extrema e perda da vontade de viver. Esses sintomas podem se manifestar no jovem como mau-humor, perda de interesse em sair com amigos, recusa de levantar da cama para ir à escola pela manhã, ou preocupação com músicas tristes que sugerem que a vida não faz sentido. Para se encaixar no diagnóstico, é preciso que os problemas causem sofrimento e/ou prejudiquem a função do jovem em casa, na escola e com os amigos. Depois da puberdade, o transtorno depressivo maior é mais comum em meninas do que em meninos.

O menos grave, porém mais prolongado desses transtornos, o *transtorno distímico*, é caracterizado por um humor deprimido ou irritável na maior parte do dia, mais dias presente do que não, por pelo menos um ano. Há também problemas com alimentação, sono, energia e concentração, sentimentos de desesperança e baixa autoestima. Para se encaixar no diagnóstico, é preciso que os problemas causem sofrimento e/ou prejudiquem a função do jovem em casa, na escola ou com amigos. O transtorno distímico ocorre igualmente em meninos e meninas, e crianças portadoras desse transtorno são mais propensas a desenvolver transtorno depressivo maior na adolescência ou no início da idade adulta.

Diagnóstico

Profissionais de saúde qualificados e com experiência em crianças, incluindo psiquiatras, pediatras e psicólogos infantis, assistentes sociais com treinamento em crianças, conselheiros e enfermeiros clínicos especializados são mais bem treinados e têm a maior experiência para diagnosticar corretamente esses transtornos depressivos. A avaliação requer tipicamente informações de diversas pessoas próximas à criança, e o diagnóstico se baseia nos achados de entrevistas de pais/cuidadores, bem como entrevistas com a criança e um exame do estado mental. Não há estudos de imageamento, exames de sangue ou outras modalidades de testagem médica específicas que diagnostiquem esses transtornos.

Tratamento

A psicoterapia é um tratamento efetivo para esses transtornos, especialmente por ajudar particularmente o jovem a entender e a aprender a lidar com sentimentos de tristeza. Essas estratégias de enfrentamento incluem aprender a identificar e a falar a respeito dos sentimentos, como deixar de ter pensamentos negativos automáticos, como encontrar atividades que sejam reconfortantes e estimulantes, como descobrir e apreciar coisas positivas a respeito de si mesmos e como desenvolver esperança pelo futuro. Caso circunstâncias no ambiente do jovem estejam desencadeando os sentimentos de tristeza, é importante mudá-las, se possível, para aumentar a chance de um tratamento bem-sucedido.

Se o transtorno depressivo for grave, por exemplo, se o jovem estiver pensando que quer morrer ou perdeu grande parte de sua capacidade de funcionar, então uma medicação antidepressiva pode ser usada como tratamento além da psicoterapia. A medicação antidepressiva pode ajudar o jovem a se sentir motivado a trabalhar as habilidades de enfrentamento na terapia.

Curso

Os transtornos depressivos respondem bem aos tratamentos mencionados anteriormente quando feitos por profissionais de saúde mental qualificados. Se não tratados, os transtornos depressivos podem levar ao óbito por suicídio. Essa doença muito grave também pode causar insucesso acadêmico, envolvimento em comportamentos de risco e dificuldades

subsequentes em manter ou estabelecer relacionamentos e empregos na idade adulta.

FIGURA 4-26

Pediatria: Transtornos de Ansiedade

os transtornos de ansiedade (TA) são problemas de saúde mental encontrados em crianças e adolescentes, caracterizados por medos e preocupações incapacitantes. Esses transtornos são comuns, com uma estimativa de 10 a 15 entre 100 jovens portadores de um desses transtornos. Eles ocorrem mais comumente em meninas. Os TAs são causados por uma diferença na estrutura ou na função do encéfalo que controla preocupações e medos. A vulnerabilidaade ao desenvolvimento de transtornos de ansiedade pode ser transmitida geneticamente. Pais superprotetores ou supercontroladores parecem mais propensos a ter filhos ansiosos, e os filhos também podem aprender ansiedade de pais que são ansiosos. Às vezes, eventos no ambiente podem desencadear um transtorno de ansiedade. Por exemplo, o *transtorno de ansiedade de separação* pode ser causado pela exposição a eventos assustadores, como a violência doméstica.

Transtorno de Ansiedade Generalizada

O transtorno de ansiedade generalizada é caracterizado por preocupação/angústia excessiva que ocorre em mais dias do que não a respeito de diversas áreas, como dever de casa, amizades, família, saúde/segurança e eventos mundiais. A preocupação é acompanhada por sentimentos de cansaço, tensão, inquietação e irritação; dificuldades de concentração; e problemas para conciliar ou manter o sono. Às vezes, esses jovens apresentam sintomas físicos associados, incluindo mialgias, dores estomacais ou náuseas. O jovem tem dificuldade para controlar a preocupação. Para se encaixar no diagnóstico, é preciso que os problemas estejam presentes por pelo menos seis meses, e devem causar sofrimento e/ou prejudicar a função do jovem em casa, na escola ou com amigos.

Transtorno de Ansiedade de Separação

O transtorno de ansiedade de separação é caracterizado por preocupação excessiva em estar longe de casa e dos pais. A criança pode se sentir muito angustiada em sair de casa e ir para a escola, em estar separada dos pais, em dormir sozinha em seu próprio quarto, em algo de ruim acontecer com os pais, ou algo de ruim acontecer consigo mesma que a separe dos pais. Essas crianças podem se recusar a ir para a escola ou podem desenvolver problemas físicos (cefaleias, náuseas) antes de ir para a escola ou quando

estão lá. Alguns jovens podem ter pesadelos envolvendo estar longe dos pais. Para se encaixar nos critérios diagnósticos, é preciso que esses problemas durem pelo menos um mês, causando sofrimento e/ou prejudicando a função do jovem em casa, na escola ou com amigos.

Transtorno de Ansiedade Social

O transtorno de ansiedade social é caracterizado por preocupação excessiva a respeito de situações sociais ou de desempenho nas quais possam ocorrer constrangimento/vergonha. Essa angústia pode surgir ao encontrar pessoas novas ou a desempenhar na frente de terceiros (*i.e.*, levantar para falar na sala de aula ou em uma apresentação musical ou atlética). Quando isso se torna tão grave que causa pânico, um padrão se desenvolve, levando o jovem a evitar situações sociais ou de desempenho. Para se encaixar no diagnóstico, é preciso que os problemas estejam presentes há pelo menos seis meses, causando sofrimento e/ou prejudicando a função do jovem em casa, na escola ou com amigos.

Diagnóstico

Profissionais de saúde mental qualificados e com experiência com crianças (psiquiatras infantis ou de adolescência, psicólogos infantis, assistentes sociais treinados em atendimento a crianças, conselheiros e enfermeiros clínicos especializados) são mais bem treinados para diagnosticar corretamente os diversos transtornos de ansiedade. A avaliação desses diagnósticos leva tipicamente várias horas e requer informações de múltiplas pessoas que conhecem a criança muito bem. O diagnóstico é feito com base nos achados de entrevistas com os pais e a criança, questionários e um exame do estado mental. Em contraste com transtornos disruptivos, os transtornos de ansiedade com frequência causam mais sofrimento na criança do que nos pais, e as crianças tendem a relatar seus sintomas de ansiedade mais precisamente do que os pais, que talvez até mesmo não tenham consciência deles. Não há estudos de imageamento, exames de sangue ou outros testes clínicos para diagnosticar esses transtornos.

Tratamento

A psicoterapia para ajudar o jovem a lidar com medos e preocupações é o melhor tratamento. Essas estratégias de enfrentamento incluem aprender a identificar e falar a respeito dos sentimentos, a deixar de ter pensamentos negativos automáticos e a relaxar a mente e o corpo. Quando o transtorno de ansiedade de uma criança não responde à terapia tradicional, pode-se considerar medicação ansiolítica. As medicações ansiolíticas podem ajudar o jovem a se sentir mais relaxado ao trabalhar as habilidades de enfrentamento na terapia.

Curso

Os transtornos de ansiedade respondem bem aos tratamentos mencionados anteriormente quando feitos por profissionais de saúde mental qualificados. Se não tratados, esses transtornos podem causar sofrimento duradouro e problemas com relações sociais e desempenho escolar.

Transtorno de conduta (*bullying* e agressão a terceiros)
Transtorno de comportamento disruptivo
Transtorno desafiador oposicional (desafiador e desobediente)
C. Machado M.D.

FIGURA 4-27

Pediatria: Transtornos do Comportamento Disruptivo

Transtornos do comportamento disruptivo (TCDs) são problemas de saúde mental que ocorrem em crianças e adolescentes, mais comumente em meninos, caracterizados por comportamento descontrolado. As taxas de prevalência variam de 1% a 16%. Um conjunto de fatores, incluindo características da criança, interações parentais e fatores ambientais contribuem para o seu desenvolvimento.

Estratégias parentais ineficazes muitas vezes são a base desses transtornos. Talvez os pais não tenham tempo e energia emocional suficientes para o filho ou talvez usem métodos inconsistentes para estabelecer disciplina e limites. Essas estratégias ineficazes incluem um estilo parental *autoritário*, no qual os pais demonstram muita raiva ou são duros demais, e um estilo parental *permissivo*, no qual os pais cedem às exigências excessivas do filho. O estilo *autoritativo* de educar é definido como níveis elevados de carinho e firmeza e é a estratégia parental mais eficaz.

A criança com TCD pode ser teimosa em virtude de características de personalidade herdadas geneticamente, algumas exposições intrauterinas (como ao tabagismo), ausência de apego parental positivo, em virtude de estresse, ou de uma ausência de estrutura previsível no ambiente doméstico ou comunitário. Os transtornos do comportamento disruptivo são mais comuns em famílias com conflitos conjugais graves, famílias de baixo *status* socioeconômico e em vizinhanças caracterizadas por altas taxas de criminalidade e desorganização social.

Transtorno Desafiador Opositivo

O transtorno desafiador opositivo é o menos grave. Ele é caracterizado por um padrão recorrente de comportamento negativista, desafiador, desobediente e hostil, como perturbar deliberadamente outras pessoas, discussões frequentes e ataques de raiva direcionados a figuras de autoridade como pais e professores. Para confirmar o diagnóstico, é preciso que esses comportamentos sejam mais frequentes e mais graves do que a

criança normal exibe, se apresentarem pelo menos há seis meses e prejudicarem a função do jovem em casa, na escola ou com amigos.

O TCD mais grave – *transtorno de conduta* – é caracterizado por um padrão persistente de um comportamento de graves violações a regras, incluindo casos que prejudicam ou têm o potencial de prejudicar terceiros. A agressão física a pessoas e animais, destruição de propriedade, mentira ou roubo, fugir de casa e matar aula são exemplos típicos. Os meninos são mais propensos a ter transtorno de conduta comparado ao transtorno desafiador opositivo. Em vez de agressão física, as meninas são mais propensas a usar insultos verbais, ostracismo ou difamação de caráter. Para confirmar o diagnóstico, é preciso que TCDs estejam presentes por pelo menos um ano, prejudiquem o funcionamento do jovem em casa, na escola e/ou com amigos.

Diagnóstico

Os TCDs são diagnosticados mais corretamente por psiquiatras infantis e de adolescentes, psicólogos infantis, assistentes sociais treinados em atendimento infantil e enfermeiros clínicos especializados. A avaliação requer informações de múltiplos indivíduos que conheçam a criança. O diagnóstico se baseia em achados de entrevistas e um exame do estado mental. Não há estudos de imageamento diagnóstico específicos, nem exames de sangue ou outros exames médicos que sejam diagnósticos.

Tratamento

A melhor terapia para o transtorno desafiador oposicional é ajudar os pais a aprenderem estratégias parentais eficazes. As metas de tratamento incluem ajudar os jovens a se tornarem mais cooperativos e menos combativos ou destrutivos. É muito útil enfatizar os pontos fortes da criança e da família e partir deles além de enfatizar seus problemas. Estratégias de modificação do comportamento incluem desenvolver uma relação próxima e carinhosa entre pais e filho; promover um ambiente estruturado e previsível; estabelecer regras domésticas simples e claras; elogiar e recompensar consistentemente comportamentos positivos (como concluir tarefas ou o dever de casa); ignorar de maneira consistente comportamentos inoportunos (como manhas ou discussões), seguido de elogio quando tal comportamento

cessa; e descrever de maneira consistente as consequências potenciais (como a perda de privilégios) por comportamentos perigosos ou destrutivos. O treinamento em habilidades socioemocionais ajuda a criança a desenvolver habilidades para identificar e controlar os sentimentos, para conviver com os outros e para tomar decisões positivas com base na razão em vez de no sentimento.

Na medida em que o transtorno de conduta é uma condição extremamente grave, o tratamento deve ser mais intensivo e extenso, às vezes envolvendo outras instituições de assistência infantil (p. ex., juizado de menores, conselho tutelar e bem-estar infantil). É provável que o tratamento seja mais efetivo quando administrado precocemente no curso do transtorno antes de o comportamento mal-adaptativo se tornar mais arraigado. Se o comportamento fisicamente agressivo for proeminente no transtorno de conduta, medicações (incluindo antipsicóticos atípicos) podem ser úteis.

Curso

O transtorno desafiador oposicional e, em menor extensão, o transtorno de conduta respondem bem aos tratamentos mencionados anteriormente quando feitos por profissionais de saúde mental qualificados. Embora algumas crianças superem os TCDs com o tempo, esses transtornos, se não tratados, podem evoluir e causar problemas significantes, incluindo dificuldades de relacionamento com os pais e outros adultos, insucesso acadêmico e delinquência e, na idade adulta, comportamento antissocial ou criminoso.

O *transtorno de déficit de atenção/hiperatividade* é um transtorno neuropsiquiátrico altamente tratável e comum em crianças em idade escolar, especialmente nos meninos. As crianças afetadas estão em maior risco de sofrer insucesso acadêmico



A hiperatividade melhora ou cede espontaneamente na idade adulta, mas 50% dos pacientes mantêm suas incapacidades cognitivas. Transtorno por uso abusivo de substâncias e transtorno de personalidade antissocial estão comumente associados ao TDAH

FIGURA 4-28

Pediatria: Transtornos de Déficit de Atenção/Hiperatividade

Os transtornos de déficit de atenção e hiperatividade (TDAH) são um grupo de problemas de saúde mental da infância e adolescência caracterizados por dificuldade em controlar a atenção, motivação e impulsos comportamentais. Esses transtornos são condições psiquiátricas infantis comuns, afetando 5% a 12% das crianças no mundo inteiro. Mais comuns em meninos, há cada vez mais evidência de que a causa principal do TDAH tem base genética. Uma prevalência maior desses transtornos nos Estados Unidos talvez resulte de práticas diagnósticas variadas e expectativas culturais. O TDAH está relacionado com diferenças na estrutura e no funcionamento do córtex encefálico pré-frontal, importantes para controlar organização, planejamento, atenção e impulsos. O hábito de fumar e o consumo de bebidas alcoólicas pela mãe durante a gravidez, baixo peso de nascimento, lesões químicas ao encéfalo (p. ex., intoxicação por chumbo) e negligência infantil grave estão associados ao TDAH.

Apresentação Clínica

Quatro tipos de TDAH são reconhecidos. O TDAH, como o tipo desatento *predominante*, é caracterizado por um padrão persistente de desatenção e falta de motivação, particularmente quando é necessário esforço mental mantido (como nas tarefas escolares e no dever de casa). Essas crianças são com frequência descritas como “sonhadoras” ou “divagadoras”. O TDAH do *tipo predominante hiperativo/impulsivo* é caracterizado por um padrão persistente de comportamento hiperativo (como inquietação, desassossego, andar pela sala de aula sem permissão ou falar excessivamente quando é importante ficar quieto), bem como comportamento impulsivo (como dificuldade para esperar, não pensar antes de agir, ou responder sem pensar). O TDAH do *tipo combinado* é caracterizado tanto por desatenção e hiperatividade/impulsividade. Para se encaixar nesses diagnósticos, é preciso que esses problemas sejam mais frequentes e graves do que as crianças normalmente exibem, se manifestarem antes dos 7 anos de idade, persistirem por pelo menos seis meses, serem observados em dois ou mais contextos e prejudicarem a função do jovem em casa, na escola ou com

amigos. Uma criança com TDAH observada em um ambiente altamente estruturado ou engajada em uma atividade estimulante (*i.e.*, jogando vídeo game), pode não exibir qualquer sintoma. Ambientes não estruturados, entediantes e minimamente supervisionados tendem a realçar sintomas típicos de TDAH.

Se algum dos problemas descritos anteriormente estiver presente, mas não o suficiente para se encaixar nos diagnósticos, o transtorno é denominado *transtorno de déficit de atenção/hiperatividade, sem outra especificação*.

Diagnóstico

Psiquiatras infantis e de adolescentes, pediatras, psicólogos infantis, assistentes sociais com treinamento em assistência infantil, orientadores e enfermeiros clínicos especializados são mais bem treinados para diagnosticar corretamente TDAH. A avaliação leva tipicamente muitas horas, necessitando de informações na forma de entrevistas e/ou questionários de pais/cuidadores e professores, bem como um exame criterioso do estado mental da criança. Não existem exames de sangue específicos, estudos de imageamento ou outros testes clínicos que diagnostiquem esses transtornos.

Tratamento

Os fundamentos do tratamento são educação a respeito do transtorno, alocação em classes apropriadas na escola e medicação. As medicações são o tratamento mais efetivo para TDAH, sendo as medicações estimulantes a primeira linha de tratamento. A mediação estimulante é eficaz porque trabalha “estimulando” o encéfalo, presumidamente o córtex pré-frontal que controla atenção, motivação e impulsos comportamentais.

O ensino à criança de habilidades de estudo eficazes (como estabelecer metas, planejar com antecedência, autorrecompensa) é útil. Na escola, adaptações para lidar com a desatenção podem ser solicitadas e incluem lembretes frequentes para seguir a tarefa, redução das distrações, recompensa pela persistência, lembretes para concluir tarefas (p. ex., devolver o dever de casa feito) e tempo extra para concluir os trabalhos. Outras adaptações escolares podem ser requisitadas, tais como

oportunidades para atividade física ou “pausas do tédio” durante o dia, propiciar uma variedade de abordagens interessantes ao aprendizado, recompensar o controle de impulsos comportamentais e estabelecer consequências pelo não controle de impulsos comportamentais.

Outras estratégias úteis incluem proporcionar um ambiente estruturado e previsível em casa e um ambiente motivador para o dever de casa, como um lugar tranquilo para estudar, dividir as tarefas em etapas menores, ao mesmo tempo oferecendo pequenas recompensas pela conclusão de cada item. Cerca de um terço dos jovens com TDAH demonstra problemas de aprendizagem e/ou de linguagem. Esses problemas são identificados por testagem psicoeducacional e tratados com ensino e/ou fonoaudiologia. A testagem (e o tratamento, se necessário) deve ser pedida na escola.

Curso

O TDAH responde bem aos tratamentos descritos anteriormente. Cerca de um terço das crianças supera o TDAH na adolescência ou no início da idade adulta. Os dois terços restantes podem continuar a precisar de apoio até a fase adulta, incluindo o uso contínuo de medicação, bem como ajustes e apoios na escola, no trabalho e em casa. Se não tratado, o TDAH pode evoluir e causar problemas significantes, incluindo insucesso acadêmico, lesões e acidentes, uso abusivo de substâncias, outros comportamentos de risco, dificuldades nos relacionamentos com pais e amigos e baixa autoestima.

Duas Formas	Anorexia nervosa restritiva Bulimia nervosa; compulsão alimentar
Achados Comuns	Distorção da imagem corporal aos 14-18 anos; mulheres > homens Amenorreia há pelo menos 3 meses, e com frequência precede Perda ponderal >15% do peso corporal ideal Características sexuais secundárias preservadas
Transtornos Psiquiátricos Associados	Afetivos Ansiedade Transtorno obsessivo-compulsivo Personalidade Abuso de substâncias
Diagnóstico Diferencial	Insuficiência suprarrenal Doença inflamatória intestinal e outra doença GI Diabetes melito de surgimento recente Lesões da fossa posterior do SNC Depressão primária
Achados Endócrinos	Cortisol e hormônio do crescimento séricos elevados LH e FSH séricos baixos Fator do crescimento semelhante à insulina (IGF-I) baixo

FIGURA 4-29

Pediatria: Transtornos da Alimentação

Transtornos da alimentação (ou transtornos alimentares) ocorrem em adolescentes que têm intensa preocupação com o peso e a forma corporal e hábitos alimentares prejudiciais. Os pacientes têm ideias e emoções distorcidas a respeito de sua aparência, bem como comportamentos alimentares anormais, que levam a alterações na composição e no funcionamento do corpo. A etiologia dos transtornos da alimentação é multifatorial e inclui um componente genético, pressões socioculturais para ser magro(a) e a promoção de dietas para emagrecer. Artistas e atletas, particularmente os que participam de atividades que recompensam um corpo esguio (p. ex., ginástica, corrida, luta, dança ou modelo/manequim) estão particularmente em risco. Meninas com sentimentos mais negativos a respeito de seus corpos na puberdade são as que estão no maior risco de desenvolver dificuldades de alimentação. A prevalência de transtornos da alimentação é relatada de maneira variável, de 0,8% a 14%. Sua epidemiologia vem mudando gradualmente nos Estados Unidos e no mundo, com uma prevalência crescente em homens, faixas etárias mais jovens, minorias da população nos Estados Unidos e, atualmente, em países onde transtornos da alimentação não ocorriam comumente. A aculturação a valores ocidentais é um fator de risco para transtornos da alimentação entre imigrantes norte-americanos.

Apresentação Clínica

Existem dois transtornos da alimentação primários: *anorexia nervosa (AN)* e *bulimia nervosa (BN)*. Uma terceira categoria, transtorno da alimentação sem outra especificação (TA SOE), representa aqueles transtornos que não se encaixam nos critérios de AN ou BN. O TA SOE inclui mais pacientes do que os outros dois transtornos primários.

A anorexia nervosa é caracterizada por medo de engordar, baixo índice de massa corporal, negação de baixo peso atual e seus impactos na saúde, e amenorreia. A prevalência é maior em meninas adolescentes; até 0,7% podem estar afetadas. Os comportamentos usados para reduzir o peso incluem restrição de refeições e calorias, hiperexercício, vômitos autoinduzidos (purgação) e uso de comprimidos para emagrecer ou laxantes. Transtornos psiquiátricos ou da personalidade, como depressão,

transtornos de ansiedade, transtorno obsessivo-compulsivo e perfeccionismo, são comuns.

Pacientes com bulimia nervosa têm episódios regulares de hiperalimentação descontrolada (comer excessivamente) associados a medidas extremas para compensar os efeitos temidos da hiperalimentação, como as que ocorrem na AN Aproximadamente 90% dos pacientes de BN são mulheres que se tornaram sintomáticas no final da adolescência; a compulsão alimentar começa tipicamente no contexto da dieta para emagrecer. Como os pacientes de BN podem ter peso normal ou estarem acima do peso, seu diagnóstico é mais difícil. Embora pacientes de BN sofram variações no peso, eles raramente se aproximam dos baixos pesos da AN. Taxas maiores de obesidade, transtorno do humor, abuso sexual e físico, obesidade parental e mau uso de substâncias estão presentes em pacientes de BN.

Complicações médicas a curto prazo incluem distúrbios eletrolíticos, lacerações esofágicas, distúrbios gástricos, desidratação, hipotensão ortostática e disfunção cardíaca que, às vezes, demandam hospitalização. As complicações a longo prazo que resultam tipicamente da desnutrição crônica incluem alterações no hormônio do crescimento, hipogonadismo hipotalâmico, hipoplasia da medula óssea e anormalidades cerebrais estruturais.

Diagnóstico

Pediatras, psiquiatras infantis e de adolescência, psicólogos infantis, assistentes sociais treinados em atendimento infantil, orientadores e enfermeiros clínicos especializados são mais bem treinados para diagnosticar corretamente transtornos da alimentação. Como esses problemas podem afetar todos os sistemas orgânicos, e as complicações médicas podem ser graves e até mesmo potencialmente fatais, é preciso obter uma história e um exame físico completos.

Tratamento

O tratamento requer que aspectos individuais, familiares, médicos e nutricionais sejam abordados. A meta terapêutica inicial para pacientes de AN é a restauração da saúde física. A terapia familiar proporciona os

resultados mais promissores na AN e BN adolescente. Estratégias terapêuticas cognitivas-comportamentais são úteis na BN para produzir mudanças comportamentais, por exemplo, para reeduzir o comportamento de comer excessivamente e depois vomitar. Não há medicação aprovada pela FDA para tratar AN. Embora a farmacoterapia seja às vezes prescrita, ela é tipicamente voltada para depressão e ansiedade comórbidas. Antidepressivos inibidores seletivos da recaptação de serotonina podem reduzir episódios de compulsão alimentar e purgação.

Curso

Embora a maioria dos indivíduos acometidos por transtornos da alimentação se recupere inteiramente ou parcialmente, cerca de 5% morrem e 20% desenvolvem um transtorno alimentar crônico. Mesmo depois da recuperação, há taxas elevadas de doença psiquiátrica residual, predominantemente depressão e ansiedade. O potencial para retardo do crescimento significante, puberdade tardia ou interrompida e redução do pico de massa óssea representam problemas médicos significantes para os adolescentes em contraste com adultos. Mulheres jovens anoréxicas têm um risco maior de sofrer fraturas ósseas posteriormente na vida. Os transtornos da alimentação em adolescentes são identificados como a condição psiquiátrica de maior taxa de mortalidade; entretanto, essas taxas são menores do que as relatadas historicamente. Em uma metanálise recente, a taxa de mortalidade entre adolescentes com NA era de 1,8%, comparada à de 5,9% quando adultos e adolescentes foram considerados em conjunto. A mortalidade é com mais frequência atribuída às complicações da inanição ou a suicídio.

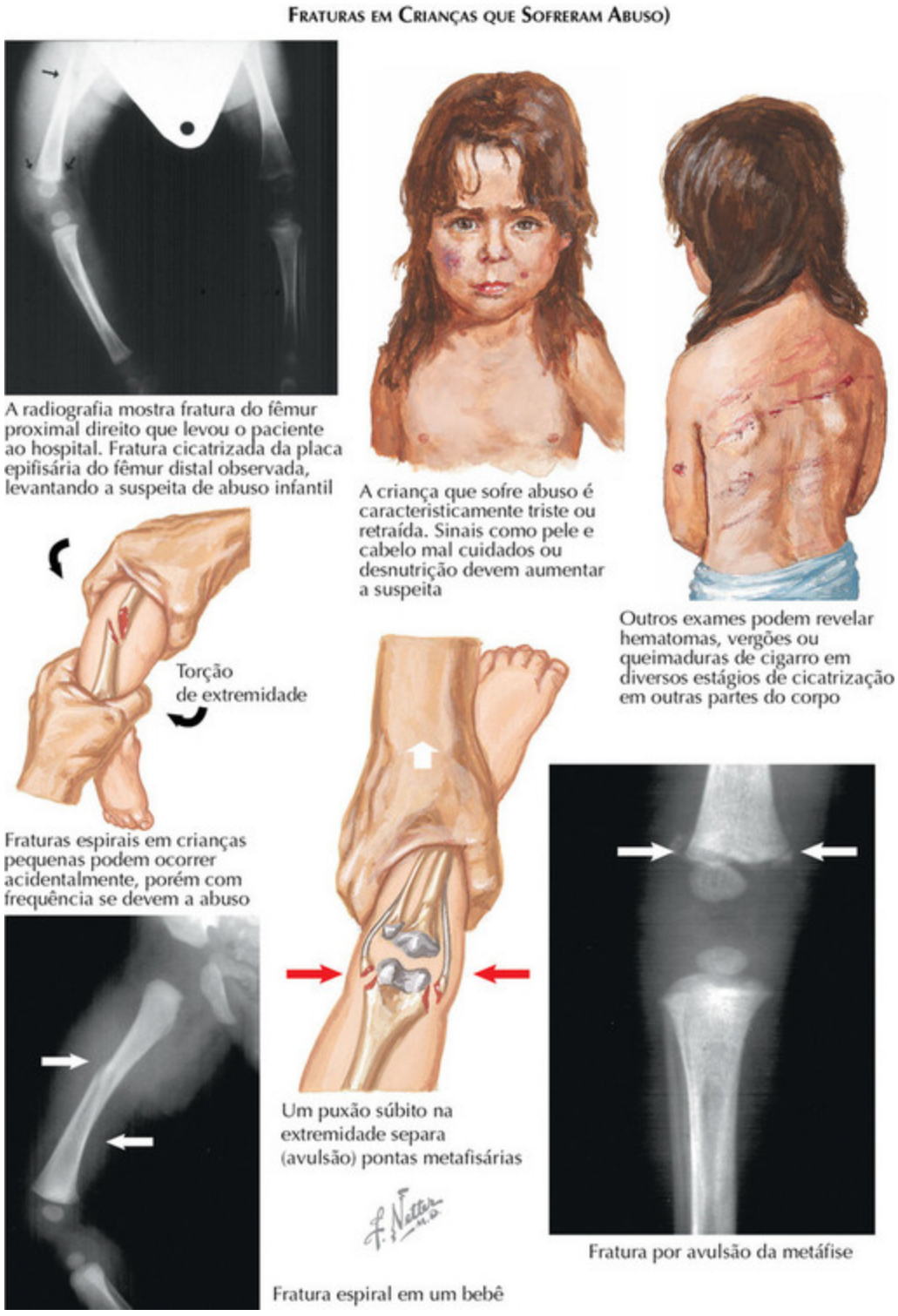

FIGURA 4-30

Abuso Infantil

Abuso infantil é definido pela *Child Abuse Prevention and Treatment Act (*CAPTA [lei de prevenção e tratamento do abuso infantil]) como “qualquer ato ou omissão por parte de pai/mãe ou cuidador que resulte em morte, dano físico ou emocional grave, abuso ou exploração sexual; ou um ato ou omissão que represente risco iminente de dano”. Existem quatro tipos principais de maus-tratos: *negligência, abuso físico, maus-tratos psicológicos e abuso sexual*. A maioria dos estados norte-americanos tem suas próprias diretrizes indicando o nível de evidência para distinguir achado ou disposição para abuso.

O Relatório Anual de 2009 do National Child Abuse and Neglect System (NCANDS) da Administration of Children, Youth, and Families (ACYF) indica que houve 9,3 vítimas de abuso confirmadas por 1.000 crianças nos Estados Unidos. Crianças com 1 ano de idade ou menos tinham as mais altas taxas de vitimização; houve uma distribuição quase igual de meninos e meninas; algumas crianças sofreram múltiplos abusos. A negligência era mais frequente (78,3%), seguida por abuso físico (17,8%). Maus-tratos sexuais e psicológicos ocorreram em 10% das crianças abusadas no total. A taxa nacional de fatalidades em 2009 foi de 2,34 por 100.000 crianças e vem aumentando nos últimos cinco anos. Profissionais de saúde mental e saúde clínica devem manter a possibilidade de abuso em seus diagnósticos diferenciais sempre que atenderem uma criança.

Apresentação Clínica

Os quadros variam muito dependendo do(s) tipo(s) de abuso, bem como da idade de desenvolvimento social e emocional. Crianças com deficiência do desenvolvimento, ou seja, retardo mental, perturbações emocionais, deficiências visuais ou auditórias, problemas de aprendizagem, deficiências físicas, problemas de comportamento ou outros problemas médicos, estão em risco maior de serem vítimas.

O *abuso físico* se manifesta com mais frequência com sinais de abuso, incluindo hematomas e/ou lesão esquelética. Além disso, *o abuso físico está com frequência associado a impactos psicológicos, incluindo mais raiva, agressão, mau desempenho acadêmico, perturbações do sono, uso abusivo de drogas e potencial de suicídio*. Crianças abusadas sexualmente muitas vezes chegam ao médico para uma avaliação de lesão genital. As *sequelas*

incluem comprometimento da saúde mental com *taxas maiores de depressão, transtornos de ansiedade, transtornos do sono, tentativas de suicídio e transtorno pós-traumático (TEPT)*, mas não esquizofrenia ou transtornos somatoformes.

No abuso psicológico, é mais difícil quantificar e identificar padrões de apresentação consistentes. Crianças que sofrem abuso psicológico mostram *níveis maiores de depressão, dificuldades acadêmicas, agressividade e problemas de comportamento*. Com frequência as crianças são expostas a mais de um tipo de abuso, de maneira que o impacto do abuso pode ser complexo. Além disso, o abuso físico, o sexual e o psicológico estão associados a baixa autoestima, transtornos da personalidade e prejuízo das relações interpessoais.

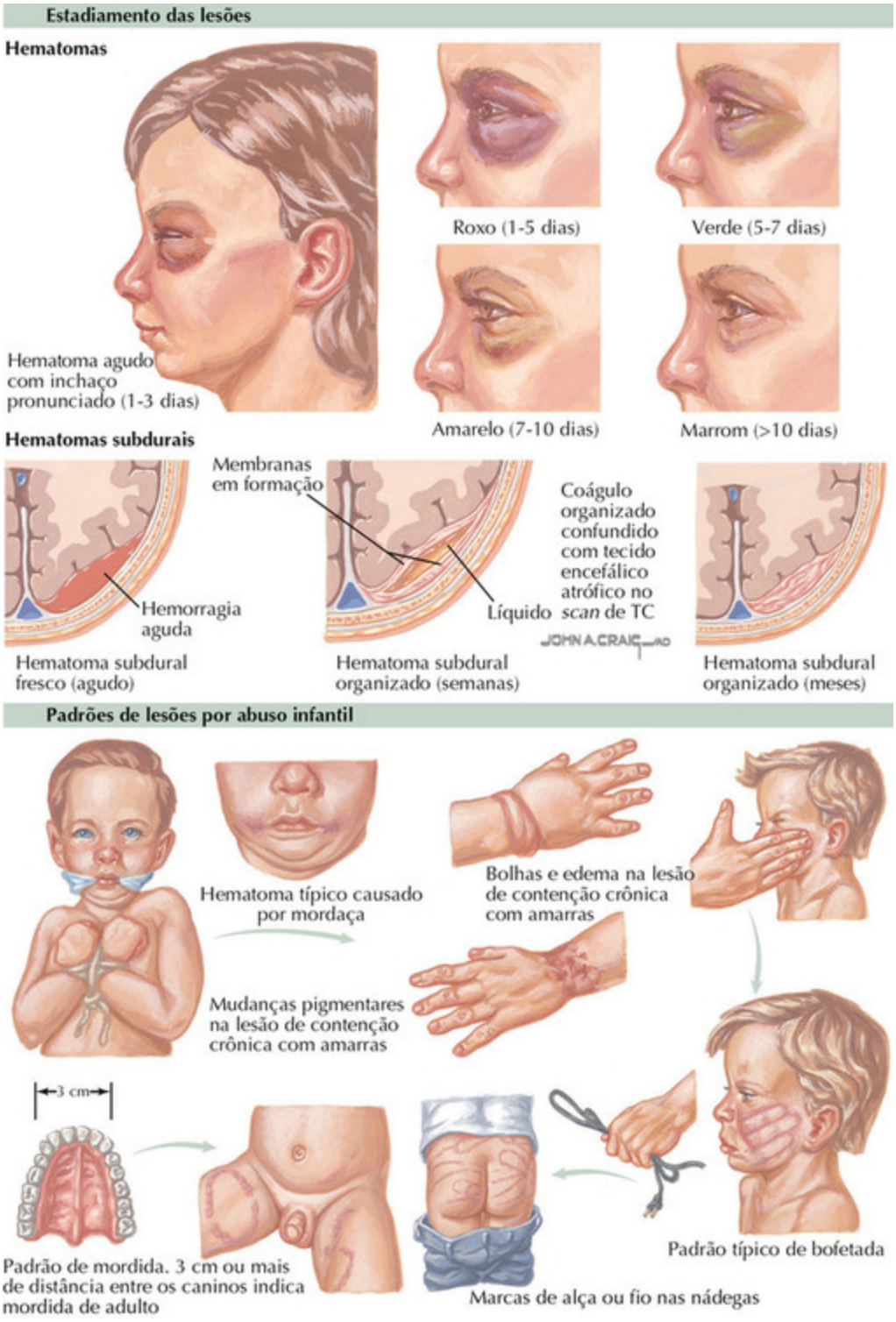

FIGURA 4-31

Diagnóstico

As avaliações devem ser feitas por profissionais de saúde pediátrica qualificados, como psiquiatras infantis e de adolescentes, pediatras, psicólogos sociais, assistentes sociais treinados em atendimento infantil, conselheiros em saúde pediátrica e enfermeiros clínicos especializados, dependendo do tipo de abuso – físico e/ou psicológico. Se houver dúvida a respeito de abuso físico, exames físicos e diagnósticos devem ser feitos assim que houver suspeita de abuso. Com relação ao abuso sexual, testes de gravidez e/ou de infecções sexualmente transmitidas devem ser avaliados. Em todos os casos, informações devem ser obtidas a partir de múltiplas pessoas dentro da esfera psicossocial da criança (p. ex., pais/cuidadores, familiares, professores, orientadores/terapeutas).

Tratamento

A primeira etapa depois da identificação do abuso suspeito é comunicá-lo a um serviço de proteção à criança. Esse serviço fará uma investigação completa da(s) pessoa(s) suspeita(s) de abusar da criança, bem como da situação de vida e moradia. O serviço de proteção à criança reunirá uma equipe de apoio à criança e à família. Em casos nos quais a segurança da criança tenha sido comprometida e/ou há potencial para abuso futuro sem intervenção, então a criança pode ser colocada em um ambiente seguro até a investigação estar concluída ou até que apoios suficientes estejam alocados para a criança voltar para casa. O tratamento primário para a criança que sofreu abuso inclui psicoterapia, que pode incluir componentes de terapia cognitivo-comportamental (mudança de comportamento ao tratar cognições distorcidas), terapia comportamental e de aprendizagem (modificando respostas habituais a situações/estímulos), terapia familiar (explorando os padrões de interação familiar) e vitimologia do desenvolvimento (descrevendo os processos envolvidos no início e na manutenção do comportamento abusivo).

Curso

O abuso infantil é postulado por mediar vícios de resposta, resultando no prejuízo da regulagem emocional e cognitiva. Observa-se que adultos vítimas de abuso na infância apresentam taxas maiores de transtornos do sono, distúrbios abdominais, obesidade, dor crônica (p. ex., cefaleia,

lombalgia, síndrome pré-menstrual), fadiga e respostas assustadas exageradas. Estudos longitudinais indicam que esses adultos continuam a sofrer de baixa autoestima, comportamento sexual disfuncional e relações interpessoais prejudicadas (p. ex., parentalidade, relações românticas/íntimas). A despeito desses achados, nem toda criança que sofre abuso desenvolve esses sintomas, indicando um papel de fatores protetores, tais como fatores cognitivos, relações significantes e o impacto de intervenções terapêuticas.

OceanofPDF.com

SEÇÃO 5

Hipotálamo, hipófise, sono e tálamo

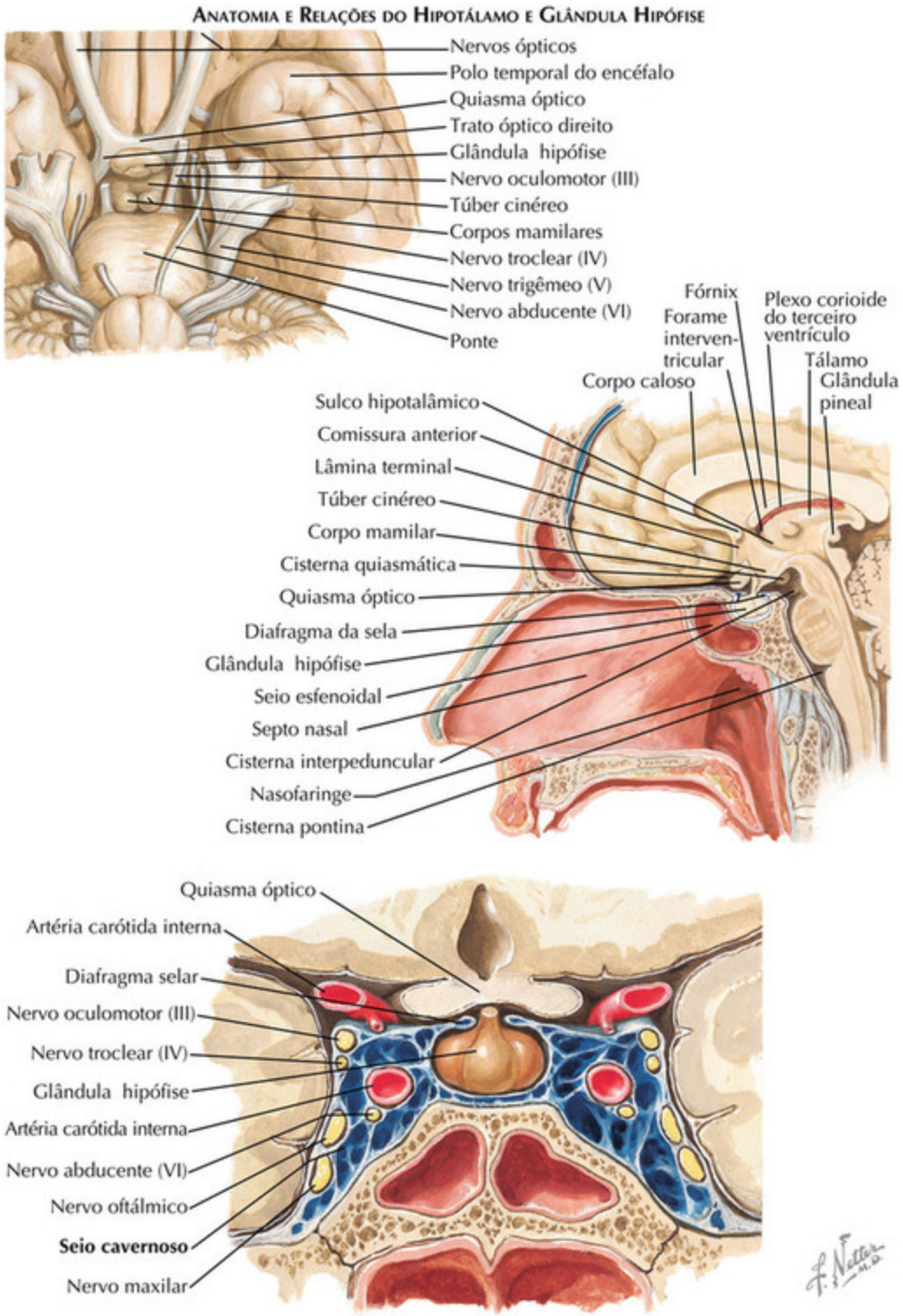

FIGURA 5-1

Relações Anatômicas do Hipotálamo

O hipotálamo é uma pequena área, pesando cerca de 4 g do total de 1.400 g do peso de um encéfalo adulto, porém são os únicos 4 g do encéfalo sem os quais a vida seria impossível. O hipotálamo é muito importante à vida, pois contém um circuito integrativo que comanda as respostas autonômica, endócrina e comportamental, que são necessárias para as funções básicas da vida, como termorregulação, controle do equilíbrio de eletrólitos e fluidos, alimentação e metabolismo, resposta ao estresse e reprodução.

Talvez por este motivo, o hipotálamo seja tão bem protegido. Ele fica na base do crânio, logo acima da glândula hipofisária, ligado pelo infundíbulo, ou haste hipofisária. Consequentemente, um trauma que afete o hipotálamo quase sempre pode ser fatal. Ele recebe seu suporte sanguíneo diretamente do círculo arterioso da base do encáfalo (ou polígono de Willis) (Fig. 5-3), portanto é raramente comprometido pelo “derrame encefálico”, é bilateral e a sobrevivência de um do lados é suficiente para manter uma vida normal.

Por outro lado, o hipotálamo pode estar envolvido em alguns processos patológicos que surgem de estruturas que o cercam, e os sinais e sintomas que primeiro atraem a atenção nessas doenças geralmente são relacionados com o envolvimento de estruturas vizinhas. O exame da porção ventral do encéfalo mostra que o hipotálamo é moldado por um feixe de fibras. O quiasma óptico demarca a extensão rostral do hipotálamo, e trato óptico e pedúnculo encefálico são identificados como as bordas laterais. A haste hipofisária origina-se da porção média do hipotálamo, às vezes chamada de túber cinéreo (expansão de substância cinza), caudal ao quiasma óptico. Consequentemente, tumores da glândula hipofisária, os quais estão entre as causas mais comuns de disfunção do hipotálamo, envolvem tipicamente o quiasma óptico (produzindo defeitos de campo de visão bitemporal) ou o trato óptico como sintoma inicial.

A porção posterior do hipotálamo é definida pelos corpos mamilares, e é limitada caudalmente pela cisterna interpeduncular, da qual emerge o nervo oculomotor. Os nervos oculomotores estão associados ao seio cavernoso, o qual corre logo abaixo do hipotálamo e pela lateral da glândula hipofisária, juntamente com os nervos troclear e abducente. Assim, patologias como o aneurisma da artéria carótida interna, infecção, ou trombose do seio cavernoso, que possam atingir o hipotálamo, frequentemente envolvem o controle da movimentação ocular no estágio inicial. Se existe uma massa de tamanho suficiente, ela pode envolver também o nervo trigêmeo. A divisão

oftálmica, que atravessa o seio cavernoso, é mais frequentemente envolvida, porém se a massa é grande o bastante para avançar posteriormente, pode envolver a divisão maxilar e também a mandibular do nervo trigêmeo. Lateral ao seio cavernoso está o lobo temporal medial. Assim, patologias nessa região também podem causar convulsões, mais frequentes do tipo parcial complexa, com perda da consciência por um breve período.

Na linha medial, o hipotálamo margeia a porção ventral do terceiro ventrículo. O recesso supraóptico do terceiro ventrículo, que sobrepõe o quiasma óptico, termina na lâmina terminal na parede anterior do ventrículo. Essa é a porção mais anterior do diencéfalo no encéfalo em desenvolvimento. O recesso infundibular demarca o assoalho do hipotálamo que cobre a haste hipofisária. Essa porção do hipotálamo é chamada de eminência média e é o local no qual os hormônios liberados pelo hipotálamo são secretados na circulação porta-hipofisária (Fig. 5-3).

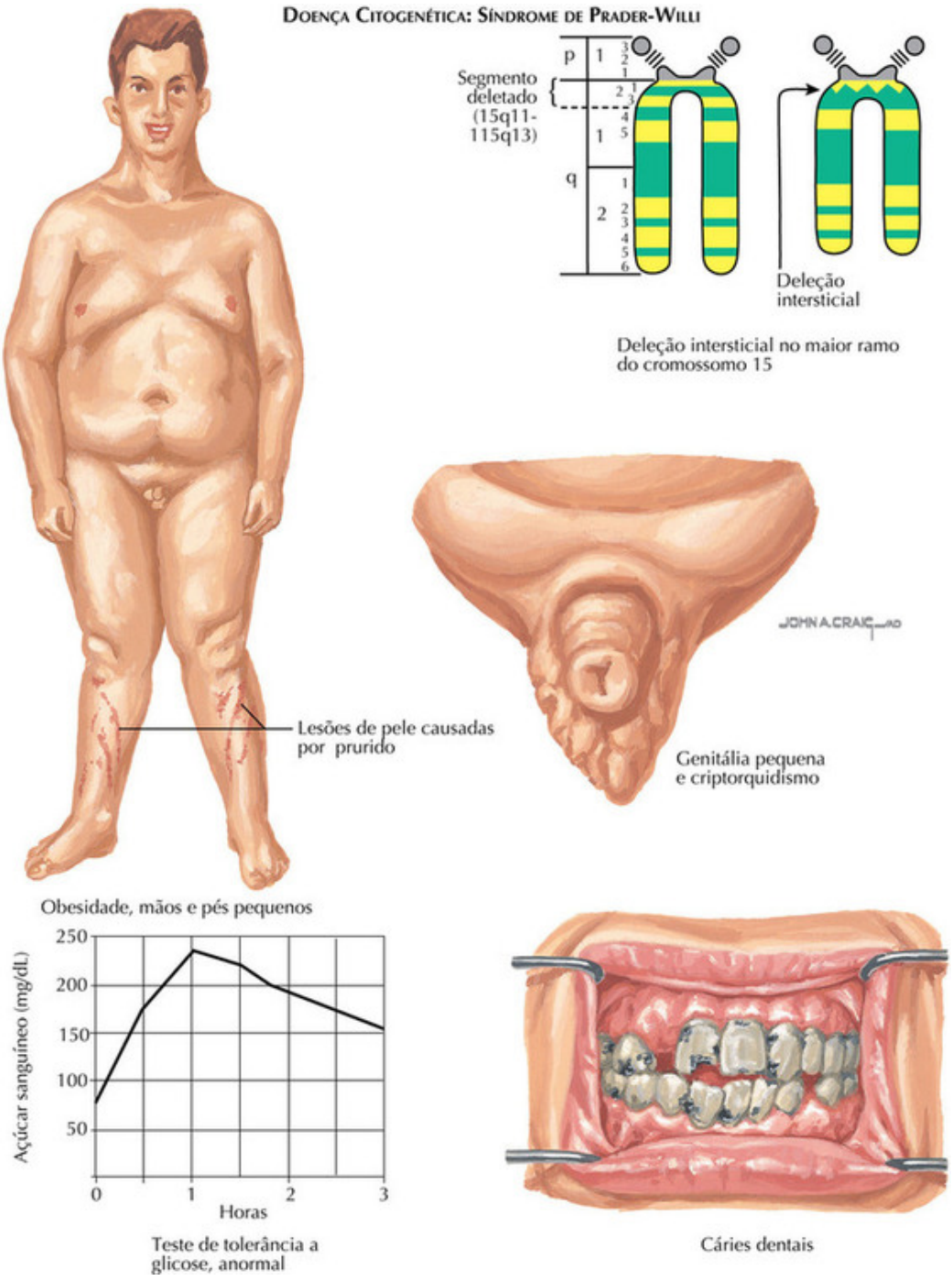

FIGURA 5-2

Desenvolvimento e Distúrbios do Desenvolvimento do Hipotálamo

O hipotálamo aparece nos mamíferos como uma parte ventral do diencéfalo e telencéfalo adjacente, e suas origens embriológicas estão intimamente relacionadas com as do quiasma óptico e seus tratos, e a glândula hipofisária. Esses distúrbios que afetam o hipotálamo, frequentemente se manifestam com sinais e sintomas relacionados com estruturas vizinhas em desenvolvimento. O tubo neural em desenvolvimento é dividido em três regiões primárias: prosencéfalo, mesencéfalo, rombencéfalo. O prosencéfalo é subdividido em telencéfalo, o qual dá origem ao córtex encefálico e núcleo da base, e em diencéfalo, do qual são derivados o tálamo e hipotálamo. O hipotálamo desenvolve-se a partir da porção anterior do diencéfalo em uma série de passos que envolvem a ativação de conjuntos de fatores de transcrição, que determinam o destino das populações de células em desenvolvimento.

Primeiro, a mesoderma pré-cordal subjacente ao tubo neural em desenvolvimento, secreta a proteína *sonic hedgehog* (SHH) que induz um padrão normal da linha média encefálica anterior, incluindo a formação do hipotálamo e a separação do sistema óptico. Indução anormal da mesoderma ocorre com a mutação que afeta a sinalização de SHH, e pode resultar em uma das malformações encefálicas humanas mais comuns, holoprosencefalia, que se manifesta com falhas no espectro de divisões das estruturas da linha média do encéfalo. Na sua forma mais grave, holoprosencefalia resulta em ciplopia e perda completa ou parcial do hipotálamo, o que não é compatível à vida. Em suas formas moderadas, holoprosencefalia pode manifestar-se com anomalias endócrinas devido ao desenvolvimento defeituoso do sistema hipofisário-hipotalâmico. Após a padronização inicial, induzida por mediação da SHH, as células precursoras hipotalâmicas multiplicam-se antes de saírem do ciclo celular e sofrem diferenciação final em muitos tipos celulares, que consistem em um hipotálamo compacto com estrutura complexa. Finalmente, os neurônios em desenvolvimento expressam combinações únicas de fatores de transcrição, como membros das famílias Nkx e Lhx, Sim1 e Sim3. Deleções de fatores de transcrição individuais possuem profundos impactos sobre o desenvolvimento de núcleo hipotalâmico específico.

Diferenciação final do núcleo hipotalâmico requer ações combinadas dos “códigos” de fatores de transcrição, que quando expressos com restrição anatômica e precisão cronometrada de desenvolvimento, dão origem a

complexidade regional do hipotálamo. Embora ainda pouco compreendido, raras mutações genéticas têm sido identificadas em seres humanos e em testes com modelos animais, que demonstrem que a disfunção de genes individuais resulte na perda de neurônios hipotalâmicos específicos e fenótipos correspondentes. Por exemplo, a síndrome de Prader-Willi, que tem como manifestação a obesidade mórbida, hiperssonolência, hipogonadismo, e deficiência intelectual, é causada por uma deleção do cromossomo paterno 15q11. Essa região genômica possui vários genes envolvidos no desenvolvimento normal do núcleo paraventricular, um grupo de células com funções integrativas críticas na alimentação e resposta ao estresse (ver adiante).

A relação do hipotálamo e glândula hipofisária tem sua origem como uma justaposição anatômica entre o diencéfalo anterior e a bolsa de Rathke derivada da ectoderme, da qual se origina a porção ventral da hipófise. Embora ambos, hipotálamo e hipófise, sejam padronizados por caminhos sinalizadores similares, a disfunção nesses sistemas pode interromper o desenvolvimento e funções de ambas as estruturas. Craniofaringiomas são os tumores intracraniais não neurais mais comuns na infância, e originam-se de bolsas de Rathke remanescentes. Apresentação clínica inclui sintomas ópticos, hipofisários e/ou hipotalâmicos, incluindo obesidade, hipopituitarismo, e disfunção do sono e ritmo cardíaco.

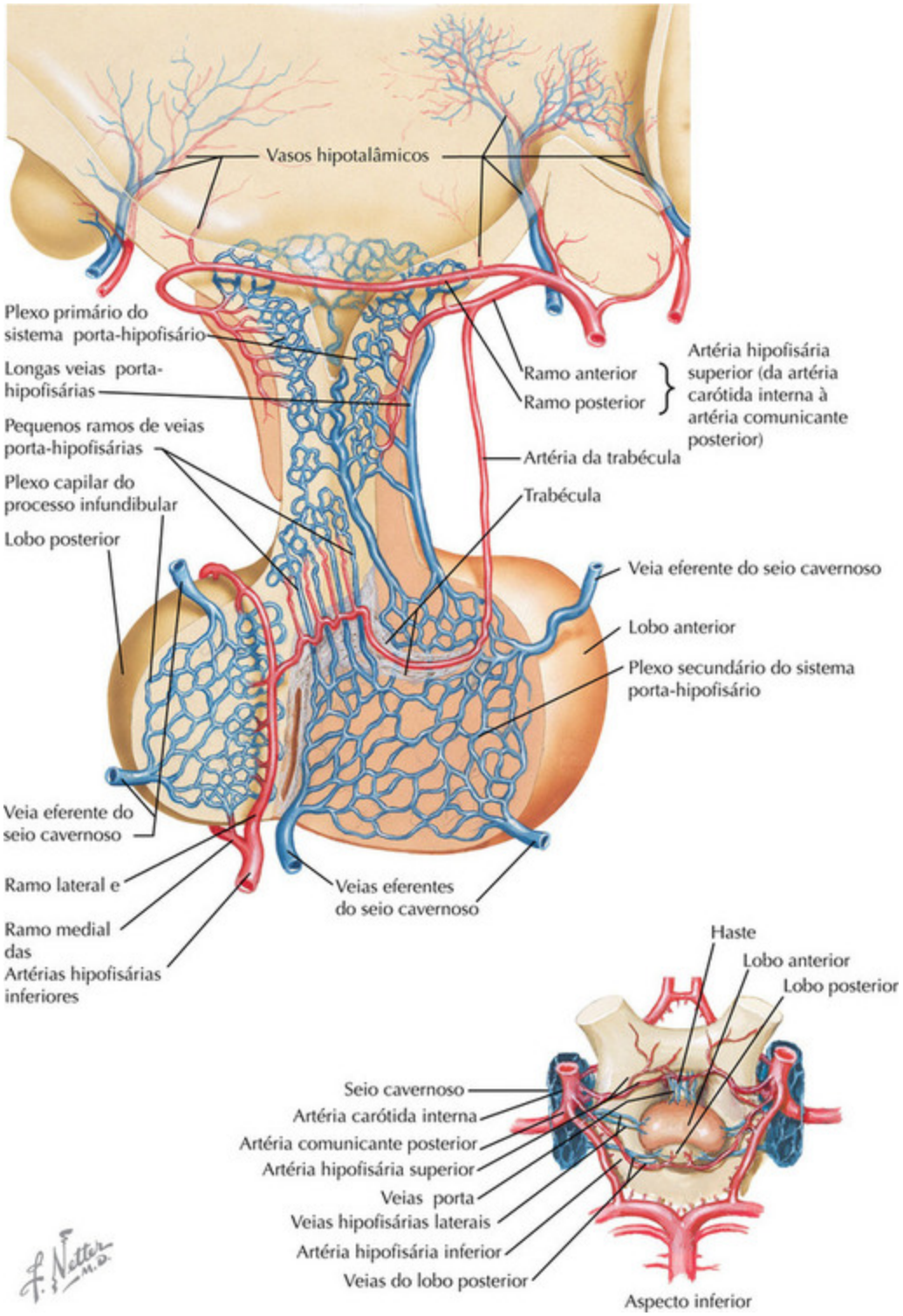
Vasos hipotalâmicos
Plexo primário do sistema porta-hipofisário
Longas veias porta-hipofisárias
Pequenos ramos de veias porta-hipofisárias
Plexo capilar do processo infundibular
Lobo posterior
Ramo anterior
Ramo posterior
Artéria hipofisária superior (da artéria carótida interna à artéria comunicante posterior)
Artéria da trabécula
Trabécula
Veia eferente do seio cavernoso
Lobo anterior
Plexo secundário do sistema porta-hipofisário
Veia eferente do seio cavernoso
Ramo lateral e
Ramo medial das Artérias hipofisárias inferiores
Veias eferentes do seio cavernoso
Haste
Lobo anterior
Lobo posterior
Seio cavernoso
Artéria carótida interna
Artéria comunicante posterior
Artéria hipofisária superior
Veias porta
Veias hipofisárias laterais
Artéria hipofisária inferior
Veias do lobo posterior
Aspecto inferior

FIGURA 5-3

Suporte Sanguíneo do Hipotálamo e Glândula Hipofisária

O hipotálamo é envolvido pelo círculo arterioso da base do encéfalo (ou polígono de Willis). A artéria carótida interna atravessa o seio cavernoso, que está logo abaixo do hipotálamo, local de sua drenagem venosa. Assim que a artéria carótida interna sai do seio cavernoso, ela termina lateralmente na artéria encefálica média, na artéria comunicante posterior, caudalmente e na artéria encefálica anterior, rostralmente. A artéria encefálica anterior transita acima do nervo óptico, cruza o trato olfatório, e encontra a artéria comunicante anterior na linha média antes de dirigir-se para cima e para trás. A artéria comunicante posterior dirige-se para trás para encontrar a artéria encefálica posterior logo que essa emerge da artéria basilar. Como resultado, o hipotálamo é alimentado por pequenas artérias penetrantes que se originam diretamente do círculo arterioso da base do encéfalo (ou polígono de Willis).

A porção anterior do hipotálamo, abaixo do quiasma óptico, é alimentada por um aporte de vasos arteriais da artéria encefálica anterior. Esses vasos penetram densamente no prosencéfalo basal em frente ao quiasma óptico, na região com nome de “substância perfurada anterior”. O nível tuberal, ou médio do hipotálamo, é alimentado diretamente através de pequenos ramos da artéria carótida interna e artéria comunicante posterior. Posteriormente, pequenos vasos penetrantes da artéria encefálica posterior transitam pela fossa peduncular chamada de “substância perfurada anterior”. Muitos desses pequenos vasos fornecem suporte à porção posterior do tálamo, mas alguns também fornecem sangue ao hipotálamo posterior. Os grupos celulares dentro do hipotálamo não são supridos por vasos sanguíneos uniformemente. Os núcleos paraventricular e supraóptico, que contêm neurônios produtores de hormônios vasoativos como a ocitocina e vasopressina, particularmente possuem uma rica rede capilar.

A artéria hipofisária superior é um dos ramos derivados da artéria carótida interna. Ela fornece suporte à haste hipofisária, onde se divide em uma série de capilares semelhantes a ganchos na eminência média da haste hipofisária. Os neurônios hipotalâmicos, que fazem a hipófise liberar (e inibir-liberação) hormônios, enviam axônios quem terminam nesses

ganchos, os quais, ao contrário de muitos capilares encefálicos, possuem fenestrações que permitem a penetração facilitada desses pequenos hormônios peptídeos (Fig. 5-6). Esses capilares drenam para as veias porta hipofisárias, que juntamente com alguns ramos da artéria hipofisária anterior, fornecem fluxo sanguíneo para a adenoipófise ou a glândula pituitária anterior. A neuroipófise é abastecida quase totalmente pela artéria hipofisária inferior. A maioria do fluxo sanguíneo da adenoipófise vem a partir do sistema porta, por isso é possível, ocasionalmente, para a glândula superar seu suprimento sanguíneo. Isso ocorre principalmente durante a gestação ou pode ocorrer quando um adenoma hipofisário, outra forma de tumor benigno, se torna maior do que pode ser abastecido pelo suprimento sanguíneo. Nesse ponto, existe um infarto da hipófise, geralmente com sangramento, que pode colocar a vida em risco (apoplexia hipofisária). A apresentação típica é a manifestação repentina da disfunção dos nervos craniais II, III, IV ou VI, com dor de cabeça grave que geralmente está localizada entre os olhos, e frequentemente com alteração da consciência.

Finalmente, as alças de capilares fenestrados na eminência média, não somente permitem a entrada dos hormônios liberados pelo hipotálamo à glândula hipofisária anterior, mas também permite a entrada de substâncias transmitidas pelo sangue ao encéfalo. O hormônio leptina, que é feito pelo tecido adiposo branco durante períodos de abundância, acredita-se que entra no encéfalo via eminência média para sinalizar saciedade aos grupos celulares no hipotálamo médio basal. Existe outra área de capilares fenestrados ao longo da parede anterior do terceiro ventrículo, chamado *órgão vascular* da lâmina terminal, que pode permitir a entrada de outros hormônios, como a angiotensina, que pode estar envolvida na sede e equilíbrio hídrico, e possivelmente algumas citocinas que agem na resposta a febre. Essas regiões são chamadas de órgãos circunventriculares, pois estão em torno das bordas dos ventrículos. Outro órgão circunventricular, a região postrema, encontra-se na saída do quarto ventrículo no bulbo, e provavelmente está envolvido no reflexo emético relacionado com hormônios e toxinas transmitidas pelo sangue, como glucagon-like peptídeo-1.

Topografia Geral do Hipotálamo

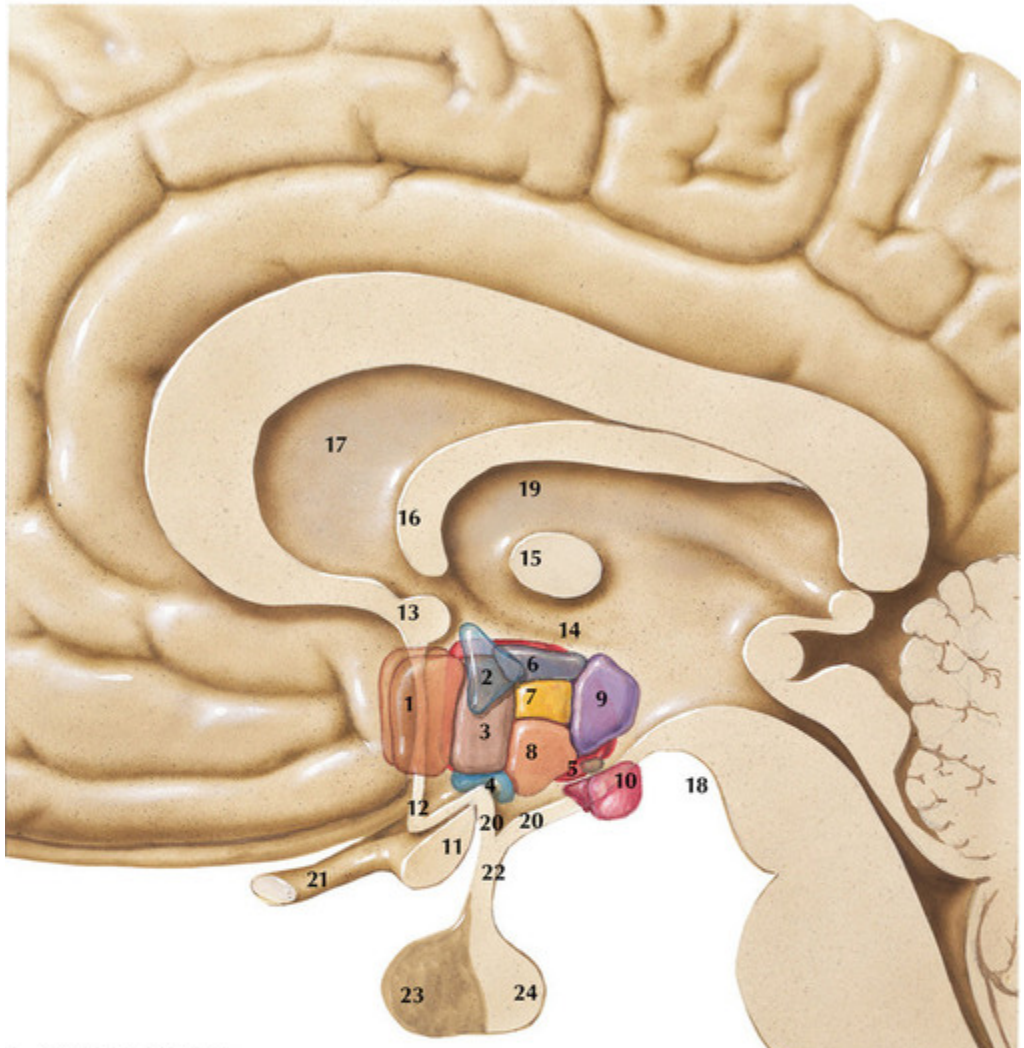

1 Núcleo pré-óptico
2 Núcleo paraventricular
3 Região hipotalâmica anterior
4 Núcleo supraóptico
5 Região hipotalâmica lateral
6 Região hipotalâmica dorsal
7 Núcleo dorsomedial
8 Núcleo ventromedial
9 Região hipotalâmica anterior
10 Corpo mamilar
11 Quiasma óptico
12 Lâmina terminal
13 Comissura anterior
14 Sulco hipotalâmico
15 Aderência intertalâmica
16 Fórnix
17 Septo pelúcido
18 Fossa interpeduncular
19 Tálamo
20 Túber cinéreo
21 Nervo óptico
22 Infundíbulo
23 Lobo hipofisário anterior
24 Lobo hipofisário posterior

FIGURA 5-4

Panorama dos Grupos Celulares Hipotalâmicos

O hipotálamo consiste de uma complexa coleção de grupos celulares. As margens desses grupos celulares, muitas vezes não tão distintas como nas ilustrações, porém os diferentes grupos celulares também são distintos baseados em seus neurotransmissores, funções e conexões.

Em geral, o hipotálamo pode ser dividido em três níveis de núcleos. Medialmente, ao longo da parede do terceiro ventrículo, está o núcleo periventricular, aqui demonstrado em verde. Juntamente à base do núcleo periventricular, está uma expansão ao longo da borda da eminência média, conhecida como núcleo arqueado ou infundibular. A camada periventricular contém muitos neurônios que liberam ou inibem a liberação de hormônios (Fig. 5-6), e seus axônios terminam nos ganchos capilares dos vasos portais hipofisários na eminência média. Muitos axônios do tronco encefálico correm pela substância cinzenta periventricular, no fascículo longitudinal posterior e para dentro da região periventricular do hipotálamo.

A próxima camada do núcleo às vezes é chamada de camada medial. Esses núcleos geralmente estão envolvidos em conexões intrínsecas com o hipotálamo, que permitem a integração entre várias funções. O mais rostral do núcleo medial está na região pré-óptica medial (laranja), que fica junto a parede do terceiro ventrículo quando ele começa. Ao longo da parede anterior do terceiro ventrículo está o núcleo pré-óptico médio (não ilustrado aqui). Esses dois grupos celulares estão envolvidos na integração dos controles de temperatura corporal com o equilíbrio hídrico e de eletrólitos, ciclos de sono-vigília e função reprodutiva.

A próxima região mais caudal é chamada de área hipotalâmica anterior (roxo). Na base da área hipotalâmica anterior, logo acima do quiasma óptico, está o núcleo supraquiasmático (Fig. 5-5). Essas estruturas estão envolvidas na regulação dos ritmos circardianos. O núcleo supraquiasmático é o principal relógio biológico do corpo, e ele define o tempo dos ritmos do sono, alimentação, temperatura corporal e reprodução. Essas funções são controladas por eferências da porção hipotalâmica anterior, região entre o núcleo supraquiasmático e o núcleo paraventricular (azul), chamada de zona subparaventricular.

Os núcleos supraóptico e paraventricular também estão nesse nível anterior na camada medial. Os dois núcleos contêm grande número de neurônios de ocitocina e vasopressina, seus axônios viajam pela haste hipofisária no trato túbero-hipofisário, até a glândula hipofisária posterior, onde eles liberam seus hormônios na circulação. O núcleo paraventricular também possui neurônios que fazem a liberação de hormônios (especialmente hormônios liberadores de corticotróficos) e projeta para a eminência mediana. Uma terceira população de neurônios no núcleo paraventricular envia axônios para o feixe do prosencéfalo medial no hipotálamo lateral até o tronco encefálico e medula espinal, para controle dos dois sistemas nervosos, simpático e parassimpático. Muitos desses neurônios usam tanto a ocitocina quanto a vasopressina como um neurotransmissor central no seu caminho autonômico, porém eles estão em conjuntos completamente separados daqueles que enviam axônios à glândula hipofisária posterior.

VISÃO GERAL DOS NÚCLEOS HIPOTALÂMICOS

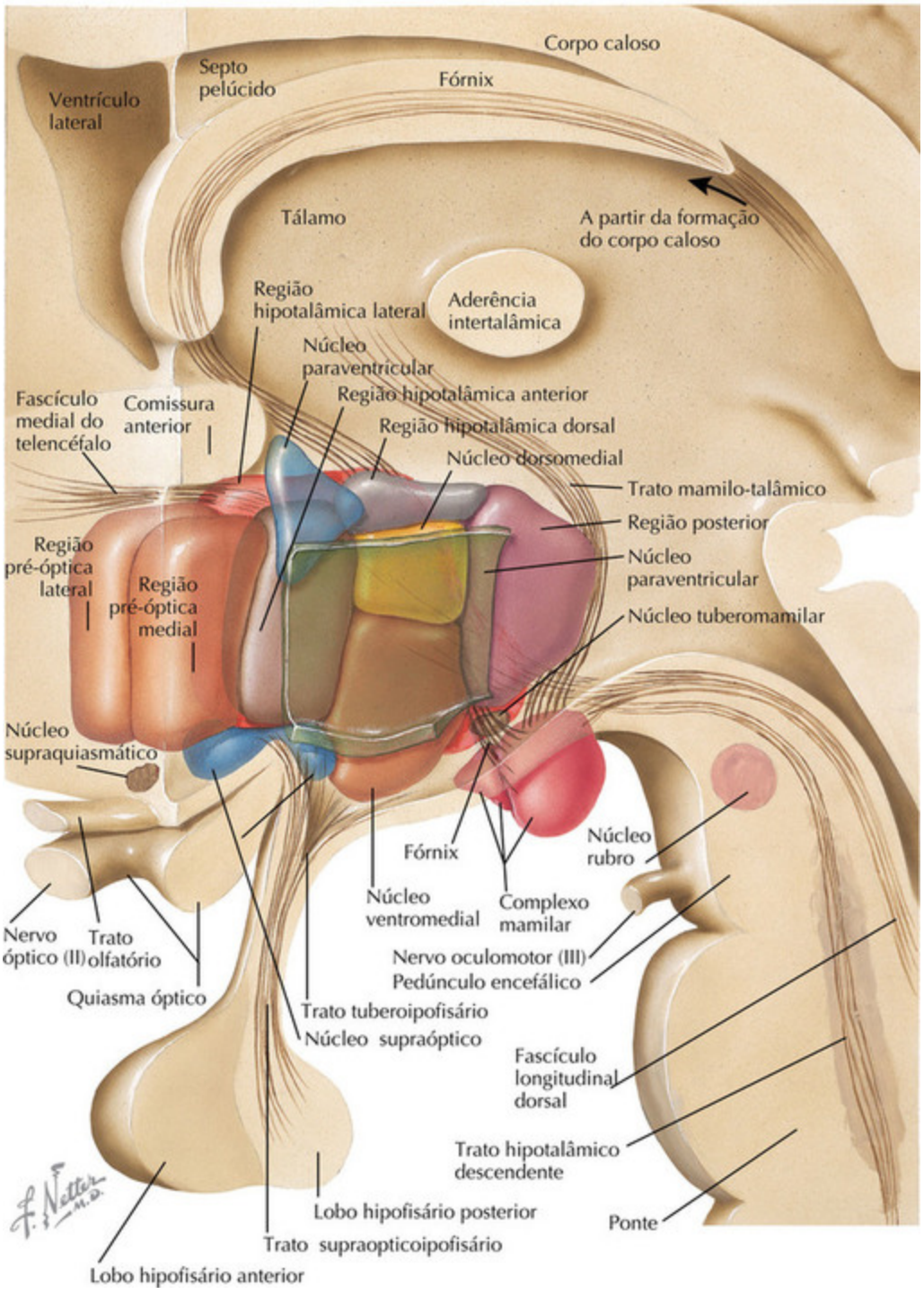

FIGURA 5-5

Caudal a área hipotalâmica anterior, no nível tuberal do hipotálamo, a camada medial contém três grupos celulares. O núcleo ventromedial

(bronze) fica logo acima da eminência média e está envolvido principalmente na alimentação, agressão e comportamento sexual. O núcleo dorsomedial (amarelo), que está logo abaixo, tem amplas saídas para muitas partes restantes do hipotálamo. A zona supraventricular envia saídas circadianas para ambos os núcleos dorsomedial e ventromedial, e o núcleo dorsomedial usa esse sinal para organizar ciclos circadianos de sono-vigília, secreção corticosteroide, alimentação e outros comportamentos. A região hipotalâmica dorsal, abaixo do núcleo dorsomedial, possui neurônios que estão envolvidos na regulação da temperatura corpórea.

Na parte mais posterior do hipotálamo, os corpos mamilares formam um par proeminente de protuberâncias ao longo da base do encefálico. Apesar do contorno bem definido, conexões extremamente mielinizadas, a função do núcleo mamilar permanece um mistério. Eles recebem a maior parte da eferência do tronco encefálico pelo pedúnculo mamilar e um grande feixe de eferentes, da formação hipocampal através do fórnix. O grande feixe de fibras que emerge do corpo mamilar divide-se em trato mamilotegmental para o tronco encefálico, e trato mamilotalâmico para o núcleo talâmico anterior. Neurônios no corpo mamilar parecem estar envolvidos com a posição da cabeça no espaço, e podem estar relacionados com circuitos hipocampais que lembram a posição dos objetos no espaço (assim chamadas de “células de lugar”). Entretanto, lesões nos corpos mamilares em primatas têm efeito relativamente súbito na memória.

A camada lateral do hipotálamo inclui as áreas pré-óptica lateral e hipotalâmica lateral. Essas regiões são atravessadas pelo fascículo medial, que conecta o tronco encefálico com o hipotálamo. Muitos neurônios na região hipotalâmica lateral se projetam através do feixe prosencefálico medial, tanto ao prosencéfalo basal ou córtex encefálico, ou ao tronco encefálico ou medula espinal. Entre esses estão os neurônios que contêm peptídeos orexígenos ou hormônio concentrador de melanina (MCH). Esses neurônios estão envolvidos na regulação dos ciclos de despertar-dormir assim como metabolismo, alimentação e outros tipos de comportamentos motivacionais. Perda de neurônios de orexina provoca o distúrbio conhecido como narcolepsia (Fig. 5-22).

No nível hipotalâmico posterior, há também um grupo de neurônios histaminérgicos chamado de núcleo tuberomamilar, no hipotálamo lateral adjacente ao corpo mamilar. Esses neurônios participam na regulação da

insônia e temperatura corporal, e possuem projeções do córtex encefálico a medula espinal. A região hipotalâmica posterior fica abaixo do corpo mamilar. Em seres humanos, muitas orexinas, MCH e neurônios histaminérgicos são encontrados nessa região.

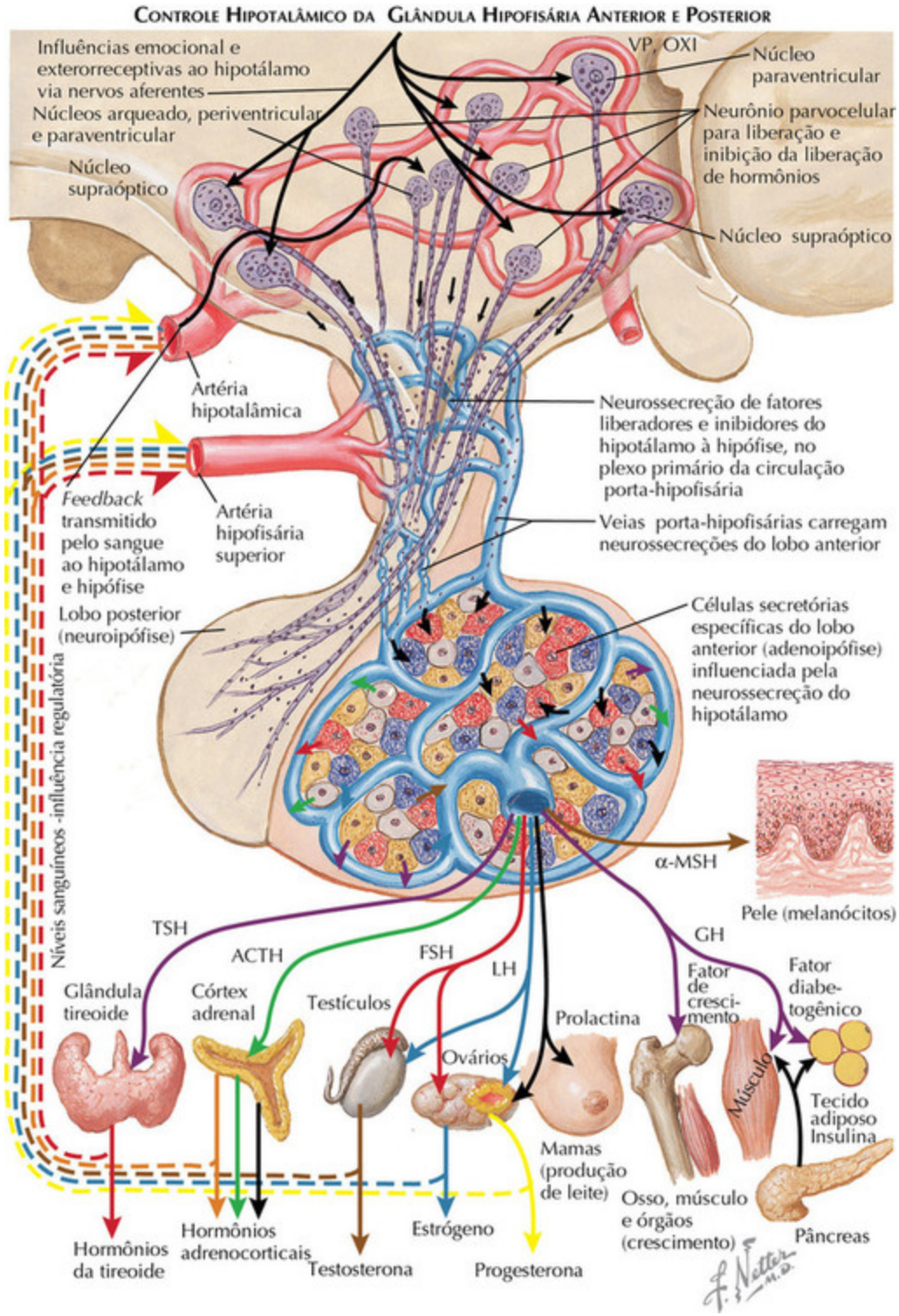
CONTROLE HIPOTALÂMICO DA GLÂNDULA HIPOFISÁRIA ANTERIOR E POSTERIOR
Influências emocional e exterorreceptivas ao hipotálamo via nervos aferentes
Núcleos arqueado, periventricular e paraventricular
Núcleo supraóptico
VP, OXI
Núcleo paraventricular
Neurônio parvocelular para liberação e inibição da liberação de hormônios
Núcleo supraóptico
Artéria hipotalâmica
Neurossecreção de fatores liberadores e inibidores do hipotálamo à hipófise, no plexo primário da circulação porta-hipofisária
Feedback transmitido pelo sangue ao hipotálamo e hipófise
Artéria hipofisária superior
Veias porta-hipofisárias carregam neurossecreções do lobo anterior
Lobo posterior (neuroipófise)
Células secretórias específicas do lobo anterior (adenoipófise) influenciada pela neurossecreção do hipotálamo
Níveis sanguíneos -influência regulatória
α-MSH
Pele (melanócitos)
TSH
ACTH
FSH
LH
GH
Glândula tireoide
Córtex adrenal
Testículos
Ovários
Prolactina
Fator de crescimento
Fator diabetogênico
Músculo
Tecido adiposo
Insulina
Mamas (produção de leite)
Osso, músculo e órgãos (crescimento)
Pâncreas
Hormônios da tireoide
Hormônios adrenocorticais
Testosterona
Estrógeno
Progesterona
F. Netter M.D.

FIGURA 5-6

Controle Hipotalâmico da Glândula Hipofisária

O hipotálamo contém dois tipos de neurônios neuroendócrinos, os neurônios magnocelulares, que enviam axônios à glândula hipofisária posterior, e os neurônios parvocelulares, que liberam ou inibem a liberação da secreção hormonal na circulação portal hipofisária.

Os neurônios magnocelulares dividem-se em dois grupos: os núcleos supraóptico e paraventricular. Cada grupo celular contém tanto neurônios de ocitocina (OXI) quanto de vasopressina (VP). Essas células secretam hormônios de seus terminais na glândula hipofisária posterior, na circulação geral. Vasopressina controla excreção urinária de água e sódio, assim como efeitos vasoconstritores diretos nos vasos sanguíneos. Ocitocina possui algumas propriedades vasoconstritoras e provoca contrações uterinas, porém também está envolvida no reflexo da ejeção do leite durante amamentação. Incisão da haste hipofisária provoca a perda da secreção dos dois hormônios, mas o sintoma predominante é o diabetes insípido, devido a falta de vasopressina. Esses indivíduos apresentam perda excessiva de água na urina, o que requer uma ingestão de mais de 20 litros de água diários para manter a taxa de osmolaridade sanguínea normal, a menos que o hormônio seja reposto.

Os neurônios parvocelulares estão localizados ao longo da parede do terceiro ventrículo nos núcleos periventricular, paraventricular e arqueado. Populações diferentes de neurônios endócrinos parvocelulares, secretando hormônios específicos liberadores e inibidores da liberação, possuem localização característica dentro desta região. Os neurônios hormonais liberadores de corticotropina, que provocam a secreção de hormônio adenocorticotrófico (ACTH) e finalmente os corticosteroides adrenais, estão localizados principalmente no núcleo paraventricular. Muitos neurônios que secretam hormônios liberadores de tireotrofina, que provocam a secreção do hormônio estimulador da tireoide (TSH), ou somatostatina, que inibe a secreção de hormônio de crescimento (GH), também estão no núcleo paraventricular, mas alguns são encontrados no núcleo periventricular. Neurônios que secretam hormônios liberadores de gonadotrofina (que provoca a secreção do hormônio luteinizante [LH] e o

hormônio folículo-estimulante [FSH]) são encontrados na porção mais rostral do núcleo periventricular e núcleo dorsal arqueado. A porção rostral do núcleo arqueado também possui hormônios neuroniais liberadores de hormônio do crescimento. Neurônios secretores de dopamina (um hormônio inibidor da secreção de prolactina) estão amplamente distribuídos pela parede do terceiro ventrículo nos núcleos periventricular, paraventricular e arqueado. O núcleo arqueado também contém neurônios que expressam pró-ópio-melanocortina (POMC), uma proteína precursora que pode ser processada diferencialmente para produzir ACTH (p. ex., na glândula hipófise), porém ela é transformada no hormônio estimulante α-melanócito (α-MSH) e β-endorfina no núcleo arqueado, que os usa como neurotransmissores.

A hipófise adenoipófise contém uma população combinada de células, onde cada uma secreta diferentes hormônios: TSH, ACTH/α-MSH, FSH/LH, prolactina, ou GH. Esses hormônios, assim como seus fatores liberadores e inibidores de liberação, podem responder aos neurônios endócrinos parvocelulares, promovendo um *feedback* de alça curta. Prolactina é o único hormônio hipofisário que está sob ação inibitória principal do hipotálamo. Por isso, quando a haste hipofisária está danificada, a secreção de outros hormônios da hipófise anterior é diminuída, porém a prolactina aumenta.

Distúrbios endócrinos podem resultar em excesso de secreção ou falta de secreção de tanto o hormônio da hipófise anterior quanto seus hormônios hipotalâmicos liberadores ou inibidores da liberação. Portanto, a puberdade precoce é vista às vezes com hamartoma hipotalâmico que secreta o fator de secreção de gonadotrofina. Por outro lado, pode ocorrer amnorreia devido a alta secreção de prolactina. Síndrome de Cushing - secreção excessiva de corticosteroides adrenais - pode ser resultado de um tumor adrenal de secreção esteroide, um tumor hipofisário (ou às vezes um tumor pulmonar ou outro) que secreta ACTH, ou hipersecreção de hormônio liberador de corticotropina.

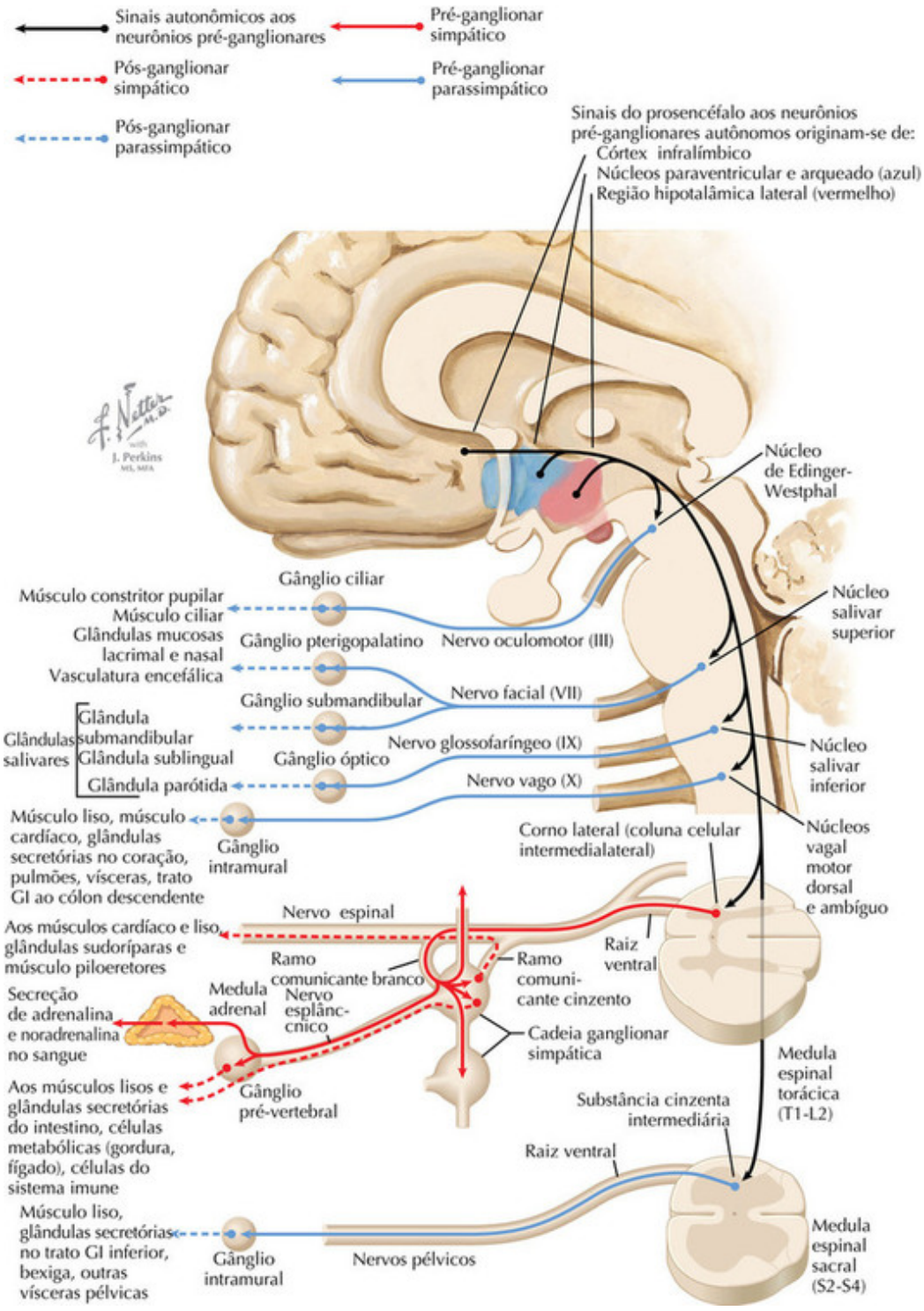
Sinais autonômicos aos neurônios pré-ganglionares
Pré-ganglionar simpático
Pós-ganglionar simpático
Pré-ganglionar parassimpático
Pós-ganglionar parassimpático
Sinais do prosencéfalo aos neurônios pré-ganglionares autônomos originam-se de:
Córtex infralímbico
Núcleos paraventricular e arqueado (azul)
Região hipotalâmica lateral (vermelho)
F. Netter M.D.
with J. Perkins MS, MFA
Núcleo de Edinger-Westphal
Gânglio ciliar
Músculo constritor pupilar
Músculo ciliar
Glândulas mucosas lacrimal e nasal
Vasculatura encefálica
Gânglio pterigopalatino
Nervo oculomotor (III)
Núcleo salivar superior
Gânglio submandibular
Nervo facial (VII)
Glândulas salivares
Glândula submandibular
Glândula sublingual
Glândula parótida
Gânglio óptico
Nervo glossofaríngeo (IX)
Nervo vago (X)
Núcleo salivar inferior
Músculo liso, músculo cardíaco, glândulas secretórias no coração, pulmões, vísceras, trato GI ao cólon descendente
Gânglio intramural
Corno lateral (coluna celular intermedialateral)
Núcleos vagal motor dorsal e ambíguo
Nervo espinal
Aos músculos cardíaco e liso, glândulas sudoríparas e músculo piloeretores
Raiz ventral
Ramo comunicante branco
Ramo comunicante cinzento
Medula adrenal
Nervo esplâncnico
Secreção de adrenalina e noradrenalina no sangue
Cadeia ganglionar simpática
Medula espinal torácica (T1-L2)
Aos músculos lisos e glândulas secretórias do intestino, células metabólicas (gordura, fígado), células do sistema imune
Gânglio pré-vertebral
Substância cinzenta intermediária
Raiz ventral
Músculo liso, glândulas secretórias no trato GI inferior, bexiga, outras vísceras pélvicas
Gânglio intramural
Nervos pélvicos
Medula espinal sacral (S2-S4)

FIGURA 5-7

Controle Hipotalâmico do Sistema Nervoso Autonômico

À exceção de uma modesta projeção aos neurônios pré-ganglionares do córtex infralímbico, o hipotálamo é o nível mais alto do neuroeixo que fornece uma sinalização substancial ao sistema nervoso autonômico. Ele regula praticamente todas as funções autonômicas e as coordena umas com as outras, e com a atividade contínua comportamental, metabólica e emocional. O hipotálamo possui vários tipos de neurônios usando diferentes neurotransmissores, que promovem inervação aos neurônios pré-ganglionares simpáticos e parassimpáticos, assim como regiões do tronco encefálico que regulam o sistema nervoso autonômico. Muitos desses neurônios estão no núcleo paraventricular do hipotálamo. Eles formam pequenas populações de neurônios que estão tipicamente dorsal ou ventral aos principais grupos endócrinos, e a maioria dos neurônios autonômicos paraventriculares possui ácido ribonucleico mensageiro (mARN) para ocitocina ou vasopressina. As vias descendentes também coram-se imunohistoquimicamente para esses peptídeos e são provavelmente envolvidos nas respostas ao estresse.

Um segundo tipo de neurônios autonômicos hipotalâmicos é encontrado na região lateral hipotalâmica. Eles consistem principalmente de neurônios contendo orexina ou hormônios neuronais concentradores de melanina (MCH), e às vezes o peptídeo regulador da transcrição de cocaína e anfetamina (CART), que acredita-se estar envolvido na regulação da alimentação e metabolismo, assim como atividades de sono e locomotora. Uma terceira população de células autonômicas hipotalâmicas é encontrada no núcleo arqueado e região retroquiasmática adjacente. Esses neurônios contêm hormônio estimulante α-melanócito e CART, e também podem estar envolvidos na regulação da alimentação e metabolismo.

Todos os três tipos de neurônios enviam axônios ao tronco encefálico, onde inervam o núcleo do trato solitário (que recebe um sinal aferente visceral dos nervos glossofaríngeo e vago), assim como as regiões que coordenam os reflexos autonômicos e respiratórios no bulbo ventrolateral. Outros axônios inervam os neurônios pré-ganglionares parassimpáticos no núcleo Edinger-Westphal (constrição pupilar), o núcleo salivar superior

(associado ao nervo facial, que inerva as glândulas submandibular e sublingual, assim como a vasculatura encefálica), o núcleo salivatório superior (associado à ponta rostral do núcleo do trato solitário, inervando a glândula parótida), o núcleo motor vagal dorsal (que inerva os órgãos abdominais) e o núcleo ambíguo (que é a principal fonte de eferência vagal aos órgãos torácicos, incluindo esôfago, coração e pulmões).

Finalmente, existem axônios descendentes do hipotálamo que inervam os neurônios simpáticos pré-ganglionares na medula espinal torácica. Populações diferentes de neurônios hipotálamo espinal comunicam-se com alvos distintos. Por exemplo, a principal projeção de neurônios orexina está na medula espinal superior, que pode ser importante para as funções autonômicas associadas à ingestão. Os neurônios de ocitocina inervam grupos específicos de neurônios pré-ganglionares simpáticos em vários níveis da medula espinal.

Além disso, existe uma eferência principal aos núcleos da rafe bulbar da região pré-óptica e núcleo dorsomedial do hipotálamo. O núcleo da rafe bulbar possui neurônios serotoninérgicos e glutamatérgicos que inervam a coluna pré-ganglionar em vários níveis, e regulam populações de neurônios envolvidos na termorregulação. Acredita-se que essa via seja o principal mecanismo de regulação da temperatura corporal.

Danos à via hipotalâmica autonômica descendente, no bulbo lateral ou medula espinal dorsal, provoca síndrome de Horner ipsilateral central. Tais pacientes não possuem somente pupila diminuída e ptose parcial desse lado, como falta de sudorese no lado afetado.

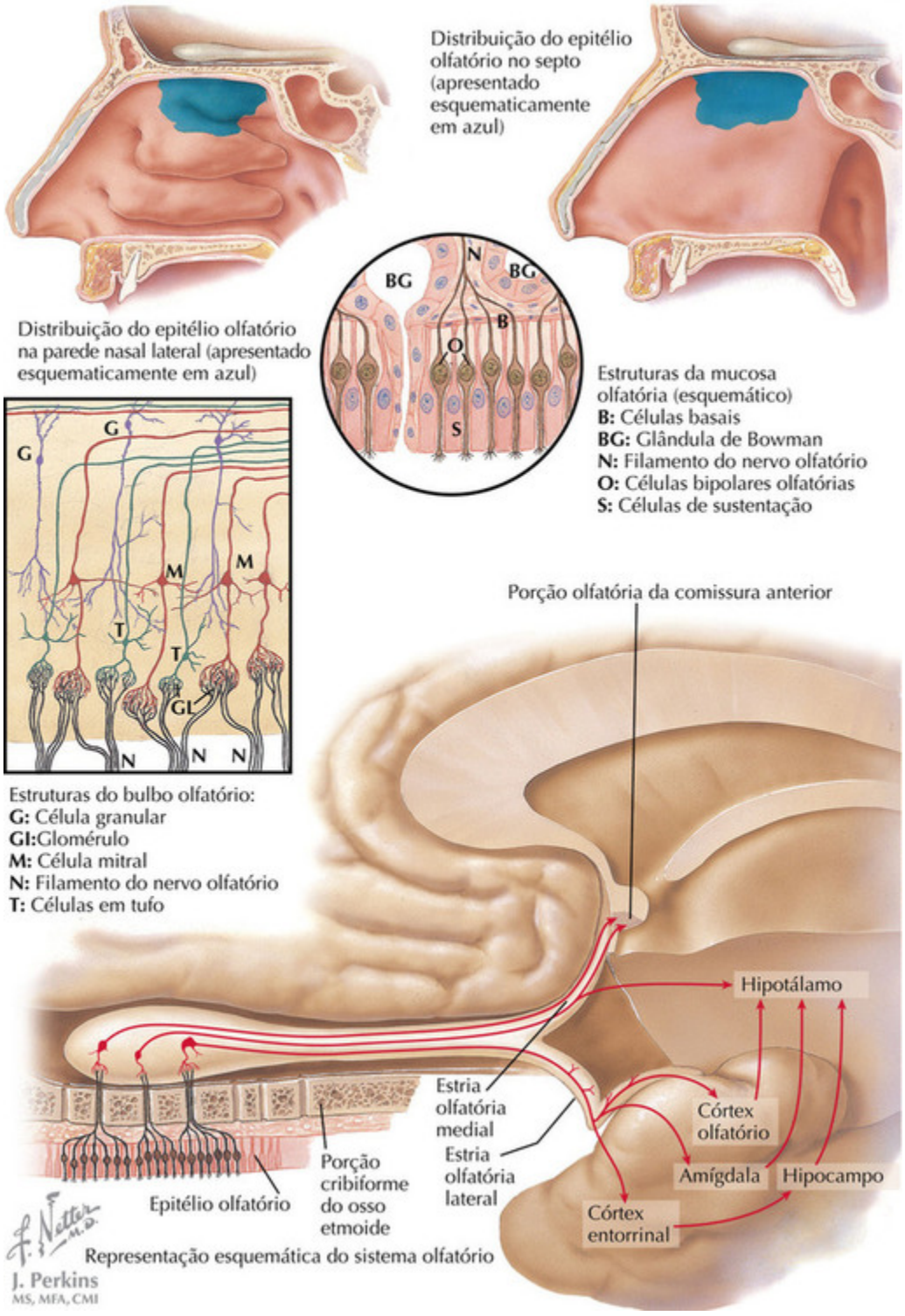

FIGURA 5-8

Sinalização Olfatória ao Hipotálamo

Existem cerca de 1.000 genes receptores olfatórios, cada um reconhecendo uma classe diferente de estímulos químicos olfatórios. Cada receptor celular olfatório expressa um único tipo de receptor olfatório, e cada gene é expresso em várias centenas de células, espalhando-se pela mucosa olfativa. Os axônios dos receptores celulares olfatórios entram por aberturas na placa cribiforme, que forma a base do crânio sobre a mucosa olfativa. e axônios de células individuais, que expressam um único gene receptor, convergem no bulbo olfatório em um ou mais glomérulos olfativos individuais.

Os glomérulos estão na superfície do bulbo olfatório e são regiões esféricas, cada um com cerca de um terço de milímetro de diâmetro. O exterior dos glomérulos está alinhado com pequenas células periglomerulares, que são interneurônios. Profundamente na camada glomerular estão as células mitral e tufosas, que enviam seus dendritos apicais para dentro do glomérulo, onde recebem informações sensitivas olfativas. Essas células granulosas excitadas, que por sua vez inibem outras células mitral e tufosas, assim como recebem axônios centrífugos, que as permitem modular a percepção do estímulo sensitivo. Somente as células mitral e tufosas enviam seus axônios para o encéfalo via trato olfatório. Em seres humanos, esse é o longo feixe de substância branca que atravessa o comprimento do lobo frontal, e às vezes chamado erroneamente de “nervo olfatório”.

O trato olfatório fornece informações sobre cheiros para uma grande variedade de alvos no encéfalo. Ele bifurca conforme se aproxima do lobo temporal em um ramo que corre medialmente ao prosencéfalo basal, e o outro que corre lateralmente para abastecer a sinalização olfatória nas estruturas corticais. O ramo do prosencéfalo basal promove a sinalização ao núcleo olfatório anterior, que envia axônios através da comissura anterior ao hemisfério oposto, e o tubérculo olfatório, que é parte do corpo estriado que recebe sinais olfatórios. O ramo olfatório lateral promove sinalização ao córtex olfativo primário, que parece necessário para o processamento consciente da apreciação de odores, assim como o córtex entorrinal, que é um ponto de convergência de informação de vários sistemas sensitivos e a principal transmissão para o hipocampo. Existe também a sinalização para a amígdala, que pode ser importante para transmissão de sinais olfativos relacionados com a aquisição de alimentos e comportamento sexual ao hipotálamo.

Em muitos mamíferos, existe um sistema acessório olfativo. Uma pequena ponta na mucosa nasal, chamada de órgão vomeronasal, possui neurônios olfatórios que são importantes para detecção de feromônios. As sinapses dos neurônios olfatórios estão em uma região especializada, chamada de bulbo olfatório acessório, e transmitem informação em relação ao comportamento social para a amígdala e hipotálamo. Tal sistema nunca foi claramente identificado em seres humanos, e sua existência permanece controversa.

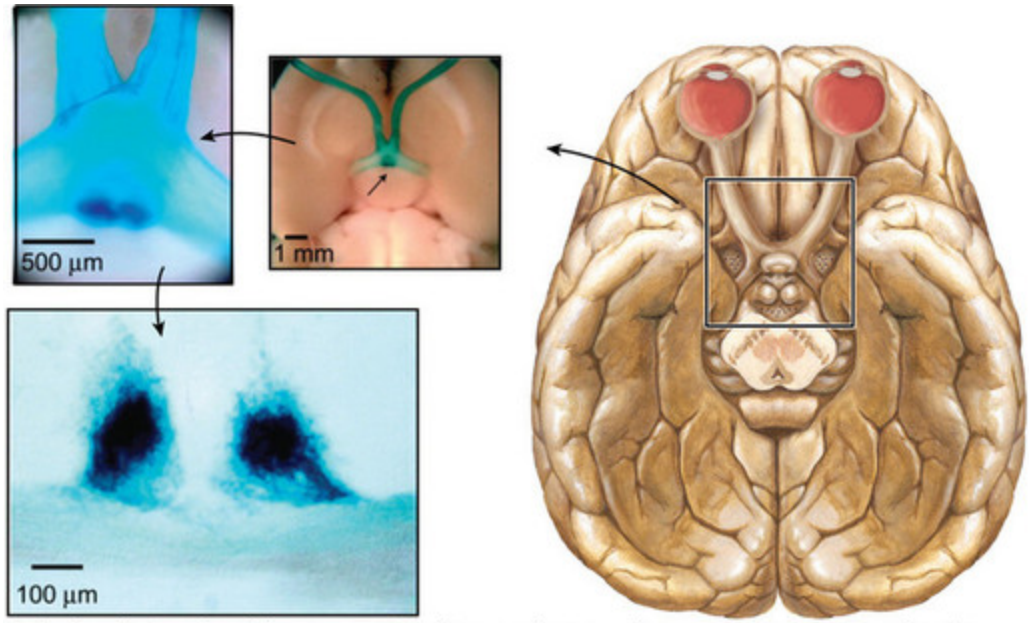

União de axônios pelo núcleo supraquiasmático corados em azul, mostrados em alta magnificação.
Fotografias reimpressas com a permissão de Hatta S, Liao HW, Takao , et al. Células ganglionares da retina contendo melanopsina: arquitetura, projeções e fotossensitividade intrínseca. Science 295:1065-1070, 2002.

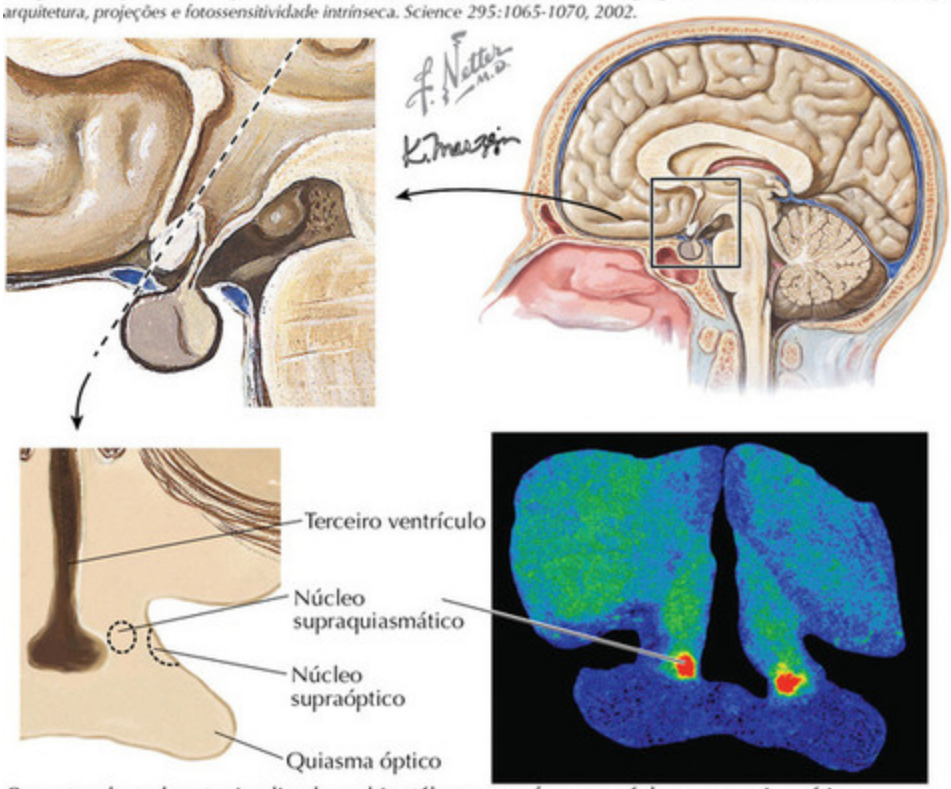

Receptor de melanotonina ligado ao hipotálamo com foco no núcleo supraquiasmático.
Cortesia do Dr. David Weaver, University of Massachusetts Medical School.

FIGURA 5-9

Sinalização Visual ao Hipotálamo

O hipotálamo é enquadrado em sua maior parte pelo quiasma óptico, que constitui sua parte mais rostral (a região pré-óptica) e proporciona o limite lateral de seu centro, porção tuberal. Apesar dessa relação próxima, permaneceu um mistério por muitos anos como o hipotálamo usava a sinalização visual para sincronizar seu relógio biológico com o mundo externo. Em 1972, dois grupos de cientistas demonstraram que alguns axônios deixam o quiasma óptico à medida que passam pelo hipotálamo e promovem uma sinalização, que é chamada hoje de trato retinoipotalâmico.

O trato retinoipotalâmico origina-se de cerca de 1.000 células ganglionares retinianas dispersas em cada retina. Em 2001, foi descoberto que essas células ganglionares retinianas possuem uma propriedade particular de produzir seu próprio pigmento sensível à luz, chamado melanopsina. Assim, embora outras células ganglionares retinianas que estão relacionadas com visão padronizada sejam “cegas” e dependem da sinalização de bastões e cones para a presença de luz em seus campos de recepção, as células ganglionares retinianas contendo melanopsina são intrinsecamente fotossensíveis. Esses neurônios atuam essencialmente como detectores de níveis de luz e transmitem essa informação para o hipotálamo, assim como para o núcleo olivar pretetal, que é um importante transmissor na via do reflexo luminoso pupilar.

Pela reposição do gene melanopsina por um de β-galactosidase, um pode corar as células ganglionares retinianas em azul, e seguir seus axônios até o encéfalo. O local mais denso de sinalização retinoipotalâmica é o núcleo supraquiasmático, embora outros axônios, em menor número, entrem em outras partes do hipotálamo. O núcleo supraquiasmático é o relógio biológico do encéfalo; danos a este grupo celular provocam perda dos padrões de atividade de 24 h de sono, alimentação, temperatura corporal, secreção corticosteroide e outras importantes funções fisiológicas e comportamentais em animais e seres humanos. Embora os neurônios no núcleo supraquiasmático mantenham aproximadamente o ritmo de 24 horas de atividade, mesmo quando em cultura de tecido, o sinal da retina é necessário para voltar seu ritmo, a fim de manter a sincronia com o mundo externo. Na ausência de sinais de luz, os ritmos circadianos em pessoas e animais mostram um ciclo livre que é geralmente um pouco diferente de 24 horas, e pode variar entre indivíduos (média em seres humanos com cerca de 24,1 horas). Embora pareça uma pequena diferença de 24 horas, sem um

mecanismo de sincronização, alguém com ciclo de 24,1 horas poderia estar por 3 horas fora do ciclo do resto do mundo no final de um mês. Alguns indivíduos cegos, com perda total de sinalização retiniana ao encéfalo, apresentam esse tipo de modificação do seu ritmo circadiano através do tempo, assim passam por períodos de poucos meses onde seus ciclos ficam fora de sincronia com o resto do mundo. Outras pessoas cegas, como aquelas com degeneração de cones e bastonetes, que retêm fotossensibilidade intrínseca às células ganglionares retinianas contendo melanopsina, permanecem em sincronia com o mundo o qual não podem ver.

Melatonina é um dos hormônios cujo ciclo de 24 horas de secreção é coordenado pelo núcleo supraquiasmático. Os axônios supraquiasmáticos contatam diretamente os neurônios no núcleo paraventricular, que por sua vez, inerva os neurônios pré-ganglionares simpáticos na medula espinal torácica superior. A última projeção ao gânglio cervical superior, que envia axônios ao longo da artéria carótida interna intracranialmente para inervar a glândula pineal, provoca a secreção de melatonina. O hormônio é secretado principalmente no início do período de escuridão e em seres humanos pode causar insônia. Um dos principais alvos para melatonina no encéfalo é o próprio núcleo supraquiasmático, que destaca-se quando o encéfalo é corado para receptores de melatonina.

Outros axônios de retina no hipotálamo podem ser importantes em fornecer sinais visuais aos neurônios relacionados com uma variedade de funções. Por exemplo, sinalização da retina ao grupo celular promotor do sono, núcleo pré-óptico ventrolateral, pode explicar por que pessoas desligam as luzes e fecham os olhos quando caem no sono. Outras sinalizações ao hipotálamo lateral podem contatar os neurônios envolvidos na regulação da excitação e alimentação. Em roedores, que podem ser reconhecidos como presa em potencial quando se arriscam a áreas luminosas, uma resposta importante à luz é a imobilidade. Essa redução na locomoção na luz parece ser regulada por sinais de retina à zona supraventricular.

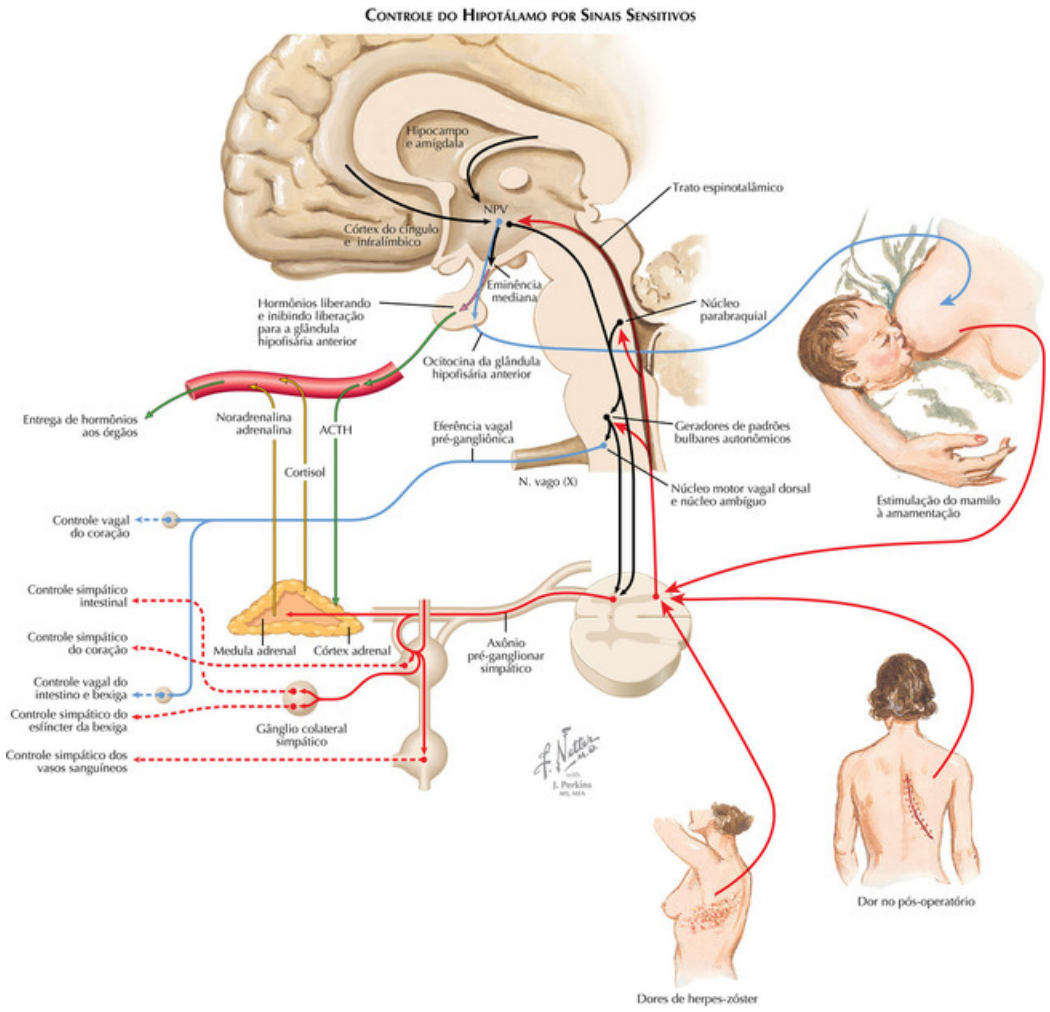

FIGURA 5-10

Sinalizações Somatossensitivos ao Hipotálamo

O sistema somatossensitivo fornece a principal fonte de sinalização direta ao hipotálamo. Por muitos anos acreditou-se que o sistema somatossensitivo alimentava principalmente o tálamo e o córtex encefálico, e esse sinal sensitivo ao hipotálamo deveria ser transmitido pelo córtex. Entretanto, em 1980, descobriu-se que alguns axônios da via somatossensitivo ascendente alcançava o hipotálamo diretamente. Esses sinais originavam-se dos neurônios somatossensitivos no corno espinal dorsal e do núcleo do trigêmeo. Muitos desses neurônios estão relacionados

com o estímulo doloroso. Eles devem ser usados no orquestramento das respostas emocionais, como raiva, luta ou fuga em resposta a um ferimento físico. Por outro lado, eles podem ser um estímulo importante para respostas básicas autonômicas e endócrinas associadas à dor, como elevação da pressão sanguínea e frequência cardíaca, ou secreção de cortisol.

Sinais somatossensitivos também são importantes no comportamento sexual. Neurônios na região pré-óptica promovem ereção em machos, e células nervosas no núcleo ventromedial do hipotálamo podem direcionar potencialmente o comportamento sexual, incluindo postura de monta nos machos e postura receptiva em fêmeas. Os neurônios que produzem essas respostas, por sua vez, são guiados por um alcance de estímulos visuais, olfatórios e táteis. Em algumas espécies, ovulação também é desencadeada por estímulo somatossensitivo sexual (como estimulação vaginal).

Outra resposta mediada hipotalamicamente, dependente da sinalização somatossensitiva é o reflexo da descida do leite durante a amamentação. A produção do leite materno é estimulada pela prolactina, porém a liberação do leite também requer estimulação somatossensitiva. A sucção da criança no seio provoca a sinalização sensitiva que alcança os neurônios de ocitocina nos núcleos paraventricular e supraóptico no hipotálamo. Esses neurônios disparam em rajadas, que provocam a liberação da ocitocina na circulação dos terminais axônicos na glândula hipofisária posterior. A ocitocina, por sua vez, faz com que o leite saia através do seio.

Em cada um desses exemplos, respostas autonômicas, endócrinas e comportamentais devem ser coordenadas, como marca registrada de um comportamento mediado pelo hipotálamo. A integração dessas respostas em cada caso depende do sinal somatossensitivo que é transmitido diretamente ao hipotálamo.

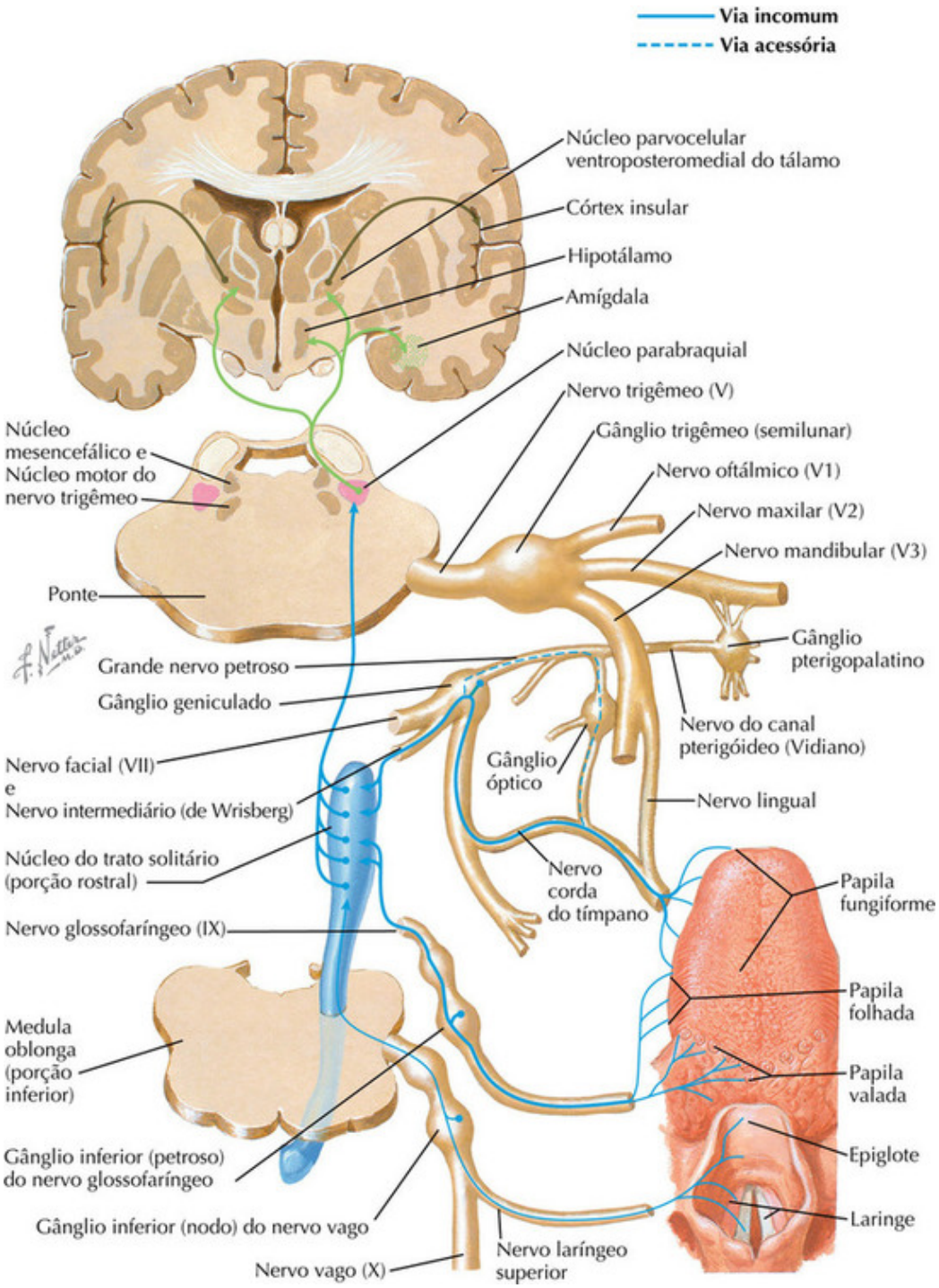

FIGURA 5-11

Gosto e Outras Sinalizações Sensitivas Viscerais ao Hipotálamo

Uma classe especial de vias sensitivas viscerais fornece informação de paladar ao hipotálamo e outras áreas do encéfalo. Células receptoras do paladar são encontradas em papilas gustativas, localizadas em grupos pela superfície da língua. Diferentes classes de receptores do paladar respondem a diferentes classes de químicos em alimentos, incluindo ácidos (azedo), açúcares (doce), sódio (salgado), glutamato (um importante aminoácido componente de proteínas, cujo gosto é dito como “carnoso” ou “saboroso” em japonês), e um complexo alcaloide de plantas que muitas vezes avisam sobre componentes tóxicos (amargo). Os receptores celulares do paladar são inervados por neurônios sensitivos dos nervos cranial facial (VII nervo, dois terços anteriores da língua), glossofaríngeo (IX nervo, posterior da língua e arcos tonsilares) e vago (X nervo, posterior da língua e orofaringe). Como muitos outros sistemas somatossensitivos, os neurônios sensitivos gustativos estão localizados nos gânglios (geniculado para o nervo facial, petroso para o nervo glossofaríngeo e nodoso para o nervo vago) e consistem de células pseudonipolares, com um único axônio que bifurca-se no gânglio para os ramos central e periférico. Os ramos centrais terminam no terço rostral no núcleo do trato solitário do bulbo. Os axônios terminam em uma sequência topográfica grosseira em relação à superfície da língua (axônios dos dois terços anteriores da língua terminam mais rostralmente). O núcleo do trato solitário envia ligações locais ao tronco encefálico para vias reflexas para salivação e para regulação das atividades de mordida, mastigação e deglutição.

Axônios ascendentes do núcleo do trato solitário viajam através do tronco encefálico, e uma grande proporção deles faz sinapse no núcleo parabraquial. De lá, os axônios continuam no tálamo (para apreciação consciente do paladar), amígdalas (para associação do paladar) e hipotálamo (provavelmente para regulação da alimentação). As sinalizações ao hipotálamo e amígdalas, são levadas por um pequeno número de axônios que alcançam esses locais diretamente do núcleo do trato solitário. Em primatas, existem evidências que alguns axônios da porção de paladar do núcleo do trato solitário podem alcançar o tálamo diretamente, sem a necessidade de transmissão ao núcleo parabraquial. Neurônios do paladar no tálamo estão localizados adjacentes à região somatossensitiva da língua e inervam o córtex insular, que é o principal córtex do paladar.

Os dois terços posteriores do núcleo do trato solitário recebem sinalizações de outros órgãos internos, via nervos glossofaríngeo e vago. Eles terminam em uma ordem topográfica grosseira, com sinalizações gastrointestinais, na porção média do núcleo, e cardiorrespiratórias na porção caudal. O núcleo do trato solitário fornece sinais locais aos grupos celulares do bulbo que controlam a função gastrointestinal, incluindo secreção de ácido gástrico e motilidade intestinal, assim como reflexos cardiovasculares e respiratórios (p. ex., o reflexo barorreceptor que estabiliza a pressão sanguínea quando nos deslocamentos da posição horizontal para a posição de pé, e o aumento na frequência respiratória e na pressão sanguínea quando há um alto nível de dióxido de carbono no sangue).

Outros axônios dos dois terços posteriores do núcleo do trato solitário terminam no núcleo parabraquial. Neurônios parabraquiais então interagem com o tálamo sensitivo visceral, que, por sua vez, projeta-se ao córtex insular, onde sensações como plenitude gástrica ou falta de ar atingem a apreciação consciente. Outras eferências parabraquiais são unidas a um grupo menor de axônios do núcleo do próprio trato solitário projetando-se às amígdalas, onde podem estar envolvidas em reflexos viscerais condicionados. Sinais parabraquiais ao hipotálamo podem atuar em uma grande variedade de funções de regulação comportamental, como alimentação e bebida, ao controle da secreção de hormônios como vasopressina (durante hipovolemia) e ocitocina (durante êmese).

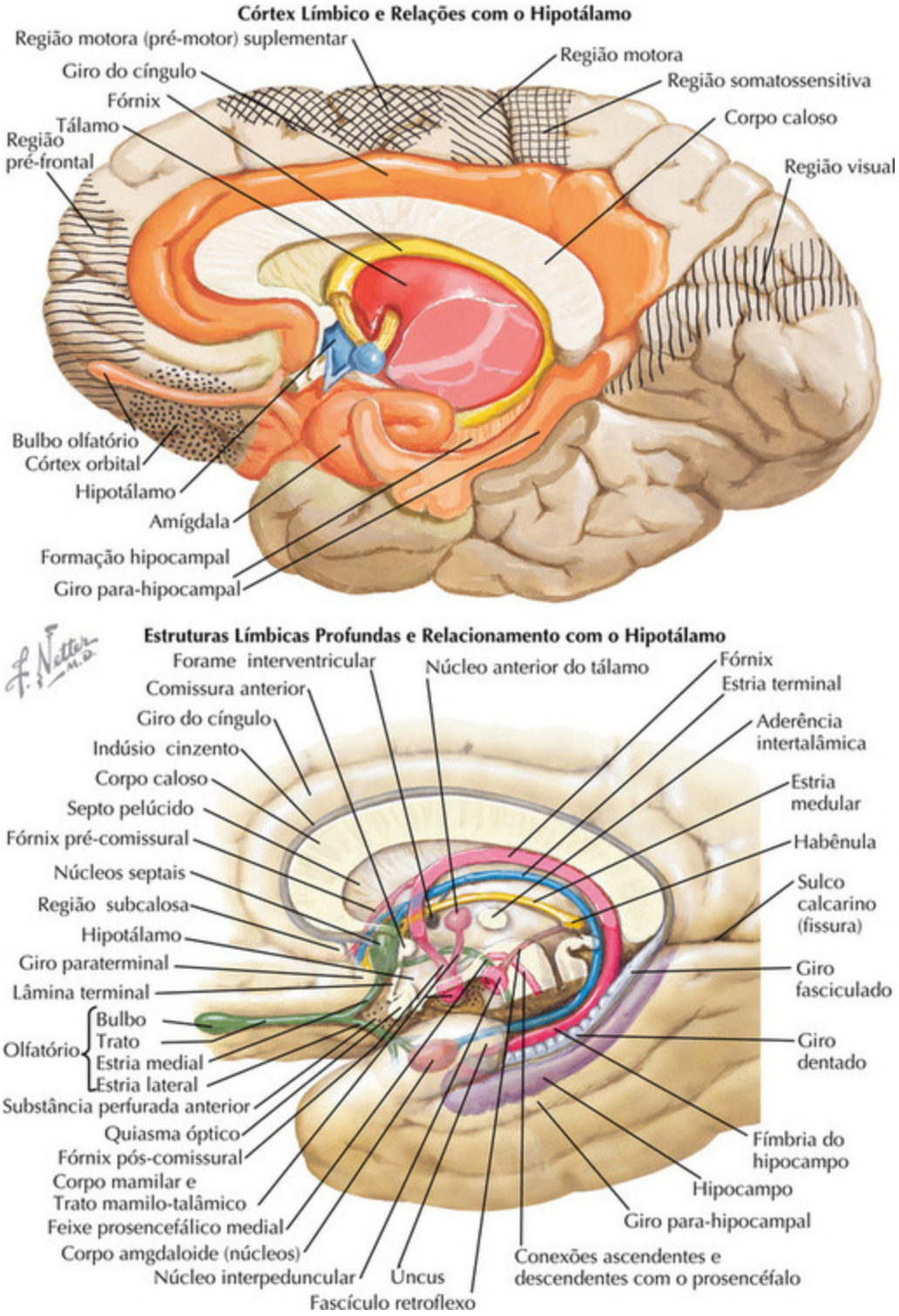
Córtex Límbico e Relações com o Hipotálamo
Região motora (pré-motor) suplementar
Giro do cíngulo
Fórnix
Tálamo
Região pré-frontal
Região motora
Região somatossensitiva
Corpo caloso
Região visual
Bulbo olfatório
Córtex orbital
Hipotálamo
Amígdala
Formação hipocampal
Giro para-hipocampal
Estruturas Límbicas Profundas e Relacionamento com o Hipotálamo
Forame interventricular
Comissura anterior
Giro do cíngulo
Indúsio cinzento
Corpo caloso
Septo pelúcido
Fórnix pré-comissural
Núcleos septais
Região subcalosa
Hipotálamo
Giro paraterminal
Lâmina terminal
Olfatório
Bulbo
Trato
Estria medial
Estria lateral
Substância perfurada anterior
Quiasma óptico
Fórnix pós-comissural
Corpo mamilar e
Trato mamilo-talâmico
Feixe prosencefálico medial
Corpo amgdaloide (núcleos)
Núcleo interpeduncular
Fascículo retroflexo
Uncus
Núcleo anterior do tálamo
Fórnix
Estria terminal
Aderência intertalâmica
Estria medular
Habênula
Sulco calcarino (fissura)
Giro fasciculado
Giro dentado
Fímbria do hipocampo
Hipocampo
Giro para-hipocampal
Conexões ascendentes e descendentes com o prosencéfalo

FIGURA 5-12

Sinalizações Límbica e Cortical ao Hipotálamo

Além de possuir sinalizações sensitivas diretas, o hipotálamo recebe informação altamente processada do córtex encefálico, que é transmitida ao sistema límbico. O lobo límbico encefálico foi definido primeiramente por Paul Broca, em 1878, como córtex adjacente ao limite medial do hemisfério encefálico, mostrado em laranja na figura superior. O lobo límbico de Broca inclui o giro do cíngulo (os cíngulos infralímbico, pré-limbico e anterior, e região retroesplenial), a formação hipocampal (incluindo a região entorrinal, subículo, campo hipocampal CA e giro denteado) e amígdala. Todas essas regiões límbicas recebem informação sensitiva altamente processada de regiões associadas do córtex encefáçico, processa essa informação para seu conteúdo emocional e então projeta de volta para áreas corticais associativas para fornecer colorido emocional à cognição.

Cada região límbica também envia sinais descendentes ao hipotálamo. Os sinais do giro do cíngulo originam-se principalmente nas regiões infralímbicas e prelímbicas (ao redor e abaixo do esplênio do corpo caloso). Essas áreas enviam principalmente axônios ao hipotálamo lateral, assim como aos componentes do sistema autônomo no tronco encefálico e medula espinal, e acredita-se que fornecem muitos componentes autonômicos da resposta emocional.

Neurônios na formação hipocampal, particularmente o campo CA1 e o subículo, enviam axônios ao hipotálamo através do fórnix. Esse longo caminho tortuoso, apresentado em amarelo na figura, curva-se abaixo do corpo caloso, e mergulha no diencéfalo no forame de Monro. Muitos axônios deixam o fórnix no hipotálamo e fornecem sinal ao núcleo ventromedial. Essas estruturas estão apresentadas em azul na figura superior e em vermelho na figura de baixo. Apesar da aparente importância do hipocampo na consolidação da memória, danos isolados do fórnix ou corpos mamilares têm efeitos bem limitados e efeitos inconscientes na memória, portanto a função dessa via continua enigmática.

O núcleo mamilar fornece outros feixes importantes de axônios ao núcleo anterior do tálamo. Esse trato mamilotalâmico é fortemente mielinizado e visto facilmente, porém sua contribuição à formação da memória é mais

sutil, como o do próprio corpo mamilar. Lesões do trato mamilotalâmico têm sido relatadas evitando generalização de convulsões límbicas, entretanto, essa via tem sido sugerida como alvo de estimulação profunda prevenindo a generalização das convulsões. O núcleo talâmico anterior projeta-se ao giro do cíngulo e, em 1973, James Papez criou a hipótese de que talvez o impulso das emoções possa ser explicado por um “circuito reverberante”, completado por uma projeção do córtex cingulado de volta ao hipocampo, para neurônios que contribuem para o fórnix. Embora não existam evidências confiáveis de que esta ligação com o “circuito” realmente exista ou que o circuito proposto realmente atue na emoção, a teoria atraiu bastante atenção.

A amígdala abastece o hipotálamo com sinais por dois caminhos. Alguns axônios deixam a amígdala paralela ao fórnix, correndo ao longo da borda lateral do ventrículo lateral, abaixo da cauda e corpo do núcleo caudado na estria terminal, mostrados em azul na figura inferior. Outra eferência amgdaloide ao hipotálamo assume uma rota anterior bem mais direta, passando sobre o trato óptico no hipotálamo lateral. Muitos grupos celulares do hipotálamo recebem sinais da amígdala, que são considerados importantes para os componentes viscerais das respostas emocionais condicionadas.

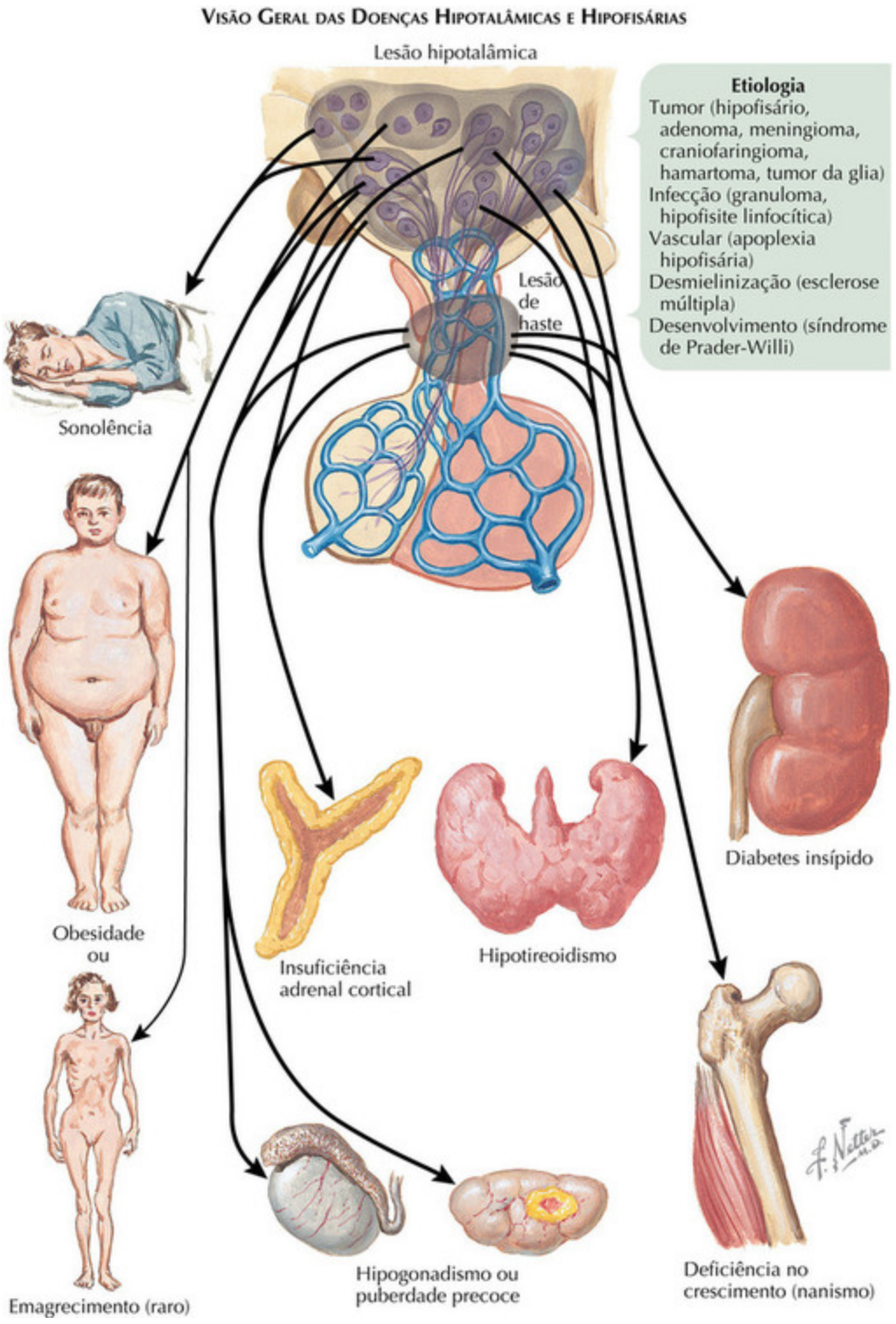
Visão Geral das Doenças Hipotalâmicas e Hipofisárias
Lesão hipotalâmica
Etiologia
Tumor (hipofisário, adenoma, meningioma, craniofaringioma, hamartoma, tumor da glia)
Infecção (granuloma, hipofisite linfocítica)
Vascular (apoplexia hipofisária)
Desmielinização (esclerose múltipla)
Desenvolvimento (síndrome de Prader-Willi)
Lesão de haste
Sonolência
Obesidade ou
Emagrecimento (raro)
Insuficiência adrenal cortical
Hipotireoidismo
Diabetes insípido
Hipogonadismo ou puberdade precoce
Deficiência no crescimento (nanismo)

FIGURA 5-13

Visão Geral de Função e Disfunção Hipotalâmica

O hipotálamo trabalha na integração das funções autonômicas, endócrinas e comportamentais do encéfalo que facilitam as funções vitais básicas, como a manutenção do equilíbrio hídrico e de eletrólitos, alimentação e metabolismo, temperatura corporal e gasto energético, ciclos de sono e despertar, e uma ampla variedade de respostas emergenciais. Consequentemente, a variedade de disfunções que ocorrem quando há o mau funcionamento do hipotálamo também é ampla.

Visto que o hipotálamo é muito pequeno, lesões geralmente envolvem múltiplos sistemas. Por isso, um paciente com tumor na hipófise ou craniofaringioma atingindo o hipotálamo, pode apresentar disfunções que se estendem a várias funções. Tais pacientes estão frequentemente sonolentos devido a um importante ramo do sistema excitatório ascendente que corre através da área lateral hipotalâmica. Pode haver também perda dos ritmos circadianos (24 horas) de comportamento, de maneira que o período de vigília relativamente limitado pode ocorrer durante a noite em do dia.

Alfred Froehlich, em 1901, relatou pacientes com tal lesão como uma “síndrome adiposo genital”, pois eles se tornaram obesos e tinham falha na maturação sexual. Pesquisas na última década identificaram a razão para esta associação. A alimentação é parcialmente controlada em seres humanos (e outros animais) pelo hormônio leptina, que é feito de tecido adiposo branco durante períodos de abundância. Na ausência da leptina ou de seus receptores, ambos, animais e seres humanos, estão famintos e tornam-se obesos. Atualmente a leptina é conhecida por agir no hipotálamo, na região acima da haste hipofisária, diminuindo a atividade nos circuitos que promovem a alimentação. Quando tumores na região da glândula hipofisária danificam essa porção do hipotálamo, os circuitos de alimentação não são inibidos e o paciente torna-se obeso. Um estado de nutrição adequado também é necessário para o encéfalo desencadear as alterações hormonais que acompanham a puberdade. Esses circuitos também são dependentes da leptina para fornecer um sinal de que há armazenamento energético suficiente para fazer a reprodução possível. Pacientes nos quais os tumores se desenvolvem antes da puberdade podem

falhar em atingir a transição. Adultos que estão gravemente acima do peso podem ter regressão dos órgãos sexuais, acompanhado de amenorreia em mulheres.

Os hormônios de liberação hipofisária, em geral, são necessários à glândula hipofisária para secretar quantidades adequadas de hormônios do crescimento, tireoide, corticotróficos e gonadais. Na presença de um tumor hipofisário que danifica o leito porta-hipofisário na haste hipofisária, a secreção de todos estes hormônios é diminuída. Por outro lado, a prolactina está essencialmente sob o controle inibitório do hipotálamo, principalmente através da liberação de dopamina na circulação porta. Danos a haste hipofisária provoca hiperprolactinemia com galactorreia (produção de leite) e amenorreia, em mulheres. Lesões na haste hipofisária também separam axônios dos núcleos paraventricular e supraóptico, que liberam os hormônios ocitocina e vasopressina da glândula hipofisária posterior. Esses pacientes possuem diabetes insípido, com diurese excessiva, necessitando de ingestão hídrica compensatória para evitar diminuição de volume.

Lesões menores e focais do hipotálamo às vezes podem ter diferentes resultados. Por exemplo, lesões hipotalâmicas laterais bilaterais, como placas de esclerose múltipla, têm sido relatadas como causa de emagrecimento. Lesões da região pré-óptica podem provocar a perda de sede e perda da habilidade de aumentar a secreção de vasopressina durante a desidratação. Em dias quentes, esses pacientes podem ter uma diminuição substancial do volume sanguíneo sem apresentar sede. Lesões hipotalâmicas em crianças também podem provocar algumas apresentações clínicas diferentes dos adultos. Hamartomas hipotalâmicos podem causar epilepsia gelástica, na qual a criança ri descontroladamente, porém melancolicamente, e algumas vezes puberdade precoce (se o hamartoma incluir liberação do hormônio liberador de gonadotrofina dos neurônios). Por outro lado, uma grande lesão hipotalâmica em um infarto é mais provável que se manifeste como inapetência e emagrecimento do que obesidade, mas essa criança pode ser bem feliz e brincalhona em vez de sonolenta.

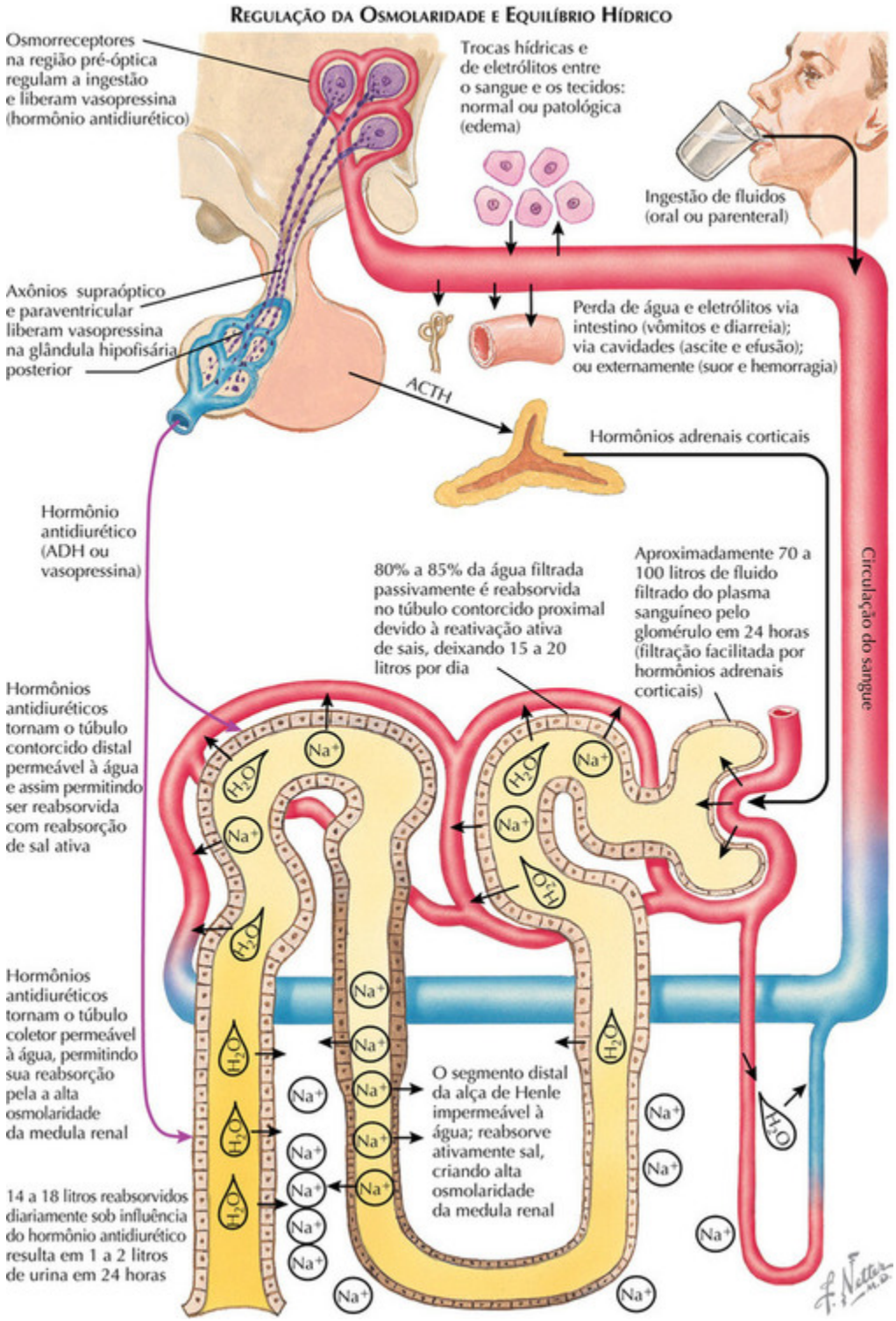

FIGURA 5-14

Regulação do Equilíbrio Hídrico

A porção anterior da região pré-óptica, abaixo do quiasma óptico, possui os neurônios do núcleo pré-óptico médio, que possui um papel importante na identificação da osmolaridade sanguínea, níveis de sódio e volume de fluidos. Os neurônios individuais dessa região parecem atuar como um sensor de sódio e osmolaridade, e eles também recebem sinais relacionados com o volume de fluidos dos mecanorreceptores atriais (através do nervo vago e núcleo do trato solitário). Existem também os sensores neuronais mineralocorticoides no núcleo do trato solitário, que fornecem sinais ao hipotálamo que regula o apetite de sal.

Equilíbrio de fluidos e eletrólitos é mantido por recursos autonômico, endócrino e comportamental. O fluxo sanguíneo renal está sob controle autonômico, assim como seu aparato glomerular, que libera renina, uma enzima que atua no angiotensinogênio para produção de vários hormônios angiotensina. Após a conversão em angiotensina, esse hormônio aumenta a vasoconstrição (auxiliando a pressão sanguínea) e secreção de aldosterona, consequentemente levando a ingestão de líquidos por ação direta no encéfalo. O comportamento de ingestão de líquidos parece ser mediado pela liberação de angiotensina II, atravessando a barreira sanguíneo-cerebral no órgão vascular, no limite anterior do terceiro ventrículo, próximos a neurônios pré-ópticos que expressam receptores de angiotensina. Esses neurônios projetam-se no hipotálamo afetando a secreção de saliva (boca seca, um sinal para beber) e ativando a excitação geral (voracidade por água) e sistema motores específicos (que aumentam as respostas de deglutição e da língua) associados à ingestão de líquidos.

A resposta endócrina para a desidratação possui os ramos hipofisários anteriores e posteriores. A liberação de vasopressina pela hipófise posterior provoca a reabsorção ativa de sal e água nos ramos distais dos túbulos renais e nos ductos coletores. Ao mesmo tempo, a vasopressina possui um efeito vasoconstritor direto que auxilia a pressão sanguínea. A glândula hipofisária anterior libera mais ACTH, sob o controle do hormônio liberador de corticotropina e vasopressina, secretados na circulação porta-hipofisária do hipotálamo. O próprio cortisol possui alguns efeitos mineralocorticoides, porém o ACTH também inicia o córtex adrenal a produzir aldosterona, o principal mineralocorticoide. A secreção de aldosterona é também estimulada pela presença de angiotensina III.

Indivíduos com lesões na região pré-óptica às vezes possuem inabilidade em apresentar sede. Alguns desses indivíduos também possuem déficits na secreção de vasopressina na resposta à desidratação. Esses pacientes devem ser lembrados de beber, especialmente em dias quentes, a fim de evitar a desidratação.

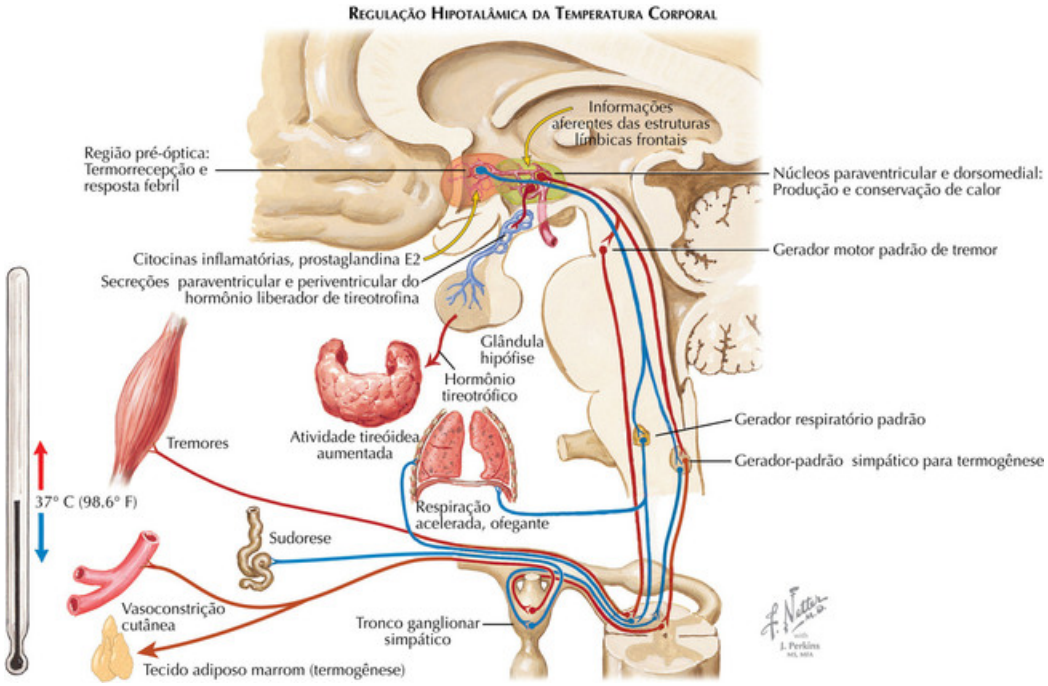

FIGURA 5-15

Regulação da Temperatura

Um dos papéis-chave do hipotálamo está na manutenção até da temperatura corporal. Sendo necessário para o ótimo funcionamento dos neurônios, enzimas metabólicas e ações do sistema imune. A região pré-óptica possui neurônios que são especializados na termorrecepção. Eles estão localizados na proximidade dos neurônios que detectam osmolaridade e controle de fluidos, e equilíbrio eletrolítico, e alguns neurônios podem ter dois papéis em ambos os sistemas (p. ex., em um dia quente é necessário conservar fluidos para uso das glândulas sudoríparas para manter o resfriamento). Alguns neurônios pré-ópticos são eles mesmos termorreceptores, porém muitos também recebem sinais da pele, que os informa sobre a temperatura

externa. Neurônios de resposta ao calor inibem uma série de grupos celulares que aumentam a temperatura corporal, incluindo os núcleos hipotalâmicos paraventricular e dorsomedial, e o núcleo da rafe no bulbo. Esses últimos grupos celulares ativam o sistema nervoso simpático para aumentar a temperatura corporal por duas vias principais. A primeira dessas é a geração de calor, pela ativação de tecido adiposo marrom. Uma vez acreditado estar presente somente em pequenos mamíferos, incluindo neonatos humanos, estudos recentes demonstraram que até mesmo adultos humanos possuem tecido adiposo marrom residual. O tecido marrom é encontrado em pequenos fragmentos ao longo do dorso, e consistem de células adiposas que contêm grande número de mitocôndrias e expressam proteína desacopladora I. Essa proteína permite que a mitocôndria queime a gordura para a produção de calor.

A outra principal via para aumentar a temperatura corpórea é pela conservação de calor. Particularmente em grandes mamíferos, como seres humanos adultos, o corpo produz calor suficiente a partir do seu metabolismo interno, de modo que a temperatura do corpo possa ser aumentada pelo simples desvio do fluxo sanguíneo para longe da pele, para leitos vasculares mais profundos. Em animais com pelo, a piloereção, outra resposta simpática, aumenta a espessura da cobertura de pelos, conservando o calor. Seres humanos também têm piloereção, chamada de arrepio, porém não é tão efetiva quanto a conservação de calor. Os mecanismos termogênicos (adiposo marrom) e conservador de calor são coordenados por neurônios bulbares da rafe, que ativam as duas vias.

Um terceiro mecanismo para geração de calor é pelo aumento da atividade muscular ou tremores. Pouco é conhecido sobre essa via, mas presume-se que neurônios hipotalâmicos ativam geradores motores padrão que provocam o aumento da atividade muscular, que é termogênica. Os três mecanismos necessitam de energia, assim o sistema de produção de calor também ativa o sistema cardiovascular, para aumentar o débito cardíaco, e sistema respiratório para manter a oxigenação sanguínea.

Hormônios da hipófise anterior não parecem atuar muito na regulação da temperatura corporal por um período de minutos ou até horas, embora na ausência de hormônios tireóideos, a temperatura corpórea cai. A temperatura corpórea também aumenta (durante o ciclo de vigília e cai (durante o ciclo de sono) diariamente, e isso ocorre tipicamente antes das

manifestações de atividade motora ou descanso, e não sendo por uma simples alteração na atividade muscular. Existem também mudanças na temperatura corpórea durante o ciclo menstrual, que pode refletir o fato de a região pré-óptica também estar envolvida na função reprodutiva.

Além da inibição da produção de calor e sistemas conservadores, neurônios sensitivos de calor na região pré-óptica também aumentam o fluxo sanguínea para a pele, assim como o suor, para permitir a perda de calor e aumentar a secreção de vasopressina, que permite a conservação de fluidos que são necessários para auxiliar o aumento da sudorese. A sudorese é mediada por dois tipos de nervos simpáticos, um deles é o noradrenérgico e o outro o colinérgico. A sinalização colinérgica simpática parece ser de grande importância para a sudorese termor-regulatória, ao passo que os axônios noradrenérgicos podem ser mais importantes para a sudorese emocional.

A hipotermia paroxística é uma disfunção neurológica rara, vista frequentemente em indivíduos que têm agenesia do corpo caloso (pela falha no desenvolvimento apropriado da parede anterior do terceiro ventrículo) ou por um tumor congênito ou outra lesão afetando a região pré-óptica. Esses indivíduos possuem período de tempo de muitos dias nos quais sua temperatura corporal cai para cerca de 30 °C, e entram em estado de esturpor. Provavelmente isso representa uma resposta hipotalâmica atípica, semelhante àquela vista nos estados de hibernação, porém existem poucos pacientes com esta síndrome para serem estudados.

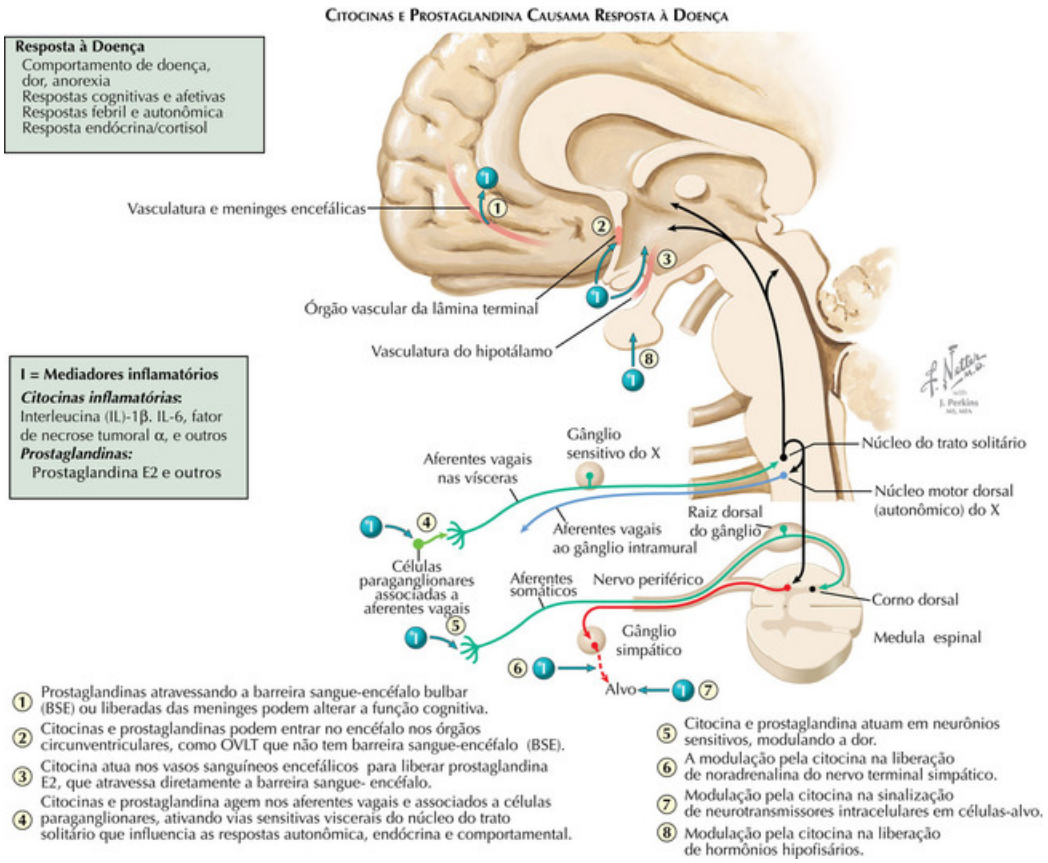

FIGURA 5-16

Febre: Resposta Hipotalâmica à Inflamação Sistêmica

Durante infecções sistêmicas, existe uma "resposta de doença" característica mediada pelo hipotálamo que inclui uma série de ajustes adaptativos. Entre eles estão a sensação de mal-estar, dores e sonolência (que reforça o resto); secreção aumentada de adrenocorticoesteroides (para mobilizar energia adiposa armazenada); e anorexia (para manter o açúcar do sangue baixo, pois vários micro-organismos preferem açúcar como combustível, enquanto o corpo humano pode se adaptar usando gordura armazenada como corpos cetônicos). Entretanto, o sintoma mais proeminente da "resposta de doença" é a elevação da temperatura corpórea, chamada de febre. Estudos experimentais demonstram que células

sanguíneas brancas são mais ativas a 39 °C que em 37 °C, enquanto muitos micro-organismos estão menos capazes de defender-se nesta temperatura.

Existem vários processos pelos quais organismos infecciosos podem iniciar uma resposta à doença. Um é que ele pode atuar localmente nas células brancas do sangue, que produzem hormônios circulantes chamados citocinas. As citoninas podem ter ação direta em certos tipos de neurônios, porém a maioria das “respostas de doença” é decorrente de citocinas (ou outros componentes das próprias bactérias invasoras) induzindo as células brancas do sangue e células endoteliais vasculares para produção de prostaglandinas. O principal papel das prostaglandinas nas respostas às doenças é demonstrado pelo fato da inibição de ciclo-oxigenase, enzima que produz prostaglandinas, ser suficiente para prevenir a maioria dessas respostas.

Prostaglandinas podem atuar em receptores nos nervos periféricos, mas também podem atravessar a barreira sanguíneo-encéfalo e atuar diretamente em neurônios encefálicos que expressam receptores de prostaglandinas. A prostaglandina que é provavelmente a mais importante em provocar as respostas às doenças é a prostaglandina E2 (PGE2), e existe uma série de quatro diferentes receptores de prostaglandinas tipo E (EP receptores) que são encontrados em diferentes classes celulares no sistema nervoso central (SNC). Por exemplo, receptores EP3 no núcleo pré-óptico médio reconhece PGE2 durante uma resposta inflamatória são essenciais para provocarem a resposta febril. Ativação da secreção corticosteroide durante uma resposta à doença requer receptores EP3 na região pré-óptica e no bulbo ventrolateral, assim como receptores EP1, que podem estar no núcleo hipotalâmico paraventricular ou no núcleo central da amígdala. Sensibilidade aumentada da dor durante a febre deve-se provavelmente aos receptores EP3, porém a localização exata desses receptores ainda não é conhecida.

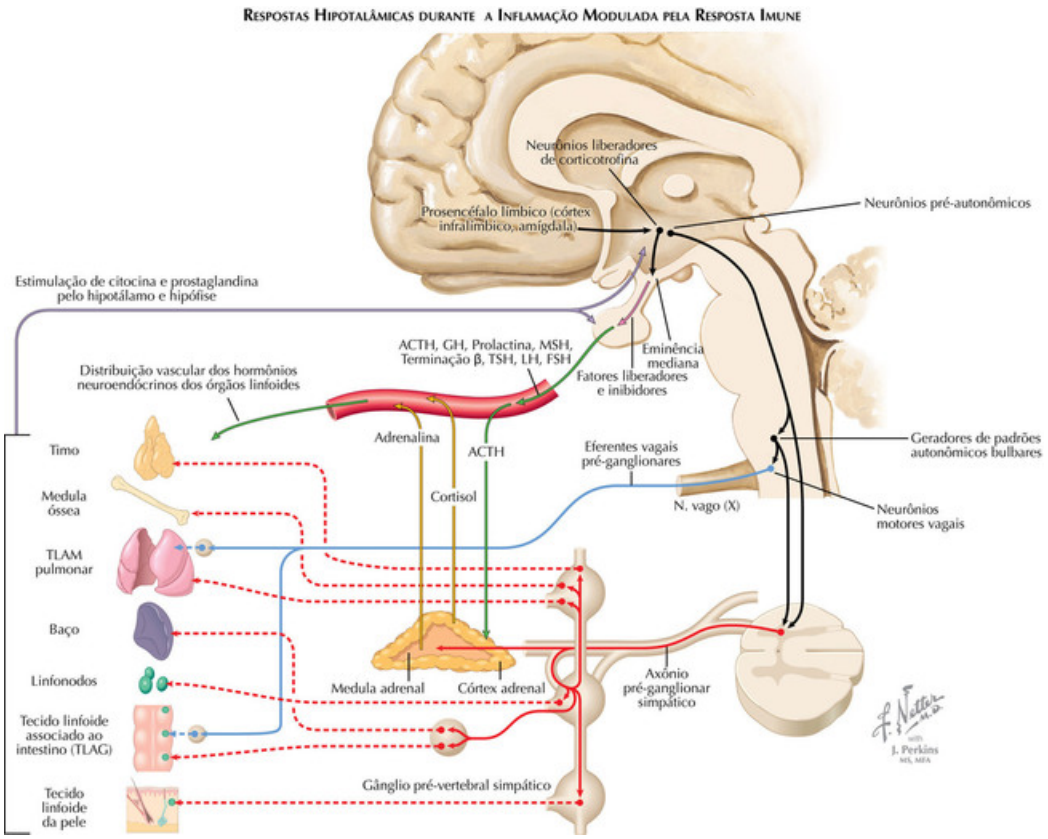

FIGURA 5-17

A resposta febril durante a doença parece ser decorrente dos neurônios no núcleo pré-óptico médio que retiram a inibição gabaérgica do ácido γ-aminobutírico dos neurônios do núcleos hipotalâmicos paraventricular e dorsomedial e na rafe bulbar que produz aumento da temperatura corporal. Isso permite que a temperatura aumente em cerca de 2 ou 3 graus centígrados. Febre na faixa de 39 °C a 40 °C é desconfortável, mas deve ser uma resposta adaptativa para ajudar a lutar contra organismos invasores.

Alterações na capacidade cognitiva e no sono durante a resposta à doença são pouco esclarecidas. Receptores EP1 e EP3 são encontrados em neurônios hipotalâmicos pré-ópticos, que provocam o sono, e receptores EP4 são encontrados em neurônios histaminérgicos no hipotálamo posterior, que podem causar excitação. Entretanto, prostaglandinas também são feitas pelas leptomeninges, e devem ter efeito direto nos neurônios corticais. PGE2 também pode exacerbar a percepção de dores meníngeas e vasculares (causando dores de cabeça, particularmente durante a tosse ou esforço, que aumenta a pressão intracraniana).

Controle hipotalâmico do tecido linfoide na resposta imune

Uma parte crítica no combate de qualquer infecção é a ativação de uma resposta imune apropriada. Durante a resposta à doença, a prostaglandina EP2 atua em neurônios no bulbo, amígdala e hipotálamo, que resulta no aumento da secreção do hormônio liberador de corticotropina (CRH) na circulação porta-hipofisária, secreção elevada de hormônio adrenocorticotrópico (ACTH) pela glândula hipofisária e níveis elevados de corticosteroides adrenais circulantes. O cortisol provoca a desmarginalização das células brancas do sangue que são aderentes ao endotélio dos vasos sanguíneos, elevando a contagem de células brancas. Os linfócitos de uma variedade de tecidos também respondem diretamente ao ACTH e a um número de outros hormônios circulantes.

Existe também uma inervação simpática direta dos tecidos linfoides. Esse sinal, que também está sob controle hipotalâmico, pode controlar a produção e tráfico de subtipos específicos de linfócitos.

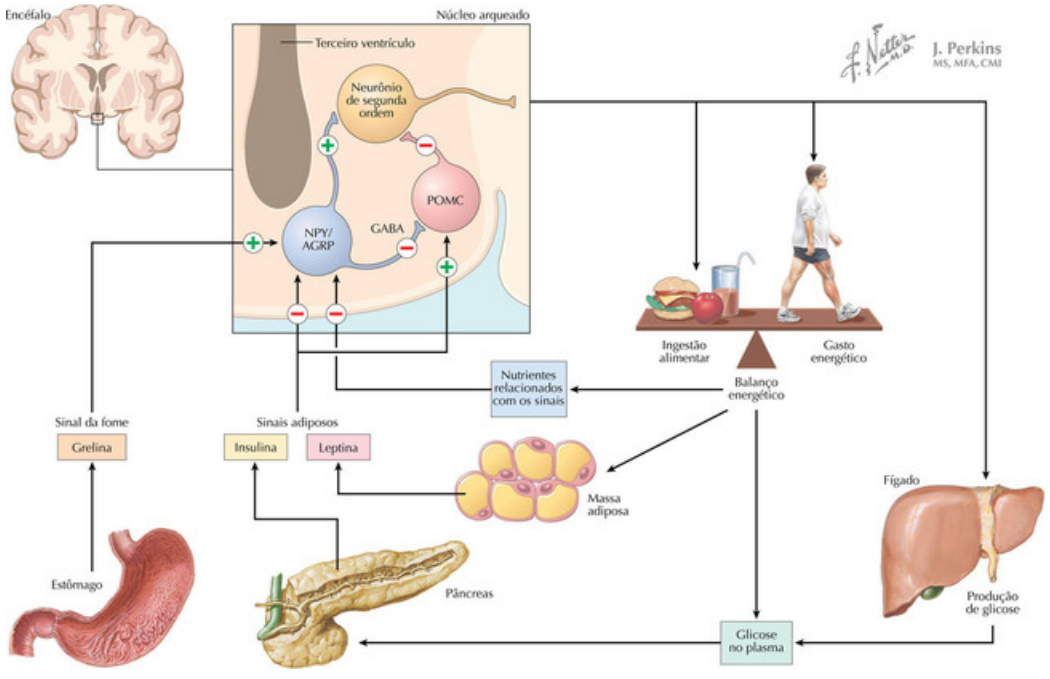

FIGURA 5-18

Regulação do Consumo de Alimentos, Peso Corpóreo e Metabolismo

Uma função-chave do hipotálamo é o controle da alimentação, peso corporal e metabolismo. Dois hormônios sistêmicos são conhecidos por agirem no hipotálamo, garantindo que o animal ingira uma quantidade suficiente de alimento para suas necessidades metabólicas. Grelina, um hormônio produzido pela mucosa gástrica quando o estômago está vazio, provoca o aumento da alimentação. Semelhante, baixos níveis de leptina, um hormônio produzido pelo tecido adiposo branco durante períodos de saciedade metabólica, também leva à alimentação. Interessantemente, o contrário não ocorre: na presença de altos níveis de leptina, os animais não ficam a alimentação inibida. Ao longo da evolução, a fome tem sido um problema constante aos animais, porém a perspectiva da obesidade, devido a grande disponibilidade de alimentos, nunca havia sido um problema até os seres humanos recentemente aprenderem a produzir os mesmos em abundância. Por isso, os seres humanos nunca desenvolveram maneiras de lidar com essa situação atual, e a obesidade se tornou excessiva nas sociedades humanas modernas.

As ações da leptina e grelina parecem envolver neurônios no núcleo arqueado, uma porção do hipotálamo que está acima da haste hipofisária. Esses hormônios podem entrar no encéfalo através dos vasos porta-hipofisários, que não possuem a barreira sangue-encéfalo. Aqui eles encontram neurônios que possuem receptores para hormônios e formam um circuito-chave no controle da alimentação. Neurônios no núcleo arqueado que possuem os peptídeos neurotransmissores, neuropeptídeo Y (NPY) e proteína relacionada com o *agouti* (AGRP) formam uma porção positiva do circuito. Eles contatam células nos núcleos paraventricular, ventromedial e dorsomedial do hipotálamo, assim como a região lateral hipotalâmica e núcleo parabraquial, e direcionam a resposta da alimentação. Em contraste, um tipo diferente de neurônio arqueado possui peptídeos derivados do precursor pró-opiomelanocortina (POMC), incluindo o hormônio estimulante de melanócitos (α-MSH), β-endorfina e outros. Esses neurônios POMC contatam muitos alvos iguais, como os neurônios NPY/ AGRP, e usam o α-MSH e os receptores 3 e 4 de melanocortina para inibir as vias

que promovem a alimentação. Neurônios NPY também contêm ácido γ-aminobutírico (GABA), e parecem inibir diretamente os neurônios POMC também, enquanto o AGRP bloqueia os receptores 3 e 4 de melanocortina.

O sistema de alimentação também recebe outras sinalizações do sistema nervoso central (SNC). Por exemplo, existe um forte sinal circadiano para alimentação, que é mediado por uma via do núcleo supraquiasmático na zona subparaventricular, e então o núcleo dorsomedial. Neurônios hipotalâmicos dorsomediais, por sua vez, enviam sinais à região hipotalâmica lateral e aos núcleos paraventricular, ventromedial e arqueado, que podem guiar os ciclos circadianos da alimentação.

Os mecanismos pelos quais os neurônios hipotalâmicos promovem a alimentação não são bem conhecidos. Não parece haver qualquer “neurônio mestre” que forme um centro de alimentação. Em vez disso, diferentes populações de neurônios ativam as respostas autonômicas e comportamentais que promovem a alimentação. Alguns dos neurônios hipotalâmicos laterais que estão ativados durante a fome contêm peptídeos neurotransmissores de orexina, e esses neurônios provavelmente causam excitação e guiam a exploração ativa do ambiente, que é necessária a muitos animais para adquirir alimento. Outras vias descendentes podem potencializar respostas motoras, como farejar, lamber, mastigar e deglutir, que fazem parte do comportamento de ingestão. Outras vias descendentes que controlam o sistema nervoso autônomo podem aumentar a motilidade gástrica e produção de ácido, que pode ser percebido pelo indivíduo como sensação de fome.

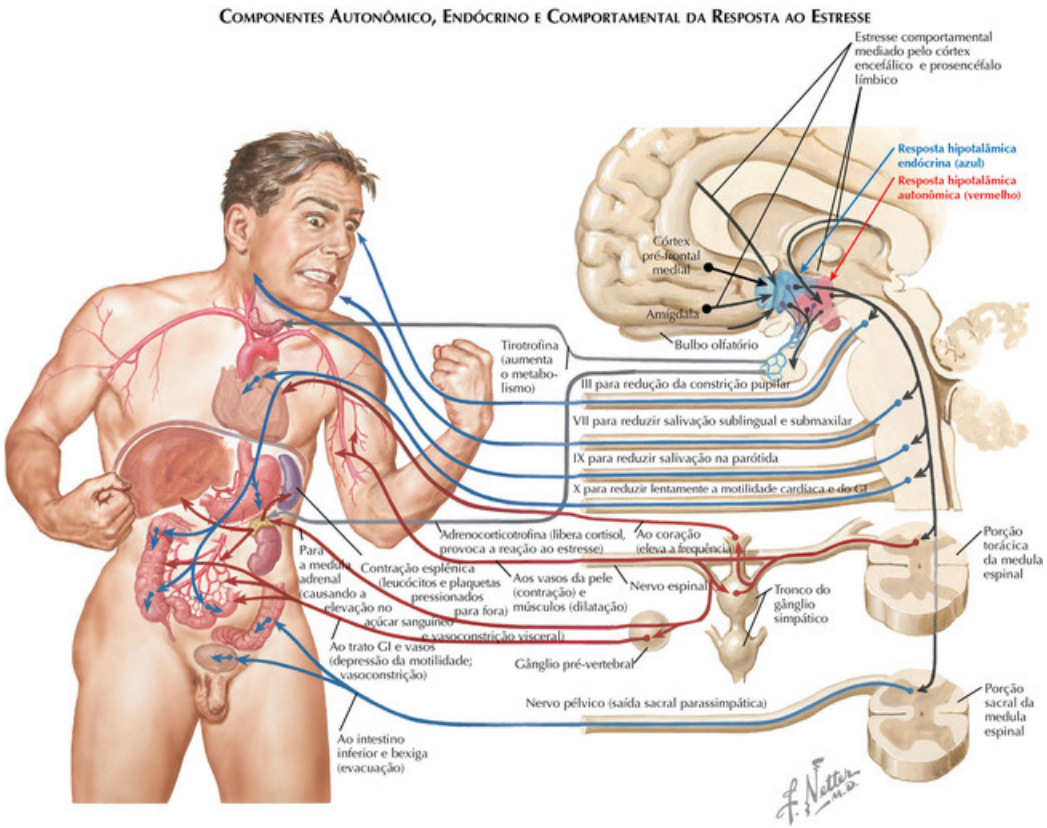

FIGURA 5-19

Resposta ao Estresse

O estresse foi definido pelo ganhador do Nobel, Hans Selye, como qualquer elevação dos níveis sanguíneos de corticosteroides. Ele estava ciente que o estímulo para o cortisol elevado poderia incluir uma ampla variedade de estressores comportamentais e fisiológicos. Entretanto, como demonstrado na Figura 5-19, o estresse envolve muito mais que somente secreção corticosteroide, incluindo outros componentes endócrinos, assim como autonômicos e comportamentais.

O estresse comportamental pode vir de diferentes fontes, porém as áreas que mais frequentemente apresentam atividade elevada sob condições estressantes, incluem o córtex pré-frontal medial (particularmente o giro do cíngulo) e porções da amígdala (particularmente o núcleo central). Essas regiões também possuem sinalizações diretas ao hipotálamo. O núcleo paraventricular do hipotálamo é particularmente importante na produção da

resposta ao estresse. Ele contém populações separadas de neurônios que regulam as respostas das hipófises anterior e posterior, assim como sinalizações autonômicas. A maioria dos neurônios de hormônios liberadores de corticotropina (CRH) que regulam a secreção do hormônio adrenocorticotrópico (ACTH), é encontrada na porção média do núcleo paraventricular. Esses neurônios são ativados por praticamente todos os estímulos estressantes, e eles secretam CRH e assim dirigem a secreção sistêmica de cortisol. A porção lateral do núcleo paraventricular possui neurônios que liberam vasopressina através da glândula hipofisária posterior. Essa resposta permite a conservação de fluidos no caso de hemorragia (p. ex., associados a lutas). As porções anterior e dorsal do núcleo paraventricular contêm células nervosas que inervam os neurônios pré-ganglionares simpáticos e parassimpáticos no bulbo e medula espinal. Esses sinais reduzem a perda de fluidos através da salivação (boca seca), preparando o sistema cardiovascular para luta ou fuga (elevada frequência cardíaca e pressão sanguínea), e fluxo sanguíneo direto aos leitos vasculares dos músculos preparando para ação.

Entretanto, é provável que respostas comportamentais ao estresse sejam mais familiares e angustiantes para a maioria dos indivíduos. Os sintomas mais proeminentes de estresse é a superexcitação, na qual o indivíduo reage exacerbadamente a um estímulo diário. Isso pode incluir uma tendência a se tornar agressivo ou com raiva facilmente. À noite, indivíduos sob estresse geralmente têm dificuldade em dormir. Estudos de tomografia por emissão de pósitrons (TEP) em pacientes com insônia demonstram ativação das mesmas regiões cerebrais (córtex pré-frontal medial, amígdala, hipotálamo) que estão ativadas em animais sob estresse experimental.

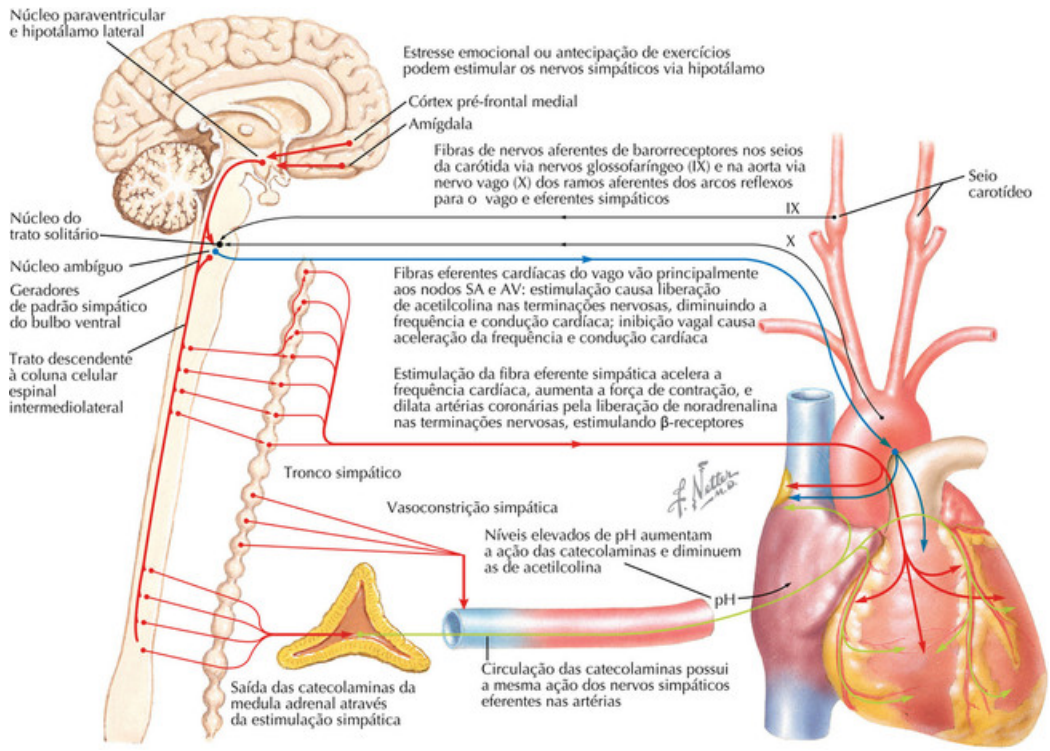

FIGURA 5-20

Regulação Hipotalâmica da Função Cardiovascular

O hipotálamo é o componente-chave na rede do sistema nervoso central (SNC) que administra o coração e a circulação. Diferentes comportamentos, desde respostas emocionais a atividades motoras, necessitam de ativação de diferentes componentes da rede de controle cardiovascular. Neurônios no córtex encefálico enviam sinais ao córtex pré-frontal medial, particularmente o córtex infralimbico e amígdala. Eles enviam axônios aos neurônios hipotalâmicos que guiam a resposta cardiovascular, incluindo o núcleo paraventricular e região hipotalâmica lateral. Os axônios hipotalâmicos descendentes inervam pontos do tronco encefálico envolvidos em padrões de resposta cardiovascular, como o núcleo parabraquial e as formações reticular bulbar ventromedial e ventrolateral.

O núcleo parabraquial recebe sinais sensitivos viscerais e de dor, e organiza padrões de respostas cardiovasculares vistas durante excitação causada pela dor, aflição respiratória ou desconforto gastrointestinal

(elevada pressão sanguínea e frequência cardíaca). Ele faz isso por projeções diretas aos corpos celulares simpáticos e parassimpáticos, assim como gera um padrão bulbar.

No bulbo, existem geradores-padrão distintos nas regiões ventromedial e ventrolateral. O bulbo ventromedial recebe sinais dos grupos celulares hipotalâmicos envolvidos na termorregulação, e ele organiza os padrões de respostas simpáticas necessárias para a termogênese (elevada frequência cardíaca e ativação do tecido adiposo marrom, com o desvio do fluxo sanguíneo da pele para um leito vascular profundo). Isso também requer elevação da frequência cardíaca para lidar com a elevada demanda cardíaca da hipertermia. O bulbo ventrolateral, em contraste, produz padrões de respostas necessárias para a manutenção da pressão sanguínea durante a postura ereta, chamados reflexos barorreceptores.

Outros axônios hipotalâmicos descendentes vão diretamente para o núcleo do trato solitário, assim como neurônios pré-ganglionares no núcleo ambíguo no bulbo, que controlam a frequência cardíaca através do nervo vago e coluna intermediolateral da medula espinal, que controla a vasoconstrição. Eles podem produzir padrões de ativação autonômica que são organizados no nível hipotalâmico, como respostas ao estresse ou fome.

Os alvos do tronco encefálico desse sistema descendente coordenam os reflexos cardiovasculares. Por exemplo, o seio do nervo carotídeo (um ramo do nervo glossofaríngeo) e do nervo depressor aórtico (um ramo do nervo vago) trazendo informação ao núcleo do trato solitário a respeito do estiramento aórtico e carotídeo. Quando a pressão sanguínea está elevada, neurônios no núcleo do trato solitário ativam neurônios cardiovagais no núcleo ambíguo para desacelerar o coração e inibir neurônios do bulbo ventrolateral que mantêm o tônus da pressão sanguínea pela ativação de neurônios pré-ganglionares simpáticos vasoconstritores. Esse reflexo do barorreceptor pode ser modificado por sinais hipotalâmicos descendentes durante períodos de estresse, por exemplo, pode haver um aumento simultâneo na pressão sanguínea e frequência cardíaca sem ativação do reflexo barorreceptor.

Projeções do hipotálamo na coluna intermediolateral pode ativar diretamente as células ganglionares simpáticas relacionadas com a cardioaceleração e a força de contração, para aumentar o débito cardíaco. Outros axônios hipotalâmicos descendentes podem contatar neurônios pré-

ganglionares adrenais, resultando no aumento da adrenalina circulante, que também aumenta a vasoconstrição e o débito cardíaco.

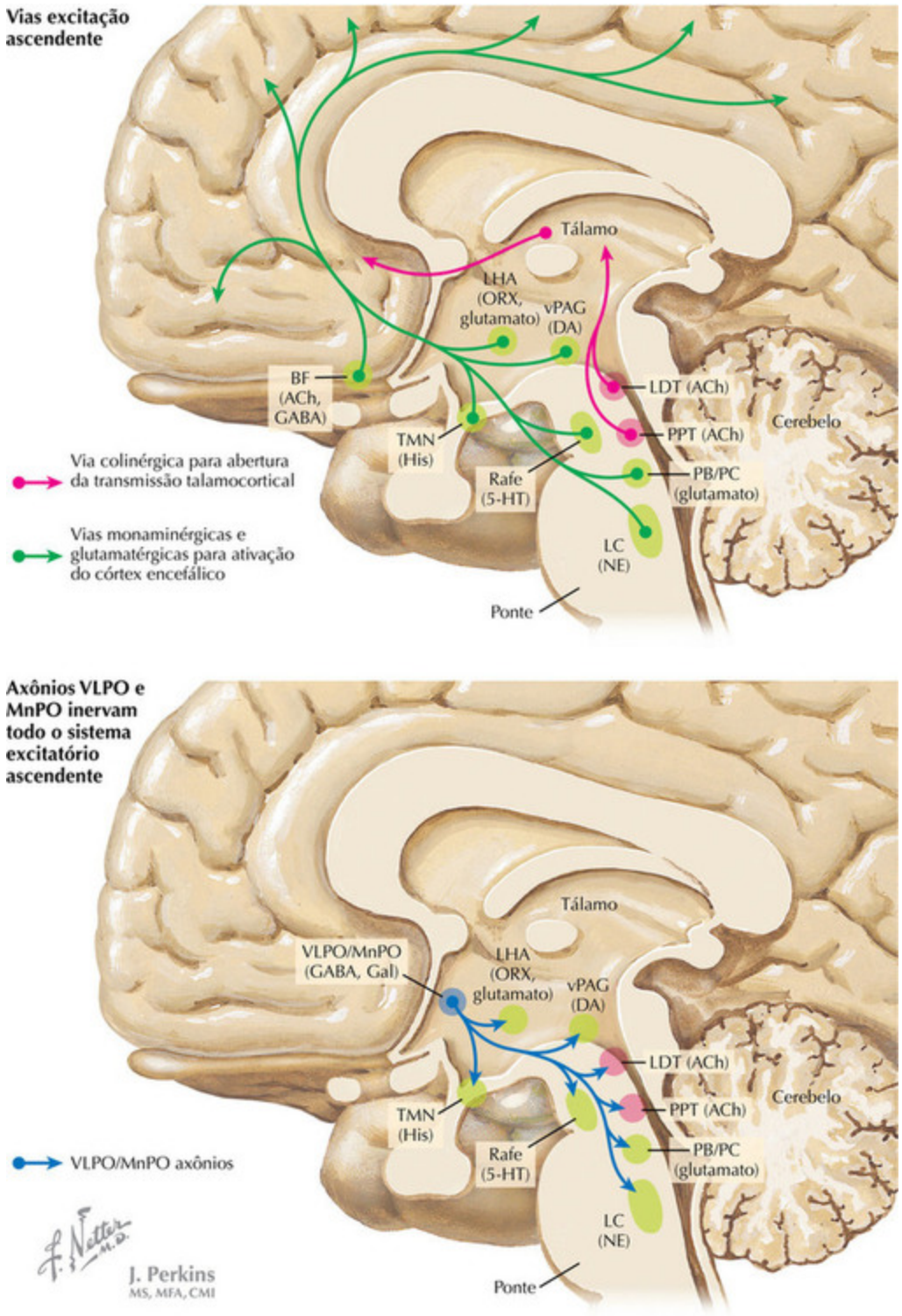

FIGURA 5-21

Regulação Hipotalâmica do Sono

O encéfalo é mantido desperto pelo sistema ascendente excitatório que origina-se na ponte rostral e mesencéfalo caudal. Os neurônios que ativam o acordar do prosencéfalo consistem principalmente de populações de células que possuem neurotransmissores monoamina, acetilcolina (ACh) e o transmissor excitatório glutamato. Os neurônios colinérgicos nos núcleos tegmental pedunculopontino (PPT) e tegumento laterodorsal (LDT) fornecem o sinal principal aos núcleos de transmissão talâmicos e núcleos talâmicos reticulares. O último é uma camada de interneurônios de ácido γ-aminobutírico e gabaérgicos, que ficam na superfície do tálamo. Os sinais colinérgicos inibem o núcleo reticular e ativam os núcleos de transmissão, isso melhora a transmissão talamocortical na informação sensitiva.

Ao mesmo tempo, uma série de grupos celulares monoaminérgicas no tronco encefálico superior fornece uma via ascendente que ultrapassa bastante o tálamo e vai diretamente para o córtex encefálico. Estão inclusos os neurônios neuroadrenérgicos (NE) no *locus ceruleus* (LC), neurônios serotoninérgicos (5-HT) na rafe dorsal e no núcleo da rafe médio, neurônios dopaminérgicos (DA) na substância cinzenta periaquedutal ventral (vPAG) e neurônios histaminérgicos (His) no núcleo tuberomamilar (TMN) no hipotálamo. Eles são unidos por neurônios glutamatérgicos nos núcleos parabraquial e *pré-ceruleus* (PB/PC). Todos esses grupos celulares enviam axônios através da região hipotalâmica lateral (LHA), onde estão unidos por axônios ascendentes dos neurônios de orexina (ORX) e de neurônios glutamatérgicos na região hipotalâmica lateral. A via passa através do prosencéfalo basal (PB), onde neurônios colinérgicos adicionais (que inervam neurônios piramidais corticais) e neurônios gabaérgicos (que inervam interneurônios inibitórios corticais) unem-se. Acredita-se que essas sinalizações excitem os neurônios corticais encefálicos e melhorem sua capacidade de processar a informação.

Durante a vigília, esses dois caminhos estão ativos no nível máximo. Quando o encéfalo cai no sono, o eletroencefalograma diminui, o indivíduo entra em ondas lentas (sono de movimentos oculares não rápidos [MONR]), e o disparo desses grupos celulares é diminuído. Entretanto, intermitentemente durante o ciclo do sono, quando o indivíduo entra em MOR, ou ativa o sono com sonhos, os neurônios colinérgicos e alguns neurônios glutamatérgicos no núcleo parabraquial novamente iniciam o disparo em alto nível, enquanto o sistema monoamina interrompe os

disparos completamente. A disparidade na atividade pode levar ao estado de sonhos.

O sono é regulado, pelo menos em parte, por duas populações de neurônios na região pré-óptica. Neurônios pré-ópticos médios (POMn) parecem disparar em resposta a vigília prolongada, porém não sozinhos para produzir sono. Entretanto, neurônios no núcleo pré-óptico ventrolateral (POVL) iniciam o disparo na manifestação do sono, e ambos continuam a disparar durante o estado de sono. O núcleo pré-óptico ventrolateral projeta aos componentes do sistema excitatório ascendente, e seus neurônios contêm o neurotransmissor inibitório GABA e o neuropeptídeo inibitório galanina (Gal), que parecem importantes em desligar a excitação e permitir que o sono ocorra. Neurônios gabaérgicos nos neurônios pré-ópticos médios também contatam alguns dos mesmos alvos. Animais com lesões pré-ópticas ventrolaterais podem perder um terço, ou mais, do seu sono total.

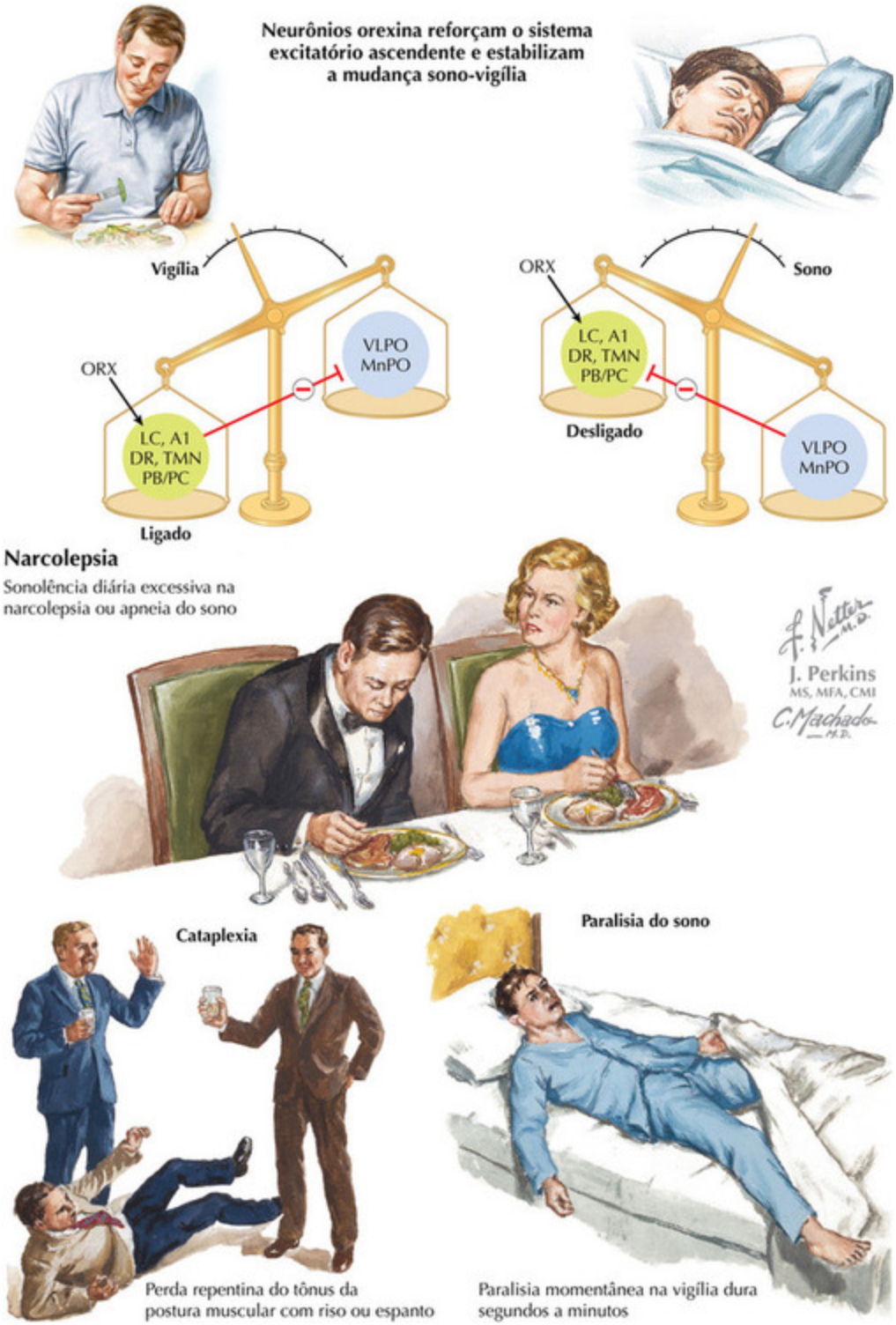

FIGURA 5-22

Narcolepsia: Um Distúrbio Hipotalâmico

Narcolepsia é um distúrbio complexo que foi descrito primeiramente na década de 1800. Pacientes geralmente tinham a manifestação de seus sintomas em sua adolescência ou nos seus 20 anos, quando se tornavam anormalmente sonolentos durante o dia e podendo cair no sono se não estimulados, por um curto período de tempo. Quando um colega conta uma piada, eles podem repentinamente perder sua força muscular e deslizar gradualmente para o chão, incapazes de se levantar ou até sentar, uma condição chamada de cataplexia. Pacientes narcolépticos também podem ter paralisia do sono quando estão caindo no sono, ou ao acordar com consciência, porém incapazes de se mover, ou podem ter sonhos em seu estado de vigília enquanto caem no sono (alucinações hipnagógicas) ou enquanto acordados (alucinações hipnopômpicas). Todos esses fenômenos representam uma fraqueza nos limites entre diferentes estados de vigília-sono, particularmente com componentes REM do sono (atonia muscular, sonhos) sendo introduzidos na vigília.

A causa da narcolepsia permaneceu misteriosa até novos neurotransmissores, orexina (também chamada de hipocretina), serem descobertos em 1998. Ou neurônios orexina são encontrados na região hipotalâmica lateral. Eles têm como alvo os principais componentes do sistema excitatório ascendente, em ambos os receptores de orexina são excitatórios. Neurônios orexina disparam mais rapidamente durante a vigília, particularmente durante a exploração do ambiente na vigília. Assim, os neurônios orexina parecem desempenhar um papel-chave na manutenção e estabilidade do estado de vigília.

Logo após sua descoberta, se tornou claro que aquele defeito genético podia provocar a perda da sinalização pelos neurônios orexina, podendo causar a narcolepsia em cobaias. Em seres humanos, entretanto, mutações genéticas são raras como causa de narcolepsia; a maioria dos indivíduos com narcolepsia parece ter perda dos neurônios orexina, talvez devido a um ataque autoimune.

Os neurônios orexina estabilizam o estado comportamental reforçando a vigília e bloqueando os indivíduos de caírem diretamente no sono REM. Na ausência de hormônios orexina, o estado de vigília é menos estável, e os indivíduos caem no sono facilmente. Eles também entram no sono REM rapidamente após dormirem, e podem ter fragmentos de sono REM

(sonhos, atônia muscular) ocorrendo em períodos errados, representando episódios de alucinações hipnagógicas, paralisia do sono e cataplexia.

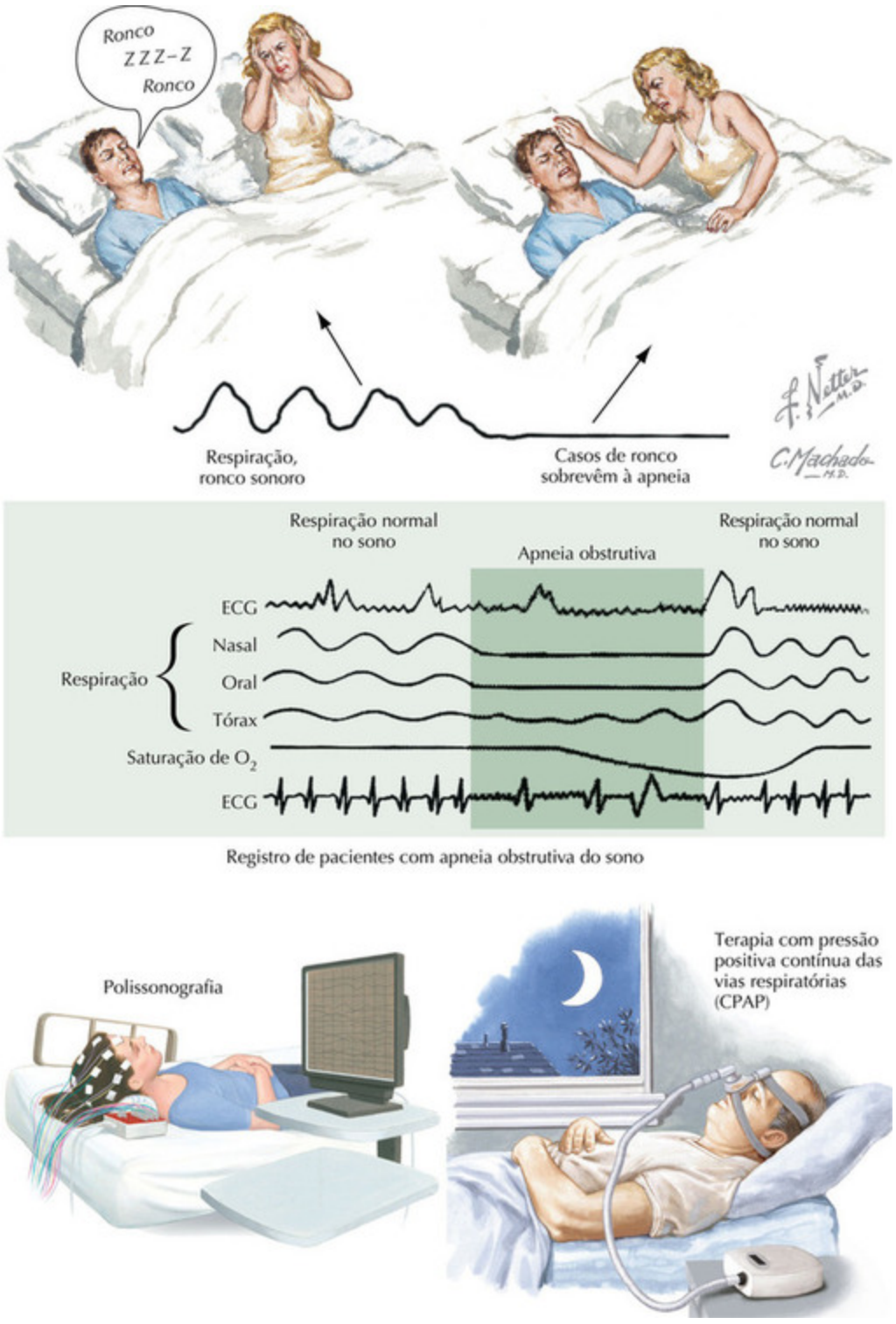

FIGURA 5-23

Distúrbios Respiratórios do Sono

Distúrbios respiratórios do sono incluem uma variedade de distúrbios, indo de ronco a total interrupção do fluxo respiratório, ou apneia durante o sono. *Apneia obstrutiva do sono* ocorre quando o relaxamento da língua e músculos da via respiratória leva ao colapso da via, resultando no ronco, redução do fluxo do ar (hipoapneia), ou até o bloqueio total do fluxo respiratório (apneia). Pacientes com *apneia central do sono* têm controle da respiração reduzido durante o sono (*apneia central do sono*). Apneia central do sono pode ocorrer como um problema congênito em crianças, podendo ser causada por uma mutação no gene *Phox 2b*, que é necessário para o desenvolvimento dos neurônios quimiorreceptores de CO_2 no bulbo. Entretanto, também pode ser causado por danos no bulbo ou medula espinal gerando uma falha na respiração durante o sono ("maldição de Ondine"). Apneia central do sono é vista frequentemente em adultos mais velhos que desenvolveram insuficiência cardíaca congestiva ou doença respiratória (causando o aumento e diminuição da respiração de Cheyne-Stokes durante o sono). Em muitos pacientes adultos mais velhos, uma combinação de apneia central e obstrutiva do sono pode ser vista, sendo algumas vezes chamada de distúrbio respiratório complexo do sono. O paciente típico com apneia obstrutiva do sono desperta após um breve intervalo tentando respirar, a via respiratória se abre, e a respiração é retomada. Esse ciclo pode se repetir a noite toda de poucos em poucos minutos. Os pacientes geralmente não sabem que despertaram, mas geralmente se sentem sonolentos durante o dia. Algumas vezes o paciente reclama de dores, perda da memória ou função cognitiva, que pode ser elevada pela perda de sono. Frequentemente o parceiro perceberá primeiro que algo está errado quando o som do ronco se torna intolerável, ou nota a perda periódica da respiração. Os episódios de apneia geralmente aumentam de frequência quando o paciente ingere bebidas alcoólicas ou dorme de costas. Apneia obstrutiva do sono é mais comum entre indivíduos idosos, homens e naqueles com obesidade e grandes tamanhos de colarinho, porém isso também é observado em mulheres, crianças e adultos jovens que tiveram o aumento das tonsilas e adenoides, anomalias da estrutura craniofacial que comprometem o diâmetro da via respiratória, ou distúrbios neuromusculares que provocam a flacidez dos músculos da via respiratória.

Apresentação Clínica

Ronco pronunciado, um indicador clássico de possível apneia do sono, está relacionado com vibrações no tecido superior da via respiratória. A apneia ocorre quando a obstrução da via respiratória superior se torna completa. Ocorre uma diminuição da saturação de oxigênio sanguíneo como aumento dos níveis de dióxido de carbono correspondentes levando ao despertar do sono. O paciente geralmente não está ciente desses eventos; entretanto, o parceiro é acordado e, compreensivelmente, é assustado pela pausa na respiração do paciente. Paradoxalmente, a maioria dos pacientes com apneia obstrutiva do sono não relata falta de ar ou ofegância, e desconhece sua apneia. Embora eles possam sentir que dormiram bem, exibem sono diurno excessivo, que resulta em lapsos de atenção e caem no sono inapropriadamente. Disparidade da função cognitiva pode imitar depressão ou demência, e crianças com distúrbios respiratórios do sono apresentam problemas com o controle da atenção e comportamental, que pode atrapalhar o andamento escolar. Casos graves (>30 episódios por hora) e possivelmente aqueles com graus moderados de apneia (15 a 29 episódios por hora) estão sob risco elevado de distúrbios cardiovasculares, incluindo hipertensão, infarto do miocárdio, arritmias cardíacas e derrame. A hipertensão pode se desenvolver de níveis elevados de catecolaminas gerados por apneias. Além disso, a pressão intratorácica negativa causada pelo esforço em respirar, pode levar ao aumento da secreção de aldosterona, promovendo o aumento do volume do fluido intravascular. A pressão venosa central elevada pareada com o aumento da pressão intratorácica negativa aumentando a força transmural afetando o coração, que produz remodelagem cardiovascular e alteração da fisiologia cardiopulmonar. Perda de sono também provoca resistência a insulina, que pode predispor ao diabetes e aumentar a massa corpórea, que futuramente agrava a apneia do sono e hipertensão.

Diagnóstico e Tratamento

Um estudo do sono que acompanha toda a noite é a melhor maneira de detectar e quantificar os eventos de apneia. Adultos saudáveis podem sofrer quatro apneias por hora de sono à noite; em crianças mais de 1,5 evento/hora é considerado anormal. O tratamento de apneia obstrutiva do sono começa com a correção de anormalidades anatômicas da via

respiratória, incluindo remoção de adenoides e tonsilas aumentadas em crianças. Redução de fatores de risco, como obesidade e ingestão de álcool à noite, podem ajudar. Se não houver a cura, pressão positiva contínua das vias respiratórias (CPAP), que usa pressão do ar para forçar a abertura da via respiratória durante o sono, previne a apneia e reduz a sonolência diurna e o risco cardiovascular. Pacientes com apneia do sono grave e moderada são significativamente beneficiados com o uso da CPAP, melhorando a excitação noturna e o risco cardiovascular. Geralmente, os pacientes tratados relatam que não percebiam como eram sonolentos até experimentar os resultados do tratamento.

SONO REM DISTÚRBIOS COMPORTAMENTAIS

Pacientes que perderam a habilidade de estarem paralisados durante o sono REM começam a agir durante seus sonhos e geralmente não estão cientes dessas ocorrências porque os episódios ocorrem durante o sono. Geralmente os primeiros episódios são observados pelos cônjuges dos pacientes

FIGURA 5-24

Parasomnias

Parasomnias são caracterizadas por movimentos ou comportamentos, incomuns ou indesejados, que ocorrem durante o sono noturno.

Movimentos periódicos dos membros (MPMs)

Tipicamente, o paciente sofre episódios de movimentos breves e repetidos de pernas, desde uma simples dorsoflexão do dedão do pé até uma violenta flexão de toda extremidade inferior. Isso pode ocorrer em intervalos regulares, até várias vezes por minuto, durante toda a noite. Se os movimentos são brandos, nem o paciente nem o parceiro podem reconhecer os MPMs. Por outro lado, se mais violentos, os movimentos podem acordar o paciente, parceiro, ou ambos. Embora os MPMs leves possam não estar associados às excitações e não são de significância clínica, em alguns pacientes os MPMs mais pronunciados podem provocar despertares repetidos. Como resultado, o paciente pode desenvolver sonolência diurna. Os MPMs geralmente podem ser tratados com sucesso com agonistas de dopamina, como ropinirol ou pramipexol, ou com benzodiazepínicos, como clonazepam.

Síndrome das pernas inquietas (SPI)

A SPI geralmente ocorre nos mesmos pacientes que possuem MPMs, embora exista outro grupo de pacientes com SPI que não tem MPMs. Os pacientes com SPI possuem uma vontade irresistível de mover as pernas, especialmente enquanto sentados ou deitados; esses sentimentos são aliviados quando o paciente se levanta ou caminha. O paciente frequentemente descreve o sentimento como uma sensação desconfortável nas pernas que é aliviada somente pela movimentação delas. Muitos dos pacientes com SPI apresentam deficiência de ferro ou baixos níveis de ferritina, e o tratamento com ferro desses pacientes pode ajudar. Além disso, os sintomas de SPI podem ser sucessivamente tratados com agonistas de dopamina, benzodiazepínicos ou fármacos opioides. Antidepressivos e estimulantes podem exacerbar a SPI e MPM, sugerindo que muitos casos podem ter uma causa hereditária.

Distúrbios do comportamento do sono REM

Pacientes com distúrbio do comportamento do sono REM (DCR) exibem atividade motora complexa durante o sono REM. Durante o sono REM, quando o sonho realmente ocorre, há uma ativação das vias reticuloespinais que resulta na inibição profunda dos neurônios motores, resultando em paralisia profunda dos músculos voluntários em indivíduos normais. Em pacientes com DCR, esta paralisia é quebrada e ocorrem movimentos espasmódicos intermitentes, e algumas vezes comportamentos complexos durante o sono REM. Em muitos aspectos, o DCR é o oposto do ataque de cataplexia vistos em pacientes com narcolepsia, que têm ativação do sistema de paralisia do sono REM enquanto acordados. Pacientes com DCR geralmente parecem estar lutando contra atacantes e relatam sonhos que combinam com suas ações. Entretanto, assim como no MPM, pacientes com DCR geralmente não sabem dessas ocorrências, a menos que sejam citados pelo parceiro, ou quando o paciente cai da cama e é ferido durante uma incursão. DCR geralmente é tratada tanto com clonazepam quanto com melatonina. Entretanto, em casos graves, o parceiro pode ter que dormir em quarto separado e o colchão colocado no chão, a mobília removida e janelas fechadas para prevenir o paciente de se machucar ou a seu parceiro durante um ataque. Alguns pacientes usam grandes cintos sobre o leito para evitar tais excursões. A maioria dos pacientes com DCR idiopática (nenhuma outra causa predisponente) é de homens, e o pico das manifestações ocorre entre os 50 e 60 anos. Estudos recentes revelam que a maioria dos pacientes com DCR idiopática desenvolveu subsequentemente uma sinucleinopatia, geralmente doença de Parkinson ou demência com corpos de Lewy, porém ocasionalmente atrofia de múltiplos sistemas. Entretanto, o período para diagnosticar esses distúrbios neurodegenerativos pode ser prolongado, com cerca de metade dos pacientes com DCR desenvolvendo sinucleinopatia em 12 anos, e quase 80% em 20 anos. Em um relato de caso, a noiva do paciente descobriu seu DCR em sua noite de núpcias aos 21 anos de idade, e ele não desenvolveu doença de Parkinson até seus 72 anos. Outros fatores de risco incluem o uso de antidepressivos que previnem a recaptação de serotonina ou noradrenalina. Novamente, essa situação representa o oposto da cataplexia, o desenvolvimento da atonia REM durante a vigília em pacientes narcolépticos, em que os antidepressivos suprimem os ataques.

Terror noturno, insônia, enurese noturna

Esses distúrbios normalmente ocorrem em crianças e raramente persistem até a vida adulta. Como um grupo, essas parasomnias infantis tendem a ocorrer durante o estágio mais profundo do sono lento e tendem a se tornar mais breves e menos profundas durante a maioridade. Tipicamente, o paciente com terror noturno se senta repentinamente na cama, tem dilatação de pupilas, uma expressão assustada e pulso acelerado. Ocasionalmente, o indivíduo afetado pode sair da cama repentinamente com tanto vigor que ele ou ela pode provocar uma lesão. Geralmente, a criança volta a dormir sem nenhuma recordação do evento. Se acordado durante o terror noturno, a criança descreve um sentimento ou imagem assustadora, porém não um sonho complexo. Embora não exista nenhum resultado adverso do terror noturno, eles podem ser bastante assustadores aos pais, e é importante distingui-los de outros eventos noturnos mais raros, como as convulsões.

Andar durante o sono ou sonambulismo, também tende a ocorrer em crianças durante sono lento profundo. A criança pode andar e falar, mas frequentemente a fala é balbuceada ou incoerente. O paciente geralmente pode ser levado de volta à cama e não se lembrará do incidente no dia seguinte. Frequentemente, uma explicação do problema à família é suficiente.

Enurese noturna ou "molhar a cama" ocorre tipicamente nessa mesma faixa etária e também durante a parte mais profunda do sono lento. Em geral o paciente não está ciente do evento, acordando com roupas de cama úmidas.

Todas estas parasomnias infantis frequentemente respondem a fármacos que reduzem a tendência em cair no sono lento, como antidepressivos tricíclicos ou benzodiazepínicos.

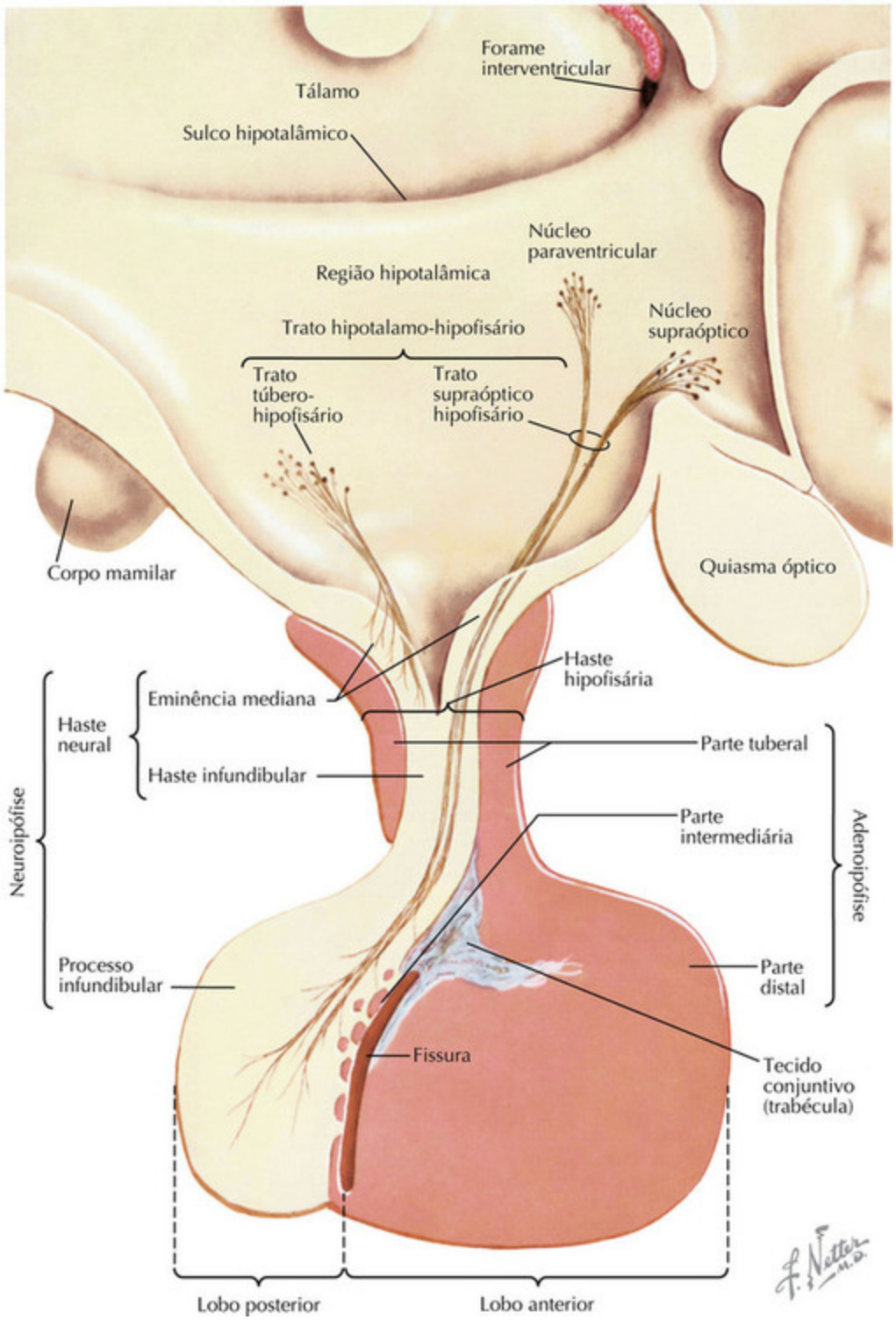
Forame interventricular
Tálamo
Sulco hipotalâmico
Núcleo paraventricular
Região hipotalâmica
Núcleo supraóptico
Trato hipotalamo-hipofisário
Trato túbero-hipofisário
Trato supraóptico hipofisário
Corpo mamilar
Quiasma óptico
Haste hipofisária
Eminência mediana
Haste neural
Haste infundibular
Parte tuberal
Parte intermediária
Neuroipófise
Adenoipófise
Processo infundibular
Parte distal
Fissura
Tecido conjuntivo (trabécula)
Lobo posterior
Lobo anterior

FIGURA 5-25

Divisões da Glândula Hipofisária e suas Relações com o Hipotálamo

A *glândula hipófise* (*hipófise*) é uma estrutura mediana na base do hipotálamo, no qual é conectada através da haste hipofisária. A glândula tem o formato aproximado de um feijão, medindo 6 mm (dimensão superior-inferior) por 9 mm (dimensão anterior-posterior) por 13 mm (dimensão transversal), e pesa de 500 a 600 mg.

A glândula é composta da adenoipófise e neuroipófise, que são distintas embriológica, anatômica e funcionalmente. O primeiro deriva da *bolsa de Rathke*, uma protuberância ectodérmica do estomodeu primitivo, ao passo que o último deriva da ectoderme neural e pode ser considerada uma extensão do hipotálamo.

A adenoipófise compreende as *partes distal*, *intermediária* e *tubular* (uma pequena porção da adenoipófise enrolada em torno da neuroipófise na haste). A *parte distal* também é conhecida como *lobo anterior* (ou parte glandular), ao passo que a parte intermediária é pouco desenvolvida em seres humanos. A parte intermediária possui um tecido conjuntivo trabecular separando os lobos anterior e posterior, como uma fenda estreita ou vários cistos pequenos no local da bolsa embrionária de Rathke. Durante o desenvolvimento, populações de células-tronco diferenciam-se sob a influência de fatores de transcrição específicos.

Muitos tipos de células diferenciadas surgem de um precursor comum de células-tronco, incluindo somatotrofos, lactotrofos, mamosomatotrofos e tireotrofos. *Somatotrofos* secretam *hormônio do* crescimento, constituem cerca de 50% da população celular na adenoipófise, e estão presentes principalmente no flanco lateral do lobo anterior.

Lactotrofos secretam a *prolactina*, contando com aproximadamente 9% das células da adenoipófise, e estão concentrados nas regiões posterolaterais no lobo anterior. Mamosomatotrofos secretam hormônio de crescimento e prolactina.

Tireotrofos secretam a tireotropina, constituem cerca de 5% das células da adenoipófise e estão concentrados nas regiões anteromediais da parte distal.

Corticotrofos sintetizam pró-opiomelanocortina, que é clivada em vários fragmentos proteolíticos, incluindo a corticotropina. Corticotrofos contam com aproximadamente 20% de células da adenoipófise e estão presentes principalmente na porção média do lobo anterior assim como na parte intermediária. Em indivíduos mais velhos, alguns corticotrofos também estão presentes na neuroipófise adjacente.

Gonadotrofos constituem aproximadamente 10% das células na adenoipófise, estão distribuídos por todo lobo anterior e parte tubular, e secretam o hormônio folículo estimulante e o hormônio luteinizante. Outras populações celulares não secretórias na adenoipófise incluem as células foliculares e folículo-estreladas.

A *neuroipófise* consiste da haste neural, a mesma subdividida em eminência mediana e haste infundibular (também conhecida como infundíbulo), e o processo infundicular (lobo posterior, parte nervosa ou lobo neural). A neuroipófise contém axônios neuronais, cujos corpos celulares estão presentes nos núcleos hipotalâmicos supraóptico e paraventricular. A maioria desses axônios acaba no lobo posterior, com uma minoria de axônios terminais localizados na eminência mediana e infundíbulo. Hormônios antidiuréticos e ocitocina são sintetizados nos corpos celulares de neurônios nos núcleos supraóptico e paraventricular, são transportados pelos axônios e secretados dos axônios terminais por exocitose em resposta a impulsos nervosos. A neuróglia é a célula da glia que apoia o axônio terminal na neuroipófise.

A glândula hipófise recebe um rico suporte sanguíneo, compatível com seu papel de órgão endócrino. Seu suporte sanguíneo deriva de ramos pareados das artérias hipofisárias superior e inferior. Ramos das artérias hipofisárias superiores formam o plexo primário do *sistema capilar porta-hipofisário* na eminência mediana e infundíbulo, onde estão próximos a inúmeras terminações nervosas de axônios originárias do hipotálamo. Após excitação, esses neurônios secretam muitos hormônios liberadores e inibitórios distintos no sistema porta, que saem da haste hipofisária nas veias porta para alcançar o plexo secundário do sistema hipofisário porta-capilar presente na adenoipófise, e também estimulam ou inibem a secreção hormonal em células de maneira específica. Ramos das artérias hipofisárias inferiores suprem diretamente o lobo posterior e anastomosam com ramos

dos vasos hipofisários superiores. Sangue da adenoipófise e neuroipófise deixa a hipófise por várias veias que drenam para o seio cavernoso.

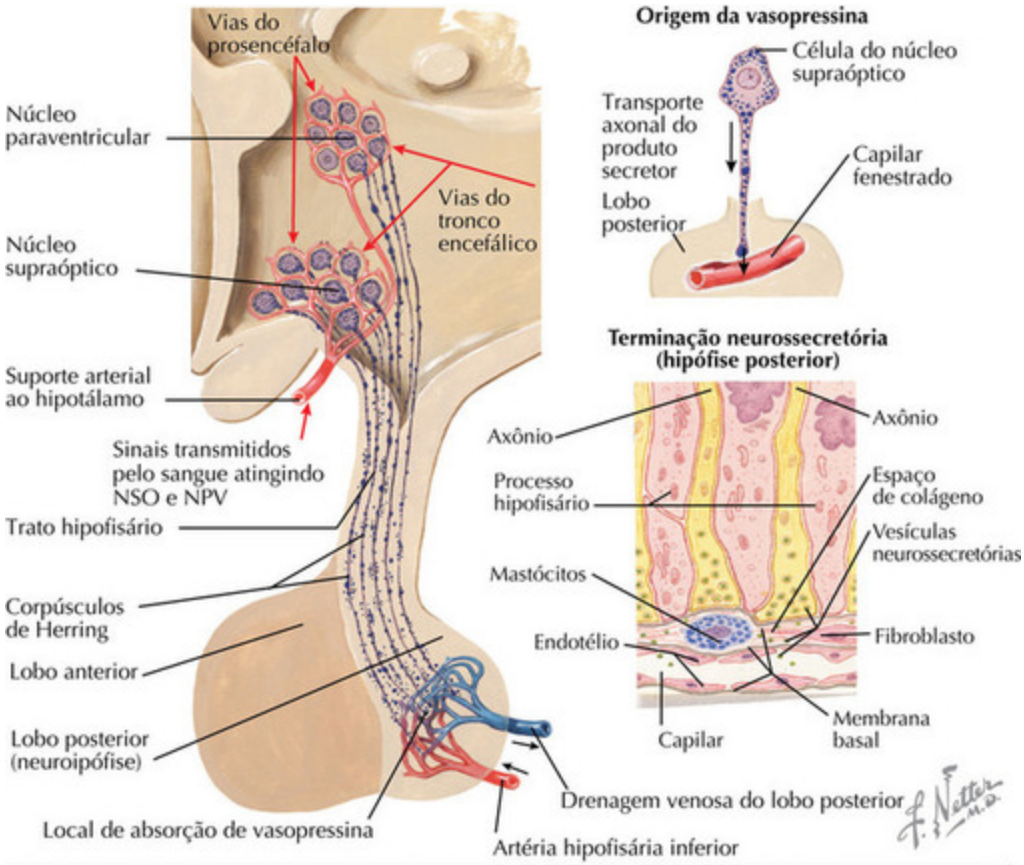

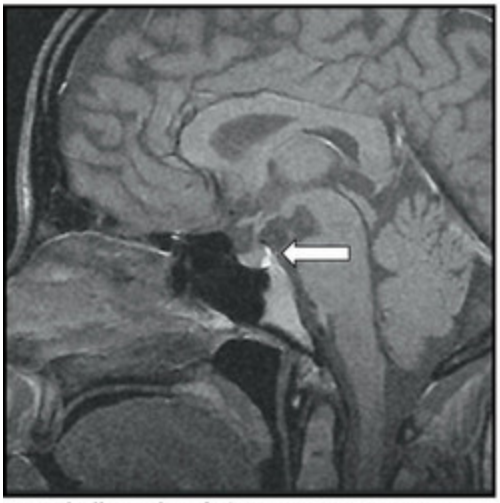

Ponto brilhante hipofisário posterior. Imagem de RM sagital ponderada em T1 apresentando hipersensitividade (*seta*) no aspecto posterior da sela turca

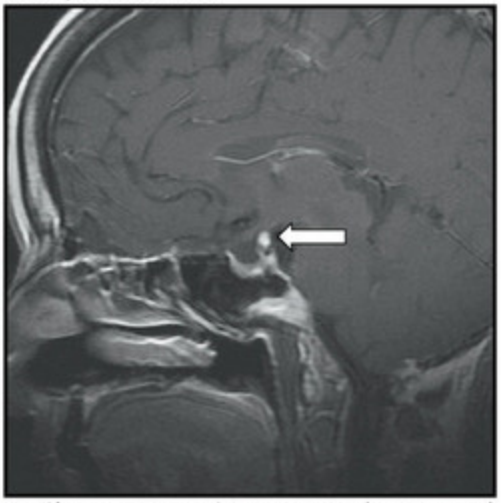

Hipófise posterior ectópica. Imagem de RM sagital apresentando hipersensitividade (*seta*) no aspecto posterior do infundíbulo hipofisário

Imagens reimpressas com permissão de Young WF. The Netter Collection of Medical Illustrations, Volume 2 - Sistema endócrino. Elsevier, Filadélfia, 2011.

FIGURA 5-26

Hipófise Neuroipófise

A *neuroipófise*, incluindo a haste hipofisária e o lobo hipofisário posterior, é uma extensão do hipotálamo. Ele é embriologicamente derivado da ectoderme neural. Durante seu desenvolvimento, neurônios magnocelulares dos *núcleos hipotalâmicos supraóptico e paraventricular* enviam seus axônios inferiormente formando a neuroipófise. Esses axônios terminam no lobo posterior da hipófise. Além disso, um pequeno número de neurônios parvocelulares do mesmo núcleo envia axônios mais curtos, que terminam na eminência mediana e haste infundibular. *Neuróglia*, que são células da glia, sustentam esses axônios terminais. Dois *hormônios nonapeptídeos são* secretados por axônios terminais distintos na neuroipófise, incluindo *hormônio antidiurético* (*vasopressina*) *e ocitocina*. Após a secreção, esses hormônios entram nos capilares da neuroipófise e são carreados por meio das veias hipofisárias inferiores para a circulação sistêmica.

A ocitocina e o hormônio antidiurético (vasopressina) são produzidos por diferentes populações de grandes neurônios (magnocelular) em ambos os núcleos, paraventricular (NPV) e supraóptico (NSO), que liberam seus neurônios para a neuroipófise. O NPV também possui populações de pequenos neurônios neuroendócrinos que produzem hormônios liberadores de corticotropina, hormônios liberadores de tireotropina ou somatostatina, que são liberados na circulação porta hipotálamo-hipofiseal. Alguns neurônios paraventriculares no NPV também produzem ocitocina e hormônio antidiurético, que são usados como neurotransmissores centrais para controlar o sistema nervoso autônomo. A ocitocina e a vasopressina são codificadas por genes distintos, que codificam proteínas precursoras, que sofrem clivagem pós-tradução, em hormônios, uma proteína neurofisina e um peptídeo carboxiterminal chamado de copeptina. Esses são transportados em grânulos secretórios (vesículas), viajando por axônios neuronais até alcançarem seus respectivos axônios terminais, onde são armazenados até a secreção.

A presença de grânulos secretórios no lobo da hipófise posterior, dá origem a um sinal luminoso, na visão sagital da hipófise em imagens de ressonância magnética em T1, chamadas de “ponto brilhante posterior”. Isso está presente em 80% a 90% dos indivíduos saudáveis. Uma hipófise ectópica pode estar presente na base do hipotálamo ou na haste hipofisária em alguns indivíduos, que geralmente possuem a hipófise posterior com sua função inalterada. Entretanto, hipoplasia hipofisária anterior e deficiências

variadas nos hormônios hipofisários anteriores estão frequentemente presentes nesses pacientes.

Liberação de hormônios antidiurético ou ocitocina ocorre via exocitose, em resposta à propagação de potenciais de ação ao longo dos respectivos axônios. A liberação de hormônio antidiurético e ocitocina é regulada por sinais neurais específicos aos núcleos hipotalâmicos que sintetizam esses hormônios, com o glutamato representando a maioria dos neurotransmissores estimulantes e inibidores de ácido γ-aminobutírico. Ambos os estímulos osmóticos (aumento na osmolaridade do plasma, reconhecida pelos osmorreceptores hipotalâmicos) e não osmóticos (diminuição significativa no volume sanguíneo arterial efetivo, dores, náuseas, alguns medicamentos) equilibram a liberação de hormônios antidiuréticos. Uma vez secretado, o hormônio antidiurético leva ao aumento da permeabilidade hídrica nos ductos coletores nos rins, resultando na reabsorção de água e na concentração urinária. Outros efeitos dos hormônios antidiuréticos incluem a vasoconstrição, estimulação da glicogenólise e aumento da liberação de corticotropina pela hipófise anterior.

Insuficiência na síntese e secreção *de hormônio antidiurético* é a causa do *diabetes insípido central*, que é caracterizado pela eliminação de grandes volumes de urina diluída, levando ao aumento da sede. Desidratação e hipernatremia podem ocorrer geralmente se o acesso a água for limitado em pacientes não tratados. Embora lesões diversificadas no espaço hipotalâmico ou no interior da sela levem ao diabetes insípido central, também pode ser visto que adenomas hipofisários raramente causam essa condição no pré-operatório. O “ponto posterior brilhante” geralmente está ausente em imagens de ressonância magnética em pacientes com diabetes insípido central.

A *liberação de ocitocina* ocorre em resposta à sinalização neural durante o parto, amamentação e na relação sexual. Estudos em animais têm sugerido que a ocitocina tem o papel de propagar o parto e a descida do leite materno durante a amamentação. Entretanto, mulheres que são deficientes em ocitocina podem ter parto normal e lactação de sucesso, sugerindo que o papel fisiológico da ocitocina em seres humanos permanece incompreendido. Um possível papel da ocitocina sobre o comportamento está sob estudo. Existem evidências animais que a

ocitocina, como um neurotransmissor central, pode promover comportamento materno e interação social.

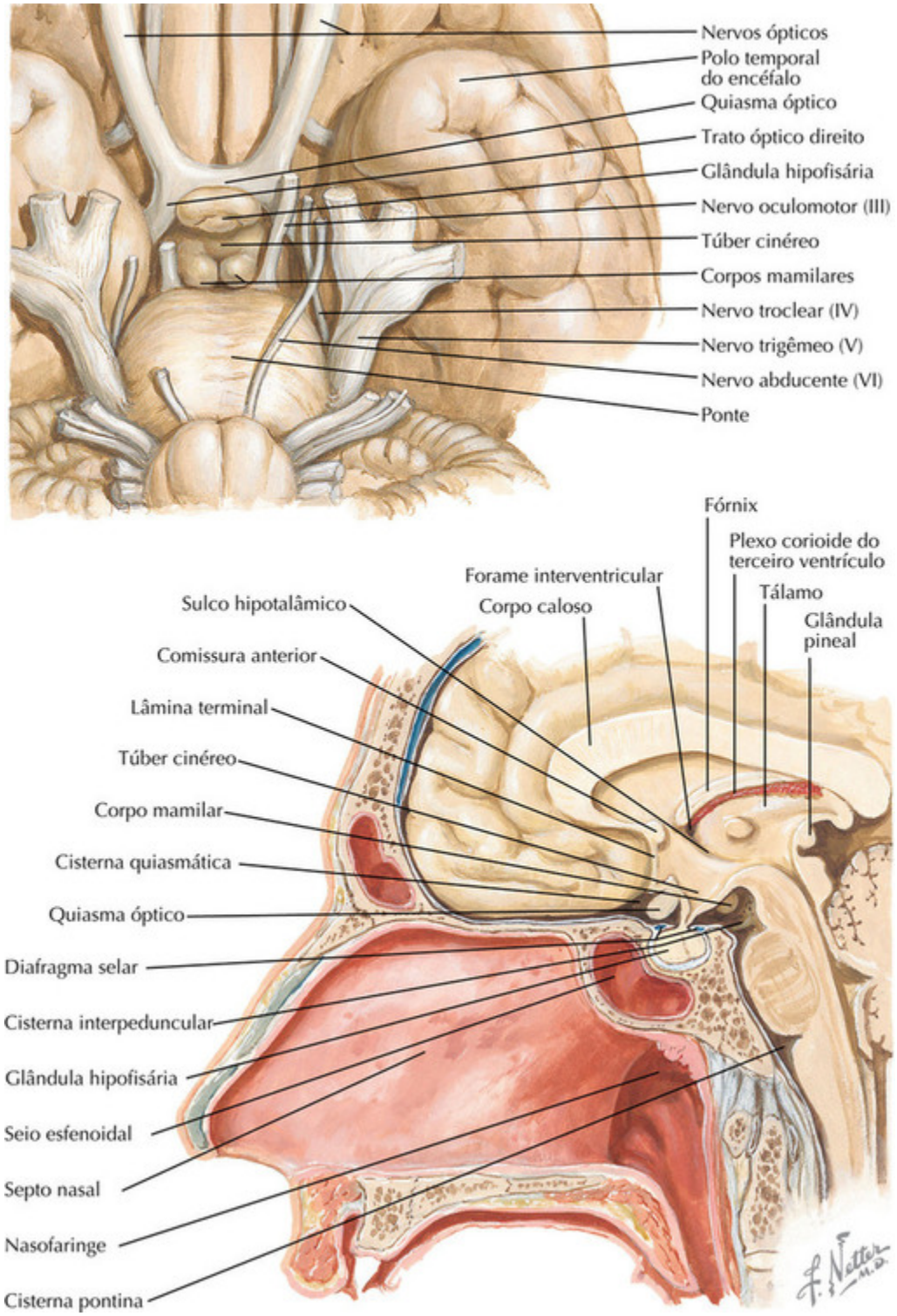

FIGURA 5-27

Relações Anatômicas da Glândula Hipófise

A glândula hipófise ocupa uma depressão (fossa) no corpo do osso esfenoide, chamada sela turca. O tubérculo selar forma a parede anterior da sela e o dorso da sela forma a parede posterior. A hipófise é superiormente coberta por uma camada circular da dura-máter, o diafragma selar. O diafragma selar é atravessado pela haste hipofisária e vasos hipofisários. Uma camada da aracnoide pode herniar através do diafragma selar em alguns pacientes, estendendo assim o espaço subaracnoide dentro do diafragma selar (exame de RM na Fig. 5-26 à direita como exemplo). Pressão crônica pulsátil exercida pelo fluido cerebroespinal pode expandir a sela, levando ao aparecimento do aumento, "*sela vazia*", que pode estar associada ao hipopituitarismo em alguns pacientes.

O *quiasma óptico* fica superior ao diafragma selar. Fibras nervosas originárias da porção nasal de cada retina atravessam o quiasma para o lado contralateral e se unem a fibras nervosas ipsilaterais, originárias na porção temporal de cada retina, que não atravessam no quiasma para formação do trato óptico. A relação anatômica entre a glândula hipofisária e o quiasma óptico é clinicamente importante, pois lesões de massa dentro da hipófise podem comprimir tanto o quiasma quanto outras porções do aparelho óptico, dando origem a uma variedade de defeitos de campo visual. Locais específicos onde a aracnoide separa-se da pia-máter formam cisternas cheias de fluido cerebroespinal, incluindo a *cisterna quiasmática* e a *cisterna interpeduncular*. Esses espaços podem ser distorcidos por lesões selares em alto crescimento e ocupando espaço da hipófise.

O *hipotálamo* está localizado superiormente na glândula hipófise e está delimitado entre o *quiasma óptico* na porção anterior, pela borda caudal dos *corpos mamilares* na porção posterior, e superiormente pelo sulco hipotalâmico. *Núcleos hipotalâmicos* distintos regulam a função da hipófise anterior através da síntese de vários hormônios estimulantes (hormônios liberador do hormônio do crescimento, hormônio liberador de corticotropina, hormônio liberador tireotropina e hormônio liberador de gonadotrofina) e hormônios inibidores (somatostatina e dopamina), liberados nos axônios terminais neuronais presentes na *eminência mediana* e *infundíbulo*. Esses hormônios são carreados via sistema porta-hipofisário à adenoipófise, onde resulta a secreção hormonal de maneira específica. As inter-relações entre o hipotálamo e a hipófise posterior estão detalhadas na

Figura 5-26. Grandes lesões surgindo acima da sela podem atingir o hipotálamo, interferindo em suas funções.

Os *seios cavernosos* estão localizados lateralmente na glândula hipófise, e recebem sangue da hipófise por veias hipofisárias. Cada seio cavernoso contém muitas estruturas importantes, incluindo a porção cavernosa da *artéria carótida interna* ipsilateral, os *nervos oculomotor, troclear e abducente*, assim como as *duas primeiras divisões (oftálmica e maxilar) do nervo trigêmeo*. Cada um desses nervos pode ser invadido por lesões que ocupam espaço, surgindo na sela e estendendo-se ao seio cavernoso. Exemplos de tais lesões incluem *meningiomas, condrossarcomas e metástase selar.* Caracteristicamente, *adenomas hipofisários* raramente causam disfunção dos nervos craniais no seio cavernoso, com exceção dos adenomas que sofrem necrose hemorrágica (apoplexia hipofisária).

O *seio circular* fica entre a glândula hipófise e subjacente ao osso esfenoide na sela, formando interconexões entre os dois seios cavernosos. O fino *assoalho selar* separa a glândula hipófise do *seio esfenoide* subjacente. O assoalho selar pode ser expandido pelo crescimento lento de massas selares, levando ao remodelamento da sela, ou corroído por massas de crescimento inferior na sela. A relação próxima entre a sela, o seio esfenoide e a nasofaringe promove uma importante rota de acesso para cirurgias na hipófise. Usando uma abordagem *transesfenoidal*, muitas massas selares podem ser ressecadas com baixa morbidade.

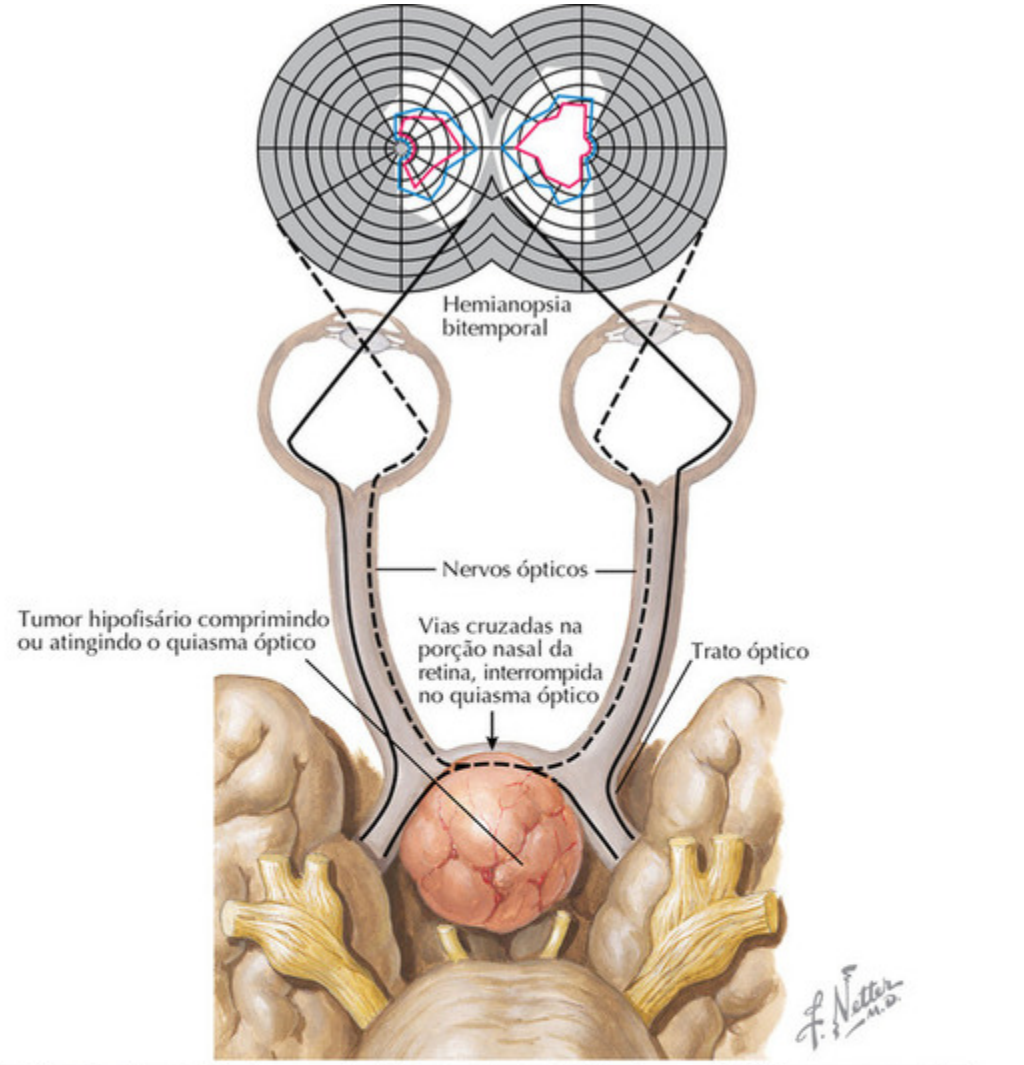

RM apresentando macroadenoma hipofisário com extensão suprasselar e do seio cavernoso direito. Quiasma óptico está ligeiramente elevado, porém os campos visuais estão normais

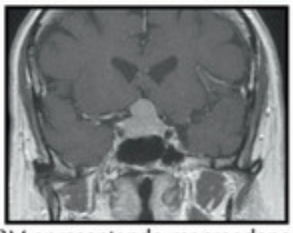

RM apresentando macroadenoma hipofisário com extensão bilateral suprasselar e do seio cavernoso. O quiasma óptico está comprimido, causando perda da visão bitemporal no quadrante superior

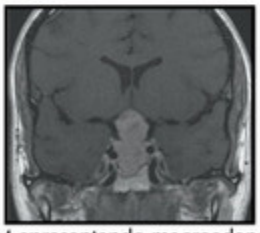

RM apresentando macroadenoma hipofisário com extensões suprasselar, cavernosa bilateral e esfenoide. O quiasma óptico está significativamente comprimido, causando hemianopsia bitemporal completa

Imagens reimpressas com permissão de Young Young WF. The Netter Collection of Medical Illustrations, Volume 2 - Sistema endócrino. Elsevier, Filadélfia, 2011.

FIGURA 5-28

Efeitos de Lesões de Massa da Hipófise no Aparelho Visual

A estreita relação anatômica entre a hipófise a o aparelho óptico, especialmente o quiasma óptico, mas também os *nervos ópticos pré-quiasmáticos* e os *tratos ópticos pós-quiasmáticos* contam com a ocorrência frequente de déficits visuais em pacientes com grandes lesões de massa da hipófise estendendo-se superiormente. No quiasma óptico, axônios das células ganglionares da retina, que se originam na porção nasal de cada retina, atravessam para o lado contralateral. Em contrates, fibras nervosas da porção temporal da retina, permanecem do lado ipsilateral, passando ao lado do quiasma, para formar cada trato óptico, acompanhados por fibras nervosas que atravessam a porção nasal da retina contralateral.

Uma variedade de lesões de massa pode surgir na sela. Além dos *adenomas benignos hipofisários*, que contam com aproximadamente 90% das lesões de massa em cirurgias, existe um grande número de leões de massa patológicas na sela. Isso inclui *neoplasias* benignas (*craniofaringioma*, *meningioma*) e malignas (*condrossarcoma*, *linfoma*, *metástases* ou os raríssimos *carcinomas primários da hipófise*), *lesões císticas* (cistos da fenda de Rathke; cistos aracnoide, dermoide e epidermoide), patologias *vasculares* (aneurismas, malformações arteriovasculares), *lesões inflamatórias ou hiperplasia hipofisária.*

Lesões de massa estendem-se superiormente à sela frequentemente atingindo o quiasma óptico, que geralmente está localizado diretamente acima do diafragma selar (em aproximadamente 90% dos indivíduos). *Anormalidade precoce* ocorre como resultado de neuropatia óptica, que pode ser documentada usando um teste de mapeamento-padrão Ishihara, assim como uma perda variável do campo visual periférico (temporal). Entre esses pacientes com *lesões de massa que crescem da sela*, perde-se primeiro a visão em um ou ambos os *quadrantes temporais*. Em contraste, lesões de massa surgindo da *base do hipotálamo*, que comprime *o quiasma óptico de cima*, podem levar à perda precoce da visão *no quadrante temporal inferior*.

Compressão *dos nervos do quiasma óptico* pode levar *a uma neuropatia ipsilateral óptica*, dando origem ao escotoma central. Lesões que

comprimem a *porção anterior do quiasma* de um lado podem originar a *neuropatia ipsilateral óptica* (escotoma central) e *perda da visão periférica no quadrante contralateral temporal superior, uma constelação chamada "escotoma juncional"*. *Lesões localizadas posteriormente* podem atingir um dos *tratos ópticos*, levando a *hemianopsia homônima contralateral*.

Testes preliminares do campo visual podem ser conduzidos usando um teste comparativo, porém avaliação definitiva da visão periférica necessita perimetria formal, usando métodos automáticos (Humphrey) ou manuais (Goldmann). *Atrofia óptica primária* está presente em casos de compressão prolongada de fibras nervosas. *Papiledema* pode ocorrer raramente em paciente com grandes tumores estendendo-se em direção ao terceiro ventrículo, causando *hidrocefalia obstrutiva.* A consulta a um neuro-oftalmologista experiente é indicada para pacientes com lesões de massa confinando ou comprimindo o aparelho óptico. Recuperação da função visual ocorre com o alívio da compressão no aparelho visual na maioria dos pacientes (aproximadamente 70% a 75% dos casos). Entretanto, a probabilidade e extensão da recuperação visual são geralmente maiores com a curta duração da compressão da fibra nervosa. Esse diagnóstico precoce e a rápida descompressão (geralmente via cirurgia, mas também pela terapia medicamentosa em pacientes com adenoma secretor de prolactina) são muito importantes para otimizar o resultado visual desses pacientes.

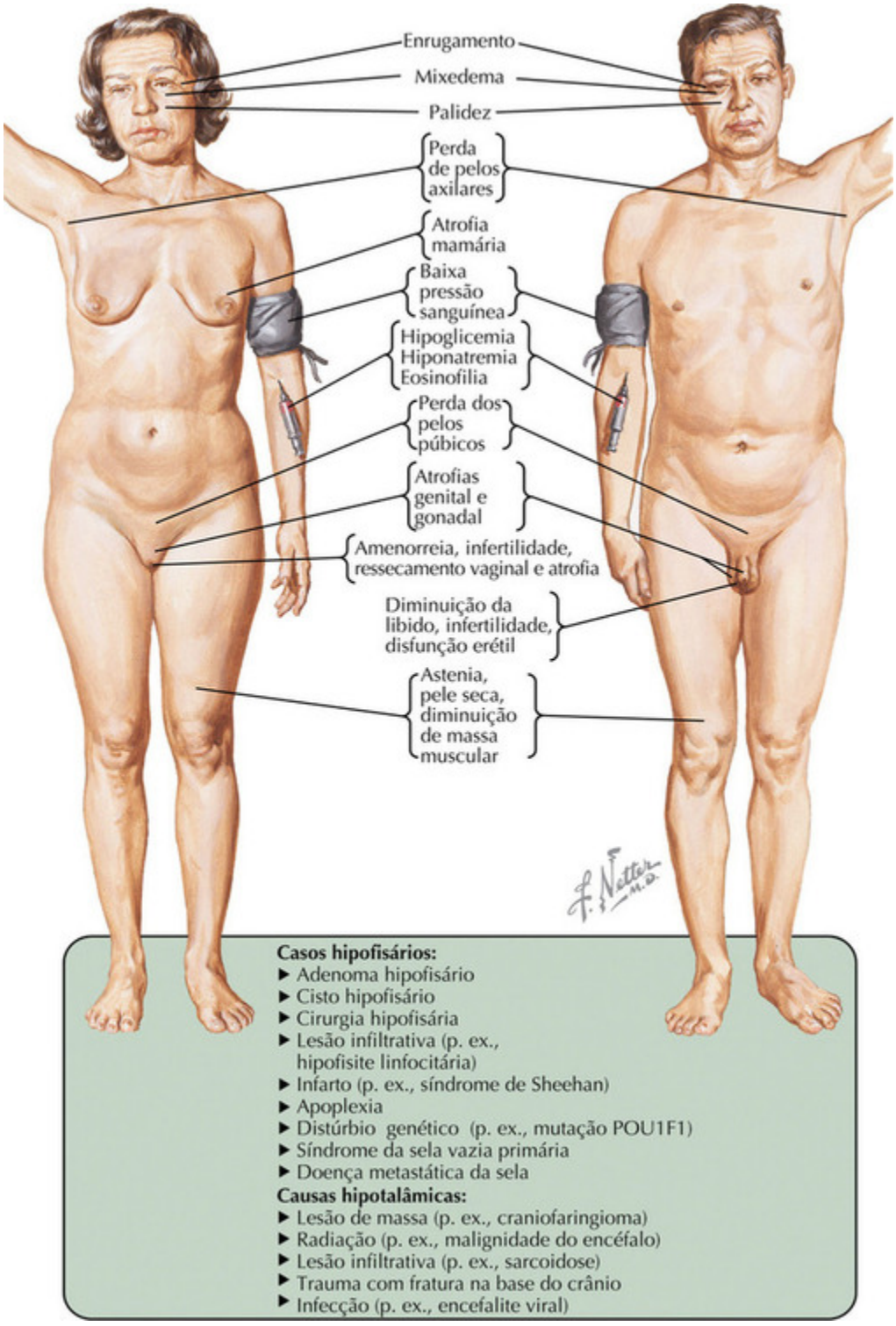
Enrugamento
Mixedema
Palidez
Perda de pelos axilares
Atrofia mamária
Baixa pressão sanguínea
Hipoglicemia
Hiponatremia
Eosinofilia
Perda dos pelos púbicos
Atrofias genital e gonadal
Amenorreia, infertilidade, ressecamento vaginal e atrofia
Diminuição da libido, infertilidade, disfunção erétil
Astenia, pele seca, diminuição de massa muscular
F. Netter M.D.
Casos hipofisários:
▶ Adenoma hipofisário
▶ Cisto hipofisário
▶ Cirurgia hipofisária
▶ Lesão infiltrativa (p. ex., hipofisite linfocitária)
▶ Infarto (p. ex., síndrome de Sheehan)
▶ Apoplexia
▶ Distúrbio genético (p. ex., mutação POU1F1)
▶ Síndrome da sela vazia primária
▶ Doença metastática da sela
Causas hipotalâmicas:
▶ Lesão de massa (p. ex., craniofaringioma)
▶ Radiação (p. ex., malignidade do encéfalo)
▶ Lesão infiltrativa (p. ex., sarcoidose)
▶ Trauma com fratura na base do crânio
▶ Infecção (p. ex., encefalite viral)

FIGURA 5-29

Deficiência do Hormônio Anterior da Hipófise

Existem seis tipos de células secretores presentes na adenoipófise, incluindo somatotropina (sintetizando hormônio de crescimento), lactotrofos (produzindo prolactina), mamosomatrotofos (sintetizando prolactina e hormônio do crescimento), tireotrofos (produzindo tireotropina), corticotrofos (sintetizando corticotropina) e gonadotrofos (sintetizando os hormônios folículo estimulante e luteinizante). A síntese e liberação desses hormônios são bem orquestradas sob influência dos hormônios hipotalâmicos (a maioria é estimulante e alguns são inibitórios) assim como mecanismos de *feedback* negativo sistêmicos (endócrinos), com o objetivo de manter o controle homeostático.

Uma variedade de condições pode causar disfunção do hipotálamo ou hipófise, levando à perda seletiva ou total, parcial ou completa, aguda ou crônica da secreção hormonal andenoipofisária (hipopituitarismo anterior). Qualquer lesão que ocupe espaço atingindo a hipófise anterior, a haste ou o hipotálamo pode levar ao hipopituitarismo. Em adultos, a lesão de massa mais comum na região da sela é o adenoma hipofisário benigno. Entretanto, muitas outras neoplasias (incluindo craniofaringioma, meningioma, cordoma, metástases ou linfoma), lesões císticas (incluindo cisto da fenda de Rathke ou cisto aracnoide), infiltrativas (hemocromatose), distúrbios inflamatórios (hipofisite, sarcoidose) ou infecciosos, aneurisma, infarto, sela vazia primária, radioterapia, trauma, cirurgia ou condições genéticas podem causar o hipopituitarismo. *A causa subjacente do hipopituitarismo pode influenciar os padrões de perdas hormonais.* A deficiência de gonadotrofina e do hormônio do crescimento tende a ocorrer primeiramente em pacientes com adenomas hipofisários, ou naqueles que receberam radioterapia ao hipotálamo e sela, enquanto as funções da tireotropina e corticotropina tendem a ser poupadas até o curso desenrolar dessa condição. Em contraste, a deficiência de corticotropina e tireotropina frequentemente ocorre primeiro em paciente com hipofisite linfocítica.

Deficiência em gonadotrofina apresenta-se como uma falha no desenvolvimento puberal em adolescentes, que geralmente desenvolvem hábito eunucoides. Se a deficiência de gonadotrofina se estabelece na idade

adulta, inclui oligomenorreia ou amenorreia em mulheres, e disfunção erétil em homens. Além disso, podem ocorrer diminuição da libido e infertilidade em pacientes de ambos os sexos. Os pacientes também podem sofrer perda de pelos pelo corpo (particularmente na presença da deficiência corticotrópica concorrente), enrugamento facial, perda do cálcio ósseo levando ao aumento do risco de fraturas e ondas de calor. Mulheres também podem sofrer de atrofia mamária, ressecamento vaginal e dispareunia. Homens podem notar perda de vigor, aumento de gordura corporal, diminuição da massa magra e diminuição do tamanho testicular. *Deficiência de prolactina* pode resultar na falência de lactação pós-parto. Deficiência do hormônio de crescimento leva à diminuição linear do crescimento se ocorrida na infância ou adolescência. Na idade adulta, a perda da secreção do hormônio do crescimento é mais súbita, porém pode estar associada à fadiga, diminuição da capacidade física e força muscular, composição anormal do corpo (diminuição da massa magra, perda de cálcio ósseo e ganho de gordura corporal), dislipidemia, resistência a insulina, aumento do risco cardiovascular e baixa qualidade de vida.

Deficiência de tireotropina leva ao hipotireoidismo central, incluindo fadiga, letargia, ganho de peso, bradicardia, pele seca, mixedema, anemia, constipação, dor muscular, diminuição da fase relaxante do reflexo de Aquiles e intolerância ao frio.

Deficiência de corticotropina leva ao hipoadrenocorticismo, que é *potencialmente a deficiência hormonal hipofisária com maior risco de vida de todas.* Esses pacientes geralmente demonstram fadiga, perda de peso, náuseas e vômitos, hipotensão ortostática e tontura, e artralgias difusas. É visível a falta de hiperpigmentação cutânea e de mucosas, em contraste com os pacientes com insuficiência adrenal primária (doença de Addison). Esses pacientes podem apresentar de forma aguda, com choque que não é responsivo à expansão e pressão de volume. Podem estar presentes a eosinofilia e hiponatremia. Entretanto, a hipercalemia está ausente, pois a deficiência de aldosterona não ocorre.

Uma vez diagnosticada, são instituídas terapias de reposição hormonal aos órgãos-alvo. Em particular, reposição de glicocorticoide pode salvar vidas de pacientes apresentando crise adrenal, levotiroxina é usada para repor hipotireoidismo central, e a reposição do esteroide sexual é usada em pacientes com hipogonadismo central. Entretanto, se interessa a fertilidade,

é usada a terapia com gonadotrofina, incluindo hormônios gonadotrofina coriônica humana e folículo estimulante. Reposição do hormônio do crescimento também pode ser considerada. Apesar das aparentes terapias de reposição adequadas, pacientes com *hipopituitarismo* estão sob alto risco de mortalidade cardiovascular, as razões relacionadas ainda estão sob debate.

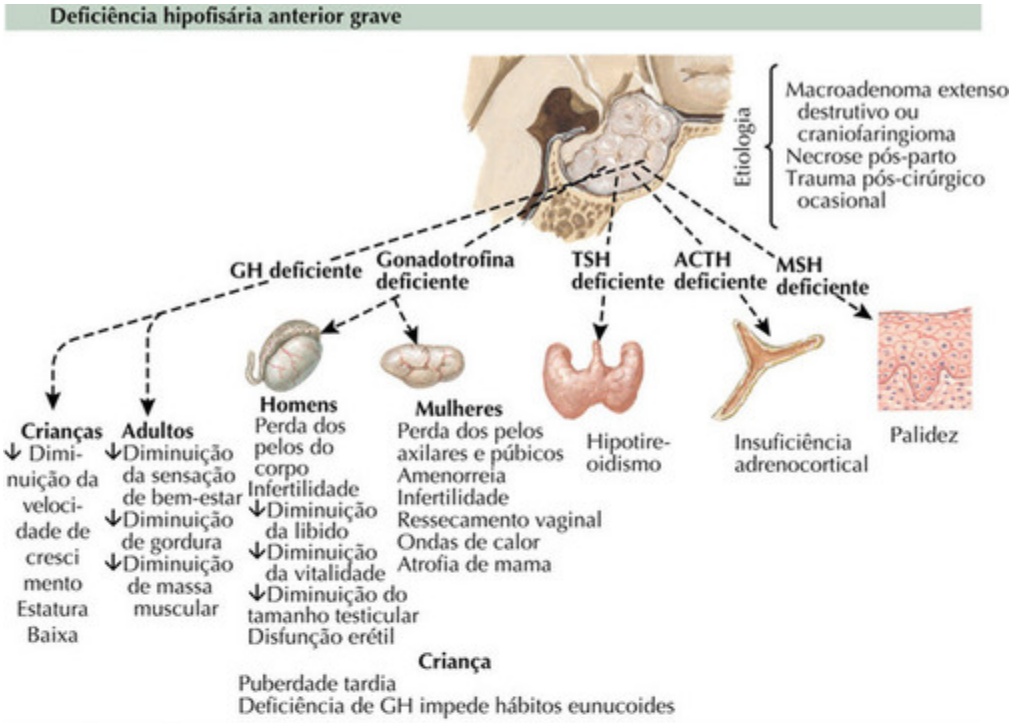
Deficiência hipofisária anterior grave
Etiologia
Macroadenoma extenso destrutivo ou craniofaringioma
Necrose pós-parto
Trauma pós-cirúrgico ocasional
GH deficiente
Gonadotrofina deficiente
TSH deficiente
ACTH deficiente
MSH deficiente
Crianças
↓ Diminuição da velocidade de crescimento
Estatura Baixa
Adultos
↓Diminuição da sensação de bem-estar
↓Diminuição de gordura
↓Diminuição de massa muscular
Homens
Perda dos pelos do corpo
Infertilidade
↓Diminuição da libido
↓Diminuição da vitalidade
↓Diminuição do tamanho testicular
Disfunção erétil
Mulheres
Perda dos pelos axilares e púbicos
Amenorreia
Infertilidade
Ressecamento vaginal
Ondas de calor
Atrofia de mama
Hipotireoidismo
Insuficiência adrenocortical
Palidez
Criança
Puberdade tardia
Deficiência de GH impede hábitos eunucoides

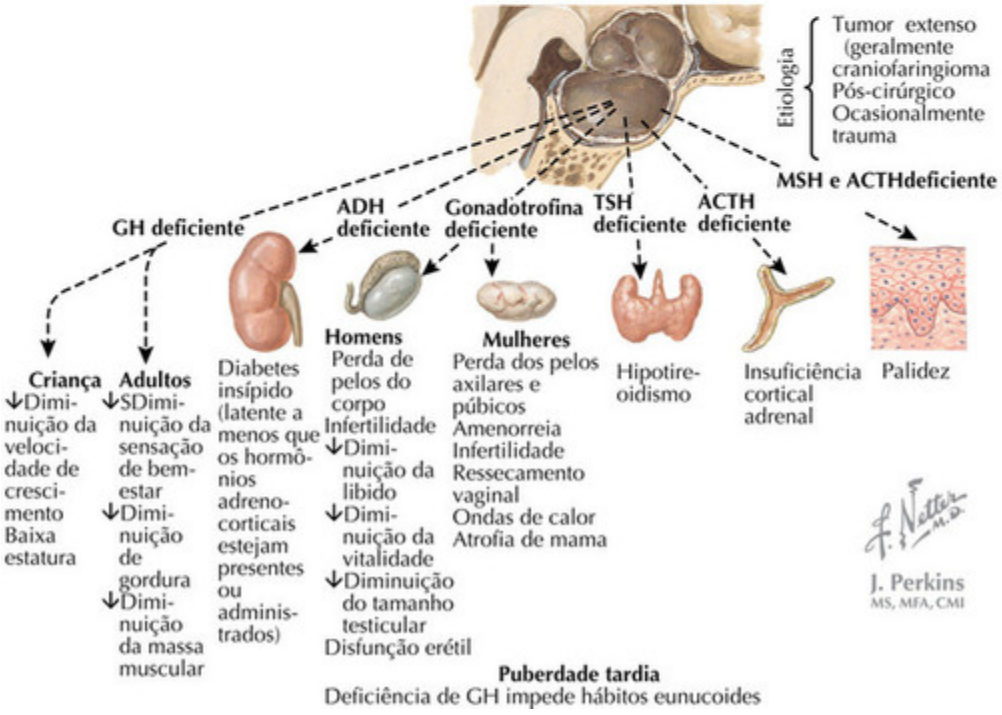
Pan-hipopituitarismo
Etiologia
Tumor extenso (geralmente craniofaringioma
Pós-cirúrgico
Ocasionalmente trauma
MSH e ACTHdeficiente
GH deficiente
ADH deficiente
Gonadotrofina deficiente
TSH deficiente
ACTH deficiente
Criança
↓Diminuição da velocidade de crescimento
Baixa estatura
Adultos
↓SDiminuição da sensação de bem-estar
↓Diminuição de gordura
↓Diminuição da massa muscular
Diabetes insípido (latente a menos que os hormônios adrenocorticais estejam presentes ou administrados)
Homens
Perda de pelos do corpo
Infertilidade
↓Diminuição da libido
↓Diminuição da vitalidade
↓Diminuição do tamanho testicular
Disfunção erétil
Mulheres
Perda dos pelos axilares e púbicos
Amenorreia
Infertilidade
Ressecamento vaginal
Ondas de calor
Atrofia de mama
Hipotireoidismo
Insuficiência cortical adrenal
Palidez
F. Netter M.D.
J. Perkins
MS, MFA, CMI
Puberdade tardia
Deficiência de GH impede hábitos eunucoides

FIGURA 5-30

Deficiências Hormonais Graves da Hipófise Anterior (Pan-hipopituitarismo)

Lesões de ocupação extensiva na sela ou hipotálamo podem levar a uma perda completa da função hipofisária anterior. Em nota, o termo *pan-hipopituitarismo* é indicativo de perda completa das funções dos lobos anterior e posterior.

Macroadenoma hipofisário que, por definição, excede 10 mm em seu maior diâmetro, pode causar múltiplas deficiências hormonais da hipófise anterior, porém raramente causa diabetes insípido no pré-operatório. Em contraste, grandes tumores suprasselares que atingem o hipotálamo, haste e hipófise, incluindo craniofaringiomas, podem interromper as funções dos lobos anterior e posterior. Da mesma forma, a cirurgia na hipófise ou trauma pode levar ao pan-hipopituitarismo.

Deficiência de gonadotrofina leva à falha do desenvolvimento puberal, se ocorrer antes da adolescência. Em nota, é improvável que um hábito eunucoide se desenvolva em pacientes jovens com deficiência concorrente do hormônio do crescimento. Em adultos de ambos os gêneros, deficiência grave de gonadotrofina leva ao hipogonadismo central. A deficiência grave de gonadotrofina por longos períodos leva à atrofia gonadal, incluindo a diminuição do tamanho dos ovários em mulheres e testículos em homens. Além disso, ocorre a diminuição do tamanho do útero, vagina e seios em mulheres, incluindo o adelgaçamento do endométrio e atrofia epiteliais da vagina. Em homens, há uma diminuição do tamanho do pênis e próstata.

Deficiência de tireotropina leva ao hipotireoidismo central. A glândula tireoide torna-se atrófica, incluindo adelgaçamento do epitélio folicular. Deficiência de corticotropina leva ao *hipoadrenocorticismo central*, envolvendo a perda de secreção de cortisol e andrógeno adrenal. Porções do córtex adrenal, incluindo as zonas fasciculada e reticular, tornam-se atróficas nesses pacientes. Em contraste, a zona glomerulosa permanece estruturalmente intacta, e a secreção de aldosterona não afetada. Esses pacientes podem frequentemente apresentar palidez, ocorrendo como resultado da anemia e diminuição da pigmentação da pele, resultado da falha na ação da corticotropina nos melanócitos da pele.

Deficiência do hormônio do crescimento leva à diminuição da velocidade do crescimento em crianças ou adolescentes, resultando em estatura baixa se não tratada. Hipoglicemia pode ocorrer na infância e parece ser consequência da deficiência do hormônio do crescimento e glicocorticoides. Adultos com deficiência no hormônio do crescimento podem exibir baixa capacidade física, composição corporal anormal (diminuição da massa magra e aumento da massa de gordura), dislipidemia, resistência a insulina, aumento do risco cardiovascular e baixa qualidade de vida. Deficiência de prolactina leva à falha da lactação em mulheres e não possui efeitos visíveis nos homens.

Insuficiência na secreção *do hormônio antidiurético* leva ao diabetes insípido central. A presença da diabetes insípido significa dano extenso ao hipotálamo ou haste. Em nota, a ruptura da haste hipofisária abaixo da sela diafragmática é menos provável de provocar diabetes insípido que a lesão na haste no nível da eminência mediana. Em casos onde a haste é danificada distalmente, alguns axônios terminais secretores de hormônios de antidiuréticos são poupados e podem secretar hormônio antidiurético suficiente para prevenir o desenvolvimento de diabetes insípido central. Também pode ser notado que o diabetes insípido central pode estar latente clinicamente em pacientes com deficiência em corticotropina, pois os glicocorticoides possuem um importante papel na diminuição do *clearance* hídrico nos rins. Nesses pacientes, a reposição de glicocorticoides pode acelerar as manifestações clínicas do diabetes insípido central. A falha na secreção de ocitocina não leva a sintoma definidos ou déficits em seres humanos.

Uma vez com a suspeita clínica, a presença de deficiências hormonais da hipófise pode ser avaliada através de exame hormonal. Testes para níveis sistêmicos de hormônios em glândulas-alvo (cortisol matinal, tiroxina livre e testosterona) são de grande ajuda para o diagnóstico de hipopituitarismo. No caso de alguns hormônios, incluindo o hormônio do crescimento e cortisol, teste estimulado é usado para avaliar a reserva secretória. Teste da privação de água é usado para diagnosticar diabetes insípido central.

Terapias de reposição estão disponíveis para todas as deficiências hormonais hipofisárias, exceto prolactina e ocitocina. O hormônio da glândula-alvo respectiva é administrado em pacientes com hipoadrenocorticismo central (hidrocortisona ou prednisona) e

hipotireoidismo central (levotiroxina). Reposição de esteroides sexuais (testosterona em homens e estrógeno-progesterona em mulheres) geralmente aconselhado se não houver contraindicações. Se a fertilidade é de interesse imediato, terapia com gonadotrofina é recomendada em pacientes de ambos os sexos. Reposição de hormônio do crescimento em adultos está disponível nos Estados Unidos e em vários outros países e pode melhorar a capacidade física, composição corporal, muitos fatores de risco cardiovasculares e melhorar a qualidade de vida. Desmopressina, um análogo do hormônio antidiurético que é desprovido de atividade vasopressora, é recomendado em pacientes com diabetes insípido central.

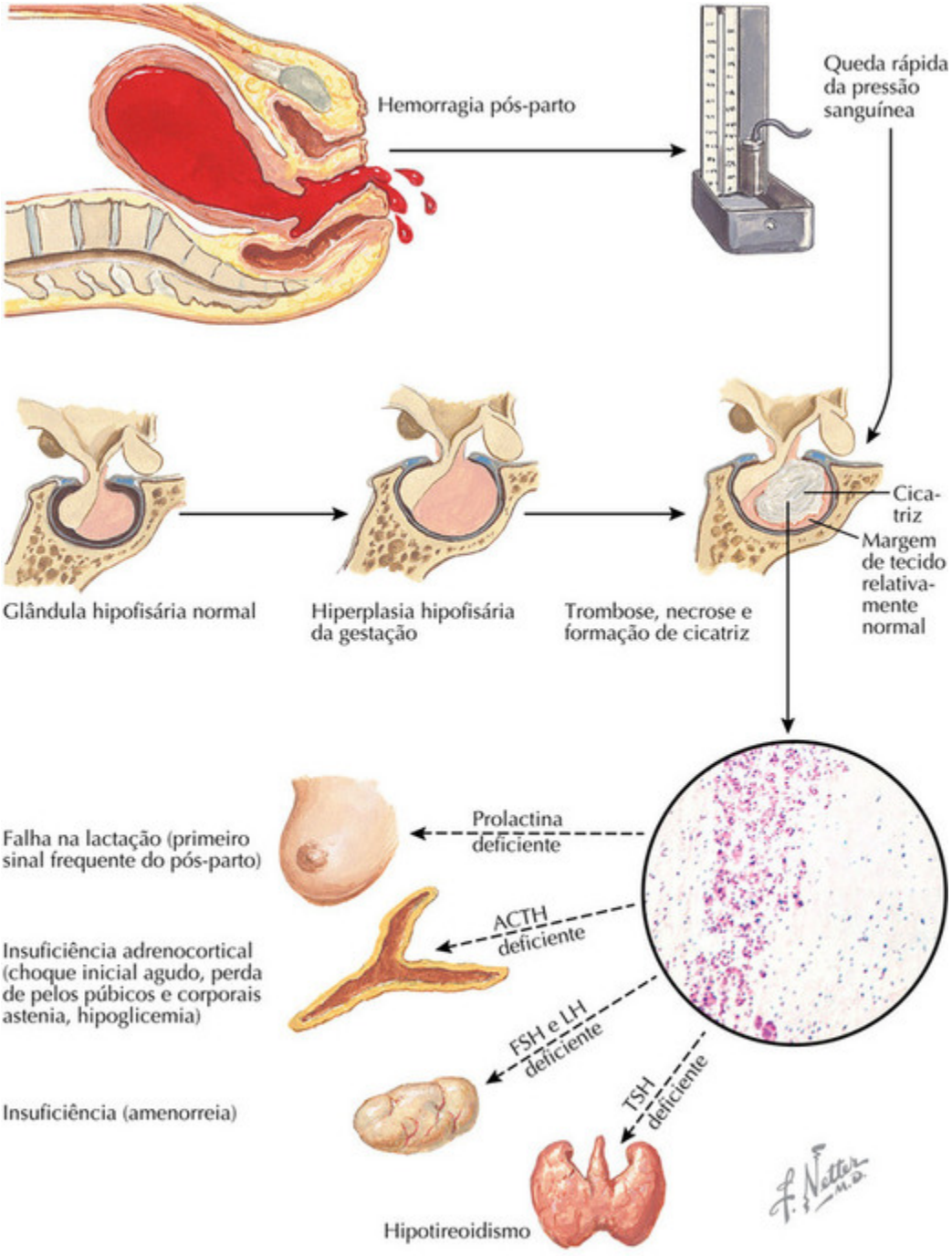

Insuficiência hipofisária de graus variáveis, geralmente sem diabetes insípido

ACTH, corticotropina; FSH, hormônio folículo estimulante; LH, hormônio luteinizante; TSH, tirotropina.

FIGURA 5-31

Infarto Hipofisário Pós-parto (Síndrome de Sheehan)

Em 1937, Sheehan descreveu pela primeira vez o desenvolvimento do infarto da hipófise durante choque hemorrágico ocorrendo após o parto. Essa entidade é raramente vista em países desenvolvidos atualmente, provavelmente como resultado dos avanços nos cuidados obstétricos.

Para compreensão do desenvolvimento do infarto hipofisário pós-parto, deve ser considerado que a glândula hipofisária se torna *hiperplásica* (aproximadamente dobrando de massa) *durante a gestação* como resultado da *hiperplasia lactotrófica progressiva* ocorrendo até o término da gestação. Como não há nenhum aumento concomitante no abastecimento sanguíneo à hipófise, a hiperplasia lactotrófica deixa *a glândula mais vulnerável aos danos vasculares* durante a gestação e no período *periparto*. Para resaltar o importante papel da hiperplasia hipofisária na patogenia do infarto, deve ser observado que o infarto hipofisário é muito raro em pacientes não gestantes em choque. O papel exato do espasmo vascular, trombose e compressão vascular como fatores causadores na patogenia da síndrome de Sheehan, permanecem sob discussão, mas a condição finalmente envolve o infarto do lobo anterior da hipófise como resultado da grave diminuição do fluxo sanguíneo através da glândula.

Também pode ser observado que o *lobo anterior* da hipófise está *mais vulnerável* à isquemia que o lobo posterior, pois o primeiro recebe suprimento sanguíneo através de um sistema de baixa pressão porta. Em contraste, a hipófise posterior recebe suprimento sanguíneo arterial diretamente das artérias hipofisárias inferiores. Consequentemente, a parte tuberal e o lobo hipofisário posterior geralmente são poupados nesses pacientes, que geralmente não desenvolvem diabetes insípido central.

Infarto do lobo anterior da hipófise leva a um diminuição gradual no tamanho da hipófise, que é parcialmente substituída por tecido cicatricial fibroso. Na imagem da ressonância magnética, há uma diminuição gradual no tamanho da hipófise, frequentemente resultando na “sela vazia”.

O hipopituitarismo anterior de gravidade variável, ocorre em pacientes com síndrome de Sheehan, dependendo da extensão do infarto do lobo anterior. A perda de 90% das células da adenoipófise geralmente leva ao

risco de vida pela insuficiência hipofisária, ao passo que a perda de 50% a 70% das células hipofisárias, geralmente leva ao hipopituitarismo parcial. Hipoadrenocorticismo central pode resultar no choque, que é reflexo refratário a expansão de volume e administração de vasopressor. Se a perda da função hipofisária for parcial e/ou menos grave, sintomas iniciais podem ser mais discretos, incluindo insuficiência da lactação e involução das mamas, seguida de amenorreia pós-parto. Outros sintomas inclusos podem ser fadiga, perda de peso, falta de apetite, náuseas, tontura e perda dos pelos axilares e púbicos.

A síndrome de Sheehan deve ser *considerada em mulheres com perda de sangue intensa no pós-parto necessitando de transfusão sanguínea.* Fatores de risco adicionais incluem diabetes melito tipo 1 e doença falsiforme. Em países desenvolvidos, *hipofisite linfocítica*, ocorrendo no terceiro trimestre de gestação ou no período pós-parto, tem se tornado mais comum que a síndrome de Sheehan como causa de novas manifestações de hipopituitarismo na gestação e puerpério.

Uma vez suspeita, o diagnóstico envolve testes níveis sistêmicos de hormônios de glândulas-alvo, incluindo cortisol matinal sorológico, tiroxina livre, estradiol e gonadotrofinas. Níveis sorológicos de prolactina podem estar muito baixos. Teste de estímulo pode ser necessário para exame da reserva adrenocortical e é essencial para avaliar secreção do hormônio do crescimento. Terapias de reposição-padrão para deficiências no hormônio hipofisário são aconselháveis. Em particular, reposição rápida de glicocorticoides pode salvar vidas. Entretanto, recuperação da função da hipófise é muito incomum.

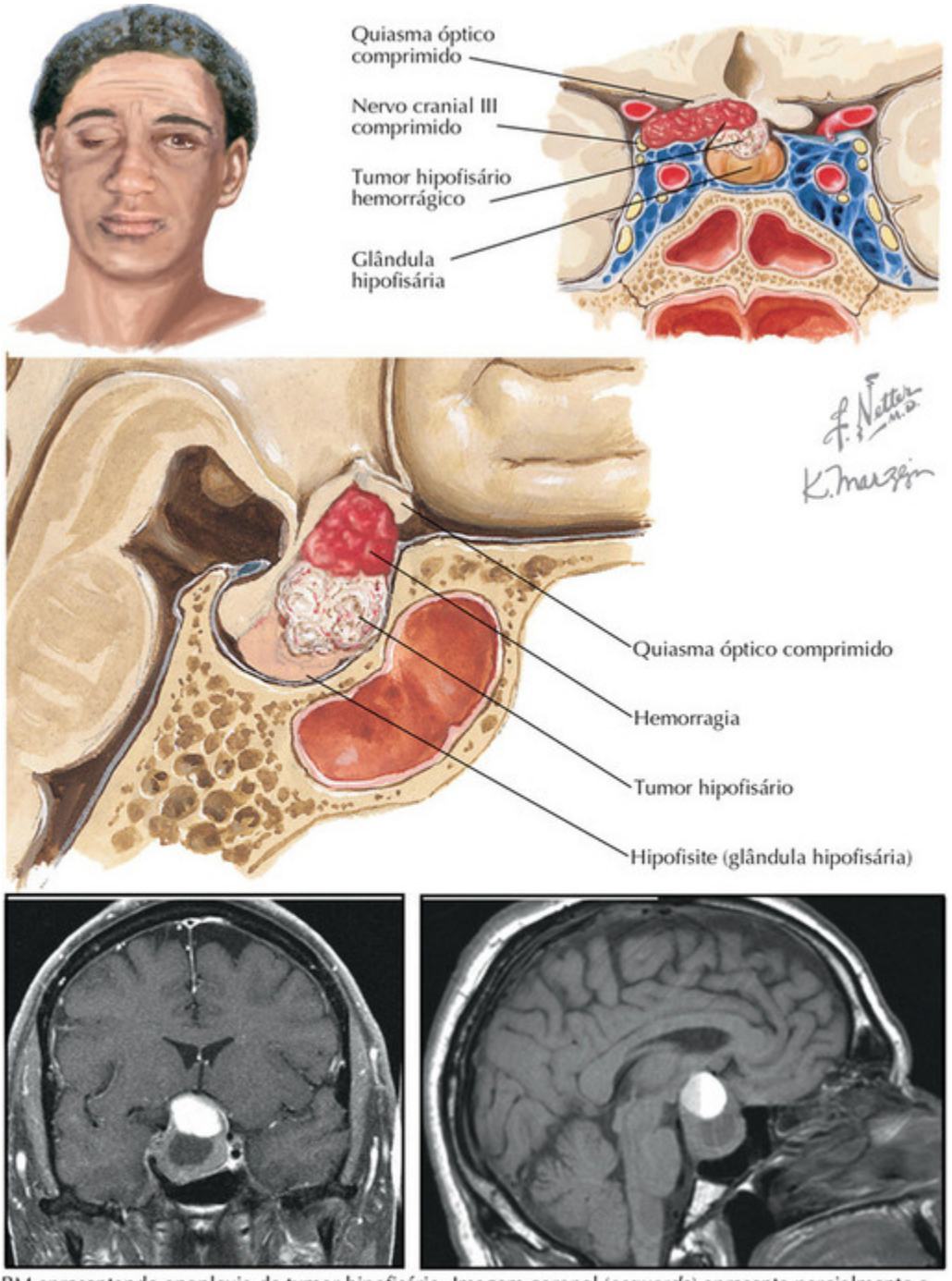

RM apresentando apoplexia de tumor hipofisário. Imagem coronal (*esquerda*) apresenta parcialmente o tumor cístico hipofisário na sela com componente hemorrágico estendendo-se acima da sela. Imagem sagital (*direita*) apresenta nível líquido dentro da área de hemorragia recente.

Imagens reimpressas com a permissão de Young Young WF. The Netter Collection of Medical Illustrations, Volume 2 - Sistema endócrino. Elsevier, Filadélfia, 2011.

FIGURA 5-32

Apoplexia Hipofisária

Apoplexia hipofisária indica a presença de necrose hemorrágica da hipófise, que geralmente ocorre em um macroadenoma hipofisário. Em alguns casos, a hemorragia pode ocorrer dentro de lesões císticas (incluindo o cisto da fenda de Rathke). Raramente, a apoplexia hipofisária pode ocorrer como resultado de hemorragia dentro da glândula hipófise, na ausência de um adenoma ou cisto. Apoplexia hipofisária é uma condição *rara*. Em contraste, hemorragia assintomática dentro de adenoma hipofisário não é incomum (ocorrendo em aproximadamente 15% dos pacientes com adenomas hipofisários).

Pacientes com apoplexia hipofisária apresentam dores de cabeça intensas de início agudo, que geralmente é considerada como a *pior dor de cabeça* já experimentada. Náuseas e vômitos são bastante comuns, e a rápida expansão dos conteúdos intrasselares geralmente leva à compressão do quiasma óptico, causando *defeitos no campo visual*. Expansão lateral resultando em compressão dos nervos que passam pelos seios cavernosos (incluindo o terceiro, quarto, quinto e sexto nervos craniais), frequentemente leva à *diplopia, ptose, dor facial ou torpor.* Pressão intracranial elevada pode ocorrer, levando a diminuição do nível de consciência. Interferência na função do hipotálamo pode levar a manifestações de disfunções do sistema nervoso simpático, incluindo arritmias ou distúrbios respiratórios.

Além disso, um pouco de sangue pode entrar no espaço subaracnoide, provocando uma irritação meningeal, podem ocorrer febre e rigidez de nuca. Análise do fluido cerebroespinal pode revelar a presença de células vermelhas e aumento de conteúdo proteico. Portanto, é evidente que a apoplexia hipofisária deve ser considerada diagnóstico diferencial para pacientes com suspeita de hemorragia subaracnoide e meningite.

Pode ocorrer a insuficiência da hipófise com risco de vida como resultado de hipoadrenocorticismo central (crise adrenal). Hipopituitarismo anterior tem sido relatado em mais de 90% das apoplexias hipofisárias. Em contraste, diabetes insípido central é incomum.

Apoplexia hipofisária é geralmente espontânea e ocorre frequentemente com a apresentação de um adenoma hipofisário. Fatores de risco identificados para o desenvolvimento de apoplexia hipofisária incluem trauma, uso de anticoagulantes (incluindo heparina ou varfarina), distúrbios

coagulantes e administração de agonistas de dopamina (incluindo bromocriptina ou cabergolina) ou hormônios liberadores do hipotálamo.

A imagem de ressonância magnética geralmente revela um foco de hipersensitividade (em imagens de T1 não contrastadas) dentro da massa selar. Um nível de líquido pode estar evidente. Invasão do quiasma óptico ou seio cavernoso está frequentemente presente. Exames laboratoriais geralmente revelam evidência de hipopituitarismo.

Apoplexia hipofisária é uma emergência médica e neurocirúrgica. Esses pacientes devem ser hospitalizados e no mínimo receber uma dose de glicocorticoides como cobertura para o estresse para prevenir o desenvolvimento de crise adrenal. Em nota, doses farmacológicas de glicocorticoides são frequentemente administradas para minimizar efeitos agudos de pressão da massa selar hemorrágica em estruturas vizinhas.

Pacientes com diminuição dos níveis de consciência ou outra evidência de pressão intracraniana elevada, defeitos de campo visual, diplopia ou ptose devem ser considerados para descompressão cirúrgica precoce (em uma semana) realizada geralmente pela via transesfenoidal. A cirurgia hipofisária antecipada está associada à recuperação mais completa dos déficits de campo visual do que observação. Em contraste, pacientes que mantêm níveis normais de consciência e apresentam aumento evidente da pressão intracranial, defeitos do campo visual ou oftalmoplegia devem ser observados. Tais pacientes devem ser selecionados para cirurgia hipofisária, se a massa selar não regredir consideravelmente, após reabsorção da hemorragia. As funções hipofisárias devem ser monitoradas e a prescrição de terapias de reposição hormonal é necessária. Hipopituitarismo geralmente é permanente, independente da realização de cirurgia.

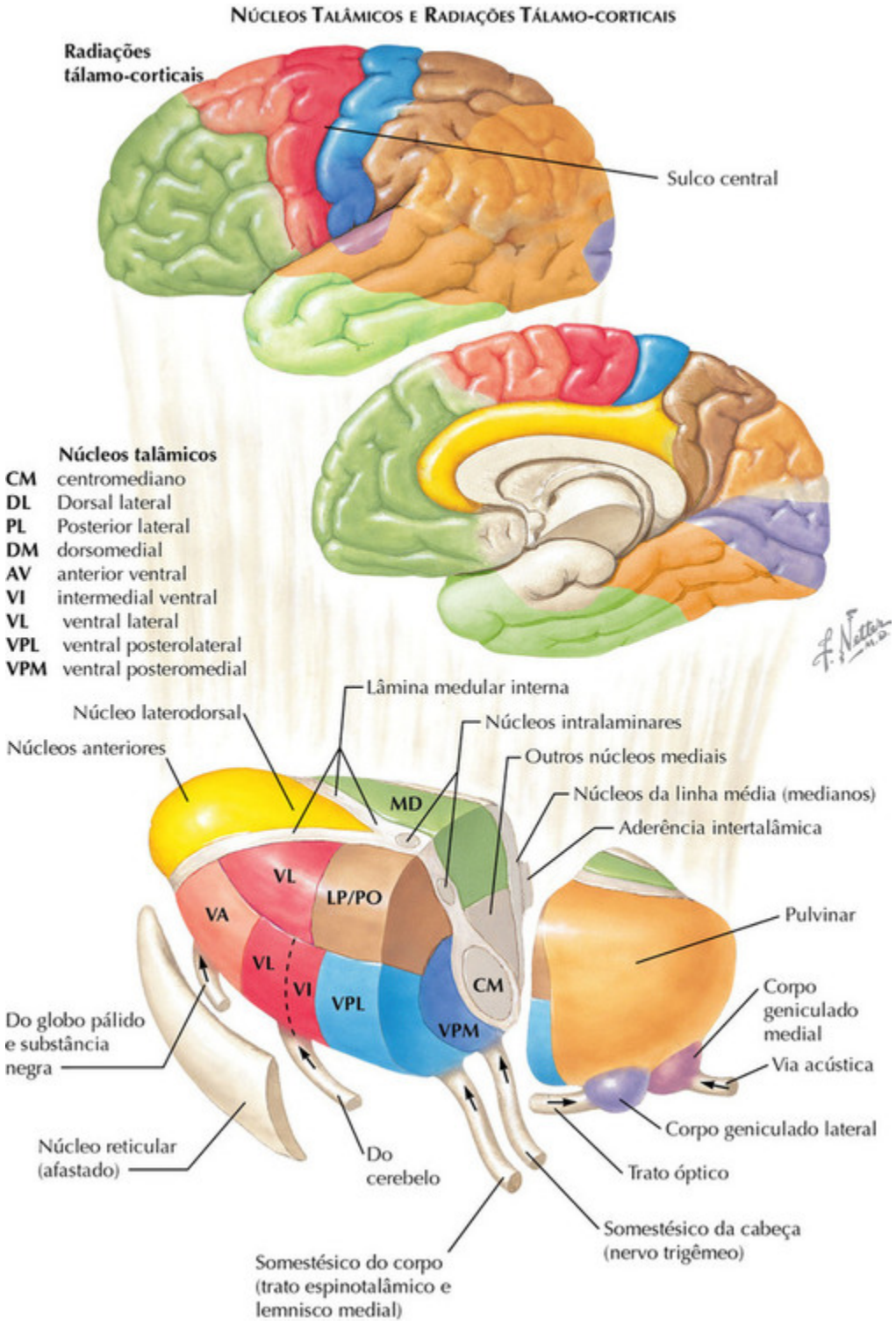

FIGURA 5-33

Anatomia e Patologia Talâmica

Anatomia talâmica

O tálamo, junto ao hipotálamo e sub-hipotálamo, forma o diencéfalo. Anatomicamente, o tálamo fica acima do sulco hipotalâmico no terceiro ventrículo e consiste em uma estrutura em forma oval, uma em cada lado do encéfalo, conectados por uma ponte no meio, a massa intermediária. O tálamo é dividido por uma camada da substância branca conhecida como lâmina medular interna, para grupos anterior, medial e lateral de núcleos de transmissão. O grupo lateral, por sua vez, é dividido em camada ventral dos núcleos e no próprio núcleo lateral. Cada núcleo transmissor projeta-se em uma região específica no córtex encefálico, e consecutivamente, os neurônios na camada VI de cada região neocortical, projetam-se de volta ao mesmo núcleo transmissor específico. Os núcleos transmissores tipicamente inervam a camada IV no córtex encefálico e fornecem a maior parte de informação sensitiva ao córtex encefálico.

Além disso, existem vários grupos celulares ao longo da linha média e embutidas na lâmina medular interna (os núcleos intralaminares). Esses núcleos enviam projeções mais difusas ao córtex encefálico, com projeções favorecendo a camada V, e algumas também se projetam ao *striatum*. Às vezes são vistas como uma função excitatória mais generalizada.

Em contraste, o núcleo reticular posiciona-se como uma fina camada junto à superfície do tálamo. Embora quase todos os outros neurônios talâmicos usem como neurotransmissor excitatório o glutamato, todos os neurônios reticulares usam GABA e são inibitórios. Eles recebem sinais tanto do córtex encefálico quanto dos núcleos transmissores, que colocam os neurônios transmissores em um estado onde eles disparam ritmicamente, porém não transmitem a informação sensitiva. Esse comportamento de disparo é a causa do aparecimento de ondas rítmicas que aumentam e diminuem em um período de tempo na faixa de 12 a 14 Hz no ECC, chamada de “fusos de sono”, quando um indivíduo entra no sono de onda lenta. Acredita-se que também esteja envolvido na causa do padrão característico “ponta onda” de 3-Hz do ECC visto durante “ausência” de convulsões, em tais indivíduos, geralmente crianças, perdem o contato com o mundo externo por pequenos intervalos, durante os quais podem ficar com o olhar fixo e estalando os lábios. O núcleo reticular é considerado

importante no direcionamento da atenção para estímulos sensitivos discretos e inibindo estímulos competitivos.

Entre os núcleos transmissores, o maior componente do grupo anterior é o *núcleo anterior*. A porção mais caudal do grupo anterior é chamada de *laterodorsal*. Esse núcleo envia axônios principalmente ao giro do cíngulo.

O grupo medial é representado por um único núcleo, o *núcleo dorsomedial* (DM). O MD fornece sinalização às superfícies medial e lateral no lobo frontal, bem como grande parte do lobo temporal.

O grupo lateral é bem mais complicado. A camada ventral consiste de uma série de núcleos relacionados com as regiões dos córtices motor e sensitivo. O *núcleo anterior ventral* (VA) recebe sinais do segmento interno do globo pálido e parte reticulada da substância negra, relacionada com o início do movimento e projeta-se ao córtex pré-motor. O *núcleo ventral lateral* (VL) é a terminação da saída cerebelar (o trato dentatorubrotalâmico), que transporta à informação do movimento corporal e inerva o córtex motor primário. O *núcleo ventral posterolateral* (VPL) recebe sinais sensitivos da medula espinal para os braços, pernas e tronco, e o *núcleo ventral posteromedial* (VPM) realiza a mesma função para a face. Eles projetam-se topograficamente ao córtex somatossensitivo primário. Medial ao VPM está o *núcleo ventroposterior parvicelular*, uma pequena região (não ilustrada) que recebe informação do paladar pela língua e projeta-se a uma região gustativa no córtex insular anterior. Mais caudal à camada ventral estão o *núcleo geniculado medial*, que converte informação auditiva do culículo inferior ao córtex auditivo primário, e o *núcleo geniculado lateral*, que transmite informação visual do trato óptico ao córtex visual primário.

A camada dorsal do grupo lateral inclui uma série de núcleos que projetam-se progressivamente em partes posteriores do lobo parietal do lobo temporal. O *núcleo lateroposterior* (LP) e o *núcleo posterior* (PO) enviam axônios para a região caudal do córtex somatossensitivo primário. O *núcleo pulvinar* envia axônios ao lobo parietal posterior e à superfície lateral do lobo temporal. Os neurônios nesses grupos celulares transmitem informação integrativa que está relacionada com os mapas visual e auditivo do mundo ao espaço pessoal do indivíduo.

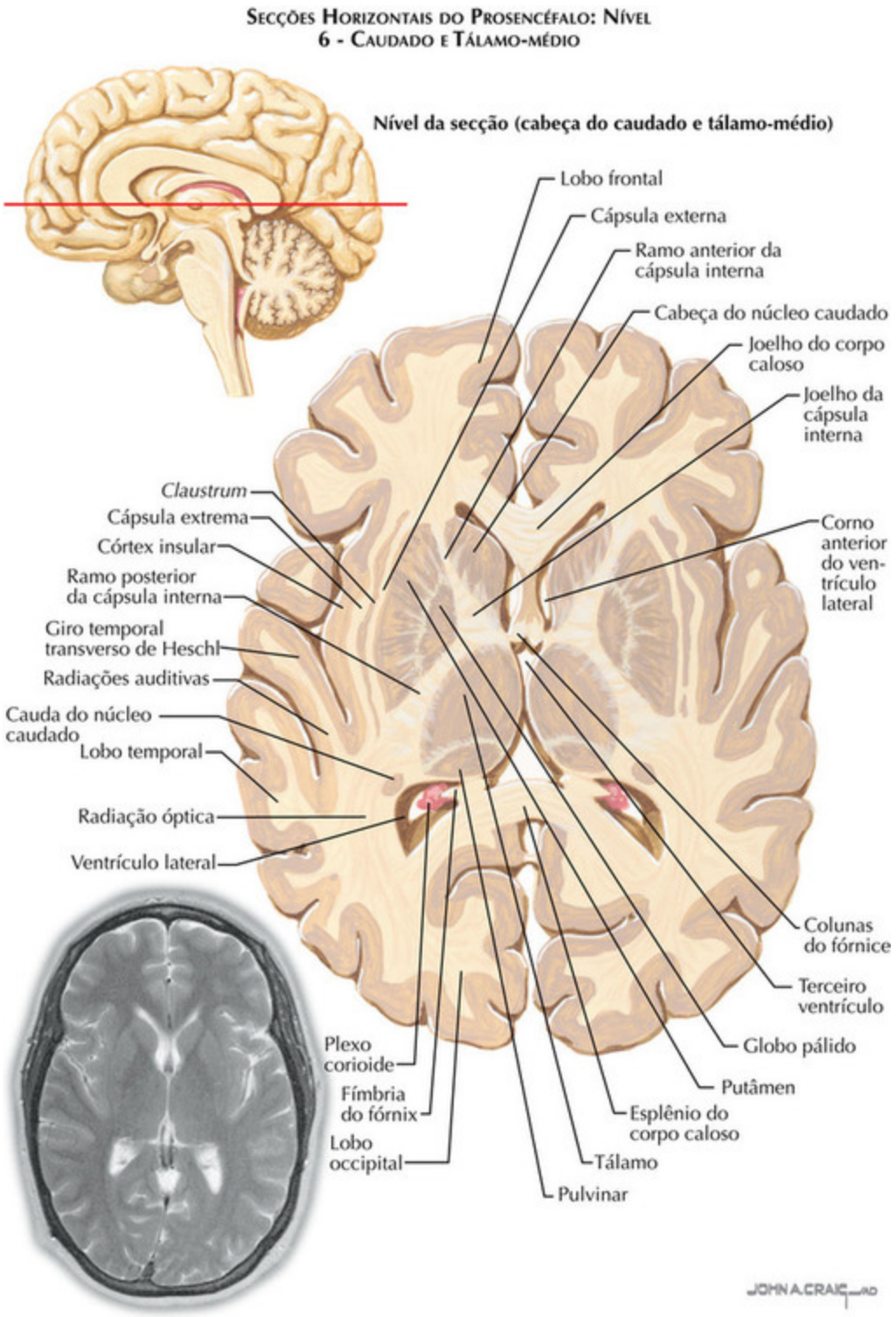

FIGURA 5-34

Patologia Talâmica

Os distúrbios neurológicos mais comuns que envolvem o tálamo estão os pequenos infartos, às vezes chamados de “infartos lacunares”. Acredita-se que ocorram devido a oclusão de pequenas artérias perfurantes do tálamo que originam-se de artérias encefálicas posterior e comunicantes posteriores.

Os infartos geralmente são tão pequenos quanto um único núcleo, levando à perda sensitiva no corpo contralateral ou face se os núcleos VPL ou VPM estiverem danificados; perda da memória se os núcleos MD ou anterior estiverem envolvidos; ou fraqueza motora se os núcleos VL ou VA estiverem lesionados. O núcleo geniculado lateral pode estar envolvido por uma oclusão na artéria corióidea anterior, resultando na hemianopsia homônima. Após um infarto sensitivo talâmico puro, envolvendo VPL ou VPM, alguns pacientes desenvolvem dores em certas regiões, conhecida como síndrome de Dejerine-Roussy.

As artérias perfurantes do tálamo também podem sofrer hemorragia. Isso geralmente produz uma síndrome talâmica similar ao infarto isquêmico. Entretanto, conforme a hemorragia aumenta ela pode pressionar o mesencéfalo para baixo, causando a perda da consciência ou do conjunto de movimentos dos olhos, problemas conhecidos como síndrome Parinaud. Na síndrome de Parinaud ocorrem a perda de reflexos luminosos pupilares, elevação do olho em supraversão, e vergência dos movimentos oculares devido a pressão na região pretetal e mesencéfalo dorsal.

O tálamo também está caracteristicamente envolvido na insônia familiar fatal, um distúrbio por príon que leva ao surgimento rápido da demência, ataxia e disfunção encefálica, incluindo inabilidade quase completa de dormir em alguns casos. Entretanto, a patologia também envolve o córtex encefálico e o tronco encefálico, e é difícil determinar quanto da sintomatologia é devido à degeneração talâmica. A encefalite equina oriental também envolve preferencialmente o tálamo e o núcleo da base.

OceanofPDF.com

SEÇÃO 6

Distúrbios da consciência (coma)

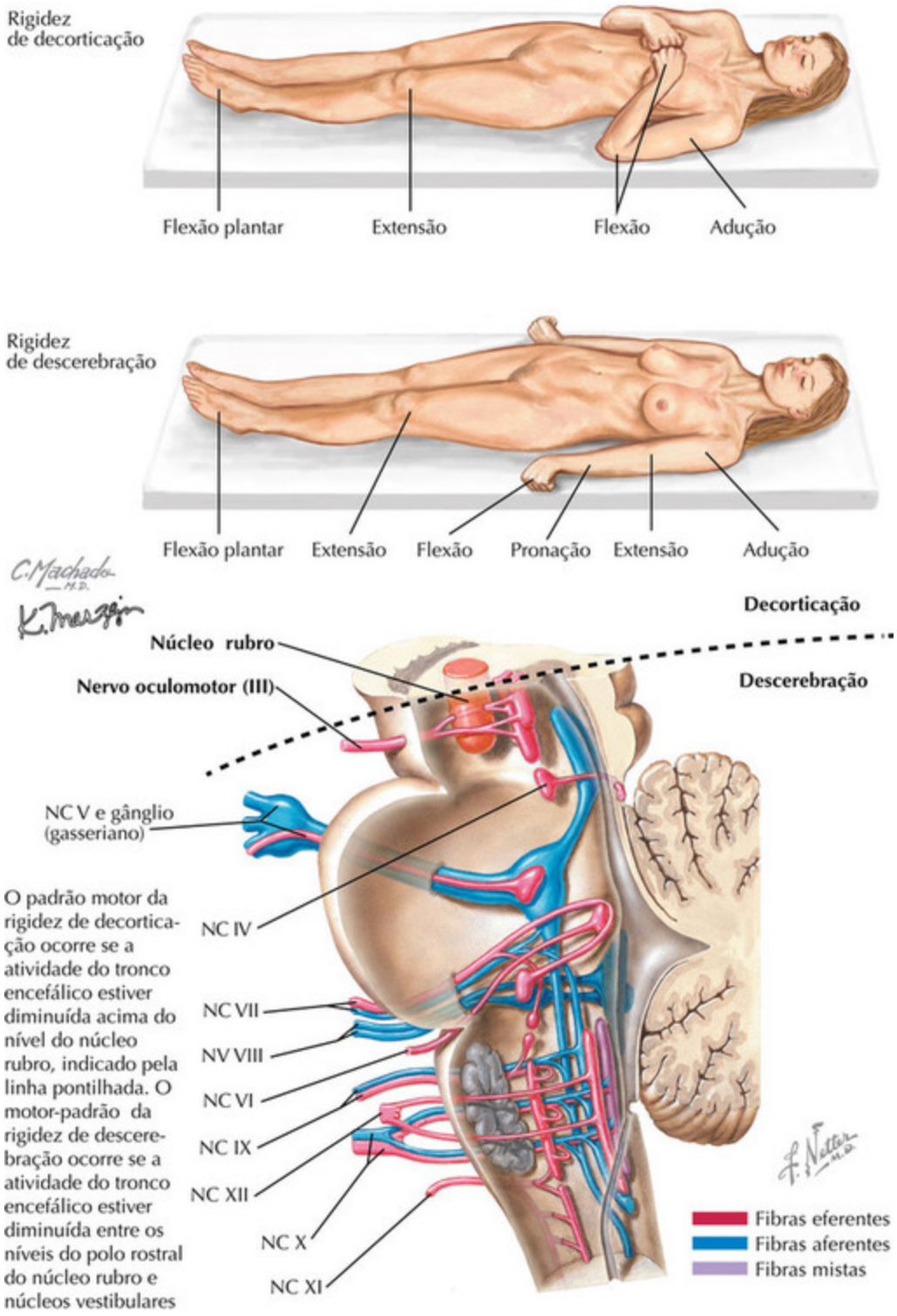

O padrão motor da rigidez de decorticação ocorre se a atividade do tronco encefálico estiver diminuída acima do nível do núcleo rubro, indicado pela linha pontilhada. O motor-padrão da rigidez de descerebração ocorre se a atividade do tronco encefálico estiver diminuída entre os níveis do polo rostral do núcleo rubro e núcleos vestibulares

FIGURA 6-1

Coma

O termo *consciência* refere-se ao estado de percepção de si e de seu ambiente. Avaliar a consciência de outra pessoa depende de julgar a performance ou comportamento do indivíduo em determinadas funções mentais ou resposta de acordar frente ao estímulo. A palavra *coma* origina-se do grego koma (κωμα) e komatos significa sono e sono profundo, respectivamente. Neste capítulo, a palavra é usada como o termo que descreve um estado potencialmente irreversível de dormência irresponsiva, que não se assemelha em nada ao sono. A partir dessa definição exata, não deve haver graus de coma, porém muitos médicos percebem a utilidade em reconhecer e categorizar uma resposta comportamental do paciente em três funções principais: respostas motora e verbal e abertura de olhos (veja a Fig. 14-15 no escore da Escala de Coma de Glasgow). Entretanto, comparar o grau da resposta motora ao da profundidade do coma é confuso, pois as estruturas neurais que regulam a função motora e consciência são independentes. Isso prova que é comum a prática de utilizar a integridade clínica do córtex motor e tronco encefálico, e suas respectivas projeções, como um indicador do nível de dano.

Localização apropriada e as respostas flexoras em pacientes comatosos implicam funcionamento das vias sensitivas e que o trato piramidal, a partir do córtex encefálico efetor, também funciona, pelo menos parcialmente (Fig. 6-5). Quando os dois lados são testados, a ausência unilateral de respostas é consistente com a interrupção do trato corticoespinal em algum ponto do seu trajeto. Perda da resposta nos dois lados pode ser reflexo de uma lesão no tronco encefálico que interrompe o trato corticoespinal bilateralmente, ou indica lesão à formação reticular pontobulbar e vias extrapiramidais associadas. *Respostas motoras inapropriadas* dependem do nível da lesão ao tronco encefálico como demonstradas em três repostas principais ao estímulo doloroso: *rigidez de decorticação, rigidez de descerebração* e *alterações de descerebração nos braços combinadas a respostas flexoras nas pernas.*

Rigidez decorticada consiste na flexão dos braços, pulsos e dedos com adução na extremidade superior e extensão, rotação interna e flexão plantar na extremidade inferior. Esse padrão motor ocorre se a atividade do tronco encefálico está diminuída *acima dos níveis do núcleo rubro,* pois o núcleo rubro possui uma forte influência na flexão dos membros superiores. Ele

ocorre com lesões que envolvem a via corticoespinal na cápsula interna, hemisfério encefálico ou pedúnculo encefálico rostral.

Rigidez de descerebração consiste no opistótono com cerrar de dentes, braços estendidos, aduzidos e hiperpronados, e pernas estendidas com flexão plantar dos pés. Esse padrão motor ocorre se a atividade do tronco encefálico estiver diminuída *entre os níveis do polo rostral do núcleo rubro e núcleos vestibulares* (mesencéfalo rostral a ponte), como visto durante deterioração rostral-caudal com herniação transtentorial, lesões da fossa posterior expandindo-se posteriormente, ou neurotoxicidade do tronco encefálico superior. Isso ocorre pela redução na inibição extensora, normalmente exercida na formação reticular no córtex encefálico. Consequentemente, os neurônios motores extensores da medula são controlados por regiões facilitadoras da extensão da formação reticular, que são ativadas por estímulos dolorosos. Os núcleos vestibulares laterais também estão intimamente envolvidos, pois experimentalmente, a postura extensora é bastante reduzida quando os núcleos vestibulares laterais sofrem ablação. *A rigidez de descerebração ou postura dos braços combinadas tanto com repostas flexoras fraca quanto com respostas flácidas nas pernas* é um padrão motor encontrado em pacientes com extensos danos ao tronco encefálico, estendendo-se para baixo até ou através da ponte ao nível trigeminal.

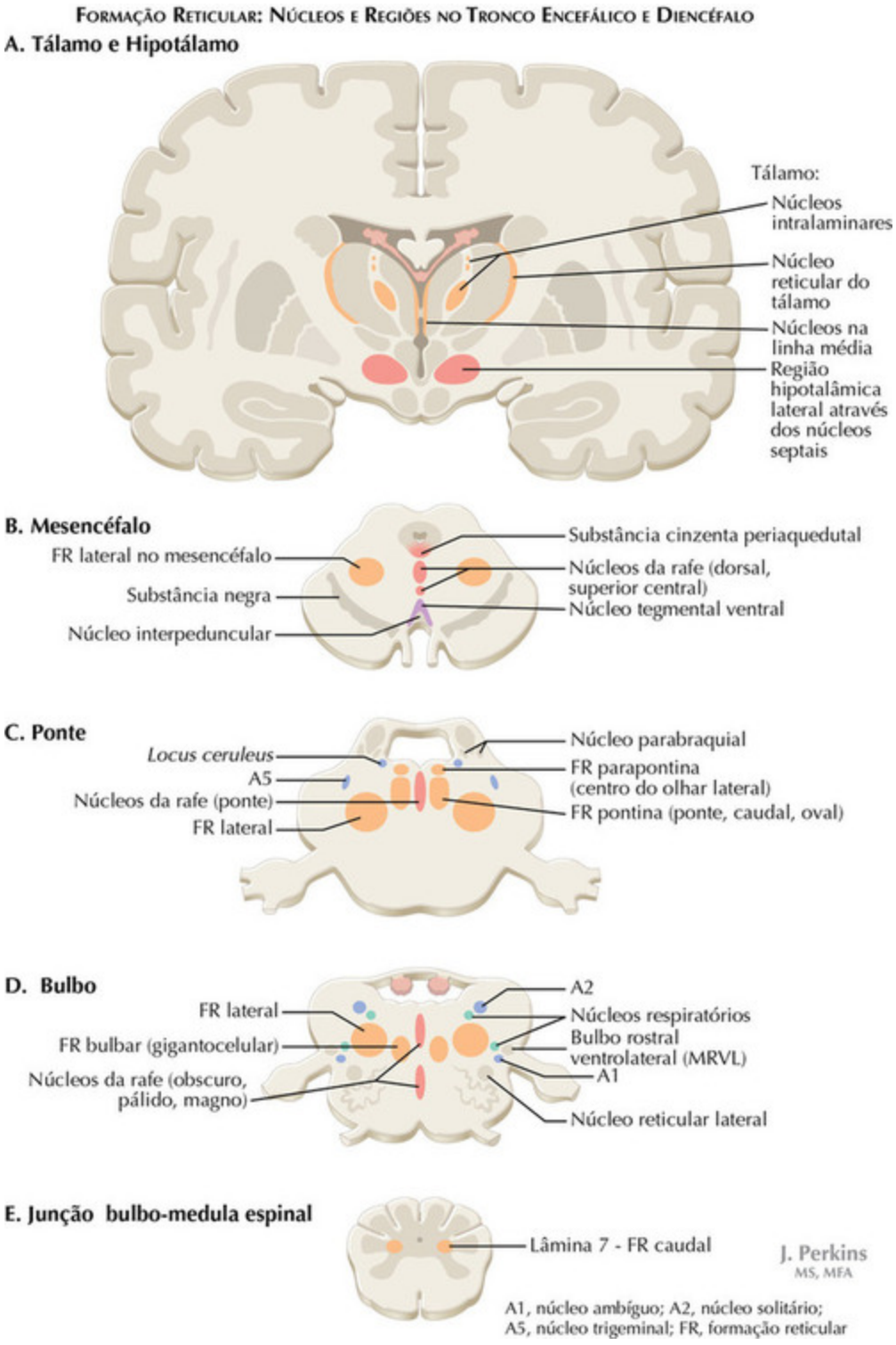

FIGURA 6-2

Distúrbios da Consciência

Consciência é um estado de vigília e percepção de si e arredores. Na descrição entre estado de consciência normal e coma (dormência irresponsiva), muitos clínicos referem-se a um espectro ou graduações dos estados de consciência diminuída levando ao coma. *Letargia* tem sido usada para descrever um estado de vigília reduzida com déficits de atenção; *obnubilação*, uma redução no alerta e na interação com o ambiente; e estupor, estado irresponsivo com pouco ou nenhum movimento espontâneo, no qual o paciente pode ser excitado temporariamente com estímulos vigorosos. Essas descrições não são precisas e têm sido aplicadas, em geral, para difusão de patologias metabólicas causando disfunção encefálica. Outra terminologia pode ser mais específica. Por exemplo, o *estado vegetativo*, que pode seguir o coma, descreve um estado no qual o indivíduo não está consciente, porém tem ciclos de vigília-sono sem disfunção encefálica cortical detectável. O *estado minimamente consciente* descreve consciência gravemente alterada em associação a mínima consciência de si e do ambiente. *Mutismo acinético* é uma condição de extrema lentificação ou ausência de movimentos corporais, com perda da fala. Vigília e consciência estão preservadas, porém a cognição é diminuída devido às lesões bilaterais nos lobos frontais inferiores, hemisférios encefálicos, formação reticular mesencefálica paramediana (FR), ou diencéfalo posterior. A *síndrome do encarceramento* é um estado de consciência e cognição preservadas, com paralisia completa do sistema motor voluntário devido à destruição completa das vias corticoespinais e corticobulbar, na ponte ou abaixo dela, ou doença grave do sistema nervoso. Movimentos oculares podem estar preservados, permitindo alguma comunicação, e a função cortical está intacta.

O substrato anatômico para a desordem na consciência é a disfunção na *formação reticular* e no *sistema ativador reticular ascendente* (SARA), pois a ativação do córtex encefálico durante o acordar e a vigília depende da influência dessas estruturas. Na ausência de SARA, estímulo de qualquer via sensitiva (p. ex., somatossensitiva, auditiva e visual) não pode excitar o córtex encefálico. Três grupos de núcleos no tronco encefálico (*locus ceruleus*, rafe e tegumento ventral) contribuem para a modulação dos efeitos do SARA. Um grupo adicional de núcleos no prosencéfalo basal (núcleo basal de Meynert) também contribui para a modulação difusa do sistema.

Os principais núcleos da formação reticular estão presentes no bulbo, ponte e mesencéfalo. O *locus ceruleus* está localizado abaixo da porção lateral do assoalho da pontina rostral do quarto ventrículo. Seus axônios estão distribuídos no córtex encefálico, tálamo, hipotálamo, córtex cerebelar, tronco encefálico e medula espinal. Esses neurônios contendo norepinefrina estão envolvidos na regulação da atenção, excitação cortical e ciclo vigília-sono. Os *núcleos da rafe* estão agrupados na linha média do bulbo, ponte e mesencéfalo, e constituem as projeções serotoninérgicas envolvidas no ciclo de vigília-sono. Os núcleos próximos à junção pontobulbar constituem o *núcleo magno da rafe*, que projeta-se à medula espinal para modulação dor leve. Os núcleos na ponte rostral e mesencéfalo projetam-se no tálamo, sistema límbico e córtex encefálico. A *região tegmental ventral* está localizada posteromedial na substância negra compacta, e seus neurônios dopaminérgicos projetam-se principalmente ao *acumbens*, amígdala e córtex pré-frontal. Por último, neurônios colinérgicos na ponte e mesencéfalo, projetam-se ao tálamo e regulam a excitabilidade dos núcleos talâmicos. Ocorrendo juntas, as eferências de todos esses núcleos fluem através da formação reticular paramediana do mesencéfalo e dividem-se em raízes anterior lateral e posterior no diencéfalo. A raiz posterior projeta-se para núcleos de transmissão e aos núcleos intralaminares e outros, que possuem conexões corticais dispersas. A raiz anterior entra na zona hipotalâmica lateral e é unida por projeções de outros neurônios no hipotálamo e prosencéfalo basal. Lesões no bulbo ou ponte, não afetam excitação ou vigília. Entretanto, lesões tegmentares paramedianas no mesencéfalo rostral interrompem o SARA e levam ao coma.

Descrição de Pontuação da Resposta a Diminuição de Consciência (FOUR)

Resposta ocular

4 = pálpebras abertas ou abrindo, rastreando ou piscando aos comandos
3 = pálpebras abertas, mas sem rastreamento
2 = pálpebras fechadas, porém abertas a vozes altas
1 = pálpebras fechadas à dor
0 = pálpebras permanecem fechadas à dor

Resposta motora

4 = polegares elevados, pulsos fechados, ou sinal da paz
3 = localização da dor
2 = resposta flexora à dor
1 = resposta extensora à dor
0 = nenhuma resposta à dor ou estado generalizado de mioclonia

Reflexos do tronco encefálico

4 = reflexos pupilar e corneal presentes
3 = uma pupila aumentada e fixa
2 = reflexos pupilares ou corneais ausentes
1 = reflexos pupilares e corneais ausentes
0 = ausência de reflexos pupilares, corneais e de tosse

Respiração

4 = não intubado, padrão respiratório regular
3 = não intubado, padrão respiratório de Cheyne-Stokes
2 = não intubado, respiração irregular
1 = respiração acima da frequência do ventilador
0 = respiração na frequência da ventilação ou apneia

Interpretação: Escore mínimo = 0, Escore máximo = 16. Quanto menor o escore maior o coma.

Reimpresso com permissão de Wijdicks EFM, Bamlet WR, Maramattom BV. Validation of a new coma scale: the FOUR score. Ann Neurol 58:585-593, 2005.

FIGURA 6-3

Atendimento Emergencial e Avaliação e Exame Neurológicos

Atendimento e avaliação emergencial

As muitas causas do coma estão descritas em outro local neste atlas (Seção 9; Seção 11; Seção 12; e Seção 14). Cuidados imediatos independem da causa da diminuição da consciência, devem incluir atenção à adequação da ventilação espontânea e pressão sanguínea para manter a homeostase. Depois disso, o *tratamento emergencial* dos pacientes comatosos é seguido do diagnóstico preciso que depende da anamnese, achados de exames (incluindo sinais e evolução de sintomas neurológicos), e acompanhamento de problemas não neurológicos.

Escalas do Coma

O escore da escala de Glasgow (Seção 14, Fig. 14-15) para *melhor resposta motora* nos membros superiores e inferiores é classificado em uma escala de 1 (nenhuma reposta) a 6 (paciente obedece a comandos). Se não há resposta ou uma reação incompleta ao estímulo verbal, é aplicado um estímulo nocivo, preferencialmente ao lado medial de braços e pernas, para diferenciar uma resposta localizada de postura anormal flexora e extensora. Se o paciente se move em direção (em vez de fugir) do estímulo nocivo, a reposta não é consistente quanto à localização. A reação do paciente é classificada como movimento de afastamento com localização da dor (escore 5), movimentos de afastamento sem localização da dor (4), flexão anormal (3), extensão anormal (2) e nenhuma resposta (1). Uma *localização da resposta* indica que os estímulos, em mais de um local, fazem com que o membro mova-se como tentativa de retirar o mesmo. Uma *resposta flexora* no membro superior pode variar de retirada rápida, associada à abdução do ombro, a uma decorticação lenta de postura, com adução do ombro. Uma *resposta extensora* é anormal e geralmente associada à adução, rotação interna do ombro e pronação do antebraço. Geralmente nenhuma *resposta* está associada a hipotonia. O escore da escala de coma de Glasgow sozinha não é uma avaliação adequada para a função do tronco encefálico. Além disso, não avalia os sinais vitais (pressão sanguínea, frequência cardíaca, temperatura corporal, açúcar sanguíneo), habilidade de proteger a via

respiratória e liberar qualquer obstrução na via respiratória (tosse e engasgo), e sugestão que o suporte ou intervenção é necessária para recuperar a homestasia. Um novo sistema *FOUR (Full Outline of Un Responsiveness Scoring)* mede a diminuição da consciência e resposta específica do tronco encefálico (Fig. 6-4). As quatro variáveis avaliadas são a resposta motora, reflexos do tronco encefálico, resposta ocular e padrão respiratório. Além disso a sigla reflete o número de categorias e o número máximo de pontos potenciais em cada categoria.

Após avaliação imediata, o próximo passo é iniciar as intervenções emergenciais necessárias para a vida do paciente. Por exemplo, devem ser garantidos uma via respiratória adequada e um posicionamento de acesso intravenoso. Se o paciente está hipoventilando, deve ser considerada intubação endotraqueal com respiração mecânica assistida. *Bolus* de fluido intravenoso e vasopressores devem ser necessários para tratamento da hipotensão. Amostras de sangue devem ser coletadas para exames de eletrólitos, glicose, toxicológicos, de sangue arterial ácido-básico e de gases sanguíneos. O soro é preservado para futuros estudos se necessário. Quando testes auxiliares apresentam o paciente com hipoglicemia, devendo ser administrado *bolus* intravenoso de dextrose. Se há suspeita de uso abusivo de narcótico ou se o paciente não responde às medidas de suporte, pode ser administrado via intravenosa um antagonista de receptor opioide, como a naloxona.

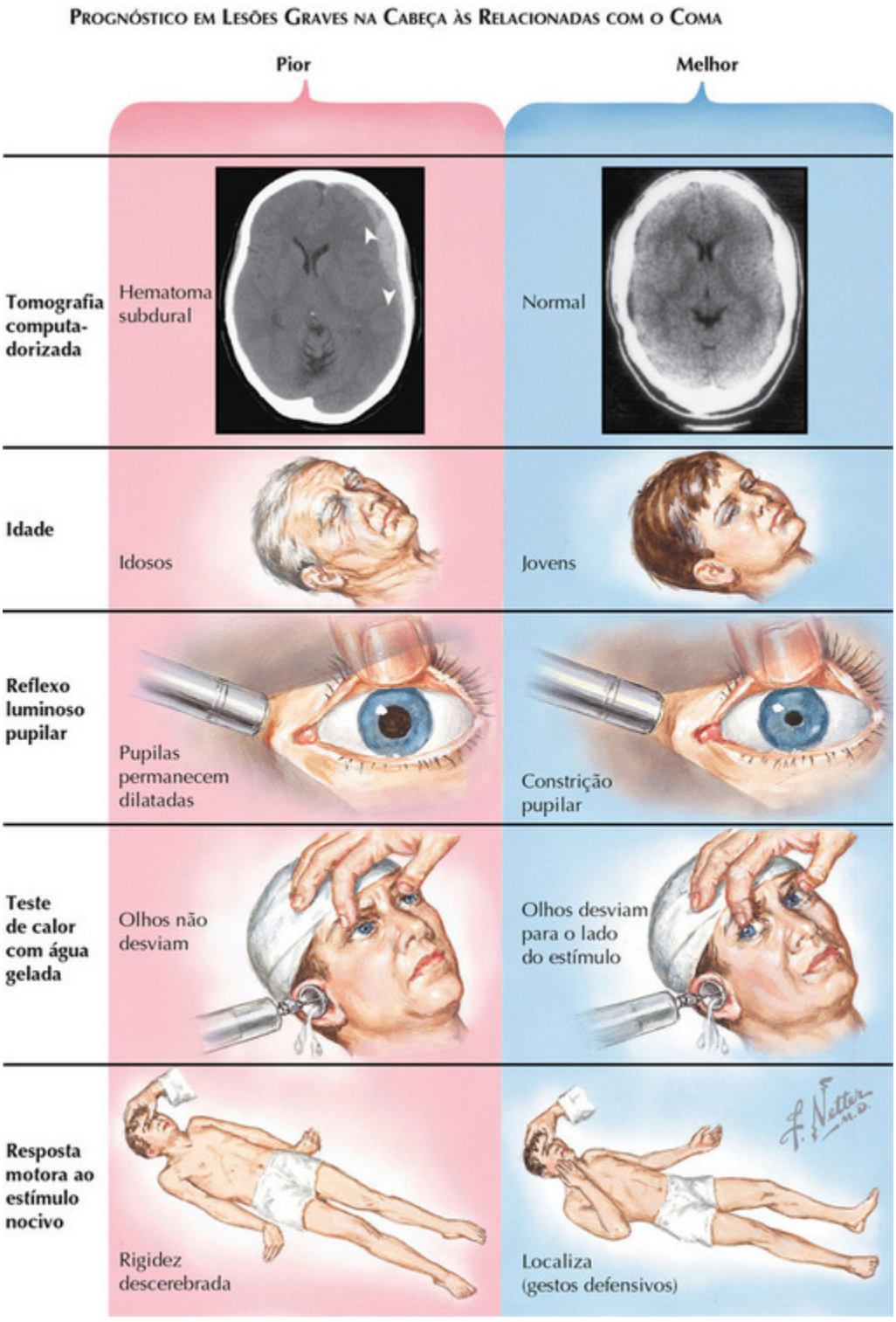

FIGURA 6-4

Em seguida, após qualquer tratamento imediato necessário, são realizadas algumas etapas para determinar a causa do coma com uma

anamnese profunda e completa, e investigação apropriada. A família, amigos ou médicos do paciente geralmente podem fornecer informações úteis ao diagnóstico. A consulta pode indicar um histórico de diabetes; doença renal, hepática ou cardíaca anterior; depressão grave; uso ou uso abusivo de drogas. É importante saber quais medicações prescritas foram usadas e se o paciente manifestou algum sintoma prodromal, como dor de cabeça, fraqueza unilateral e ataxia, ou episódios de estupor anteriores.

Exame neurológico

É importante realizar com cuidado exames físicos e neurológicos. Avaliação dos movimentos espontâneos de membros e bulbares, reações pupilares, movimentos oculares e reposta a estímulos dolorosos, geralmente indicam o nível da lesão encefálica causando o coma. Se o paciente é capaz de piscar, bocejar, lamber e engolir, que são reflexos complexos do tronco encefálico, as funções do tronco encefálico inferior estão preservadas.

Tamanho pupilar depende do equilíbrio entre a função simpática (fibras simpáticas descendentes cursam no tegmento lateral do tronco encefálico) e parassimpática (fibras parassimpáticas acompanham o nervo oculomotor [nervo craniano III] no mesencéfalo).

Reação pupilar depende do estímulo luminoso aferente, atingindo o colículo superior, assim como a transmissão eferente através do nervo oculomotor. O reflexo luminoso está localizado no diencéfalo e mesencéfalo.

Movimentos oculares são observados pela abertura das pálpebras superiores e pela atenção espontânea. Quando a cabeça está rotacionada para um lado — uma manobra para ser realizada somente na certeza de que a medula cervical não está danificada — os olhos devem se mover totalmente e no eixo em direção contrária, se os centros oculomotor e vestibular do tronco encefálico estiverem bem preservados (fenômeno de olhos de boneca, ou reflexo óculo-cefálico). Quando a cabeça é movida para a direita, os olhos se movem conjugadamente para a esquerda; quando a cabeça é movida para baixo, os olhos devem ir para cima. Água gelada introduzida no canal auditivo, com a cabeça do paciente elevada em 30°, deve evocar movimentos oculares conjugados na direção do lado do estímulo (reflexo vestíbulo-ocular). Nesta posição, o canal semicircular

horizontal está na posição vertical, e a endolinfa cai no canal, diminuindo, assim, a taxa de disparo vestibular aferente. Os olhos se viram na direção ipsilateral da orelha, com nistagmo horizontal à orelha contralateral. O reflexo dos movimentos oculares horizontais é controlado pelos nervos oculomotor, troclear (nervo cranial IV) e abducente (nervo cranial VI) e seus núcleos; o fascículo longitudinal medial e a formação reticular parapontina (centro lateral pontino do olhar); e núcleo vestibular e nervos (nervo cranial VIII). Todas essas estruturas estão localizadas dentro do tegmento pontino. Movimentos verticais são controlados pelos centros no mesencéfalo rostral e diencéfalo caudal.

Por último, movimentos espontâneos de membros devem ser observados. Se ausentes, é apropriada uma avaliação para resposta a estímulos nocivos.

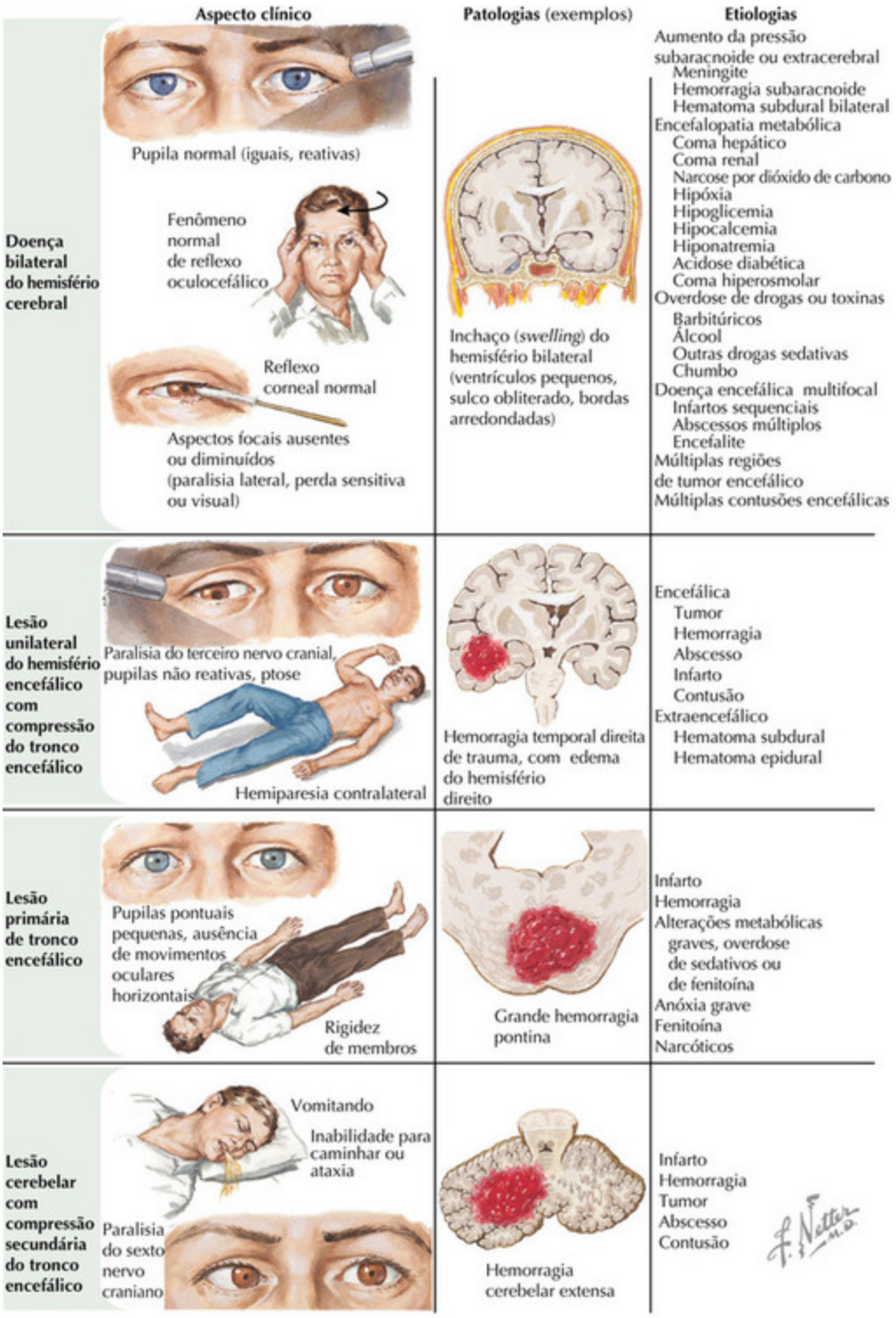

FIGURA 6-5

Diagnóstico Diferencial do Coma

Quando o coma é provocado por *doença bilateral do hemisfério* encefálico, deglutição, bocejo e respiração espontânea estão normais. Os olhos vagueiam espontaneamente de um lado para o outro, e os membros se movem simetricamente ao estímulo. Reflexos oculares e pupilares estão preservados. Disfunções tóxicas e metabólicas são as causas mais comuns, levando à disfunção bilateral do hemisfério. Encefalite, hemorragia ou infecção nas meninges e espaço subaracnoide também podem afetar adversamente a função bilateral do hemisfério. Embora infartos, hemorragias, tumores ou abscessos possam envolver ambos os hemisférios, o déficit neurológico só se torna bilateral subsequentemente.

Quando uma *lesão hemisférica* comprime o tronco encefálico, o paciente geralmente tem sinais ou sintomas de disfunção de hemisférios, como hemiparesia. Qualquer lesão que ocupe espaço, como hematoma subdural, infarto, hemorragia ou tumor, pode comprimir o tronco encefálico rostral e causar o coma. Conforme a lesão aumenta, a pressão cranial é elevada, desenvolvem-se dores de cabeça, vômitos, diminuição do estado de alerta e papiledema. Seguem-se sinais de disfunção diencefálica rostral do tronco encefálico. O mesencéfalo e a ponte são subsequentemente desconectados, e os sinais de falência inferior do tronco encefálico são adicionados à disfunção de estruturas rostrais.

Uma lesão intrínseca do tronco encefálico pode causar o coma pelo comprometimento da função de estruturas tegmentares bilaterais mediais. *Lesões* primárias *diencefálicas do tronco encefálico* geralmente são por causa do derrame, hemorrágico ou infarto. Trauma craniano pode danificar diretamente o tronco encefálico. Em *lesões mesencefálicas*, as pupilas estão dilatadas na posição média, e ocorre a paralisia bilateral do nervo oculomotor. Os olhos posicionam-se para baixo e para fora, e não fazem adução ou movimentos verticais. A postura descerebrada dos membros está presente. Infarto pontino ou hematoma causa pupilas diminuídas e pouco reativas, olhar vertical diminuído. Os olhos devem ficar para baixo e para dentro, e um olho pode estar mais baixo que o outro. A função do tronco encefálico rostral à lesão está preservada. *Lesões pontinas* provocam pupilas menores e pouco reativas, falha na movimentação ocular horizontal, preservação dos movimentos oculares verticais (algumas vezes com balanço espontâneo) e postura descerebrada. *Lesões bulbares* podem comprometer o controle vasomotor e a respiração. Distúrbios tóxicos que

afetam o tronco encefálico e hemisférios encefálicos em vários níveis, causam sinais inconsistentes com um único local anatômico.

Lesões cerebelares que ocupam espaço causam ataxia e vômitos, geralmente seguido de paralisia do nervo abducente (nervo cranial VI) ou olhar lateral no local da lesão. Desenvolvem-se sinais de disfunção inferior do tronco encefálico na ponte e bulbo.

Tratamento

Se uma lesão encefálica ou cerebelar comprime o tronco encefálico, é necessário o tratamento imediato para evitar danos irreversíveis. Com uma lesão do tronco encefálico primária, a situação é igualmente urgente. Avaliações neuroradiológicas são críticas para a determinação da natureza e extensão da patologia. Intubação endotraqueal, ventilação mecânica controlada e diurese osmótica são realizadas, enquanto é feita a tomografia computadorizada (TC) para determinar se o paciente necessita de descompressão cirúrgica imediata, ou evacuação do hematoma como medidas salva-vidas.

Doença bilateral do hemisfério encefálico é geralmente tratada clinicamente, em vez de cirurgicamente. É geralmente resultado de encefalopatia metabólica de *intoxicação exógena*, por exemplo, overdose de drogas, intoxicação por álcool ou supermedicação. *Intoxicação endógena* é causada por insuficiência de órgãos (os pulmões e a narcose por dióxido de carbono; o fígado e hiperamnonemia; os rins e a uremia), hiperglicemia, hipelcalcemia ou hipernatremia, ou por *insuficiência de substâncias exógenas e endógenas*, como, por exemplo, hipoglicemia, hipotireoidismo, hipocalcemia ou hiponatremia.

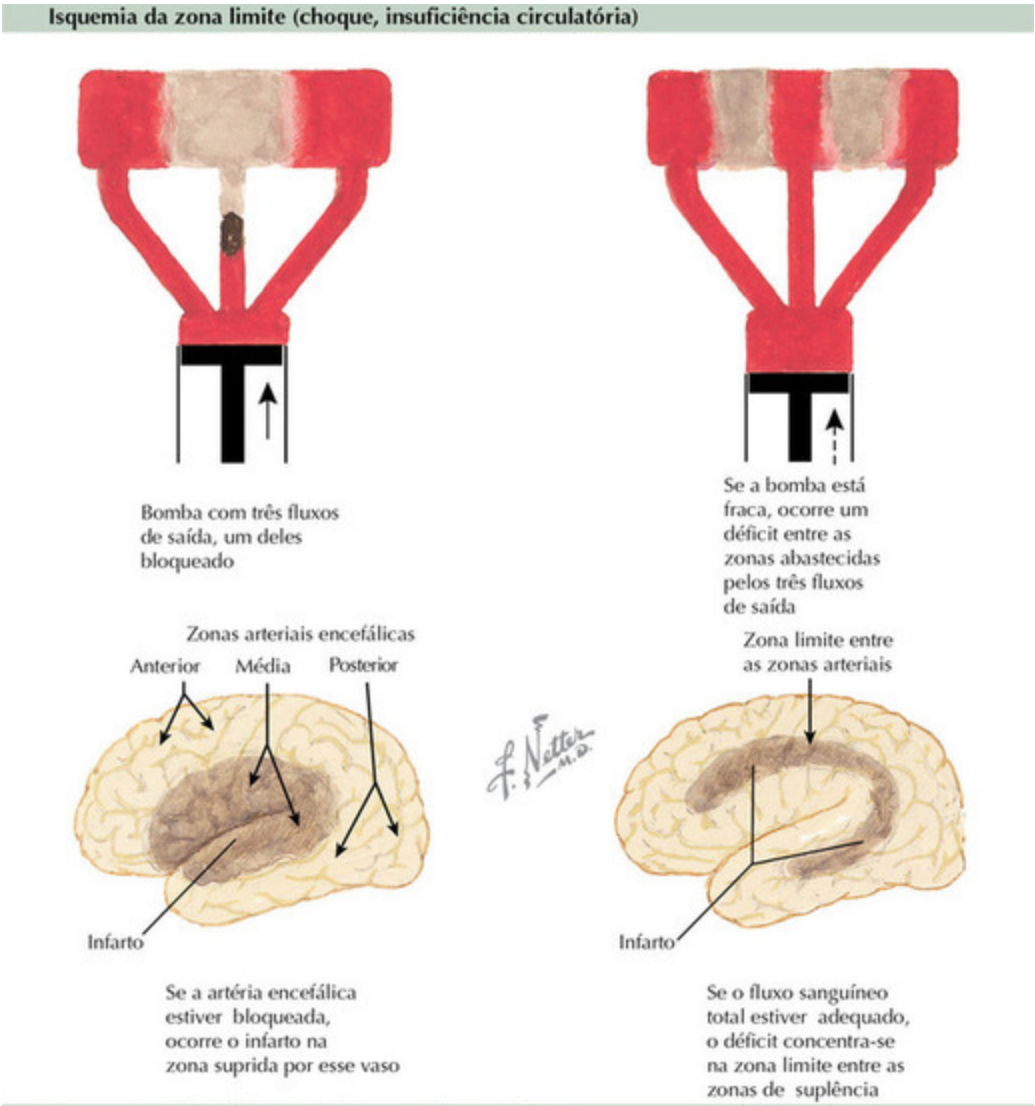

FIGURA 6-6

Danos Hipóxico-hisquêmicos Encefálicos

Em âmbito nacional, paradas cardíacas fora do hospital são de ocorrência muito frequente. Um quarto dos indivíduos que manifestam tais paradas recebe ressuscitação cardiopulmonar de emergência. Entretanto, menos de 20% desses eventos levam à sobrevivência na alta hospitalar, mesmo com a combinação de esforços de emergência e serviços de atendimento hospitalar crítico. Daqueles que realmente sobreviverem, muitos apresentam lesões neurológicas profundas e incapacidade.

Encefalopatia Hipóxica-Isquêmica

Encefalopatia hipóxica-isquêmica é o termo usado para descrever tal lesão após parada cardíaca ou hipóxia grave causando lesões globais, ou hipotensão prolongada causando lesão da zona limite arterial. Muitas variáveis determinam a extensão e localização da lesão: a plenitude do colapso circulatório (parada cardíaca completa ou hipotensão, com algumas ejeções cardíacas preservadas), a duração do comprometimento circulatório, acompanhado de falência circulatória, e o nível de glicose no sangue no momento do evento. *Apneia* ou *hipóxia* (como na intoxicação por monóxido de carbono ou estrangulamento) com função circulatória preservada, geralmente causa necroses palidal e talâmica, com preservação do córtex encefálico. *Hipertensão persistente* causa lesões isquêmicas na zona limite arterial, nas margens dos territórios arteriais encefálicas anterior e médio, e territórios arteriais encefálicos posterior e médio.

Parada cardíaca pode causar dano hipocampal, lesão dos núcleos da base, necrose da lâmina média do córtex encefálico, e lesões dos núcleos cerebelares e do tronco encefálico. A ordem nessa região do encéfalo também representa a hierarquia da lesão. A região mais vulnerável à isquemia cerebral leve é o hipocampo, e a frase frequentemente usada para descrever esse fenômeno é *vulnerabilidade regional do hipocampo.* A isquemia da zona limite arterial resulta em fraqueza nos braços, incoordenação durante comportamento dirigido visualmente, e diminuição da percepção visual e espacial. Em crianças, hipotensão grave pode levar a lesões mais extensas, com diminuição grave do desenvolvimento motor e funções. *Perda das células de Purkinje* no cerebelo causa ataxia e mioclonia de ação.

Tratamento da Hipotermia

Muitos tratamentos medicamentosos e anestésicos têm sido testados na parada cardíaca. A ideia tem sido usar agentes que reduzam o metabolismo encefálico ou limitem os eventos da cascata celular que levam à morte neural. Atualmente, nenhuma terapia com fármacos demonstrou benefícios clínicos significativos. O único tratamento que tem demonstrado melhorar a probabilidade de um bom resultado em adultos após fibrilação ventricular ou parada cardíaca taquicárdica ventricular sem pulso, ou em bebês com asfixia ao nascimento, é o tratamento médico com a indução de hipotermia moderada para atingir uma temperatura corporal média de 32 °C a 34 °C. Em crianças, o resfriamento isolado do coração após a asfixia ao nascimento também atinge um efeito terapêutico desejado.

O estado vegetativo. A condição é chamada *persistente* quando dura por mais de um mês, sem mudanças

Esta paciente está bocejando, porém não como resposta consciente. Esses pacientes podem se assustar, olhar ao redor, ou bocejar, porém nenhuma dessas ações é uma reposta consciente a um estímulo específico

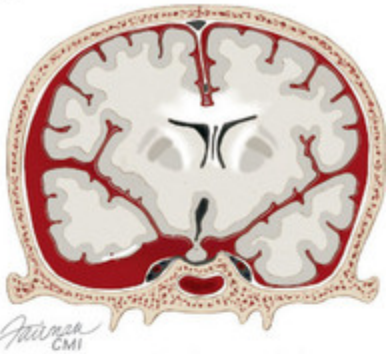

Hemorragia subaracnoide foi a causa do estado da paciente

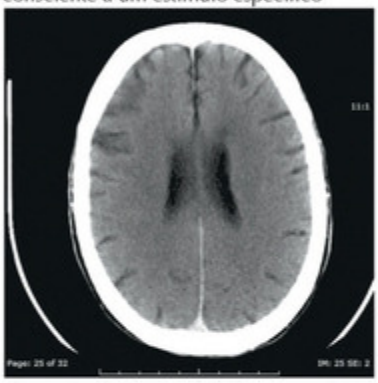

A TC não contrastada do encéfalo apresenta um sinal grave de lesão encefálica difusa, e possivelmente prevê o estado vegetativo persistente: desaparecimento súbito da diferenciação normal entre substância cinzenta e branca

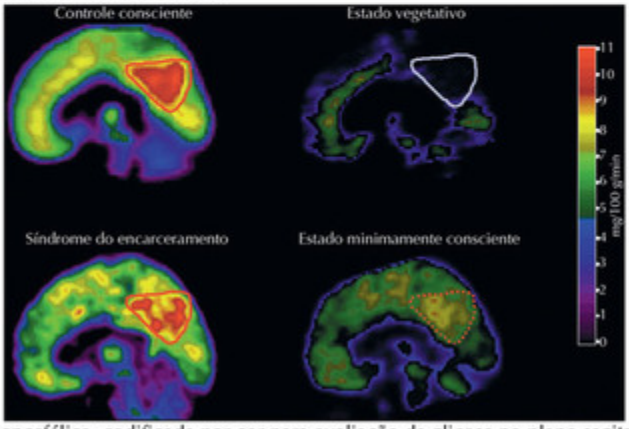

Taxa metabólica encefálica codificada por cor para avaliação da glicose no plano sagital, apresentando metabolismo reduzido no pré-cúneo em paciente em estado vegetativo (EV, *topo direito*) e em paciente em estado mínimo de consciência (EMC, *canto inferior direito*). A região vermelha no controle de consciência (*canto superior esquerdo*) e na síndrome do encarceramento (*canto inferior esquerdo*) indica avaliação de metabolismo normal. Reimpresso com a permissão de Laureys S, Owen AM, Schiff D. *Brain function in coma, vegetative state, and related disorders*. Lancet Neurol 3:537-46, 2004.

FIGURA 6-7

Estado Vegetativo e Estado de Mínima Consciência

Sobreviventes de alguns eventos circulatórios graves, que estão comatosos inicialmente, podem passar por um espectro de condições clínicas antes da recuperação completa ou parcial da consciência. Se, após haver estado em coma, o paciente abre os olhos, porém permanece incapaz de iniciar atividade motora voluntária, esse comportamento marca a transição para o que é chamado de *estado vegetativo* (EV). A transição seguinte para *estado mínimo de consciência* (EMC) é caracterizado por evidência reprodutível de movimentos voluntários simples. O surgimento da EMC é sinalizado pelo retorno da comunicação funcional ou uso de objetos. Desenvolvimentos seguintes levam a resultados que vão da disfunção grave à boa recuperação. Se, entretanto, o paciente permanecer no EV por mais de um mês após a ocorrência do dano encefálico, essa condição é chamada de *estado vegetativo persistente* (EVP). Esse estado não é necessariamente irreversível. A reversibilidade é menos provável em pacientes em *estado vegetativo permanente*, ou seja, no EV durando mais de três meses após o dano isquêmico-hipóxico ou um ano após a lesão encefálica traumática.

Atualmente, EV e o EMC têm sido definidos por observação clínica de respostas comportamentais. Por exemplo, EV é caracterizado por vigília na ausência de qualquer percepção de si e do ambiente. Geralmente, tal indivíduo mantém as funções autonômicas com preservação variável dos reflexos craniais e medulares, porém não existem evidências clínicas de respostas comportamentais contínuas, reprodutíveis, intencional ou voluntária a um estímulo multissensitivo, nenhuma evidência de compreensão de linguagem ou resposta a comandos. EMC descreve uma variedade de comportamentos que, em sua descrição mais básica, requer evidência de busca visual e, na melhor das hipóteses, envolve respostas intermitentes aos comandos. Entretanto, tornou-se agora aparente com o uso de novas tecnologias, como imagem de ressonância magnética funcional; assim, a distinção entre o EV e EMC pode não ser baseada somente em observações. Uma proporção notável de pacientes considerados em EV mantém alguma percepção que não é consistente com a observação de seu comportamento externo.

A neuropatologia do EV e EMC pós-anóxia é indistinguível. Caracteristicamente existe pouco ou nenhum dano no tronco encefálico, porém esses pacientes geralmente possuem evidências de necrose difusa no córtex encefálico, anormalidades variáveis nos núcleos da base e cerebelo, e danos talâmicos graves. No nível funcional, estudos metabólicos encefálicos e imagens de ressonância magnética têm identificado que o comportamento durante EV e EMC representa uma síndrome de disconexão funcional em uma rede frontoparietal de grande escala como resultado ao dano na conexão de longo alcance. As estruturas envolvidas incluem as regiões frontais lateral e medial, áreas parietotemporal e parietal posterior, e córtex do cíngulo posterior e pré-cuneal.

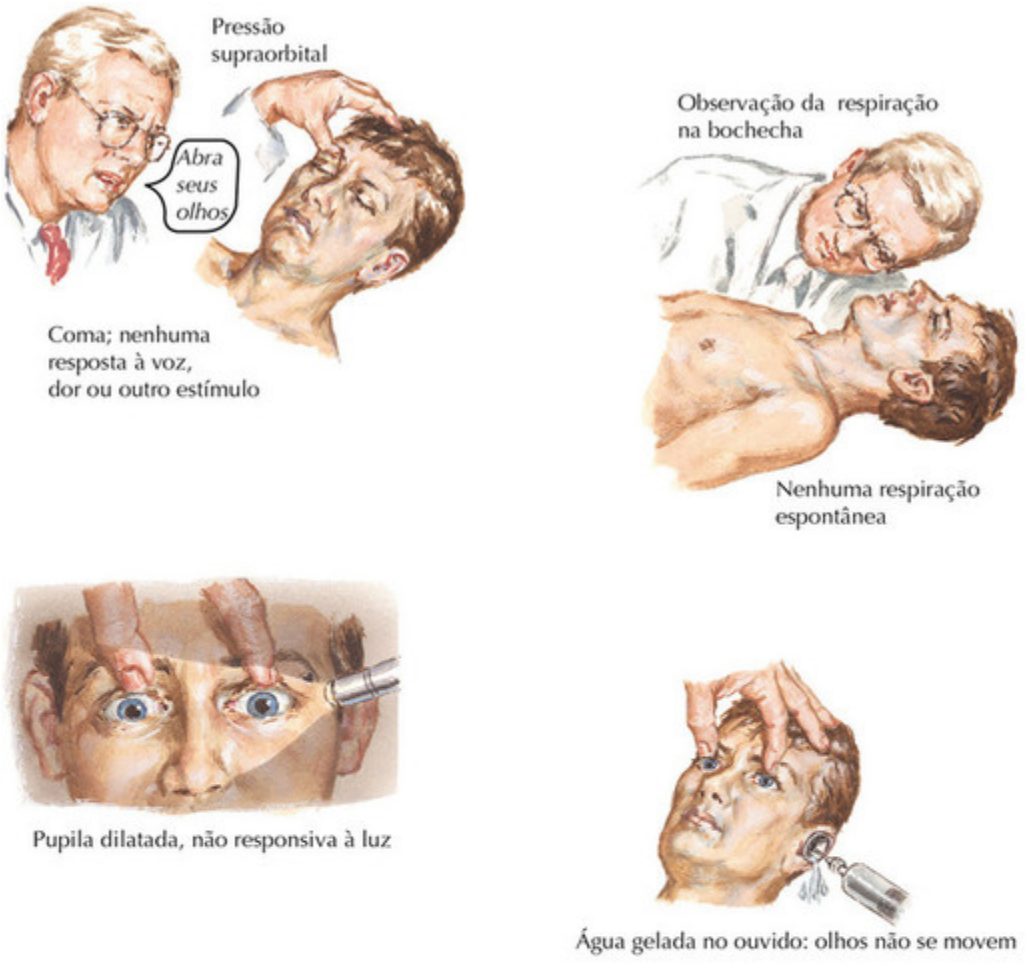

FIGURA 6-8

Morte Encefálica

Encefalopatia hipóxica-isquêmica grave pode resultar no inchaço encefálico de tamanha gravidade que todo o fluxo sanguíneo ao encéfalo é bloqueado, então piorando a isquemia até o estágio terminal. *Morte encefálica* é um diagnóstico clínico baseado na ausência de função neurológica no contexto de um diagnóstico que resultou no coma irreversível. Nos Estados Unidos, isso indica a morte de todo o encéfalo; no Reino Unido, isso refere-se a morte do tronco encefálico. A apneia e o coma devem coexistir. Um exame neurológico completo que inclua os elementos listados nas Figuras 6-4 e 6-5 é obrigatório para determinar a morte encefálica, com todos os componentes devidamente registrados. A recomendação atual em adultos é a de que uma única avaliação seja suficiente para diagnosticar morte encefálica. Em crianças, duas avaliações devem ser feitas, com o intervalo de duração entre os testes variando com a idade.

Antes de iniciar a avaliação para morte encefálica, condições reversíveis ou condições que possam interferir no exame neurológico devem ser excluídas. Por exemplo, hipotermia, hipotensão e distúrbios metabólicos que podem afetar o exame neurológico devem ser corrigidos. Após ressuscitação cardiopulmonar ou o uso de hipotermina terapêutica, a avaliação da morte encefálica deve ser adiada por 24 a 48 horas, ou mais se houver preocupações ou inconsistências no exame. Sedativos, analgésicos, bloqueadores neuromusculares e agentes anticonvulsivantes devem ser descontinuados por um período considerável, baseado na eliminação de meia-vida do agente farmacológico, para garantir que eles não afetarão o exame; níveis de sangue ou plasma podem ser usados para confirmar que o fármaco está em taxa terapêutica média.

Os *componentes do exame neurológico clínico* consistentes com morte encefálica incluem a presença do coma, perda de reflexos do tronco encefálico, apneia (Fig. 6-9), e ausência de movimentos espontâneos ou induzidos, porém excluindo eventos da medula espinal, como reflexo de retirada ou mioclonia espinhal.

Coma Irreversível

O paciente deve exibir perda completa de consciência, vocalização e atividade volitiva. Estímulo nocivo não deve produzir a abertura dos olhos

ou movimentos oculares, e nenhuma resposta além de reflexos mediados espinais.

Perda dos Reflexos de Todo Tronco Encefálico

O paciente exibe pupilas parcial ou completamente dilatadas que não respondem à luz, direta ou consensualmente (avaliação 1); ausência de movimento da musculatura bulbar, incluindo músculos faciais e orofaríngeos, como na resposta à pressão profunda nos côndilos no nível das junções temporomandibulares e sobre o rebordo supraorbital (avaliação 2); ausência de reflexos corneais com o toque na córnea com *swab* de algodão estéril, não acionando qualquer movimento palpebral (avaliação 3); ausência de reflexos oculovestibulares (avaliação 4); e ausência de engasgo ou tosse no estímulo da faringe posterior com uma espátula ou cateter de sucção (avaliação 5). Avaliação dessas funções do tronco encefálico deve ser realizada sequencial e sistematicamente, pois relacionam diferentes níveis de função do tronco encefálico (Fig. 6-9). O reflexo oculovestibular é testado pela irrigação de cada ouvido com água gelada (teste de calor) após a primeira verificação de que o canal auditivo não está obstruído por cera e o tímpano está intacto. A cabeça é levantada com inclinação de 30 graus, e é mantida em linha reta. Cada ouvido é irrigado com 50 a 60 ml de água gelada, e isso deve desendacear movimentos oculares durante um minuto de observação. O objetivo é reduzir a temperatura local na membrana timpânica de modo que exista um gradiente com a temperatura corporal. Os dois lados são testados com um intervalo de alguns minutos. Em indivíduos normais, o nistagmo é induzido nos dois olhos. A fase rápida em direção ao lado oposto, que foi irrigado com água gelada, é acionada pelo córtex encefálico. A fase lenta do nistagmo é causada pelo reflexo oculovestibular. Em pacientes comatosos com uma resposta intacta, a água gelada irá girar os dois olhos lentamente em direção ao lado que está sendo irrigado. Esses movimentos são comparáveis com a fase lenta do nistagmo, induzida em indivíduos normais. Movimentos induzidos por calor estão ausentes quando o mesencéfalo ou a ponte rostral está danificado, e a via oculovestibular não está mais intacta.

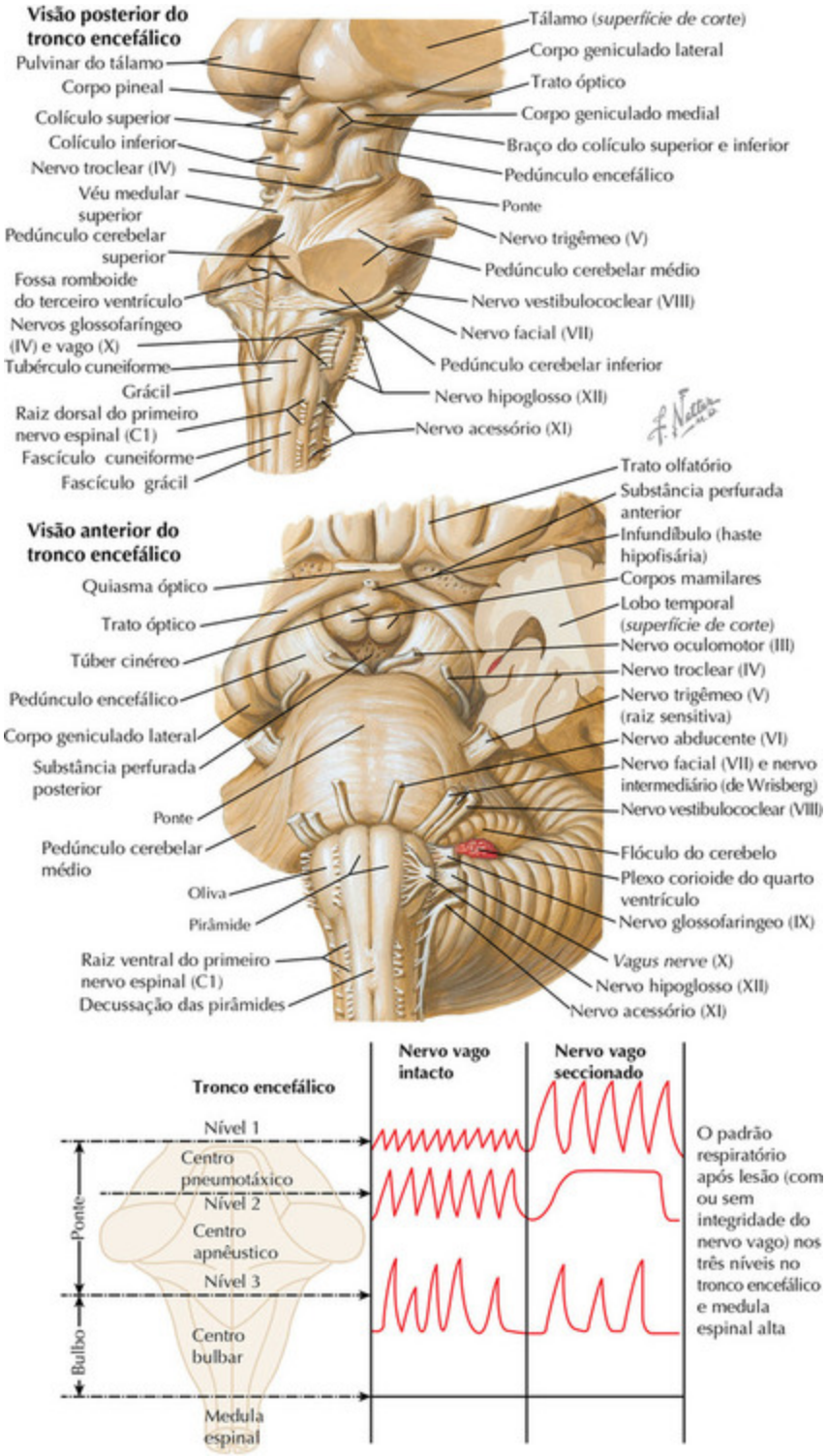

FIGURA 6-9

Padrões Ventilatórios e Teste de Apneia

Padrão central gerador da respiração

Na pessoa saudável, a origem anatômica do padrão cíclico da respiração está no tronco encefálico. Seccionando o tronco encefálico acima da ponte, não afeta a respiração quando o *nervo vago (nervo cranial X),* carregando informação aferente do pulmão, está intacto. A vagotomia resulta na redução da frequência respiratória e no aumento do volume corrente. A transecção abaixo do bulbo resulta no cessamento completo da respiração. Secção acima do bulbo central resulta em respiração rítmica, porém irregular, com a vagotomia diminuindo o padrão irregular. Transecção no nível da ponte superior leva à lentificação da respiração e a um aumento no volume corrente. Se os dois nervos vagos são cortados, o resultado é o cessamento da respiração à inspiração plena (chamada *apneuse*), ou espasmos inspiratórios interrompidos por expirações intermitentes (chamada respiração apnêustica). O *padrão central gerador da respiração* está localizado no centro bulbar.

As regiões do tronco encefálico que modulam a ventilação estão colocalizadas na mesma estrutura contendo o gerador central padrão. As regiões que são sensíveis às alterações na concentração do íon hidrogênio e na composição sanguínea dos gases respiratórios (áreas quimiossensíveis) estão localizadas na superfície ventral do bulbo, bilateralmente, no nível das raízes do nervo cranial VIII ao XI. Essas regiões estão bem superficiais, ficando em cerca de 200 μM abaixo da superfície. Regiões quimiossensíveis adicionais também foram encontradas caudalmente na região da raiz do nervo cranial XII (hipoglosso). Todos esses quimiorreceptores centrais são sensíveis às alterações locais no pH do fluido cerebroespinal induzidas pelo aumento da $PaCO_2$. Falha ao responder adequadamente ao estímulo de $PaCO_2$ indica uma falha nos centros respiratórios medulares.

O *teste de apneia* é realizado se os reflexos do tronco encefálico estiverem *todos* ausentes, e é um requisito para o teste de morte encefálica (Fig. 6-8). Existe uma série de técnicas que são usadas para realizar esse teste em uma unidade de tratamento intensivo. Entretanto, o fator essencial na morte encefálica é que o paciente deve ter ausência completa de esforço respiratório pelo teste formal do dióxido de carbono ($PaCo_2$) como estímulo para respiração. Fundamentalmente, o paciente deve iniciar com uma $PaCo_2$

de aproximadamente 40 mmHg. O estímulo para respiração é considerado adequado quando ocorre um aumento de 20 mmHg na $PaCo_2$ para qualquer valor maior que 60 mmHg.

OceanofPDF.com

SEÇÃO 7

Núcleos da base e transtornos do movimento

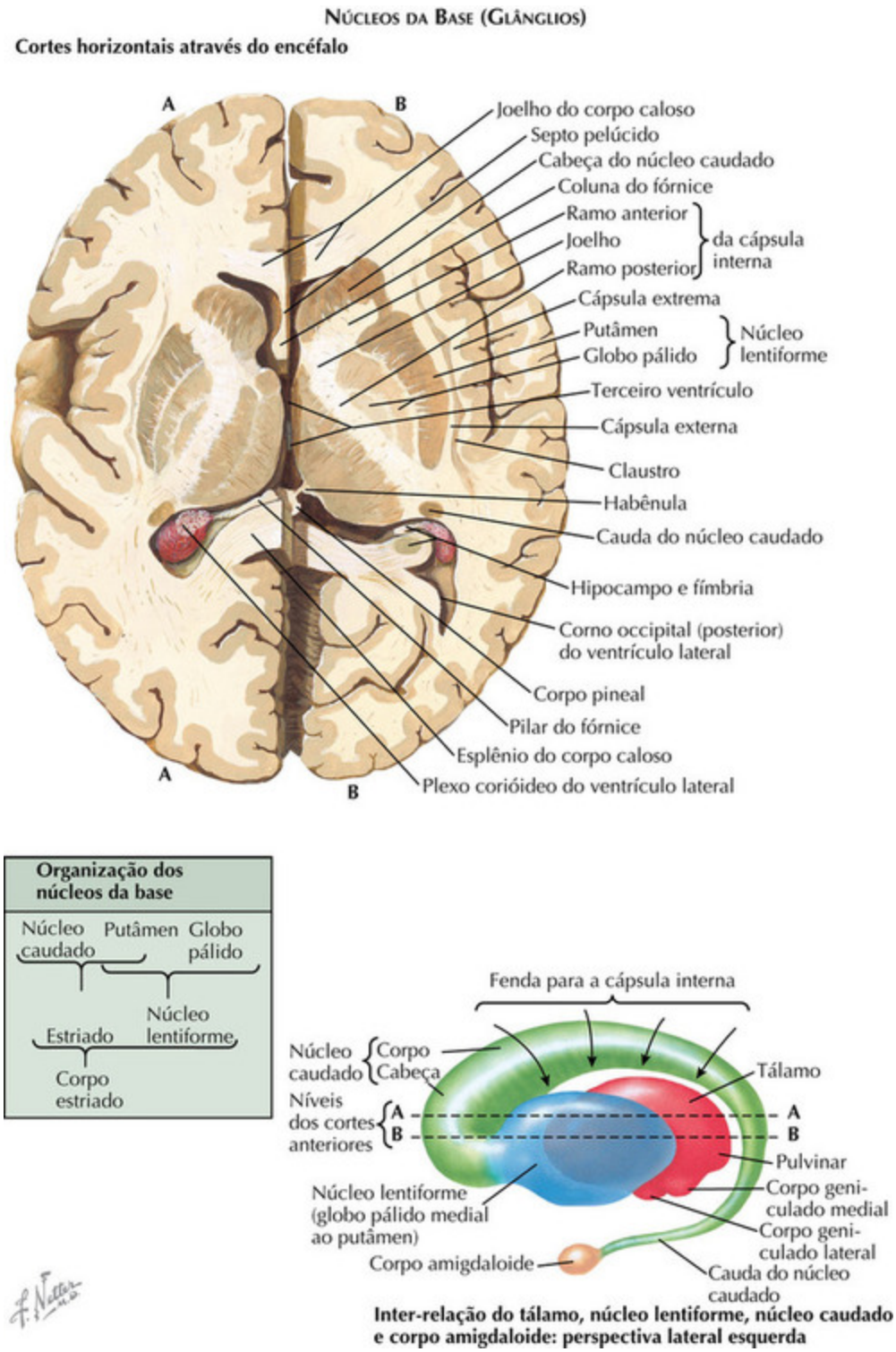
NÚCLEOS DA BASE (GLÂNGLIOS)
Cortes horizontais através do encéfalo
A
B
Joelho do corpo caloso
Septo pelúcido
Cabeça do núcleo caudado
Coluna do fórnice
Ramo anterior
Joelho
Ramo posterior
da cápsula interna
Cápsula extrema
Putâmen
Globo pálido
Núcleo lentiforme
Terceiro ventrículo
Cápsula externa
Claustro
Habênula
Cauda do núcleo caudado
Hipocampo e fímbria
Corno occipital (posterior) do ventrículo lateral
Corpo pineal
Pilar do fórnice
Esplênio do corpo caloso
Plexo corióideo do ventrículo lateral
Organização dos núcleos da base
Núcleo caudado
Putâmen
Globo pálido
Núcleo lentiforme
Estriado
Corpo estriado
Fenda para a cápsula interna
Núcleo caudado
Corpo
Cabeça
Níveis dos cortes anteriores
Tálamo
Pulvinar
Corpo geniculado medial
Corpo geniculado lateral
Núcleo lentiforme (globo pálido medial ao putâmen)
Corpo amigdaloide
Cauda do núcleo caudado
Inter-relação do tálamo, núcleo lentiforme, núcleo caudado e corpo amigdaloide: perspectiva lateral esquerda

FIGURA 7-1

Anatomia dos Núcleos da Base e Estruturas Relacionadas

Visão geral dos transtornos de movimento

Nos últimos 30 anos os transtornos de movimento incluíram o estudo de um grupo de condições caracterizadas por pobreza de movimentos, as *síndromes acinético-rígidas*, e por aquelas com movimentos excessivos, os *transtornos de movimento hipercinéticos* (tremor, distonia, mioclonias, coreia/balismo, tiques e outros). Essa perspectiva tradicional, em que os transtornos dos núcleos da base acarretavam as síndromes anteriormente referidas, foi agora expandida para incluir as *ataxias e os transtornos da marcha e da postura*. Avanços nas técnicas cirúrgicas e nos estudos de aquisição de imagens ampliaram o horizonte clínico e o alcance de percepção dos especialistas em transtornos do movimento. Com as crescentes indicações da terapia por toxina botulínica, a *espasticidade* e outros transtornos são tratados atualmente por muitos neurologistas especializados em transtornos de movimento.

Os movimentos involuntários anormais (MIA) devem ser vistos como sinais clínicos com muitas causas. O parkinsonismo, por exemplo, pode ser a manifestação clínica de várias condições, com etiologias diferentes ou não esclarecidas. A *definição* da categoria ampla do transtorno de movimento em um determinado paciente *precede* a abordagem clássica ao diagnóstico neurológico: *localizar* a lesão e determinar a *etiologia* da condição. Uma história cuidadosa com atenção particular à constituição familiar básica, gravidez, trabalho de parto e nascimento, marcos iniciais do desenvolvimento, traumatismos, infecções, comorbidades clínicas e psiquiátricas e o uso de drogas ilícitas e de medicações, especialmente neurolépticos, é particularmente importante ao se avaliar pela primeira vez um paciente apresentando movimentos involuntários anormais e pode sugerir a causa subjacente. Um exame clínico geral detalhado, com ênfase nos movimentos oculares, na presença de anéis de Kayser-Fleischer (sugestivos de doença de Wilson) e um exame fundoscópico pesquisando retinopatias e anormalidades do nervo óptico (papilite, papiledema ou

atrofia do nervo óptico, sugerindo doenças desmielinizantes, transtornos metabólicos ou citopatias mitocondriais); organomegalia (indicando doenças metabólicas ou de armazenamento); e manchas ou depósitos na pele (definindo facomatoses, xeroderma pigmentoso, vitaminoses, doenças gastrointestinais, má absorção, calcinose ou depósitos de colesterol, especialmente nos tendões musculares) pode mostrar-se recompensador. A pesquisa de indicações adicionais, por um exame neurológico cuidadosamente realizado, vai ajudar a se compreender a condição do paciente.

Depois de classificados os movimentos anormais e de documentados e colocados em contexto os acompanhamentos neurológicos, a causa pode se evidenciar e podem ser realizados testes auxiliares apropriados.

Anatomia dos núcleos da base e estruturas relacionadas

Anatomicamente os núcleos da base constituem um complexo de circuitos que inclui neurônios do núcleo caudado, do putâmen, do núcleo subtalâmico (NST), globo pálido e substância negra (SN). A eferência dos núcleos da base está dirigida ao tálamo motor (e daí ao córtex frontal) e ao núcleo pedunculopontino (NPP).

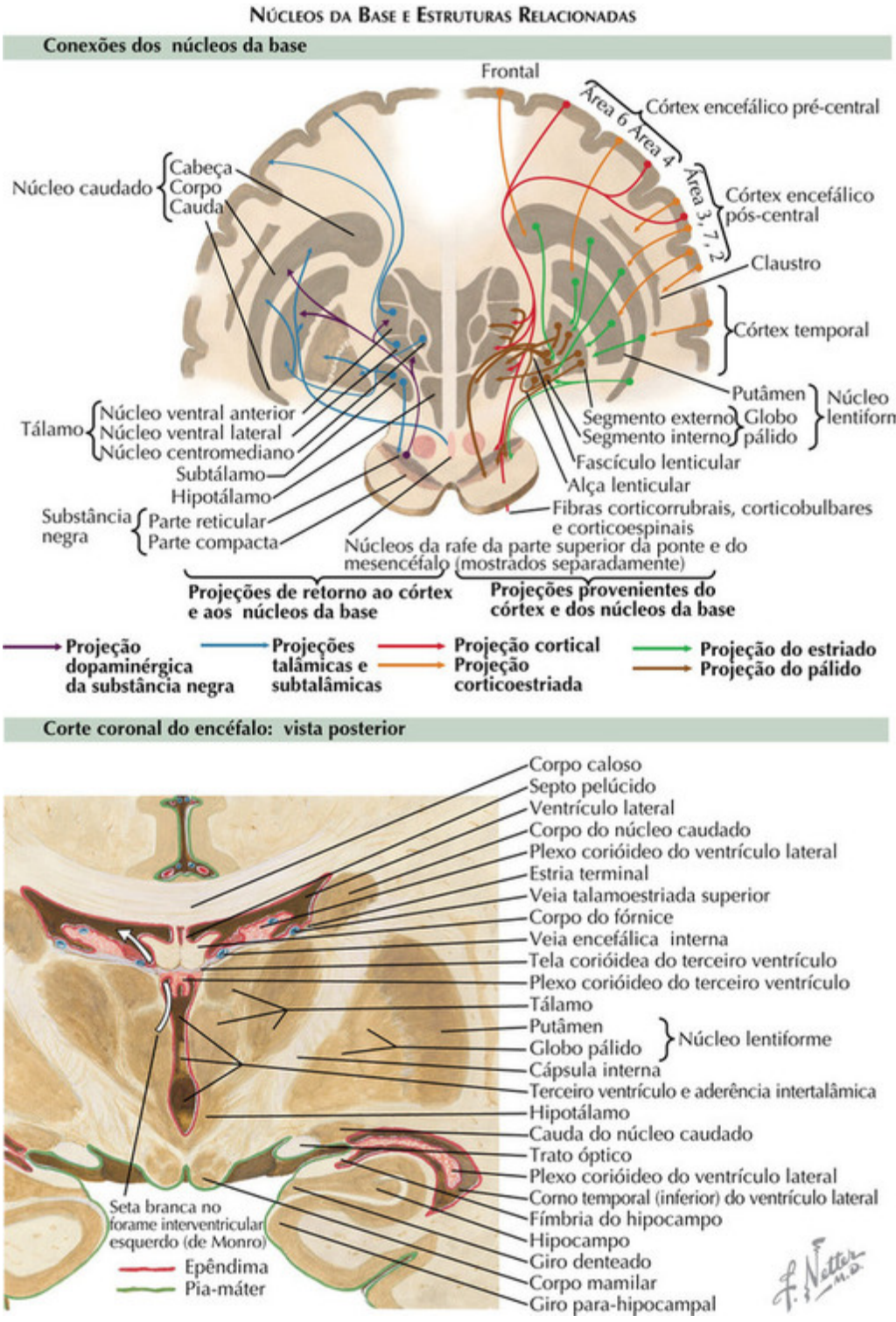

FIGURA 7-2

Globo Pálido

Dividido pela lâmina medular interna em um segmento externo (GPe) e um segmento interno (GPi), o *globo pálido* faz fronteira lateralmente com o putâmen, dorsolateralmente com a cápsula interna e o trato óptico e ventralmente com a substância inominada, que, por sua vez, contém três sistemas anatômicos funcionais importantes: o sistema estriadopálido ventral, a amígdala estendida e o núcleo basal de Meynert. Este último núcleo, com suas projeções colinérgicas e do ácido γ-aminobutírico (GABA-érgicas), desempenha um papel importante nos transtornos da memória e no tratamento das demências. O GPi é uma importante estrutura eferente dos núcleos da base, utilizando três sistemas principais de projeção: a alça lenticular, o fascículo lenticular e o trato pálido-tegmentar. A alça lenticular contorna a cápsula interna ventromedialmente, unindo-se ao fascículo lenticular para formar o fascículo talâmico, o qual, por sua vez, faz projeção a diferentes núcleos talâmicos, especialmente o núcleo ventral anterior (VA), o núcleo ventral lateral (VL), o núcleo centromediano e os núcleos intralaminares parafasciculares do tálamo. O trato palidotegmentar termina no núcleo pedunculopontino.

Núcleo Caudado

O núcleo caudado se assemelha a um ponto de exclamação alongado e curvo. Sua parte principal é uma cabeça expandida, em continuidade direta a um corpo menor e atenuado, que se funde a uma cauda alongada. A *cabeça* faz saliência no corno anterior do ventrículo lateral e forma seu assoalho inclinado. O núcleo caudado é separado do núcleo lenticular pelo ramo anterior da cápsula interna, mas a separação é incompleta porque a cabeça do núcleo caudado e o putâmen são interligados, especialmente no aspecto anteroinferior, por faixas de substância cinzenta que atravessam a substância branca do ramo anterior. Essa mistura de substância cinzenta e substância branca produz a aparência estriada que justifica a designação de “corpo estriado” aplicada a esses núcleos. A cabeça se afunila a um *corpo* mais estreito, que se situa na parte central do ventrículo lateral, lateralmente à superfície superior do tálamo e separado do mesmo por um sulco raso que contém a estria terminal e a veia talamoestriada. A *cauda* se volta para baixo ao longo da margem mais externa do tálamo, com a estria terminal ainda situada em um sulco raso entre elas. Ela se curva então para diante em

direção ao teto do corno inferior do ventrículo lateral, em que se separa do tálamo e do núcleo lentiforme pela parte inferior da cápsula interna e por fibras (incluindo algumas provenientes da comissura anterior) que chegam até o lobo temporal.

Corpo Amigdaloide

A cauda do núcleo caudado termina em uma pequena expansão em forma de amêndoa, o corpo amigdaloide, que é um complexo de vários pequenos núcleos localizados na parte anterior do teto do corno inferior do ventrículo lateral. A *estria terminal* se origina do corpo amigdaloide e segue ao longo do lado medial do núcleo caudado até chegar às vizinhanças do forame interventricular ipsilateral. Nesse ponto algumas de suas fibras se unem à comissura anterior, outras passam à região “septal”, adjacente à lâmina terminal, e as demais descem até o hipotálamo e a substância perfurada anterior.

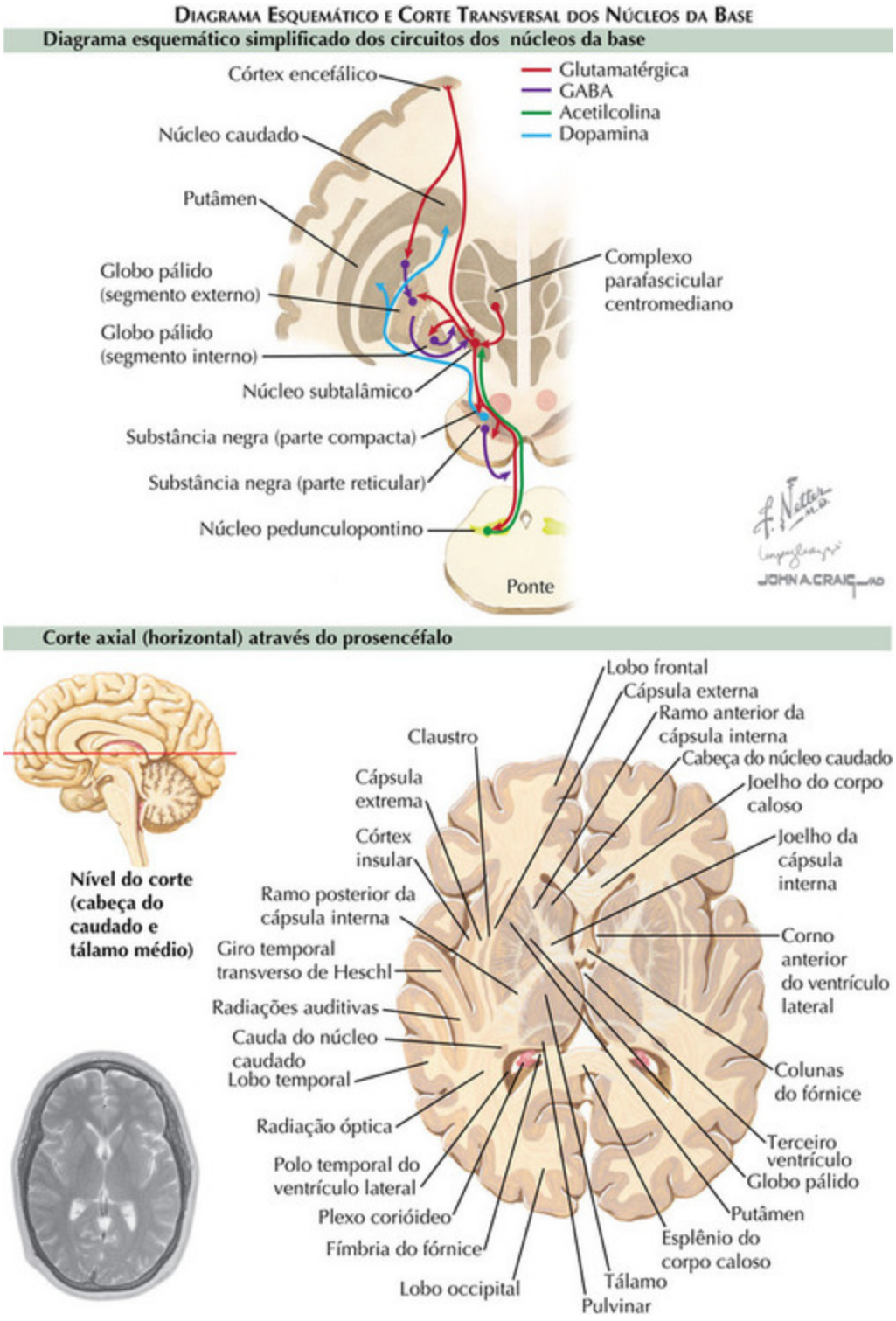

FIGURA 7-3

Um complexo nuclear mesencefálico, a *substância negra (SN)*, é dividido em uma parte compacta (SNc), pigmentada e contendo dopamina, e uma

parte reticular (SNr), pobre em células e desprovida de pigmento. Muitas projeções dopaminérgicas vão até o estriado, enquanto uma proporção menor dos axônios da SNc termina no córtex pré-frontal. A SNr é uma importante estrutura eferente primária dos núcleos da base, juntamente com o GPi. A SNr tem projeções principalmente ao tálamo, ao NPP e ao colículo superior.

Uma estrutura biconvexa, os *núcleos subtalâmicos (NST)*, recebe estímulos glutamatérgicos do córtex encefálico, recebe inibição GABA do GPc e fornece inervação glutamatérgica ao GPe, ao GPi, à SN e ao NPP. O NST se tornou uma estrutura de interesse devido a seu papel fundamental em nosso conhecimento da função dos núcleos da base.

Os receptores pós-sinápticos para dopamina são divididos em duas categorias amplas mais importantes, D1/D5 e a família de receptores D2, D3 e D4, segregados em duas vias principais. A *via direta*, mediada pelos receptores para dopamina D1, envia suas projeções aos núcleos subtalâmicos através do GPi e a *via indireta*, mediada pela família de receptores D2, influencia os NST através do GPe.

A interação excitatório-inibitória entre a via direta e a indireta foi conceituada recentemente como seleção e inibição tônica focalizadas (hipótese da inibição circundante). A atividade neuronal se focaliza de modo a *selecionar* respostas desejadas pela supressão da excitabilidade em uma área que circunda uma rede neuronal ativada. Simultaneamente, outros neurônios pálidos fazendo projeção ao tálamo agem no sentido de *permitir* movimentos desejados. A inibição tônica ao tálamo é removida pela diminuição da descarga desses neurônios, pela vazão estriada focalizada predominantemente pela via direta, liberando os geradores corticais para a ocorrência de movimentos normais ou desejados. Portanto, a presença de movimentos involuntários anormais decorre de *uma inibição insuficiente ou da excitação excessiva das estruturas circundantes*.

Com base nos modelos discutidos anteriormente, é importante se reconhecer o pálido como a principal estrutura de eferência dos núcleos da base. Muitas vias de saída passam pelos campos de Forel. Os NST constituem atualmente o alvo preferencial para o tratamento cirúrgico da doença de Parkinson idiopática (DPi), o tálamo ventral intermédio (VIM) para o tratamento do tremor essencial e de alguns outros tipos de tremor e o

GPi para aquele da distonia, sendo o procedimento cirúrgico preferido o da estimulação encefálica profunda (ECP).

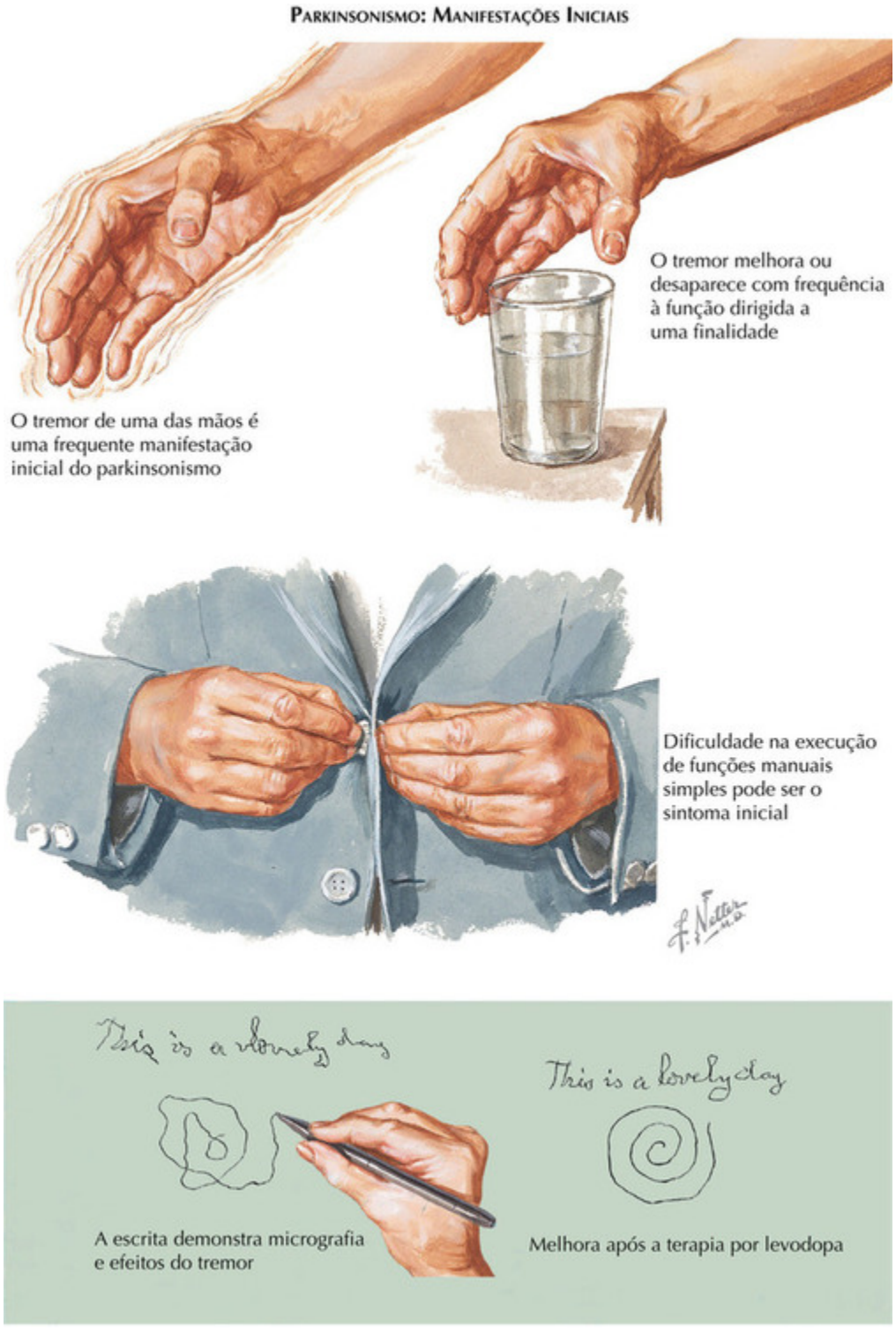
PARKINSONISMO: MANIFESTAÇÕES INICIAIS
O tremor de uma das mãos é uma frequente manifestação inicial do parkinsonismo
O tremor melhora ou desaparece com frequência à função dirigida a uma finalidade
Dificuldade na execução de funções manuais simples pode ser o sintoma inicial
This is a lonely day
This is a lovely day
A escrita demonstra micrografia e efeitos do tremor
Melhora após a terapia por levodopa

FIGURA 7-4

Síndrome Acinético-rígida, Parkinsonismo ou Síndrome Parkinsoniana

A síndrome parkinsoniana é definida operacionalmente pela presença de *T*remor, *R*igidez, *A*cinesia e distúrbios *P*osturais/da marcha (auxiliar mnemônico: TRAP). O diagnóstico do parkinsonismo é feito rapidamente, caso um determinado indivíduo tenha duas das quatro principais características, por ocasião das manifestações iniciais. Embora haja muitas causas para a síndrome parkinsoniana, a doença de Parkinson idiopática é sem dúvida a causa mais comum, afetando 1% da população com mais de 50 anos de idade. Ela tem início insidioso e evolui lentamente a um ritmo variável por 10 a 20 anos ou mais antes de culminar em uma incapacidade grave.

Doença de Parkinson idiopática

A doença de Parkinson idiopática se caracteriza pela presença de tremor, rigidez ou bradicinesia ao início da evolução da doença, com os distúrbios posturais e/ou da marcha se evidenciando em geral tardiamente na evolução da doença. A presença de sintomas atípicos e a razão de progressão da doença são importantes para se distinguir a doença de Parkinson de outras síndromes parkinsonianas. Como exemplo, uma instabilidade postural de início precoce, quedas e distúrbios da marcha caracterizam a paralisia supranuclear progressiva (PSP); distúrbios autonômicos acentuados, como disfunção erétil em homens ou incontinência urinária em mulheres, podem anunciar o início da atrofia de múltiplos sistemas (AMS). Uma postura curvada, fácies em máscara, diminuição do piscar, micrografia e hipofonia são características comuns do parkinsonismo, mas não são específicas da doença de Parkinson e podem estar presentes em outras síndromes parkinsonianas. Um anterocolo grave e camptocormia (coluna vertebral inclinada) tendem mais a se dever à AMS ou à atrofia por esteatose/miopatia de músculos paraespinais em vez da doença de Parkinson (Fig. 7-5). A PSP é sugerida por uma rigidez excessiva do pescoço, particularmente quando acompanhada por distúrbios oculomotores acentuados, como sácades hipométricas mais lentas ao olhar para baixo ou

um defeito claro da excursão ocular voluntária ao comando ou à perseguição, porém uma excursão normal à manobra dos olhos de boneca, especialmente no plano vertical. Outros distúrbios oculomotores, como intrusões sacádicas (principalmente abalos de onda quadrática ou *flutter* ocular), nistagmo ou impersistência ocular, podem estar presentes na PSP, na AMS, na degeneração corticobasal (DCB), na doença de Huntington (DH) e nas ataxias cerebelares em combinações e em níveis de gravidade variáveis.

Estima-se que aproximadamente 80% dos neurônios dopaminérgicos da substância negra já foram perdidos ao ser a doença de Parkinson originalmente diagnosticada; portanto, o processo degenerativo inicial levando ao parkinsonismo começa vários anos antes do diagnóstico clínico. Ainda que geralmente seja difícil se diagnosticar a doença de Parkinson no estágio pré-clínico (pré-motor), anosmia, constipação intestinal e alterações de humor e da personalidade podem preceder em alguns anos o aparecimento dos sintomas motores. Em muitos pacientes o início dos sintomas motores é sutil e pode ser óbvio primeiramente a familiares ou a colegas de trabalho do paciente.

A deficiência de dopamina é responsável pela fisiopatologia dos sintomas motores na doença de Parkinson. Embora os sintomas melhorem à terapia de reposição dopaminérgica, o tremor e os distúrbios posturais e da marcha tendem a ter apenas uma resposta parcial ao tratamento, especialmente nos estágios mais avançados da doença, sugerindo que o substrato desses sintomas pode estar em algum outro ponto do sistema nervoso central. De fato, demonstrou-se que os núcleos pedunculopontinos (NPP), uma estrutura colinérgica estreitamente ligada ao sistema nigroestriado, podem ter um papel importante no controle da marcha. Além disso, estudos preliminares utilizando a neuromodulação direcionada aos NPP demonstraram pequenas melhoras nas dificuldades da marcha e no congelamento em alguns pacientes, porém os resultados finais nesses estudos até agora ainda não ficaram claros.

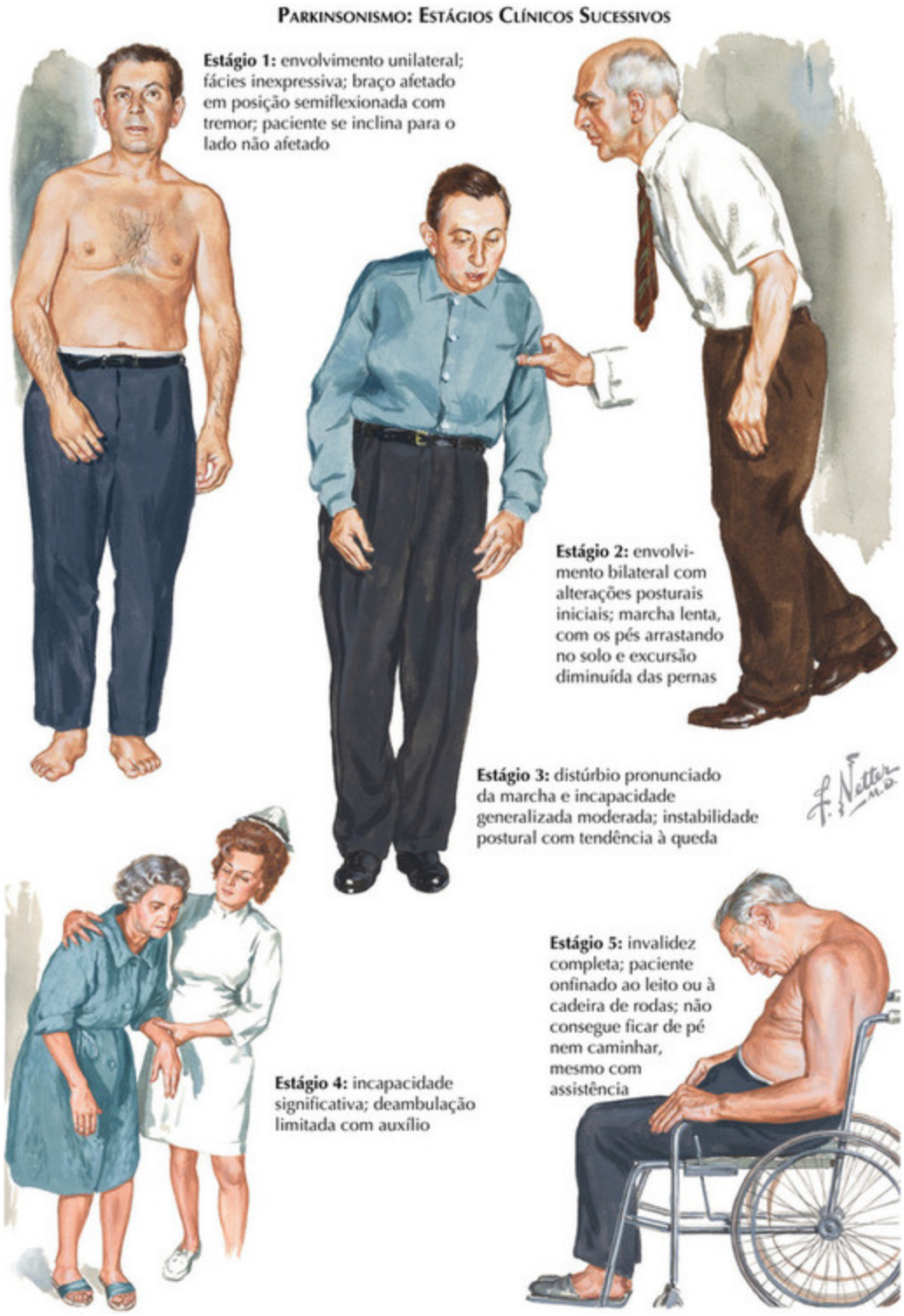

FIGURA 7-5

O tremor é uma característica clássica do parkinsonismo. Ele é tipicamente um tremor em repouso, desaparecendo com o movimento, mas

reaparecendo ao ser obtida uma postura estática e tendo uma frequência de 3 Hz. Embora seja visto mais comumente na doença de Parkinson, ele pode ocorrer em outras condições parkinsonianas, como na AMS e naqueles estados induzidos por medicações que bloqueiam ou esgotam a dopamina. Sua origem não é clara, mas algumas evidências sugerem que as olivas inferiores ou o cerebelo agem como osciladores centrais, estimulando o tremor por usar como sistema de reverberação a alça cerebelotalamocortical.

A doença de Parkinson não tratada pode ser dividida em cinco estágios. O *estágio 1* se caracteriza por um acometimento unilateral leve. O tremor pode ser o único sinal visível, mas podem ser notados ao exame outros achados sutis, incluindo lentidão ou rigidez. A marcha geralmente se mostra normal, mas pode haver uma pequena diminuição na oscilação do braço do lado mais sintomático e o membro superior pode ficar em ligeira abdução no ombro e flexionado no cotovelo. Podem estar presentes expressão facial diminuída, fala hipofônica, destreza manual reduzida, alteração dos movimentos alternados rápidos e micrografia, com letras malformadas. Com o avanço da doença para o *estágio 2* há um envolvimento bilateral, com alterações posturais. Nesse estágio é observado o fenótipo mais clássico, com redução da mobilidade facial, postura curvada ao se ficar de pé, redução da oscilação dos braços ao caminhar e virada em bloco. Os movimentos alternados rápidos se alteram. Os movimentos se tornam lentos e deliberados e os pacientes podem se queixar de fadiga e fraqueza. A fadiga pode ser incapacitante em até 75% dos pacientes. A mão assume a postura dita estriada, com o punho em dorsiflexão, dedos em adução, articulações metacarpofalângicas e interfalângicas distais flexionadas e articulações interfalângicas proximais estendidas. Em alguns pacientes pode estar presente um “pé estriado,” consistindo de uma posição varo com artelhos em garra. Na doença em *estágio 3* a retropulsão e a propulsão refletem a alteração progressivamente crescente dos reflexos posturais e das respostas de endireitamento. A marcha é festinante e com os pés arrastando no solo. Nesse estágio os sintomas se tornam progressivamente mais pronunciados e o paciente pode necessitar de ajuda nas atividades da vida diária. À progressão adicional se chega a um estágio mais avançado (*estágio 4*), com incapacidade grave, rigidez, bradicinesia e distúrbios da marcha. A postura de pé é instável; um leve empurrão acarreta uma grave

retropulsão, culminando em uma queda se o paciente não for amparado ou for deixado sem assistência. O paciente acaba por apresentar um grau acentuado de bradicinesia e rigidez e vem a ficar confinado a uma cadeira de rodas ou ao leito (*estágio 5*). Os Drs. Melvin Yahr e Margaret Hoehn estudaram a evolução natural de pacientes portadores de doença de Parkinson e elaboraram uma escala de classificação dos estágios que leva seu nome. Designada como escala Hoehn e Yahr para determinação do estágio, essa classificação enfatiza a doença pela progressão dos sintomas; ela é dividida arbitrariamente em cinco estágios de progressão da doença e, embora seja largamente utilizada, proporciona apenas uma estimativa grosseira da gravidade da doença.

NEUROPATOLOGIA DA DOENÇA DE PARKINSON

Normal: corte através dos pedúnculos encefálicos e da substância negra

Doença de Parkinson: substância negra despigmentada

F. Netter M.D.

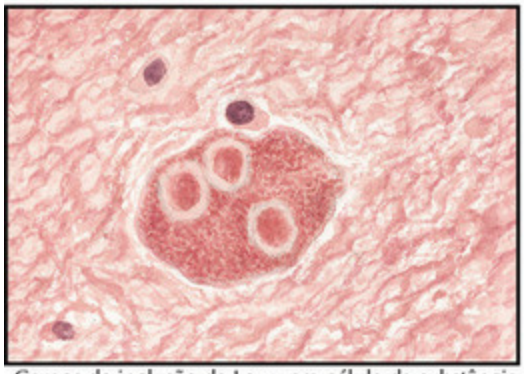

Corpos de inclusão de Lewy em célula da substância negra na doença de Parkinson podem aparecer também no *locus ceruleus* e no tegmento, em núcleos de nervos motores cranianos e em gânglios autonômicos periféricos

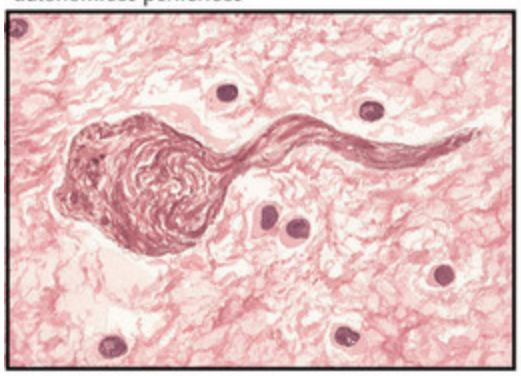

Emaranhado neurofibrilar em célula nervosa da substância negra, conforme visto no parkinsonismo pós-encefalítico, na paralisia supranuclear progressiva e no complexo parkinsonismo-demência

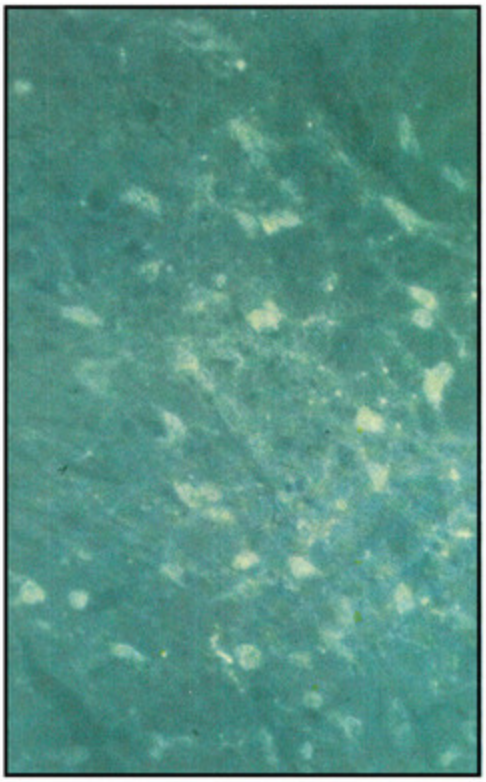

Corte da substância negra de um animal normal: o tratamento do corte por vapor de formaldeído ocasiona a formação de polímeros com monoaminas (dopa e noradrenalina), que apresentam fluorescência ao verde vivo sob luz ultravioleta

FIGURA 7-6

Patologia

A característica patológica básica da doença de Parkinson é a perda de pigmentação na substância negra, a diminuição dos neurônios contendo neuromelatonina e o depósito de corpos de Lewy no núcleo motor do vago, no *locus ceruleus* e na substância negra (Fig. 7-6). O corpo de Lewy é uma inclusão eosinofílica intracitoplasmática constituída principalmente de ubiquitina, neurofilamentos e α-sinucleína, uma proteína componente importante encontrada em todo o encéfalo, especialmente na sinapse. O papel desempenhado pela α-sinucleína na patogênese da doença de Parkinson não foi bem esclarecido. Mutações pontuais, duplicações ou amplificações na região do cromossomo 4q21 que contém o gene codificador da α-sinucleína foram encontradas em alguns casos familiares de início precoce. O excesso de α-sinucleína ocasiona a agregação e a aglutinação das proteínas. Outras mutações afetando os genes que codificam a parkina, uma proteína importante do sistema ubiquitina/proteassomo (*DJ-1* e *PINK1*), podem afetar a função mitocondrial, ocasionando alterações do manejo dos radicais livres e da produção de energia. A elevada concentração de ferro na substância negra e no estriado aumenta a vulnerabilidade celular ao estresse oxidativo. A progressão da doença de Parkinson e o depósito de corpos de Lewy foram considerados recentemente como tendo início no bulbo olfatório e na parte inferior do tronco encefálico, evoluindo com o tempo para afetar o diencéfalo, a amígdala e o córtex entorrínico e o neocórtex.

Um exemplo de uma síndrome clínica plenamente desenvolvida decorrente do depósito generalizado de corpos de Lewy é o complexo de doença/demência de corpos de Lewy.

Atrofia de múltiplos sistemas

Na *atrofia de múltiplos sistemas (AMS)*, a característica patológica unificadora é a presença de corpos de inclusão citoplasmática oligodendroglial (ICG), que ocorre na degeneração nigroestriada (DNE), na atrofia olivopontocerebelar esporádica (AOPC) e na síndrome de Shy-Drager, condições nosológicas consideradas em certa época como transtornos não relacionados, porém agrupadas atualmente sob a rubrica da AMS. As anormalidades autonômicas que caracterizam a síndrome de Shy-Drager são encontradas finalmente em ambos os transtornos. A AMS é

dividida, portanto, em dois grupos principais, AMS-C (cerebelar) e AMS-P (parkinsonismo). Outras características patológicas incluem uma perda celular neuronal variável, com gliose no putâmen e, em escala menor, no pálido, no tronco encefálico (especialmente na base da ponte e na oliva inferior), no cerebelo, nas colunas intermediolaterais da medula espinal e em nervos periféricos. Na presença da AOPC/AMS-C, a atrofia ocorre predominantemente na ponte, no cerebelo e nas olivas bulbares. Os componentes predominantes das ICG são tau e α-sinucleína. A aparência RM é por vezes característica (Fig. 7-8).

FIGURA 7-7

Paralisia supranuclear progressiva (PSP)

A paralisia supranuclear progressiva (PSP) se caracteriza por distúrbios oculomotores, parkinsonismo e distúrbios da marcha associados à instabilidade postural, esses últimos uma manifestação precoce comum da doença, precedendo em muitos casos o típico olhar voltado para baixo e a paresia horizontal característicos da doença (Fig. 7-7). Patologicamente há perda de células neuronais e gliose na substância cinzenta periaquedutal, com o depósito de emaranhados neurofibrilares globosos de conteúdo tau, com imunorreatividade à ubiquitina, atrofia do diencéfalo, do globo pálido, do núcleo subtalâmico e do mesencéfalo. Essa atrofia leva ao sinal mesencefálico do "Camundongo Mickey" às tomadas axiais ou ao sinal do pinguim ou do beija-flor às tomadas sagitais à aquisição de imagens por ressonância magnética.

Degeneração corticobasal (DCB)

A degeneração corticobasal (DCB) se caracteriza por uma atrofia cortical assimétrica, perda de células neuronais, gliose e neurônios abalonados na região do sulco central (córtex motor primário/sensitivo primário), com inclusões neuronais intracitoplasmáticas acromáticas semelhantes aos corpos de Pick vistos na doença de Pick/demência frontotemporal e na afasia progressiva primária. Essas inclusões, com a correspondente perda celular neuronal, são encontradas predominantemente no diencéfalo, tálamo, substância negra, *locus ceruleus* e córtex cerebral. A proteína tau, ubiquitina, neurofilamentos fosforilados e, em menor grau, α-sinucleína são componentes dessas inclusões, compartilhando propriedades imunorreativas semelhantes àquelas encontradas nos corpos de Pick. A DCB (veja a Fig. 7-8) se caracteriza clinicamente por posturas distônicas assimétricas com mioclonias induzidas pela ação e sensíveis a estímulos superpostos, dando à mão ou ao membro afetado, uma aparência trêmula, e por fenômenos de membro alienígeno, apraxia de extremidade, parkinsonismo e instabilidade da marcha e da postura, com demência e distúrbios oculomotores se manifestando mais tardiamente na evolução da doença.

Doença de corpos de Lewy

Também designada como *demência com corpos de Lewy*, a doença de corpos de Lewy pode ser considerada operacionalmente como um parkinsonismo respondendo a dopa típico, com demência de início precoce, vigilância e atenção flutuantes, confusão mental, distúrbios do sono, sensibilidade acentuada a fármacos neurolépticos ou bloqueadoras de dopamina e alucinações visuais vívidas e bem formadas. Em muitas séries de autópsia a demência com corpos de Lewy perde apenas para a doença de Alzheimer como causa de demência, com a demência vascular em um terceiro lugar bem próximo. O corpo de Lewy, que é estrutural e morfologicamente semelhante àquele encontrado na doença de Parkinson idiopática, é encontrado em todo o córtex encefálico em grau variável e na substância negra. São componentes dos corpos de Lewy a ubiquitina, a proteína dos neurofilamentos e a α-sinucleína. No núcleo basal e na formação hipocampal se encontram placas senis e emaranhados neurofibrilares, com uma degeneração granulovacuolar semelhante àquela observada na doença de Alzheimer.

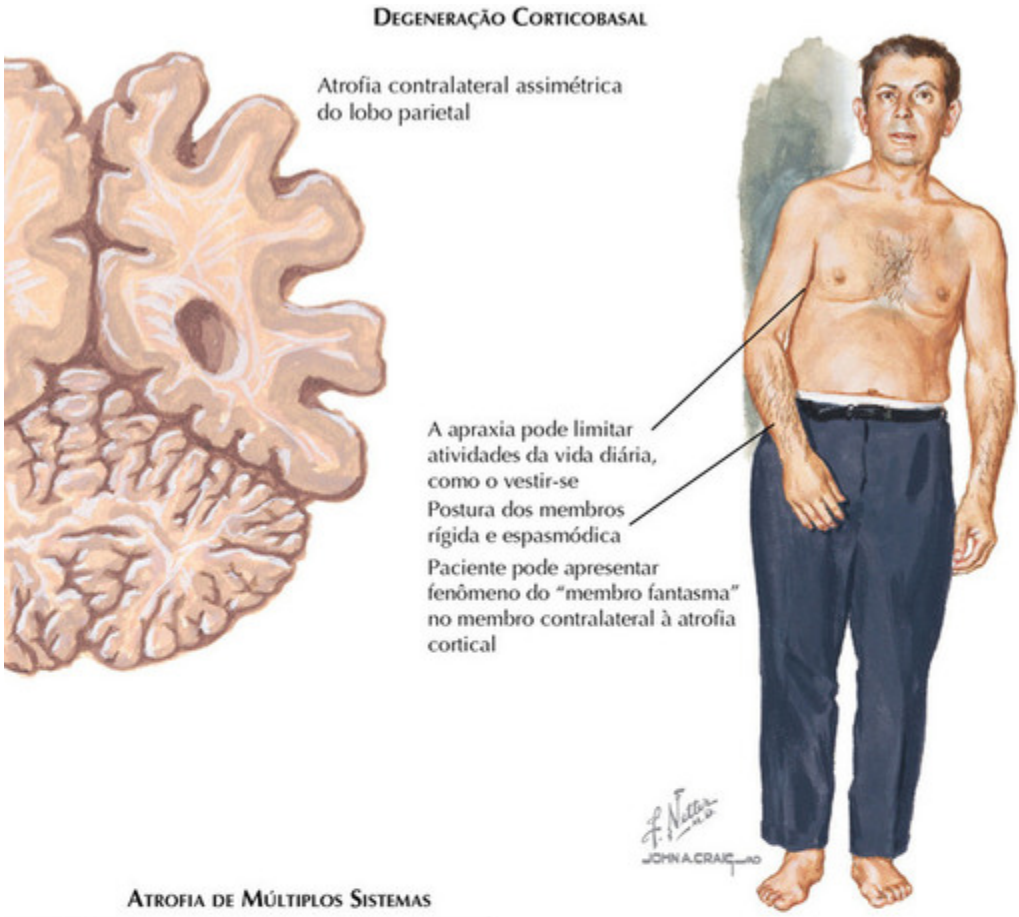

FIGURA 7-8

Parkinsonismo induzido por fármacos (PIF)

Embora não seja uma doença degenerativa dos núcleos da base, o parkinsonismo induzido por fármacos pode imitar a doença de Parkinson idiopática e pode ser difícil diferenciá-lo em um determinado indivíduo. Em consequência disso, o clínico deve ter um alto grau de suspeita e deve coletar uma história de fármacos meticulosa. O PIF é discutido aqui devido à importância de se fazer o diagnóstico. O tratamento está prontamente disponível e, em muitos casos, a identificação da medicação ou das medicações nocivas é tudo que é necessário para se explicar os sintomas e se proceder ao tratamento. Em nível mais básico, o PIF decorre do bloqueio dos receptores para dopamina, como aquele observado em associação a medicações neurolépticas, metoclopramida ou alguns bloqueadores dos canais de cálcio (flunarizina, cinarizina) ou ao se usar fármacos que esgotam a dopamina (reserpina, tetrabenazina). Considerados em certa época como "desprovidos de efeitos colaterais extrapiramidais," os neurolépticos atípicos (clozapina, olanzapina, risperidona, quetiapina, ziprasidona) já foram claramente implicados em alguns casos de PIF. Interações com a ligação a receptores dopaminérgicos (D1, D2), histaminérgicos, muscarínicos, α-adrenérgicos e serotoninérgicos podem ser responsáveis pela fenomenologia observada. Os inibidores seletivos da recaptação de serotonina, os antidepressivos mais comumente prescritos, podem acarretar PID por sub-regulação serotoninérgica da síntese de dopamina. Outras medicações, como ácido valproico e lítio, podem ocasionar PIF por mecanismos que não foram bem esclarecidos. A eliminação do fármaco nocivo, ajustes da dose ou a identificação de interações medicamentosas (potencialização do efeito) podem ocasionar a melhora dos sintomas. Os pacientes devem ser orientados quanto aos efeitos colaterais das medicações, especialmente quando o parkinsonismo pode ocorrer em consequência de seu uso.

Tratamento

O tratamento atual do parkinsonismo é centrado na administração de levodopa. Apesar dos avanços recentes em nosso conhecimento das alterações químicas e patológicas e do desenvolvimento de novas terapias para a DP, a levodopa continua a ser o padrão-ouro (Fig. 7-9). A levodopa oralmente administrada é absorvida pela circulação principalmente pelo

intestino delgado proximal. Ela pode ser detectada no sangue por várias horas após sua administração, atingindo níveis máximos em 2 a 3 horas após a ingestão. Convertida rapidamente a dopamina pela enzima dopa descarboxilase (DDC; l-aminoácido descarboxilase), aproximadamente 1% da dose oral penetra os capilares encefálicos e se difunde pelo parênquima encefálico, sendo aí captada e convertida a dopamina nas células produtoras de dopamina remanescentes. Depois de secretada na fenda sináptica a dopamina é desativada rapidamente, principalmente a ácido homovanílico, pelas enzimas catecol-*O*-metil transferase (COMT) e monoamino oxidase (MAO). Para se aumentar a levodopa disponível e diminuir os efeitos periféricos indesejáveis da dopamina (náuseas, vômitos, hipertensão arterial), a dopa descarboxilase é inibida perifericamente por carbidopa. A inibição reduz acentuadamente a conversão de levodopa à dopamina no centro ou na zona gatilho bulbar do vômito, impedindo sua ativação. Ao uso prolongado de levodopa, em associação às alterações patológicas intrínsecas ocorrendo no parkinsonismo se evidenciam complicações motoras tardias em aproximadamente 75% dos pacientes, especialmente após 10 anos de doença. Perda do efeito, congelamento da marcha, respostas imprevisíveis e movimentos involuntários anormais ou discinesias induzidos pela levodopa podem complicar o tratamento clínico. Na esperança de se eliminar ou retardar a necessidade de levodopa, foram desenvolvidos alguns medicamentos, quais sejam os agonistas da dopamina (ropinirol, rotigotina, pergolide, cabergolina e bromocriptina). Esses medicamentos estimulam os receptores para dopamina e agem, portanto, tal como a dopamina. Um agonista de dopamina pode proporcionar melhoras sintomáticas e retardar o desenvolvimento de complicações motoras, principalmente por retardar a necessidade de introdução de levodopa. Ainda assim, muitos pacientes vão necessitar de levodopa em algum momento na evolução de sua doença. Outra estratégia tem sido o uso de inibidores da enzima catecol-*O*-metil transferase (COMT) para bloquear essa enzima. Em consequência disso a dopamina permanece na fenda sináptica, ocasionando uma duração aumentada do tempo de ativação (período durante o qual são obtidos benefícios clínicos da levodopa) por 1 a 2 horas e níveis plasmáticos estáveis de levodopa. Com a perda progressiva de neurônios e o declínio a ela associado na capacidade de tamponamento, os níveis plasmáticos de dopamina se tornam os motores primários da resposta

clínica e das complicações motoras. O mais comumente utilizado dos dois inibidores de COMT disponíveis atualmente é o entacapone, um inibidor periférico da COMT. Infelizmente o uso do tolcapone, um inibidor periférico e central da COMT, tem sido prejudicado por temores de uma insuficiência hepática grave e potencialmente fatal. Esta última é uma reação idiossincrática de difícil previsão, complicando o uso de tolcapone.

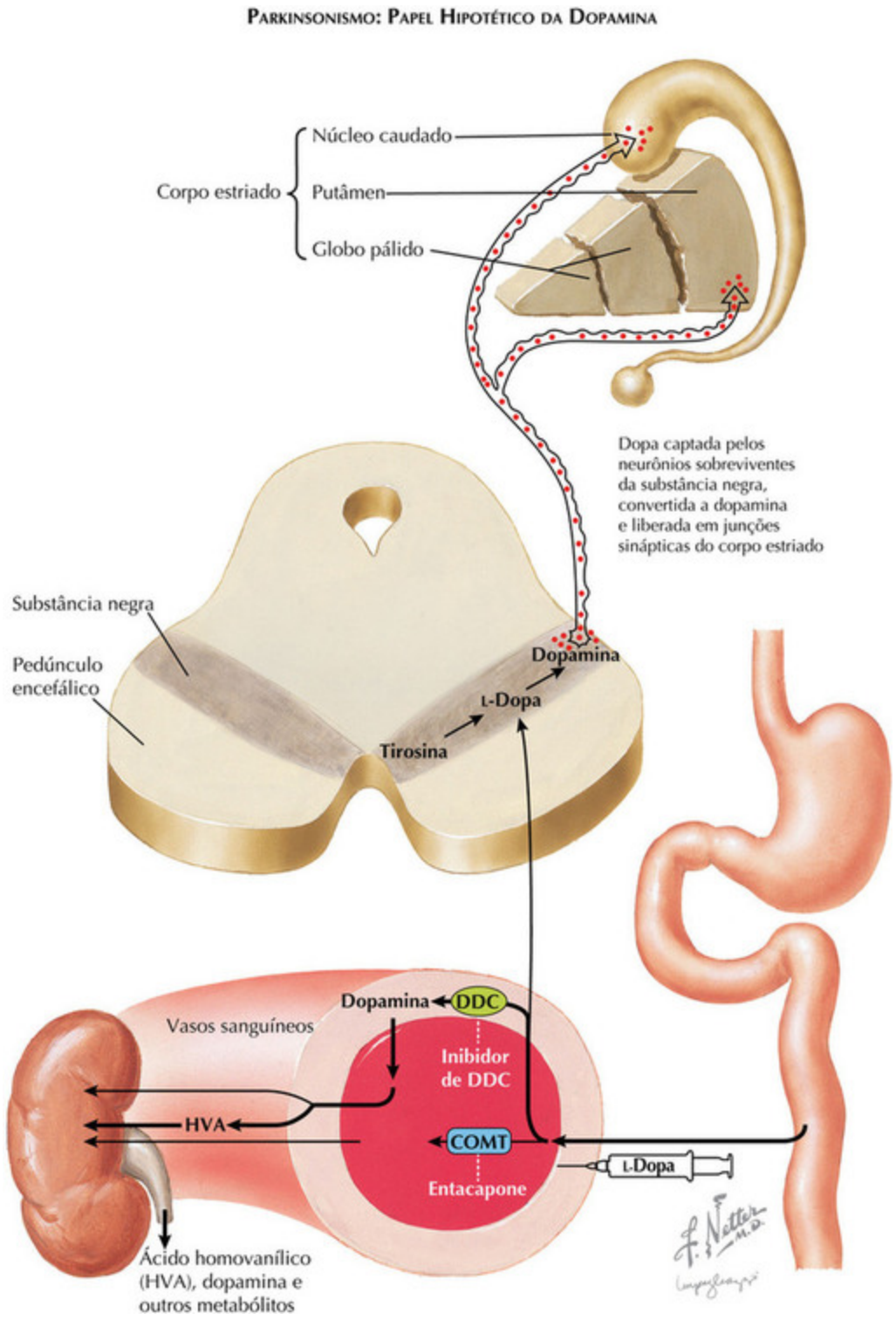

FIGURA 7-9

A esperança de “tratamentos neuroprotetores,” ou seja, tratamentos para tornar mais lenta a progressão da doença, tem sido frustrada por

controvérsias e falhas metodológicas em muitos dos estudos até aqui realizados. A interpretação dos dados tem sido conflitante; os instrumentos utilizados para a coleta dos dados se mostraram insensíveis e os resultados dos estudos em modelos animais se correlacionaram mal aos achados em seres humanos. No momento atual, portanto, não há uma indicação clara ou um consenso quanto ao uso de inibidores da MAO, como rasagilina ou selegilina, de vitaminas como a vitamina E ou de outros elementos (coenzima Q10). Rasagilina, selegilina e amantadina são medicamentos que produzem pequenas melhoras sintomáticas em alguns pacientes e podem com isso possibilitar um retardo no uso de levodopa.

Cirurgia

Em meados do século XX foram elaborados vários procedimentos cirúrgicos visando o tratamento da doença de Parkinson e de outros transtornos de movimento (Fig. 7-10). Excisões corticais, capsulotomias, caudotomias, alçotomias, pedunculotomias e piramidotomias foram realizadas com resultados variáveis; infelizmente, muitos procedimentos foram associados a efeitos colaterais graves e a resultados finais terríveis. Em 1952, enquanto realizava uma pedunculotomia planejada em um paciente de 39 anos de idade portador de parkinsonismo pós-encefalítico, Irving Cooper, um neurocirurgião de Nova Iorque, ligou acidentalmente a artéria corióidea anterior (esse tipo de lesão acarreta um infarto do globo pálido). Para a surpresa de Cooper, o paciente sobreviveu com a resolução do tremor e da rigidez incapacitantes que prejudicavam sua qualidade de vida até aquele ponto. Esse evento levou a um interesse no pálido como alvo cirúrgico. Foi somente depois que ocorreram avanços no conhecimento da fisiologia dos núcleos da base na saúde e na doença, nas técnicas cirúrgicas e de aquisição de imagens e nos dispositivos de registro intraoperatório que teve lugar a era atual de produção de lesões e posteriormente de técnicas de neuromodulação.

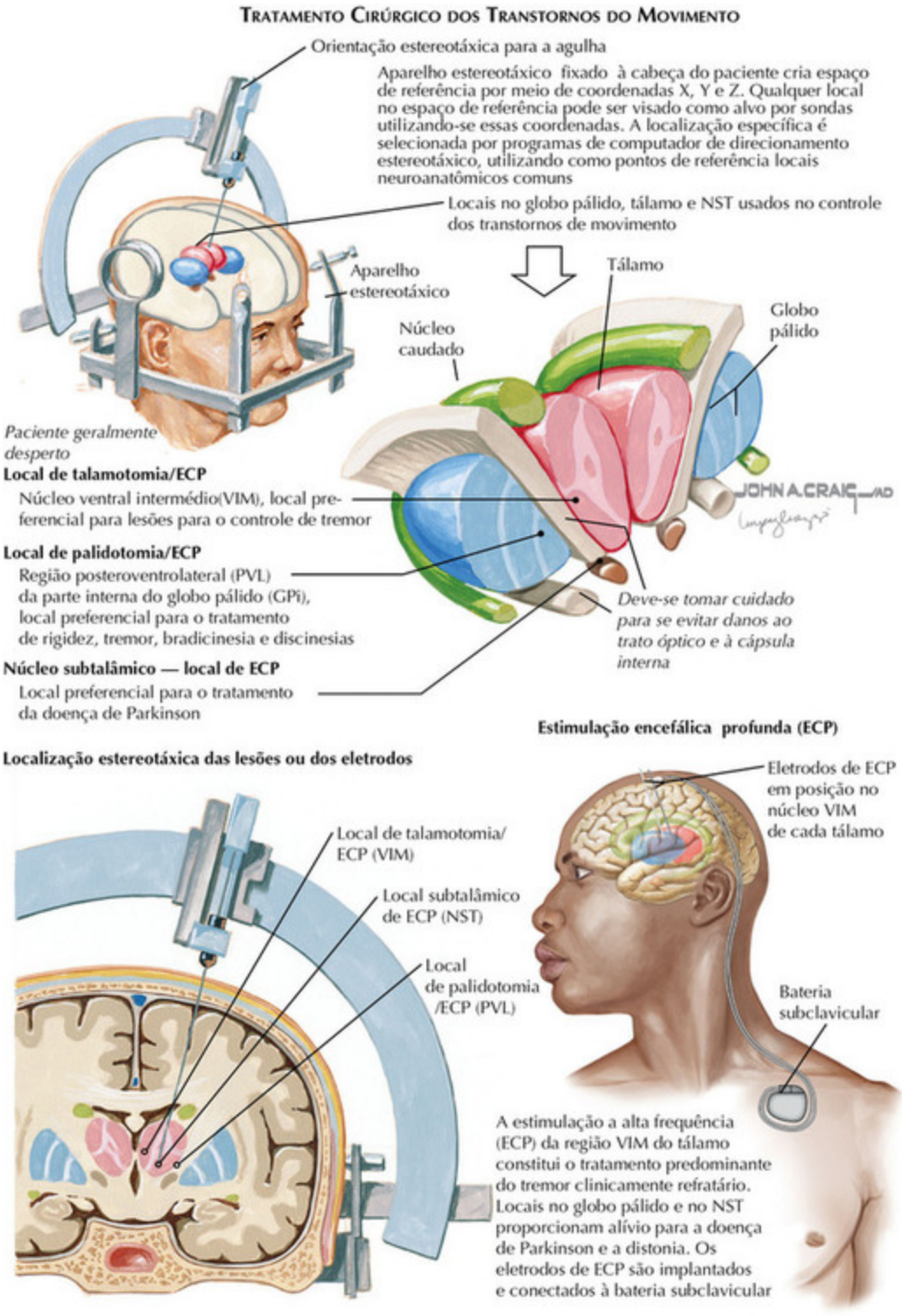
Tratamento Cirúrgico dos Transtornos do Movimento
Orientação estereotáxica para a agulha
Aparelho estereotáxico fixado à cabeça do paciente cria espaço de referência por meio de coordenadas X, Y e Z. Qualquer local no espaço de referência pode ser visado como alvo por sondas utilizando-se essas coordenadas. A localização específica é selecionada por programas de computador de direcionamento estereotáxico, utilizando como pontos de referência locais neuroanatômicos comuns
Locais no globo pálido, tálamo e NST usados no controle dos transtornos de movimento
Aparelho estereotáxico
Paciente geralmente desperto
Tálamo
Núcleo caudado
Globo pálido
Local de talamotomia/ECP
Núcleo ventral intermédio(VIM), local preferencial para lesões para o controle de tremor
Local de palidotomia/ECP
Região posteroventrolateral (PVL) da parte interna do globo pálido (GPi), local preferencial para o tratamento de rigidez, tremor, bradicinesia e discinesias
Núcleo subtalâmico — local de ECP
Local preferencial para o tratamento da doença de Parkinson
Deve-se tomar cuidado para se evitar danos ao trato óptico e à cápsula interna
JOHN A. CRAIG
Estimulação encefálica profunda (ECP)
Localização estereotáxica das lesões ou dos eletrodos
Local de talamotomia/ECP (VIM)
Local subtalâmico de ECP (NST)
Local de palidotomia /ECP (PVL)
Eletrodos de ECP em posição no núcleo VIM de cada tálamo
Bateria subclavicular
A estimulação a alta frequência (ECP) da região VIM do tálamo constitui o tratamento predominante do tremor clinicamente refratário. Locais no globo pálido e no NST proporcionam alívio para a doença de Parkinson e a distonia. Os eletrodos de ECP são implantados e conectados à bateria subclavicular

FIGURA 7-10

Estimulação Encefálica Profunda (EEP) e Procedimentos de Produção de Lesões

Com poucas exceções, os procedimentos de produção de lesões como palidotomias ou talamotomias raramente são realizados hoje. Esses procedimentos foram substituídos pela EEP utilizando eletrodos encefálicos tetrapolares implantáveis, especialmente em três alvos principais, quais sejam o globo pálido medial (GPi), o núcleo subtalâmico (NST) e no núcleo ventral intermédio do tálamo (núcleo VIM). Embora o NST seja o alvo preferencial da EEP para o tratamento cirúrgico da doença de Parkinson, não há evidências conclusivas de que a EEP-NST seja superior à EEP-GPi.

A EEP não melhora os sintomas que são resistentes à levodopa e, por conseguinte, a documentação cuidadosa de uma resposta adequada à levodopa é importante em candidatos à cirurgia. Um benefício sintomático positivo à exposição à levodopa prediz um resultado mais favorável da cirurgia que na ausência desse benefício. Não há um limite de idade claro para o procedimento. Octogenários submetidos ao procedimento evoluíram bem. De modo geral a cirurgia é reservada para aqueles com um diagnóstico clínico confirmado de doença de Parkinson idiopática que passaram a apresentar flutuações motoras e discinesias induzidas por fármacos apesar de uma terapia clínica ótima. Os pacientes não devem ter contraindicações clínicas gerais à cirurgia e não devem apresentar demência nem comorbidades psiquiátricas. Em pacientes apresentando sintomas atípicos ou uma síndrome Parkinson-plus, uma resposta insuficiente à levodopa, demência ou um acometimento psiquiátrico acentuado, a EEP se associa a um risco aumentado de um resultado desfavorável e é geralmente contraindicada. Todos os sintomas parkinsonianos melhoram com a cirurgia, especialmente o tremor e os movimentos involuntários anormais relacionados com a medicação do lado contralateral ao procedimento. A rigidez e a bradicinesia respondem bem, porém em um grau menor. A instabilidade postural e os distúrbios da marcha tendem menos a responder.

Não ficou claro como a EEP funciona. O que ficou evidente é que a EEP constitui um meio não destrutivo e reversível para se alterar a função neuronal. A EEP continua a evoluir como um tratamento importante e estabelecido para doenças neurológicas, com novas indicações sendo continuamente adicionadas. Uma abordagem multidisciplinar ao tratamento

proporciona as melhores chances de um bom resultado final naqueles que são candidatos à cirurgia.

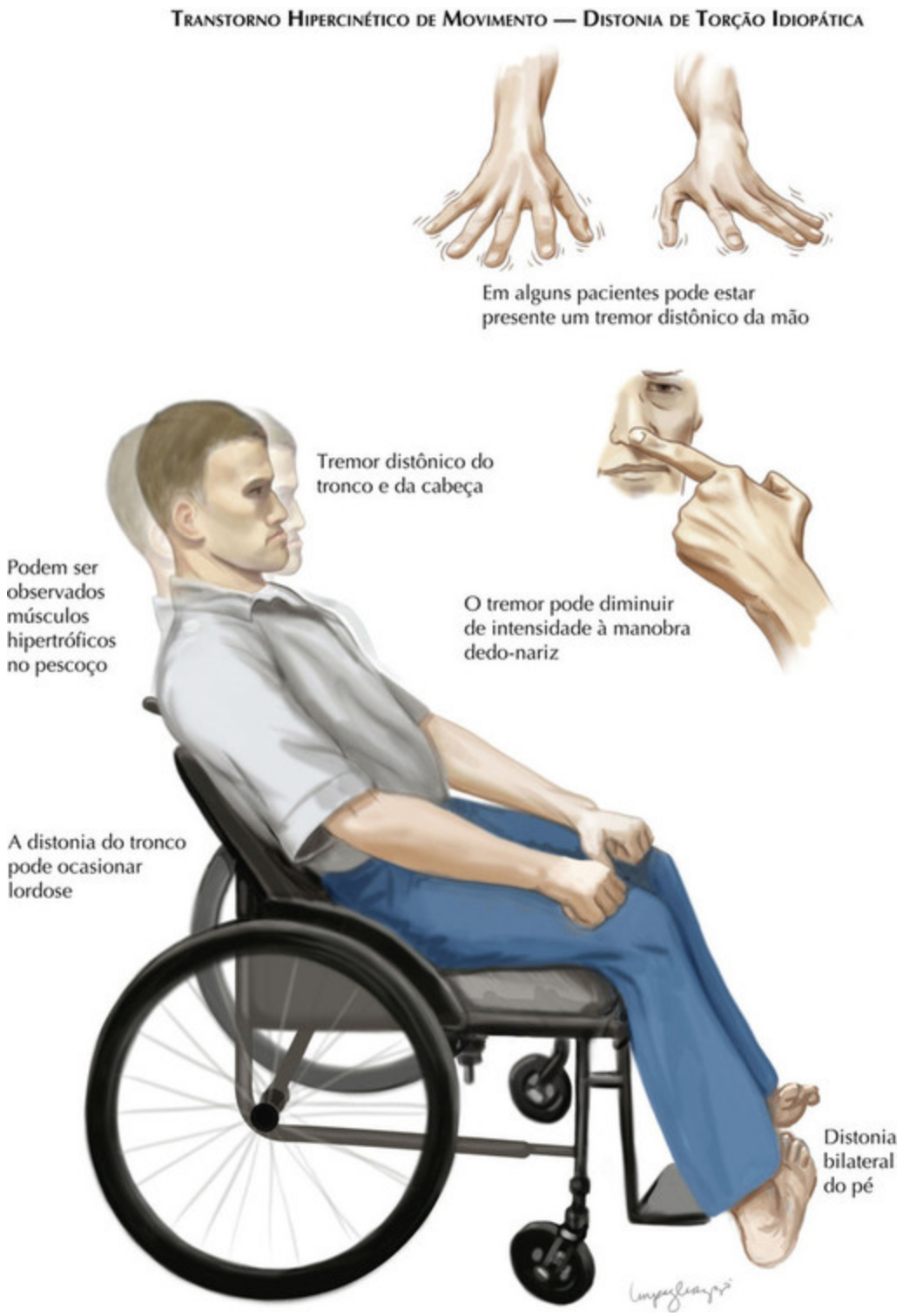

FIGURA 7-11

Transtorno Hipercinético do Movimento

Distonia

A distonia é um transtorno que se caracteriza por contrações musculares prolongadas causando movimentos de torção repetidos ou posturas anormais. A distonia pode ser um sintoma, uma síndrome ou uma doença e pode ser classificada de acordo com a distribuição, a idade de início e a etiologia. Por definição, na distonia primária não há nenhuma causa evidente para a distonia. Em uma pequena proporção dos pacientes portadores de distonia foram identificadas anormalidades genéticas e cromossômicas.

A *distonia generalizada primária com início na infância*, também designada como distonia de Oppenheim ou distonia de torção idiopática, se caracteriza por contrações musculares ou posturas involuntárias repetitivas prolongadas, começando no pé e na perna durante a infância e evoluindo para uma distribuição mais generalizada em torno da segunda década de vida (Fig. 7-11). Ela foi descrita pela primeira vez em judeus Askenazi expressando a mutação DYT1 no cromossomo 9. Uma mutação por deleção de GAG no gene *DYT1*, que codifica a proteína torsina A, foi associada em maior frequência à doença. A prevalência estimada é de 3,4 casos por 100.000 indivíduos. Essa mutação também é encontrada em indivíduos não Askenazi em todo o mundo.

Outras mutações genéticas causando distonia generalizada com início na infância foram descritas mais recentemente. Depois da *DYT1*, a mais importante talvez seja a de *DYT6*, que se associa a uma mutação no gene *THAP1*.

A *distonia primária de início adulto* tem geralmente uma distribuição focal ou segmentar e pode ser uma forma frustra de distonia generalizada idiopática. Ela pode se evidenciar em indivíduos suscetíveis que executem tarefas repetitivas, como instrumentistas, datilógrafos, higienistas dentários e escritores, ou pode aparecer sem fatores precipitantes conhecidos. São exemplos de *distonia focal* a câimbra dos escritores, a distonia cervical (torcicolo espasmódico), o blefarospasmo (fechamento bilateral involuntário, sincrônico e forçado do olho), a distonia oromandibular (abertura ou fechamento involuntário forçado da mandíbula), a disfonia espasmódica (disfonia adutora ou abdutora) e a distonia dos músicos. Na *distonia segmentar* há caracteristicamente o envolvimento de duas ou mais

partes corporais adjacentes. A *hemidistonia* envolve um braço e uma perna do mesmo lado do corpo. A *distonia axial* afeta estruturas da linha média (músculos do tronco e do pescoço) e pode causar dificuldades de fala e de deglutição ou arqueamento das costas ou do pescoço. A *distonia multifocal* designa uma postura anormal afetando duas ou mais partes corporais não adjacentes. O envolvimento de ambas as pernas e pelo menos de um dos braços ou um envolvimento axial em combinação a pelo menos um membro afetado é geralmente observado na *distonia generalizada*. Os reflexos tendinosos profundos podem se mostrar normais ou exagerados, especialmente em pacientes com uma causa secundária ou em pacientes portadores de distonia cervical que vieram a apresentar uma mielopatia compressiva em consequência de um acometimento degenerativo grave e frequentemente precoce da coluna vertebral. Em alguns pacientes pode-se notar um "*tremor distônico*" ou miorritmia.

Nas *distonias secundárias* é identificada uma causa, como um infarto encefálico, tumores, traumatismos encefálicos, infecções e exposição a medicações, especialmente a fármacos bloqueadores da dopamina (neurolépticos, metoclopramida). A distonia secundária pode ser focal, possivelmente contralateral à lesão, ou pode se dever a traumas periféricos de menor gravidade como aqueles decorrentes da grave síndrome de causalgia-distonia. Ela pode ser hemidistônica ou segmentar quando são afetadas duas ou mais partes corporais contíguas ou generalizada ao envolvimento do tronco e de duas outras partes corporais contíguas. A distonia secundária generalizada pode decorrer de traumas banais ou, no contexto apropriado, fatores psicogênicos podem ser a causa única. Medicações bloqueadoras dos receptores para dopamina, como neurolépticos e antieméticos à base de fenotiazinas, podem produzir *distonia aguda* após uma dose única ou *distonia tardia* ao uso crônico.

FIGURA 7-12

Provavelmente a mais comum distonia focal, a *distonia cervical* acarreta uma contração involuntária dos músculos do pescoço, causando desvio do

queixo, anterocolo ou retrocolo, flexão lateral e, em muitos pacientes, a elevação do ombro (Fig. 7-12). A atividade contínua pode acarretar a hipertrofia dos músculos, especialmente o esternocleidomastóideo e os flexores cervicais. Muitos pacientes podem observar que estímulos sensitivos específicos ou truques sensitivos, o "*gesto antagonista*," suprimem ou atenuam transitoriamente os espasmos. Os exemplos de truques sensitivos incluem tocar-se a face, o queixo ou outro ponto da cabeça com uma das mãos, um dedo ou um objeto. Durante muitos anos esse fenômeno e a prevalência mais alta da distonia cervical em mulheres foram erroneamente tomados como apoiando a crença de que o transtorno é de natureza psicogênica. A dor é a característica mais proeminente em aproximadamente 75% dos pacientes. A doença degenerativa da coluna cervical é uma complicação comum e se associa ocasionalmente a uma mielopatia compressiva.

As síndromes distonia-plus incluem a distonia acompanhada de outros achados neurológicos ao exame. A *distonia respondendo à dopa (DRD)*, uma condição autossômica dominante com penetrância incompleta, se deve a um defeito no cromossomo 14, que codifica a enzima guanosina trifosfato (GTP)-ciclo-hidrolase, responsável pela biossíntese da tetrabiopterina, a qual, por sua vez, é um cofator essencial na produção de dopamina pela tirosina hidroxilase. A tirosina hidroxilase é a etapa limitadora da velocidade de reação na síntese da dopamina e de outras catecolaminas. Também designada como doença de Segawa, a distonia respondendo à dopa, se manifesta tipicamente na primeira década de vida por um transtorno da marcha, imitando em alguns pacientes a paralisia encefálica. Em adolescentes a distonia se caracteriza por flutuações diurnas nos sintomas e pode se acompanhar de um parkinsonismo leve, tremor, marcha espástica ou em tesoura e escoliose. Uma característica-chave no exame clínico de adolescentes ou adultos jovens portadores de DRD é a acentuada perda de estabilidade postural notada ao se realizar o teste de puxa-empurra. O transtorno tem uma resposta excelente à levodopa, que é o tratamento de escolha.

FIGURA 7-13

Coreia/Balismo

A coreia se caracteriza por movimentos espasmódicos aleatórios passando de uma para outra parte do corpo. Eles têm um ritmo irregular, não são repetitivos e são de natureza abrupta, variando quanto à intensidade. Em casos leves podem ocasionar inquietação, exageros intermitentes da expressão facial ou agitação das mãos ou dos artelhos. Em casos mais graves a marcha tem uma qualidade dançante e os membros apresentam movimentos violentos e balísticos. A condição pode envolver músculos proximais e distais. Os pacientes tentam mascarar esses movimentos incorporando-os a atividades voluntárias. O *balismo* pode ser considerado uma forma grave de coreia afetando os músculos proximais dos membros, dando ao movimento um caráter de "arremesso." A mais comum das formas de balismo é vista em pacientes parkinsonianos com graves movimentos involuntários anormais (discinesias) induzidos pela levodopa ou em pacientes com uma lesão subtalâmica contralateral (infarto, desmielinização). Os pacientes podem ter dificuldade em manter uma postura por um período mais longo. Quando solicitados a apertar a mão do examinador, a pressão não é mantida, ocasionando a "*pegada da ordenhadeira*"; quando solicitados a efetuar a protrusão da língua, esta pula para fora da boca, ocasionando o "*sinal do pega-mosca*" ou a *língua de "arlequim.*" Pode estar presente o sinal do bombom (a língua se move involuntariamente dentro da boca, pressionando a parede interna das bochechas). Este último sinal é particularmente proeminente em pacientes apresentando coreia orolingual induzida por medicamentos (discinesia tardia induzida por neurolépticos).

Há muitas causas de coreia, como a gravidez (*coreia gravídica*), *doença de Huntington*, *coreia hereditária benigna*, neuroacantocitose, *coreia de Sydenham*, lúpus eritematoso sistêmico, lesões vasculares focais, medicações (especialmente o uso crônico de neurolépticos e de anticoncepcionais orais), transtornos metabólicos e endócrinos diversos (hipertireoidismo, hipoparatireoidismo ou hiperparatireoidismo e hipoglicemia ou hiperglicemia) e outros.

Em adultos a causa mais comum de coreia é a medicação, especialmente o uso de levodopa em pacientes parkinsonianos ou o uso prolongado de fármacos neurolépticos ou de metoclopramida, que causa discinesia tardia. Em crianças a coreia de Sydenham ainda é a causa mais comum.

A segunda causa mais comum de coreia em adultos é a *doença de Huntington* (DH). Descrita originalmente por George Huntington em 1872, esse transtorno neurodegenerativo autossômico dominante, com 100% de penetrância, tem uma expansão anormal de um gene trinucleotídeo (CAG), com o gene defeituoso localizado no braço curto do cromossomo 4. O transtorno se caracteriza por movimentos coreiformes e demência ou alterações de comportamento. Nos Estados Unidos a prevalência estimada é de 5 a 10 casos por 100.000 pessoas. A idade de início é na quinta e sexta décadas de vida, com a duração da doença de 15 anos em adultos e de 8 a 10 anos na variante Westphal. Devido a sua natureza insidiosa, o início dos sintomas com frequência não é reconhecido e os movimentos anormais são atribuídos erroneamente à ansiedade. Os pacientes muitas vezes apresentam alterações de personalidade e de comportamento ao início da doença e essas podem ser as manifestações iniciais em mais de 50% dos casos. Os sintomas acabam por se tornar proeminentes e incapacitantes. A fala se torna disártrica. São comuns as alterações oculomotoras, como a alteração do início das sácades, especialmente uma incapacidade de iniciar movimentos oculares sacádicos sem piscar ou arremessos da cabeça. Após alguns anos pode haver a perda do nistagmo optocinético. O único estudo laboratorial disponível para se confirmar o diagnóstico é o teste genético. Em estágios iniciais da doença a aquisição de imagens encefálicas por ressonância magnética (RM) pode demonstrar alterações inespecíficas no neoestriado, no caudado e no putâmen; a atrofia do estriado, notadamente da cabeça do caudado, ocorre mais tardiamente na doença.

A *coreia hereditária benigna (familiar)*, um transtorno autossômico dominante, se inicia precocemente na infância. O transtorno de movimento característico é uma coreia generalizada leve, afetando mais as extremidades distais que os grupos musculares proximais; quando ela está presente, completam o quadro clínico características neuropsiquiátricas menores, tais como escores ligeiramente mais baixos aos testes cognitivos. A coreia hereditária benigna foi associada a mutações no gene *TITF-1*.

A *coreia de Sydenham* é uma manifestação da febre reumática aguda. Ela é também designada como "*dança de São Guido*," coreia aguda, coreia menor ou coreia reumática. Embora mais comum em meninas adolescentes, ela também é vista em adultos. As características clínicas da coreia se assemelham àquelas descritas para a doença de Huntington. Podem ocorrer

também transtornos obsessivo-compulsivos e impulsivos e labilidade emocional. A profilaxia com antibióticos é recomendada até a idade adulta no caso de crianças que apresentaram coreia de Sydenham, devido à recorrência da febre reumática em até um terço dos pacientes.

A *atetose* é um movimento sinuoso lento dos dedos e dos artelhos, visto mais comumente em pacientes portadores de paralisia encefálica, especialmente quando excitados ou quando estão tentando se comunicar. Posturas distônicas, tremor, ataxia ou marcha em tesoura acompanham geralmente os movimentos atetósicos.

Tremor em repouso

Designado habitualmente como tremor parkinsoniano, o tremor em repouso ocorre em um membro que não foi voluntariamente ativado. Ele é suprimido ao movimento voluntário. Ele pode aparecer como um movimento de "rolar pílulas"

Tremor de ação (p. ex., tremor essencial)

Tipicamente bilateral, o tremor essencial é o mais comum transtorno de movimento. Ele pode ser acentuado ao movimento dirigido a uma finalidade dos membros. O tremor essencial afeta a musculatura das mãos e do crânio (nessa ordem de preferência). A manifestação inicial mais comum é a associação de um tremor da mão e um tremor da musculatura craniana (levando a um tremor de menear a cabeça ou de não-não)

Embora considerado como benigno, esse tremor pode se tornar incapacitante. Nas formas graves o paciente pode não conseguir executar atividades cotidianas essenciais, como tomar café em uma xícara ou se vestir

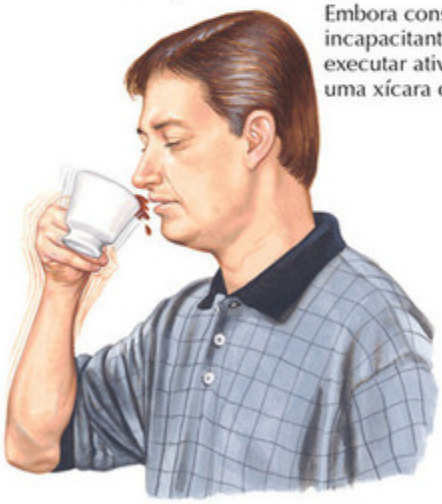

Uma indicação clínica útil é que o álcool pode aliviar temporariamente os sintomas

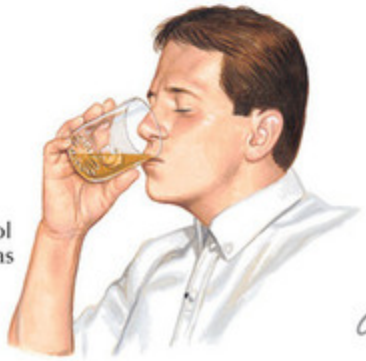

C. Machado M.D.

FIGURA 7-14

Tremor

O tremor é um movimento involuntário oscilatório rítmico, causado pela ativação alternada de músculos agonistas e antagonistas. A etiologia do tremor é diversificada e inclui o tipo *hereditário* (tremor familiar), o *degenerativo* (doença de Parkinson), o *metabólico* (transtornos da tireoide, paratireoide ou fígado e hipoglicemia), *toxinas* (nicotina, mercúrio, chumbo, monóxido de carbono, manganês, arsênico, tolueno), *induzido pelo uso de drogas ilícitas ou por medicações* (neurolépticos, tricíclicos, lítio, cocaína, álcool, adrenalina, broncodilatadores, teofilina, cafeína, esteroides, valproato, amiodarona, hormônios da tireoide, vincristina), *neuropatias periféricas* (doença de Charcot-Marie-Tooth, síndrome de Roussy-Levy, síndrome de dor regional complexa) e *transtornos psicogênicos*.

O tremor pode ser classificado como *em repouso, postural e de intenção*, de acordo com sua relação com a atividade. O tremor em repouso é visto de maneira melhor quando os membros estão relaxados, apoiados no colo do paciente; quando necessário, exercícios mentais podem ajudar a "revelar" a discinesia. Um tremor em repouso de 3 a 5 Hz é uma característica típica da doença de Parkinson (tremor de "rolar pílulas"), na qual ele se inicia com frequência de forma assimétrica. Uma característica importante desse tipo de tremor é seu desaparecimento ou a melhora ao movimento do membro. Embora possa se tornar bilateral à progressão da doença, esse tremor permanece mais grave do lado inicialmente afetado.

O tremor postural é visto quando os membros são ativamente mantidos em uma postura específica contra a gravidade e desaparece quando os membros estão em repouso. São exemplos de tremores posturais o *tremor essencial*; o tremor induzido por drogas ou toxinas, condições metabólicas e estados de abstinência de álcool. Os *tremores fisiológicos* também são de natureza postural e são vistos em todos os indivíduos há uma frequência de 8 a 12 Hz. Eles são intensificados por cafeína, pelo medo ou pela ansiedade.

O *tremor essencial* é uma condição esporádica, mas em aproximadamente 50% daqueles afetados pode ser obtida uma história familiar (*tremor familiar*). Um tremor de 5 a 8 Hz está tipicamente presente de forma bilateral nas mãos ou nos braços. É também comum um tremor da cabeça ou das cordas vocais. Os pacientes com frequência percebem a melhora do tremor após tomar um gole de uma bebida alcoólica. Muitos casos são leves e não requerem tratamento, mas em caso de necessidade a

administração de propranolol, primidona ou alguns fármacos neurolépticos pode mostrar-se eficaz.

O *tremor de intenção* é o tremor mais comumente associado a patologias do cerebelo e das vias a ele associadas, mas pode ser visto em pacientes com tremor essencial ou familiar avançado. O tremor, que ocorre durante o movimento, pode ser unilateral ou bilateral, dependendo da lesão cerebelar, e pode afetar os membros superiores e os inferiores. Ele tem frequência de 2 a 4 Hz e se agrava caracteristicamente à medida que o membro se aproxima de seu alvo (acentuação ao ponto final). Outro termo utilizado para o tremor da eferência cerebelar é o de tremor rubral. Nós desencorajamos o uso de um termo desse tipo, por não ser específico de lesões encontradas unicamente no núcleo rubro. Nós preferimos o termo *tremor da eferência cerebelar* para descrever o tremor de intenção, rubral ou cerebelar.

Um tremor de "*bater asas*" foi descrito em pacientes portadores da doença de Wilson e em pacientes apresentando esclerose múltipla ou um acidente vascular encefálico envolvendo a região peduncular cerebelar superior. Nesses pacientes o tremor é mais proeminente ao se flexionar os antebraços no cotovelo e elevar-se os ombros lateralmente para se alcançar um ângulo de 90º na posição de abdução completa. Essa "fenomenologia" se assemelha àquela do tremor de eferência cerebelar, especialmente quando grave, e indica provavelmente o envolvimento de vias cerebelotalamofugais.

FIGURA 7-15

Tiques e Síndrome de Tourette

Os tiques são vocalizações ou movimentos súbitos, rápidos, estereotipados, repetitivos, não rítmicos, afetando grupos musculares discretos. Há um consenso entre muitos especialistas e um ditado da experiência clínica no sentido de que os tiques são precedidos por um componente sensitivo, descrito pelos pacientes como um "impulso". Ao serem os pacientes solicitados a impedir a ocorrência dos movimentos, uma sensação interna de desconforto aumenta gradativamente e há um impulso à "liberação", ocasionando a expressão dos tiques.

O espectro dos tiques inclui os *tiques transitórios da infância*, quando presentes por menos de 1 ano, os *tiques motores ou vocais crônicos*, caso presentes por mais de 12 meses, e a *síndrome de Tourette*, definida pela presença de tiques *tanto* motores *quanto* vocais por mais de 12 meses.

Os tiques podem ser classificados de acordo com a complexidade dos sintomas como *tiques motores ou vocais simples* quando envolvem apenas alguns músculos ou sons simples, como piscar os olhos, dar de ombros, caretas faciais, assobiar, grunhir, limpar a garganta, resfolegar, gorjear ou fungar. Muitos desses jovens são, de início, diagnosticados erroneamente como apresentando uma rinite crônica ou "alergias" ou punidos de forma desnecessária por comportamentos ruidosos. Considerados em certa época como raros, os professores de escolas atualmente identificam com facilidade os tiques e podem ser os primeiros a chamar a atenção para o comportamento singular de uma criança. Nos *tiques motores ou vocais complexos*, múltiplos grupos musculares são recrutados em surtos orquestrados de movimentos involuntários ou de emissão de palavras e frases ou expressões. Os exemplos incluem gestos de mão, saltar, tocar, apertar, gritar palavras ou bloqueio da fala. Alguns indivíduos podem apresentar *copropraxia*, a execução súbita de gestos obscenos, ou *ecopraxia*, a imitação espontânea involuntária dos movimentos de outra pessoa.

A *síndrome de Tourette* (ST) se caracteriza por múltiplos tiques motores *e* vocais. Em muitos pacientes portadores da ST podem estar presentes comportamentos obsessivo-compulsivos e um transtorno de déficit de atenção, ou ambos. Ansiedade, depressão e comportamentos autoagressivos podem complicar o quadro clínico.

Os *tiques podem ser primários* ou "idiopáticos" ou *secundários*, nos quais é encontrada uma causa passível de ser definida. Os tiques primários

são indubitavelmente os mais comuns em crianças e adolescentes, sendo raros nessa faixa etária os transtornos secundários. Em adultos, traumatismos, encefalites, acidentes vasculares encefálicos, intoxicação por monóxido de carbono, neurossífilis, doença de Creutzfeldt-Jakob e lesões do sistema nervoso central (SNC) por hipoglicemia podem ocasionar tiques ou Touretismo. Alguns dos transtornos genéticos em que foram descritos tiques incluem a doença de Huntington, neuroacantocitose, neuroferritinopatia (doença de Hallervorden-Spatz), distonias acompanhadas de tiques, o complexo da esclerose tuberosa e alguns casos de distrofia muscular de Duchenne. Alguns pacientes portadores de síndrome de Down, Asperger/espectro do autismo e síndrome do cromossomo X frágil também foram relatados como apresentando tiques. O uso de drogas ilícitas ou de medicações pode ocasionar tiques, Touretismo ou jogos de palavras, especialmente o uso de cocaína, de anfetaminas e de medicações antiepilépticas (fenobarbital, fenitoína e carbamazepina). Mais raramente opioides, lítio, levodopa e antidepressivos podem induzir ou agravar tiques.

O substrato dos tiques e da síndrome de Tourette parece se situar nos núcleos da base e em estruturas relacionadas. As evidências em apoio a esse conceito incluem a observação clínica de melhora dos tiques ao serem os pacientes tratados por fármacos que bloqueiam ou que esgotam a dopamina. Outras evidências são provenientes de estudos de aquisição de imagens funcionais, demonstrando alterações volumétricas no estriado e, em alguns deles, aumento do conteúdo sináptico de dopamina. Recentemente se demonstrou a melhora dos tiques à estimulação encefálica profunda por se estimular diferentes alvos das vias/estruturas corticoestriadotalâmicas e límbicas.

O objetivo do tratamento dos tiques e da síndrome de Tourette é aliviar alguns dos sintomas mais prementes. Em algumas das pessoas afetadas os tiques podem ser o aspecto mais incômodo de sua doença. Em outras pode haver uma angústia maior devido aos comportamentos obsessivo-compulsivos, ao déficit de atenção associado à hiperatividade, à ansiedade ou à depressão. Não há um consenso geral quanto ao melhor tratamento para os tiques. Muitos autores recomendam como primeira linha de terapia os agonistas α-2, como guanfacina ou clonidina. Os fármacos bloqueadores de dopamina são as mais potentes medicações antitiques, mas também se

associam a uma incidência elevada de efeitos colaterais. A tetrabenazina, um fármaco depletor de dopamina, pode ser útil em alguns casos. Um estimulante como o metilfenidato não agrava os tiques, como se pensava anteriormente. Em consequência disso, ele pode ser usado com segurança naqueles que apresentam tiques e um transtorno de déficit de atenção. Os inibidores da recaptação de serotonina são úteis para o tratamento de ansiedade, depressão ou transtorno obsessivo compulsivo em pacientes apresentando tiques ou a síndrome de Tourette. A terapia por toxina botulínica demonstrou algum valor quando utilizada em pacientes com tiques distônicos. Uma abordagem terapêutica comportamental empregando a terapia de reversão de hábitos como base foi demonstrada por um grande estudo multicêntrico recente como sendo eficaz. A estimulação encefálica profunda talâmica ou do pálido constitui uma estratégia promissora em casos refratários.

FIGURA 7-16

Mioclonias

As mioclonias são abalos musculares breves, semelhantes a um choque, podendo ser classificadas de acordo com a *origem* (mioclonia cortical, subcortical, do tronco encefálico e espinal) e a *distribuição* (focal, segmentar, multifocal ou generalizada). As mioclonias corticais podem ser epilépticas (como na mioclonia do Báltico ou na epilepsia mioclônica progressiva, mioclonia fotossensível, epilepsia parcial contínua) ou fazer parte de um transtorno neurodegenerativo (degeneração corticobasal, demência de Alzheimer, doença de corpos de Lewy difusa e outras). As mioclonias podem ser classificadas de acordo com a *etiologia* como idiopáticas/genéticas (mioclonia familiar, mioclonia-distonia), fisiológica (abalos hípnicos ou mioclonias diafragmáticas/soluços) ou secundária/sintomática quando for identificada claramente uma causa para a mioclonia. Os exemplos desse último grupo podem incluir encefalite, hipóxia, toxinas, doenças de armazenamento e degenerações dos núcleos da base, como na doença de Huntington, na doença de Wilson e em alguns outros transtornos. As mioclonias podem ser *positivas*, devido a uma contração muscular breve, ou *negativas*, quando há a perda do tônus muscular por um breve período, como no asterixis.

A lesão encefálica anóxica pode ocasionar mioclonias, que, por sua vez, pode ter *origem cortical*, *diencefálica* ou *reticular*; ser *sensível a estímulos* ou *induzida pela ação*; e ter *distribuição segmentar, generalizada* ou *multifocal*. Esse tipo de mioclonia pode ser focal, afetando preferencialmente os músculos distais dos membros, ou multifocal, com abalos espontâneos, reflexos ou sensíveis a estímulos acentuados pelo movimento. As mioclonias induzidas pela anóxia são acompanhadas frequentemente de convulsões secundárias, especialmente após uma parada cardiopulmonar. O *status epilepticus* é encontrado em 32% dos pacientes pós-anóxia e em muitos deles são frequentemente observadas *mioclonias multifocais*, isoladamente ou em combinação com crises tônico-clônicas generalizadas. A incidência das convulsões mioclônicas é bimodal, com a maioria delas ocorrendo em 12 horas após a reanimação cardiopulmonar e as demais ocorrendo alguns dias depois. A eletroencefalografia (EEG) é útil na avaliação desses pacientes, especialmente em casos de suspeita de *status epilepticus*. Os achados EEG mais frequentes incluem uma lentificação difusa, com ou sem pontas ou complexos poliponta, que por vezes se mostram temporalmente sincronizados aos abalos mioclônicos. Quando

registrado, um EEG de padrão surto-supressão de descargas tem significância prognóstica desfavorável. A aquisição de imagens por ressonância magnética do encéfalo pode demonstrar a restrição da difusão na substância cinzenta cortical e subcortical entre 24 horas e 13 dias. Mioclonias isoladas geralmente não requerem tratamento, a não ser que interfiram na ventilação mecânica ou nos cuidados de enfermagem. O *status* mioclônico é refratário ao tratamento, pode tornar necessário o uso de múltiplos medicamentos antiepilépticos e é controlado de maneira melhor pela anestesia profunda quando acompanhado de um *status epílepticus* convulsivo.

Do ponto de vista eletrofisiológico as mioclonias se caracterizam por descargas musculares que têm duração inferior a 75 ms. Quando o córtex encefálico é afetado, pode ser obtida uma resposta cortical somatossensitiva evocada "gigante", sincronizada temporalmente com o início do abalo no EEG retrógrado de médias.

Mioclonias pós-anóxia

Em 1963, James Lance e Raymond D. Adams relataram a primeira série de pacientes apresentando a síndrome de mioclonias de intenção ou de ação como sequela da encefalopatia hipóxica. Na *mioclonia pós-anóxia* são particularmente afetados grupos musculares axiais e proximais, com as mioclonias ocorrendo muitas vezes à realização de uma ação por parte dos pacientes, como ficar de pé ou estender a mão para um objeto (mioclonia de ação). Ataxia dos membros e do tronco, tremor de eferência cerebelar e disartria são outros sintomas comumente associados. O substrato exato da geração da mioclonia pós-anóxia não foi esclarecido. Ela pode ser decorrente de uma lesão cortical ou subcortical ou se dever a alterações nas vias serotoninérgicas do tronco encefálico. Foram frequentemente apontados como responsáveis os núcleos serotoninérgicos da rafe.

Algumas formas de mioclonias, especialmente aquelas de origem subcortical, são consideradas como se originando do sistema reticular, basicamente do *núcleo reticular gigantocelular*. Essa *mioclonia reflexa reticular* se caracteriza por uma descarga eletromiográfica breve, com duração de 10 a 30 ms, com ativação sincrônica bilateral generalizada dos

músculos, seguindo uma distribuição que sugere a disseminação ascendente pelo tronco encefálico e descendente até a medula espinal.

A *mioclonia essencial* pode ser idiopática ou familiar, iniciando-se na primeira até a segunda década de vida. Em pacientes portadores de mioclonia essencial o exame neurológico não demonstra outros déficits. Em algumas famílias foram relatados escores verbais mais baixos e casos ocasionais de deficiência mental. De modo semelhante ao tremor essencial, o álcool pode melhorar os sintomas, mas a incidência de alcoolismo se mostra aumentada. Em pacientes com *mioclonia-distonia* há um padrão autossômico de herança, os homens são mais afetados que as mulheres e há uma incidência maior de alcoolismo e de distúrbios de comportamento.

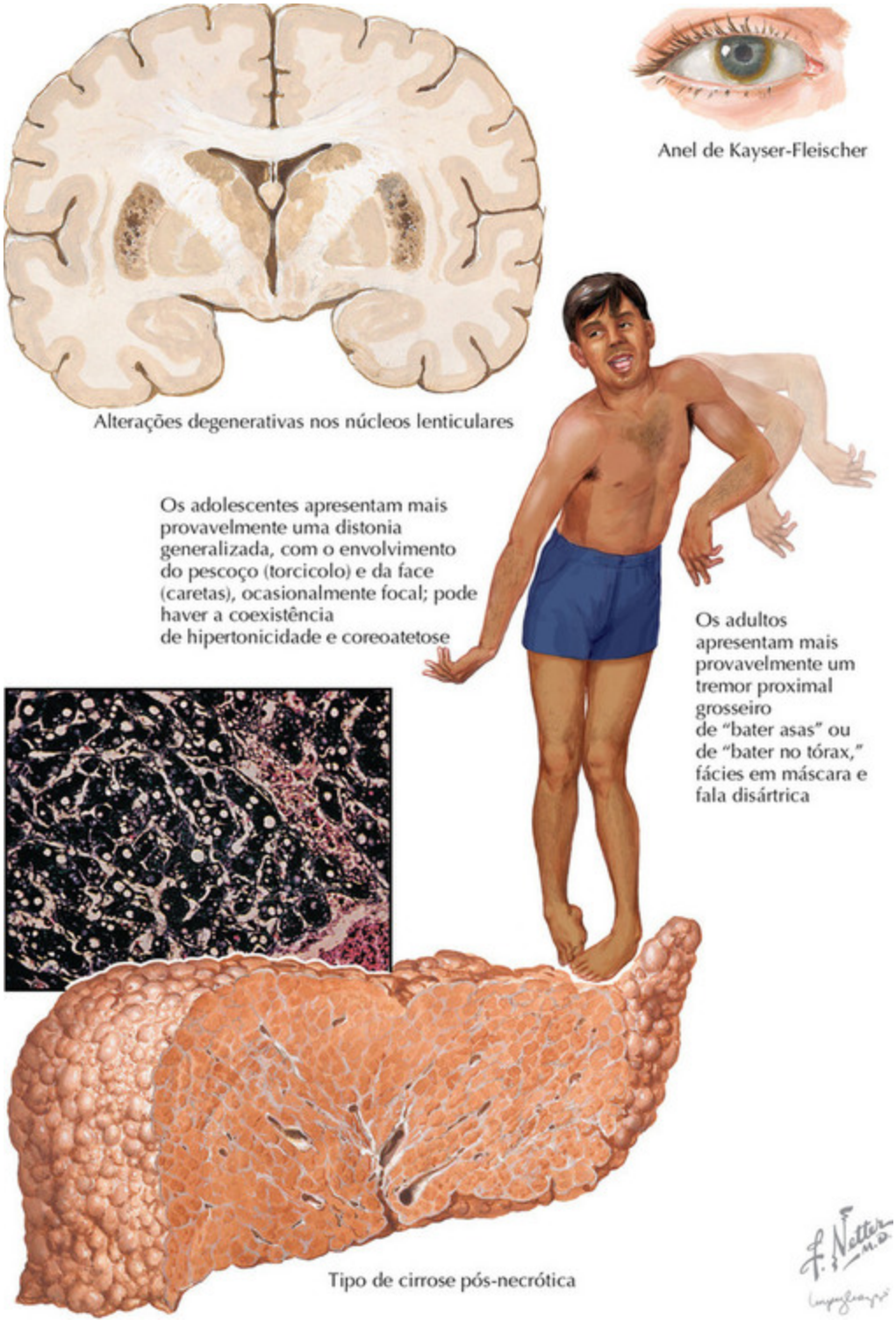

FIGURA 7-17

Doença de Wilson

Também designada como degeneração hepatolenticular, a doença de Wilson é um transtorno autossômico recessivo que ocorre em 1 de cada 30.000 indivíduos. O gene anormal, o gene *ATP7B* (adenosina trifosfato), se localiza no cromossomo 13. A proteína defeituosa, adenosina trifosfatase (ATPase), está envolvida no transporte e na incorporação de cobre à ceruloplasmina e ao compartimento vesicular próximo à membrana canalicular, para a excreção subsequente pela bile.

Embora seja um transtorno neurológico, a condição afeta múltiplos órgãos, sendo o fígado o mais comum e o mais precocemente afetado. Aproximadamente 40% dos casos recém-diagnosticados apresentam um envolvimento hepático. As manifestações neurológicas incluem disartria, distonia, rigidez, tremor de *bater asas* e coreoatetose. As crianças com idade inferior a 10 anos raramente apresentam o envolvimento neurológico. Demência progressiva, comportamento antissocial, impulsividade e diminuição do desempenho intelectual complicam ainda mais a doença e constituem manifestações importantes. O *anel de Kayser-Fleischer*, o sinal oftalmológico clássico da doença, é uma coloração amarelo-marrom da membrana de Descemet, demonstrada de maneira melhor pelo exame por lâmpada de fenda. Além disso, podem ser notadas cataratas em girassol. Outras características incluem anemia hemolítica, insuficiência renal com disfunção tubular, nefrolitíase, miocardiopatia, hipoparatireoidismo, amenorreia e atrofia testicular.

O diagnóstico requer um alto grau de suspeita e deve ser considerado em todos os pacientes, especialmente naqueles com idade inferior a 40 anos, apresentando movimentos involuntários anormais e naqueles apresentando função hepática anormal. Embora não sejam específicos, a excreção de cobre na urina de 24 horas e os níveis séricos de cobre e de ceruloplasmina são testes de avaliação úteis. O melhor teste individual para a confirmação do diagnóstico é o de níveis hepáticos de cobre elevados, mas ele requer uma biópsia do fígado; isso é feito somente em casos em que o diagnóstico não foi esclarecido, mas o nível de suspeita é alto. À aquisição de neuroimagens, uma RM do encéfalo mostra atrofia do encéfalo do tronco encefálico e mais raramente do cerebelo. O *sinal da face do panda gigante* (hipointensidade do globo pálido) é um achado RM característico às imagens T2 ponderadas, visto em 34% dos casos.

O fármaco quelador de cobre d-penicilamina tem sido considerado como o padrão-ouro da terapia. Em pacientes que não conseguem tolerar a penicilamina tem-se usado trientina, outro fármaco quelador do cobre. O transplante de fígado é a única opção em pacientes apresentando cirrose ou uma insuficiência hepática fulminante.

FIGURA 7-18

Transtornos Psicogênicos do Movimento

Os transtornos de movimento psicogênicos (também designados como histéricos ou funcionais) são transtornos sem evidências de uma etiologia orgânica e pelos quais uma patologia psiquiátrica subjacente é considerada responsável. Talvez um terço dos pacientes diagnosticados como apresentando *transtornos psicogênicos* acaba por ser verificado como apresentando uma doença neurológica orgânica, embora esta possa não estar necessariamente relacionada com o transtorno de movimento propriamente dito. Um transtorno de movimento não deve ser atribuído a causas psicogênicas simplesmente porque o clínico não consegue chegar a um diagnóstico orgânico definitivo. É importante que o médico avaliador aguarde o desenrolar dos acontecimentos caso um diagnóstico não seja imediatamente evidente. Com o tempo, características novas podem sugerir o diagnóstico correto ou a aquisição de informações adicionais do paciente ou de seus familiares pode sugerir a relevância de fatores psicogênicos.

Algumas características podem sugerir uma base não orgânica para o transtorno de movimento. As características da história que levantam essa possibilidade são o início abrupto dos sintomas e sua variabilidade acentuada na natureza ou na intensidade em um curto período de tempo. Além disso, há com frequência uma disparidade acentuada entre a gravidade dos sintomas e a limitação funcional que eles são relatados como ocasionando. Os pacientes podem relatar que não conseguem trabalhar devido a seus movimentos anormais e, apesar disso, conseguem executar as atividades da vida diária, como usar um computador pessoal, fazer compras, cozinhar e assim por diante ou, em outras palavras, qualquer incapacidade é seletiva. É igualmente importante se indagar a respeito de uma história pregressa de doença psiquiátrica ou psicogênica e pesquisar qualquer possível lucro secundário, como por um processo judicial ou por compensação de trabalhadores, que pode ocorrer em consequência dos sintomas presentes no momento.

Os achados do exame também podem ser úteis, especialmente a aparência geral e a afetividade do paciente. Pode haver uma combinação de diferentes discinesias, que variam acentuadamente quanto à natureza e à distribuição ao longo do tempo e se agravam quando formalmente examinadas. Podem estar presentes outros sinais de déficits neurológicos não orgânicos, como uma perda sensitiva não autonômica ou uma marcha instável aos arrancos, que nunca vem a ocasionar quedas.

O *tremor psicogênico* apresenta tipicamente uma frequência variável e pode ser acarretado por manobras, tais como pancadas leves no pé. Na presença de distração mental, tremores ou outros *transtornos hipercinéticos de movimento* podem se tornar mais intermitentes, variáveis ou irregulares. Eles podem cessar durante movimentos especializados do membro afetado. Carregar o membro com pesos pode aumentar e não diminuir a amplitude do tremor. Os pacientes portadores de *distonia psicogênica* relatam por vezes que seus sintomas são particularmente problemáticos em repouso, enquanto a distonia orgânica é com frequência mais conspícua à atividade volitiva. Em um *transtorno psicogênico da marcha* esta se mostra com frequência muito lenta, com gestos excessivos e por vezes com uma atividade motora violenta ou bizarra. Sua intensidade é tipicamente bastante variável, diminuindo à distração e se agravando quando o paciente é observado mais atentamente.

Não é possível se fazer nenhuma correlação anatômica e a base neuroquímica do transtorno de movimento não foi estabelecida. Os pacientes que apresentam transtornos psicogênicos do movimento tipicamente não respondem às medicações apropriadas, mas pode haver a remissão ao tratamento do transtorno psiquiátrico subjacente. O diagnóstico psiquiátrico pode incluir transtornos somatomorfos e factícios diversos, depressão, ansiedade e transtornos histriônicos de personalidade. Nem sempre é possível se fazer um diagnóstico psiquiátrico específico, apesar de um alto nível de suspeita de psicogenicidade, e o neurologista e o psiquiatra podem diferir em sua avaliação do problema subjacente.

Pode haver necessidade de investigações para se afastar possíveis causas orgânicas para os sintomas do paciente. Os sintomas podem ter se desenvolvido sobre uma base orgânica e depois terem se perpetuado e se elaborado psicogenicamente. Os estudos podem incluir a RM encefálica; níveis séricos de cobre e de ceruloplasmina e excreção de cobre na urina de 24 horas, estudos da função da tireoide e outros testes com base na suspeita clínica. A avaliação diagnóstica pode incluir também uma prova terapêutica de medicações tipicamente utilizadas em diversos transtornos orgânicos de movimento, dependendo do estado clínico do paciente. É então necessário o encaminhamento a um psiquiatra, com um acompanhamento cuidadoso do paciente. O prognóstico é variável. As características sugestivas de um bom prognóstico são início agudo, duração curta dos sintomas, funcionamento

pré-mórbido sadio, ausência de outros transtornos orgânicos ou psicogênicos e a presença de um precipitante identificável.

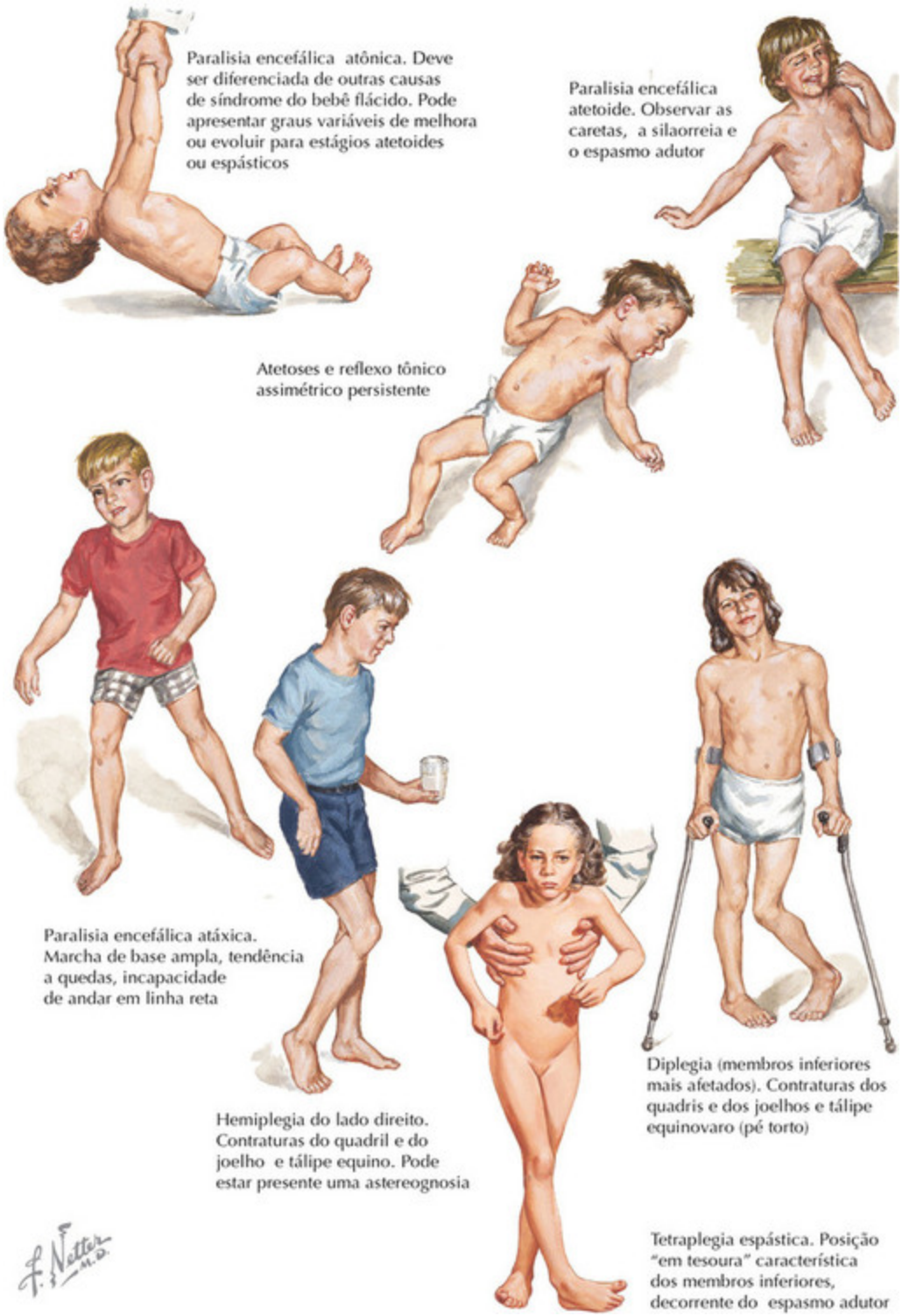

FIGURA 7-19

Paralisia Encefálica

Paralisia encefálica (PE) é o termo aplicado a um grupo de síndromes de alteração motora lenta ou não progressiva, decorrentes de várias lesões ou anomalias encefálicas congênitas. Embora a lesão inicial possa ser fixa, o padrão clínico das manifestações iniciais pode variar com o crescimento e o desenvolvimento. Sua incidência é de 2 a 2,5 casos por 1.000 crianças nascidas vivas. As causas são diversas. Aproximadamente 75% dos casos se devem a uma lesão pré-natal, com menos de 10% dos casos se devendo a um trauma de parto ou à asfixia. Baixo peso ao nascimento e prematuridade são fatores de risco importantes para a ocorrência da paralisia encefálica. Outros fatores de risco incluem corioamnionite, exposições teratogênicas, hiperbilirrubinemia e hipoglicemia. A paralisia encefálica tem incidência mais alta em gêmeos e em trigêmeos do que em filhos não gemelares.

A paralisia encefálica é um diagnóstico clínico. A indicação mais precoce é a ocorrência de atrasos em marcos do desenvolvimento. Os marcos adquiridos não evidenciam regressão. Outros sinais precoces incluem a preferência manual, punhos cerrados proeminentes, persistência de reflexos neonatais e atrasos na emergência de reflexos protetores e posturais.

A classificação topográfica da PE inclui os tipos *monoplégico, diplégico, hemiplégico e tetraplégico*. Os casos também podem ser classificados em *espásticos, discinéticos, atáxicos, hipotônicos* e *mistos*. O mais comum desses tipos é o da paralisia encefálica espástica com diplegia dos membros inferiores, e marcha em tesoura, constituindo 70% a 75% dos casos. A aquisição de imagens demonstra uma *leucomalácia periventricular* em torno dos ventrículos laterais, sendo a isquemia o achado patológico mais comum. Os casos leves se manifestam por caminhar sobre os artelhos, enquanto os casos graves apresentam flexão dos quadris, dos joelhos e dos cotovelos.

Na paralisia encefálica hemiplégica o membro superior é predominantemente afetado. Os reflexos de preensão palmar podem estar presentes e podem persistir por vários anos. A paralisia encefálica tetraplégica, a forma mais grave, se caracteriza por poliporencefalia, polimicrogiria e esquizencefalia aos estudos de aquisição de neuroimagens. Sinais pseudobulbares e atrofia óptica estão comumente presentes em até 50% das crianças afetadas.

São comuns a deficiência mental (60%), alterações visuais e alterações oculomotoras. Naquelas crianças que vêm a apresentar paralisia encefálica

em consequência de *kernicterus* os achados clínicos mais comuns são surdez, distonia, coreoatetose e, em escala menor, ataxia, além do envolvimento do trato corticoespinal em uma proporção menor dos pacientes. Esses são aspectos-chave a serem recordados ao se avaliar adultos que vêm para a avaliação de um novo transtorno de movimento e têm história de hiperbilirrubinemia neonatal. De 35% a 60% das crianças portadoras de paralisia encefálica apresentam alguma forma de epilepsia. Dificuldades de alimentação, disfunção da deglutição e sialorreia podem complicar o quadro clínico.

OceanofPDF.com

SEÇÃO 8

Cerebelo e ataxia

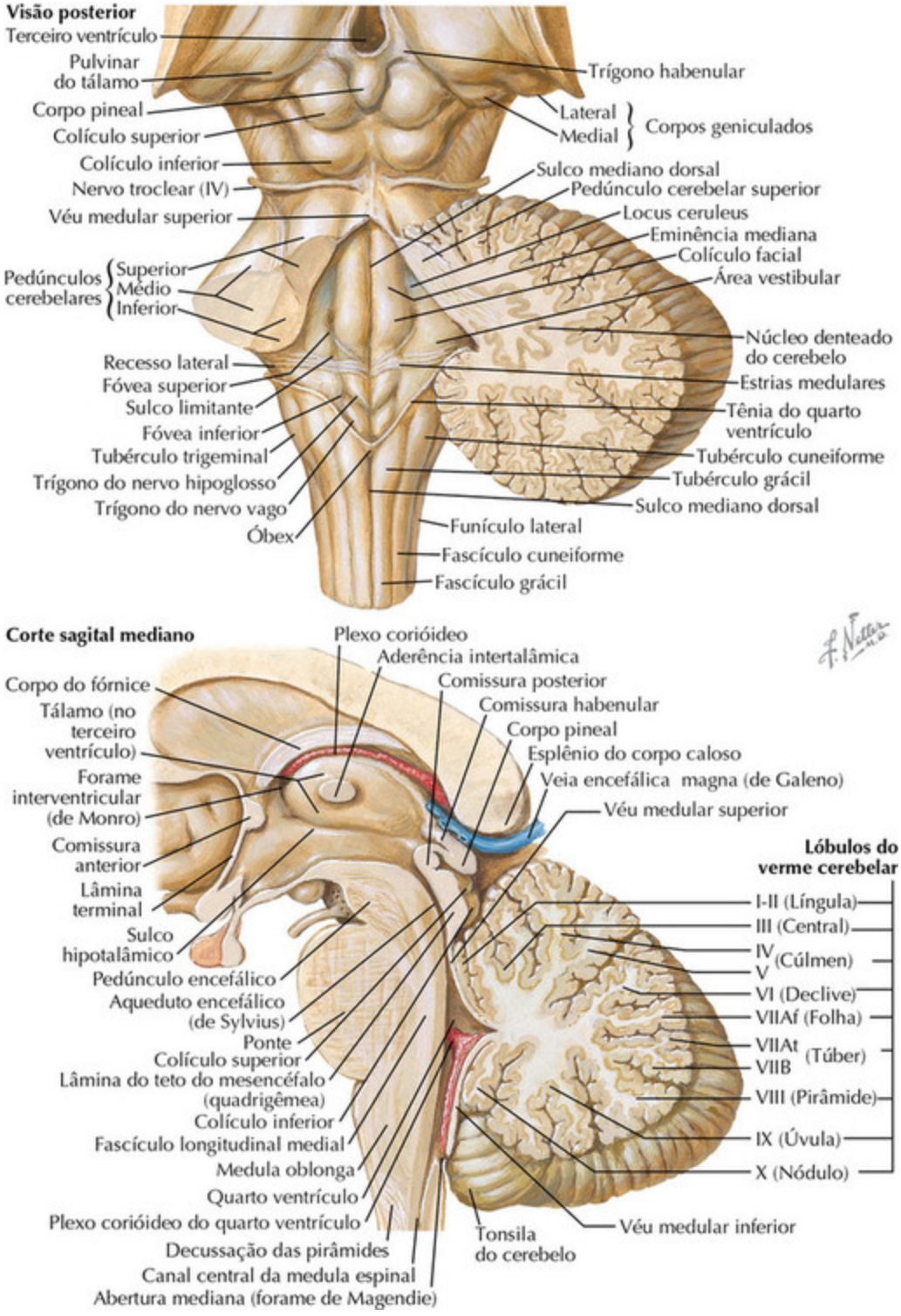

FIGURA 8-1

Cerebelo e o Quarto Ventrículo

O *quarto ventrículo* se situa posteriormente à *ponte* e à metade superior da *medula oblonga* e anteriormente ao *cerebelo* (Fig. 8-1). Sua extremidade superior e sua extremidade inferior se tornam contínuas, respectivamente, com o *aqueduto encefálico (Sylviano ou mesencefálico)* e com o *canal central da medula espinal* na metade inferior da medula oblonga. De cada lado um prolongamento estreito, o *recesso lateral*, faz projeção externamente a partir de sua parte mais larga e faz uma curva em torno do tronco encefálico acima do *pedúnculo cerebelar inferior (caudal)* correspondente; sua abertura lateral *(forame de Luschka)* se situa abaixo do *flóculo cerebelar* e atrás das radículas emergentes do *nervo glossofaríngeo (IX) e do nervo vago (X)*. O quarto ventrículo tem limites laterais, um teto e um assoalho.

Os limites laterais são formados de cada lado, de cima para baixo, pelo pedúnculo cerebelar superior, o pedúnculo cerebelar inferior e os tubérculos cuneiforme e grácil.

Teto do Quarto Ventrículo

A parte superior e a parte inferior do teto em forma de V são formadas pelo véu medular superior e o véu medular inferior, que são finas lâminas de substância branca entre o pedúnculo cerebelar superior e o inferior. A parte inferior do véu inferior tem uma abertura mediana (o forame de Magendie); o liquor cefalorraquiano passa por essa abertura e pelas aberturas laterais (forames de Luschka) para o espaço subaracnóideo ou leptomeníngeo. Por serem estas as únicas comunicações entre o espaço ventricular e o subaracnoide, seu bloqueio pode produzir hidrocefalia.

A parte inferior do teto e as paredes posteriores dos recessos laterais apresentam invaginações de tufos vasculares da pia-máter, que formam o plexo corióideo em forma de T do quarto ventrículo.

O assoalho do quarto ventrículo tem forma romboide e é dividido em metades simétricas por um sulco mediano vertical. Sua parte superior (pontina) e sua parte inferior (medular) são demarcadas por delicados feixes transversos de fibras, as estrias medulares do quarto ventrículo.

De cada lado do sulco mediano há uma elevação longitudinal, a eminência mediana, lateralmente à qual passa o sulco limitante. Sua parte superior é o *locus ceruleus*, que tem uma coloração cinza-azulado devido a

um grupo de células nervosas profundamente pigmentadas. Também lateralmente à parte superior da eminência mediana há uma pequena depressão, a fóvea superior, e imediatamente abaixo e medialmente a essa fóvea há uma tumefação arredondada, o colículo facial, que é sobrejacente ao núcleo do nervo abducente (VI) e às fibras do nervo facial (VII) que o circundam; o núcleo motor do nervo facial se situa mais profundamente na ponte. Inferolateralmente à fóvea superior se encontra a parte superior da área vestibular, que é sobrejacente a partes dos núcleos do nervo vestibulococlear (VIII).

A parte inferior (bulbar) da eminência mediana é sobrejacente ao núcleo do 12° nervo craniano e é designada como trígono do nervo hipoglosso. Lateralmente a ele se encontra uma pequena depressão, a fóvea inferior, que é sobrejacente aos núcleos dorsais do nervo glossofaríngeo e do nervo vago, juntamente com o trígono vagal vizinho. Lateralmente à fóvea inferior se situa a parte inferior da área vestibular, sobrejacente a partes dos núcleos vestibulares do nervo vestibulococlear. Em um plano mais profundo, partes dos núcleos do trigêmeo, do trato solitário e ambíguo também são subjacentes ao assoalho do quarto ventrículo. Alguns dos núcleos mencionados, como o núcleo dorsal do vago e o ambíguo, assim como outros localizados na formação reticular vizinha, estão ligados a funções cardiovasculares, respiratórias, metabólicas e outras funções importantes e são considerados como centros vitais. Toda e qualquer lesão nessa área relativamente pequena do encéfalo pode produzir consequências desastrosas.

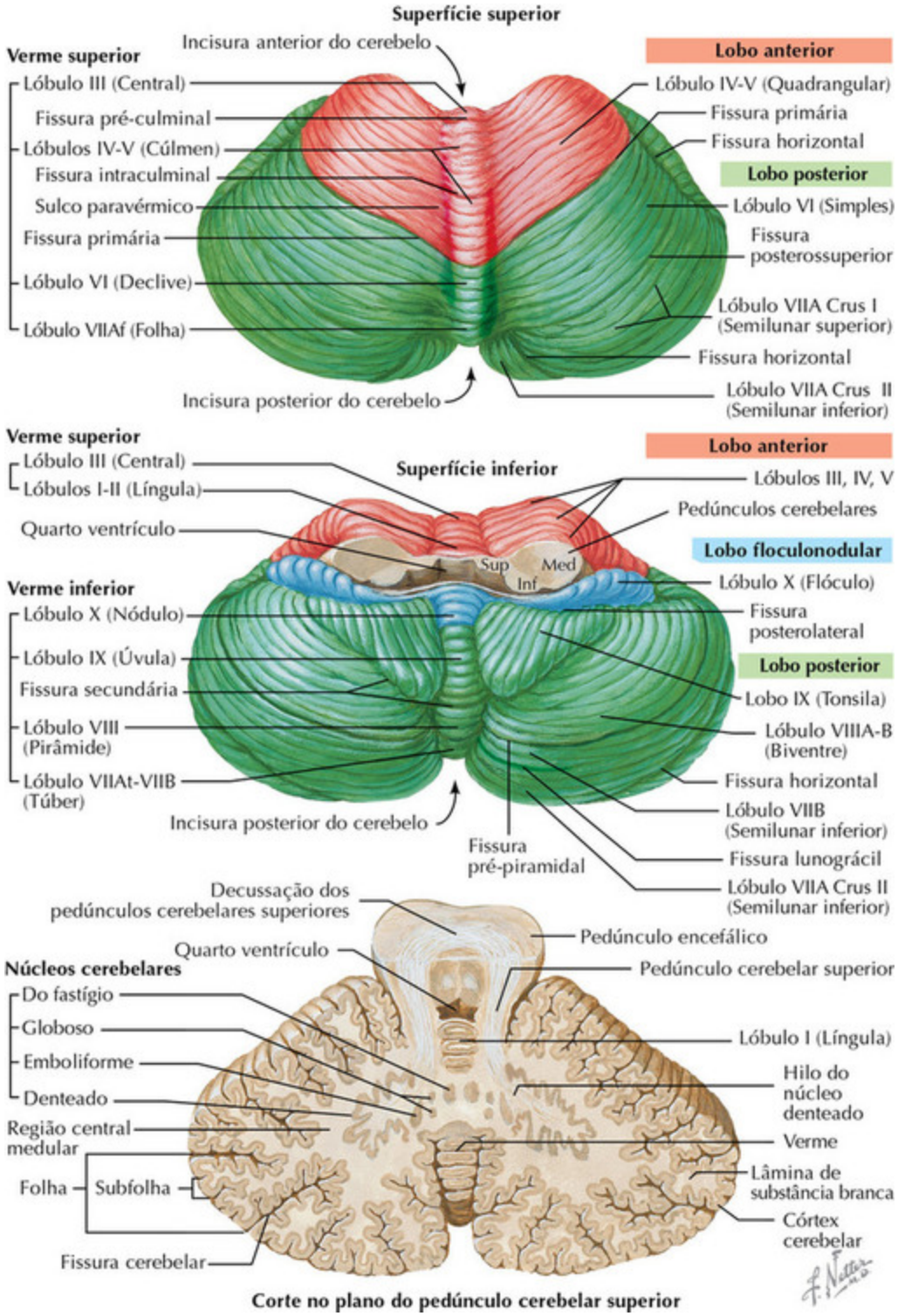

FIGURA 8-2

Anatomia Macroscópica do Cerebelo

O cerebelo, de uma palavra do latim que significa *pequeno cérebro*, constitui a maior parte do rombencéfalo, ocupando a maior parte da fossa posterior. No encéfalo humano adulto o volume do cerebelo é de aproximadamente 144 cm^3, com o peso de 150 gramas (10% do peso total do encéfalo). Sua área de superfície, porém, constitui 40% do córtex encefálico, contendo metade do número total de neurônios intraencefálicos. Consistindo de dois *hemisférios* situados em contiguidade ao *verme* na linha média, é separado do encéfalo sobrejacente pelo *tentório cerebelar*. O verme (*i.e*., de uma palavra do latim que significa *verme*) é visível posterior e inferiormente na *valécula*, o sulco profundo que separa os dois hemisférios cerebelares. Superiormente, em contraste, o verme aparece como uma saliência baixa cavalgando a linha média, estendendo-se bilateralmente por até 10 mm.

Uma concavidade ampla no cerebelo anterior é ocupada pela ponte e medula oblonga (ou bulbo), separadas do cerebelo pelo quarto ventrículo. Posteriormente há uma estreita incisura mediana, alojando a foice cerebelar. O cerebelo está ligado ao tronco encefálico por três tratos de substância branca: o pedúnculo cerebelar superior, o médio e o inferior (descritos mais completamente na Fig. 8-3). A *superfície superior* e a *superfície inferior* do cerebelo se encontram no aspecto caudal do lóbulo *semilunar superior*. O cerebelo constitui uma esfera e, portanto, o lóbulo do verme I/II está separado anteriormente do lóbulo X pelo quarto ventrículo.

As *superfícies cerebelares* incluem inúmeras folhas estreitas separadas por fissuras paralelas, curvas, que penetram profundamente. Cada folha consiste ainda de múltiplas pequenas subfolhas. As folhas são agrupadas em dez lóbulos divididos por fissuras providas de designações. Esses dez lóbulos formam três lobos: o *lobo anterior,* o *lobo posterior* e o *lobo floculonodular*. *Os lóbulos I a V são o lobo anterior, os lóbulos VI a IX constituem o lóbulo posterior e o lóbulo X é o lobo floculonodular,* incluindo o *flóculo*, que é uma pequena parte semidestacada situada próximo ao pedúnculo cerebelar médio. As nomenclaturas anteriores do cerebelo não eram uniformes (há uma versão nos diagramas para comparação). Elas foram substituídas por um sistema numérico simplificado e coerente, que existe no encéfalo de diferentes espécies. Todos os lóbulos são identificáveis no verme; os lóbulos III a X são contínuos através dos hemisférios.

A *fissura primária*, que separa o lobo anterior do posterior, é a mais profunda e a mais evidente no plano sagital médio, mas não é identificável com tanta facilidade externamente. A *fissura posterior superior*, que separa o lóbulo VI do lóbulo VII, é bem visualizada sobre a superfície superior posterior. A *fissura horizontal*, proeminente no aspecto posterior, no aspecto inferior e no aspecto lateral do hemisfério, divide o lóbulo VIIA em dois componentes principais: o lóbulo VIIAf no verme/lóbulo semilunar superior no hemisfério e o lóbulo VIIAt no verme/lóbulo semilunar inferior no hemisfério. O *sulco paravermiano*, de cada lado da superfície superior do cerebelo, constitui uma indentação formada pelo ramo medial da artéria cerebelar superior. O *sulco retrotonsilar*, no aspecto inferior e medial do cerebelo, é causado pela orla do forame magno e delineia a *tonsila*, uma estrutura morfológica macroscópica que compreende o lóbulo IX e parte do lóbulo VIIIB, que se torna clinicamente relevante nas *síndromes de herniação*.

O interior do cerebelo contém uma massa central de substância branca, a região central medular, circundada pelas folhas cerebelares profundamente pregueadas. A relação das folhas para com a substância branca tem uma aparência de galho de árvore, de onde a designação de *árvore da vida*. A região central de *substância branca* se estende às folhas como lâminas estreitas, circundadas pelas três camadas do córtex cerebelar. A substância branca consiste principalmente de *fibras musgosas* e de *fibras trepadeiras* que penetram no cerebelo e de axônios de *células de Purkinje* saindo do córtex cerebelar para os núcleos. Não há fibras associativas no cerebelo ligando áreas corticais cerebelares entre si. Os *núcleos cerebelares* na *região central medular* incluem, de medial para lateral, o *núcleo do fastígio,* o *globoso,* o *emboliforme* e o *denteado*. Juntamente com outros núcleos menores na região central medular e na parte posterior da ponte e da medula oblonga, esses núcleos estão ligados ao córtex cerebelar e servem como a unidade funcional do cerebelo, qual seja o *microcomplexo corticonuclear*. Exceto pelo vestibulocerebelo, esses núcleos constituem a principal fonte de eferentes cerebelares. Eles têm conexões altamente organizadas com estruturas extracerebelares. O *núcleo denteado*, grande e cheio de dobras, tem forma de U. Sua extremidade aberta, ou hilo, aponta medialmente, levando fibras que, juntamente com aquelas do núcleo *do fastígio, do globoso e do emboliforme,* formam o pedúnculo cerebelar superior.

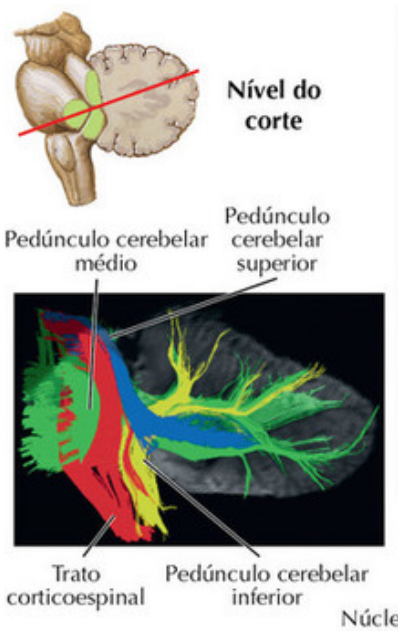

Pedúnculo	Aferentes	Eferentes
Inferior (corpo restiforme)	Espinocerebelar Dorsal Rostral Cuneocerebelar Olivocerebelar Reticulocerebelar Trigeminocerebelar Rafe-cerebelar	Fastigiobulbar, Fascículo uncinado } A núcleos vestibulares e reticulares Cerebelovestibular direta (ao NVE)
Corpo justarestiforme	Vestibuloespinal (primário, secundário)	
Médio (brachium pontis)	Pontocerebelar	
Superior (brachium conjuntivum)	Espinocerebelar ventral Trigeminocerebelar Tectocerebelar Colículo superior Colículo inferior Ceruleocerebelar	Denteadotalâmico Denteadorubral Denteadoreticular Conexões núcleo interpósito-núcleo rubro (globoso, emboliforme)

Reimpresso, com permissão, de Takahashi E, Song JW, Folkerth RD, Grant PE, Schmahmann JD, Detection of Postmortem Human Cerebellar Cortex and White Matter Pathways Using High Angular Resolution Diffusion Tractography: A feasibility study. NeuroImage, no prelo.

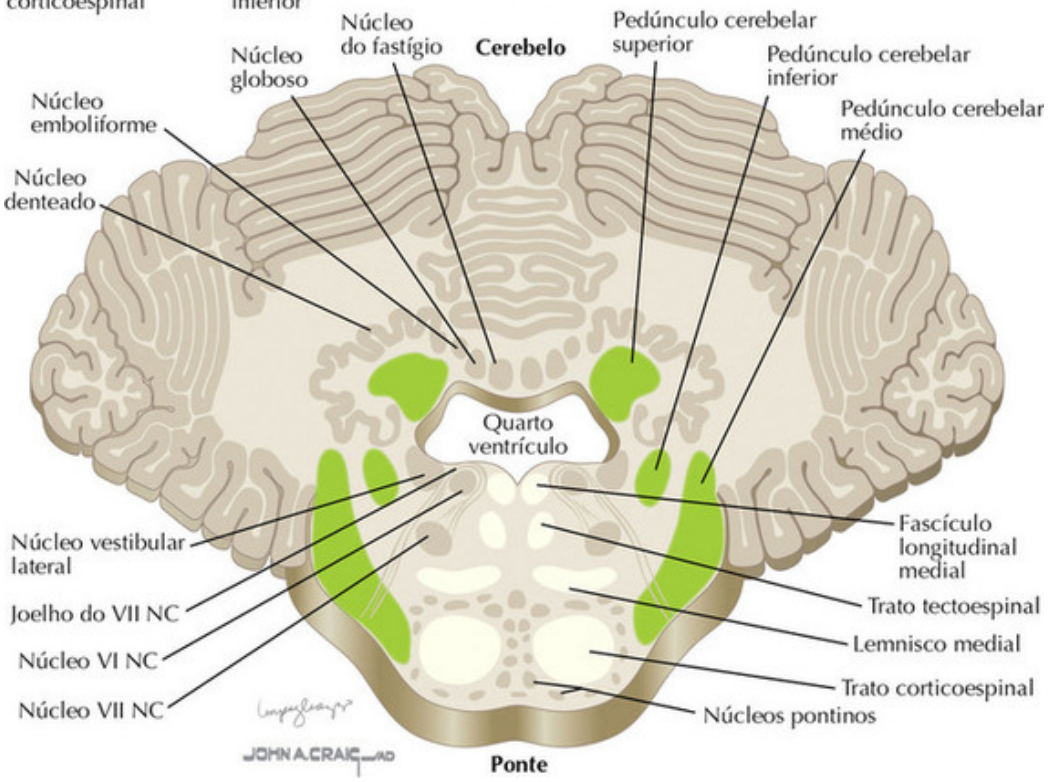

FIGURA 8-3

Pedúnculos Cerebelares

O cerebelo está ligado à medula espinal, ao tronco encefálico e aos hemisférios encefálicos por três grandes tratos de fibras — o pedúnculo

cerebelar inferior, o médio e o superior. Eles levam axônios para dentro do cerebelo (aferentes) ou a partir dele (eferentes).

O *pedúnculo cerebelar inferior (PCI)* tem dois componentes. O maior deles é o *corpo restiforme*, um sistema puramente aferente, enquanto o *corpo justarrestiforme*, de tamanho menor, leva tanto fibras aferentes quanto eferentes.

O *corpo restiforme* (ou PCI propriamente dito) está localizado na medula oblonga dorsolateral, lateralmente aos núcleos vestibulares. Entrando no cerebelo ele se situa medialmente ao pedúnculo cerebelar médio, levando aferentes de *fibras musgosas não cruzadas* ao cerebelo a partir da medula espinal e do tronco encefálico ipsilaterais e estímulos de *fibras trepadeiras cruzadas* do núcleo olivar inferior contralateral. Os estímulos da medula espinal no PCI são provenientes do *trato espinocerebelar dorsal (posterior) (TECD)*, levando informações do tronco e dos membros inferiores. O *trato espinocerebelar rostral* leva informações provenientes dos membros superiores e do *trato cervical central*, com origem nos segmentos cervicais superiores. A partir do tronco encefálico o PCI traz o *trato cuneocerebelar*, que se origina do núcleo cuneiforme externo (também designado como núcleo cuneiforme lateral ou acessório), que transmite informações do membro superior e da formação reticular (fibras reticulocerebelares), do núcleo sensitivo principal do trigêmeo (fibras trigeminocerebelares) e da rafe da linha média. As fibras trepadeiras se originam da oliva inferior, cruzam na medula oblonga e passam pelo PCI para chegar ao hemisfério cerebelar contralateral.

O *corpo justarrestiforme* é uma pequena agregação de fibras situada medialmente ao corpo restiforme, que chega ao cerebelo passando pelos núcleos vestibulares. Ele leva fibras aferentes ao lóbulo do verme IX (úvula) e ao lóbulo X (o lobo floculonodular). Os aferentes vestibulares primários se originam dos órgãos vestibulares dos sentidos (o sáculo e o utrículo) e terminam ipsilateralmente; fibras vestibulares secundárias dos núcleos vestibulares terminam bilateralmente. As fibras eferentes no corpo justarrestiforme se originam do córtex cerebelar e do núcleo do fastígio. Os axônios corticais cerebelares provenientes de células de Purkinje no vestibulocerebelo (parte do lóbulo IX e lóbulo X) terminam no núcleo vestibular lateral de Deiters e, juntamente com eferentes do verme anterior, são o único caso de projeções do córtex cerebelar contornando os núcleos

cerebelares profundos e terminando em um alvo fora do cerebelo. As fibras do corpo justarrestiforme que se originam dos núcleos do fastígio levam aos núcleos vestibulares e reticulares. Os axônios da metade rostral do núcleo do fastígio seguem até o tronco encefálico ipsilateral pelo *trato fastigiobulbar*. Os axônios da metade caudal do núcleo do fastígio cruzam para o cerebelo contralateral no *feixe uncinado*, ou seja, o fascículo uncinado de Russell, antes de seguir para o tronco encefálico no corpo justarrestiforme contralateral (Fig. 8-10).

O *pedúnculo cerebelar médio* (PCM) é um trato maciço situado na face lateral da base da ponte. Os axônios saem dos núcleos pontinos, cruzam para o lado oposto da ponte e passam ao cerebelo pelo PCM contralateral. Os núcleos pontinos são um elo intermediário obrigatório entre os estímulos corticopontinos ipsilaterais através do pedúnculo cerebral e as projeções pontocerebelares contralaterais por meio do PCM. Também está presente uma projeção menor dos núcleos cerebelares de volta à ponte. O *pedúnculo cerebelar superior (PCS)* transmite eferentes do cerebelo e aferentes até ele. Ele se situa na parede posterolateral do quarto ventrículo, sobe como o *brachium conjuntivum* até o mesencéfalo, no qual decussa e continua rostralmente, levando projeções ascendentes do cerebelo aos núcleos reticulares na ponte e no mesencéfalo, ao núcleo rubro, à área hipotalâmica e ao tálamo. O hilo do núcleo denteado é contínuo com o PCS, mas também há no PCS axônios que se originam do núcleo do fastígio, do núcleo globoso e do núcleo emboliforme. Um ramo descendente do PCS sai do componente ascendente maior no aspecto rostral da ponte, desce pelo tegumento pontobulbar e cruza obliquamente para o lado oposto da medula oblonga ventral, terminando na oliva inferior (a projeção cerebelo-olivar). Os aferentes ao cerebelo que seguem pelo PCS se originam da medula espinal e do tronco encefálico. Esses aferentes incluem fibras cruzadas de tratos espinocerebelares ventrais, levando informações referentes ao tronco e aos membros inferiores contralaterais, e fibras tanto cruzadas quanto não cruzadas do trato cervical central. Os aferentes ipsilaterais incluem projeções tectocerebelares do colículo superior e do colículo inferior do mesencéfalo, fibras trigeminocerebelares do núcleo mesencefálico do trigêmeo e projeções ceruleocerebelares do *locus ceruleus*, na ponte.

Os três pedúnculos são diferencialmente afetados por transtornos isquêmicos, compressivos, desmielinizantes, neurodegenerativos e outros.

Clinicamente as manifestações de lesões dos pedúnculos são heterogêneas, refletindo a grande diversidade de funções mediadas pelas informações por eles transmitidas entre o cerebelo e o restante do neuroeixo.

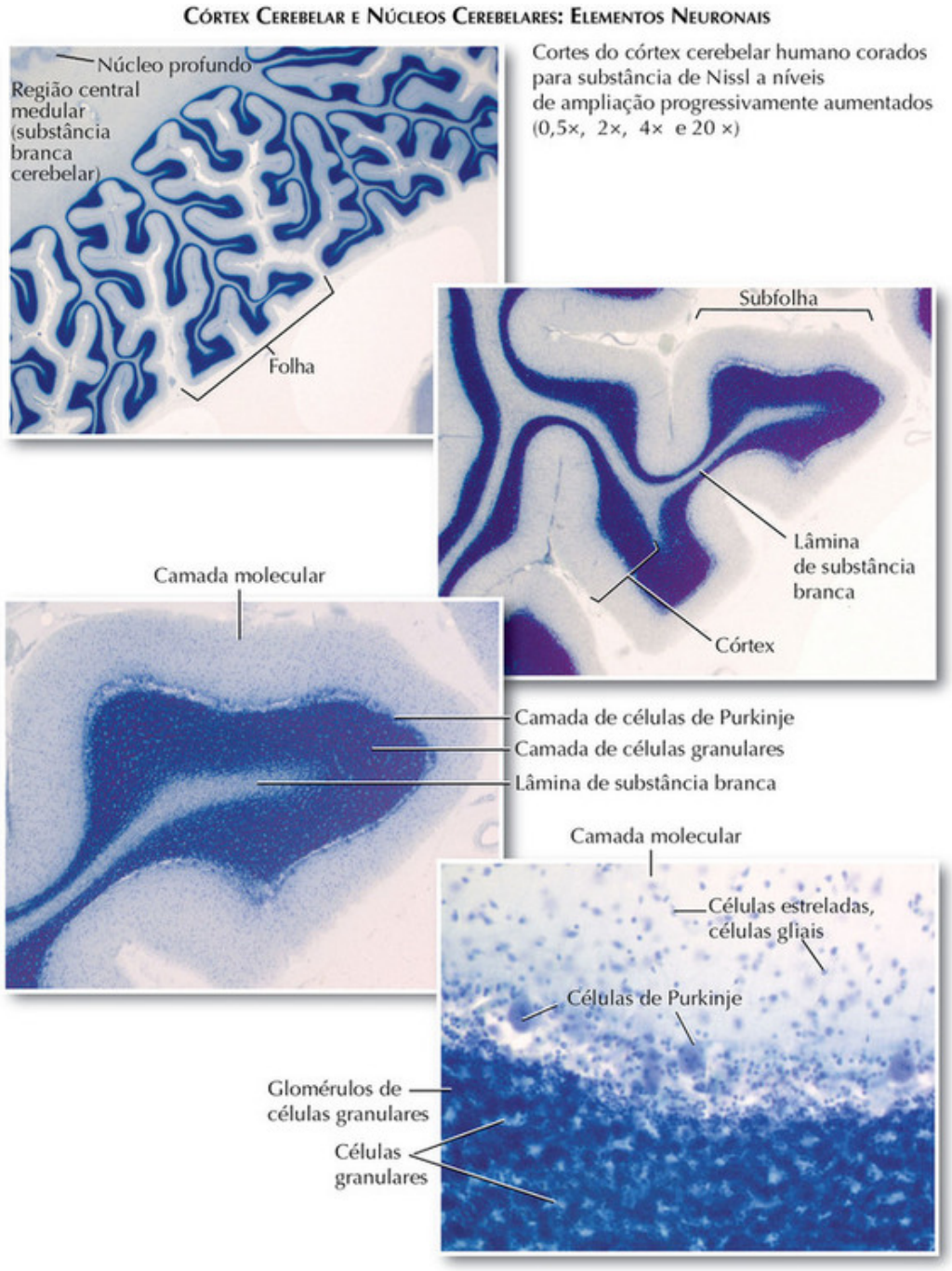

FIGURA 8-4

Córtex Cerebelar e Núcleos Cerebelares

A histologia do córtex cerebelar difere fundamentalmente daquela do córtex encefálico por ter praticamente a mesma estrutura paracristalina em toda a sua extensão. O córtex trilaminado, com a *camada de células de Purkinje* situando-se entre a *camada granular* mais interna e a *camada molecular* mais externa, se justapõe de cada lado de uma lamela de substância branca, levando fibras para o córtex e dele provenientes (Figs. 8-4 e 8-5).

A *camada de células de Purkinje (CPs)* é uma monocamada inteiramente constituída de CPs, um folheto de 15 milhões de neurônios, com espessura de 100 μm, situado entre a camada molecular e a granular. A CP é o neurônio definitivo do cerebelo. Ele está entre as maiores células do sistema nervoso, com um soma em forma de pera (35 × 70 μm) e uma aparência semelhante a um leque de sua árvore dendrítica. O dendrito proximal se divide em dois dendritos principais que se ramificam múltiplas vezes e formam uma placa achatada (400 × 20 μm) no plano parassagital, orientada perpendicularmente ao eixo longo da folha. Cada CP tem mais de 150.000 espinhas, com densidade 25 vezes maior nos dendritos distais, em que fazem sinapse às fibras paralelas (FP), que nos dendritos proximais, em que fazem sinapse às fibras trepadeiras (FT). A CP é o *único neurônio cujos axônios saem do córtex* cerebelar. O axônio desce por uma região estreitada circundada pelo *pinceau* (feixe em pincel) de terminais de axônios de células em cesto, adquire uma bainha de mielina e desce até os núcleos cerebelares profundos ou os núcleos vestibulares. Colaterais recorrentes passam de volta em direção à camada molecular, inibindo interneurônios e também o soma e os dendritos proximais de CPs vizinhas.

A *camada molecular* tem 300 μm de espessura. Ela contém axônios de células granulares e FP, arborizações dendríticas de CPs e de *interneurônios de Golgi* e corpos celulares de *células em cesto, células estreladas e células gliais de sustentação*.

As *fibras paralelas* são formadas quando o axônio de células granulares sobe pela camada de CPs até a camada molecular e se ramifica na forma de um T para formar a FP, um dos mais finos axônios de vertebrados. Ele segue paralelo ao eixo longo da folha por 1 a 3 mm em ratos e gatos e possivelmente por 6 a 8 mm nos primatas.

A célula em cesto se situa no terço inferior da camada molecular, logo acima das CPs. Seus dendritos se estendem para cima até a camada molecular em um campo em forma de leque com largura de 30 μm no plano parassagital (o mesmo plano da árvore dendrítica da CP), emitindo relativamente poucos ramos, interdigitando-se aos campos dendríticos das CPs e fazendo contato com as FPs. Seu axônio segue no plano parassagital entre os dendritos inferiores de 9 ou 10 CPs. Ele emite uma sucessão de ramos descendentes que envolvem os corpos das CPs em uma bainha axônica com inúmeros contatos sinápticos, dando à célula em cesto sua designação. Os ramos axônicos terminais circundam o segmento inicial do axônio da CP em um denso plexo de fibras com a aparência de um pincel velho (em francês, *pinceau*). Esse complexo axoaxônico é único no sistema nervoso dos mamíferos. Colaterais ascendentes esparsos do axônio da célula em cesto fazem sinapse em dendritos secundários e terciários de CP.

As células estreladas são pequenas, com diâmetro de 5 a 10 μm, dendritos curtos e profusamente ramificados fazendo contato com fibras paralelas e axônios que terminam sobre dendritos de FP. As *células estreladas superficiais* na camada molecular superior têm axônios curtos orientados no plano parassagital. As *células estreladas profundas* na parte média da camada molecular têm axônios longos, de até 450 μm, no plano parassagital, emitindo colaterais ascendentes e descendentes no início de seu trajeto, mas eles raramente entram no plexo pericelular das CPs e não participam do feixe em pincel.

A camada granular tem 200 a 300 μm de profundidade e contém células granulares, células de Golgi, células de Lugaro e células em escova unipolares. As *células granulares* são em número aproximado de 50 bilhões, 3.000 para cada CP. Elas têm um citoplasma mínimo, estão entre os menores neurônios no encéfalo (diâmetro de 6 a 8 μm) e são as mais numerosas. Sua densidade confere à camada de células granulares uma cor azul profunda a corantes como o de Nissl, que marca o material nuclear. A célula granular tem 3 a 5 dendritos ramificados em forma de garras, que participam do glomérulo da célula granular, ilhotas pálidas entre as células granulares contendo uma articulação complexa entre rosetas terminais de aferentes de fibras musgosas, arborizações de dendritos de células granulares e axônios de células de Golgi. O axônio da célula granular sobe

até a camada molecular, em que suas FPs fornecem estímulos excitatórios às CPs.

As células de Golgi são interneurônios inibitórios irregularmente arredondados ou poligonais, em número aproximado de 1 por cada 1,5 CP. Em contraste com as CPs, as células em cesto e as células estreladas, a árvore dendrítica da célula de Golgi tem uma configuração tridimensional. Grandes células de Golgi, com diâmetro de 10 a 24 μm, se situam na metade superior da camada granular, com seus dendritos se originando como um ou dois troncos principais, com ramos subsidiários que sobem até a zona mais externa da camada molecular. Células de Golgi menores, de 9 a 18 μm, se encontram nas profundezas da camada granular, com dendritos que se irradiam do soma. Um a três axônios emergem do corpo da célula de Golgi ou dos dendritos proximais e se dividem repetidamente, ocasionando múltiplos ramos finos que formam um plexo denso elaborado, que se estende por toda a camada granular e participa do glomérulo da célula granular.

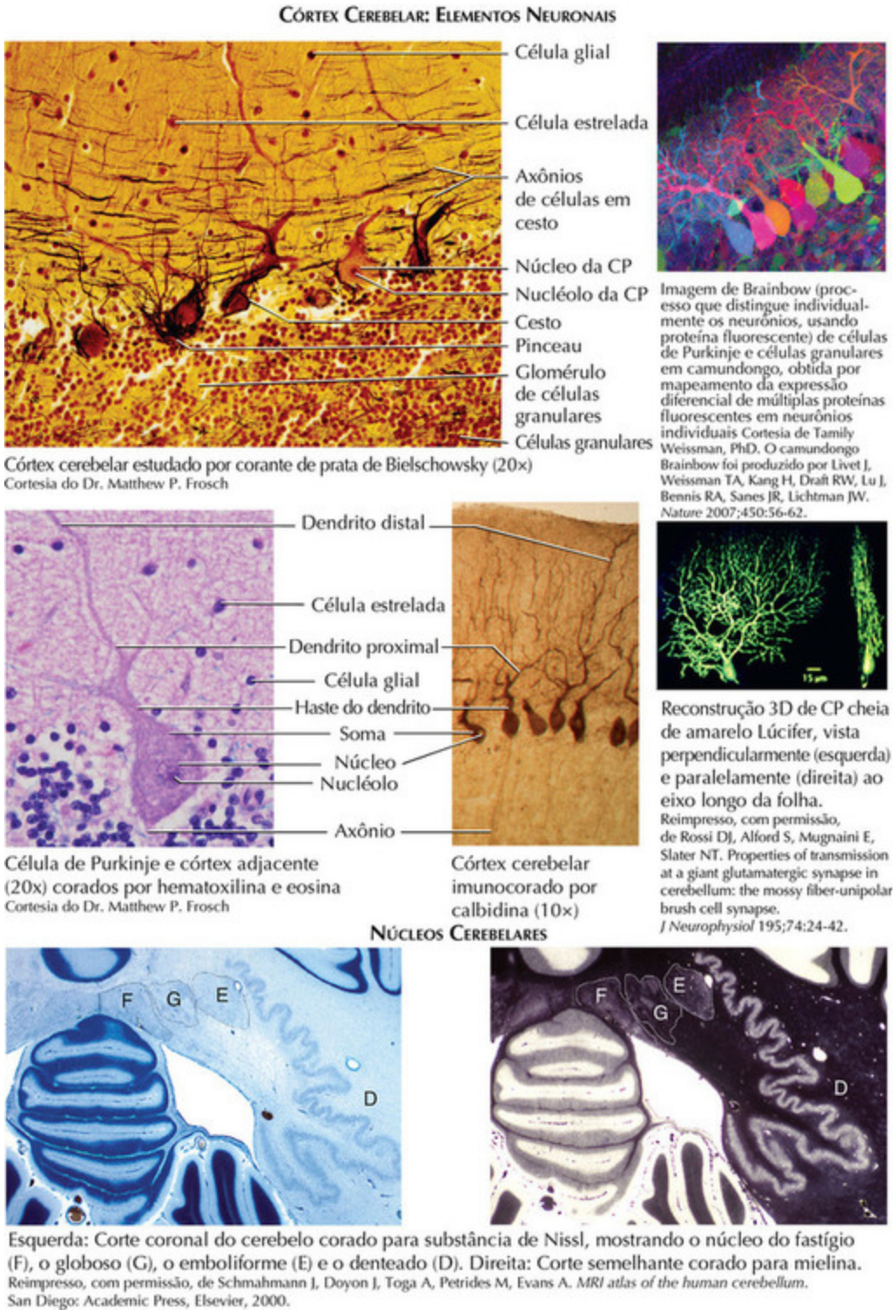

FIGURA 8-5

A *célula de Lugaro* é um interneurônio inibitório fusiforme medindo 10 × 30 μm, situado horizontal ou obliquamente no terço mais externo da

camada granular. Seus dendritos se originam das extremidades afuniladas nos dois polos e se estendem horizontalmente por até 600 µm no nível dos corpos de CPs, no plexo infraganglionar formado pelos colaterais axônicos recorrentes das CPs. Ela recebe estímulos excitatórios do axônio da célula granular e modulação serotoninérgica agindo pela transmissão de volume. Seu axônio se origina do corpo celular ou de grandes dendritos proximais, formando dois tipos de plexos axônicos. Um axônio parassagital faz contato com o soma e os dendritos das células estreladas e em cesto na camada molecular; o outro é transverso e faz contato com células de Golgi na camada granular.

A *célula unipolar em escova* (CUE) é o único interneurônio excitatório do cerebelo. O soma tem 9 a 12 µm de diâmetro, com um único dendrito terminando em uma extremidade em escova compacta de dendríolos que têm extensos contatos sinápticos com a roseta de fibras musgosas. Seu axônio faz sinapse com células granulares e com células de Golgi. A CUE é encontrada no vestibulocerebelo, no verme e no núcleo coclear dorsal e é considerada como amplificando sinais vestibulares e proporcionando uma excitação anterógrada a células granulares.

As *células gliais* no cerebelo incluem astrócitos protoplásmicos que envolvem o pericário da CP em uma bainha neuroglial; as células gliais de Bergmann na camada de CPs, que estão envolvidas na migração neural e no desenvolvimento do córtex cerebelar e que participam da regulação da transmissão neural glutamatérgica no cerebelo definitivo; e a oligodendróglia na substância branca cerebelar e na camada granular.

Núcleos cerebelares

O núcleo do fastígio, o núcleo globoso, o núcleo emboliforme e o núcleo denteado são designados conjuntamente como os núcleos cerebelares profundos (NCPs), para diferenciá-los dos núcleos pré-cerebelares. O núcleo do fastígio é o homólogo do núcleo medial nos primatas inferiores, enquanto os núcleos interpósitos posterior e anterior são homólogos ao núcleo globoso e ao emboliforme, respectivamente. Entre os núcleos cerebelares, o que mais evoluiu foi o núcleo denteado, ou núcleo lateral nos vertebrados inferiores. A parte posterior (dorsal), com pregas pequenas e estreitas (microgíricas), contém células grandes e é filogeneticamente mais

antiga. A parte anterior (ventral) e lateral macrogírica contém neurônios menores e se expandiu muito juntamente com o córtex associativo dos hemisférios encefálicos. Isso é importante pela perspectiva da antropologia, assim como da neurociência cognitiva e da neurologia comportamental. O núcleo vestibular lateral de Deiters está localizado na medula oblonga dorsal. Ele recebe axônios de CP diretamente do vestibulocerebelo e de parte do verme anterior e é equivalente a um núcleo cerebelar profundo.

Os neurônios do NCP são superados pelas CPs do córtex cerebelar por aproximadamente 26 para 1. Cada CP faz contato com aproximadamente 35 neurônios nucleares e cada neurônio do NCP recebe estímulos de mais de 800 CPs. As características citológicas do NCP sugerem subdivisões anatômicas que têm relevância para sua conectividade e sua funcionalidade, mas estas não são suficientemente definitivas para subdividir formalmente de maneira adicional os núcleos. Os neurônios do NCP são de três tipos. *Grandes neurônios glutamatérgicos levam* estímulos excitatórios ao tálamo e ao tronco encefálico e projeções nucleocorticais de retorno ao córtex cerebelar; *pequenos neurônios GABA (ácido γ-aminobutírico)érgicos* são inibitórios para o núcleo olivar inferior; e *pequenos neurônios glicinérgicos* no NCP são considerados como interneurônios intranucleares inibitórios. Já é possível se identificar o NCP à aquisição de imagens por ressonância magnética (RM) tirando-se proveito de seu conteúdo de ferro, embora a organização detalhada não se evidencie ao uso da tecnologia disponível.

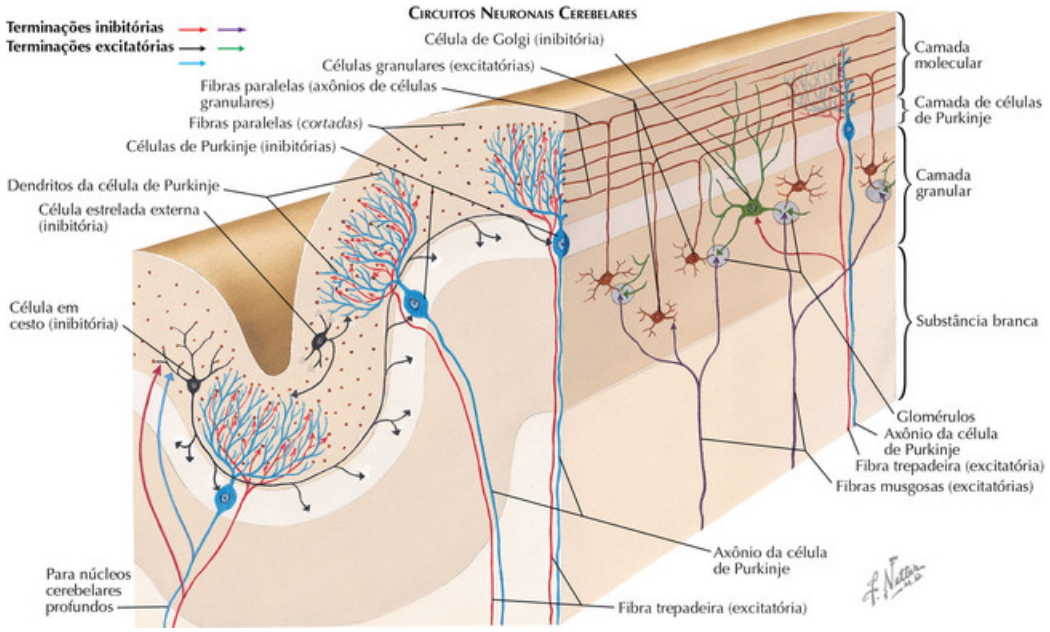

FIGURA 8-6

Circuitos Corticais e Corticonucleares Cerebelares

Os neurônios do córtex e dos núcleos cerebelares estão interligados em múltiplos microcircuitos anatômicos de repetição — microcomplexos corticonucleares — que atuam como a unidade funcional essencial do cerebelo. A chave para sua elucidação é a natureza dual dos estímulos cerebelares — o sistema das fibras musgosas e aquele das fibras trepadeiras. Fibras monoaminérgicas do tronco encefálico constituem uma fonte adicional de menor importância de aferentes cerebelares.

As *fibras trepadeiras* (FTs) se originam exclusivamente da *oliva inferior*. Os axônios dos neurônios olivares se ramificam de modo a formar de 7 a 10 FTs. Cada FT proporciona extensos contatos sinápticos *excitatórios* com a árvore dendrítica de uma única CP (entre 1.000 e 1.500 contatos sinápticos entre uma FT e sua CP). As fibras trepadeiras entram no cerebelo pelo pedúnculo cerebelar inferior (PCI), ramificam-se na substância branca, em que emitem colaterais aos núcleos cerebelares profundos (NCPs), e sobem até a camada molecular. Nos dois terços inferiores da camada molecular a FT se encontra compactamente enrolada em torno do tronco e dos ramos

proximais mais importantes da árvore dendrítica da CP. Cada varicosidade da FT faz sinapse com várias espinhas dendríticas originadas do mesmo ramo dendrítico. Finas gavinhas que se ramificam da FT na camada molecular fazem sinapse com ramos ascendentes do axônio da célula em cesto e com as árvores dendríticas de células estreladas e de células de Golgi. A projeção olivocerebelar está organizada de acordo com um padrão zonal parassagital mediolateral estrito (Fig. 8-12).

As *fibras musgosas* (FMs) são designadas devido a seus terminais espessados, que têm ramos varicosos grossos, curtos e divergentes, assemelhando-se a um musgo. Suas arborizações sinápticas são denominadas rosetas, têm formas variadas e estão localizadas ao longo do trajeto da FM na camada granular nos pontos de ramificação e em seus locais de terminação. As FMs são fortemente mielinizadas e levam ao córtex cerebelar *aferentes excitatórios* provenientes da medula espinal, do tronco encefálico (exceto pela oliva) e dos hemisférios encefálicos. Elas entram por todos os três pedúnculos encefálicos. emitindo 20 a 30 ramos colaterais na substância branca da folha ao passar em direção à camada granular. Elas também emitem colaterais aos núcleos cerebelares profundos. Muitas FMs terminam bilateralmente no cerebelo depois de cruzar na substância branca cerebelar. Em contraste com as FTs, as FMs proporcionam estímulos excitatórios à CP indiretamente. A roseta da FM é o componente central do glomérulo da célula granular, a complexa articulação entre as rosetas da FM e as arborizações terminais dos dendritos das células granulares. Cada roseta de FM faz contatos sinápticos excitatórios com 50 a 100 terminais dendríticos de até 20 células granulares e recebe *feedback* inibitório dos axônios descendentes de células de Golgi. O axônio da célula granular sobe em direção à camada molecular, fazendo contato sináptico com dendritos de células de Golgi na camada granular e com espinhas dos dendritos proximais de CP na camada molecular. Ao chegar à camada molecular, o axônio da célula granular se divide e forma fibras paralelas (FPs), seguindo os dois ramos em direções opostas ao longo da folha. As FPs fazem contato sináptico com um ou dois raminhos espinhosos na região intermediária e na região distal da árvore dendrítica de até 300 CP ao longo da folha.

Cada CP recebe estímulos sinápticos de aproximadamente 200.000 fibras paralelas. Além dos estímulos excitatórios às CP por FM e por FT, as CP

participam de uma projeção corticonuclear bidirecional, recebendo *feedback* excitatório de retorno daquelas regiões do NCP e dos núcleos vestibulares às quais é dirigida a projeção inibitória das CP. As CPs recebem estímulos inibitórios de interneurônios na camada molecular — células estreladas, células em cesto e células de Lugaro, todas as quais recebem aferentes excitatórios do axônio ascendente da célula granular e das FPs. Os colaterais axônicos recorrentes das CPs também são inibitórios. Os dendritos das células unipolares em escova (CUE) do vestibulocerebelo, o único interneurônio cerebelar excitatório, recebem estímulos de FM no glomérulo da célula granular. O *efeito final dessas interações finamente balanceadas* é que estímulos ao cerebelo e a eferência excitatória do córtex pela CP são inibitórios e a eferência do cerebelo através do NCP é excitatória ao tálamo e ao tronco encefálico, porém inibitória à oliva inferior.

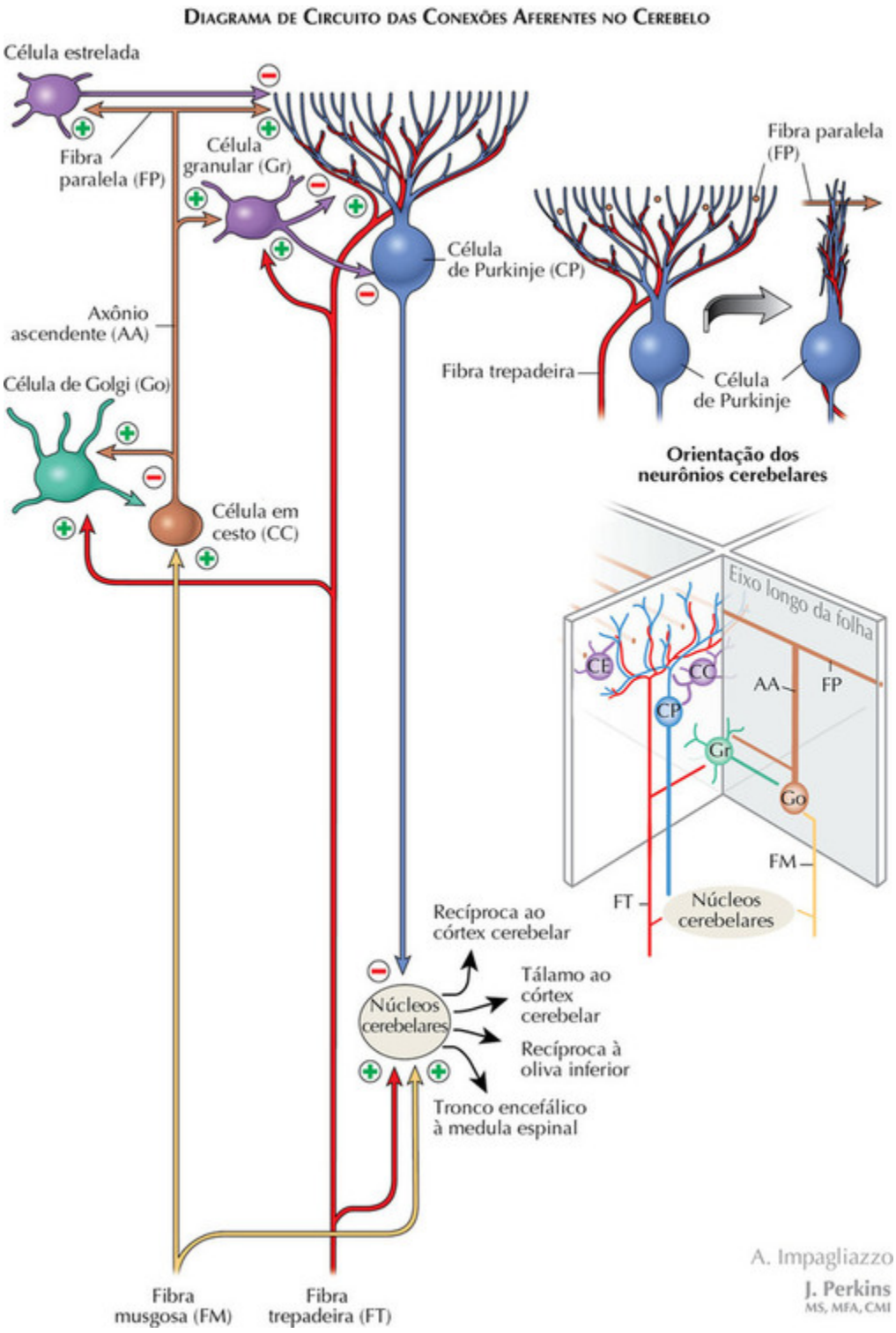

FIGURA 8-7

A eferência do córtex cerebelar deriva exclusivamente das CPs, é organizada de maneira precisa e é dirigida aos NCPs e aos núcleos pré-

cerebelares. As CPs em cada lóbulo fazem projeção àquelas partes dos núcleos cerebelares profundos mais próximas delas. Por isso, o verme se projeta ao núcleo do fastígio, o córtex intermediário ao núcleo globoso e ao emboliforme e grande parte dos hemisférios laterais faz projeção ao núcleo denteado. Maiores detalhes sobre os circuitos, os módulos e as microzonas corticonucleares cerebelares são apresentados na Figura 8-2.

Os dois neurotransmissores mais importantes no cerebelo são o glutamato e o ácido γ-aminobutírico (GABA). *O glutamato é excitatório* e é encontrado nas FMs, nas FPs, nas FTs, nas CUE e em neurônios nucleares cerebelares profundos que fazem projeção ao tálamo, ao tronco encefálico e ao córtex cerebelar. O GABA é inibitório e é utilizado pelas CPs, por todos os demais interneurônios cerebelares (estrelados, em cesto, de Golgi e de Lugaro) e pelos neurônios dos NCPs que fazem projeção à oliva inferior. *A glicina está presente em interneurônios inibitórios* nos NCPs. Alguns outros neurotransmissores peptídicos estão presentes também nos neurônios e nas fibras aferentes do córtex cerebelar.

A FP gera duas classes diferentes de potenciais de ação em resposta a seus principais aferentes. A estimulação por centenas de FMs produz um breve surto de pontas simples repetidas, de 50 a 150 por segundo. Os *interneurônios inibitórios das células em cesto e das células estreladas produzem a inibição de CP* localmente e por alguma distância lateralmente à tira longitudinal de fibras paralelas ativas. A atividade das CPs induzida por FMs, portanto, de uma descarga breve de potenciais de ação ao longo do trajeto das fibras paralelas ativas, circundadas por uma faixa de células inibidas. A excitação das CPs é restringida adicionalmente pelas *células de Golgi*, que recebem sinapses excitatórias de FP em seus dendritos apicais e proporcionam basicamente ao glomérulo uma *estimulação inibitória tônica*, diminuindo a excitabilidade das células granulares às FM aferentes. A estimulação das FPs é considerada como fornecendo informações a respeito de sinais que chegam, tais como de direção e de velocidade do movimento dos membros. *No domínio cognitivo, a FP pode fornecer à FP o contexto em que ocorre o comportamento*.

A estimulação das *fibras trepadeiras* às CPs induz um complexo de pontas com a frequência muito baixa de 0,5 a 2 pontas por segundo, a mesma frequência de descarga dos neurônios olivares de que a FT se origina. A estimulação da FT à CP é considerada como sinalizando a

ocorrência de erros. Os *estímulos de FM-FT* às CPs são relevantes para a *plasticidade sináptica envolvida no aprendizado e na memória*. *A depressão de longa duração (DLD)* se caracteriza pela depressão persistente da transmissão sináptica das FP às CPs, que ocorre quando a ativação das fibras paralelas e aquela das fibras trepadeiras são concomitantes. Já foi também descrita a *potencialização de longa duração (PLD)*. O equilíbrio entre a DLD e a PLD possibilita ao córtex cerebelar se adaptar a erros pela sub-regulação ou a supra-regulação da estimulação cortical.

Essa fisiologia e esses circuitos corticonucleares constituem a base de teorias de que o *cerebelo funciona como um filtro adaptativo, utilizando modelos internos para manter os comportamentos em torno de um nível basal homeostático, e otimiza a influência cerebelar sobre os comportamentos motores, cognitivos ou límbicos* apropriados ao contexto prevalente. A *estrutura paracristalina* da arquitetura e da organização cortical cerebelar levou à noção de que ela tem uma *capacidade geral de transformar sinais, uma transformação cerebelar universal,* que é *aplicada a múltiplos domínios da função neurológica*. O *papel do cerebelo no sistema nervoso* decorre, portanto, da combinação da estrutura e da função uniformes do cerebelo às conexões complexas e variadas dos microcircuitos cerebelares às áreas extracerebelares, transmitida pelos estímulos das fibras musgosas e das fibras trepadeiras e pela eferência corticonuclear.

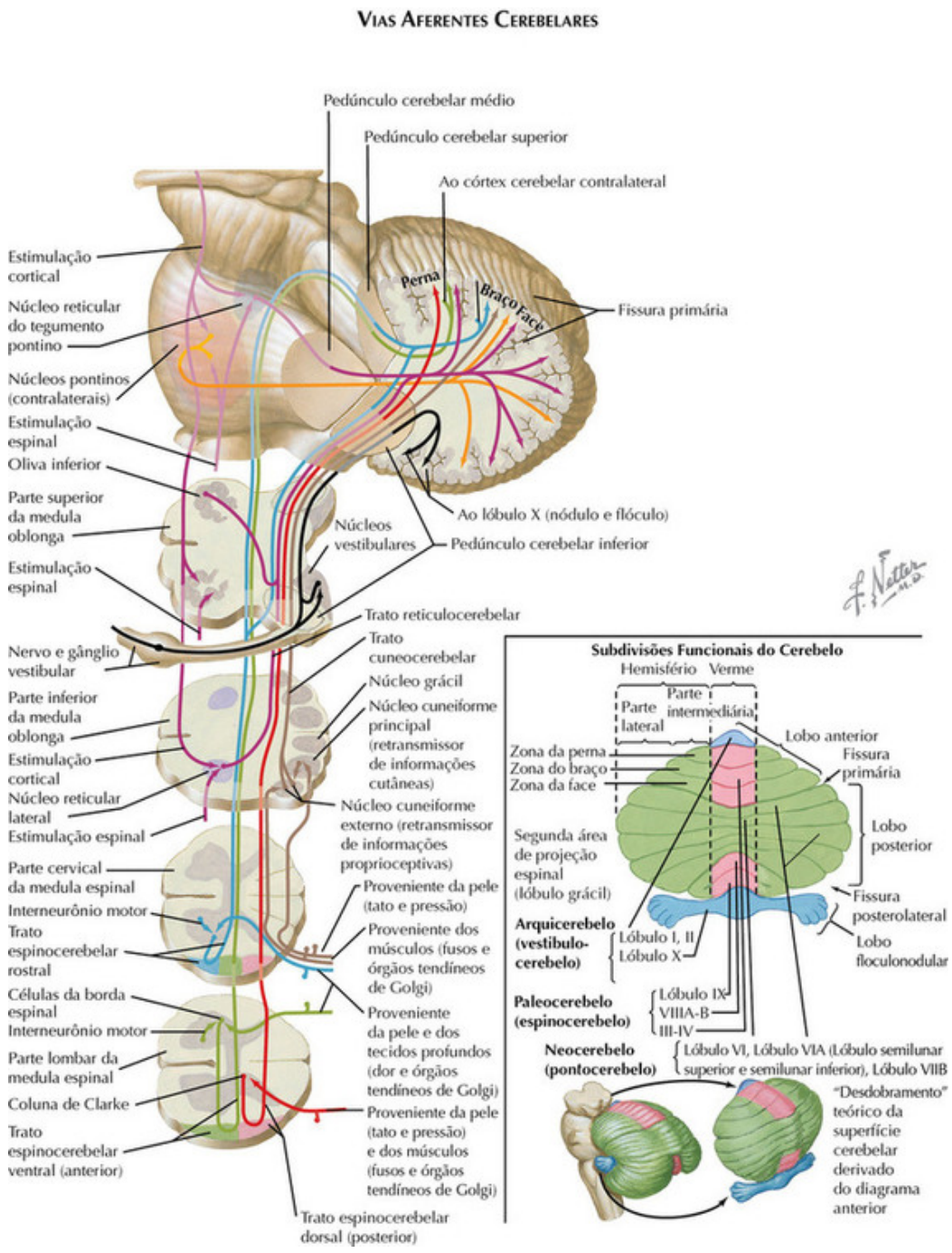

FIGURA 8-8

Subdivisões e Vias Aferentes do Cerebelo

O cerebelo é dividido em três lobos: anterior, posterior e floculonodular (Fig. 8-2). Ele é também divido em três sub-regiões mediolaterais com base

na filogenia e na função. O *arquicerebelo*, ou vestibulocerebelo, inclui as partes do verme e do hemisfério do lóbulo IX (úvula) e o lóbulo I/II (língula); ele está ligado aos núcleos vestibulares e está relacionado com os movimentos oculares e o equilíbrio. O *paleocerebelo*, ou espinocerebelo, nos lóbulos vérmicos e paravérmicos III a VI e no lóbulo VIII, recebe aferentes cutâneos e cinestésicos da medula espinal, do tronco encefálico e dos hemisférios encefálicos. O *verme anterior* está ligado ao *núcleo do fastígio rostral*, influencia o sistema motor medial através de projeções reticuloespinais e vestibuloespinais ao tronco encefálico e controla os músculos do tronco e do cíngulo dos membros, possibilitando o equilíbrio e a marcha. As *áreas paravérmicas* estão ligadas ao núcleo interpósito, à parte posterior do núcleo denteado, ao núcleo rubro e ao córtex motor primário, influenciando sistemas motores laterais descendentes e controlando os movimentos distais dos membros. O *neocerebelo* (pontocerebelo) inclui os lóbulos VI e VII no verme e nos hemisférios. Ele recebe aferentes do córtex encefálico através da ponte. Os *hemisférios cerebelares* laterais fazem projeção através do núcleo denteado ventral ao tálamo e a áreas associativas encefálicas; o *verme posterior* está ligado a áreas límbicas através do núcleo do fastígio caudal. O neocerebelo parece estar envolvido na cognição e na emoção.

O conhecimento das conexões cerebelares a estruturas extracerebelares é criticamente importante para a compreensão dos diversos papéis do cerebelo e das consequências das lesões cerebelares. Os aferentes ao cerebelo são transmitidos principalmente por *fibras musgosas* e por *fibras trepadeiras*, que estão organizadas de maneira fundamentalmente diferente (Figs. 8-6 e 8-7).

Vias de fibras musgosas

Vias Espinocerebelares

As aferências provenientes da medula espinal terminam de forma somatotópica na representação sensitivo-motora primária nos lóbulos III a V e na representação sensitivo-motora secundária no lóbulo VIII, com estímulos colaterais aos núcleos cerebelares profundos (NCP). O tronco e os membros inferiores são servidos pelo trato espinocerebelar dorsal e o

ventral e a cabeça, o pescoço e os membros superiores pelo trato cuneocerebelar, o trato espinocerebelar rostral e o trato cervical central. Todos esses tratos são não cruzados, subindo pela medula espinal ipsilateral, exceto trato espinocerebelar central (anterior) (TECV), que decussa e sobe pelo lado contralateral.

O *trato espinocerebelar dorsal (posterior) (TECD)* e o *trato cuneocerebelar (TCC)* transmitem informações proprioceptivas e exteroceptivas análogas dos membros dianteiros e dos membros traseiros, respectivamente. Ambos chegam ao cerebelo pelo pedúnculo cerebelar inferior (PCI). As informações *proprioceptivas* são provenientes de (1) *aferentes de fusos musculares* que transmitem sinais do *comprimento dos músculos* (fibras dos grupos Ia e II) e (2) *órgãos tendíneos de Golgi* que transmitem sinais da *tensão muscular* (fibras do grupo Ib). Os neurônios do TECD ou do TCC transmitem informações relativas a músculos intimamente relacionados; alguns deles retransmitem informações de receptores articulares. Os sinais *exteroceptivos* levam até o cerebelo aferentes cutâneos que se originam de receptores de tato e de movimento de pelos em pequenas áreas da pele. O TECD no funículo posterolateral transmite aferentes proprioceptivos e exteroceptivos do tronco e das pernas, com origem na lâmina VII do corno dorsal nos segmentos C8 a L3 da medula espinal. Ele termina em áreas de projeção dos membros dianteiros na parte intermediária do lobo anterior e do lóbulo VIII ipsilaterais. O TCC sobe a partir da medula oblonga, transmitindo aferentes *proprioceptivos* dos braços, originando-se do núcleo cuneiforme externo, e fibras *exteroceptivas* do núcleo cuneiforme principal.

O *trato espinocerebelar ventral (anterior)* e o *trato espinocerebelar rostral (TECR)* transmitem informações ao cerebelo relativas a repertórios motores complexos. Os aferentes se originam (1) de interneurônios em centros motores espinais que controlam os membros dianteiros (TECV) os membros traseiros (TECR), (2) de aferentes musculares do grupo I de órgãos tendíneos de Golgi em grupos de músculos envolvidos em movimentos sincronizados e (3) de vias multissinápticas espinais ativadas por aferentes cutâneos e por aferentes musculares de limiar elevado. O *TECV* se origina de células da borda espinal, principalmente na lâmina VII de Rexed, no setor posterolateral do corno anterior da medula espinal lombossacra. Ele decussa próximo aos corpos celulares, sobe pelo funículo

anterolateral contralateral e entra no cerebelo pelo pedúnculo cerebelar superior (PCS). Muitas de suas fibras cruzam para o outro lado, portanto com um duplo cruzamento. Ele termina em zonas longitudinais nas representações dos membros dianteiros no lobo anterior e, em escala menor, no lóbulo VIII. O *TECR* se origina de neurônios na base do corno espinal posterior na lâmina VII de Rexed aos níveis C4 a C8 da medula espinal, sobe pelo funículo posterolateral ipsilateral e entra no cerebelo tanto pelo PCI quanto pelo PCS, terminando bilateralmente em representações sensitivo-motoras primárias e secundárias dos membros dianteiros.

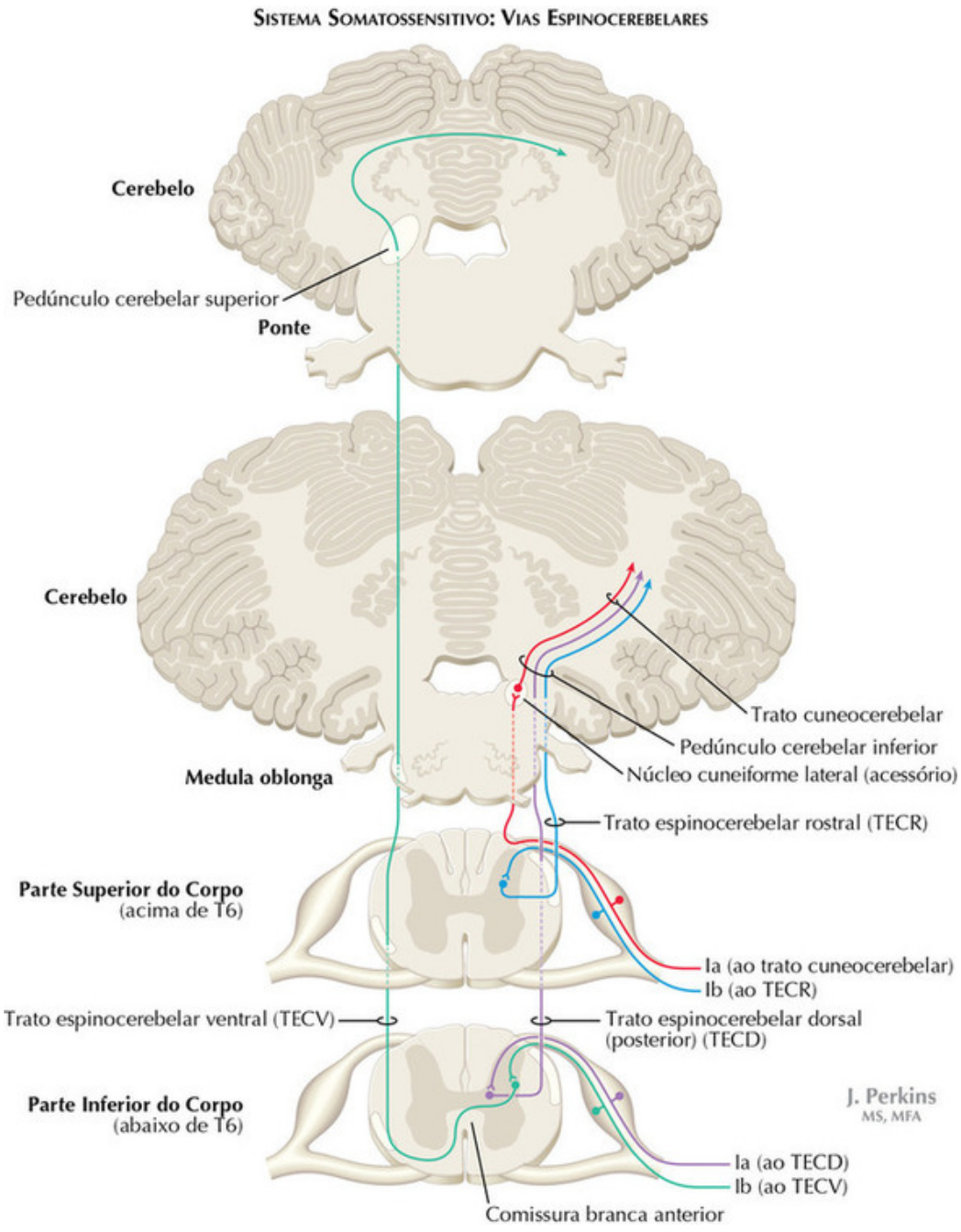

FIGURA 8-9

O sistema corticoespinal facilita efeitos excitatórios ou inibitórios de fibras aferentes cutâneas e musculares no TECV e no TECR, enquanto o sistema reticuloespinal inibe esses efeitos. A via rubroespinal e a via proprioespinal produzem excitação independentemente dos aferentes espinais.

As *aferências de C1 a C4* são transmitidos pelo *trato cervical central* (TCC). Esse trato se origina do *núcleo cervical central*, na camada VII de Rexed, que integra informações relacionadas com a rotação da cabeça, como estímulos aferentes do grupo I de músculos do pescoço e estímulos vestibulares dos canais semicirculares. O TCC leva informações através do PCI e do PCS até o lobo anterior e o lóbulo VIII.

As projeções *trigeminocerebelares* do núcleo sensitivo principal do trigêmeo seguem pelo PCI até as representações da face na parte caudal do lóbulo V e no lóbulo VI; em contraste, as projeções cerebelares do *núcleo mesencefálico do trigêmeo* seguem pelo PCS. O trato *tectocerebelar*, proveniente do colículo superior e do colículo inferior, faz projeção bilateralmente ao lóbulo VIII e ao IX (o paraflóculo posterior, ou dorsal, e a úvula) e a área visual do verme no lóbulo VII.

As projeções *reticulocerebelares* agem sobre amplas áreas do cerebelo e dos NCPs. Elas se originam do *núcleo reticular lateral* (NRL) e do *núcleo reticular paramediano* na medula oblonga, do *núcleo reticular do tegumento pontino* (NRTP) na ponte e da *formação reticular medial (magnocelular)*. Projeções de *feedback* se originam dos NCPs, especialmente o núcleo do fastígio.

O *NRTP* recebe aferentes corticais encefálicos da região sensitivo-motora, do lobo frontal e da região parietal superior e aferentes subcorticais de núcleos vestibulares e de núcleos relacionados com a visão ou com os movimentos oculares, incluindo o colículo superior. Os estímulos de estruturas relacionadas com o sistema límbico incluem o giro do cíngulo e os corpos mamilares. As fibras do NRTP chegam ao cerebelo pelo pedúnculo cerebelar médio e se projetam amplamente, com um foco nos lóbulos do verme VI e VII e no lóbulo X. O NRTP está envolvido na vergência e na acomodação ocular e na orientação visual dos movimentos oculares. O retransmissor límbico fornece ao cerebelo informações emocionalmente relevantes (Fig. 8-15).

O *núcleo reticular lateral* (NRL) recebe estímulos da medula espinal, do núcleo vestibular lateral, do núcleo rubro, do colículo superior e do córtex encefálico. Suas fibras entram no cerebelo pelo PCI; muitas delas cruzam para o lado contralateral, enviando colaterais aos NCPs e terminando em múltiplas zonas parassagitais. As conexões do NRL estão dispostas somatotopicamente: a região parvicelular ventrolateral transmite aferentes

da medula espinal lombar a representações primárias e secundárias dos membros traseiros bilateralmente; a parte magnocelular dorsomedial transmite estímulos da medula espinal cervical às regiões cerebelares dos membros dianteiros. Os neurônios do NRL se assemelham àqueles do TECV ou do TECR, mas carecem de estimulação de músculos do grupo I, são excitados por fibras vestibuloespinais descendentes e respondem à estimulação de áreas maiores da superfície corporal.

O *núcleo reticular paramediano* na medula oblonga recebe aferentes dos núcleos vestibulares e das regiões somatossensitivas do córtex encefálico e se projeta através do PCI até o verme.

Núcleos Peri-hipoglossais

Esses núcleos bulbares, relacionados com o controle dos músculos extraoculares, recebem informações do olhar vertical e do olhar horizontal de núcleos mesencefálicos e pontinos e da região da face do córtex sensitivo-motor. Eles têm interconexões recíprocas com componentes vérmicos e hemisféricos do lóbulo X do cerebelo (nódulo e flóculo) e com o núcleo do fastígio e o núcleo interpósito.

Trato Arqueado Cerebelar

As fibras do núcleo arqueado na medula oblonga ventral formam as *estrias medulares*, visíveis na superfície posterior da medula oblonga. Elas entram no cerebelo pelo PCI e terminam no lóbulo X do hemisfério ipsilateral. O núcleo arqueado está envolvido na quimiossensibilidade reflexa central e na atividade cardiorrespiratória.

Vias Vestibulocerebelares

A estimulação vestibular ao cerebelo se origina de fibras aferentes vestibulares primárias e de projeções de neurônios nos núcleos vestibulares. Essas fibras levam informações de receptores do labirinto vestibular, que sinalizam a posição e o movimento da cabeça no espaço (Fig. 8-11).

Vias Pontocerebelares

Os neurônios da base da ponte recebem estímulos de múltiplas áreas do córtex encefálico e se projetam como fibras pontocerebelares pelo PCM

contralateral ao córtex cerebelar. A organização, a somatotopia e a relevância funcional do sistema corticopontocerebelar são consideradas na Figura 8-13.

Vias de fibras trepadeiras

As fibras trepadeiras das olivas inferiores se projetam ao córtex cerebelar pelo PCI contralateral. A anatomia, as conexões e a fisiologia das fibras trepadeiras são mostradas nas Figuras 8-6 e 8-7.

Fibras monoaminérgicas

Estímulos dopaminérgicos menores ao cerebelo se originam da substância negra — estímulos noradrenérgicos do *locus ceruleus* se projetam difusamente ao verme e aos hemisférios laterais e fibras serotoninérgicas de núcleos da rafe se projetam difusamente a muitas regiões do córtex cerebelar.

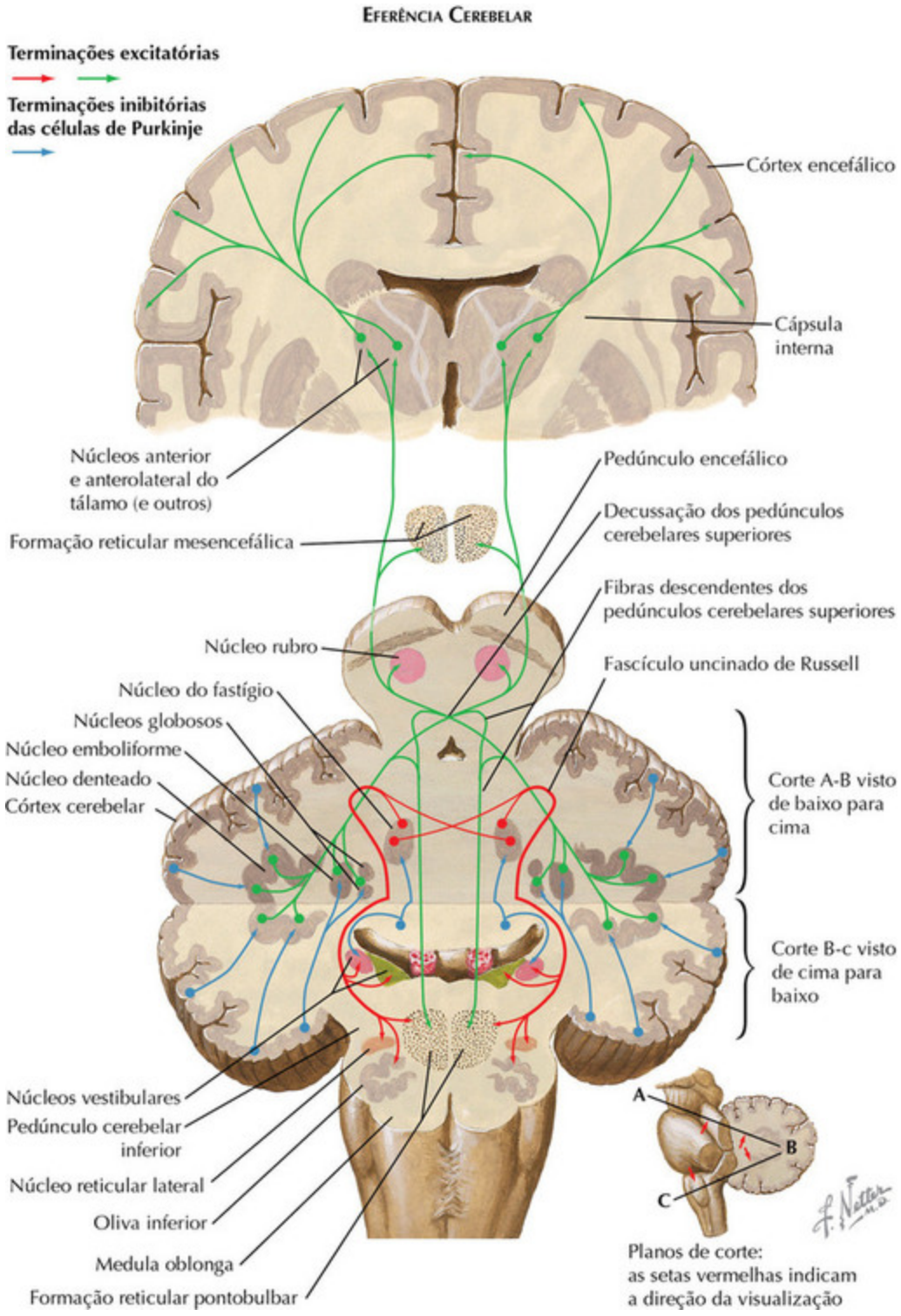

FIGURA 8-10

Vias Eferentes Cerebelares

As vias eferentes do cerebelo se originam das *células de Purkinje* (CPs), que fazem projeção aos *núcleos cerebelares profundos* (NCPs). Os neurônios dos NCPs transmitem então eferentes do cerebelo a áreas extracerebelares na medula espinal, no tronco encefálico e nos hemisférios encefálicos. Os neurônios dos NCPs recebem estímulos inibitórios das CPs e estímulos excitatórios de colaterais de fibras musgosas e de fibras trepadeiras em seu trajeto até o córtex cerebelar. A natureza dos eferentes dos NCPs é determinada pela interação da excitação e da inibição, governada pela chegada de informações em vias aferentes cerebelares e pelo processamento dessas informações pelo córtex cerebelar. Os *neurônios de projeção glutamatérgica* dos NCPs são excitatórios a todas as áreas extracerebelares, enquanto os *neurônios de projeção dos NCPs com mediação GABA* (ácido γ-aminobutírico) à oliva inferior são inibitórios. A interação CP-NCP constitui a base do microcomplexo corticonuclear, o componente essencial das zonas parassagitais, que forma módulos corticais cerebelares (Fig. 8-12). As conexões recíprocas nucleolivares são organizadas com precisão extraordinária em um circuito em alça fechada. O microcomplexo CP-NCP recebe estímulos basicamente do mesmo agrupamento de neurônios no complexo olivar inferior e para ele envia a eferência dos NCPs. O padrão exato das terminações talâmicas varia de acordo com o módulo cerebelar de origem, mas as projeções talamocerebelares se conformam a um arranjo geral, pelo qual áreas focais nos NCPs se projetam a agregados em forma de bastonete de neurônios talâmicos, situados em lamelas curvas, orientadas longitudinalmente, semelhantes a uma cebola, empilhadas em uma direção mediolateral.

A exceção ao padrão de projeção de CP-NCP em todo o cerebelo é o córtex vesticulocerebelar (parte do verme do lóbulo IX [úvula], parte vérmica [nódulo] e parte hemisférica [flóculo] do lóbulo X), que tem conexões recíprocas diretas com núcleos vestibulares. Além disso, CPs na zona B do verme anterior enviam seus axônios diretamente ao *núcleo vestibular lateral*, a origem do *trato vestibuloespinal lateral*, pelo qual o cerebelo regula a ativação dos sistemas motores espinais descendentes (Figs. 8-11 e 8-12).

Núcleo do fastígio

As projeções corticonucleares do verme cerebelar são dirigidas ao núcleo do fastígio. Ele tem uma *parte rostral* e uma *parte caudal*, que têm conexões e significância funcional diferentes. A parte *rostral* do *núcleo do fastígio* envia eferentes pelo *corpo justarrestiforme ipsilateral* ao mesmo lado do *tronco encefálico*. Axônios de sua parte caudal cruzam para o cerebelo contralateral pelo *fascículo uncinado de Russell (o fascículo unciforme)* e fazem projeção ao tronco encefálico contralateral pelo corpo justarrestiforme ou ao hemisfério encefálico contralateral pelo pedúnculo cerebelar superior (PCS).

Tanto a divisão rostral quanto a divisão caudal do núcleo do fastígio se projetam a núcleos da *formação reticular pontomedular* dos quais recebem estímulos (ver Aferentes Reticulares, Fig. 8-9). Ambas também se projetam aos *núcleos vestibulares*; as projeções do núcleo do fastígio rostral são em sua maior parte bilaterais e aquelas do núcleo do fastígio caudal são predominantemente contralaterais. Há pequenas projeções cruzadas da parte caudal do núcleo do fastígio a neurônios na região posterolateral da base da ponte e aos núcleos peri-hipoglossais da medula oblonga. Projeções fastigioespinais cruzadas terminam em neurônios motores na medula espinal cervical superior.

Axônios cruzados da divisão caudal do *núcleo do fastígio* sobem *pelo pedúnculo cerebelar superior* e terminam no *núcleo pré-tectal, no colículo superior e em núcleos mesencefálicos da comissura posterior* relacionados com o controle oculomotor e o visual. As conexões à *substância cinzenta periaquedutal, ao tegmento anterior, ao trato solitário e aos núcleos interpeduncular e parabraquial* têm impacto sobre as funções autonômicas, nociceptivas e límbicas. Os eferentes do fastígio também se dirigem ao hipotálamo. Há terminações talâmicas em núcleos relacionados com o sistema motor, o anterolateral/anterior posterolateral, em núcleos de projeção difusa da linha média e em núcleos intralaminares (central lateral e centromediano). Estudos fisiológicos e anatômicos anteriores apontaram as *conexões do núcleo do fastígio à região septal, ao hipocampo e à amídala*.

As *conexões do núcleo do fastígio ao núcleo olivar inferior contralateral* estão na parte caudal da oliva acessória média.

Os eferentes do núcleo do fastígio influenciam múltiplos domínios funcionais: a *musculatura axial e do cíngulo dos membros* (sistema motor medial) através dos núcleos vestibulares e reticulares; os *sistemas*

oculomotores, incluindo os centros do olhar vertical e do olhar horizontal no mesencéfalo e na ponte; *centros autonômicos* por conexões com o tronco encefálico e o hipotálamo; e a *modulação emocional* por ligações a circuitos relacionados com o sistema límbico.

Núcleo globoso e núcleo emboliforme

Esses núcleos são designados em mamíferos inferiores como núcleo interpósito posterior (NIP) e núcleo interpósito anterior (NIA), respectivamente. Eles proporcionam eferentes cerebelares no pedúnculo cerebelar do espinocerebelo, relacionado predominantemente com o sistema motor, que recebe estímulos proprioceptivos e exteroceptivos da medula espinal e do tronco encefálico e informações sensitivo-motoras do córtex encefálico. As fibras saem dos núcleos interpósitos e seguem pelo pedúnculo cerebelar superior (PCS), também designado como *brachium conjuntivum*, cruzando pelo lado contralateral na decussação do PCS para atravessar o núcleo rubro apresentando terminações em arranjo somatotópico na parte caudal, magnocelular. Esse setor do núcleo rubro constitui a origem das *fibras rubroespinais*, que agem sobre o aparelho motor espinal, especialmente os músculos flexores do braço e da mão.

As múltiplas outras conexões do núcleo interpósito ao tronco encefálico incluem (1) o núcleo reticular lateral e a formação reticular bulbar, dando origem a *tratos reticuloespinais*, (2) os núcleos vestibulares como origem dos *tratos vestibuloespinais*, (3) o colículo superior dando origem ao *trato tectoespinal*, (4) os núcleos oculomotores (prepósito do hipoglosso, de Darkschewitsch e comissuras posteriores), (5) o sistema sensorial (núcleo cuneiforme lateral/externo) e (6) o sistema nociceptivo (substância cinzenta periaquedutal, rafe medular). Essas fibras rostralmente dirigidas a partir do núcleo interpósito continuam até o hipotálamo e a zona incerta antes de chegar ao tálamo. Aí eles proporcionam terminações vigorosas a núcleos ligados ao córtex motor pré-frontal, notadamente os núcleos da parte oral ventral posterolateral (VPLo), e da parte caudal ventrolateral (VLc), e ao núcleo lateral central, que tem conexões generalizadas além das áreas motoras. Eferentes dos núcleos interpostos que passam pelo ramo descendente do PCS fazem projeção de volta ao núcleo reticular do

tegumento pontino contralateral e aos núcleos dorsal e peduncular da base da ponte.

O núcleo globoso (NIP) está ligado reciprocamente à metade rostral da oliva acessória medial contralateral e o núcleo emboliforme (NIA) à parte rostromedial da oliva acessória dorsal.

Núcleo denteado

O grande e multiplamente dobrado núcleo denteado é o mais lateral dos quatro principais NCPs. Ele é dividido em uma parte dorsal, com dobras compactamente dispostas (polimicrogíricas), e uma parte ventral não tão dobrada (macrogírica). A parte dorsal (paleodenteado, devido a sua relação com o paleocerebelo ou espinocerebelo) está ligada às regiões motoras do córtex encefálico. A parte ventral (neodenteado, interligada ao neocerebelo, de evolução mais recente) está ligada às áreas associativas encefálicas. Os axônios do núcleo denteado passam pelo hilo de substância branca, entram no PCS, cruzam para o outro lado na decussação do *brachium conjuntivum* e terminam no tálamo. As fibras do núcleo denteado dorsal terminam em núcleos talâmicos relacionados com o sistema motor, incluindo o núcleo ventroposterolateral e o ventral lateral, que fazem projeção então ao córtex encefálico motor primário e ao córtex pré-motor. O terço médio e o terço caudal do núcleo denteado estão ligados através do núcleo ventral anterior do tálamo ao córtex pré-motor e aos campos oculares frontais recrutados nos movimentos oculares sacádicos. A parte ventral e a parte lateral se projetam através do setor dorsal do núcleo ventral lateral e do núcleo dorsal medial à área pré-frontal dorsolateral, à área parietal posterior e a outras áreas associativas. As projeções do núcleo denteado a núcleos intralaminares talâmicos proporcionam uma influência generalizada sobre áreas corticais encefálicas. Esses núcleos intralaminares também fazem projeção ao estriado, proporcionando uma ligação indireta entre o cerebelo e os gânglios da base. O núcleo denteado também faz projeção à parte de pequenas células (parvicelular) do núcleo rubro, que faz *feedback* através do trato tegmentar central à oliva inferior, a qual, por sua vez, está ligada ao cerebelo. As lesões nesse triângulo de Guillain e Mollaret acarretam um tremor palatino. As fibras denteadas no ramo descendente do pedúnculo cerebelar superior (PCS) terminam em núcleos reticulares na ponte.

A parte rostral e a parte dorsomedial do núcleo denteado (o paleodenteado) fazem projeção à lâmina dorsal e à curva da oliva principal. A parte ventral e a parte caudal do núcleo denteado (o neodenteado) fazem projeção à lâmina ventral da oliva principal.

Os destinos complexos e variados das projeções dos NCPs e dos núcleos vestibulares ressaltam o papel do cerebelo em múltiplos domínios da função neurológica. Lesões dessas diferentes vias produzem uma grande variedade de alterações, motoras e de outros tipos. Os danos aos NCPs superpostos à disfunção cortical cerebelar parecem ter consequências adversas sobre a recuperação em um período mais longo, conforme exemplificado em pacientes apresentando um acidente vascular ou um tumor cerebelar.

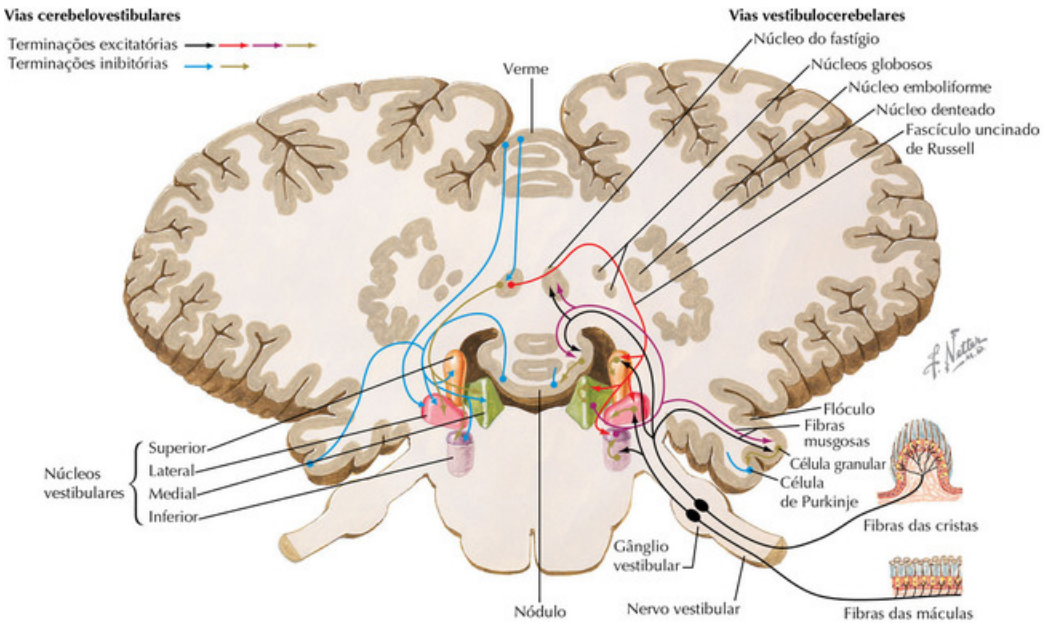

FIGURA 8-11

Vias Cerebelovestibulares

O sistema vestibular está intimamente relacionado com o lóbulo do verme IX (úvula), com as partes do verme e hemisférica do lóbulo X (nódulo e flóculo, respectivamente) e com o lóbulo do verme I/II (língula) — regiões filogeneticamente antigas, que são por isso designadas tanto como arquicerebelo quanto como vestibulocerebelo. O sistema vestibular também

está relacionado com o paleocerebelo através de suas conexões ao lobo anterior do verme e ao núcleo do fastígio.

Projeções vestibulocerebelares

São cinco os órgãos terminais vestibulares; as cristas nos três canais semicirculares em orientação ortogonal detectam movimentos no sentido de rotação angular no plano horizontal, no arremesso e na rolagem e as máculas nos dois otólitos captam o efeito da aceleração linear da gravidade durante a rolagem-inclinação (utrículo) e o arremesso (sáculo).

Os aferentes vestibulares desses órgãos terminais se combinam no nervo vestibular. Um ramo termina no córtex cerebelar ipsilateral, levando profusos aferentes vestibulares primários dos otólitos ao lóbulo IX do verme e dos canais semicirculares ao lóbulo X do verme. O outro ramo termina com graus variáveis de intensidade em diferentes sub-regiões de todos os quatro núcleos vestibulares: medial, lateral, superior e inferior. Com exceção da parte posterior do núcleo vestibular lateral (núcleo de Deiters), esses núcleos enviam aferentes vestibulares colinérgicos secundários bilateralmente às regiões do verme e do hemisfério dos lóbulos IX e X e ao verme anterior. Juntamente com o núcleo peri-hipoglossal, eles fazem projeção também ao núcleo do fastígio como colaterais de fibras vestibulocorticais. Os axônios de ambas as vias terminam como fibras musgosas de projeção difusa em glomérulos de células granulares no córtex cerebelar. Aferentes vestibulares terciários chegam aos lóbulos IX e X do verme como fibras trepadeiras derivadas da sub-região da oliva acessória medial (subnúcleo β e coluna celular dorsomedial). Esses núcleos olivares recebem estímulos inibitórios do núcleo parassolitário, que, por sua vez, recebe projeções do labirinto. As terminações olivocerebelares estão dispostas em zonas parassagitais discretas, retransmitindo informações do canal semicircular vertical e do anterior.

Projeções vestibulocerebelares

As projeções das partes do verme e do hemisfério dos lóbulos IX e X se dirigem a todos os núcleos vestibulares. O lobo anterior do verme faz projeção ao núcleo do fastígio e, além disso, células de Purkinje da zona B

do verme anterior fazem projeção diretamente à parte do núcleo vestibular lateral que é desprovida de aferentes vestibulares e dá origem ao trato vestibuloespinal lateral. As fortes projeções em arranjo topográfico aos núcleos vestibulares também derivam do núcleo do fastígio. O núcleo do fastígio rostral, ligado ao verme anterior receptor espinal, faz projeção aos núcleos medial, superior e peri-hipoglosso. A região caudoventral do núcleo do fastígio, dedicada ao controle oculomotor, faz projeção ao núcleo vestibular inferior e à parte do núcleo vestibular lateral que recebe estímulos corticais da zona B. As projeções da parte rostral do núcleo do fastígio são ipsilaterais, enquanto fibras do núcleo do fastígio caudal cruzam no feixe uncinado de Russell para excitar neurônios vestibulares contralaterais. Assim, as células de Purkinje do verme cerebelar podem deprimir a atividade de neurônios nos núcleos vestibulares seja por inibição direta seja por inibir a descarga de neurônios no núcleo fastigial, diminuindo assim a atividade excitatória que chega aos neurônios vestibulares por vias fastigiovestibulares, um exemplo de desfacilitação.

Considerações funcionais

O sistema vestibular tem importância crítica para o controle dos movimentos oculares com vistas à orientação no espaço intrapessoal e no extrapessoal e para o controle da musculatura axial, essencial para o equilíbrio. As conexões vestibulocerebelares fornecem ao cerebelo um mapa topográfico do espaço, servindo de substrato anatômico para a modulação dos reflexos posturais evocados pela estimulação vestibular e optocinética. O vestibulocerebelo prediz os ambientes espaciais e, modulando a amplitude dos movimentos produzidos por reflexos como o reflexo vestíbulo-ocular, compensa os movimentos da cabeça para guiar de maneira ótima o comportamento. A relevância clínica desses circuitos vestibulocerebelares é exemplificada pela perda de alterações plásticas no reflexo vestíbulo-ocular horizontal em indivíduos com danos ao lóbulo X (flóculo) e pela incapacidade de se recordar ajustes posturais a uma posição da cabeça no espaço mantida anteriormente após a ocorrência de danos aos lóbulos IX e X. A lesão aguda ao sistema vestibular produz náuseas, vômitos e vertigens violentas. O paleocerebelo recebe um nível modesto de estimulação vestibular aferente, mas recebe estímulos extensos dos tratos

espinocerebelares. A ação principal do paleocerebelo sobre o sistema vestibular consiste em regular a atividade vestibular relativamente às informações proprioceptivas e exteroceptivas referentes à cabeça, ao tronco e às extremidades. Isso é criticamente importante para a postura, o equilíbrio estático e o equilíbrio dinâmico.

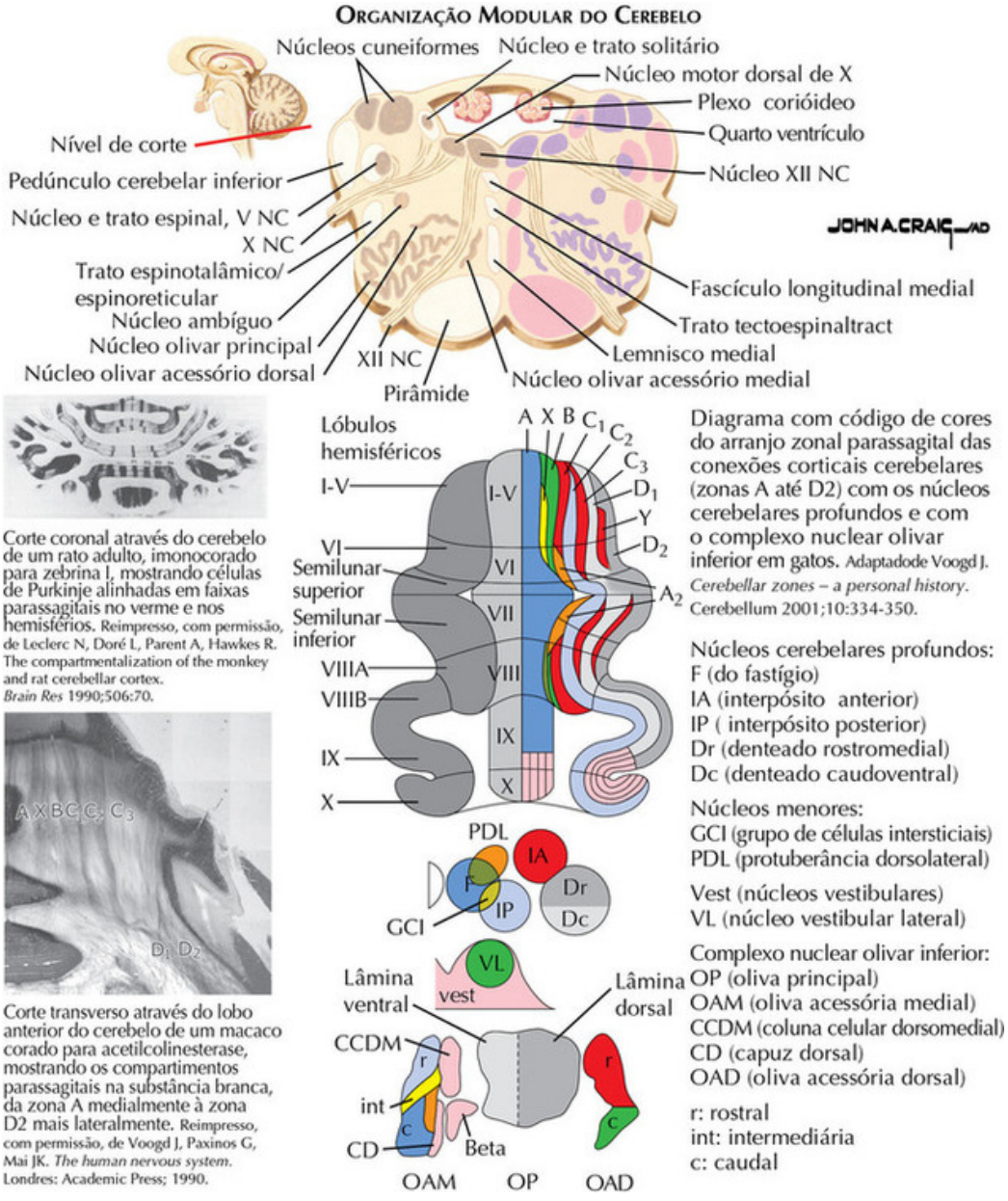

FIGURA 8-12

Organização Modular Cerebelar

O córtex cerebelar e os núcleos cerebelares profundos (NCPs) estão ligados anatomicamente em múltiplos *microcomplexos corticonucleares* repetidos, em arranjo parassagital e identificáveis histoquimicamente. Eles canalizam os axônios das células de Purkinje (CPs) de zonas longitudinais de CPs a regiões focais nos NCPs. A organização zonal se reflete também nas conexões da oliva inferior com o córtex cerebelar e os NCPs. As *zonas cerebelares* são divididas ainda em microzonas de aproximadamente 0,5 mm de diâmetro (4 a 5 CPs), estendendo-se em sentido rostrocaudal por muitos milímetros. Os corantes à base de anticorpos monoclonais mostram faixas alternadas no córtex positivas e negativas para *zebrina*, que se correlacionam com conexões corticonucleares e olivocerebelares.

Projeção corticonuclear cerebelar

A eferência do córtex cerebelar aos NCPs deriva única e exclusivamente das CPs e é inibitória. O verme faz projeção ao núcleo do fastígio, o córtex intermediário faz projeção ao núcleo globoso e ao núcleo emboliforme e os hemisférios laterais fazem projeção ao núcleo denteado (ND). Há uma projeção excitatória recíproca dos neurônios dos NCPs de volta às CPs (Fig. 8-5).

Núcleo olivar inferior

Esse complexo nuclear é um folheto dobrado de 1,5 milhão de neurônios na medula oblonga, situado entre o trato piramidal e o núcleo reticular lateral. A oliva acessória medial (OAM) e a oliva acessória dorsal (OAD) têm cada uma componentes rostrais e caudais. A oliva principal (OP) tem lamelas dorsais, laterais, ventrais e mediais. Outros subnúcleos incluem o grupo de células β, a coluna celular dorsomedial (CCDM) e o capuz dorsal de Kooy. Os dendritos proximais dos neurônios olivares têm anexos que formam a parte central de uma complexa estrutura sináptica, o glomérulo olivar. Esses anexos têm junções sinápticas que possibilitam o acoplamento eletrotônico entre grupos de neurônios olivares. Cada axônio olivar leva de 7 a 10 fibras trepadeiras ao córtex cerebelar e aos NCPs; uma FT por CP (Fig. 8-6).

Aferentes olivares e projeções da oliva ao cerebelo

A oliva recebe múltiplos aferentes excitatórios, envia FTs excitatórias a microzonas parassagitais discretas longitudinalmente orientadas no córtex cerebelar e envia colaterais a áreas focais nos NCPs que estão ligados a CP nessa microzona cortical. Os neurônios olivares recebem projeções *feedback* inibitórias daqueles neurônios dos NCPs aos quais fazem projeção, formando um sistema em alça fechada.

As projeções da *medula espinal* são levadas diretamente à OAM e à OAD pelos tratos espino-olivares (TEO) ventrais cruzados e indiretamente pelo TEO dorsal, que sobe pela coluna dorsal ipsilateral, faz sinapse no núcleo grácil e no núcleo cuneiforme, decussa para a oliva contralateral e decussa novamente na projeção olivocerebelar, terminando no cerebelo ipsilateralmente à origem na medula espinal. As fibras espino-olivares terminam nas representações primárias e secundárias do braço e da perna no espinocerebelo (zonas A até C3).

O *núcleo sensitivo do trigêmeo* faz projeção à OAM caudal e à OAD rostromedial; estas fazem projeção ao lóbulo VI nas zonas C1 e C3, com colaterais ao núcleo emboliforme.

As projeções do *córtex encefálico* são levadas até a oliva e o cerebelo pelo componente parvocelular do núcleo rubro *(NRpc)*. O córtex encefálico motor primário e o pré-motor estão ligados somatotopicamente ao *NRpc* caudolateral; esse núcleo faz projeção à lâmina dorsal e à curva da OP que enviam eferentes à zona cerebelar lateral D2 e ao núcleo denteado dorsolateral (paleodenteado) e à OAM rostral, que tem como alvo a zona cerebelar C2 e o núcleo globoso. Os campos oculares frontais, as áreas pré-motoras e as áreas pré-frontais fazem projeção através do NRpc dorsomedial e da lâmina ventral da OP à zona cerebelar medial D1 e ao núcleo denteado caudoventral (neodenteado).

As *informações optocinéticas dos núcleos pré-tectais*, incluindo o núcleo do trato óptico e os núcleos ópticos acessórios, são transmitidas ao capuz dorsal e à excrescência ventrolateral e retransmitidas ao lóbulo X (lobo floculonodular).

As *informações vestibulares* são levadas até os núcleos vestibulares, incluindo o núcleo parassolitário, que fazem projeção através da CCDM e do núcleo β às regiões do verme e do hemisfério dos lóbulos IX (úvula, paraflóculo) e X (nódulo e flóculo).

As *informações visuais do colículo superior* são retransmitidas através da OAM caudal à área visual do verme no lóbulo VII e no núcleo do fastígio. Outros aferentes se originam de regiões mesencefálicas relacionadas com o controle oculomotor (núcleos de Darkschewitsch, de Cajal, de Edinger-Westphal, peri-hipoglossal) e são levadas até os lóbulos IX e X do verme. O núcleo reticular lateral, a substância cinzenta periaquedutal e a zona incerta levam até a oliva informações motoras, nociceptivas/autonômicas e associativas.

Juntamente com suas conexões à oliva inferior, os microcomplexos corticonucleares constituem módulos cerebelares que estão também ligados a estruturas pontinas e a outros aferentes e eferentes. A uniformidade da arquitetura paracristalina dos módulos dá sustentação provavelmente à *computação neural*, a *transformação cerebelar universal*, comum a todas as áreas cerebelares, que pode ser aplicada a múltiplos domínios da função neurológica em virtude das conexões precisas de cada módulo a estruturas extracerebelares.

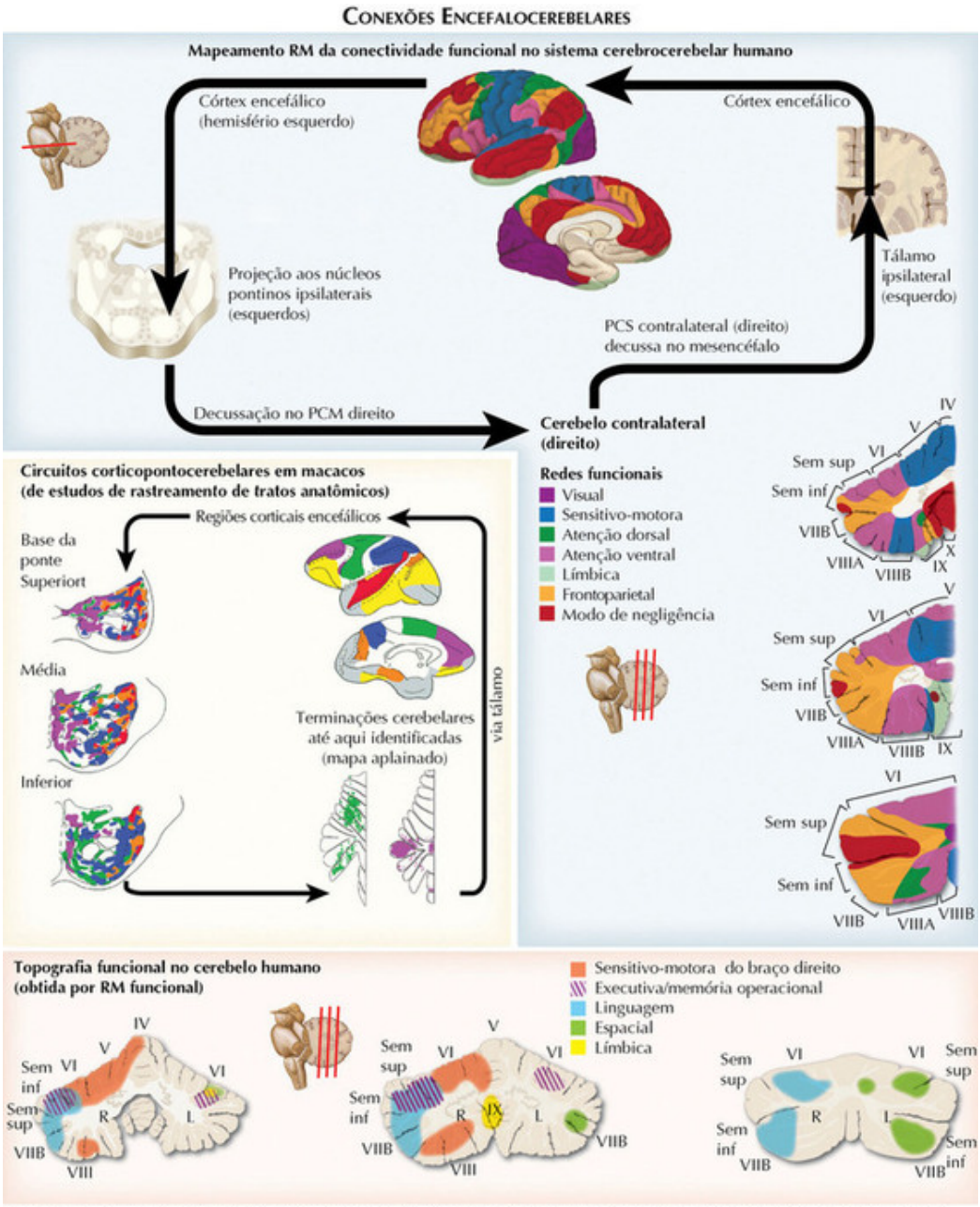

Adaptado de Schmahmann JD, Pandya DN. The cerebrocerebellar system. Int Rev Neurobiol 1997;41:31-60; Kelly RM, Strick PL. Cerebellar loops with motor cortex and prefrontal cortex of a nonhuman primate. J Neurosc 2003;23:8432-8444. Middleton FA, Strik PL. Cerebellar output channels. Int Rev Neurobiol 1997;41:61-82. Buckner RL, Krienen FM, Castellanos A, Diaz JC, Yeo BT. The organization of the human cerebellum estimated by intrinsic functional connectivity. J Neurophysiol 2011;106:2322-2345. Stoodley CJ, Schmahmann JD. Functional topography in the human cerebellum: a meta-analysis of neuroimaging studies. NeuroImage 2009;44:489-501. Stoodley CJ, Valera EM, Schmahmann JD. Functional topography of the cerebellum for motor and cognitive tasks: an fMRI study. NeuroImage 2012;59:1560-1570.

FIGURA 8-13

Conexões Cerebrocerebelares

Há maciças conexões recíprocas em arranjo topográfico entre o córtex encefálico e o cerebelo. Cada hemisfério encefálico se comunica predominantemente com o hemisfério cerebelar contralateral. O circuito encefalocerebelar tem uma alça de alimentação anterógrada em dois estágios e uma alça *feedback* em dois estágios. Projeções corticopontinas ipsilaterais se originam da camada cortical Vb em áreas sensório-motoras, assim como em córtices associativos e córtices relacionados com o sistema límbico e ligados à cognição e à emoção (áreas parietal posterior, temporal superior e média, pré-frontal dorsolateral e medial e cingulada e giro para-hipocampal posterior). As projeções corticopontinas terminam em torno de neurônios na base da ponte. As vias pontocerebelares decussam no pedúnculo cerebelar médio, levando aferentes corticopontinos ao cerebelo contralateral. O *feedback* ao córtex encefálico é por projeções cerebelotalâmicas cruzadas no pedúnculo cerebelar superior e por projeções talamocorticais ipsilaterais às áreas corticais de que se originaram as projeções de alimentação anterógrada, completando assim os sistemas de alça fechada.

No *pedúnculo encefálico* as fibras pré-frontais são mais mediais, as fibras sensitivo-motoras intermediárias e as fibras do lobo parietal, do lobo temporal e do lobo occipital são laterais. Em macacos as terminações de áreas motoras e associativas na ponte estão dispostas topograficamente. A *parte caudal da ponte* recebe preferencialmente estímulos sensitivo-motores e faz projeção principalmente ao lobo anterior e ao lóbulo VIII do cerebelo, contendo representações sensitivo-motoras primárias e secundárias, respectivamente. A *parte dorsolateral da ponte* faz projeção a áreas visuais no lóbulo IX do verme e do hemisfério. As *partes mediais da ponte rostral* fazem projeção ao lóbulo semilunar superior. As partes *medial, anterior e lateral da ponte* fazem projeção ao lóbulo semilunar inferior. Por meio dessas projeções os lóbulos III a V do lobo anterior e o lóbulo VIII recebem aferentes sensitivo-motores. Em contraste, grande parte do lóbulo VI, o lóbulo semilunar superior e o lóbulo semilunar inferior do lóbulo VIIA e o lóbulo VIIB recebem estímulos de áreas associativas e de regiões do córtex encefálico relacionadas com o sistema límbico.

Estudos clinicopatológicos em pacientes mostraram que a *fala* está representada medialmente na ponte rostral, a *coordenação da mão* medial e

anteriormente na ponte rostral e média, o *braço* anterior e lateralmente à mão, a *coordenação da perna* principalmente em uma localização lateral na ponte caudal e a *marcha* está distribuída em locais mediais e laterais por toda a ponte.

No *sistema feedback, o córtex motor primário* recebe projeções através do tálamo de partes dorsais do núcleo denteado e de partes caudais do núcleo interpósito anterior, em que os neurônios são ativados ao movimento dos braços. O *córtex pré-motor* recebe estímulos do núcleo denteado rostrocaudal médio. Os neurônios que fazem projeção aos campos oculares frontais se encontram no terço caudal do núcleo denteado ativado por movimentos oculares sacádicos. O *córtex pré-frontal dorsolateral* (áreas 46 e 9 lateral) recebe projeções do denteado ventral. As *projeções a áreas associativas parietais, temporais e cinguladas* também parecem se originar das partes ventrais e laterais do núcleo denteado. As *projeções do núcleo do fastígio* a núcleos intralaminares talâmicos parecem ter uma *influência generalizada* sobre o hemisfério encefálico,

Esses padrões de conexão são apoiados por estudos de aquisição de imagens por ressonância magnética em seres humanos utilizando a conectividade funcional no estado de repouso e por experimentos realizados enquanto os indivíduos estão ativamente engajados em tarefas. *Assim como o córtex encefálico, o cerebelo está topograficamente organizado em domínios funcionais*. O *cerebelo sensitivo-motor primário* se situa nos lóbulos III, IV e V do lobo anterior e em partes adjacentes do lóbulo VI; a representação sensitivo-motora secundária está no lóbulo VIII. O *cerebelo motor* está funcionalmente acoplado às áreas sensitivo-motoras encefálicas e é recrutado em tarefas motoras: a perna e o pé estão nos lóbulos II, III e VIII; a representação da mão nos lóbulos IV, V e VIII; e os movimentos orofaciais no lobo anterior paravérmico e no lóbulo medial VI. O *cerebelo supramodal, ou cognitivo,* está ligado a córtices associativos encefálicos, porém não a áreas associativas. Essas regiões do lobo posterior são o lóbulo VI, o lóbulo VIIA no verme e no lóbulo semilunar superior e no lóbulo semilunar inferior nos hemisférios e o lóbulo VIIB. O *cerebelo cognitivo está ligado* de forma diferencial às várias subdivisões do *córtex pré-frontal* e a outras áreas associativas encefálicas. *Os lóbulos VI, o lóbulo semilunar superior e o lóbulo semilunar inferior e o lóbulo IX também se correlacionam com uma rede de controle executivo* nos hemisférios

encefálicos; o lóbulo VI a uma rede da saliência; e o lóbulo IX à rede de falta. A *memória operacional e as funções executivas* recrutam os lóbulos VI e VII, *a linguagem recruta* o cerebelo posterolateral à direita e as *tarefas espaciais* o recrutam à esquerda. O *processamento afetivo/emocional e a dor e as funções autonômicas* envolvem os lóbulos VI e VII, mais no verme que nos hemisférios. O lobo anterior não se engaja em tarefas cognitivas; o lobo posterior não está envolvido em tarefas motoras, com exceção de partes do lóbulo VI e da representação sensitivo-motora no lóbulo VIII.

Esses achados anatômicos e de aquisição de imagens demonstram um alto grau de topografia funcional nas alças encefalocerebelares e proporcionam as bases anatômicas e funcionais para a modulação cerebelar dos domínios sensitivo-motores, cognitivo e límbico.

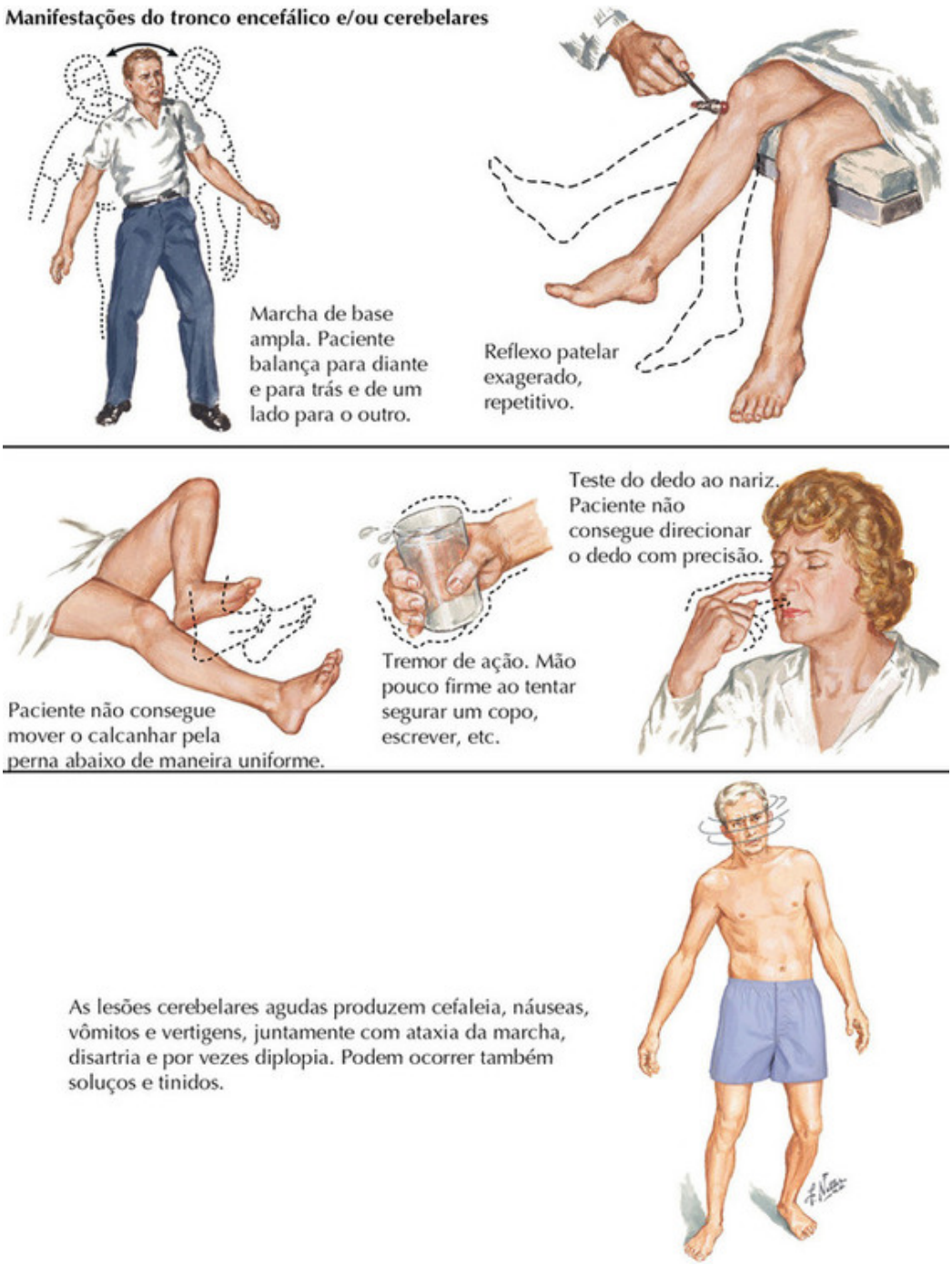

FIGURA 8-14

Exame Motor Cerebelar

A incoordenação cerebelar se caracteriza pelo distúrbio da frequência, do ritmo e da força dos movimentos. Isso se manifesta por alteração do

controle oculomotor; da articulação (disartria); da postura, do equilíbrio e da marcha (ataxia); e do movimento dos membros (dismetria). A gravidade do envolvimento pode ser graduada usando-se escalas para a avaliação de ataxia.

Movimentos Oculares

As lesões cerebelares produzem uma fixação ocular instável na *posição primária, oscilações microsacádicas, abalos de onda quadrada, flutter ocular, oscilações oculares horizontais* e *opsoclonia*. Os *movimentos oculares de acompanhamento* evidenciam intrusões sacádicas — arrancos ao se acompanhar um alvo em movimento. O *olhar volitivo (sácades)* se mostra hipermétrico (passar do ponto) ou hipométrico (ficar aquém do ponto/compensar). O nistagmo evocado pelo olhar com batidas direcionais apresenta uma fase rápida na direção do olhar excêntrico e uma fase lenta na direção oposta. O *nistagmo de batidas descendentes* no olhar primário indica lesões na junção cervicobulbar, um *nistagmo de batidas ascendentes* indica lesões na linha média ou toxicidade de fármacos.

O *reflexo vestíbulo-ocular (RVO)* mantém a estabilização na retina de imagens visualizadas durante o movimento da cabeça. Os olhos do paciente não devem se mover acompanhando a cabeça na rotação passiva do tronco e da cabeça enquanto ele focaliza sua própria mão. O não cancelamento do RVO por lesões do vestibulocerebelo se manifesta por movimentos oculares sacádicos.

A *lentificação dos movimentos oculares* ocasionando oftalmoplegia ocorre nas ataxias espinocerebelares e nos transtornos mitocondriais. Os pacientes que apresentam *apraxia oculomotora* não conseguem dirigir o olhar voluntariamente e efetuar impulsos da cabeça para iniciar esses movimentos.

Fala/Deglutição

A disartria cerebelar é descrita como "*fala escandida*." As sílabas são mal articuladas, a cadência é mais lenta e irregular e as consoantes bucais, palatinas e linguais rápidas ou alternadas são degradadas. A disartria é complicada por um controle deficiente do volume. A respiração atáxica

afeta a qualidade da fala. A alteração do controle dos músculos da deglutição ocasiona disfagia e um risco de aspiração.

Controle Motor

O tônus em repouso nas patologias puramente cerebelares se mostra geralmente diminuído, ou *hipotônico*. Pode haver uma dificuldade espástica ou uma espasticidade franca na presença concomitante de uma patologia medular espinal em alguns transtornos atáxicos hereditários. As lesões cerebelares não produzem fraqueza, mas pode haver a lentificação do início e da geração de força. A *ataxia do tronco* ocorre em lesões da linha média, incluindo a *titubeação*, ou seja, a oscilação da cabeça e do tronco. O paciente tem uma *postura estática de base mais ampla* e é incapaz de ficar de pé com os pés em *tandem* (um pé atrás do outro) ou em um pé só. A *marcha atáxica cerebelar* é cambaleante, desigual, irregular e oscilando de um lado para o outro. As lesões unilaterais causam um cambalear para o lado afetado.

Coordenação de Braços e Pernas

A *dismetria* (do grego *dis* e *metron* [medir]) é o distúrbio da capacidade de regular, julgar e controlar o comportamento, tanto no domínio motor quanto no cognitivo (Fig. 8-15). A síndrome motora cerebelar causa dificuldade na avaliação de distâncias, da trajetória de movimentos intencionais e da força necessária para os movimentos. São particularmente afetados os *movimentos compostos* (envolvendo mais de uma articulação). A orientação visual melhora minimamente o resultado final.

O *tremor postural* é avaliado com os braços estendidos na posição pronada. O *rebote* é testado com o examinador deslocando o braço para baixo, observando quanto à ultrapassagem do alvo acima do ponto de partida. As características da *dismetria* incluem o tremor no ponto final, ultrapassar os alvos visados (hipermetria) ou ficar aquém deles (hipometria) e a oscilação no cotovelo. Essas alterações são avaliadas pelo *teste dedo-nariz*; o paciente leva o dedo indicador a seu nariz e depois ao dedo do examinador mantido firme com o braço estendido. O tremor aumenta com a proximidade do alvo; a direção do tremor é geralmente perpendicular à direção do movimento. O *teste de perseguição/espelho do dedo* mede o

passar do ponto/ficar aquém dele. O paciente aponta para o dedo do examinador mantido com o braço estendido, acompanhando seus movimentos sequenciais horizontal e verticalmente. A *disdiadococinesia* é a degradação dos movimentos alternados rápidos, testada pela pronação/supinação do antebraço. Bater o dedo indicado na prega do polegar avalia o controle motor fino. A *disritmia* é uma incapacidade de gerar ritmos normais, avaliada batendo-se rapidamente a mão em uma superfície ou o calcanhar no solo.

O *teste do calcanhar ao joelho*, realizado com o paciente em decúbito dorsal, avalia a coordenação das pernas. O calcanhar é colocado sobre o joelho oposto e movido canela abaixo. Em pacientes presos a uma cadeira de rodas o calcanhar é levado até o joelho da perna oposta, mantida paralela ao solo. A ultrapassagem do ponto proximal ocorre quando o calcanhar é colocado sobre o joelho e há tremor enquanto o calcanhar é mantido nessa posição. Lentificação, abalos espasmódicos ou movimentos de um lado para o outro são notados enquanto o calcanhar se move perna abaixo. No teste de desenho de um círculo, o paciente em decúbito dorsal traça um círculo no ar; a decomposição se manifesta por movimentos irregulares ou caóticos.

O *tremor cerebelar* é de grande amplitude, de 2 a 3 Hz e pode envolver muitas partes do corpo. O *tremor rubral*, por lesões do núcleo rubro e de suas conexões, envolve múltiplas articulações, muda de direção e é com frequência *rotatório*. O *tremor palatino* é lento e semirrítmico, decorrendo de lesões do triângulo mioclônico de Guillain-Mollaret dessa rede neuronal do tronco encefálico/cerebelo (do núcleo denteado ao núcleo rubro e ao núcleo olivar inferior).

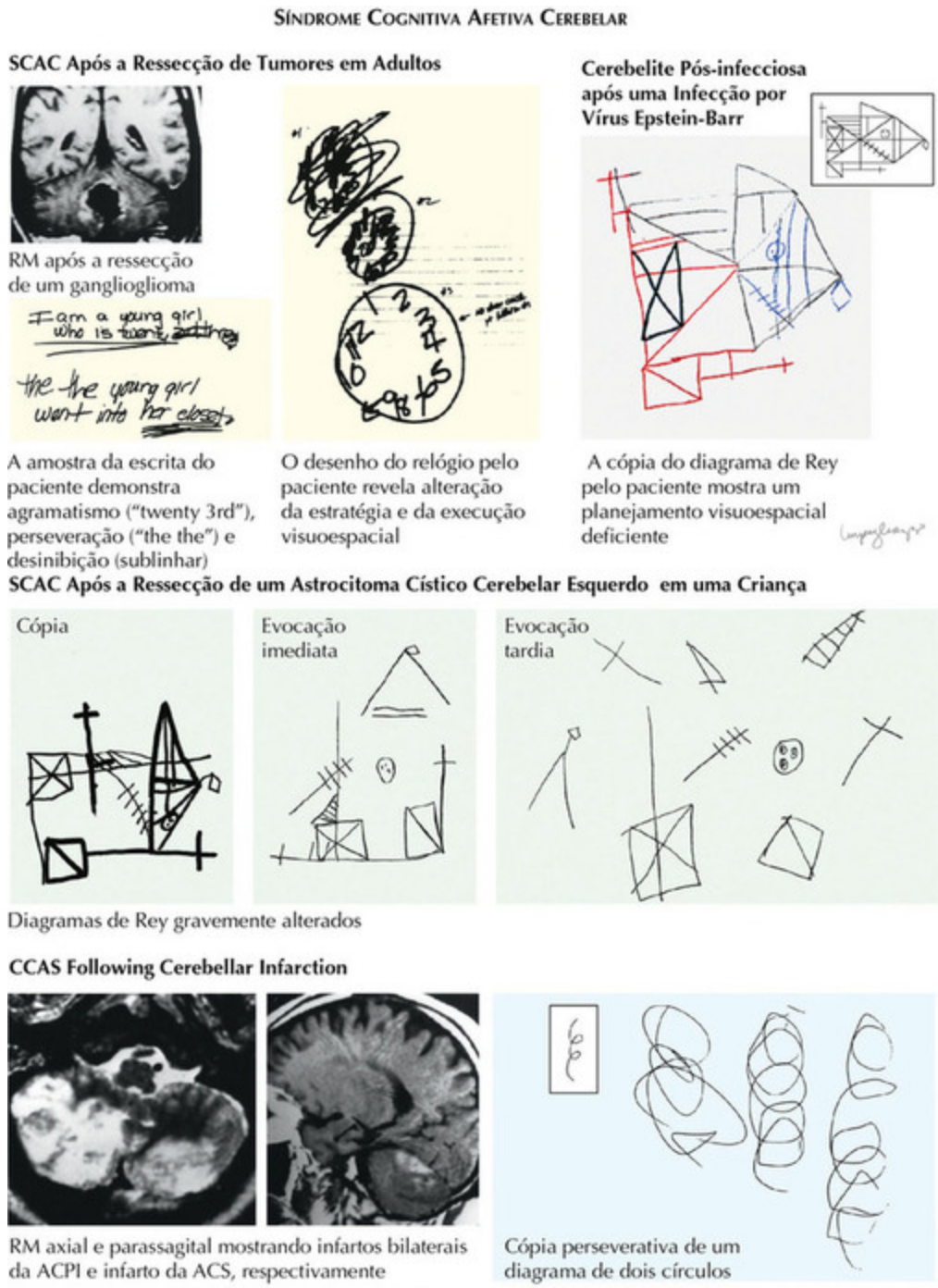

De Schmahmann JD, Sherman JC. The cerebellar cognitive affective syndrome. *Brain* 1998;121 (Pt 4): 561-579; e Levisohn L, Cronin-Colomb A, Schmahmann JD: Neuropsychological consequences of cerebellar tumour resection in children: cerebellar affective syndrome in a paediatric population. *Brain* 2000;123 (Pt 5):1041-1050.

FIGURA 8-15

Síndrome Cognitiva Afetiva Cerebelar

O cerebelo está organizado em uma região sensitivo-motora primária no lobo anterior e na parte adjacente do lóbulo VI e uma região sensitivo-motora secundária no lóbulo VIII. As evidências atuais indicam que *as regiões cognitivas e límbicas estão no lobo posterior* (lóbulo VI, lóbulo VIIA [que inclui o lóbulo semilunar superior e o lóbulo semilunar inferior] e o lóbulo VIIB); o lóbulo IC também pode fazer parte dessa rede. *As áreas cognitivamente relevantes estão situadas mais lateralmente* nesses lóbulos, enquanto o cerebelo límbico está representado no verme. As lesões do cerebelo sensitivo-motor acarretam a síndrome motora cerebelar (Fig. 8-14). As lesões do cerebelo cognitivo e límbico levam à *síndrome cognitiva afetiva cerebelar* (SCAC). Essa constelação de déficits se caracteriza por alterações (1) na função executiva, (2) no processamento espacial visual, (3) déficits linguísticos e (4) desregulação afetiva. A SCAC ocorre em adultos e em crianças após muitos tipos de lesão. Ela pode ser proeminente após lesões agudas, incluindo acidentes vasculares encefálicos, hemorragias e cerebelites infecciosas ou pós-infecciosas, porém relativamente sutil nas ataxias hereditárias de início tardio.

Os déficits *da função executiva* incluem problemas de memória operacional, conforme testado pelo limite de dígitos reverso; a flexibilidade mental é testada usando-se tarefas de mudança de paradigma; e a perseveração é demonstrada com o uso de testes práticos de controle mental. Os pacientes podem ter um pensamento concreto, estratégias deficientes de resolução de problemas e alteração da capacidade de execução de múltiplas tarefas, com dificuldade de planejamento, sequenciamento e organização de suas atividades.

A representação mental das relações espaciais visuais pode estar alterada. A desintegração visuoespacial se evidencia ao se tentar copiar ou recordar imagens visuais. A identificação de múltiplas características em um diagrama complexo (*simultanagnosia*) se torna difícil.

A *linguagem expressiva* pode estar anormal, o que se caracteriza por uma latência longa das respostas, respostas breves, relutância em entabular conversas e dificuldades em encontrar palavras. A *fluência verbal* diminui, afetando mais a designação fonêmica (letras) que a semântica (categorias). Há o *mutismo* no período pós-operatório de tumores do verme, especialmente em crianças, mas também em adultos subsequentemente a cerebelites, infartos e hemorragias. A fala pode ter uma *sintaxe anormal*,

ocasionando agramatismo. A degradação do controle do volume, da altura e do tônus pode produzir uma *fala alta, hipofônica*.

As *alterações da memória imediata (de curto prazo)* incluem a dificuldade em aprender e evocar espontaneamente informações novas, refletindo estratégias deficientes para a organização do material verbal ou visuoespacial para codificação, e dificuldade na localização de informações nas reservas de memória. A evocação bem-sucedida é auxiliada por uma abordagem estruturada à tarefa, utilizando indicações e outros estímulos. O aprendizado associativo condicional se degrada, como é demonstrado por estudos do condicionamento clássico em pacientes cerebelares (assim como em animais). A aritmética mental se altera. Já foram relatadas apraxia ideativa e hemidesatenção.

O *componente afetivo* da SCAC ocorre quando as lesões envolvem o *cerebelo límbico* no verme e no núcleo do fastígio. Os pacientes apresentam *dificuldade em modular o comportamento e o estilo de personalidade*, apresentam embotamento afetivo ou desinibição, manifestando-se por familiaridade excessiva, e ações extravagantes ou impulsivas. O comportamento pode estar regredido e infantil, por vezes com traços obsessivo-compulsivos. Os pacientes podem mostrar-se irritadiços, com labilidade afetiva e modulação deficiente da atenção e do comportamento. Também já foi descrito nesse contexto um *transtorno do pânico adquirido*.

Evidências preliminares indicam que há cinco domínios na *desregulação comportamental* causada por danos cerebelares. São eles alterações do controle da atenção, do controle emocional, transtornos do espectro do autismo, transtornos do espectro da psicose e dificuldades no conjunto de habilidades sociais. Em cada um desses há comportamentos hipométricos/diminuídos e comportamentos hipermétricos/exagerados, consistentes com a teoria de dismetria do pensamento do papel do cerebelo na função do sistema nervoso.

As alterações intelectuais e emocionais por danos ao lobo posterior cognitivo e límbico do cerebelo podem ser mais incapacitantes que os déficits motores e ocorrem na ausência da síndrome motora nos casos em que o lobo anterior é poupado. O reconhecimento das manifestações não motoras das lesões cerebelares pode levar a um diagnóstico mais precoce dos danos cerebelares e facilitar o tratamento das consequências cognitivas e emocionais do distúrbio da modulação cerebelar das funções superiores.

A natureza desses déficits proporciona novas vias para a conceituação das doenças mentais, incluindo autismo, esquizofrenia, transtorno bipolar, transtorno de déficit de atenção e dislexia. A consideração do papel do cerebelo além do controle motor, portanto, tem implicações para o conhecimento e o tratamento dos transtornos neuro-psiquiátricos. Isso representa um desvio radical de nossa concepção anterior das funções do "pequeno cérebro" e constitui uma área de investigação ativa em neurociência. Os substratos neurais que apoiam esse papel não motor do cerebelo foram discutidos na Figura 8-13.

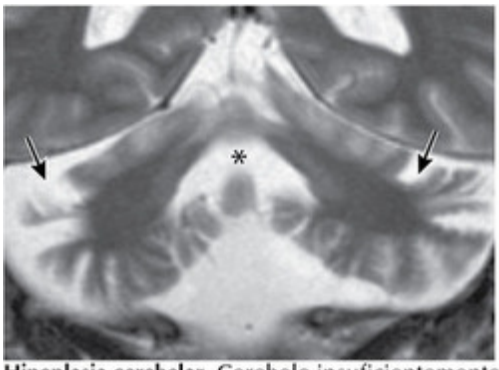

Hipoplasia cerebelar. Cerebelo insuficientemente desenvolvido, visto à RM coronal T2 ponderada, com proeminência das fissuras (setas) e do quarto ventrículo (asterisco).

Ataxia cerebelar idiopática de início tardio. Perda do volume cerebelar, com verme pequeno e fissuras proeminentes vistos à RM T1 sagital média. A ponte está em grande parte poupada.

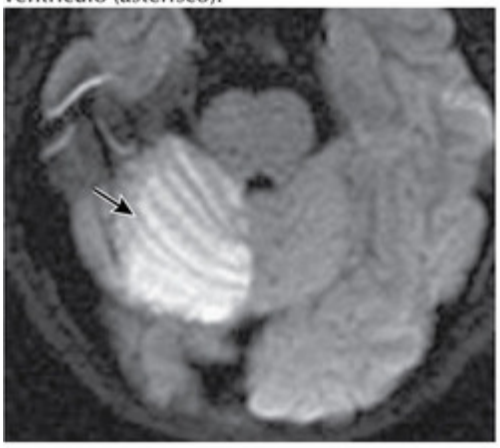

Acidente vascular cerebelar. Um infarto agudo (seta) no território da artéria cerebelar superior, visto à RM ponderada por difusão axial.

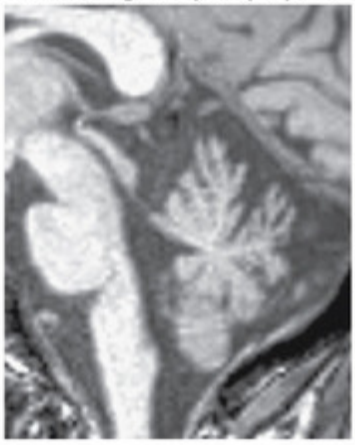

Ataxia espinocerebelar tipo 2. Perda do volume cerebelar e ligeira perda do volume pontino vistas à RM T1 sagital média.

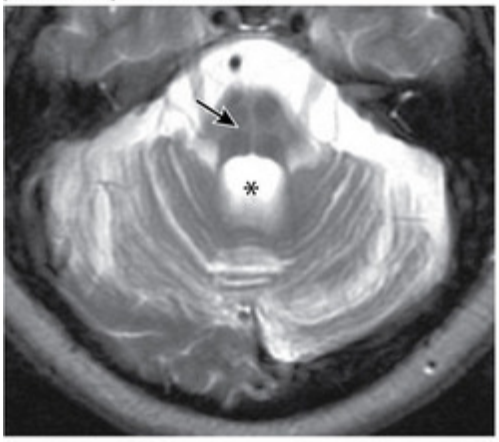

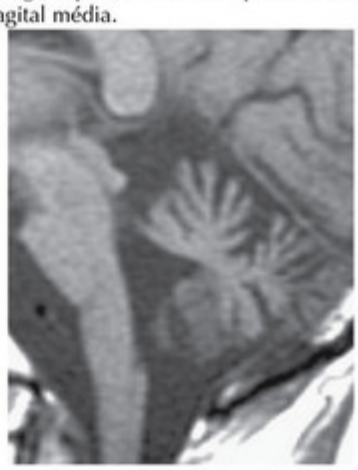

Atrofia de múltiplos sistemas, tipo cerebelar (AMSc). RM T2 axial (*esquerda*) e RM T1 sagital média (*direita*), mostrando uma proeminente perda do volume cerebelar, incluindo a substância branca, quarto ventrículo aumentado (asterisco) e uma perda acentuada do volume pontino com o sinal do pãozinho de cruz (*seta*).

FIGURA 8-16

Transtornos Cerebelares — Diagnóstico Diferencial

O diagnóstico da causa de um transtorno cerebelar pode ser simples ou requerer um trabalho de detetive e testes especiais. A abordagem é guiada pelos princípios que se seguem: (1) reconhecer os sinais e sintomas da doença cerebelar; (2) determinar se também há o acometimento de nervos periféricos, da medula espinal, do tronco encefálico ou dos hemisférios encefálicos; (3) caracterizar o momento de início e a progressão, ou seja, o perfil temporal; (4) pesquisar fatores de risco, ou seja, toxinas e fármacos, infecções recentes e características sistêmicas de neoplasias; (5) documentar a história familiar e o país de origem, uma característica de importância crítica ao se considerar os transtornos hereditários; (6) é essencial a aquisição de imagens por ressonância magnética; e (7) dados laboratoriais podem fechar o diagnóstico.

Agudos — minutos a horas

Acidentes vasculares isquêmicos e hemorragias se iniciam abruptamente. Ambos se agravam clinicamente em questão de horas caso se evidencie um edema cerebelar. Observe o "*mantra da fossa posterior*" *das lesões agudas do cerebelo e do tronco encefálico* — cefaleia, náuseas, vômitos e vertigens, *com ou sem ataxia*, disartria, diplopia e nistagmo. O exame neurológico se lateraliza para o lado da lesão.

A *cerebelite aguda* ocorre mais comumente em crianças que em adultos, iniciando-se mais abruptamente que a cerebelite pós-infecciosa; ambas produzem uma *síndrome pancerebelar*.

A *deficiência de tiamina* produz a *encefalopatia de Wernicke*, uma tríade de ataxia, confusão mental e transtornos oculomotores que é uma emergência médica, tornando necessária a reposição imediata da vitamina B_1.

Subagudos — dias a semanas

O *ataque paraneoplásico imunologicamente mediado às células de Purkinje* a partir de tumores remotos (pulmão, mama, ovário) pode se evidenciar agudamente em alguns dias, produzindo uma síndrome pancerebelar.

Os *tumores cerebelares* (benignos ou malignos) se agravam em semanas a meses, mas ocasionalmente se manifestam agudamente por uma hidrocefalia obstrutiva.

Outras lesões focais incluem abscessos, esclerose múltipla, leucoencefalopatia multifocal progressiva (LMP) e rombencefalite. A atrofia cerebelar alcoólica (verme anterior superior) pode se manifestar de forma subaguda, assim como a leucoencefalopatia cerebelar por solventes inalados e por heroína e a doença de Creutzfeldt-Jakob, por ataxia, demência e mioclonias.

Progressão crônica insidiosa — meses a anos

Os *transtornos neurodegenerativos* se iniciam insidiosamente, evoluindo por anos ou décadas. Os transtornos atáxicos autossômicos dominantes (ADs) passam de geração para geração. As ataxias espinocerebelares (AECs) se manifestam tipicamente durante a idade adulta. A AEC 1 e a AEC 3 têm lesões extrapiramidais, corticoespinais e de nervos periféricos. A AEC 2 apresenta movimentos oculares lentificados e características extrapiramidais em pacientes mais jovens. A AEC 3 é prevalente em comunidades portuguesas dos Açores; os pacientes mais jovens apresentam distonia. A AEC 5 e a 6 são puramente cerebelares. A AEC 7 apresenta insuficiência visual por distrofia macular de bastonetes-cones. A AEC 8 inclui uma coreia leve. A AEC 10 ocorre em associação à epilepsia em famílias descendentes de índios norte-americanos. A AEC 17 se assemelha à doença de Huntington, com insuficiência cognitiva e coreoatetose. A atrofia denteadopalidoluisiana causa mioclonias, distonia e declínio cognitivo; ela é rara fora do Japão. Há atualmente mais de 35 AEC (site na Internet dos NIH – Gene Testes, www.ncbi.nlm.nih.gov/sites/GeneTests).

As *ataxias episódicas* (AEs) são AD. A *AE1, uma canalopatia de potássio,* se inicia na infância, produzindo episódios atáxicos de duração

breve e mioquimia. A *AE2* é uma *canalopatia de cálcio*; os ataques duram vários dias, por vezes acompanhados de enxaqueca. O gene que causa a AE2 foi associado à enxaqueca hemiplégica familiar e à AEC6. Ambas as AEs melhoram com acetazolamida.

Os *transtornos autossômicos recessivos* (AR) se manifestam em uma geração, habitualmente na infância. Os pais se mostram assintomáticos; a história familiar fora dos irmãos não revela nada digno de nota. A *ataxia de Friedreich* é o mais comum transtorno cerebelar AR, com ataxia, neuropatia periférica, miocardiopatia, escoliose e diabetes. Alterações auditivas e visuais ocorrem tardiamente. Ocasionalmente ela se inicia na idade adulta, assemelhando-se às AECs. A *ataxia telangiectasia* se manifesta frequentemente antes que ocorram as telangiectasias; as características incluem infecções recorrentes por deficiência de imunoglobulina A e sensibilidade à radiação, com risco de neoplasia. Os tipos 1 e 2 de *ataxia com apraxia oculomotora* incluem neuropatia periférica, movimentos coreiformes e dificuldades cognitivas. Os indivíduos *franco-canadenses* apresentam *ataxia cerebelar AR (ACAR) do tipo 1* evoluindo durante décadas e *ataxia espástica de Charlevoix-Saguenay AR* com início na infância. A ACAR-1 (ataxia com *deficiência da coenzima Q10*) e a ataxia com deficiência de *vitamina E* são tratáveis.

As *paraplegias espásticas hereditárias* são AD ou AR. A mielopatia pode se acompanhar de ataxia e dismetria.

As *encefalomiopatias* causam ataxia e constelações clínicas complexas. Muitas delas são AR ou seguem uma herança mitocondrial materna. As *síndromes atáxicas mitocondriais recessivas (MIRAS)*, causadas por mutações da *polimerase γ*, causam ataxia, neuropatia e perda auditiva, especialmente em famílias escandinavas. A *síndrome de tremor e ataxia associada ao X frágil* é um transtorno de poliglutamina ligado ao sexo causando ataxia, tremor, insuficiência cognitiva e disfunção erétil.

As *ataxias esporádicas* incluem a *atrofia de múltiplos sistemas*, uma *sinucleinopatia* evidenciando ataxia cerebelar ou parkinsonismo, disfunção autonômica (hipotensão postural, disfunção erétil, incontinência urinária) e transtorno de comportamento do sono de movimentos rápidos dos olhos (REM). A *ataxia cerebelar de início tardio idiopática* (ACITI) define adultos com idade acima de 50 anos apresentando uma degeneração cerebelar isolada.

Um *nistagmo de batidas descendentes isolado* indica lesões na junção cervicobulbar ou nos lóbulos IX/X. Em raras ocasiões isso anuncia um transtorno neurodegenerativo. O *tremor palatino* ocorre na AEC 20.

Muitos transtornos do período neonatal e da infância apresentam malformações ou alterações cerebelares — agenesia, megacerebelo, malformação de Chiari e malformação de Dandy-Walker.

Doença de Parkinson em estágio 1: envolvimento unilateral; fácies inexpressiva; braço afetado em posição semiflexionada com tremor; paciente se inclina para o lado não afetado

Doença de Parkinson em estágio 2: envolvimento bilateral com alterações posturais iniciais; marcha a passos lentos, arrastando os pés no solo, com excursão diminuída das pernas

Doença de Parkinson em estágio 3: distúrbios pronunciados da marcha e incapacidade generalizada moderada; instabilidade postural, com tendência a queda

Típica marcha de base ampla da intoxicação alcoólica

Hemiparesia esquerda com oscilação do braço diminuída, associada por vezes a uma sensação diminuída, secundária a uma lesão do trato corticoespinal

Marcha de base ampla de um tumor cerebelar ou outra lesão da linha média

Marcha apráxica da hidrocefalia com pressão normal

Postura característica na hérnia de disco lombar inferior do lado esquerdo

FIGURA 8-17

Transtornos da Marcha — Diagnóstico Diferencial

A marcha é uma função neurológica complexa, que pode ser degradada por lesões em múltiplos pontos do sistema nervoso e do sistema musculoesquelético. A identificação da localização da patologia é essencial para se estabelecer o diagnóstico. A obtenção da história é seguida da observação da marcha, que facilita o exame movido por hipóteses formuladas. Aquisições de imagens e investigações laboratoriais focalizadas confirmam ou refutam a impressão clínica.

Músculos

A miopatia tem predominância proximal nas miopatias inflamatórias, na miopatia esteroide e nas distrofias de Duchenne e do cíngulo dos membros. A marcha anserina decorre da queda da pelve. Os pacientes têm dificuldade em subir escadas, levantar-se de cadeiras ou se levantar de uma posição sentada no chão.

Junção Neuromuscular (JNM)

Entre os diversos transtornos da JNM, a síndrome miastênica de Lambert-Eaton (SMLE) é a que mais tende a se manifestar por um transtorno da marcha. Subir escadas e levantar-se de uma cadeira estão alterados. Tipicamente a miastenia *gravis* se manifesta inicialmente por sintomas oculares; a disfunção da marcha comumente não ocorre senão na generalização, mais tardiamente na evolução da doença. Ambos os transtornos da JNM se agravam com o esforço.

Nervos Periféricos

A paralisia do nervo fibular produz a queda do pé devido à fraqueza do músculo tibial anterior. A perna é levantada bem alto; o pé não efetua a dorsiflexão e bate no chão com força, com o antepé atingindo o solo primeiro. As neuropatias femorais afetam o músculo quadríceps, causando fraqueza ou encurvamento ao se subir ou descer escadas, especialmente ao descer, porque o quadríceps precisa trancar para sustentar a perna posterior.

As neuropatias periféricas generalizadas são simétricas e dependentes da extensão, causando pés batendo no solo com força devido à fraqueza distal e à desaferenciação sensitiva, especialmente alterações proprioceptivas. A perda proprioceptiva contribui para as dificuldades maiores no escuro; o teste de Romberg positivo. Os reflexos extensores musculares estão diminuídos ou ausentes. As polirradiculopatias ou as plexopatias lombossacras produzem fraqueza em múltiplos miótomos, unilateral ou bilateralmente, afetando o caminhar.

Medula Espinal

Nas mielopatias a hipertonicidade dos membros inferiores causam uma marcha espástica, pernas em tesoura (pernas tendendo a cruzar uma à outra), movimentos de pernas rígidas, uma flexão mínima do joelho e circundução. A força pode estar preservada. Os reflexos estão exagerados, com respostas plantares extensoras, mas o reflexo mandibular está normal.

Cerebelo

A marcha cerebelar tem base ampla, oscila de um lado para o outro, com uma cadência irregular, cambaleante, e passadas extras ao se virar ou fazer movimentos súbitos. O sinal mais precoce é a incapacidade de andar com um pé atrás do outro (em tandem). A doença cerebelar em estágio avançado destrói a estabilidade do tronco, tornando impossível a marcha sem um andador ou sem um apoio bilateral. As lesões cerebelares unilaterais produzem tropeços e/ou quedas ipsilaterais. A força é preservada.

FIGURA 8-18

Tronco Encefálico

Uma hemiparesia atáxica decorre de lesões na base da ponte, no mesencéfalo, no tálamo e na coroa radiada, envolvendo circuitos corticoespinais e cerebrocerebelares. Uma fraqueza leve se acompanha de uma efetiva dismetria e disritmia cerebelares. A perna afetada efetua a circundução, com a colocação incorreta do pé.

Gânglios da Base

Os transtornos extrapiramidais do movimento afetam a marcha, dependendo da interação da inibição e da desinibição nos circuitos dos gânglios da base. As síndromes parkinsonianas evidenciam caracteristicamente passos pequenos arrastando os pés ao início da passada e em todas as fases da marcha, postura encurvada e festinação, com o centro de gravidade deslocado anteriormente empurrando o paciente para diante. O paciente festina de um objeto estacionário a outro para evitar o aumento da velocidade. O tremor em repouso ocorre na doença de Parkinson (Fig. 7-4), um pescoço em anteflexão na atrofia de múltiplos sistemas, a ausência do olhar vertical na paralisia supranuclear progressiva (Fig. 7-7) e a apraxia dos membros na degeneração corticobasal (Fig. 7-7). Coreia, distonia e atetose caracterizam a doença de Huntington (Fig. 7-13); ocorrem discinesias ao excesso dopaminérgico em pacientes de Parkinson tratados; o hemibalismo é visto depois de lesões subtalâmicas e na síndrome de Tourette.

Córtex Encefálico e Substância Branca

Os *transtornos da marcha do lobo frontal (apraxia da marcha)* secundários à doença lacunar dos pequenos vasos subcorticais se caracterizam por uma qualidade magnética, como se o indivíduo estivesse colado ao solo, ou de embreagem deslizando. Os pacientes têm dificuldade em começar a caminhar, dando pequenos passos repetidos antes de iniciar uma marcha que parece quase normal. Depois de uma parada, a tentativa de recomeçar a caminhada reproduz o padrão. Os espaços confinados são particularmente problemáticos.

Hidrocefalia com Pressão Normal (**Fig. 8-17**)

A hidrocefalia com pressão normal produz um transtorno da marcha semelhante, juntamente com disfunção urinária, declínio cognitivo e ventriculomegalia à aquisição de imagens. A *hemiparesia* por *lesões do neurônio motor superior* produz um tônus aumentado nos membros contralaterais, com a perna mantida em extensão e o braço em flexão. A perna entra em circundução devido à flexão insuficiente no quadril e nos joelhos. O pé em flexão plantar pode apresentar clono, conferindo à marcha uma qualidade quicada.

Transtornos Não Neurológicos

As *pessoas idosas* por vezes apresentam marcha lenta e cautelosa, refletindo a lentificação da condução neural e a preocupação de evitar quedas. Os transtornos não neurológicos produzindo mancar ou marcha insegura incluem artrite, bursite trocantérica, patologias da coluna lombossacra ou de discos lombossacros e condições podiátricas (joanetes, tenossinovite, neuromas).

A marcha é por vezes irregular nos *transtornos psiquiátricos primários*, com estereotipias e maneirismos ou características extrapiramidais por medicações psicotrópicas crônicas. Os transtornos psicogênicos da marcha (*astasia-abasia*) são variáveis e inconstantes, contrariando os padrões neurológicos reconhecidos; esse diagnóstico é feito de maneira melhor por neurologistas após uma investigação cuidadosa.

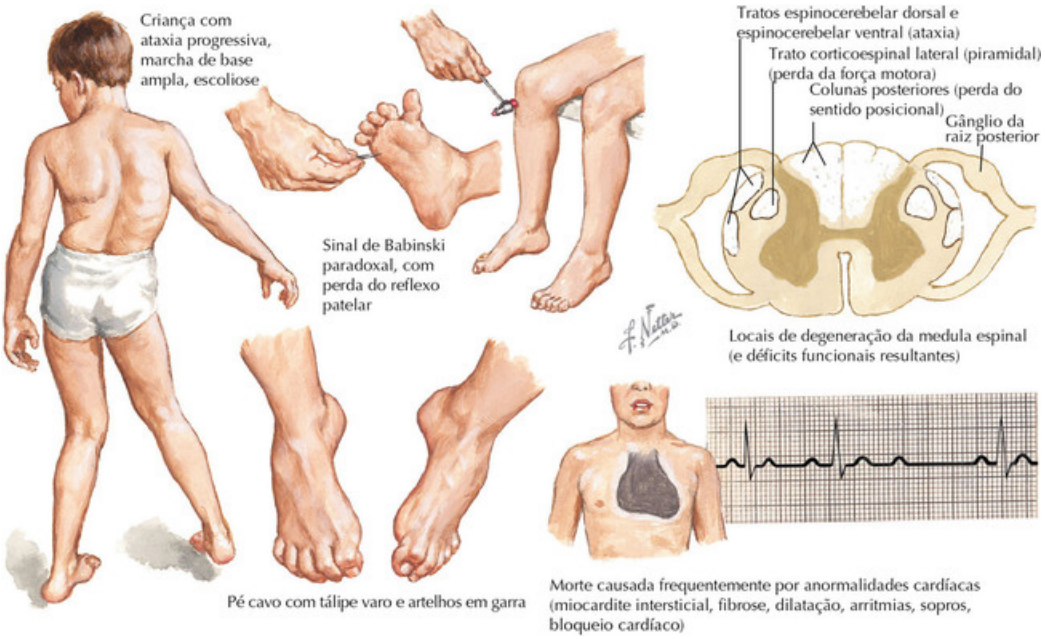

FIGURA 8-19

Ataxia de Friedreich

A ataxia de Friedreich (AFRD; Online Mendelian Inheritance in Man [OMIM]: fenótipo 229300; gene/*locus* 606829) é um transtorno singular envolvendo a expansão de uma repetição de um trinucleotídeo (GAA) no primeiro íntron do gene relevante, o da frataxina (*FXN*), ocasionando a perda da função da proteína frataxina instável. A AFRD é autossômica recessiva, em contraste com outros transtornos de repetição de trinucleotídeos, que são tipicamente autossômicos dominantes ou ligados ao sexo. Ela difere dos transtornos de repetição de CAG (doença de Huntington, as ataxias espinocerebelares e a doença de Kennedy), em que a expansão se dá na região de codificação, levando ao ganho tóxico de função pelo aumento do conteúdo de glutamina na proteína relevante.

A AFRD é um transtorno espinocerebelar progressivo, que se inicia tipicamente no período pré-puberdade, entre as idades de 5 e 15 anos, porém há exceções, com até 25% dos casos tendo um início retardado na idade adulta. Devido à atrofia da medula espinal, de nervos periféricos e, em escala menor, do cerebelo, os sinais iniciais são predominantemente de ataxia envolvendo a marcha e a função dos membros (tratos

espinocerebelares) e de fraqueza muscular, seguidos de perda progressiva dos reflexos musculares extensores nos joelhos e nos tornozelos, contrastando com a espasticidade e as respostas plantares extensoras (tratos piramidais). Além disso, há a diminuição progressiva da propriocepção e da sensação vibratória (colunas posteriores). Com a progressão constante da disfunção da marcha e dos membros inferiores e as deformidades dos pés, ou seja, equinovaro, pé cavo e artelhos em garra, a dependência da cadeira de rodas se dá já 10 anos após o início.

É típica a disartria progressiva. Há uma função visual e auditiva anormal, especialmente em estágios mais avançados. Uma função oculomotora anormal é bastante comum; a atrofia óptica ocorre em 25% dos pacientes. Embora a função cognitiva no geral não seja afetada, a velocidade do processamento de informações é com frequência reduzida, com dificuldade crescente no raciocínio complexo. A escoliose está presente em praticamente todos os indivíduos, tornando necessária uma vigilância constante quanto à progressão, órteses para retardar a evolução e a intervenção cirúrgica em até 20% dos casos.

O envolvimento sistêmico também é proeminente, sob a forma de miocardiopatia e de defeitos progressivos da condução cardíaca (arritmia e bloqueio cardíaco), constituindo a causa mais comum de morte. Além disso, em pelo menos um terço dos pacientes há diabetes melito e intolerância à glicose, tornando necessário o monitoramento da glicose.

A avaliação da função neurológica envolve a aquisição de neuroimagens, eletrofisiologia clínica (eletromiografia - EMG), avaliação radiológica quanto à escoliose e teste quanto à função visual e audiométrica. A aquisição de imagens por ressonância magnética (RM) dos hemisférios encefálicos se mostra normal, mas a atrofia da medula espinal, do tronco encefálico e do cerebelo é progressiva. A velocidade de condução nervosa motora geralmente se mostra normal, mas os estudos nervosos sensitivos revelam redução ou ausência de função. O eletrocardiograma (ECG) é recomendado ao diagnóstico e anualmente daí em diante e a ecocardiografia é recomendada ao se evidenciar a miocardiopatia.

A AFRD tem uma incidência em populações indo-europeias de aproximadamente 1:50.000, embora tenham sido descritos isolados em frequência de 1:25.000. Foram relatadas frequências mais baixas em índios

norte-americanos e em residentes da África Subsaariana e do Sudeste da Ásia.

Os limites normais de variação das repetições GAA no gene *FXN* vão de 5 a 33, com mais de 80% dos indivíduos tendo menos de 12 repetições. Os indivíduos afetados têm pelo menos 70 repetições GAA, porém já foram descritas expansões de até 1.700. O comprimento das repetições é mais comumente de 600 a 1.200. A faixa intermediária é considerada como uma pré-mutação, embora a porcentagem dos indivíduos afetados seja inferior a 1%. Nos 25% dos casos com início retardado da AFRD, a expansão GAA é geralmente menor (100 a 600 repetições), mas fatores, tais como constituição genética e influências ambientais, são variáveis importantes. A AFRD se deve à expansão anormal (comprimentos iguais ou diferentes) em ambos os alelos de *FXN* em aproximadamente 98% dos casos. Os demais casos constituem indivíduos com uma expansão anormal em um alelo e uma mutação pontual ou uma deleção inativando o gene no outro alelo. Não foi descrito nenhum indivíduo não apresentando uma expansão em pelo menos um dos alelos de *FXN*.

O diagnóstico da AFRD depende da avaliação de *FXN* no sangue por uma metodologia de sequenciamento do ácido desoxirribonucleico (DNA) capaz de detectar a expansão de GAA e da avaliação direta de mutações desativantes de regiões não expandidas quanto à pequena percentagem de indivíduos apresentando uma mutação pontual ou uma deleção. A detecção dos portadores e o diagnóstico pré-natal são recomendados em indivíduos em uma família com uma expansão reconhecidamente produtora da doença. A frataxina é uma proteína relativamente pequena (210 aminoácidos), que é prevalente na membrana mitocondrial interna. Necessária na formação dos aglomerados ferro-enxofre que ocorrem nos complexos da cadeia respiratória I a III e na aconitase, a deficiência de frataxina acarreta uma função mitocondrial defeituosa, aumento do ferro mitocondrial livre e produção anormal de energia na medula espinal e em músculos esqueléticos e no músculo cardíaco. O diagnóstico diferencial inclui neuropatias periféricas (Charcot-Marie-Tooth), ataxia espinocerebelar, ataxia telagiectasia, abetalipoproteinemia, mutações do DNA mitocondrial (epilepsia mioclônica com fibras vermelhas rotas [MERF]) e deficiência de hexosaminidase de início tardio.

De modo geral, a sobrevivência é significativamente encurtada na AFRD, com uma longevidade média de 30 a 40 anos após o início. Embora não haja atualmente nenhuma cura, estão sendo investigados alguns agentes farmacológicos. Não se dispõe no momento atual de uma terapia genética específica.

OceanofPDF.com

SEÇÃO 9

Circulação cerebrovascular e AVE

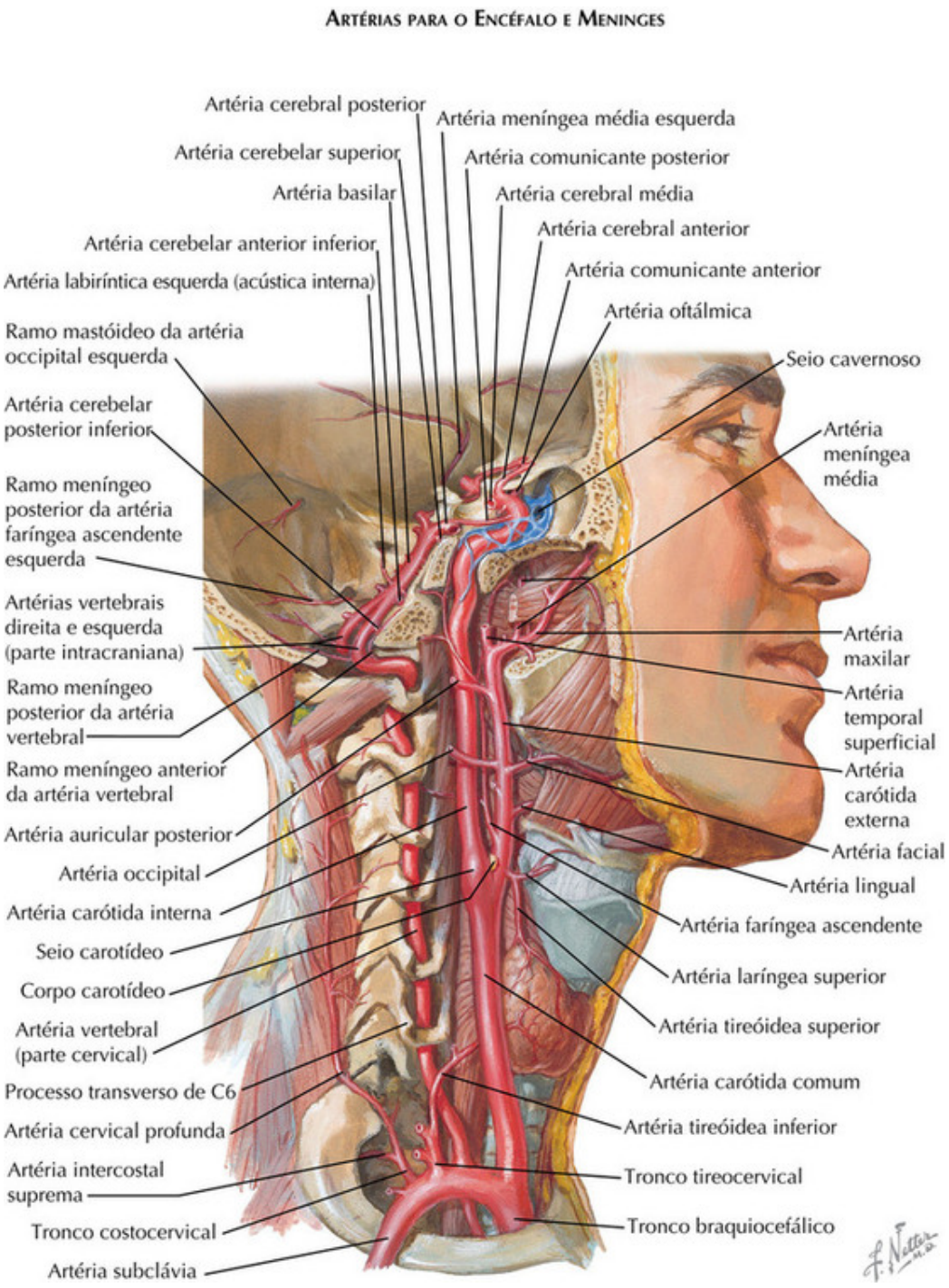

FIGURA 9-1

Avaliação e Abordagem ao Paciente com AVE

Suprimento arterial do encéfalo e meninges

Avaliação e Segmentos Cervicais

O encéfalo e as meninges são supridos por ramos que se originam a partir da aorta. O tronco braquiocefálico (ou artéria inominada) se divide por trás da articulação esternoclavicular direita em artéria carótida comum direita (CCD) e em artéria subclávia direita, que irriga o braço. Os próximos ramos aórticos são a artéria carótida comum esquerda e a artéria subclávia esquerda, surgindo diretamente a partir do arco aórtico. As artérias vertebrais são ramos precoces das artérias subclávias de cada lado. As artérias carótidas comuns se bifurcam no pescoço geralmente em frente à borda superior da cartilagem tireoide, mais frequentemente no nível do corpo da quarta vértebra cervical, em artérias carótidas internas, que são retas (extensões de cerca de 180 graus da artéria carótida comum) e artérias carótidas externas (ACE), que cursam mais anterior e lateralmente e fornecem ramos para a face e suas estruturas.

Artéria Carótida Interna

As artérias carótidas internas (ACIs) ascendem verticalmente no pescoço, posterior e ligeiramente medial à artéria carótida externa. Estas artérias estão posicionadas medialmente ao músculo esternocleidomastóideo e deslocam-se atrás dos pilares fauciais da faringe até que elas atinjam o canal carotídeo na base do crânio. Elas não têm ramos no pescoço. Na base do crânio, as artérias carótidas situam-se adjacentes ao 9º e 12º nervos cranianos, que saem do crânio através do forame jugular e hipoglosso. As artérias então entram no crânio através do canal carotídeo dentro do osso petroso e formam uma curva em forma de S. A porção das artérias carótidas internas dentro desta curva é chamada de sifão carotídeo. Há três divisões das artérias carótidas internas dentro do sifão: porção intrapetrosa, porção intracavernosa dentro do seio cavernoso e porção supraclinoidal.

Ramos

Dois ramos surgem do segmento petroso: a artéria caroticotimpânica supre a cavidade timpânica, e a artéria do canal pterigoide (artéria vidiana) supre

a faringe e a cavidade timpânica. O segmento cavernoso libera o tronco meningo-hipofisário fornecendo ramos para a glândula pituitária e meninges e a artéria meníngea anterior. No seio cavernoso, a artéria carótida interna está em estreita relação com os nervos que controlam o movimento dos olhos (III, IV e VI), as divisões oftálmicas e divisões maxilares do V. Logo após deixar o seio cavernoso, medial ao processo clinoideo anterior, a artéria carótida interna emite a artéria oftálmica. A artéria oftálmica passa através do canal óptico na órbita logo abaixo e lateral ao nervo óptico.

As artérias carótidas internas penetram a dura-máter formando o segmento supraclinóideo. Elas sobem ligeiramente posterior e lateralmente, passando entre os nervos oculomotor e óptico. Os ramos da região supraclinóidea proximal são a corióidea anterior, hipofisária superior e artérias comunicantes posteriores que surgem e cursam posteriormente. O término das artérias carótidas internas intracranianas (chamado de porção T devido à sua forma) é a bifurcação em artérias cerebrais anteriores, que cursam medialmente, e em artérias cerebrais médias, que cursam lateralmente.

Artéria Vertebral Extracraniana

Segmentos

O primeiro ramo de cada artéria subclávia é a artéria vertebral (AV). Os troncos tireocervical e costocervical se originam das artérias subclávias logo depois da artéria vertebral e podem servir como canais colaterais quando a artéria vertebral torna-se obstruída. As artérias vertebrais cursam para cima e para trás durante o seu primeiro segmento (V1) até que elas entram no forame transverso da sexta ou quinta vértebra cervical. Em seguida, a artéria ascende como o segundo segmento (V2), que cursa dentro do forame intervertebral, saindo do processo transverso do atlas. O terceiro segmento (V3) passa posterior e inferiormente ao processo articular do atlas; que situa-se em um sulco da superfície superior do arco posterior do atlas, atrás do atlas, antes de perfurar a dura-máter, para se introduzir no forame magno. A porção intracraniana (V4) termina na junção bulbopontina, onde as duas AVs se unem para formar a artéria basilar.

Ramos

A porção cervical das artérias vertebrais dá origem a muitos ramos musculares e radiculares espinais. Os ramos espinais passam pelo forame intervertebral e entram no canal cervical para suprir a porção cervical da medula espinal, o periósteo e corpos de vértebras cervicais. Uma artéria meníngea menor anteriormente e maior posteriormente se origina dos segmentos extracraniais distais (V2, V3). As artérias vertebrais intracraniais emitem as artérias espinais posterior e anterior, artérias penetrantes para o bulbo e as grandes artérias cerebelares posteriores inferiores.

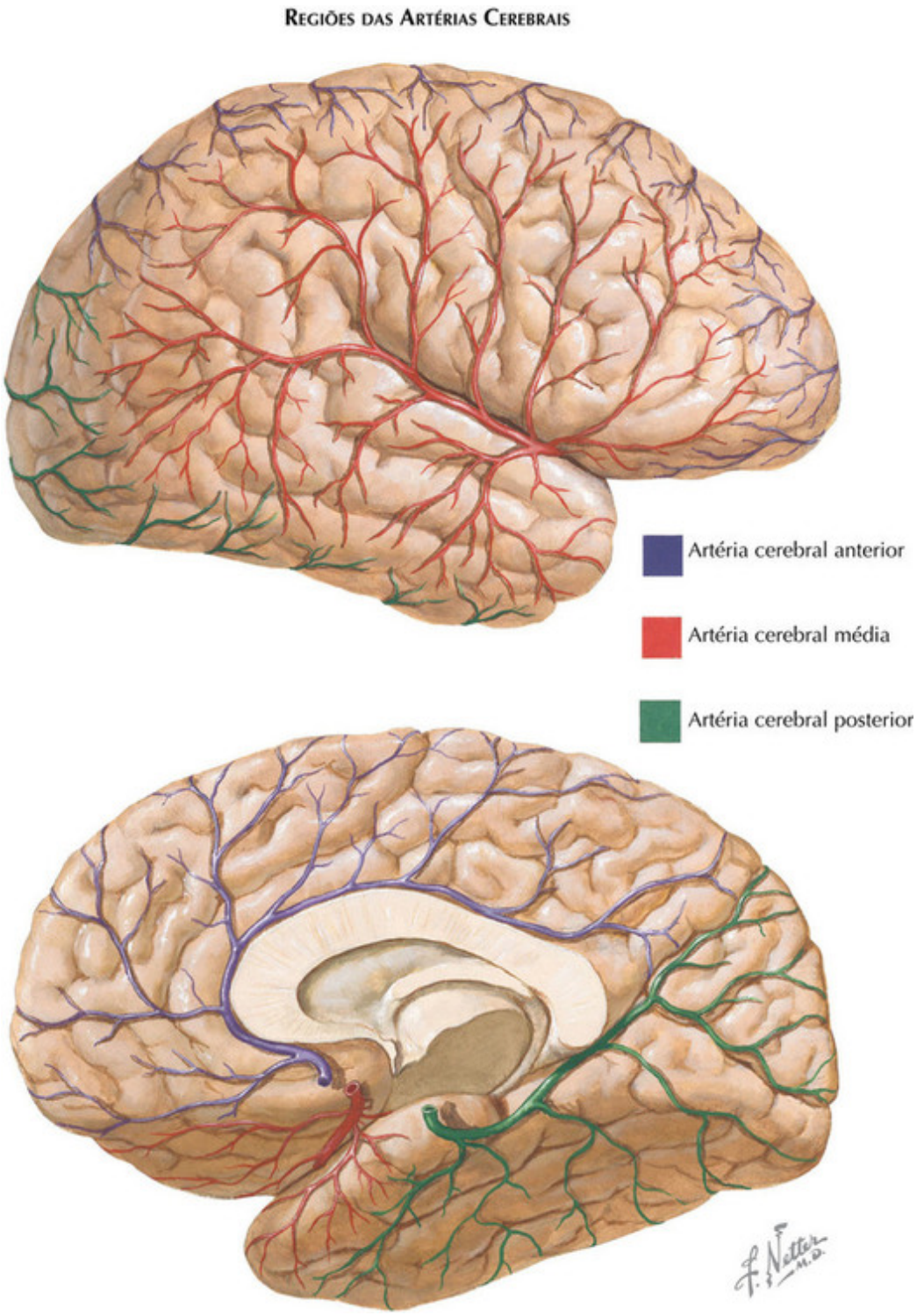

FIGURA 9-2

Artéria Carótida Externa

As artérias carótidas externas emitem muitos ramos que suprem estruturas dentro da face e do pescoço. Elas se estendem desde a borda superior da cartilagem tireoide ao colo da mandíbula, onde se dividem em artérias temporal e maxilar. Há oito ramos principais. As artérias tireóideas superior, lingual e facial surgem a partir da face anterior das ACEs e cursam medialmente. As artérias occipital e auricular posterior surgem a partir da face posterior da artéria. Os ramos das artérias temporal e maxilar surgem por trás do colo da mandíbula. Há ramos temporais profundos e superficiais da artéria temporal.

As ACEs têm dois ramos que suprem a face e podem fornecer fluxo sanguíneo colateral para o sistema da ACI: as artérias faciais que cursam ao longo do queixo em direção à ponte nasal, onde elas são denominadas artérias angulares e as artérias pré-auriculares que terminam como as artérias superficiais temporais. A artéria maxilar interna e o ramo ascendente faríngeo das ACEs também podem contribuir para a circulação colateral quando uma ACI oclui. As artérias maxilares internas liberam os ramos da artéria meníngea média, que penetram no crânio através do forame espinhoso. Outra fonte importante para a face envolve o ramo frontal e o supratroclear que se originam das artérias oftálmicas que abastecem a fronte medialmente acima da sobrancelha. Quando uma ACI oclui, estes ramos da ACE podem ser importantes fontes de sangue colateral.

Origens Anômalas

A artéria carótida comum direita e a artéria subclávia direita podem surgir como ramos separados diretamente do arco aórtico. A artéria vertebral direita pode surgir diretamente a partir do tronco braquiocefálico, em vez da artéria subclávia direita. A artéria vertebral esquerda também pode surgir do tronco braquiocefálico. A artéria subclávia direita pode surgir a partir do arco aórtico, distal à artéria subclávia esquerda, neste caso ela então atravessa para o lado direito. Às vezes, a artéria carótida comum esquerda e a artéria subclávia esquerda surgem a partir de um tronco comum (braquiocefálico esquerdo). Raramente, uma AV pode surgir de uma artéria carótida comum.

Artérias Supratentoriais para o Encéfalo

A circulação da carótida interna (anterior) supre a porção anterior e maior parte das porções laterais dos hemisférios encefálicos, enquanto a circulação vertebrobasilar (posterior) supre o tronco encefálico, o cerebelo e a porção posterior dos hemisférios encefálicos. Cerca de 40% do fluxo sanguíneo encefálico vem através de cada artéria carótida interna, enquanto 20% fluem através do sistema arterial vertebrobasilar.

Círculo Arterioso da Base do Encéfalo ou Círculo de Willis

Esta anastomose na base do encéfalo (mais um hexágono do que um círculo) serve para conectar as principais artérias das circulações anterior e posterior e as artérias de ambos os lados. As porções horizontais dos ramos arteriais encefálicos anteriores das artérias carótidas internas são conectadas à artéria comunicante anterior, formando a porção anterior do círculo. Os ramos das artérias comunicantes posteriores das artérias carótidas internas de cada lado se conectam aos ramos arteriais encefálicos posteriores da artéria basilar, formando as porções posterior e laterais do “círculo”.

As artérias hipofisárias superiores surgem como os primeiros ramos da porção supraclinóidea das artérias carótidas internas, liberando ramos para o quiasma óptico e participando de uma anastomose que abastece a glândula pituitária, que é composta por ramos arteriais de cada lado e ramos do tronco meningo-hipofisário direito e esquerdo.

A artéria comunicante posterior (cerca de 1,5 cm de comprimento) prossegue posterior e medialmente para se juntar às artérias cerebrais posteriores de cada lado cerca de 1 cm a partir da sua origem a partir da artéria basilar. Pequenos ramos alimentam o trato óptico e a porção posterior do quiasma óptico, hipotálamo posterior e as paredes do terceiro ventrículo. A artéria tálamo-tuberal (polar) surge mais frequentemente a partir do terço médio da artéria comunicante posterior, mas também pode surgir a partir do segmento proximal da artéria cerebral posterior. A artéria polar supre as porções anteromedial e anterolateral do tálamo.

Artéria Basilar

A artéria basilar é formada pela união de duas artérias vertebrais intracranianas na junção bulbopontina. Ela cursa rostralmente em um sulco situado na superfície anterior da ponte, onde está localizada dentro da cisterna pré-pontino, atrás do clivo. O segmento distal entra na cisterna interpeduncular, onde é frequentemente separado a partir da superfície basal do tronco encefálico. A porção distal da artéria situa-se entre os pedúnculos encefálicos e termina na junção ponto mesencefálica, logo após passar entre os dois nervos oculomotores, dividindo-se em duas artérias cerebrais posteriores. A artéria basilar é muitas vezes curva e tortuosa, e pode desviar-se da linha média. A artéria basilar mede cerca de 33 cm de comprimento e o diâmetro geralmente situa-se entre 4 e 4,5 mm. Os principais ramos da artéria são as artérias cerebelar anterior inferior e cerebelar superior, artérias paramedianas, que penetram diretamente na ponte e artérias circunferenciais curtas, que cursam em torno da ponte e emitem artérias penetrantes laterais basais e laterais tegmentares.

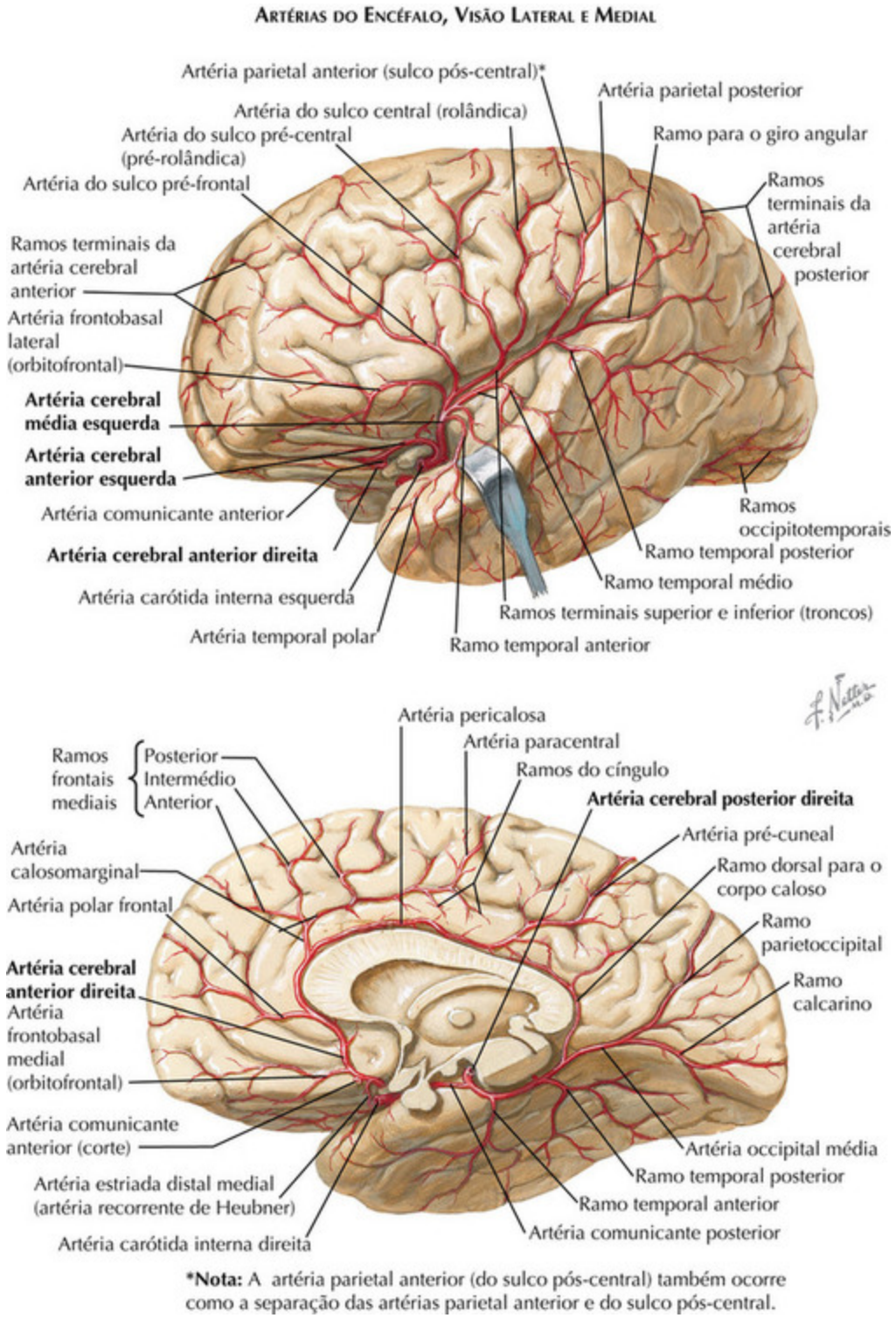

FIGURA 9-3

Artérias Cerebrais Posteriores

As artérias cerebrais posteriores se originam a partir da bifurcação terminal da artéria basilar rostral, ao terceiro nervo craniano e então rodeiam o mesencéfalo acima do nível do tentório do cerebelo. Conforme as artérias cerebrais posteriores cursam a superfície dorsal do mesencéfalo, elas se dividem em ramos corticais. As artérias estão divididas em segmentos peduncular, ambiente e quadrigeminal, chamados assim após as cisternas as quais eles passam. A porção proximal das artérias, antes do ramo da artéria comunicante posterior, é chamada de artéria pré-comunicante, segmento P1 ou artéria mesencefálica.

Ramos que suprem o mesencéfalo e o tálamo surgem a partir dos segmentos peduncular proximal e ambiente. *As artérias mesencefálicas paramedianas* surgem a partir dos primeiros 3 a 7 mm das artérias. As artérias talâmicas-subtalâmicas (também chamadas de *tálamo perfurantes*) surgem também proximalmente abastecendo as porções paramedianas do tálamo posteromedial. As *artérias corióideas posteriores mediais* também surgem proximalmente a partir dos segmentos pedunculares e suprem a lâmina quadrigêmina no mesencéfalo e o plexo corioide do terceiro ventrículo. Mais distalmente, as *artérias peduncular perfurante e talamogeniculada* se originam a partir dos segmentos na cisterna ambiente. Estes suprem o mesencéfalo basolateral e o tálamo anterolateral, respectivamente. Cada um é composto por um leque de artérias paralelas. Adiante em seu curso, após as artérias cerebrais posteriores haverem circulado o mesencéfalo, surgem os ramos *corioides posteriores laterais* que irão suprir o corpo geniculado lateral, o pulvinar e o tálamo dorsal, assim como o plexo corioide dos cornos temporais dos ventrículos laterais. Há quatro principais ramos corticais das artérias cerebrais posteriores: as artérias temporal anterior, temporal posterior, parietoccipital e artérias calcarinas. As artérias *temporais posteriores* surgem primeiro a partir dos segmentos na cisterna ambiente, geralmente como troncos arteriais únicos ou como várias ramificações para abastecer a porção inferior do lobo temporal. As artérias *temporais posteriores* cursam posteriormente nos lobos inferior parietal e occipital. As artérias *parietoccipital e calcarina* são mais variáveis, geralmente originando-se independentemente a partir dos segmentos na cisterna ambiente e suprindo os lobos occipital e parietal inferior medial. As artérias *pericalosas posteriores* que circundam a porção posterior do corpo caloso para fazer anastomoses com os ramos da artéria

pericalosa anterior das artérias cerebrais anteriores, geralmente surgem a partir das artérias parietoccipitais dentro das cisternas quadrigeminais.

Artérias Oftálmica, Corióidea Anterior e Comunicante Posterior

As *artérias corioideas anteriores* são artérias relativamente pequenas que se originam a partir das artérias carótidas internas após as origens das artérias comunicante posterior e oftálmica. A *artéria oftálmica* se projeta anteriormente na parte de trás da órbita, enquanto as artérias *corióidea anterior* e *comunicante posterior* se projetam posteriormente a partir da artéria carótida interna. As artérias *corioideas anteriores* cursam posterior e lateralmente, correndo ao longo do trato óptico. Elas primeiro emitem ramos das artérias penetrantes para o globo pálido e ramo posterior da cápsula interna e então emitem os ramos que cursam lateralmente ao lobo temporal medial e ramos que cursam medialmente para suprir uma porção do mesencéfalo e do tálamo. As artérias corioideas anteriores terminam no corpo geniculado lateral, onde elas se unem com os ramos da artéria corioide posterior lateral das artérias cerebrais posteriores e no plexo corioideo do ventrículo lateral, próximo aos cornos temporais.

Artérias Cerebrais Anteriores

As *artérias cerebrais anteriores* são os menores dos dois ramos terminais das artérias carótidas internas. Elas cursam medialmente até que atinjam as fissuras longitudinais e então correm posteriormente sobre o corpo caloso. A primeira porção da ACA é, algumas vezes, hipoplástica de um lado; neste caso, a ACA do outro lado supre ambos os lobos frontais mediais. A artéria *comunicante anterior* conecta as artérias cerebrais anteriores direita e esquerda e proporciona circulação colateral potencial da circulação anterior do lado oposto.

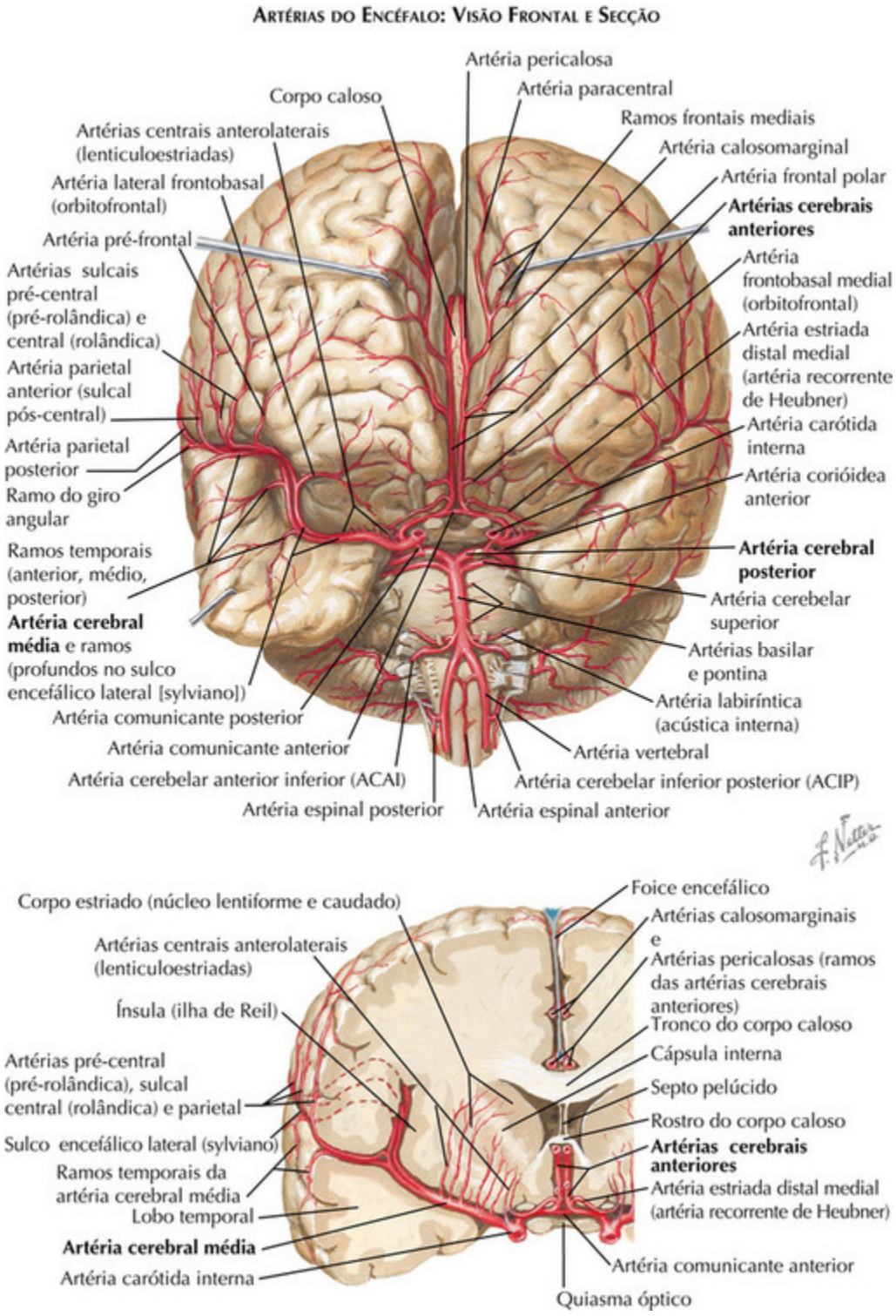

FIGURA 9-4

O segmento horizontal da artéria cerebral anterior dá origem a múltiplas ramificações. Algumas cursam inferiormente para suprir a superfície

superior dos nervos ópticos e do quiasma óptico. Ramos dorsalmente direcionados penetram a superfície cerebral orbital para suprir o hipotálamo anterior, o septo pelúcido, a parte medial da comissura anterior, as colunas do fórnice e as estruturas do lobo frontal basal (chamadas de substância perfurada anterior ou substância inominada). O maior ramo do segmento horizontal é chamado de *artéria recorrente de Heubner*. Ela surge mais frequentemente a partir da arté-ria cerebral anterior perto da sua junção com a artéria comunicante anterior. Na maioria das vezes, a "artéria de Heubner" é um grupo de pequenas artérias paralelas em vez de um vaso único. Elas suprem a porção anteromedial do núcleo caudado e a porção inferior anterior do ramo anterior da cápsula interna.

As porções inter-hemisféricas proximais das artérias encefálicas anteriores têm ramos orbitofrontais mediais que viajam anteriormente ao longo do giro reto para vascularizarr a parte medial dos giros orbitais e os bulbos e tratos olfativos e ramos das artérias frontopolares para os giros frontais superiores. A artéria cerebral anterior então passa em torno do joelho do corpo caloso e nesta localização geral, divide-se em ramos calosomarginal e pericaloso. A artéria *calosomarginal* passa sobre o giro do cíngulo para cursar posteriormente dentro do sulco do cíngulo. Ela fornece ramos anterior, médio e posterior para os lobos frontais mediais. A artéria *pericalosa* cursa posteriormente, abaixo e em paralelo a artéria calosomarginal, em um sulco entre o corpo caloso e o giro do cíngulo. Ela fornece ramos para os lóbulos parietal superior medial e pré-cuneal. A artéria pericalosa faz anastomose com o ramo pericaloso da artéria cerebral posterior variável, geralmente perto do esplênio do corpo caloso.

Artérias Cerebrais Médias

As *artérias cerebrais médias* surgem a partir da bifurcação da artéria carótida interna logo lateral ao quiasma óptico. A porção do "tronco principal" das artérias (M1) cursa horizontalmente em uma direção lateral para entrar no sulco sylviano. Três a seis artérias lenticuloestriadas mediais e laterais surgem do tronco principal da artéria cerebral média e penetram a substância perfurada anterior para suprir o núcleo da base e as porções profundas dos hemisférios encefálicos. As artérias *lenticuloestriadas mediais* suprem a porção exterior do globo pálido e as partes mediais do

núcleo caudado e do putâmen. As artérias *lenticuloestriadas laterais* suprem a porção lateral do núcleo caudado, do putâmen, o ramo anterior e o joelho da cápsula interna e a coroa radiada adjacente. Os ramos temporal anterior e frontopolar surgem a partir do tronco principal da artéria cerebral média após as origens lenticuloestriadas.

Conforme elas se aproximam dos sulcos sylvianos, as artérias cerebrais médias dividem-se em grandes divisões superior e inferior (atribuídas como porções M2). A divisão superior supre as porções laterais dos hemisférios encefálicos acima dos sulcos sylvianos, e a divisão inferior supre o lobo parietal inferior e lobo temporal abaixo dos sulcos sylvianos. Estas divisões principais dobram para cima ao redor da porção inferior da ínsula de Reil para continuar para cima e para trás na parte mais profunda da fissura sylviana entre a superfície exterior da ínsula e a superfície medial do lobo temporal. A divisão superior da artéria cerebral média tem ramos orbitofrontal lateral, frontal ascendente, rolândico e parietal anterior e posterior. Quando o tronco principal da artéria cerebral média é curto, os ramos lenticuloestriados podem surgir a partir da porção proximal da divisão superior. A divisão inferior fornece ramos temporal posterior e angular para suprir as porções laterais dos hemisférios encefálicos abaixo dos sulcos sylvianos.

Artérias Meníngeas

As artérias e veias meníngeas estão localizadas ao longo da porção posterior da dura-máter sulcando a tábua interna do crânio. Elas suprem a dura-máter, as estruturas ósseas adjacentes, e formam anastomoses em ambos os lados do crânio e com as artérias cerebrais. As suas principais importâncias clínicas são: (1) lesões no crânio, especialmente fraturas, podem cortar as artérias meníngeas, levando a hemorragias epidurais que requerem drenagem urgente; (2) meningiomas são muitas vezes alimentados por artérias meníngeas. O contraste para opacificação das artérias meníngeas é muitas vezes diagnóstico na confirmação de que as lesões sejam meningiomas e o bloqueio intervencional destas artérias de alimentação pode levar à diminuição de um meningioma.

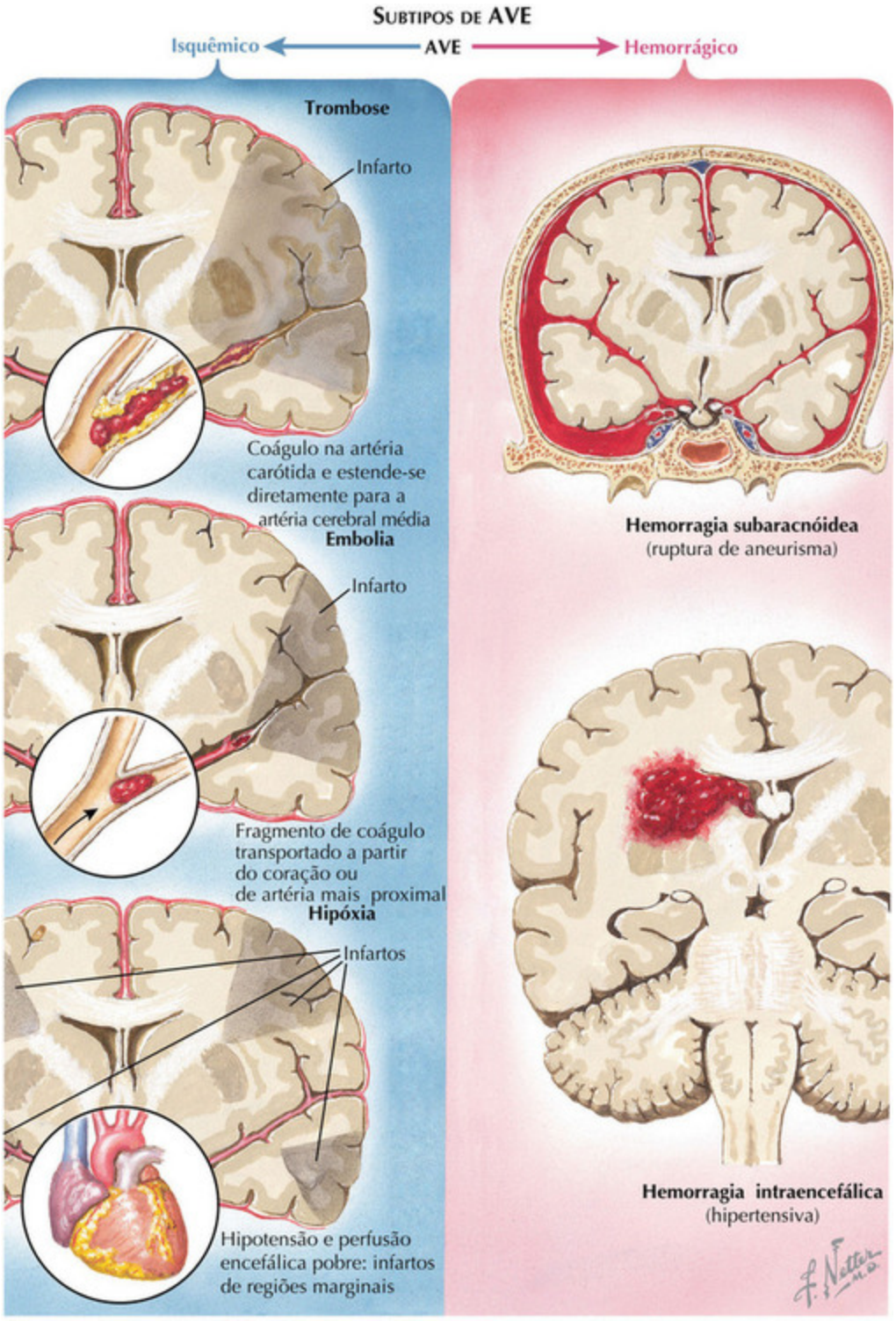

FIGURA 9-5

A *artéria meníngea média*, proveniente do sistema carotídeo externo, através da artéria maxilar, é a maior das artérias das meninges. Ela fornece

o maior suprimento sanguíneo para a dura-máter e surge a partir da artéria maxilar e ascende imediatamente lateral ao músculo pterigóideo externo, para entrar na calvária através do forame espinhoso. A artéria meníngea média dirige-se para frente e lateralmente, através do assoalho da fossa craniana média dividindo-se em dois ramos abaixo do ptério. O *ramo frontal (anterior)* sobe através da asa maior do osso esfenoide e da escama do osso parietal, formando um sulco na tábua interna da calota e então divide-se em dois ramos que suprem a superfície externa da dura-máter a partir da convexidade frontoparietal até o vértex e tanto quanto posterior ao occipital. O *ramo parietal (posterior)* menor se curva para trás sobre a região temporal para vascularizar a parte posterior da dura-máter.

A *artéria meníngea acessória* também pode surgir a partir da artéria maxilar ou a partir da artéria meníngea média. Ela sobe através do forame oval para suprir o gânglio trigeminal e a dura-máter adjacente dentro da fossa craniana média.

O osso e a dura-máter da fossa posterior são supridos por (1) *ramos meníngeos da artéria faríngea ascendente*, que passam através do forame jugular, forame lácero e canal do hipoglosso; (2) *ramos meníngeos da artéria occipital*, que passam através do forame jugular e do canal condilar; e (3) o *ramo mastóideo* menor da artéria occipital, que passa através do forame mastóideo.

Ramos do Sistema Carotídeo Interno

O tronco meningo-hipofisário tem três ramos principais. O *ramo tentorial* entra na tenda do cerebelo no ápice do osso petroso, suprindo a margem livre anterolateral da incisura tentorial e a base do tentório próxima à fixação ao osso petroso. O *ramo dorsal* supre a dura-máter da sela dorsal e do clivo, enviando pequenas ramificações para abastecer a dura-máter ao redor do canal auditivo interno. A *artéria para a porção inferior do seio cavernoso* se origina a partir da face lateral do segmento cavernoso da artéria carótida interna.

Uma *artéria meníngea anterior* surge a partir da face anterior da artéria carótida cavernosa e passa sobre a parte superior da asa do esfenoide para suprir a dura-máter do assoalho da fossa anterior.

À medida que a *artéria oftálmica* passa medialmente e acima do nervo óptico, ela origina o *ramo lacrimal*. A *artéria meníngea* recorrente surge a partir deste ramo e passa através da fissura orbital superior para suprir a dura-máter da parede anterior da fossa cranial média.

A *artéria oftálmica* também fornece vários ramos etmoidais. A *artéria etmoidal posterior* deixa a órbita para suprir as células aéreas etmoidais posteriores, a dura-máter do plano esfenoidal e a metade posterior da lâmina crivosa. A *artéria etmoidal anterior* passa através do canal etmoidal anterior para suprir a mucosa das células aéreas etmoidais médias e anteriores e o seio frontal. Em seguida, entra na cavidade craniana, onde emite um *ramo meníngeo anterior* para a convexidade da dura-máter e parte anterior da foice encefálico.

Ramos da Artéria Vertebral

Os ramos meníngeos entram no crânio através do forame magno. O *ramo meníngeo anterior* se origina a partir da parte distal do segundo segmento da artéria vertebral logo antes da sua curva lateral no nível do atlas. Ela ascende e passa anteromedialmente para suprir a dura-máter na margem anterior do forame magno. O *ramo meníngeo posterior* surge a partir do terceiro segmento da artéria vertebral entre o atlas e o forame magno. Ela passa entre a dura-máter e o crânio, suprindo a borda posterior do forame magno, a foice do cerebelo e a porção posteromedial da dura-máter da fossa posterior.

Tipos de AVE

AVEs são divididos em duas grandes categorias: hemorragia e isquemia. A *hemorragia* se refere ao sangramento dentro do crânio, no encéfalo ou de líquido cerebroespinal ou membranas que envolvem o encéfalo. A *isquemia* encefálica se refere ao fluxo sanguíneo insuficiente. A hemorragia e a isquemia são opostos polares. A hemorragia é caracterizada por excesso de sangue dentro do crânio e, na isquemia, não há fornecimento suficiente de sangue para permitir a continuação do funcionamento normal eficaz do tecido encefálico. A isquemia encefálica é muito mais comum do que a hemorragia. Cerca de quatro quintos dos AVEs são isquêmicos.

Hemorragia

As quatro denominações de hemorragia são nomeadas pelas suas localizações. Hemorragias dentro do tecido encefálico (dentro da pia-máter) são chamadas de *hemorragias intracerebrais*; aquelas entre a pia-máter e a aracnoide são rotuladas de *hemorragias subaracnóideas*. As hemorragias no exterior da aracnoide, mas dentro da dura-máter, são chamadas de *hemorragias subdurais*. E hemorragias fora da dura-máter, mas dentro do crânio, são chamadas de *hemorragias epidurais*. Os diferentes locais de sangramento têm causas diferentes.



FIGURA 9-6

As hemorragias intraencefálicas se desenvolvem gradualmente e estão localizadas entre os tecidos normais do encéfalo. O sangramento é devido à

ruptura de pequenos vasos sanguíneos, arteríolas e capilares dentro do tecido encefálico. O sangramento é, na maioria das vezes, devido à hipertensão não controlada. Os transtornos hemorrágicos, más formações vasculares e a fragilidade dos vasos sanguíneos, por exemplo, devido à infiltração com amiloide nas angiopatias amiloides encefálicas, são outras causas comuns. O sangue normalmente entra no encéfalo sob pressão e forma um *hematoma* localizado. O hematoma separa as estruturas normais encefálicas e interrompe as vias encefálicas. Os hematomas também exercem pressão sobre as regiões encefálicas adjacentes à coleção de sangue e pode lesar estes tecidos. Grandes hemorragias são muitas vezes fatais porque aumentam a pressão dentro do crânio comprimindo o tronco encefálico.

Hemorragias subaracnóideas são geralmente causadas por ruptura de um *aneurisma* que libera sangue instantaneamente no líquido cerebroespinal. A liberação repentina de sangue sob pressão arterial aumenta a pressão intracraniana causando intensa dor de cabeça de início súbito, muitas vezes com vômitos e muitas vezes com um lapso no funcionamento encefálico de modo que os pacientes podem arregalar os olhos, cair de joelhos, se tornar confusos ou incapazes de se lembrar. Os sintomas em pacientes com hemorragia subaracnoide se relacionam com anormalidades difusas da função encefálica porque normalmente não há sangramento em uma parte do encéfalo. Em contraste, nos pacientes com hemorragias intracerebrais, o hematoma é localizado e causa perda da função relacionada com a área danificada pela coleção de sangue local.

As hemorragias subdural e epidural são mais frequentemente causadas por traumas na cabeça que rompem vasos sanguíneos. Nas *hemorragias subdurais*, o sangramento é normalmente a partir de veias localizadas entre a aracnoide e a dura-máter. Em *hemorragias epidurais*, o sangramento resulta muitas vezes em rupturas de artérias das meninges. A ruptura é frequentemente causada por uma fratura de crânio. O sangramento arterial se desenvolve mais rapidamente que o sangramento venoso de modo que os sintomas se desenvolvem mais precocemente após o trauma da cabeça em pacientes com hemorragias epidurais. Em hemorragias subdurais, o sangramento pode ser lento de modo que os sintomas podem ser retardados por semanas após o trauma craniano.

Isquemia Encefálica

O fornecimento insuficiente de sangue no encéfalo é chamado isquemia. Quando a isquemia é prolongada ela leva à morte do tecido – *infarto*.

Há três grandes categorias diferentes de isquemia encefálica – *trombose, embolia e hipoperfusão sistêmica*; cada uma indica um mecanismo diferente de lesão vascular sanguínea ou razão para diminuição do fluxo sanguíneo. A diferença entre estes mecanismos é mais fácil de ser compreendida usando a analogia do encanamento de uma casa. Suponha que ao ligar a torneira do banheiro do segundo andar, não resulte em nenhum fluxo, ou ainda, resulte em água gotejando para fora. O mau funcionamento pode ser devido a um problema local, como o acúmulo de ferrugem na tubulação de fornecimento que desce. Isto é análogo à *trombose*, um termo utilizado para descrever um problema local que envolve o fornecimento de uma artéria para o encéfalo. A aterosclerose ou outra condição, muitas vezes estreita o lúmen arterial. Quando o lúmen se torna muito estreito, o fluxo sanguíneo é gravemente diminuído, causando estagnação localizada da coluna de sangue. Esta mudança no fluxo provoca a coagulação no sangue, resultando em oclusão arterial total. Este é um problema local em um cano; um encanador tentaria consertar o cano bloqueado danificado. Da mesma forma, os médicos tratam tentando abrir ou derivar uma artéria estenótica ou ocluída.

Em alternativa, o bloqueio do cano da pia do segundo piso pode ser devido a detritos do sistema de água que vieram a se depositar no cano em vez de um problema local que tenha começado no interior do cano. Uma artéria craniana ou do pescoço que supre o encéfalo pode se tornar bloqueada por trombos ou outras partículas que se rompem a partir de um local anterior. A fonte pode ser a partir do coração, da aorta, ou a partir de uma grande artéria no pescoço ou na cabeça localizada antes da artéria bloqueada, ao longo do mesmo trajeto circulatório. O processo de partículas se soltando e bloqueando artérias distantes é conhecido como *embolia*. A fonte do material é chamada de *local doador* e o vaso de destino é chamado de local receptor. O material é chamado de *êmbolo* e o processo é chamado de *embolia*. O tratamento da embolia pode envolver o desbloqueio da artéria ocluída e também a tentativa de evitar mais embolização.

Outra razão para o baixo fluxo na pia do segundo andar pode ser um problema geral com a caixa d'água, a bomba de água ou a pressão da água. Neste caso, o fluxo através de todas as tubulações da casa deve ser afetado. Abrir as torneiras em outras partes da casa vai revelar a natureza do problema. No corpo, este tipo de problema é chamado de *hipoperfusão sistêmica*. O desempenho cardíaco anormal pode levar à baixa pressão do sistema. Ritmos cardíacos anormalmente lentos ou rápidos, parada cardíaca e insuficiência do coração em bombear sangue adequadamente podem levar a diminuição da perfusão encefálica. A hipotensão e a hipoperfusão devido a uma quantidade insuficiente de líquido no compartimento vascular do corpo são outras causas. Hemorragia, desidratação e choque levam a perfusão encefálica inadequada. Isso seria semelhante a ter um baixo reservatório de água.

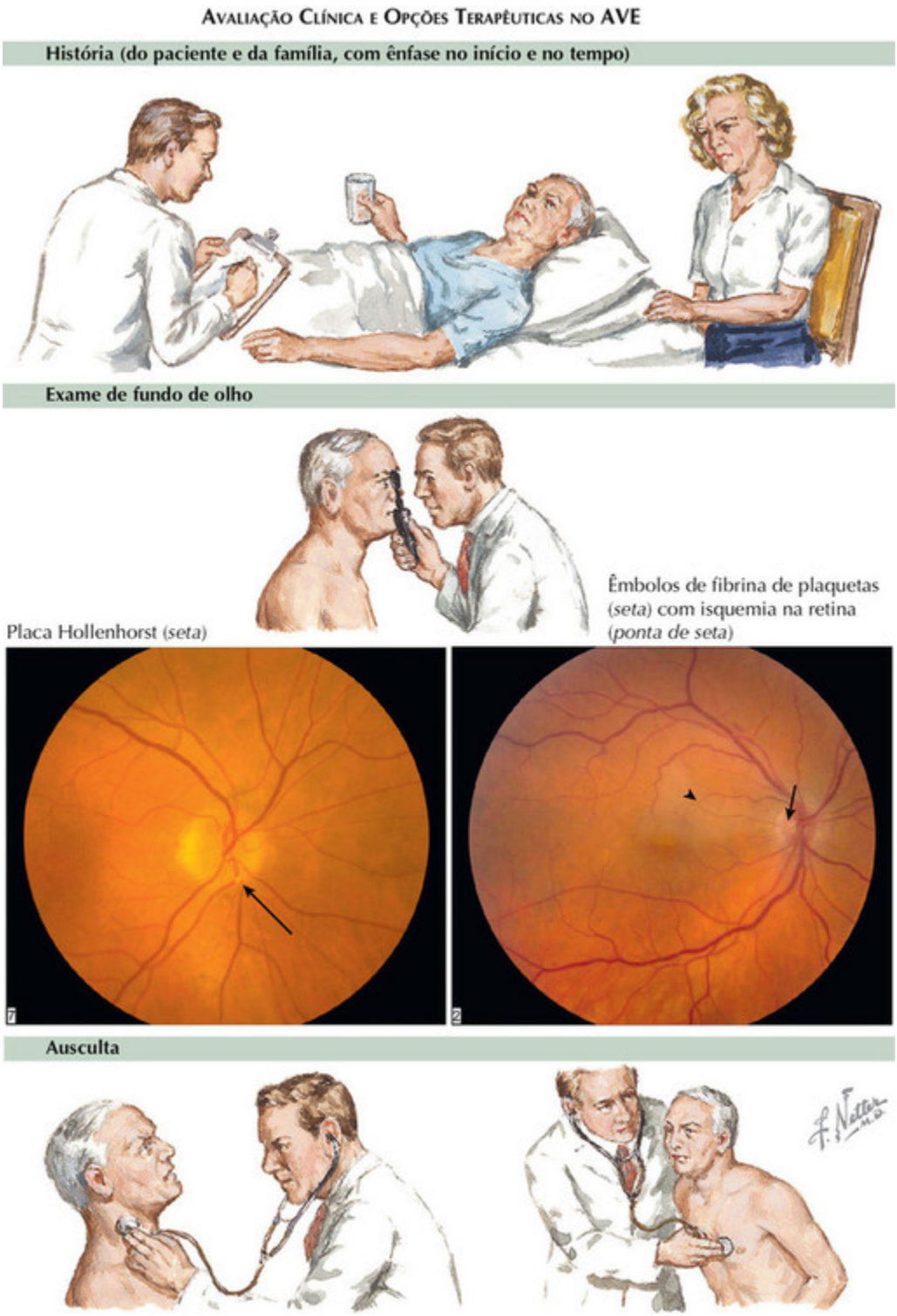

FIGURA 9-7

Em pacientes com embolia encefálica e trombose, uma artéria geralmente está bloqueada, causando disfunção da parte do encéfalo suprida por esta

artéria bloqueada. Isso provoca anormalidades *focais* na função encefálica, como afasia ou hemiparesia. Estas anormalidades são similares àquelas encontradas em pacientes com hematomas encefálicos locais. Em contraste, a hipoperfusão sistêmica conduz a mais anormalidades difusas, tais como tonturas, vertigens, confusão, déficit da visão e da audição e assim por diante. Os pacientes aparentam palidez e fraqueza geral. Estes sintomas são atribuíveis a uma redução generalizada no fluxo sanguíneo e não à perda da função em uma região local do encéfalo.

Tempo e Evolução

Em pacientes com hemorragia intracerebral, os sinais e sintomas se desenvolvem gradualmente ao longo de minutos ou horas. Melhoras e flutuações não ocorrem durante este tempo. Em uma hemorragia subaracnóidea aneurismática, os sintomas começam instantaneamente. Na isquemia, a gravidade da diminuição da perfusão, a habilidade da circulação colateral para acomodar os bloqueios e a vulnerabilidade das várias estruturas encefálicas variam muito. As artérias trazem oxigênio, açúcar e outros nutrientes necessários para a sobrevivência do encéfalo. A subperfusão pode ser temporária, resultando em um déficit focal que dura apenas alguns minutos; estes episódios são conhecidos como *ataques isquêmicos transitórios* (AITs). Algumas vezes a isquemia é suficiente para causar maior persistência dos sinais e sintomas, mas não é suficiente para causar infarto encefálico. O tecido encefálico fica *enfraquecido*, mas pode se recuperar se o fornecimento de nutrientes for restaurado rápido o suficiente. Em pacientes isquêmicos, o curso de tempo varia e pode flutuar com períodos de melhora, piora e estabilização.

Ataques isquêmicos transitórios são muito importantes de serem reconhecidos. Muitos estudos mostram que pacientes com AIT têm um alto risco para o AVE durante as horas e dias sucessivos. O AIT exige diagnóstico e administração da causa com urgência. Os AITs fornecem uma janela de oportunidades para os médicos intervirem antes que um AVE ocorra, e os AVEs acontecem frequentemente em pacientes que tiveram AITs. A maioria dos AITs é muito breve durando minutos e geralmente menos de uma hora. Recentes estudos de ressonância magnética (RM) em pacientes com AITs clínicos que não têm sinais ou sintomas residuais

mostram que muitos, na verdade, tiveram infartos cerebrais – AVEs. A distinção entre os AITs e os AVEs está desfocada e foi subestimada no passado. Muitos médicos agora preferem o termo *síndrome cerebrovascular sistêmica aguda*, que inclui tanto os AITs quanto os AVEs agudos. A conduta depende da natureza, localização e gravidade das causas cardiológicas, cerebrovasculares e hematológicas da isquemia encefálica. Encontrar a causa e o tratamento é muito mais importante do que a caracterização do curso e do tempo.

As estratégias terapêuticas se referem a quatro diferentes épocas de tempo. A *prevenção* envolve estratégias de identificação e controle de potenciais fatores de risco antes de o AVE ocorrer. As estratégias durante a isquemia aguda envolvem *reperfusão* da área isquêmica e *neuroproteção* (tornando a área isquêmica mais resistente ao infarto). Após o AVE, a recuperação e a *reabilitação* são indicadas.

Avaliação clínica e tratamento do AVE

A informação diagnóstica mais importante é adquirida a partir de uma história completa do paciente e muitas vezes de um colega ou ente querido, com subsequentes exames neurológicos e vasculares profundos. A história é direcionada a responder perguntas sobre o *que* (a causa da condição – a patologia e a fisiopatologia) e onde (localização encefálica e vascular). Os sinais e sintomas neurológicos e os exames vasculares fornecem informações *sobre* a questão do onde. O diagnóstico diferencial *da* questão "o que" depende da informação da história sobre (1) o tempo e a atividade no momento e antes do aparecimento dos sintomas; (2) o curso dos sintomas – transitório, gradualmente progressivo, remitente, flutuante e assim por diante; (3) as condições médicas e cirúrgicas passadas e presentes conhecidas, especialmente hipertensão, diabetes, doença cardíaca, tabagismo, consumo excessivo de álcool, uso de drogas, doença vascular periférica e obesidade; (4) AVEs passados; (5) a presença, natureza ou momento de quaisquer ataques isquêmicos transitórios; (6) dor de cabeça antes, durante e depois do início do curso do AVE e (7) a ocorrência de convulsão, vômitos ou alteração do nível de consciência.

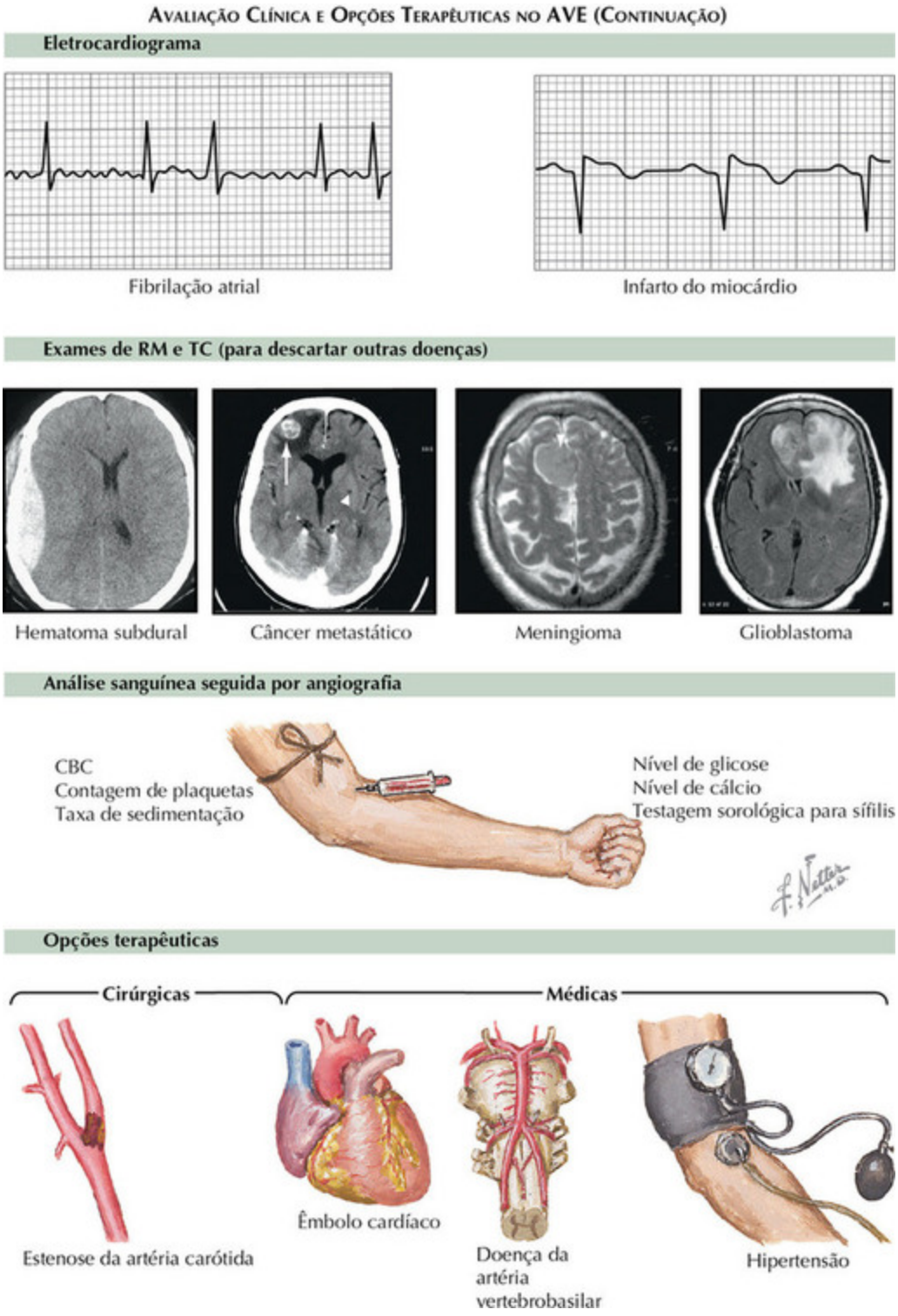

FIGURA 9-8

Todos os pacientes suspeitos de AVE requerem exame de sangue e de imagem encefálica e vascular. É obtido um hemograma completo (CBC)

incluindo contagem de plaquetas, ureia ou creatinina com taxa de filtração glomerular e tempo de protombina ou relação normalizada internacional (RNI). O encéfalo, as artérias que o suprem e as veias que o drenam podem ser refletidos tanto usando a tomografia computadorizada (TC) quanto a RM. As perguntas a serem respondidas pelo exame de imagem encefálica e vascular são: (1) é(são) a(s) lesão(ões) encefálica(s) causada(s) por isquemia ou hemorragia ou está relacionada com uma sintomatologia de AVE não vascular? (2) onde é(são) a(s) lesão(ões) cerebral(is) e qual(is) é(são) seu(s) tamanho(s), forma(s), extensão(ões), (3) qual é a natureza, a localização e a gravidade das lesões vasculares, e como as lesões vasculares e as anormalidades da perfusão encefálica se relacionam com as lesões encefálicas?

A TC está prontamente disponível na maioria dos hospitais e confiavelmente demonstra a presença ou ausência de hemorragia intraencefálica. Imediatamente após o início do sangramento, os hematomas intraencefálicos (HIEs) são vistos na TC como áreas bem circunscritas de alta densidade, com bordas suaves. O edema se desenvolve durante os primeiros dias e é visto como um aro escuro em torno o hematoma branco. O sangramento subaracnóideo é demonstrado por um sinal de alta densidade dentro do líquido cerebroespinal e cisternas encefálicas. Os primeiros sinais de infarto encefálico incluem obscurecimento da densidade dos núcleos da base, embaçamento da distinção entre a substância cinzenta do córtex encefálico e a substância branca adjacente e perda da definição do córtex insular. Mais tarde, o infarto aparece como uma lesão de baixa densidade. Anormalidades vasculares específicas incluem artérias hiperdensas indicando trombose ou fluxo lento e êmbolos calcificados dentro das artérias. Os sinais e infarto na TC são muitas vezes sutis, quando as imagens são tomadas várias horas após o início dos sintomas. A visualização das imagens em um computador com habilidade de variar o contraste ajuda a identificar anormalidades sutis e assimetrias.

As imagens de RM ponderadas por difusão (DWI) e as imagens por recuperação de inversão atenuada de fluidos (FLAIR) são particularmente úteis e sensíveis para a detecção de infartos encefálicos agudos. As áreas infartadas aparecem brilhantes no DWI e escuras nas imagens de coeficiente de difusão aparente (CDA). A localização, o padrão e a multiplicidade das lesões isquêmicas DWI ajudam a sugerir o mecanismo

causador mais provável do AVE. A positividade do DWI diminui durante os primeiros 7 a 10 dias após o início do AVE. As lesões vistas em imagens DWI (e confirmadas pelo CDA) geralmente, mas não sempre, correspondem a áreas de infarto. Os exames ponderados T2 mostram infartos estabelecidos como brilhantes. A RM também pode mostrar HIE precisamente, especialmente quando são executadas imagens gradiente-eco, ecoplanar e suscetibilidade-ponderada (T2*). Estas imagens ponderadas - T2* (suscetibilidade) podem também mostrar trombos dentro das artérias intracranianas e dos seios e veias da dura-máter.

A imagem vascular pode ser realizada utilizando TC (angiografia por TC– ATC) ou RM (angiografia por RM–ARM) ou utilizando ultrassom. As imagens de ATC e ARM podem ser obtidas simultaneamente com a respectiva imagem primária encefálica. A ATC requer infusão de contraste intravenoso. As artérias e veias intracranianas e do pescoço podem ser bem mostradas por qualquer uma das técnicas. O ultrassom Duplex que inclui uma imagem modo B combinada com uma análise de espectro Doppler pulsada pode mostrar com precisão lesões oclusivas dentro das artérias do pescoço. O ultrassom Doppler transcraniano (TCD) envolve insonação de artérias intracranianas através da mensuração das velocidades de fluxo sanguíneo usando uma sonda colocada na órbita, osso temporal e forame magno. Áreas de estreitamento ou oclusão podem ser detectadas; estas sondas também podem proporcionar um meio para monitorar materiais embólicos que passem sob elas. A angiografia digital com contraste mostra em mais detalhes as artérias intracranianas e do pescoço do que a ATC e a ARM e hoje é usado para identificar as lesões vasculares não mostradas por estas técnicas de rastreio; ela também é usada no momento de intervenções intravasculares, tais como oclusão por molas de aneurismas, implante de *stent* e extração de coágulo mecânico ou trombólise intra-arterial. Nos pacientes em quem os AVEs causam convulsões, a eletroencefalografia (EEG) pode ser útil.

O *tratamento* de pacientes com AVE agudo depende muito do tipo e da causa do AVE. Nos pacientes com hemorragia subaracnoide, os aneurismas e as más formações vasculares podem ser controladas por clipamento cirúrgico craniano ou oclusão por molas através de uma abordagem intervencionista intravenosa. A vasoconstrição que segue a hemorragia e a cirurgia também é alvo para a terapia. Em pacientes que tiveram

hemorragia intraencefálica, as principais estratégias terapêuticas são o controle da pressão arterial, a reversão de diátese hemorrágica e a drenagem do espaço ocupado pelos hematomas, especialmente aqueles que são lobares e perto da superfície.

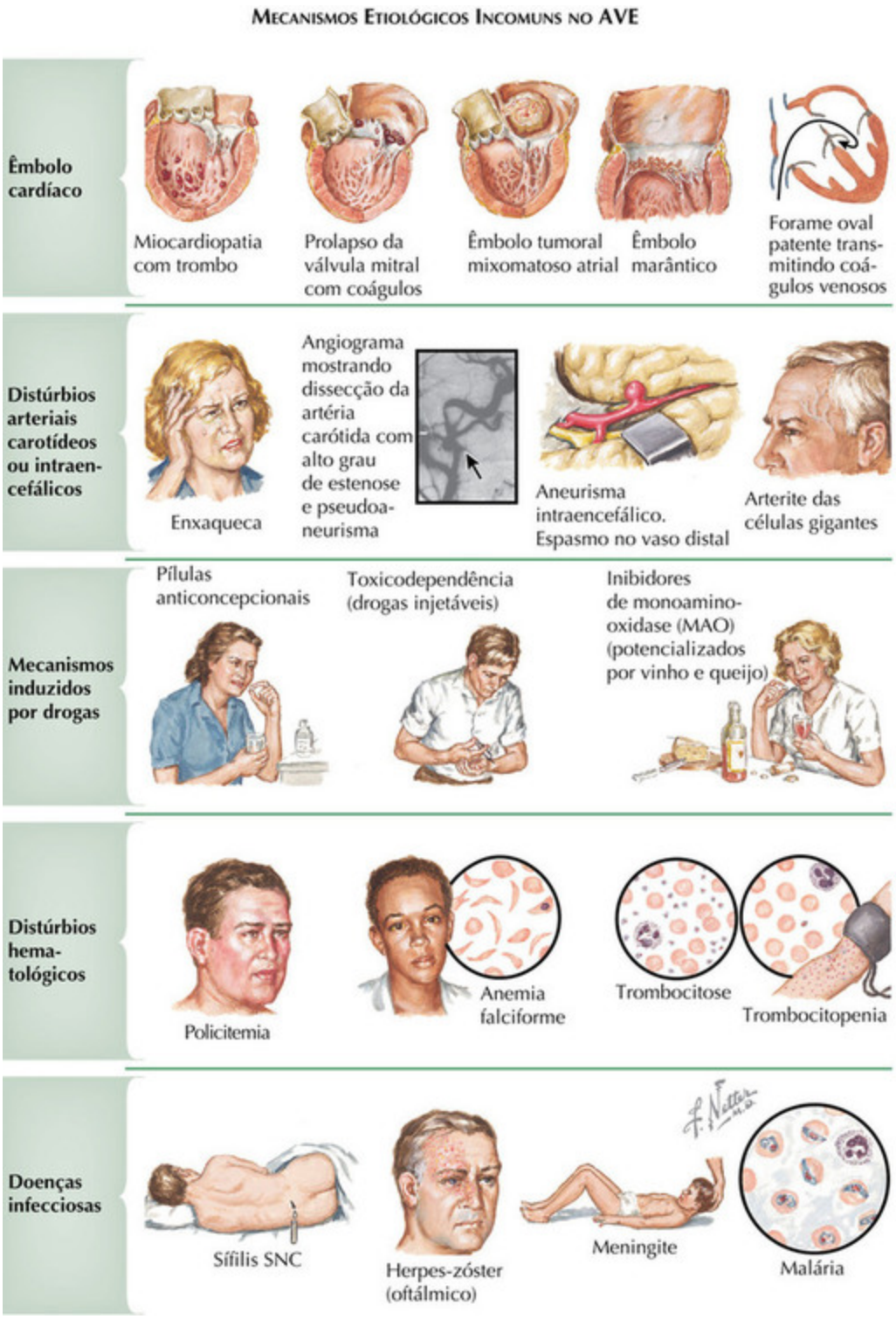

FIGURA 9-9

Em pacientes com isquemia encefálica aguda, a atenção é diretamente voltada para a reperfusão das áreas isquêmicas. Quando um trombo-êmbolo

bloqueia uma artéria, a trombólise intravenosa ou intra-arterial pode ser indicada; alternativamente, o uso de *stent* ou dispositivos mecânicos nas artérias bloqueadas pode também levar à recanalização. A maximização do fluxo sanguíneo colateral, através da atenção à pressão arterial e ao fluxo sanguíneo, pode aumentar a perfusão da zona isquêmica. Podem ser usados anticoagulantes (heparina, varfarina, antagonistas diretos da protombina e inibidores do fator X) para evitar a propagação e embolização de coágulos.

Além do tratamento do AVE agudo, a atenção deve ser direcionada para a *prevenção* de futuros AVEs. Identificar e modificar os fatores de risco potenciais é essencial. O pilar da profilaxia da isquemia encefálica é o tratamento farmacológico usando agentes anti-hipertensivos, estatinas e agentes que alteram a função plaquetária. Naqueles pacientes que tiveram déficits residuais após o AVE, a *reabilitação* e a recuperação são otimizadas.

Mecanismo etiológico incomum de AVE

Embora anormalidades ateroscleróticas do suprimento arterial encefálico sejam as mais frequentes causas de AVE, muitas outras etiologias necessitam consideração, especialmente em indivíduos jovens e naqueles nos quais não há fatores de risco para aterosclerose. É importante a avaliação do coração, artérias e veias do pescoço e intracranianas e do sangue em todos os pacientes com AVE e ataques isquêmicos transitórios. As condições mais comuns são embolia encefálica decorrente do coração, especialmente em pacientes com arritmia e doença valvular, dissecção das artérias do pescoço e intracranianas, embolia de placas da aorta, variadas anormalidades e más formações vasculares e doenças no sangue que promovam excesso de coagulação ou sangramento. A seguir, uma lista parcial das condições.

Cardíacas

Uma variedade de diferentes doenças cardíacas serve como fonte para embolia encefálica. A falha na bomba cardíaca pode levar a danos encefálicos através de hipoperfusão sistêmica. Outras lesões cardíacas causam AVE através do fornecimento de uma fonte de embolia para o encéfalo: *condições valvulares* – reumática, calcificada, endocardite

infecciosa e lesões fibróticas não infecciosas (endocardite Libman-Sacks associada a lúpus eritematoso sistêmico e lesões valvulares similares em pacientes com câncer e anticorpos antifosfolípides), calcificações do anel mitral, implantação artificial cirúrgica de válvulas biológicas e mecânicas; *anormalidades miocárdicas* – infarto do miocárdio, miocardite, miocardiopatias; *arritmias* – fibrilação atrial, síndrome do nódulo sinusal; *neoplasias* – mixomas, fibroelastomas; *anormalidades septais* – defeitos no septo atrial e no forame patente oval.

Arteriais

Doenças vasculares também podem predispor à embolia artéria-para-artéria assim como causar isquemia localizada devido à perfusão diminuída. Algumas lesões vasculares causam sangramento. Ateromas da aorta, especialmente aqueles que são móveis e protrusos podem, ocasionalmente, levar a um AVE. A dissecção arterial, quer no sistema arterial carotídeo ou no vertebral, requer uma análise cuidadosa. Estas ocorrem frequentemente relacionadas com problemas aparentemente benignos, tais como um paroxismo de vômitos ou lesões atléticas, como em lutas, acidentes de esqui, quedas de cavalos e assim por diante. Outras lesões vasculares primárias incomuns incluem displasia fibromuscular, arterite, síndrome moyamoya, arterite Takayasu e enxaqueca grave. Certas condições genéticas bastante raras requerem consideração no diagnóstico diferencial do AVE. Estas incluem CADASIL (arteriopatia encefálica autossômica dominante com infartos subcorticais e leucoencefalopatia), síndrome de Ehlers-Danlos, pseudoxantoma elástico, progeria e angiopatia amiloide encefálica. *Malformações vasculares* – aneurismas, malformações arteriovenosas, angiomas cavernosos, anormalidades do desenvolvimento venoso, varizes – predispõem à hemorragia. As infecções, tais como a do herpes-zóster varicela vírus, podem invadir os vasos sanguíneos e causar o AVE. A meningite algumas vezes causa inflamação arterial e AVEs.

Hematológica

O *aumento da coagulação* é visto devido a valores diminuídos de inibidores usuais: proteína S, proteína C, antitrombina, proteína C-resistência ativada, doença falciforme e outras hemoglobinopatias; anemia grave;

trombocitemia; e *distúrbios hemorrágicos* – trombocitopenia, hemofilia e prescrição de agentes antitrombóticos.

Venosas

Trombose dos seios da dura-máter, especialmente o seio sagital superior e o seio lateral, é frequentemente associada a infarto encefálico, edema encefálico e hemorragia encefálica. A oclusão de veias profundas é uma causa importante de AVE em jovens. A oclusão das veias da superfície do encéfalo pode também causar infarto e convulsões.

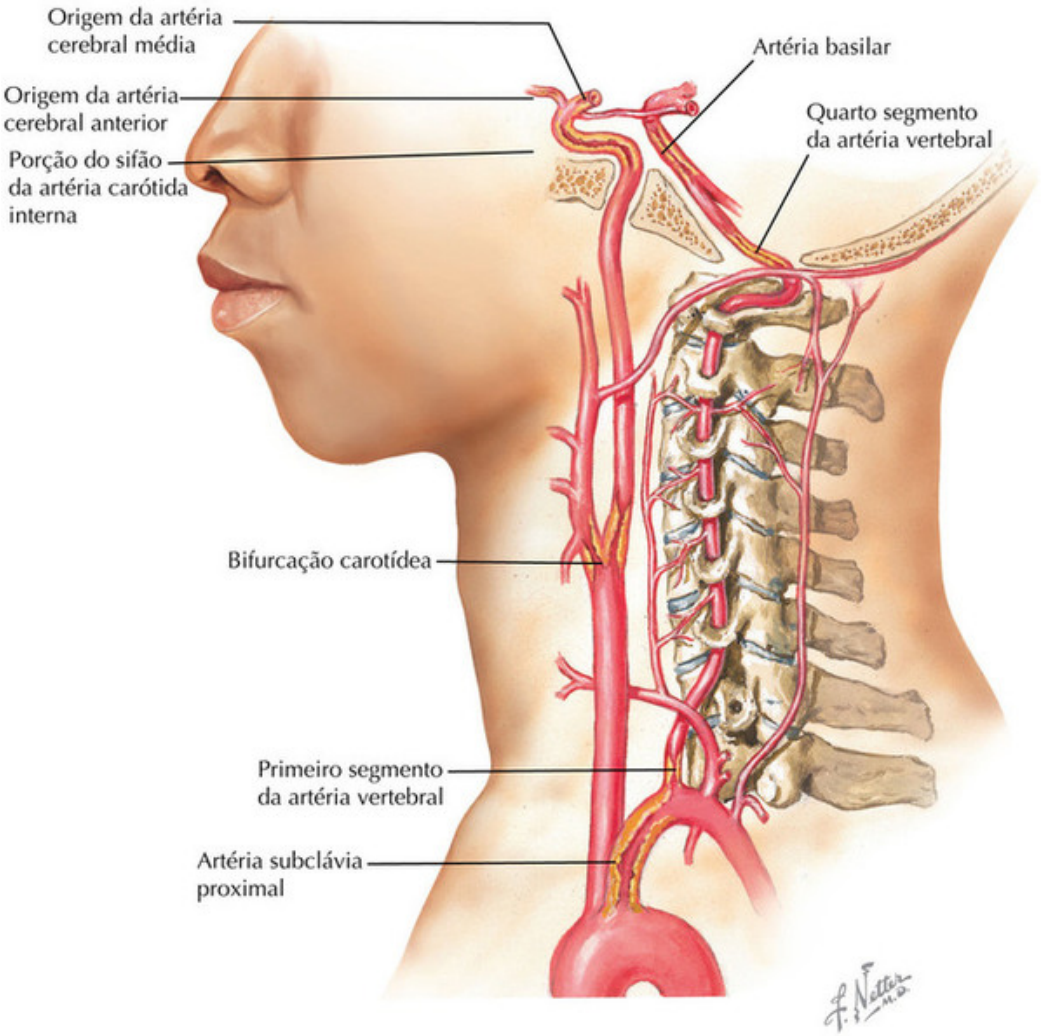

FIGURA 9-10

Isquemia da Circulação Anterior

Etiologia

A etiologia mais comum da doença da artéria carótida interna é a aterosclerose que ocorre mais predominantemente em caucasianos e em

idosos. Outras etiologias incluem dissecção arterial, displasia fibromuscular e arterite de células gigantes.

A aterosclerose provoca estenose ou oclusão das artérias extracranianas e intracranianas e é diretamente responsável por uma porcentagem significativa dos eventos encefálicos sistêmicos. A formação do ateroma envolve a deposição progressiva de lipídios circulantes e por fim, tecido fibroso na camada subíntima das grandes e médias, artérias ocorrendo mais frequentemente em pontos de ramificação. A formação da placa é reforçada por fatores inflamatórios associados ao sangue, assim como um aumento da lesão de cisalhamento vinda da pressão arterial não controlada. A hemorragia intraplaca, a necrose subíntima com formação de úlceras e a deposição de cálcio podem causar aumento da placa aterosclerótica com consequente agravamento do grau de estreitamento arterial.

A interrupção da superfície endotelial provoca a formação de trombo dentro do lúmen arterial através da ativação das plaquetas próximas da matriz subendotelial. Quando as plaquetas são ativadas, elas liberam tromboxane $A_{2,}$ causando agregação plaquetária adicional. O desenvolvimento de uma rede de fibrina estabiliza o agregado plaquetário, formando um “trombo branco”. Em áreas de fluxo turbulento ou retardado dentro ou em torno da placa, o trombo se desenvolve mais, emaranhando as células vermelhas do sangue (RBCs) no agregado de fibrina-plaquetas para formar os “trombos vermelhos”. Este continua a ser mal organizado e frágil por até duas semanas e apresenta um risco significativo de propagação e embolização. Tanto o trombo branco quanto o vermelho, no entanto, podem se desalojar e embolizar os ramos arteriais distais.

Os principais fatores de risco para *doença aterosclerótica da artéria carótida* são hipertensão arterial, diabetes, hipercolesterolemia e tabagismo. Locais frequentes de aterosclerose da circulação anterior são a origem da artéria carótida interna (ACI), o sifão carotídeo e os ramos principais da artéria encefálica média (AEM) e da artéria encefálica anterior (AEA) (Fig. 9-10). A artéria carótida interna, na bifurcação ou próxima a ela, está geralmente afetada em populações caucasianas, enquanto em asiáticas, latino-americanas, afro-americanas, a aterosclerose intracraniana é mais comum do que a doença da artéria carótida no pescoço.

A *dissecção da ACI extracraniana* geralmente ocorre em pacientes com idade entre 20 e 50 anos e comumente envolve seus segmentos distais e faríngeos. A dissecção ocorrendo entre a íntima e a média geralmente provoca estenose ou oclusão da artéria afetada, enquanto a dissecção entre a média e a adventícia está associada a dilatação aneurismática (Fig. 9-11, *A* e *B*). Anormalidades congênitas na camada média ou elástica das artérias como vistas na síndrome de Marfan, displasia fibromuscular, osteogênese imperfeita, e necrose cística medial podem predispor pacientes à dissecção arterial. Embora muitas vezes associada ao trauma agudo, a dissecção arterial pode resultar de incidentes aparentemente inócuos, como de uma queda durante uma caminhada ou esqui, atividades esportivas (particularmente lutas ou mergulhos em ondas) e paroxismos de tosse que estiram a artéria.

Dissecções intracranianas espontâneas da ACI são incomuns quando comparadas com dissecções da sua porção cervical. Embora os primeiros relatos descrevam prognósticos muito ruins com AVEs extensos e taxas de mortalidade muito altas, estudos mais recentes têm mostrado resultados relativamente melhores com pacientes que sobrevivem com pouco déficit ou déficit moderado. Estudos de imagem geralmente mostram estreitamento da ACI supraclinoidea, com extensão para a AEM ou AEA e, menos comumente, formação de aneurisma (Fig. 9-11, *C-F*).

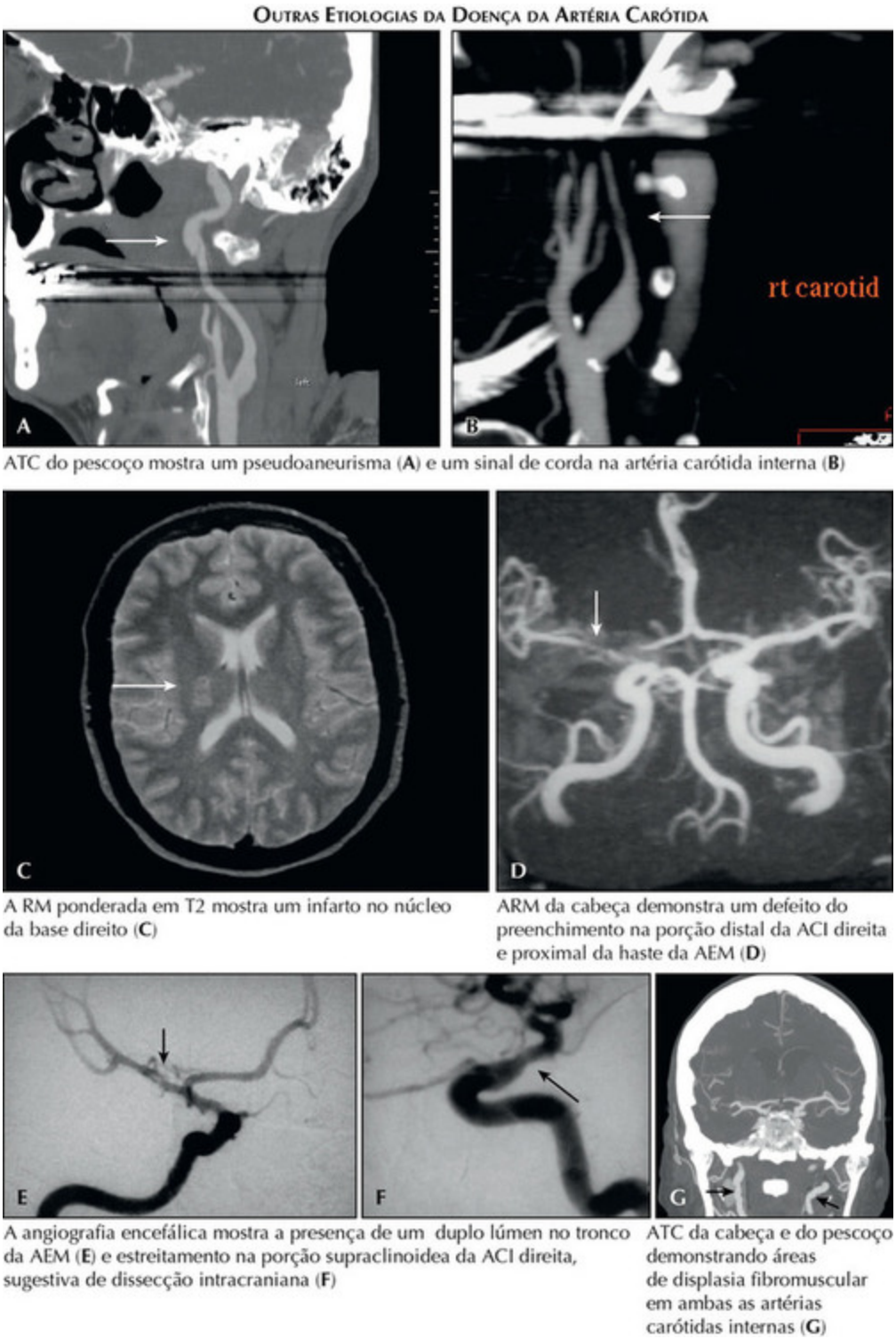

ATC do pescoço mostra um pseudoaneurisma (**A**) e um sinal de corda na artéria carótida interna (**B**)

A RM ponderada em T2 mostra um infarto no núcleo da base direito (**C**)

ARM da cabeça demonstra um defeito do preenchimento na porção distal da ACI direita e proximal da haste da AEM (**D**)

A angiografia encefálica mostra a presença de um duplo lúmen no tronco da AEM (**E**) e estreitamento na porção supraclinoidea da ACI direita, sugestiva de dissecção intracraniana (**F**)

ATC da cabeça e do pescoço demonstrando áreas de displasia fibromuscular em ambas as artérias carótidas internas (**G**)

FIGURA 9-11

A *displasia fibromuscular* é uma angiopatia não aterosclerótica, não inflamatória, caracterizada por mudanças fibrodisplásicas de etiologia

obscura. Ela ocorre predominantemente em mulheres em idade fértil, e muitas vezes afeta as artérias do pescoço, a maioria das vezes a porção faríngea da artéria carótida interna. A doença intracraniana é muito mais rara. As lesões têm a característica de um aspecto em contas que podem ser detectadas por angiografia por ressonância magnética (ARM), angiografia por tomografia computadorizada (ATC) ou angiografias convencionais (Fig. 9-11, *G*). A displasia fibromuscular é um fator predisponente para dissecções carótidas cervicais espontâneas e consequentes AVEs; no entanto, AVEs também podem ser causados por tromboembolismo secundário à displasia fibromuscular.

A *artrite das células gigantes* é uma forma comum de vasculopatia sistêmica que afeta pacientes com mais de 50 anos de idade. Embora ela tipicamente envolva as artérias temporal, maxilar e oftálmica, raramente pode afetar o sifão da artéria carótida interna, algumas vezes produzindo estenose bilateral.

Manifestações clínicas

AITs em pacientes com doença da artéria carótida normalmente precedem o início de um AVE por alguns dias ou meses. AITs causados por embolia intra-arterial de uma fonte carótida, não são estereotipados e os sintomas variam dependendo de qual ramo da ACI está envolvido. Em contraste, AITs hemodinâmicos que “agitam os membros” são muitas vezes estereotipados e posturalmente relacionados e são geralmente vistos em pacientes com alto grau de estenose ou oclusão ACI. Neste clássico exemplo de isquemia hemodinâmica, pacientes têm movimentos recorrentes, involuntários e irregulares do braço ou perna contralateral, ou de ambos, geralmente desencadeados por alterações posturais e duram alguns minutos.

Outro indício importante para a doença da ACI é o desenvolvimento de episódios de cegueira monocular transitória (CMT) (Fig. 9-12). A CMT se refere à ocorrência de perda ou obscurecimento temporário visual unilateral, que é descrita por observadores cuidadosos como “uma sombra sendo desenhada sobre um olho” na horizontal ou na vertical, mas mais frequentemente descrita como “névoa” ou “borrão” em um olho com duração de 1 a 5 minutos. Ela muitas vezes ocorre espontaneamente, mas

muitas vezes é desencadeada por mudanças de posição. Fenômenos positivos, como brilhos, luzes, ou cores evoluindo ao longo de minutos, são típicos do fenômeno da enxaqueca e ajudam a diferenciar tais alterações visuais benignas da mais séria CMT, um prenúncio frequente de infarto encefálico dentro do território da artéria carótida interna. Raramente, pode ser relatado escurecimento ou perda de visão gradual com a exposição à luz brilhante, como um brilho da neve com um fundo iluminado pelo sol, na estenose crítica da carótida interna ipsilateral e é decorrente da limitação do fluxo vascular em face ao aumento da demanda metabólica da retina.

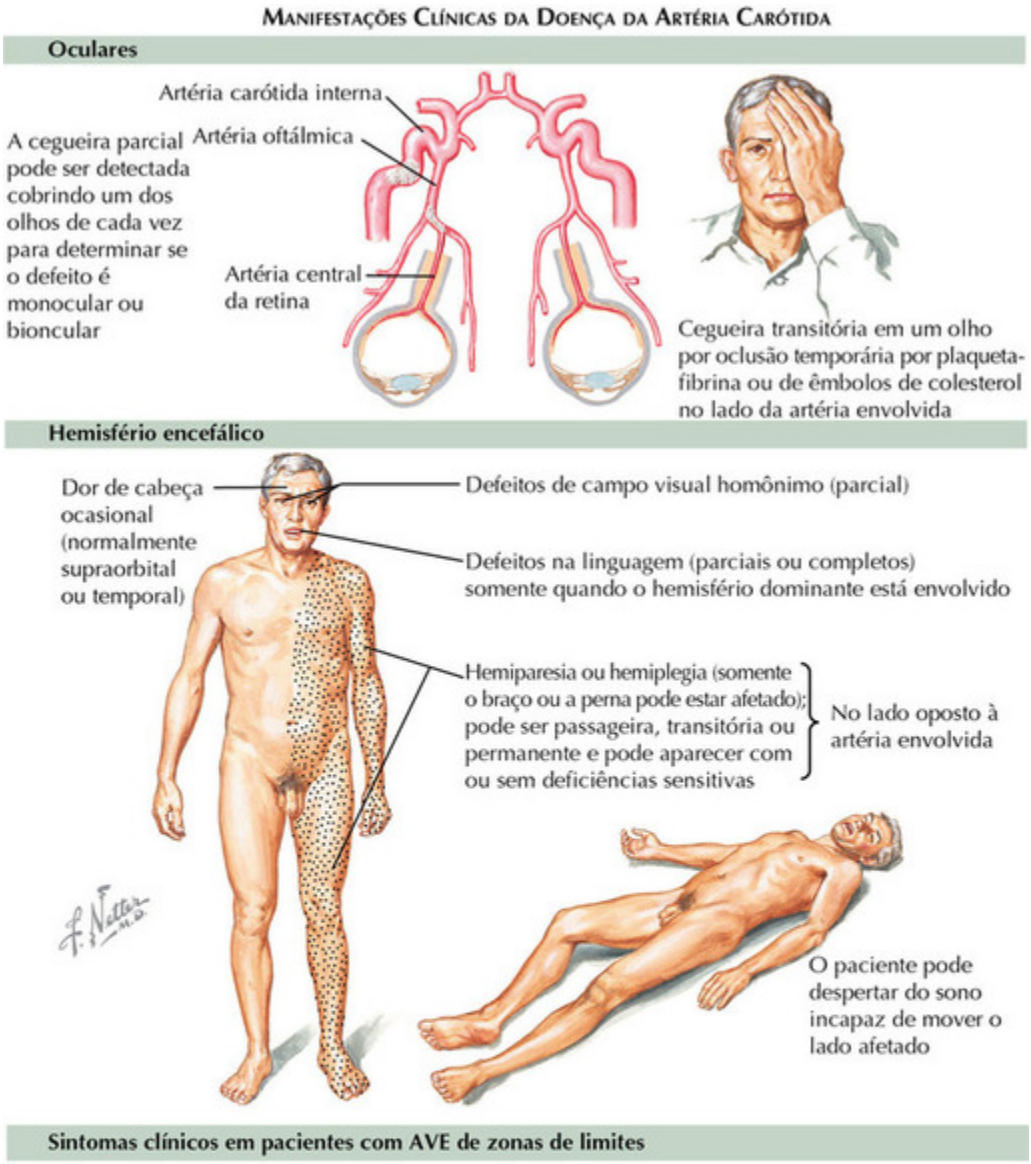

Sintomas clínicos em pacientes com AVE de zonas de limites

Localização do AVE	Sintomas clínicos
Zona de limite anterior	Fraqueza contralateral (proximal > distal), poupando a face, afasia motora transcortical (infartos do lado esquerdo), distúrbios de humor (infartos do lado direito)
Zona de limite posterior	Hemianopsia homônima, anopsia do quadrante inferior, afasia sensitiva transcortical (infartos do lado esquerdo), hemineglígência e anosognosia (infartos do lado direito)
Zona de limite subcortical	Hemiparesia braquiofacial com ou sem perda sensitiva, afasia subcortical (infartos do lado esquerdo)

FIGURA 9-12

AVEs de embolia intra-arterial a partir da doença da ACI são geralmente localizados corticalmente (Fig. 9-12). Os sintomas dependem de que ramos

são envolvidos: AEM, AEA ou ambas (Fig. 9-13). O território da artéria encefálica posterior (AEP) raramente pode ser afetado por êmbolos intra-arteriais de estenose ou oclusão da ACI ipsilateral em pacientes com ACP fetal persistente originada da ACI.

Os achados neurológicos variam com a localização da oclusão e a adequação da circulação colateral. Um AVE com grande território em AEM é geralmente observado em pacientes com oclusão do tronco principal da AEM sem boa circulação colateral, enquanto AVEs profundos ou parasylvianos são as apresentações mais comuns quando a suficiente do fluxo colateral está presente ao longo das convexidades. A fraqueza motora contralateral envolvendo o pé mais do que a coxa e o ombro, com relativa preservação da mão e da face, é a manifestação típica da oclusão do ramo distal da AEA. Por outro lado, mudanças cognitivas e comportamentais proeminentes associadas a hemiparesia contralateral predominam em pacientes com oclusões proximais de AEA, devido ao envolvimento da artéria recorrente de Huebner.

AVEs hemodinâmicos geralmente envolvem o território limite entre a AEA e a AEM (zona de limite anterior), a AEM e a ACP (zona da borda posterior), ou entre perfuradores superficiais e profundos (zona de limite subcortical) e causam os sintomas clínicos típicos descritos na Figura 9-12.

Embora AITs possam ocorrer em doenças oclusivas intrínsecas da AEM e da AEA, elas não são tão comuns quanto em pacientes com doença da ACI e geralmente ocorrem em um curto período de horas ou dias. Quando os AVEs ocorrem, os sintomas iniciais são geralmente notados ao despertar e muitas vezes oscilam durante o dia, sustentando um mecanismo hemodinâmico.

O infarto isolado no território da artéria corioide anterior não é comum. O quadro clínico clássico inclui hemiplegia, hemianestesia e hemianopsia homônima, mas formas incompletas desta síndrome são mais frequentemente vistas. A negligência espacial do lado esquerdo e as dificuldades suaves na fala podem acompanhar as lesões do lado direito e do lado esquerdo, respectivamente. A doença dos pequenos vasos é o mecanismo mais comum de AVEs corioideas anteriores; no entanto, grandes AVEs neste território também têm sido associados a cardioembolismo e doença da artéria carótida intracraniana ipsilateral.

A dor ipsilateral envolvendo o olho, a têmpora ou a fronte e a síndrome de Horner ipsilateral secundária ao envolvimento de fibras simpáticas ao longo da parede da artéria carótida interna são comuns em pacientes com dissecção da artéria carótida extracraniana e sua presença ajuda com o diagnóstico clínico. Os AITs e/ou os AVEs geralmente ocorrem vários dias após o início dos sintomas e são geralmente causados por embolia intra-arterial.

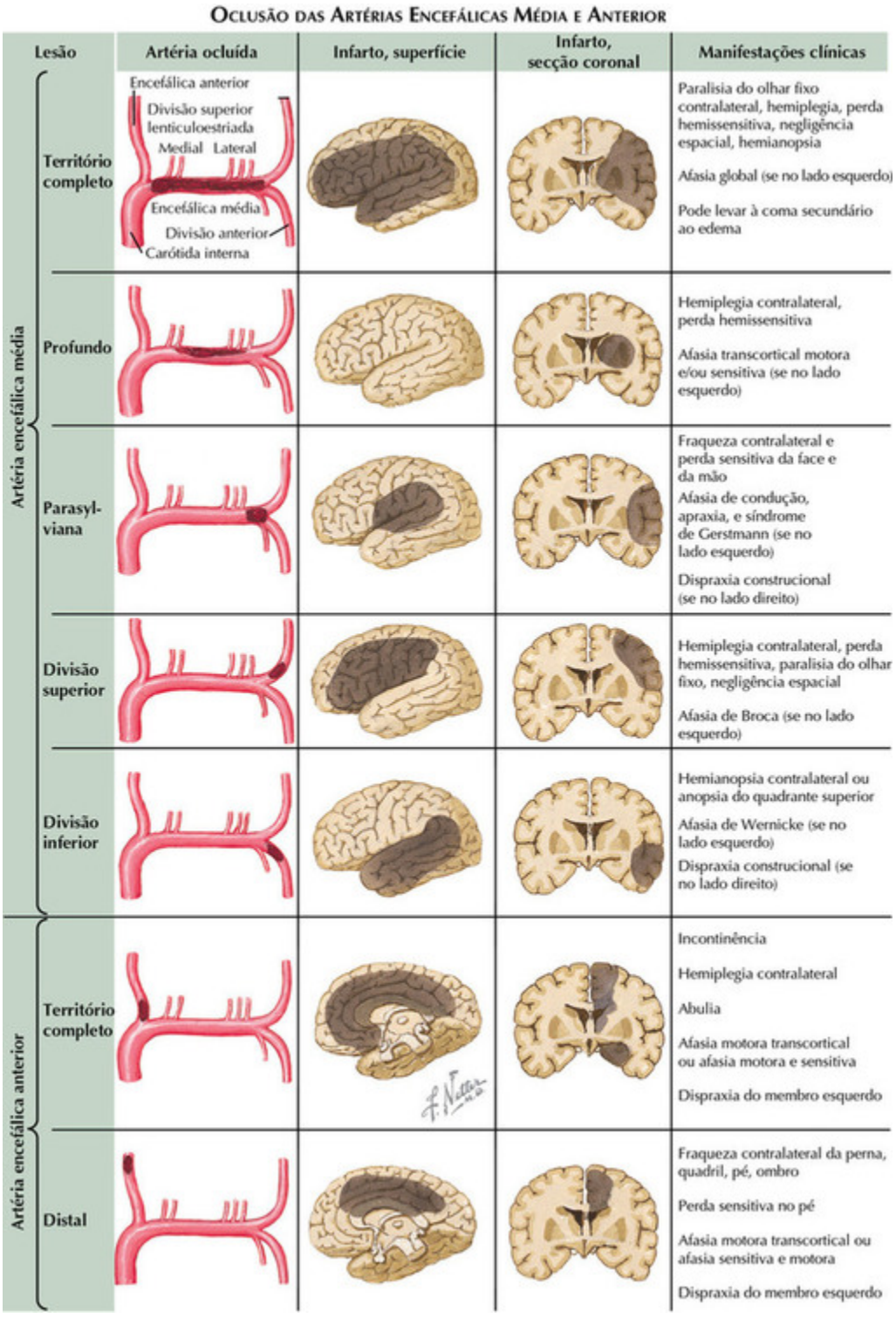

FIGURA 9-13

Graves dores de cabeça retro-orbitais ou temporais também são frequentes em pacientes com dissecções intracranianas; no entanto, os

sinais neurológicos, mais comuns na hemiparesia contralateral, tendem a se seguir quase que imediatamente ao aparecimento da dor de cabeça. Os déficits neurológicos tendem a flutuar nas duas primeiras semanas do início dos sintomas, provavelmente refletindo a hipoperfusão encefálica.

Diagnóstico

O diagnóstico da isquemia da circulação anterior é frequentemente feito por métodos não invasivos, incluindo técnicas de ultrassom, tomografia computadorizada e técnicas de imagem por ressonância magnética (Figs. 9-14 e 9-15). A angiografia digital continua sendo o padrão-ouro para a avaliação da vasculatura supra-aórtica. Porém, devido aos seus potenciais riscos de complicações neurológicas, esta técnica é reservada para pacientes selecionados quando o diagnóstico ainda não ficou claro após um teste não invasivo.

O ultrassom das artérias carótidas em sua bifurcação no pescoço pode determinar a presença de doença crítica estenótica da artéria extracraniana, assim como pode caracterizar as placas carótidas como “moles” consistindo de depósitos de colesterol e coágulos. As placas “moles” são mais propensas à ulceração e causam embolia de artéria-para-artéria. As placas “duras” são aquelas que fibrosaram e calcificaram com o tempo; elas são uma fonte menos comum de êmbolos. O papel da ultrasonografia na detecção da dissecção da artéria carótida interna, displasia fibromuscular ou arterite das células gigantes é mais limitado, porque lesões frequentemente ocorrem em suas porções faríngeas ou distais a ela, e apenas sinais indiretos da oclusão carótida distal são encontrados. O Doppler transcraniano pode avaliar a permeabilidade das artérias intracranianas; os padrões de fluxo colateral através do círculo de Willis também podem ser usados para monitoração de êmbolos (Fig. 9-14).

Avanços tanto na ATC quanto na ARM com contraste permitem a avaliação de toda a árvore supra-aórtica, a partir do arco aórtico até o círculo de Willis. Cada uma destas técnicas é extremamente valiosa na avaliação do grau de estenose em pacientes com doença aterosclerótica intra e extracranianas, assim como na caracterização da placa (Figs. 9-14 e 9-15). Estudos recentes têm demonstrado que a ATC multidetectora tem uma sensibilidade de 98% a 100% e especificidade de 96% a 100% para a

detecção de estenose grave da carótida comparada com a angiografia, enquanto a ARM com contraste tem uma sensibilidade de 93% a 98% e uma especificidade de 96% a 100%. Em relação à caracterização da placa, a RM é capaz de definir qualitativa e quantitativamente a morfologia da placa carotídea, assim como identificar características de placas vulneráveis, tais como hemorragia intraplaca. Já a ATC é capaz de identificar com precisão a presença de calcificações e ulcerações na placa.

Diagnóstico da Doença da Carótida Interna

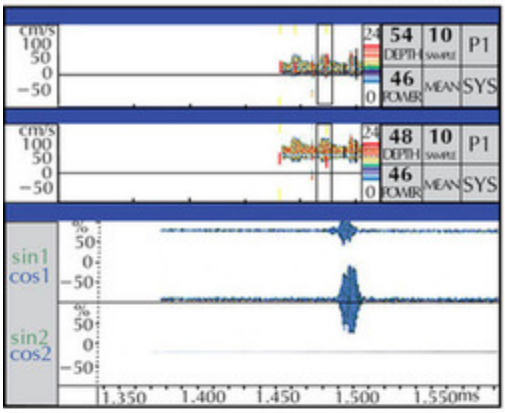

Doppler transcraniano (DTC). Mostra o embolismo intra-arterial em um paciente com estenose da carótida interna

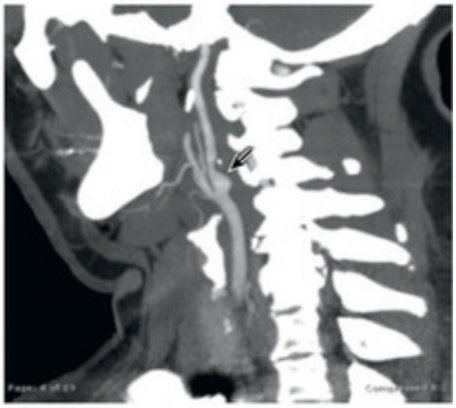

ATC de crânio demonstrando uma placa ulcerada

Angiografia por tomografia computadorizada (ATC). Mostra uma oclusão da ACI

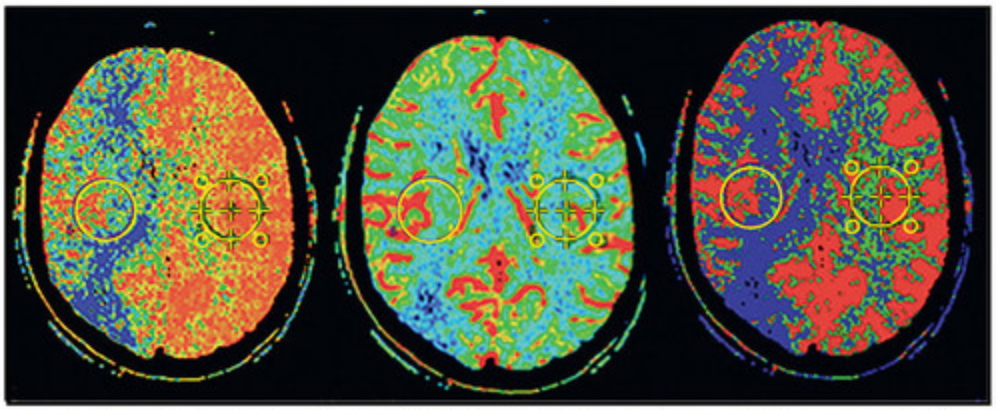

Tomografia computadorizada de perfusão (TCP). Mostra a hipoperfusão encefálica no território da ACM direita em um paciente com estenose grave da artéria carótida interna direita (ACID)

FIGURA 9-14

Em pacientes com dissecção da circulação anterior, a RM e a ARM do pescoço podem fornecer detalhes morfológicos, assim como documentar o

fluxo sanguíneo intraluminal, respectivamente, e são frequentemente as primeiras escolhas nos estudos de imagem na propedêutica. A aparência típica da RM de uma artéria dissecada em secção transversal é de diâmetro aumentado da artéria com um lúmen excêntrico estreitado causado pela presença de um hematoma intramural. O hematoma pode ser detectado pelas imagens ponderadas em spin-echo T1 e T2 e técnicas com supressão de gordura ponderada em T1 (Fig. 9-15). O lúmen contendo ausência de sinal, indicando permeabilidade, é geralmente o lúmen verdadeiro. A ARM com tempo tridimensional de voo pode mostrar a presença de um lúmen duplo, sinal de cadeia dupla, irregularidade da parede e dilatação aneurismática. As principais limitações desta técnica são artefatos da deglutição, movimentos do paciente, tendência a superestimar o grau de estenose e as dificuldades em distinguir o fluxo lento do trombo intraluminal. A ATC é alternativa não invasiva para o diagnóstico da dissecção arterial e porque é independente dos fenômenos de fluxo, mesmo um pequeno lúmen residual e pseudoaneurismas causando fluxo lento ou turbulento, podem ser detectados (Fig. 9-11, *A* e *B*). No entanto, trombos sutis nas camadas íntima e intramural podem escapar à detecção com ATC.

A presença de dispositivos de marca-passo e insuficiência renal limitam os estudos de imagem realizados em pacientes com doença da ACI. A RM não pode ser realizada em pacientes com marca-passos e a insuficiência renal é contraindicação tanto para a ATC quanto para a ARM com gadolínio. Os agentes de contraste baseados em gadolínio têm sido associados ao desenvolvimento de fibrose sistêmica nefrogênica e dermopatia nefrogênica fibrosante, muitas vezes com patologias de pele ou órgãos sérias e irreversíveis em pacientes com doença renal moderada ou em estágio final.

Tratamento

Doença Aterosclerótica da Artéria Carótida

Todos os pacientes com doença aterosclerótica da artéria carótida devem ser rastreados para fatores de risco modificáveis, como a hipertensão e o diabetes, e apropriadamente tratados de acordo com as diretrizes de 2011 da AHA/ASA (American Heart Association/American Stroke Association) que

incluem mudanças na dieta, aumento da atividade física e tratamento farmacológico. A cessação do tabagismo é recomendada, e evitar o ambiente de fumo do tabaco deve ser considerado em todos os pacientes para a prevenção de AVE. As estatinas foram aprovadas para a prevenção de AVEs isquêmicos em pacientes com hipercolesterolemia e doença arterial coronariana. Mais recentemente, desde a publicação do ensaio da SPARCL (Stroke Prevention by Aggressive Reduction in Cholesterol Levels/Prevenção de AVE através da redução agressiva dos níveis de colesterol), foi recomendado pela AHA/ASA 2011 para pacientes com AVE isquêmico aterosclerótico ou AIT sem doença cardíaca coronária conhecida para reduzir o risco tanto de AVEs subsequentes quanto de eventos cardiovasculares. Este ensaio demonstrou uma redução absoluta do risco em cinco anos de 2,2% para a combinação de AVE fatal e não fatal e de 3,5% do risco absoluto para eventos cardiovasculares maiores em pacientes recebendo 80 mg de atorvastatina comparado com placebo.

DIAGNÓSTICO DA DOENÇA ARTERIAL CAROTÍDEA

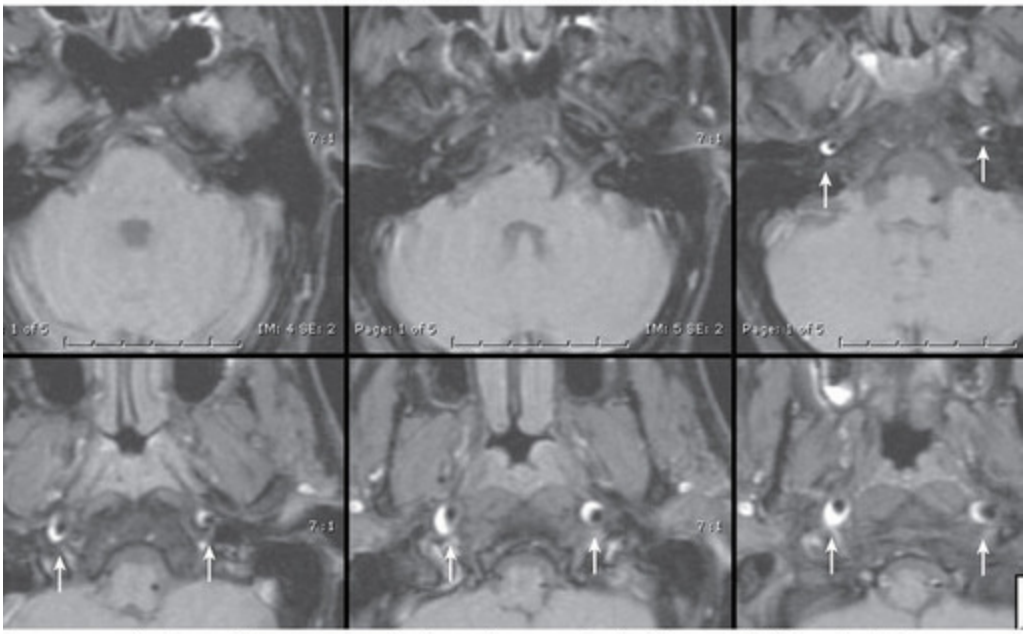

Imagem ponderada em T1, com supressão da gordura, mostrando lúmen excêntrico estreitado e a presença de um hematoma intramural em ambas as ACIs distais sugestivas de dissecção bilateral das ACIs

ARM do pescoço mostra estenose da ACC distal esquerda logo proximal à bifurcação da ACI e da ACE

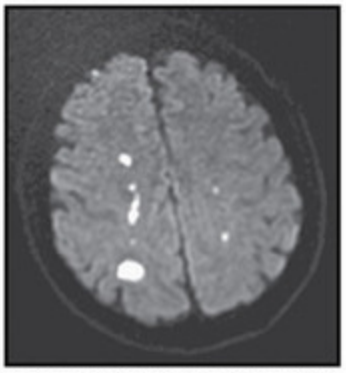

Imagem de ressonância magnética (RM). Mostra AVEs de zona de limite anterior, à direita maior do que à esquerda, em um paciente com doença bilateral da artéria carótida

ARM da cabeça demonstrando estenose da ACM direita e da ACA esquerda

FIGURA 9-15

Tratamentos antiplaquetários como a aspirina, clopidogrel e uma combinação de aspirina e dipiridamol, são frequentemente utilizados para

prevenção de AVE e AIT em pacientes com estenose não significativa das artérias carótidas. Tanto o clopidrogel (ensaio de eventos isquêmicos em pacientes de risco com clopidrogel *versus* aspirina [CAPRIE]), quanto a combinação entre aspirina e dipiridamol (estudo 2 europeu de prevenção de AVE [ESPS-2]) demonstraram que a aspirina é superior para a prevenção de isquemia encefálica recorrente, enquanto nenhuma diferença estatística foi vista entre o clopidrogel e a combinação de aspirina e dipiridamol (ensaio de regime de prevenção para efetivamente evitar um segundo AVE [PROGRESS]).

A endarterectomia da carótida (EAC) para a prevenção do AVE isquêmico tem sido realizada desde o início da década de 1950 (Fig. 9-16), mas foi somente na década de 1990 que vários ensaios em larga escala foram realizados comparando-se este tipo de cirurgia contra o melhor tratamento clínico em pacientes com estenose da carótida interna assintomáticos e sintomáticos.

Para pacientes com estenose assintomática da artéria carótida interna de 60% a 99%, a evidência do estudo de aterosclerose assintomática da carótida (ACAS) e do ensaio da cirurgia carótida assintomática (ACST) mostraram um modesto benefício favorecendo a EAC, com uma redução absoluta do risco de AVE em cinco anos de 5,9% e 5,4%, respectivamente. A redução do risco de AVE foi mais proeminente em homens e independente do grau de estenose ou doença contralateral. Portanto, concluiu-se que o EAC deve ser considerado para pacientes com estenose assintomática de 60% a 99% se os pacientes tiverem uma expectativa de vida de pelo menos 5 anos e a taxa de AVE ou óbito pré-operatório da instituição ou do cirurgião particular possa ser mantida com segurança em menos do que 3%. Desde então, outros estudos mostraram que o tratamento clínico mais intensivo pode diminuir risco de AVE ipsilateral para menos de 1%. É possível que o benefício absoluto da endarterectomia carótida seja ainda menor do que o relatado pelos ensaios anteriores. Um subgrupo de pacientes com doença assintomática da artéria carótida e microembolismo no Doppler transcraniano sendo monitorados ou fazendo exames de imagem à procura de marcadores de placa vulnerável ou reatividade do fluxo sanguíneo encefálico reduzido pode potencialmente se beneficiar da intervenção vascular; no entanto, estudos adicionais serão necessários para responder a esta questão.

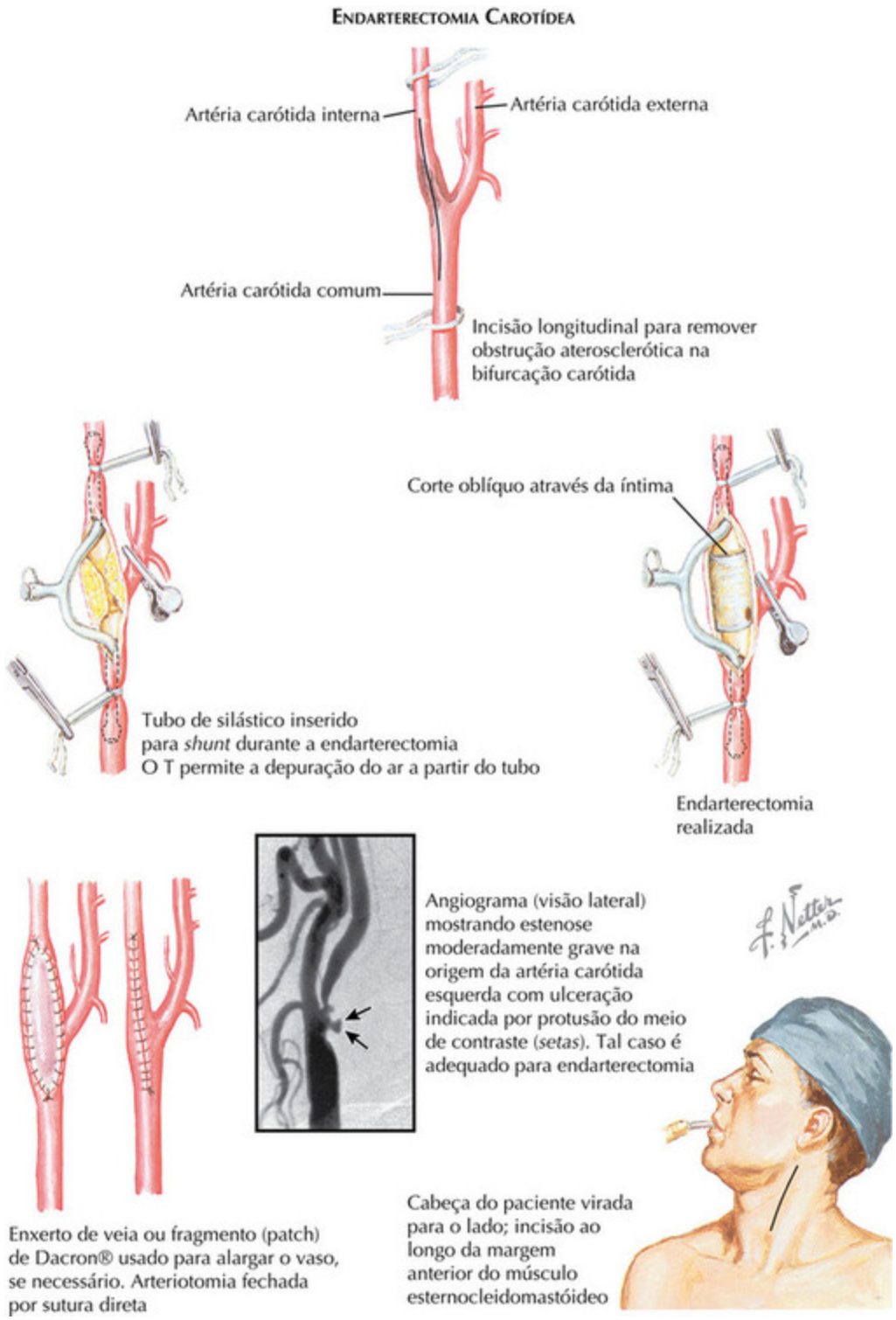

FIGURA 9-16

Para pacientes com doença sintomática da artéria carótida, as evidências dos ensaios de endarterectomia carótida sintomática norte-americana

(NASCET) e dos ensaios de cirurgia carótida europeia (ECST) apoiam a EAC para estenose grave (70% a 99%) como o melhor tratamento médico. O NASCET mostrou uma redução do risco absoluto de AVE de 17% em 2 anos, enquanto o ECST mostrou um benefício absoluto da cirurgia de 11,6%. Para pacientes sintomáticos com estenose entre 50% e 69%, a EAC é moderadamente útil e pode ser considerada em pacientes selecionados. O NASCET mostrou uma taxa em 5 anos de 15,7% de AVE ipsilateral no grupo cirúrgico comparado com 22,2% entre aqueles tratados medicamente neste subgrupo de pacientes. O EAC não é indicado para pacientes com estenose menor do que 50%.

O implante de *stent* (Fig. 9-17) tem sido investigado como terapia alternativa para pacientes com doença da artéria carótida. Dois estudos multicêntricos, o estudo internacional de *stent* da carótida (ICSS) e o norte-americano de endarterectomia de revascularização da carótida *versus* estudo de *stent* (CREST), compararam a eficácia da endarterectomia da carótida *versus* o *stent* da carótida em pacientes com doença arterial carótida sintomática e assintomática e apresentaram resultados ligeiramente diferentes.

O ICSS foi o primeiro estudo randomizado para pacientes sintomáticos com pelo menos 50% de estenose da carótida interna. Este estudo mostrou que o risco de AVE, morte e infarto do miocárdio (IM) no grupo de *stent* da artéria carótida foi significativamente maior do que no braço cirúrgico (8,5% *versus* 5,2%, P=.006), com uma grande diferença na ocorrência de AVEs menores. Este achado também foi apoiado pelos resultados de um subestudo de RM mostrando mais lesões na imagem ponderada por difusão em pacientes submetidos a *stent* carótido do que a EAC.

O CREST recrutou pacientes sintomáticos com pelo menos 50% de estenose na angiografia ou 70% no ultrassom bem como aqueles assintomáticos com pelo menos 60% de estenose na angiografia ou 70% de estenose no ultrassom. Este estudo não mostrou diferenças entre o risco de AVE, óbito e IM em pacientes tratados com *stent* ou EAC; no entanto, AVEs e óbitos periproceduais em pacientes sintomáticos foram significativamente maiores em pacientes tratados com *stents* (6%) *versus* EAC (3,2%, P=.02), enquanto o IM foi mais frequente em pacientes tratados com EAC.

As exigências rigorosas para o credenciamento de praticantes e a inclusão de pacientes assintomáticos de baixo risco no CREST, provavelmente explicam alguns dos diferentes resultados entre estes dois ensaios. Até que mais estudos sejam feitos, a endarterectomia da carótida ainda é o tratamento de escolha para pacientes com doença sintomática da artéria carótida.

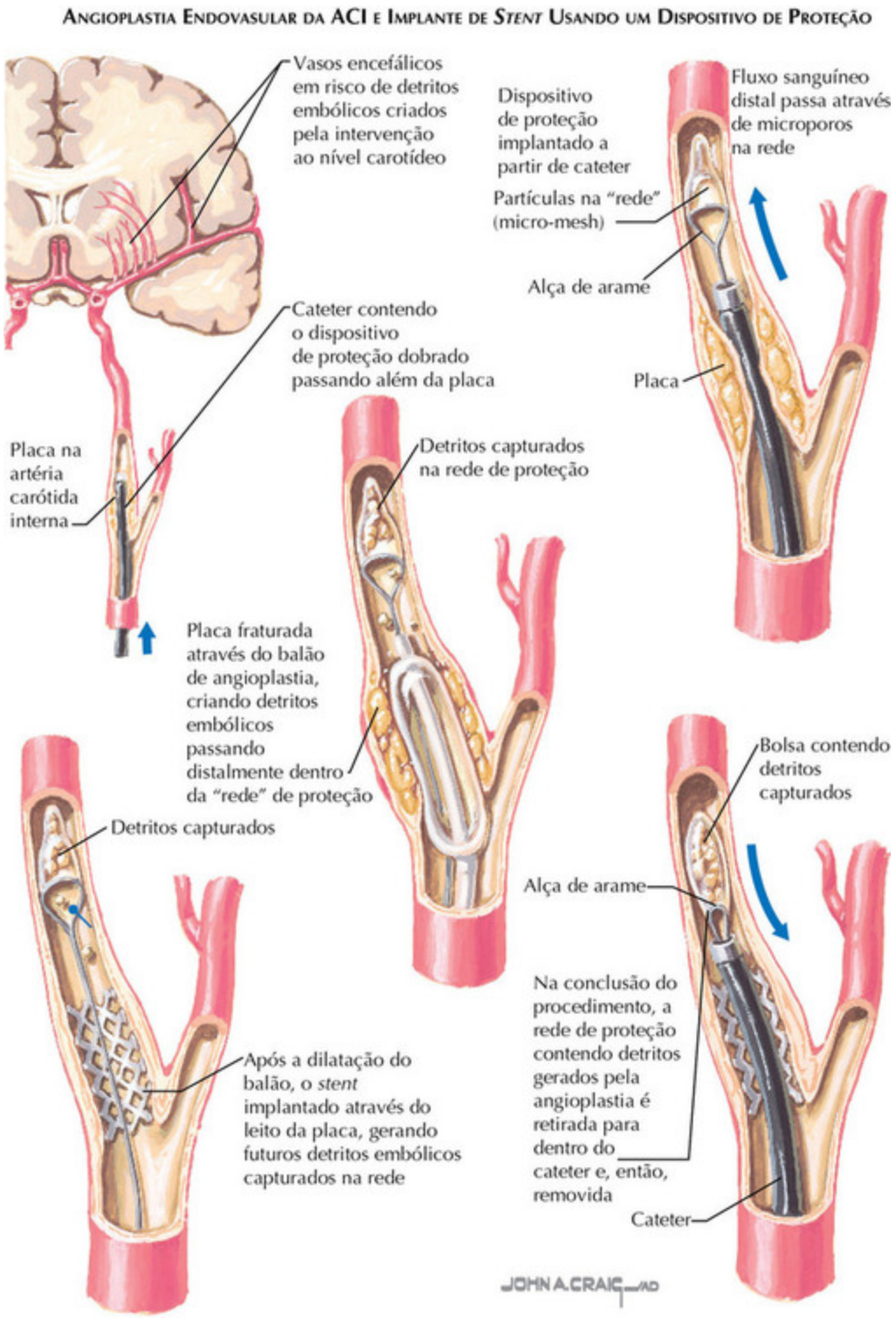

FIGURA 9-17

Doença Aterosclerótica Intracraniana da ACA/ACM

A varfarina não mostrou vantagem sobre a aspirina para a prevenção de AVE isquêmico ou morte vascular em pacientes com estenose arterial intracraniana sintomática (ensaio de varfarina-aspirina na doença intracraniana sintomática [WASID]) e foi associada a taxas significativamente altas de eventos adversos. As diretrizes atuais a partir da Conferência de Consenso de Doença Aterosclerótica Intracraniana recomendam monoterapia com aspirina, a combinação de aspirina e dipiridamol de liberação prolongada e a monoterapia com clopidogrel como opções aceitáveis em pacientes com AVE isquêmico não cardioembólico e AIT. O tratamento agressivo dos fatores de risco aterogênicos é igualmente benéfico neste grupo de pacientes.

O estudo randomizado em perspectiva SAMMPRIS (Implante de *stent* e gestão clínica agressiva para a prevenção de AVE recorrente em estenose intracraniana) mostrou que o tratamento clínico agressivo foi superior à colocação do *stent*, tanto por que o risco de AVE precoce após o implante de *stent* foi alto quanto porque o risco de AVE com terapia clínica agressiva somente foi inferior ao esperado.

No entanto, a angioplastia intracraniana, com ou sem colocação de *stent*, ainda pode ser considerada para um grupo seleto de pacientes com estenose de alto grau, isquemia recorrente e falência da medicação.

Dissecção da circulação anterior

O melhor tratamento para prevenção de AVE em pacientes com dissecções nas artérias intracranianas e extracranianas na circulação anterior permanece obscuro. As diretrizes da AHA/ASA de 2011 recomendam o uso de tratamento antitrombótico por 3 a 6 meses como uma opção razoável, mas reconhecem que a eficácia relativa da terapia antiplaquetária comparada com a terapia de anticoagulação é desconhecida para estes pacientes.

Mesmo que a maioria dos casos de dissecção da artéria carótida tenha um bom prognóstico com tratamento conservador, uma pequena proporção de pacientes pode desenvolver déficits neurológicos secundários flutuantes ou progressivos à insuficiência hemodinâmica e pode exigir um tratamento mais agressivo com a colocação de *stent*.

Embora o número de pacientes relatados com dissecção intracraniana tratados com tratamento antiplaquetário ou anticoagulante seja pequeno demais para qualquer tipo de conclusão, ambos os tratamentos parecem relativamente seguros em pacientes com dissecção intracraniana sem hemorragia subaracnoide.

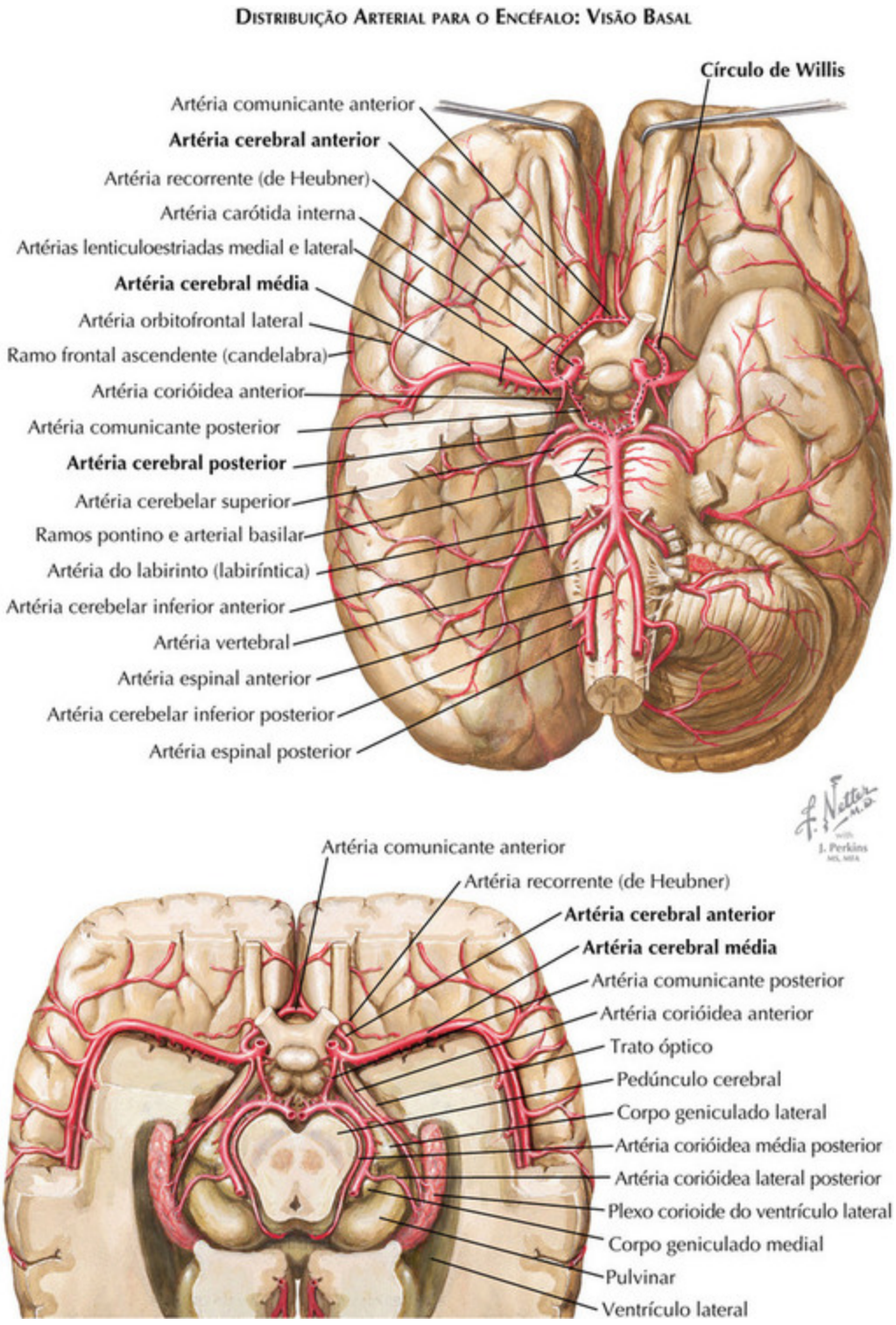

FIGURA 9-18

Distúrbios do Sistema Vertebrobasilar

Tronco da artéria braquiocefálica e artérias subclávias

A artéria subclávia esquerda é geralmente o último ramo braquioencefálico do arco aórtico, enquanto a artéria subclávia direita se origina a partir do tronco braquiocefálico. As lesões oclusivas das artérias subclávias ou inominadas antes da origem da artéria vertebral podem causar alteração no fluxo sanguíneo arterial vertebral. Na *síndrome do roubo da subclávia*, a obstrução da artéria subclávia proximal causa um sistema de baixa pressão dentro da artéria vertebral ipsilateral e em vasos sanguíneos do braço. O sangue, a partir de um sistema de alta pressão, a artéria vertebral contralateral e a artéria basilar são desviados e fluem retrógrados para baixo da artéria vertebral ipsilateral para o braço. Na *maioria dos pacientes, as lesões oclusivas da artéria subclávia são assintomáticas*. Quando os sintomas ocorrem, na maioria das vezes se relacionam com o braço ipsilateral e a mão. Frio, fraqueza e dor com o uso do braço são comuns, mas podem não ser graves. Quando há um fluxo arterial vertebral retrógrado, os pacientes podem descrever a ocorrência de períodos de vertigem, diplopia, diminuição da visão, oscilação e cambaleio. Estes ataques são breves e podem ser provocados pelo exercício no braço isquêmico. Na maioria dos pacientes, o exercício do membro isquêmico não irá induzir sinais ou sintomas neurológicos. As lesões oclusivas do *tronco braquiocefálico* são incomuns. Quando presentes, elas podem causar ataques isquêmicos e AVEs tanto carótidos quanto vertebrais.

Artérias vertebrais no pescoço

Aterosclerose

A origem das artérias vertebrais é a localização mais comum para doença aterosclerótica no sistema vertebral. Ateromas muitas vezes iniciam nas artérias subclávias e se espalham para os poucos centímetros nas artérias vertebrais proximais. A doença neste local está frequentemente acompanhada de lesões oclusivas na origem da artéria carótida interna. Os fatores de risco para aterosclerose da artéria vertebral proximal são

hipertensão, tabagismo, doença arterial coronariana e doença oclusiva vascular periférica.

O sintoma mais frequentemente relatado durante ataques isquêmicos transitórios é a tontura. Em pelo menos alguns ataques, a tontura está acompanhada de outros sinais de isquemia no encéfalo posterior, como diplopia, oscilopsia, fraqueza das pernas, hemiparesia ou dormência. As lesões de origem na artéria vertebral raramente causam hipoperfusão hemodinamicamente significativa do sistema vertebrobasilar. Quando uma artéria vertebral oclui, a outra assume a função. Há também vasos sanguíneos colaterais potenciais que se originam da subclávia e das artérias carótidas externas que podem reconstituir a artéria vertebral distal quando a porção proximal oclui. A mais importante morbidade das lesões oclusivas da artéria vertebral é a embolia para o sistema arterial vertebrobasilar intracraniano. Em pacientes com infartos no território arterial encefálico posterior e cerebelar, a oclusão das artérias vertebrais no pescoço levou a uma embolia artéria-para-artéria.

A dissecção da Artéria Vertebral

A lesão mais importante das porções mais distais extracranianas das artérias vertebrais é a *dissecção arterial*. As dissecções geralmente envolvem porções de artérias que são móveis e raramente ocorrem nas origens das artérias. As artérias vertebrais extracranianas estão ancoradas na sua origem a partir da artéria subclávia e durante seu curso através do osso dentro do forâmen intervertebral (porção V2) e na dura-máter no ponto de penetração intracraniana. Os segmentos curtos móveis entre estas regiões ancoradas estão mais vulneráveis à ruptura e ao estiramento. As dissecções podem envolver a porção proximal (V1) das artérias acima de suas origens antes que elas entrem no forâmen intervertebral em C5 ou C6. A porção distal extracraniana (V3) é a localização mais comum de dissecção. Este segmento é relativamente móvel e, assim, vulnerável à ruptura pelo movimento repentino e estiramento, que pode ocorrer durante a manipulação de quiropraxia. As dissecções da artéria vertebral distal podem se estender para a artéria vertebral intracraniana. Os sinais e sintomas são atribuíveis à isquemia bulbar lateral e cerebelar e são os mesmos encontrados em pacientes com doença oclusiva da artéria vertebral

intracraniana. As dissecções de artéria vertebral extracraniana distal são frequentemente bilaterais.

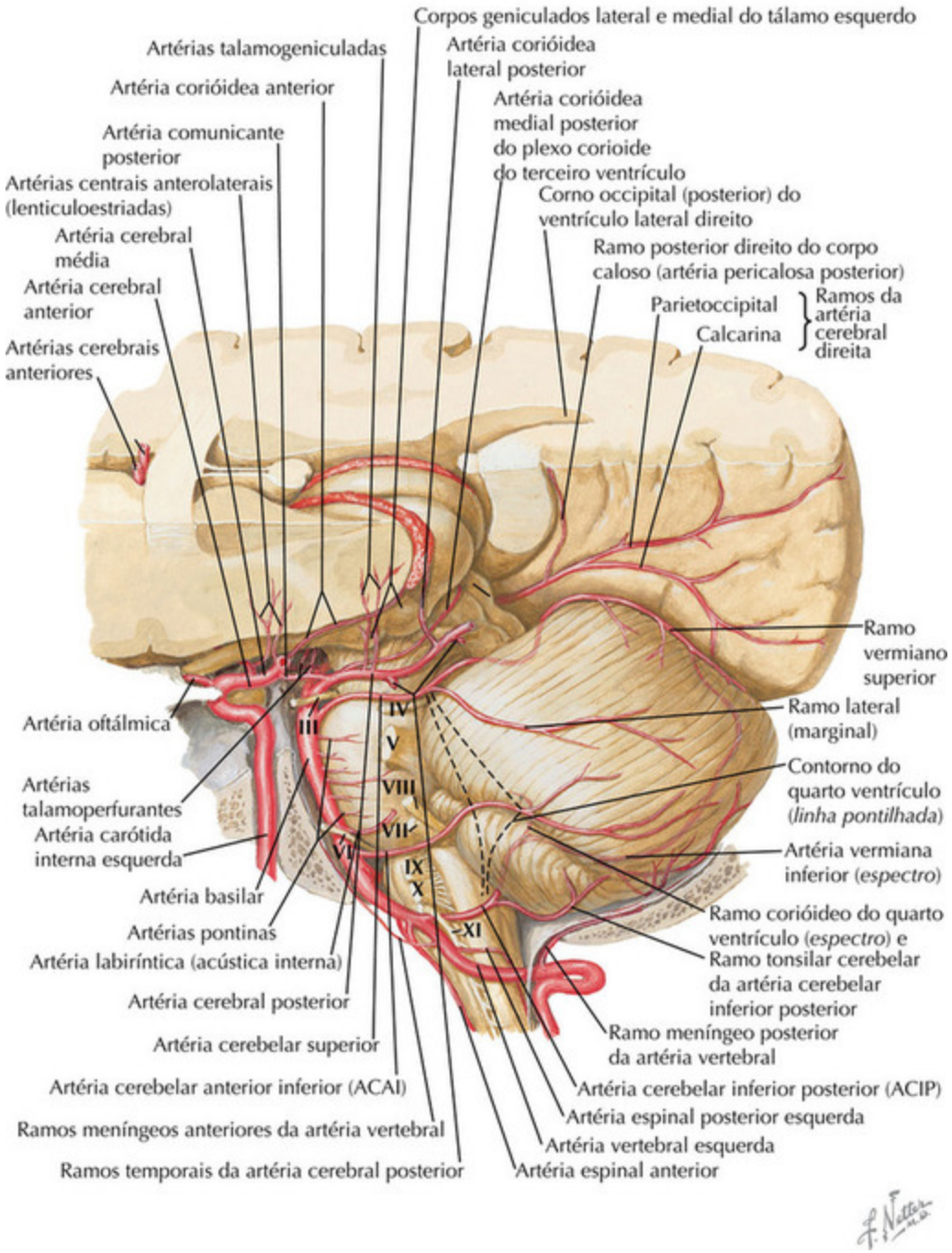

FIGURA 9-19

Doença arterial intracraniana vertebral

Existem três síndromes específicas das artérias intracranianas vertebrais.

Síndrome Bulbar Lateral

A aterosclerose das artérias vertebrais intracranianas é mais grave na porção distal das artérias, frequentemente na junção da artéria vertebral-basilar, algumas vezes estendendo-se dentro da artéria proximal basilar. A estenose é também comum apenas após a penetração dural. Na maioria das vezes, os pacientes com doença oclusiva da artéria vertebral intracraniana proximal se apresentam com características de *síndrome bulbar lateral*. Os achados são mais bem compreendidos através da revisão das estruturas no tegmento bulbar lateral, que está especificamente envolvido.

1. ***Núcleo e trato espinal descendente do V***. Ataques agudos de dor ocorrem no *olho ipsilateral e na face e dormência na face*; o exame confirma a diminuição da sensação de dor e temperatura na face ipsilateral.
2. ***Núcleos vestibulares e suas conexões***. Sensações de tontura ou instabilidade do ambiente podem estar presentes; o exame mostra nistagmo com movimentos oculares rotatórios grosseiros quando se olha para o lado ipsilateral e nistagmo mais rápido de pequena amplitude quando se olha contralateralmente.
3. ***Trato espinotalâmico***. Há diminuição da sensação de dor e sensação de temperatura nos membros e no *corpo contralateral*; um nível sensitivo pode estar presente no tronco contralateral com perda da temperatura e dor no tronco abaixo do nível e na extremidade inferior. A perda de dor e temperatura podem se estender até a face contralateral quando o trato *trigeminotalâmico* cruzado, que se acrescenta medialmente ao trato espinotalâmico, está envolvido. Raramente, a perda da sensação de dor e temperatura é totalmente contralateral e envolve a face, o braço, o tronco e a perna.
4. ***Pedúnculo cerebelar inferior***. Há desvio ou inclinação em direção ao lado da lesão e incoordenação nos membros ipsilaterais; o exame mostra hipotonia e manobra de rebote exagerado do braço ipsilateral. Em pé ou sentados, os pacientes frequentemente se inclinam ou pendem para o lado da lesão.

5. ***Tratos e núcleos do sistema nervoso autonômico***. Os *axônios do sistema simpático descendente* atravessam o bulbo lateral na formação reticular lateral; a disfunção causa uma síndrome de Horner ipsilateral. O núcleo dorsal do nervo vago é algumas vezes afetado, levando à taquicardia e um lábil aumento da pressão arterial.
6. ***Núcleo ambíguo***. Quando o infarto se estende medialmente, ele frequentemente afeta o núcleo, causando rouquidão e disfagia. A faringe e o palato estão fracos no lado da lesão fazendo com que os pacientes algumas vezes retenham comida dentro do recesso piriforme da faringe. Uma tosse como grito representa uma tentativa de libertar alimentos a partir desta área.
7. Por vezes, há também fraqueza facial ipsilateral, talvez relacionada com a isquemia da *parte caudal do núcleo do sétimo nervo*, logo rostral ao núcleo ambíguo, ou ao envolvimento de fibras corticobulbares indo em direção ao núcleo do sétimo nervo.

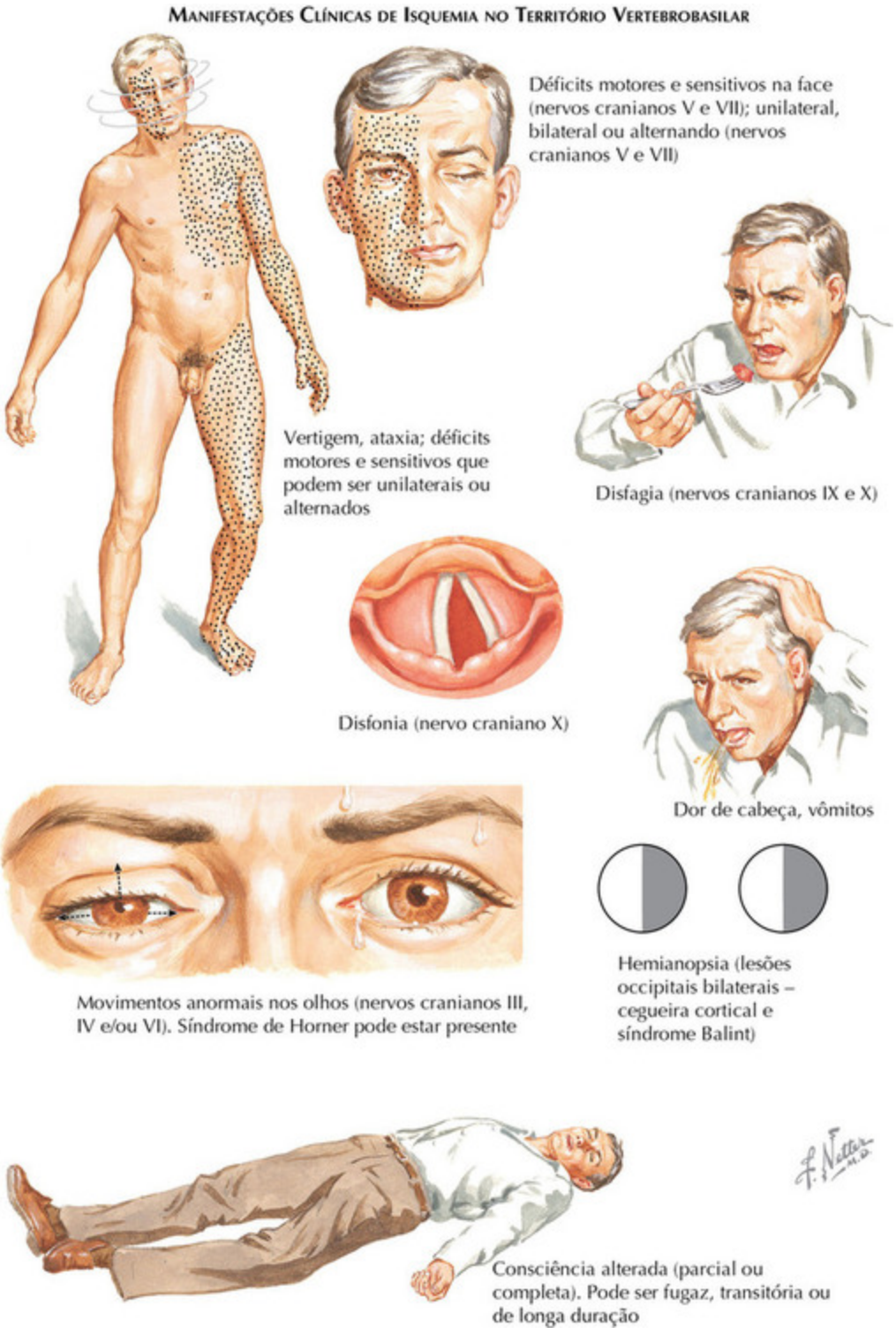

FIGURA 9-20

8. Pode ser encontrado também o controle respiratório anormal, especialmente em *lesões bulbares laterais bilaterais*. A hipoventilação

está provavelmente relacionada com o envolvimento do núcleo do trato solitário, núcleo ambíguo, núcleo retroambíguo e núcleos parvocelular e gigantocelular.

Infarto Cerebelar

Outra síndrome clínica comum é o infarto cerebelar na distribuição da artéria cerebelar inferior posterior, um ramo da artéria vertebral intracraniana. O infarto cerebelar é muitas vezes difícil de ser diagnosticado. Os sintomas podem assemelhar-se à labirintite e podem parecer enganosamente leves. Ataxia na marcha e vômitos são muitas vezes acompanhados de tonturas.

Infarto Bulbar Medial

Esta terceira síndrome é muito menos comum. A artéria espinal anterior, suprindo o bulbo medial, origina-se da artéria vertebral intracraniana distal. A síndrome bulbar medial é caracterizada por uma hemiparesia que afeta o braço e a perna contralaterais atribuíveis à isquemia da pirâmide bulbar, e fraqueza ipsilateral da língua e perda contralateral do sentido de posição, explicado pelo envolvimento do nervo hipoglosso e do lemnisco medial. Em alguns pacientes com oclusão da artéria vertebral intracraniana, a isquemia do bulbo medial acompanha o infarto medial lateral, formando a *síndrome hemibulbar*. Isso ocorre quando a oclusão da artéria vertebral intracraniana é extensa e ambos os ramos penetrantes bulbares laterais e da artéria espinal anterior estão concomitantemente envolvidos. Raramente, o infarto bulbar medial é bilateral e pode estender-se caudalmente na medula espinal rostral, causando uma síndrome de quadriparesia difícil de separar da oclusão da artéria basilar com infarto pontino.

Oclusão da artéria basilar média e proximal

A artéria basilar se forma após a fusão de duas artérias vertebrais intracranianas na junção bulbopontina. A artéria basilar termina na junção da ponte e do mesencéfalo. O principal território de fornecimento da artéria basilar é a ponte, especialmente a base da ponte. O tegmento da ponte tem um rico suplemento de vasos sanguíneos. As artérias cerebelares superiores

na extremidade distal da artéria basilar fornecem suprimento tanto para o tegmento pontino quanto para o mesencéfalo. A oclusão da artéria basilar frequentemente causa isquemia na base pontina bilateralmente, algumas vezes se estendendo dentro do tegmento medial em um ou em ambos os lados. Os sinais e sintomas neurológicos mais importantes que acompanham a oclusão arterial basilar são:

1. *Paralisia de membros*. A paralisia de membros é geralmente bilateral, mas muitas vezes assimétrica; rigidez, hiper-reflexia e reflexos plantares extensores são encontrados quando se examina os membros fracos. Alguns pacientes apresentam hemiparesia, mas o exame mostra fraqueza e alterações reflexas nos membros contralaterais.
2. *Paralisia bulbar ou pseudobulbar*. O infarto pode afetar os núcleos motores cranianos, provocando paralisia da face, boca, faringe, pescoço ou língua, em um ou em ambos os lados. Os núcleos do 9° ao 12° nervos estão localizados dentro do tegmento bulbar, que está geralmente abaixo do nível do infarto. A fraqueza da musculatura craniana inervada por estes núcleos causa disartria, disfonia, rouquidão, disfagia e fraqueza da língua. A lesão pontina interrompe as fibras descendentes corticofugais destinadas para estes núcleos de nervos cranianos. A fraqueza resultante é referida como pseudobulbar porque envolve as vias descendentes controlando os núcleos bulbares em vez dos núcleos em si mesmos. São encontrados reflexos mandibular e faciais exagerados, aumento do reflexo de vômito, labilidade facilmente induzida, emocionalmente com riso e/ou choro excessivo. A paralisia dos membros e a bulbar podem ser tão graves que o paciente não pode se comunicar verbalmente ou por gestos. Tais pacientes têm sido referidos como tendo síndrome do encarceramento (*Locked-in syndrome*) devido à sua perda da função motora.

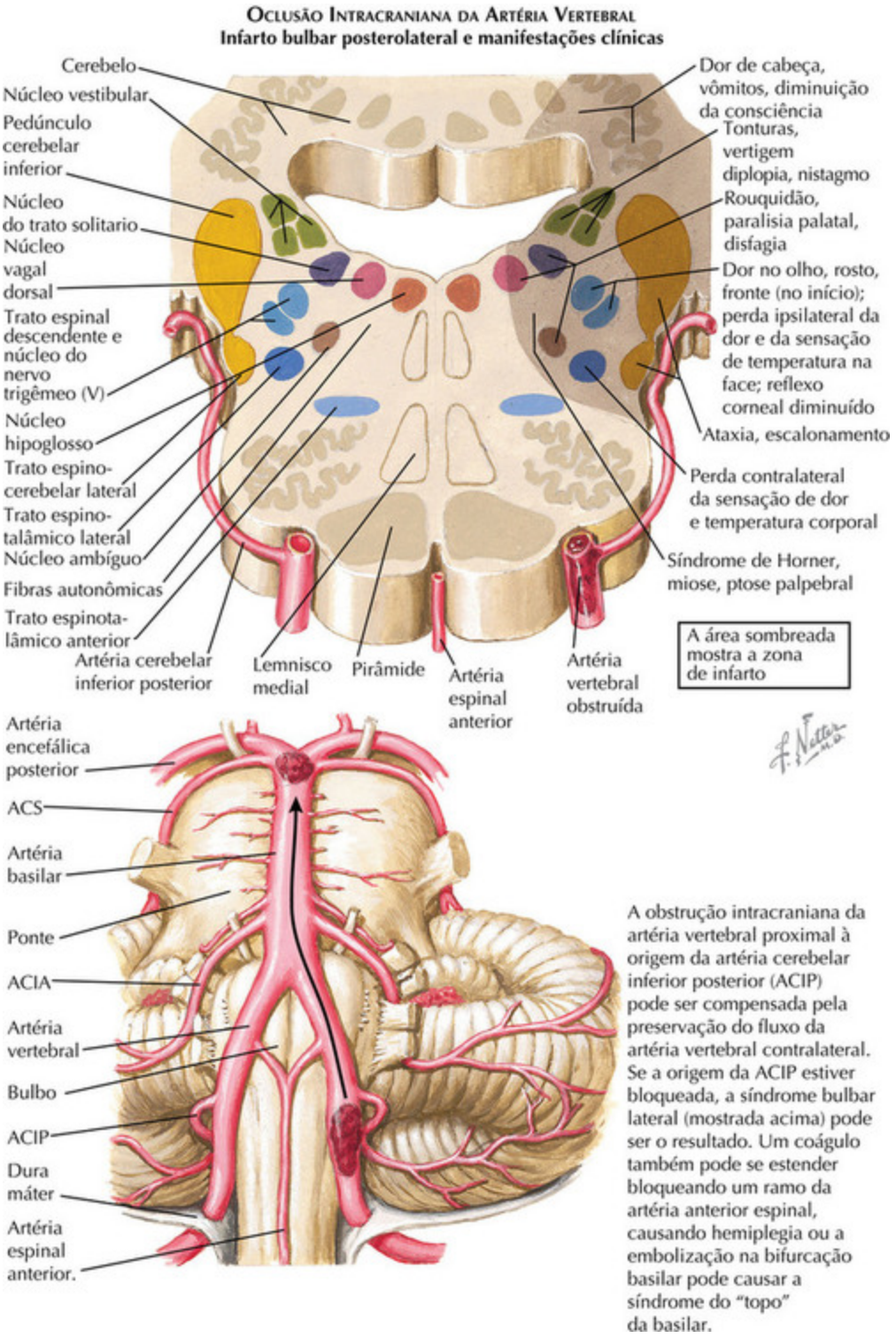

FIGURA 9-21

3. ***Anormalidades nos movimentos dos olhos***. O núcleo do sexto nervo, o fascículo longitudinal medial (FLM) e os centros laterais pontinos de

fixação ocular estão localizados no tegmento pontino paramediano e são vulneráveis à isquemia nesta região. As lesões no sexto nervo ou no núcleo causam paralisia da abdução do olho. A lesão do FLM resulta em perda de adução no olho ipsilateral no olhar fixo direcionado ao lado oposto e nistagmo da abdução contralateral do olho. Esta síndrome, chamada de oftalmoplegia internuclear, pode ser bilateral. As lesões do tegmento pontino paramediano podem também afetar a formação reticular pontina paramediana (FRPP), o chamado centro de olhar fixo lateral pontino, que media o olhar fixo para o mesmo lado. A lesão desta região causa paresia no olhar fixo conjugado ipsilateral. Uma lesão unilateral pode afetar tanto o FRPP quanto o FLM do mesmo lado resultando em uma *síndrome de "um e meio"* porque somente uma metade do olhar (pontuação 1 para o olhar fixo de cada lado) está preservada. Nistagmo: os núcleos vestibulares e suas conexões estão também frequentemente afetados, causando nistagmo vertical e horizontal. *Outros sinais oculares*: ptose, pupilas pequenas e inclinação ocular também são frequentemente encontrados.

4. ***Coma***. Quando a formação reticular está afetada bilateralmente no tegmento pontino medial, resulta em coma. As anormalidades cerebelares e sensitivas estão ausentes ou são leves devido ao infarto normalmente afetar as estruturas nas linhas média e paramedianas na base da ponte, poupando os tratos espinotalâmicos e o cerebelo. A circulação colateral ocorre principalmente através de vasos circunferenciais, que cursam em torno das porções laterais do tronco encefálico para nutrir a base lateral, o tegmento e o cerebelo. Os hemisférios cerebelares são principalmente nutridos pela artéria cerebelar inferior posterior, que se origina antes da artéria basilar e a artéria cerebelar superior (ACS) que é preservada quando o coágulo da artéria basilar não se estende à artéria basilar distal.

Embolia do topo da artéria basilar

A oclusão da artéria basilar distal é mais frequentemente causada pela embolia do coração ou do sistema arterial vertebral proximal. Êmbolos pequenos o suficiente para passar através das artérias vertebrais raramente se alojam na artéria basilar proximal, um vaso maior do que cada artéria

vertebral intracraniana, mas atingem a artéria basilar distal ou seus ramos terminais. A artéria basilar distal abastece o mesencéfalo e o diencéfalo através de pequenos vasos que penetram na substância perfurada posterior. Os achados em pacientes com embolia do topo da artéria basilar incluem:

1. ***Anormalidades pupilares***. A lesão frequentemente interrompe o arco reflexo ascendente interferindo com as fibras indo em direção ao núcleo Edinger-Westphal. O núcleo do terceiro nervo também pode estar envolvido, assim como o sistema simpático descendente rostral. As pupilas estão geralmente anormais e podem estar pequenas, em posição média, ou dilatadas, dependendo do nível e do grau da lesão. A diminuição da reatividade pupilar e a forma excêntrica ou oval da pupila também podem ser encontradas.

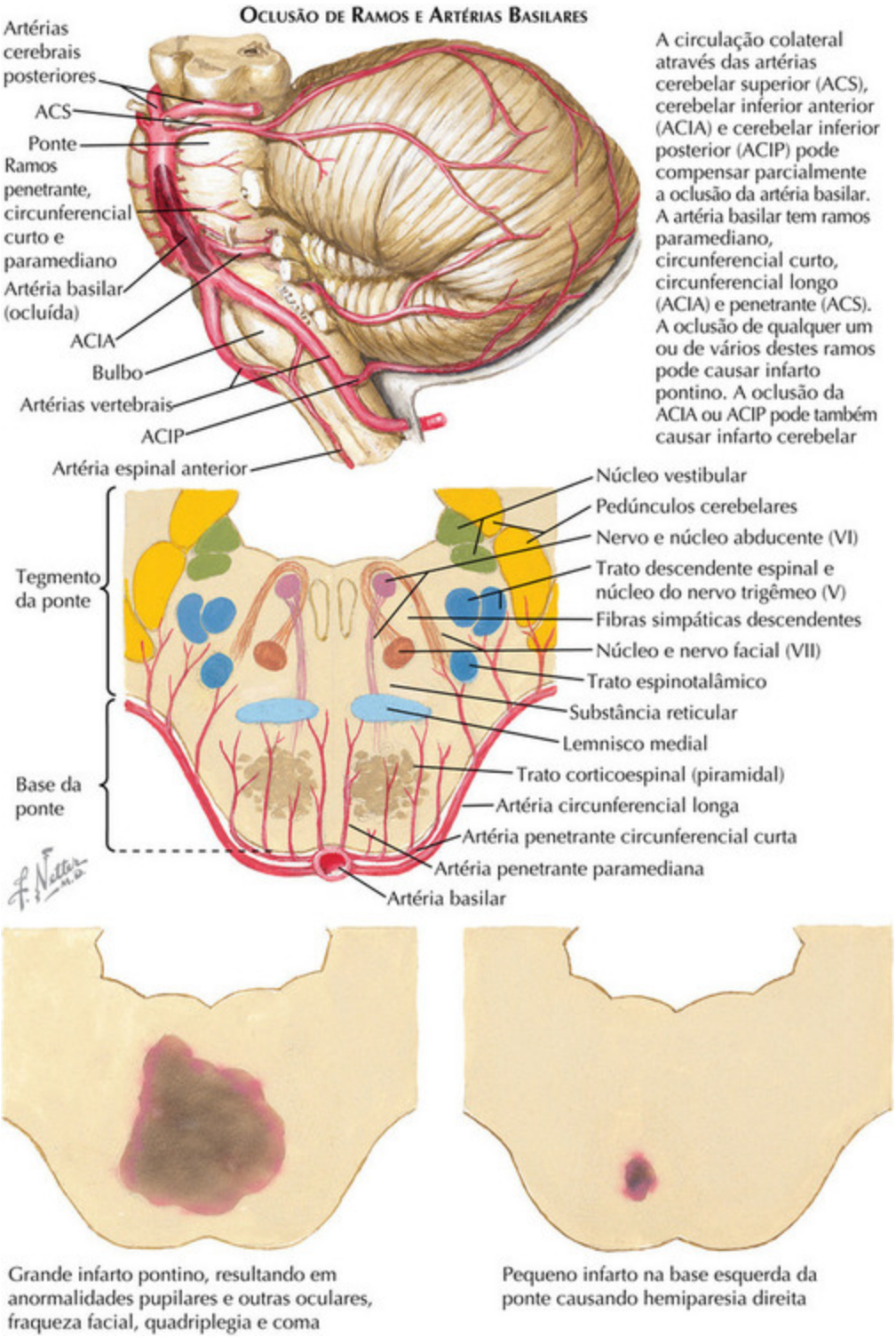

FIGURA 9-22

2. ***Anormalidades no movimento do olho***. A paralisia do olhar para cima ou para baixo é comum. Os olhos também podem estar inclinados e

desviados em repouso, na maioria das vezes para baixo e para dentro. Outras anormalidades oculomotoras observadas são hiperconvergência, nistagmo retratório e pseudoparesia do nervo VI. A abdução ocular reduzida em pacientes com pseudoparesia do nervo VI é explicada pela hiperadução do olho. O vetor de adução neutraliza o movimento de abdução e assim a abdução fica incompleta. A lesão é muito rostral ao núcleo ou fibras do sexto nervo.

3. ***Diminuição do estado de alerta***. Hipersonolência ou coma franco podem resultar da disfunção encefálica rostral paramediana bilateral. Após a fase aguda, o paciente pode permanecer relativamente inerte e apático. Alguns pacientes dormem por muitas horas por dia a menos que estimulados ou persuadidos a atividades.
4. ***Perda de memória***. Os pacientes são incapazes de formar novas memórias e podem não ser capazes de recordar eventos que precedem o AVE. Há frequentemente outras anormalidades comportamentais, incluindo agitação, alucinações e anormalidades que imitam as lesões no lobo frontal.

Infartos no tálamo

O tálamo é suprido por artérias que surgem próximas ou na bifurcação da artéria basilar e a partir das artérias cerebrais posteriores proximais. A artéria *talamotuberal (polar)* surge de cada lado a partir do terço médio da artéria comunicante posterior e supre os núcleos talâmicos anteromedial e anterolateral. O infarto talâmico anterolateral unilateral na distribuição da artéria polar de cada lado geralmente causa abulia, assimetria facial, anormalidades motoras contralaterais transitórias mínimas e, às vezes, afasia (lesões à esquerda) ou negligência visual (lesão à direita). A anormalidade predominante é a abulia, com lentidão, diminuição da quantidade de atividade e expressão e longos atrasos nas respostas às perguntas ou conversação. A memória também pode estar afetada.

As *artérias talâmicas-subtalâmicas* (também chamadas de perfurantes do tálamo) se originam a partir das artérias cerebrais posteriores proximais e suprem principalmente a porção posteromedial do tálamo próxima à comissura posterior. As artérias à direita e à esquerda geralmente surgem separadamente, mas podem se originar de uma única artéria unilateral ou

pedículo comum. As lesões unilaterais são geralmente caracterizadas por paresia do olhar vertical (para cima ou tanto para cima quanto para baixo) e pela amnésia. Os sinais e sintomas sensitivos e motores estão ausentes. A perda da memória pode ser grave, com profunda dificuldade em formar novas memórias e decodificar eventos recentes, particularmente em lesões bilaterais. A amnésia frequentemente melhora em 6 meses em pacientes com infartos unilaterais. O infarto talâmico posterior paramediano bilateral em forma de borboleta pode resultar de uma oclusão no ramo de uma única artéria ou pedículo que supre e causa hipersonolência e paralisia de terceiro nervo bilateral.

O *grupo de artérias talamogeniculadas* surge das artérias cerebrais posteriores para suprir o tálamo ventrolateral, uma área que inclui o núcleo somatossensitivo (ventral posterior lateral e ventral posterior medial) e os núcleos ventral lateral e ventral anterior. Os achados em pacientes com infartos talâmicos laterais são sintomas hemissensitivos contralaterais acompanhados por ataxia do membro contralateral. Às vezes, movimentos hemicoreicos do braço contralateral se desenvolvem, e a mão pode assumir uma postura “talâmica”. Alguns pacientes têm hemiparesia transitória no início, que melhora rapidamente.

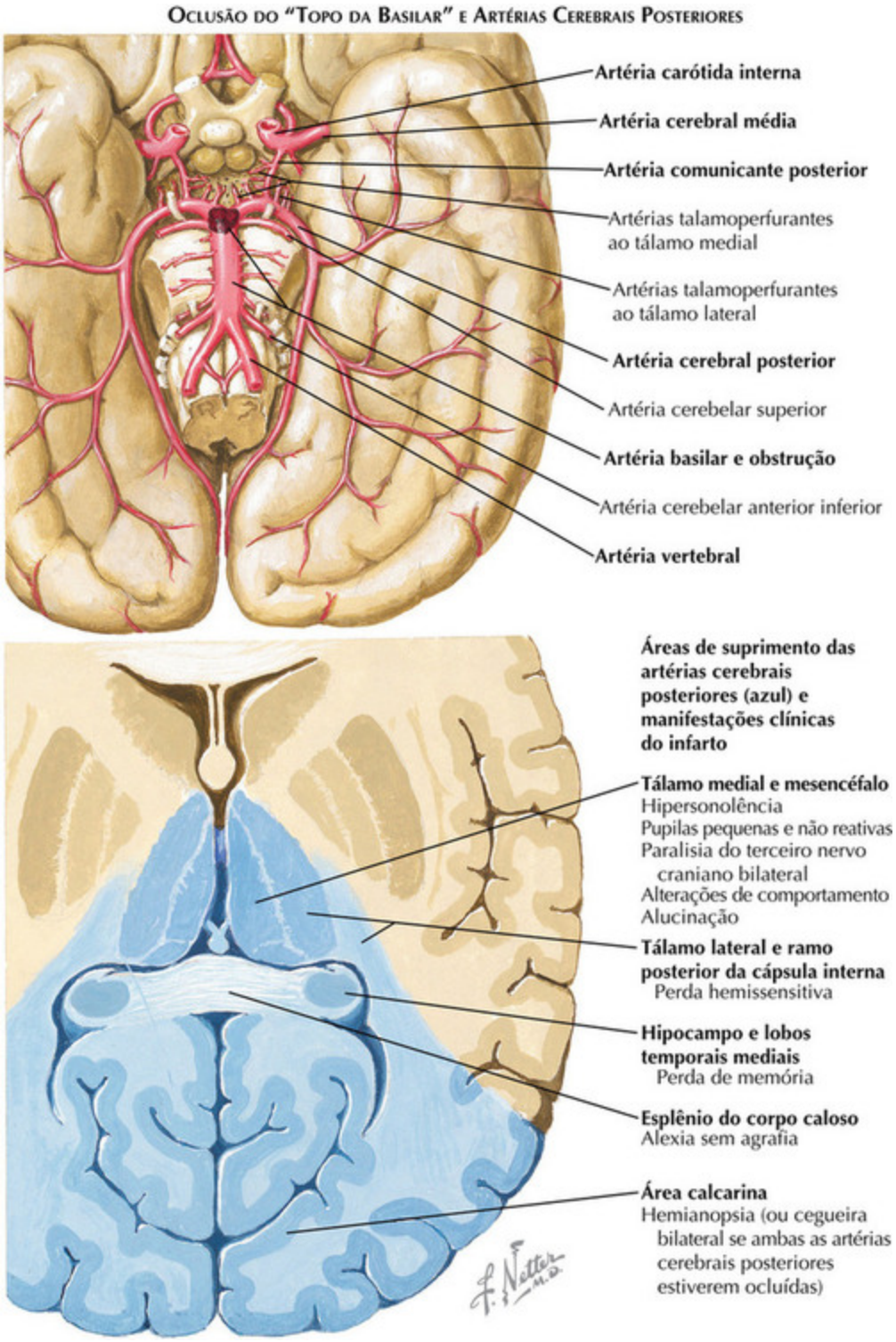

FIGURA 9-23

A oclusão de ramos das artérias talamogeniculadas que irrigam os núcleos somatossensitivos é responsável pela maioria dos pacientes com

AVE puramente sensitivo (sintomas hemissensitivos ou sinais sem outras anormalidades). Os infartos são geralmente menores do que aqueles encontrados em pacientes com síndrome talâmica lateral. A oclusão dos ramos talâmicos geniculares ocasionalmente provoca uma síndrome conhecida como AVE sensitivo-motor que é caracterizada por sinais e sintomas sensitivos de AVE puramente sensorial, acompanhada por paresia e sinais piramidais envolvendo os mesmos membros.

As *artérias corioideas posteriores* se originam das artérias cerebrais posteriores e cursam para a frente de rostral para caudal no tálamo. As artérias corioideas posteriores laterais abastecem principalmente o pulvinar, uma porção do corpo geniculado lateral, e então retornam ao redor da porção superior do tálamo para abastecer o núcleo anterior. As artérias mediais suprem a habênula, o pulvinar anterior e partes do núcleo centro mediano e núcleos paramedianos. Hemianopia, sintomas hemissensitivos e anormalidades de comportamento podem ocorrer em pacientes com infartos no território da artéria coroidal posterior.

Artérias cerebrais posteriores

As artérias cerebrais posteriores são os ramos terminais principais da artéria basilar. A doença ateromatosa intrínseca da ACP afeta mais frequentemente a origem do vaso. Na maioria das vezes, infartos no território da ACP são causados por êmbolos para a circulação posterior.

Depois de soltar ramos penetrantes ao mesencéfalo e ao tálamo, as artérias cerebrais posteriores fornecem ramos para os lobos occipitais e porções medial e inferior dos lobos temporais. O infarto nos territórios vertebrais das artérias afeta mais frequentemente a visão e a sensação somática, mas raramente causa paralisia. *O achado mais comum é a hemianopia* causada por infarto do córtex visual estriado nas margens do sulco calcarino ou por interrupção do trato geniculocalcarino, uma vez que ele se aproxima do córtex visual. Se somente a margem anterior do sulco calcarino estiver envolvida, o giro lingual resulta em um defeito no campo do quadrante superior. Uma quadrantanopia inferior resulta se a lesão afetar o cúneo na margem superior da fissura calcarina. Quando o infarto é restrito ao córtex estriado e não se estende dentro do córtex lateral adjacente, o paciente está plenamente consciente da perda do campo visual.

As anormalidades somatossensitivas também são comuns. O tálamo lateral é o local dos principais núcleos de revezamento somatossensitivas, o núcleo ventral posteromedial e núcleo lateral. A isquemia nestes núcleos ou tratos de substância branca que carregam fibras do tálamo para o córtex somatossensitivo produz sinais e sintomas sensitivos, geralmente sem paralisia. Os pacientes relatam parestesias ou dormências na face, membros e tronco. A combinação da perda hemissensitiva e da hemianopia sem paralisia é virtualmente diagnóstica de infarto no território da artéria cerebral posterior. Raramente, a oclusão da porção proximal da artéria pode causar uma hemiplegia. Ramos penetrantes da artéria cerebral posterior proximal penetram no mesencéfalo para abastecer o pedúnculo encefálico.

As anormalidades cognitivas e comportamentais são também comuns. Quando o território da artéria cerebral esquerda infarta, os pacientes podem perder a capaci-dade de ler, apesar de manter a capacidade de escrever e soletrar. A afasia anômica e a perda de memória também são comuns. Quando o território da artéria cerebral posterior direita está envolvido, pode se desenvolver a desorientação de localização.

Quando o território da artéria cerebral posterior está infartado bilateralmente, como pode ocorrer com êmbolos, a maioria dos achados comuns são cegueira cortical, amnésia e delírio com agitação.

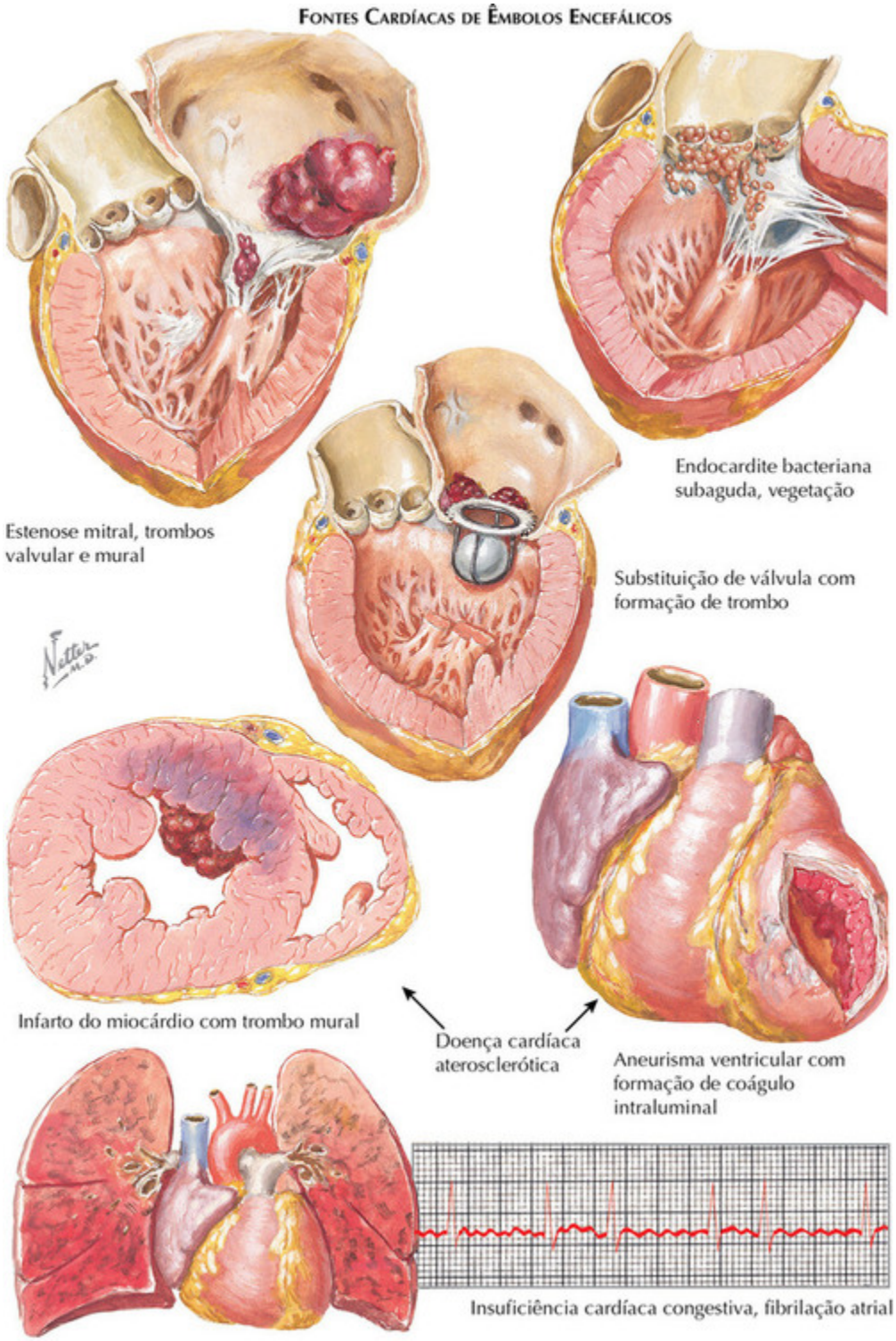

FIGURA 9-24

Êmbolo Encefálico

Existem três principais participantes no processo da embolia encefálica. A *artéria destinatária* que capta e recebe o material embólico, mesmo temporariamente, o *material embólico* em si – a matéria que compõe o êmbolo, e a *fonte de doação* a partir da qual o material embólico se origina.

As artérias receptoras

A artéria receptora é a principal determinante dos sinais e sintomas clínicos. Quando uma artéria receptora do pescoço ou intracraniana é obstruída, o fluxo sanguíneo para a área do encéfalo suprida pela artéria bloqueada subitamente torna-se insuficiente e a função normal é interrompida. Os sintomas neurológicos que resultam do bloqueio arterial dependem da área do encéfalo que foi subperfundida. Se um êmbolo bloqueia uma artéria cerebral posterior que supre o córtex visual, pode resultar em perda da visão no campo visual oposto. Se um êmbolo bloqueia a artéria cerebral média esquerda, os membros direitos podem tornar-se fracos e entorpecidos e o paciente pode tornar-se afásico. Um êmbolo em uma artéria vertebral intracraniana pode causar perda da função cerebelar e ataxia. Os sintomas não dependem da natureza do material embólico. A artéria receptora não define o material que a está bloqueando ou de onde o material veio.

Se os sintomas são transitórios ou persistentes depende do tamanho e do destino do êmbolo. O êmbolo muitas vezes se move através das artérias receptoras tão rapidamente que nenhuma obstrução ou que uma obstrução muito transitória ocorre. Estes êmbolos passando podem ser identificados como os chamados HITS (sinais transitórios de alta intensidade) que passam rapidamente sob uma sonda de ultrassom que monitora a artéria intracraniana. Os êmbolos podem não causar sintomas, AITs ou infartos persistentes.

A maioria dos êmbolos que vai a uma artéria carótida interna a partir do coração ou da aorta, ou que surge a partir da artéria carótida, desloca-se para a artéria cerebral média ipsilateral. O êmbolo pode parar primeiro dentro da artéria carótida no pescoço ou na cabeça e então passar dentro da artéria cerebral média proximal ou suas divisões inferiores e superiores ou em um dos ramos menores corticais. Ocasionalmente, o êmbolo pode entrar

em outros ramos da artéria carótida intra-craniana, na artéria cerebral anterior ou na artéria corióidea anterior.

Se um êmbolo entra em uma artéria vertebral no pescoço ou surge a partir de uma artéria vertebral extracraniana mais frequentemente ele irá dirigir-se rostralmente dentro da artéria vertebral intracraniana ipsilateral ou irá ainda mais longe para alcançar a bifurcação da artéria basilar ou uma ou ambas artérias cerebrais posteriores, ou das artérias cerebelares superiores localizadas no topo da artéria basilar. Se o êmbolo for grande o suficiente, ele pode obstruir a própria artéria basilar, levando à isquemia ou infarto encefálico grave. Uma chuva de êmbolos pode bloquear múltiplas artérias simultaneamente ou sequencialmente.

Fontes doadoras e seus materiais embólicos

A natureza do material embólico determina a profilaxia ou o tratamento mais provável.

Fontes Cardíacas

Os êmbolos que surgem a partir do coração muitas vezes consistem de *trombos vermelhos de fibrina e eritrócitos* que se formam no átrio ou na superfície dos infartos miocárdicos ou dentro dos aneurismas ventriculares. As fontes mais comuns de embolia a partir do coração são *arritmias*, especialmente fibrilação atrial. Os trombos vermelhos se formam na contração ineficiente, átrio esquerdo dilatado e apêndice atrial esquerdo; *doenças valvulares* também são fontes comuns. *Trombos brancos de plaqueta e fibrina* se formam ao longo de superfícies valvulares irregulares e válvulas protéticas. Muitas vezes, os trombos brancos formam um ninho para uma sobreposição de trombos vermelhos de modo que ambos estão envolvidos no tromboembolismo. Em pacientes com lúpus eritematoso sistêmico, síndrome do anticorpo fosfolipoide e câncer, uma valvulite fibrinoide não trombótica se desenvolve e serve como ninho para coágulos brancos. O *cálcio* presente nas *válvulas aórticas calcificadas* e as *calcificações no anel mitral* podem libertar-se e embolizar o encéfalo. *Bactérias e fungos* localizados em válvulas em pacientes com *endocardite infecciosa* podem viajar pela corrente sanguínea e para dentro do crânio, causando meningite, abscessos encefálicos e infartos, assim como artérias

infectantes, causando aneurismas micóticos. O tecido tumoral presente em *mixomas* e *fibroelastomas cardíacos* pode formar o material dos êmbolos.

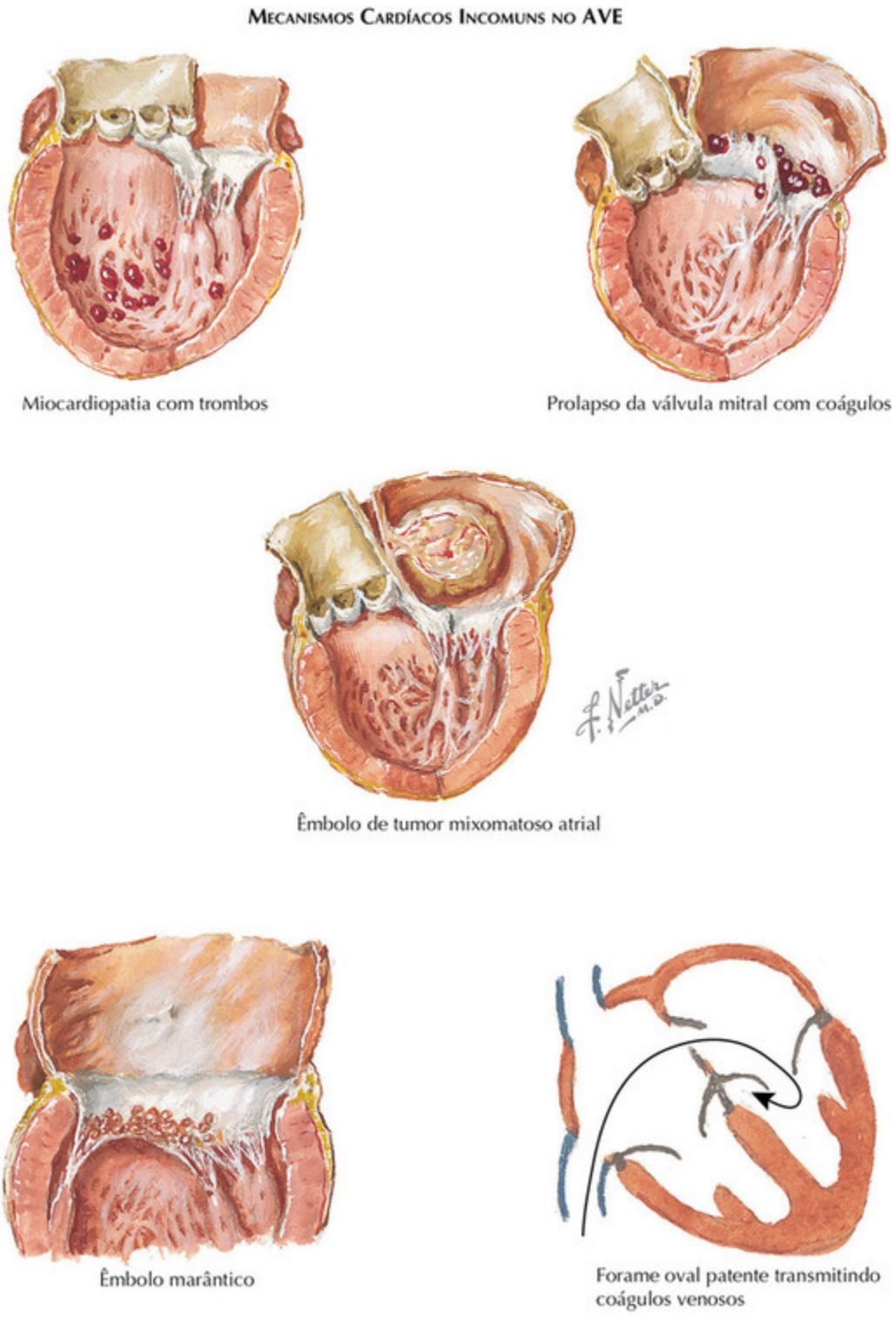

FIGURA 9-25

Em alguns pacientes, os trombos vermelhos se originam em veias dos membros e da pelve e embolizam para o coração direito. Então, passam

através de defeitos no septo atrial ou do forame oval patente para dentro do átrio esquerdo. Em seguida, eles então embolizam o encéfalo. Este processo é chamado de *embolia paradoxal*. Um processo semelhante de trânsito (*shunt*) da direita para a esquerda ocorre também em pacientes com fístulas arteriovenosas nos pulmões.

Similarmente, êmbolos provenientes da aorta são compostos de diferentes substâncias. *Trombos brancos de plaquetas e fibrinas* se formam em fendas e superfícies irregulares. Estes coágulos brancos ativam a cascata de coagulação e promovem a formação de trombos vermelhos em sua superfície. Os trombos vermelhos frequentemente se formam dentro de úlceras ou regiões de ruptura da placa. Trombos brancos e vermelhos muitas vezes se rompem e alcançam o encéfalo. Placas protuberantes e móveis grandes muitas vezes contêm trombos vermelhos. *Cristais de colesterol* dentro das placas aórticas ou outros *componentes complexos da placa* podem atingir o encéfalo. O *cálcio* também pode ser um componente de êmbolo aortogênico.

Os *êmbolos de artéria para artéria* têm os mesmos componentes básicos dos que surgem a partir da aorta: cálcio, fragmentos de colesterol, coágulos vermelhos e brancos e assim por diante. Ocasionalmente ar, gordura e corpos estranhos penetram na corrente sanguínea e embolizam para o encéfalo e outras vísceras.

Tratamento

A seleção do tratamento para isquemia encefálica embólica aguda deve considerar a natureza do material embólico. Fármacos trombolíticos, tais como o ativador de plasminogênio do tecido recombinante (rt-PA), podem levar à lise de coágulos vermelhos, mas são ineficazes contra coágulos brancos. Os inibidores de glicoproteína IIB/IIIA que são ativos contra pontes de plaqueta-fibrina podem potencialmente lisar coágulos brancos. Estes tratamentos podem ser ineficazes contra cálcio, cristais de colesterol, fragmentos de tumor, agentes infecciosos e materiais estranhos. Os métodos mecânicos para a recuperação da embolia podem capturar diferentes materiais.

Da mesma forma, a profilaxia contra a reembolização (prevenção secundária) deve considerar a natureza do material embólico. As profilaxias

mais eficazes contra a embolia em pacientes com endocardite infecciosa são agentes antibacterianos e antifúngicos.

A prevenção secundária também depende da natureza das fontes doadoras. A fibrilação atrial pode responder a antiarrítmicos ou a procedimentos de ablação da via de condução cardíaca. As anormalidades e defeitos septais intra-atriais podem ser reparados. Os aneurismas ventriculares podem ser ressecados. Válvulas anormais podem ser reparadas ou substituídas por válvulas protéticas. Tumores cardíacos podem ser removidos. Cirurgiões têm operado ateromas aórticos protusos e no futuro estas lesões podem ser atacadas por técnicas endovasculares. Lesões arteriais são muitas vezes reparadas cirurgicamente ou usando tecnologia endovascular na forma de angioplastia e/ou implante de *stent*.

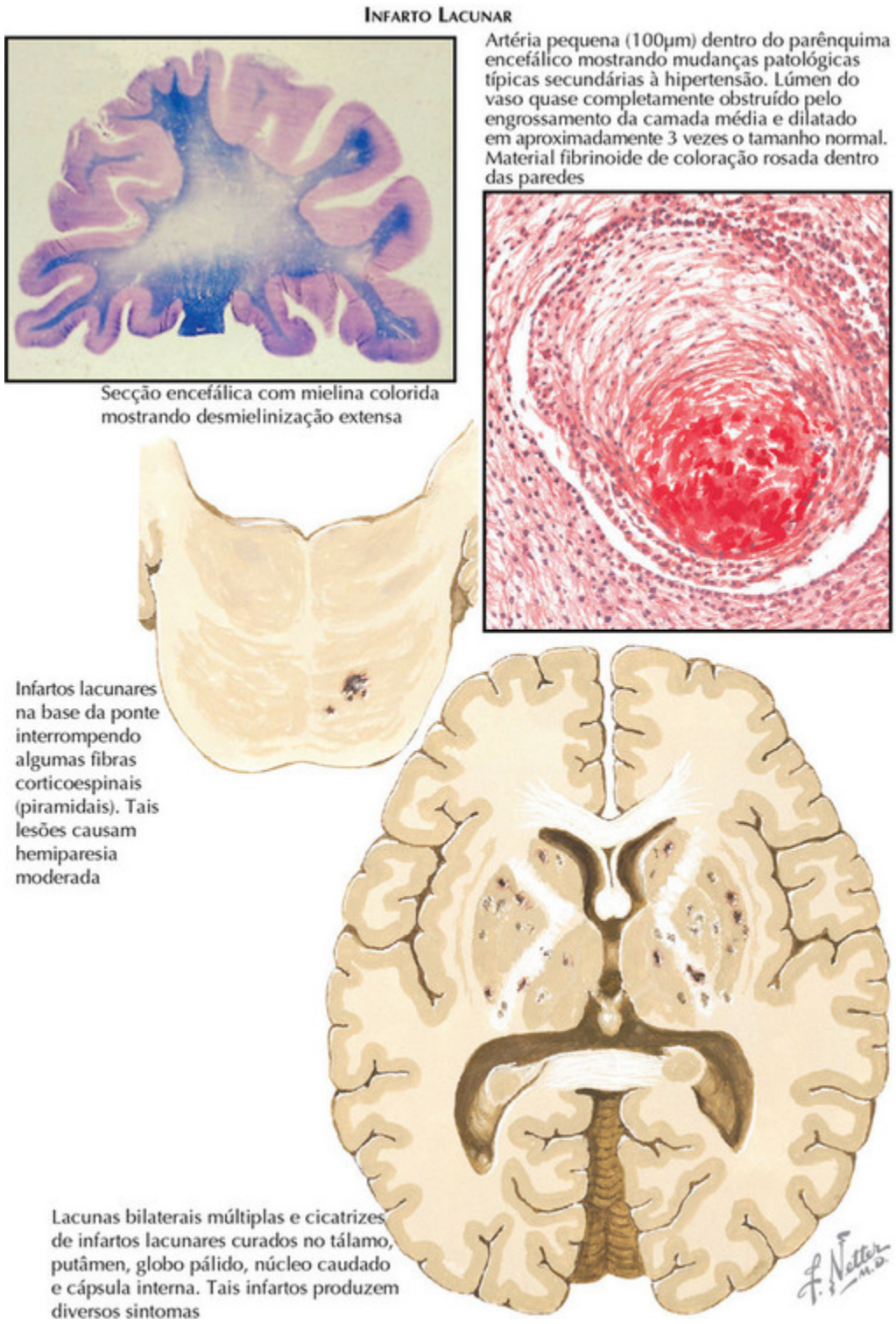

FIGURA 9-26

AVE Lacunar

As artérias penetrantes são ramos que suprem as porções mais profundas do encéfalo. Elas têm origem em cerca de 90 graus a partir de suas artérias parentes. Os mais proeminentes destes vasos são: ramos lenticuloestriados das artérias cerebrais médias, ramos das artérias de Huebner das artérias cerebrais anteriores, ramos talamogeniculados das artérias cerebrais posteriores e ramos da artéria basilar paramediana. Estas artérias suportam muito do impacto da hipertensão. A oclusão destas artérias penetrantes causa lacunas – pequenos infartos profundos.

Infartos lacunares

Infartos lacunares são lesões diminutas, discretas, variando de 1 a 2 mm de tamanho. Os locais mais comuns são o putâmen e o pálido, seguidos pela ponte, tálamo, núcleo caudado, cápsula interna e coroa radiada. Mais raras são as lacunas nos pedúnculos encefálicos, pirâmide e substância branca subcortical. Lacunas não são encontradas nos córtices encefálico e cerebelar.

As duas patologias mais comuns que afetam as artérias penetrantes são *lipo-hialinose* e *doença ateromatosa do ramo*. Cortes seriados de artérias penetrantes que suprem o território dos infartos lacunares muitas vezes têm alargamentos focais e extravasamentos pequenos através das paredes das artérias. Um aumento de células subintimais algumas vezes oblitera o lúmen e um material fibrinoide de coloração rosa repousa dentro das paredes dos vasos. Os segmentos arteriais são frequentemente substituídos por espirais, emaranhados e tufos de tecido conjuntivo que obliteram as camadas vasculares habituais. Esta patologia vascular tem sido chamada de desorganização arterial segmentar, degeneração fibrinoide e lipo-hialinose. A hipertensão é o mecanismo patofisiológico predominante. A distribuição de hemorragias hipertensivas profundas é a mesma que a localização das lacunas (putâmen, cápsula, tálamo, ponte). Artérias com lipo-hialinose podem ocluir causando infarto lacunar, ou sofrer ruptura, causando hemorragia intraencefálica.

A doença ateromatosa do ramo intraencefálico também tem efeito no tecido encefálico suprido pelas artérias penetrantes. Nesta condição, os orifícios das artérias penetrantes são bloqueados por ateroma na artéria principal. O ateroma pode ter origem na artéria principal e se estender até o

ramo, ou um microateroma pode surgir na origem do próprio ramo. O trombo é por vezes sobreposto aos ateromas. Esta vasculopatia é algumas vezes referida como doença microateromatosa. Infartos pontinos são as lesões neuropatológicas mais frequentes encontradas em necropsias de diabéticos e, na maioria dos casos, são causados por doença ateromatosa do ramo.

Duas condições genéticas também são conhecidas por afetar predominantemente estes pequenos vasos penetrantes: arteriopatia encefálica dominante autossômica com infartos subcorticais e leucoencefalopatia (CADASIL) e COL 4, mutações A1. No CADASIL as artérias penetrantes contêm um material granular na camada média que se estende até a adventícia. Células musculares lisas na camada média estão inchadas e frequentemente degeneradas, e o endotélio pode estar ausente e ser substituído por fibras colágenas. Esta condição hereditária causa infartos lacunares no núcleo da base e na substância branca encefálica, similares àqueles encontrados em pacientes hipertensos.

Uma condição angiopática hereditária associada a mutações em um gene que codifica o pró-colágeno tipo 4 alfa 1 (COL 4, A1) tem efeitos sobre as pequenas artérias encefálicas assim como em grandes artérias encefálicas e retinianas. Os achados clínicos incluem hemorragias perinatais e porencefalia, tendência a hemorragias encefálicas após trauma, tortuosidade da artéria da retina, aneurisma encefálico, infartos relacionados com a artéria penetrante, gliose da substância branca e doenças renais.

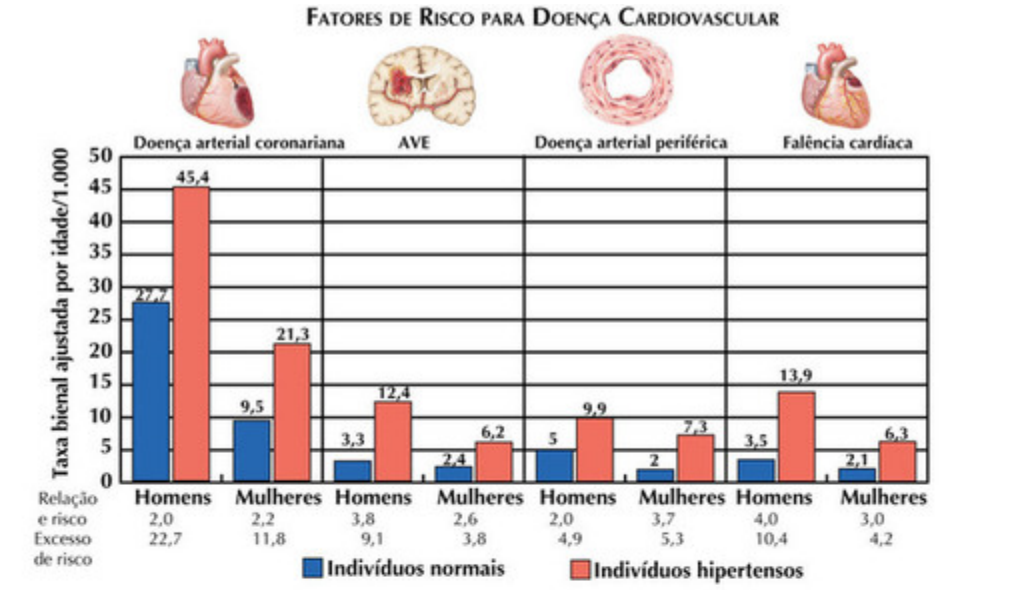

*De acordo com o estado hipertensivo em indivíduos de 35-64 anos de idade a partir de Framingham em 36 anos de acompanhamento. Adaptado de Kanel WB. A pressão arterial como fator de risco cardiovascular: prevenção e tratamento. JAMA 1996; 275: 1571-1576.`

O nível de pressão sanguínea está associado a eventos cardiovasculares de forma contínua, gradual e aparentemente independente**

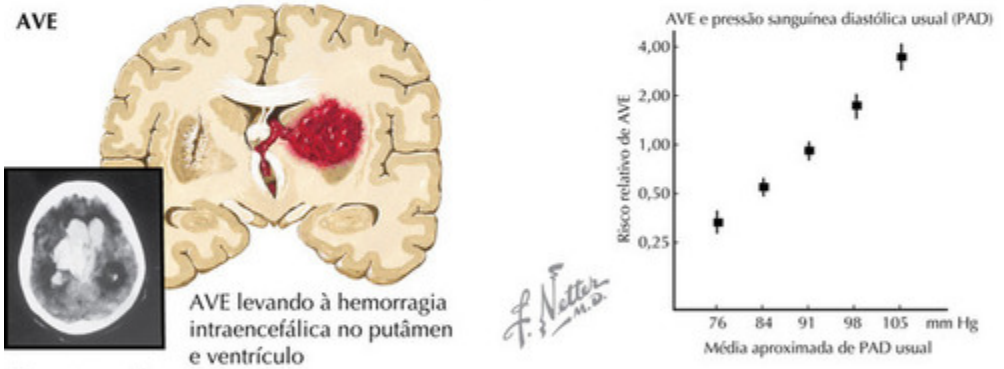

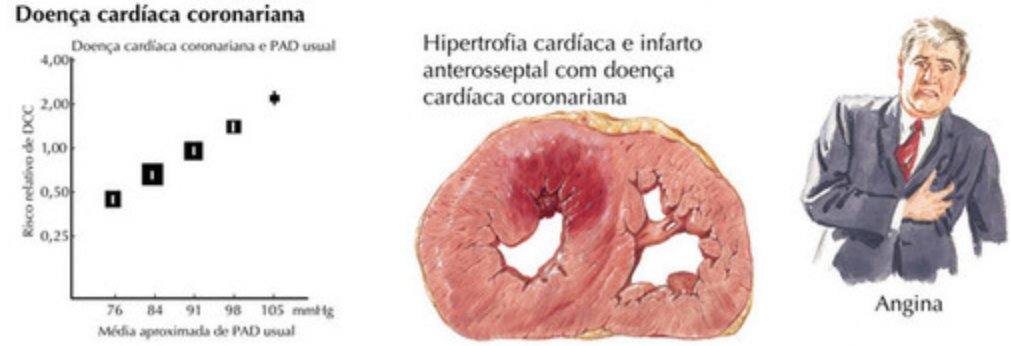

**Risco relativo de AVE e doença cardíaca coronariana como uma função da pressão diastólica usual em 420.000 indivíduos de 25 anos ou mais com uma média de período de acompanhamento de 10 anos. Adaptado de MacMahon S, Peto R, Cutter S *et al*. Pressão arterial, AVE e doença cardíaca coronariana: parte um. Lancet 1990; 335:765-767.

FIGURA 9-27

Diagnóstico

A imagem da doença ateromatosa do ramo intraencefálico pode ser feita usando ressonância magnética de alta resolução (RM). Placas na artéria cerebral média podem ser mostradas incidindo sobre ou ocluindo ramos penetrantes através de técnicas de RM que mostram secções axiais das origens dos ramos a partir das artérias principais.

Diferencial

A condição mais importante para separar destas "micropatologias" é a oclusão de artérias principais bloqueando o fluxo nos ramos das artérias penetrantes. Em pacientes de origem asiática, especialmente do Japão, Coreia e China, pequenos infartos profundos são geralmente causados por doença oclusiva das artérias principais intracranianas grandes. Quando pequenos infartos profundos são causados por doença oclusiva grave das grandes artérias principais intracranianas, os infartos são um pouco maiores e a recorrência é mais comum do que em infartos causados por doença intrínseca das artérias penetrantes.

Apresentações clínicas

As síndromes clínicas mais comuns causadas por infarto lacunar são *hemiparesia motora pura* (fraqueza da face, braço e perna em um lado do corpo sem anormalidades sensitivas, visuais ou cognitivas), *AVE sensitivo puro* (perda hemissensitiva sem outros sinais), *síndrome da mão desajeitada* — disartria e *hemiparesia atáxica*.

Doença vascular subcortical crônica

Lacunas múltiplas, gliose da substância branca e atrofia quase sempre ocorrem em conjunto e são acompanhadas por anormalidades generalizadas de pequenas artérias penetrantes. Quando grave e clinicamente evidente, esta microvasculopatia crônica é frequentemente chamada de doença de Binswanger. Nesta condição, a substância branca encefálica tem áreas confluentes de tecido mole, enrugado e granulado. Estas áreas são desiguais e predominam nos lobos occipitais e na substância branca periventricular, especialmente anteriormente e próximo à superfície ventricular. A substância branca cerebelar também está frequentemente envolvida. Os ventrículos estão aumentados e por vezes, o corpo caloso é pequeno. O

volume da substância branca está reduzido, mas o córtex é geralmente poupado. Há quase sempre algumas lacunas. Um estudo microscópico mostra palidez mielinínica. Normalmente, a palidez mielínica não é homogênea, mas ilhas de diminuição da mielinização estão rodeadas por tecido normal. A gliose é proeminente em zonas de palidez mielínica. As paredes das artérias penetrantes são espessas e hialinizadas, mas a oclusão das pequenas artérias é rara. Pacientes ocasionais com Binswanger, com mudanças na substância branca tinham angiopatia amiloide e CADASIL como patologia vascular subjacente. Nestes pacientes, as artérias dentro do córtex encefálico e as leptomeninges estão espessadas e contêm uma substância congofílica. O quadro clínico em pacientes com anormalidades na substância branca de Binswanger é variável. A maioria dos pacientes tem função cognitiva e comportamento anormais. Perda da memória, alterações afásicas e disfunção visual-espacial também são encontradas. Paralisia pseudobulbar, sinais piramidais, reflexos extensores plantares e anormalidades na marcha são comuns. Os achados clínicos muitas vezes progridem gradualmente ou passo a passo com pioras durante o período de dias a semanas. Muitas vezes, há períodos de platô com relativa estabilidade clínica. Muitos pacientes também têm AVEs lacunares agudos e se apresentam clinicamente com hemiparesia. A RM define toda a extensão do envolvimento da substância branca e tem uma resolução espacial que permite a detecção de lesões lacunares pequenas. A imagem com sequência de difusão pode mesmo até mostrar pequenos infartos agudos e subagudos com grande precisão.

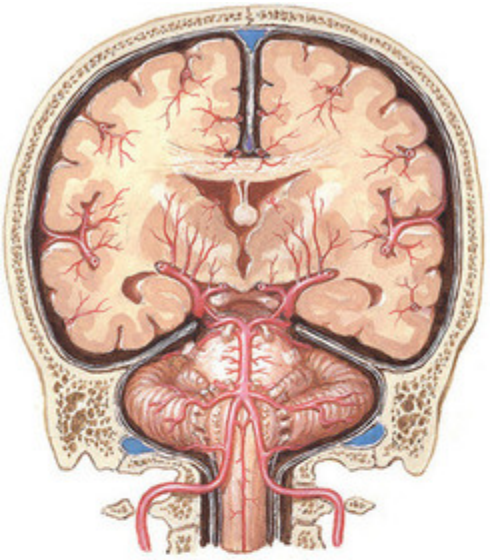

Encéfalo normal

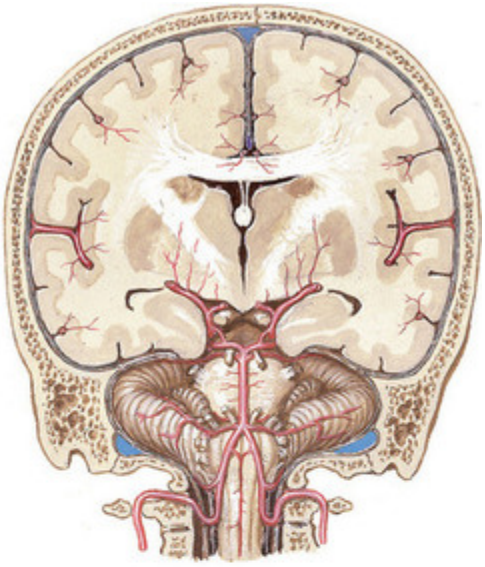

Encefalopatia hipertensiva, com constrição generalizada das artérias encefálicas e seus ramos pequenos

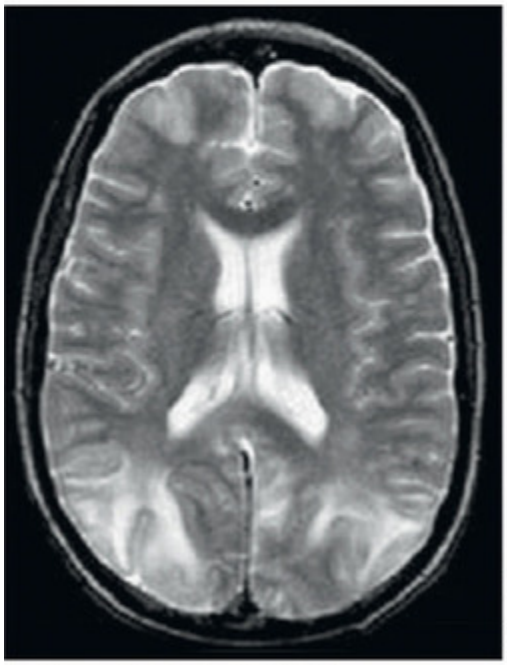

RM (T2) mostrando sinal brilhante predominantemente na substância branca do aspecto posterior de ambos hemisférios encefálicos em um paciente com síndrome de encefalopatia reversível posterior

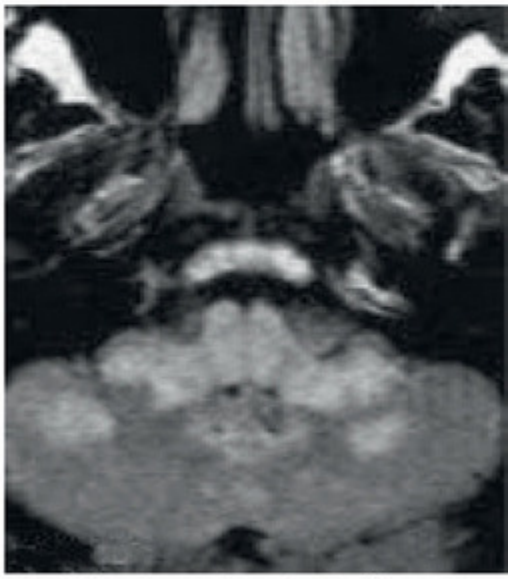

Um sinal em RM (sequência FLAIR) difusamente aumentado no bulbo e no cerebelo em um paciente com síndrome de encefalopatia posterior restrito a estruturas da fossa posterior. Reproduzido, com permissão, de Karakis I, MacDonald JA, Stefanidou M, Kase CS. Aspectos clínicos e radiológicos da variante do tronco encefálico de encefalopatia hipertensiva. J Vasc Interv Neurol 2009; 2: 172-176

FIGURA 9-28

Encefalopatia Hipertensiva

A encefalopatia hipertensiva se refere às consequências para a função encefálica associadas a aumentos graves e agudos na pressão arterial sistêmica. Os efeitos da hipertensão grave envolvem uma variedade de manifestações clínicas, incluindo crises tônico-clônicas generalizadas, diminuição do nível de consciência, cegueira cortical e características de fundo de olho de retinopatia hipertensiva ou hipertensão “maligna”. Este quadro clínico tem uma imagem correlacionada na tomografia computadorizada (TC) e especialmente na ressonância magnética (RM) na forma de um sinal anormal que envolve especialmente a substância branca dos hemisférios encefálicos, de modo predominante posterior. Devido a estas mudanças tenderem a ser reversíveis após a normalização da pressão arterial, a imagem inicial correlata de encefalopatia hipertensiva foi inicialmente rotulada de *síndrome de leucoencefalopatia posterior reversível*.

As características na RM da síndrome são edema vasogênico, que corresponde a um sinal luminoso em sequências de imagens ponderadas com difusão (DWI) assim como em mapas de coeficiente de difusão aparente (CDA), a última diferenciação do edema vasogênico de infarto, pois é esperado que este último mostre diminuição de sinal acompanhando o sinal luminoso de DWI. Estas características são geralmente reversíveis, o mesmo para as manifestações clínicas, incluindo cegueira cortical. As características da *síndrome de leucoencefalopatia posterior* demonstram variabilidade substancial, porque as mudanças na RM podem também ter uma *localização anterior,* com envolvimento da substância branca assim como da cinzenta e pode haver uma *reversibilidade somente parcial.*

Um aspecto importante desta doença que precisa ser enfatizado é que a encefalopatia hipertensiva não é uma função da elevação dos níveis absolutos da pressão sanguínea sistêmica, mas sim de um aumento na percentagem da pressão sanguínea baseado na pressão sanguínea de base do paciente individualmente. Assim, uma pessoa normotensa pode apresentar esta encefalopatia após uma modesta elevação da pressão sanguínea, enquanto um paciente hipertenso crônico pode exigir uma grave elevação da pressão arterial para que a síndrome se desenvolva. Embora a maioria dos pacientes experimente recuperação clínica com resolução concomitante das alterações de imagem após o controle da pressão arterial, há um potencial para a ocorrência de déficits persistentes como resultado de

hemorragia intraencefálica concomitante nas áreas do encéfalo afetadas pela encefalopatia.

Há certo número de variações na clínica, assim como na imagem em pacientes que apresentam encefalopatia hipertensiva. Uma ocasionalmente vista é uma síndrome que predominantemente afeta o tronco encefálico e o cerebelo e se apresenta com dor de cabeça, náuseas e vômitos, assim como sinais brandos e não específicos do tronco encefálico, tais como distúrbios da marcha, na ocorrência do edema vasogênico nítido, algumas vezes envolvendo toda a extensão do tronco encefálico. Em alguns casos, o paciente pode efetivamente não ter quaisquer sinais clínicos de comprometimento do tronco encefálico ao ter o edema vasogênico nítido nesta área; isso destaca o fato de que as mudanças de imagem refletem o edema, não o infarto.

A patogênese da síndrome clínica-radiológica de encefalopatia hipertensiva é pensada de modo a refletir os efeitos de um aumento agudo na pressão arterial, levando à necrose fibrinoide da parede arterial com aumento na permeabilidade da barreira hematoencefálica e perda da autorregulação encefálica, com o resultado final de formação do edema vasogênico. Ainda não está claro porque a maior parte dos casos envolve os aspectos posteriores dos hemisférios encefálicos. A teoria que prevalece é a de que a circulação encefálica posterior tem menos inervação simpática do que a circulação anterior, tornando-a assim mais propensa à vasodilatação com desenvolvimento do edema encefálico, no caso de um súbito aumento na pressão arterial sistêmica.

Estado epilético mioclônico `

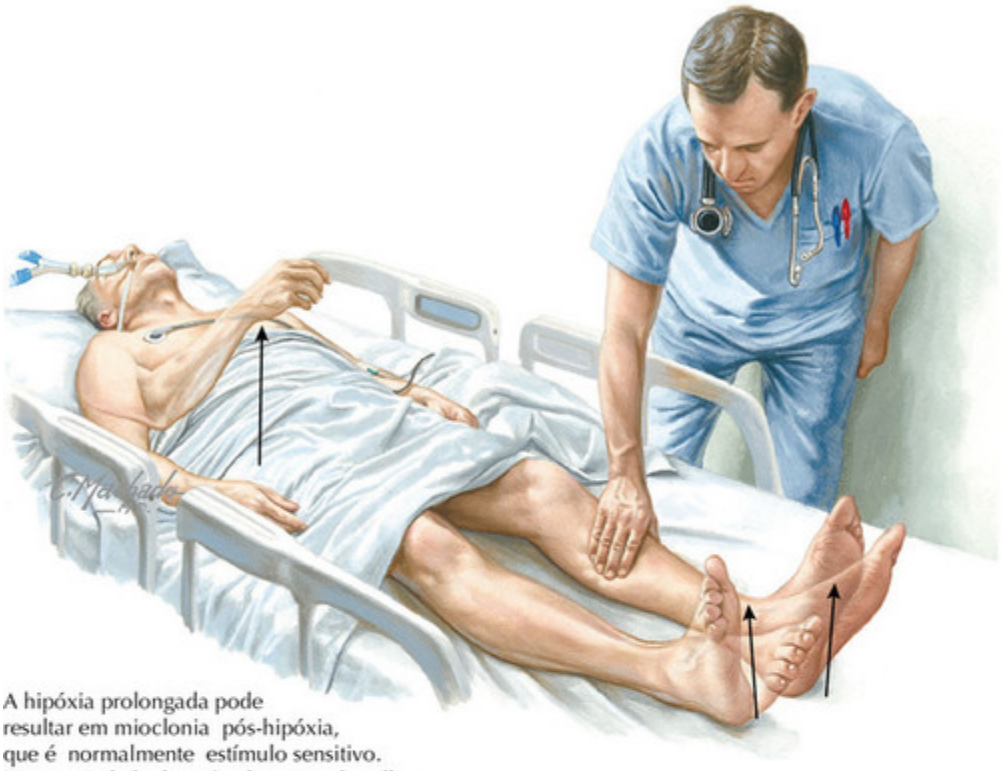

A hipóxia prolongada pode resultar em mioclonia pós-hipóxia, que é normalmente estímulo sensitivo. Uma variedade de estímulos como barulhos, luz ou toque pode provocar este tipo de mioclonia em múltiplas áreas do corpo. A hipotermia terapêutica é recomendada após a parada cardíaca

Encefalopatia hipóxico-isquêmica (EHI)

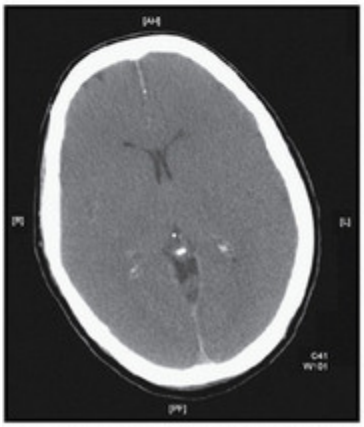

TC do encéfalo mostrando perda da diferenciação normal de substâncias branca e cinzenta

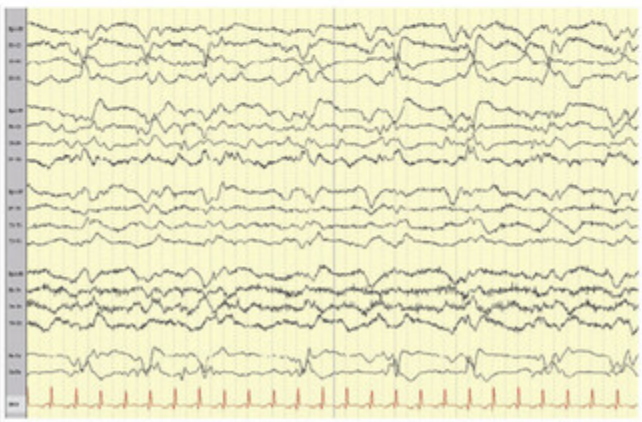

Eletrocardiograma do mesmo paciente mostrando ritmos que são lentos e desorganizados

FIGURA 9-29

Hipóxia

O encéfalo é particularmente vulnerável a qualquer diminuição no seu suprimento de sangue, oxigênio ou combustível. Pacientes com hipotensão ou hipóxia muitas vezes apresentam-se a seus médicos ou à emergência devido à disfunção encefálica. Muito frequentemente, a diminuição da perfusão encefálica é causada por doença cardíaca, quer arritmia ou falência da bomba, frequentemente causada por infarto agudo do miocárdio. Choque e hipovolemia também diminuem toda a perfusão encefálica. Devido à insuficiência ventilatória levar à hipoventilação e à hipóxia, logo, causar diminuição da função cardíaca, a hipóxia e a hipoperfusão estão geralmente combinadas. O termo geral encefalopatia hipóxico-isquêmica reflete a natureza dual do estresse do sistema nervoso central. A embolia pulmonar é outro transtorno agudo que provoca hipotensão e diminuição da oxigenação sanguínea. Em alguns pacientes, a diminuição da perfusão encefálica é causada por perda aguda de sangue ou hipovolemia, ou choque relacionado com sepse.

A diminuição global da perfusão encefálica causa disfunção encefálica generalizada não focal. Tonturas, vertigens, confusão e dificuldades de concentração mental são comuns. Sinais e sintomas focais como hemiplegia, hemianopia e afasia estão raramente presentes. Às vezes, AVEs anteriores ou oclusões vasculares podem contribuir para sinais assimétricos. Pacientes com perfusão encefálica diminuída globalmente com frequência apresentam sintomas como taquicardia, sudorese e hipotensão. A hipotensão grave prolongada provoca coma; inicialmente, muitas vezes, os pacientes não têm reflexos remanescentes do tronco encefálico (pupilar, corneano, oculovestibular).

Quando e se o coma é transposto, ou a hipotensão é menos grave, as anormalidades da função cortical de memória, visão e comportamento predominam.

O hipocampo é particularmente vulnerável à isquemia; assim, a perda de memória é particularmente comum. A zona de limite do córtex encefálico localizada entre as artérias cerebrais médias e as artérias cerebrais anteriores e posteriores é frequentemente predisposta à isquemia. A zona de limite posterior entre a artéria cerebral média e os territórios das artérias cerebrais posteriores está mais frequentemente envolvida, possivelmente porque estas regiões são mais afastadas do coração.

As lesões nas zonas de limite posterior podem desconectar o córtex visual calcarino preservado no lobo occipital de centros mais anteriores que controlam o movimento dos olhos. Um problema visual chamado *síndrome de Balint* ocorre muitas vezes. Os pacientes agem como se eles não pudessem ver, mas algumas vezes surpreendentemente notam pequenos objetos. As características da *síndrome de Balint* são: (1) *asimultagnosia*: os pacientes veem as coisas aos poucos, isto é, não veem todos os objetos em seu campo de visão de uma vez só e podem notar apenas partes dos objetos, (2) *ataxia óptica*: os pacientes não podem coordenar os movimentos de mão e olho e apontam de forma irregular em objetos; (3) *apraxia de movimento* ocular: os pacientes não podem dirigir seu olhar onde eles desejam contemplar.

Quando a hipotensão é mais grave, as lesões podem se espalhar para as zonas de limites anteriores entre a artéria cerebral anterior e a artéria cerebral média. As áreas do homúnculo motor mais afetadas são aquelas relacionadas com o ombro, o braço e a coxa. O território da face na porção central da artéria cerebral média e a região e suprimento do pé no centro da artéria cerebral anterior são poupados. A distribuição da fraqueza tem sido comparada a “um homem em um barril”. Os campos oculares frontais também são afetados de modo que resultam em movimentos oculares vagos, movimentos de cabeça passivos hiperativos (reflexos de olho de boneca). O estupor resulta de extensa isquemia da zona de limite bilateral.

Quando a hipoperfusão é grave e prolongada, ocorre o dano anóxico difuso para os neurônios do encéfalo, tronco encefálico e cerebelo. Os danos mais graves podem ocorrer em regiões de grandes células do córtex encefálico, produzindo um padrão de *necrose laminar*. Danos hipóxico-isquêmicos graves causam *coma* e *morte encefálica*. Em alguns pacientes, a recuperação parcial deixa-os em um *estado minimamente consciente* ou em um *estado vegetativo persistente* no qual há comunicação mínima ou não há comunicação.

Embora o dano cerebelar hipóxico-isquêmico seja frequentemente encontrado em necropsias, sinais clínicos de disfunção cerebelar são raros e geralmente são ofuscados por anormalidades encefálicas. Depois de uma parada cardíaca, alguns pacientes têm abalos musculares finos espontâneos ou movimentos grosseiros bruscos, marcadamente exagerados quando os membros são usados. Este distúrbio de movimento dos membros é

normalmente referido como uma *ação de mioclonia* ou *síndrome de Lance-Adams* e é frequentemente acompanhado por ataxia de marcha.

Muito ocasionalmente, uma deterioração progressiva tardia se desenvolve após uma única agressão hipóxica. Em outros casos raros, os pacientes se recuperam do coma sem dano encefálico óbvio, mas em vez disso tem paraplegia relacionada com o *dano hipóxico-isquêmico à medula espinal*. As regiões espinais mais vulneráveis são os segmentos da medula espinhal torácicos superior e inferior e lombar. O segmento cervical geralmente não está envolvido de modo que os braços estão normais, apesar da fraqueza grave dos membros inferiores.

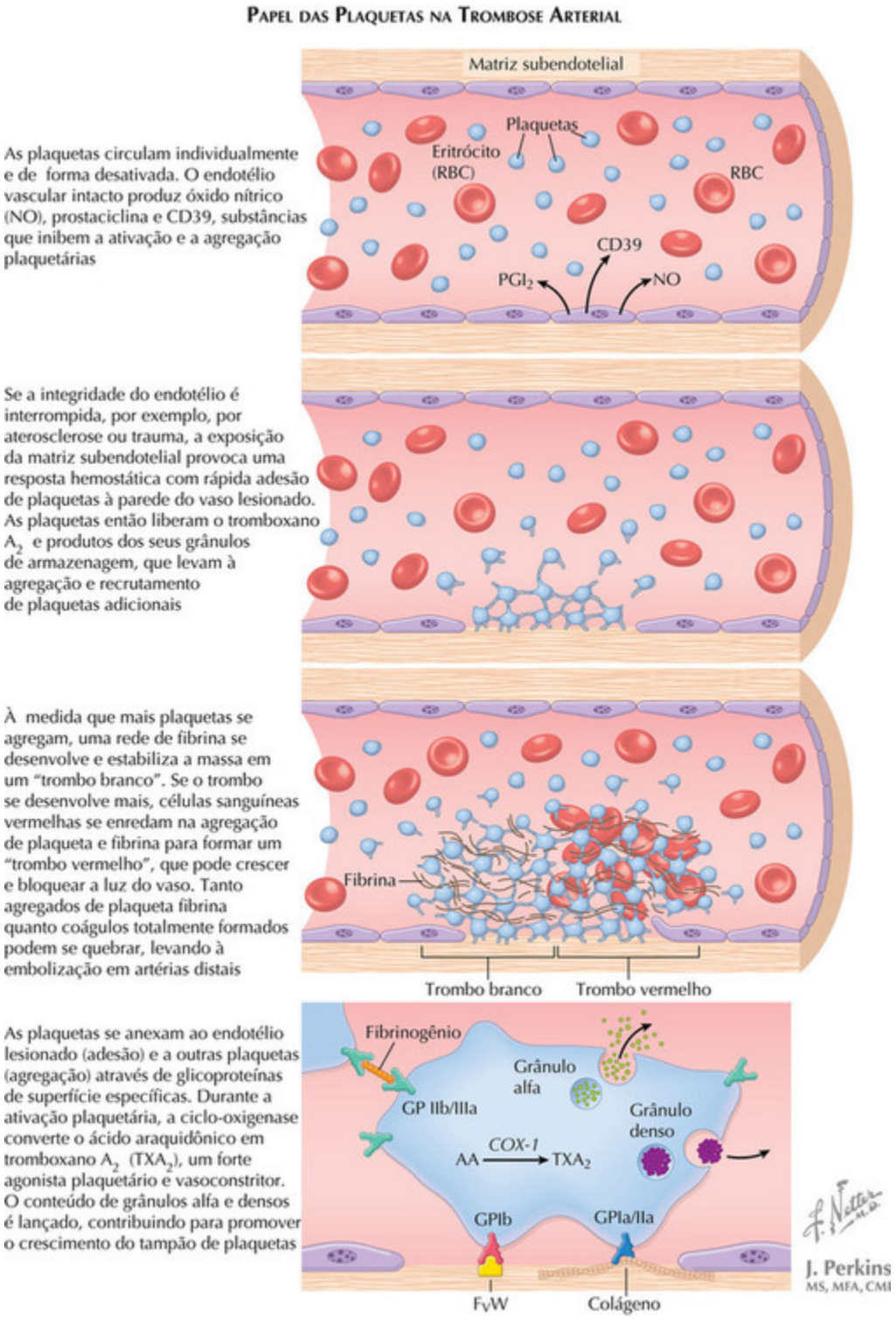

FIGURA 9-30

Coagulopatias

Papel das plaquetas na trombose arterial

A hemostase normal depende de um equilíbrio complicado entre os processos pró-trombóticos e antitrombóticos, com o objetivo de manter o fluxo sanguíneo normal e a integridade estrutural da vasculatura. Estes processos são mediados por componentes celulares, proteínas solúveis do plasma e fatores derivados do endotélio. Qualquer estímulo que perturbe a natureza normalmente antitrombogênica do sistema vascular, tais como a ruptura de uma placa aterosclerótica expondo elementos do tecido subendotelial, inicia uma resposta hemostática. A primeira defesa após uma lesão vascular, denotada hemostasia primária, consiste em interações nos vasos sanguíneos e plaquetas que levam à formação do tampão de plaquetas fisiológico. As plaquetas são produzidas por megacariócitos multinucleados na medula óssea e liberadas no sangue periférico, onde eles existem por cerca de 7 a 10 dias. Estes fragmentos celulares permanecem discoides, não nucleados, normalmente circulam individualmente e em um estado desativado. A ativação e a agregação de plaquetas são suprimidas por produtos do endotélio normal, principalmente o óxido nítrico, a prostaciclina, e a mais recentemente descrita ectoadenosina (di)trifosfatase AD [TE] Pase (CD39).

A exposição da matriz do subendotélio leva à adesão quase instantânea de plaquetas para o local da lesão vascular. Duas moléculas no subendotélio são críticas para este passo: o fator de Von Willebrand (FVW) e o colágeno. As plaquetas se ligam ao FVW e as fibrilas de colágeno via receptores de glicoproteína (GP) Ib e Ia/IIa, respectivamente. Esta interação receptor-ligante inicia o processo de ativação plaquetária; desencadeando uma série de eventos de sinalização intracelular que resultam em um rearranjo citoesquelético, mudança de forma e liberação dos grânulos alfa e densos. Estes grânulos armazenados contêm substâncias, como a adenosina difosfato (ADP), serotonina, fibrinogênio, trombospondina, que promovem agregação e recrutamento de plaquetas adicionais ao crescimento do tampão hemostático. Além disso, o tromboxane A2, formado após a clivagem de ciclo-oxigenase de ácido araquidônico e liberado durante a ativação plaquetária, é ao mesmo tempo um potente agonista plaquetário e vasoconstritor.

O receptor de plaquetas GP IIb/IIIa então submete-se a uma mudança conformacional dependente do cálcio (Ca^{++}), que permite que ele se ligue ao FVW adicional e ao fibrinogênio circulante. A GP IIb/IIIa é a glicoproteína mais abundante na superfície das plaquetas, com aproximadamente 50.000 cópias expressas em plaquetas em repouso e receptores GP IIb/IIIa adicionais dentro do citosol são mobilizados para a superfície depois da ativação. O fibrinogênio pode simultaneamente ligar dois receptores GP IIb/IIIa, ligando assim as plaquetas vizinhas. Isso resulta em agregação plaquetária, na formação de uma rede de fibrina, e finalmente na estabilização da massa para um *trombo branco*. Os glóbulos vermelhos eventualmente se tornam enredados no agregado de plaqueta-fibrina e produzem um *trombo vermelho* mais completamente formado. Plaquetas agregadas em seguida fornecem uma superfície celular fosfolipídica para a reunião dos fatores complexos de coagulação, formando uma ligação com os processos da hemostasia secundária.

As plaquetas são particularmente relevantes na circulação arterial de alta pressão, onde o dano vascular menor pode rapidamente levar a uma hemorragia grave. O sistema hemostático deve, por conseguinte, prontamente controlar a hemorragia. As plaquetas assumem um papel fundamental nesta resposta, porque elas inicialmente contêm a perda de sangue e em segundo lugar, fornecem uma superfície ativa para rápida formação de fibrina e em última análise, de coágulo. Em contraste, na circulação venosa de baixa pressão, as plaquetas são menos relevantes em relação à reação crucial no controle de hemostatos, que é a taxa de geração de trombina.

Estas diferenças patofisiológicas definem os agentes antitrombóticos ou anticoagulantes utilizados em cada situação. Os agentes antiplaquetários são o tratamento de escolha para prevenir a doença arterial coronariana ou o AVE isquêmico arterial, enquanto as intervenções baseadas em antitrombina, tais como heparina e varfarina, são usadas para profilaxia e tratamento de trombose venosa encefálica e sistêmica. A aspirina é um inibidor irreversível da atividade plaquetária da ciclo-oxigenase 1 (COX-1), bloqueando assim a formação de tromboxano A2 pelo tempo de vida daquela plaqueta. O clopidrogel inibe a ativação plaquetária e a agregação através da ligação irreversível de seu metabólito ativo para os receptores de ADP nas plaquetas, impedindo a ativação do receptor GP IIb/IIIa. O

dipiridamol inibe a fosfodiesterase plaquetária, elevando assim os níveis de adenosina monofosfato cíclica (cAMP) e interferindo na agregação plaquetária. Fármacos anti-inflamatórios não esteroides (NSAIDs) se ligam à COX-1 reversível e competitivamente e, portanto, seus efeitos são dependentes dos níveis de plasma do fármaco, ao contrário da aspirina.

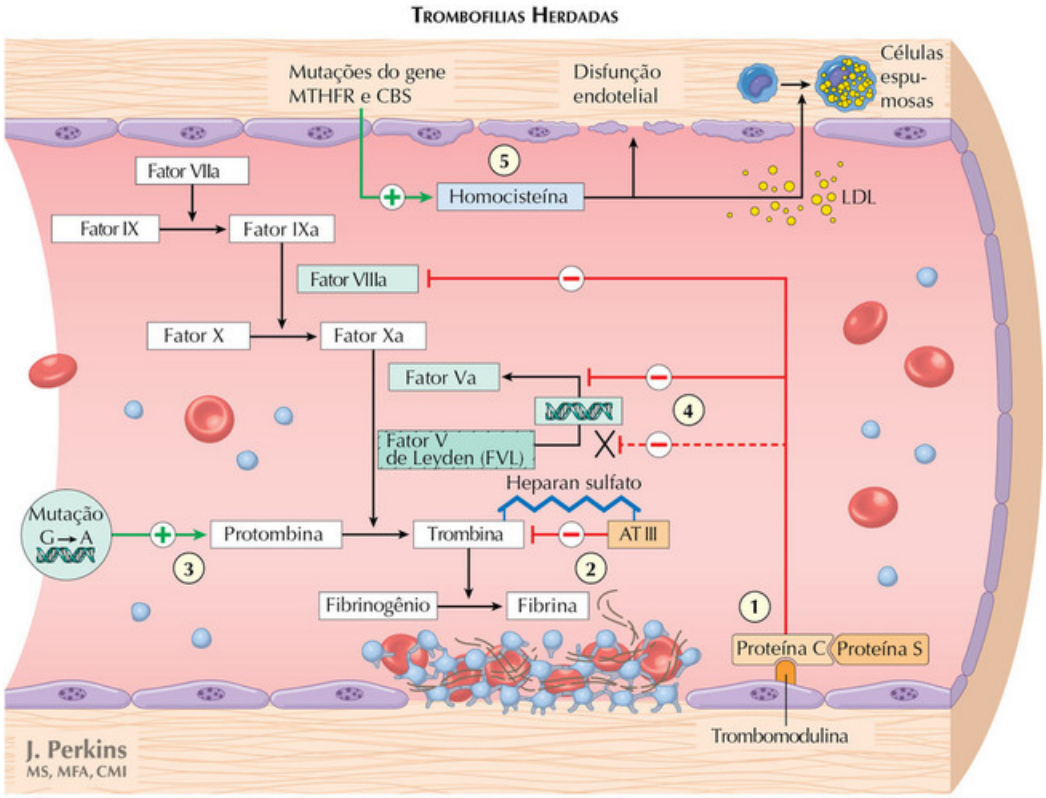

FIGURA 9-31

Trombofilias herdadas

Pacientes com eventos trombóticos venosos e arteriais inexplicados exigem investigação para estados de hipercoagulabilidade. Indivíduos com tendência aumentada à trombose são designados como tendo trombofilia, tanto adquirida (p. ex., síndrome do anticorpo antifosfolipídico) quanto hereditária, devido a defeitos genéticos em compostos de proteína diretamente ou indiretamente envolvidos na hemostasia. Clinicamente, a *trombofilia* hereditária é caracterizada por um ou mais dos seguintes

elementos: (1) eventos trombóticos ocorrendo antes de 45 a 50 anos de idade; (2) eventos espontâneos, recorrentes ou com risco de vida; (3) trombose ocorrendo em locais anormais, incluindo sistema nervoso central; e (4) história familiar de eventos tromboembólicos.

A hemostasia secundária ou a coagulação sanguínea é iniciada pela interação do sangue com o subendotélio vascular ou o fator tecidual exposto nas superfícies celulares após a lesão celular. As vias intrínsecas e extrínsecas de coagulação convergem através de uma série de passos para formar um caminho comum, levando finalmente à geração de trombina. A cascata de coagulação transduz rapidamente pequenos estímulos iniciais em grandes coágulos de fibrina. Os mecanismos anticoagulantes endógenos compensam a natureza potencialmente explosiva desta cascata através da regulação cuidadosa da extensão da geração da coagulação de serina-protease. Os anticoagulantes naturais permitem a coagulação para continuar localmente enquanto evitam que se inicie um processo sistêmico. Estados congênitos e adquiridos de hipercoagulabilidade surgem quando um desequilíbrio se desenvolve entre atividades plasmáticas pró-trombóticas e anticoagulantes em favor da trombose. Na maioria das trombofilias hereditárias, as variações genéticas das proteínas que regulam a hemostasia levam, em última análise, à geração aumentada ou neutralização prejudicada da trombina, predispondo a eventos trombóticos. Os estados de hipercoagulabilidade são mais clinicamente relevantes como causas de tromboembolismo venoso (TEV) do que a doença arterial trombótica.

Deficiência de Antitrombina III, Proteína S e Proteína C

Estes são os três anticoagulantes naturais mais importantes. A antitrombina III (AT III) inibe a atividade de diversas proteases serinas de vias de coagulação comuns e intrínsecas, particularmente a trombina. Na presença de sulfato de heparina, a taxa de inativação é aumentada por aproximadamente 1.000 vezes. A proteína C e a proteína S formam o segundo sistema regulatório. Quando ligada à proteína trombomodulina na membrana endotelial, a trombina ativa a proteína C, que por sua vez, se une a fatores VIIIa e Va. A proteína S serve como um cofator de aceleração desta reação. Embora mutações genéticas nestes anticoagulantes naturais sejam incomuns, quando presentes elas levam à trombose venosa e à

arterial no início da idade adulta. Se isso ocorrer em homozigozitia, ocorre grave trombogênese durante a infância e primeira infância, o que muitas vezes é incompatível com a vida.

Fator V de Leiden (FVL)

Este é o defeito genético mais comum relacionado com a trombose venosa, presente em 10% a 50% dos indivíduos afetados. Mundialmente, as frequências variam de 1% a 15%; e é altamente prevalente entre os caucasianos. Este ponto de mutação no fator de coagulação do gene V torna o fator mutante V resistente à degradação proteolítica pela proteína C ativada, uma característica denominada resistência à ativação da proteína C. Isso leva a um aumento na geração da trombina e um estado pré-coagulante. A FVL heterozigótica aumenta o risco de TVP de 3 a 8 vezes; a homozigótica está associada a um risco aumentado de 50 a 100 vezes. O seu papel na trombose arterial é debatido. Porque ele interage sinergicamente com o tabagismo, contraceptivos orais e outras trombofilias hereditárias, há um fator de risco potencial para AVE isquêmico em pacientes jovens com fatores de risco vasculares adicionais.

Mutação Genética da Protombina

A protombina é um zimogênio vitamina K dependente, que em sua forma ativada (trombina) converte fibrinogênio em fibrina. Uma substituição do gene G para o A da protombina no 3’ – região não traduzida está associada a níveis elevados de protombina plasmática e aumento do risco trombótico. Esta é a segunda trombofilia hereditária mais comum, que leva a um aumento do risco de TVP de 2 a 5 vezes. A prevalência da heterozigozitia é de 2% em caucasianos. A relação com a trombose arterial e o AVE permanece controversa; embora esta mutação esteja associada a um aumento moderado na doença trombótica arterial, ela assume importância particular em determinados subgrupos, incluindo jovens mulheres que tomam contraceptivos orais e crianças.

Hiper-homocisteinemia

Homocisteína é um aminoácido sulfurado formado como um composto intermediário durante o metabolismo da metionina e metabolizado tanto

pela remetilação quanto pela transulfuração. As vitaminas B12, B6 e o folato são cofatores essenciais nestas vias. As elevações de homocisteína plasmática podem ser causadas por fatores genéticos (mutações genéticas na metilenetetraidrofolato reductase [MTHFR] e cistationina ß-sintase [CBS]), nutricionais (deficiências de vitamina B e folato) e fatores adquiridos (p. ex., insuficiência renal). Efeitos deletérios da hiper-homocisteinemia incluem disfunção endotelial, ativação de plaquetas e formação de trombos venosos e arteriais. Fatores nutricionais e homozigose do polimorfismo de MTHFR levam a formas leves de hiper-homocisteinemia com modesto aumento do risco trombótico. As mutações do gene CBS levam a hiper-homocisteinemia grave, manifestada clinicamente com aterosclerose grave, prematura, eventos tromboembólicos precoces, retardo mental, deformidades esqueléticas e subluxação do cristalino.

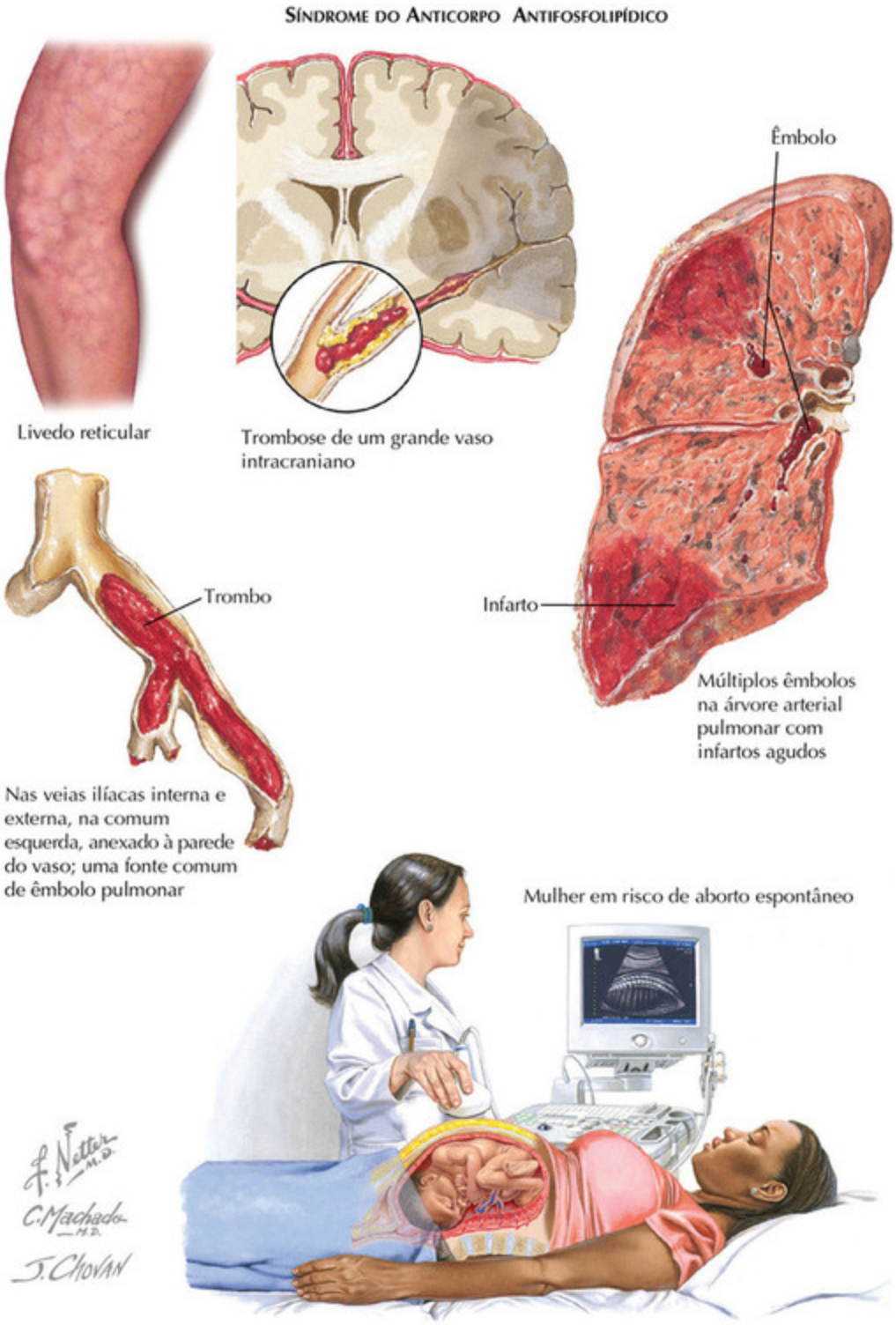

FIGURA 9-32

Síndrome do anticorpo antifosfolipídico

A síndrome do anticorpo antifosfolipídico (SAF), também conhecida como síndrome de Hughes, é uma condição protrombótica autoimune adquirida caracterizada clinicamente pela presença de trombose vascular e/ou perda fetal recorrente durante a gravidez, associada a evidência em laboratório de anticorpos dirigidos contra fosfolipídeos ou proteínas de ligação de fosfolipídeos. Os subgrupos mais vulgarmente detectados de anticorpos antifosfolipídicos são anticoagulante de lúpus (AL), anticorpos anticardiopilina (aCL) e anti-$ß_2$-glicoproteína 1 (anti-$ß_2$-GP1). O distúrbio pode ser primário ou secundário a outra doença autoimune maior, mais comumente lúpus eritematoso sistêmico. Esta é uma das poucas condições que podem se manifestar tanto com tromboembolismo venoso quanto com arterial e podem afetar tanto vasos grandes, quanto pequenos. Cada vez mais, a doença microtrombótica está sendo reconhecida como uma manifestação da SAF, em particular na forma de microangiopatia trombótica renal.

As características principais da SAF incluem manifestações trombóticas, perda fetal recorrente e trombocitopenia. Anormalidades valvulares cardíacas, livedo reticular e anemia hemolítica são achados comuns adicionais. Os pacientes têm tipicamente de 35 a 45 anos de idade quando desenvolvem seu primeiro evento trombótico. Homens e mulheres são igualmente afetados. Quase dois terços dos pacientes têm trombos limitados ao sistema venoso, 20% a 30% são arteriais e em 10% a 15% dos indivíduos ambas as circulações são afetadas. A maioria dos pacientes se apresenta com trombose venosa profunda das extremidades inferiores, até a metade dos quais desenvolve subsequentemente a embolia pulmonar. A trombose também pode afetar o sistema encefálico venoso profundo e superficial e normalmente faz isso em uma idade relativamente jovem, com envolvimento mais extenso.

O AVE isquêmico e os AITs são as apresentações mais comuns da doença arterial SAF. Isso ocorre em cerca de um quinto dos pacientes seguido por infarto do miocárdio em cerca de metade desta frequência. A maioria destes eventos é clinicamente indistinguível em relação aos AVEs ateroscleróticos ou de pequenos vasos, portanto, exigindo um alto grau de suspeição. Esta síndrome deve ser suspeitada em pacientes jovens com AVE isquêmico quando outros leitos vasculares atípicos estão envolvidos,

particularmente a artéria subclávia, renal ou da retina ou quando um paciente experimenta eventos sem etiologia definida. Note-se que nem todos os episódios arteriais são de origem trombótica. Êmbolos, especialmente de vegetações da válvula mitral ou da válvula aórtica, podem conduzir a eventos encefálicos. A embolização paradoxal através do forame oval patente pode ocorrer. A associação do livedo reticular à trombose encefálica caracteriza a síndrome de Sneddon. A forma mais grave e, felizmente, infrequente é catastrófica em que os pacientes desenvolvem insuficiência de múltiplos órgãos subsequentes à doença trombótica generalizada. A taxa de mortalidade é superior a 50%.

Os mecanismos pelos quais os anticorpos antifosfolipídicos induzem a trombose não são totalmente conhecidos. Postula-se que estes anticorpos interfiram com as vias de anticoagulantes endógenos, liguem e ativem plaquetas, e levem à ativação da cascata do complemento. A trombose na SAF pode ocorrer espontaneamente ou no ambiente de fatores predisponentes incluindo tabagismo, uso de contraceptivos orais, estase vascular, cirurgia ou trauma. Mulheres estão particularmente em alto risco para tromboembolismo venoso durante a gravidez e seu período pós-parto. Algumas pacientes, geralmente aquelas com trombose venosa ou em vez de trombose arterial, também têm condições recorrentes trombofílicas genéticas. Não há associação definitiva entre manifestações clínicas específicas e subgrupos particulares de anticorpos antifosfolipídicos. No entanto, o risco de recorrência após um primeiro episódio de tromboembolismo venoso na presença de aCL é particularmente alta (aproximadamente 30%), o que se correlaciona com a titulação do anticorpo.

O diagnóstico de SAF é feito através da combinação de recursos clínicos com evidências laboratoriais com anticorpos antifosfolipídicos circulantes titulares médios ou altos que são identificados como presentes em duas ou mais ocasiões, em pelo menos duas semanas de intervalo. Os anticorpos podem ser tanto do subtipo IgG quanto IgM e são medidos por uma norma imunossorvente ligada à enzima (ELISA). O termo anticoagulante de lúpus é um equívoco que resultou da observação inicial de que sua presença pode prolongar o tempo parcial de tromboplastina (TPT). No entanto, pacientes com SAF precisam ser rastreados para possível lúpus eritematoso sistêmico (LES) concomitante.

Dado o elevado risco de tromboembolismo recorrente que caracteriza esta condição, a base do tratamento em pacientes com SAF é a terapia antitrombótica. A varfarina é o fármaco de escolha habitual, com a razão normalizada internacional (RNI) frequentemente mantida no alcance superior para a anticoagulação (*i.e.*, RNI 3,0-4,0). A adição de aspirina também pode precisar ser considerada. Devido à trombocitopenia ser um achado frequente em pacientes com SAF, a terapia deve ser cuidadosamente equilibrada contra os riscos de hemorragia associados a uma baixa contagem de plaquetas.

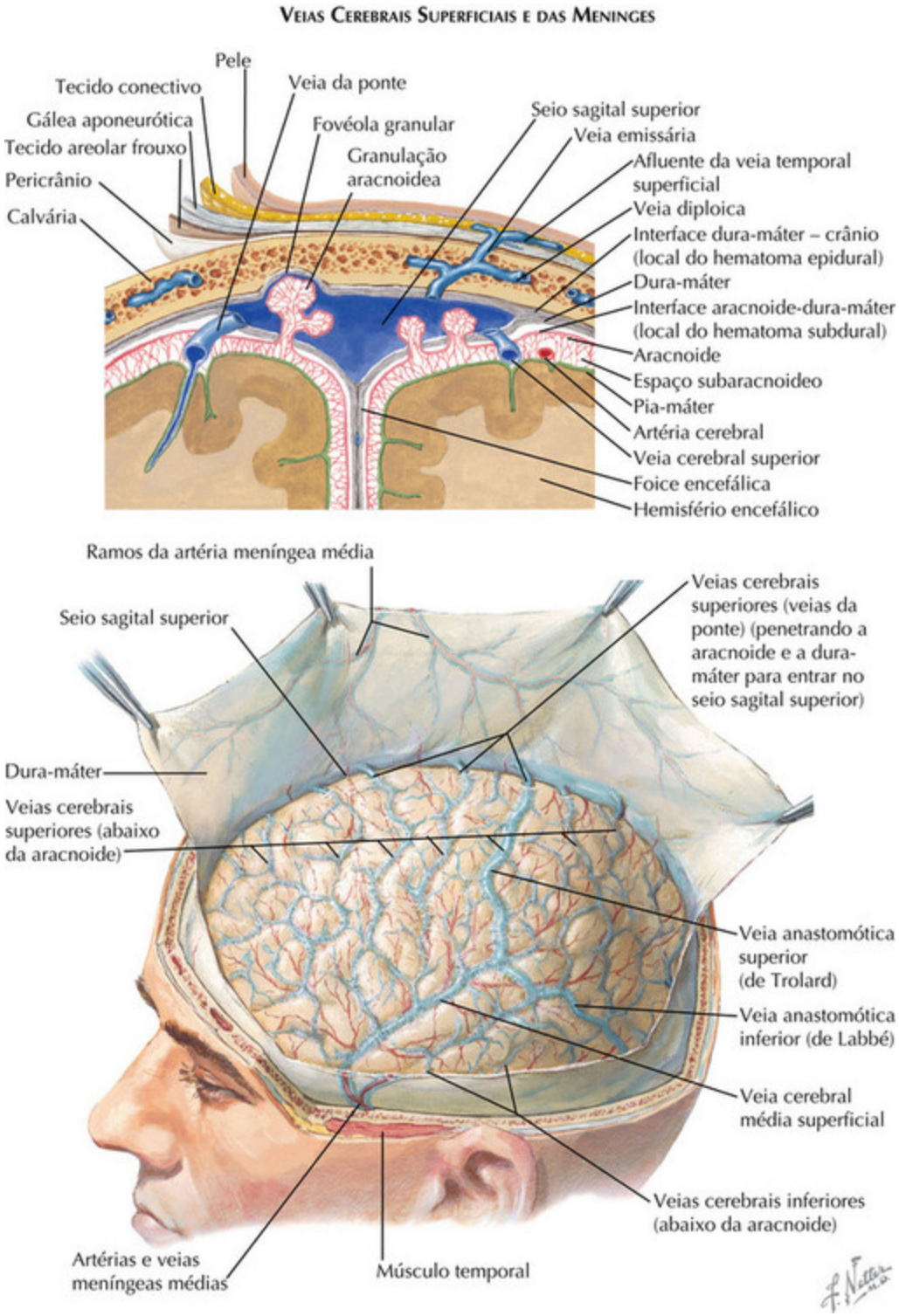

FIGURA 9-33

Trombose do Seio Venoso

Seios venosos da dura-máter

Localizados entre as duas camadas da dura-máter, os seios venosos são divididos em um grupo posterossuperior dentro da parte superior e posterior do crânio e um grupo anteroinferior situado na base do crânio, consistindo dos seios e plexos pares.

Grupo Posterossuperior

Seio Sagital Superior (SSS)

O seio sagital superior atravessa a margem superior da foice encefálico, gradualmente aumentando na direção conforme ele transita posteriormente, recebendo veias cerebrais posteriores e veias do pericrânio, da díploe e da dura-máter. Sua porção anterior está eventualmente ausente, substituída por duas veias que convergem atrás da sutura coronária. O SSS termina perto da protuberância occipital e se junta ao seio reto para formar a *confluência dos seios (tórcula de Herophili).*

Seio Sagital Inferior (SSI)

O seio sagital inferior atravessa os dois terços posteriores da margem menor da foice encefálico; ele se torna maior conforme ele recebe veias da foice e das superfícies mediais dos hemisférios encefálicos para se juntar à grande *veia cerebral de Galeno*, formando o seio reto.

Seio Reto

O seio reto está localizado na junção da foice encefálica com o tentório do cerebelo. Recebendo veias cerebelares superiores para terminar e se juntar à confluência dos seios. É geralmente um único canal, embora ocasionalmente dobrado ou triplicado.

Seios Transversais (bilaterais, geralmente de tamanho desigual)

Os seios transversos estão na protuberância occipital interna, onde geralmente o lado direito é a continuação direta do *SSS*, enquanto o outro deriva do *seio reto*. Cada um se torna maior correndo anterolateralmente dentro da margem do tentório do cerebelo, recebendo os *seios petroso superior* e inferior encefálico, e veias cerebelares, diploicas, condiloides e

mastoides. Eles deixam o tentório, entrando no forame jugular como *seio sigmoide*.

Seios Sigmoides

Os seios sigmoides são continuações dos *seios transversos* situadas sobre os ossos mastoides temporais. Eles terminam nos foramens jugulares, drenando para as veias jugulares internas.

Seio Occipital

O seio occipital é o menor, geralmente o único seio proveniente de pequenos canais venosos no forame magno, se comunica com o seio transverso e termina na confluência dos seios.

Grupo Anteroinferior

Seios Cavernosos

Os seios cavernosos são redes irregulares de comunicação de canais venosos começando nas fissuras orbitais superiores e se estendendo até o ápice petroso dos ossos temporais. A artéria carótida interna, o plexo carotídeo e o nervo abducente repousam na sua parede medial, enquanto os nervos oculomotor, troclear e divisões oftálmicas/maxilares dos nervos trigêmeos atravessam a parede lateral. Cada seio recebe as veias oftálmicas (superior e inferior), as cerebrais médias e o pequeno *seio esfenoparietal*, que se comunica via *seios intercavernosos*. Estes drenam nos *seios transversos* através dos *seios petrosos superiores*, *veia jugular interna* através dos seios petrosos inferiores, no plexo de veias da artéria carótida interna, e no *plexo venoso pterigoide*

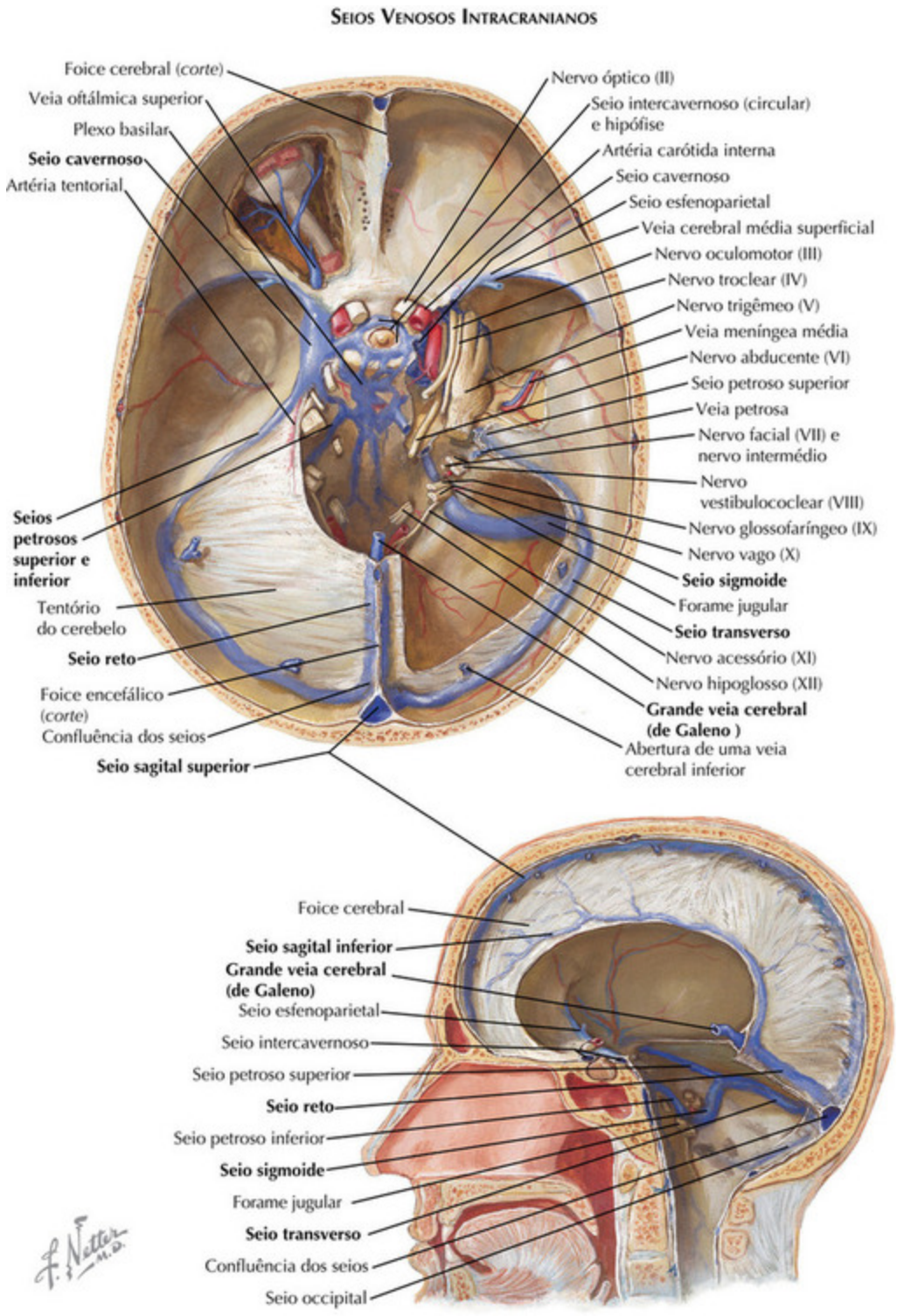

FIGURA 9-34

Seios Intercavernosos

Seios anterior e posterior se conectam com os dois seios cavernosos, formando um círculo venoso em torno da haste pituitária.

Seios Esfenoparietais

Eles cursam ao longo da superfície inferior da asa menor do osso esfenoide e drenam nos seios cavernosos.

Seio Petroso

(1) Os *seios petrosos superiores* recebem o sangue a partir do cerebelo, veia cerebral inferior e cavidade timpânica; atravessam o tentório do cerebelo; e conectam os seios cavernoso e transverso. (2) *Seios petrosos inferiores* se originam dentro do sulco petroso inferior, na junção dos ossos temporal petroso e occipital basilar e do forame jugular. Estes recebem sangue a partir das veias auditivas internas, bulbo, ponte e cerebelo, e conectam o seio cavernoso com o bulbo da *veia jugular interna*.

Plexo Basilar

O plexo basilar consiste em entrelaçamento de canais venosos sobre o osso occipital basilar, que liga os *seios petrosos inferiores* ao mesmo tempo que drena o plexo venoso vertebral anterior.

Sistema venoso encefálico

Considera-se que as veias cerebrais sejam relacionadas tanto com estruturas encefálicas superficiais, quanto com profundas.

Grupo Superficial

Estas veias drenam o córtex encefálico e a substância branca subcortical para drenar dentro dos seios sagital superior, reto, transverso e cavernoso. Estes incluem as seguintes: (1) a *grande anastomótica de Trolard*, ligando as veias cerebrais médias ao seio sagital superior; (2) a *veia de Labbé*, conectando as veias cerebrais médias com os seios transversos; (3) as *veias cerebrais médias*, recebendo ramos comunicantes das veias de Trolard e Labbé e drenando dentro dos seios cavernosos.

As *veias da fossa posterior* drenam o cerebelo e o tronco encefálico e são divididas em (1) veia superior (galênica), incluindo as veias pré-central, cerebelar superior, vermiana superior, mesencefálica posterior, mesencefálica lateral, quadrigeminal e pontomesencefálica anterior, que drenam a porção superior do cerebelo e do tronco encefálico superior na veia galênica; (2) veia anterior (petrosa), incluindo a veia petrosa, bulbar anterior, hemisférica cerebelar e bulbar lateral e algumas veias cerebelares bi-hemisféricas. Elas drenam na confluência dos seios e no entorno dos seios transversais.

Grupo Profundo

Estas veias drenam a substância branca central e os núcleos da base, drenando dentro das veias subependimais dos ventrículos laterais. As veias subependimais principais incluem (1) *veias septais* drenando os cornos frontais dos ventrículos laterais próximo ao septo pelúcido, corpo caloso e substância branca frontal profunda; se unindo com (2) as *veias talamoestriadas* formadas pelas veias terminais e caudadas anteriores. Estas correm no assoalho do ventrículo lateral e drenam para (3) as *veias cerebrais internas*; cada uma recebendo sangue a partir das veias talamoestriada, corióidea, septal, epitalâmica e ventricular lateral e situando-se dentro do teto do terceiro ventrículo. Ambas as veias cerebrais internas se unem sob o esplênio do corpo caloso para se fundir com (4) as *veias basais de Rosenthal* surgindo dentro da fissura sylviana. Estas recebem sangue da veia cerebral anterior, cerebral média profunda e veias estriadas inferiores. Então, cursam em torno dos pedúnculos encefálicos e teto do mesencéfalo para formar a grande *veia cerebral de Galeno* (galênica). Esta se curva em torno do esplênio na cisterna quadrigeminal, terminando perto do ápice tentorial, onde se une ao *seio sagital inferior* para formar o *seio reto*.

Diagnóstico de Trombose do Seio Venoso

Causas de trombose do seio venoso

Falta de sono

Contraceptivos orais

Diagnóstico de trombose do seio

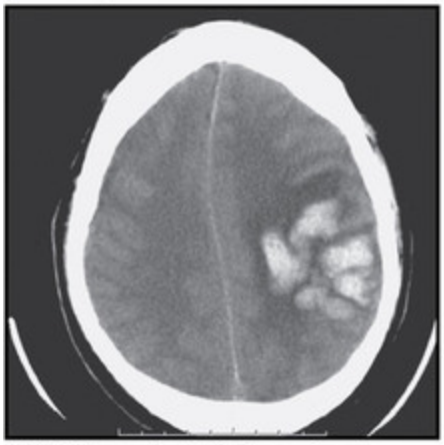

A. TC 2 dias após admissão mostrando hemorragia irregular parietal frontal posterior esquerda dentro da região isquêmica

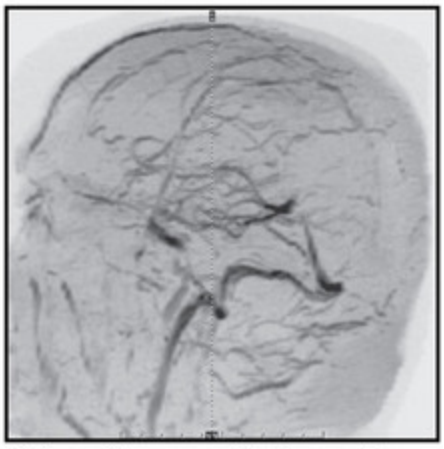

B. Venografia por ressonância magnética (VRM) demonstra a ausência de fluxo no seio sagital e em algumas veias corticais

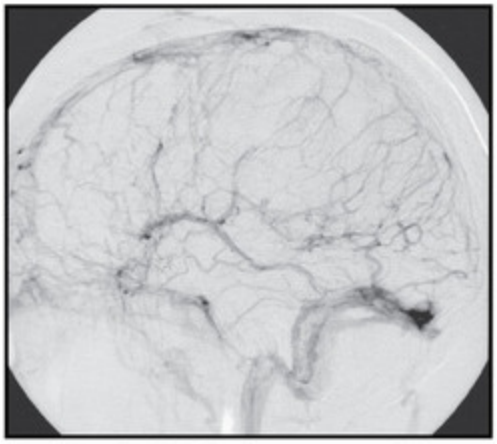

C. Angiografia digital, a fase venosa confirma os achados da VRM

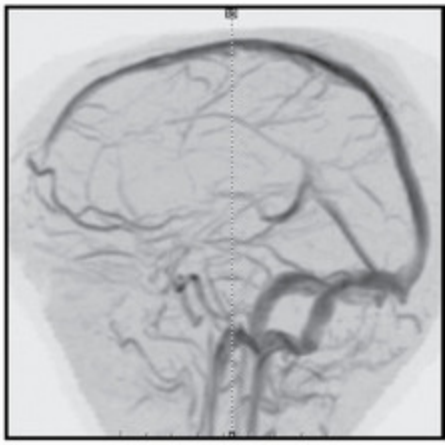

D. VRM normal para comparação

FIGURA 9-35

Diagnóstico e tratamento da trombose do seio venoso encefálico

As infecções e o aumento da coagulação são as principais causas de oclusões dos seios venosos e durais. Muitos casos ocorrem durante a gravidez e o puerpério. Os seios sagital e lateral estão mais frequentemente envolvidos. O principal sintoma é a dor de cabeça, e pode ser o único sintoma. Edema encefálico, infarto e hemorragia podem se desenvolver em regiões encefálicas drenadas pelas veias ocluídas. Nestes pacientes, déficits neurológicos focais e convulsões ocorrem com frequência. Em alguns pacientes, a oclusão do seio dural conduz a uma *síndrome encefálica pseudotumoral* de aumento da pressão intracraniana.

Na maioria dos pacientes, o nível de dímero-d no sangue está aumentado, refletindo aumento da coagulação sanguínea. Estudos de imagem encefálica radiológica são necessários para estabelecer o diagnóstico de trombose do seio venoso encefálico, com suspeita por motivos clínicos. A visualização direta do seio ou veia trombosado confirma conclusivamente o diagnóstico definitivo.

A avaliação inicial geralmente usa tomografia computadorizada (TC) axial simples do encéfalo. A TC simples pode mostrar evidências de inchaço encefálico (*swelling*), edema encefálico ou infartos venosos que tendem a ser hemorrágicos com grandes edemas circundantes e sem conformidades com territórios vasculares arteriais bem definidos (Fig. 9-13 e Figs. 9-21 a 9-23). No entanto, a TC simples pode mostrar somente anormalidades sutis e inespecíficas na ausência de infarto venoso. A administração de contraste pode aumentar a sensibilidade da TC no diagnóstico de trombose do seio venoso encefálico. A ressonância magnética (RM) é superior à TC e é a modalidade de imagem de escolha.

Os principais seios e veias encefálicos podem ser bem identificados por venografia por ressonância magnética (VRM), venografia por TC (VTC) ou angiografia convencional com cateter. A Figura 9-35, *D*, representa uma VRM normal mostrando os grandes seios e veias, enquanto a Figura 9-35, *B*, retrata a VRM mostrando ausência de fluxo na porção posterior do seio sagital superior e em algumas das veias corticais vizinhas. A angiografia convencional com uma fase venosa prolongada é o padrão-ouro para o

diagnóstico da trombose do seio ou veia encefálico (Fig. 9-35, *C*) e seu uso é geralmente reservado para casos com alto grau de suspeição onde a VRM e a VTC são negativas ou não conclusivas.

O tratamento específico da trombose do seio venoso encefálico depende da etiologia subjacente. A maioria dos pacientes sem contraindicações para anticoagulação é inicialmente tratada tanto com heparina subcutânea de baixo peso molecular ajustada ao peso corporal quanto com heparina intravenosa com dose ajustada, e transição para uso de anticoagulante oral para evitar extensão do trombo e prevenir embolia pulmonar. A duração ótima da anticoagulação oral é incerta e varia de 3 a 12 meses em casos idiopáticos ou naqueles provocados por fármacos trombogênicos, até o uso de anticoagulação por toda a vida naqueles com trombofilia.

A trombólise local pode ser usada ocasionalmente em pacientes que têm deterioração mesmo com anticoagulação e naqueles em quem outras causas de deterioração foram excluídas. O tratamento sintomático inclui o controle do aumento da pressão intracraniana, uso de medicamentos antiepilépticos e analgésicos para dor de cabeça.

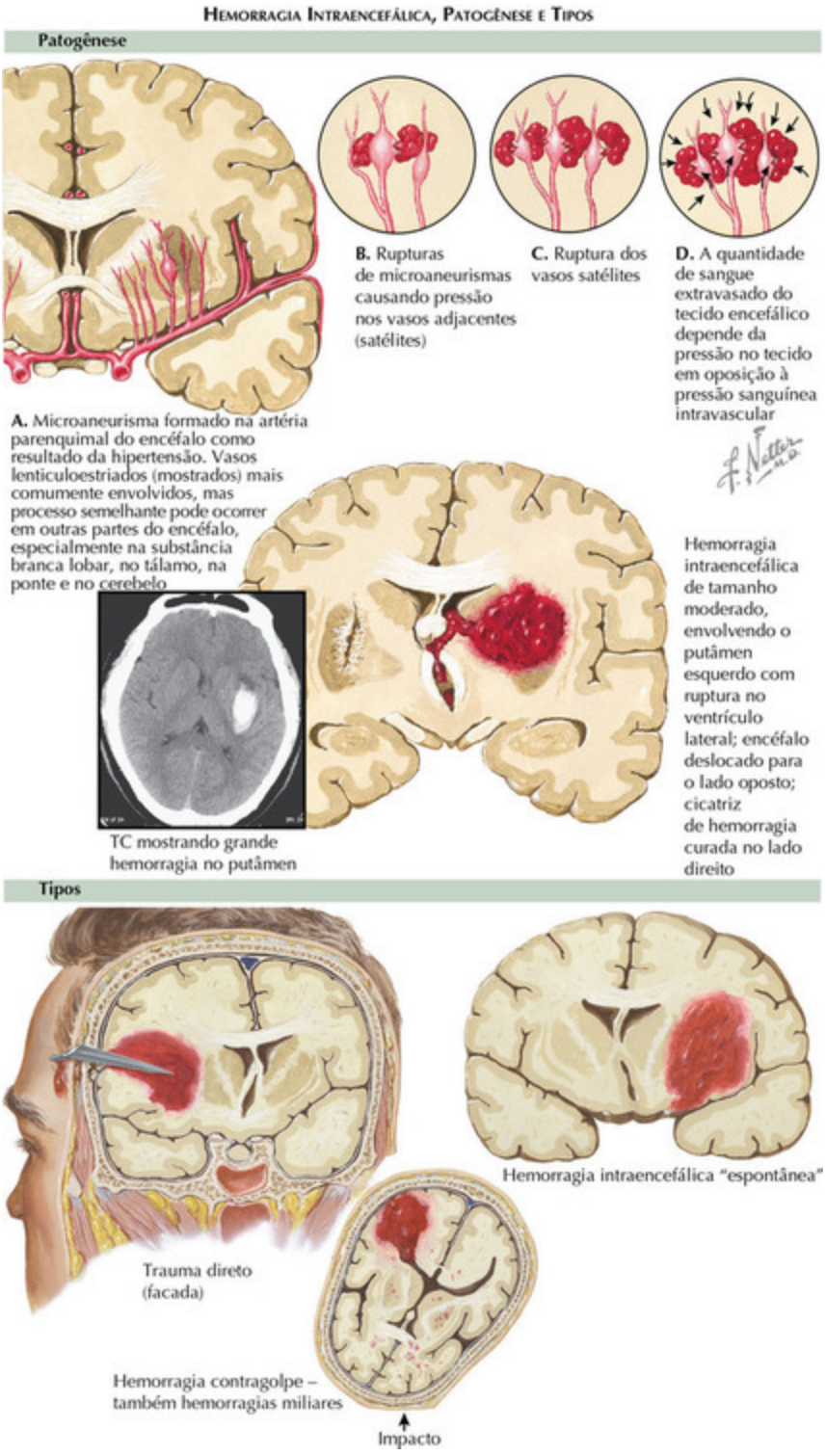

FIGURA 9-36

Hemorragia Intraencefálica

A hemorragia intraencefálica (HIE) representa de 10% a 15% dos AVEs. Sua importância relativa deriva da alta mortalidade (35% a 50% em 6 meses) e da gravidade das sequelas permanentes nos sobreviventes. Apenas 20% são independentes em 6 meses, comparados com 60% após o AVE isquêmico. A mortalidade e a morbidade relacionadas com HIE são principalmente dependentes da localização e do tamanho do hematoma; sendo este último conhecido por aumentar substancialmente logo após o início da HIE em quase 40% dos pacientes. Hemorragias inferiores a 30 cm^3 geralmente têm um bom prognóstico; de 30 a 60 cm^3 podem ser indicadas para cirurgia e ter uma melhor perspectiva, enquanto aquelas maiores que 60 cm^3 apresentam um prognóstico muito pobre, principalmente aquelas em que o paciente mostra um nível de consciência reduzido. Em contraste, hemorragias devido à ruptura de pequenas más formações arteriovenosas podem ter um resultado substancialmente melhor.

Os *fatores de risco* para HIE incluem hipertensão, idade avançada, malformações vasculares, angiopatia encefálica amiloide, agentes anticoagulantes e fibrinolíticos, tumores encefálicos, agentes simpatomiméticos e vasculite. A hipertensão é o principal fator de risco em todas as idades, com representação maior naqueles com idades de 40 a 69 anos, enquanto a angiopatia amiloide encefálica é um fator de risco mais comum em pacientes com mais de 70 anos de idade. Em pessoas mais jovens, agentes simpatomiméticos, especialmente a cocaína e malformações vasculares são fatores dominantes. Tumores encefálicos associados a HIE são tipicamente variações malignas, tanto primárias (particularmente glioblastoma multiforme) quanto metastáticas incluindo melanoma, coriocarcinoma, carcinoma broncogênico, de células renais e da tireoide.

A HIE relacionada com a varfarina é um grupo importante, particularmente em indivíduos idosos ou de meia-idade que são mais propensos a tomar esta medicação devido à fibrilação atrial subjacente. Aqui um fator de risco principal é o prolongamento excessivo da razão normalizada internacional (RNI). Esta variedade de HIE está associada a uma mortalidade particularmente alta devido a volumes de hematomas geralmente grandes nas primeiras horas após o início dos sintomas. As HIEs que ocorrem após o tratamento de AVE isquêmico agudo com trombolíticos geralmente também são de grande porte e tendem a ocorrer

em horas após a conclusão do tratamento trombolítico, e normalmente estão localizadas na área do infarto encefálico manifestado.

Os *locais* da HIE e sua frequência aproximada são o putâmen (35%), lobos (25%), tálamo (20%), cerebelo (10%), ponte (5%) e caudado (5%) (Fig. 9-37). A localização predominante do HIE em locais profundos subcorticais e no tronco encefálico reflete a distribuição anatômica das alterações crônicas dentro da parede das pequenas artérias penetrantes profundas, submetidas à hipertensão crônica. Em contraste, as HIEs lobares mais superficialmente localizadas refletem a anatomopatologia clássica relacionada com a angiopatia amiloide encefálica.

A *apresentação clínica* de uma HIE tem um número de características gerais que são frequentes em todas as variedades topográficas e particularmente refletem a sintomatologia clínica que resulta de uma rápida expansão por lesão da massa intracraniana. Estas incluem dor de cabeça, vômitos e níveis reduzidos de consciência. Embora estas não sejam características constantes, sua presença é praticamente diagnóstica de uma HIE, particularmente se um declínio gradual no nível de consciência ocorrer em paralelo com um aumento gradual na gravidade da apresentação dos déficits neurológicos focais. Os achados específicos no exame neurológico estão relacionados com a localização particular da HIE dentro de encéfalo.

MANIFESTAÇÕES CLÍNICAS DE HEMORRAGIA INTRAENCEFÁLICA RELACIONADA COM A LOCALIZAÇÃO

Patologia	TC	Pupilas	Movimentos oculares	Déficits motores e sensitivos	Outros
Núcleo caudado (sangue no ventrículo)		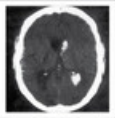	Algumas vezes contraídas ipsilateralmente	Desvio conjugado para o lado da lesão; ptose leve	Hemiparesia contralateral, frequentemente transiente	Dor de cabeça, confusão
Putâmen (pequena hemorragia)		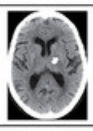	Normal	Desvio conjugado para o lado da lesão	Hemiparesia contralateral e perda sensitiva	Afasia (se a lesão for do lado esquerdo)
Putâmen (grande hemorragia)	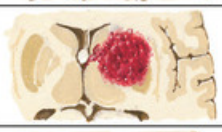	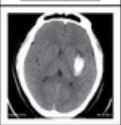	Na presença de herniação, pupila dilatada no lado da lesão	Desvio conjugado para o lado da lesão	Hemiparesia contralateral e perda hemissensitiva	Diminuição da consciência
Tálamo			Contraídas, com pouca reação à luz bilateralmente	Ambas as pálpebras retraídas; olhos direcionados para baixo e medialmente; não pode olhar para cima	Hemiparesia contralateral leve, mas maior perda hemissensitiva	Afasia (se a lesão for do lado esquerdo)
Substância branca do lobo occipital		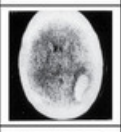	Normal	Normal	Hemiparesia leve, transiente	Hemianopsia contralateral
Ponte			Contraídas, reativas à luz	Sem movimentos horizontais; movimentos verticais preservados	Quadriplegia	Coma
Cerebelo			Leve contração no lado da lesão	Leve desvio para o lado oposto; movimentos em direção ao lado da lesão prejudicados ou paralisia do sexto nervo craniano	Ataxia do membro ipsilateral, sem hemiparesia	Ataxia da marcha, vômitos

FIGURA 9-37

A tendência do hematoma em se expandir nas primeiras horas após o início dos sintomas é uma característica muito importante da HIE. Ela é comum em todos os locais de HIE. Mais de um terço dos pacientes terá um aumento no tamanho da HIE nas primeiras 3 horas e todos que eventualmente desenvolvam efeito de massa farão isso dentro de 6 horas a partir do início dos sintomas. Esta expansão do hematoma é tipicamente associada à deterioração da função neurológica. Os fatores de risco para esta ocorrência ainda não estão claramente identificados, embora, a hipertensão não controlada seja sugerida por alguns, o que reforça a necessidade de enfatizar o valor potencial de manter o controle da pressão arterial nas primeiras horas subsequentes ao início da HIE. Outro fator associado a uma alta frequência de expansão precoce do hematoma é a ocorrência de HIE em pacientes sob anticoagulação com varfarina,

salientando assim a grande importância de normalizar rapidamente a NRI elevada, com a combinação de vitamina K, plasma fresco congelado ou complexo concentrado de protrombina, possivelmente recombinando o fator VII ativado em casos quando a reversão da NRI é imediatamente necessária antes de submeter o paciente à drenagem cirúrgica do hematoma (que é muitas vezes indicado em casos de HIE cerebelar). O risco para a expansão do hematoma está correlacionado com o achado do "sinal *spot*" na angiografia por tomografia computadorizada (ATC) na apresentação com HIE. Este achado na ATC consiste na presença de um ponto de contraste dentro do hematoma, e reflete hemorragias ativas no momento da infusão do contraste intravenoso (IV) durante a execução da ATC. A presença do "sinal *spot*" mostra alta correlação com subsequente alargamento do hematoma.

Hemorragia cerebelar

A hemorragia cerebelar representa cerca de 5% a 10% dos casos de HIE e apesar da sua frequência relativamente baixa, é de grande importância clínica, pois o diagnóstico precoce pode levar à uma intervenção cirúrgica de emergência com salvamento da vida. A apresentação clínica é geralmente com início abrupto de vertigem, vômitos, dor de cabeça e incapacidade de ficar em pé e andar. Naqueles pacientes que estão alertas o suficiente para serem submetidos a um exame neurológico completo, os achados clássicos incluem ataxia cerebelar ipsilateral, paralisia do olhar horizontal e paralisia facial periférica como uma tríade que é altamente sugestiva de diagnóstico. Outros sinais de envolvimento do tegmento pontino ipsilateral podem estar presentes incluindo perda sensitiva do trigêmeo, síndrome de Horner, achados que ocorrem na ausência de hemiplegia contralateral porque os efeitos de pressão do hematoma cerebelar são exercidos sobre a porção dorsal da ponte, poupando a base da ponte e os tratos corticoespinais.

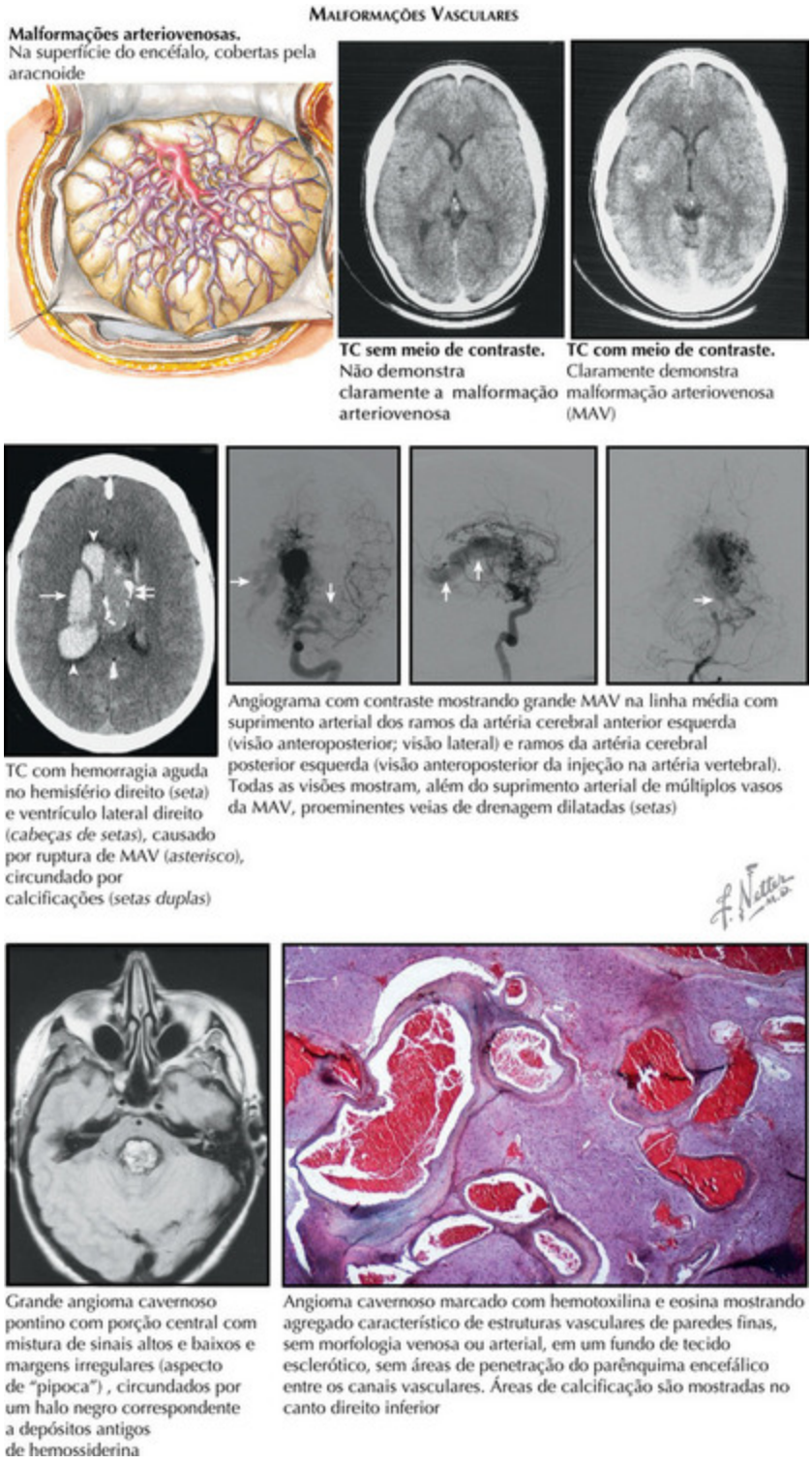

FIGURA 9-38

O curso clínico na hemorragia cerebelar é notoriamente imprevisível porque os pacientes que estão alertas e responsivos na apresentação podem

subitamente deteriorar-se como resultado de uma compressão no tronco encefálico, rapidamente conduzindo a coma, depressão respiratória e morte. Esta súbita mudança pode ocorrer sem “aviso” e isso resultou em um grande interesse em documentação clínica e de imagem na apresentação que possam ser preditivos deste tipo de deterioração neurológica contra a estabilidade clínica. Do ponto de vista clínico, a presença de sinais de compressão do tegmento pontino na apresentação (paralisia do olhar horizontal ipsilateral, paralisia facial) prevê forte consideração cirúrgica de evacuação do hematoma, especialmente se associada a características de imagem que foram encontradas correlacionadas com potencial para deterioração neurológica, incluindo hematoma de diâmetro maior do que 3 cm, hidrocefalia supratentorial, obliteração da cisterna ipsilateral quadrigeminal e deformação/compressão do quarto ventrículo. Estas características de imagem têm sido correlacionadas com alta frequência de repentina deterioração neurológica exigindo tratamento cirúrgico de emergência, enquanto sua ausência tem sido compatível com um curso clínico mais benigno sem necessidade de remoção cirúrgica do hematoma.

Por estas razões é imperioso que os pacientes com hemorragia cerebelar sejam avaliados na apresentação com o fim específico de determinar se eles devem ser sujeitos a intervenção cirúrgica no início do curso da sua doença, antes da deterioração neurológica. Estas considerações são baseadas na correlação entre o nível pré-operatório de consciência e o resultado cirúrgico: pacientes que estão alertas ou obnubilados no pré-operatório têm mortalidade cirúrgica de aproximadamente 15%, enquanto aqueles que tenham atingido um estágio de letargia ou coma têm uma mortalidade cirúrgica de pelo menos 75%. Uma vez que a decisão tenha sido tomada de submeter o paciente à cirurgia, uma consideração inicial é se uma ventriculotomia de emergência é requerida antes da realização de uma craniectomia suboccipital mais definitiva para a evacuação do hematoma. Este procedimento é indicado em pacientes com hidrocefalia massiva cujo nível de consciência de repente deteriorou-se e é utilizado como um procedimento contemporizado de emergência enquanto arranjos estejam sendo feitos para a transferência do paciente para a sala de operação para a craniectomia suboccipital mais definitiva. Também a favor deste tipo de conduta na hemorragia cerebelar está o fato de que apesar de uma condição neurológica inicialmente gravemente comprometida, o sucesso da remoção

do hematoma cerebelar é geralmente seguido por resultados funcionais adequados, porque a ataxia no membro ipsilateral grave inicial e a ataxia da marcha tendem a melhorar gradualmente, às vezes não deixando deficiências motoras em longo prazo.

A hemorragia no *vermis* cerebelar é uma variedade de hemorragia cerebelar que difere do clássico tipo hemisférico unilateral descrito anteriormente. Este tipo de hemorragia tende a ser mais grave em suas manifestações iniciais e tem menos potencial para se beneficiar da cirurgia devido à compressão geralmente bilateral e precoce do tegmento da ponte. Isso muitas vezes resulta em grave comprometimento do nível de consciência, com déficits oculomotores bilaterais na apresentação, às vezes com coma e oftalmoplegia bilateral com miose. É uma apresentação clinicamente difícil de separar da hemorragia pontina primária. Devido a este comprometimento precoce e bilateral do tegmento pontino e da localização da hemorragia na linha média do cerebelo, a opção cirúrgica de evacuação do hematoma é geralmente menos bem- sucedida do que na variedade hemisférica de hemorragia cerebelar. A maioria dos pacientes é tratada apenas com ventriculostomia porque eles frequentemente têm hidrocefalia supratentorial proeminente como resultado de compressão do quarto ventrículo.

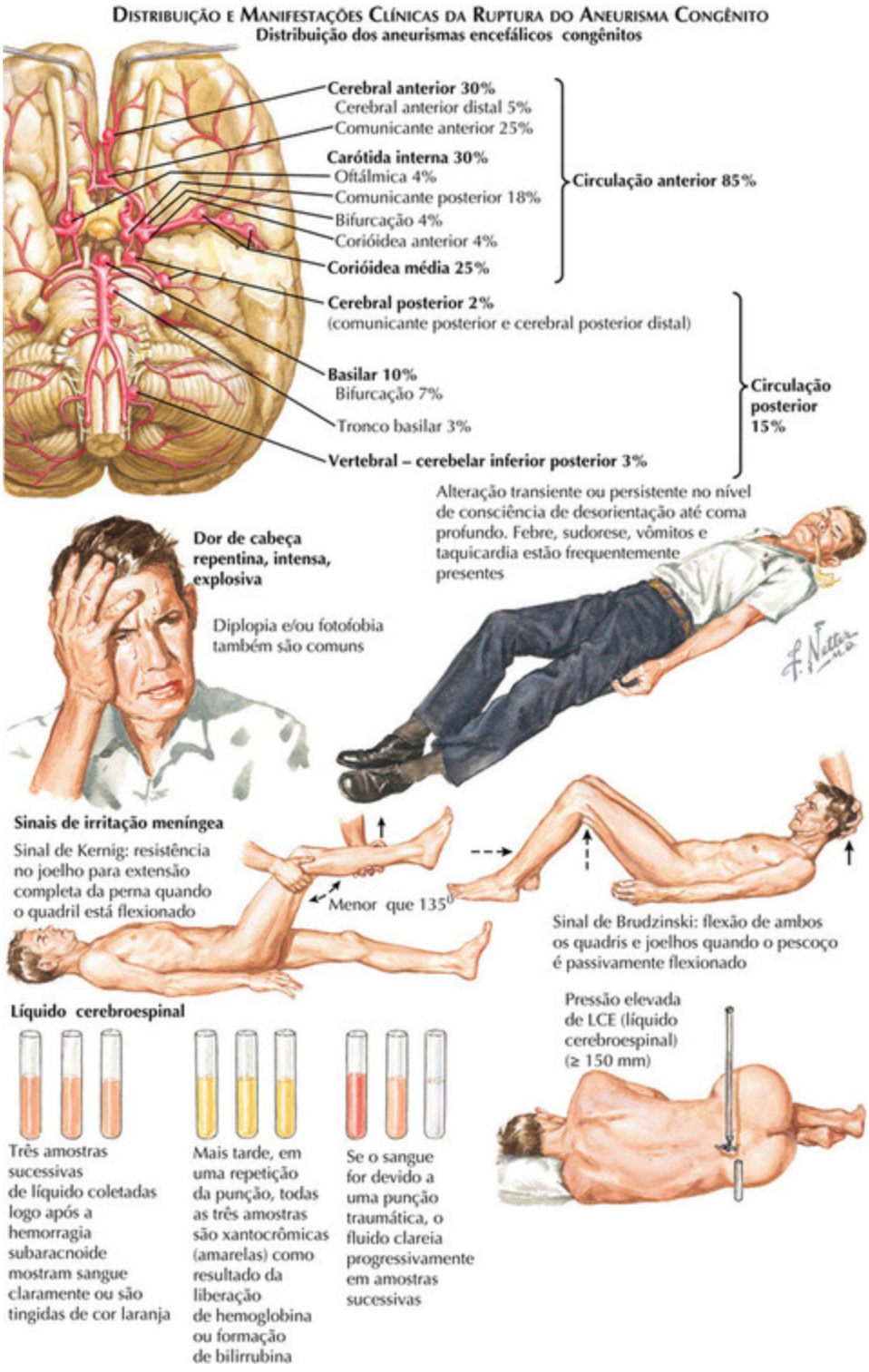
Distribuição e Manifestações Clínicas da Ruptura do Aneurisma Congênito
Distribuição dos aneurismas encefálicos congênitos
Cerebral anterior 30%
Cerebral anterior distal 5%
Comunicante anterior 25%
Carótida interna 30%
Oftálmica 4%
Comunicante posterior 18%
Bifurcação 4%
Corióidea anterior 4%
Corióidea média 25%
Circulação anterior 85%
Cerebral posterior 2%
(comunicante posterior e cerebral posterior distal)
Basilar 10%
Bifurcação 7%
Tronco basilar 3%
Vertebral – cerebelar inferior posterior 3%
Circulação posterior 15%
Alteração transiente ou persistente no nível de consciência de desorientação até coma profundo. Febre, sudorese, vômitos e taquicardia estão frequentemente presentes
Dor de cabeça repentina, intensa, explosiva
Diplopia e/ou fotofobia também são comuns
Sinais de irritação meníngea
Sinal de Kernig: resistência no joelho para extensão completa da perna quando o quadril está flexionado
Menor que 135°
Sinal de Brudzinski: flexão de ambos os quadris e joelhos quando o pescoço é passivamente flexionado
Líquido cerebroespinal
Três amostras sucessivas de líquido coletadas logo após a hemorragia subaracnoide mostram sangue claramente ou são tingidas de cor laranja
Mais tarde, em uma repetição da punção, todas as três amostras são xantocrômicas (amarelas) como resultado da liberação de hemoglobina ou formação de bilirrubina
Se o sangue for devido a uma punção traumática, o fluido clareia progressivamente em amostras sucessivas
Pressão elevada de LCE (líquido cerebroespinal) (≥ 150 mm)

FIGURA 9-39

Hemorragia Subaracnoide e Aneurismas Intracranianos

A ruptura de um aneurisma intracraniano é a principal causa de hemorragia subaracnoide não traumática (HSA), que responde por aproximadamente 5% de todos os casos de AVE. A incidência de HSA não diminuiu; ela ocorre em aproximadamente 30.000 americanos anualmente. Além do sangramento no espaço subaracnoide (HSA) uma ruptura de aneurisma também pode produzir hemorragia intraventricular ou hemorragia intraencefálica. Pacientes com HSA estão em estado crítico, a mortalidade em 1 mês se aproxima de 50% e muitos pacientes morrem antes de chegar ao atendimento médico. Muitos sobreviventes têm sequelas neurológicas graves, incluindo deficiências cognitivas e redução da qualidade de vida.

Aneurismas saculares são as causas mais comuns de HSA espontânea. Aneurismas não saculares incluem fusiforme (dolicoectásicos), dissecante, infeccioso (micótico), neoplásico e lesões pós-traumáticas. Os aneurismas dolicoectásicos e dissecantes que estão associados a HSA estão geralmente na circulação posterior. Aneurismas infecciosos micóticos e neoplásicos geralmente são encontrados em ramos distais das artérias. A hemorragia perimesencefálica, que é confirmada pela presença de sangue nos espaços em torno do tronco encefálico detectada por tomografia computadorizada (TC) é um diagnóstico alternativo para a ruptura de um aneurisma.

Aneurismas saculares são encontrados em cerca de 2% a 5% dos adultos, e na maioria dos casos, pessoas vivem suas vidas inteiras sem ter sintomas secundários a estas lesões de aneurismas. As localizações de aneurismas saculares são locais com predileção para estresse hemodinâmico, ou seja, nas bifurcações das grandes artérias intracranianas. Aproximadamente 85% dos aneurismas saculares surgem adjacentes ao círculo de Willis; as localizações mais comuns são a artéria comunicante anterior, a bifurcação da artéria cerebral média, ou a junção da artéria carótida interna e da artéria comunicante posterior.

A ausência de uma segunda camada de lâmina elástica interna em artérias intracranianas provavelmente desempenha um papel na evolução do aneurisma. A parede de um aneurisma sacular contém a íntima, a média e a adventícia e a espessura da parede pode ser muito fina, particularmente na

cúpula. Embora os aneurismas sejam muitas vezes bastante grandes, o colo do aneurisma (área adjacente à artéria principal) pode ser bastante pequeno. Há crescimento do aneurisma durante a idade adulta.

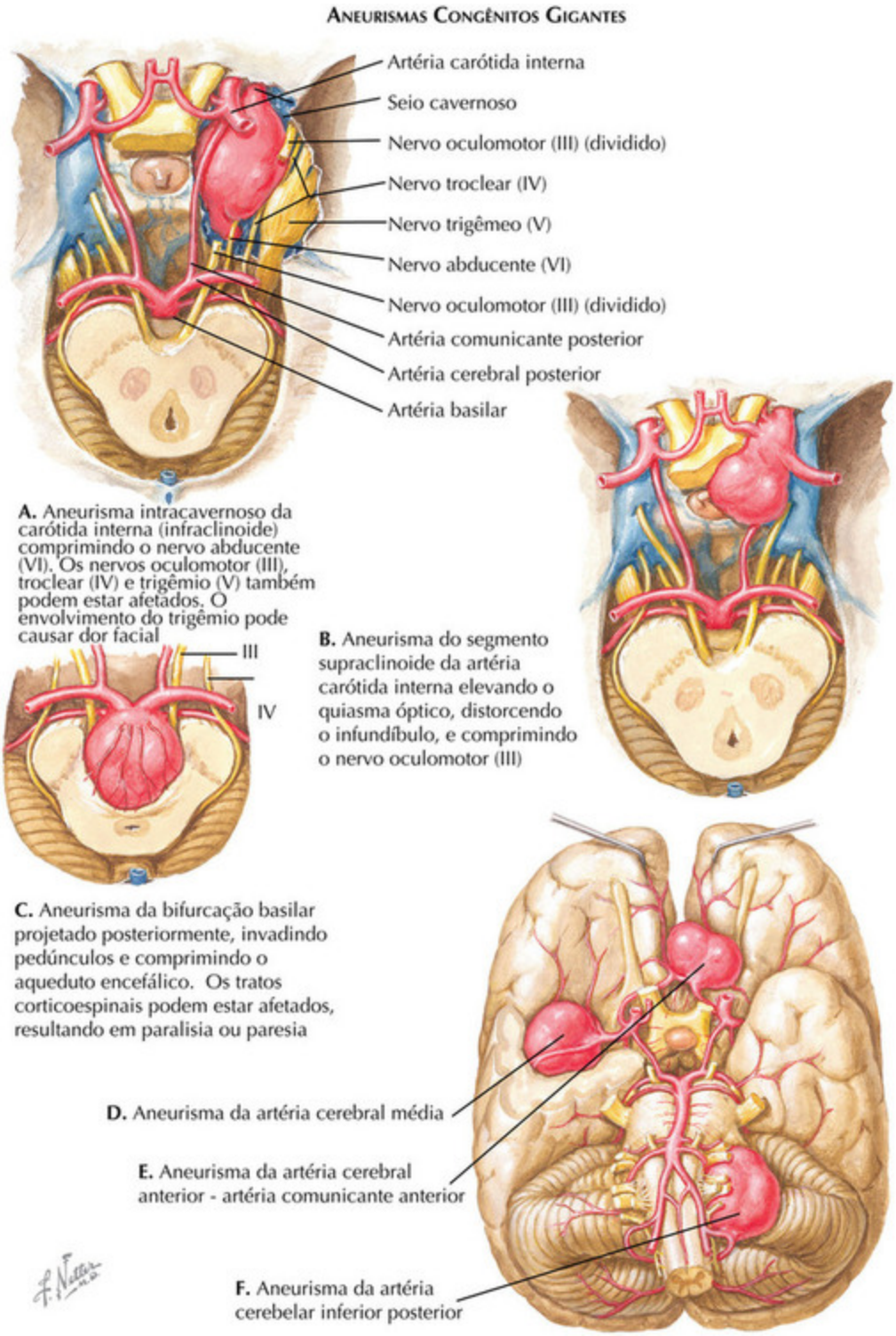

FIGURA 9-40

HSA e aneurismas afetam homens e mulheres de todos os grupos étnicos. A frequência de uma HSA por aneurisma é baixa em crianças. Apesar da

ruptura de um aneurisma poder causar HSA em adultos de qualquer idade, o pico de idade para a doença é a sexta década. O risco de hemorragia subaracnoide é maior em indivíduos que fumam ou têm hipertensão; a associação com o tabagismo é especialmente forte em mulheres e naquelas que usam contraceptivos orais. O uso de fármacos simpaticomiméticos pode incitar a ruptura do aneurisma, presumivelmente através de um repentino aumento da pressão arterial. O risco de HSA também pode ser aumentado durante períodos de aumento da atividade física ou estresse emocional. Estas lesões em formas globulares são classificadas como pequenas (< do que 10 mm de diâmetro), grandes (10 a 25 mm) ou gigantes (>25 mm) (Fig. 9-40). O risco de hemorragia aumenta com o crescimento do aneurisma. Aproximadamente 25% dos pacientes terão mais de um aneurisma.

Aproximadamente 10% dos pacientes com HSA relatam um parente que tenha tido a doença e assim o risco de hemorragia aumenta quando há história familiar conhecida de hemorragias aneurismáticas. Aneurismas saculares têm associação clínica significativa com doença renal policística dominante. Algumas vezes a presença de um aneurisma está associada à doença/síndrome de moyamoya, coarctação da aorta, displasia fibromuscular, malformações vasculares encefálicas, síndrome de Ehlers-Danlos e síndrome de Marfan. Atualmente, estudos estão sendo direcionados para procurar uma ligação genética que predisponha indivíduos a desenvolver aneurismas intracranianos, mas até esta data, nenhum *loco* genético está estabelecido. Tal achado seria útil para seleção dos familiares. Devido à alta prevalência de aneurismas intracranianos na população em geral, a recomendação atual é apenas realizar triagem hereditária (no momento, com exames de imagem vascular como angiografia por ressonância magnética [ARM] ou angiografia por tomografia computadorizada [ATC]), quando pelo menos dois parentes de primeiro grau têm história de aneurismas. O paciente potencialmente afetado precisa ser aconselhado sobre as implicações da detecção de outra forma assintomática de aneurisma intracraniano.

Embora a HSA seja a apresentação clínica mais temida e mais comum de um aneurisma sacular, há outras configurações em que um aneurisma pode ter atenção médica. Uma lesão assintomática pode ser detectada por imagem do encéfalo ou vascular realizada para outra indicação, como, por

exemplo, para avaliação de dores de cabeça crônicas. Raramente, um aneurisma gigante pode ser uma fonte de trombos que migram para uma artéria intracraniana distal e causam um AVE isquêmico ou um ataque isquêmico transitório. Ocasionalmente aneurismas gigantes podem causar compressão das estruturas neurológicas adjacentes; o quadro clínico mais comum é a compressão do nervo oculomotor (III) por um aneurisma situado na bifurcação da artéria basilar ou da artéria comunicante posterior (Fig. 9-40). Um aneurisma gigante intracavernoso pode causar múltiplas paralisias de nervos cranianos, provocando uma oftalmoplegia ipsilateral e perda da sensibilidade facial.

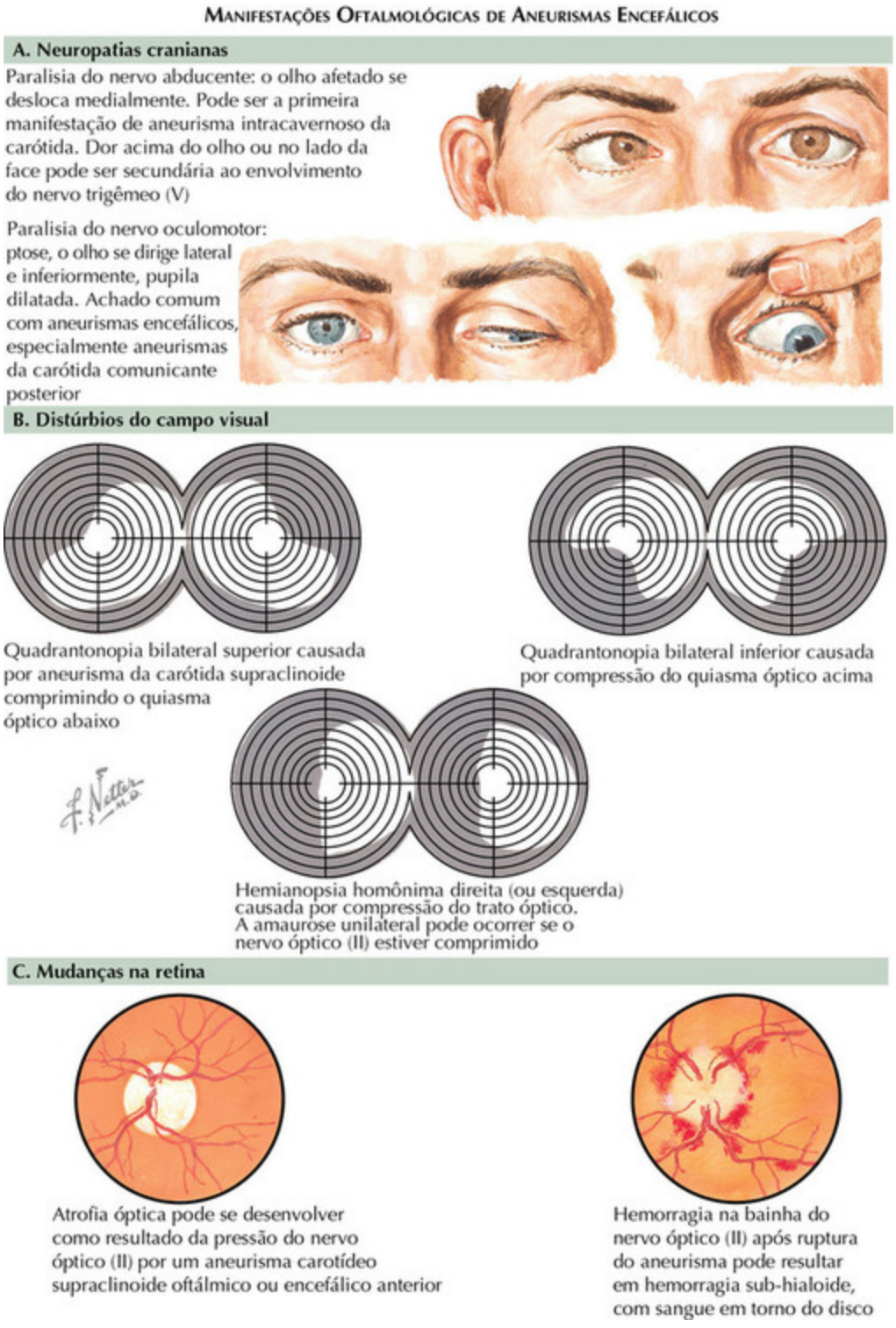

FIGURA 9-41

O reconhecimento imediato da HSA é fundamental para o tratamento ter sucesso. Infelizmente, a demora do diagnóstico pode ocorrer em

aproximadamente 5% a 15% dos casos, e tais diagnósticos errados são mais comuns entre as pessoas menos seriamente afetadas em quem o prognóstico é mais favorável uma vez diagnosticado. Diagnósticos alternativos comuns incluem sinusite, cefaleia tensional, enxaqueca, meningite viral, hérnia de disco cervical, abuso de drogas ou álcool e AVE isquêmico. Infelizmente, a demora subsequente no atendimento tem sérias implicações, incluindo deixar o paciente em risco de hemorragia recorrente ou outras grandes implicações neurológicas. Estes atrasos no diagnóstico ocorrem apesar de uma apresentação relativamente estereotipada.

A HSA é geralmente um evento muito sério. O sintoma principal é o início cataclísmico de uma dor de cabeça extremamente grave, muitas vezes descrita como absolutamente a pior dor que o paciente já experimentou (Fig. 9-39). Às vezes a dor de cabeça está associada à perda transitória de consciência, convulsões, ou um período prolongado de apatia. Outros sintomas incluem náuseas, vômitos, fotofobia, fonofobia, e dor no pescoço. Alguns pacientes podem parecer levemente doentes enquanto reclamam de dor de cabeça intensa. Outros pacientes podem parecer criticamente doentes. Frequentemente, os sinais vitais estão instáveis, com pulso irregular e pressão sanguínea volátil. Deficiências neurológicas focais podem ser sutis, e na maioria dos casos, sem sinais localizatórios encontrados. A paralisia do nervo oculomotor (III) com pupila não reativa é o sinal diagnóstico mais comum e clinicamente útil (Fig. 9-41). Outros sinais oculares incluem hemorragias intraoculares (sub-hialoides) que são mais comumente observadas em pacientes gravemente doentes. A presença de hemorragia intraocular em um paciente comatoso aponta para o diagnóstico de hemorragia intracraniana e, em particular, a ruptura de um aneurisma. Se o sangramento do aneurisma está associado a um grande hematoma localizado ou extensão intraencefálica da hemorragia, o paciente deve ter uma paraparesia, hemiparesia ou afasia. Embora a rigidez da nuca geralmente seja encontrada, pode levar várias horas para este sinal aparecer.

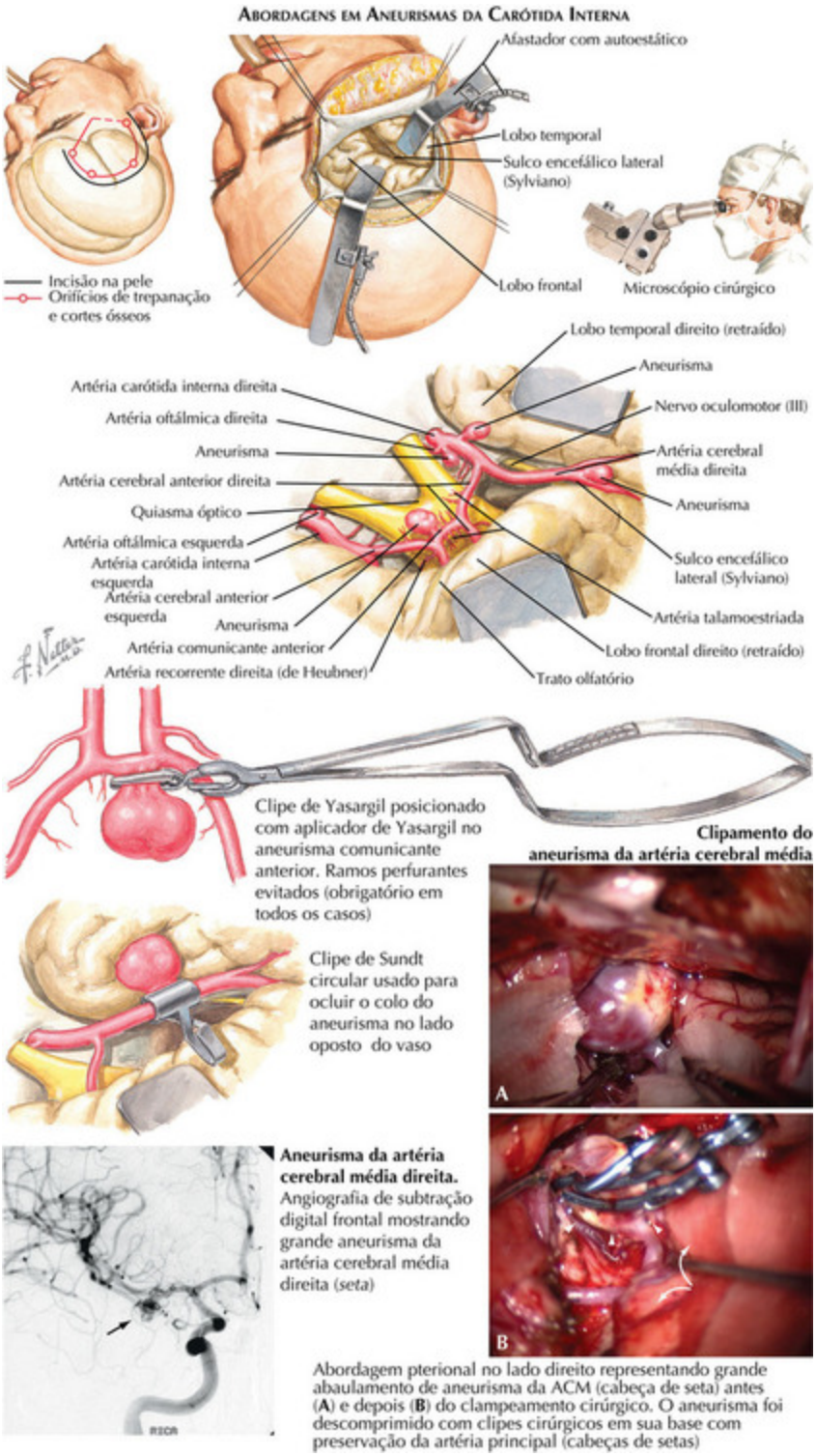

FIGURA 9-42

O advento da TC com sua atual disponibilidade generalizada tem revolucionado a avaliação de pacientes com suspeita de HSA. É um teste

diagnóstico extraordinariamente sensível. Ele não é invasivo e é relativamente barato. O estudo será anormal em quase todos os pacientes com HSA.

Em raras ocasiões, uma varredura de TC pode não demonstrar hemorragias menores, particularmente em um paciente alerta cuja hemorragia está restrita à fossa posterior ou em alguém cuja hemorragia ocorreu dias ou semanas antes. O intervalo de tempo entre a HSA e o desempenho do teste também afeta o rendimento; o exame irá mostrar sangue subaracnóideo em aproximadamente 95% dos casos verificados no dia do evento, mas a frequência da detecção do sangramento cai rapidamente após alguns dias. Além de detectar sangue no espaço subaracnoide, a TC também pode demonstrar hemorragia intraventricular ou intraencefálico, hidrocefalia, edema encefálico ou um efeito de massa. A localização e o padrão da hemorragia podem ser úteis para determinar o local específico do aneurisma roto, e estes resultados podem ser usados para prever o desenvolvimento de vasoespasmo. Sempre que há agravamento neurológico, uma segunda TC é indicada para buscar a evidência de hemorragia recorrente.

A ressonância magnética também pode ser utilizada para buscar por HSA. A imagem vascular, como a ATC ou a ARM, é realizada para mostrar a lesão arterial. A angiografia por subtração digital geralmente é realizada para definir o aneurisma e a vasculatura adjacente, particularmente para rastrear a presença de vasoespasmo.

O papel da punção lombar diminuiu com o advento da imagem encefálica. Se a TC demonstra HSA, não há necessidade de exame do líquido cerebroespinal (LCE)/líquido cefaloraquidiano (LCR) (Fig. 9-39). No entanto, se há suspeita diagnóstica de HSA e a TC é negativa, a avaliação do LCR está definitivamente indicada. Quando a HSA se desenvolve, há sangue no LCR e a sua pressão está muitas vezes elevada. Com a centrifugação, o LCR parece xantocrômico, o que é um importante componente de estudo, porque este achado ajuda a diferenciar uma verdadeira HAS de uma punção lombar traumática. No primeiro caso, a xantocromia é evidente; no último caso, não há xantocromia. Estudos adicionais de diagnóstico incluem eletrocardiograma, coagulograma, hemograma completo, estudo da função renal e eletrólitos. Estes testes são feitos para buscar por comorbidades ou complicações médicas da HSA.

REPARO RADIOLÓGICO INTERVENCIONISTA DE ANEURISMAS SACULAR

Grande aneurisma sacular na junção das artérias vertebral e basilar

Reconstrução tridimensional de um aneurisma gigante na junção vertebrobasilar

Obliteração total do aneurisma por colocação de molas dentro do aneurisma com radiologia intervencionista

FIGURA 9-43

Muitas das causas de morte ou invalidez ocorrem nos primeiros dias da HSA, incluindo as consequências clínicas e neurológicas da hemorragia

inicial. Complicações iniciais incluem arritmias cardíacas, edema pulmonar, distúrbios eletrolíticos, hidrocefalia aguda e convulsões. O risco de hemorragia aneurismal recorrente pode ser tão alto quanto 4% nas primeiras 24 horas e 20% nos primeiros 10 dias. A hemorragia recorrente tem um grande impacto negativo no prognóstico. O vasoespasmo, que é uma síndrome constritiva arterial grave tem seu pico em aproximadamente 1 semana após a HSA e geralmente afeta artérias intracranianas adjacentes, podendo causar infarto encefálico secundário.

O tratamento precoce de pacientes com HSA envolve uma equipe integrada e multidisciplinar de neurologistas, neurocirurgiões, médicos neurointervencionistas e médicos de unidade de terapia intensiva. Os pacientes devem ser hospitalizados em uma unidade de AVE ou em uma unidade de terapia intensiva com monitoração frequente dos sinais vitais e do estado neurológico. Aqueles indivíduos que tenham um declínio na consciência ou vias respiratórias comprometidas são entubados. São instituídas medidas para prevenir e tratar arritmias cardíacas, hipertensão, distúrbios metabólicos ou eletrolíticos ou outras complicações médicas. O aumento da pressão intracraniana é controlado com a colocação de um dreno ventricular ou com medicamentos como solução salina hipertônica ou manitol. Sintomas como dor, náuseas, vômitos ou agitação devem ser tratados clinicamente.

Tanto o clipamento cirúrgico do aneurisma quanto a oclusão endovascular (colocação de molas) são realizados assim que a condição do paciente permita. O objetivo é prevenir a hemorragia recorrente. A nimodipina é aprovada para a prevenção de isquemia encefálica secundária ao vasoespasmo. Pacientes que desenvolvem sintomas isquêmicos são tratados com hemodiluição hipervolêmica e hipertensão induzida; administração de vasodilatadores intra-arteriais ou angioplastia, dependendo da gravidade do vasoespasmo.

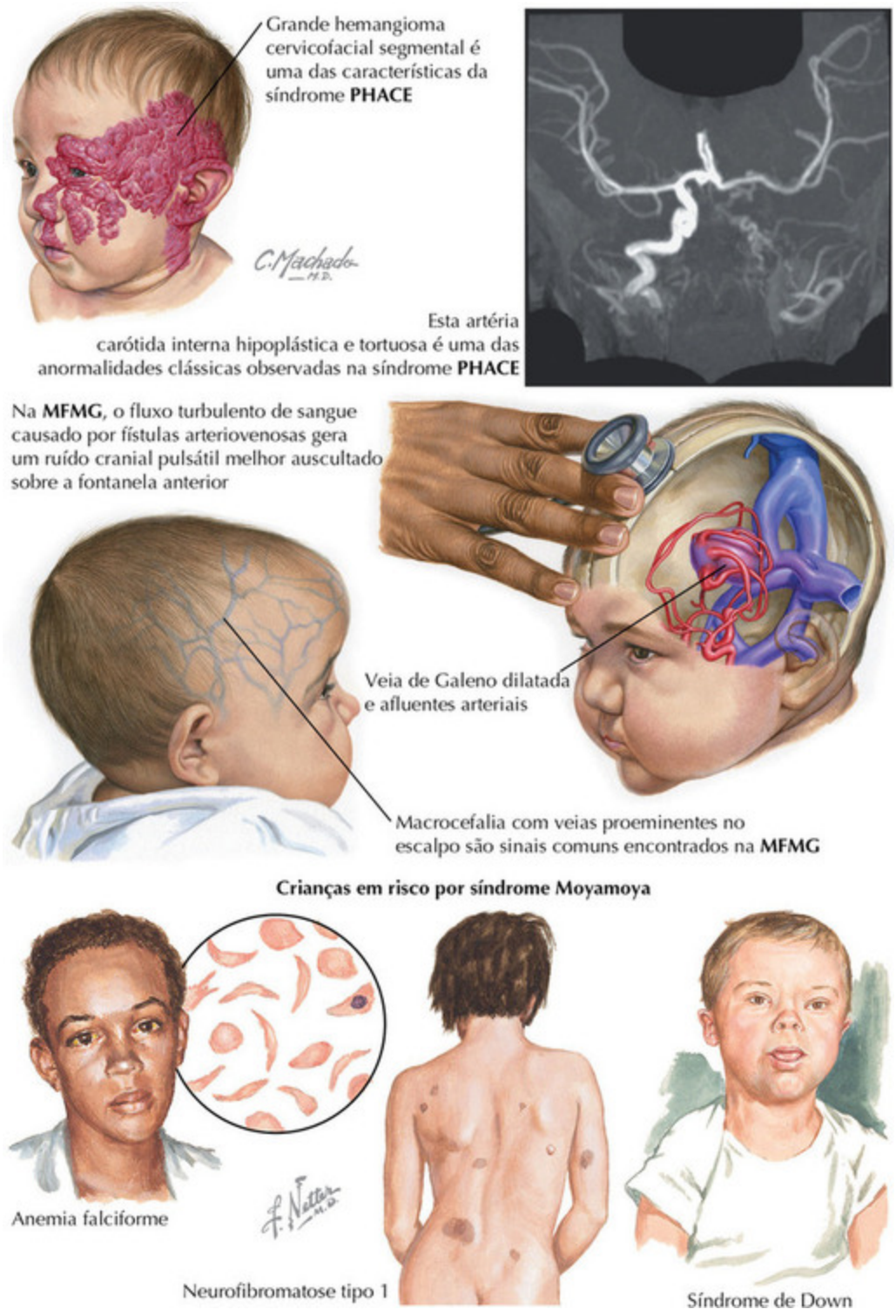

FIGURA 9-44

Doença Encefalovascular Pediátrica

Todos os anos nos Estados Unidos, pelo menos 5.000 crianças têm um AVE. Metade desses AVEs é hemorrágica (hemorragia intraencefálica e hemorragia subaracnoide). As causas do AVE na infância são diversas e heterogêneas. Aqui vamos nos concentrar em três doenças que são particularmente únicas na infância.

Moyamoya

Moyamoya é uma arteriopatia oclusiva progressiva das artérias carótidas internas distais. A forma idiopática, também conhecida como "moyamoya primária" ou "doença de moyamoya", ocorre mais comumente em crianças de descendência japonesa ou coreana, embora tenha sido observada em todas as etnias. A "moyamoya secundária" ou "síndrome de moyamoya" pode desenvolver-se após a radiação no encéfalo para o tratamento de câncer na infância, mais comumente retinoblastoma, ou pode ocorrer em condições genéticas, como a doença falciforme, síndrome de Down, neurofibromatose tipo 1, e uma forma rara de nanismo primordial. O nome japonês para "névoa" ou "sopro de fumaça" vem de vasos sanguíneos colaterais pequenos que se formam perto do local da oclusão e dão uma aparência turva na angiografia convencional. A moyamoya tipicamente se manifesta com AVEs isquêmicos ou ataques isquêmicos transitórios na infância inicial para média. No entanto, se uma criança desenvolve fluxo sanguíneo colateral suficiente para impedir acontecimentos isquêmicos, ele ou ela pode não apresentar um AVE hemorrágico até a idade adulta jovem, geralmente devido a rupturas dos colaterais anormais moyamoya. O tratamento cirúrgico do moyamoya inclui uma variedade de procedimentos de revascularização destinados a contornar a circulação carótida interna e melhorar a perfusão encefálica.

Síndrome de PHACE

PHACE é uma síndrome neurocutânea recentemente reconhecida que inclui anormalidades na fossa posterior, tais como hipoplasia cerebelar ou malformação de Dandy-Walker; hemangiomas cervicofaciais segmentais grandes; anomalias arteriais encefálicas e/ou cervicais; anomalias cardíacas, como a coarctação da aorta e anormalidades oculares, como a atrofia do nervo óptico, catarata congênita e anormalidades vasculares da retina. Os

hemangiomas cutâneos vistos na PHACE são considerados hemangiomas infantis, definidos como neoplasias benignas do endotélio vascular que exibem uma história natural característica de estar ausente ou minimamente aparente no nascimento, crescendo rapidamente durante a infância e em seguida, regredindo lentamente. As anomalias cerebrovasculares variam amplamente desde as clinicamente insignificantes “variações normais” como os vasos duplicados ou vasos fetais persistentes, até a hipoplasia grave da artéria carótida interna que pode levar a um AVE isquêmico.

Malformações da Veia de Galeno

As malformações da veia de Galeno (MFVG) são fístulas arteriovenosas congênitas ou conexões diretas entre artérias e veias que drenam em um precursor do desenvolvimento da veia de Galeno, uma veia mediana que é parte do sistema de drenagem venosa profunda do encéfalo. MFVGs são facilmente detectadas em imagens do crânio, mesmo ultrassonografias pré-natais como uma grande estrutura vascular na linha média. MFVGs podem estar presentes no período neonatal com insuficiência cardíaca congestiva de alto rendimento, muitas vezes com hipertensão pulmonar. Se o fluxo não for suficiente para levar à insuficiência cardíaca ele irá apresentar mais tarde, muitas vezes, uma infância com sintomas de hidrocefalia. MFMG pode prejudicar o encéfalo causando isquemia venosa (má-perfusão devido a locais com altas pressões venosas), ou raramente, hemorragia intraencefálica ou intraventricular. Resultados no exame incluirão sopro craniano pulsátil, macrocefalia e veias proeminentes no escalpo. Essas lesões são tratadas com embolização, isto é, colocação endovascular de material embólico para fechar a artéria anormal para conexões venosas. Embora a apresentação durante o período neonatal com insuficiência cardíaca congestiva prenuncie um mau prognóstico, crianças cujas MFMGs possam ser curadas antes que o encéfalo seja lesionado podem ter uma evolução normal.

Posicionamento na cama após o AVE

Posição de supinação. Colchão firme, plano. Para evitar edema dependente, o membro superior afetado deve estar apoiado no travesseiro com o ombro em abdução, mão ligeiramente mais alta que o cotovelo, e cotovelo ligeiramente mais alto que o ombro. Um pequeno rolo de toalha ou uma órtese pode ser usado para manter a mão na posição funcional e minimizar contraturas dos dedos ou punho. Um rolo de toalha ao longo da região trocantérica e da coxa (estendendo-se ligeiramente abaixo do corpo para prendê-la) previne a rotação externa do membro parético. Uma placa no pé impede a contratura no tendão de Aquiles e o pé equino. Meias de pressão previnem trombose venosa profunda e tromboflebite, que podem resultar em embolia pulmonar. A posição do paciente deve ser modificada frequentemente, pois a imobilidade total com pressão contínua sobre proeminências ósseas pode levar úlceras de pressão.

Posição de decúbito lateral. O antebraço e a mão do paciente estão apoiados em um travesseiro. Outro travesseiro está posicionado abaixo do membro inferior parético, entre os joelhos e tornozelos. Observe o rolo de toalha nas mãos e as meias de compressão

Exercícios passivos de amplitude de movimento após AVE

Com o paciente em supinação, o terapeuta posiciona uma das mãos abaixo do joelho, a outra mão segura o calcanhar

Perna elevada, joelho dobrado, que então é empurrado em direção à cabeça do paciente, o mais longe possível sem causar dor.

A perna é passivamente estendida, com relaxamento parcial da posição do quadril. Então o membro é abaixado até a posição inicial

Exercícios de rotação com flexão do quadril, com o paciente em supinação. Quadril e joelho passivamente flexionados, então o membro roda lateralmente e medialmente, conforme a dor permitir

FIGURA 9-45

Reabilitação Inicial e Introdutória do AVE

Poucos eventos clínicos proporcionam tão grande desafio quanto para um indivíduo previamente saudável e fisicamente vigoroso do que a precipitada, absolutamente inesperada e emocionalmente devastadora perda da função neurológica focal que ocorre com o AVE. Se o paciente for literalmente derrubado no meio de um ambiente familiar, sem causas aparentes de ameaças, ou se despertou do seu sono com incapacidade de falar e/ou usar seus membros e/ou mantenha uma perda significativa da visão ou entra em estado de coma, os médicos, a enfermagem e o fisioterapeuta são responsáveis não somente por encontrar o mecanismo fisiopatológico que levou ao evento, mas também por planejar a reabilitação do paciente. Tal programa é multidimensional e muitas vezes instituído nas primeiras 24 a 28 horas.

O *posicionamento* após o AVE é realizado com objetivos de prevenir contraturas articulares, edema na extremidade parética, úlceras de pressão sobre proeminências ósseas e aspiração. O paciente pode estar posicionado inteiramente em supinação ou a 30 graus de elevação da cabeça (dependendo do risco de aspiração) em um colchão firme com alívio da pressão, quadris ligeiramente abduzidos, dedos apontando para cima com auxílio de uso de rolos de toalhas ao longo da parte externa da coxa ou com os membros inferiores repousando em talas e com os calcanhares fora da cama, usando botas de alívio de pressão ou travesseiros sob as panturrilhas. As contraturas em flexão plantar do tornozelo podem ser evitadas usando um suporte ou talas de repouso, e o edema na extremidade superior pode ser minimizado através da elevação do braço parético em um travesseiro. Os pacientes devem ser mudados de decúbito no mínimo a cada 2 horas, se eles não forem capazes de fazê-lo de forma independente. A posição mais eficiente é a de decúbito lateral a 30 graus, usando travesseiros para apoiar braço e perna paréticos.

Exercícios de amplitude de movimento passivos ajudam a prevenir contraturas que podem desenvolver-se em músculos e tendões de membros paréticos. Durante estes exercícios, o membro deve estar totalmente apoiado e ser levado através de uma amplitude de movimento possível sem causar dor.

Os *treinos de transferência* começam precocemente na reabilitação do paciente com hemiplegia. A capacidade de manter a posição sentada com assistência e de seguir as instruções são requisitos mínimos. Uma

transferência assistida pode ser realizada usando uma placa de deslizamento, a técnica de fuga lateral, ou a técnica do eixo de suporte, em que o médico pode precisar bloquear o joelho e prestar assistência física significativa para movimentar o paciente de uma superfície de assento para outra. Isto é melhor ilustrado ao mover-se da cama para a cadeira de rodas; conforme o paciente se recupera, o grau de assistência fornecida diminui, com objetivo final de plena independência.

A *depressão* é outra complicação esperada em qualquer AVE maior. É muito importante manter esta possibilidade em consideração em todas as fases da terapia de reabilitação. O apoio e o incentivo iniciais da família são essenciais, se forem possíveis. O médico deve estar alerta para a perda de interesse em prosseguir os esforços de reabilitação, assim como observar um ambiente potencialmente depressivo, quando um paciente com AVE recente seja transferido para um local de reabilitação onde ele esteja exposto a indivíduos com resultados semelhantes ou piores que não parecem responder à terapia. O uso criterioso de agentes antidepressivos, incluindo tricíclicos e selecionados bloqueadores de recaptação de serotonina e epinefrina, pode revelar-se benéfico. A terapia cognitiva com a supervisão de um psiquiatra e de um assistente social psiquiátrico também se revela benéfica.

Infarto, superfície	Infarto, secção coronal	Manifestações clínicas
		Afasia de Broca (se no lado esquerdo). Hemiplegia contralateral, perda hemissensitiva, paralisia do olhar, negligência espacial Paciente tentando encontrar palavras, mas somente produzindo discurso hesitante, lento, com esforço, não fluente
		Afasia de Wernicke (se no lado esquerdo) Hemianopsia contralateral ou quadrantanopsia superior Dispraxia construcional (se no lado direito) Fonêmica fluente, sílabas mistas, palavras verbalmente incorretas (*i.e.*, erros de paráfrase/ "salada de palavras")
 		Afasia global (se no lado esquerdo) Paralisia do olhar contralateral, hemiplegia, perda hemissensitiva, negligência espacial, hemianopsia Pode levar à diminuição da consciência e até ao coma secundário ao edema Paciente destro com grave déficit no hemisfério, incapaz de pronunciar ou de compreender qualquer idioma e com hemiplegia individual

FIGURA 9-46

Reabilitação da Afasia

Aproximadamente 90% a 95% dos adultos são destros. A avaliação de pacientes com AVE estima que a disfunção de linguagem do hemisfério esquerdo ocorre em mais de 95% dos indivíduos destros e em quase 20% das pessoas dominantes no lado esquerdo. Isso já foi verificado anteriormente com o uso de amobarbital arterial intracarotídeo durante as investigações. Mais recentemente, a imagem por ressonância magnética funcional (RMF) confirmou a presença de dominância da linguagem no encéfalo esquerdo.

A *afasia de Broca* é a forma clássica de disfunção da linguagem do lobo frontal com lesões no hemisfério dominante. Ela é caracterizada por um *discurso não fluente*, *com esforço*, *lento e interrompido*. Esta disfunção de linguagem é tipicamente de extensão reduzida, ou seja, poucas palavras com frase reduzida, gramática simplificada e nomeação prejudicada. A repetição está caracteristicamente intacta. Estes indivíduos muitas vezes têm apraxia associada (bucofacial, fala e do membro não paralisado) e fraqueza no lado direito do rosto e da mão.

A *afasia de Wernicke* é o exemplo clássico da disfunção de linguagem que ocorre com um AVE no giro temporal superior esquerdo, frequentemente secundário a um êmbolo na artéria cerebral média esquerda. Tipicamente, tais pacientes têm fala espontânea *fluente*, com erros *parafásicos fonéticos* (sílabas mistas) e *verbais* (palavras incorretas), algumas vezes referidos como *salada de palavras*. Frequentemente estes indivíduos exibem problemas de nomeação e repetição associados a deficiências de compreensão, leitura e escrita. Algumas vezes estes pacientes não estão completamente cientes de suas várias limitações, no entanto, quando são conscientes destes mesmos problemas, isso pode ser extremamente frustrante, levando à instabilidade emocional. Menos comumente, o lobo temporal pode estar desconectado de outro ou de ambos os córtices auditivos. Isso pode resultar em certos distúrbios da função da linguagem circunscritos, referidos como *síndromes de desconexão*. A *palavra pura "surdez"* é definida como a perda do reconhecimento de palavras na linguagem pura, enquanto se retêm a capacidade de ouvir normalmente e interpretar sons não verbais significativos como um cachorro latindo ou um telefone tocando.

A *afasia global* ocorre com um infarto no hemisfério encefálico dominante mais extenso, levando a acentuado prejuízo funcional (Fig. 9-

46). Aqui, o paciente pode inicialmente ser incapaz de expressar qualquer função de linguagem. Conforme se inicie a melhora, o dano pode permanecer mais pronunciado no córtex parietal temporal ou frontal, com um déficit tipo Broca ou Wernicke emergente como o problema de linguagem residual primário.

O *prognóstico* para a recuperação da afasia depende da localização e da extensão da lesão. A maioria dos pacientes melhora em certa medida, com maiores ganhos nos primeiros meses, embora haja uma resposta significativa ao tratamento com fonoaudiologia independentemente do tempo após o início dos sintomas. A maior parte da terapia de comunicação é fornecida através de um modelo multifatorial e pode incluir tanto abordagens contextuais, quanto baseadas nas habilidades, combinando estímulos sensitivos múltiplos, como imagens e músicas, com foco em semântica e repetição e usando componentes emocionais e sociais no discurso. A intensidade da terapia, ao invés do método, parece ser mais importante na resposta da recuperação.

A *terapia para afasia com restrição induzida*, uma abordagem de tratamento de alta intensidade que restringe o uso de comunicação não verbal, mostrou recentemente resultados significativamente positivos em alguns pacientes com afasia crônica. Esta terapia fonoaudiológica de reabilitação é dirigida a alguns indivíduos com afasia crônica incluídos em um programa de terapia. Estes pacientes são encorajados a utilizar cada vez mais respostas verbais, enfatizando mais a expansão da saída de palavras durante o tempo, com a esperança de manter estas alterações em indivíduos tratados que tenham afasia crônica. Compensação alternativa significa tentar se comunicar sem a função da linguagem, como, por exemplo, escrever, desenhar e realizar vários gestos simples; e é muito desencorajada durante as sessões de terapia de grupo. Esta modalidade exige um comprometimento de tempo diário muito significativo de 2 a 3 horas por sessão, muitas vezes ocorrendo ao longo de meses. O objetivo geral é promover a melhora da saída da linguagem verbal. Revisões iniciais sugerem que este programa terapêutico muito intenso é mais eficaz para pacientes com afasia tipo Broca frontais não fluentes.

Disfagia

Disfagia

1. Gradualmente pressionando mais a sua superfície posterior contra o palato duro, a língua empurra o bolo para trás, dentro da orofaringe. O palato mole é conduzido para cima para fazer contato com a prega de Passavant, fechando a nasofaringe. O espaço receptivo na faringe oral forma um ligeiro movimento para frente da raiz da língua. A contração dos músculos estilofaríngeo e superior da faringe leva a parede faríngea para cima sobre o bolo alimentar

2. O bolo atingiu a valécula. O osso hioide e a laringe se movem para cima e para frente. A epiglote é fletida para trás e para baixo. A "onda peristáltica" na parede faríngea posterior se move para baixo

3. A "onda de peristalse" atingiu a valécula e está pressionando para fora o último bolo. O músculo cricofaríngeo relaxou e o bolo passou para o esôfago

F. Netter M.D.

Transtornos da marcha – transferência da cadeira de rodas para a cama após um AVE

1. Posições do paciente na cadeira de rodas com o rosto de frente para a cama, com o lado não paralisado do paciente próximo à cama; freios travados. Remover os dois pés dos apoios para os pés das cadeiras de rodas, usando a mão normal para ajudar o lado parético. Manter os apoios dos pés fora do caminho

2. O paciente sobe da cadeira pressionando o braço da cadeira para baixo com a mão boa e colocando o peso principalmente na perna boa

3. Agora em pé, o paciente segura a grade da cama com a mão boa, e usando pequenos passos, vira-se para trás em direção à cama

4. Ainda segurando a grade da cama, o paciente se abaixa para sentar na cama

5. A cadeira de rodas deve agora girar para fora do caminho e ser posicionada para a próxima utilização. Pode ser feito pelo próprio paciente ou por um assistente

6. Segurando a grade da cama com a mão boa e usando a perna boa para elevar a parética, o paciente balança ambos os pés sobre a cama e deita-se sobre o lado bom. Pode então rolar para trás ou para outra posição

O paciente reaprende a andar entre barras paralelas usando uma órtese ou um suporte de tornozelo-pé. A ajuda de um atendente normalmente é necessária no início

FIGURA 9-47

Outras Questões de Reabilitação: Disfagia/ Treino de Marcha/ Síndrome do Encarceramento

Disfagia

A maioria dos pacientes com AVE tem disfagia, tipicamente nas fases de engolir orais e faríngeas. Estes sintomas podem estar relacionados variadamente a infartos de áreas anatômicas diferentes, predominantemente do tronco encefálico e, por vezes, córtex ou cápsula interna. Sintomas relacionados com (1) manipulação ruim de alimentos no interior da boca incluindo na propulsão do bolo em direção à orofaringe; (2) movimento incompleto do bolo através da faringe; (3) fechamento da epiglote-laringe ruim; (4) dificuldade de fechamento das cordas vocais, aumenta o risco de aspiração. O diagnóstico e a definição dos tipos de disfagia são avaliados por um fonoaudiólogo clínico. Algumas vezes, estudos suplementares são úteis: estudo videofluoroscópico com bário ou teste de deglutição com avaliação endoscópica.

O manejo terapêutico da disfagia é multidimensional, incluindo a ênfase na higiene oral. Exercícios de amplitude de movimento, força e coordenação motoras orais, incluindo lábios, língua, mandíbula, músculos respiratórios e adução da corda vocal, são realizados 5 a 10 vezes por dia. Estratégias compensatórias incluem rotação da cabeça para o lado mais fraco, colocar o queixo para dentro enquanto engole, e engolir seco entre o bolo alimentar para reduzir o risco de aspiração. Estes programas são iniciados tão logo quanto o paciente esteja alerta o suficiente para compreender as instruções. Modernos protocolos terapêuticos para AVE enfatizam estas modalidades para evitar pneumonias por aspiração, que prolongam a hospitalização, muitas vezes necessitando de cuidado intensivo e aumentando as fatalidades.

Transtornos da marcha

As abordagens terapêuticas para os pacientes com distúrbios da macha após um AVE focam inicialmente na estabilização muscular proximal, muitas

vezes usando técnicas de facilitação neuromuscular proprioceptiva para recuperar o melhor controle da extremidade distal. A terapia pode usar *feedback* verbal ou visual para posicionamento mais simétrico dos pés, com uma base de apoio mais estreita e uso de uma abordagem passo a passo para melhorar o equilíbrio e a estabilidade da marcha, trabalhando em turnos, andando para trás e para os lados, passos para cima ou para baixo e usando obstáculos externos progressivos. Estratégias como o uso de andadores para mais apoio externo e uso de pesos nos tornozelos para melhorar o *feedback* proprioceptivo têm também sido utilizadas com algum sucesso em pacientes com marcha atáxica.

O treino de marcha deve ser iniciado quando o paciente tem controle postural suficiente para manter uma postura em posição vertical. Barras paralelas e a assistência de um ou mais terapeutas pode ser necessária nos estágios iniciais. *Órteses de tornozelo e pé (AFO)* apoiam os músculos paréticos e proporcionam estabilidade para as articulações de joelho e tornozelo de pacientes com hemiplegia durante a transferência e o treino de marcha. Novas tecnologias que permitem que os pacientes comecem o treino de marcha mais cedo e facilitam a recuperação motora *incluem dispositivos robóticos e órteses de estimulação funcional elétrica para descarga parcial de peso na extremidade inferior.*

O treino de marcha em pacientes com hemiplegia concentra o tratamento sobre as partes componentes do ciclo da marcha. O paciente inicia a marcha deslocando o peso em direção à perna mais forte, a fim de tirar o peso da perna parética. O paciente é então instruído a flexionar o quadril acometido, minimizando a rotação externa e usando a inércia da perna para balançá-la em direção para uma posição ligeiramente anterior e lateral, idealmente fazendo contato no calcanhar em vez de no antepé. A liberação do artelho e o choque do calcanhar durante a fase de apoio da marcha são normalmente auxiliados por uma órtese que auxilia na dorsiflexão. É dito então ao paciente que contraia o quadríceps e os glúteos no lado parético, antes de mudar o seu peso para o lado parético, com o objetivo de diminuir o peso e avançar com a perna mais forte. O treino de marcha hemiparética mais avançado se concentra em melhorar a simetria da marcha trabalhando na flexão do quadril, na mudança da descarga de peso, duração do apoio, posicionamento dos pés e oscilação do braço. No entanto, os pacientes muitas vezes necessitam de outras intervenções, incluindo meios

farmacológicos, tais como Botox ou Baclofen (agonista do ácido γ-aminobutírico [GABA]) para controle do tônus, para impactar significativamente a qualidade da marcha.

Síndrome do encarceramento

Pacientes com síndrome do encarceramento resultante de trombose basilar (Fig. 9-21) se beneficiam de reabilitação intensiva. Embora a maioria dos pacientes permaneça "encarcerada", alguns pacientes podem recuperar a função motora ao longo do tempo, ocorrendo até um ano pós-AVE. As áreas de atuação são a terapia para disfagia, comunicação, função respiratória, treino para sentar, mobilidade e quando possível, atividades de vida diária. Dispositivos de aumento da comunicação desencadeados por interruptores sensíveis ou sistemas de rastreamento ocular podem permitir que os indivíduos se comuniquem, controlem seu ambiente e usem entretenimento baseado no computador.

OceanofPDF.com

SEÇÃO 10

Esclerose múltipla e outros transtornos autoimunes do sistema nervoso central

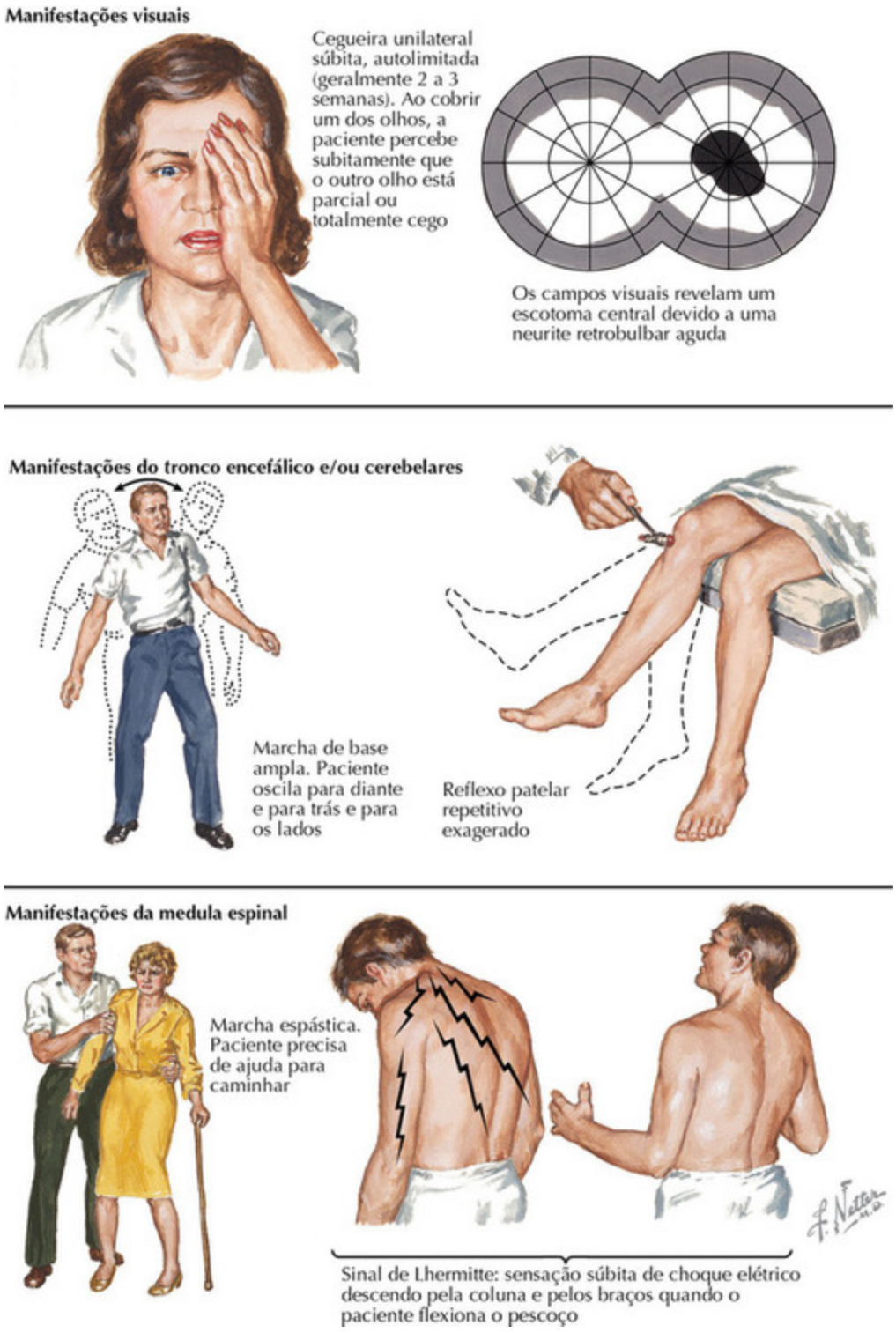

FIGURA 10-1

Esclerose Múltipla: Perspectiva Geral

Em climas temperados a esclerose múltipla (EM) é a doença neurológica esporádica do início da idade adulta mais comum. O processo tem início como uma perda periódica e focal da mielina do sistema nervoso central (SNC) e dos oligodendrócitos (OGC) que sintetizam a mielina. Os axônios que perderam sua mielina funcionam de maneira imperfeita ou não funcionam. Com isso sobrevêm os sintomas e a incapacidade se acumula na recorrência dos episódios.

A EM é considerada uma doença autoimune, embora não tenham sido identificados com certeza antígenos contra os quais uma resposta autoimune relevante para a doença poderia estar dirigida. Tal como ocorre em outras condições autoimunes, há uma propensão geneticamente determinada ao desenvolvimento da doença. A associação genética mais fortemente positiva é com o antígeno do complexo de histocompatibilidade maior (CHM) classe II, ou seja, o antígeno leucocitário humano (HLA)-DRB1*15:01. Os alelos HLA-DR apresentam peptídeos antigênicos a células T $CD4^+$, apontando para um *papel importante das células T $CD4^+$ como promotoras da doença* na EM. Em contraste, a expressão de HLA-A*02:01 está reduzida na EM, indicando um papel protetor para este alelo, o alelo classe I mais comumente expresso em seres humanos. O alelo HLA*03:01, de prevalência menor, dobra o risco de desenvolvimento de EM. Os alelos HLA-A apresentam peptídeos antigênicos às células T $CD8^+$, indicando que *a proteção mediada pelas células T $CD8^+$ é subótima na EM. HLA-A*03:01 e HLA-DRB1*15:01 são fatores de risco independentes.* Estudos no âmbito de todo o genoma identificaram cerca de 50 outras associações genéticas menores. Muitas delas participam da função do sistema imune, com um enriquecimento importante em genes de receptores da superfície celular implicados na ativação e na proliferação das células T. Um terço dos *locus* genômicos identificados se superpõem a regiões associadas a uma ou mais doenças autoimunes.

A prevalência da EM pode ser de até 1 em 500 na população geral. Em torno de 20% dos pacientes têm um familiar consanguíneo portador da doença. Em irmãos e em filhos de um pai afetado a concordância quanto à EM é de 1% a 3%, afastando uma herança dominante, recessiva ou ligada ao sexo simples. Os irmãos compartilham metade de seus genes. Todavia, mesmo em gêmeos idênticos, compartilhando de todos os seus genes, a

concordância quanto à EM é de apenas 25%, indicando que fatores ambientais têm um papel importante na determinação do risco de EM.

O vírus Epstein-Barr *(EBV)* é adquirido na adolescência ou ao início da idade adulta em países desenvolvidos, nos quais a EM é encontrada frequentemente e nos quais o EBV causa a mononucleose infecciosa; em países em desenvolvimento, nos quais a EM não é comum, o EBV em geral é adquirido assintomaticamente ao início da infância. Diferentemente dos controles, ao diagnóstico todos os pacientes de EM testam positivamente para um contato anterior com o EBV e uma história de mononucleose infecciosa franca (sempre antes do início da doença) ocorre em uma frequência três vezes maior que na população geral. *O EBV é no momento o principal candidato ao desencadeante ambiental* da propensão ao desenvolvimento da EM. A presença de *níveis subnormais de vitamina D* é outro possível suposto fator ambiental na EM. Essa vitamina é *um inibidor da resposta inflamatória* e um *intensificador da função reguladora das células T*, acoplada ao fato de que a EM é incomum em regiões com exposição elevada à luz solar, o principal indutor da síntese da vitamina D.

Evolução Clínica

A EM se inicia comumente em adultos jovens; a idade de pico ao primeiro ataque é de 30 anos, mas o início pode ocorrer antes da idade de 10 anos ou depois da idade de 50 anos. A EM é 2 a 3 vezes mais frequente em mulheres. Até 85% dos pacientes apresentam inicialmente uma síndrome clinicamente isolada que se caracteriza por uma perda subaguda da função neurológica, que geralmente vai piorar por uma semana ou mais, se estabilizar por algum período e acabar finalmente por apresentar uma recuperação parcial ou, com bastante frequência, completa. Subsequentemente, após intervalos muito variáveis ocorrem episódios adicionais, designados como recidivas. Tendo uma duração finita de algumas semanas, as recidivas são seguidas por uma recuperação de extensão e duração variáveis. Há períodos de aparente quiescência da doença, com remissões durando meses ou anos. Esses pacientes são designados como apresentando a esclerose múltipla com recidivas e remissões (EMRR). Os sinais e sintomas variam de uma recidiva para outra, pois outros locais de perda de mielina se acumulam na substância branca do

SNC. Os locais de perda de mielina são denominados placas; sua localização determina os sintomas.

Depois de alguns anos as características da EM podem se alterar. As recidivas diminuem em frequência, acabam por cessar e são substituídas por um agravamento lento, porém constante, da alteração do sistema nervoso, designada como EM progressiva secundária (EMPS), distinguindo-a dos 15% dos casos em que uma evolução progressiva primária está presente desde o início dos sintomas. A EM progressiva primária (EMPP) em geral se inicia mais tardiamente na vida que a EMRR; a preponderância feminina não é tão evidente. A manifestação clínica habitual é uma mielopatia lentamente progressiva, evoluindo para uma paraparesia ou paraplegia.

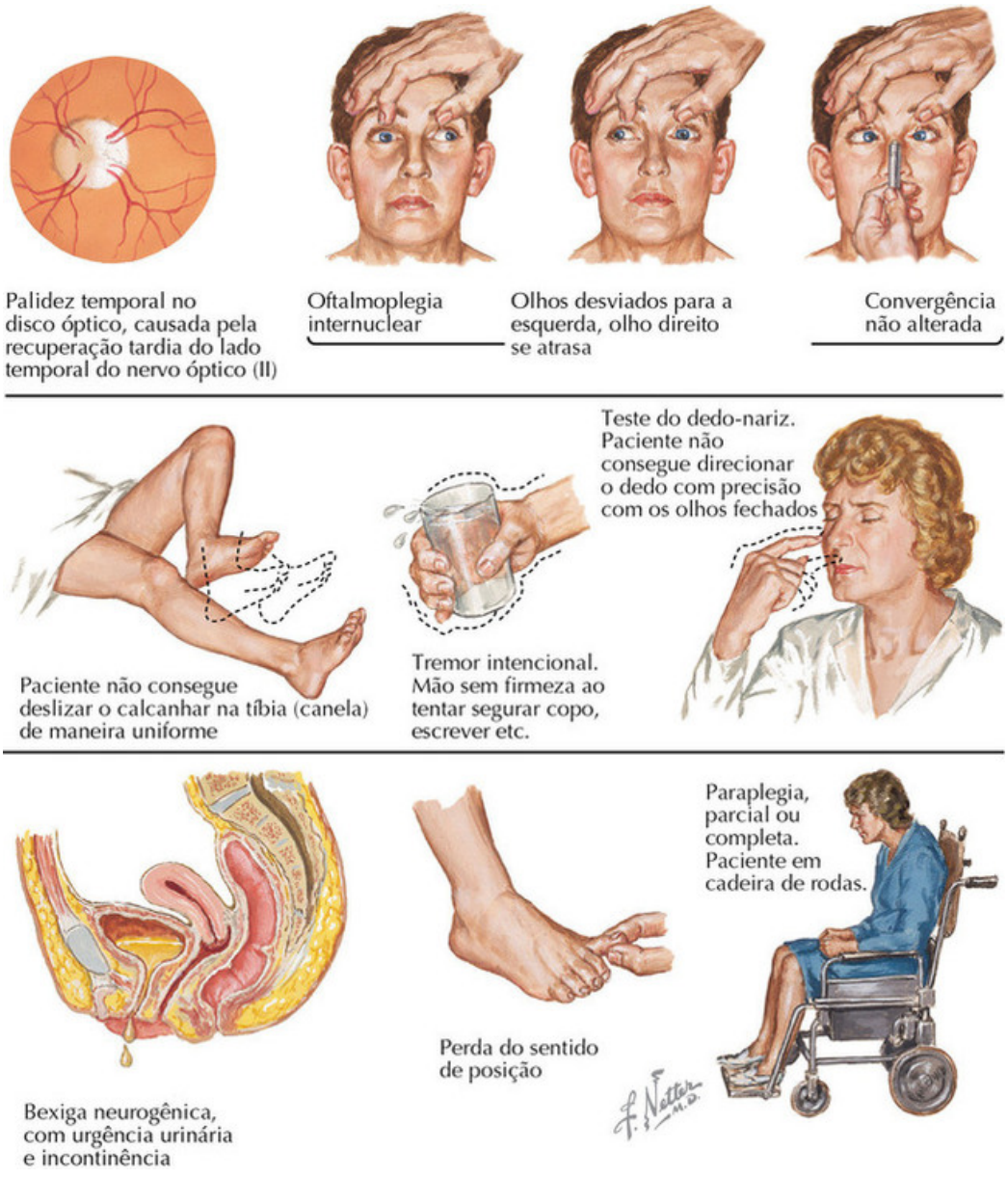

FIGURA 10-2

Esclerose Múltipla: Manifestações Clínicas

Os sinais e sintomas da EM variam de acordo com a localização das placas.

Neurite óptica

Tipicamente os pacientes apresentam uma diminuição unilateral relativamente abrupta na visão central ou paracentral, com dor ao movimento do globo ocular; esta é uma manifestação clínica inicial muito comum da EM. Por vezes os sintomas são sutis, com breves episódios de acuidade visual diminuída provocados pela exposição ao calor, como banhos de chuveiro bem quentes, seguidos de uma pronta resolução. A aquisição de imagens por ressonância magnética (RM) pode mostrar uma lesão no nervo óptico afetado e geralmente, caso este seja um primeiro ataque de EM, outras lesões indicativas de uma atividade anterior clinicamente silenciosa da EM são vistas à RM encefálica. Uma neurite óptica sem a presença concomitante dessas lesões à RM raramente é um sinal inicial de EM. Durante a recuperação, frequentemente se desenvolve a palidez do disco óptico.

Lesões do tronco encefálico

Estas são comuns e tendem a ocorrer precocemente. A diplopia é geralmente causada por uma lesão afetando no nervo abducente (VI). O *nistagmo* é um sinal comum, mas geralmente se mostra assintomático. Ele é um sinal particularmente útil quando se apresenta em grau acentuado e especialmente quando o componente primário é vertical.

A *oftalmoplegia internuclear* é um sinal clássico da EM, indicando o envolvimento do fascículo longitudinal medial. O exame revela a paresia da adução ao olhar lateral e um nistagmo associado no olho em abdução. A capacidade de convergência (*i.e.,* adução bilateral) pode estar preservada apesar da perda unilateral da adução ao olhar lateral.

Pode ser difícil diferenciar-se as *vertigens* de uma labirintite benigna, embora um achado de nistagmo vertical indique uma causa do SNC e não periférica. A *neuralgia do trigêmeo* é por vezes tomada erroneamente pelo *tic douloureux* idiopático, uma doença predominante em idosos. A *neuralgia do trigêmeo* ocorrendo em adultos jovens é altamente sugestiva de EM, porque caso contrário ela é muito atípica nesse grupo etário. Assim também, a fraqueza facial pode ser confundida com a *paralisia de Bell*.

Ataxia cerebelar

Esta ocorre em torno de 50% dos pacientes. Os sintomas incluem equilíbrio deficiente, tremor de intenção, disartria e, quando a ataxia é extrema, titubeação. Os sintomas cerebelares podem ser muito incapacitantes.

Sintomas sensitivos

Ocorrendo tipicamente ao início da evolução da doença por parestesias e disestesias, descritas frequentemente como sensações de constrição ou de inchaço, esses sintomas indicam a desmielinização da coluna posterior na medula espinal cervical, uma área que pode ser afetada precocemente na EM. Uma área de dormência em faixa hemicircunferencial, geralmente na parte média do tronco, é frequente, mas também pode ser vista na mielite transversa ou em lesões tumorais da medula espinal. Os pacientes se esquecem frequentemente de mencionar um sintoma clinicamente útil muito importante, qual seja o sinal de Lhermitte. É preciso que o médico indague a respeito desse sintoma, porque os pacientes raramente fornecem voluntariamente essa informação. O sinal de Lhermitte é caracterizado por sensações momentâneas semelhantes a choques elétricos, se disseminando ou se irradiando para baixo pelos braços, as costas ou as pernas, precipitadas pelo movimento do pescoço. O sinal de Lhermitte, porém, não é diagnosticamente específico; ele pode ser provocado por outras lesões posteriores da medula espinal cervical. O exame revela frequentemente a diminuição dos sentidos vibratório e posicional.

Disfunção do trato corticoespinal

Essa disfunção causa fadiga muscular, rigidez, espasticidade e fraqueza. Hiper-reflexia, clono e sinal de Babinski são evocados com frequência. O *clono* é uma forma de movimento caracterizada por contrações e relaxamentos de um músculo ocorrendo em rápida sucessão. O clono é evocado mais frequentemente no tornozelo. O *sinal de Babinski* é uma extensão do hálux e a abdução, ou abertura em leque, do segundo ao quinto artelhos, em vez da resposta normal de flexão à estimulação plantar.

A frequência urinária e a urgência urinária sugerem uma bexiga neurogênica em hiper-reflexia. Constipação intestinal e disfunção sexual também são queixas frequentes.

Uma fatigabilidade extraordinária é comum e pode ser irresistível. Os axônios desmielinizados necessitam de mais energia para conduzir impulsos nervosos que os axônios apropriadamente protegidos; a condução, portanto, pode falhar quando houver esforço. Por exemplo, um coxear pode substituir uma marcha aparentemente normal depois de se caminhar por alguma distância, somente para desaparecer após um período de descanso. A ineficiência de axônios desmielinizados piora com o aumento da temperatura corporal, de modo que sintomas de curta duração, incluindo um mancar transitório, podem ser provocados pelo calor do verão, por se tomar um banho de chuveiro quente, pela febre ou podem ocorrer ao final da tarde, quando a oscilação diurna ascendente normalmente modesta da temperatura corporal atinge um pico máximo, assim como ocorre com a lassidão relacionada com a EM.

Os pacientes de EM podem apresentar uma dor mal definida, presumivelmente de origem neuropática. No entanto, deve-se sempre procurar outras patologias antes de se presumir que a EM é a causa.

Depressão

Ocorrendo em algum momento em 50% dos pacientes de EM, episódios de depressão precedem por vezes o início da doença franca. A frequência da depressão é três vezes maior do que aquela encontrada na população geral. As características principais são raiva, frustração, irritabilidade, ansiedade e francos ataques de pânico.

Cognição

Uma deficiência leve da memória de curto prazo com frequência se evidencia logo de início. Isso pode evoluir para déficits cognitivos substanciais em uma etapa mais avançada da doença.

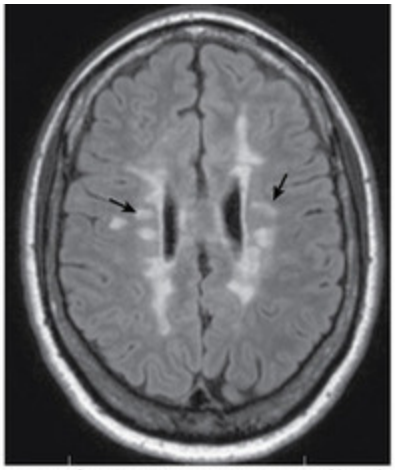

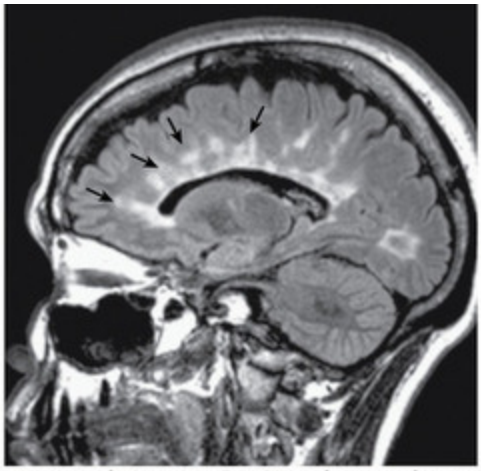

Fotomicrografias RM T2 com atenuação líquida e recuperação da inversão (FLAIR) axial (*esquerda*) e sagital (*direita*) mostrando lesões de EM distribuídas radialmente em torno da zona periventricular. As lesões alongadas são designadas como dedos de Dawson (*setas*), locais de desmielinização perivenular anterior

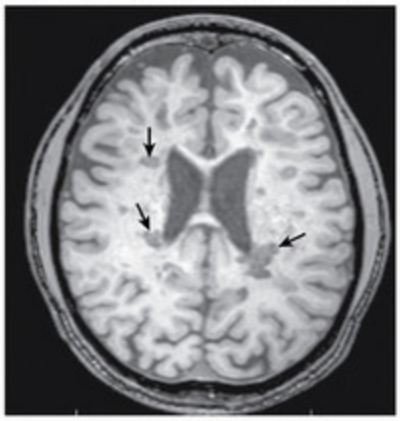

Fotomicrografia RM mostrando cicatrizes crônicas na região periventricular (*setas*), que são designadas como "buracos negros" T1

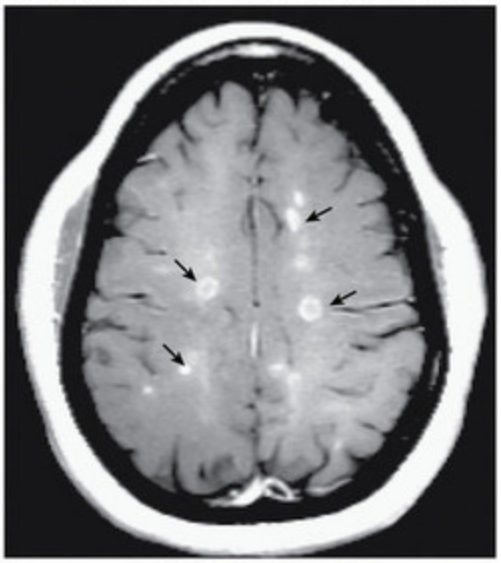

Fotomicrografia RM T1 ponderada axial contrastada mostrando lesões inflamatórias agudas no encéfalo (*setas*)

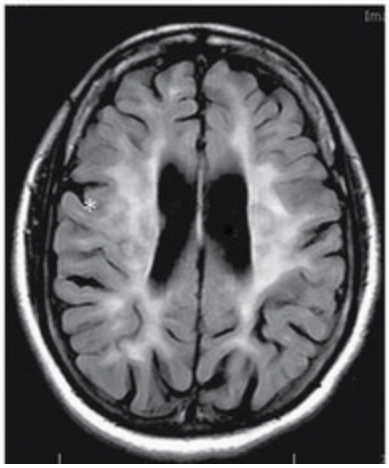

Fotomicrografia RM T2 FLAIR axial mostrando o estágio crônico da esclerose múltipla, com lesões T2 confluentes e atrofia encefálica, conforme evidenciado por giros mais finos, alargamento dos sulcos (*asterisco*) e dilatação ventricular

FIGURA 10-3

Esclerose Múltipla: Diagnóstico

Aquisição de imagens por ressonância magnética (RM)

Anteriormente o diagnóstico da EM tornava necessárias evidências da *disseminação de déficits detectados clinicamente* tanto no espaço quanto no tempo. Isso era obtido pela documentação de dois ataques, cada um deles com duração de mais de 24 horas (na ausência de febre ou de infecção), com cada ataque típico de um evento desmielinizante agudo e com o requisito de que no segundo episódio houvesse evidências clínicas objetivas de uma lesão em um local anatomicamente distinto daquele da lesão documentada no primeiro episódio. Esse segundo evento poderia não ocorrer por anos ou até mesmo décadas.

A RM aumentou muito a capacidade de se estabelecer um diagnóstico ao início da evolução da EM. A intensificação por gadolínio (GD) proporciona esclarecimento quanto a *lesões ativas (que se intensificam)*, porque o GD atravessa o parênquima do SNC unicamente em locais de *ruptura da barreira hematoencefálica (BHE)*, enquanto lesões inativas estabelecidas não apresentam intensificação por GD. As *lesões novas* apresentam *intensificação central por GD*, enquanto uma intensificação *de forma anular* ou arqueada pode ser vista à *reativação* de uma placa existente.

A RM pode possibilitar o diagnóstico durante uma ocorrência clínica inicial se o estudo demonstrar evidências de uma ou mais lesões com disseminação no espaço e no tempo, conforme ilustrado pela presença simultânea de lesões intensificadas e de lesões não intensificadas por gadolínio típicas quanto à configuração e à localização (periventricular, justacortical, infratentorial ou na medula espinal). O diagnóstico também pode ser estabelecido caso apareça ao acompanhamento por imagens RM uma nova lesão T2 ponderada ou intensificada por GD, em muitos casos clinicamente silenciosa.

Os achados RM clássicos incluem os assim chamados dígitos de Dawson, que consistem de múltiplas placas perivenulares ovoides bem demarcadas, com seu eixo longo situado perpendicularmente ao corpo caloso e estendendo-se para cima a partir do teto de um ou de ambos os ventrículos laterais, com frequência como uma fileira longitudinal situada paralelamente à linha média. Outros locais preferenciais de placas incluem

a substância branca subcortical, os pedúnculos cerebelares médios, a ponte e a medula oblonga sob o assoalho do quarto ventrículo. As placas na medula espinal se originam da superfície meníngea e se expandem internamente. Tal como as placas em outros locais, as placas na medula espinal não são necessariamente sintomáticas. As lesões na substância cinzenta no córtex encefálico podem ser abundantes na EM, mas são em geral insuficientemente percebidas, por serem mal visualizadas por técnicas RM padrão. Em raras ocasiões as lesões da substância branca podem ser ominosamente grandes, as assim chamadas EM tumefativas, e podem até mesmo tornar ocasionalmente necessária uma biópsia para se afastar um glioma.

Até 40% dos exames RM seriados espaçados no tempo demonstram novas lesões intensificadas por GD em pacientes não tratados com EMRR. Muitas dessas lesões são clinicamente silenciosas. O achado indica um nível de atividade da doença várias vezes mais alto do que o que pode ser apreciado pela consideração tão somente das recidivas clínicas francas. Em contraste, a maioria (60% ou mais) dos exames RM obtidos ao acaso não demonstra uma atividade corrente; isso ilustra a presença de uma relativa quiescência da doença na maior parte do tempo. Esse hiato clinicamente inativo, no entanto, é interrompido intermitentemente por pulsos episódicos de atividade de doença clínica ou detectada por RM da EM. A frequência de lesões ativas recentes positivas à RM é reduzida em até 80% pelos tratamentos atuais. Lesões positivas para GD são incomuns na EM progressiva.

A validade de um diagnóstico de EM baseado nos critérios RM anteriormente descritos foi estabelecida para a EMRR em adultos em países do Ocidente. Os critérios para um diagnóstico de EMPP ainda requerem pelo menos 1 ano de progressão da doença, além de dois de três dos seguintes critérios: (1) evidências de disseminação no espaço (DNE) de pelo menos uma lesão T2 da medula espinal ao encéfalo, não necessariamente nova, em um local característico da EM; (2) evidências de DNE na medula espinal, baseadas em duas lesões na medula espinal; e (3) líquido cefalorraquiano positivo para bandas oligoclonais, um índice de imunoglobulinas G (IgG) positivo (ver adiante) ou ambos.

A EM não é comum em crianças e o diagnóstico atualmente requer um segundo ataque para distingui-la da encefalomielite disseminada aguda

(EMDA), um transtorno desmielinizante distinto que é quase sempre monofásico (ver adiante). As características da RM que favorecem fortemente a probabilidade de que um primeiro ataque de uma doença desmielinizante vão se mostrar subsequentemente de EM e incluem a presença de uma ou mais lesões hipointensas T1 ponderadas (buracos negros), indicativas de danos anteriores à substância branca do SNC, ou a presença de uma ou mais lesões periventriculares. A probabilidade de EM aumenta ainda mais na presença de ambas as lesões. Em crianças com menos de 11 anos de idade as lesões à RM são maiores e mais indistintas que em adolescentes e adultos, de modo que a forma, o tamanho e a frequência das lesões não descrevem de maneira fidedigna a EM da EMDA, ainda que um padrão de lesão difusa bilateral favoreça a EMDA.

RM da Medula Espinal na Esclerose Múltipla

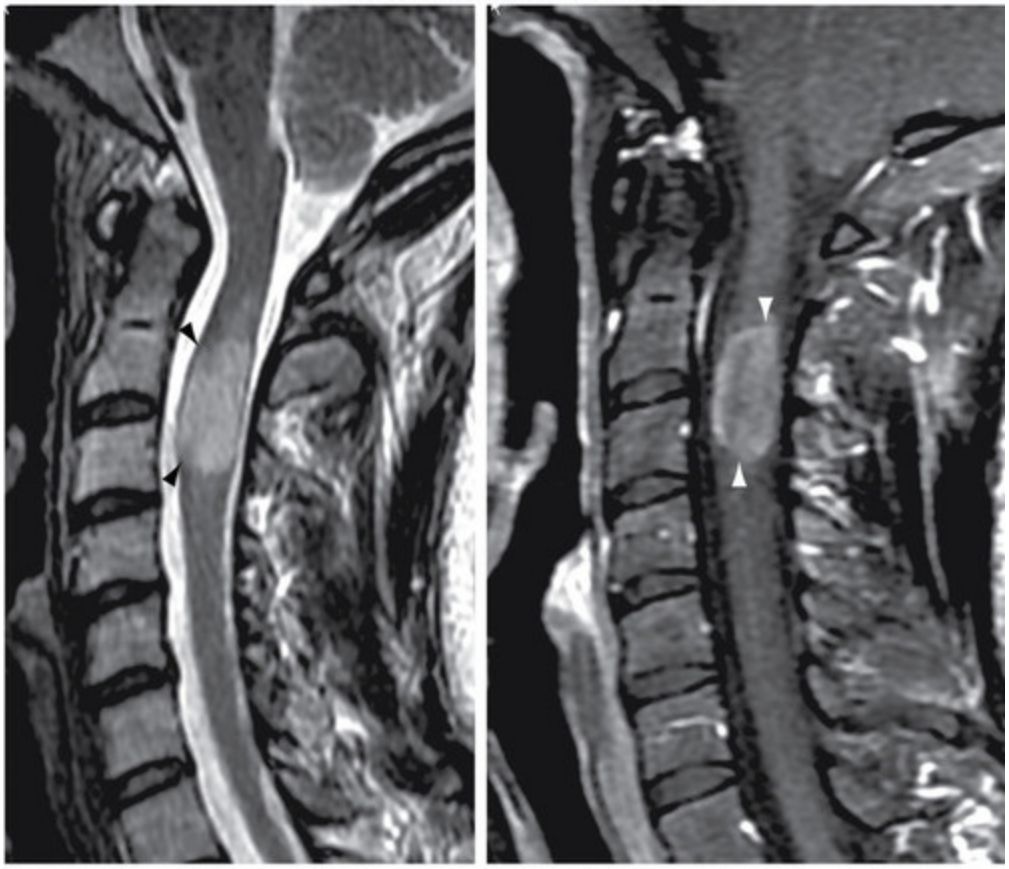

RM T2 sagital cervical (*pontas de seta*)

RM T1 sagital cervical pós-gadolínio: grande placa expansiva hiperintensa cervical superior (*pontas de seta*)

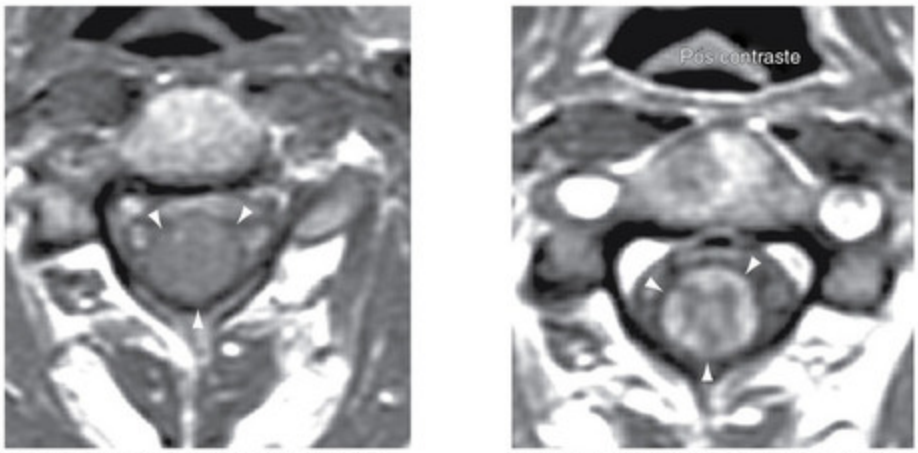

RM T1 axial cervical pré-contraste: medula espinal cervical acentuadamente expandida (*pontas de seta*)

RM T1 axial cervical pós-contraste: placa em expansão intensificada perifericamente pelo contraste (*pontas de seta*)

FIGURA 10-4

A confiabilidade dos critérios RM aceitos atualmente como válidos em países do Ocidente ainda está por ser estabelecida na Ásia e na América

Latina. A frequência mais alta da neuromielite óptica (NMO) e dos transtornos do espectro da NMO e a frequência mais baixa da EM nessas regiões geográficas suscitam preocupação. Tanto a NMO quanto a EM apresentam recidiva comumente. Lesões encefálicas sintomáticas ao início da doença não afastam a NMO (ver adiante). É importante distinguir-se claramente a EM da NMO, devido à diferença em sua evolução clínica, seu prognóstico e sua fisiopatologia subjacente e à resposta negativa dos pacientes de NMO no mínimo a algumas das terapias que modificam a doença na EM. São achados particularmente sugestivos da NMO uma mielopatia com lesões medulares espinais detectadas à RM que tenham localização central e cubram mais de três segmentos espinais e uma neurite óptica que seja bilateral, grave, indolor e se associe a um disco óptico edemaciado ou a uma lesão do quiasma óptico. Esses achados justificam o teste imediato quanto ao autoanticorpo à aquaporina-4, encontrado em muitos pacientes portadores de NMO, porém absolutamente não em todos eles.

De tempos em tempos lesões que parecem típicas da EM aparecem inesperadamente ao exame RM de pessoas sem nenhum sintoma clínico sugestivo de EM, nenhuma história desses sintomas e nenhum achado ao exame. A RM foi obtida geralmente por razões não relacionadas com a EM, como cefaleias ou traumatismos cranioencefálicos. Vários grupos acompanharam por uma década ou mais essas pessoas apresentando a assim chamada síndrome radiologicamente isolada (SRI). Muitos casos de SRI vieram a apresentar uma progressão radiológica, com lesões novas, em expansão ou intensificadas por GD, porém ainda assintomáticas. Uma proporção menor deles se converteu em uma EM clinicamente evidente. A EM tem geralmente uma fase pré-clínica, com lesões assintomáticas adquiridas em épocas anteriores detectadas em exames de RM obtidos por ocasião de um primeiro evento clínico. Concordou-se também que o tratamento de um primeiro ataque de EM é mais eficaz do que quando o tratamento é retardado. Para contrabalançar isso, é bem sabido que há uma forma frustra de EM. Há inúmeros relatos de EM sendo encontrada à autópsia de pessoas idosas sem déficits neurológicos conhecidos durante a vida.

Eis aí o enigma: deve-se tratar com base em uma lesão nova assintomática vista em um exame RM? É possível predizer-se a

probabilidade de desenvolvimento de uma EM franca? Foi proposto que a presença de lesões da medula espinal cervical aumenta de maneira drástica a chance de aparecimento precoce de uma EM clinicamente definida. Nesse caso, a ausência de uma lesão da medula espinal cervical diminui essa chance. A questão de quando tratar permanece em aberto.

Em tumefativa

Uma característica fora do comum às imagens radiológicas adquiridas da EM é a presença de uma grande lesão tumefativa. As características clínicas variam de acordo com a localização anatômica específica da lesão e podem ser atípicas para a EM. Pode haver anormalidades cognitivas, confusão mental, afasia, agnosia, crises convulsivas, ataxia, hemiplegia e defeitos do campo visual. A mediana da idade de início é de aproximadamente 37 anos (8 a 69) e há uma ligeira preponderância feminina. As lesões tumefativas podem ser encontradas em pacientes com um diagnóstico estabelecido de EM, mas pode haver uma considerável dificuldade diagnóstica quando elas aparecem como uma única lesão expansiva de aparência preocupante em pacientes apresentando um primeiro evento neurológico. As lesões tumefativas têm mais de 2 cm de diâmetro, com uma orla aberta com intensificação anular, edema circundante e com frequência, dependendo de seu tamanho, um efeito de massa tumoral. Essas características de aquisição de imagens podem imitar um tumor encefálico, um abscesso, outros transtornos inflamatórios, uma vasculite ou uma doença granulomatosa e podem levar a uma biópsia encefálica. O exame histológico revela hipercelularidade, desmielinização confluente, macrófagos espumosos cheios de detritos de mielina, entremeados a astrócitos reativos de corpo grande, preservação relativa dos axônios e um infiltrado linfocitário perivascular e parenquimatoso variável.

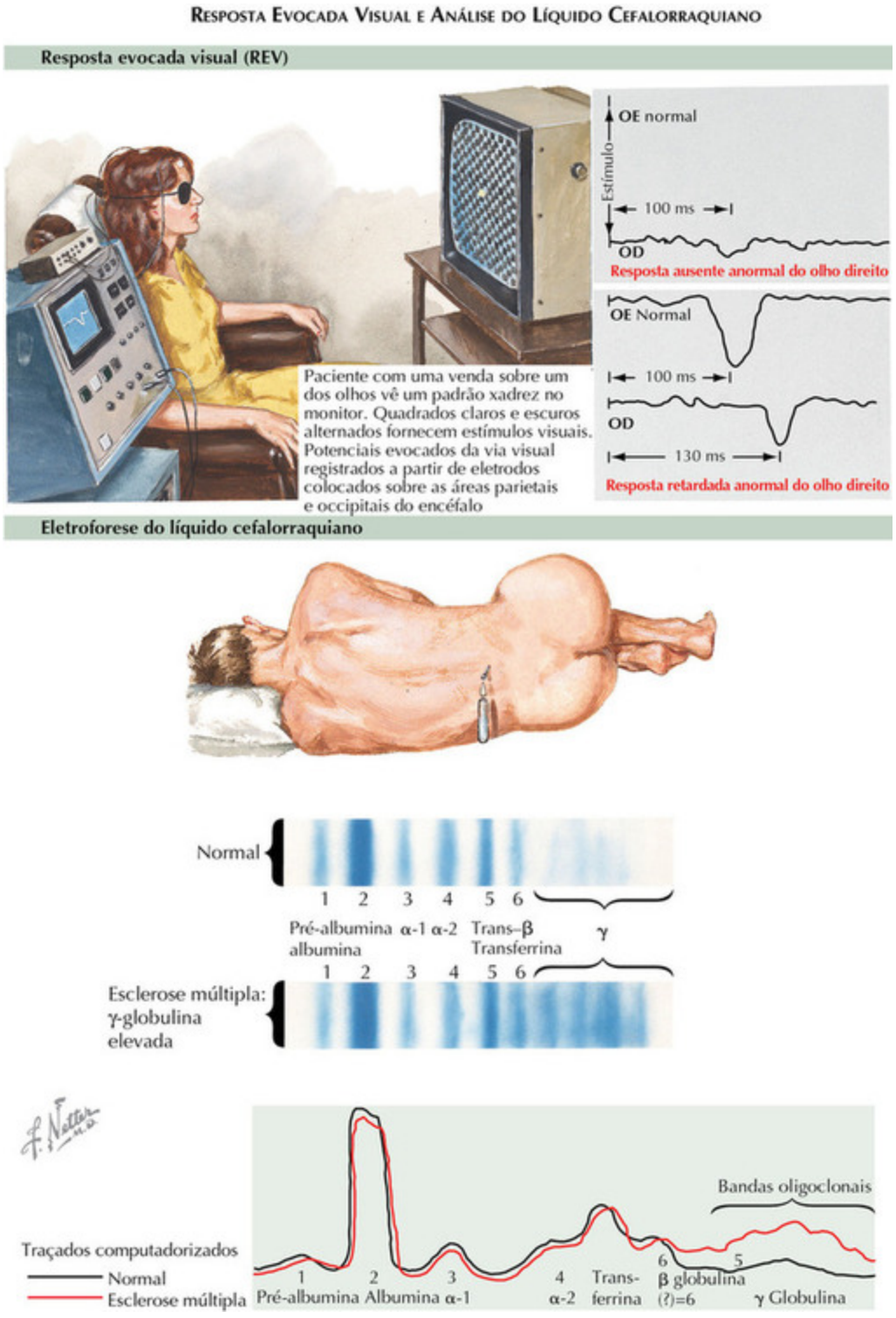

FIGURA 10-5

As lesões tumefativas são comumente tratadas com metilprednisolona intravenosa. Muitos pacientes respondem favoravelmente, com uma

contração substancial e por vezes drástica do tamanho das lesões com o tempo. Lesões tumefativas solitárias são por vezes um arauto da EM. Em uma grande série de casos, 70% dos pacientes vieram a apresentar a EM definida, mas o intervalo médio até um segundo evento foi muito retardado em comparação com a população global de EM, sugerindo um prognóstico favorável.

Análise do líquido cefalorraquiano (LCR)

Uma punção lombar é feita hoje em frequência menor do que em épocas anteriores, mas pode ser útil caso haja dúvida quanto ao diagnóstico ou para satisfazer critérios diagnósticos. A contagem total de leucócitos está elevada em cerca de 25% dos pacientes, porém raramente acima de 35 células mononucleares por mm^3. A concentração total de proteínas está ligeiramente elevada em 40% dos pacientes, mas raramente está acima de 75 mg/dL. Em 40% a 60% dos casos a fração de γ-globulina (IgG) está elevada acima de 15% das proteínas totais do LCR, refletindo uma produção aumentada de IgG no SNC. O índice de IgG proporciona uma estimativa mais precisa da síntese de IgG no SNC. Esse índice é calculado como a razão da IgG no LCR/IgG no soro, dividida pela albumina no LCR/albumina no soro. Um valor acima de 0,7 é considerado como anormal e é encontrado em 70% dos pacientes de EM. Infelizmente o índice de IgG não é inteiramente específico para a EM. Bandas oligoclonais no setor IgG do padrão de focalização isoelétrica ou do padrão de imunofixação de proteínas, porém não encontradas no sangue, são detectadas em mais de 90% dos casos e em menos de 5% dos controles depois de se afastar as infecções do SNC. A pressão e o conteúdo de glicose do LCR estão normais.

Potenciais evocados (PES)

Esses estudos neurofisiológicos permitem uma análise objetiva da integridade das vias neuronais no SNC. Antes da disponibilidade generalizada da RM os PEs eram largamente utilizados para a identificação de doenças subclínicas do SNC. O teste é feito com facilidade e requer um mínimo de cooperação do paciente, especialmente ao se testar as vias

visuais por meio de respostas evocadas visuais (REVs). Em centros em que se disponha da RM, PE do tronco encefálico e somatossensitivos raramente são hoje necessários para a confirmação de um diagnóstico provisório de EM.

Atualmente o valor principal do teste dos PEs ocorre em um paciente apresentando um quadro inicial agudo de uma mielopatia aparentemente monofásica, com a RM encefálica normal, e se deseja determinar se pode haver a disseminação da doença no espaço e no tempo. Alguns pacientes podem ter tido anteriormente uma neurite óptica subclínica. Outros podem ter esquecido um episódio anterior de perda visual ou fornecer uma história impossível de ser interpretada de um distúrbio visual anterior agora revelado. Nesses casos o teste das REVs pode estabelecer ou afastar a presença de danos anteriores às vias visuais. A combinação de uma REV anormal e uma mielopatia se limita praticamente à EM ou à neuromielite óptica.

Nas REVs um estímulo à retina, tipicamente um padrão xadrez reverso de contraste elevado, proporciona um meio para se estudar a integridade do sistema visual. As latências de resposta fornecem dados objetivos relativamente à capacidade do sistema nervoso em transmitir eficientemente impulsos do nervo óptico ao córtex occipital. Se a ausência ou o retardo da condução for unilateral, pode-se concluir que há uma condução mais lenta entre a retina e o quiasma óptico, típica de uma neurite óptica unilateral. As REVs são mais úteis quando os pacientes recuperaram plenamente sua visão. A remielinização nunca é perfeita, de modo que uma lentificação da velocidade de condução documentada pela REV constitui um marcador indelével de danos anteriores. Quanto as latências retardadas, os potenciais atenuados ou os bloqueios da condução são bilaterais, a lesão não pode ser localizada com precisão, porque pode estar situada em qualquer ponto ao longo das vias visuais.

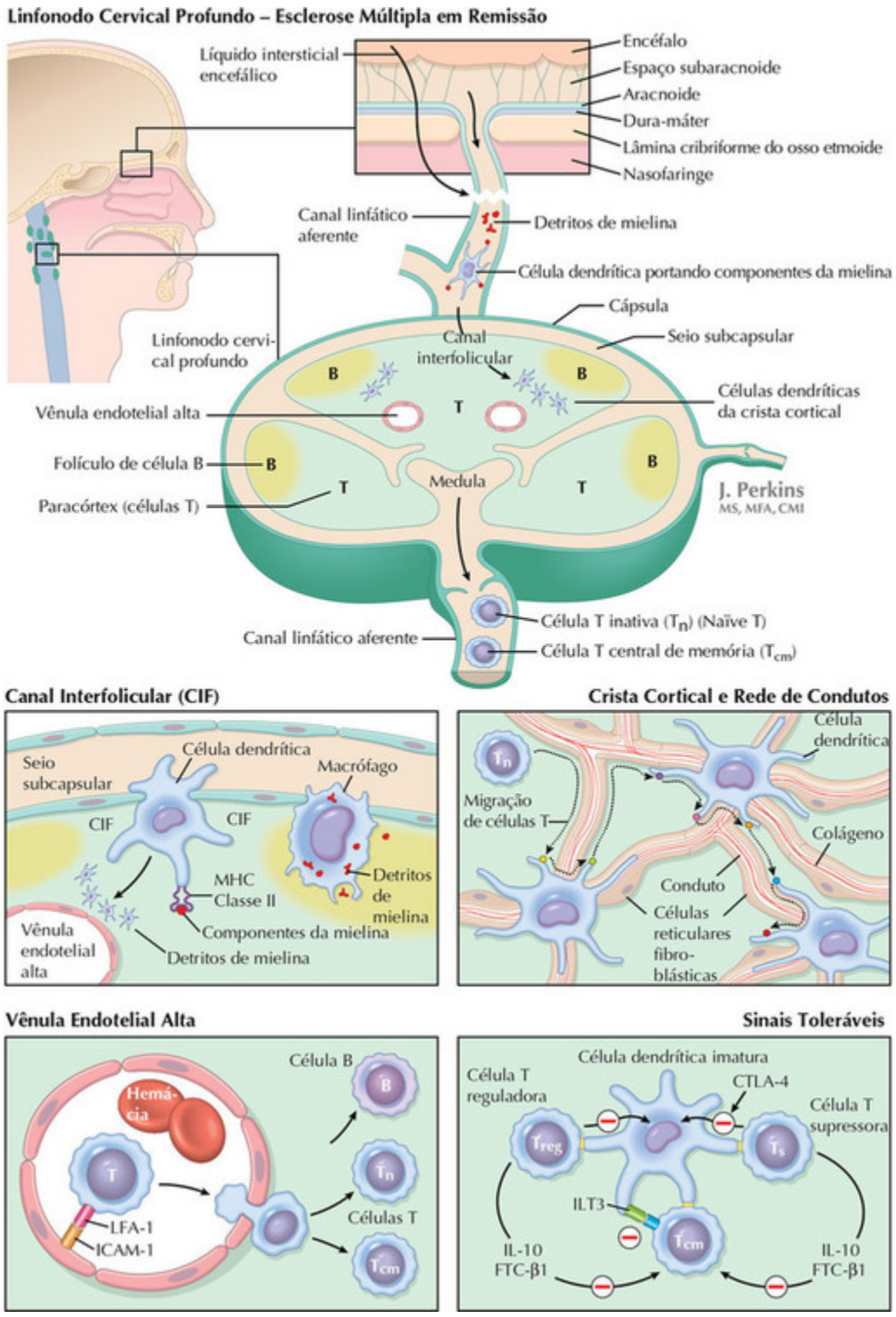

FIGURA 10-6

Esclerose Múltipla: Fisiopatologia

Eventos periféricos que precedem uma recidiva da esclerose múltipla

As recidivas da EM ocorrem de maneira subaguda. O *antecedente ambiental aceito para as recidivas* é uma *doença viral respiratória superior*. Essas doenças ativam o sistema imune, aumentando 2 a 3 vezes a frequência de recidivas, e deixam em sua esteira déficits maiores do que as recidivas que ocorrem sem uma história de uma doença viral. As respostas imunes a vírus envolvem a drenagem de antígenos patogênicos e de células apresentadoras de antígenos (CAA) ao longo dos canais linfáticos até um linfonodo (LN) regional. Os *vírus respiratórios superiores e os antígenos virais drenam através de canais linfáticos nasais para os seios subcapsulares dos LNs cervicais profundos*. Células dendríticas (CDs) imaturas e monócitos se situam abaixo do seio subcapsular e emitem processos até o mesmo, permitindo-lhes a amostragem da linfa recém-chegada e a captura de antígenos virais. *A drenagem do LCR e do líquido intersticial do parênquima encefálico se dá através da lâmina cribriforme, localizada embaixo do bulbo olfatório, para os canais linfáticos nasais e daí para esses mesmos LN cervicais profundos*.

As CDs imaturas no espaço subaracnoide do SNC ingerem elementos de mielina; depois disso, elas podem apresentar maturação *in situ*. As CDs maduras expressam a molécula de superfície celular receptor de quimiocina C-C 7 (CCR7), enquanto as células endoteliais nos canais linfáticos aferentes expressam o contraligante do ligando de quimiocina 21 (CCL21). A ligação de CCR7 permite que CDs maduras portando antígenos do próprio indivíduo migrem pelos canais linfáticos aferentes para LN cervicais profundos. As CDs maduras têm vida curta e perderam sua capacidade de efetuar a amostragem de material viral ou outro material antigênico recém-apresentado, enquanto as CDs imaturas de vida longa ou os macrófagos podem fazer isso.

Detritos extracelulares, incluindo mielina e seus peptídeos, fluem de um SNC lesado para LNs cervicais profundos, em que macrófagos e CDs imaturas subcapsulares os capturam. Diferentemente dos controles, os LNs cervicais profundos de pacientes portadores de EM com doença inativa contêm um grande número de CDs imaturas e de macrófagos que ingeriram

mielina e proteínas da mielina, que podem, nas circunstâncias apropriadas, ser apresentados a células T. AS CDs imaturas e os macrófagos conservam a capacidade de responder a antígenos virais encontrados subsequentemente.

As *células T CD4$^+$ inativas (T_I)- (Naïve)* se movem com rapidez através dos LNs, fazendo contatos seriados breves com CDs carregadas de antígenos suspensas sobre as células reticulares fibroblásticas (CRFs) que circundam o núcleo estrutural de fibras de colágeno do LN. A linfa é transferida do seio subcapsular para a medula através dos canais contendo colágeno da rede de condutos. As CDs inserem processos nos canais do conduto para capturar elementos peptídicos aí contidos, que elas podem então processar e apresentar às células T. As células T_I procuram aquela rara CD expressando o antígeno cognato que elas estão programadas para reconhecer. Uma célula T_I CD4$^+$ que falhe em sua busca, o que ocorre comumente, migra para a medula do LN e sai pela linfa eferente. *A saída requer a expressão do receptor 1 para esfingosina-1-fosfato (S1P-1)* pelas células T_I CD4$^+$ em migração. Essa necessidade já foi explorada na terapia da EM. As células T_I CD4$^+$ passam da linfa eferente para a circulação e seguem através do sangue para captar amostras em outro LN. Elas não entram nos tecidos.

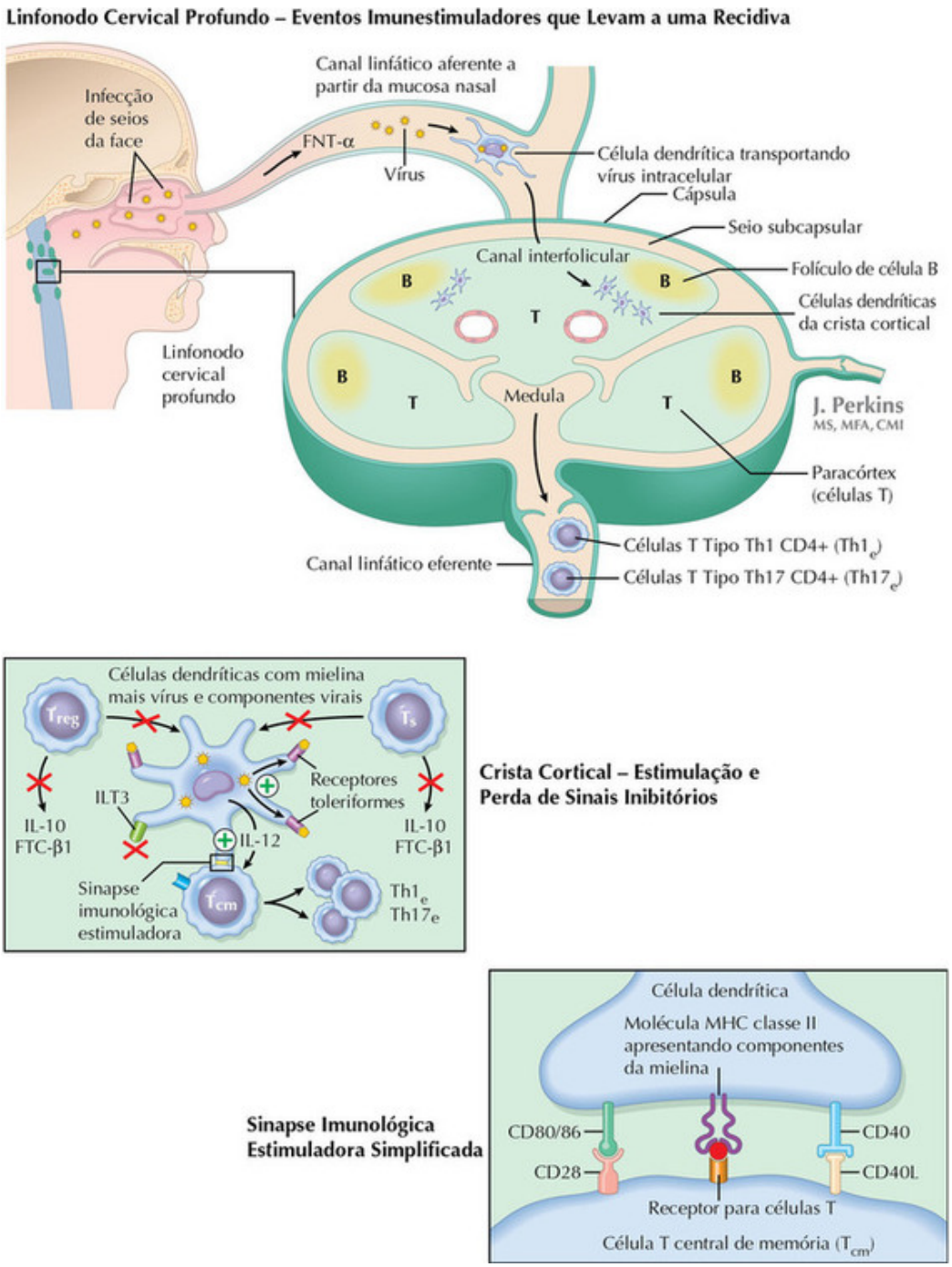

FIGURA 10-7

As células T_I $CD4^+$ expressam CCR7 e níveis baixos do antígeno associado à função da molécula de aderência leucocitária 1 (LFA-1). CCL21 e a molécula de aderência intercelular 1 (ICAM-1), contraligantes de CCR7 e de LFA-1, respectivamente, são expressas pelas células endoteliais altas de vênulas situadas em áreas dependentes de células T dos

LNs, com uma crista cortical vizinha que é rica em CD. A ligação de CCR7 a CCL21 e de LFA-1 a ICAM-1 possibilita que células T_I $CD4^+$ atravessem do sangue para os LNs através dessas vênulas, passando entre as células endoteliais do LN ou, de maneira intrigante, através dessas células.

Ao entrar finalmente em contato com uma CD expressando um antígeno cognato, a célula T_I $CD4^+$ é ativada ou é tolerante. Ambos os resultados são pertinentes à EM. Ambos requerem o contato entre o receptor da célula T $CD4^+$ e um pequeno fragmento peptídico relevante para a EM, clivado de uma proteína ingerida e inserido em uma fenda em uma molécula de antígeno leucocitário humano (HLA), que é então expressa na superfície da CD. O contato com o antígeno cognato dura mais tempo que o contato com CD expressando peptídeos irrelevantes e sua duração é ainda maior se a célula T $CD4^+$ estiver sendo ativada e não tolerante.

A maturação da CD é criticamente importante para a ativação de uma célula T_I $CD4^+$. A maturação envolve a expressão aumentada de moléculas coestimuladoras (p. ex., CD80/86 e CD40) e a expressão reduzida de moléculas toleráveis (p. ex., transcrito imunoglobuliniforme 3 [ILT3], fator de transformação do crescimento-β 1 [FTC-β1], e interleucina-10 [IL-10]). A ativação plena das células T $CD4^+$ pelas CDs requer dois sinais. O primeiro sinal é liberado pelos receptores das células T após o contato com seu antígeno cognato, apresentado a elas em uma sinapse imunológica por uma molécula MHC classe II. O segundo conjunto de sinais é liberado por uma rede de pares de moléculas coestimuladoras interativas com CD80/86, expressas inicialmente em níveis baixos pelas CDs, e CD28, expressa constitutivamente por células T, proporcionando um par protótipo, e CD40 expressa por CD no estágio inicial de sua ativação e o ligando de CD40 (CD40L/CD154), induzido nas células T nas primeiras horas de sua ativação, proporcionando um segundo par.

Ambos os pares em comunicação cruzada suprarregulam a síntese de seu contraligante e ambos os pares, agindo conjuntamente, transduzem outros sinais ativadores através de segundos mensageiros intracelulares. Cada par reforça por sinergismo as ações do outro par. CD28 é criticamente importante para o início da ativação das células T, enquanto CD40L tem um papel-chave na manutenção dessa ativação. CD40L também promove um viés de células Th1 e um viés ainda mais acentuado de células Th17.

Depois de ativadas, as células T proliferam no LN e produzem um aumento de até 10^4 vezes nas células T efetoras (células T_E) $CD4^+$.

O antígeno citotóxico de linfócitos T 4 (CTLA-4), um homólogo de CD28, tem um papel criticamente importante na prevenção da autoimunidade. CTLA-4 é expresso por células T ativadas e por células T reguladoras. CTLA-4 tem como foco a sinapse imunológica, na qual se opõe a CD28. Tanto CD28 quanto CTLA-4 se ligam a CD80/86, mas, devido a sua maior afinidade, CTLA-4 pode superar CD28 na competição e reverter ou amortecer as ações de ativação de células T de CD28. As CDs sub-regulam sua expressão de CD80/86 em resposta ao potente sinal negativo proporcionado por CTLA-4 ao se ligar a CD80/86. Dessa maneira, CTLA-4 promove a tolerância.

CTLA-4 não é expresso por células T em repouso, mas vem a ser expresso por células T ativadas à evolução da resposta imune. CTLA-4 tempera o que seria de outro modo uma expansão excessiva das células T. CTLA-4 é expresso constitutivamente, e em níveis altos, na superfície de células T reguladoras e, além disso, como uma variante de junção solúvel biologicamente ativa liberada. As células T reguladoras têm um papel importante na prevenção da autoimunidade. Mesmo quando a prevenção falha, como na EM, as células T podem diminuir a frequência das recidivas da EM e a gravidade daquelas recidivas que vêm a ocorrer. As células T reguladoras também participam de processos que terminam em uma recidiva (ver adiante). Fármacos que duplicam as ações de CTLA-4 são de interesse como tratamentos para EM.

As células T $CD4^+$ são divididas em subtipos designados como células Th1, *células Th17* e células Th2. Em uma consideração ampla, *as células Th1 protegem em relação a organismos intracelulares*, as células Th17 protegem em relação a fungos, enquanto as células Th2 protegem em relação a helmintos, alguns outros patógenos extracelulares e alergenos. No decorrer de sua ativação de células T inativas, podem polarizar o desenvolvimento das células T ao longo de vias que levam à expressão preferencial de um único subgrupo das células Th. Os subgrupos de células Th interagem; *as células Th2 inibem as células Th1 e vice-versa. As células Th1 e as células Th17 causam danos na EM,* enquanto *as células Th2 são protetoras* por inibir as células Th1 e Th17. Portanto, pode-se esperar que

qualquer fármaco (p. ex., acetato de glatiramer, teriflunomida) ou mecanismo que desloque a polarização de uma dominância Th1 para uma dominância Th2 se mostre benéfico na EM.

A população de células T_E $CD4^+$ na EM contém tanto células Th1 secretoras de interferon-γ quanto células Th17 secretoras de interleucina-17. As células T_E $CD4^+$ relevantes para a EM e geradas em LN cervicais profundos *migram para a medula dos LNs*, expressam S1P-1 e se deslocam pela *linfa eferente para o sangue e daí para o SNC* para participar de uma recidiva de EM (ver adiante).

Com o término de uma recidiva, muitas células T_E Th1 e Th17 infiltrando o SNC morrem no local por apoptose, mas talvez 5% delas sobrevivem como células T efetoras de memória (T_{EM}), que permanecem na periferia para proporcionar uma defesa pronta contra uma carga subsequente. Outros 5% a 10% dessas células permanecem como células T $CD4^+$ centrais de memória (T_{CM}), que expressam as mesmas moléculas de aderência das células T_N, de modo que também elas retornam aos LNs pelas vênulas endoteliais altas, captam CDs e recirculam pela linfa eferente e em seguida pelo sangue para outros LNs. Em contraste com as células T_N, as células T_{CM} relevantes para a EM também examinam os tecidos e outros compartimentos corporais, incluindo o LCR, procurando uma CAA carregada com o peptídeo relevante para a EM que elas estão programadas para reconhecer. As células T_{CM} são em número superior às células T_N com a mesma especificidade, de modo que uma resposta secundária de células T_{CM} $CD4^+$ em um LN é geralmente mais rápida e mais robusta que uma resposta de células T_N $CD4^+$. A ativação das células T_N $CD4^+$ requer a apresentação de peptídeos por CDs maduras, mas os requisitos para a reativação das células T_{CM} $CD4^+$ não são tão rigorosos; elas podem responder até certo ponto a macrófagos apresentadores de peptídeos antigênicos e a CDs imaturas. A reativação das células T_{CM} leva à geração de uma nova população de células T_E $CD4^+$, que migram novamente para a circulação e daí para o SNC.

Por toda a duração das remissões da EM, CDs imaturas e macrófagos carregados de detritos de mielina nos LNs cervicais de pacientes portadores

de EM são considerados como promovendo a tolerância. Os LNs cervicais profundos são locais preferenciais para a indução de tolerância por serem continuamente banhados por produtos liberados pelas biotas comensais da mucosa nasal. O sistema imune está programado para tolerar organismos comensais e eliminar patógenos. A tolerância é mediada principalmente por células T reguladoras com especificidade antigênica (supressoras), que inibem de maneira potente a ativação das células T. Por esta razão, quando há a deleção das células T reguladoras com especificidade antigênica, são observadas respostas excessivamente robustas das células T_E. O achado aponta para uma incessante competição positivo *versus* negativo pelo controle da função das CD.

Foram descritos *múltiplos tipos de células T reguladoras*. As células mais estudadas na EM foram as células T reguladoras (T_{REG}) $CD4^+CD25^+$ e as células T supressoras (T_S) $CD8^+CD28^-$. O papel das células T_{REG} $CD4^+CD25^+$ na EM ainda não foi estabelecido. *A função das células T_S $CD8^+CD28^-$ se mostra claramente deficiente durante recidivas da EM*. A função das células T_S $CD8^+CD28^-$ volta ao normal ao término das recidivas e é restaurada, ainda que nem sempre completamente, durante as remissões. Seria de se esperar que fármacos que intensifiquem a função das células T_S $CD4^+CD28^-$ sejam benéficos na EM.

As células T_S $CD8^+$, $CD28^-$ apresentam especificidade antigênica. O receptor para células T_S $CD28^-$ faz contato direto com seu antígeno cognato, apresentado por um alelo HLA classe I expresso em uma CD. O contato entre eles faz a CD passar a um modo tolerável, com a expressão de moléculas coestimuladoras (p. ex., CD86) reduzida e a expressão de moléculas indutoras de tolerância (p. ex., ILT3) aumentada. Na situação inversa, em que a expressão de ILT3 nas CDs é silenciada, a síntese de citocinas pró-inflamatórias é suprarregulada e a geração de células T_E causadoras de doença aumenta muito. A expressão de ILT3 e a função das células T_S $CD8^+$ $CD28^-$ são reduzidas durante recidivas de EM. Os níveis sanguíneos dos interferons tipo 1 (IFN-α e IFN-β) estão baixos na EM. O IFN-β, largamente utilizado no tratamento da EM, aumenta a expressão de ILT3 e estimula a função das células T_S $CD8^+$ $CD28^-$.

Uma única CD pode apresentar múltiplos peptídeos a células T $CD4^+$ e $CD8^+$ e pode interagir com até 10 células T, cada uma das quais com uma especificidade diferente, em qualquer momento no tempo. Assim, também, uma célula T_S $CD8^+$ $CD28^-$ pode interagir sequencialmente com várias CDs, desde que cada uma delas expresse o peptídeo antigênico específico dessa célula T_S $CD8^+$ $CD28^-$. Segue-se que várias células T $CD4^+$ com especificidade diferente podem ser toleráveis em cascata por uma única célula T_S $CD8^+$ $CD28^-$. Além disso, *com a recorrência das recidivas* e a maturação de outras CDs, *podem ser geradas novas respostas imunes a antígenos do próprio indivíduo recentemente capturados*. Esse processo é designado como *disseminação de epítopes*.

Múltiplos fatores liberados durante infecções virais podem estimular CDs imaturas indutoras de tolerância à maturidade e convertê-las em ativadoras do sistema imune. Ações de reforço de vários fatores podem ser necessárias para aumentar a expressão de moléculas coestimuladoras e diminuir a expressão de moléculas tolerogênicas em um grau que permita sobrepujar a tolerância mediada pelas células T $CD8^+CD28^-$. Estão incluídos aí citocinas pró-inflamatórias, como o fator de necrose tumoral α (FNT-α) liberado em locais de inflamação e levado até LN, além da ligação de componentes virais a receptores toleráveis (TLR) expressos por CD e por macrófagos. *As infecções virais fazem as CDs imaturas e os macrófagos carregados de peptídeos relevantes para a EM passar a um modo de ativação de células T e podem, dessa maneira, provocar recidivas da EM*. Essa *ação intensificadora da doença dos vírus é facilitada provavelmente por ser revelado na EM um defeito na função das células* T_S $CD8^+CD28^-$ *que é, pelo menos em parte, geneticamente determinado*.

As CDs maduras apresentam antígenos às células T ao início de uma resposta imune, mas seu tempo de vida é curto (apenas ≈ 3 dias em camundongos). *Durante os estágios mais avançados de uma resposta imune as células B assumem frequentemente o papel dominante de CAA*. Os receptores das células B fixam antígenos não processados e não às curtas sequências peptídicas reconhecidas pelos receptores de células T. Ainda assim, depois que um antígeno não processado ligado a um receptor de células B é internalizado, as células B podem processar o material antigênico internalizado a pequenos peptídeos, inseri-los nas fendas de

moléculas do complexo de histocompatibilidade maior (CHM) classe II e transferir os complexos peptídicos processados pelo CHM classe II para a superfície celular para apresentação às células T $CD4^+$.

As células B entram nos LNs pelas vênulas endoteliais altas em áreas dependentes de células T. *Muitas células B passam rapidamente do paracórtex rico em células T para zonas de células B denominadas folículos*. A entrada nos folículos ocorre porque as células B destinadas a folículos expressam a quimiocina CXCR5, que se liga a seu contraligando CXCL13, expresso pelas células dendríticas foliculares (CDF), uma população distinta de células do estroma confinadas aos folículos. Os macrófagos subcapsulares que penetram nos folículos transportam material particulado para dentro do folículo e passam esse material para CDF que podem então apresentá-lo às células B. Além disso, antígenos solúveis penetram no folículo, são capturados pelas CDFs e apresentados às células B. A seguir as células B pulsadas com antígenos saem do folículo e formam sinapses imunológicas monógamas com células T $CD4^+$ preparadas por CD no limite células T-células B. Cada célula B arrasta sua célula T parceira ao longo da borda por algum tempo, mas a célula B se separa então de sua parceira célula T e volta para dentro do folículo, sendo muitas vezes acompanhada por sua célula T parceira anterior, que passou agora a expressar a quimiocina CXCR5, um marcador das assim chamadas células T auxiliares foliculares (T_{FH}).

Interações bidirecionais entre as células T_{FH} $CD4^+$ e as células B são importantes para (1) a formação de centros germinativos, (2) a expansão de ambas as populações, (3) a hipermutação das células B, que diversifica seus receptores antigênicos e possibilita a seleção de clones motivada pela afinidade, (4) a diferenciação das células B a plasmócitos de vida longa que secretam anticorpos de afinidade elevada e conferem uma proteção duradoura relativamente a cargas secundárias e (5) o desenvolvimento de células B de memória.

É importante saber que as células T podem mudar de linhagem. As células B apresentadoras de antígenos podem fazer as células T_{FH} $CD4^+$ mudar para células T_{CM} $CD4^+$, células T_E Th1 secretoras de IFN-γ $CD4^+$ e células T_E Th17 $CD4^+$ em resposta a doses baixas de autoantígenos.

Portanto, as células B podem contribuir de maneira importante para a gravidade das recidivas na EM.

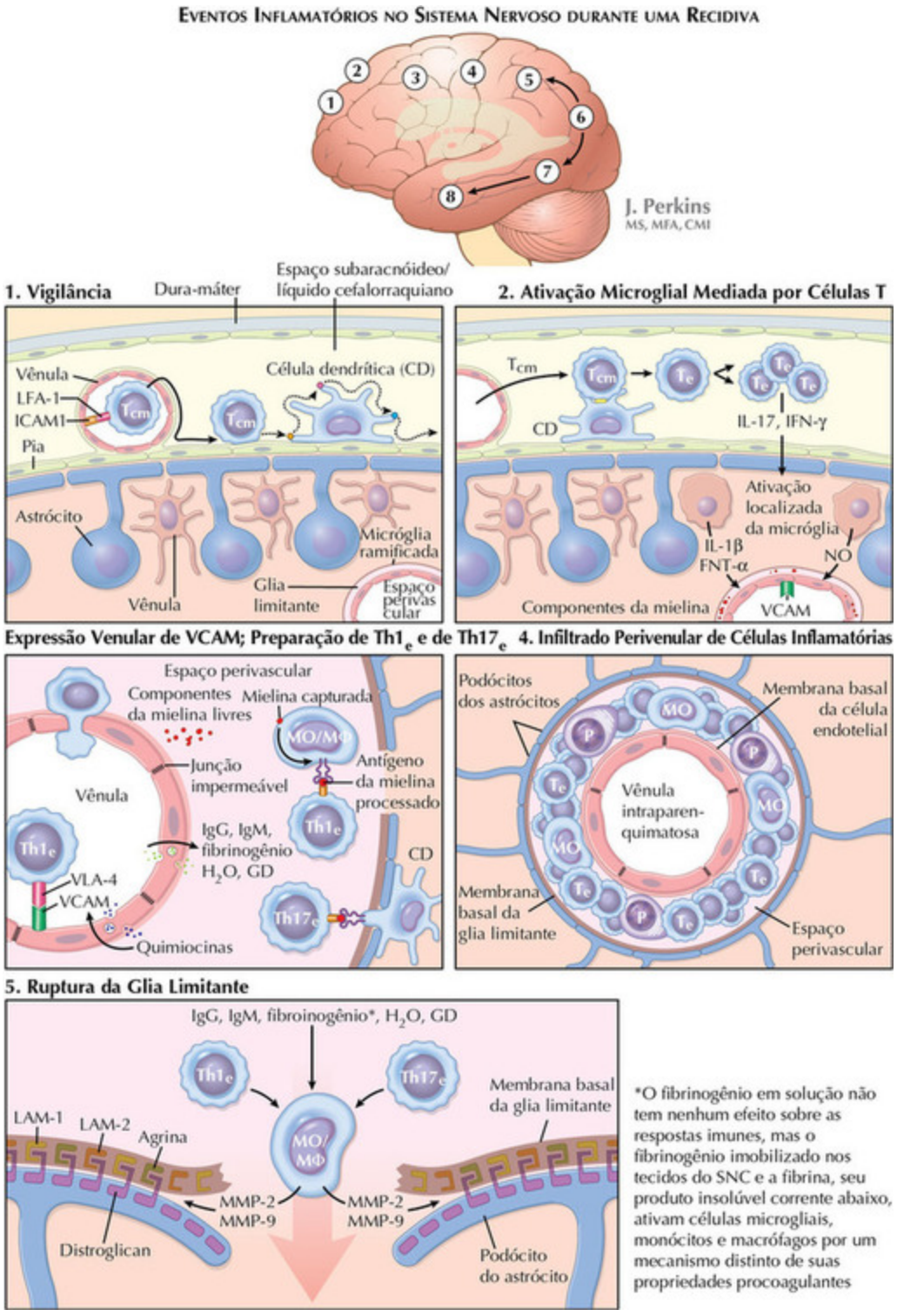

FIGURA 10-8

Esclerose Múltipla: Recidivas

O início das recidivas da EM envolve supostamente cinco etapas sequenciais restritas ao SNC. Muitas das evidências em apoio a esse conceito derivam do estudo da encefalomielite autoimune experimental (EAE), uma condição passível de indução e não um modelo animal espontâneo da EM. Isso suscita dúvidas quanto à validade de se extrapolar os achados da EAE para doenças humanas. Ainda assim, mecanismos fundamentais como o reconhecimento de antígenos podem ser semelhantes, se não idênticos.

Etapa um

Essa etapa é *clinicamente silenciosa* e tem lugar no espaço subaracnoide (ESA) e nos ventrículos encefálico. Entre 10^5 e 5×10^5 células linfoides estão presentes no LCR não inflamado de seres humanos em qualquer momento no tempo. Em torno de 80% delas são células T_{CM} $CD4^+$ em busca de seu antígeno cognato, com representações menores de células T_{CM} $CD8^+$ e de células T_E $CD4^+$, essas últimas provavelmente derivadas de células T_{CM} $CD4^+$ que encontraram seu antígeno cognato (ver adiante).

As vênulas pós-capilares na superfície pial e nos plexos corioides expressam CCL21 e ICAM-1, enquanto as células T_{CM} $CD4^+$ expressam CCR7, o contraligando de CCL21, e expressam ricamente LFA-1, o contraligando de ICAM-1. As interações entre CCR7 e CCL21 e entre LFA-1 e ICAM-1 possibilitam que as células T_{CM} $CD4^+$ passem das vênulas pós-capilares para o ESA e das vênulas do plexo corioide para os ventrículos. Depois de chegar ao ESA, as células T_{CM} $CD4^+$ se movem inicialmente ao longo da superfície externa dos vasos meníngeos e em seguida ao longo da superfície pial, procurando seu antígeno cognato. Caso elas venham a encontrar seu antígeno cognato, oferecido a elas em forma processada por uma CAA, é iniciada uma resposta imune local. Caso a vigilância do ESA se mostre infrutífera, as células T_{CM} $CD4^+$ retornam ao sangue.

Em seres humanos estão presentes no compartimento do LCR CD expressando moléculas do complexo de histocompatibilidade maior (CHM) classe II com expressão de moléculas coestimuladoras suprarregulada. Elas estão situadas na superfície dos microvasos meníngeos e nas superfícies

piais e ependimais. Seu número parece aumentado na EM. Abundantes detritos de mielina contendo antígenos proteicos, resíduos de recidivas anteriores da EM, seguem as vias de drenagem estabelecidas para o líquido intersticial através do epêndima até o LCR ventricular e através dos espaços de Virchow-Robin até o ESA. As partículas residuais de mielina são em sua maior parte extracelulares, mas também são detectadas em CD e em macrófagos. Os detritos de mielina não são encontrados em controles.

As células T_{CM} $CD4^+$ preparam o terreno para a entrada subsequente de células T_E no parênquima do SNC e para o início do componente clinicamente evidente de uma recidiva. As moléculas de aderência não são expressas pelas células endoteliais do parênquima encefálico em repouso e os vasos meníngeos também não expressam ordinariamente a molécula de aderência celular vascular (VCAM-1), a molécula de aderência necessária para a saída do sangue das células T_E $CD4^+$. Depois de fazer contato sináptico com uma CD, as células T_{CM} $CD4^+$ podem passar por vários ciclos de divisão, ainda nas meninges ou nos ventrículos, para gerar uma pequena população localmente restrita de células T_E $CD4^+$. Alguns membros dessa população cruzam a pia ou o epêndima para entrar no parênquima do SNC subjacente. Essas células T_E $CD4^+$ secretam interferon-γ (IFN-γ), assim como uma subpopulação de células T_{CM} $CD4^+$ ainda confinadas ao ESA, que estão talvez em transição para células T_E.

O IFN-γ liberado se difunde das superfícies piais e ependimais ventriculares e do parênquima do SNC imediatamente subjacente por uma profundidade considerável pelo parênquima do SNC, circulando preferencialmente ao longo de tratos de fibras. Além disso, o IFN-γ liberado ativa a micróglia intraparenquimatosa, o que se evidencia morfologicamente pela retração e o espessamento de seus processos. A ativação microglial é essencial para a invasão subsequente do parênquima do SNC pelas células T_E e pelos monócitos sanguíneos destinados a se tornar macrófagos. A micróglia ativada secreta citocinas, notadamente o fator de necrose tumoral α (FNT-α), que ativa as vênulas pós-capilares do parênquima circunvizinho. Essas vênulas vêm rapidamente a se assemelhar às vênulas endoteliais altas dos LNs e, o que é mais importante, passam

então a expressar as moléculas de aderência, molécula de aderência intercelular 1 (ICAM-1) e VCAM-1.

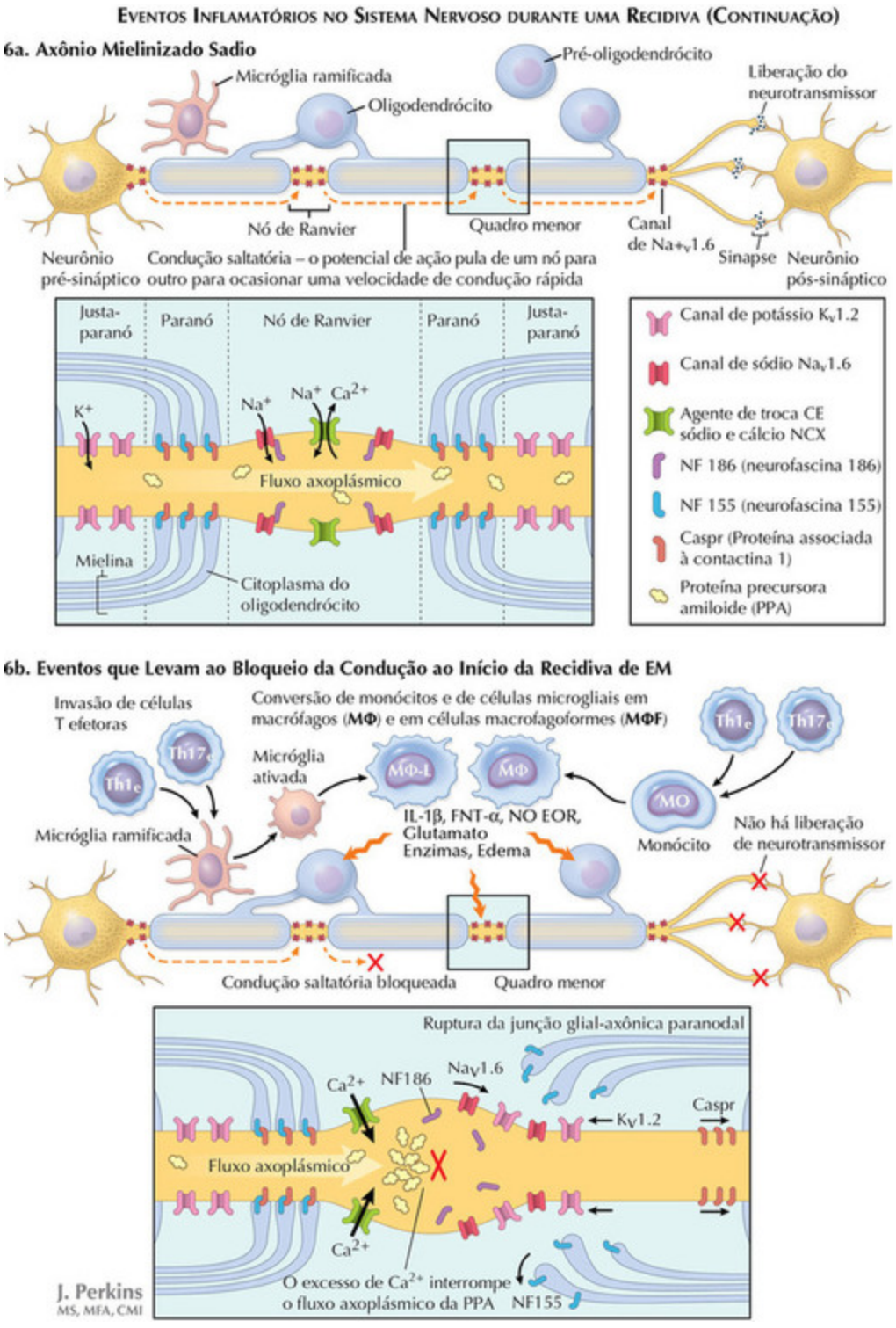

FIGURA 10-9

Etapa dois

A expressão por estimulação microglial de ICAM-1 e de VCAM-1 por células endoteliais venulares parenquimatosas possibilita que células T_E tipo Th1 $CCR7^-$ $CD4^+$ e células T_E tipo Th17 $CCR7^-$ $CD4^+$ expressando o antígeno muito tardio 4 (VLA-4) atravessem as vênulas do parênquima e formem bainhas inflamatórias perivasculares. Os monócitos também expressam VLA-4 e as interações entre VLA-4 e VCAM-1 são criticamente importantes para sua transmigração para as bainhas perivasculares e para sua atividade subsequente de promoção da doença. A passagem das células através do endotélio venular do SNC é transcelular e não intercelular. As junções impermeáveis que unem células endoteliais para criar a barreira hematoencefálica (BHE) não são rompidas durante as recidivas da EM. O espaço perivascular é limitado por uma membrana basal interna da célula endotelial, contendo laminina, em que estão incrustados pericitos e células musculares lisas vasculares. Essa membrana basal das células endoteliais é permissiva para a transmigração de células T e de monócitos para o espaço perivascular e a formação das bainhas perivasculares de células inflamatórias. Deve-se notar que essas bainhas perivasculares ainda são clinicamente silenciosas.

Etapa três

Os monócitos da bainha perivascular funcionam como CAA. Eles capturam material antigênico local, processam-no e apresentam o antígeno processado no contexto de moléculas MHC classe II expressas na superfície, de modo a preparar as células T_E $CD4^+$ em contato com a superfície para a função efetora plena. Além disso, as CDs derivadas da micróglia, residentes no parênquima justavascular do SNC, estendem processos entre os podócitos dos astrócitos e através da membrana basal da glia limitante (ver adiante), expressam alelos MHC classe II e apresentam igualmente antígenos às células T_E perivasculares, preparando-as adicionalmente de antemão para seu movimento para o interior do parênquima do SNC.

Etapa quatro

As proteínas plasmáticas vazam para o parênquima do SNC em locais de atividade de doença aguda da EM. As proteínas plasmáticas, incluindo o fibrinogênio e a IgM de alto peso molecular, são levadas através das células endoteliais por um mecanismo de transporte vesicular intracitoplasmático que requer energia. O gadolínio (GD) também é transportado para o parênquima do SNC dessa mesma maneira, pelo menos em cobaias apresentando EAE. O transporte é máximo através de capilares, mais do que através das vênulas pós-capilares atravessadas pelas células do sistema imune que invadem o SNC. Muitas lesões positivas para gadolínio são clinicamente silenciosas, de tal forma que o transporte celular transendotelial de elementos sanguíneos para o espaço perivascular não ocasiona necessariamente sintomas de uma recidiva da EM, mesmo quando extenso.

Etapa cinco

As células T e monócitos da bainha perivascular têm de cruzar a seguir a glia limitante (GL). A GL é composta de podócitos terminais astrocitários e de uma membrana basal. Ela cobre toda a superfície do encéfalo e da medula espinal, em contato com o ESA. Internamente a GL forma a barreira externa do espaço extravascular. As lamininas dessa membrana basal externa (LAM-1, LAM-2) diferem daquelas da membrana basal vascular. A GL bloqueia a transmigração das células T. Os monócitos, no entanto, que são comigrantes para os espaços perivasculares juntamente com as células T, secretam em resposta à interação de VLA-4 e VCAM-1 as metaloproteinases da matriz (MMP)-2 e MMP-9 que permitiam sua diapedese para uma bainha perivascular. Agindo conjuntamente essas proteases efetuam a clivagem do dextroglican que ancora os podócitos astrocitários à membrana basal da GL, de modo que o dextroglican não se fixa mais a LAM-1, a LAM-2 ou à agrina, um estabilizador de lamininas. A GL se abre quando os podócitos astrocitários se retraem. Os produtos liberados pelas células perivasculares podem então infiltrar-se livremente pelo parênquima do SNC e as células T e os macrófagos podem migrar para o parênquima do SNC e induzir os déficits neurológicos que caracterizam uma recidiva da EM.

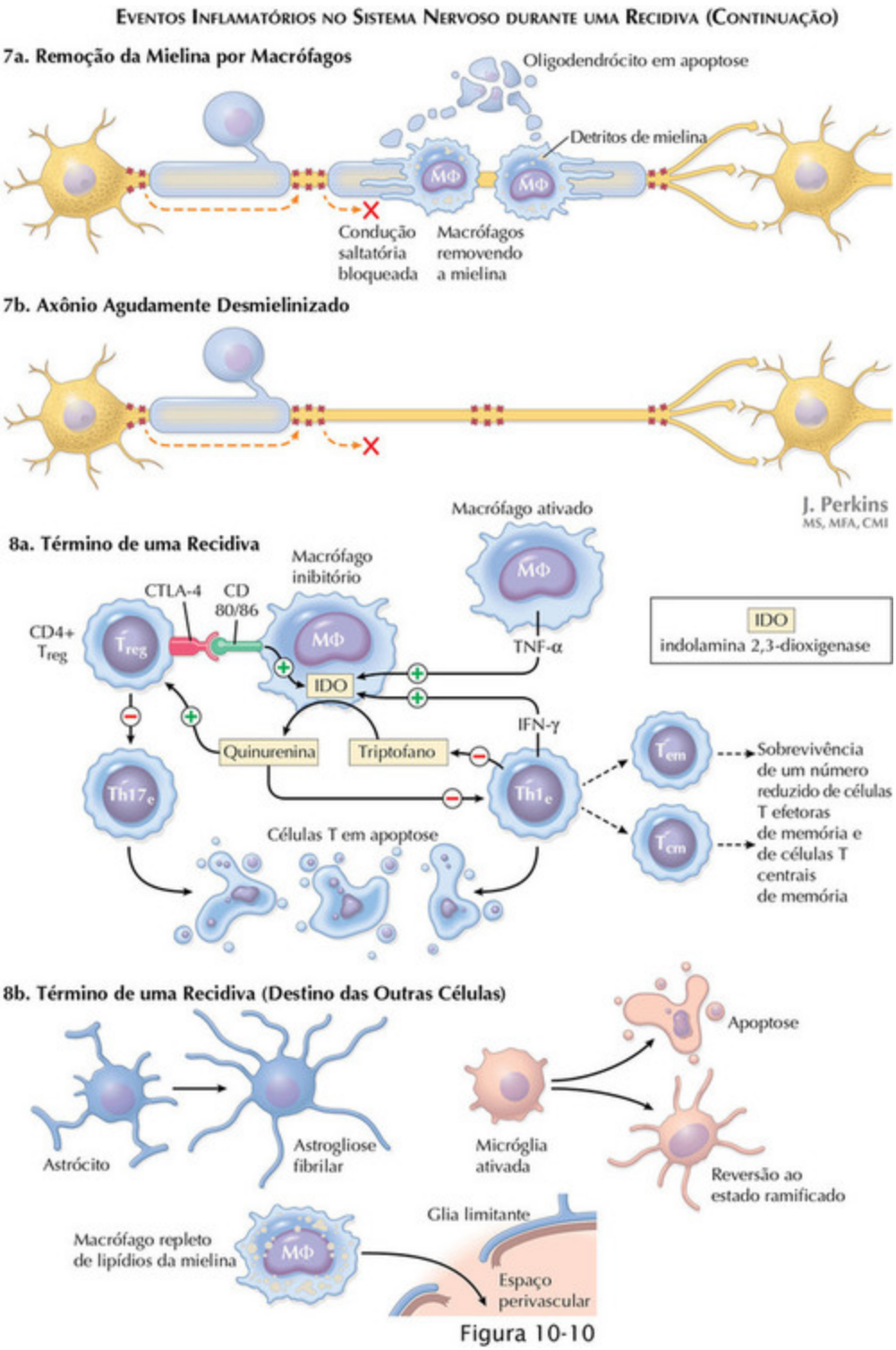

FIGURA 10-10

As localizações preferenciais das placas de EM são provavelmente em grau considerável determinadas pelos eventos anteriormente descritos. As

células T_{CM} $CD4^+$ que fazem a verificação dos ventrículos podem ser atraídas preferencialmente para gradientes de quimiocinas CCL21 vizinhos. Em consequência disso, as áreas de inflamação intraparenquimatosa e de dano tecidual máximo tendem a estar localizadas próximo dos plexos corioideos, o que explica a frequência com que as placas de EM são encontradas no corpo caloso, que se situa imediatamente acima dos ventrículos laterais e ao longo do assoalho do quarto ventrículo, logo abaixo do plexo corioideo do quarto ventrículo. As células T $CD4^+$ também verificam o ESA. Isso pode explicar porque as placas estão frequentemente localizadas justacorticalmente, nas proximidades das meninges, e se disseminam internamente a partir da superfície meníngea na medula espinal.

Características Clínicas de uma Recidiva da EM

Os eventos durante a fase clinicamente aparente de uma recidiva, tal como em seu início, envolvem uma série de etapas.

Etapa seis

Bloqueio da Condução

Os sintomas de uma recidiva se iniciam quando células T_E $CD4^+$ e macrófagos atravessam a GL e passam ao parênquima do SNC. As recidivas da EM incluem inflamação, desmielinização e alterações reativas nos astrócitos em placas de EM. O infiltrado inflamatório que era até então puramente perivascular se torna em grande parte intraparenquimatoso. As células T que invadem os tecidos, os macrófagos e as células microgliais residentes no SNC recém-ativadas liberam múltiplas citocinas pró-inflamatórias, glutamato, intermediários reativos de oxigênio e de óxido nítrico, outros radicais livres e enzimas proteolíticas, incluindo MMP. Coletivamente esses elementos lesam axônios como o evento inicial clinicamente relevante de uma recidiva da EM. Os danos tóxicos iniciais têm como centro os nodos de Ranvier e os paranodos que fazem contato com eles, com alterações morfológicas que proporcionam marcadores da função axônica comprometida. O evento inicial é uma ruptura do

acoplamento do pé terminal glial NF155 ao CASPR axônico no paranodo, com a retração dos pés terminais e sua separação uns dos outros. Isso é seguido por um desacoplamento dos cais de sódio $Na_v1.6$ em relação ao NF186 que os ancora. A condução saltatória requer uma separação completa dos canais de sódio nodais dos canais de potássio justaparanodais. A condução de impulsos nervosos falha quando esses canais estão interligados. A entrada de cálcio no nodo causa a tumefação nodal e o fluxo axoplásmico cessa. Isso pode ser prontamente reconhecido pela formação de esferoides contendo a proteína precursora amiloide (PPA), que se acumulam nesses nodos de Ranvier em que o fluxo axoplásmico foi interrompido. Esses esferoides são vistos em locais de secção axônica irreversível, mas apenas alguns dos axônios que vêm a apresentar esferoides estão com seus dias contados. Com a recuperação do fluxo axoplásmico os esferoides podem regredir e a condução axônica de impulsos nervosos pode ser retomada.

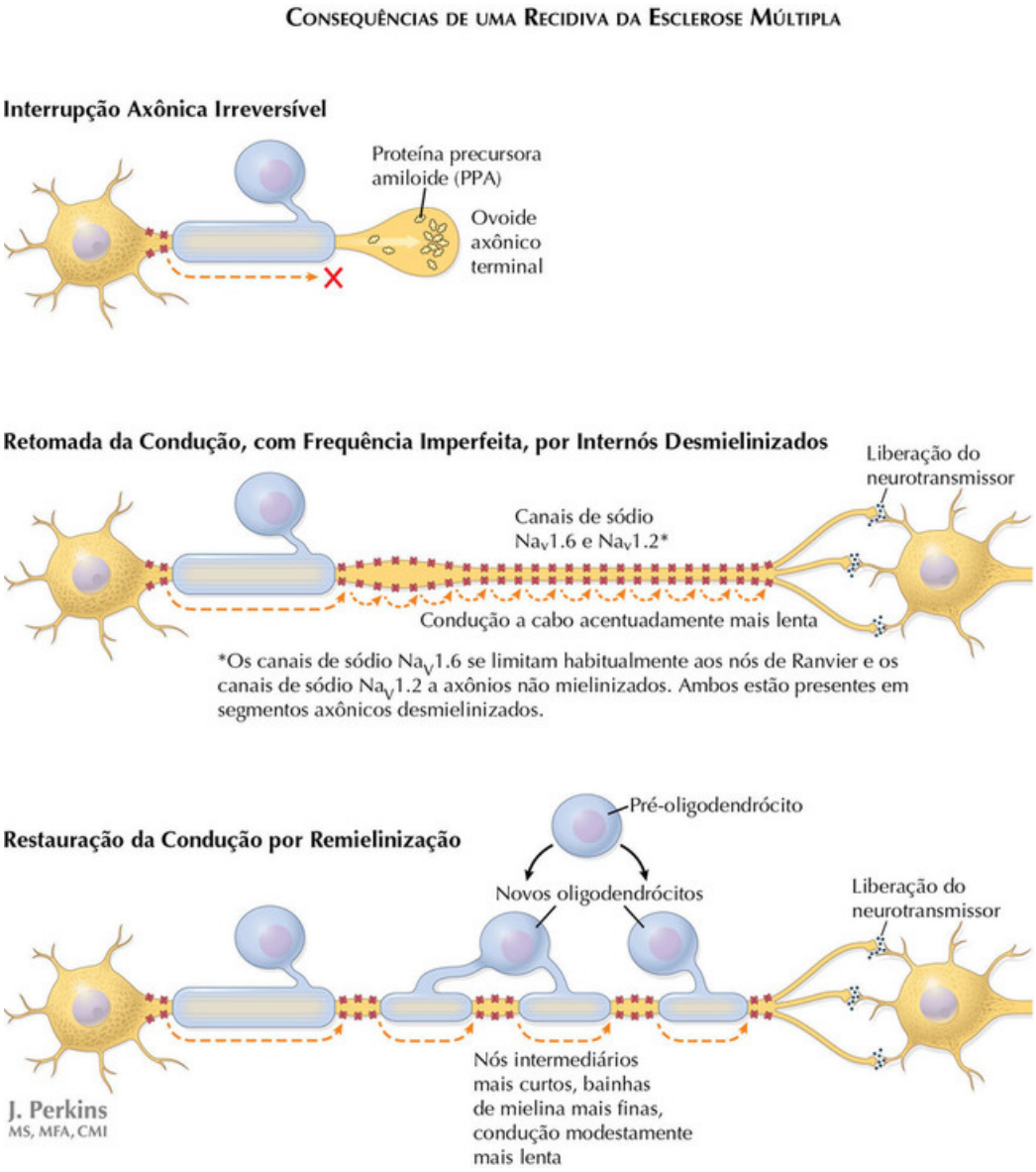

FIGURA 10-11

Etapa sete

Desmielinização

Os macrófagos removem a mielina danificada. Eles podem derivar de monócitos infiltrantes e talvez da micróglia residente no SNC ativada. Os processos dos macrófagos se insinuam entre lamelas de mielina comprometidas, removem fisicamente os fragmentos de mielina, os

ingerem e os degradam. Os macrófagos ditos espumosos, presentes em placas ativas, contêm os produtos de degradação da mielina e estão repletos de gotículas lipídicas. Ficam para trás axônios nus.

Como já referido, em axônios mielinizados *os canais de sódio se aglomeram nos nodos de Ranvier*. Isso assegura uma condução axônica saltatória, que pula de um nodo de Ranvier para o nodo seguinte. A condução de impulsos nervosos através de segmentos axônicos agudamente desmielinizados falha. A compensação da desmielinização e a retomada da condução de impulsos nervosos requerem uma redistribuição dos canais de sódio ao longo dos segmentos axônicos desprovidos de mielina, de modo a permitir a condução a cabo, mais lenta e menos eficiente, que é normal em axônios não mielinizados. A redistribuição dos canais leva uma ou duas semanas, por vezes mais. A condução ao longo de um segmento desmielinizado não pode ser retomada senão depois que isso ocorra.

Etapa oito

O Término de uma Recidiva

As recidivas da EM têm uma duração finita. Elas são cerceadas pela alça de *feedback* clássica, em que o produto final elimina o elemento de origem. Muitas das células T_E Th1 e Th17 que invadem o SNC sofrem apoptose *in situ*. A apoptose é facilitada por uma indução mediada por citocinas da enzima de macrófagos/micróglia indolamina-2,3-dioxigenase (IDO). O IFN-γ liberado por células Th1 invasoras ativa a IDO, com um suporte sinérgico proporcionado pelo FNT-α secretado pelos macrófagos. A IDO desvia o triptofano, um aminoácido essencial para o crescimento e o funcionamento das células, para uma via que leva à quinurenina. A escassez de triptofano mediada pela IDO compromete a função das células imunes e desencadeia a apoptose induzida por estresse, predominantemente de células efetoras Th1. Além disso, catabólitos derivados da via metabólica da quinurenina são diretamente citotóxicos para as células efetoras Th1.

As células efetoras Th17 são relativamente insensíveis à escassez de triptofano e à toxicidade da quinurenina. Entretanto, as células T reguladoras $CD4^+$, agora evidentes nos infiltrados inflamatórios, ativam ainda mais a produção de quinurenina mediada pela IDO por uma interação

entre CTLA-4 e CD80/86. A quinurenina envia então sinais de retorno a essas mesmas células T reguladoras, instruindo-as a enviar às células efetoras Th17 uma mensagem pró-apoptótica. Além disso, as células T reguladoras suprarregulam as citocinas protetoras, incluindo a interleucina-10 (IL-10). Todos os três mecanismos contribuem para o término de uma recidiva.

Quando uma recidiva está chegando ao término, algumas das células microgliais ativadas amplificadas são eliminadas por apoptose, enquanto outras revertem a seu estado ramificado anterior. Os astrócitos se tornam glióticos, enquanto os macrófagos repletos de lipídios se deslocam pelo espaço perivascular e supostamente saem lentamente do SNC.

Etapa nove

Reparo

Os segmentos desmielinizados podem ser remielinizados por pré-oligodendrócitos que passam às placas desmielinizadas a partir de áreas circunvizinhas. Os segmentos remielinizados são reconhecidos prontamente porque as distâncias internodais são mais curtas e as bainhas de mielina são mais finas que suas antecessoras. As áreas de remielinização são designadas como placas rasas. A remielinização é na melhor das hipóteses esparsa e se torna mínima com a evolução da doença. As áreas remielinizadas raramente são protegidas da desmielinização em recidivas subsequentes. Há interesse atualmente em neurotrofinas como vetores para o reparo dos danos teciduais na EM (ver adiante).

Evolução da placa de EM

Os patologistas têm classificado as placas de EM de inúmeras maneiras. Talvez a mais simples delas tenha sido considerá-las como agudas, crônicas ativas e crônicas silenciosas. As *placas agudas* podem ser responsáveis por uma nova exacerbação. Elas se manifestam como regiões de desmielinização ativa com limites mal definidos, extensos infiltrados de células inflamatórias em toda a área, bainhas perivasculares, macrófagos engajados em destacar e remover a mielina, além de macrófagos/células

microgliais difusos positivos para moléculas MHC classe II, que liberam IL-1β, FNT-α, linfotoxina (LT) e outras citocinas, óxido nítrico e outros radicais livres e enzimas proteolíticas como as MMPs e expressam moléculas coestimuladoras ligadas à superfície.

A placa ativa crônica evidencia uma doença recente em sua periferia, ou em partes dela, porém alterações crônicas em seu centro. A desmielinização contínua se restringe à borda da placa, estendendo-se frequentemente ao parênquima adjacente de forma centrífuga, e há uma orla de positividade ao MHC classe II.[61] A *placa crônica silenciosa* apresenta uma acentuada sub-regulação da reatividade ao MHC classe II em toda a sua extensão, uma ausência de atividade desmielinizante adicional e uma borda bem nítida. Os astrócitos apresentam agora uma morfologia fibrilar e expressam os processos sinuosos da gliose crônica. Pode haver aglomerados de axônios desmielinizados em uma placa crônica silenciosa, mas é também claramente evidente uma perda axônica que é máxima centralmente. Os OGCs estão ausentes.

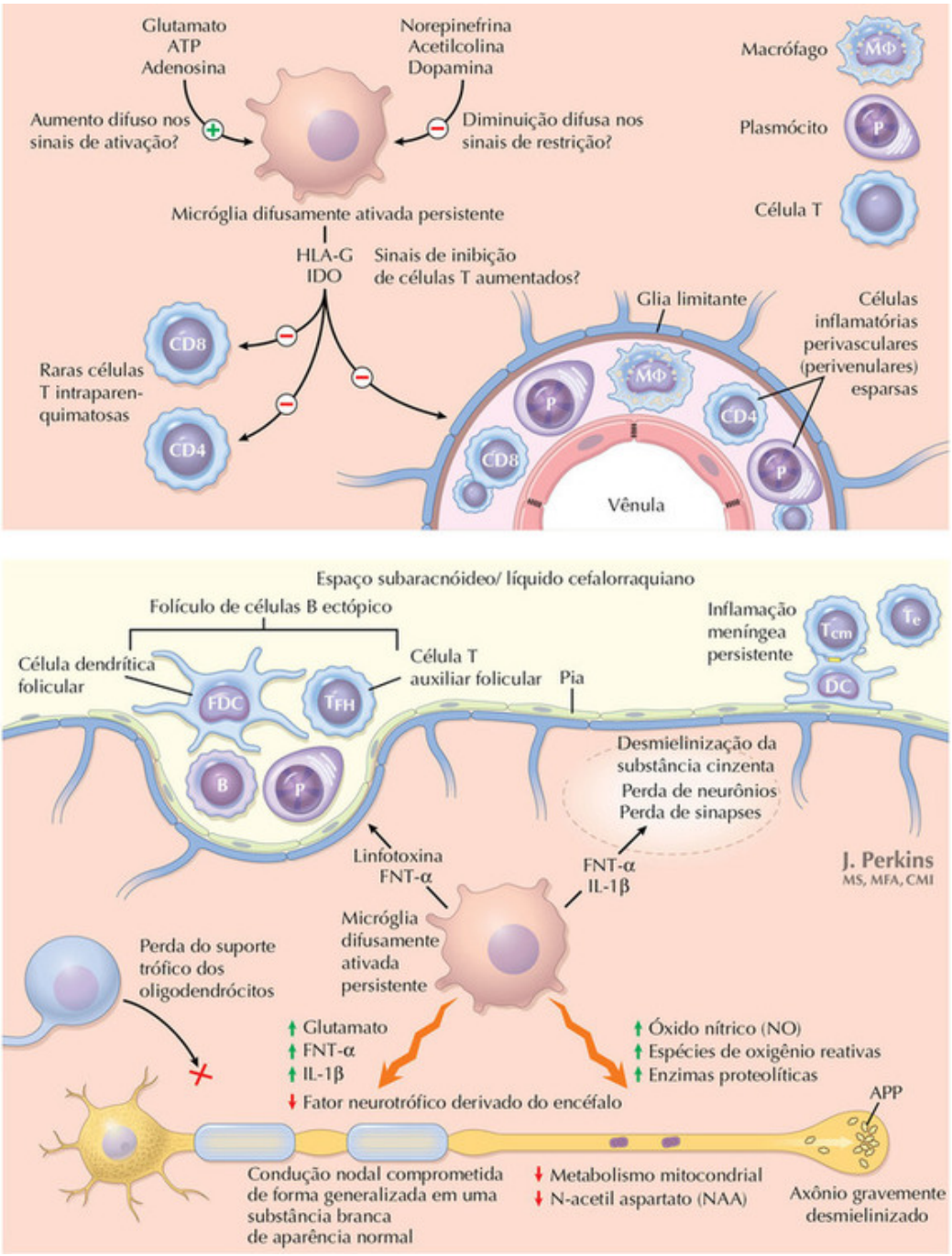

FIGURA 10-12

Enigma da Esclerose Múltipla Progressiva

As recidivas cessam na EM progressiva secundária e o ritmo da desmielinização se lentifica acentuadamente. A positividade ao GD à

aquisição de imagens por ressonância magnética (RM) também se torna rara. As terapias atuais que reduzem o número e a gravidade das recidivas da EM não retardam a progressão da incapacidade na EM progressiva. Essas terapias são em sua maior parte dirigidas às células T e ao componente imune periférico. Seu sucesso mínimo na EM progressiva sugere um papel menor, na melhor das hipóteses, para as células T atuando no SNC na doença em estágio avançado. Em vez disso, o que caracteriza a EM progressiva primária (EMPP) e a EM progressiva secundária (EMPS) é uma ativação global da micróglia MHC classe II^+, com processos mais grossos e mais curtos do que os observados em células microgliais controle, uma diminuição global no metabolismo axônico, atribuída em parte à disfunção mitocondrial induzida nas células microgliais e documentada por níveis reduzidos de N-acetil-aspartato, secção axônica generalizada, uma perda progressiva do volume encefálico, uma piora inexorável da marcha, ligada a uma perda seletiva de axônios de pequenas fibras dos tratos piramidais, e com frequência um declínio cognitivo substancial.

O exame cuidadoso da substância branca de aparência normal na EM progressiva revela paranodos alongados com desorganização do perfil, tumefações axônicas e acúmulos da proteína precursora amiloide. Essas alterações se correlacionam com a densidade da micróglia ramificada ativada (sintase positiva para óxido nítrico indutível), porém não à presença limitada de infiltrados perivasculares de células T ou ao número limitado de células T infiltrando o parênquima do SNC, muitas das quais são agora $CD8^+$ e têm função incerta. Lesões da substância cinzenta contendo poucas células T se tornam progressivamente mais e mais proeminentes, com danos associados aos axônios corticais, a dendritos e a corpos celulares neuronais. As lesões da substância cinzenta na EMPS, tal como ocorre com a disfunção da substância branca, associam-se fortemente a células microgliais ativadas.

É de interesse que células T ativadas ainda são encontradas nas meninges. A inflamação meníngea pode ser extensa e sugeriu-se que ela pode contribuir de algum modo para as placas desmielinizadas corticais subpiais e para uma evolução clínica acelerada. Como células T e macrófagos são raros em regiões corticais desmielinizadas e as células microgliais ativadas são abundantes, foi proposto um sinal de ativação da micróglia emitido de alguma distância. Não foi esclarecido o que impede as

células T $CD4^+$ ativadas de entrar na substância branca e na substância cinzenta do parênquima do SNC na EMPS. Uma das possibilidades é a liberação do antígeno leucocitário humano G (HLA-G) pela micróglia ativada na EMPS. O HLA-G é um antígeno HLA classe I não clássico, detectado originalmente na interface citotrofoblástica extravilosa fetomaterna, em que ele provoca tolerância imune e protege o feto de maneira potente da destruição pelas células T maternas. O HLA-G foi encontrado subsequentemente em vários locais imunologicamente privilegiados, incluindo o SNC. Na EMRR os níveis de HLA-G no LCR são bem mais baixos quando os exames RM são positivos para GD, um indicador de ativação das células T no SNC, do que quando os exames RM são negativos para GD e a doença se mostra quiescente. A micróglia em cortes teciduais de indivíduos portadores de EMPS submetidos à autópsia demonstra uma expressão acentuadamente suprarregulada de HLA-G.

Parece provável que produtos liberados pela micróglia, incluindo óxido nítrico e outros radicais livres; glutamato, reconhecidamente tóxico quando em excesso; e citocinas, incluindo o fator de necrose tumoral α (FNT-α) e a linfotoxina (LT), que também são tóxicos quando em excesso, tenham um papel importante na axonopatia difusa e na destruição neuronal da EM progressiva. A perda do suporte trófico aos axônios fornecido normalmente pelos oligodendrócitos também pode contribuir. Alguns pacientes de EM com doença em estágio avançado apresentam estruturas meníngeas semelhantes a folículos linfáticos contendo plasmócitos, principalmente nas profundezas dos sulcos e superpostas a extensos infiltrados meníngeos de células T e macrófagos. Paradoxalmente, o FNT-α e a LT, liberados em excesso na EM progressiva, podem promover efetivamente o desenvolvimento dessas estruturas meníngeas semelhantes a folículos linfoides, porque o FNT-α e a LT são essenciais para o desenvolvimento de folículos LN.

Presumivelmente na EM progressiva as células microgliais não recebem mais aqueles sinais de neurônios e de astrócitos que, na homeostase, os conservam quiescentes. Entre esses sinais estão norepinefrina, acetilcolina e dopamina. Esses neurotransmissores contrabalançam os sinais ativadores proporcionados pelo glutamato e pelo ATP, que atraem células microgliais para os locais de danos, e da adenosina, que as mantém aí. Como mudar isso para melhor ainda é um desafio.

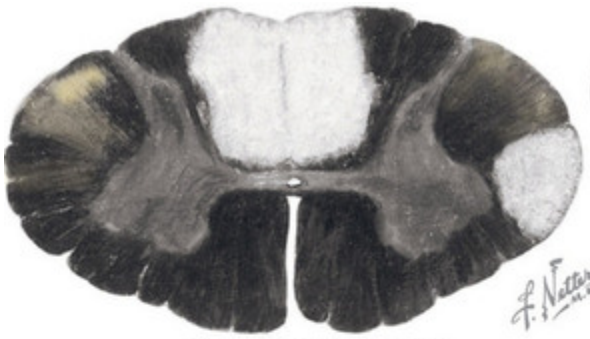

Na medula espinal cervical

Na medula oblonga

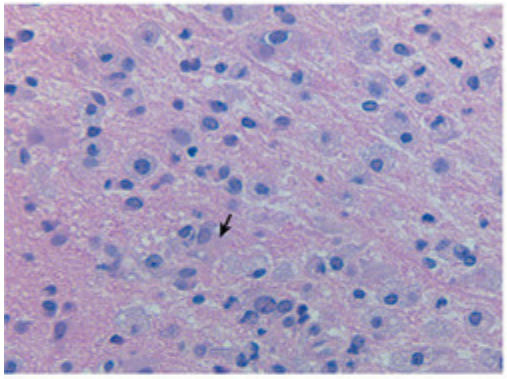

Fotomicrografia mostrando um astrócito reativo (*seta*) em uma área de inflamação

Fotomicrografia mostrando uma área de perda de mielina (*asterisco*), circundada por mielina sadia corada por azul Luxol. A transição da área desmielinizada para a mielina intacta é demarcada pelas setas

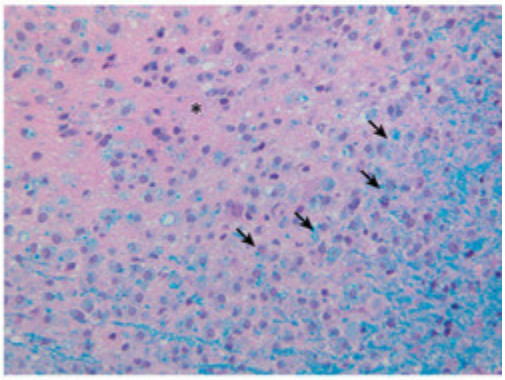

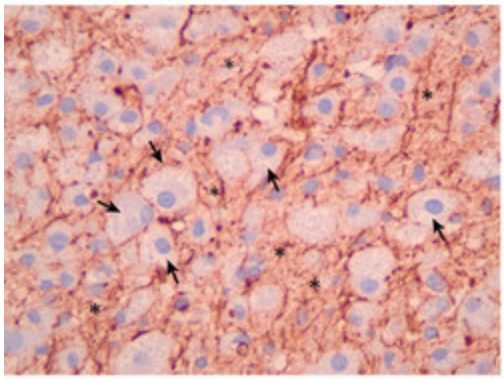

Fotomicrografia mostrando macrófagos espumosos (*setas*) circundando axônios corados por anticorpos a neurofilamentos (*asteriscos*), que são marcadores para axônios desmielinizados e danificados. O citoplasma proeminente nos macrófagos contém detritos de mielina

FIGURA 10-13

Esclerose Múltipla: Patologia

Patologia macroscópica do sistema nervoso central

A *superfície do encéfalo* na esclerose múltipla (EM) pode mostrar pouco à inspeção, embora possa haver a redução do volume dos hemisférios encefálicos. *O terceiro ventrículo e os ventrículos laterais* podem aumentar de tamanho, por vezes substancialmente, e especialmente em casos de EM de evolução longa. A *medula espinal* pode demonstrar áreas acinzentadas em sua superfície, com frequência unilaterais e ligeiramente deprimidas.

As lesões desmielinizantes se tornam óbvias ao se seccionar os *hemisférios* encefálicos. Essas lesões podem ser *numerosas ou escassas* e arredondadas (conforme ilustrado), ovais ou irregulares. As lesões recentemente adquiridas são moles e rosadas, enquanto lesões de longa duração tendem a ser numerosas e firmes e a ter uma aparência gelatinosa acinzentada, indicativa de uma gliose substancial. Essas lesões também tendem a *se disseminar assimetricamente pela substância cinzenta e a substância branca*. As lesões menores são esféricas ou ovais. As lesões maiores se formam por coalescência de lesões menores e por surtos de expansão de suas margens estimuladas pelas recidivas. As lesões grandes têm geralmente uma forma irregular e um contorno nítido, desde que a doença esteja inativa.

Um local preferencial para a localização das placas é sob o assoalho do quarto ventrículo, conforme ilustrado, mas as placas podem ocorrer em qualquer localização e se disseminar de sua origem nas superfícies piais e ependimais por uma área maior ou menor. Na medula espinal as lesões têm novamente como base a superfície pial e se estendem internamente como áreas hemisféricas ou cônicas. Histologicamente as placas são demonstradas mais facilmente em cortes corados para mielina, em que aparecem como áreas desmielinizadas.

Histopatologia da esclerose múltipla

A análise microscópica demonstra que muitas placas típicas não têm nenhuma relação com tratos nervosos específicos. As placas têm com frequência uma distribuição perivenular e paraventricular. A perda grave de

oligodendrócitos nas placas de EM se associa ao achado concomitante inespecífico de astrócitos hipertróficos. Os patologistas classificam as placas de EM de inúmeras maneiras. Talvez a mais simples delas seja considerar as placas de EM como agudas, crônicas ativas ou crônicas silenciosas.

As *placas agudas* podem ser responsáveis por uma nova exacerbação. Elas se evidenciam como regiões de desmielinização ativa com limites mal definidos, inflamação extensa em toda a região, bainhas perivasculares e macrófagos dedicados ao desmonte e remoção da mielina. Além disso, há macrófagos/células microgliais difusos positivos para moléculas MHC classe II, que liberam (1) IL-1β, FNT-α e linfotoxina (LT), entre outras citocinas, (2) óxido nítrico e outros radicais livres, (3) *enzimas proteolíticas* como as metaloproteinases da matriz (MMP) e (4) expressam moléculas coestimuladoras ligadas à superfície. As placas agudas contêm detritos de mielina.

As *placas ativas crônicas* demonstram um acometimento recente em sua periferia, ou em partes dela, porém alterações crônicas no centro. A desmielinização contínua se restringe à borda da placa, estendendo-se ao parênquima subjacente de maneira centrífuga, e há uma orla de positividade a moléculas MHC classe II.

As *placas crônicas silenciosas* demonstram uma sub-regulação acentuada da reatividade a moléculas MHC classe II em toda a sua extensão, uma ausência de atividade desmielinizante adicional e uma borda nítida. Os astrócitos passam a ter uma morfologia fibrilar e expressam os processos sinuosos da gliose crônica. Pode haver aglomerados de axônios desmielinizados em uma placa crônica silenciosa, mas há também claras evidências de uma perda axônica que é máxima centralmente. Os OGCs estão ausentes.

A perda de mielina por uma fibra nervosa é nítida e é definida de maneira melhor por corantes de azul de toluidina. O acúmulo de macrófagos é um acompanhamento frequente. Podem ser evidentes sinais de inflamação leptomeníngea, que não diferem daqueles encontrados na encefalomielite disseminada aguda. Há também um componente muito significativo de danos axônicos e neuronais na esclerose múltipla.

Isso é particularmente relevante para a evolução a longo prazo e a incapacidade final. É possível encontrar-se evidências de lesão axônica ao

início do processo mórbido. Isso é encontrado tanto em áreas de desmielinização óbvia quanto em áreas de substância branca e de substância cinzenta que apresentam aparência normal à inspeção macroscópica. Foi proposto que um componente destrutivo com especificidade antigênica, relacionado tanto com as células T quanto com os autoanticorpos, assim como efeitos inespecíficos de macrófagos e células microgliais ativados, podem levar a danos axônicos muito significativos, os quais são particularmente evidentes na EMPS. A função mitocondrial também pode se alterar, talvez devido ao óxido nítrico liberado pelas células microgliais ativadas, e contribuir para a perda axônica.

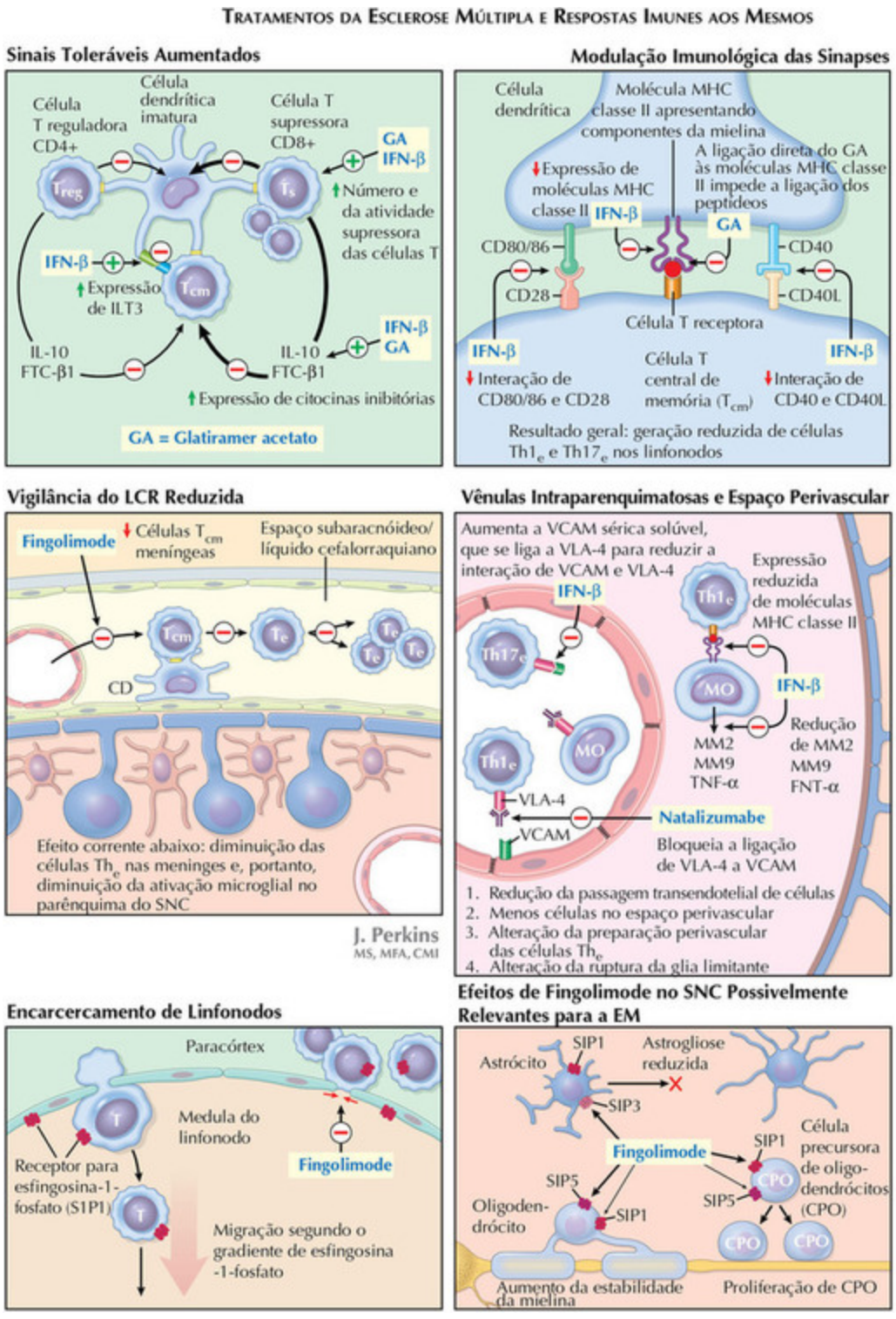

FIGURA 10-14

Esclerose Múltipla: Tratamento

Prognóstico

Vários fármacos diminuem a frequência de recidivas, reduzem a gravidade das recidivas, reduzem as lesões positivas ao gadolínio (GD) e diminuem a carga de doença acumulada na EMRR. Mesmo assim ainda ocorrem recidivas de EM. As recidivas são frequentemente tratadas por glicocorticoides intravenosos (IV), especialmente 1 g de metilprednisolona IV diariamente por 3 a 5 dias. O tratamento esteroide acelera frequentemente a recuperação de uma recidiva da EM, porém não a magnitude do déficit persistente, e os esteroides também não afetam favoravelmente a incapacidade acumulada. O advento de terapias imunomoduladoras mudou esse cenário.

Interferon-β

Três formulações de *interferon-β (IFN-β)* foram aprovadas para a EM com recidivas e remissões (EMRR). São elas o IFN-β-1b (Betaseron), administrado subcutaneamente em dias alternados; o IFN-β-1a (Rebif), administrado subcutaneamente três vezes por semana; e o IFN-β-1a (Avonex), administrado por via intramuscular uma vez por semana. *Quanto mais cedo o tratamento for iniciado, melhor vai ser o resultado*.

O IFN-β é uma molécula hidrofóbica de curto alcance; uma quantidade pequena atravessa para o SNC. O *interferon-β* reduz a expressão de moléculas MHC classe II e de moléculas coestimuladoras ativadoras do sistema imune em células dendríticas (CD) e em monócitos/macrófagos. Essas ações inibem o processamento e a apresentação de antígenos a células T $CD4^+$. O IFN-β aumenta a produção do antígeno linfocitário 4 por células T citotóxicas (CTLA-4) indutoras de tolerância e do transcrito imunoglobuliniforme 3 (ILT3) e restaura a função deficiente das células T_S $CD8^+CD28^-$. Essas ações inibem ainda mais a ativação e a proliferação das células T nos linfonodos (LN). Além disso, o IFN-β aumenta a produção de moléculas de aderência celular vascular 1 (VCAM-1) solúveis. A molécula de aderência antígeno muito tardio 4 (VLA-4) expressa por células T_E $CD4^+$ é capturada pela VCAM-1 solúvel, de modo que a ligação de VLA-4 à VCAM-1 expressa na superfície das células endoteliais é reduzida e a

aderência das células T_E $CD4^+$ ao endotélio venular encefálico e a translocação celular subsequente através da barreira hematoencefálica (BHE) (etapa 2) diminuem. O IFN-β inibe a atividade das metaloproteinases da matriz e, portanto, a migração de leucócitos através da glia limitante para o parênquima do SNC (etapa 5). O IFN-β facilita a apoptose das células T autorreativas (etapa 8), sub-regula a produção de citocinas pró-inflamatórias por células T ativadas e suprarregula a produção de citocinas anti-inflamatórias por células T e células mononucleares. O IFN-β aumenta modestamente a produção do fator neurotrófico derivado do encéfalo (BDNF) por células do sistema imune, apontando para um papel supostamente neuroprotetor (etapa 9 da recidiva de EM e ver adiante).

Um terço dos pacientes recebendo IFN-β em doses altas subcutaneamente vem a apresentar anticorpos neutralizantes ao fármaco. A positividade a anticorpos é transitória em muitos pacientes, mas persiste em outros e persiste em um grau maior naqueles com títulos elevados de anticorpos. Em dois estudos recentes os títulos elevados de anticorpos foram associados a uma atividade aumentada à aquisição de imagens por ressonância magnética (RM) (*i.e.*, com um impacto prejudicial sobre os resultados da RM), enquanto, de maneira aparentemente paradoxal, não foram detectados por nenhuma análise estatística efeitos prejudiciais discerníveis sobre qualquer evolução clínica final.

Acetato de glatiramer

O acetato de glatiramer (Copaxone) foi aprovado para o tratamento da EMRR. Não foi esclarecido de forma perfeita como ele age. O GA, um polímero randômico de ácido glutâmico, lisina, alanina e tirosina, é altamente básico e não cruza a BHE. O GA modula a função das células apresentadoras de antígenos (CAAs), de tal modo que as células T passam da dominância Th1 das recidivas de EM para a dominância Th2. Talvez seja por isso que a frequência dos ataques diminui.

O GA reduz a expressão de mediadores inflamatórios derivados das CAAs. A interleucina (IL)-12p70 derivada das CAAs estimula a produção de IFN-γ pró-inflamatório pelas células Th1. O GA reduz os níveis de IL-12p70 e reduz a secreção de FNT-α pró-inflamatório, enquanto aumenta

concomitantemente a produção da IL-10 e do fator de transformação do crescimento β (FTC-β), de ação anti-inflamatória. Além disso, a IL-10 e o FTC-β derivados das CAAs intensificam a produção pelas células Th2 das citocinas anti-inflamatórias IL-4 e IL-10. A liberação das citocinas que participam da diferenciação das células Th17 também é reduzida. Embora o GA se ligue rápida e eficientemente às moléculas MHC classe II expressas pelas CAAs, seu efeito sobre a mudança de Th1 para Th2 parece independente dessa ligação.

O GA estimula a proliferação policlonal de células T $CD4^+$. A proliferação declina com o tempo. Em contraste, as respostas proliferativas de células T $CD8^+$ dos pacientes, inicialmente deficientes, se elevam ao longo do tempo ao uso do fármaco e a função das células T $CD8^+CD28^-$, também deficientes inicialmente, é corrigida até os níveis observados nos controles. A população de células T $CD8^+CD28^-$ apresenta restrição clonal, indicando uma especificidade antigênica. A resposta se restringe aos antígenos apresentados por HLA-E, uma molécula HLA classe I com um repertório antigênico limitado. É de interesse que as células T $CD8^+$ no parênquima encefálico na EM evidenciam igualmente uma restrição clonal. Os pacientes fazendo uso de GA vêm a apresentar invariavelmente anticorpos anti-GA. Esses anticorpos não parecem interferir na eficácia.

Há interesse em um papel neuroprotetor para o GA. As neurotrofinas são fatores de crescimento polipeptídicos essenciais para o desenvolvimento e a manutenção do sistema nervoso dos vertebrados. O BNDF, uma neurotrofina que encoraja a sobrevivência neuronal e axônica e regula a liberação de neurotransmissores, é produzido no SNC predominantemente por neurônios, mas também é sintetizado por células T estimuladas e por monócitos/macrófagos. O BDNF é visto em células invasoras em placas de EM e seu receptor é expresso por neurônios e por astrócitos em lesões encefálicas de EM. O GA aumenta consideravelmente a produção do BDNF por células do sistema imune e essa ação pode alterar favoravelmente a etapa 9 das recidivas de EM.

Natalizumabe

O natalizumabe (Tysabri) é um anticorpo monoclonal (MAb) humanizado (> 90% de componentes humanos), dirigido à subunidade α4 do VLA-4,

uma molécula de aderência expressa por células T, por células B e por macrófagos ativados. Natalizumabe bloqueia a aderência entre as células imunes expressando VLA-4 e a VCAM-1 expressa por células endoteliais em locais de inflamação. O bloqueio da aderência impede o extravasamento de células imunes através das vênulas do parênquima do SNC (etapa 2 da recidiva da EM). Os eventos mediados pelo VLA-4 ajudam a suprarregular a expressão de MMP induzida pelos monócitos, de modo que natalizumabe pode impedir também a etapa 5 de uma recidiva de EM.

Natalizumabe foi aprovado para o tratamento da EMRR. Em comparação ao placebo, natalizumabe reduziu em 68% a frequência de recidivas da EM. Sua capacidade de reduzir acentuadamente a migração de linfócitos para o SNC é contrabalançada por uma redução na vigilância do SNC e por um risco aumentado de leucoencefalopatia multifocal progressiva (LMP), uma infecção oportunista grave causada pelo vírus JC, que pode ser fatal. Natalizumabe é geralmente reservado para os pacientes nos quais as terapias de primeira linha falham. O fármaco é administrado por via intravenosa uma vez por mês. Há uma perda de eficácia nos 10% dos pacientes que vêm a apresentar anticorpos a natalizumabe. Natalizumabe tem meia-vida de 11 dias. Em casos de suspeita de LMP, a eliminação acelerada de natalizumabe por plasmaférese foi proposta como um meio de se acelerar a restauração da função imune. Como 50% dos pacientes portadores de EM testam negativamente para anticorpos antivírus JC à avaliação, eles podem ter um risco reduzido de LMP, mas há efetivamente conversões à positividade durante o tratamento.

Fingolimode

Fingolimode (Gilenya) foi o primeiro fármaco oral aprovado para o tratamento da EM; ele reduz em 53% as recidivas da EM. Fingolimode é um modulador do receptor para esfingosina-1-fosfato (S1P), que regula o tráfego de linfócitos e exerce ações pleiotrópicas sobre os OGCs, sobre outras células neurais e sobre o endotélio. Fingolimode é fosforilado *in vivo*. O fingolimode-fosfato, o radical ativo, se liga aos receptores para SIP. Quando uma célula T_{CM} $CCR7^{+}$ $CD4^{+}$ recirculante em um LN encontra uma CAA portando seu antígeno cognato, a célula T para de se mover. A

paralisação requer a internalização do SIP-1. As células T paralisadas apresentam expansão clonal, após o que a expressão do receptor para S1P-1 é restaurada e o movimento é retomado. A saída do LN requer uma sinalização entre o receptor para S1P-1 recém-restaurado e seu ligando endógeno S1P. O fingolimode-fosfato faz com que os receptores para S1P-1 sejam internalizados e degradados. Em consequência disso as células T ficam presas nos LNs. As células preferencialmente sequestradas são as células Th1 e Th17. As células T $CD8^+$ são em grande parte poupadas, porque a reserva de células T $CD8^+$ circulantes consiste principalmente de células que não entram em LN. As células T_{EM} $CD4^+$ também permanecem na periferia. O fingolimode-fosfato não interfere na função das células T. Portanto, a defesa das células T_{EM} $CD4^+$ em relação aos organismos já encontrados anteriormente permanece praticamente intacta. Entretanto, o número de células T_N $CD4^+$ e de células T_{CM} $CD4^+$ diminui e, como as células T_{CM} iniciam a etapa 1 de uma recidiva da EM, o fato de elas ficarem presas em LN diminui a probabilidade de recidiva da EM. A contagem de linfócitos circulantes volta ao normal em 4 a 8 semanas da suspensão do fármaco.

Fingolimode cruza a BHE. Há na EM um distúrbio do metabolismo dos esfingolipídeos em uma substância branca de aparência normal. O conteúdo de fosfolipídeos aumenta e o conteúdo de esfingolipídeos diminui. Essas alterações devem aumentar as forças de repulsão entre bicamadas lipídicas justapostas e afrouxar a estrutura da mielina. O acúmulo de fingolimode na substância branca do SNC pode vir a corrigir essa anormalidade com o tempo. Fingolimode diminui a decomposição da mielina do SNC desencadeada por toxinas, diminui as lesões dos OGCs induzidas por toxinas e poupa os axônios. Fingolimode também aumenta a integridade endotelial, possivelmente reduzindo o extravasamento vascular no SNC.

Fingolimode tem riscos. As infecções incluíram infecções fatais por vírus herpes. Um edema macular tem ocorrido nos primeiros meses do tratamento. Uma bradicardia, possivelmente grave, pode ocorrer à primeira dose.

Teriflunonide

Teriflunonide (Aubagio), o segundo fármaco oral aprovado para o tratamento da EM, reduziu em 31% a frequência de recidivas a doses de 7 ou 14 mg ao dia. As lesões positivas ao GD foram reduzidas em 57% (7 mg) e em 80% (14 mg). A progressão da incapacidade foi reduzida significativamente ao uso da dose mais alta.

Teriflunonide bloqueia a diidro-orotato desidrogenase (DHODH) a enzima limitadora da velocidade de reação na nova síntese de pirimidinas, necessária para a expansão clonal rápida de blastos de células T e de células B. As pirimidinas podem ser recuperadas a partir dos alimentos e por reciclagem. Essa via independente da DHODH é suficiente para as necessidades do dia a dia. O fármaco, é, portanto, altamente específico quanto a células do sistema imune que estejam se dividindo rapidamente. Seu efeito antiproliferativo é revertido pela uridina exógena.

Algumas das ações da teriflunonide não são revertidas pela uridina. Estão incluídas aí a expressão alterada de citocinas e de moléculas de superfície pró-inflamatórias, a migração deficiente de células T e as interações reduzidas de células T com CAA ou com células B. Um desvio de células Th1 para Th2 ocorre em associação à expressão aumentada da IL-10 anti-inflamatória.

Os efeitos colaterais, vistos em uma proporção minoritária dos pacientes, incluem mal-estar gastrointestinal, cabelos ligeiramente mais esparsos, com reversão espontânea, elevações assintomáticas das enzimas hepáticas e uma pequena elevação da pressão arterial. A suspensão do fármaco por essas razões é rara. O perfil geral de segurança é favorável. Uma prodroga, cujo radical ativo é teriflunonide, tem sido usada no tratamento da artrite reumatoide desde 1998.

Teriflunonide tem meia-vida longa, mas, por ser reciclada pelo trato digestivo, pode ser eliminada rapidamente com o uso de poliestiramina oral diariamente por 11 dias. O fármaco está contraindicado na gravidez, caso em que a depuração deve ser imediata.

Mitoxantrone (novantrone)

Mitoxantrone, uma antracenodiona sintética, se intercala ao ácido desoxirribonucleico (DNA), causando rupturas de ligações cruzadas e de hélices que interferem no reparo do DNA. Utilizado predominantemente

como fármaco antineoplásico, mitoxantrone foi aprovado para o tratamento da EM progressiva secundária (EMPS), da EM progressiva recidivante e da EMRR de agravamento rápido. Mitoxantrone inibe a migração de monócitos e de linfócitos, diminui a secreção de citocinas pró-inflamatórias, inibe a função das células B e das células CDs e estimula a função das células T_S. Mitoxantrone é geralmente administrado por um breve período a pacientes portadores da EMRR com uma doença avassaladora, antes da introdução de um fármaco anti-EM de primeira linha.

As complicações incluem mielossupressão, toxicidade cardíaca (por vezes fatal), leucemia mielógena aguda (frequentemente fatal) e infertilidade. A EM é reativada ao ser suspenso o fármaco.

Dimetil fumarato (BG-12)

Essa fármaco reduziu em 53% a frequência de recidivas da EM, em 38% a incapacidade, em 90% as novas lesões positivas para GD e em 85% as lesões T2 ponderadas novas/em expansão. Os eventos adversos incluem rubor facial precoce e mal-estar gastrointestinal. O modo de ação do BG-12 não foi integralmente esclarecido; o fármaco pode ativar a via de transcrição do fator semelhante ao nuclear (de origem eritroide) 2 (Nrf2), que tem efeitos antioxidantes, pode ter efeitos inibitórios do NF-κB, reduzindo os níveis das citocinas pró-inflamatórias IL-1β, FNT-α e IL-6 e pode desviar a diferenciação das CDs por uma via promotora de tolerância.

Fármacos anticélulas B

Rituximabe (Ritoxan) é um anticorpo monoclonal (MAb) anti-CD20 quimérico (dois terços humano e um terço murino) aprovado para o tratamento de linfomas de células B e da artrite reumatoide (AR). Ocrelizumabe é um MAb anti-CD20 humanizado (> 90% de componentes humanos) que supostamente tende menos que rituximabe a provocar a produção de anticorpos bloqueadores da eficácia. Em ensaios piloto da EMRR ambos os fármacos reduziram a frequência de recidivas e o número de novas lesões positivas para GD. Nenhum deles foi aprovado ainda para o tratamento da EM, mas os dados disponíveis indicam um papel claro para as células B na patogênese da EM.

CD20 é expresso por células B maduras inativas e por células B de memória, porém não pelos plasmócitos que produzem a maior parte do anticorpo. Embora as células positivas para CD20 sejam totalmente depletadas em alguns dias da administração do fármaco e permaneçam assim por 6 meses, os níveis totais de imunoglobulinas se reduzem pouco e muitos anticorpos protetores permanecem inalterados. As células B não produzem simplesmente anticorpos relevantes para a doença na EM. Parece provável, isso sim, um papel na apresentação de antígenos às células T, em que as células B são muito eficientes. Já foram relatados vários casos de LMP em pacientes de lúpus eritematoso sistêmico (LES) que fizeram uso de rituximabe e de infecções oportunistas (algumas delas fatais) em pacientes de artrite reumatoide que receberam ocrelizumabe. Até o momento essas infecções não foram relatadas na EM.

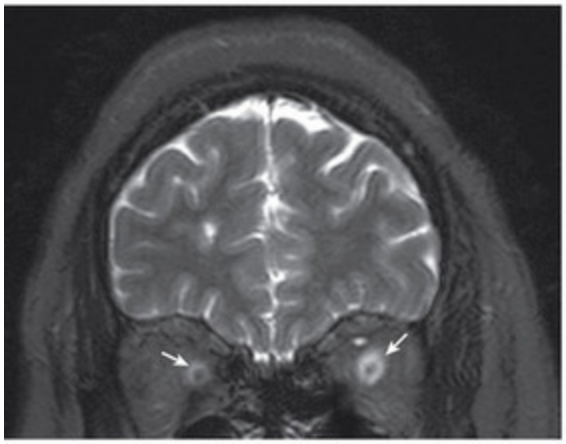

Fotomicrografias RM T2 ponderadas coronal (*acima*) e sagital (*à direita*) mostrando uma neurite óptica bilateral e uma mielite transversa longitudinalmente extensa na neuromielite óptica

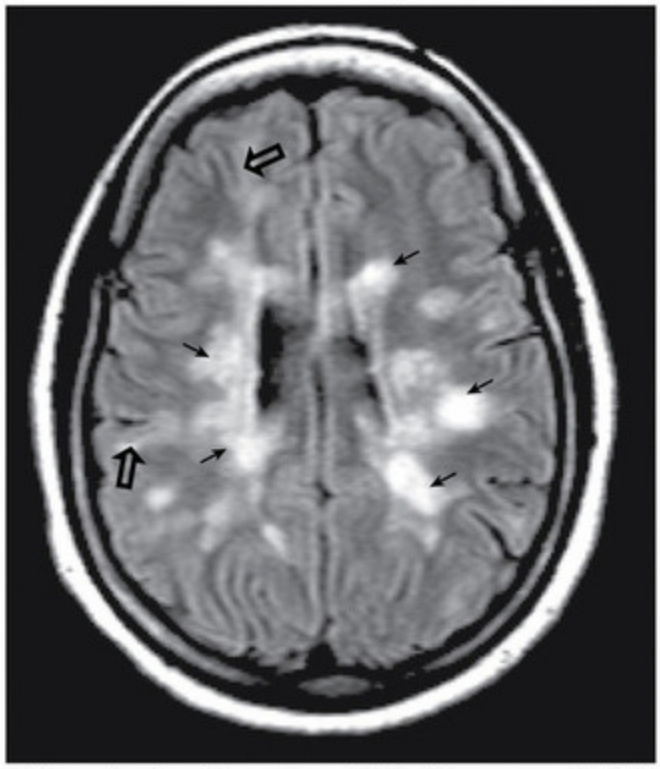

Fotomicrografia RM T2 ponderada axial com atenuação líquida e recuperação da inversão (FLAIR) mostrando extensas lesões na substância branca profunda (*setas cheias*) e em regiões justacorticais (*setas abertas*) vistas na EMDA

FIGURA 10-15

Neuromielite óptica, Encefalomielite disseminada Aguda e Leucoencefalite Hemorrágica Aguda

Neuromielite óptica

Também designada como doença de Devic, a neuromielite óptica (NMO) é uma doença autoimune que evidencia uma inflamação seletiva da medula espinal e do nervo óptico, com sequelas de paralisia e cegueira. Embora ela tenha sido considerada originalmente como uma variante da EM, há evidências de que a NMO e a EM são clinicopatologicamente muito diferentes. Os critérios diagnósticos para NMO são distintos daqueles da EM. Muitos pacientes de NMO apresentam elevações de anticorpos antinucleares (ANA) ou de autoanticorpos da síndrome de Sjögren A/B (SSA/B). Há uma incidência 15 vezes maior de outras doenças autoimunes na NMO, incluindo a doença de Sjögren, o lúpus eritematoso sistêmico (LES), a artrite reumatoide (AR), a doença mista do tecido conectivo e a miastenia *gravis* (MG).

Uma inflamação recorrente da medula espinal e/ou do nervo óptico, que faz lembrar a EMRR, ocorre em 80% dos pacientes portadores de NMO. Uma evolução monofásica aparece em 20% dos casos; o envolvimento visual e o motor são graves ao início. Em pacientes apresentando a NMO recidivante, em contraste, embora o envolvimento inicial não seja tão grave, uma incapacidade progressiva se evidencia aos ataques recorrentes. Há por vezes a cegueira total e a tetraplegia. Uma incidência de 30% de disfunção da medula espinal cervical superior e da medula oblonga leva à insuficiência respiratória, geralmente fatal, na NMO recorrente.

Muitos pacientes de NMO apresentam níveis elevados de um anticorpo IgG a um canal hídrico denominado *aquaporina-4 (NMO-IgG)*. Esse anticorpo é considerado patogênico por fixar o complemento, causando destruição tecidual. No entanto, nem todos os pacientes portadores de NMO têm anticorpos antiaquaporina-4. Deve haver outros mecanismos patológicos. As células T causam inicialmente perturbações da barreira hematoencefálica (BHE), com os anticorpos antiaquaporina-4 entrando subsequentemente no parênquima encefálico e com destruição do SNC.

As lesões da NMO são distintas quando comparadas às lesões da EM clássica ou da encefalomielite disseminada aguda (EMDA). As lesões da medula espinal evidenciam um grau acentuado de fibrose vascular e de hialinização envolvendo a substância cinzenta e a substância branca, com necrose, cavitação e perda axônica proeminentes. Há uma desmielinização extensa, com grande perda de oligodendrócitos, infiltração proeminente de neutrófilos e eosinófilos e depósitos perivasculares em forma anular de IgM e IgG. Produtos do complemento são depositados nas lesões da NMO. As lesões mielopáticas na NMO são predominantemente centrais e não periféricas como na EM, com envolvimento preferencial da substância cinzenta na NMO e da substância branca na EM. A RM da medula espinal demonstra lesões de maior extensão longitudinal na NMO que aquelas observadas tipicamente na EM.

Os critérios radiológicos e laboratoriais específicos propostos para se diferenciar a NMO da EM incluem (1) lesões à RM da medula espinal estendendo-se contiguamente por três ou mais segmentos vertebrais (mielite transversa longitudinalmente extensa [MTLE]), (2) lesões à RM encefálicas não satisfazendo os critérios diagnósticos para EM e (3) título de anticorpos IgG-NMO para aquaporina-4 positivo. Dois desses três critérios são necessários para o diagnóstico da NMO. Na prática clínica, alguns pacientes apresentam inicialmente um quadro de MTLE ou de neurite óptica grave, não apresentando nem anticorpos IgG-NMO nem lesões encefálicas semelhantes às da EM. Alguns pacientes continuam a ter ataques recorrentes de MTLE ou de NO, com ou sem IgG-NMO positivo associado. Esses pacientes são considerados como apresentando *formas restritas de NMO ou são classificados como espectro de doença NMO*.

Em geral os pacientes que apresentam inicialmente uma neurite óptica aguda ou uma MTLE necessitam de cuidados urgentes. Os ataques são frequentemente tratados com glicocorticoides sistêmicos em altas doses. É popular atualmente o uso da metilprednisolona, 1 g ao dia por via intravenosa durante 7 a 10 dias, às vezes por mais tempo. Há uma carência de ensaios clínicos controlados e não se tem certeza se ocorrem benefícios duradouros. A plasmaférese e a imunoglobulina intravenosa como terapias adjuvantes têm seus defensores, mas também aqui a questão da ocorrência de benefícios significativos ainda está por ser esclarecida. A terapia profilática visando diminuir a frequência de recidivas naqueles em alto

risco (positivos para IgG-NMO ou com história de recorrências) foi tentada utilizando-se uma variedade de imunossupressores, incluindo azatioprina, metotrexato, mitoxantrone, ciclofosfamida, micofenolato mofetil e até mesmo regimes de reposição de células-tronco, entre outros. Seu número por si só é um argumento a favor de uma eficácia limitada, na melhor das hipóteses, para qualquer um deles. Nenhum deles é desprovido de riscos.

Por ser administrado com facilidade, rituximabe é uma terapia popular para NMO, sendo utilizado para suprimir cronicamente as células B. Esse anticorpo monoclonal dirigido à proteína CD20 expressa nas superfícies das células B, causa uma depleção potente das células B por vários meses. Ele é frequentemente administrado duas vezes por ano e é geralmente bem tolerado. Rituximabe pode ser mais eficaz que outros fármacos imunossupressivos na prevenção de recidivas da NMO. Entretanto, rituximabe pode não ser eficaz em todos os pacientes; recidivas por suspensão ocorrem ocasionalmente. A NMO é uma doença agressiva; por vezes nem mesmo os regimes mais intensos produzem resultados favoráveis. Ainda não foi estabelecida a segurança de rituximabe na NMO ou na EM por um período mais longo; o uso de rituximabe se associa por vezes à leucoencefalopatia multifocal progressiva (LMP), um transtorno geralmente fatal. Portanto, a terapia por rituximabe na NMO crônica precisa ser utilizada com cautela.

ACHADOS HISTOPATOLÓGICOS

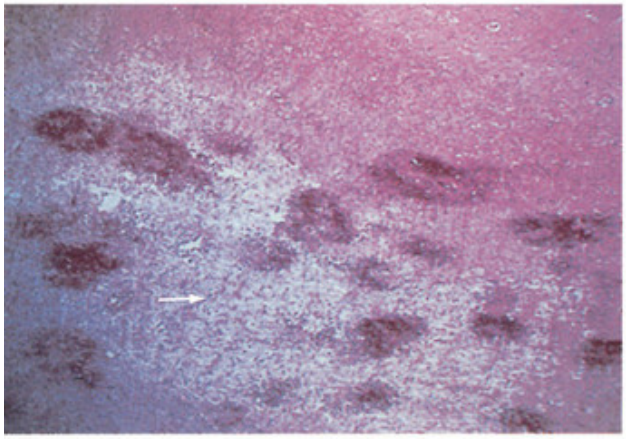

Substância branca do giro do cíngulo mostrando uma área de desmielinização periférica (azul resistente ao Luxol Holmes, × 100)

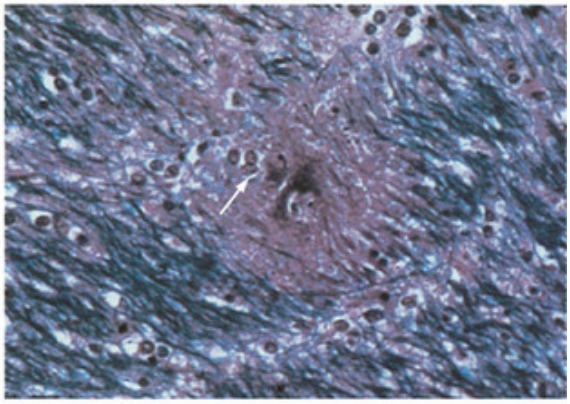

Substância branca encefálica com hemorragias profundas esparsas em áreas edemaciadas pálidas (corado por H & E, × 10)

Corte coronal dos hemisférios encefálicos no nível do corpo estriado, mostrando lesões hemorrágicas puntiformes na substância branca subcortical

FIGURA 10-16

Encefalomielite disseminada aguda (EMDA)

A encefalomielite disseminada aguda (EMDA) é uma doença desmielinizante aguda monofásica do sistema nervoso central (SNC) que se

segue a uma doença infecciosa ou a uma imunização, em geral em menos de 6 a 8 semanas. Embora descrita mais comumente em crianças após a infecção pelo sarampo, ela pode ocorrer após qualquer doença viral indeterminada. Muitos casos de EMDA ocorrem em crianças. A EMDA é vista na população adulta, porém em frequência menor. Como a esclerose múltipla (EM) pediátrica é rara, a ocorrência mais frequente da EMDA em crianças, em oposição aos adultos, sugere que a EMDA constitui uma entidade distinta.

A EMDA se manifesta abruptamente e evolui rapidamente. Cefaleia, convulsões e *delirium* são comuns ao início nos casos em crianças, porém em escala menor entre os adultos. O início é com frequência polissintomático, manifestando-se habitualmente por distúrbios motores, sensitivos, cerebelares e do tronco encefálico. Achados focais múltiplos coincidem com uma desmielinização generalizada à aquisição de imagens por ressonância magnética (RM). As recorrências são raras e, quando ocorrem, em geral após uma pequena demora. Em muitos casos essas recorrências ocorrem tipicamente após um esquema de tratamento inadequadamente abreviado, em que a melhora precoce ocasionou uma falsa sensação de segurança nos médicos.

A EMDA decorre de um ataque autoimune desencadeado por uma infecção ou pela imunização contra as proteínas da mielina do SNC. A EMDA, portanto, se assemelha muito à encefalomielite alérgica experimental (EAE) induzida em roedores por produtos da mielina do SNC. Na EMDA a substância branca e a substância cinzenta do encéfalo e da medula espinal demonstram caracteristicamente múltiplos focos de desmielinização aguda. Esses focos de desmielinização contêm células T e macrófagos. Muitas lesões de EMDA se desenvolvem em algumas semanas e são demonstrados de maneira melhor às imagens RM T1 ponderadas contrastadas e T2 ponderadas (Fig. 10-5). Os exames realizados logo após o início da doença demonstram que muitas lesões da EMDA apresentam intensificação pelo contraste, indicando um desenvolvimento simultâneo das lesões. A EMDA pode continuar a evoluir por várias semanas. Exames RM obtidos mais tardiamente na evolução da doença podem conter tanto lesões de início recente, que se intensificam, quanto lesões antigas de maior duração, que não mais se intensificam. Um diagnóstico de esclerose múltipla é mais provável quando houver evidências primárias de lesões

hipointensas T1 ponderadas às imagens T1 não contrastadas adquiridas às manifestações clínicas iniciais. Além disso, as lesões da EMDA são com frequência muito maiores (1 a 2 cm) do que as lesões típicas da EM e, embora lesões da substância branca predominem na EMDA, pode haver um envolvimento lesionar substancial da substância cinzenta do córtex, do tálamo, dos núcleos da base, do tronco encefálico e do cerebelo.

Em comparação à EM, os achados do LCR na EMDA pediátrica incluem uma alteração maior da barreira hematoencefálica, como a elevação da albumina liquórica em relação à do soro, menor positividade das bandas oligoclonais no LCR (10% *vs*. 83%) e, em alguns casos, uma pleocitose linfocitária moderadamente elevada no LCR (> 20 células/μL).

O prognóstico da EMDA em décadas anteriores era relativamente sombrio, com taxas de mortalidade de 50%, enquanto 50% dos sobreviventes apresentavam déficits neurológicos graves. Hoje o prognóstico é mais favorável nos casos em que a EMDA é tratada adequadamente com metilprednisolona intravenosa administrada sistemicamente por vários dias e seguida então por um período prolongado de redução gradativa de glicocorticoides orais por 6 a 8 semanas. Embora haja uma carência de estudos controlados, as recidivas parecem ocorrer mais raramente ao uso desse regime. O grau de remielinização durante a recuperação da EMDA é mais extenso que para os pacientes de EM e muitos pacientes se recuperam completamente.

Leucoencefalopatia hemorrágica aguda (LHA)

Descrita originalmente por Hurst em 1941, a LHA se caracteriza por uma evolução clínica fulminante e constitui o representante mais grave do espectro de doença da EMDA. Ela é também designada de maneira variável como leucoencefalopatia hemorrágica necrosante aguda ou síndrome de Weston-Hurst. Ela é uma doença monofásica e raramente se compara à EMDA. Em contraste com a propensão da EMDA a afetar crianças, a LHA ocorre predominantemente em adultos jovens, evidenciando-se em alguns dias a algumas semanas após uma infecção, geralmente respiratória, ou após uma imunização.

As manifestações clínicas iniciais incluem febre, cefaleia, confusão mental e fraqueza evoluindo rapidamente para o torpor e o coma. A morte pode ocorrer em alguns dias devido a edema e hemorragia encefálicos. Muitos pacientes não sobrevivem a essa doença; os sobreviventes apresentam déficits permanentes graves.

As características patológicas à tomografia computadorizada (TC) ou à RM incluem edema encefálico e efeito de massa tumoral, deslocamento dos tecidos e hemorragias francas ou petequiais. Quando disponível nos casos em que a pressão intracraniana não se encontra demasiado elevada, a análise do líquido cefalorraquiano (LCR) demonstra tipicamente proteínas elevadas, pleocitose polimorfonuclear, eritrócitos aumentados, nível normal de glicose e gamaglobulinas aumentadas. Na LHA são vistas frequentemente leucocitose periférica e uma elevação da velocidade de hemossedimentação (VHS).

A análise histopatológica demonstra lesões hemorrágicas da substância branca, infiltrados perivasculares de células polimorfonucleares, necrose, desmielinização e depósitos perivasculares de fibrina. A LHA requer um tratamento de urgência à base de metilprednisolona intravenosa em doses altas e o controle da pressão intracraniana elevada. A terapia concomitante por ciclofosfamida e plasmaférese pode levar a uma evolução final favorável.

RM

Gânglios da raiz dorsal na coluna lombar média, assimetricamente aumentados (esquerdo maior que o direito) e com intensificação de raízes nervosas; imagens T1 ponderadas axiais recuperadas com marcação por gradientes

Imagens por ressonância magnética: Medula espinal cervical, edema acentuado principalmente na substância cinzenta central; T2 ponderada sagital (eco de *spin* rápido) com supressão adiposa

Coluna vertebral média, intensificação pial da medula espinal anterior (após a administração de contraste) e intensificação e aumento de volume das raízes da cauda equina; T1 ponderada sagital (eco de *spin* rápido) com supressão adiposa

Biópsia encefálica

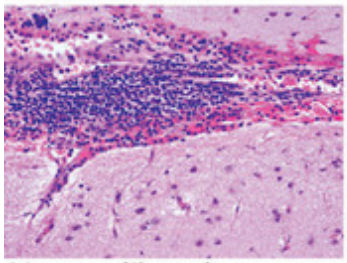

Córtex encefálico e leptomeninges demonstrando leptomeningite crônica moderada em associação a um vaso inflamado

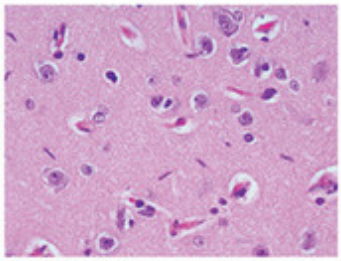

O córtex encefálico demonstrou uma proliferação microglial generalizada

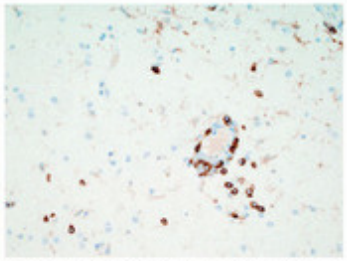

Córtex encefálico e pequenos vasos do parênquima demonstrando inúmeros linfócitos T marcados com CD3

Biópsia de nervos

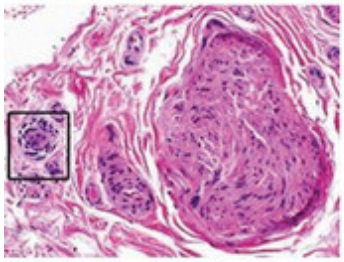

Todas as biópsias mostraram pequenas coleções de células inflamatórias circundando as camadas mais externas de pequenos vasos epineurais adjacentes a fascículos nervosos (ampliação da área em um quadro menor), corante hematoxilina e eosina

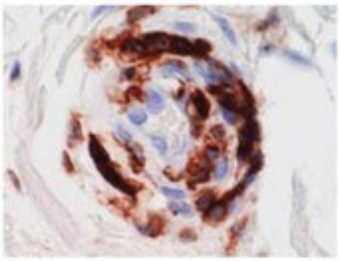

Antígeno leucocitário comum (CD45). A desmielinização segmentar com uma frequência baixa de degeneração axônica mostra ocasionais fibras nervosas em degeneração e evidências de remielinização (perfis finamente mielinizados). Corante azul de Turnbull



Preparações de fibras separadas demonstram a remielinização (fibra superior), degeneração axônica (ovoides de mielina, 2ª e 4ª fibras de cima para baixo) e desmielinização segmentar (segmento entre as setas na 3ª fibra)

FIGURA 10-17

Outras Síndromes Neuroimunológicas: Uma Superposição de Processos Primários e Paraneoplásicos

Há um reconhecimento cada vez maior do papel dos mecanismos imunológicos subjacentes a muitos transtornos neurológicos. A esclerose múltipla é claramente o principal modelo de um transtorno neuroimunológico do sistema nervoso central (SNC). A leucoencefalite hemorrágica aguda, a encefalomielite disseminada aguda, a neuromielite óptica e a síndrome do homem rígido são exemplos clássicos do SNC. Outros transtornos autoimunes, como a encefalopatia por *N*-metil-d-aspartato (NMDA), estão tendo um reconhecimento frequente. A síndrome de Guillain-Barré e a miastenia *gravis* são os mais proeminentes transtornos de unidades motoras periféricas mediados imunologicamente. A neuropatia motora multifocal (NMtM) é um exemplo periférico cada vez mais reconhecido e importante de uma síndrome mediada por mecanismos autoimunes. Isso contrasta com o prognóstico terrível das doenças do neurônio motor; seu reconhecimento, portanto, tem importância primordial para o paciente.

Um neurologista experiente que se defronte com um transtorno clínico incomum e aparentemente idiopático precisa estar sempre vigilante, perguntando se um problema diagnóstico difícil poderia ter também uma base neuroimunológica e a resposta clínica potencial eventual a uma terapia imunossupressiva. A condição recentemente definida associada à exposição ao encéfalo suíno é um exemplo de um transtorno neuroimunológico ocupacional, induzido pelo ambiente e não reconhecido anteriormente. Esse transtorno afetou 21 trabalhadores em duas indústrias de processamento de carne. Cada um dos pacientes teve exposição ao tecido encefálico aerossolizado por ocasião do abate dos porcos. Esse transtorno de desenvolvimento rápido ocasionou uma síndrome neurológica subaguda, que se caracterizou mais frequentemente por uma polirradiculoneuropatia dolorosa, predominantemente sensitiva, evoluindo em um período de apenas 4 semanas. Mais raramente houve o envolvimento do sistema nervoso central, produzindo uma meningoencefalite ou uma síndrome de mielite transversa.

Os estudos da condução nervosa localizaram as anormalidades aos segmentos nervosos mais proximais e mais distais. Testes sensitivos e autonômicos quantitativos demonstraram o envolvimento de grandes e pequenas fibras sensitivas, assim como uma disfunção autonômica afetando as fibras do suor. A aquisição de imagens por ressonância magnética confirmou proeminentes anormalidades das raízes nervosas e dos gânglios da raiz dorsal. As biópsias de nervos revelaram uma leve desmielinização, degeneração axônica e inflamação perivascular. As proteínas do líquido cefalorraquiano (LCR) estavam elevadas em muitos pacientes; em contraste, não havia uma pleocitose liquórica significativa, exceto naqueles indivíduos apresentando um envolvimento do sistema nervoso central.

Uma imunoglobulina G (IgG) neural reativa típica ocorreu no soro em todos os pacientes e no LCR na maioria deles. Além disso, uma IgG dos canais de potássio sensíveis à voltagem (VGKC) foi identificada em 79% dos pacientes e uma IgG específica da proteína mielínica básica em 75% deles. Quando foi identificada a provável exposição ocupacional facilitando o mecanismo neuroimunológico, o método de coleta do encéfalo foi abandonado e esse transtorno não ocorre mais. Entretanto, essa experiência serve como um importante termômetro para o neurologista atento considerando outras doenças misteriosas.

Por vezes os pacientes podem ter transtornos sistêmicos idiopáticos subjacentes em que uma deterioração neurológica súbita e avassaladora, com risco de vida potencial para o paciente, vem a ocorrer sem um mecanismo desencadeante óbvio. É preciso levar-se em consideração que fatores neuroimunológicos estão desempenhando um papel importante. Por vezes o tratamento empírico por metilprednisolona, imunoglobulina intravenosa (IGIV) e/ou plasmaférese (PFx) nesses contextos, mesmo que não sejam identificados anticorpos específicos, pode se mostrar ocasionalmente um salvador de vidas.

Um exemplo disso ocorreu com um colega que apresentou um escleromixedema, uma condição dermatológica crônica incomum. Em um período de 72 horas ele veio a apresentar fortes dores musculares esqueléticas envolvendo os membros e a musculatura do tronco, incluindo o abdome, em que havia uma dúvida inicial quanto a uma emergência cirúrgica. Enquanto isso estava sob investigação evidenciaram-se súbitas dificuldades respiratórias e cardiovasculares, seguidas por uma

encefalopatia aguda, com confusão mental levando ao coma. A terapia intensa por corticosteroides em altas doses e antibióticos não foi bem-sucedida. Ele se tornou moribundo e apresentou posturas de descerebração. A introdução emergencial da terapia por plasmaférese ocasionou melhoras notáveis; ele acabou por retornar à prática clínica.

Não conseguimos determinar com certeza o que causou a crise aguda nesse paciente; todavia, a resposta à imunoterapia apontou claramente um mecanismo autoimune. Precisa-se considerar sempre essa possibilidade em transtornos neurológicos agudos aparentemente indeterminados; por vezes um período de prova terapêutica da terapia imunossupressiva pode salvar vidas, ainda que não haja uma experiência "baseada em evidências" anterior.

Os transtornos autoimunes paraneoplásicos são discutidos nas quatro figuras subsequentes. Algumas síndromes reconhecidas inicialmente como tendo uma conotação paraneoplásica nem sempre ocorrem em associação a um câncer subjacente. A *síndrome miastênica de Lambert-Eaton* (SMLE) é um exemplo excelente; embora historicamente associada ao câncer de pequenas células do pulmão, ela é reconhecida atualmente como ocorrendo não apenas em adultos jovens que não vieram a evidenciar subsequentemente um câncer como também em crianças com idade de apenas 8 anos. O mecanismo imunológico desencadeante dessas variantes de SMLE ainda está por ser elucidado. Apesar disso, esses são pacientes eminentemente tratáveis. Seu reconhecimento, portanto, tem uma importância primordial.

FIGURA 10-18

Síndrome do Homem Rígido

Introdução

A síndrome do homem rígido (SHR) é um transtorno autoimune crônico que se manifesta geralmente na meia-idade, por espasmos dolorosos intermitentes e finalmente uma rigidez grave afetando predominantemente a musculatura paraespinal, abdominal e das pernas. As mulheres são mais comumente afetadas. O início é insidioso; um ruído alto ou uma surpresa repentina pode ocasionar espasmos musculares agudos, com uma extensão inadequada das pernas precipitando por vezes quedas súbitas.

As variantes da SHR incluem a síndrome do membro rígido, a encefalomielite progressiva com rigidez e mioclonias (EPRM) e um processo paraneoplásico associado ao câncer de mama. Ataxias idiopáticas da marcha acompanham por vezes a SHR. Houve um caso de SHR familiar, afetando o pai e uma de suas filhas, com a transferência transplacentária de anticorpos a uma neta.

Etiologia

A SHR autoimune primária clássica se associa tipicamente em raras ocasiões com autoanticorpos com o ácido glutâmico descarboxilase (GAD-65) e em raras ocasiões a uma variante paraneoplásica com anticorpos antianfifisina. Outros transtornos autoimunes comumente associados à autoimunidade à GAD-65 incluem o diabetes melito tipo 1, tireoidite, vitiligo e anemia perniciosa. O papel fisiopatológico exato do anticorpo ainda não foi esclarecido. Na SHR clássica o processo autoimune pode ser dirigido aos interneurônios inibitórios espinais produtores de ácido γ-aminobutírico (GABA). Os anticorpos a GAD do soro de pacientes portadores da SHR inibem a síntese de GAD e de GABA *in vitro*.

Manifestações clínicas

A *SHR generalizada clássica* se caracteriza por rigidez paraespinal, abdominal e das pernas, com a hiperlordose lombar como uma característica-chave. A rigidez das pernas dificulta o caminhar. Espasmos dolorosos superpostos vêm a ocorrer, precipitados por vezes por um ruído súbito, a ansiedade ou um contato físico. Os espasmos são ocasionalmente abruptos e vigorosos, ocasionando quedas repentinas e agorafobia, com medo de sofrer uma queda em público. Nos casos em que a musculatura

abdominal é afetada, a dor e a rigidez concomitantes podem imitar potencialmente um abdome agudo.

O exame neurológico é com frequência normal de início em pacientes que apresentam apenas espasmos intermitentes; entretanto, mais tardiamente na evolução da SHR generalizada à contração concomitante da musculatura paraespinal e abdominal é evidente, com hiperlordose lombar e rigidez dos membros inferiores. Alguns pacientes se tornam extremamente temerosos simplesmente até de se mover, porque isso pode precipitar espasmos fortes e dolorosos. Por vezes o toque do examinador no paciente causa um espasmo em opistótono generalizado, imitando o tétano. Os reflexos extensores musculares se mostram normais a vivos, associando-se ocasionalmente ao sinal de Babinski.

As variantes *apendiculares primárias da SHR* se manifestam focalmente em uma das pernas por rigidez e espasmos; o envolvimento axial não é tão proeminente. O envolvimento dos músculos abdominais e do tronco acaba por ocorrer se a SHR não for diagnosticada e tratada com presteza.

Os pacientes de SHR com *EPRM* apresentam *anticorpos a receptores para glicina (GlyR-abs)*. Uma das síndromes de SHR é *paraneoplásica*, apresentando manifestações variadas. Ela se associa frequentemente a *anticorpos antianfifisina*, tornando necessária a pesquisa de um câncer de mama subjacente; todavia, o câncer de pequenas células do pulmão, o câncer do colo intestinal e o linfoma também se associam a essa condição. *Outra variante idiopática*, presumida como sendo autoimune, não se associa a um autoanticorpos identificável e pode ser rapidamente progressiva, ocasionando incapacidade grave e morte.

Diagnóstico diferencial

Os pacientes portadores da SHR já tiveram anteriormente múltiplas consultas médicas sem um diagnóstico. Achados normais de exame ao início levam por vezes o médico que não suspeite da condição a rotular esses pacientes como histéricos ou somatomorfos, levando a avaliações psiquiátricas. Outras considerações diagnósticas incluem discos lombossacros, distonia, esclerose múltipla, acidentes vasculares encefálicos, artrite, mielopatias ou transtornos dos núcleos da base, doença de Lyme, poliomielite, mioclonias espinais, tumores e o envenenamento por

estricnina. Em condições agudas é preciso considerar-se o tétano, devido aos graves espasmos musculares com enrijecimento em tábua da parede abdominal. Os músculos maxilares poupados e a ausência de trismo e do riso sardônico na SHR afastam o tétano. Duas canalopatias acompanhadas de rigidez muscular, quais sejam a miotonia congênita e a síndrome de Isaac, são pouco prováveis; essas condições não são dolorosas.

A SHR é basicamente um diagnóstico clínico e algumas características devem ajudar a chamar a atenção do clínico para esse diagnóstico. Essas características incluem o endurecimento e a rigidez dolorosos dos músculos, predominantemente axiais, porém ocasionalmente de membros individuais; a hiperlordose lombar acentuada; os espasmos musculares superpostos; e a avaliação normal do tronco encefálico, do sistema extrapiramidal e do neurônio motor inferior.

Títulos séricos marcadamente elevados de autoanticorpos a GAD-65 apoiam esse diagnóstico. Na SHR clássica de 60% a 90% dos pacientes têm títulos séricos muito altos de anticorpos a GAD-65, geralmente acima de 20 nmol/L. níveis mais baixos de anticorpos a GAD-65 podem ocorrer no diabetes melito tipo I. Anticorpos elevados a anfifisina sugerem cânceres ocultos, geralmente de mama. A EPRM se associa a títulos elevados de anticorpos anti-GliR.

Embora a eletromiografia (EMG) se mostre com frequência normal ao início da evolução da SHR, isso não deve dissuadir o clínico de obter estudos de anticorpos em um contexto clínico apropriado. A EMG acaba por revelar uma característica descarga concomitante e contínua de potenciais da unidade motora em músculos agonistas e antagonistas.

Tratamento

O diazepam constitui a terapia sintomática de primeira linha. Os benzodiazepínicos são agonistas dos receptores para $GABA_A$, inibindo a descarga excessiva das unidades motoras e, portanto, as contrações musculares dolorosas. Baclofen, um agonista dos receptores para $GABA_B$, também se mostra eficaz. A imunoterapia requer corticosteroides em altas doses (p. ex., prednisona 1 mg/kg/dia ou a dose intravenosa equivalente).

Outras opções são a imunoglobulina intravenosa (IGIV), a plasmaférese e a azatioprina.

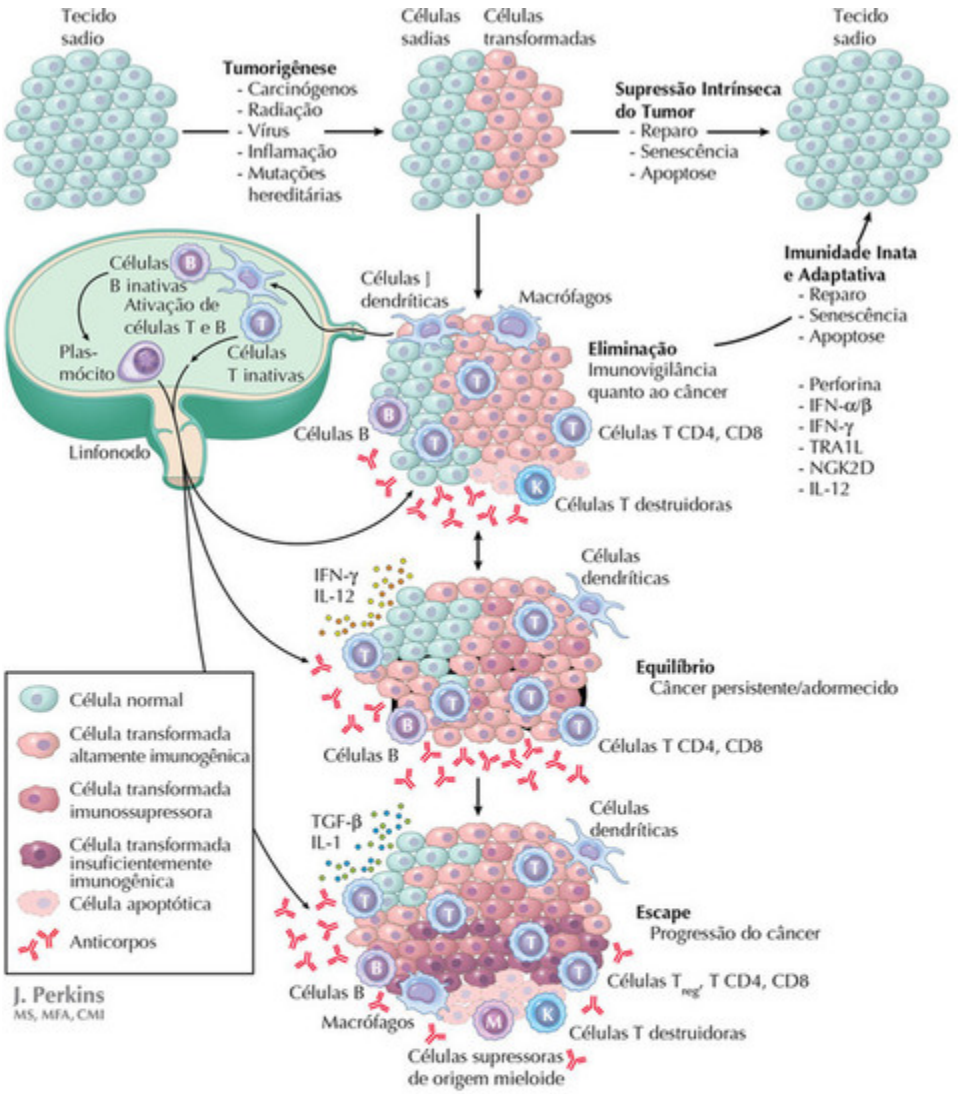

Efetores Imunes
- Macrófagos
- Células T CD8
- Células T CD4
- T_{reg}
- Células T destruidoras
- Células B
- Anticorpos
- Citocinas

+

Desregulação Imune
- Th17/IL-17, IL-22
- B10/IL-10
- T_{reg} CD4 CD25 FoxP3
- STAT4 vs. STAT6
- Variação genética/ epigenética
- CTLA4
- PD1/B7-H1 (PD-L1)

→

Lesão do Sistema Nervoso Mediada Imunologicamente:
- Mecanismos de acesso de efetores imunes a alvos específicos no sistema nervoso, em sua maior parte não conhecidos
- Especificidade dos alvos do sistema nervoso possivelmente relacionada com o mimetismo molecular entre antígenos do sistema nervoso e antígenos tumorais processados através de células apresentadoras de antígenos
- Múltiplos níveis do sistema nervoso podem ser afetados simultaneamente ou em momentos diferentes
- Múltiplos autoanticorpos marcadores se manifestam simultaneamente
- Em alguns casos ela pode se associar a um prognóstico melhor do tumor
- Em alguns casos os autoanticorpos podem estar diretamente envolvidos na patogênese; prognóstico melhor para a imunoterapia
- Lesão tecidual não mediada imunologicamente por anticorpos possivelmente irreversíveis; identificação e intervenção precoces criticamente importantes

FIGURA 10-19

Transtornos Paraneoplásicos Imunologicamente Mediados

Os transtornos paraneoplásicos (TPN) são condições associadas a um câncer que não podem ser explicadas pela invasão direta dos tecidos pelo tumor ou pelas consequências de seu tratamento. Muitos transtornos neurológicos paraneoplásicos refletem uma autoimunidade específica do sistema nervoso. Tipicamente essas síndromes de início subagudo e de evolução rápida precedem o reconhecimento inicial do tumor ou sua recorrência. Alguns pacientes portadores de TPN apresentam inicialmente síndromes típicas; outros vêm a apresentar quadros clínicos complexos, com envolvimento simultâneo do sistema nervoso central e do periférico.

A doença neurológica paraneoplásica (TPN) imunologicamente mediada ocorre em consequência da resposta imune do organismo a uma neoplasia. Esta é uma interação complexa, que evolui durante o desenvolvimento do tumor, variando com o tipo do tumor, os órgãos envolvidos e o indivíduo em si. A autoimunidade, ou a lesão imunologicamente mediada de órgãos específicos, é uma consequência da perda da tolerância imune. Em combinação à desregulação dos pontos normais de ativação imune, variando por órgão ou sistema e de acordo com alguns fatores intrínsecos do indivíduo, as respostas imunes primárias ativas proporcionam o contexto para lesões específicas de base imunológica.

A detecção de autoanticorpos proporciona marcadores importantes para a identificação de diversos TPN. No contexto do câncer, eles são consequências de respostas imunes específicas ao tumor ou marcadores menos específicos da autoimunidade, subsequentemente à desregulação dos pontos de controle imunológico. Está tendo um reconhecimento crescente um espectro em evolução de autoanticorpos TPN, associados a um amplo espectro de transtornos do sistema nervoso. Sua presença, portanto, serve principalmente como um fator de predição de uma neoplasia subjacente e não de uma síndrome neurológica específica.

Esses autoanticorpos de TPN, disponíveis para a medida clínica, constituem muito provavelmente um subgrupo daqueles gerados pela resposta imune do organismo à neoplasia. Em relação à autoimunidade neurológica associada, os anticorpos podem ou não constituir mediadores

efetivos da lesão tecidual. Nos casos em que são os mediadores da doença neurológica, esses anticorpos afortunadamente não apenas servem como marcadores específicos para esse transtorno como podem se tornar alvos terapêuticos. Infelizmente os autoanticorpos com frequência não são nem necessários nem suficientes para expressar a lesão neurológica. Tipicamente as lesões neurológicas decorrem de expressões complexas de elementos celulares ativados, citocinas e anticorpos, em combinação a padrões específicos de desregulação imune e de perda da tolerância.

Essa resposta imune, que ocorre durante todo o ciclo vital da neoplasia, pode ser concebida como uma imunoedição (Schreiber, 2011). Uma neoplasia ocorre provavelmente devido a um complexo conjunto de variações da linha germinativa, mutações genéticas de tecidos específicos e interações ambientais, acarretando um processo de transformação tecidual. A senescência, a apoptose e elementos de resposta imune inata e adaptativa podem se combinar para restaurar esse tecido à saúde, acabando finalmente por eliminar a neoplasia. Em outros casos a transformação neoplásica continua a evoluir, potencializando processos intrinsecamente imunogênicos e uma variedade de elementos da resposta imune que podem ter êxito na eliminação ou na supressão da neoplasia.

Clinicamente essas neoplasias podem não ser detectáveis, ser ocultas ou ser detectáveis, porém em um estágio de doença inicial limitada não causar sintomas teciduais específicos ou apenas sintomas muito limitados. Portanto, algumas neoplasias existem em um equilíbrio indefinido com uma resposta imune, deixando de evoluir sem qualquer esforço clínico (cirurgia, radioterapia, quimioterapia) para suprimi-las ou removê-las. Infelizmente uma neoplasia se mantém frequentemente em uma trajetória de mutação e modificação genética e epigenética. Depois que se torna menos imunogênica, modificando sua relação para com o microambiente tecidual, ela acaba por sofrer uma imunossupressão local. Se escapar do controle imune, o tumor pode então evoluir.

Quando uma neoplasia evolui da eliminação potencial para um imunoequilíbrio e vem finalmente a escapar, são ativadas as respostas imunes a antígenos específicos do tumor. Esses antígenos constituem componentes específicos da superfície celular do tumor ou componentes intracelulares expostos ao ambiente local após a ocorrência da apoptose em sua evolução natural. Macrófagos teciduais locais processam esses

antígenos, apresentando-os a células T citotóxicas ou a células dendríticas teciduais migrando para linfonodos regionais, ativando assim linfócitos T e B. O padrão de ativação imune em relação a células Th1, Th2, Th17 e células T reguladoras (Treg), controlado pelo meio de citocinas, dita os efeitos da resposta imune.

A expressão autoimune nesse contexto de imunoedição do câncer é regulada adicionalmente por múltiplos pontos de controle imune. Sem se limitar a isso, esses pontos incluem o estado das Treg regionais e sistêmicas, os mediadores das células Th17, as células B reguladoras (B10 através da interleucina-10 [IL-10]), a ativação relativa de fatores de transcrição STAT4 *versus* STAT6, a variação genética e epigenética regulando a resposta imune e a produção de tolerância num dado indivíduo, o estado de importantes reguladores negativos da ativação mune, como o antígeno de linfócitos T citotóxicos 4 (CTLA-4) e de morte celular programada 1 (PD-1) e seu ligando B7-H1 (ou PD-L1). O bloqueio de CTLA-4, por exemplo, leva ao desenvolvimento da autoimunidade em diversos órgãos e sistemas. A expressão da autoimunidade no sistema nervoso está igualmente relacionada com vários outros fatores, incluindo a regulação do acesso efetor imune através da barreira hematoencefálica ou da barreira hematonervosa periférica, assim como a mecanismos de apresentação de antígenos no sistema nervoso.

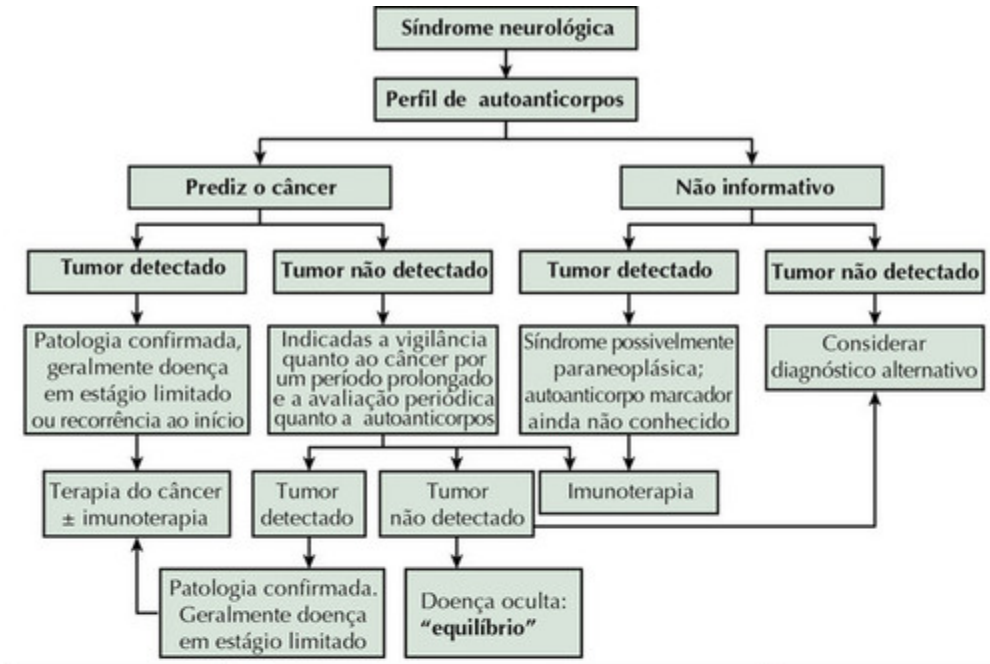

Anticorpo	Neoplasia Prognosticada pela Soropositividade	Neoplasia Encontrada (%)
ANNA-1 (anti- Hu)	CPCP, neuroblastoma, timoma	>81
ANNA-2 (anti-Ri)	Carcinoma de pulmão ou de mama	86
ANNA-3	Carcinoma de pulmão ou das vias respiratórias superiores	90
AGNA-1	CPCP	>90
Zic 4	CPCP	92
PCA-1 (anti-Yo)	Carcinoma de ovário, da tuba uterina, endometrial, de mama	90
PCA-2	CPCP	80
PCA-Tr	Linfoma de Hodgkin	90
Anfifisina	Carcinoma de mama ou de pulmão	>80
IgG de CRMP-5	CPCP, timoma, carcinoma da tireoide>	80
Estriado	Tumores tímicos, carcinoma	incerta
VGKC, N	Carcinoma de pulmão, mama ou ovário	65
VGKC P/Q	CPCP, ovário, mama	50
ACIR ganglionar	Timoma, adenocarcinoma	90
ACIR muscular	Timoma, carcinoma	*
VGKC	Timoma, carcinoma	30
NMDAR	Teratoma	59 (em mulheres)

ACIR, Receptor para acetilcolina; *ANNA-1*, anticorpo antinuclear neuronal tipo 1; *ANNA-2*, anticorpo antinuclear neuronal tipo 2; *ANNA-3*, anticorpo antinuclear neuronal tipo 1; *AGNA-1*, anticorpo antinuclear neuronal glial tipo 1; *CRMP-5*, proteína mediadora da resposta à colapsina; *IgG*, imunoglobulina G; *NMDAR*, receptor para N-metil-D-aspartato; *PCA-1*, anticorpo a células de Purkinje tipo 1; *PCA-2*, anticorpo a células de Purkinje, tipo 2; *PCA-Tr*, anticorpo a células de Purkinje, tipo Tr; *CPCP*, câncer de pequenas células do pulmão; *VGKC*, canal de potássio sensível à voltagem; *ZIC4*, proteína de dedos de zinco 4. *Pode ser de até 30%; varia de acordo com a idade, o sexo e a presença de anticorpos preexistentes.

FIGURA 10-20

A autoimunidade neurológica paraneoplásica ocorre no contexto de uma resposta imune em evolução a uma neoplasia em desenvolvimento, é

expressa por uma variedade complexa de efetores imunes e depende do estado de inúmeros reguladores da ativação imune e de lesões. Por conseguinte, esses transtornos têm atributos específicos, dos quais não é o menor sua frequente associação a um painel identificável de autoanticorpos, predizendo potencialmente a presença de um câncer específico em um estágio limitado e servindo possivelmente como um alvo terapêutico.

A evolução de nosso conhecimento da autoimunidade paraneoplásica começou por descrições de síndromes específicas associadas a cânceres específicos e a identificação subsequente de autoanticorpos individuais. O *autoanticorpo antinuclear neuronal tipo 1* (ANNA-1), também designado como *anti-Hu*, foi relatado inicialmente em pacientes apresentando *neuronopatias sensitivas* relacionadas com o câncer de pequenas células do pulmão (CPCP). O *autoanticorpo ao citoplasma de células de Purkinje tipo 1* (PCA-1), também designado como *anti-Yo*, foi reconhecido pela primeira vez em uma mulher apresentando ataxia cerebelar e um *carcinoma ovariano*. O *ANNA-2* (também designado como anti-Ri) foi relatado inicialmente em mulheres apresentando *opsoclonias/mioclonias* relacionadas com o *carcinoma de mama*. O *anticorpo antianfifisina* foi relatado pela primeira vez em mulheres apresentando a *síndrome do "homem rígido"* em relação a um *carcinoma de mama*.

Em contraste, muitos autoanticorpos paraneoplásicos se associam a um quadro clínico inicial neurológico multifocal variável, envolvendo múltiplos níveis do neuroeixo em muitos pacientes. Além disso, os padrões de envolvimento variam significativamente de um paciente a outro apesar da presença do mesmo autoanticorpo ou do mesmo perfil de autoanticorpos. Ao se tabular os padrões de disfunção do sistema nervoso por autoanticorpos associados relatados, torna-se evidente que, embora determinados anticorpos se associem a quadros clínicos iniciais sindrômicos específicos, esses quadros clínicos não se associam de forma específica ao autoanticorpo e nem a expressão de autoanticorpos se associa especificamente ao nível de acometimento do sistema nervoso. Entretanto, ao se tabular autoanticorpos específicos pelo valor preditivo na identificação de neoplasias subjacentes, o anticorpo ou o padrão de anticorpos prediz basicamente o câncer e não transtornos neurológicos específicos. Torna-se mais fácil compreender a complexidade e a heterogeneidade da autoimunidade neurológica em pacientes determinados

apresentando condições malignas específicas quando se sabe que a resposta imune a um tumor é muito complexa e que a expressão da autoimunidade está relacionada com a desregulação da função imune em um número qualquer de pontos de controle em potencial.

Os cânceres associados a transtornos neurológicos paraneoplásicos são com grande frequência clinicamente assintomáticos e por si sós indefinidos, até que o aparecimento da síndrome clínica específica dita uma avaliação para essa condição e essa avaliação pode nem sempre levar inicialmente a um diagnóstico. Por vezes o câncer permanece não identificado meses a anos após o aparecimento da síndrome neurológica paraneoplásica. Um paradigma diagnóstico levando a um diagnóstico potencialmente específico vem a emergir ao se considerar conjuntamente a concepção atual da fisiopatologia da autoimunidade relacionada com o câncer, o reconhecimento dos autoanticorpos como marcadores de uma complexa resposta imunizante em evolução e o fato de se saber que esses anticorpos são marcadores da resposta imune a um câncer específico e não de uma síndrome neurológica específica. O transtorno neurológico específico leva a uma avaliação que inclui um meio para se localizar a doença e se afastar outras doenças que tenham manifestações clínicas iniciais semelhantes. A suspeita da autoimunidade neurológica leva ao teste de um painel de autoanticorpos paraneoplásicos conhecidos e à pesquisa de um câncer subjacente apropriado à idade, ao sexo e a fatores de risco do paciente como o uso excessivo de tabaco. Alguns anticorpos indicam investigações quanto a cânceres específicos ou, quando não revelam nada digno de nota após uma pesquisa apropriadamente exaustiva, uma necessidade de vigilância por um período mais longo. A necessidade da imunoterapia é ditada pela gravidade do transtorno neurológico subjacente, pelos planos para o tratamento do tumor primário e pela experiência anterior com a resposta a abordagens imunoterapêuticas específicas a condições conhecidas. Há sempre o risco intrínseco e paradoxal de que iniciar-se a terapia imunomoduladora pode suprimir a capacidade corporal de combater o câncer, possibilitando que ele apareça mais cedo do que poderia acontecer e bloqueando essa intervenção terapêutica.

Sistema Nervoso Central: Paraneoplásica

Encefalite por NMDA, mulher jovem com teratoma ovariano

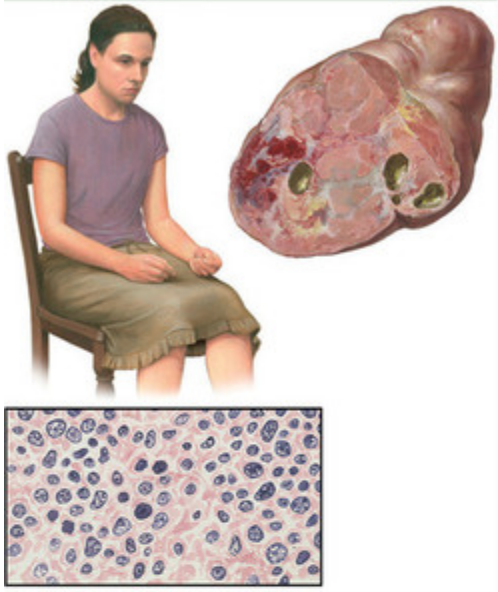

Homem atáxico com câncer de pequenas células do pulmão

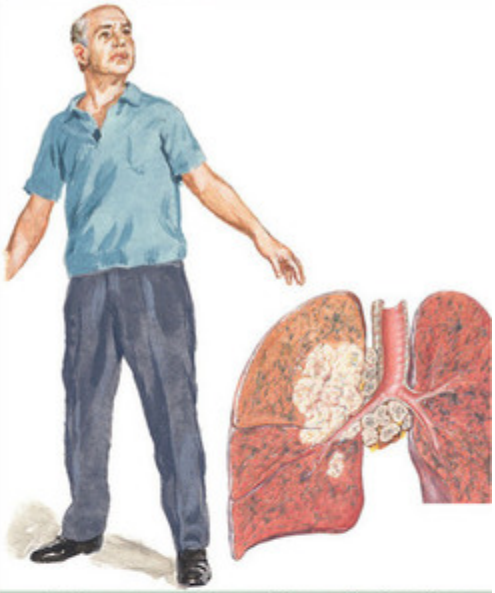

Encefalite límbica associada a um câncer de pequenas células do pulmão

Confusão mental aguda

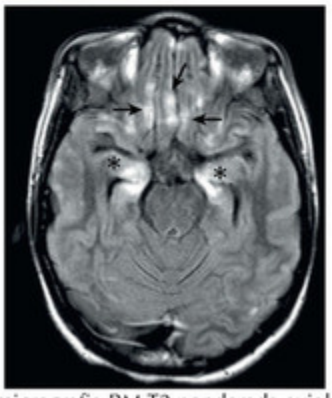

Fotomicrografia RM T2 ponderada axial com atenuação líquida e recuperação da inversão (FLAIR) mostrando lesões bilaterais no hipocampo (*asteriscos*) e lesões no córtex orbitofrontal (*setas*) vistas na encefalite límbica

Mulher com rigidez medular espinal e câncer de mama

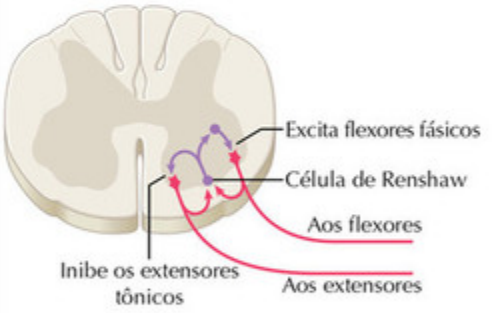

J. Perkins
MS, MFA

FIGURA 10-21

Neuroimunologia: Síndromes Paraneoplásicas e Outras Síndromes Autoimunes

Córtex encefálico e sistema límbico

A *encefalite por NMDAR* (receptores para *N*-metil-d-aspartato) se caracteriza por manifestações clínicas iniciais psiquiátricas ou neuropsiquiátricas fora do comum, com frequência associadas a convulsões, evoluindo em algumas semanas para o rebaixamento da consciência, ocorrendo em associação a anticorpos à subunidade NR1 do *receptor para NMDA*. Os pacientes são com frequência do sexo feminino, predominantemente adultos jovens e crianças. Períodos de acinesia catatoniforme se alternam a agitação, respostas paradoxais a estímulos, ecolalia, discinesias (especialmente orofaciais) e instabilidade autonômica. É comum a hipoventilação central, tornando necessário um suporte ventilatório prolongado. Em quase 60% dos casos há um teratoma, especialmente ovariano, incluindo a reatividade do tecido nervoso ao soro do paciente e anticorpos NMDA. O diagnóstico e a imunoterapia podem ocasionar melhoras drásticas.

A *encefalite límbica* se caracteriza por alterações cognitivas, convulsões e anormalidades de comportamento e pode ocorrer como uma condição autoimune primária ou paraneoplásica. A neoplasia mais comumente associada é o câncer de pequenas células do pulmão (CPCP). Múltiplos autoanticorpos marcadores se associam a essa síndrome; o perfil específico de autoanticorpos séricos pode predizer o risco de um câncer específico. Outros níveis do neuroeixo são frequentemente envolvidos em associação a alguns autoanticorpos marcadores paraneoplásicos, como, por exemplo, Ma2, autoanticorpo antionuclear neuronal tipo 1 (ANNA-1), anticorpo antinuclear neuronal glial 1 (AGNA-1), o que não ocorre na mesma escala com outros anticorpos (canais de cálcio sensíveis à voltagem [VGKC], LG11). O envolvimento autoimune paraneoplásico isolado do córtex encefálico é raro; os autoanticorpos marcadores atuais são encontrados em uma frequência baixa. Já foram relatados casos de encefalite cortical em associação a anticorpos ao receptor para acetilcolina (AClR), e/ou ao

VGKC, à proteína mediadora da resposta à colapsina 5 (CRMP-5) ou à ácido glutâmico descarboxilase (GAD-65) e timoma.

Diencéfalo

Uma *disfunção hipotalâmica* com sonolência excessiva e algumas características da cataplexia ocorrem em pacientes apresentando autoanticorpos Ma2. Os níveis de hipocretina no líquido cefalorraquiano (LCR) se mostram baixos ou não detectáveis. Características de envolvimento diencefálico também são bastante proeminentes na encefalite por NMDA.

Núcleos da base e sistema extrapiramidal

A *coreia paraneoplásica* ocorre com grande frequência no CPCP em associação a um anticorpo a *CRMP*-5. Transtornos de movimento variáveis ocorrem em associação a *anticorpos a NMDA*. A *discinesia orofacial* pode ocorrer no câncer de pulmão e em associação a *anticorpos ANNA-2*. O mais frequente dos raros transtornos de movimento paraneoplásicos é a *mioclonia*, incluindo a *opsoclonia*. Ela ocorre em várias neoplasias diferentes, incluindo o neuroblastoma da infância; o transtorno carece de marcadores sorológicos sindrômicos específicos. A localização anatômica é difícil; ela se origina potencialmente do tronco encefálico ou da medula espinal, tal como na *rigidez*, que se manifesta por distonia e por fenômenos de “pessoa rígida.”

Cerebelo

A ataxia cerebelar subaguda é a manifestação mais comum em pacientes soropositivos para *autoanticorpos ao citoplasma de células de Purkinje tipo 1* (PCA-1) ou PCA-Tr. Isso pode ocorrer com outros anticorpos marcadores, incluindo o anticorpo a canais de cálcio sensíveis à voltagem do tipo P/Q e o anticorpo AGNA-1. No caso dos anticorpos PCA-Tr, o diagnóstico de um linfoma de Hodgkin precede frequentemente a síndrome cerebelar. Em outros casos o perfil de anticorpos dirige a pesquisa do câncer. O anticorpo PCA-1 é fortemente sugestivo de uma origem ginecológica, especialmente

um câncer ovariano oculto; o anticorpo AGNA-1 prediz fortemente o CPCP.

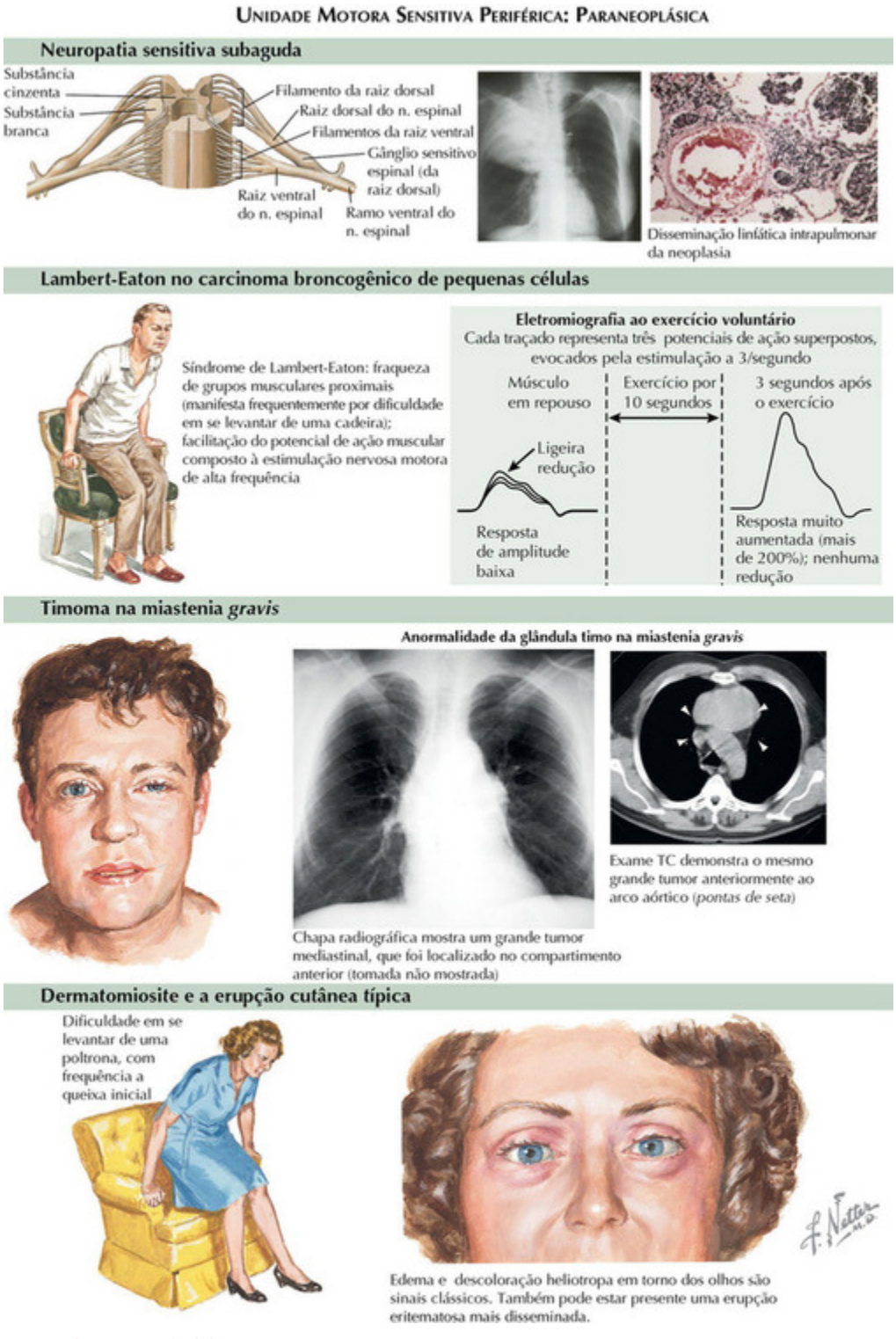

FIGURA 10-22

Tronco encefálico

Um tremor de início subagudo, rigidez, opsoclonias, mioclonias, oftalmoplegia, náuseas, vômitos, vertigens, nistagmo, ataxia ou paralisia bulbar podem indicar uma inflamação do tronco encefálico. A *encefalite do tronco encefálico* é frequente em associação a anticorpos ANNA-2 ou Ma2, porém em menor grau na presença de outros autoanticorpos paraneoplásicos e cânceres associados.

Nervos cranianos

Um quadro de neurite óptica associada a perda de visão, retinite e inflamação do vítreo é sindrômico em relação à IgG a CRMP-5 e ao CPCP. Embora a *retinopatia autoimune* não apresente infiltrados inflamatórios, a perda visual pode ser grave. Ela pode ser paraneoplásica, associada predominantemente ao CPCP ou ao melanoma, ou idiopática. Já foram identificados anticorpos a *recoverina* e a outras proteínas da retina; todavia, a fisiopatologia da perda visual não foi suficientemente esclarecida.

Múltiplas neuropatias cranianas, incluindo perda auditiva, ocorrem em um contexto paraneoplásico. A associação mais frequente é com a IgG a CRMP-5 e o CPCP. É difícil diferenciar-se uma patologia de nervos cranianos de uma patologia do tronco encefálico.

Medula espinal

Uma *mielopatia de início subagudo* se associa a vários cânceres e autoanticorpos de cânceres específicos diferentes. Clinicamente ela é tipicamente simétrica, com alterações longitudinalmente extensas dos tratos longos ou específicas da substância cinzenta à aquisição de imagens por ressonância magnética (RM). O envolvimento motor pode ser grave, especialmente no caso da variante necrosante apresentando um nível espinal.

A *síndrome do "homem rígido" (SHR)*, síndrome de Moersch-Woltman, evidencia tipicamente um enrijecimento ou endurecimento muscular doloroso grave progressivo, afetando de maneira proeminente a musculatura paraespinal e/ou os músculos das pernas, por vezes unilateralmente. Níveis séricos elevados de *anticorpos a GAD-65* (geralmente >> > > 20 nmol/L) auxiliam no diagnóstico da SHR não

paraneoplásica. Ironicamente, a SHR raramente ocorre em associação ao timoma, em contraste com a miastenia *gravis*. Títulos mais baixos de GAD-65 podem ser vistos na tireoidite de Hashimoto, na anemia perniciosa e no diabetes tipo 1.

O *anticorpo antianfifisina* é um marcador da síndrome da pessoa rígida (SPR) paraneoplásica associada ao câncer de mama ou de pulmão. Síndromes da pessoa rígida não paraneoplásicas atípicas, especialmente a encefalomielite progressiva com rigidez e mioclonias (EPRM), ocorrem em associação a anticorpos a receptores para *glicina* (GliR). É difícil distinguir-se as variantes de SPR de outras síndromes de hiperexcitabilidade neuromuscular, rigidez ou distonia. Os testes eletrofisiológicos podem ser úteis. O envolvimento concomitante de múltiplos níveis do neuroeixo e perfis de autoanticorpos específicos, ou seja, a anfifisina, ajudam a identificar os pacientes com SHR paraneoplásica.

Síndromes do neurônio motor ou de nervos motores

Essas síndromes são raras em contextos paraneoplásicos. O envolvimento concomitante de regiões não motoras do neuroeixo e perfis de autoanticorpos específicos distinguem essas *neuronopatias motoras* da esclerose lateral amiotrófica (ELA). Todavia, a ELA ocorre ocasionalmente coincidindo com neoplasias; não é possível se discernir qualquer relação fisiopatológica entre as duas condições. A evolução clínica é inexoravelmente progressiva, independentemente do prognóstico da neoplasia.

Em contraste, as síndromes paraneoplásicas de *nervos motores* podem ter sua evolução retardada ou remitir ao tratamento da neoplasia subjacente. É importante distinguir-se as síndromes neuropáticas inflamatórias desmielinizantes, como, por exemplo, a neuropatia motora multifocal com bloqueio da condução, porque elas respondem à imunoterapia, especialmente a imunoglobulina intravenosa (IGIV).

Mononeuropatias, plexopatias, polirradiculopatias e neuropatias de pequenas fibras ocorrem isoladamente ou com manifestações clínicas iniciais multifocais em associação ao câncer. A autoimunidade

paraneoplásica raramente explica essas síndromes; é importante que o clínico procure condições, tais como doenças metastáticas, efeitos da radioterapia, deformidades anatômicas e transtornos metabólicos tóxicos relacionados com medicações, que respondem mais tipicamente aos tratamentos.

Neuropatias sensitivas

Uma *neuronopatia sensitiva subaguda* afetando os gânglios da raiz dorsal e os gânglios autonômicos é um protótipo de manifestação neurológica do CPCP com autoimunidade por ANNA-1. Ela se distingue clinicamente por afetar a face, o tronco e os membros, em contraste com a *neuropatia periférica (NP)* sensitiva clássica, predominantemente distal. Déficits sensitivos proprioceptivos de grandes fibras associados predispõem à ataxia sensitiva. A eletromiografia (EMG) demonstra que *os potenciais de ação em nervos sensitivos periféricos (PANS) estão ausentes*.

A *neuropatia sensitiva*, distinta de neuronopatia, é um acompanhamento paraneoplásico doloroso e comum. O envolvimento motor concomitante varia. Ocorrem múltiplos autoanticorpos, relacionados basicamente com o câncer. Muitos cânceres são tratados por quimioterapia neurotóxica periférica. Além disso, os pacientes com neuropatia evidenciam com frequência insuficiência de múltiplos órgãos, tornando problemático determinar-se a etiologia. A EMG demonstra PANS de amplitude baixa.

O mieloma e a macroglobulinemia de Waldenström se associam a imunoglobulinas monoclonais. Essas condições apresentam manifestações neuropáticas periféricas iniciais variáveis, por vezes graves, com características desmielinizantes distintas.

Sistema nervoso autônomo

A neuropatia ou ganglionopatia autonômica ocorre habitualmente como um transtorno multifocal associado ao câncer, apresentando por vezes múltiplos autoanticorpos marcadores. Hipotensão ortostática, anidrose, boca seca, disfunção erétil, alteração da resposta pupilar à luz, frequência cardíaca fixa e disfunção gastrointestinal estão variavelmente presentes. Sintomas atribuídos ao câncer, incluindo caquexia, anorexia, saciedade precoce, dores

abdominais e vômitos pós-prandiais, podem estar relacionados com uma gastroparesia ou a uma constipação intestinal grave.

As disautonomias autoimunes não paraneoplásicas primárias, associadas a títulos elevados de anticorpos ao AClR neuronal, são com frequência graves e incapacitantes.

Junção neuromuscular

A *síndrome miastênica de Lambert-Eaton (SMLE)* é um transtorno da transmissão neuromuscular colinérgica periférica pré-sináptica que causa classicamente fraqueza proximal dos membros e por vezes disfunção dos músculos bulbares e extraoculares. Tipicamente a fraqueza melhora em segundos da ativação muscular voluntária; os sintomas superam com frequência os achados do exame físico. As características eletromiográficas e a soropositividade a autoanticorpos aos canais de cálcio (Ca^{2+}) neuronais distinguem a SMLE pré-sináptica da miastenia *gravis* pós-sináptica. O *anticorpo ao canal de* Ca^{2+} *do tipo P/Q* é especificamente patogênico, mediando uma perda de canais da superfície pré-sináptica que distingue a SMLE de muitos transtornos paraneoplásicos em que anticorpos neuronais, nucleares gliais ou citoplasmáticos são marcadores sorológicos, porém não são claramente patogênicos.

O CPCP ocorre em 60% dos pacientes portadores da SMLE. A SMLE afeta clinicamente de 1% a 2% dos pacientes portadores de CPCP, ainda que seja mais alta a frequência do *anticorpo a canais de* Ca^{2+} *do tipo P/Q*. Outros anticorpos, especialmente *anticorpos a canais de cálcio do tipo N*, coexistem frequentemente. É característica uma disautonomia limitada. Uma disautonomia profunda, especialmente quando a motilidade gastrointestinal está alterada, indica habitualmente um mecanismo paraneoplásico imunologicamente mediado concomitante adicional, frequentemente associado a anticorpos ANNA-1, a anfifisina ou do tipo IgG de CRMP-5.

A *miastenia gravis (MG)* é um transtorno pós-sináptico da transmissão neuromuscular colinérgica periférica. São características a ptose fatigável, a diplopia e a fraqueza de músculos bulbares/dos membros. Anticorpos dirigidos ao domínio do AClR de músculos extraoculares são patogênicos na MG. Um timoma ocorre em 10% a 15% dos casos. Aqui são por vezes

também identificados anticorpos modulando (internalizando) o AClR, assim como anticorpos dirigidos a músculos estriados, a GAD-65, a VGKC, a CRMP-5 e ao AClR neuronal. A MG raramente ocorre em associação a outras neoplasias.

Transtornos de hiperexcitabilidade neuromuscular, incluindo a *neuromiotonia ou síndrome de câimbras-fasciculações*, ocorrem frequentemente como transtornos autoimunes idiopáticos adquiridos e, em raras ocasiões, paraneoplásicos. São identificados frequentemente anticorpos a VGKC ou à proteína associada à contactina 2 (CASPR2).

Músculos

O câncer coexiste em 15% dos pacientes apresentando dermatomiosite, mais raramente na polimiosite. Ele pode geralmente ser identificado por ocasião do diagnóstico da miopatia. Os sinais e sintomas são indistinguíveis nas formas paraneoplásicas e não paraneoplásicas, embora lesões de necrose cutânea, início rápido e idade mais avançada constituam indicações quanto à dermatomiosite paraneoplásica; não foram identificados autoanticorpos marcadores.

A *miopatia necrosante aguda* se associa em raras ocasiões a vários cânceres. É importante reconhecer-se a associação coincidente ao uso de estatinas. Não há autoanticorpos marcadores nas variedades paraneoplásicas, mas anticorpos à partícula de reconhecimento de sinais (PRS) foram relatados nas variantes autoimunes idiopáticas.

OceanofPDF.com

SEÇÃO 11

Infecções do sistema nervoso

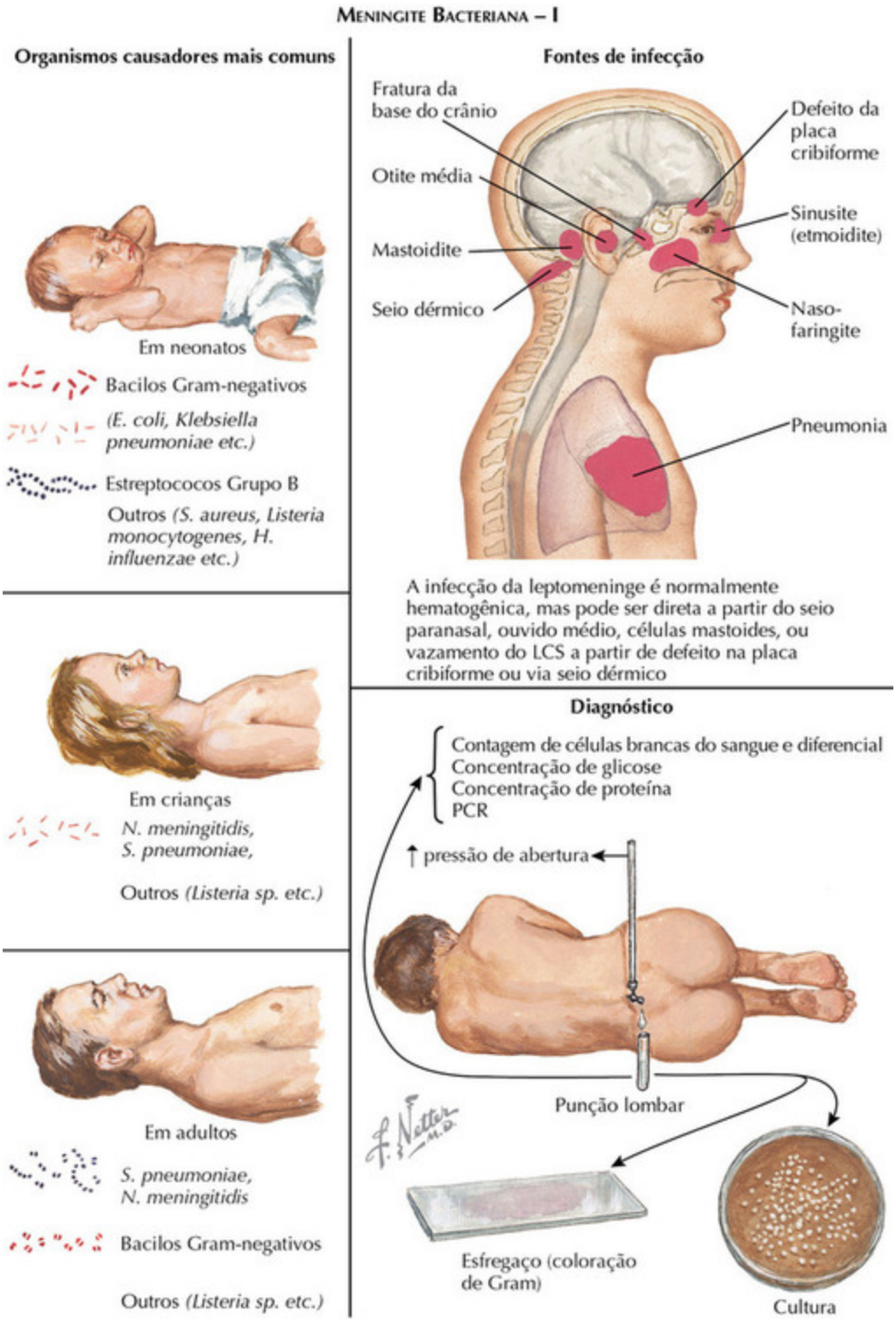

FIGURA 11-1

Meningite Bacteriana

Patofisiologia

A meningite bacteriana é inicialmente uma infecção purulenta aguda das meninges e espaço subaracnóideo que é seguida por uma reação inflamatória no espaço subaracnóideo, parênquima encefálico, e artérias (arterite) e veias (trombose e tromboflebite do seio dural) encefálicas. A meningite é mais frequentemente o resultado da invasão bacteriana do espaço subaracnóideo a partir de uma disseminação hematogênica. A meningite bacteriana pode ser precedida por colonização da nasofaringe pelo organismo ou se desenvolver como uma complicação de pneumonia, otite média aguda, sinusite aguda, endocardite, fratura craniana, um procedimento neurocirúrgico, ou o uso de um cateter para redução da pressão intracraniana ou administração de agentes quimioterápicos ou antimicrobianos.

O patógeno meníngeo pode ser estimado pela idade do paciente. Em neonatos os patógenos mais comuns são estreptococos do grupo B (*Streptococcus agalactiae*), bacilos Gram-negativos, e *Listeria monocytogenes*. Em crianças, adolescentes e adultos, os organismos causadores mais comuns de meningites bacterianas adquiridas na comunidade são *Neisseria meningitidis* e *Streptococcus pneumoniae*. *Listeria monocytogenes* é um organismo causador de meningite em indivíduos com comprometimento da imunidade mediada por células devido a transplante de órgãos, doenças crônicas, gestação, síndrome da imunodeficiência adquirida, malignidades, terapia imunossupressora, ou idade. Quando a meningite é uma complicação de otite média aguda, mastoidite ou sinusite, os organismos causadores são *Streptococcus* spp., anaeróbios Gram-negativos, *S. aureus*, *Haemophilus* sp., ou pertencentes a família *Enterobacteriaceae*. Meningite no paciente pós-neurocirurgia e no paciente com ventriculostomia ou outro cateter interno pode ser causada por estafilococos, bacilos Gram-negativos ou anaeróbios.

Manifestações Clínicas

Os sinais e sintomas da meningite no neonato incluem irritabilidade, letargia, má alimentação, vômitos, diarreia, instabilidade de temperatura, angústia respiratória, apneia, convulsões, e uma fontanela abaulada. Os sinais e sintomas de meningite bacteriana em criança, adolescente e adulto

incluem febre, vômitos, fotofobia, cefaleia, rigidez de nuca (meningismo) e uma redução no nível de consciência variando de letargia a estupor, embotamento, ou coma.

Ao exame físico, o sinal clássico de meningite bacteriana é o meningismo, mas este sinal não está invariavelmente presente. O pescoço resiste à flexão passiva. Os sinais de Kernig e Brudzinski também são sinais de irritação meníngea (Fig. 11-2). Ambos os sinais são desencadeados com o paciente na posição supina. Para desencadear o sinal de Kernig, a coxa é flexionada em direção ao abdome, com o joelho flexionado. Tentativas de estender passivamente a perna desencadeiam dor e são acompanhadas de resistência quando está presente irritação meníngea. O sinal de Brudzinski é positivo quando a flexão passiva do pescoço resulta em flexão espontânea do quadril e joelhos. A presença de um exantema petequial no tronco e extremidades inferiores, nas membranas mucosas e conjuntiva, e ocasionalmente nas regiões palmares e plantares é típico do exantema da meningococcemia. Um exantema petequial não é visualizado em todos os casos de meningite meningocócica, e um exantema petequial é raramente visualizado em meningites por *H. influenzae*, pneumocócica e estafilocócica. Pacientes com meningite enteroviral também podem apresentar exantema, mas este é um exantema maculopapular eritematoso que envolve a face e pescoço no início da infecção.

Diagnóstico

O padrão-ouro para o diagnóstico de meningite bacteriana é a análise do líquido cerebroespinal. Um exame por tomografia computadorizada (TC) deve ser obtido no paciente com qualquer um dos seguintes: alteração do nível de consciência, papiledema, um déficit neurológico focal, atividade convulsiva de início recente, estado de imunocomprometimento, pupila dilatada ou pobremente reativa, sinais de lesão expansiva na fossa posterior (anormalidades do nervo craniano, déficit cerebelar e uma marcha descoordenada e com base ampla), ou um risco de neurocisticercose. As anormalidades clássicas no exame do líquido cerebroespinal na meningite bacteriana são: (1) uma pressão de abertura maior que 180 mm H_2O, (2) um aumento na contagem de células brancas com predominância de leucócitos polimorfonucleares, (3) uma redução na concentração de glicose (menos de

40 mg/dL), (4) um aumento na concentração de proteína, e (5) coloração de Gram e cultura bacteriana positivas. A coloração de Gram é positiva na identificação do organismo em 60% a 90% dos casos de meningite bacteriana. A probabilidade de detectar a bactéria em um espécime corado por Gram depende do número de organismos presentes. A reação da polimerase em cadeia (PCR) para detecção da sequência bacteriana conservada ampla do ácido ribonucleico ribossomal (rRNA) 16S no líquido cerebroespinal (LCS) é capaz de detectar ácido nucleico bacteriano no LCS. Também existem PCRs específicos para patógenos meníngeos disponíveis para identificar o ácido nucleico de um patógeno meníngeo específico. A PCR é mais útil na rápida distinção entre meningite bacteriana e viral. A PCR não irá substituir a cultura bacteriana, pois esta é essencial para testes de sensibilidade antimicrobiana.

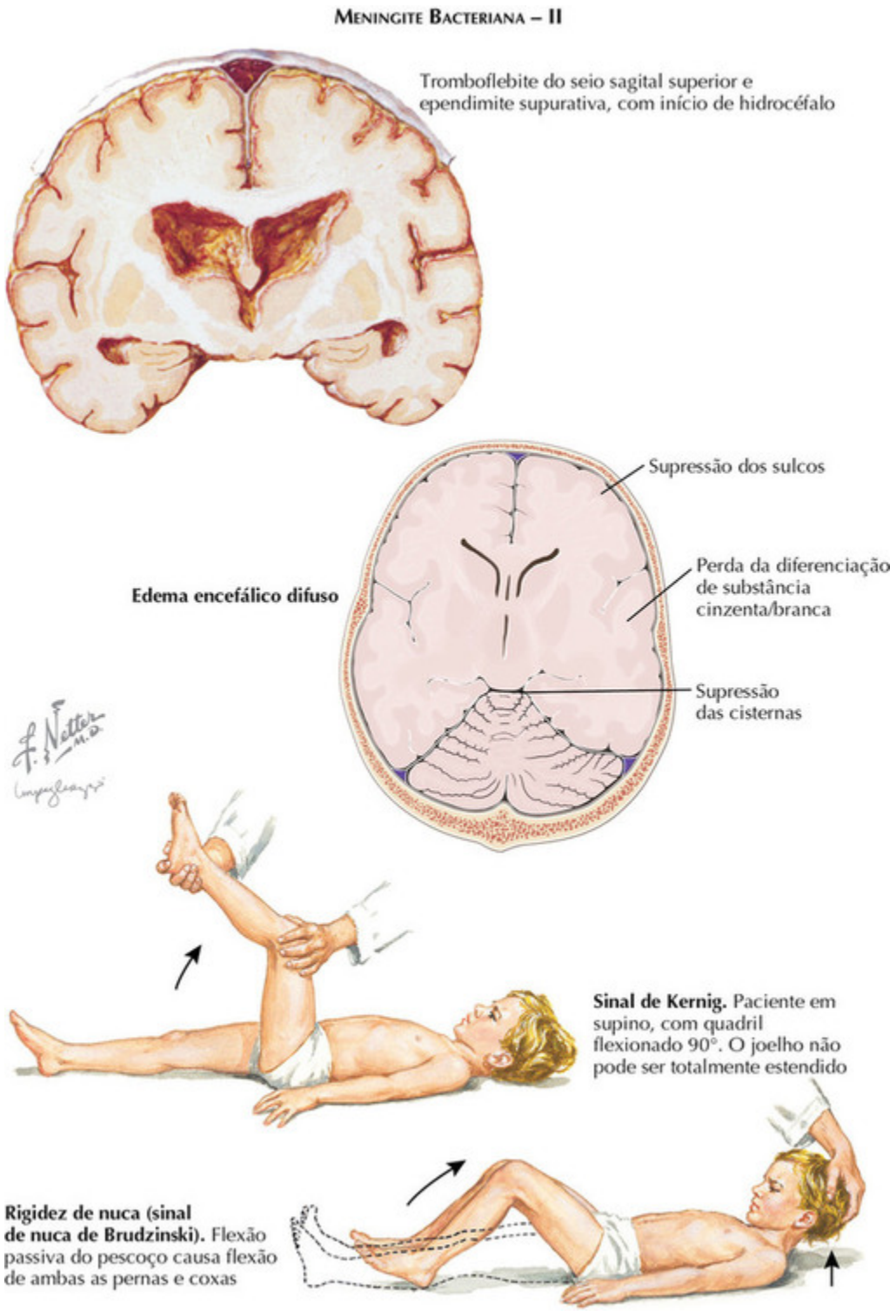

FIGURA 11-2

As anormalidades clássicas no líquido cerebroespinal na meningite viral são (1) uma pressão de abertura normal, (2) pleocitose linfocítica, (3) uma

concentração normal de glicose e (4) uma concentração de proteína normal ou ligeiramente elevada. Os enterovírus podem ser isolados na cultura de LCS ou detectados no LCS por reação da polimerase em cadeia precedida de transcrição reversa (RT-PCR). O ácido desoxirribonucleico (DNA) do vírus herpes simples tipo 2 pode ser detectado no LCS por PCR. O RNA do vírus da imunodeficiência humana 1 (HIV-1) pode ser detectado e mensurado no LCS, e o vírus pode ser cultivado a partir do LCS. Anticorpos da classe das imunoglobulinas M (IgM) contra vírus podem ser detectados no LCS.

Em pacientes com apresentação clínica de meningite e uma pleocitose linfocítica no LCS com redução na concentração de glicose, são diagnósticos diferenciais infecções fúngicas, *Mycobacterium tuberculosis*, sarcoidose e linfoma/metástases leptomeníngeas. Uma hemorragia subaracnoide se manifesta com cefaleia e uma súbita perda transitória de consciência. O exame do líquido espinal irá revelar eritrócitos e xantocromia, apesar de o aparecimento da xantocromia poder levar diversas horas.

Tratamento

Quando existe suspeita de meningite bacteriana, devem ser imediatamente iniciados dexametasona e terapia antimicrobiana empírica. A escolha da terapia antimicrobiana empírica depende do patógeno meníngeo suspeitado, o qual é determinado pela idade do paciente e condições predisponentes ou associadas. Uma vez tendo sido identificado o organismo e serem conhecidos os resultados dos testes de sensibilidade antimicrobiana, a terapia antimicrobiana é modificada adequadamente.

Complicações

As principais complicações da meningite bacteriana são edema encefálico focal e difuso, hidrocéfalo, complicações cerebrovasculares arteriais (derrame isquêmico e/ou hemorrágico), trombose séptica do seio com tromboflebite, perda auditiva e vestibulopatia, e convulsões. São as complicações da meningite bacteriana que causam os déficits neurológicos agudos e crônicos.

Múltiplos abscessos do encéfalo

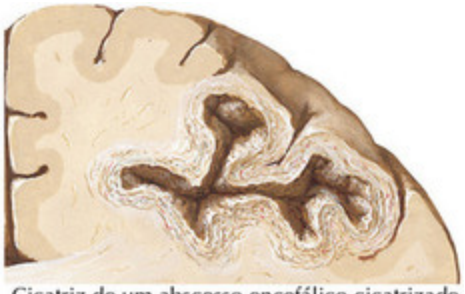

Cicatriz de um abscesso encefálico cicatrizado, com colapso do tecido encefálico para o interior da cavidade

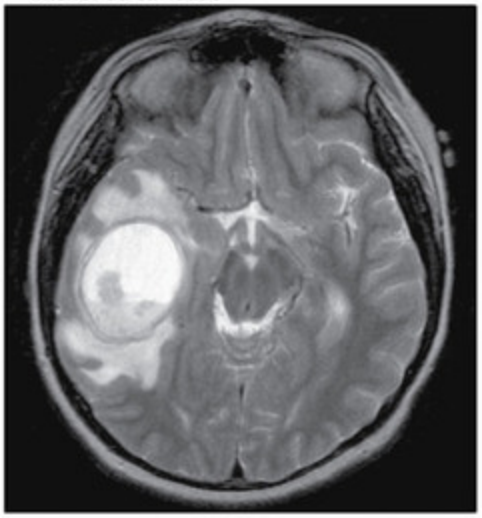

Imagem de RM em T2 axial apresentando abscesso intracraniano grande no lobo temporal direito (resíduo hiperintenso interno central em T2 e cápsula hipointensa periférica em T2), com edema vasogênico circunjacente

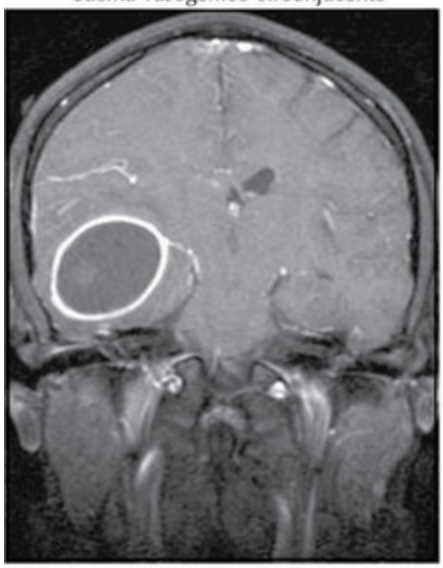

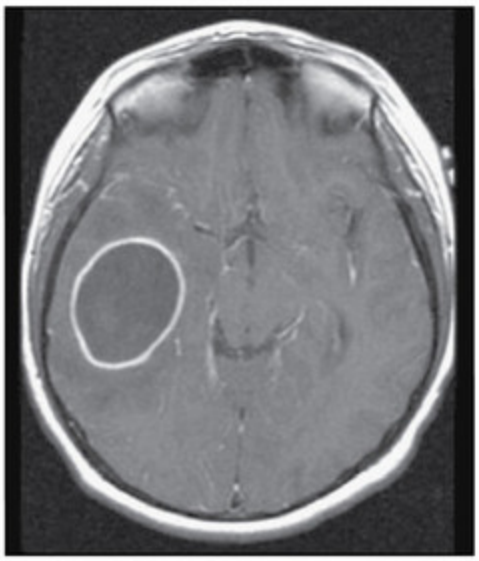

Imagem de RM axial em T1 pós-contraste (*direita*) e coronal em T1 pós-contraste com saturação de gordura (*esquerda*) demonstrando abscesso intracraniano grande no lobo temporal direito (hipointenso central em T1 com leve margem de realce periférico)

FIGURA 11-3

Abscesso Encefálico

Um abscesso encefálico é um processo supurativo focal que se desenvolve no parênquima encefálico por uma das seguintes maneiras: (1) por disseminação direta a partir de um local de infecção craniana contígua (sinusite paranasal, mastoidite, otite média, ou infecções dentárias), (2) após trauma craniano, ou (3) como resultado de disseminação hematogênica a partir de um local remoto de infecção (cardiopatia congênita cianótica, endocardite, abscesso pulmonar, infecção intra-abdominal). Os organismos etiológicos mais comuns de um abscesso encefálico são estreptococos, espécies do gênero *Bacteroides*, estafilococos (após trauma ou craniotomia), espécies do gênero *Fusobacterium*, espécies do gênero *Haemophilus*, pertencentes à família *Enterobacteriaceae* e *Pseudomonas aeruginosa*. Um abscesso encefálico se manifesta com febre, cefaleia e um déficit neurológico focal. O sintoma mais comum é a cefaleia, mas a febre não está invariavelmente presente. À medida que a área de edema encefálico circundando o abscesso encefálico aumenta, se desenvolvem sinais de aumento da pressão intracraniana.

Imageamento por ressonância magnética (RM) com administração de contraste é o procedimento de neuroimagem de escolha, pois a RM tem maior capacidade de demonstrar um abscesso que está no estágio de cerebrite do que o exame de TC craniana. Na RM em T1 após administração de gadolínio endovenoso, o abscesso aparece como uma área central de hipointensidade com uma margem periférica suave de realce. Na RM em T2, o abscesso aparece como uma lesão hiperintensa circundado por uma cápsula hipointensa. Uma punção lombar é contraindicada. Culturas sanguíneas para anaeróbios e aeróbios podem ser obtidas, e um exame físico cuidadoso pode identificar a causa da infecção. O diagnóstico definitivo é feito pela aspiração estereotáxica do abscesso guiada por TC ou RM para coloração de Gram e cultura. Terapia antimicrobiana empírica é tipicamente iniciada antes do conhecimento dos resultados da coloração de Gram e da cultura, e é baseada no possível organismo causal, caso seja conhecida a fonte de infecção. A terapia empírica é modificada uma vez que sejam conhecidos os resultados da coloração de Gram, cultura bacteriana e teste de sensibilidade antimicrobiana. Os corticosteroides são recomendados em pacientes com edema significativo, mas apenas por um curto período de tempo, pois eles reduzem a penetração do antibiótico na

cavidade do abscesso. Medicações antiepilépticas profiláticas são recomendadas, pois um abscesso encefálico é um foco epileptogênico.

Abscesso subdural

Osteomielite do crânio, com penetração da dura para formar um abscesso com aspecto de "botão de colarinho" subdural

Abscesso epidural

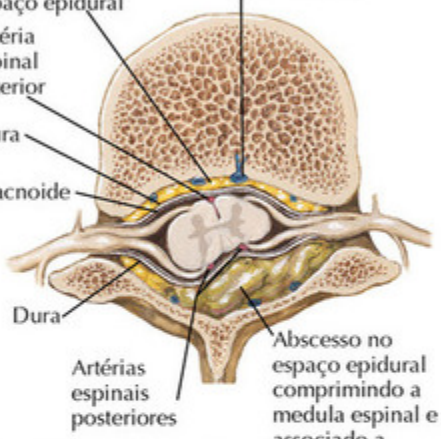

Imagem de RM sagital em T2 demonstrando edema de medula extenso, colapso do espaço do disco intervertebral, e erosão cortical ao nível T10-11, compatível com discite-osteomielite e associado a abscesso epidural ventral. Notável efeito de massa resultante e compressão da medula espinal torácica distal moderadamente edematosa. Edema anormal também está presente no interior do corpo vertebral T9

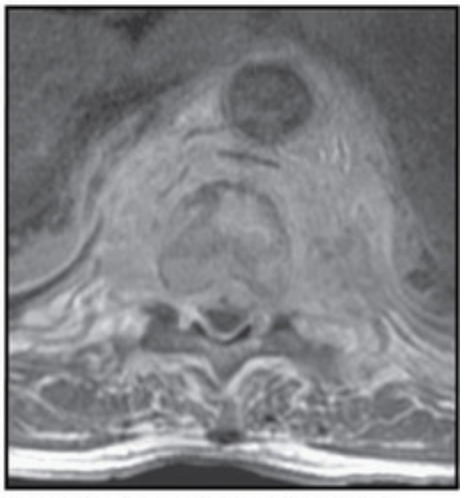

Imagem de RM sagital em T1 pós-contraste com saturação de gordura (*esquerda*) e axial em T1 pós-contraste (*direita*) demonstrando extenso realce anormal no interior da medula óssea, espaço do disco intervertebral e espaço epidural anterior ao nível T10-11, compatível com discite-osteomielite e associado a abscesso epidural ventral. Notável efeito de massa resultante e compressão da medula espinal torácica distal. A vista sagital mostra realce anormal também presente no interior do corpo vertebral de T9. A vista axial mostra significativo flegmão paravertebral associado

FIGURA 11-4

Infecções Parameníngeas

Empiema subdural

Um empiema subdural é uma coleção de pus no espaço entre a dura e a aracnoide. Sinusite paranasal é a condição predisponente mais comum associada ao empiema subdural, mas otite média, mastoidite, e um procedimento neurocirúrgico também podem ser complicados por um empiema subdural. Um empiema subdural proveniente de uma complicação de sinusite, otite média ou mastoidite se deve normalmente a estreptococos aeróbicos, microaerófilos ou anaeróbicos. Empiemas subdurais provenientes de uma complicação de procedimento neurocirúrgico se devem frequentemente a estafilococos. Os sinais e sintomas iniciais de um empiema subdural se devem ao aumento da pressão intracraniana a partir de uma lesão infecciosa em expansão. Cefaleia e febre são os sintomas iniciais, seguidos por déficits neurológicos focais, convulsões e uma redução no nível de consciência. Um empiema subdural é uma infecção ameaçadora à vida, pois os pacientes podem apresentar uma rápida progressão dos déficits neurológicos e nível alterado de consciência. Um empiema subdural é prontamente visualizado por exames de imagem por tomografia computadorizada (TC) ou ressonância magnética (RM) com administração de contraste. O passo definitivo no manejo do empiema subdural é a drenagem cirúrgica e terapia antimicrobiana. Terapia empírica com uma combinação de cefalosporina de terceira ou quarta geração acrescido de vancomicina e metronidazol é iniciada e então modificada quando os resultados da coloração de Gram, culturas bacterianas e teste de sensibilidade forem conhecidos.

Abscesso epidural espinal

Um abscesso epidural espinal se desenvolve no espaço fora da dura-máter, mas no interior do canal espinal, como resultado de disseminação hematogênica da infecção a partir de um local remoto de infecção ou por extensão direta a partir de uma infecção contígua, como osteomielite vertebral, úlceras de decúbito, ou ferimentos abdominais infectados. Déficits neurológicos são resultado de compressão mecânica direta da medula espinal e/ou trombose inflamatória dos vasos intraespinais com subsequente isquemia e infarto. O sintoma inicial é dor nas costas. Febre

pode estar presente. A dor nas costas é seguida de dor radicular, fraqueza, e então paralisia da musculatura apendicular, perda de sensação abaixo do nível da lesão, e perda do controle intestinal e vesical. O exame por RM é o procedimento de escolha para demonstrar um abscesso epidural espinal e, quando presente, uma área contígua de infecção. Se existe evidência de compressão da medula espinal a partir do abscesso epidural, é realizada uma descompressão de emergência com retirada do pus e tecido de granulação. Isso também permite a identificação do organismo causador e guia a terapia antimicrobiana. A terapia antimicrobiana empírica é dirigida aos organismos causadores mais comuns, os quais são estafilococos (*Staphilococcus aureus* e estafilococos coagulase negativos) e bacilos Gram-negativos.

Leucoencefalopatia Multifocal Progressiva e Nocardiose

Leucoencefalopatia multifocal progressiva (LMP)

Secção coronal do encéfalo demonstrando diversas lesões desmielinizantes pequenas na substância branca, as quais coalesceram em algumas áreas para formar cavitações irregulares

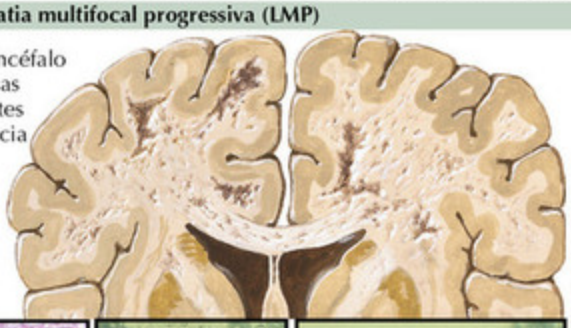

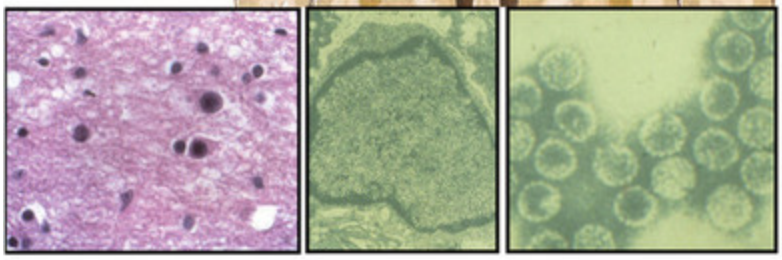

Oligodendrócitos anormais (*esquerda*) com porção do núcleo hipercromática grande a partir da borda do foco desmielinizado (coloração por hemotoxilina e eosina)
Núcleo glial gigante *(meio) com corpos de inclusão, microscopia eletrônica*
Papovírus vírions *(direita) isolados do encéfalo, microscopia eletrônica*

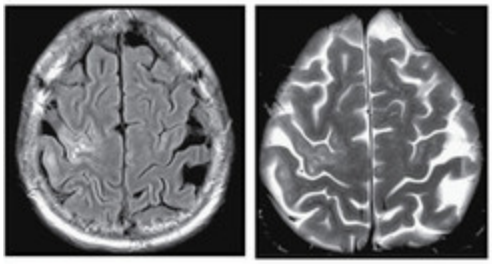

Imagem de RM axial em FLAIR (*esquerda*) e axial em T2 (*direita*) demonstrando sinal hiperintenso anormal desigual no interior da substância branca subcortical dos lobos frontais (direito>esquerdo) posteriores (giro pré-central) e lobo parietal direito anterior (giro pós-central), caracteristicamente poupando as fibras corticais em U.

Nocardiose

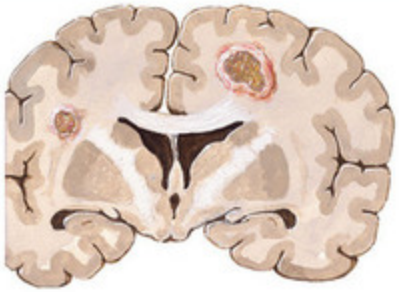

Múltiplos abscessos de nocardiose no encéfalo

Hifas em ramificação de *Nocardia asteroides* em abscesso encefálico (coloração por prata-metenamina)

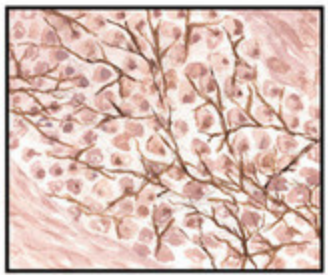

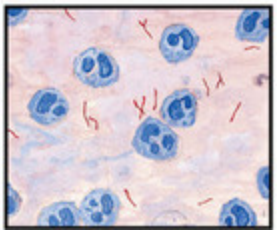

Organismos em coloração álccol ácido modificada, na forma como eles podem aparecer no pus, escarro, ou tecidos. Eles podem ser confundidos com bacilos de tuberculose, mas na verdade são hifas de nocárdia fragmentadas

FIGURA 11-5

Infecções no Hospedeiro Imunocomprometido

Existem quatro infecções do sistema nervoso central (SNC) únicas ao hospedeiro imunocomprometido. Elas são leucoencefalopatia multifocal progressiva, um abscesso encefálico devido a *Nocardia asteroides*, meningite devido a *Listeria monocytogenes* e toxoplasmose.

Leucoencefalopatia Multifocal Progressiva

A leucoencefalopatia multifocal progressiva (LMP) é uma doença causada pelo vírus JC, um poliomavírus adquirido na infância, estabelece infecção latente nos rins e órgãos linfoides, e sofre reativação quando ocorre imunossupressão celular. Em função de a LMP ser uma infecção viral de oligodendrócitos causando áreas focais de desmielinização, a apresentação clínica é a de déficits neurológicos focais ou multifocais, incluindo hemianopsia, hemiparesia, ou afasia. Na neuroimagem, as lesões são localizadas na substância branca hemisférica subcortical, poupando as fibras em U, e tipicamente não são realçadas por contraste e não são circundadas por edema. O líquido cerebroespinal (ou liquor) é similarmente não inflamatório. Pode haver um ligeiro aumento na contagem de leucócitos e uma moderada elevação na concentração de proteína. O diagnóstico é feito através da demonstração do ácido desoxirribonucleico (DNA) do vírus JC através de reação da polimerase em cadeia (PCR) a partir do líquido cerebroespinal (LCS) ou biópsia encefálica. Não existe terapia antiviral específica, e o tratamento é direcionado para a reversão da imunossupressão.

Nocardiose

Nocardia asteroides é uma bactéria Gram-positiva encontrada no solo e em vegetais em decomposição. Esta bactéria é o organismo causador de um abscesso encefálico em indivíduos com comprometimento da imunidade mediada por células. Os fatores de risco incluem transplante de órgãos, terapia imunossupressora, proteinose alveolar pulmonar, sarcoidose e gestação. Diferente da conduta primária da maioria dos abscessos encefálicos bacterianos, onde se realiza aspiração estereotáxica guiada por

imagem de tomografia computadorizada (TC) ou ressonância magnética (RM), um abscesso encefálico por *Nocardia asteroides* requer excisão cirúrgica através de craniotomia. Estes são abscessos encefálicos multiloculados de parede espessa. A infecção é tratada com sulfametoxazol-trimetoprima ou sulfonamida. Abscessos encefálicos por nocardiose são relativamente raros em indivíduos positivos para o vírus da imunodeficiência humana (HIV), pois muitos indivíduos positivos para o HIV fazem uso de sulfametoxazol-trimetoprima para prevenir *Pneumocystis carinii*.

Listeriose

Listeria monocytogenes é uma bactéria Gram-positiva que causa meningite em indivíduos imunocomprometidos em função de transplante de órgãos, malignidades, terapia crônica com corticosteroides, terapia imunossupressora, diabetes melito e gestação. A idade avançada também é um fator de risco para meningite por *Listeria monocytogenes* devido à redução natural da imunidade mediada por células. A infecção é adquirida a partir de queijos moles, leite não pasteurizado, salsichas de cachorro-quente, produtos embutidos e salada de repolho. Além da meningite, *Listeria monocytogenes* é um dos organismos causadores da encefalite do tronco encefálico (romboencefalite). Pacientes tipicamente apresentam cefaleia, náuseas, vômitos e febre, seguida por sinais e sintomas do tronco encefálico, dos quais o mais comum é uma paralisia unilateral do nervo facial. Isto é seguido de disartria, vertigem, disfagia e hemiataxia. A análise do líquido espinal demonstra uma pleocitose no LCS, com predominância de neutrófilos, mas também uma mistura de linfócitos ou monócitos. O líquido espinal também pode apresentar uma predominância de linfócitos ou monócitos. A concentração de glicose pode estar reduzida ou normal. O organismo pode ser cultivado em cultura do LCS. Na romboencefalite, uma lesão de intensidade de sinal aumentada em sequências em T2 e *fluid attenuated inversion recovery* (FLAIR) pode ser observada na ponte e no bulbo. A terapia da meningite causada por *Listeria monocytogenes* é feita com ampicilina. Em pacientes que estão obnubilados, é adicionada a gentamicina. A romboencefalite é tratada com uma combinação de ampicilina e gentamicina.

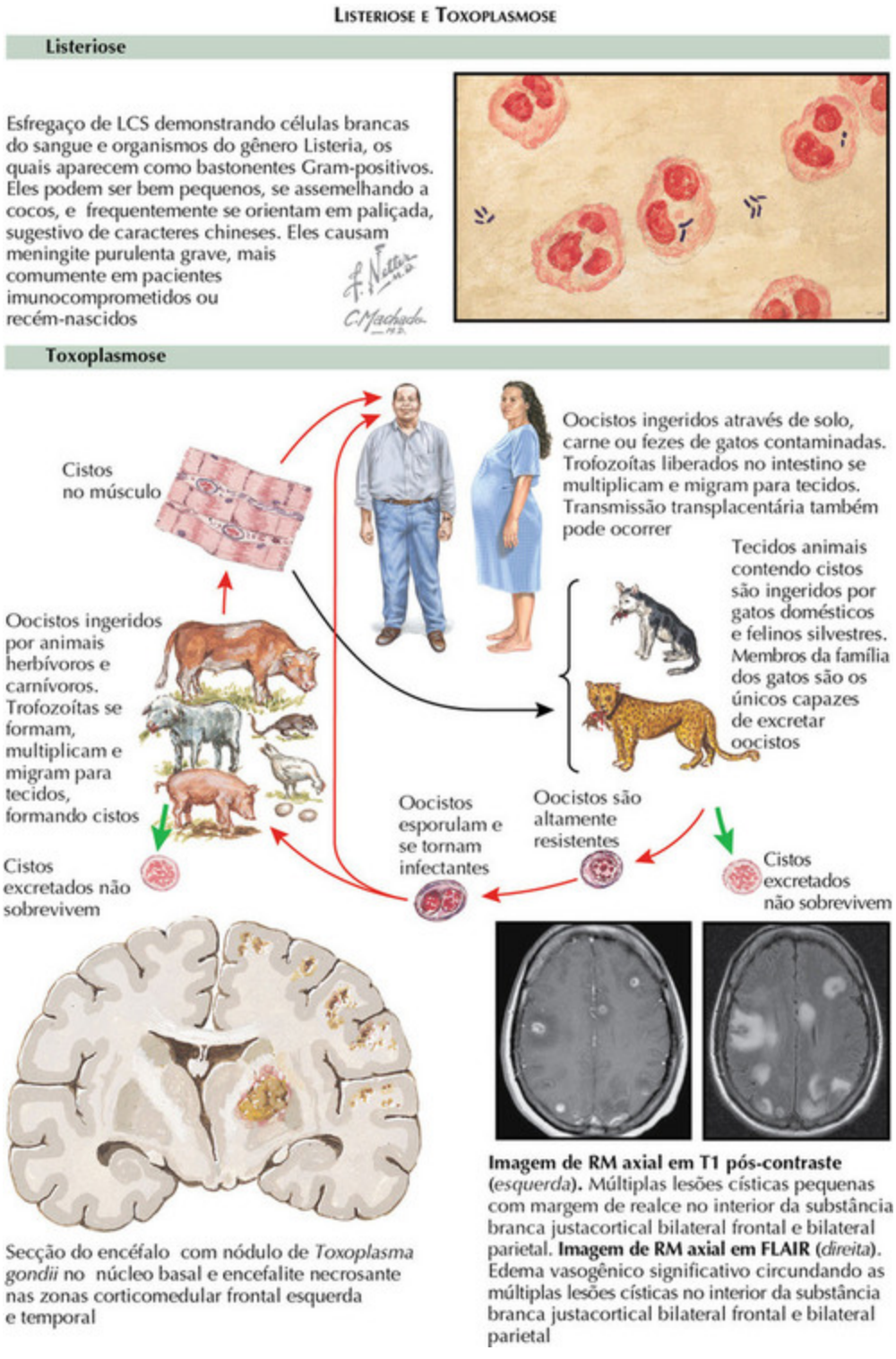

FIGURA 11-6

Toxoplasmose

Toxoplasma gondii é um parasito adquirido através da ingestão de oocistos presentes em solo, carne ou fezes de gatos contaminadas; entretanto, a encefalite por *Toxoplasma* é o resultado de uma reativação de infecção latente. Indivíduos infectados por HIV e pacientes recebendo terapia imunossupressora para doenças linfoproliferativas estão sob maior risco para esta infecção. Os pacientes apresentam cefaleia, febre, alteração do nível de consciência, déficits neurológicos focais e/ou convulsões. A neuroimagem demonstra uma ou mais lesões com margem de realce, focais ou multifocais, com edema. O diagnóstico se inicia com sorologia para imunoglobulina G (IgG) anti-*Toxoplasma*. Em um indivíduo infectado por HIV com múltiplas lesões em realce com edema e um anti-*Toxoplasma* IgG positivo, um teste terapêutico é frequentemente iniciado com uma combinação de pirimetamina e sulfadiazina. Se ocorrer melhora clínica e radiográfica com o tratamento, um diagnóstico presuntivo de encefalite por *Toxoplasma* é feito. A melhora clínica é esperada em 90% dos pacientes até o dia 7 da terapia, e se isso não ocorrer, estudos de diagnóstico adicionais são necessários porque linfoma primário do sistema nervoso central e abscessos por tuberculose podem apresentar uma aparência clínica e radiológica semelhante em indivíduos infectados pelo HIV. Como o linfoma primário do sistema nervoso central é a principal doença no diagnóstico diferencial, o líquido cerebroespinal pode ser enviado para detecção do ácido desoxirribonucleico (DNA) do vírus Epstein-Barr através de PCR. Caso a análise do líquido cerebroespinal não seja segura devido ao grau de edema, uma biópsia encefálica estereotáxica guiada por TC é recomendada.

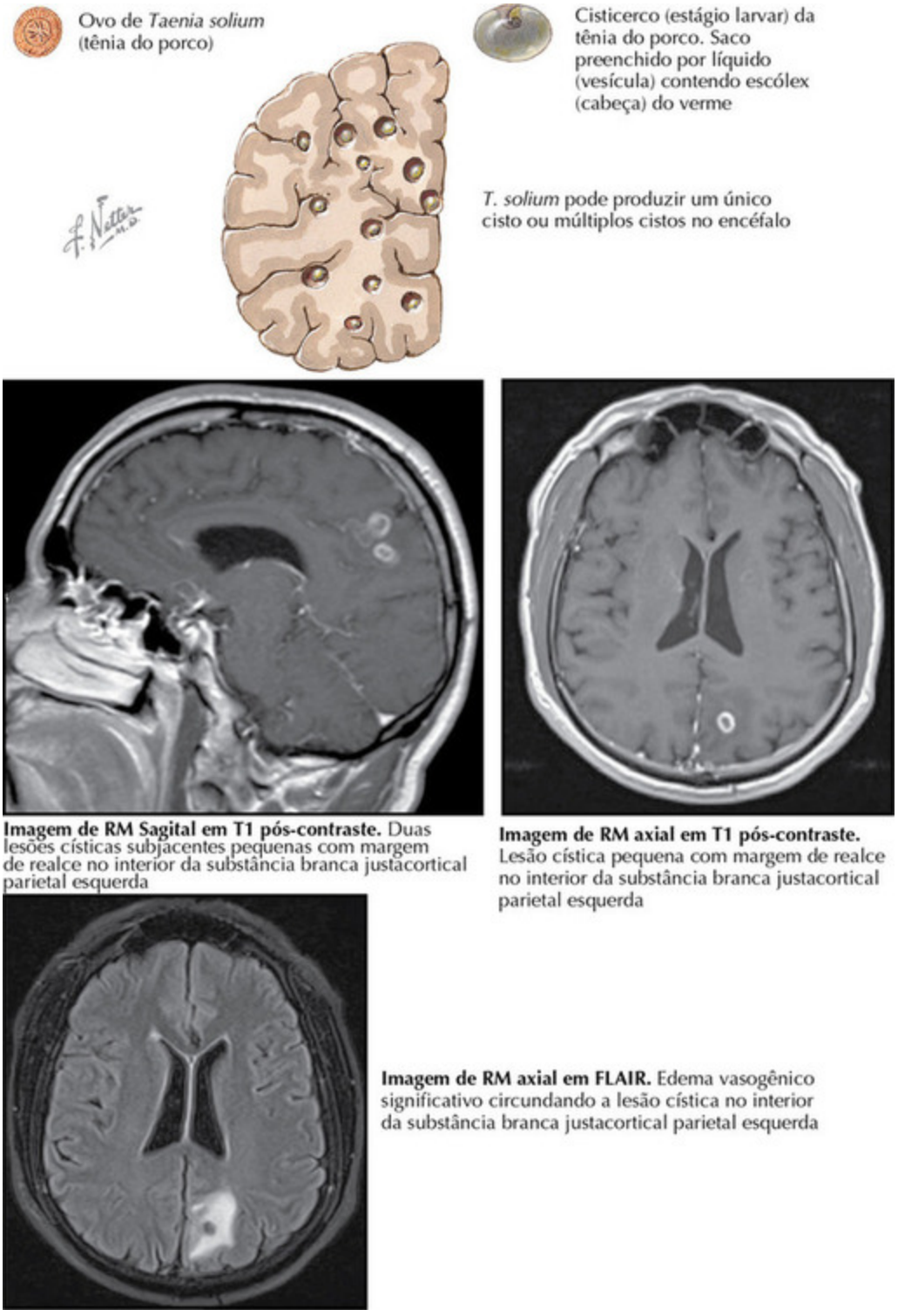

FIGURA 11-7

Neurocisticercose

A neurocisticercose é uma infecção parasitária do sistema nervoso central que é adquirida tanto pela ingestão de carne de porco malcozida contaminada por larvas do cestódeo *Taenia solium,* como pela via fecal-oral de ovos do cestódeo, sendo esta resultante da exposição a fezes de portadores assintomáticos de *Taenia.* Os embriões no interior dos ovos se desenvolvem e eclodem no intestino, penetrando na corrente sanguínea. As fases larvares migram para o sistema nervoso central (SNC). A manifestação clínica mais comum é a convulsão, e a neurocisticercose é a causa mais comum de epilepsia adquirida nos países em desenvolvimento. A apresentação clínica é afetada pelo número e localização dos cisticercos no parênquima encefálico, cisterna basal ou perimesencefálica, e no espaço subaracnoide. Os cisticercos também podem estar aderidos ao plexo coroide ou a parede ventricular. Neste caso, a apresentação pode ser de cefaleia, sinais de aumento da pressão intracraniana, ou déficits neurológicos focais. Os cisticercos evoluem por quatro estágios: vesicular, coloidal, granular e de calcificação. A aparência do cisticerco em exames de tomografia computadorizada (TC) e ressonância magnética (RM) depende do estágio. No estágio vesicular, o cisticerco contém uma larva viva e possui a aparência de uma lesão cística sem realce e sem edema. No estágio coloidal, a larva está em processo de degeneração, e uma TC demonstra uma lesão com margem de realce e com edema. Na TC, mas melhor demonstrado pela RM, os cistos no estágio vesicular e no coloidal contém larvas vivas e ativas que possuem a aparência de um nódulo, o qual é o escólex invaginado. No estágio granular, a larva continua a degenerar e o cisto desenvolve uma margem de realce. Finalmente, uma lesão calcificada é visualizada na neuroimagem. A evidência de neurocisticercose mais definitiva na neuroimagem mostra uma lesão cística com o escólex. O diagnóstico é amparado pelo ensaio de imunoblot que detecta anticorpos séricos contra cisticercos. Em cada estágio, com exceção do estágio vesicular, o parasito está em processo de morte. Os pacientes tipicamente se tornam sintomáticos com convulsão quando o cisto já evoluiu para uma lesão calcificada, mas este estágio já não requer terapia cisticida. Pacientes também podem se tornar sintomáticos nos estágios iniciais, quando o parasito desencadeia uma resposta inflamatória e a lesão se torna circundada por edema. A decisão de tratar cistos em outros estágios deve levar em consideração que durante a terapia com agentes cisticidas existe

um risco de forte reação inflamatória, com um aumento no edema encefálico. A prednisona é iniciada antes ou durante a primeira dose de terapia cisticida e continuada durante o curso do tratamento. A terapia com fármacos cisticidas parece mais eficaz em pacientes com cisticercos nos estágios coloidal e vesicular.

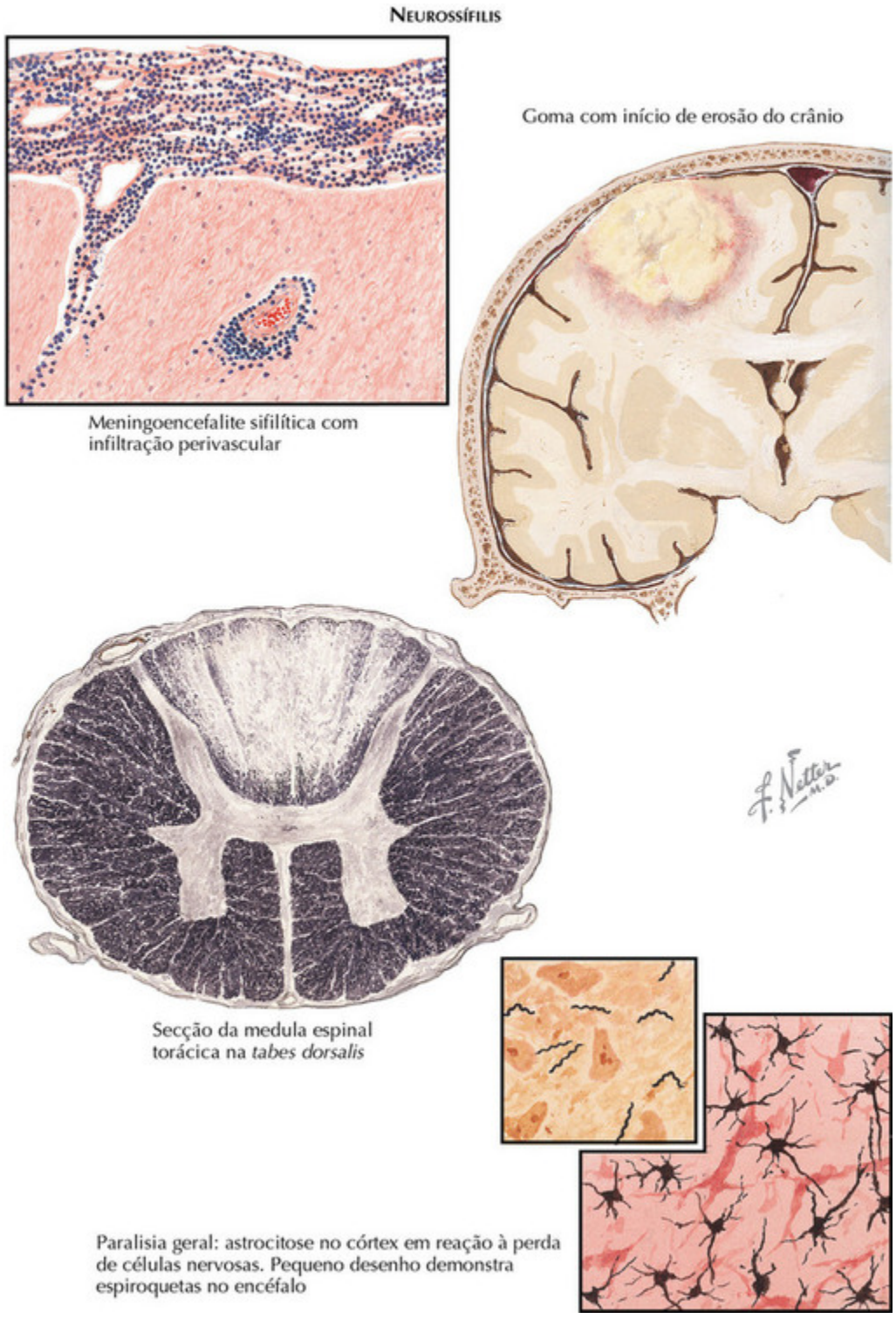

FIGURA 11-8

Infecções por Espiroquetas

Neurossífilis

Neurossífilis é o resultado da infecção do sistema nervoso central (SNC) pela bactéria *Treponema pallidum*. Existem diversas formas diferentes de neurossífilis, as quais podem ser divididas em neurossífilis primária e tardia. A neurossífilis primária inclui *neurossífilis assintomática*, *meningite sifilítica* e *sífilis meningovascular*. As formas tardias de neurossífilis são *tabes dorsalis* e *paralisia geral* (*demência paralítica*).

Neurosífilis assintomática é definida pela presença de anormalidades no líquido espinal na ausência de sinais e sintomas neurológicos.

Meningite sifilítica é definida pelo aparecimento de sinais e sintomas meníngeos, incluindo cefaleia, náuseas, vômito, rigidez de nuca, e anormalidades do nervo craniano. Análise do líquido espinal na meningite sifilítica revela uma pressão de abertura aumentada, uma pleocitose linfocítica, uma concentração de glicose normal ou levemente reduzida, e uma concentração elevada de proteína. O teste de *Rapid Plasma Reagin* (RPR) no soro é normalmente positivo.

Sífilis meningovascular é definida pelo aparecimento de sinais neurológicos focais devido a uma arterite inflamatória envolvendo artérias de tamanhos pequenos e médios em associação com sinais de inflamação meníngea. A sífilis vascular também pode envolver o suprimento sanguíneo arterial da medula espinal.

Paralisia geral (*demência paralítica*) é uma meningoencefalite progressiva crônica com um pico de incidência 10 a 20 anos após a infecção primária. Inicialmente, ocorre uma lenta deterioração nas funções cognitivas e mudanças de personalidade, mas à medida que a doença progride ocorrem perda de força apendicular, anormalidade das pupilas, disartria, tremor e perda do controle intestinal e vesical. *Tabes dorsalis* se desenvolve 10 a 20 anos após a infecção primária e é inicialmente caracterizada por dor lancinante episódica nas extremidades inferiores. À medida que a doença progride, há perda de sensação proprioceptiva e vibratória devido a degeneração neuronal e infiltração de células inflamatórias nas raízes espinais e cornos posteriores da medula espinal. *Tabes dorsalis* é também caracterizada por perda da reação pupilar à luz, com preservação da constrição pupilar à acomodação – a anormalidade pupilar de Argyll Robertson. Devido à disfunção de raiz nervosa

lombossacra, podem ocorrer arreflexia de extremidade inferior, impotência e perda de continência urinária.

Neurossífilis Gomatosa

As gomas do SNC são raras, mas presentes na forma de lesões ocupantes de espaço.

O diagnóstico de neurossífilis é feito por uma combinação de testes sorológicos e análise do líquido espinal. Os testes sorológicos são tipicamente o de *Venereal Disease Research Laboratory* (VDRL) ou o de RPR, apesar do ensaio de hemaglutinação para *Treponema pallidum* ser mais específico. O diagnóstico de neurossífilis é feito pela detecção de um VDRL reativo no LCS. Quando o VDRL é não reativo no LCS, mas existe um teste sorológico positivo e uma contagem elevada de leucócitos e concentração de proteína no LCS, o tratamento para neurossífilis é recomendado. A neurossífilis é tratada com penicilina G aquosa endovenosa.

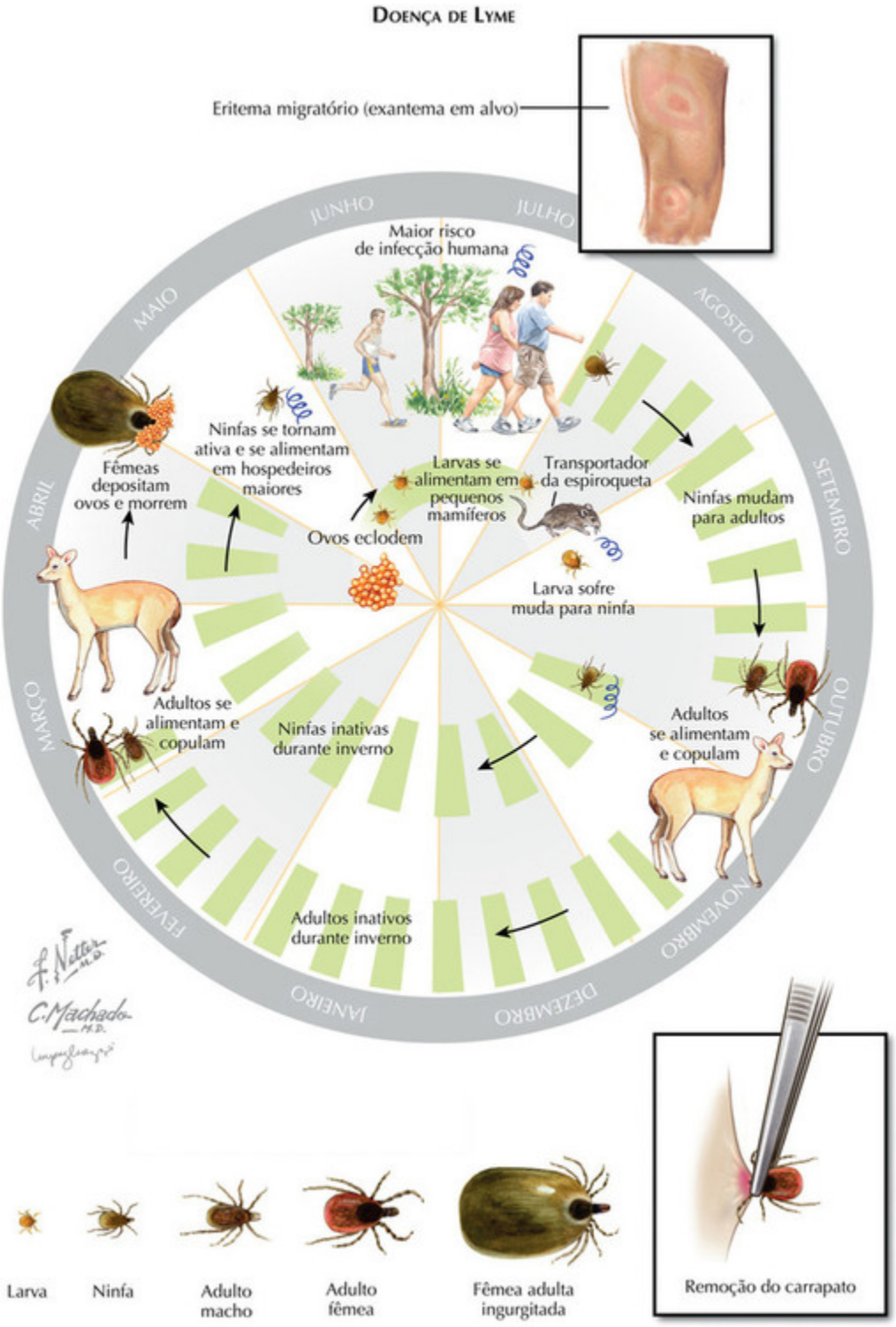

FIGURA 11-9

Doença de Lyme

A doença de Lyme é causada pela espiroqueta *Borrelia burgdorferi*. As regiões endêmicas para doença de Lyme nos Estados Unidos são a costa leste, de New Hampshire até o Distrito de Columbia, partes de Minnesota e Wisconsin e áreas do norte da Califórnia. A infecção também pode ser adquirida em áreas da Europa e Ásia. Pacientes com meningite devido a *Borrelia burgdorferi* se queixam de cefaleia e fadiga. Pode estar presente uma paralisia unilateral ou bilateral do nervo facial, ou uma radiculopatia dolorosa. Em pacientes com neurite craniana ou radiculoneurite que residem em ou que viajaram para uma área endêmica para doença de Lyme, deve ser questionado sobre a lesão de eritema migratório. Esta lesão é uma lesão eritematosa que, à medida que expande, desenvolve um centro claro de forma que possui a aparência de uma lesão em alvo. O diagnóstico se inicia com um ensaio imunoenzimático (ELISA) sérico para mensurar anticorpos contra *B. burgdorferi*. Um resultado positivo é confirmado por Western blot. O exame do LCS demonstra uma pleocitose linfocítica com uma concentração normal de glicose e uma concentração de proteínas pouco ou moderadamente elevada. A demonstração de anticorpos anti-*Borrelia burgdorferi* no LCS não deve ser considerada como evidência definitiva de doença de Lyme neurológica, pois anticorpos podem ser transferidos passivamente do soro para o LCS, e os anticorpos para doença de Lyme podem persistir no LCS por anos. Para detectar a produção intratecal de anticorpos, é recomendado um índice de anticorpo. O índice de anticorpo é a razão de (IgG anti-*Borrelia* no LCS/IgG anti-*Borrelia* no soro) para (IgG total no LCS/IgG total no soro). O índice de anticorpo é considerado positivo quando o resultado é maior que a faixa de 1,3 a 1,5. Meningite de Lyme, neurite craniana e radiculite são tratadas com ceftriaxona endovenosa por 2 a 4 semanas. A doxiciclina é uma opção razoável, pois tem sido utilizada com êxito na Europa para o tratamento de meningite causada pela doença de Lyme em adultos e crianças com mais de oito anos de idade.

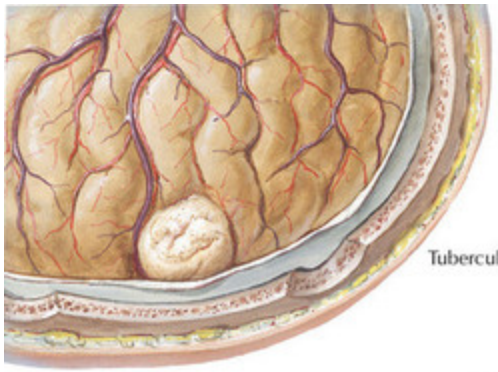

Tuberculoma

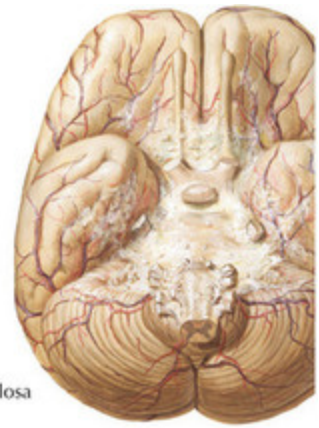

Meningite basilar tuberculosa

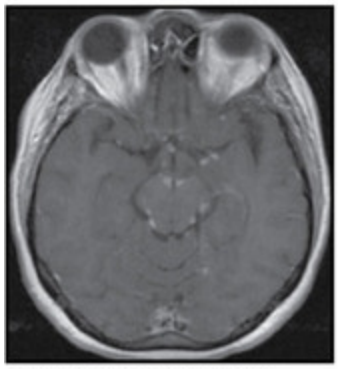

Imagem de RM axial em T1 pós-contraste demonstrando realce leptomeníngeo nodular ao longo dos lobos basifrontais , cisternas perimesencefálicas, cisterna interpeduncular e lobo temporal medial esquerdo

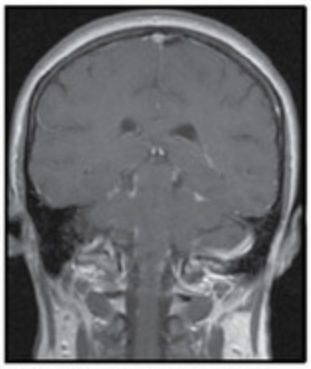

Imagem de RM coronal em T1 pós-contraste mostrando realce leptomeníngeo nodular ao longo das cisternas perimesencefálicas, lobos temporais mediais e saco tecal lateral na junção craniocervical

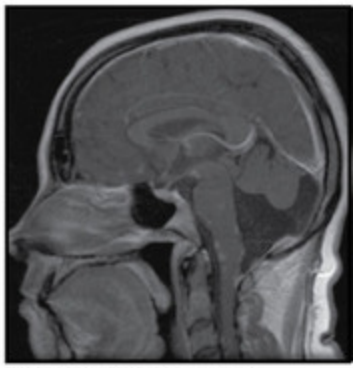

Imagem de RM sagital em T1 pós-contraste mostrando realce leptomeníngeo nodular se estendendo ao longo dos lobos basifrontais , cisterna interpeduncular e saco tecal ventral e dorsal circundando o tronco encefálico inferior e medula cervical. Note a presença da sequência Dandy-Walker incidental

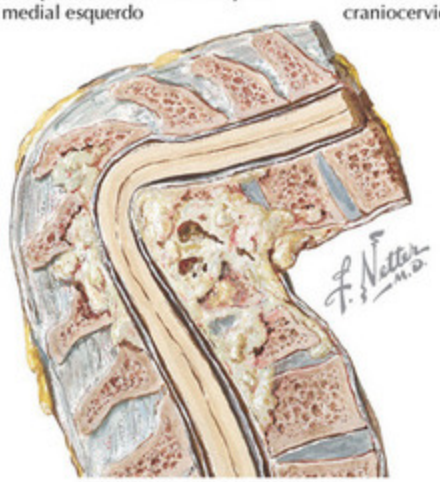

Tuberculose da coluna. Doença de Pott com marcada cifose

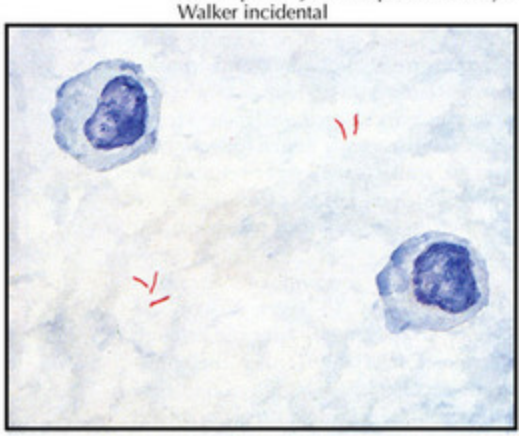

Bacilo da tuberculose. O bacilo aparece como bastonetes vermelhos no esfregaço de LCS (coloração de Ziehl-Neelsen)

FIGURA 11-10

Tuberculose Encefálica e da Medula Espinal

Infecções do sistema nervoso central pelo *Mycobacterium tuberculosis* podem assumir uma variedade de formas, incluindo uma meningoencefalite fulminante aguda, uma meningite subaguda, tuberculoma e uma tuberculose vertebral (doença de Pott). A infecção pelo *M. tuberculosis* é adquirida pela inalação de gotículas aerossolizadas. A meningite por tuberculose não se desenvolve agudamente a partir de disseminação hematogênica de bacilos de tuberculose para as meninges. Preferencialmente, tubérculos miliares isolados se formam no parênquima encefálico ou nas meninges durante disseminação hematogênica dos bacilos, aumentando subsequentemente, sendo usualmente caseosos. Focos caseosos subependimais podem permanecer quiescentes por meses ou anos, mas então podem eliminar bacilos e antígenos de tuberculose no espaço subaracnoide, causando meningite. As complicações neurológicas da meningite por tuberculose são iniciadas pela reação inflamatória intensa à eliminação de bacilos de tuberculose e antígenos tuberculosos no espaço subaracnoide. A reação inflamatória leva à produção de um exsudato espesso que preenche as cisternas basilares, obstruindo o fluxo do líquido cerebroespinal (LCS) e circundando os nervos cranianos. A vasculite tipicamente envolve os vasos sanguíneos principais na base do encéfalo, resultando em isquemia e infarto encefálico. A meningite por tuberculose pode se manifestar como uma meningite subaguda ou uma meningite fulminante, se assemelhando a uma meningite bacteriana. Quando a apresentação é a de uma meningite subaguda, estão frequentemente presentes cefaleia, febre e letargia por quatro semanas ou mais antes do paciente se apresentar para avaliação. Os pacientes procuram atendimento com queixas de cefaleia persistente, suores noturnos, rigidez de nuca e letargia. Anormalidades de nervos cranianos ocorrem em aproximadamente um quarto dos pacientes.

O diagnóstico de meningite por tuberculose é feito por exame do líquido espinal. As anormalidades clássicas do líquido espinal na meningite por tuberculose são: (1) elevação da pressão de abertura, (2) pleocitose linfocítica, (3) uma concentração de proteína elevada na faixa de 100 a 500 mg/dL, e (4) uma concentração de glicose reduzida. Uma concentração de glicose no LCS entre 45 e 35 mg/dL em associação com uma pleocitose linfocítica e uma cefaleia persistente, rigidez de nuca, fadiga, suores noturnos e febre é altamente suspeito de meningite por tuberculose. No estágio inicial da doença clínica, leucócitos polimorfonucleares podem

predominar no líquido espinal, mas os linfócitos tipicamente se tornam o tipo celular predominante em 48 horas. A concentração de glicose no LCS está apenas levemente reduzida. O último tubo de líquido coletado durante a punção lombar é o melhor para ser submetido para confecção de esfregaço para coloração de bacilo álcool-ácido resistente. A cultura do LCS leva de 4 a 8 semanas para identificar o organismo, exceto em casos de meningite fulminante por tuberculose, em que a cultura é frequentemente positiva entre 1 e 2 semanas. Existe uma reação em cadeia de polimerase em (PCR) disponível para pesquisa de ácido ribonucleico ribossomal (rRNA) de *M. tuberculosis*. Anormalidades na neuroimagem não são específicas e incluem realce das meninges após administração de contraste, hidrocefalia comunicante e/ou obstrutiva e infartos típicos nos núcleos da base. Pacientes devem ser submetidos a radiografias de tórax e teste de tuberculina intradérmico. O teste cutâneo de tuberculina pode ser negativo, pois pacientes com tuberculose no sistema nervoso central (SNC) estão imunossuprimidos. Com o tratamento, o teste cutâneo pode se tornar positivo. O tratamento de meningite por tuberculose inclui uma combinação de isoniazida, rifampicina, pirazinamida, etambutol e piridoxina. A terapia com dexametasona é recomendada para pacientes que desenvolvem hidrocéfalo. Esta complicação também pode requerer uma ventriculostomia ou uma derivação ventrículo-peritoneal.

Os tuberculomas se manifestam na forma de lesões ocupantes de espaço. Ao exame de tomografia computadorizada (TC), elas frequentemente apresentam a aparência de um ninho central de calcificação circundado por uma margem de realce e/ou edema. Os tuberculomas podem se desenvolver durante o curso da terapia para meningite por tuberculose. O tratamento dos tuberculomas inclui um regime de três ou quatro fármacos similar ao tratamento da meningite por tuberculose. Tuberculomas superficiais podem ser excisados cirurgicamente se não responderem a quimioterapia antituberculose.

A doença de Pott se refere à tuberculose vertebral ou espondilite por tuberculose. Dois ou mais corpos vertebrais adjacentes estão frequentemente envolvidos, e a infecção pode se disseminar para o disco e/ou espaço epidural. A coluna torácica e a lombar são as áreas mais comumente afetadas e, portanto, a apresentação clínica é a de dor nas costas na área torácica ou lombar e febre. Quando o espaço epidural está

envolvido, podem se desenvolver sinais e sintomas de compressão progressiva da medula espinal. O diagnóstico é feito por aspiração estereotáxica da lesão. O tratamento inclui quimioterapia antituberculose e descompressão cirúrgica caso esteja presente a compressão da medula espinal.

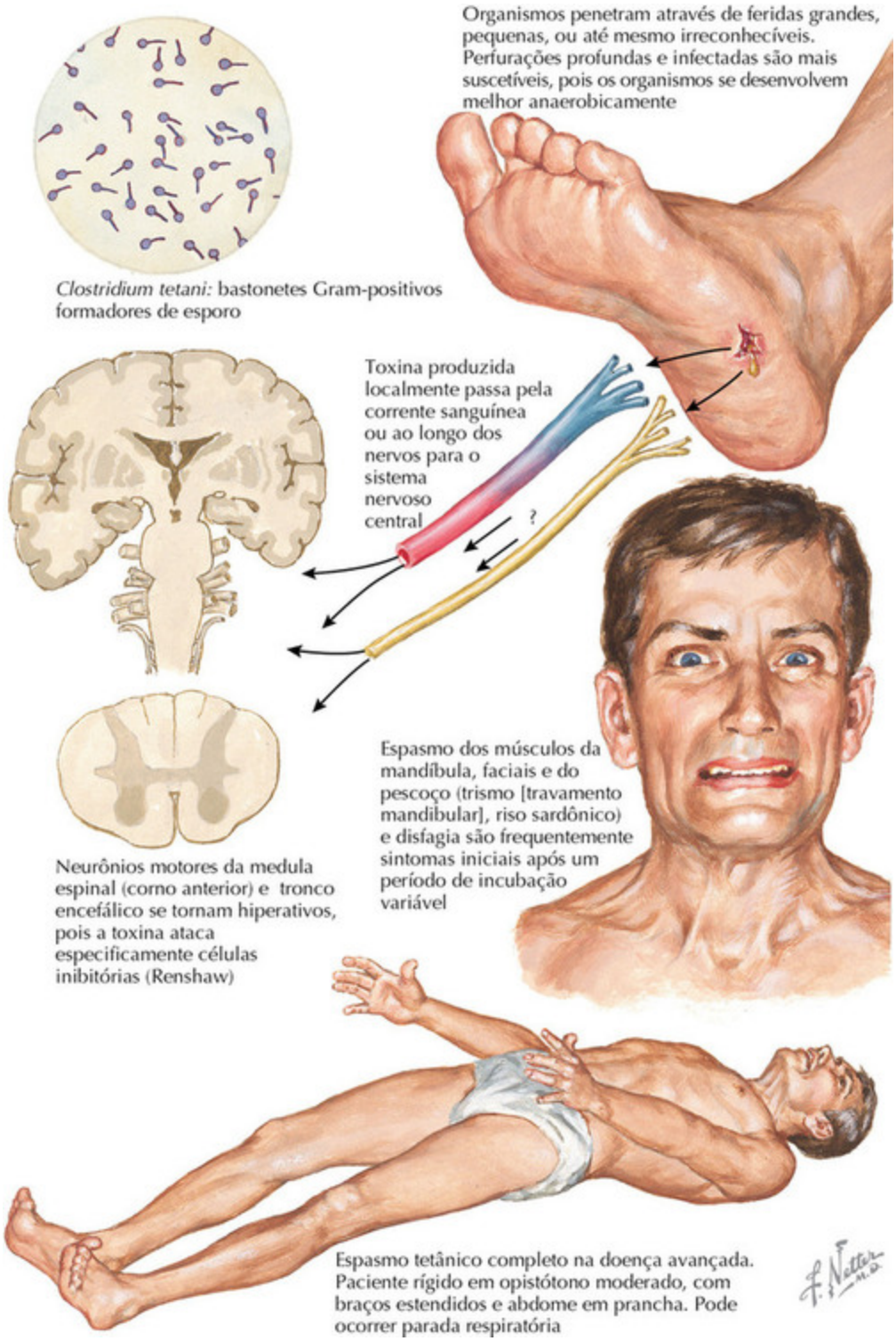

FIGURA 11-11

Tétano

A bactéria *Clostridium tetani* produz uma neurotoxina, tetanospasmina (toxina tetânica), em feridas as quais contamina. A toxina tetânica penetra no sistema nervoso central por meio de transporte axonal retrógrado em neurônios motores, a partir de seu local de formação em uma ferida, até o seu local de ação – os corpos celulares dos neurônios motores na substância cinzenta ventral da medula espinal e tronco encefálico.

A toxina tetânica produz espasticidade através do bloqueio de liberação de neurotransmissores inibitórios, glicina e ácido glutâmico descarboxilase (GAD), a partir de terminais nervosos pré-sinápticos que fazem sinapse em neurônios motores alfa na medula espinal e tronco encefálico. Com a perda de estímulo inibitório, o neurônio motor inferior não inibido aumenta o tônus muscular de descanso, produzindo rigidez. O tétano é dividido em quatro formas clínicas: localizado, generalizado, cefálico e neonatal. O *período de incubação* é definido como o tempo entre a inoculação de esporos de *C. tetani* até o aparecimento do primeiro sintoma. O período de incubação é seguido pelo *período de início do tétano,* o qual é definido como o intervalo entre o primeiro sintoma até o primeiro espasmo reflexo. O tétano localizado é limitado à extremidade na qual existe uma ferida, bolha ou queimadura contaminada. A queixa inicial do paciente é rigidez dos músculos na extremidade com movimento voluntário. Isto é seguido pelo desenvolvimento de um espasmo contínuo ou rigidez no grupo de músculos próximo à ferida. O tétano local pode permanecer restrito ao membro ou pode se tornar generalizado. No tétano generalizado, o sinal que se manifesta usualmente é o trismo (travamento mandibular), o qual é a rigidez do músculo masseter, causando inabilidade de abertura da boca para fala ou mastigação. Outro sinal inicial é o riso sardônico devido a um aumento do tônus no músculo orbicular, causando um riso sarcástico. O espasmo generalizado consiste de postura opistotônica com flexão e adução dos braços, cerramento dos pulsos, e extensão das extremidades inferiores. Os espasmos são frequentemente precipitados por estímulos externos e são extremamente dolorosos. Espasmos repentinos dos músculos respiratórios podem interromper a respiração por 10 a 20 segundos, e espasmos laríngeos ou faríngeos podem obstruir as vias respiratórias, comprometendo a respiração. O tétano cefálico envolve os músculos inervados por um ou mais nervos cranianos e quase sempre ocorre posteriormente a um ferimento na cabeça. O nervo facial é mais frequentemente afetado. O

tétano neonatal tipicamente se desenvolve como resultado de infecção do coto umbilical, e o sintoma que se manifesta usualmente é má alimentação. A criança não consegue realizar sucção, e quando um dedo é colocado em sua boca, sua mandíbula é cerrada fortemente. Isto é seguido de envolvimento dos músculos de expressões faciais, riso sardônico e então opistótono.

O tétano é de diagnóstico clínico. Quando há suspeita de tétano, deve-se obter um histórico cuidadoso de imunização, pois o tétano é improvável se o paciente recebeu uma série primária completa de injeções de toxoide com doses de reforço a cada 10 anos. O diagnóstico é dependente do descarte de outras doenças que possuem uma aparência similar ao tétano, incluindo envenenamento por estricnina, uma reação distônica secundária a um agente neuroléptico ou a um agente bloqueador de dopamina e raiva. Reações distônicas são rapidamente revertidas com benztropina ou difenidramina endovenosa.

Existem três objetivos no tratamento do tétano: (1) assegurar as vias respiratórias e tratar os espasmos generalizados com benzodiazepinas, (2) interromper a produção da toxina por desbridamento cirúrgico da ferida e terapia antimicrobiana (o antibiótico mais frequentemente recomendado é o metronidazol) e (3) imunização passiva com imunoglobulina humana contra tétano (HTIG).

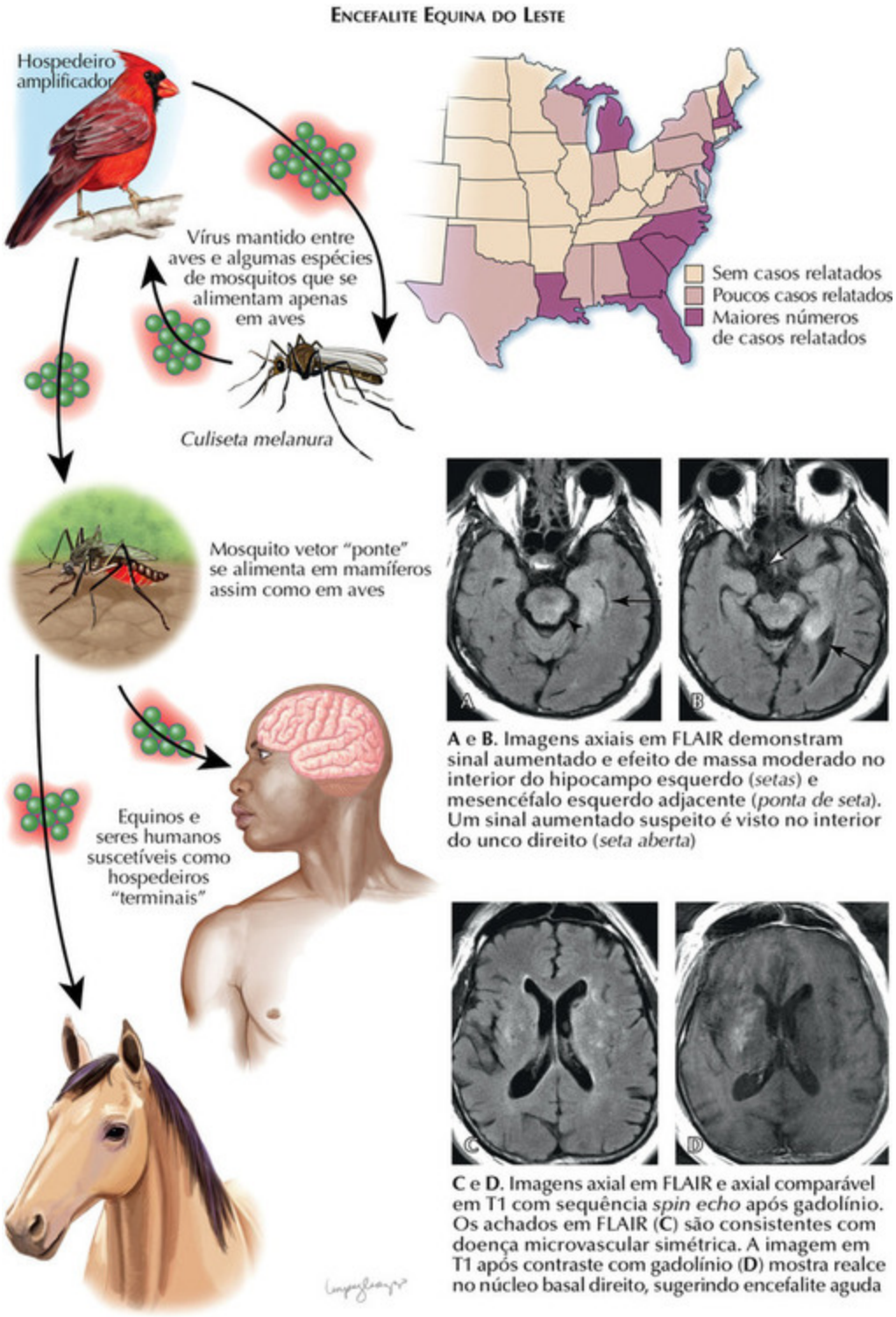

FIGURA 11-12

Meningite Asséptica

A meningite asséptica é uma doença na qual os sintomas e achados característicos de irritação meníngea estão presentes, e a análise do líquido cerebroespinal (LCS) é sugestiva de meningite, mas sem evidência de infecção bacteriana. Em muitos casos, a causa é viral; menos frequentemente, infecções por micobactérias, espiroquetas, parasitos ou fungos são responsáveis. Uma síndrome semelhante pode surgir com sarcoidose, diversas doenças de tecidos conjuntivos, envolvimento neoplásico leptomeníngeo, ou como complicação induzida por medicamento. Um LCS estéril com uma contagem celular aumentada também pode ser encontrado em infecções parameníngeas e meningite bacteriana tratada parcialmente. Além da punção lombar (com análise do LCS), colorações de Gram e outras, cultura, sorologia, citologia e reação da polimerase em cadeia (PCR); outras investigações podem incluir hemograma completo, estudos sorológicos, exame de ressonância magnética (RM) do encéfalo e medula espinal, radiografia de tórax, hemoculturas e outros estudos dependendo da avaliação clínica. O tratamento depende da causa.

Seleção de infecções virais transmitidas por artrópodes

Diversos vírus transmitidos por mosquitos podem causar uma encefalite infecciosa. O tratamento é primariamente sintomático, realizando estratégias preventivas importantes, especialmente para vírus transmitidos por artrópodes (*arbovirus*), como o vírus da encefalite equina do leste e o vírus do Oeste do Nilo (WNV). Um vírus relacionado, o vírus da encefalite de St. Louis, é transmitido principalmente na América do Norte durante o fim do verão e início do outono, e tipicamente causa sintomas não específicos brandos, mas ocasionalmente causa doença encefalítica.

O vírus da *encefalite equina do leste*, encontrado no Caribe e leste dos Estados Unidos, infecta seres humanos, equinos e algumas espécies de aves. Outras variantes do vírus ocorrem nas Américas Central e do Sul, onde causam doença equina. A maioria das pessoas infectadas é assintomática. Quando os sintomas ocorrem, eles podem consistir apenas de doença sistêmica não específica branda semelhante à gripe, com cefaleia, febre,

mal- estar, dor no corpo e vômitos, no qual a recuperação total ocorre de 7 a 10 dias na ausência de envolvimento encefálico, Em situações incomuns, entretanto, uma doença encefalítica fulminante ocorre após um período de incubação de 3 a 10 dias e é caracterizada por confusão, delírio, irritabilidade, agitação, convulsões e, eventualmente, perda de consciência. A doença encefalítica está associada a 33% de taxa de mortalidade, e cerca de metade dos sobreviventes apresenta déficits cognitivos ou outros déficits neurológicos residuais. Há uma pleocitose no LCS, com uma contagem de neutrófilos aumentada e uma concentração de proteínas elevada; o nível de glicose está normal. O diagnóstico sorológico depende de teste para IgM no soro e LCS; e o teste para anticorpos no soro nas fases aguda e de convalescência. Mais frequentemente, o exame de RM demonstra anormalidades unilaterais ou bilaterais (intensidade de sinal aumentada em T2) dos núcleos da base; também podem estar envolvidos a cápsula interna, tálamo, tronco encefálico, substância branca periventricular e córtex encefálico. Não existe terapia específica, e o tratamento é puramente de suporte. Não existe vacina disponível e, portanto, a prevenção depende da redução de exposição aos mosquitos.

O *vírus do Oeste do Nilo*, um flavivírus normalmente encontrado na África, Oeste da Ásia e Oriente Médio, não havia sido documentado no Hemisfério Norte até o ano de 1999. Os reservatórios para o vírus incluem seres humanos, equinos, alguns outros mamíferos, aves e mosquitos. Em seres humanos, a infecção pode ser assintomática ou levar à doença branda (Febre do Oeste do Nilo) com sintomas semelhantes à gripe (algumas vezes acompanhados por exantema cutâneo), que se desenvolvem 2 semanas após a picada de um mosquito infectado, e usualmente duram por apenas alguns dias. Entretanto, algumas vezes se desenvolvem uma encefalite, meningite, ou meningoencefalite, assim como uma doença poliomielítica, o que algumas vezes leva a um desfecho fatal. O LCS apresenta uma pleocitose linfocítica com elevação da concentração de proteína e concentração normal de glicose. A reação da polimerase em cadeia pode ser diagnóstica, mas resultados falso-negativos são comuns. Portanto, o diagnóstico é normalmente estabelecido por ensaios sorológicos a partir de sangue e LCS. O tratamento é de suporte; não existe nenhum medicamento específico disponível para o tratamento. A prevenção depende de se evitar mosquitos infectados, pois não existe vacina disponível. Déficits residuais, como

mudanças cognitivas ou fraqueza muscular podem ocorrer em sobreviventes.

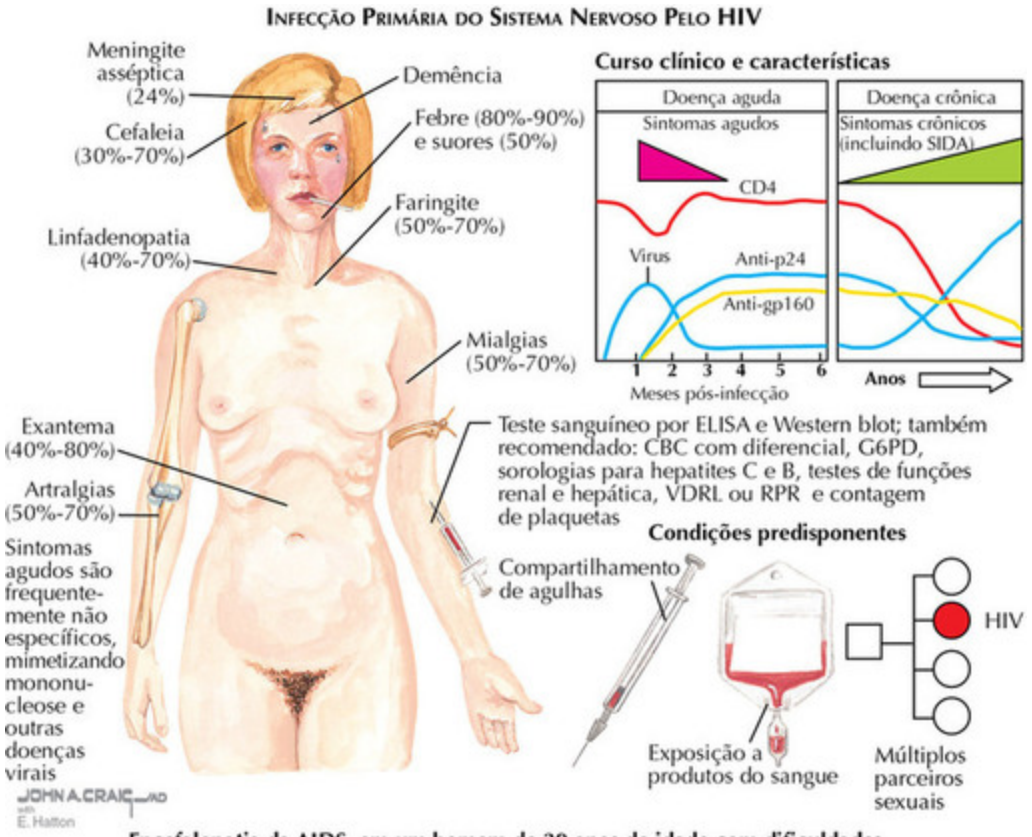

Encefalopatia da AIDS em um homem de 39 anos de idade com dificuldades de marcha e declínio cognitivo. Imagem de RM do encéfalo estava normal dois anos antes.

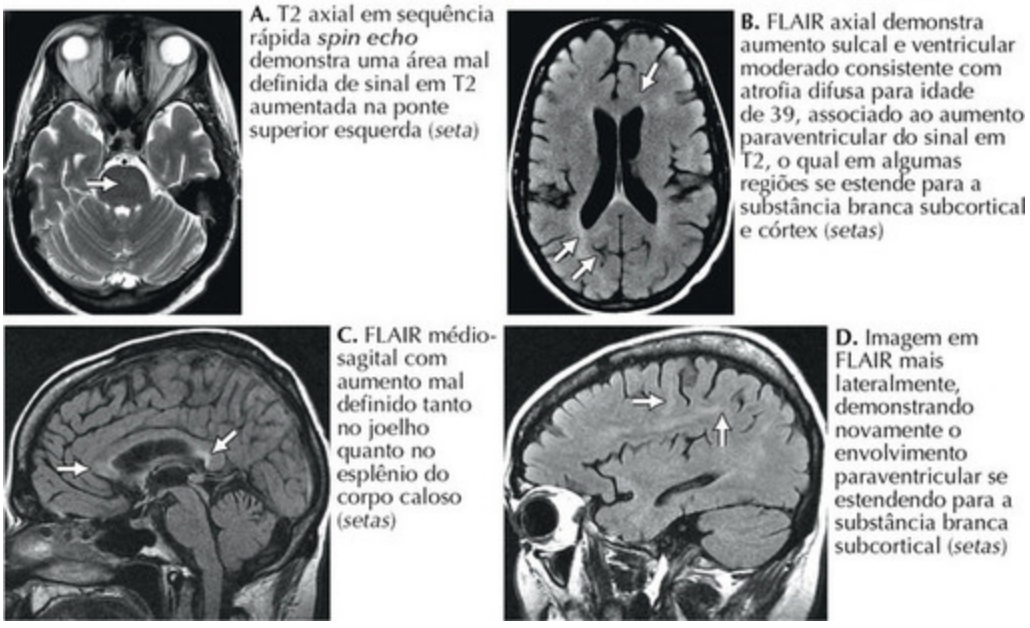

A. T2 axial em sequência rápida *spin echo* demonstra uma área mal definida de sinal em T2 aumentada na ponte superior esquerda (*seta*)

B. FLAIR axial demonstra aumento sulcal e ventricular moderado consistente com atrofia difusa para idade de 39, associado ao aumento paraventricular do sinal em T2, o qual em algumas regiões se estende para a substância branca subcortical e córtex (*setas*)

C. FLAIR médio-sagital com aumento mal definido tanto no joelho quanto no esplênio do corpo caloso (*setas*)

D. Imagem em FLAIR mais lateralmente, demonstrando novamente o envolvimento paraventricular se estendendo para a substância branca subcortical (*setas*)

FIGURA 11-13

Vírus da Imunodeficiência Humana

O vírus da imunodeficiência humana (HIV) é um retrovírus que causa a síndrome da imunodeficiência adquirida (AIDS), uma falência progressiva do sistema imune com um declínio da contagem de células $CD4^+$. A infecção ocorre pela transferência de sangue, sêmen, ou fluido vaginal, ou leite materno contendo o vírus. Caso isso ocorra, por exemplo, através de sexo sem proteção ou transfusão sanguínea, pacientes infectados podem permanecer assintomáticos por anos. São reconhecidos dois tipos de HIV, com o HIV-1 sendo o mais virulento e responsável pela maioria das infecções ao redor do mundo. Uma infecção sistêmica aguda é seguida de um período latente variável e então pelo desenvolvimento da AIDS. Um desfecho fatal pode seguir infecções oportunistas ou o desenvolvimento de malignidades, como linfoma não Hodgkin, o qual pode envolver o sistema nervoso. O tratamento é feito com fármacos antirretrovirais, os quais melhoram o prognóstico, mas não curam a infecção pelo HIV. Medidas preventivas incluem o uso de preservativos de látex. Dependendo da contagem de $CD4^+$, profilaxia contra infecção oportunista também é indicada.

A meningite asséptica aguda é uma manifestação comum em pacientes com infecção neurológica primária pelo HIV-1 (INPH) e leva a cefaleia e meningismo. Outras apresentações neurológicas menos comuns são meningoencefalite, encefalopatia, encefalomielite aguda disseminada, mielopatia, meningorradiculite e neuropatia periférica, incluindo a síndrome de Guillain-Barré. Anormalidades sistêmicas também estão comumente presentes. Estudos laboratoriais podem revelar leucopenia, trombocitopenia e transaminases elevadas. Um estudo de anticorpos para HIV pode ser inicialmente negativo, mesmo se a carga viral de HIV sérico for positiva. Uma vez tendo ocorrido a soroconversão, os pacientes estão sob risco para muitas complicações neurológicas.

O complexo de demência da AIDS (CDA) é um distúrbio importante, mas sua prevalência tem declinado desde que a terapia antirretroviral altamente ativa (HAART) se tornou disponível. Pacientes afetados desenvolvem demência e distúrbios de comportamento, com uma marcada mudança de personalidade; apatia, desatenção, distúrbios de memória e disfunção de linguagem são problemáticos. Déficits motores (lentidão, inabilidade, ataxia, fraqueza) também ocorrem. Um processo desmielinizante subagudo primário com uma resposta celular branda tem

sido encontrado na autópsia. Uma etiologia metabólica/tóxica relacionada com a infecção tem sido proposta.

Distúrbios neurocognitivos brandos associados ao HIV possuem alta prevalência, mesmo em pacientes positivos para HIV com uma aviremia prolongada, mas normalmente não limita as atividades diárias. A HAART por si só parece possuir uma pequena toxicidade neurológica primária. Indivíduos clinicamente assintomáticos infectados por HIV-1 podem apresentar exames de RM encefálicos anormais com alterações na substância branca (desmielinização) e substância cinzenta (atrofia).

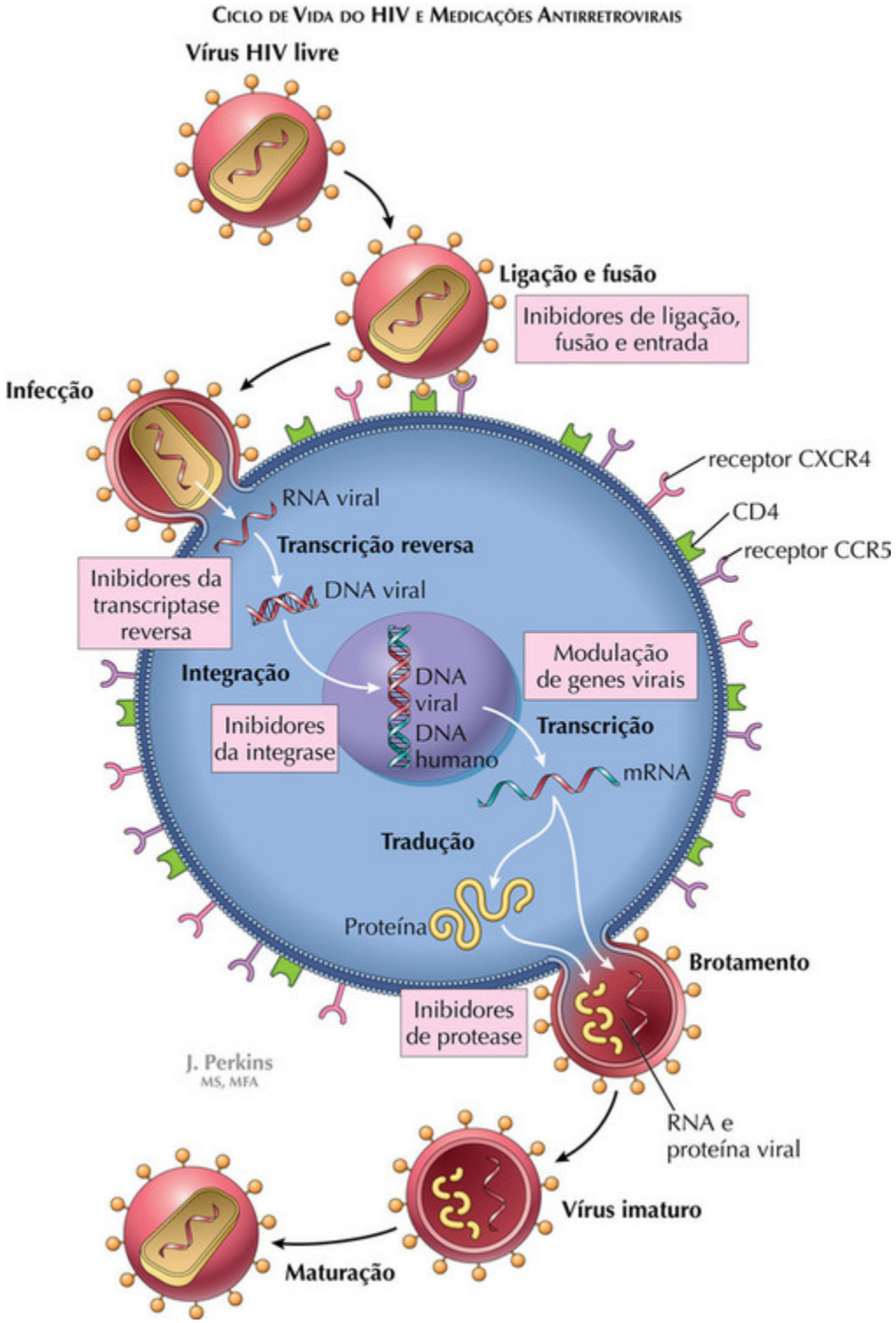

FIGURA 11-14

Infecção oportunista por bactérias, vírus (Epstein-Barr, citomegalovirus e hepatite B), fungos (*Cryptococus neoformans*) ou parasitos (*Toxoplasma*

gondii) podem envolver o sistema nervoso central diretamente. A toxoplasmose (Fig. 11-6) pode se manifestar com convulsões, e a meningite criptocócica com uma alteração subaguda da função mental. Tais infecções podem também levar a vasculopatia. Outras causas raras de *vasculite* no SNC neste contexto incluem doença neoplásica ou uso abusivo de drogas recreacionais.

Uma *mielopatia* vacuolar e inflamatória primária pode ocorrer na AIDS e pode mimetizar a mielopatia por deficiência de vitamina B_{12} ou cobre, com envolvimento predominante das colunas posteriores. Não existe tratamento eficaz.

Neuropatias sintomáticas são comuns em pacientes infectados pelo HIV-1, se tornando mais comuns à medida que a imunodeficiência se agrava. Polineuropatia sensitiva distal simétrica (DSPN) é a mais frequente, sendo progressiva e se apresenta com dor distal simétrica, parestesias e dormência nos pés. Uma neuropatia semelhante está associada a diversos fármacos inibidores da transcriptase reversa análogos de nucleosídeos (ITRNs – zalcitabina [ddC], didanosina [ddI], e estavudina [d4T]) utilizados para o tratamento da infecção pelo HIV. A polirradiculopatia desmielinizante inflamatória aguda algumas vezes ocorre no momento da soroconversão, mas a polirradiculopatia também pode ocorrer em estágios mais avançados da infecção pelo HIV-1. O líquido cerebroespinal (LCS) em pacientes com polirradiculopatia tipicamente contém uma linfocitose (10 a 50 células/mm^3). A mononeurite múltipla é uma complicação pouco frequente da infecção pelo HIV-1.

Pacientes coinfectados pelo citomegalovírus (CMV) podem desenvolver mononeurite múltipla, polirradiculoneuropatia, ou polirradiculopatia. O LCS pode apresentar uma pleocitose polimorfonuclear e uma reação da polimerase em cadeia (PCR) para detecção de CMV no líquido cerebroespinal (LCS) é positiva em 90% dos casos.

Diversas *miopatias* podem ocorrer em pacientes infectados pelo HIV-1, e podem requerer biópsia para sua distinção. Em casos raros, pode ocorrer rabdomiólise. Alguns pacientes parecem ter um distúrbio que se assemelha a polimiosite, a qual é responsiva a esteroides; outros desenvolvem miosite com corpos de inclusão. Diversas síndromes de perda muscular já foram descritas, assim como uma miopatia vasculítica. A miopatia nemalínica é

caracterizada pela presença de corpos em forma de bastonetes e perda de filamentos espessos, e pode ser responsiva a corticosteroides. Infecções oportunistas dos músculos ocorrem algumas vezes, como na toxoplasmose muscular, e o tratamento deve ocorrer para o agente agressor. Miopatias podem ocorrer como complicação do HAART. Uma miopatia mitocondrial algumas vezes ocorre em pacientes recebendo zidovudina.

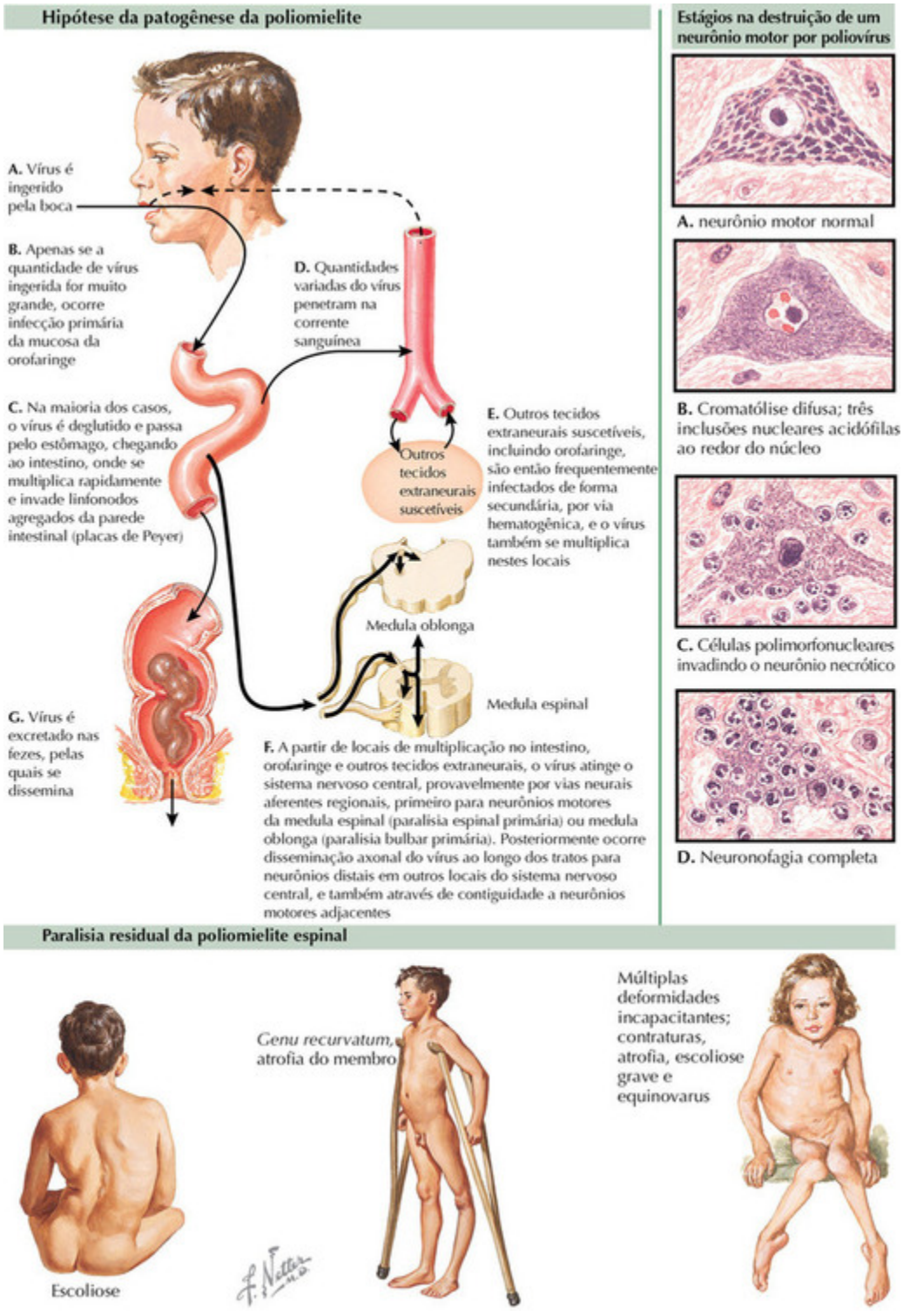

FIGURA 11-15

Poliomielite

A poliomielite se tornou uma doença epidêmica no início do século XX, e o poliovírus foi primeiramente isolado em 1908. Em 1941 foi reconhecido que a infecção pelo poliovírus se inicia como uma gastroenterite aguda, e a paralisia se desenvolve em menos de 1 em cada 100 indivíduos infectados pelo poliovírus. Em 1952 a epidemia atingiu seu pico, com mais de 20.000 casos de poliomielite paralítica relatados. Em 1955 uma vacina injetável inativada (IPV) desenvolvida por Jonas Salk se tornou disponível, seguida, em 1961, por uma vacina oral monovalente com vírus atenuado (OPV) desenvolvida por Albert Sabin. Com a disseminação do uso da vacina oral para poliovírus, a qual contém cepas vivas atenuadas de poliovírus, a poliomielite paralítica associada a vacina foi primeiramente reconhecida. Isso eventualmente levou a substituição da OPV pela IPV em países desenvolvidos. Infantes e crianças recebem uma dose de IPV aos 2 meses, 4 meses, 6 a 18 meses e 4 a 6 anos de vida. Surtos de pólio nos EUA agora ocorrem em grande parte entre indivíduos não vacinados.

O poliovírus é um enterovírus de ácido ribonucleico (RNA) de fita simples. Existem três sorotipos imunologicamente definidos de poliovírus (sorotipos 1, 2 e 3), todos os quais causam doença paralítica. A infecção natural por pólio ocorre através da ingestão do vírus, o qual inicialmente se replica na mucosa da orofaringe e trato gastrointestinal. O vírus entra no sistema nervoso central via corrente sanguínea ou alternativamente através de vias neurais aferentes para o interior de neurônios motores do corno anterior, núcleo motor do tronco encefálico e células de Betz do córtex motor.

A mudança celular inicial nos neurônios motores é a dissolução da substância citoplasmática de Nissl (cromatólise). Neurônios infectados que possuem apenas um nível brando de cromatólise sobrevivem e continuam a suportar as unidades motoras. Em contraste, neurônios que apresentam cromatólise grave se tornam necróticos e não podem suportar unidades motoras. Como resultado, ocorre perda de função permanente nos grupos musculares inervados pela unidade motora. Historicamente, as infecções pelo poliovírus têm sido divididas em uma doença menor e uma doença maior. A doença menor é caracterizada por febre, mialgias, náuseas e diarreia. A doença maior pode ser associada à doença menor ou seguir a doença menor por um período de poucos dias afebris, e é caracterizada por sinais crescentes de irritação meníngea, cefaleia e rigidez de nuca. Quando

a doença progride para a forma paralítica, a dor muscular é evidente, particularmente nas costas e pescoço. Pacientes que desenvolvem paralisia usualmente o fazem no segundo ao quinto dia após o desenvolvimento dos sinais meníngeos e febre. A fraqueza é geralmente muscular flácida assimétrica, e as pernas estão envolvidas mais frequentemente que os braços.

Durante a epidemia de pólio no último século, o diagnóstico era baseado na síndrome clínica de febre com paralisia e fraqueza de neurônios motores inferiores. Atualmente, o poliovírus é a causa menos comum de fraqueza flácida assimétrica de extremidade inferior. Outros enterovírus (coxsackievírus, echovírus e os enterovírus numerados), e os flavivírus, mais notavelmente o vírus do Oeste do Nilo, são os agentes etiológicos mais comuns de paralisia flácida.

Quando se suspeita de infecção pelo poliovírus, pelo menos duas amostras de fezes e dois *swabs* de garganta devem ser obtidos com intervalo de 24 horas. Assim como com qualquer suspeita de infecção por enterovírus, sorologia aguda e de convalescência devem ser enviadas com 4 semanas de intervalo para detectar um aumento de quatro vezes na imunoglobulina G (IgG). A análise do líquido espinal demonstra uma pleocitose linfocítica, uma concentração normal de glicose e RNA enteroviral por reação em cadeia de polimerase (PCR).

O tratamento da infecção por poliovírus é primariamente de suporte, e a prevenção com vacinação em massa de todas as crianças é essencial.

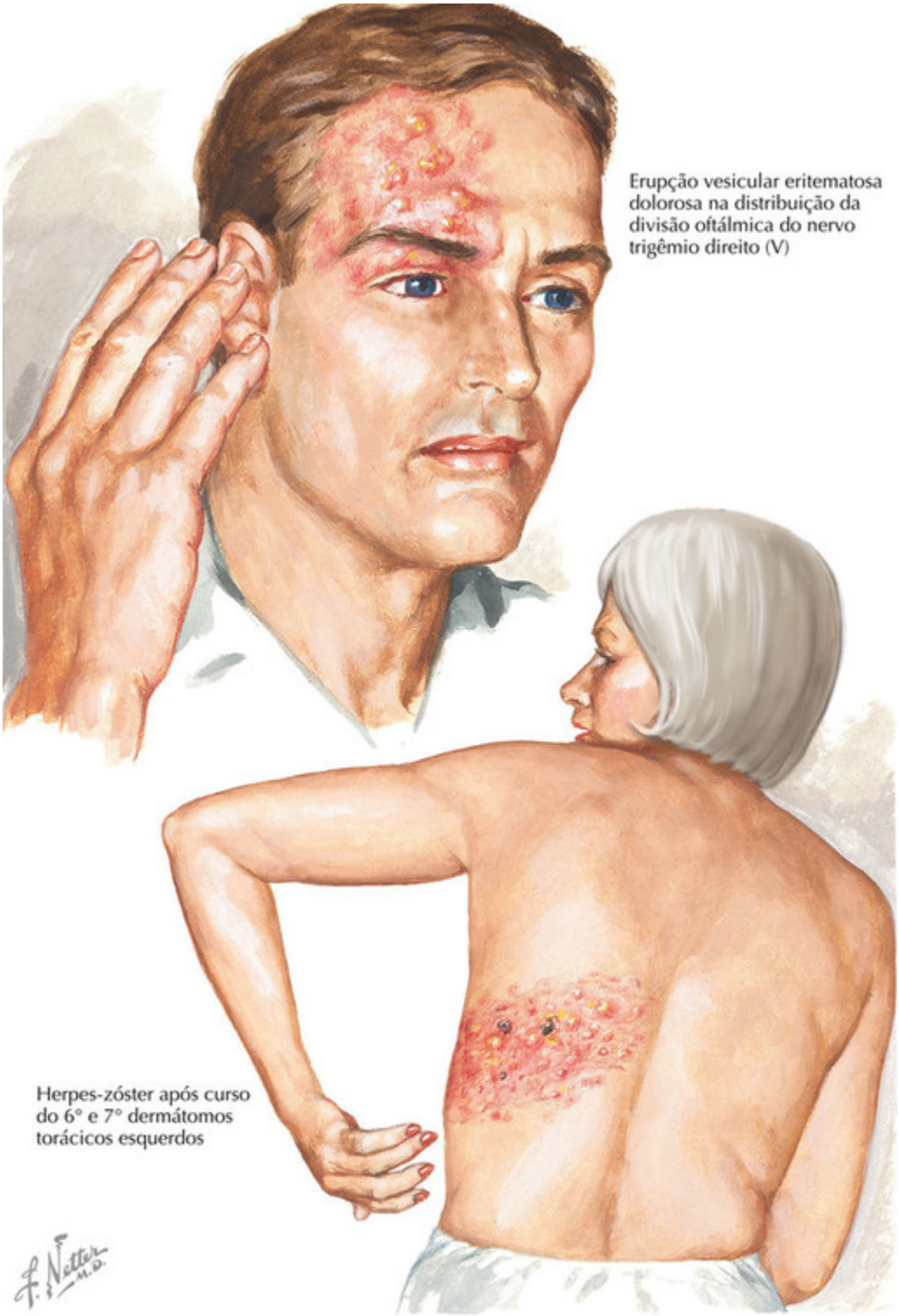

FIGURA 11-16

Herpes-Zóster

O vírus *Varicella-zoster* (VZV) é o agente etiológico da catapora (varicela), e do herpes-zóster (zóster). O vírus *Varicella-zoster* é um vírus de ácido desoxirribonucleico (DNA) de dupla fita. A infecção inicial ocorre no trato respiratório superior, seguida por uma viremia e aparecimento das lesões vesiculares características da catapora. O vírus *Varicella-zoster* estabelece latência nos gânglios do nervo craniano e raízes dorsais dos gânglios ao longo do neuroeixo. A reativação do vírus causa herpes-zóster, o qual se apresenta com dor localizada intensa seguida em 3 a 4 dias pelo aparecimento de um exantema vesicular em uma base eritematosa, abrangendo de um até três dermátomos. Zóster possui uma predileção pelos dermátomos torácico médio a inferior, lombar superior e oftálmico (V1). As complicações neurológicas da varicela, ou catapora, incluem encefalite (a qual mais frequentemente se manifesta como uma ataxia cerebelar aguda), meningite asséptica, polineurite, múltiplas neuropatias cranianas, ou síndrome de Reye. As complicações neurológicas do zóster incluem meningite, encefalite, vasculopatia, cerebelite, síndrome de Ramsay Hunt, neuralgia pós-herpética, mielopatia e dor radicular crônica sem exantema (*zoster sine herpete*).

Encefalite

A encefalite pelo vírus *Varicella-zoster* pode se desenvolver associada ao zóster, em seguida ao zóster por dias a meses, ou pode se desenvolver sem qualquer história de um exantema vesicular. Os sintomas de encefalite incluem febre, cefaleia, convulsões, déficits neurológicos focais e um nível alterado de consciência. A encefalite pelo vírus *Varicella-zoster* se deve a infartos isquêmicos e hemorrágicos em ambas as substâncias branca e cinzenta cortical e subcortical. Lesões desmielinizantes pequenas já foram atribuídas a uma vasculopatia de pequenos vasos. A neuroimagem em pacientes com encefalite pelo vírus *Varicella-zoster* pode demonstrar infartos isquêmicos e hemorrágicos e lesões desmielinizantes. A reativação do zóster também pode causar uma ventriculite e periventriculite com hidrocéfalo, estado mental alterado e anormalidades da marcha.

Herpes-Zóster Oftálmico

Pacientes com reativação do vírus *Varicella-zoster* no gânglio trigêmio desenvolvem lesões vesiculares na divisão oftálmica do nervo trigêmio e estão sob risco de infarto na distribuição da carótida, artérias encefálicas anteriores ou médias devido à vasculopatia pelo vírus *Varicella-zoster*. Também existe risco de cicatrizes na córnea.

Cerebelite

Uma ataxia cerebelar aguda pode complicar a varicela da infância, mas também pode ocorrer em adultos.

Síndrome de Ramsay Hunt

A síndrome de Ramsay Hunt se deve a reativação do vírus *Varicella-zoster* no gânglio geniculado, resultando em uma paralisia periférica do nervo facial. Lesões vasculares podem ser encontradas no ouvido externo ou na boca.

Neuralgia Pós-herpética

A neuralgia pós-herpética é a complicação neurológica mais comum do vírus *Varicella-zoster*. A dor do zóster tende a se resolver à medida que as lesões cicatrizam, mas pode estar associada a ou seguida de neuralgia pós-herpética. A neuralgia pós--herpética é definida como a presença de dor na distribuição dermatomal do exantema vesicular por mais de 1 mês após o início do zóster, após as lesões terem cicatrizado.

Zóster Sine Herpete

O zóster *sine herpete* é a dor em uma distribuição dermatomal sem o aparecimento de um exantema vesicular. Ele é diagnosticado tanto por um aumento de quatro vezes nos anticorpos séricos para o vírus *Varicella-zoster* entre as sorologias aguda e de convalescência, obtidas com 4 semanas de intervalo, ou pela demonstração de VZV IgM no LCS e/ou DNA do VZV no líquido cerebroespinal (LCS) pela reação da polimerase em cadeia (PCR).

O melhor teste diagnóstico para a encefalite pelo vírus *Varicella-zoster* é a detecção de anticorpos IgM para o vírus *Varicella-zoster* no LCS. O DNA

do VZV também pode ser detectado no líquido cerebroespinal por PCR, mas este é menos sensível do que a pesquisa de anticorpos.

A encefalite por vírus *Varicella-zoster* é tratada com aciclovir endovenoso. Zóster é tratado com valaciclovir, famciclovir ou aciclovir oral. Neuralgia pós-herpética é tratada com uma combinação de amitriptilina e gabapentina. O uso de rotina da vacina para varicela na infância reduziu a incidência de catapora. A eficácia decai com o tempo, e uma imunização de reforço é necessária. Também existe uma vacina para zóster que reduz o risco de zóster.

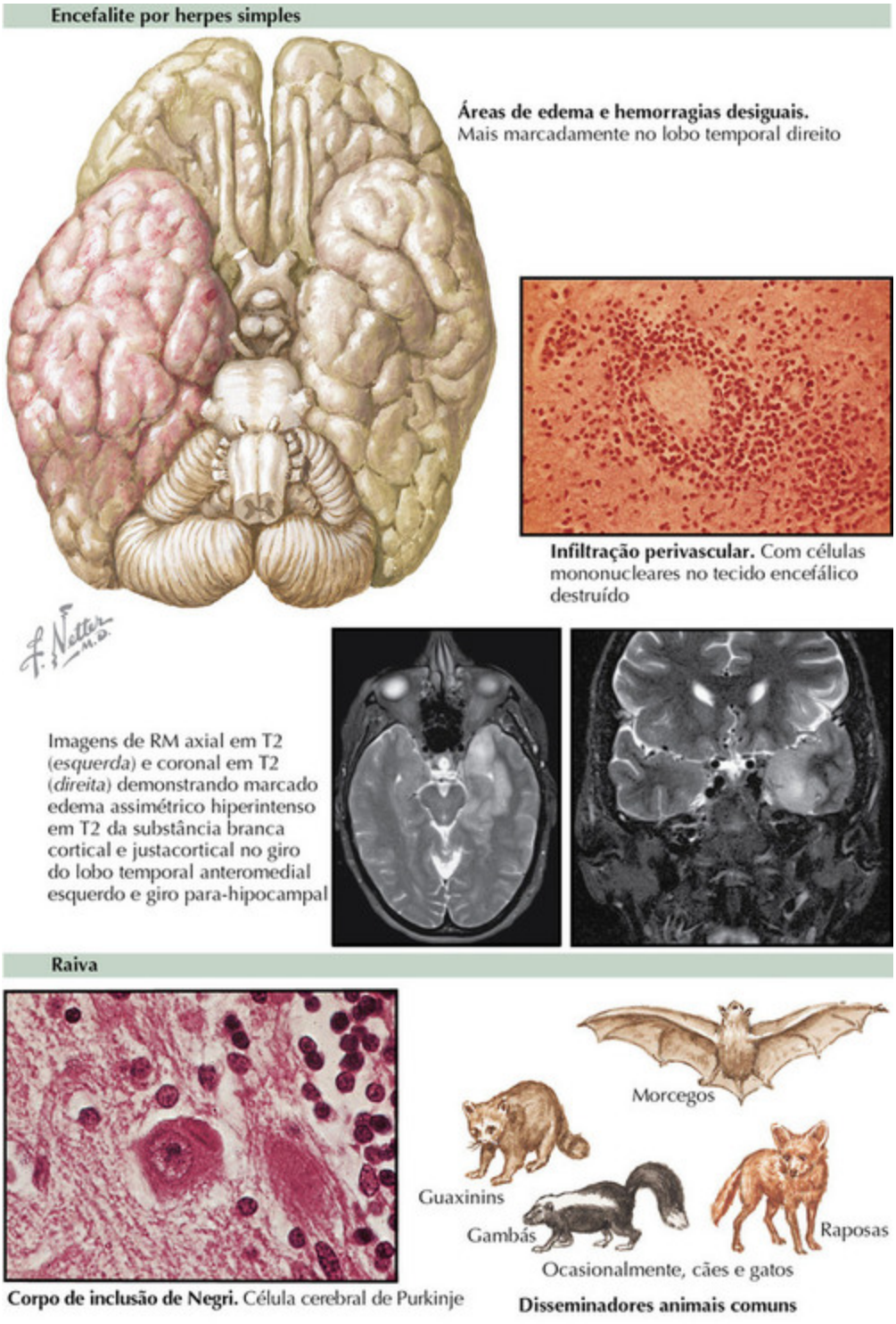

FIGURA 11-17

Encefalite pelo Vírus Herpes Simples e Raiva

O vírus herpes simples-1 é adquirido na infância por contato com secreções orais. A primeira exposição é normalmente assintomática, mas em alguns indivíduos, lesões vesiculares se desenvolvem na boca. O vírus se dissemina por transporte retrógrado e anterógrado para o gânglio trigêmeo, onde estabelece uma infecção latente. A encefalite pelo vírus herpes simples se deve a reativação da infecção pelo vírus herpes simples latente e se apresenta com uma progressão subaguda de febre, cefaleia hemicraniana, anormalidades de comportamento, atividade convulsiva focal e déficits neurológicos focais, mais frequentemente disfasia ou hemiparesia. Em 90% dos pacientes adultos com encefalite por vírus herpes simples, os exames por ressonância magnética (RM) em sequências em *fluid attenuated inversion recovery* (FLAIR), T2 e difusão demonstram uma lesão anormal de intensidade aumentada de sinal no lobo temporal 48 horas a partir do início dos sintomas. A análise do líquido espinal demonstra uma pleocitose linfocítica com uma concentração de glicose normal ou, mais raramente, levemente reduzida. Pode haver eritrócitos ou xantocromia no líquido cerebroespinal (LCS), pois esta é uma encefalite necrosante. Um ensaio de reação em cadeia de polimerase (PCR) para detecção de HSV-1 possui uma sensibilidade e especificidade de mais de 95%. A PCR para HSV no LCS pode ser negativa nas primeiras 72 horas de sintomas de encefalite por HSV. Se a suspeita clínica for alta, o líquido espinal deve ser reexaminado para ácido desoxirribonucleico (DNA) de HSV-1. Anticorpos contra o vírus herpes simples podem ser detectados no LCS aproximadamente de 8 a 12 dias após o início dos sintomas e por até 3 meses. Uma razão de soro para LCS de menos que 20:1 é considerada diagnóstica para encefalite por HSV. A encefalite por vírus herpes simples é tratada com aciclovir endovenoso por 3 semanas.

Raiva

Seres humanos adquirem raiva a partir da mordida de um animal raivoso ou por inalação do vírus aerossolizado em cavernas habitadas por morcegos. Duas formas da raiva clássica são reconhecidas: raiva furiosa, a qual é caracterizada por febre, flutuação de consciência, espasmos fóbicos e disfunção autonômica; e raiva paralítica, a qual se assemelha à síndrome de Guillain-Barré. Pacientes com raiva adquirida de morcegos apresentam

características clínicas diferentes daqueles com raiva clássica. Raiva adquirida através da mordida de um morcego se manifesta com déficits neurológicos focais, movimentos coreiformes, mioclonus, convulsões e alucinações. Espasmos fóbicos não são uma característica cardinal da raiva adquirida de morcego.

O diagnóstico da raiva pode ser feito através da realiza-ção de uma reação em cadeia da polimerase precedida de transcrição reversa (RT-PCR) na saliva, amostras de biópsia da pele nucal, ou LCS para detecção do ácido ribonucleico (RNA) do vírus da raiva. Classicamente, o diagnóstico era feito por biópsia e demonstração de corpos de inclusão citoplasmáticos de Negri. O tratamento se inicia com uma lavagem e enxágue imediato do ferimento com sabão e água e desinfecção com iodo. A imunoglobulina contra raiva deve ser infiltrada no interior e ao redor do ferimento, e a vacina contra raiva deve ser administrada intramuscular ou intradermicamente. A profilaxia pós-exposição não deve esperar os resultados de confirmação laboratorial do diagnóstico.

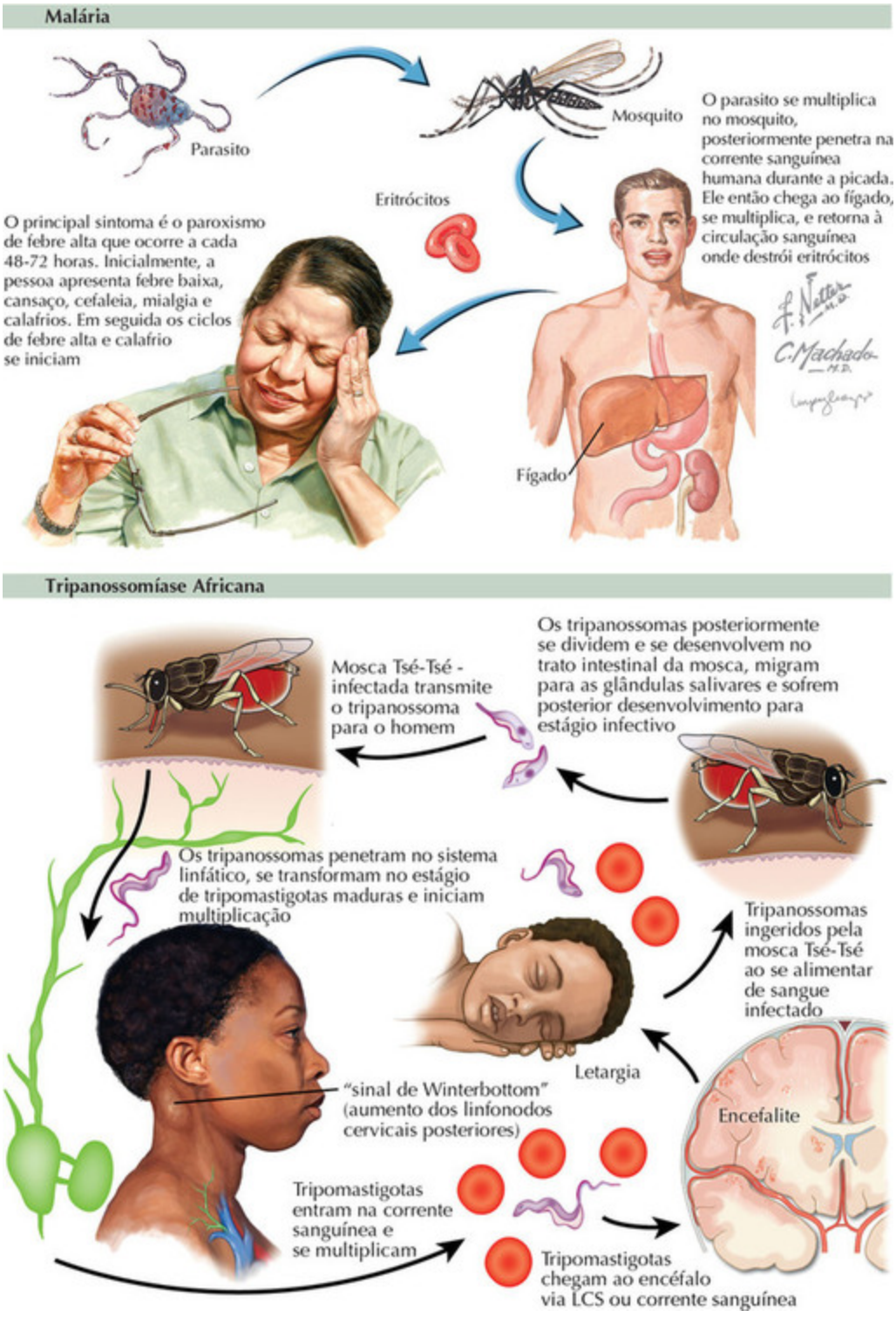
Malária
Parasito
Mosquito
O parasito se multiplica no mosquito, posteriormente penetra na corrente sanguínea humana durante a picada. Ele então chega ao fígado, se multiplica, e retorna à circulação sanguínea onde destrói eritrócitos
Eritrócitos
O principal sintoma é o paroxismo de febre alta que ocorre a cada 48-72 horas. Inicialmente, a pessoa apresenta febre baixa, cansaço, cefaleia, mialgia e calafrios. Em seguida os ciclos de febre alta e calafrio se iniciam
Fígado
Tripanossomíase Africana
Mosca Tsé-Tsé - infectada transmite o tripanossoma para o homem
Os tripanossomas posteriormente se dividem e se desenvolvem no trato intestinal da mosca, migram para as glândulas salivares e sofrem posterior desenvolvimento para estágio infectivo
Os tripanossomas penetram no sistema linfático, se transformam no estágio de tripomastigotas maduras e iniciam multiplicação
Tripanossomas ingeridos pela mosca Tsé-Tsé ao se alimentar de sangue infectado
Letargia
"sinal de Winterbottom" (aumento dos linfonodos cervicais posteriores)
Encefalite
Tripomastigotas entram na corrente sanguínea e se multiplicam
Tripomastigotas chegam ao encéfalo via LCS ou corrente sanguínea

FIGURA 11-18

Infecções Parasitárias: Malária Encefálica e Tripanossomíase Africana

Malária encefálica

Seres humanos picados por mosquitos do gênero *Anopheles* infectados por *Plasmodium falciparum*, *P. vivax*, *P. ovale*, ou *P. malariae* estão sob risco de desenvolver malária, uma doença que ocorre principalmente na África, Ásia e Américas Central e do Sul, levando a cerca de um milhão de mortes anualmente. A malária encefálica – causada normalmente por *P. falciparum* – é a forma mais fatal da doença. Febre e sintomas não específicos dão lugar a convulsões e alterações de consciência, variando de irritabilidade a obnubilação e coma. A progressão pode ser aguda ou mais gradual. Hipoglicemia, acidose e anemia acompanhando o quadro podem exacerbar os sintomas neurológicos.

O diagnóstico é confirmado através do exame de esfregaços de sangue periférico a cada 8 a 24 horas. O LCS é examinado para excluir outras causas possíveis dos sintomas em pacientes com suspeita de malária encefálica. Quimioterapia antimalárica, consistindo de quinina ou quinidina endovenosa (em uma unidade de cuidado intensivo [UTI]) ou artesunato, acrescido de doxiciclina, tetraciclina ou clindamicina, é iniciado sem esperar a confirmação laboratorial do diagnóstico clínico. A malária encefálica não tratada é geralmente fatal. Sequelas neurológicas são comuns em sobreviventes e podem incluir déficits motor, sensitivo, cognitivo ou de linguagem e convulsões.

Tripanossomíase africana

A tripanossomíase africana em seres humanos (“doença do sono”) é transmitida por moscas tsé-tsé infectadas e pode assumir duas formas; em cada uma, pode se desenvolver uma meningoencefalite. Uma lesão de pele inflamatória inicial ou cancro pode ocorrer alguns dias após a picada da mosca infectada. Por outro lado, a infecção pelo *T. brucei gambiense* (na África Ocidental e na Central) pode ser assintomática por meses ou anos. Apresentação com febre, cefaleia, artralgia, linfadenopatia e hepatoesplenomegalia é seguida em estágios tardios por envolvimento

neurológico, com letargia, cefaleia, mudanças de personalidade, baixa concentração, tremor, instabilidade e sonolência diurna. Com posterior progressão, o paciente se torna obnubilado; o agravamento do coma leva à morte. A infecção por *T. brucei rhodesiense* (na África Oriental) leva a uma doença semelhante, mas mais aguda.

O diagnóstico requer a identificação do tripanossoma, tipicamente em um esfregaço sanguíneo. O LCS deve ser examinado para confirmar o diagnóstico e estágio da doença. Uma pleocitose ou aumento da concentração de proteína, ou ambos, indica o envolvimento neurológico; níveis de imunoglobulina M (IgM) podem estar aumentados, e tripanossomas podem estar presentes. Testes sorológicos para a doença Africana Ocidental, mas não da Oriental, estão disponíveis; a reação em cadeia de polimerase (PCR) é investigacional. Os regimes de tratamento com agentes antiprotozoários dependem do organismo agressor e se já ocorreu envolvimento neurológico.

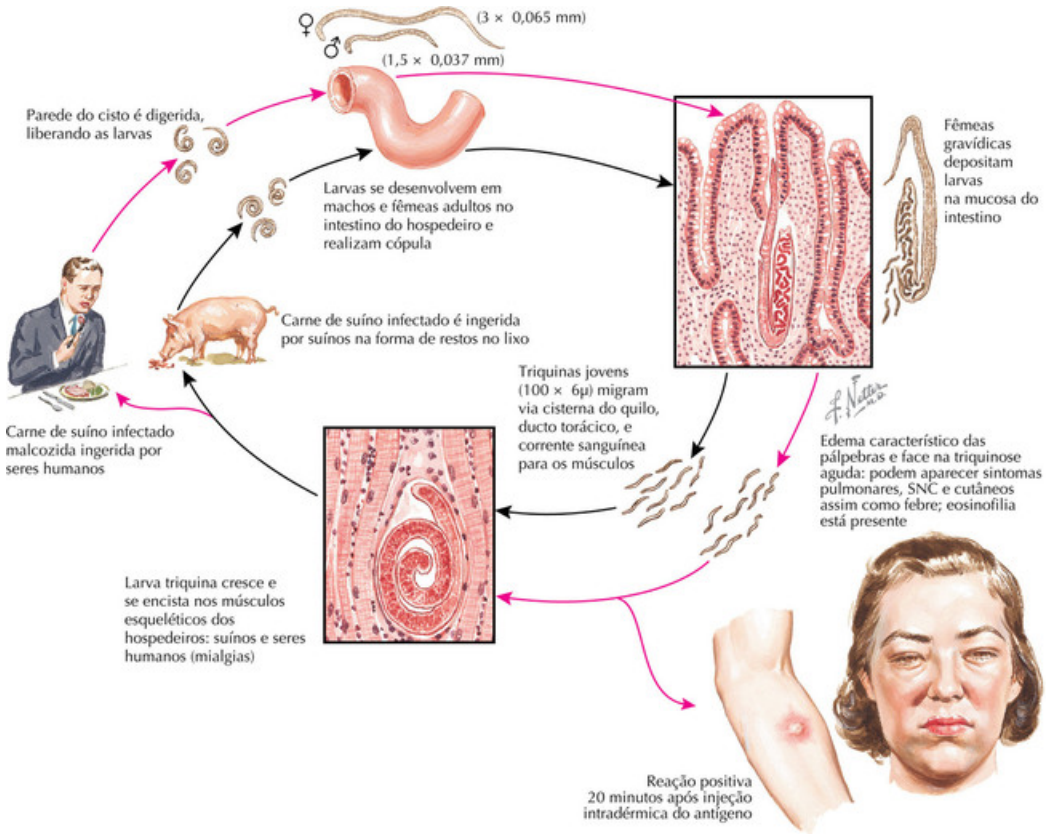

FIGURA 11-19

Infecções Parasitárias: Triquinose (Triquinelose)

A infecção humana por *Trichinella spiralis* ou outras espécies do gênero *Trichinella*, um nematódeo (verme cilíndrico), ocorre mais comumente pela ingestão de carne crua ou malcozida contaminada, especialmente de suínos domésticos. Em suínos, as larvas de *T. spiralis* são liberadas de cistos presentes em carnes ingeridas, através da digestão gástrica, e então invadem a mucosa do intestino delgado. Elas se desenvolvem em vermes adultos no intestino delgado; as fêmeas são fecundadas e liberam larvas que migram para músculos estriados, onde se encistam. Portanto, os vermes adultos e as larvas encistadas se desenvolvem em um mesmo hospedeiro. Os seres humanos que ingerem carne suína contaminada desenvolvem triquinose. A doença é cosmopolita.

O período de incubação varia com a gravidade da infecção. Dor abdominal e sintomas gastrointestinais podem se desenvolver na primeira semana. Edema periorbital pode ocorrer por alguns dias. Subsequentemente, dor muscular e articular, fraqueza muscular, febre, exantemas cutâneos, cefaleia e outras manifestações se desenvolvem. Infecções graves podem causar meningite ou encefalite. Uma miocardite pode levar a arritmias cardíacas fatais. Ocasionalmente ocorre envolvimento pulmonar ou renal.

O diagnóstico é sugerido pela ocorrência de edema periorbital, miosite e uma eosinofilia, e pode ser confirmado sorologicamente, mas os testes sorológicos não são úteis nas primeiras 2 ou 3 semanas após a infecção. Se necessário, biópsia do músculo esquelético é realizada para detectar a presença da larva. Infecção branda requer apenas terapia sintomática; o curso clínico é autolimitante. O tratamento definitivo é necessário para infecções graves ou envolvimento neurológico, e consiste de corticosteroides acrescidos de mebendazol ou albendazol. Medidas preventivas envolvem educação sobre os riscos de consumo da carne malcozida e controle do manejo das criações.



A infecção ocorre por via respiratória. Excretas de pombos e ar-condicionado podem ser fatores na disseminação.

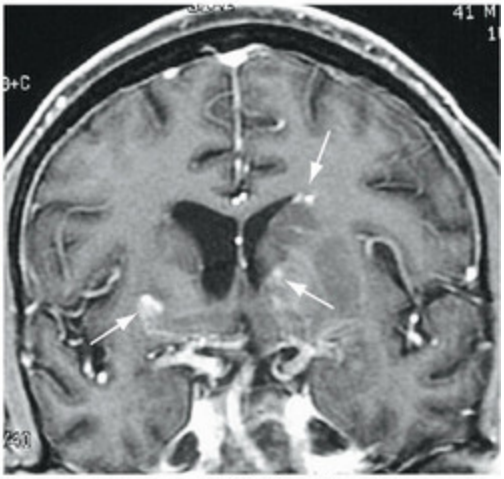

Imagem coronal em T1 SPGR após contraste com gadolínio demonstra lesões em realce múltiplas e pequenas em ambos os núcleos da base (*setas*)

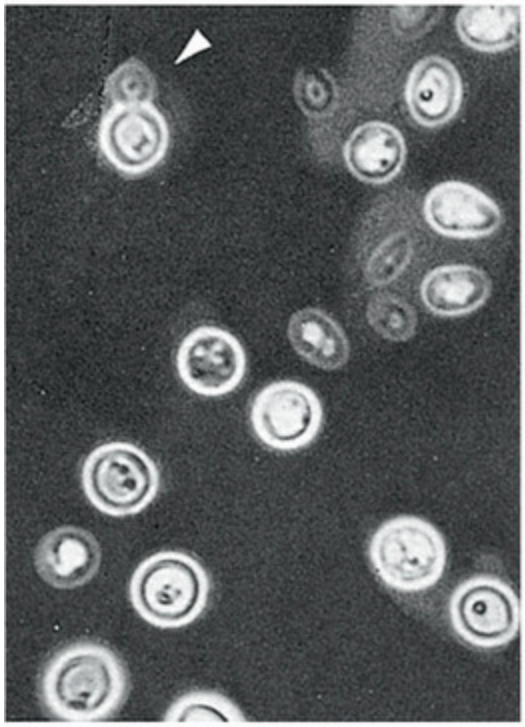

Preparação com nanquim demonstrando brotamento e cápsula

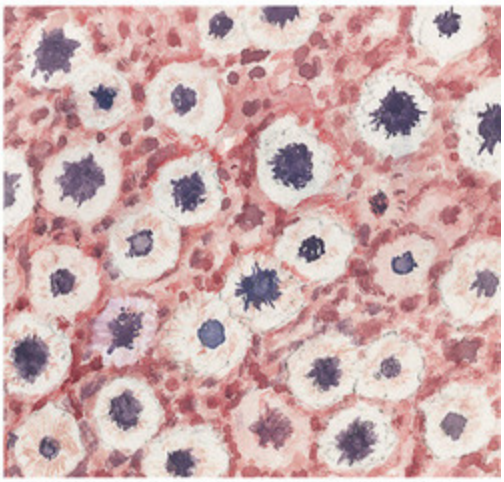

Acumulação de criptococos encapsulados no espaço subaracnoide (coloração de ácido periódico de Schiff ou prata-metenamina)

FIGURA 11-20

Infecções Parasitárias: Meningite Criptocócica

Grande parte da população humana já foi infectada subclinicamente pela inalação de *Cryptococcus neoformans*, um fungo leveduriforme. O fungo é disseminado em amostras de solo ao redor do mundo em áreas habitadas especialmente por pombos, mas estes não se infectam pelo fungo, e a transmissão para seres humanos através de pombos não é descrita, sendo que o papel das excretas de pombos na infecção humana não está muito claro. Uma pneumonite focal se desenvolve em seres humanos e pode ser evidente em radiografias torácicas, mas apenas ocasionalmente se torna sintomática. Disseminação hematogênica a partir dos pulmões para o sistema nervoso central é rara em pessoas imunocompetentes, a menos que existam títulos muito altos de antígeno criptocócico no soro. Entretanto, nos imunocomprometidos, a reativação de uma infecção latente ou uma infecção primária nova pode causar uma doença meningítica, a qual é tipicamente subaguda ou crônica. Portanto, a meningite criptocócica é encontrada mais comumente em pacientes infectados pelo vírus da imunodeficiência humana ou que são receptores de transplantes, apresentam doença neoplásica, ou estão sob terapia imunossupressora por longo período.

Pacientes apresentam cefaleia, mudanças de personalidade, irritabilidade, sonolência e mudanças cognitivas. A pressão intracraniana pode estar aumentada. Pode haver déficit de nervos cranianos. O diagnóstico apenas pode ser feito definitivamente através de punção lombar, a qual tipicamente demonstra uma pressão de abertura elevada, uma pleocitose mononuclear, uma concentração elevada de proteína e um nível reduzido de glicose no líquido cerebroespinal (LCS). Preparações com nanquim podem definir a levedura, mas esta é raramente realizada atualmente; o isolamento por cultura é preferido, mas pode levar diversos dias. A mensuração do antígeno capsular criptocócico no LCS é útil na sugestão de infecção criptocócica enquanto as culturas ainda estão pendentes. O contexto clínico geralmente requer que seja realizada uma imagem do encéfalo, antes da punção lombar, para excluir lesões ocupantes de espaço; quando presentes, estas são tipicamente o resultado de outras doenças, como linfoma.

Um desfecho fatal é provável na ausência de tratamento, o qual geralmente envolve anfotericina B endovenosa e flucitosina oral por pelo menos 2 semanas, seguida de terapia de alta dose com fluconazol por 2 meses. Uma terapia de manutenção com dose baixa de fluconazol é então continuada por pelo menos um ano, quando a descontinuação pode ser considerada, dependendo da resposta a terapia antirretroviral.

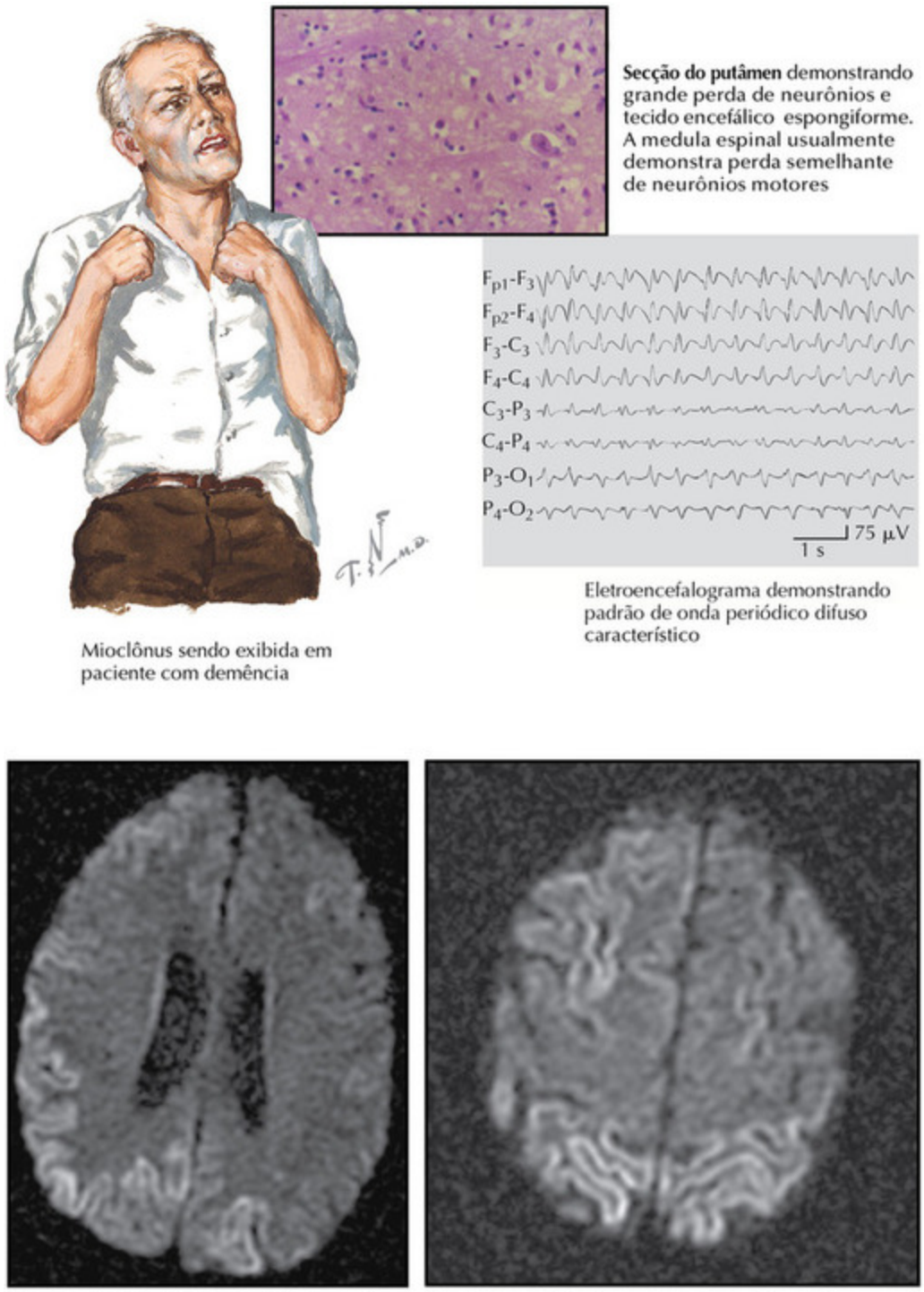

FIGURA 11-21

Doença de Creutzfeldt-Jakob

A doença de Creutzfeldt-Jakob (CJD) é mais comumente causada por príon. A palavra príon denota uma natureza “infecciosa” proteinácea do agente patogênico. O evento inicial na patogênese das doenças por príons é a conversão de uma proteína celular normal (PrP^{c}) em uma isoforma patogênica (PrP^{Sc}). A doença de Creutzfeldt-Jakob foi denominada como uma encefalopatia espongiforme transmissível devido a sua evidência patológica de vacuolação extensa (mudanças espongiformes) e placas amiloides nos encéfalos de indivíduos afetados.

Existem diversas doenças humanas causadas por príons: CJD esporádica, CJD iatrogênica, CJD variante, kuru, doença de Gerstmann-Straussler-Scheinker e insônia familiar fatal.

Doença de Creutzfeldt-Jakob Esporádica

As manifestações cardinais da doença de Creutzfeldt-Jakob são demência, mioclônus e ataxia. Pacientes tipicamente apresentam dificuldade cognitiva e ataxia e subsequentemente desenvolvem mioclônus. O exame de ressonância magnética (RM) em sequência em difusão e *fluid attenuated inversion recovery* (FLAIR) demonstram aumento de sinal na faixa cortical, putâmen, núcleo caudado e tálamo. A eletroencefalografia (EEG) demonstra surtos de complexo ponta-onda periódicos que podem ser concomitantes com o mioclônus. A presença de pleocitose no LCS deve iniciar uma pesquisa por outra doença, pois uma resposta inflamatória é caracteristicamente ausente. A proteína 14-3-3 do LCS possui baixa especificidade e pode estar aumentada em uma variedade de doenças do SNC. A proteína 14-3-3 do LCS está elevada em 95% dos pacientes com doença de Creutzfeldt-Jakob esporádica.

A doença de Creutzfeldt-Jakob iatrogênica se deve a exposição ao príon a partir de equipamento cirúrgico contaminado, implantação de eletrodo, enxertos de dura-máter, hormônio de crescimento de origem cadavérica e transplante de córnea ou órgão. A apresentação clínica da CJD iatrogênica depende de alguma forma da rota de inoculação intraencefálica, com alguns casos se assemelhando àqueles descritos para CJD esporádica, e outros, uma síndrome cerebelar.

A CJD variante é adquirida a partir da ingestão de carne contaminada e tipicamente consiste em sintomas comportamentais e psiquiátricos,

distúrbios sensitivos periféricos e ataxia cerebelar.

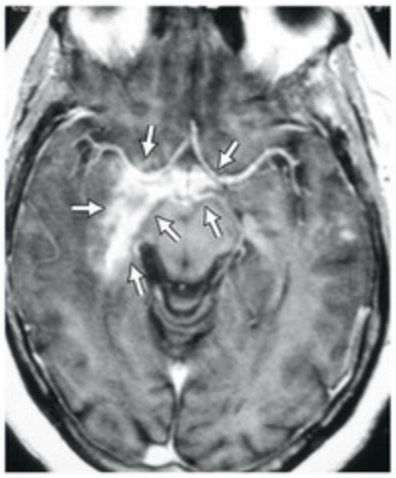

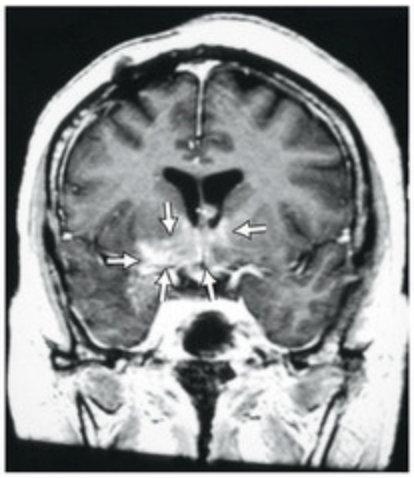

Imagem axial e coronal em T1 e sequência *spin echo* rápida em seguida ao gadolíneo demonstra intenso realce da região hipotalâmica, núcleo basal adjacente, lobo temporal direito e dura (*setas*)

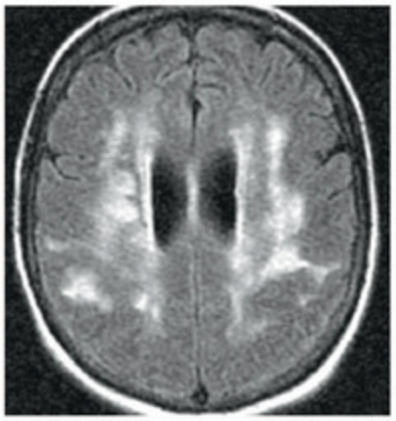

Imagem axial em FLAIR demonstra um padrão confluente desigual de envolvimento da substância branca paraventricular e central, com extensão para a substância branca hemisférica subcortical

Imagem axial em T1 e sequência *spin echo* rápida após gadolínio demonstra algum realce globular e um padrão linear consistente com infiltração dos espaços de Virchow-Robin (*setas*)

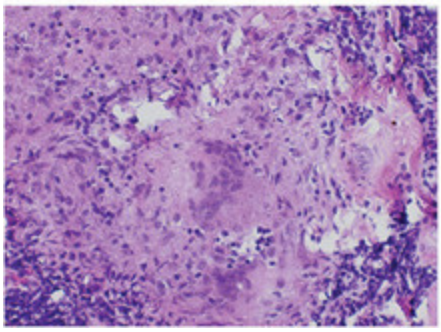

Biópsia de nodo hilar. Granuloma não caseoso com linfócitos, macrófagos e células epitelioides, mastócitos e plasmócitos compatíveis com sarcoidose

FIGURA 11-22

Neurossarcoidose

Apesar desta doença granulomatosa sistêmica não caseosa não ter sido associada a um micro-organismo infeccioso específico, ela possui muitas semelhanças a uma doença crônica infecciosa ou inflamatória e, portanto, será considerada nesta seção. A sarcoidose é mais comum em afro-americanos do que em caucasianos. Ela é frequentemente assintomática, sendo descoberta pela presença de adenopatia hilar em uma radiografia de tórax. O envolvimento neurológico é menos comum e pode se apresentar agudamente, subagudamente, ou mais insidiosamente. A doença é normalmente monofásica, mas pode seguir um curso remitente-recorrente ou progressivo.

A apresentação pode ser com déficit de nervos cranianos a partir de uma meningite basal, as mais comuns sendo as neuropatias que afetam nervos cranianos (NCs) VII, V, VIII e II. O envolvimento do nervo facial (NC VII) pode ser unilateral ou bilateral; quando bilateral, pode ocorrer simultaneamente ou sequencialmente nos dois lados. Distúrbios endócrinos do envolvimento hipotalâmico-hipofisário podem se manifestar como hipotireoidismo, hipogonadismo, hipoadrenalismo, ou hipopituitarismo; algumas vezes ocorre diabetes insípido. Uma lesão intraparenquimatosa pode levar a convulsões; mascarada na forma de tumor encefálico, produzindo déficits focais e aumento da pressão intracraniana; levar a uma encefalopatia não específica; causar hidrocéfalo obstrutivo; ou resultar em mielopatia ou mielorradiculopatia caso a medula espinal seja afetada. O neurossarcoide pode afetar o sistema nervoso periférico, causando uma mononeuropatia ou polineuropatia simples ou múltipla. Uma miopatia também já foi descrita.

O diagnóstico é estabelecido com certeza apenas por exame histopatológico de uma amostra de biópsia. Todos os pacientes com suspeita de neurossarcoidose necessitam de avaliação para envolvimento extraneural, os quais podem servir como um local para biópsia. Uma elevação no soro da enzima conversora de angiotensina (ECA) pode ser útil para o diagnóstico, mas não é específica, e achados normais não excluem o diagnóstico. O líquido cerebroespinal é frequentemente anormal e pode simular um processo infeccioso, com uma contagem celular aumentada (usualmente pleocitose mononuclear) e concentração elevada de proteína; o nível de glicose é normal ou reduzido. O índice de imunoglobulina G (IgG) pode estar aumentado, e bandas oligoclonais podem estar presentes. O nível

de ECA no líquido cerebroespinal (LCS) está algumas vezes elevado, um achado sugestivo, mas não específico. Radiografias de tórax ou exame de tomografia computadorizada (TC) frequentemente revelam adenopatia hilar e permitem uma biópsia de linfonodo mediastinal. Imagem por TC ou por ressonância magnética (RM) craniana pode documentar o local e extensão do envolvimento neurológico, e também identificar um local para biópsia, caso a incerteza no diagnóstico persista ou a resposta à terapia seja baixa.

Testes de tratamento controlados não estão disponíveis para guiar a terapia, mas o tratamento com corticosteroides é a abordagem mais comumente aceita. A duração do tratamento é determinada individualmente dependendo da localização da doença, gravidade e resposta à terapia. Outras abordagens imunomodulatórias também têm sido utilizadas em pacientes que não respondem ou não conseguem tolerar os corticosteroides. Apenas em raros casos, há necessidade de ressecção de lesões expansivas, apesar da colocação de um dreno ventricular poder ser importante em pacientes com hidrocéfalo. Anormalidades endocrinológicas requerem correção.

OceanofPDF.com

SEÇÃO 12

Neuro-oncologia

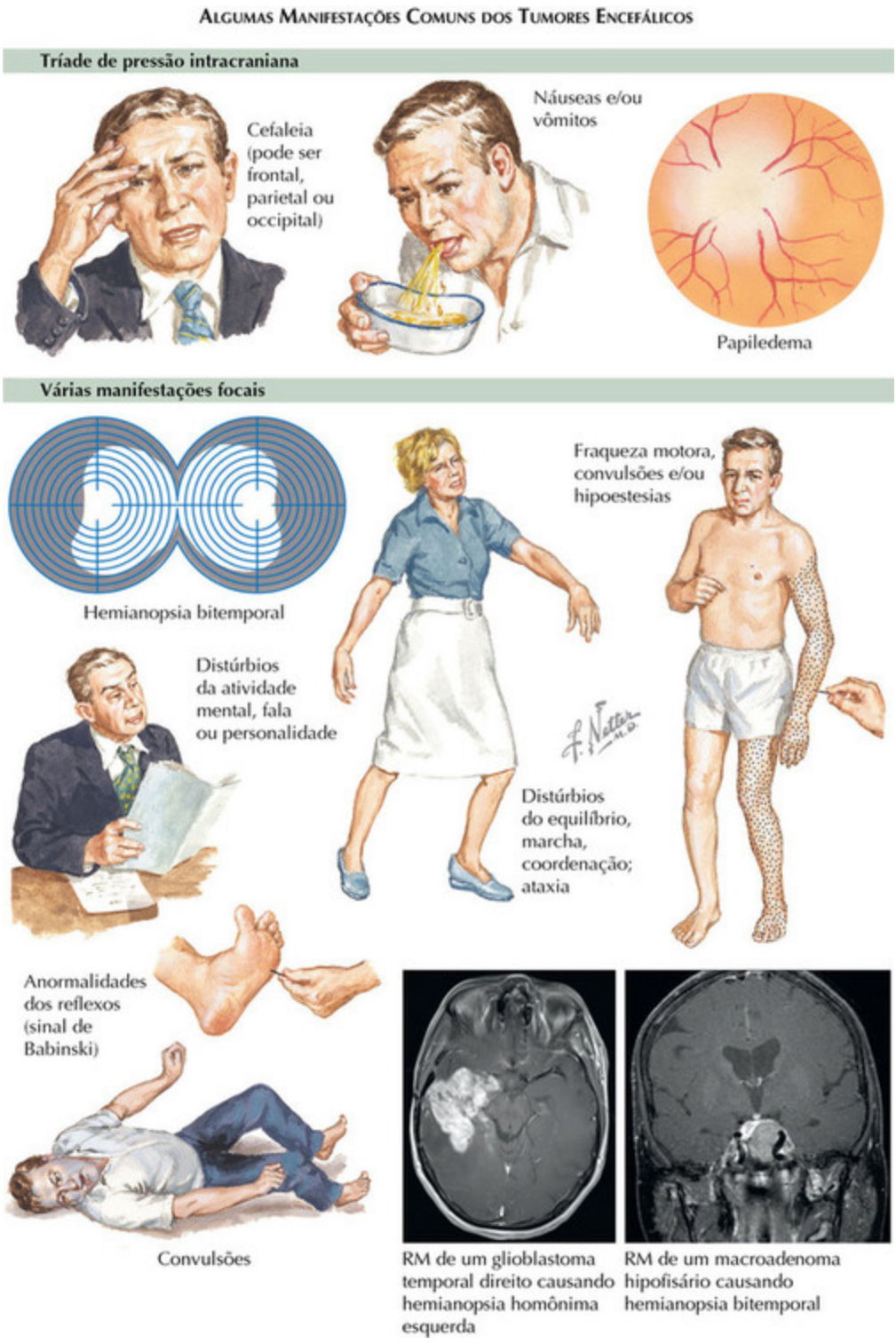
Algumas Manifestações Comuns dos Tumores Encefálicos
Tríade de pressão intracraniana
Cefaleia (pode ser frontal, parietal ou occipital)
Náuseas e/ou vômitos
Papiledema
Várias manifestações focais
Hemianopsia bitemporal
Distúrbios da atividade mental, fala ou personalidade
Fraqueza motora, convulsões e/ou hipoestesias
Distúrbios do equilíbrio, marcha, coordenação; ataxia
Anormalidades dos reflexos (sinal de Babinski)
Convulsões
RM de um glioblastoma temporal direito causando hemianopsia homônima esquerda
RM de um macroadenoma hipofisário causando hemianopsia bitemporal

FIGURA 12-1

Apresentações Clínicas dos Tumores Encefálicos

Os tumores encefálicos geralmente se manifestam por sintomas de elevação da pressão intracraniana ou disfunção neurológica focal. A elevação da pressão intracraniana pode resultar diretamente de uma massa em crescimento ou pode ser secundária ao desenvolvimento de hidrocefalia derivada da obstrução do sistema ventricular e do fluxo do líquido cefalorraquiano (LCR) pelo tumor. A disfunção neurológica específica depende do efeito de massa local do tumor.

Manifestações Clínicas

Tradicionalmente, cefaleia, náuseas com vômitos e papiledema constituem a tríade clínica do aumento da pressão intracraniana. As cefaleias resultantes de uma elevação da pressão intracraniana exibem localização generalizada e em geral são piores ao acordar, ocasionalmente chegando a despertar um paciente do sono. O vômito é atribuído à pressão na região do quarto ventrículo. Papiledema ou borramento da margem do disco óptico devido à tumefação do disco óptico (nervo craniano II) resultante do aumento da pressão intracraniana pode ser detectado pelo exame oftalmoscópico.

O efeito de massa local pode resultar em uma variedade de sintomas neurológicos, dependendo das estruturas afetadas. Os sintomas podem derivar da invasão do tecido neural local ou compressão das estruturas adjacentes. Muitas vezes, estes sinais e sintomas focais manifestam-se antes que o tumor aumente até o ponto de causar um aumento da pressão intracraniana. As apresentações clínicas dependem da função do tecido afetado. Além disso, *cefaleias* também podem resultar do efeito de massa local. Tipicamente, estas cefaleias permanecem localizadas no lado do tumor. Geralmente têm uma característica de dor surda e constante. Ocasionalmente podem ser intensas. A combinação de cefaleias associadas a novas anormalidades neurológicas ou alterações da cefaleia sugerindo um aumento da pressão intracraniana devem justificar a consideração de uma neoplasia subjacente.

Convulsões representam outro sinal comum que ocorre em associação a uma malignidade subjacente. Podem ser generalizadas ou focais, sendo que as convulsões focais representam a localização subjacente do tumor. Por exemplo, *sintomas motores ou sensitivos* distintos, como fraqueza ou dormência, estão relacionados com as funções das áreas corticais afetadas pelo tumor. *Alterações cognitivas* podem anunciar uma malignidade intracraniana subjacente, especialmente se tiverem localização frontal. Muitas vezes estas alterações são sutis, com os pacientes apresentando fadiga, dificuldades com a memória, mudanças de personalidade ou apatia. *Dificuldades de equilíbrio* ou *desequilíbrio* geralmente ocorrem quando surgem tumores na fossa posterior. *Defeitos do campo visual*, como hemianopsia homônima, podem resultar de uma lesão dos tratos ópticos e a hemianopsia bitemporal geralmente é observada com a compressão do quiasma óptico por tumores da hipófise. Algumas vezes os pacientes são assintomáticos, mas o exame físico pode revelar anormalidades neurológicas sutis, como um desvio de uma extremidade superior, reflexos assimétricos ou um sinal de Babinski positivo.

Estudos Diagnósticos

Quando for levantada a suspeita de uma malignidade intracraniana, exames de neuroimagem são justificados. A ressonância magnética (RM) contrastada com gadolínio é a modalidade diagnóstica de escolha porque permite a visualização do tumor em relação ao parênquima encefálico vizinho, especialmente na fossa posterior. A tomografia computadorizada (TC) ainda é usada em pacientes nos quais a ressonância magnética (RM) esteja contraindicada ou em situações de emergência em que o tempo seja essencial. Além disso, ela é superior à RM na detecção de envolvimento ósseo, particularmente na região da base do crânio. Outras modalidades de imagem incluem espectroscopia por ressonância magnética (ERM), que analisa a composição química da área de interesse em uma tentativa de diferenciar um tumor de outras anormalidades e a tomografia por emissão de pósitrons (PET) com fluorodesoxiglicose (FDG), que detecta tumores metabolicamente ativos. Por fim, a RM de perfusão emergiu como uma técnica possivelmente útil porque identifica áreas de maior vascularização, podendo ser útil no planejamento da ressecção cirúrgica.

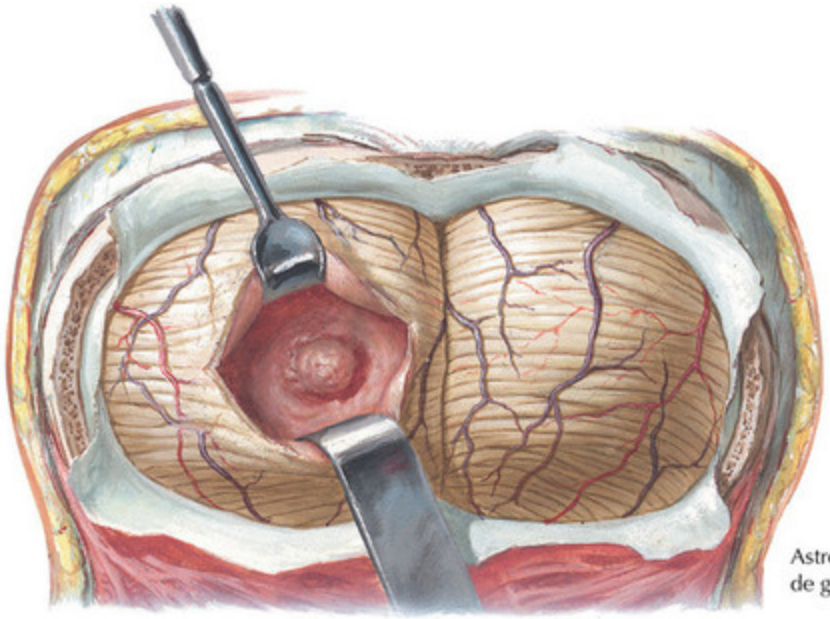

Astrocitoma pilocítico
de grau I da OMS

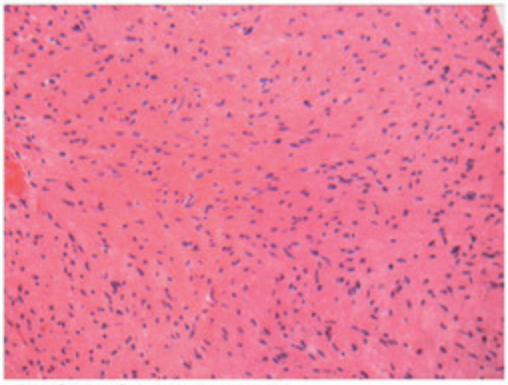

Patologia de um astrocitoma
de grau II da OMS

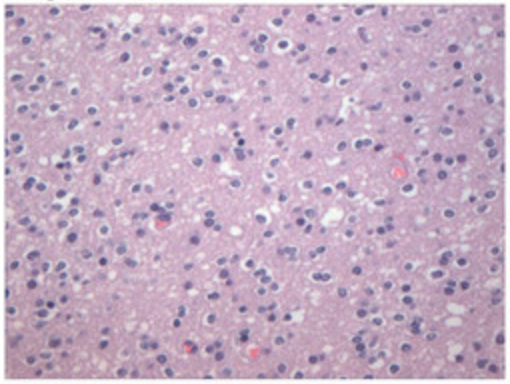

Patologia de um oligodendroglioma
de grau II da OMS

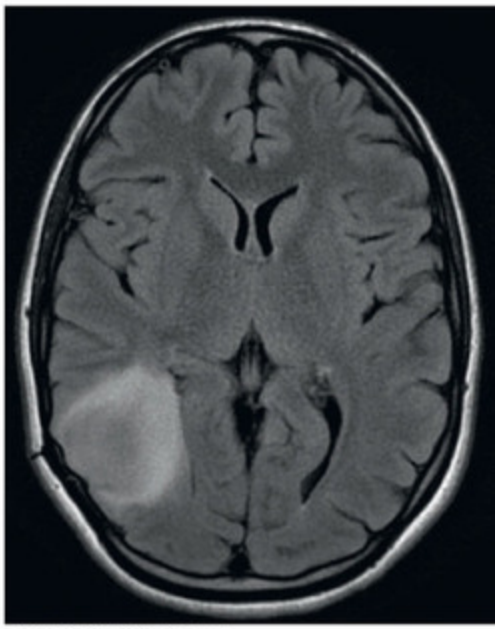

RM de um astrocitoma
de grau II da OMS

FIGURA 12-2

Gliomas

Gliomas representam tumores originados das células da glia, que compõe o tecido de suporte do encéfalo. Em geral, os gliomas podem ser classificados como “baixo grau” ou “alto grau” dependendo do grau de agressividade. Gliomas de baixo grau (GBGs) são tumores de crescimento mais lento, enquanto os gliomas de alto grau (GAGs) são mais agressivos. Eles são adicionalmente subdivididos de acordo com seu aspecto histopatológico. Por exemplo, astrocitomas são tumores originados dos astrócitos, enquanto os oligodendrogliomas têm características compatíveis com os oligodendrócitos. Outros tumores enquadrados na categoria de gliomas incluem ependimomas, glioblastoma e tumores mais raros, como os gangliogliomas.

GBGs são menos comuns que GAGs e tendem a afetar pacientes mais jovens. Os GBGs incluem os tumores designados como grau I ou II da Organização Mundial de Saúde (OMS). Os GBGs mais comuns são os astrocitomas difusos, oligodendrogliomas e astrocitomas pilocíticos, que são discutidos na seção pediátrica. Tumores mais raros incluem ganglioglioma e xantoastrocitoma pleomórfico. Embora os ependimomas sejam considerados como gliomas e classificados como grau II da OMS, tradicionalmente são considerados separadamente dos outros GBGs. GAGs incluem os tumores que constituem grau III da OMS ou mais alto. Astrocitomas anaplásicos, oligodendrogliomas anaplásicos e oligoastrocitomas anaplásicos são tumores de grau III da OMS, enquanto o glioblastoma mais comum seja grau IV da OMS.

Manifestações Clínicas

A apresentação neurológica depende do local e do tamanho do tumor e de sua velocidade de crescimento. Tumores de crescimento muito lento podem ficar extraordinariamente grandes sem causar sintomas importantes. Tumores pequenos de crescimento mais rápido, localizados perto de áreas sensíveis como o córtex encefálico, podem causar convulsões ou dificuldades com a linguagem ou a visão. Tumores localizados profundamente no lobo frontal podem atingir um tamanho significativamente maior antes de produzirem sintomas neurológicos focais, mesmo que cresçam rapidamente. Cefaleia e disfunção cognitiva com perda da memória e apatia podem se desenvolver como sintomas iniciais destes

tumores profundos, especialmente se o corpo caloso for envolvido. Tumores no tronco encefálico produzem sintomas como visão dupla, fraqueza facial ou dificuldade para deglutir, relacionados com o envolvimento local dos núcleos do tronco encefálico. Gangliogliomas, que geralmente surgem no lobo temporal, são conhecidos por causar convulsões.

Estudos Diagnósticos

Na ressonância magnética (RM), os GBGs geralmente se apresentam como uma lesão contrastada. Os astrocitomas pilocísticos podem apresentar um grande componente cístico, com um nódulo mural contrastado (ver Tumores Encefálicos Pediátricos mais adiante). Calcificações estão presentes às vezes, observadas com mais frequência em oligodendrogliomas de todos os graus. Os gliomas anaplásicos podem parecer com glioblastomas na RM, destacando a necessidade de obter o tecido por meio da remoção do tumor ou biópsia para um diagnóstico neuropatológico definitivo. Ependimomas em geral são intensamente contrastados, com componentes císticos e calcificação observados com frequência. Muitas vezes, a presença de calcificações em um tumor do quarto ventrículo é sugestiva, embora não diagnóstica, de um ependimoma. Uma vez que 10% dos ependimomas estarão disseminados no momento da apresentação, é necessário obter imagens de todo o encéfalo e coluna por RM e examinar o líquido cefalorraquiano para pesquisar a presença de células malignas.

Tratamento

O tratamento dos gliomas é muito variável e depende do subtipo histopatológico. Para astrocitomas pilocíticos e gangliogliomas, a ressecção cirúrgica completa é potencialmente curativa. Para GBG com doença residual significante após a ressecção, o tratamento consiste em radiação ou quimioterapia isoladamente ou em combinação. Em geral, gliomas anaplásicos são tratados de modo muito semelhante aos glioblastomas, usando uma combinação de radiação e quimioterapia. Uma exceção é o oligodendroglioma com deleções do braço curto do cromossomo 1 (1p) e do braço longo do cromossomo 19 (19q). Estes tumores respondem ao tratamento com quimioterapia isolada e têm um prognóstico favorável.

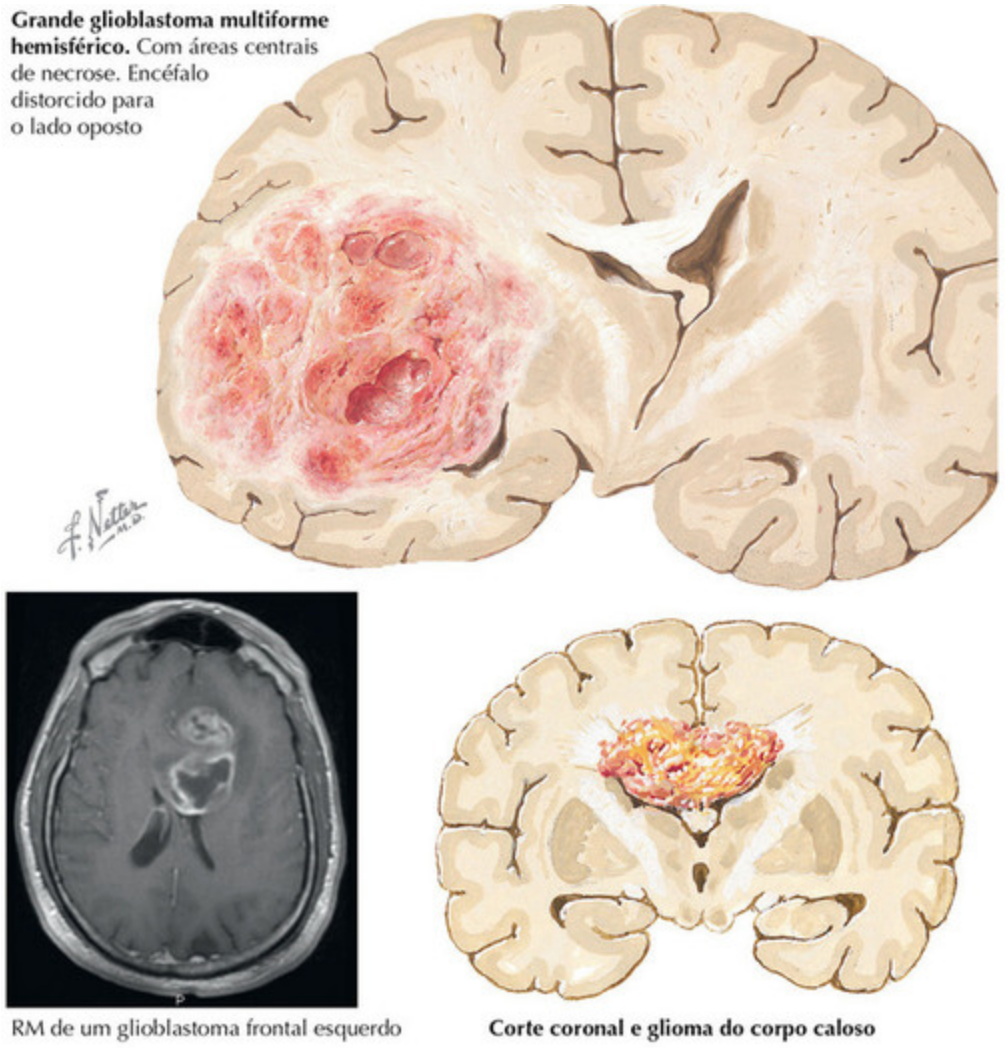

FIGURA 12-3

Glioblastoma

Os glioblastomas representam o subtipo de glioma mais frequente e o mais agressivo. Como tumores de grau IV da Organização Mundial de Saúde (OMS), suas características histopatológicas incluem atipia nuclear, hipercelularidade, mitoses, proliferação microvascular e necrose. Adultos de meia-idade são afetados com mais frequência, com um pico de incidência da quinta à oitava década. Os glioblastomas ficam localizados preferencialmente nos hemisférios encefálicos; muito raramente, ocorrem no tronco encefálico, meninges ou medula espinal. Nos glioblastomas "primários" ou "novos" que surgem sem uma lesão preexistente, a história natural geralmente é curta, com uma sobrevida mediana de 15 a 18 meses. Glioblastomas que se desenvolvem pela progressão de gliomas de menor grau são classificados como "secundários". Estes são muito menos frequentes, ocorrem tipicamente em pacientes mais jovens e estão associados a uma sobrevida mais longa que os tumores primários. As comparações dos perfis moleculares de glioblastomas primários e secundários indicam que eles representam entidades distintas, com evolução por meio de diferentes anormalidades genéticas e ativação de diferentes vias de sinalização molecular.

Manifestações Clínicas

Como discutido anteriormente, os sinais e sintomas de um glioblastoma subjacente refletem a localização do tumor e sua velocidade de crescimento. Devido ao crescimento rápido, os sintomas tendem a ter curta duração antes do diagnóstico. Os sintomas de apresentação mais frequentes são cefaleia e convulsões.

Estudos Diagnósticos

Na RM, os glioblastomas geralmente apresentam contraste heterogêneo ou anelar misturado com áreas centrais de necrose. Imagens de RM com sequências de recuperação de inversão com atenuação de fluido (FLAIR) e ponderação T2 ilustram um tumor infiltrativo e o edema circundante, que muitas vezes é significativo. Se a RM estiver contraindicada, a TC com e sem contraste é aceitável, embora a anatomia seja menos definida.

Tratamento

O tratamento dos glioblastomas é multimodal, envolvendo cirurgia, radiação e quimioterapia. A ressecção neurocirúrgica inicial permite o diagnóstico definitivo, o alívio dos sintomas neurológicos e a redução do volume, que pode melhorar a evolução. Após a cirurgia, os pacientes são submetidos a radioterapia em combinação com quimioterapia. Foi demonstrado que a radiação de feixe externo constitui o tratamento isolado mais efetivo para glioblastomas e outros gliomas de alto grau. Foi demonstrado que a adição de temozolomida, um agente quimioterápico, prolonga significativamente a sobrevida. Apesar da terapia combinada, os tumores quase inevitavelmente reaparecem e progridem. Os fatores prognósticos associados a uma maior sobrevida incluem idade mais jovem, índice de desempenho mais alto, maior extensão da ressecção, assim como alguns fatores genéticos, como a presença da enzima reparadora do ácido desoxirribonucleico (DNA) O6-metilguanina–DNA-metiltransferase ou mutação de isocitrato desidrogenase (IDH1). Terapias experimentais direcionadas para a angiogênese (a formação de novos vasos sanguíneos a partir de vasos adjacentes preexistentes) têm emergido como novos agentes anticancerosos. Por exemplo, bevacizumabe, um anticorpo monoclonal humanizado contra o fator de crescimento endotelial vascular (VEGF) recebeu aprovação acelerada pela Food and Drug Administration (FDA); contudo, seu efeito na sobrevida ainda é modesto. Boa parte das pesquisas atuais tem enfocado o desenvolvimento e o uso de inibidores de pequenas moléculas para atingir as vias de sinalização molecular implicadas na tumorigênese

Além do tratamento do crescimento tumoral, o tratamento sintomático é igualmente importante. Corticosteroides são usados com frequência para aliviar o edema circundante. Agentes antiepilépticos são necessários apenas quando os pacientes sofrerem convulsões.

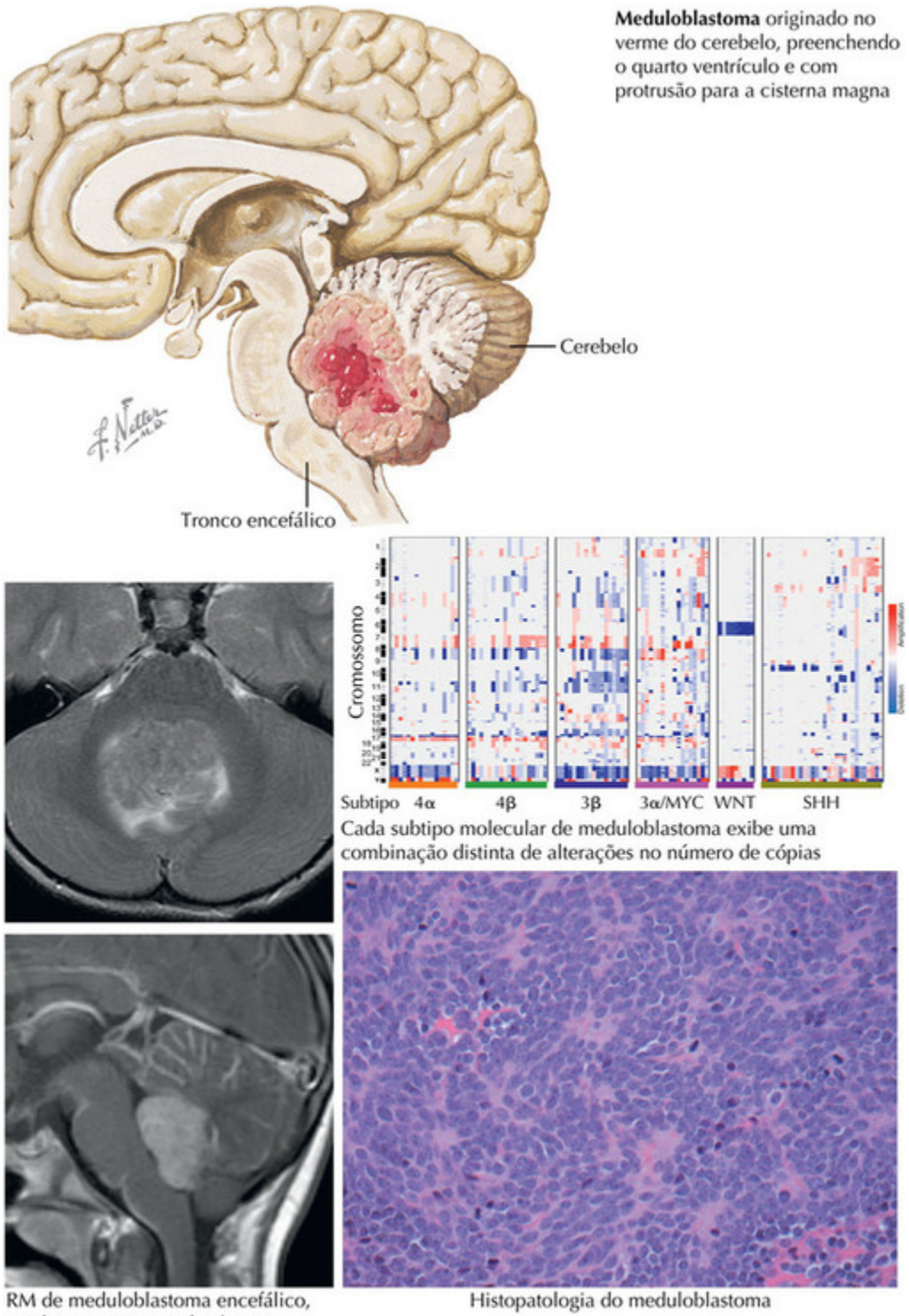

FIGURA 12-4

Tumores Encefálicos Pediátricos

Os tumores encefálicos representam o segundo tipo de câncer mais comum em crianças e o tipo mais comum de tumor sólido. Estes tumores geralmente ocorrem na fossa posterior; os tipos mais comuns incluem os astrocitomas pilocíticos, gliomas do tronco encefálico e meduloblastomas.

Os astrocitomas pilocíticos são tumores de grau I da Organização Mundial de Saúde (OMS). Podem ocorrer em qualquer região do sistema nervoso central, mas com frequência surgem no cerebelo das crianças. Os tumores geralmente têm componentes císticos e sólidos. Em alguns casos, o componente cístico pode ser bastante grande, com a massa tumoral sólida associada aparecendo como um nódulo “mural” menor na parede do cisto.

Os gliomas do tronco encefálico englobam vários subtipos de tumores, cada um com suas próprias características patológicas e clínicas. Embora possam ser observados em pacientes adultos, são muito mais comuns em crianças. Há quatro tipos: gliomas exofíticos dorsais, gliomas tectais, gliomas cervicobulbares e gliomas pontinos difusos infiltrativos. Os gliomas exofíticos dorsais são astrocitomas de baixo grau e crescimento lento originados no assoalho do quarto ventrículo. Gliomas tectais intrínsecos do mesencéfalo tendem a ser astrocitomas de baixo grau, ocorrendo próximos ao terceiro ventrículo e ao aqueduto do mesencéfalo. Os tumores cervicobulbares são astrocitomas típicos de baixo grau da região superior da medula espinal e da parte inferior do tronco encefálico, embora outros tipos de tumores possam ser observados. O tipo mais agressivo é o glioma pontino difuso infiltrativo. Estes são tumores de grau III ou IV da OMS e têm um prognóstico muito reservado, com uma sobrevida mediana de apenas 9 meses apesar do tratamento máximo com radiação e quimioterapia.

Os meduloblastomas são tumores encefálicos embrionários de grau IV da OMS que surgem no cerebelo e tendem a se disseminar pelas vias do líquido cefalorraquiano (LCR) ao longo do encéfalo e da coluna. São tumores extremamente celulares com um prognóstico muito variável, que não é previsto pelas características histológicas. A análise de seus perfis moleculares revelou que esta heterogeneidade ocorre porque consistem em múltiplas subclasses associadas a diferentes características demográficas, genética, apresentação clínica e evolução. A maioria dos tumores é diagnosticada na infância ou adolescência.

Manifestações Clínicas

Em geral, os gliomas do tronco encefálico produzem sintomas que refletem a localização exata do tumor no tronco encefálico, a velocidade de crescimento e a presença de uma obstrução do fluxo de LCR. Pacientes com gliomas tectais muitas vezes apresentam sinais e sintomas de hidrocefalia isolada. Os tumores exofíticos dorsais do tronco encefálico podem se manifestar com dores de cabeça decorrentes da hidrocefalia juntamente com ataxia decorrente de disfunção cerebelar. Os gliomas pontinos difusos geralmente exibem visão dupla e fraqueza facial devido a paralisias dos nervos cranianos VI e VII, acompanhadas por disfunção motora e cerebelar dos membros contralaterais. Os meduloblastomas podem apresentar ataxia decorrente de disfunção cerebelar, déficits dos nervos cranianos, cefaleia e vômito devido à hidrocefalia ou, ocasionalmente, sinais e sintomas atribuíveis a uma compressão da medula espinal ou da raiz nervosa derivada da disseminação extensa do tumor.

Glioma do tronco encefálico

Criança com paralisia dos nervos cranianos (VI, VIII) do mesmo lado do tumor, com fraqueza do membro contralateral

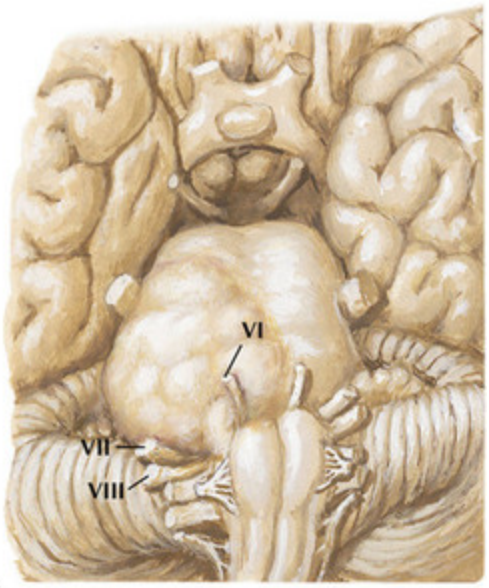

O glioma distorce o tronco encefálico e os nervos cranianos VI, VII, VIII

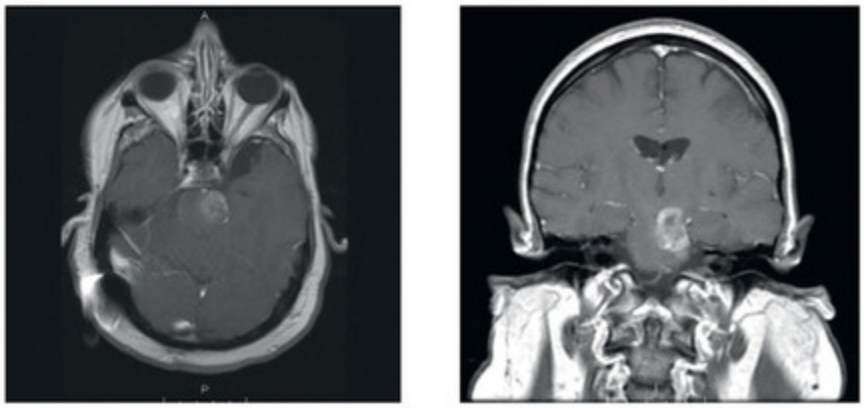

RMs de glioma pontino, axial *(esquerda)* e coronal *(direita)*

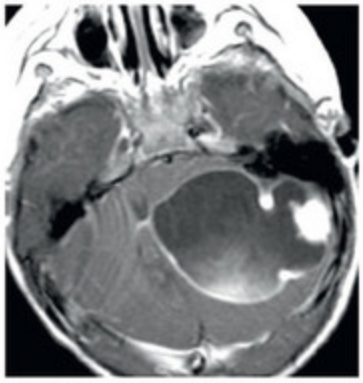

RM do astrocitoma pilocítico juvenil

FIGURA 12-5

Estudos Diagnósticos

Com o advento da RM, a capacidade de diagnosticar tumores do tronco encefálico melhorou tremendamente. Gliomas tectais e gliomas pontinos intrínsecos difusos frequentemente são diagnosticados apenas com base no aspecto da RM sem biópsia. Isto é especialmente importante considerando-se o alto risco de lesão neurológica decorrente do procedimento de biópsia. Tumores exofíticos dorsais do tronco encefálico tendem a apresentar bordas nítidas e são relativamente homogêneos.

Os meduloblastomas em geral são lesões cerebelares bem definidas na linha média com regiões de mineralização, cistos intratumorais e vasos sanguíneos e contraste heterogêneo. Devido à propensão de meduloblastomas para disseminação, todo o eixo neural deve ser examinado. Além disso, o LCR deve ser analisado para pesquisar a presença de células tumorais, uma vez que o tumor tende a se disseminar pelas vias do LCR.

Tratamento

Os tumores exofíticos dorsais do tronco encefálico e tumores cervicobulbares são passíveis de ressecção cirúrgica, seguida por quimioterapia ou radioterapia para tumores progressivos ou sintomáticos que não possam ser removidos completamente. Gliomas tectais em geral são tratados abordando-se a hidrocefalia, embora tumores maiores ou progressivos possam exigir tratamento adicional. Lesões pontinas infiltrantes difusas são tratadas com uma combinação de radioterapia fracionada e quimioterapia.

O tratamento inicial de meduloblastomas consiste em ressecção cirúrgica, sendo que a extensão da ressecção cirúrgica é um fator prognóstico importante. O tratamento subsequente depende de o paciente ser classificado na categoria de “risco médio” (mais de 3 anos de idade, com ressecção total ou quase total do tumor e sem evidência de doença disseminada) ou “alto risco” (menos de 3 anos de idade, ressecção inferior a quase ou total e evidência de doença disseminada). Pacientes com risco médio são tratados com doses mais baixas de radiação e menos quimioterapia.

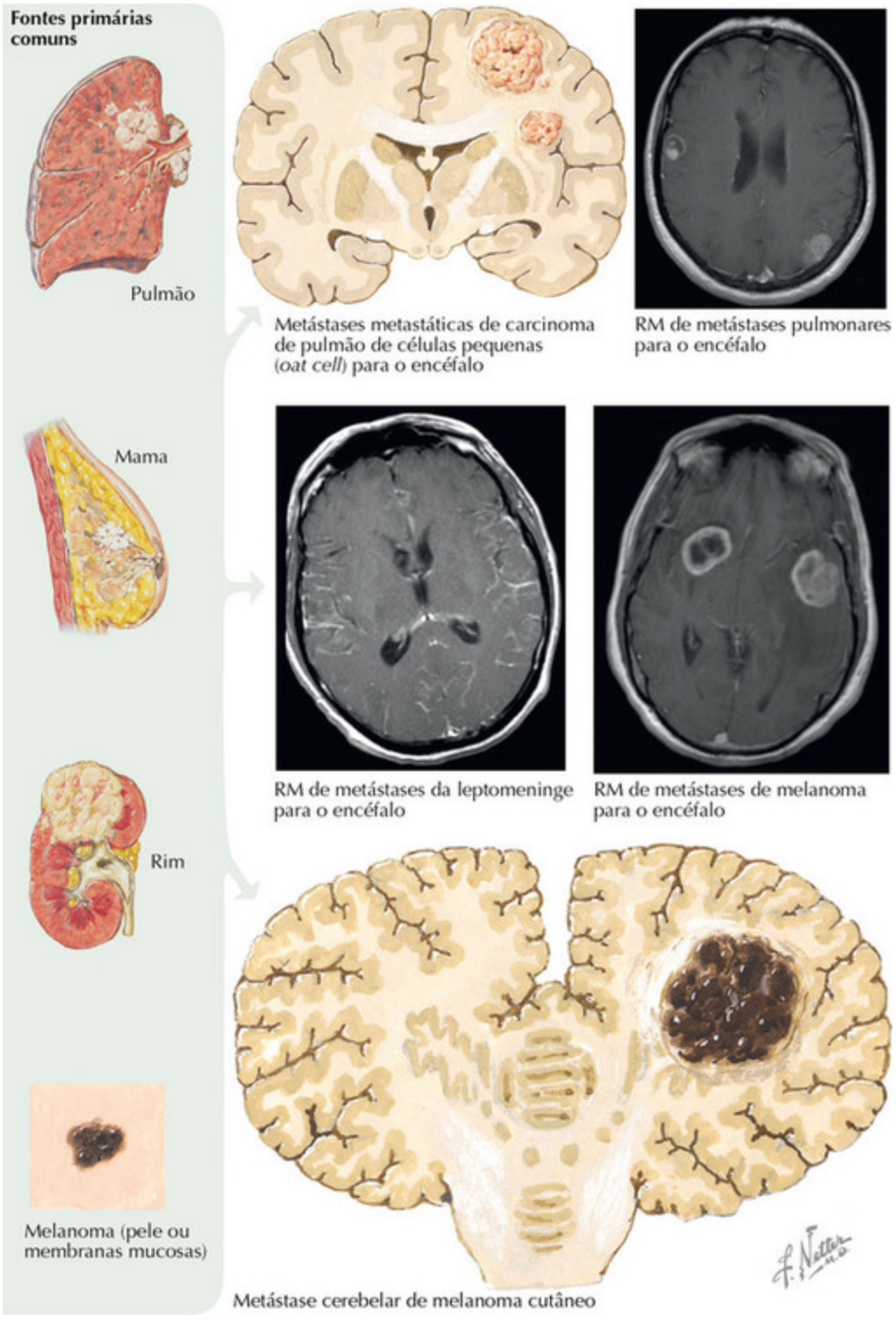

FIGURA 12-6

Tumores Metastáticos para o Encéfalo

A metástase para o encéfalo constitui o tipo mais comum de neoplasia intracraniana em adultos. A incidência parece estar aumentando secundariamente ao melhor controle de doença sistêmica e melhoria das técnicas de imagem. Em adultos, os tumores primários mais comuns com disseminação para o encéfalo incluem carcinomas do pulmão e mamas e melanoma. Carcinoma renal e tumores pélvicos/abdominais também se disseminam com frequência para o encéfalo. Metástases para o encéfalo ocorrem apenas raramente em crianças, sendo que sarcomas e neuroblastomas representam a fonte primária mais comum. Tipicamente, os pacientes têm um diagnóstico conhecido de câncer antes do desenvolvimento dos sintomas neurológicos, embora ocasionalmente a metástase para o encéfalo possa ser a primeira manifestação da malignidade.

Três mecanismos foram descritos para o desenvolvimento de metástases. Para lesões parenquimatosas, o mais comum é a disseminação hematogênica. Lesões metastáticas geralmente são encontradas na junção entre substâncias cinzenta e branca. A metástase também pode ocorrer por extensão local de um tumor primário, como no câncer de cabeça e pescoço, e por fluidos corporais, como o LCR.

Manifestações Clínicas

Pacientes com metástases encefálicas podem apresentar uma variedade de aspectos clínicos. Portanto, qualquer paciente com uma história de câncer que desenvolver novos sintomas neurológicos justifica um exame cuidadoso. Aproximadamente metade dos pacientes apresentará dores de cabeça com frequência crescente quando múltiplas lesões ou lesões na fossa posterior estiverem presentes. Outros sintomas comuns incluem fraqueza focal e alterações do estado mental. Até um quinto dos pacientes apresentará convulsões. AVEs também podem ocorrer no contexto de metástase. Isso pode ser decorrente da hipercoagulabilidade geral, perturbação do fluxo arterial, embolização do tumor ou hemorragia em uma lesão. Melanoma, carcinoma de células renais, câncer da tireoide e coriocarcinoma têm propensão para o sangramento.

Estudos Diagnósticos

Ressonância magnética (RM) contrastada é preferível para o diagnóstico de metástases encefálicas porque é mais sensível para detectar lesões e para diferenciar lesões metastáticas de outras anormalidades do sistema nervoso central. Metástases encefálicas parenquimatosas tendem a ser circunscritas, com grandes quantidades de edema vasogênico vizinho em relação ao tamanho da lesão. A presença de múltiplas lesões e a localização da junção entre a substância cinzenta e a branca favorece adicionalmente o diagnóstico de metástase. Uma vez que lesões metastáticas também podem se disseminar pelo LCR, o exame do LCR pode ser necessário em alguns pacientes para avaliar a presença do envolvimento de leptomeninges. Finalmente, se ainda houver dúvida sobre o diagnóstico de metástase, uma biópsia deve ser realizada para confirmação.

Tratamento

O plano de tratamento para pacientes com metástases encefálicas depende de seu prognóstico, que é baseado no índice de desempenho, extensão de doença extracraniana, idade e diagnóstico primário. Em pacientes com um prognóstico favorável, o tratamento é voltado para a erradicação ou controle das metástases encefálicas. Isso envolve ressecção cirúrgica combinada com radioterapia para eliminar células cancerosas residuais. Estudos randomizados mostram que a adição de radiação total do encéfalo (RTC) à cirurgia reduz taxa de recorrência, mas não melhora a sobrevida geral. Em alguns casos, a cirurgia não é uma opção razoável, portanto, a radiocirurgia estereotáxica (RCE) é considerada. A combinação de RTC com RCE parece melhorar a sobrevida livre de progressão, mas não afeta a sobrevida geral. Em pacientes considerados de prognóstico reservado, o tratamento enfoca o controle dos sintomas e manutenção da função neurológica. Nestes casos, RTC é preferível para melhorar déficits neurológicos e prevenir deterioração adicional. Nos dois grupos de pacientes, corticosteroides geralmente são usados para controlar os sintomas decorrentes do efeito de massa e do edema.

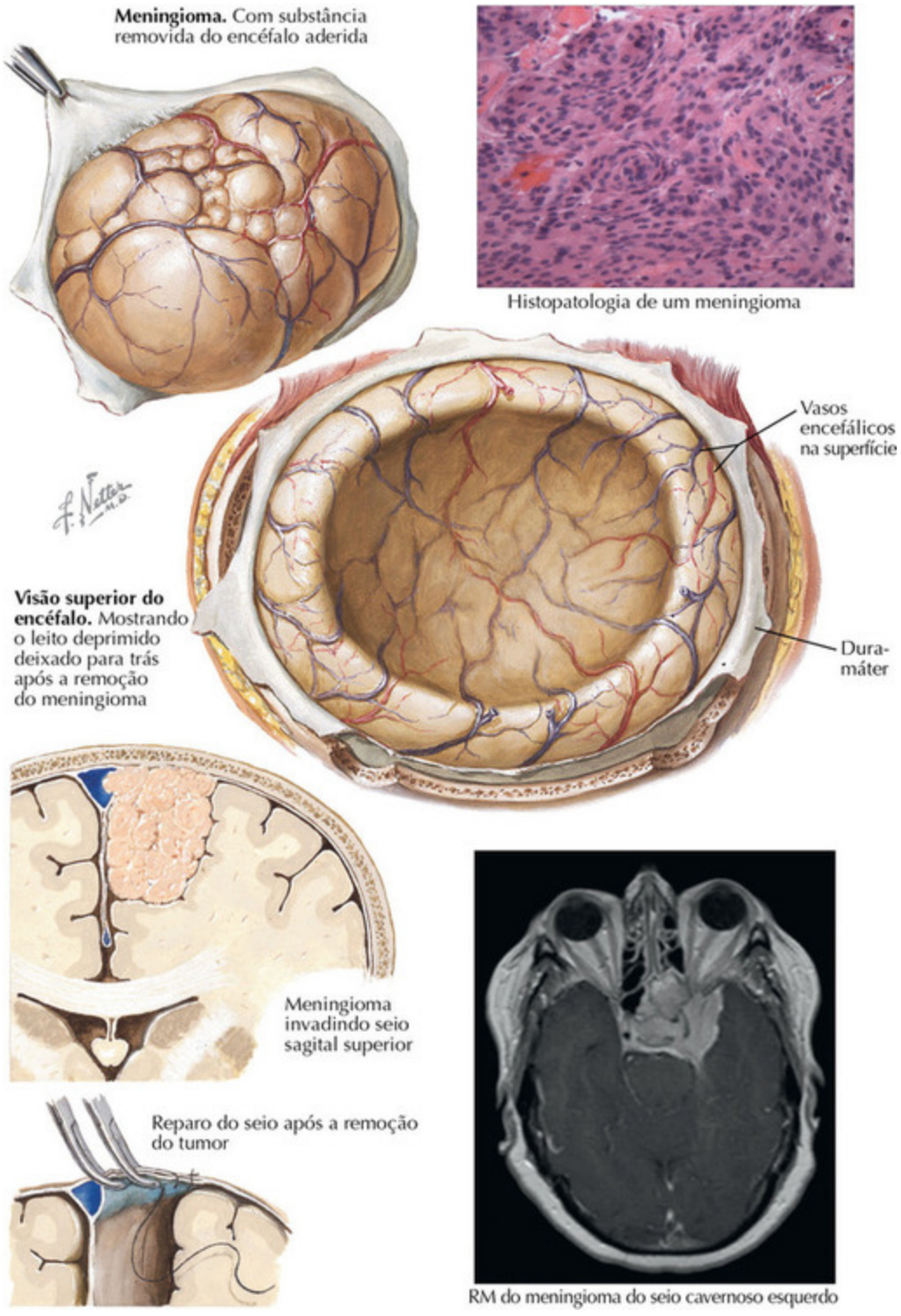

FIGURA 12-7

Meningiomas

Meningiomas representam a neoplasia intracraniana primária mais comum, compreendendo aproximadamente um terço de todos os tumores intracranianos. Estes tumores surgem das células meningoteliais e são classificados como grau I (benigno), II (atípico) ou III (anaplásico) pela Organização Mundial de Saúde (OMS). Sua incidência aumenta com a idade e são duas vezes mais comuns em mulheres. Esta diferença de gênero é ainda mais pronunciada nos meningiomas espinais, que são muito raros em homens. Meningiomas em geral são vistos raramente em crianças, exceto naquelas com síndromes genéticas como neurofibromatose (NF-2) ou com história de exposição prévia à radiação. Muito interesse cerca a epidemiologia dos meningiomas. Até o momento, radiação ionizante e o uso de hormônios surgiram como fatores de risco para o desenvolvimento destes tumores. Meningiomas induzidos por radiação tendem a apresentar maior frequência de multiplicidade e maior taxa de malignidade que meningiomas esporádicos.

O esquema de classificação da OMS é baseado na morfologia histopatológica e correlacionado com o prognóstico. As lesões grau I da OMS são consideradas benignas e de longe compreendem a maioria dos meningiomas. Estas são adicionalmente subdivididas com base na sua morfologia nos tipos meningoteliomatosos (incluindo tumores “psamomatosos” com padrões celulares espiralados característicos), fibromatosos e angioblásticos. A abordagem terapêutica para todos estes subtipos de meningiomas benignos é a mesma. Meningiomas de grau II da OMS são considerados meningiomas atípicos e constituem aproximadamente 10% a 20% dos casos. Estes são caracterizados pela maior atividade mitótica, definida como a presença de um número maior ou igual a quatro mitoses por campo de alta-potência e três ou mais das seguintes características: aumento da celularidade, razão nuclear-citoplasmática elevada, nucléolos proeminentes, crescimento laminar ininterrupto ou áreas de necrose. Os meningiomas de grau III da OMS são os menos comuns, porém os mais sombrios. São classificados como “malignos” ou “anaplásicos”. Estes tumores exibem perda dos padrões de crescimento típicos do meningioma, crescimento infiltrativo, mitose abundante com atipia e múltiplas áreas de necrose. Meningiomas de grau II ou III apresentam probabilidade significativamente maior de apresentar doença invasiva, recorrência local e sobrevida geral mais curta.

Manifestações Clínicas

Os sinais e sintomas de apresentação dependem da localização e da taxa de crescimento do tumor. Uma vez que a maioria dos meningiomas cresce lentamente, os pacientes geralmente são assintomáticos e a descoberta do tumor é um achado incidental. Qualquer sinal ou sintoma que se desenvolva geralmente é secundário à compressão de estruturas subjacentes.

Convulsões muitas vezes representam sinais de meningiomas, especialmente aqueles localizados perto do córtex encefálico. Fraqueza focal é outra queixa frequente, com o padrão de fraqueza representando uma possível indicação da localização do tumor. Por exemplo, fraqueza bilateral da extremidade inferior na ausência de uma lesão da medula espinal geralmente pode ser observada em lesões parassagitais originadas na foice e comprimindo os feixes motores adjacentes dos dois hemisférios. Uma possível preocupação com estas lesões é o envolvimento do seio sagital, que pode provocar um infarto venoso. Meningiomas espinais também podem causar fraqueza bilateral das pernas, mas geralmente isto é acompanhado por dormência. Meningiomas do forame magno podem apresentar fraqueza insidiosa do braço e da perna, que progride até envolver os membros contralaterais. Isto é acompanhado por dor no pescoço, agravada pela flexão do pescoço ou manobras de Valsalva. Devido aos sintomas sutilmente progressivos, seu diagnóstico pode ser difícil e confundido com esclerose múltipla.

Alterações visuais podem ser sutis, mas geralmente são observadas com meningiomas. Os déficits podem incluir perda visual, déficits de campo e/ou diplopia. Tumores do sulco olfatório, da porção medial da asa do esfenoide e outros tumores parasselares podem comprimir o nervo óptico (NC II), resultando em cegueira com atrofia óptica em um olho e papiledema no outro. Isto também é conhecido como a síndrome de Foster-Kennedy. Lesões parasselares também podem causar déficits do campo visual. Quando os tumores envolvem o seio cavernoso, podem ser observadas paralisias oculares. Isto geralmente é acompanhado por dormência facial. Finalmente, os meningiomas podem surgir na bainha óptica, resultando em perda da visão lentamente progressiva.

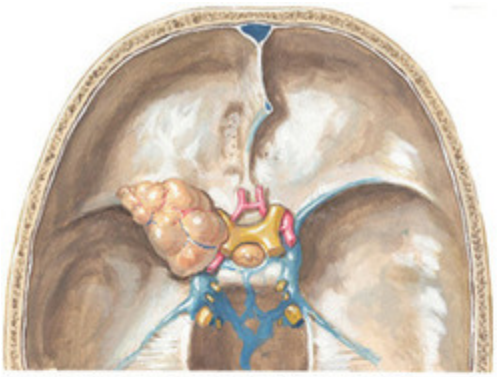

Meningioma de asa do esfenoide medial à esquerda comprimindo o nervo óptico (II) e artéria carótida interna

Meningioma da convexidade com erosão pelo crânio e produzindo proeminência evidente

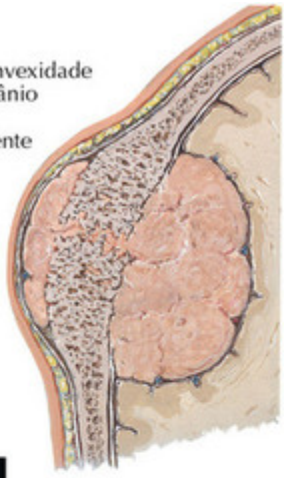

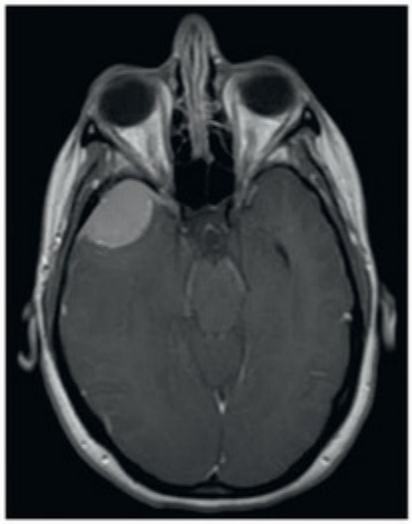

RM de meningioma da asa do esfenoide

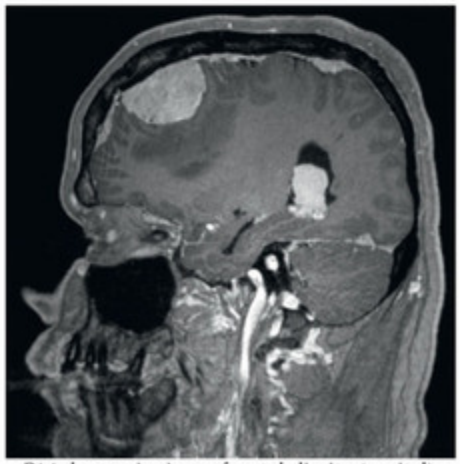

RM de meningioma frontal direito (sagital)

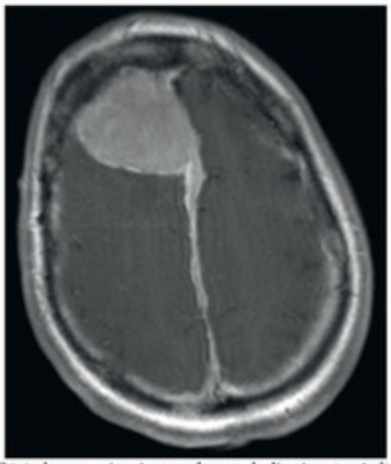

RM de meningioma frontal direito (axial)

FIGURA 12-8

Outros sinais e sintomas incluem ataxia e hemiparesia secundárias a lesões na fossa posterior, causando compressão do tronco encefálico.

Meningiomas originados do ângulo pontocerebelar podem produzir perda auditiva neurossensorial. Ocasionalmente, podem ficar muito aderidos aos nervos cranianos e vasculatura adjacentes, tornando sua remoção difícil. Grandes tumores na fossa posterior podem causar hidrocefalia obstrutiva.

Uma vez que a maioria dos meningiomas apresenta um crescimento muito lento, o encéfalo tem tempo de se adaptar à massa em crescimento. Portanto, os tumores do lobo frontal ou occipital podem ficar muito grandes antes que as tênues relações de pressão sejam descompensadas, resultando em manifestação sintomática. Tumores originados no lobo frontal podem apresentar alterações cognitivas ou de personalidade ou outras alterações do estado mental.

Estudos Diagnósticos

Ressonância magnética (RM) e tomografia computadorizada (TC) podem ser usadas para diagnosticar meningiomas, embora RM seja a modalidade de imagem preferida. Tipicamente, meningiomas são isointensos a hipointensos em T1 e isointensos a hiperintensos em T2, com contraste forte homogêneo. Muitas vezes, ocorre uma “cauda dural” característica, um espessamento marginal da dura que se afunila na periferia. Na TC, o meningioma parece uma massa extra-axial bem circunscrita, que algumas vezes é calcificada. De modo semelhante à RM, é observado um contraste homogêneo quando um meio de contraste intravenoso é administrado. Ocasionalmente, áreas de necrose, formação de cistos ou hemorragia são observadas. A TC também é útil para avaliar envolvimento ósseo. Embora o envolvimento ósseo por tumores da convexidade encefálica seja raro, quase 50% dos tumores da base do crânio apresentarão envolvimento secundário do osso.

Tratamento

Com a disponibilidade das modalidades de imagem, como RM e TC, os meningiomas geralmente representam achados incidentais assintomáticos. Geralmente, estes tumores permanecem inalterados ou têm crescimento lento. É razoável acompanhar estes pacientes de modo conservador com vigilância ativa, adiando o tratamento até que o tumor se torne sintomático ou aumente significativamente de tamanho. Este é o caso especialmente

para pacientes idosos (70 anos ou mais) ou aqueles com múltiplas comorbidades cirúrgicas.

O limiar para intervenção cirúrgica em pacientes mais jovens é mais baixo, porque a morbidade é menor que em pacientes mais velhos e porque se supõe que estas lesões eventualmente irão progredir. Portanto, a intervenção cirúrgica pode ser recomendada para lesões em locais cirurgicamente acessíveis, mesmo que sejam assintomáticas. Em pacientes com lesões sintomáticas ou tumores assintomáticos que pareçam infiltrativos ou associados a edema vasogênico, a ressecção cirúrgica é recomendada. A ressecção cirúrgica completa é possivelmente curativa e a extensão da ressecção está correlacionada com o prognóstico. Avanços na neurocirurgia, como microcirurgia, exames de imagem intraoperatórios e o uso das RMs melhoraram a capacidade de um cirurgião ressecar com sucesso estas lesões, ao mesmo tempo minimizando os danos para o tecido normal vizinho.

Em alguns casos, apenas uma ressecção subtotal pode ser obtida. Nestes casos, a radioterapia adjuvante deve ser considerada, porque estudos retrospectivos apresentaram relatos de melhora da sobrevida livre de progressão, embora não da sobrevida geral. A radioterapia isolada pode ser efetiva para estas lesões cirurgicamente inacessíveis, com taxas de controle local acima de 90% em 5 anos. Para tumores de grau II da OMS, a frequência de recorrência é maior. Apesar da ausência de grandes estudos prospectivos, a radioterapia adjuvante é recomendada para tumores incompletamente ressecados. O papel da radioterapia após a ressecção completa é controversa. Tumores de grau III invariavelmente exigem radiação.

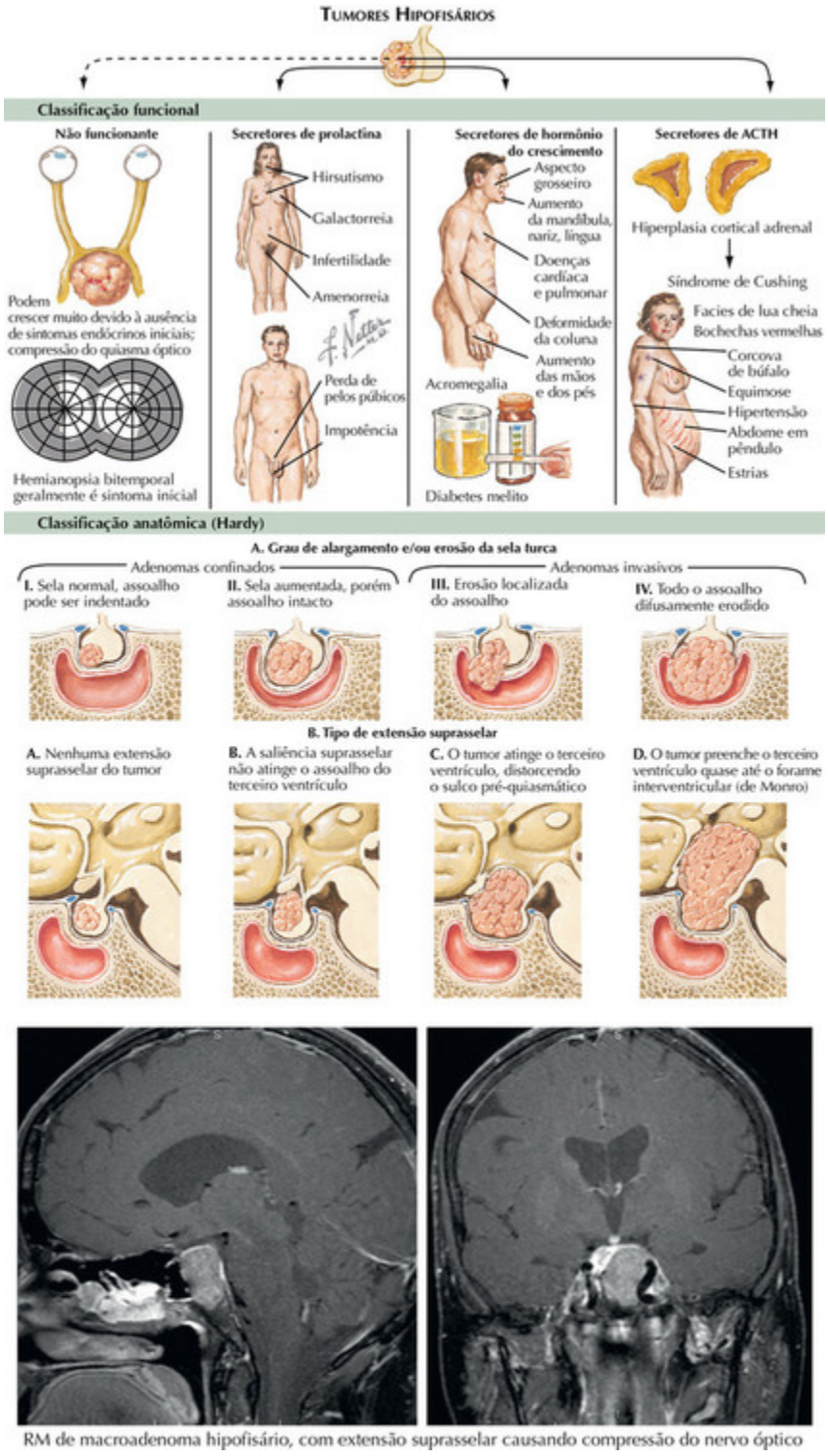

RM de macroadenoma hipofisário, com extensão supraselar causando compressão do nervo óptico

FIGURA 12-9

Tumores Hipofisários e Craniofaringiomas

Os tumores hipofisários representam a terceira causa mais comum de tumor intracraniano primário, com homens e mulheres igualmente afetados. Os pacientes geralmente apresentam uma variedade de anormalidades neurológicas e endocrinológicas, dependendo do tipo de tumor e das características do crescimento. Embora o adenoma hipofisário seja o tumor selar mais comum, existem outros tipos de tumores, incluindo carcinomas hipofisários, craniofaringiomas e cistos da fenda de Rathke.

A glândula hipófise está localizada na sela turca no corpo do osso esfenoide. O tubérculo da sela forma a borda anterior da sela turca, e o dorso da sela limita a borda posterior. O seio cavernoso é encontrado no compartimento lateral da sela e limita cada lado da hipófise. O quiasma óptico fica situado acima da sela.

A hipófise é formada por dois lobos distintos: anterior (adenoipófise) e posterior (neuroipófise). A adenoipófise contém células epiteliais glandulares, que secretam hormônios endócrinos como o hormônio adrenocorticotrófico (ACTH), hormônio estimulante da tireoide (TSH), prolactina, hormônio do crescimento (GH), hormônio luteinizante (LH) e hormônio folículo-estimulante (FSH). A neuroipófise representa a terminação do trato hipotálamo-hipofisário e armazena ocitocina e vasopressina. Em geral, adenomas hipofisários representam neoplasias benignas da adenoipófise.

Tumores hipofisários são classificados de acordo com o tamanho, com microadenomas referindo-se a adenomas com 10 milímetros ou menos e macroadenomas a adenomas maiores que 10 milímetros. Os tumores também podem ser categorizados de acordo com a função, com adenomas não funcionantes, incluindo adenomas gonadotróficos, adenomas de células nulas e oncocitomas. Tumores hiperfuncionantes secretam hormônio do crescimento, prolactina, ACTH e TSH.

Craniofaringiomas são tumores sólidos ou sólidos-císticos mistos que se originam em remanescentes da bolsa de Rathke. São relativamente raros e apresentam uma distribuição etária bimodal, com o primeiro pico ocorrendo em crianças entre 5 e 14 anos de idade e o segundo pico surgindo em adultos entre 50 e 75 anos de idade. Homens e mulheres parecem igualmente afetados. Embora estes tumores sejam considerados benignos pela histologia, frequentemente eles encurtam a vida. Transformações malignas constituem uma ocorrência rara.

Manifestações Clínicas

Em geral, os adenomas não funcionantes causam sintomas clínicos ao exercer efeitos de massa sobre as estruturas vizinhas. O sintoma mais comum é prejuízo visual progressivo secundário à compressão do quiasma óptico devido ao crescimento suprasselar do adenoma. Os pacientes podem se queixar de diminuição da visão nos campos temporais (hemianopsia bitemporal) ou diminuição da acuidade visual. Outros sintomas causados pela lesão selar incluem dores de cabeça e diplopia devido à compressão do nervo oculomotor. Os pacientes também podem apresentar hipossecreção de hormônios resultante da compressão de diferentes tipos de células hipofisárias pelo adenoma. O prejuízo da secreção de LH é a deficiência mais comum, com mulheres relatando amenorreia e homens queixando-se de diminuição da libido.

Tumores hiperfuncionantes resultam na secreção excessiva de um hormônio específico. Os mais comuns consistem nos adenomas corticotróficos, adenomas lactotróficos e adenomas somatotróficos. Adenomas corticotróficos produzem um excesso de ACTH, resultando em doença de Cushing. Esta é a condição mais grave produzida por qualquer tumor hipofisário e provoca deformidades corporais típicas, hiperglicemia, hiperpigmentação cutânea, hipertensão, infertilidade e desequilíbrio eletrolítico. Os adenomas lactotróficos causam hipersecreção de prolactina, resultando em hipogonadismo em homens e mulheres. As mulheres sofrem de amenorreia, infertilidade e galactorreia e os homens queixam-se de impotência. Adenomas somatotróficos secretam hormônio do crescimento em excesso. Em crianças, ocorre gigantismo, enquanto adultos manifestam acromegalia, causando crescimento excessivo dos tecidos, perturbações metabólicas, problemas cardiovasculares, apneia do sono e neuropatia.

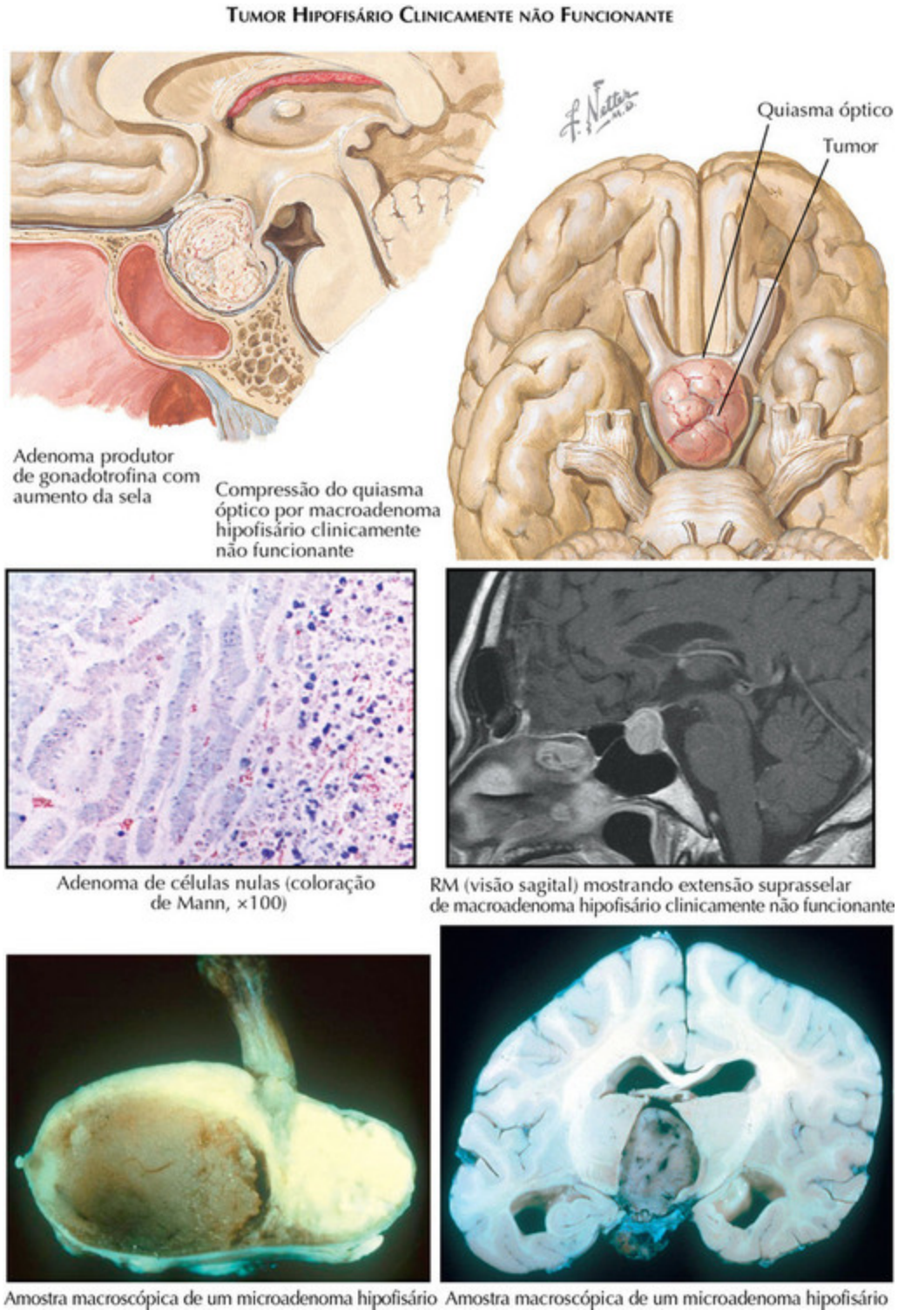

FIGURA 12-10

Os craniofaringiomas tipicamente apresentam crescimento lento com progressão lenta dos sintomas. Déficits visuais representam uma queixa

comum devido à pressão direta do tumor sobre o quiasma óptico. Anormalidades hormonais podem ocorrer com a compressão das estruturas hipofisárias normais. Em crianças, falha de crescimento decorrente de hipotireoidismo ou deficiência do hormônio do crescimento é a apresentação mais comum, enquanto disfunção sexual é o sintoma de apresentação mais comum em adultos. Outros sintomas incluem cefaleia, depressão e letargia.

Estudos Diagnósticos

A ressonância magnética (RM) suplantou a tomografia computadorizada (TC) como procedimento de imagem de escolha para a maioria das massas selares. Em imagens não contrastadas, a hipófise normal e adenomas hipofisários são isointensos em relação ao restante do parênquima encefálico. Com a administração dinâmica do contraste gadolínio, a maioria dos adenomas hipofisários exibirá contraste precoce antes da glândula normal; quando este for eliminado, a hipófise normal estará mais contrastada que o adenoma. Devido ao maior risco de disfunção hormonal associada, uma avaliação completa do eixo hipotálamo-hipofisário deve ser conduzida para avaliar excesso ou deficiência de hormônios. Em pacientes com uma lesão hipofisária descoberta incidentalmente, deve ser realizada uma triagem oftalmológica e endócrina.

Em exames de imagem, os craniofaringiomas tipicamente se apresentam como uma massa parasselar com componentes calcificados e císticos. Nestes casos, a TC pode ser a modalidade diagnóstica superior porque destaca calcificações e lesões císticas melhor que a RM. Ocasionalmente, as calcificações não são facilmente identificáveis em exames de imagem e, portanto, um diagnóstico histológico é justificado. Muitos pacientes com craniofaringiomas terão sintomas de hipopituitarismo; portanto, uma avaliação endócrina completa é recomendada.

Tratamento

O tratamento primário para macroadenomas não funcionantes e para maioria dos adenomas hipersecretores é a cirurgia transesfenoidal. Tradicionalmente, a maioria dos cirurgiões entra no seio esfenoidal por uma variante da abordagem transeptal, que expõe a parede anterior do osso

esfenoide. Após a ressecção da parede anterior, o assoalho ósseo da sela turca é ressecado e a dura-máter da sela é incisada para permitir a remoção do tumor. O aspecto mais importante da cirurgia é a preservação da membrana aracnoide. A baixa morbidade pós-operatória depende da prevenção da entrada de sangue no líquido cefalorraquiano (LCR) durante a cirurgia e do vazamento de LCR no pós-operatório. Em seguida, o músculo é colocado na cavidade tumoral, ocasionalmente com um pedaço da cartilagem nasal. Os retalhos de mucosa são reaproximados e o nariz é tamponado.

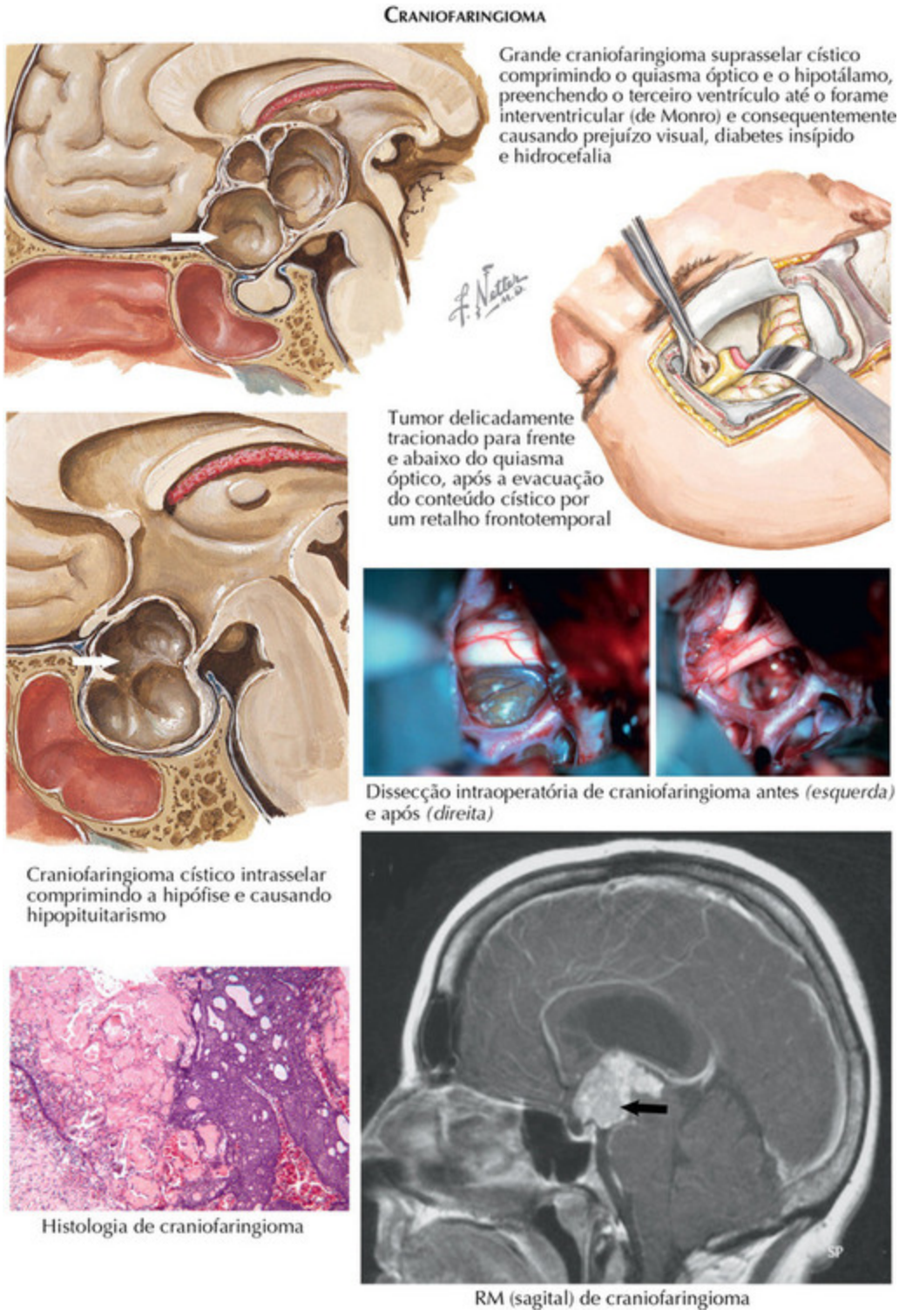

FIGURA 12-11

Na década de 1990, o uso de endoscópio para ressecar tumores hipofisários foi revitalizado. As vantagens desta abordagem incluem menor

edema pós-operatório, a dispensa do tamponamento nasal, diminuição do desconforto para o paciente e melhora da visualização intrasselar e suprasselar. Em geral, o endoscópio é avançado pelo cóano e o óstio esfenoidal é identificado. Com a abordagem bilateral, o septo nasal é removido, revelando o seio esfenoidal. Isso permite a visualização do assoalho da sela, que é então aberto. Após a cobertura dural ser aberta, o tumor hipofisário é exposto, permitindo sua remoção. Antes do fechamento, um exame cuidadoso para verificar vazamento do LCR é realizado. Se não houver fístula, o assoalho da sela é então reconstruído. Às vezes a abordagem transesfenoidal não é a ideal, como quando ocorre extensão importante do tumor para a fossa do crânio ou extensão suprasselar extrema. Nesses casos, uma abordagem transcraniana é usada por meio de craniotomia. O tumor é então cuidadosamente removido por microdissecção.

Com a cirurgia, aproximadamente 87% dos pacientes relatam melhora dos déficits visuais pré-operatórios e muitos relatam melhora dos déficits endócrinos pré--operatórios. Pode haver recorrência, mas esta é rara em indivíduos que tenham sido submetidos a uma ressecção completa. Em pacientes com doença residual, radioterapia adjuvante ou terapia clínica pode ser considerada, incluindo dopamina, hormônio liberador de gonadotrofina e agonistas da somatostatina. O tratamento com radiação acarreta o risco de dano das estruturas vizinhas críticas e não tem a vantagem de uma citorredução significativa. A radiocirurgia estereotáxica e a radioterapia estereotáxica melhoraram a segurança e a eficácia da irradiação.

Prolactinomas, por outro lado, respondem bem à terapia clínica. Agonistas da dopamina podem normalizar efetivamente os níveis de prolactina, normalizar a visão e diminuir o tamanho do tumor na maioria dos pacientes. Ocasionalmente, os tumores são resistentes à terapia clínica ou os pacientes não conseguem tolerá-la; nestes casos, a cirurgia transesfenoidal é preconizada. Muito interesse tem cercado o papel da terapia clínica nos adenomas secretores do hormônio do crescimento; contudo, não foi constatado que nenhum medicamento reduzisse de modo constante o volume tumoral em uma magnitude expressiva.

Adenomas hipofisários encontrados incidentalmente são cada vez mais comuns. O tratamento conservador é razoável se a lesão for menor que 10

milímetros e não houver evidências de anormalidades neurológicas e endocrinológicas.

Craniofaringiomas podem ser tratados com cirurgia ou com uma combinação de cirurgia seguida por radiação. A cirurgia permite o diagnóstico, redução do volume do tumor e uma possibilidade de cura cirúrgica. A radiação, tanto radioterapia estereotáxica quanto radiocirurgia, é usada para tratar os tumores ressecados incompletamente ou aqueles que apresentam recorrência após cirurgia prévia. Com os avanços modernos nos campos da cirurgia e da radiação, o risco de efeitos colaterais relacionados com o tratamento melhorou, embora os sobreviventes geralmente apresentem múltiplas deficiências hormonais, obesidade patológica, padrões de sono alterados resultantes da lesão do hipotálamo adjacente, perda permanente da visão periférica e distúrbios de memória e do processamento das informações.

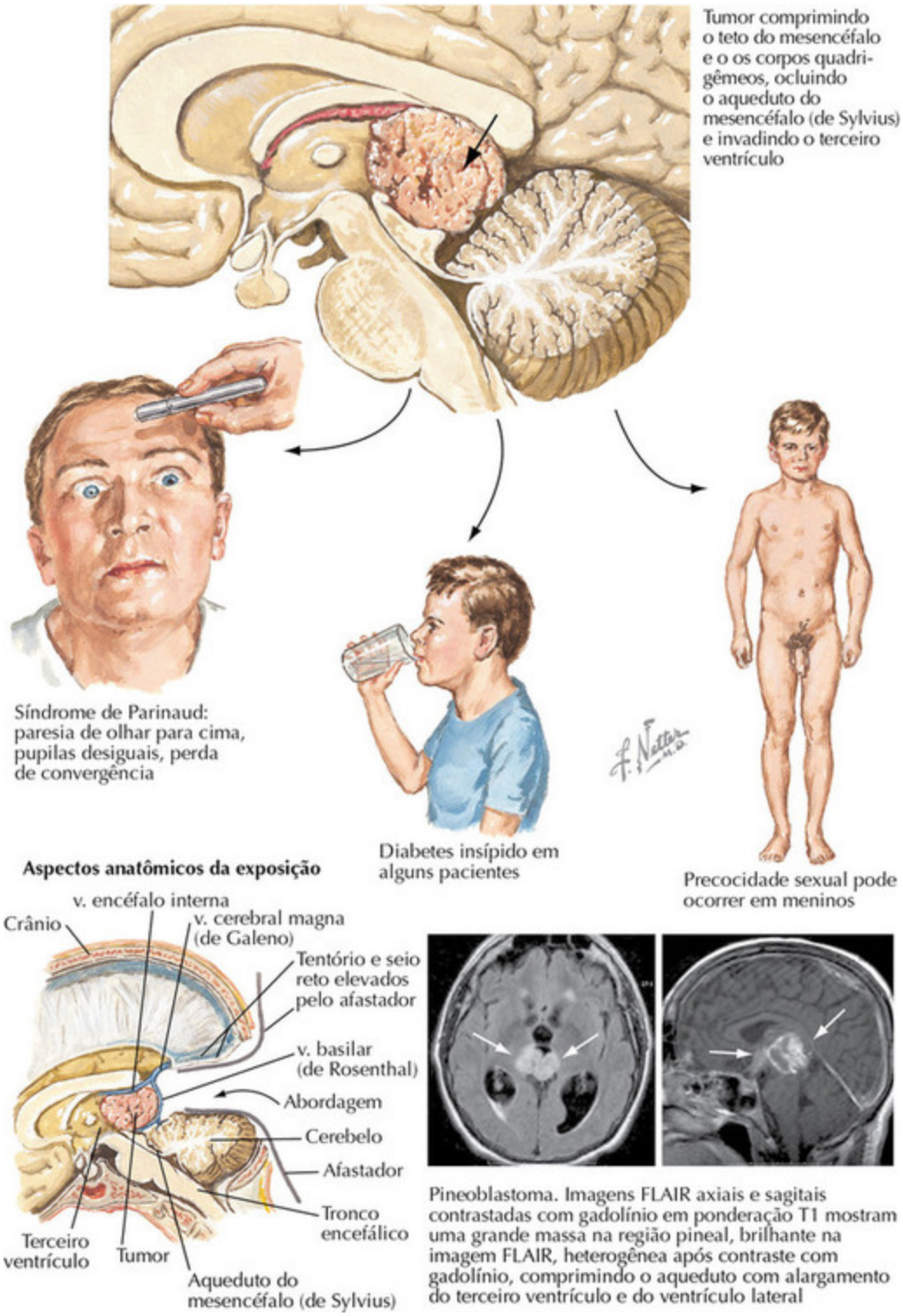

FIGURA 12-12

Tumores da Região Pineal

Os tumores pineais em geral podem ser divididos em tumores de células germinativas (TCGs) intracranianos primários e tumores de células não germinativas. Os TCGs tipicamente surgem em estruturas da linha média, como a glândula pineal e regiões suprasselares. Geralmente se espalham pelo espaço ventricular e subaracnóideo até os terceiros ventrículos e a medula espinal, embora a disseminação extraneural fora do sistema nervoso central (SNC) seja muito rara. TCGs são adicionalmente subdivididos em germinomas e germinomas não germinomatosos. Apesar de sua histopatologia não diferenciada, os germinomas são facilmente curados por radiação. Tendem a ocorrer na adolescência e início da vida adulta. Os germinomas não germinomatosos, ou tumores mistos de células germinativas, são compostos por várias linhagens celulares e são distinguidos por sua resistência relativa à radiação e prognóstico mais desfavorável. Predominam em crianças mais jovens. Teratomas maduros geralmente têm um bom prognóstico após ressecção cirúrgica total.

Tumores de células não germinativas incluem tumores do parênquima pineal, tumores gliais e metástases de tumores sistêmicos. Os tumores do parênquima pineal tradicionalmente são classificados como pineocitoma de grau mais baixo e o pineoblastoma maligno. Pineocitomas ocorrem em adultos de meia-idade e acredita-se que sejam localmente invasivos. Com frequência são tratados por ressecção cirúrgica agressiva e radioterapia local para qualquer tumor residual. Pineoblastomas lembram histologicamente meduloblastomas e predominam na população pediátrica. São tratados com terapia multimodal, que consiste na ressecção cirúrgica máxima seguida por irradiação cranioespinal e quimioterapia adjuvante e tipicamente apresentam um prognóstico reservado. Os tumores gliais podem ter baixo grau ou alto grau e são idênticos às neoplasias gliais que ocorrem em outras partes do SNC. Devido a sua localização, que é menos acessível por cirurgia, tendem a apresentar um prognóstico mais desfavorável. Finalmente, cistos e meningiomas também podem ser encontrados na região pineal.

Manifestações Clínicas

A apresentação clínica de tumores da região pineal inclui aumento da pressão intracraniana decorrente de hidrocefalia, disfunção tectal e

endocrinopatias. A obstrução do terceiro ventrículo e do aqueduto encefálico resulta em um aumento da pressão intracraniana, que se manifesta como cefaleia, náuseas, vômitos, letargia e papiledema. Uma vez que as lesões estão localizadas na face posterior do terceiro ventrículo, muitas vezes ocorre compressão do teto. Isso pode provocar a síndrome de Parinaud, que consiste em paralisia vertical do olhar para cima, diminuição ou ausência de resposta pupilar à luz e nistagmo de retração convergente. Ocasionalmente, sinais cerebelares, como ataxia e tremor, são observados com o crescimento mais extenso.

Estudos Diagnósticos

A neuroimagem constitui a primeira etapa na identificação de uma lesão na região pineal. A RM com e sem contraste é preferida porque destaca a anatomia do tumor melhor que TC. Germinomas e tumores do parênquima pineal tendem a apresentar um sinal misto em T1 e um aumento do sinal em T2. As calcificações ocorrem com menos frequência que nos teratomas. Teratomas benignos são bem circunscritos e apresentam densidades mistas secundárias a grandes cistos, áreas de calcificação e à presença ocasional de dentes e pelos. Embora achados radiográficos característicos possam ser observados, eles não podem substituir o diagnóstico histológico.

Outros estudos incluem exame dos marcadores tumorais no LCR. Para tumores mistos de células germinativas, a elevação dos níveis de alfa-fetoproteína (AFP) confirma a presença de elementos não germinomatosos e a elevação dos níveis de gonadotrofina coriônica humana (hCG) indicam um diagnóstico de coriocarcinoma. O LCR também deve ser examinado quanto à presença de células malignas como meio para confirmar a extensão da doença, que pode afetar o planejamento terapêutico.

Tratamento

Em geral, a cirurgia quase sempre é indicada por vários motivos: estabelecimento de um diagnóstico tissular, alívio sintomático da hidrocefalia e ressecção terapêutica prevendo o tratamento adjuvante. Nos germinomas, a ressecção extensa não está indicada; contudo, é discutido se pacientes com não germinomas se beneficiam da cirurgia radical devido a sua menor sensibilidade à radioterapia.

O tratamento por radiação representa a terapia-padrão para germinomas puros. Com a radiação, as taxas de sobrevida em longo prazo se aproximam de 80% a 90%. Contudo, isso provoca preocupações genuínas com possíveis efeitos tardios da terapia, como déficits neuroendócrinos e déficits neurocognitivos. Atualmente, há muito interesse cercando o uso de quimioterapia em uma tentativa de reduzir a dose de radiação usada. A radiação geralmente é combinada com quimioterapia para o tratamento de germinomas não germinomatosos, que apresentam um prognóstico significativamente mais reservado.

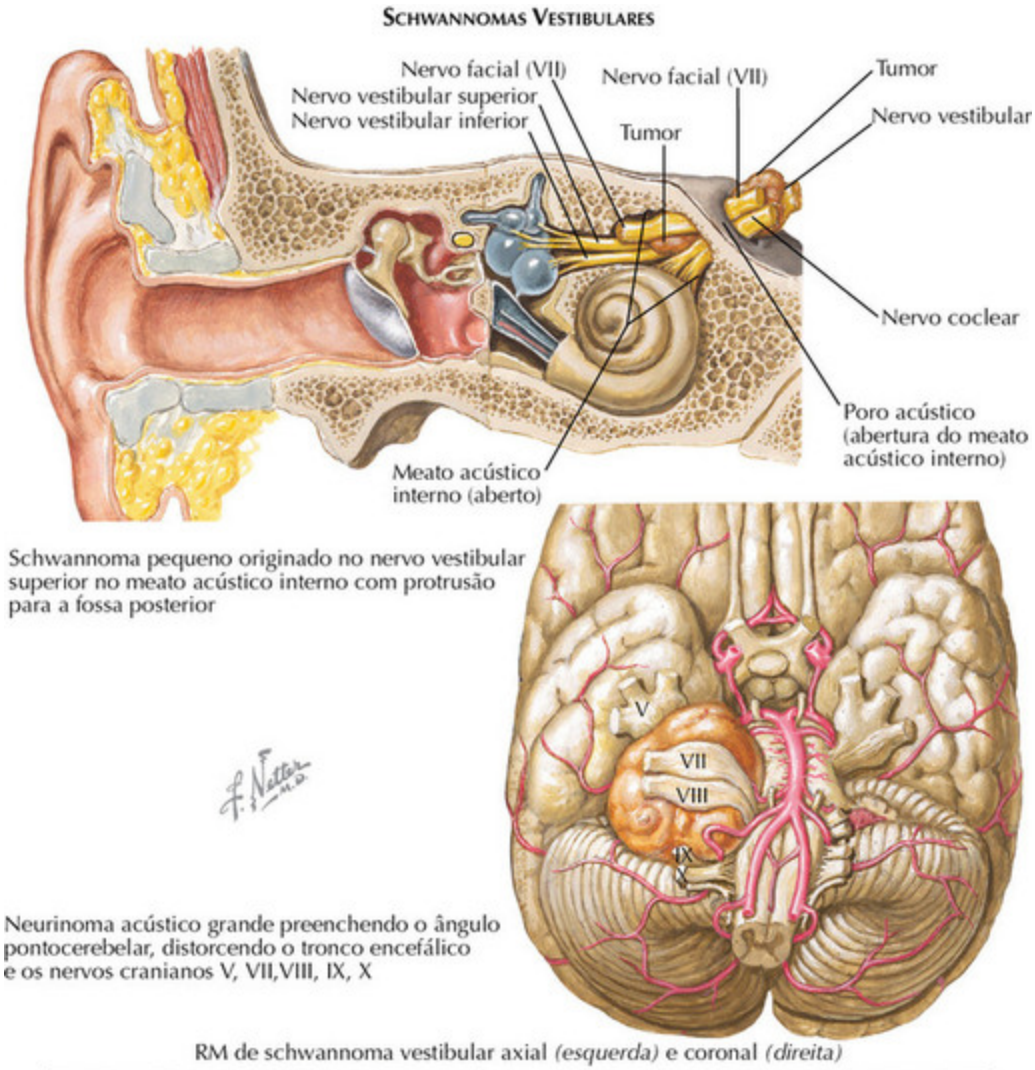

FIGURA 12-13

Schwannomas Vestibulares

Schwannomas vestibulares são tumores derivados das células de Schwann que cercam a porção vestibular do oitavo nervo craniano. Eles são conhecidos por muitos nomes diferentes, incluindo neuromas acústicos, schwannomas acústicos, neurinomas acústicos e neurilemomas vestibulares. São mais comuns em adultos e constituem a maioria absoluta dos tumores encontrados no ângulo pontocerebelar (APC). A idade média do diagnóstico é de aproximadamente 50 anos de idade e a maioria dos tumores é unilateral. Schwannomas vestibulares bilaterais ocorrem apenas em pacientes com um diagnóstico subjacente de neurofibromatose do tipo-2 (NF-2), um distúrbio genético que predispõe a uma variedade de tipos tumorais. Schwannomas vestibulares são muito raros em crianças, geralmente ocorrendo em associação a NF-2.

Histologicamente, schwannomas vestibulares parecem muito semelhantes aos schwannomas periféricos. Em um nível microscópico, são zonas de celularidade densas e escassas, identificadas como áreas Antoni A e B, respectivamente. Tipicamente são benignos, sendo que a transformação maligna é uma ocorrência muito rara.

Manifestações Clínicas

Os sinais clínicos e sintomas resultam do envolvimento do nervo craniano ou do efeito de massa sobre o cerebelo e outras estruturas da fossa posterior. O início dos sintomas geralmente é insidioso, considerando-se a velocidade de crescimento lenta destes tumores. Quase todos os pacientes apresentam perda auditiva e tinido, secundários ao envolvimento do nervo coclear, embora os pacientes possam não estar necessariamente cientes de seus déficits. Em um estudo com 1.000 pacientes, foi constatado que 95% dos pacientes apresentavam perda auditiva, mas apenas dois terços destes reconheciam suas limitações. Raramente, os pacientes apresentam um início agudo de perda auditiva secundária à compressão do suprimento vascular para o nervo coclear. Mais de metade dos pacientes também apresentará o envolvimento do nervo vestibular com queixas de instabilidade da marcha. Embora vertigem real seja rara, considerando o início lento dos sintomas, os pacientes podem se queixar de tontura inespecífica. Uma minoria dos pacientes apresentará envolvimento do trigêmeo que produz sintomas variando de dormência facial a nevralgia do trigêmeo. O envolvimento do

sétimo nervo craniano é raro, mas pode ocorrer com o início de fraqueza facial, espasmo hemifacial ou perturbação do paladar. Finalmente, o efeito de massa do tumor pode causar vários tipos de disfunção neurológica. A compressão do cerebelo pode resultar em ataxia e a interrupção dos nervos cranianos mais baixos pode causar disartria, disfagia e aspiração. O envolvimento do tronco encefálico pode provocar hidrocefalia, coma e até mesmo morte.

Estudos Diagnósticos

Quando for levantada suspeita de um schwannoma vestibular, uma audiometria pura de som e fala deve ser realizada como teste de triagem inicial. Tipicamente, os resultados revelarão perda auditiva assimétrica, especialmente com altas frequências. A discriminação da fala é reduzida na orelha afetada e geralmente é desproporcional à perda auditiva medida. Outra medida de triagem usada é a resposta evocada do tronco encefálico, que detecta um retardo no lado afetado. Contudo, apresenta uma sensibilidade e especificidade relativamente baixas em comparação com as imagens de ressonância magnética (RM), especialmente nas lesões menores. Portanto, a RM tornou-se a modalidade diagnóstica de escolha quando há suspeita de um schwannoma vestibular. A especificação de cortes finos (cortes de 3 mm ou menos) pelo meato acústico interno (MAI) pode aumentar ainda mais a sensibilidade e a especificidade. Exames de tomografia computadorizada (TC) com janelas ósseas também são úteis porque a extensão do crescimento tumoral no MAI tem importância prognóstica. Deve-se observar que o diagnóstico de schwannoma vestibular é baseado na história clínica (perda auditiva assimétrica) em conjunto com a audiometria e a imagem, porque constituem a maioria das lesões da fossa posterior que se comportam desta maneira. Estas lesões raramente são submetidas à biópsia. Entretanto, também devem ser considerados os meningiomas, schwannomas de outros nervos cranianos, hemangiomas, gliomas, tumores metastáticos, aneurismas e cistos aracnóideos.

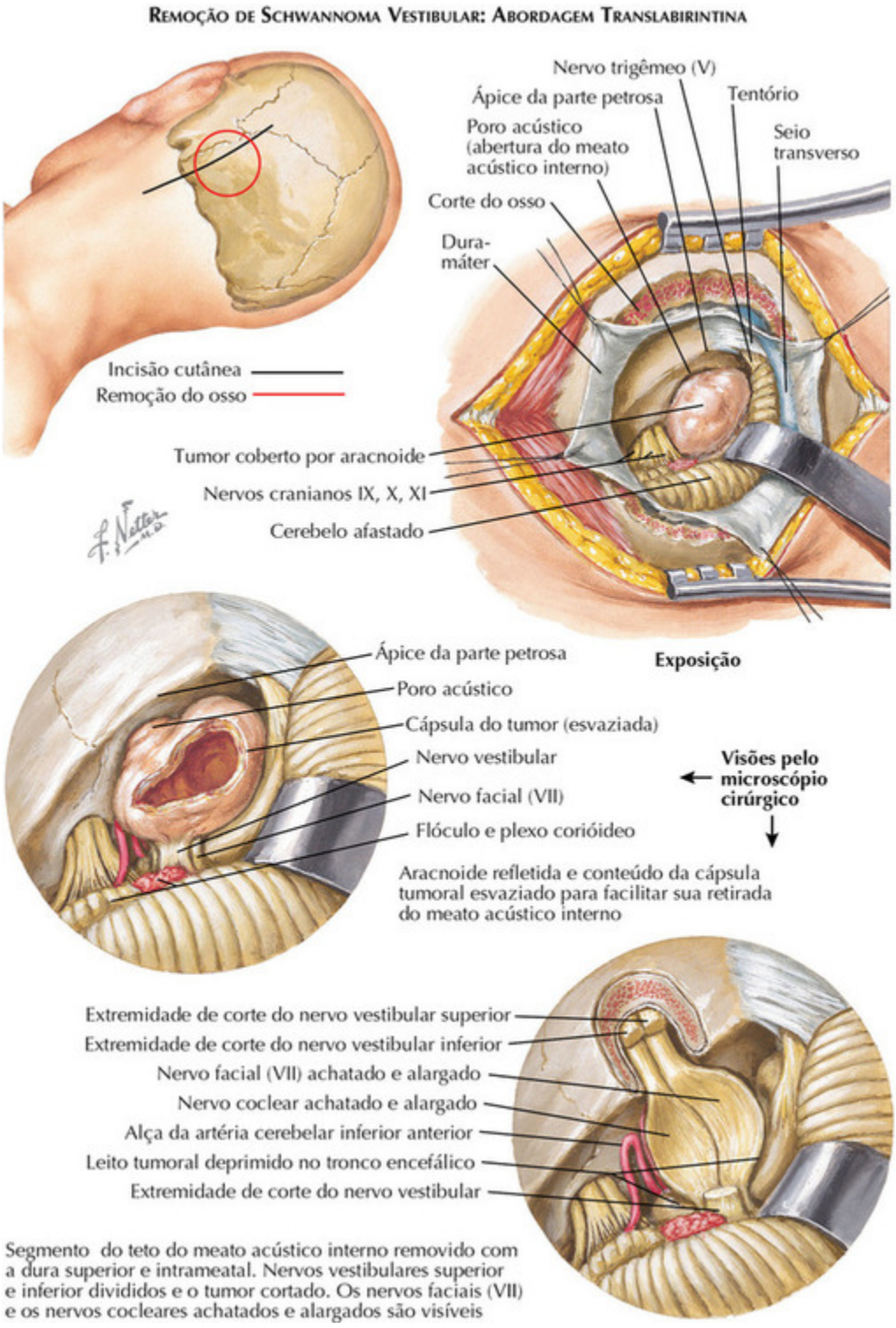

FIGURA 12-14

Tratamento

A história natural dos schwannomas vestibulares é muito variável, com alguns tumores apresentando pouco a nenhum crescimento e outros aumentando com muita rapidez. O principal tratamento é a cirurgia, que é potencialmente curativa após a ressecção macroscópica total. Geralmente são usadas três abordagens-padrão: retromastóidea suboccipital (retrossigmoide), translabirintina e fossa média. A escolha de uma abordagem particular depende do tamanho do tumor e da tentativa ou não de preservar a audição. A abordagem translabirintina é reservada a tumores medindo 3 milímetros ou menos quando a preservação da audição não for um problema, enquanto a abordagem pela fossa média tenta preservar a audição e ao mesmo tempo ressecar tumores de 1,5 milímetro ou menos. A morbidade cirúrgica inclui perda auditiva, fraqueza facial, disfunção vestibular, fístula liquórica e cefaleias persistentes.

A abordagem retromastóidea suboccipital pode ser usada para tumores de qualquer tamanho, com ou sem tentativa de preservar a audição. Esta técnica permite a visualização completa do tumor e das estruturas importantes localizadas medial e lateralmente a ele no campo cirúrgico. Em geral, é feita uma incisão na ponta do processo mastoide. Após a separação dos músculos subjacentes, uma abertura óssea é efetuada, estendendo-se lateralmente até o seio sigmóideo. O cirurgião cuidadosamente tenta preservar os planos da aracnoide sobre o tumor, para proteger os nervos cranianos delicados e o tronco encefálico. À direita, o quinto nervo craniano e a veia petrosa são observados; na direção da porção mais baixa do campo, os nervos glossofaríngeo (IX), vago (X) e acessório (XI) são visíveis.

Quando o tumor cresce na porção posterior do canal, o nervo facial tende a ser empurrado para frente. Conhecer esta relação é importante para preservar o nervo facial, que fica muito achatado e geralmente bastante aderente na porção imediatamente medial ao meato acústico interno. O nervo vestibular, a partir dos quais o tumor é originado, deve ser seccionado. Se a audição ainda não tiver sido lesionada de modo irreversível, pode-se tentar preservar a audição minimizando-se a manipulação do nervo coclear e protegendo-se a artéria do labirinto, que pode ser uma fonte de suprimento sanguíneo para o tumor. A artéria cerebelar inferior anterior, que supre a porção lateral do tronco encefálico e dos pedúnculos cerebelares, é outra estrutura importante na qual o cirurgião deve prestar atenção.

Com um tumor maior, a cápsula é esvaziada em um estágio inicial para facilitar a manipulação atraumática. No segundo desenho acima, o complexo do IX, X e XI nervos cranianos é visível, passando pelo forame jugular com o seio sigmóideo associado. O desenho inferior à direita ilustra a visão após o tumor ter sido excisado. A artéria do labirinto foi preservada e a relação dos quatro nervos principais do canal é observada. Considerando a possibilidade de uma fístula liquórica, o canal lateral é tamponado com gordura e cera óssea.

Para pacientes que não sejam candidatos a cirurgia, a radiocirurgia estereotáxica (RCE) e radioterapia estereotáxica fracionada são usadas. A radiocirurgia estereotáxica focaliza os feixes em uma dose única para um volume tumoral distinto como tentativa de diminuir o risco de lesão das estruturas vizinhas. Uma grande série documentou uma taxa de controle tumoral de 97% em 10 anos com RCE. A radiação estereotáxica fracionada focaliza a radioterapia em uma série de tratamentos para minimizar o risco de lesão das estruturas críticas. Um estudo prospectivo comparando RCE e a radioterapia estereotáxica documentou uma taxa de controle tumoral de 97% para os dois tratamentos, com maior taxa de preservação auditiva após a radioterapia estereotáxica fracionada. As possíveis preocupações da radioterapia consistem no risco de lesão do nervo craniano, formação de tumor secundário e cicatrização, tornando futuras cirurgias mais precárias.

Finalmente, o tratamento conservador é usado em pacientes selecionados, especialmente naqueles com tumores sintomáticos pequenos ou que sejam considerados candidatos inadequados para intervenção imediata. Nestes pacientes, o monitoramento atento com vigilância por RM é justificado.

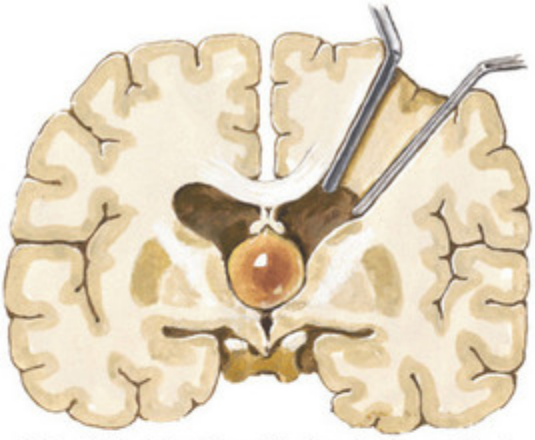

Cisto coloide do terceiro ventrículo e abordagem cirúrgica pelo córtex cerebral pré-frontal direito (silencioso). Também pode ser acessado pelo corpo caloso *(seta)*. Observar os ventrículos laterais aumentados (visão posterior)

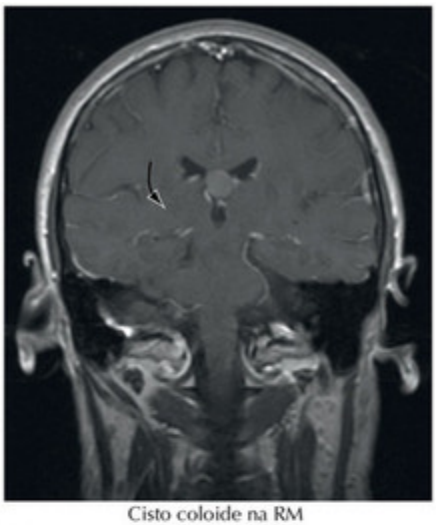

Cisto coloide na RM

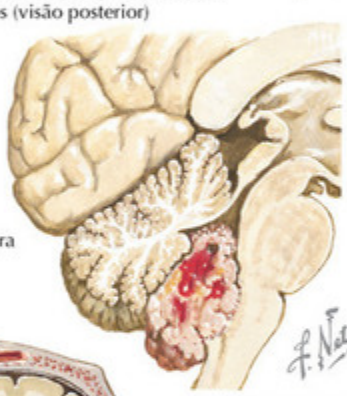

Ependimoma do quarto ventrículo com protrusão para a cisterna magna

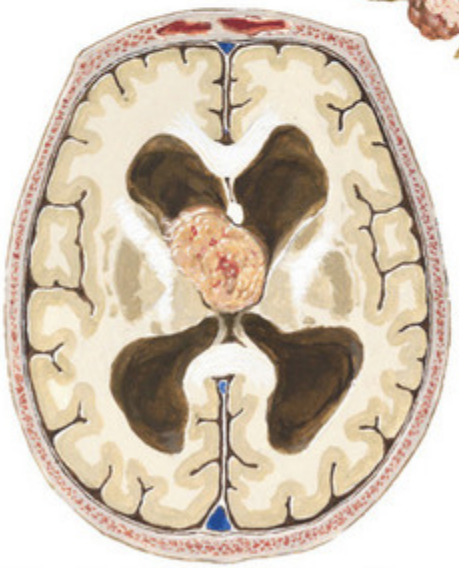

Subependimoma do corno anterior do ventrículo lateral esquerdo obstruindo o forame interventricular (de Monro) e consequentemente produzindo hidrocefalia acentuada

RM de um papiloma do plexo corióideo

FIGURA 12-15

Tumores Intraventriculares

Tumores intraventriculares são compostos por um grupo histologicamente heterogêneo de tumores, sendo que os mais comuns são os ependimomas. Os ependimomas geralmente são encontrados no quarto ventrículo e acredita-se que sejam originados das células neuroepiteliais primitivas que revestem os ventrículos e o canal central da medula espinal. Em geral são bem demarcados, com baixa incidência de disseminação pelo líquido cefalorraquiano (LCR). Em adultos, a localização intracraniana afetada com mais frequência é o quarto ventrículo. Outros tumores intraventriculares incluem gliomas, subependimomas, neurocitomas, tumores de células germinativas, tumores do plexo corióideo, meningiomas e tumores da região pineal. A maioria dos outros subtipos histológicos tende a ocorrer nos ventrículos laterais, com exceção de tumores de células germinativas, que podem ser observados no terceiro ventrículo.

Tumores do ventrículo lateral, embora de patologia variável, são originados de células localizadas no interior ou ao redor das paredes ventriculares. Aproximadamente metade dos tumores ventriculares laterais consiste em gliomas de baixo grau, com papilomas do plexo corióideo e meningiomas representando aproximadamente 35%. O astrocitoma subependimário de células gigantes (ASCG) é uma variante de astrocitoma encontrada em pacientes com esclerose tuberosa. Estas geralmente são lesões assintomáticas, mas podem obstruir o fluxo de LCR. Tumores do plexo corióideo são observados com mais frequência em crianças, embora possam ocorrer em adultos. A histologia é o fator prognóstico mais importante, com papilomas do plexo corióideo apresentando um prognóstico muito melhor que carcinomas do plexo corióideo. O restante é composto por neurocitomas, tumores congênitos, ependimomas e metástases. Os neurocitomas são tumores raros, geralmente encontrados junto ao septo pelúcido perto do forame interventricular. Estes são tumores de crescimento muito lento e baixo grau histológico.

Nem todas as lesões intraventriculares representam neoplasia. O cisto coloide é um remanescente benigno da paráfise embrionária e geralmente observado no forame intraventricular (de Monro), produzindo hidrocefalia obstrutiva. Alguns neurocirurgiões abordam o cisto por uma incisão cortical para o ventrículo lateral direito hidrocefálico ou pelo corpo caloso. As duas abordagens são satisfatórias, embora exista um risco de lesão neurológica.

Manifestações Clínicas

O sinal e sintoma mais comum dos tumores intraventriculares é a hidrocefalia. O início geralmente é insidioso porque a maioria dos tumores tem crescimento lento. Lesões que ocorram na região pineal e no terceiro ventrículo podem causar a síndrome de Parinaud em decorrência da compressão da lâmina do teto mesencefálico.

Estudos Diagnósticos

A RM permite a visualização fácil do tumor. Subependimomas e neurocitomas muitas vezes apresentam uma lesão cística heterogênea. ASCGs são encontrados perto do forame interventricular e são caracterizados por calcificações e contraste intenso no contexto de outros estigmas associados à esclerose tuberosa. Tumores do plexo corióideo apresentam lobulação intensa e aparecem como tumores vasculares centralizados na coroide. Como relatado anteriormente, uma avaliação diagnóstica completa para ependimomas inclui a imagem de todo o eixo neural e exame do LCR.

Tratamento

O tratamento varia dependendo da histologia. A cirurgia é a base principal do tratamento de ependimomas, com uma ressecção total ou quase total representando um fator prognóstico favorável. A ressecção de ependimomas infratentoriais é tecnicamente mais difícil que a de seu equivalente supratentorial e está associada a maior morbidade cirúrgica. Entretanto, a tentativa de ressecção macroscópica total é crucial para o tratamento de ependimomas. Historicamente, o tratamento adjuvante com radiação tem sido usado com base nos resultados dos estudos retrospectivos que mostraram que pacientes que recebiam radiação pós--operatória apresentavam melhor prognóstico do que aqueles que realizavam apenas a cirurgia. O papel da quimioterapia ainda é incerto, embora ela tenha sido usada em crianças novas como tentativa de evitar a radiação. Subependimomas e neurocitomas têm um prognóstico excelente com a ressecção cirúrgica, sem necessidade de terapia adjunta. Os tumores do plexo corióideo que possam ser totalmente excisados apresentam melhor prognóstico em comparação aos tratados com ressecção subtotal. A

radioterapia está associada a uma sobrevida significativamente melhor nos carcinomas do plexo corióideo. Infelizmente, a raridade destes tumores resulta em informações limitadas sobre sua história natural e tratamento ideal.

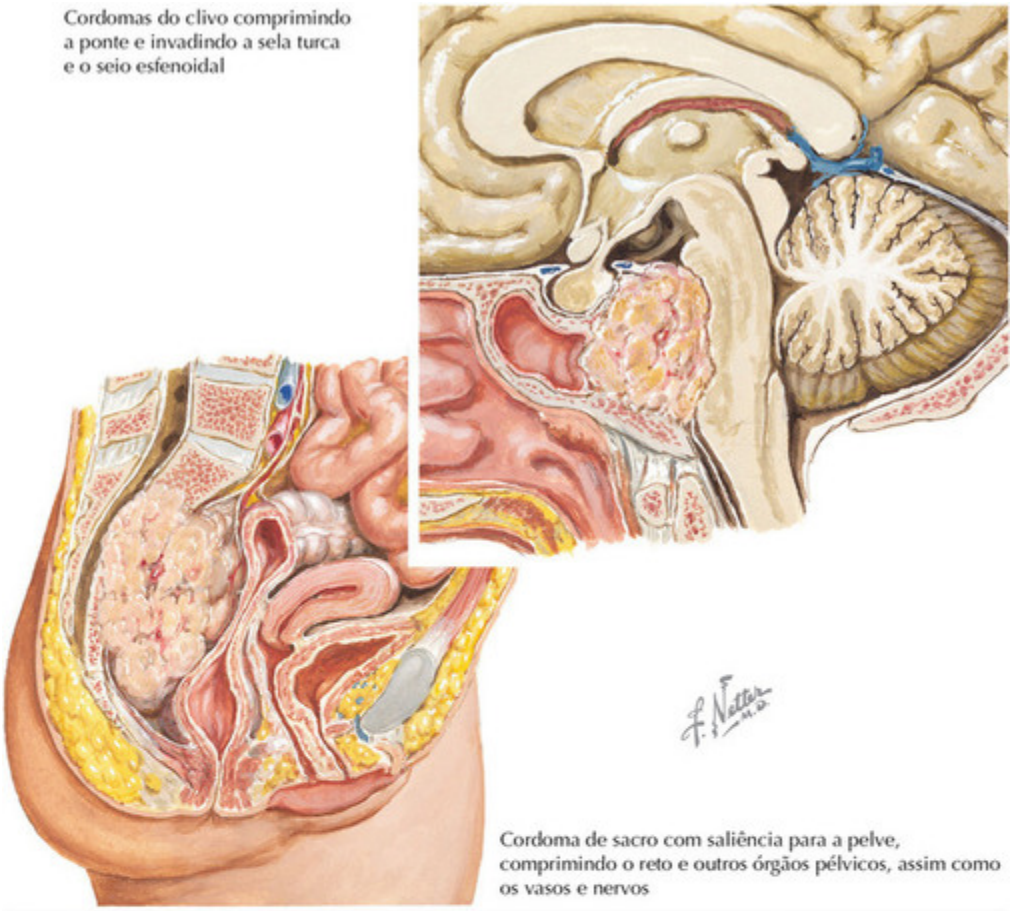

Cordomas do clivo comprimindo a ponte e invadindo a sela turca e o seio esfenoidal

Cordoma de sacro com saliência para a pelve, comprimindo o reto e outros órgãos pélvicos, assim como os vasos e nervos

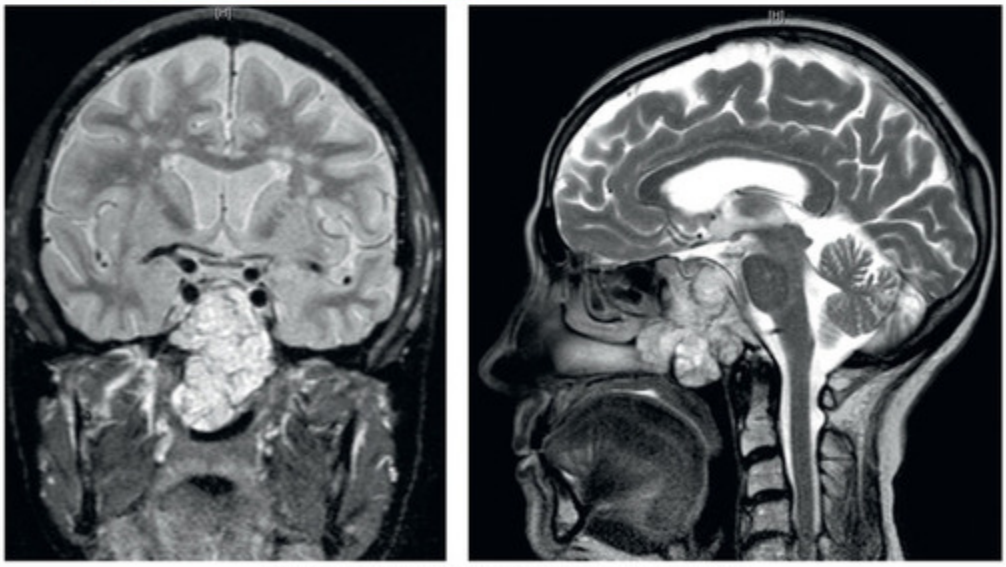

RM de cordoma, coronal *(esquerda)* e sagital *(direita)*

FIGURA 12-16

Cordomas

Cordomas são neoplasias de lento crescimento, localmente agressivos que surgem dos remanescentes não absorvidos do notocórdio embrionário, uma estrutura mesodérmica que segue pelo centro das vértebras até o clivo. Estes tumores podem ocorrer em qualquer ponto ao longo do esqueleto axial, mas são mais comuns na região esfeno-occipital da base do crânio e nas regiões sacrais da coluna. Em adultos, 35% surgem na base do crânio, 50% envolvem a região sacrococcígea e o restante ocorre em outras partes ao longo da coluna vertebral. Em geral, cordomas da base do crânio afetam adultos mais jovens, enquanto pacientes mais velhos tendem a desenvolver os tumores na região sacrococcígea. Parece haver uma predominância no sexo masculino.

Os cordomas podem ser classificados em três subgrupos. Os mais comuns são os cordomas convencionais, que são distinguidos pela ausência de elementos mesenquimatosos como cartilagem. Ao exame histológico, lóbulos de células epitelioides são organizados em cordões, separados por uma matriz mucinosa. Células tumorais apresentam citoplasma vacuolizado e bolhoso, o que lhes dá o nome de “células fisalíforas”. Pleomorfismo nuclear e mitoses são raras. Cordomas condroides contêm aspectos condromatosos e geralmente ocorrem na região esfeno-occipital. Tanto os cordomas convencionais quanto os cordomas condroides apresentam prognósticos semelhantes. O terceiro tipo inclui cordomas que sofrem transformação sarcomatosa; estes têm um prognóstico pior porque exibem um comportamento mais agressivo. Histologicamente, o componente sarcomatoso é intercalado entre áreas de cordoma convencional. Embora os cordomas tenham crescimento lento, estes tendem a recorrer e ocasionalmente apresentar metástase.

Manifestações Clínicas

Os sinais e sintomas dependem da localização do tumor e de seu efeito sobre as estruturas vizinhas. Dor local é uma queixa comum. Com envolvimento da base do crânio, os pacientes muitas vezes se queixam de cefaleia e diplopia secundária à invasão do seio cavernoso. O envolvimento do clivo inferior pode afetar os nervos cranianos mais baixos, resultando em disfagia ou rouquidão, seguidas por compressão do tronco encefálico. Uma vez que o início dos sintomas é bastante insidioso e vago, o diagnóstico

geralmente é tardio. Tumores da coluna vertebral e do sacro podem causar dor nas costas. A compressão direta dos tumores da coluna vertebral pode provocar compressão da medula. Ocasionalmente, tumores da região sacrococcígea podem atingir proporções enormes, resultando em disfunção vesical e intestinal devido à pressão direta sobre o reto e envolvimento dos nervos sacrais.

Estudos Diagnósticos

Tanto RM quanto TC são usadas para fins diagnósticos. RM fornece anatomia detalhada, permitindo a capacidade de avaliar a extensão de envolvimento do tecido mole e dural. TC é mais eficaz para delinear lesões ósseas. Não existem achados de imagem patognomônicos, portanto o exame histopatológico de uma amostra de tecido é necessário para um diagnóstico definitivo.

Tratamento

Devido à raridade do tumor, não existem diretrizes estabelecidas para o tratamento de cordomas. Com base em pequenos estudos retrospectivos, recomenda-se uma abordagem multimodal combinando cirurgia e radioterapia. A cirurgia é usada para os fins diagnósticos e terapêuticos; permite um diagnóstico tissular e reduz a carga tumoral. A ressecção completa é a meta, mas nem sempre é viável devido às limitações anatômicas do tumor. Sua natureza invasiva resulta em uma alta incidência de recorrência local e aproximadamente 2% a 8% dos cordomas sofrerão transformação sarcomatosa. A terapia de resgate pode incluir cirurgias repetidas ou tratamento com radiação.

A radioterapia adjuvante tem sido empregada com frequência cada vez maior, especialmente com os avanços atuais no equipamento e técnica de radiação. Historicamente era difícil administrar a radiação convencional com fótons porque as doses necessárias muitas vezes estavam associadas a um maior risco de lesão de estruturas importantes como o tronco encefálico ou os nervos cranianos. Com as novas técnicas usando terapia com prótons, radiocirurgia estereotáxica ou radioterapia modulada por intensidade (IMRT), os resultados melhoraram de modo significativo permitindo

maiores doses de radiação e ao mesmo tempo minimizando lesão de estruturas vizinhas.

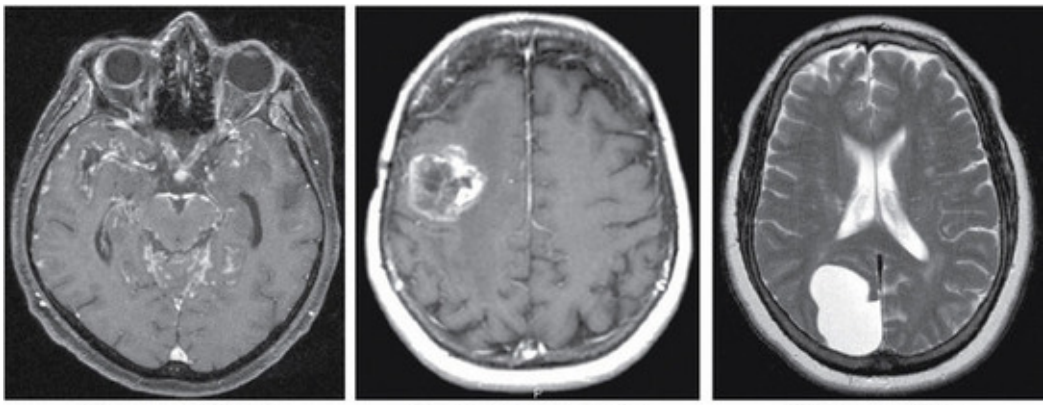

Neurossarcoidose | Necrose por radiação | Cisto aracnóideo

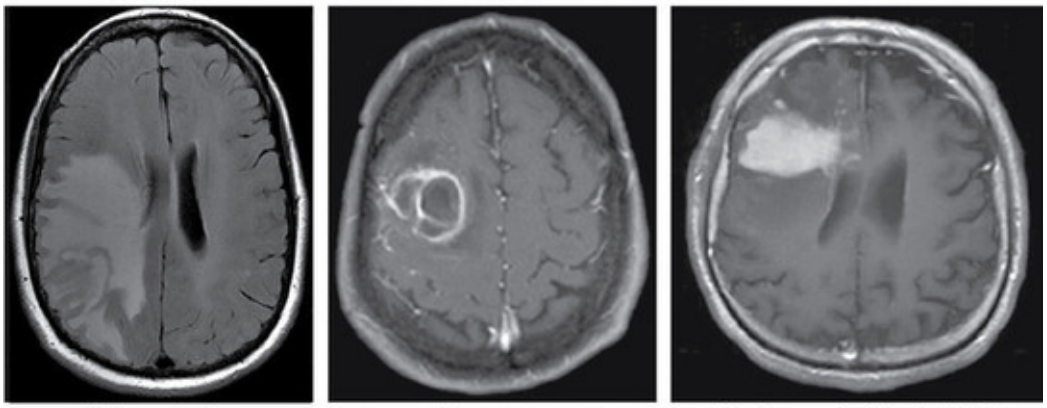

EM tumefativa | Abscesso | Linfoma primário do SNC

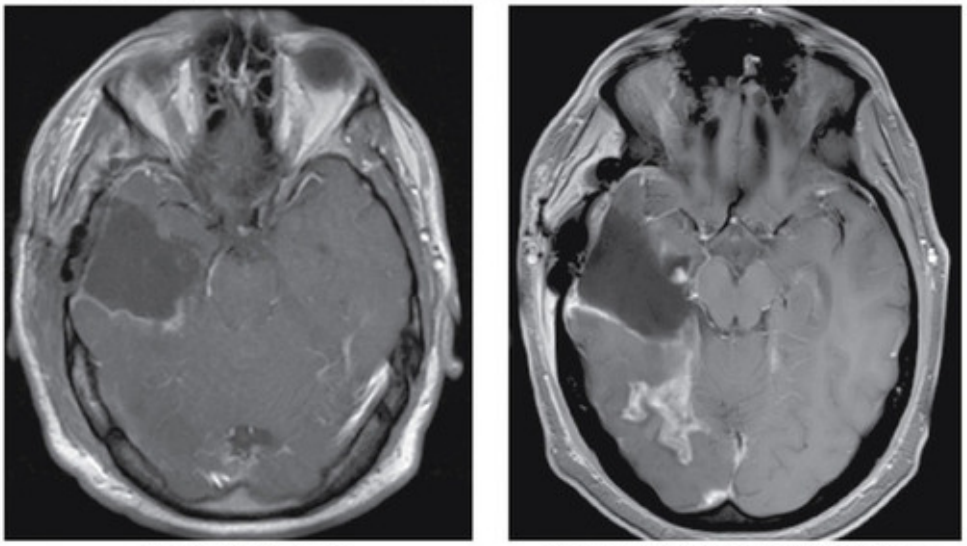

Infarto contrastado | Infarto contrastado 1 mês mais tarde

FIGURA 12-17

Diagnóstico Diferencial de Tumores do Sistema Nervoso Central

Embora os avanços metodológicos na aquisição de imagem tenham aumentado a incidência de diagnósticos de tumores do SNC, outras lesões do encéfalo podem parecer semelhantes a neoplasias. As mimetizações incluem lesões inflamatórias (secundárias a desmielinização), doença autoimune, infecção e/ou necrose por radiação. Estas lesões geralmente consistem em massas expansivas, resultando em manifestações clínicas semelhantes, o que destaca a importância do exame histopatológico. Nesta seção, consideraremos alguns dos diagnósticos diferenciais de tumores encefálicos.

Esclerose Múltipla

A esclerose múltipla (EM) é a doença desmielinizante mais comum do sistema nervoso central. As imagens típicas revelam múltiplas lesões em um padrão característico, como “dedos de Dawson” (lesões periventriculares orientadas perpendicularmente ao eixo longo do ventrículo lateral na sequência de recuperação de inversão com atenuação de fluido [FLAIR]). Estas placas exercem um efeito de massa muito pequeno. As lesões ativas geralmente são contrastadas, representando a degradação da barreira hematoencefálica. A EM tumefativa constitui um subtipo especial que afeta pacientes na segunda ou terceira década de vida. A imagem revela massas semelhantes a tumores grandes (maiores que 2 cm), que demonstram contraste em anel incompleto, com a área incompleta tocando a substância cinzenta cortical ou os núcleos da base. Estas lesões podem estar associadas a efeito de massa e edema vasogênico. Ao contrário de tumores encefálicos hipercelulares, estas lesões tendem a exibir um volume sanguíneo encefálico relativamente baixo em imagens de perfusão e um aumento do coeficiente de difusão aparente (ADC) nas sequências de difusão. Além disso, a espectroscopia por ressonância magnética pode ajudar a distinguir lesões desmielinizantes de neoplasias. A apreciação da história clínica em conjunto com testes auxiliares, como estudos do líquido cefalorraquiano (LCR) ou de potenciais evocados, podem ajudar a diferenciar doença desmielinizante de tumores do SNC.

Sarcoidose

A sarcoidose é uma doença granulomatosa multissistêmica que pode afetar o sistema nervoso central. Aproximadamente 5% dos pacientes com sarcoidose conhecida manifestam neurossarcoidose, embora a apresentação recente também seja possível. Inicialmente se desenvolve nas leptomeninges, permitindo a entrada do processo inflamatório no parênquima encefálico, onde massas granulomatosas podem se desenvolver. Existe uma predileção pelos nervos cranianos, hipotálamo e hipófise, porém qualquer parte do sistema nervoso central pode ser afetada. Nos exames de imagem, a neurossarcoidose pode se manifestar com contraste meníngeo ou paquimeníngeo em associação a lesões não contrastadas da substância branca periventricular. Com envolvimento dos nervos cranianos, contraste pode ser observado ao longo dos nervos, embora a porção extracraniana seja afetada com mais frequência. O contraste de nódulos granulomatosos no parênquima e lesões de massa dural é mais comum. Com uma frequência relativamente alta de envolvimento das leptomeninges, a neurossarcoidose pode ser confundida com meningite carcinomatosa. Novamente, a história clínica, exames de imagem sistêmicos e estudos de LCR devem ser considerados para diferenciar as duas.

Efeitos da Radiação

Desde o estabelecimento da quimiorradioterapia como padrão de cuidados para os glioblastomas, tem havido uma percepção crescente de um fenômeno chamado “pseudoprogressão”, no qual as imagens pós-tratamento revelam a presença de lesões contrastadas secundárias a um dano por radiação, resultando em aumento da permeabilidade capilar e degradação da barreira hematoencefálica. Eventualmente, estas lesões diminuem de tamanho ou estabilizam sem necessidade de tratamento adicional. As evidências sugerem que estes efeitos relacionados com o tratamento ocorrem mais frequentemente com o uso de temozolomida e estão significativamente correlacionados com o estado de metilação do promotor O6-metilguanina–DNA-metiltransferase (*MGMT*). Clínica e radiograficamente, a pseudoprogressão pode ter aspecto e comportamento idênticos a uma progressão tumoral real. Estudos adjuntos, como imagens de ressonância magnética contrastada com ponderação de suscetibilidade

dinâmica e tomografia por emissão de pósitrons (PET), podem ser úteis. A pseudoprogressão tipicamente exibe baixo volume sanguíneo encefálico e é “fria” nas imagens PET, enquanto a progressão tumoral apresentará volume sanguíneo encefálico elevado e será metabolicamente ativa. Ocasionalmente, a biópsia da lesão pode ser necessária para estabelecer o diagnóstico correto e a conduta apropriada.

Abscesso Encefálico

Abscessos intracranianos podem ser muito semelhantes a tumores encefálicos císticos ou necróticos. Ambos aparecem como lesões com contrastes anulares e efeito de massa associado, causando déficits neurológicos associados. Febre nem sempre está presente e é encontrada apenas em menos da metade dos pacientes. Outros parâmetros diagnósticos de infecção, como leucocitose, elevação da velocidade de hemossedimentação (VHS) e hemoculturas positivas, não estão presentes de modo confiável em pacientes afetados por abscesso encefálico. Estudos como punção lombar são menos úteis porque os achados geralmente são menos específicos e as culturas raramente são positivas. Segundo relatos, a espectroscopia de ressonância magnética com prótons (ERM) e as imagens de ponderação de difusão são úteis para diferenciar abscessos de lesões não piogênicas, com abscessos exibindo um perfil metabólico específico na ERM e sinal hiperintenso na imagem por difusão.

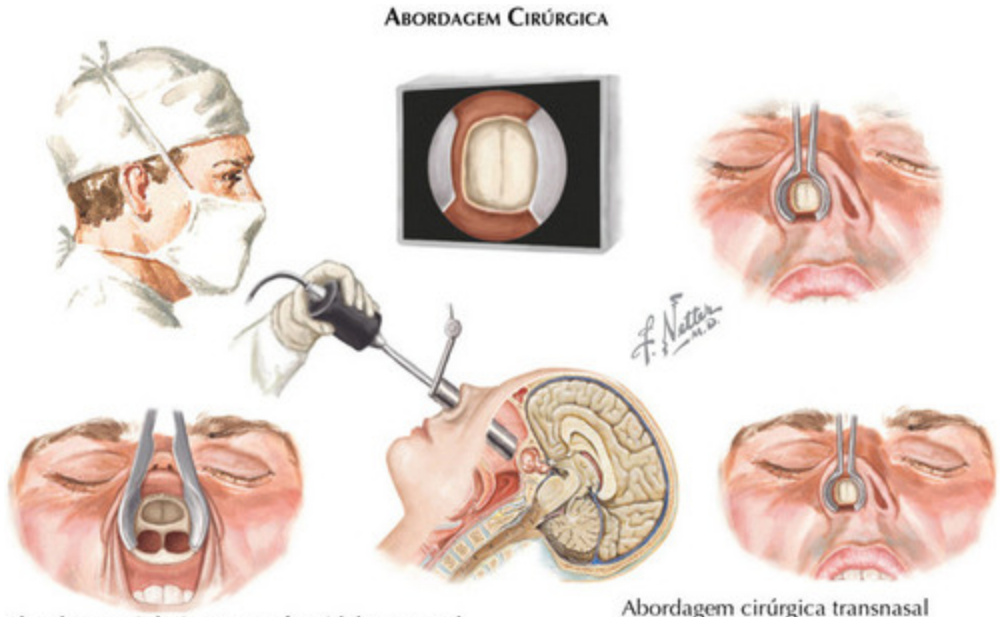

Abordagem cirúrgica transesfenoidal transeptal sublabial

Abordagem cirúrgica transnasal transesfenoidal endoscópica

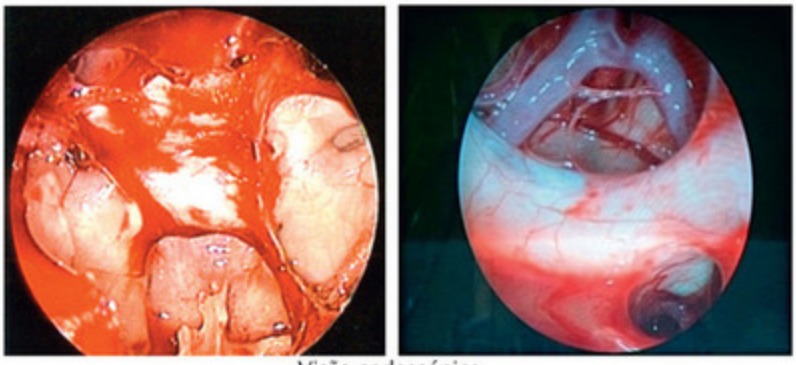

Visão endoscópica

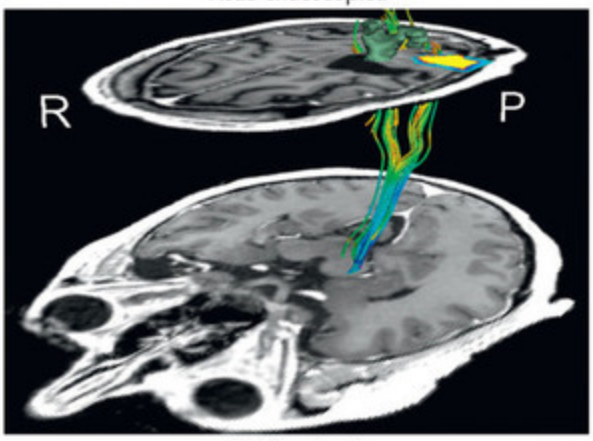

RM funcional

FIGURA 12-18

Modalidades Terapêuticas

O tratamento de tumores encefálicos requer uma abordagem multidisciplinar que consiste em neurocirurgia, radiação e/ou quimioterapia. Nos três campos, os avanços tecnológicos melhoraram a eficácia de cada modalidade terapêutica individual. Por exemplo, inovações radiográficas expandiram as capacidades neurocirúrgicas. A ressonância magnética (RM) funcional, uma modalidade de imagem não invasiva que utiliza alterações do fluxo sanguíneo cortical como marcador de aumento ou diminuição da atividade neuronal, melhorou o planejamento pré-cirúrgico ao delinear as margens do tumor do córtex eloquente. A RM intraoperatória traz a capacidade de atualizar imagens, quando necessário, porque as deformações intraoperatórias decorrentes de desvios secundários dos fluidos, alterações na pressão intracraniana e/ou o uso de afastadores, podem tornar as imagens pré-operatórias incorretas. O advento da endoscopia transformou craniotomias anteriormente complexas em procedimentos ambulatoriais elegantes. Finalmente, o desenvolvimento de agentes analgésicos e anestésicos de curta ação preparou o caminho para o mapeamento intraoperatório, permitindo a excisão máxima de tumores em regiões de córtex eloquente e ao mesmo tempo minimizando a lesão neurológica.

A radioterapia geralmente é usada como terapia adjunta ou terapia primária. A terapia primária pode ter intenção curativa, paliativa ou de estabilização. A radiação ionizante é a base principal do tratamento em neuro-oncologia, em que os tipos mais comuns de radiação são os fótons e prótons. A radiação pode ser fornecida em múltiplos tratamentos como “frações” ou em um tratamento de dose única. Os avanços na radiação oncológica melhoraram sua eficácia e diminuíram suas complicações, aguçando sua precisão em um esforço para minimizar a neurotoxicidade ao redor. Isso foi obtido com o advento do tratamento estereotáxico, que constitui um método especializado de direcionamento, e o uso de tratamento conformacional tridimensional (3D) no qual a distribuição volumétrica da dose desejada mimetiza o formato do alvo. A radioterapia estereotáxica de intensidade modulada (IMRT) é um tipo de terapia 3D conformacional que fornece radiação (geralmente fótons) de um modo controlado e preciso, limitando a toxicidade para o resto do encéfalo. As vantagens incluem redução da dose de radiação em órgãos de risco com limitação da dose, como o sistema óptico, o tronco encefálico e orelha interna, e a melhoria do fornecimento da dose aos órgãos-alvo. Mais

recentemente, a radiação por feixes protônicos recebeu muita atenção devido a sua capacidade de limitar a quantidade de dispersão para o tecido normal. Isso permite que radioterapeutas forneçam radiação suficiente para áreas eloquentes. A radiocirurgia estereotáxica (RCE), usando um acelerador linear, bisturi gama ou bisturi cibernético, fornece uma dose única e grande de radiação de modo altamente focalizado, obtendo um efeito biológico semelhante a várias semanas de radioterapia fracionada. O bisturi gama utiliza radiação gama derivada de 201 fontes de cobalto 60 organizadas em uma série circular e dirigidas para o centro da unidade, onde a cabeça é fixada de modo rígido. Um acelerador linear direciona seus feixes de radiação pela rotação do paciente e do *gantry* (suporte circular onde se encontra o tubo de raios X) da unidade terapêutica simultaneamente. O bisturi cibernético utiliza um sistema de orientação por imagem em conjunto com um acelerador linear montado em um braço robótico. Até o momento, não foi demonstrada uma vantagem clinicamente expressiva na comparação destas diferentes abordagens.

A área da quimioterapia também fez alguns avanços, afetando a melhora da sobrevida geral e da sobrevida livre de progressão. A temozolomida, um agente alquilante oral de segunda geração, recebeu aprovação da Food and Drug Administration (FDA) dos EUA em 1999 para astrocitoma anaplásico recorrente e foi aprovada em 2005 para uso em glioblastomas recém-diagnosticados. Em comparação aos agentes alquilantes anteriores, os efeitos adversos associados à temozolomida em geral são leves a moderados e previsíveis. Além disso, o estudo de fase III da European Organization for Research and Treatment of Cancer – Instituto Nacional do Câncer do Canadá (EORTC-NCIC) demonstrou uma melhora importante da sobrevida com a adição de temozolomida à radiação, em comparação com a radioterapia isolada. Recentemente, a FDA forneceu aprovação acelerada para bevacizumabe (Avastin®, Genentech, South San Francisco, Califórnia), um anticorpo monoclonal contra o fator de crescimento endotelial vascular humano como monoterapia para glioblastoma recorrente. Embora seu impacto na sobrevida geral ainda seja modesto, estudos de fase II relataram maiores taxas de resposta e melhores níveis de sobrevida livre de progressão em 6 meses com este medicamento. Atualmente, inibidores de pequenas moléculas estão sujeitos a muitas investigações como possível terapêutica para os gliomas malignos.

OceanofPDF.com

SEÇÃO 13

Cefaleias

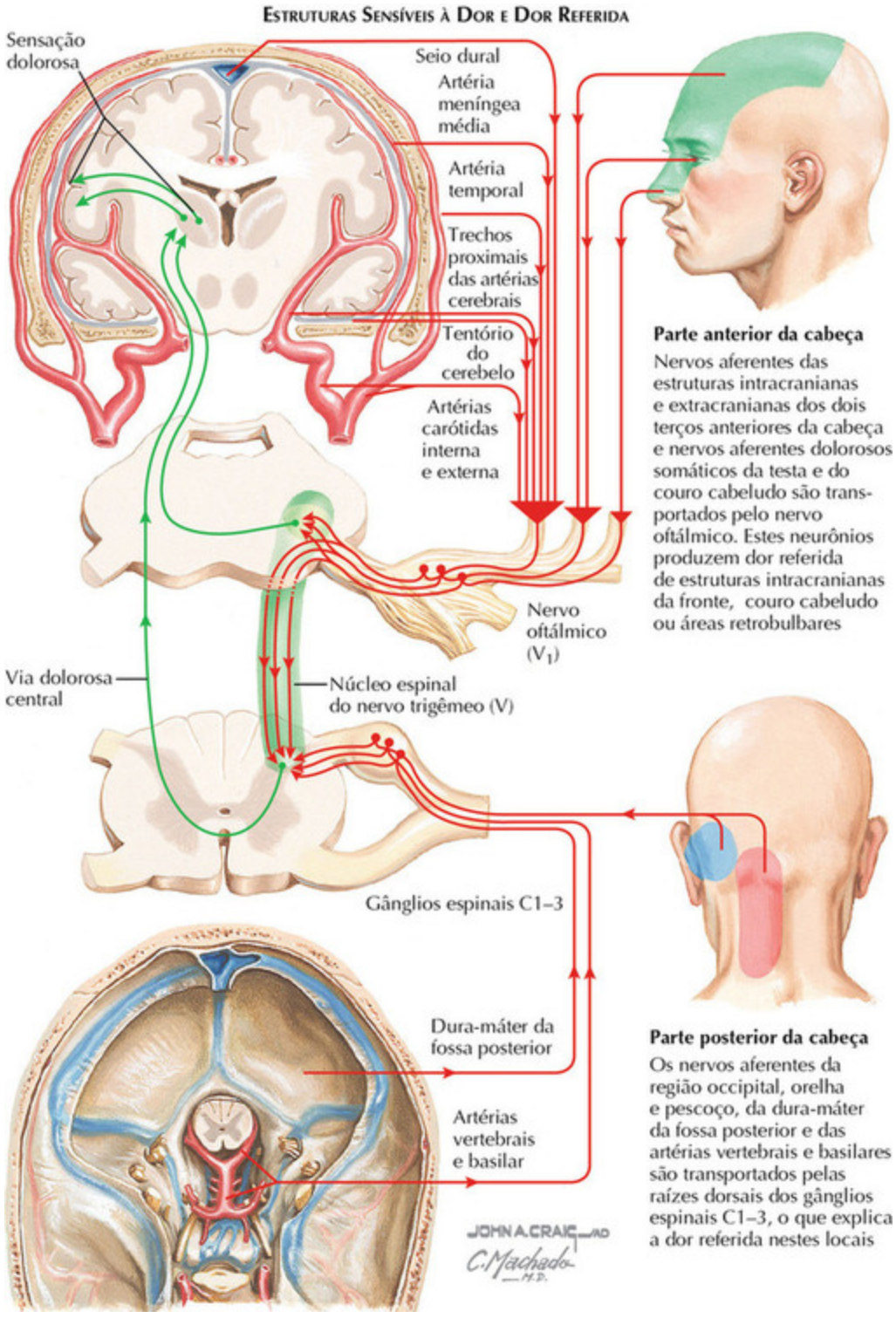

FIGURA 13-1

Visão Geral das Cefaleias

A cefaleia é um dos motivos mais comuns para consulta ao médico e é uma das três principais razões para perda de dias de trabalho. Em vez de uma doença, a cefaleia é um sintoma, geralmente fornecendo um aviso valioso sobre uma patologia oculta.

Os médicos que tratam de pacientes com cefaleia devem decidir se a cefaleia representa uma síndrome de cefaleia primária ou secundária. As *cefaleias primárias* são mais comuns e incluem distúrbios como enxaqueca, cefaleia de tipo tensional e cefalalgias autonômicas do trigêmeo. Os pacientes com cefaleias primárias podem apresentar dor grave e incapacitante, porém não há uma causa identificável que provoque a ativação da nocicepção. Em contraste, *cefaleias secundárias* constituem sintomas de uma patologia craniana ou extracraniana, como um tumor encefálico, ruptura de aneurisma, meningite ou hematoma. O diagnóstico da cefaleia depende de uma história completa e de exames neurológicos e clínicos. A história deve buscar informações sobre sintomas premonitórios, momento de início (gradual *versus* súbita) e duração, qualidade e gravidade da dor, localização da dor, fatores desencadeantes, qualquer sintoma associado, circunstâncias clínicas e detalhes sobre investigações e tratamentos prévios. Uma história médica pregressa, história familiar, história de trauma, história social, medicações atuais, alergias medicamentosas e revisão de sistemas também são indispensáveis. Se uma nova cefaleia tem pouca probabilidade de representar uma cefaleia que o paciente tenha sofrido no passado, ela requer avaliação muito rápida, que pode incluir exames laboratoriais e imagens neurorradiológicas auxiliares.

Acredita-se que as cefaleias secundárias e possivelmente as cefaleias primárias ocorram quando os neurônios nociceptivos aferentes primários originados do gânglio trigeminal ou gânglios espinais cervicais superiores (C1-3) são despolarizados. Estes neurônios inervam estruturas extracranianas e intracranianas sensíveis à dor. A primeira e a segunda divisões do nervo trigêmeo fornecem inervação sensitiva para a parte anterior da cabeça e a região superior face. O nervo trigêmeo inerva estruturas sensíveis à dor da dura-máter, incluindo os seios durais e o tentório do cerebelo, assim como muitas artérias, incluindo as porções meníngea média, temporal e porções proximais das artérias cerebrais anterior e posterior mais a carótida interna/externa. Os nervos espinais cervicais (C1-3) fornecem inervação para as estruturas durais da fossa

posterior, artérias basilares e vertebrais e para as estruturas musculares na parte superior do pescoço e região posterior da cabeça.

A causa de uma dor de cabeça prolongada geralmente é aparente quando uma cefaleia secundária desenvolve-se em relação a um tumor ou outra lesão intracraniana que produz tração contínua sobre uma estrutura dural ou vascular. Contudo, pacientes com um distúrbio de cefaleia primário não apresentam uma fonte claramente discernível para a ativação contínua de neurônios nociceptivos. Portanto, os mecanismos fisiopatológicos que provocam uma cefaleia primária persistente são menos claros. É provável que os neurônios no sistema doloroso trigeminal--cervical sejam mais que condutores passivos para a despolarização, apresentando participação na sensibilização a dor. A sensibilização é um processo em que, após ativação repetida, os neurônios tornam-se cada vez mais sensíveis à estimulação dolorosa e não dolorosa. A *sensibilização periférica* (nos neurônios aferentes primários) e a *sensibilização* central (nos neurônios de segunda ordem na porção caudal do núcleo espinal do nervo trigêmeo e neurônios de ordem superior no sistema nervoso central [SNC]) podem ter um papel no prolongamento das cefaleias e podem contribuir para a transformação de enxaquecas episódicas em uma forma crônica de enxaqueca.

A evidência de sensibilização periférica de aferentes primários é originada de estudos em animais e seres humanos. Nos modelos animais, a estimulação do sistema trigeminal provoca aumento das concentrações de peptídeos vasoativos, incluindo a substância P (SP), neurocinina A (NKA) e a proteína relacionada com o gene da calcitonina (CGRP) no sangue do seio sagital. De modo semelhante em seres humanos, os níveis de CGRP na jugular interna, segundo relatos, aumentam durante ataques de enxaqueca. A liberação destes neuropeptídeos representa um marcador de ativação neuronal nos aferentes primários. Os neurônios aferentes primários expostos a estímulos ativadores exibem um aumento da estimulação espontânea e redução dos limiares de ativação.

Também existem evidências de que a ativação inicial dos neurônios aferentes primários provoque a sensibilização de neurônios de segunda ordem e possivelmente de ordem superior. A irritação química das meninges em modelos animais (nociceptores periféricos) causa a sensibilização das fibras trigeminais vasculares que inervam a dura-máter e dos neurônios trigeminais centrais que recebem estímulos convergentes da

dura-máter e da pele. Após a ativação sensibilizante das meninges, os neurônios trigeminais centrais respondem a estímulos mecânicos e térmicos cutâneos de baixa intensidade, que previamente induziam uma resposta mínima ou ausente. Esta alteração no limiar de ativação nos neurônios centrais que recebem informações da pele (que não tenha sido irritada diretamente) implica fortemente a sensibilização de neurônios de segunda ordem no sistema nervoso central.

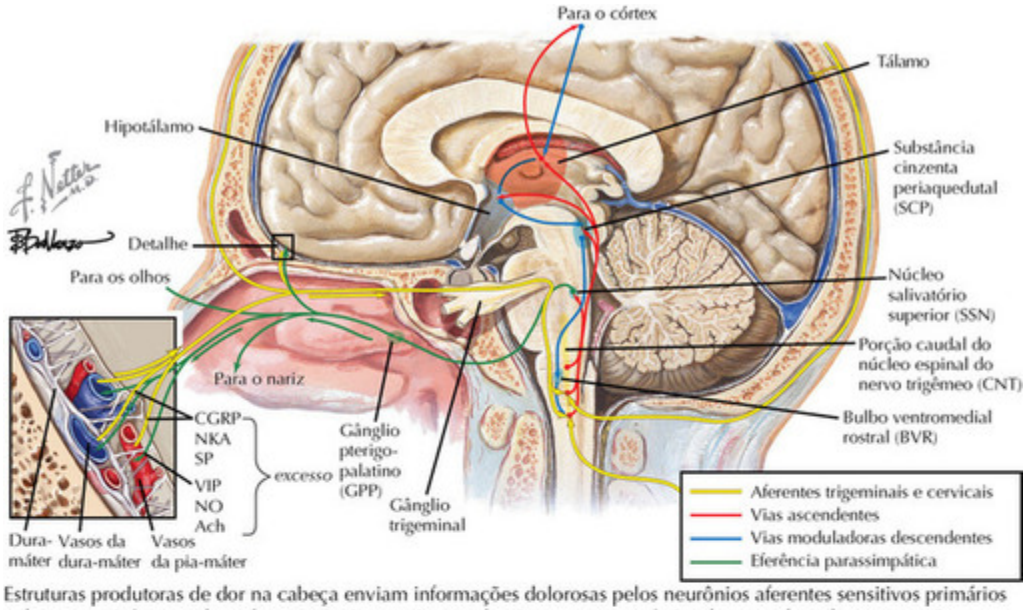

Estruturas produtoras de dor na cabeça enviam informações dolorosas pelos neurônios aferentes sensitivos primários pelo nervo trigêmeo e das raízes cervicais superiores até a sinapse em neurônios de segunda ordem na porção caudal do núcleo espinal do nervo trigêmeo (CNT) como parte do complexo trigeminocervical. Os neurônios no CNT enviam projeções para o tálamo (por meio do trato trigeminotalâmico (ou quintotalâmico), que sofre decussação no tronco encefálico e que então se projeta para o córtex. Acredita-se que o CNT faça projeções também para outras estruturas, incluindo a substância cinzenta periaquedutal (SCP), que também envia sinais para o tálamo e hipotálamo, com projeções para o córtex. Existem projeções retrógradas e descendentes do córtex até o tálamo e o hipotálamo. A modulação descendente do CNT ocorre por meio dos núcleos do hipotálamo, assim como projeções diretas da SCP (substância cinzenta periaquedutal) pelo bulbo ventromedial rostral (BVR)

O fluxo parassimpático craniano é derivado de uma conexão reflexa do CNT para o núcleo salivatório superior (NSS) na ponte. Os eferentes de NSS (pelo nervo facial) conectam-se aos neurônios no gânglio pterigopalatino (GPP; pterigopalatino). O GPP então se projeta para inervar os vasos intracranianos (vasodilatação), assim como as glândulas nasal e lacrimal

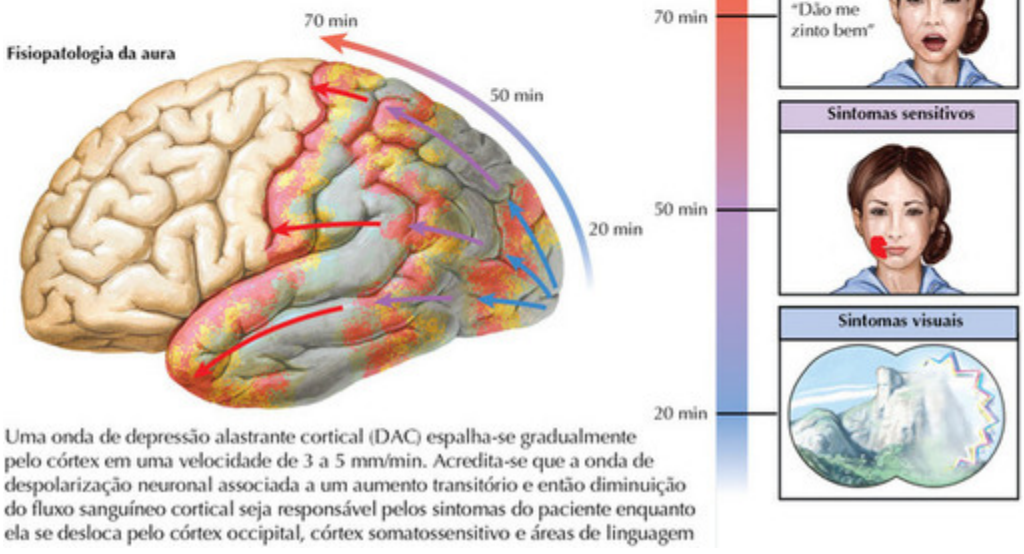

Uma onda de depressão alastrante cortical (DAC) espalha-se gradualmente pelo córtex em uma velocidade de 3 a 5 mm/min. Acredita-se que a onda de despolarização neuronal associada a um aumento transitório e então diminuição do fluxo sanguíneo cortical seja responsável pelos sintomas do paciente enquanto ela se desloca pelo córtex occipital, córtex somatossensitivo e áreas de linguagem

FIGURA 13-2

Fisiopatologia da Enxaqueca

A fisiopatologia da enxaqueca não é bem compreendida. No momento, a enxaqueca é vista como um distúrbio complexo, geralmente de base genética, que confere uma suscetibilidade ao início de uma cascata de eventos no sistema nervoso central (SNC), que resulta em um ataque clínico de enxaqueca.

Até a metade da década de 1980, a explicação aceita para ataques de enxaqueca consistia na *teoria vascular da enxaqueca*, que sugeria que a dor de cabeça da enxaqueca era causada pela dilatação dos vasos sanguíneos cranianos, enquanto a aura da enxaqueca resultava da vasoconstrição. A teoria vascular era baseada em quatro observações: (1) o único tratamento efetivo da enxaqueca aguda naquela época, ergotamina, era um vasoconstritor potente; (2) nitroglicerina, um agente vasodilatador, causava cefaleia; (3) a observação clássica de que ramos das artérias carótidas externas muitas vezes ficavam distendidos e pulsavam durante um ataque de enxaqueca e (4) a descoberta de que a estimulação de estruturas vasculares intracranianas (mas não do encéfalo) em pacientes conscientes submetidos a procedimentos cirúrgicos produzia cefaleia. Contudo, esta teoria vascular não parecia explicar todos os elementos da fisiopatologia da enxaqueca.

Uma *teoria neurogênica* evoluiu a seguir, sugerindo que a aura da enxaqueca era causada por uma onda cortical de despolarização neuronal e glial, referida como *depressão cortical alastrante (DAC).* A partir de sua origem cortical encefálica, esta onda DAC espalha-se pelo córtex em uma velocidade de 3 a 5 mm/min, uma velocidade semelhante à velocidade estimada da aura visual da enxaqueca, conforme ela progride pelo córtex visual primário. Em DAC experimental, existem alterações características do fluxo sanguíneo encefálico, com um aumento inicial do fluxo sanguíneo (hiperemia), seguido por uma diminuição no fluxo sanguíneo (oligemia) e relativa hipóxia tissular. Estudos de imagem usando ressonância magnética (RM) funcional parecem corroborar estas alterações hemodinâmicas enxaquecosas durante a aura visual. Além de contribuir para a aura, DAC também pode agir como gatilho na cefaleia. Evidências experimentais demonstram que DACs podem resultar na ativação de neurônios de segunda ordem nociceptivos na *porção caudal do núcleo espinal do nervo trigêmeo* e em alterações do calibre dos vasos da dura-máter, inervados por neurônios sensíveis à dor. Este mecanismo certamente poderia explicar a ativação da

cefaleia em pacientes que apresentam a aura de enxaqueca, mas não explicaria a cefaleia em pacientes de enxaqueca sem aura. Foi sugerido que a enxaqueca sem aura ocorra quando a DAC acontece em áreas não eloquentes do encéfalo (como o cerebelo), onde a despolarização não é percebida conscientemente; contudo, existem evidências insuficientes para confirmar esta possibilidade no momento.

A cefaleia da enxaqueca provavelmente surge após a ativação de neurônios nociceptivos no *sistema trigeminovascular* (TVS). O TVS consiste em neurônios sensoriais pseudounipolares de pequeno calibre originando-se no gânglio trigeminal e nas raízes dorsais cervicais altas, que se projetam para inervar os vasos da pia-máter, dura-máter, grandes vasos encefálicos e seios venosos. Uma vez ativados, os neurônios transmitem as informações nociceptivas para a *porção caudal do núcleo espinal do nervo trigêmeo*, onde fazem sinapses com neurônios de segunda ordem.

A partir da porção caudal do núcleo espinal do nervo trigêmeo, os neurônios que estão envolvidos na localização da dor projetam-se para o *tálamo e* então para o *córtex sensorial,* onde a dor chega à consciência. Sinais centrais podem ser modulados por projeções de várias fontes, incluindo a *substância cinzenta periaquedutal,* o *núcleo magno da rafe* no *bulbo ventromedial rostral e* pelos *sistemas inibidores corticais descendentes.* Outros neurônios de segunda ordem ativados na porção caudal do núcleo espinal do nervo trigêmeo projetam-se para inúmeros *núcleos subcorticais* e para as *áreas límbicas do encéfalo* envolvidas nas respostas emocionais e vegetativas à dor.

Existe um debate contínuo se a ativação inicial dos neurônios aferentes primários é necessária para a ocorrência das cefaleias da enxaqueca. O fato de que aumentos nos níveis medidos de *CGRP,* um neuropeptídeo sabidamente liberado por neurônios de primeira ordem ativados, são observados no sangue venoso jugular externo durante a enxaqueca em seres humanos implica em ativação dos neurônios aferentes primários. Contudo, pela lógica, pareceria que a ativação anormal ou a ausência de um tônus inibidor regulatório poderia resultar na propensão de um ataque de enxaqueca em alguns indivíduos.

FIGURA 13-3

Apresentação da Enxaqueca

A enxaqueca é um distúrbio muito comum, com uma prevalência em 1 ano de mais de 18% em mulheres e quase 7% dos homens nos Estados Unidos. É mais comum na terceira e quarta décadas de vida, embora possa ocorrer em qualquer momento, do início da infância em diante. A enxaqueca é dividida em dois tipos com base na presença ou ausência de sintomas neurológicos transitórios referidos como aura. *A enxaqueca sem aura* (antigamente referida como *enxaqueca comum*) é mais comum que a *enxaqueca com aura* (antigamente referida como enxaqueca clássica) e representa cerca de três quartos dos pacientes de enxaqueca. Tanto a enxaqueca com aura quanto a enxaqueca sem aura ocorrem de forma episódica (menos de 15 dias de cefaleia por mês) ou de forma crônica (≥ 15 dias de cefaleia/mês). No decorrer da vida, um paciente com enxaqueca pode alternar entre as formas crônica e episódica. Os fatores que determinam a suscetibilidade ao desenvolvimento da forma crônica de enxaqueca são pouco compreendidos.

Embora a dor de cabeça seja o aspecto mais debilitante da enxaqueca, um ataque de enxaqueca pode se desenvolver através de uma série de quatro fases: (1) *pródromo*, (2) *aura* (quando presente), (3) *cefaleia e* (4) *pósdromo*. Nem todos os indivíduos apresentam todas as fases. O *pródromo* ocorre em até 60% dos pacientes de enxaqueca e consiste em sintomas vegetativos ou afetivos vagos que prenunciam o início do ataque. Estes sintomas podem incluir desejos por alimentos, obstipação, rigidez do pescoço, aumento da frequência de bocejos, irritabilidade, euforia ou depressão. Com a resolução do pródromo, a *aura* (quando presente) em geral ocorre imediatamente antes ou durante os minutos iniciais da cefaleia.

A *cefaleia da enxaqueca* geralmente (mas nem sempre) é unilateral. Na verdade, o termo enxaqueca é derivado da palavra grega antiga, *hemikranos*, que significa “metade da cabeça.” Uma cefaleia de enxaqueca tende a apresentar uma qualidade latejante ou pulsátil que às vezes é sobreposta a uma sensação de pressão constante. Conforme a gravidade do ataque aumenta no decorrer de uma a várias horas, os pacientes podem apresentar náuseas e algumas vezes vômitos. A maioria dos indivíduos relata sensibilidade anormal à luz (*fotofobia*) e/ou ao som (*fonofobia*) durante os ataques. Os indivíduos também podem relatar *alodínia cutânea* na face ou couro cabeludo do mesmo lado da cefaleia. Alodínia é uma sensibilidade ou hipersensibilidade no contexto de que mesmo um leve

toque pode ser percebido como doloroso. Em adultos, uma cefaleia de enxaqueca não tratada atingirá um nível de dor de intensidade pelo menos moderada, que pode persistir de 4 horas a 3 dias. Muitos ataques resolvem com o sono que pode ocorrer como parte do curso natural do ataque de enxaqueca ou como resultado do tratamento da cefaleia com medicações sedativas.

Quando a cefaleia está cedendo, muitos pacientes apresentam uma fase *pós-droma* em que se sentem esgotados ou exaustos, embora alguns relatem uma sensação de discreta elação ou euforia. Durante a fase pós-droma, um movimento súbito da cabeça pode causar dor temporária no local da pulsação recentemente resolvida da cefaleia.

Os fatores precipitantes (gatilhos) citados com frequência para cefaleia da enxaqueca incluem estresse, jejum, perturbações do sono, alterações climáticas, luz brilhante ou ofuscamento, ingestão de álcool, odores fortes, fumaça, nitroglicerina ou outros medicamentos vasodilatadores, congestão nasal, abstinência de cafeína ou medicamentos contendo ergotamina, exercício, relações sexuais e algumas substâncias alimentares, como chocolates, queijos fortes, carnes processadas e cachorros-quentes. Existem relatos de que cefaleias de enxaqueca frequentemente começam pela manhã ao levantar e podem apresentar uma predisposição para ocorrência aos sábados ou após um período de trabalho ou estudo prolongado ou intenso. Na maioria dos pacientes, os ataques de enxaqueca ocorrem de modo imprevisível.

Um dos gatilhos mais potentes e frequentes de enxaqueca em mulheres é a flutuação mensal dos hormônios gonadais que forma a base do ciclo menstrual. Tipicamente, as cefaleias aparecem 1 a 2 dias antes do primeiro dia do fluxo menstrual, embora também possam aparecer durante o próprio ciclo menstrual. Algumas mulheres também apresentam cefaleias de enxaqueca na metade do ciclo, com a ovulação. Estas cefaleias podem ser muito intensas e geralmente sem aura, embora as mulheres também possam apresentar cefaleias precedidas por aura em outros períodos do mês.

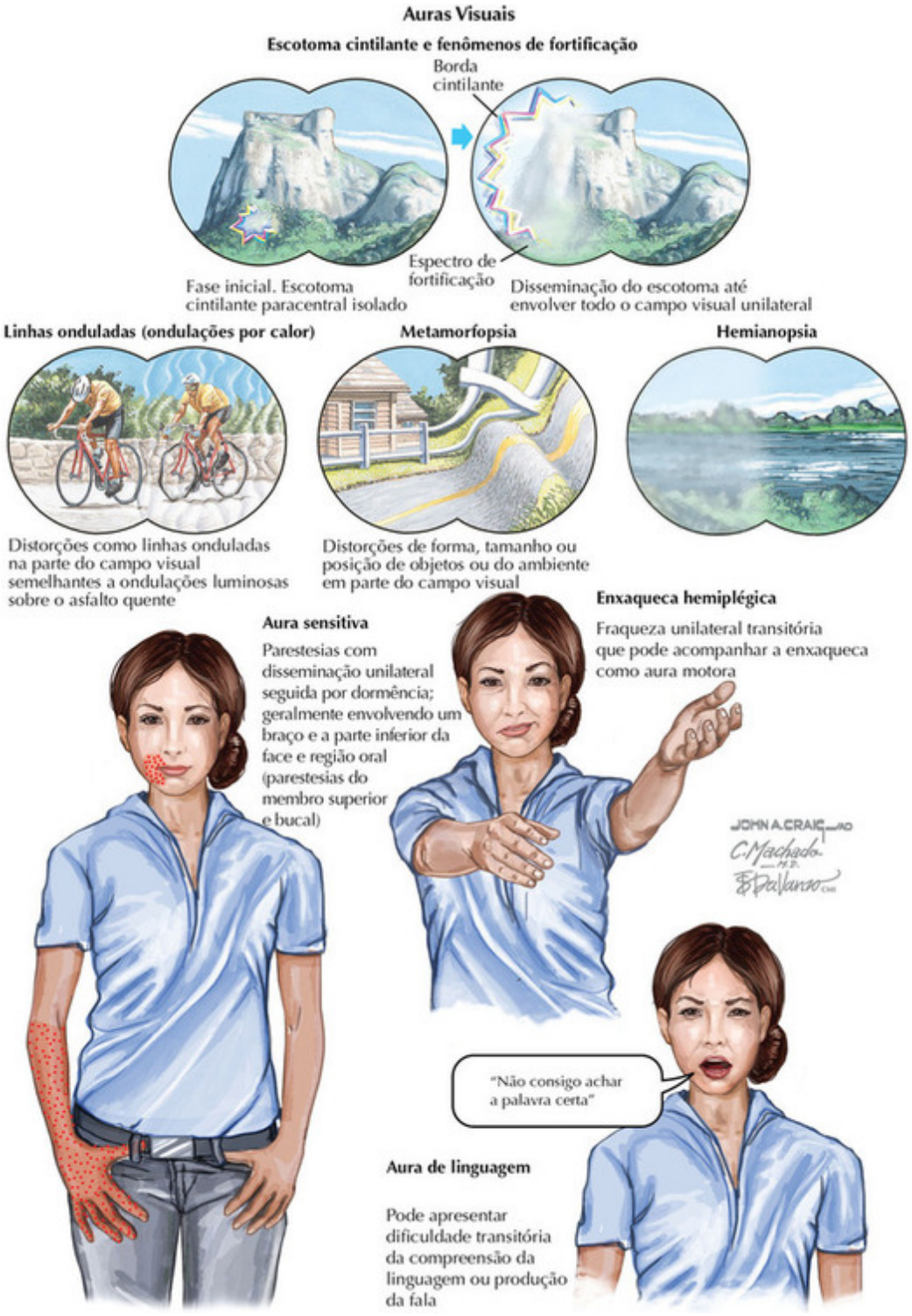

FIGURA 13-4

Aura de Enxaqueca

A aura de enxaqueca consiste em sintomas neurológicos focais transitórios que tendem a durar de 5 minutos a 1 hora e podem ocorrer antes ou durante a fase de cefaleia. Existem quatro tipos de aura de enxaqueca: visual, sensitiva, de linguagem e motora. Os pacientes podem apresentar um ou mais tipos e as auras podem ocorrer mesmo na ausência de cefaleia. O tipo mais comum, a *aura visual*, pode consistir em sintomas visuais positivos (luzes fracas, faíscas, lampejos de luz) ou sintomas negativos (visão borrada ou perda de visão) nos dois olhos. A aura visual mais clássica é o *escotoma cintilante*, que começa como uma pequena mancha brilhante ou borrada imediatamente lateral ao ponto de fixação visual. Esta mancha se expande durante 5 minutos a 1 hora até envolver um quadrante ou metade do campo visual. Muitas vezes assume um formato curvo ou fusiforme, com uma borda em ziguezague ou serrilhada, algumas vezes com aspecto multicolorido ou brilhante. Esta borda irregular às vezes também é referida como espectro de fortificação devido a sua semelhança com o topo de um forte medieval. Com o tempo, os fenômenos visuais positivos tendem a se deslocar para a periferia, deixando um ponto cego, ou seja, o escotoma, em seu lugar.

Quando uma aura sensitiva acompanha a aura visual, ela tende a seguir a aura visual em minutos. Esta aura tipicamente começa como parestesias unilaterais em um membro ou um lado da face. A partir de sua origem, as parestesias podem descer gradualmente pelo membro ou pela face, geralmente com uma sensação de dormência subsequente que pode durar até uma hora. A aura sensitiva também podem se expandir até envolver a parte interna da boca, afetando a superfície interna de uma bochecha e metade da língua. A disseminação lenta dos sintomas positivos (cintilações ou formigamento) seguida pelos sintomas negativos (escotoma ou dormência) é muito sugestiva de aura de enxaqueca e apresenta um contraste importante com um evento isquêmico, como o ataque isquêmico transitório, onde todos os sintomas começam ao mesmo tempo.

Uma *aura de linguagem* ocorre com muito menos frequência que as auras de tipo visual e sensitiva. Ela consiste em problemas transitórios da linguagem que podem variar de dificuldade leve para encontrar palavras a disfasia franca com erros parafrásicos.

O tipo menos comum de aura, a *aura motora*, envolve fraqueza unilateral dos membros e possivelmente da face. A maioria dos pacientes com aura

motora também relata sintomas sensitivos e muitos também podem apresentar outros ataques, incluindo aura visual, sensitiva ou de linguagem. Quando o diagnóstico de uma aura motora for considerado, o mais importante é distinguir uma fraqueza motora real de uma incoordenação baseada na perda proprioceptiva causada por uma aura sensitiva. Até o momento, estudos de pesquisa relacionaram a aura motora a três mutações genéticas separadas. Como resultado, a aura motora é classificada separadamente das outras formas de aura enxaquecosa e é referida como *enxaqueca hemiplégica*. A enxaqueca hemiplégica pode ser adicionalmente classificada como familiar ou esporádica. Os pacientes com enxaqueca hemiplégica familiar apresentam pelo menos um parente de primeiro ou segundo grau com o mesmo distúrbio. Acredita-se que a *enxaqueca hemiplégica esporádica (EHE)* seja o resultado de uma nova mutação e um paciente com EHE pode ou não apresentar uma das três variantes genéticas já relacionadas com a forma familiar.

Outras variantes de enxaqueca

A *enxaqueca de tipo basilar* é uma variante de enxaqueca com aura em que os sintomas mimetizam doença oclusiva da circulação encefálica posterior. Estes incluem vertigem reversível, ataxia, diplopia, disartria e diminuição da consciência. Por definição, a enxaqueca basilar deve apresentar pelo menos um sintoma de aura e este deve ser originado do tronco encefálico ou dos dois hemisférios simultaneamente. Se, por exemplo, o paciente apresentar parestesias como parte de uma aura sensitiva, espera-se que estas sejam bilaterais.

A *enxaqueca oftalmoplégica é* considerada rara e é vista com mais frequência em crianças ou adultos jovens. Ela envolve uma cefaleia semelhante à enxaqueca prolongada (possivelmente durando uma semana ou mais) acompanhada ou seguida por paresia do terceiro, quarto e/ou sexto nervos cranianos, que pode persistir por dias após o evento. Originalmente considerada como uma variante de enxaqueca, a enxaqueca oftalmoplégica foi reclassificada como neuralgia craniana. Em pacientes que apresentam esta variante, lesões parasselares, da fissura orbital e da fossa posterior devem ser excluídas por exames de imagem apropriados, particularmente ressonância magnética (RM) e angiografia por ressonância magnética

(ARM). Em alguns casos, a RM demonstra contraste por gadolínio dos nervos cranianos afetados, sugerindo que a condição possa representar uma neuropatia desmielinizante recorrente.

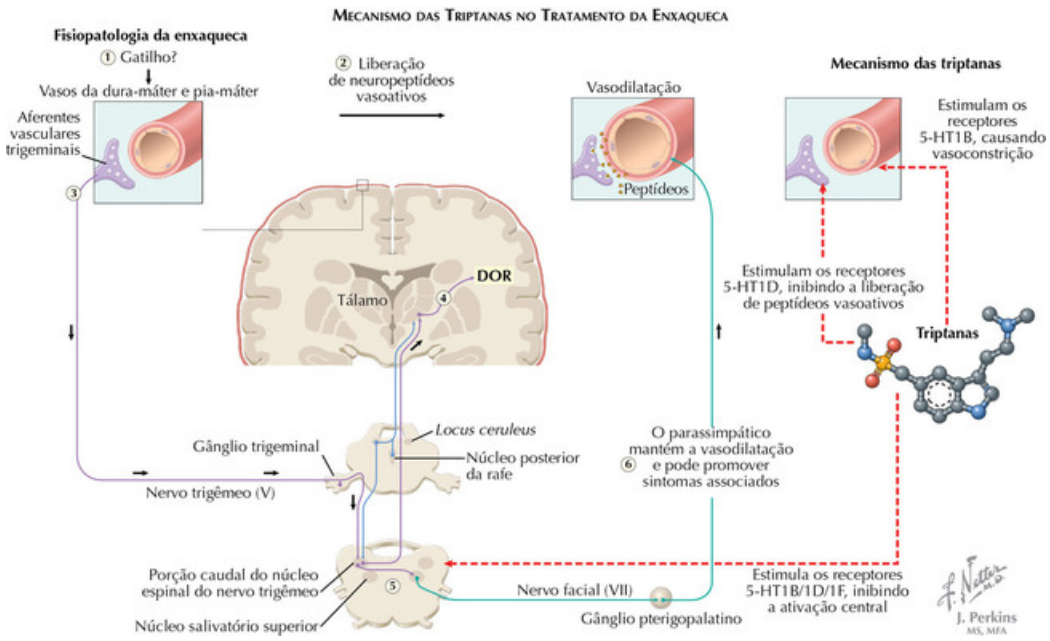

FIGURA 13-5

Tratamento da Enxaqueca

O tratamento clínico da enxaqueca envolve dois tipos de terapia: tratamentos agudos ou abortivos, realizados no momento de um ataque para detê-lo, e tratamentos profiláticos usados em base diária para diminuir a intensidade e a frequência das cefaleias de enxaqueca.

Quando os ataques de enxaqueca ocorrem com pouca frequência (três dias ou menos por mês) e não estão associados a sintomas neurológicos prolongados, os tratamentos abortivos provavelmente são suficientes. Contudo, o tratamento profilático diário deve ser considerado se (1) as cefaleias geralmente forem incapacitantes para um paciente durante quatro ou mais dias por mês, (2) a intensidade dos ataques, ou mesmo o medo de um ataque, afetar negativamente a capacidade de um paciente realizar as atividades normais da vida diária entre os ataques, (3) as cefaleias estiverem associadas a déficits neurológicos que persistam além da duração da fase de

cefaleia do ataque, (4) houver uma história de infarto encefálico associado a enxaqueca ou (5) o paciente obtiver apenas um alívio incompleto em todos os tratamentos abortivos tolerados.

A base do *tratamento agudo da enxaqueca* consiste em medicamentos anti-inflamatórios não esteroidais (AINEs), como naproxeno sódico ou cetoprofeno e agonistas da serotonina, incluindo o derivado ergotamínico, di-hidroergotamina (DHE) e os agonistas de serotonina seletivos 5-hidroxitriptamina (5-HT) 1B e 5-HT 1D, as chamadas medicações "triptanas" (sumatriptana, zolmitriptana, naratriptana, rizatriptana, almotriptana, eletriptana e frovatriptana). DHE está disponível em formulações intravenosas e intranasais. As "triptanas" estão disponíveis em formulações injetáveis subcutâneas, orais e intranasais. A via de administração preferível pode variar de um paciente para outro ou pode variar com base nas características de um determinado ataque.

Por exemplo, ataques que despertem o paciente do sono em um estágio totalmente desenvolvido ou que progridam muito rapidamente podem exigir uma injeção subcutânea. Ataques que comecem enquanto o paciente está acordado e aumentem gradualmente de intensidade podem responder bem a uma formulação oral. Um AINE combinado a uma triptana pode fornecer melhor alívio que uma triptana isolada.

A adição de um antiemético, como proclorperazina ou prometazina, pode aumentar ainda mais a eficácia do tratamento agudo. Embora o uso de medicações analgésicas inespecíficas contendo opiáceos ou butalbital algumas vezes seja necessário em pacientes com contraindicações conhecidas ao uso de AINES ou agonistas de serotonina, cautela é aconselhada. O uso destas medicações mais de dois dias por semana pode contribuir para um aumento da frequência e intensidade das cefaleias ao longo do tempo.

Quando um *tratamento profilático* ou *preventivo for* necessário, como indicado anteriormente, vários princípios gerais devem ser lembrados. Para minimizar os efeitos colaterais, as medicações profiláticas devem ser introduzidas em baixa dose e aumentadas gradualmente durante um período de algumas semanas até a dose terapêutica pretendida. Quando a dose terapêutica for atingida, o paciente precisará continuar com a medicação durante pelo menos 4 a 6 semanas adicionais para avaliar a eficácia de modo confiável. A descontinuação precoce pode privar o paciente de uma

terapia potencialmente efetiva. Se os medicamentos não forem completamente efetivos, mas forem bem tolerados como monoterapias, então a combinação de dois agentes, um de cada classe diferente, pode ser tentada, apesar do maior risco de efeitos colaterais. Infelizmente, não foi examinado completamente de um modo prospectivo e baseado em evidências se um benefício adicional é obtido com o uso de terapia combinada. Para que seja considerado efetivo, o tratamento profilático deve reduzir o número de dias de cefaleia por mês em pelo menos 50%.

O tratamento preventivo da enxaqueca é baseado em pelo menos seis classes de medicação, incluindo *bloqueadores beta-adrenérgicos* (atenolol, metoprolol, nadolol, propranolol e timolol), *antidepressivos tricíclicos* (amitriptilina ou nortriptilina), AINEs (naproxeno sódico), *bloqueadores do canal de cálcio* (verapamil), *anticonvulsivantes* (divalproato sódico, topiramato e gabapentina) e suplementos *nutricionais* (riboflavina, camomila [matricária] e petasite [butterbur]). Recentemente, a injeção de toxina botulínica A representa uma estratégia profilática eficaz para enxaqueca em pacientes com cefaleia enxaquecosas crônicas em mais de 15 dias por mês. Pacientes individuais podem perceber que um agente preventivo é mais eficaz que outro. Infelizmente, no momento, não existe um método para a seleção dos medicamentos além da tentativa e erro. Para alguns indivíduos, tratamentos não farmacológicos, como terapia cognitiva-comportamental e *biofeedback*, também desempenham um papel importante no tratamento da enxaqueca.

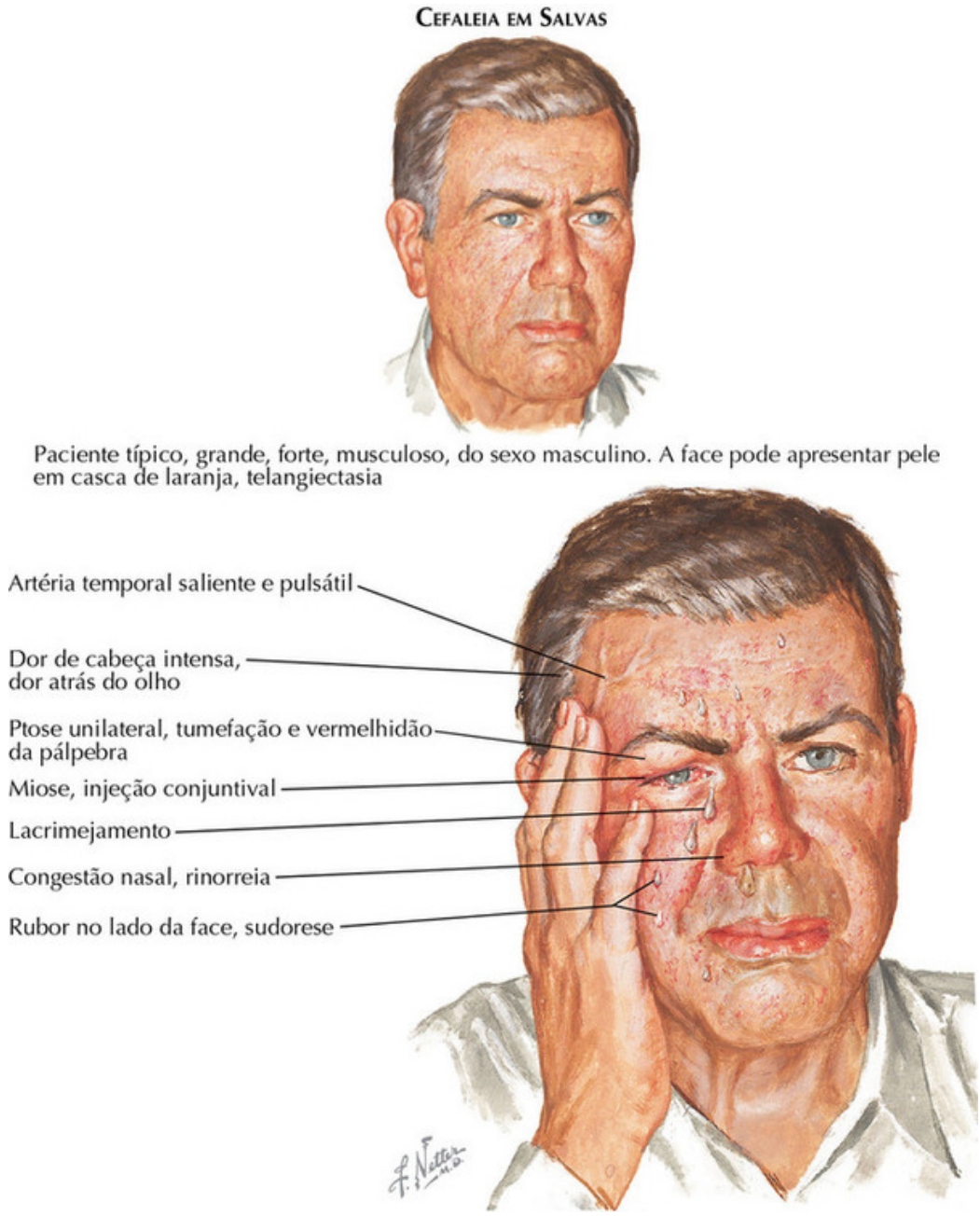

FIGURA 13-6

Cefalalgias Autonômicas do Trigêmeo

As cefalalgias autonômicas do trigêmeo (CATs) representam uma categoria de distúrbios de cefaleia primária distinguidos por *dor unilateral* na distribuição trigeminal que está presente em combinação com sinais e sintomas *autonômicos cranianos ipsilaterais*, incluindo

- Injeção conjuntival e/ou lacrimejamento ipsilateral
- Congestão nasal e/ou rinorreia ipsilateral
- Sudorese ou rubor da testa e facial ipsilateral
- Edema palpebral ipsilateral
- Ptose e/ou miose (menos comum)

Os distúrbios de CAT incluem (1) cefaleia em salvas, (2) hemicrânia paroxística, (3) ataques de cefaleia neuralgiforme unilateral de curta duração com injeção conjuntival e lacrimejamento (SUNCT) e (4) ataques de cefaleia neuralgiforme unilateral de curta duração com sintomas autonômicos cranianos (SUNA). Embora compartilhem de vários aspectos, as CATs diferem na duração e frequência dos ataques, assim como em sua resposta terapêutica (Fig. 13-7). A cefaleia em salvas (CS) tem a duração de ataque mais longa e uma frequência de ataque relativamente baixa. Hemicrânia paroxística (HP) tem uma duração de ataque intermediária e uma frequência de ataque intermediária. Os ataques de cefaleia de SUNCT/SUNA apresentam a menor duração e a maior frequência de ataques. É importante lembrar que lesões encefálicas estruturais subjacentes podem mimetizar estes distúrbios. Portanto, uma ressonância magnética/angiografia por ressonância magnética (RM/ARM) encefálica está indicada quando um diagnóstico de CAT for considerado.

Cefaleia em salvas

Embora rara, CS é o mais comum dos distúrbios de CAT, com uma prevalência de menos de 1% e uma proporção de homens para mulheres de 4:1 a 5:1. Além dos sintomas autonômicos cranianos, vários aspectos clínicos ajudam a caracterizar a cefaleia em salvas. A dor geralmente é lancinante, perfurante ou em facada; geralmente começa de modo repentino sem sintomas premonitórios, atingindo rapidamente um pico e tornando-se excruciantemente intensa. A dor pode começar na região temporal, facial inferior ou occipital, permanecendo unilateral e tipicamente é máxima atrás e ao redor do olho. A cefaleia geralmente dura 60 a 90 minutos, com uma variação de 15 a 180 minutos e ocorre em dias alternados a oito vezes por dia; geralmente no mesmo horário todos os dias ou noites. Fotofobia e fonofobia ocorrem em até 50% dos indivíduos com CS, tipicamente do mesmo lado da dor. Em contraste com a enxaqueca, em que a atividade

tipicamente agrava a dor, mais de 90% dos de pacientes com cefaleia em salvas relatam inquietação e agitação e evitam permanecer deitados.

O termo cefaleia “em salvas” foi designado porque, em sua forma mais prototípica, ela é episódica e geralmente ocorre pelo menos uma vez a cada 24 horas por semana de cada vez, geralmente durante 8 a 12 semanas, ou seja, em salvas. Durante um período de salvas ativo, os ataques geralmente podem ser precipitados pela ingestão de álcool. Um padrão frequente, especialmente nos primeiros anos, é que os períodos de salvas ocorram de modo sazonal, muitas vezes na primavera ou outono. Esta periodicidade geralmente diminui após alguns anos, quando os períodos de atividade de salvas tornam-se menos previsíveis, ocorrendo em qualquer época do ano. Aproximadamente 10% dos pacientes desenvolvem CS crônica, caracterizada pela ausência de remissões prolongadas.

Mecanismos da Cefaleia em Salvas

A fisiopatologia da cefaleia em salvas não é bem compreendida. A recorrência de ataques em momentos semelhantes do dia durante as crises de salvas é uma das características mais notáveis desta síndrome e sugere um possível envolvimento do hipotálamo. Estudos usando tomografia com emissão de pósitrons (PET) confirmam isso, demonstrando a ativação do hipotálamo posterior durante cefaleias em salvas induzidas por nitroglicerina. Quando o hipotálamo está ativado, ele pode ativar o reflexo trigeminal-autonômico, provocando dor unilateral principalmente na divisão oftálmica do nervo trigêmeo, assim como características autonômicas ipsilaterais, incluindo lacrimejamento, rinorreia, síndrome de Horner parcial e vasodilatação orbital. A paresia oculossimpática em alguns pacientes durante ataques de cefaleia em salvas implica envolvimento de fibras simpáticas pericaróticas. O seio cavernoso foi sugerido como outra importante fonte de patogênese da cefaleia em salvas porque este local permite a convergência de fibras trigeminais, simpáticas e parassimpáticas.

Tratamento da Cefaleia em Salvas

Este é dividido em tratamento de ataques agudos em salvas, assim como opções terapêuticas para transição durante um período de salvas ou terapia profilática para prevenir ataques futuros. As opções de tratamento agudo da

CS incluem inalação de oxigênio a 100%, sumatriptana subcutânea ou sumatriptana nasal, zolmitriptana oral ou nasal, octreotídeo, lidocaína nasal e di-hidroergotamina subcutânea.

A profilaxia de transição pode ser usada durante algumas semanas para encerrar rapidamente ou reduzir de modo acentuado a frequência dos ataques. Um ciclo de corticosteroides por 2 a 3 semanas geralmente provoca uma redução substancial dos ataques. O bloqueio do nervo occipital maior com um anestésico local e um corticosteroide pode reduzir significativamente os ataques e às vezes provocar uma remissão. Para profilaxia em prazo mais longo, verapamil geralmente é o medicamento de escolha devido a sua eficácia e perfil de efeitos colaterais. O carbonato de lítio também pode ser eficaz, porém geralmente é reservado para cefaleias em salvas crônicas e intratáveis. O uso de outros agentes, como topiramato, divalproato sódico e pizotifeno, ocasionalmente pode ser útil. Para CS crônica clinicamente intratável, onde as atividades de vida diária do paciente são totalmente incapacitadas pela dor, a estimulação do nervo occipital e estimulação encefálica profunda parecem opções de resgate úteis.

SUNCT/SUNA

Esta é uma CAT muito rara, caracterizada por dor de cabeça episódica extremamente breve, unilateral e intensa na primeira divisão do nervo trigêmeo, mais comumente nas regiões orbital, periorbital e temporal. Alguns pacientes apresentam dor em outras localizações cefálicas. Características autonômicas cranianas acompanham a dor.

Cefalalgias autonômicas do trigêmeo			
	Cefaleia em salvas	**Hemicrânia paroxística**	**SUNCT/SUNA**
Sexo (M:F)	4-5:1	M≈F	1.5:1
Intensidade da dor	++++	++++	+++/++++
Duração típica do ataque	15–180 minutos	2–30 minutos	5–240 segundos
Frequência típica do ataque /dia	1–8	>5	3–200
Álcool como gatilho	++++	+	-
Gatilhos cutâneos	-	-	++
Agitação/inquietação no ataque	++++	+++	++
Aspectos autonômicos	++++	++++	++++
Sintomas enxaquecosos, foto/fonofobia, náuseas	+++	+++	+
Resposta ao tratamento com indometacina	-	Necessário para o diagnóstico	-

Abreviações: M = masculino; F = feminino.

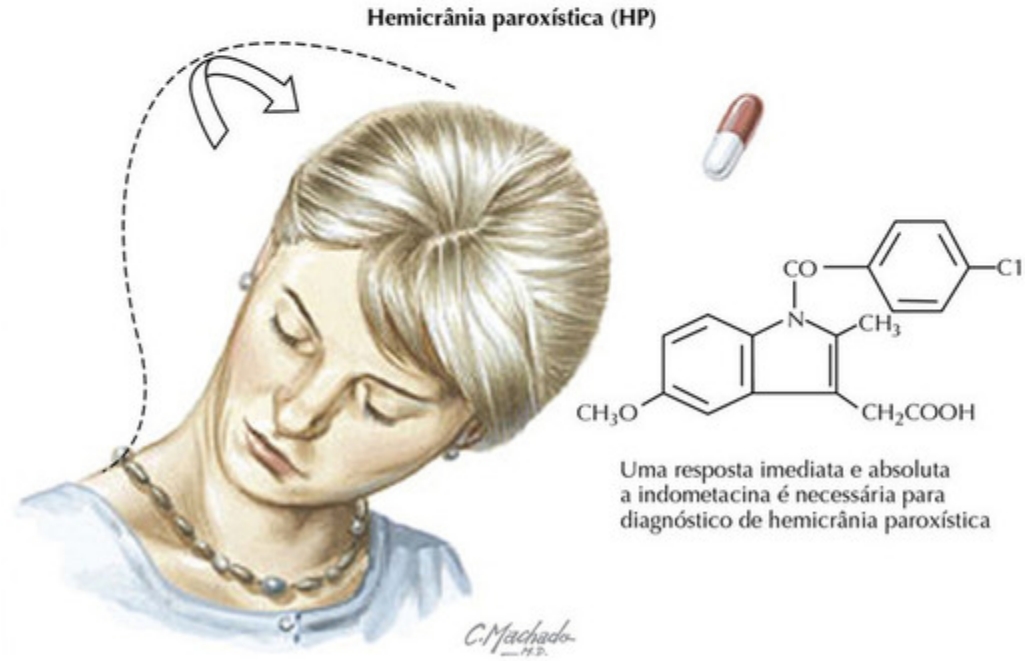

O paciente típico tem sintomas semelhantes a uma cefaleia em salvas, incluindo cefaleia unilateral com sintomas autonômicos cranianos como lacrimejamento, congestão nasal e rinorreia. Os ataques têm duração mais curta e são mais frequentes

Flexão e rotação do pescoço constituem um gatilho para cefaleia em aproximadamente 20% dos casos

FIGURA 13-7

Existem três padrões distintos de dor: (1) *Facadas isoladas* com uma duração média de aproximadamente 1 minuto (variação de 1 a 600

segundos); (2) *uma série de facadas* com duração de ataque médio de aproximadamente 400 segundos, ou seja, 6 a 7 minutos (variação de 10 a 1.200 segundos); (3) Ataques *"em serrote"* de dor persistente com facadas sobrepostas múltiplas e uma duração média do ataque de 1.200 segundos, ou seja, 20 minutos (variação de 5 a 12.000 segundos).

Alguns indivíduos sofrem mais de um destes tipos de ataques e existe heterogeneidade entre os pacientes quanto à duração da dor e ao número de episódios por dia. Ataques de SUNCT e SUNA podem ser episódicos, com remissões espontâneas durando semanas ou mais ou podem ser crônicos com longos períodos sintomáticos sem remissão espontânea. Embora os ataques geralmente sejam espontâneos, existe uma vasta série de desencadeantes de ataque, incluindo lavar ou escovar o cabelo, depilação, tocar a face ou o couro cabeludo, mastigar ou comer, escovar os dentes, falar, barbear-se, tomar banho de banheira ou chuveiro, tossir, assoar o nariz, fazer exercícios e exposição à luz.

A medicação profilática constitui a base do tratamento. Lamotrigina, topiramato e gabapentina provavelmente são os mais úteis, embora uma variedade de outros agentes possa ajudar alguns pacientes. O tratamento rápido com lidocaína pode ser útil em episódios de dor aguda e intensa. O bloqueio do nervo occipital com um anestésico local e um corticosteroide é útil para alguns indivíduos.

Hemicrânia paroxística

A hemicrânia paroxística (HP) é uma cefalalgia autonômica trigeminal rara com uma prevalência estimada de 1 em 25.000. É diferenciada por ataques de dor intensa unilateral, de curta duração, associados a características autonômicas cranianas que se repetem muitas vezes ao dia, com uma média de aproximadamente 10 a 12 por dia. Com mais frequência está localizada na primeira divisão do nervo trigêmeo e geralmente dura de 15 a 20 minutos. Em geral a dor é descrita como "torturante" e geralmente é caracterizada como lancinante, em queimação, aguda, em facada, pulsátil ou penetrante. Como na CS, pode haver um ou mais aspectos associados a enxaqueca, incluindo fotofobia, fonofobia e náuseas ou vômitos. Também semelhante à CS, a HP geralmente está associada a inquietação ou agitação. Aproximadamente 20% dos pacientes apresentam HP episódica,

diagnosticada quando as remissões duram 1 mês ou mais; os demais pacientes apresentam hemicrânia paroxística crônica, em que uma remissão não ocorre dentro de 1 ano.

Embora a preponderância de ataques de HP ocorra espontaneamente, aproximadamente 10% podem ser desencadeados de modo mecânico, tipicamente por flexão ou rotação da cabeça. Os ataques algumas vezes são desencadeados por pressão externa sobre o nervo occipital maior, raiz de C2 ou processos transversos de C4-5. A ingestão de álcool provoca ataques em aproximadamente 20% dos pacientes.

Uma resposta inequívoca absoluta a uma dose terapêutica de indometacina é o principal critério diagnóstico da HP. Este ainda é o padrão de ouro para o tratamento da HP. Tanto inibidores seletivos da ciclo-oxigenase-II (COX-II), por exemplo, celecoxibe, quanto topiramato são eficazes em alguns pacientes. O bloqueio do nervo occipital maior com anestésico local e um corticosteroide são benéficos em alguns pacientes. Finalmente, pode haver um papel para a neuromodulação, como a estimulação do nervo occipital em alguns pacientes.

Hemicrânia contínua

A hemicrânia contínua (HC) é relativamente incomum, mesmo assim provavelmente é uma forma subdiagnosticada de cefaleia diária crônica. É caracterizada por cefaleias unilaterais contínuas que mudam de gravidade, aumentando e diminuindo, porém sem resolução completa. Episódios de agravamento tipicamente estão associados a sintomas autonômicos cranianos ipsilaterais (injeção conjuntival, lacrimejamento, rinorreia nasal), porém de intensidade mais leve que aqueles observados nas cefalalgias autonômicas do trigêmeo (CATs). As exacerbações também podem ser acompanhadas por sintomas de enxaqueca, como náuseas, fotofobia e fonofobia. Devido aos aspectos sobrepostos, a HC deve ser considerada ao avaliar um paciente com cefaleias em salvas crônica ou enxaqueca crônica (especialmente se a cefaleia ocorrer sempre do mesmo lado). De modo semelhante às CATs, é importante descartar causas secundárias de HC, como lesões hipofisárias, pineais ou na fossa posterior, dissecção da artéria carótida interna e aneurismas não rompidos.

Um diagnóstico deste distúrbio também requer uma resposta absoluta e acentuada a indometacina. HC às vezes responde bem a outros medicamentos anti-inflamatórios não esteroidais (AINEs), incluindo inibidores da COX-II. Alguns pacientes relataram um resultado favorável com topiramato e bloqueio do nervo occipital. Também pode haver um papel para a neuromodulação, como estimulação do nervo occipital em alguns pacientes.

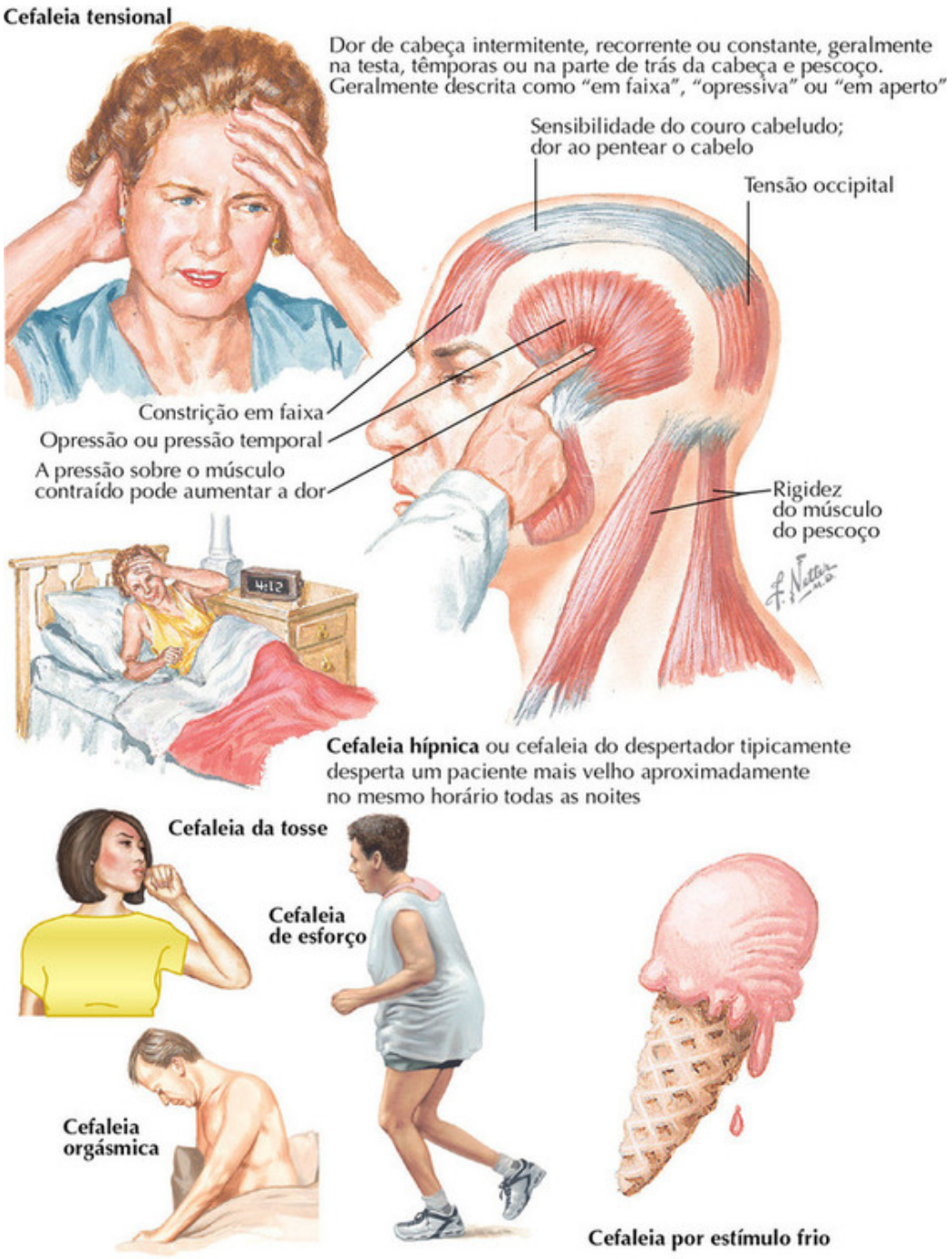

FIGURA 13-8

Cefaleia de Tipo Tensional e Outras Cefaleias Episódicas e Crônicas Benignas

A cefaleia de tipo tensional (CTT), previamente chamada de cefaleia tensional, cefaleia por contração muscular e cefaleia de estresse, é o distúrbio de cefaleia primária mais prevalente e também ocorre com frequência em indivíduos enxaquecosos. Tipicamente, a CTT é uma cefaleia bilateral, de intensidade leve a moderada, não pulsátil e não acompanhada por náuseas, vômitos ou fotofobia. Os indivíduos geralmente descrevem a dor da CTT como “pressão”, “surda”, “semelhante a uma cinta”, “como um chapéu apertado” ou como um “grande peso na cabeça”, às vezes associada à sensibilidade muscular da cabeça, pescoço ou ombros. Estas cefaleias podem ser desencadeadas ou exacerbadas por estresse e tensão mental.

A *CTT crônica* (15 dias por mês ou mais) é a forma mais prevalente de cefaleia crônica diária. A *CTT episódica* geralmente dura de 30 minutos a 7 dias. É subclassificada *em CTT episódica infrequente* (menos de 1 dia por mês) e *CTT episódica frequente* (1 a 14 dias por mês).

A fisiopatologia da CTT é pouco delineada, possivelmente incluindo mecanismos do sistema nervoso periférico e do central. A suposição etiológica prévia de uma contratura muscular pericraniana mantida não foi documentada.

O tratamento envolve duas terapias primárias: aguda ou abortiva durante um ataque e profilática diária para diminuir a frequência e/ou intensidade da cefaleia. Paracetamol ou AINEs constituem os agentes de primeira linha para o tratamento agudo. Analgésicos combinados contendo cafeína às vezes são mais eficazes. Opiáceos e butalbital devem ser evitados, considerando sua propensão a efeitos colaterais e abuso, particularmente o desenvolvimento de agravamento da cefaleia.

A terapia profilática é adequada para cefaleias frequentes, incapacitantes e de longa duração, que provoquem incapacidade importante. Os antidepressivos tricíclicos constituem os principais agentes usados para CTT. Alguns estudos sugerem que inibidores da recaptação da serotonina-norepinefrina (mirtazapina e venlafaxina) sejam úteis. A modificação do comportamento usando terapia cognitiva-comportamental, relaxamento ou *biofeedback* por eletromiografia (EMG) pode ser útil. A terapia combinada com antidepressivos tricíclicos e terapia comportamental pode ser mais eficaz que qualquer modalidade isolada.

A *cefaleia hípnica* (“cefaleia do despertador”) ocorre em adultos mais velhos, caracterizada por uma dor surda na cabeça que tipicamente os

acorda do sono, ocorrendo à noite em horários semelhantes e ocasionalmente em cochilos durante o dia. Ela não está relacionada com a enxaqueca ou CATs. Não há estudos controlados sobre o tratamento da cefaleia hípnica. Os tratamentos relatados com sucesso incluem cafeína à noite, carbonato de lítio ou indometacina.

A cefaleia primária em facada é caracterizada por pontadas espontâneas, transitórias, únicas ou múltiplas, de localização variável de dor durando alguns segundos; que ocorrem menos de uma vez e até múltiplas vezes por dia. Estas são mais frequentes em indivíduos com cefaleia por enxaqueca e algumas vezes são superpostos à enxaqueca aguda. A maioria dos pacientes não precisa de tratamento, porém indivíduos com ataques frequentes podem se beneficiar de indometacina profilática.

A *cefaleia primária que ocorre na tosse* tem início abrupto desencadeado por tosse ou esforço, tipicamente durando de 1 segundo a 30 minutos. Embora geralmente seja benigna, uma anormalidade intracraniana, particularmente um tumor na fossa posterior ou uma malformação de Chiari, deve ser excluída por ressonância magnética (RM). O tratamento profilático com indometacina geralmente é eficaz; acetazolamida, propranolol e outros AINEs são eficazes em alguns pacientes.

A *cefaleia primária de esforço* ocorre durante ou após esforço físico, tipicamente aumentando gradualmente ao longo de minutos durante a atividade física. A dor é pulsátil, durando minutos a mais de um dia. O exercício algumas vezes pode precipitar enxaqueca. Anormalidades estruturais intracranianas, incluindo tumores supratentoriais e da fossa posterior, aneurismas e malformações arteriovenosas com hemorragia intraencefálica também requerem consideração. A RM encefálica e angiografia por ressonância magnética (ARM) estão indicadas. A cefaleia de esforço pode ser uma manifestação de isquemia cardíaca e, quando houver suspeita, um eletrocardiograma (ECG) e outros exames cardíacos devem ser realizados. O tratamento de cefaleia de esforço recorrente inclui indometacina uma hora antes da atividade. Outras medicações que podem ser úteis incluem propranolol e naproxeno.

As *cefaleias primárias associadas à atividade sexual* ocorrem em dois tipos. A *cefaleia pré-orgásmica* começa com uma dor leve na cabeça e pescoço durante a atividade sexual, que aumenta com a excitação sexual e muitas vezes está associada a sensação de opressão do pescoço e

mandíbula. Sua duração média corresponde a 30 minutos, mas varia de minutos a algumas horas. *A cefaleia orgásmica* é súbita e intensa, generalizada e explosiva/pulsátil e ocorre no momento ou imediatamente antes do orgasmo. A cefaleia orgásmica primária deve ser diferenciada de causas graves de cefaleia em trovoada, incluindo hemorragia subaracnóidea e intraencefálica e dissecções arteriais cervicocefálicas. Cefaleias orgásmicas primárias recorrentes podem ser tratadas com indometacina profilática uma hora antes da atividade sexual prevista ou propranolol diário. Medicações do tipo das triptanas são eficazes para o tratamento agudo da cefaleia orgásmica primária.

Cefaleia por estímulo frio, antigamente conhecida como “cefaleia do sorvete”, é uma cefaleia generalizada atribuída à ingestão ou inalação de um estímulo frio. Também pode ocorrer após a exposição da cabeça não protegida a um ambiente de baixa temperatura, como um clima muito frio ou um mergulho na água fria.

Vertigem paroxística benigna da infância

A síndrome do vômito cíclico apresenta períodos recorrentes de vômitos intensos separados por intervalos livres de sintomas. Sintomas associados incluem dor abdominal, fotofobia, fonofobia e letargia. A cefaleia pode não aparecer até que a criança seja mais velha

O torcicolo paroxístico da infância ocorre em crianças mais jovens e envolve episódios breves de vertigem, desequilíbrio e náuseas

O torcicolo paroxístico da infância envolve episódios recorrentes de inclinação da cabeça associados a náuseas, vômitos e cefaleia, durando de minutos a dias

F. Netter M.D. C. Machado M.D. B. DeVanzo

FIGURA 13-9

Cefaleia Pediátrica

Aproximadamente 2% a 5% das crianças em idade pré- escolar e 10% das crianças em idade escolar desenvolvem cefaleias importantes, incluindo enxaqueca. Em crianças, em comparação aos adultos, estas cefaleias tendem a apresentar duração mais curta e geralmente exibem uma localização bifrontal ou bitemporal. A aura visual típica da enxaqueca pode não ser observada até depois dos 9 anos de idade. Vômitos, dor abdominal e doença do movimento são sintomas frequentes em crianças com enxaqueca. A duração destes episódios também pode ser mais curta em crianças, às vezes durando 30 minutos ou menos. A evitação típica de luz (fotofobia), sons (fonofobia) e odores fortes (osmofobia) é observada.

Geralmente, as crianças apresentam síndromes periódicas que se desenvolvem inicialmente como precursores da enxaqueca. Estas síndromes periódicas incluem torcicolo paroxístico da infância, vertigem paroxística benigna da infância, síndrome do vômito cíclico e enxaqueca abdominal.

O *torcicolo paroxístico da infância é* um distúrbio pouco comum caracterizado por episódios repetidos de inclinação da cabeça associada a náuseas, vômitos e cefaleia. Os ataques geralmente ocorrem em lactentes e podem durar de minutos a dias. Anormalidades da fossa posterior exigem consideração no diagnóstico diferencial. Dados recentes ligaram estes sintomas a mutações no gene CACNA1A em alguns pacientes. O tratamento ideal é desconhecido, mas, quando necessário, medicações para prevenção de enxaqueca são usadas.

A *vertigem paroxística benigna da infância é* uma condição caracterizada por episódios breves de vertigem, desequilíbrio e náuseas, geralmente observados em crianças de 2 a 6 anos. O paciente pode apresentar nistagmo durante os ataques, mas não entre eles. A criança não apresenta perda auditiva, tinido ou perda da consciência. Os sintomas geralmente duram apenas alguns minutos. Estas crianças geralmente desenvolvem a forma mais comum de enxaqueca quando amadurecem.

A *síndrome do vômito cíclico* é manifestada por períodos recorrentes de vômitos intensos separados por intervalos livres de sintomas. Muitos pacientes com vômito cíclico apresentam padrões regulares ou cíclicos de doença. Os sintomas geralmente começam rapidamente à noite ou no início da manhã e duram de 6 a 48 horas. Os sintomas associados incluem dor abdominal, náuseas, ânsia de vômito, anorexia, palidez, letargia, fotofobia, fonofobia e cefaleia. A cefaleia pode não aparecer até que a criança seja

mais velha. A síndrome do vômito cíclico geralmente aparece quando o paciente começa a andar e desaparece na adolescência ou início da vida adulta; raramente começa na vida adulta. Mais mulheres que homens são afetados por vômito cíclico. Geralmente uma história familiar de enxaqueca está presente. Estas crianças geralmente apresentam perturbações hidroeletrolíticas graves e requerem terapia com líquidos intravenosos. Algumas crianças com vômitos cíclicos respondem a medicamentos contra enxaqueca, como amitriptilina e ciproeptadina. A síndrome do vômito cíclico associada à enxaqueca é um diagnóstico de exclusão. Outras causas de vômito cíclico incluem distúrbios gastrointestinais (má rotação), neoplasias, distúrbios do trato urinário, distúrbios metabólicos, endócrinos e mitocondriais.

Na *enxaqueca abdominal*, o paciente pode sofrer de surtos recorrentes de dor abdominal generalizada com náuseas e vômitos, mas frequentemente sem a presença de cefaleia. Os episódios em geral são aliviados pelo sono e mais tarde a criança acorda sentindo-se melhor. A enxaqueca abdominal pode se alternar com enxaqueca típica e pode evoluir para uma enxaqueca típica quando a criança amadurece. Estas crianças respondem a medicações profiláticas para enxaqueca.

A presença de déficits neurológicos fixos, papiledema ou convulsões deve alertar o médico para processos neurológicos mais preocupantes. Nestes casos, um estudo de neuroimagem, como RM encefálica, deve ser considerado.

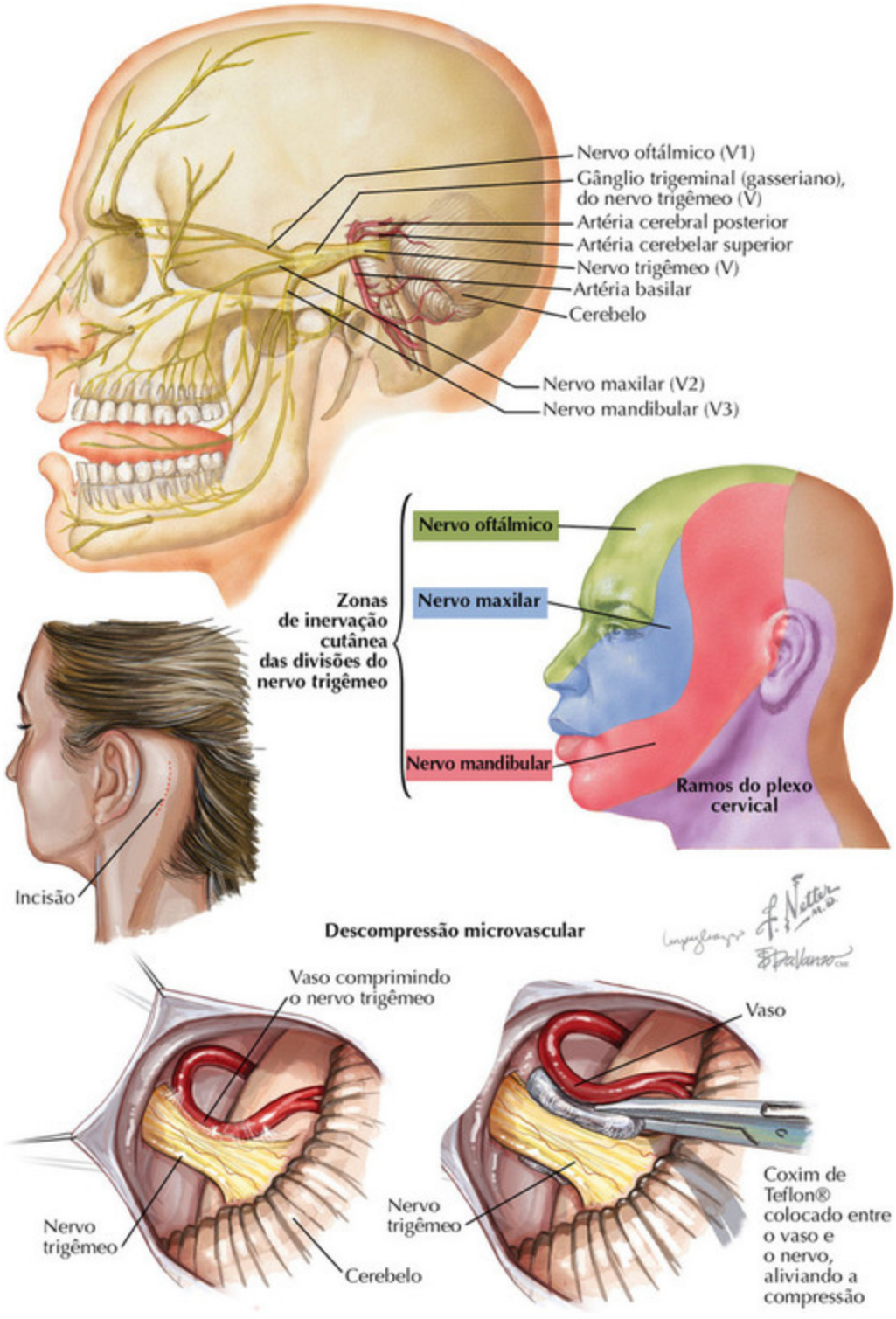
Nervo oftálmico (V1)
Gânglio trigeminal (gasseriano), do nervo trigêmeo (V)
Artéria cerebral posterior
Artéria cerebelar superior
Nervo trigêmeo (V)
Artéria basilar
Cerebelo
Nervo maxilar (V2)
Nervo mandibular (V3)
Zonas de inervação cutânea das divisões do nervo trigêmeo
Nervo oftálmico
Nervo maxilar
Nervo mandibular
Ramos do plexo cervical
Incisão
Descompressão microvascular
Vaso comprimindo o nervo trigêmeo
Nervo trigêmeo
Cerebelo
Vaso
Nervo trigêmeo
Coxim de Teflon® colocado entre o vaso e o nervo, aliviando a compressão

FIGURA 13-10

Neuralgias Cranianas: Neuralgia do Trigêmeo

As neuralgias cranianas são caracterizadas por paroxismos breves, mas intensamente graves de dor na distribuição de um nervo craniano específico. Qualquer nervo craniano ou ramo nervoso pode causar este tipo de dor, mas o nervo trigêmeo é o mais comumente afetado.

A neuralgia do trigêmeo clássica, também conhecida como *tic douloureux*, manifesta-se como ataques paroxísticos de dor intensa, aguda ou em facada na distribuição cutânea de uma ou mais divisões do nervo trigêmeo. Esta dor geralmente começa na segunda ou terceira divisão, afetando a bochecha ou o queixo. A primeira divisão é afetada isoladamente em menos de 5% dos pacientes. Estes ataques podem durar de uma fração de segundos a 2 minutos, ocorrer múltiplas vezes por dia e tendem a apresentar natureza estereotípica.

Os ataques de dor geralmente são provocados por estímulos sensitivos, como tato leve, ar frio ou líquido frio sobre a face ou gengivas (especialmente em pequenas áreas supersensíveis conhecidas como “zonas de gatilho”) ou movimentos, como falar, mastigar, barbear-se, tensionar os lábios ou escovar os dentes. Os paroxismos de dor podem ser seguidos por um período refratário em que a estimulação não desencadeia a dor. A dor é estritamente unilateral. Em raros casos de neuralgia do trigêmeo bilateral, as áreas de paroxismos dolorosos episódicos são sincrônicas e são desencadeadas de modo independente. Entre os ataques, o paciente geralmente permanece sem dor, embora ao longo do tempo, alguns pacientes percebam uma dor surda contínua ou em queimação na mesma área.

O perfil temporal da neuralgia do trigêmeo pode ser flutuante, com exacerbações e remissões espontâneas, durando semanas a meses ou mesmo anos. Pacientes com neuralgia do trigêmeo clássica apresentam um exame neurológico normal. A presença de um déficit sensitivo na distribuição do nervo trigêmeo sugere neuropatia do trigêmeo e pode indicar uma causa secundária para os sintomas dolorosos.

Embora a patogênese da neuralgia do trigêmeo não seja completamente compreendida, acredita-se que a dor neurálgica esteja relacionada com uma

desmielinização focal crônica secundária a uma lesão do nervo trigêmeo, geralmente dentro de alguns milímetros do local onde o nervo entra na ponte, ou seja, a zona de entrada da raiz. Esta lesão é mais frequente devido à compressão do nervo por uma alça aberrante de artéria ou veia. Raramente, esta desmielinização focal também pode ser causada por um aneurisma, malformação arteriovenosa ou uma neoplasia (ou seja, neuroma do trigêmeo, neuroma acústico, epidermoide ou meningioma). A desmielinização decorrente de esclerose múltipla (EM) requer consideração primária em qualquer adulto jovem que apresente neuralgia do trigêmeo e levanta suspeita especialmente em pacientes que apresentam sintomas bilaterais. Ressonância magnética (RM) contrastada com uma sequência especial do nervo trigêmeo deve ser realizada para avaliar o paciente quanto a uma possível desmielinização ou lesão de massa.

Existem várias opções terapêuticas para indivíduos com neuralgia do trigêmeo. A maioria dos pacientes responde a carbamazepina. Outras medicações que podem ser eficazes incluem gabapentina, baclofeno ou oxcarbazepina.

Pacientes que não tiverem sucesso ou apresentarem intolerância à terapia clínica são candidatos para uma variedade de procedimentos cirúrgicos consistindo em *descompressão microvascular ou ablação do nervo*. Ao tratar o paciente com cirurgia aberta, o vaso aberrante é separado do nervo enquanto um pedaço de malha cirúrgica é introduzido entre o vaso aberrante e o nervo. Os riscos cirúrgicos incluem lesão do nervo ou das estruturas vizinhas, incluindo lesão dos nervos coclear ou facial.

Quando um procedimento ablativo é usado, a meta terapêutica é lesionar precisamente o nervo trigêmeo para que ele deixe de transmitir o sinal de dor adequadamente. Estes procedimentos incluem termocoagulação por radiofrequência, compressão mecânica com balão, injeção química (glicerol) ou radiocirurgia com bisturi gama. Uma vez que o nervo é inerentemente lesionado por estas modalidades, os procedimentos ablativos são acompanhados por vários graus de perda sensitiva. Infelizmente, a neuralgia do trigêmeo tem o potencial de recorrer após qualquer procedimento e pode exigir intervenção repetida.

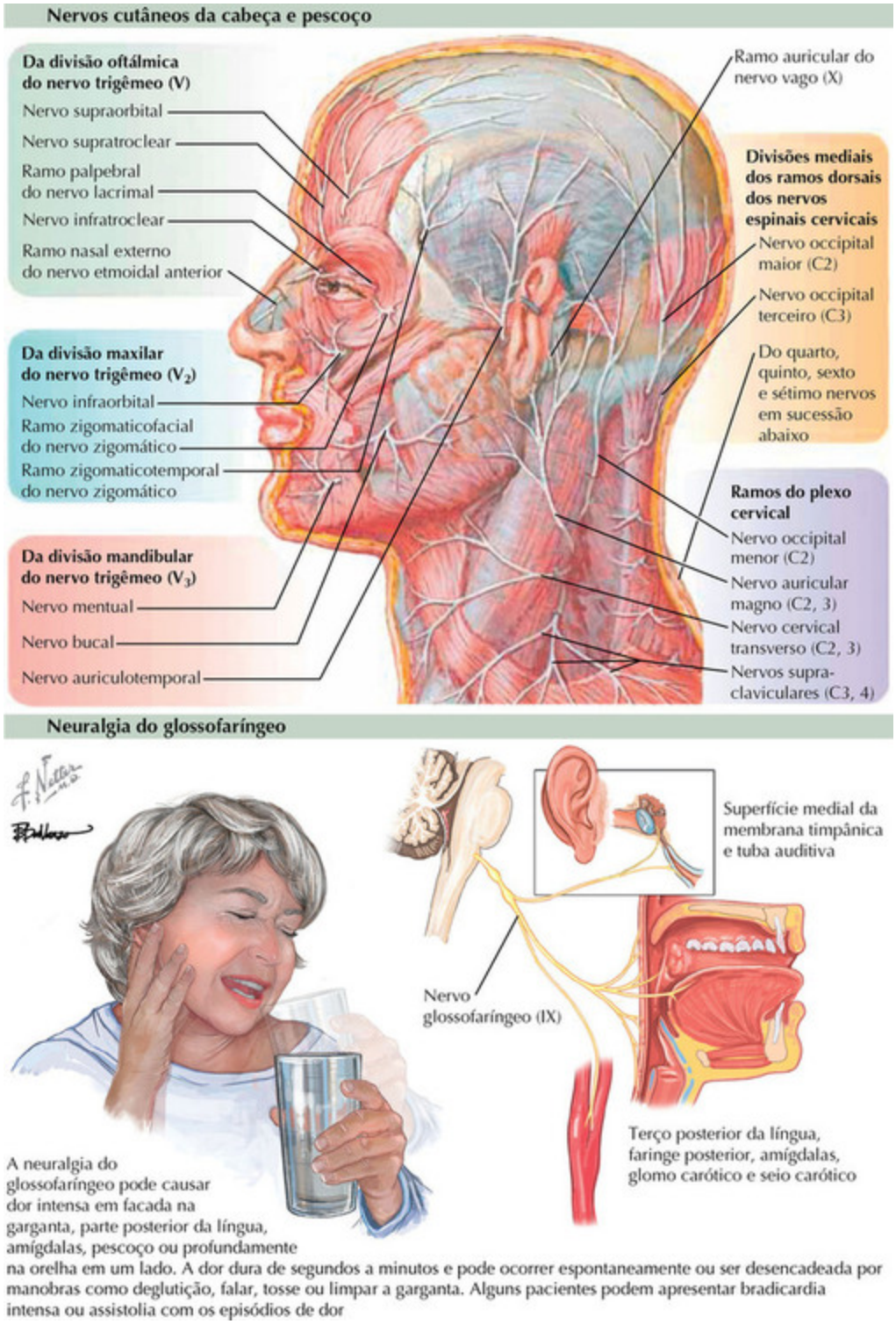

FIGURA 13-11

Outras Neuralgias Cranianas

Neuralgia do glossofaríngeo

Estima-se que a neuralgia do glossofaríngeo seja 70 vezes menos comum que a neuralgia do trigêmeo. Esta é uma dor intensa, paroxística, lancinante na distribuição do nervo glossofaríngeo, em geral profundamente na garganta, atrás da língua e/ou da orelha. Os gatilhos característicos incluem deglutição, tosse, mastigação, ingerir bebidas frias ou toque na área pré-auricular. Durante os paroxismos dolorosos, os pacientes podem apresentar bradicardia e/ou assistolia associada, o que pode resultar em síncope. Cerca de 8% a 10% dos pacientes apresentam neuralgia do trigêmeo simultânea.

Ressonância magnética (RM), com atenção especial a este nervo, está indicada para descartar causas secundárias, incluindo vasos sanguíneos aberrantes, esclerose múltipla ou várias lesões de massa. As terapias clínicas são semelhantes às empregadas na neuralgia do trigêmeo. Remissões espontâneas também ocorrem. Indivíduos clinicamente refratários podem exigir descompressão microvascular ou um procedimento ablativo, incluindo rizotomia. Na maioria dos casos, uma rizotomia com divisão cirúrgica do nervo glossofaríngeo e das radículas superiores do nervo vago fornece alívio.

Neuralgia occipital

Esta é uma dor paroxística e lancinante na distribuição do nervo occipital maior, menor e/ou terceiro, geralmente começando na parte superior do pescoço ou na base do crânio e irradiando-se para a parte posterior da cabeça. A dor em facada, semelhante a um choque elétrico pode ser provocada por exposição ao frio, toque leve (ou seja, escovar o cabelo ou movimento da cabeça e pescoço). O exame neurológico pode demonstrar sensibilidade nervosa local e percussão (sinal de Tinel) pode provocar paroxismos dolorosos ou parestesias ao longo da distribuição cutânea do nervo afetado.

O nervo occipital é derivado da segunda raiz cervical (C2) e, portanto, a dor derivada de C2 será manifestada em uma distribuição semelhante. Do mesmo modo, patologia articular na base do crânio e a cervical alta pode produzir dor referida na parte superior do pescoço e posterior da cabeça.

Uma RM craniana e/ou coluna cervical focalizando a junção craniocervical é recomendada.

O bloqueio do nervo occipital com uma mistura de anestésico local e glicocorticoides geralmente constitui o tratamento de escolha porque pode ser útil tanto para terapêutica quanto para diagnóstico. Após o bloqueio, a dor deve melhorar temporariamente, às vezes por semanas ou meses. O alívio da dor pode ser acompanhado por diminuição temporária da sensibilidade ou disestesias na distribuição do nervo occipital. O alívio com um bloqueio occipital deve ser interpretado com cautela porque outras síndromes de cefaleia primária, como enxaqueca e cefaleia em salvas, também respondem ao bloqueio do nervo occipital segundo alguns relatos.

Neuralgias cranianas menos comuns

Uma dor de tipo neurálgica pode ter origem em qualquer nervo ou ramo nervoso na cabeça ou pescoço. Isso inclui outros nervos derivados do plexo cervical, como o nervo auricular magno, assim como os ramos terminais do nervo trigêmeo, como, por exemplo, o nervo supraorbital ou infraorbital. A neuralgia pode se desenvolver espontaneamente ou após um trauma do nervo. O nervo auricular magno, que transmite a sensação da parte inferior da orelha e da linha da mandíbula, pode ser lesionado durante parotidectomia, ritidectomia (lifting facial) ou endarterectomia da carótida.

É importante perguntar sobre sintomas neuropáticos em contraste aos neurálgicos. Dor persistente ou disfunção sensitiva, ou seja, parestesia, hipoestesia ou alodínia, sugerem neuropatia com lesão nervosa subjacente. Se a ressonância magnética (RM) estiver normal, deve ser realizada uma avaliação da doença do tecido conjuntivo e outras etiologias inflamatórias.

Duas outras situações merecem menção especial. Uma dor facial unilateral persistente raramente pode ser o sintoma de apresentação do câncer de pulmão e especula-se que seja decorrente de uma dor referida devido à compressão ou invasão do nervo vago. Deve-se levantar a suspeita de malignidade pulmonar em pacientes com história de tabagismo que relatam nova dor facial unilateral ou quando perda de peso ou tosse persistente estiver presente. Uma radiografia de tórax ou TC torácica pode ser diagnóstica.

Neuropatias isoladas do nervo mentual ou alveolar inferior ocorrem em pacientes com vários cânceres metastáticos, incluindo malignidades hematológicas, assim como cânceres de pulmão, mamas, próstata e rins. Os pacientes apresentam dormência do queixo, lábio inferior ou gengiva dos dentes inferiores, com ou sem dor associada. Esta “síndrome do queixo dormente” geralmente é consequência de metástases ósseas ou semeadura nas leptomeninges, mas pode se manifestar sem uma causa óbvia.

Mulher jovem obesa: cefaleia persistente

É importante excluir mimetização de hipertensão intracraniana idiopática (HII), como trombose do seio, hipervitaminose A; uso de esteroides, tetraciclina, ácido nalidíxico; otite media crônica com oclusão do seio da dura-máter; endocrinopatia ou doença de Addison ou Cushing, hipoparatireoidismo

Disco óptico normal no exame de fundo de olho

Papiledema

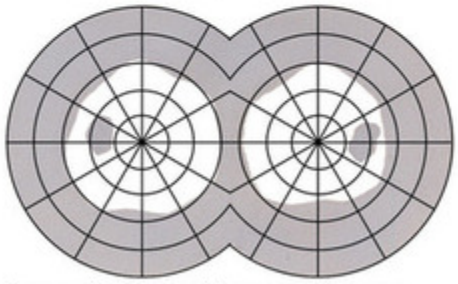

Campos visuais contraídos concentricamente, pontos cegos grandes

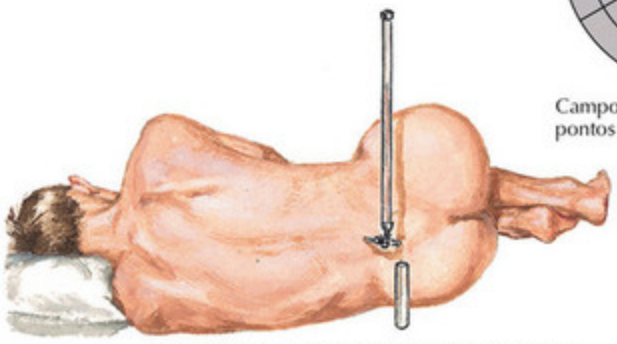

Elevação da pressão do líquido cefalorraquiano

FIGURA 13-12

Hipertensão Intracraniana Idiopática (HII), Pseudotumor Encefálico

A *hipertensão intracraniana idiopática (HII)*, anteriormente chamada de pseudotumor encefálico, é um distúrbio de elevação da pressão intracraniana de causa desconhecida. Tem ocorrência mais comum em mulheres obesas em idade fértil. Os pacientes em geral descrevem cefaleias diárias, geralmente intensas e progressivas, que podem piorar com tosse ou esforço, geralmente acompanhadas por náuseas. As cefaleias podem despertar o paciente do sono. Papiledema é uma marca diagnóstica e pode estar associado a visão borrada, aumento dos pontos cegos ou defeitos do campo visual. Outros sintomas incluem obscurecimento temporário da visão (borramento ou perda da visão durando segundos) ou fotopsia (faíscas breves ou lampejos de luz) em um ou nos dois olhos, geralmente provocado por alterações da posição e pela manobra de Valsalva. Diplopia horizontal decorrente de paralisias unilaterais ou bilaterais do sexto nervo pode estar presente. Um tinido sincrônico com o pulso, descrito como um "som sibilante" como água correndo ou vento, e pulsátil é comum e acredita-se que represente pulsações vasculares transmitidas pelo líquido cefalorraquiano sob alta pressão para os seios venosos.

Os critérios diagnósticos incluem a demonstração da elevação da pressão intracraniana por punção lombar, com uma pressão de abertura maior que 200 mm H_2O em pacientes não obesos e maior que 250 mm H_2O em obesos. A punção lombar deve ser realizada na posição de decúbito lateral com as pernas estendidas e o paciente relaxado. Pressões falsamente elevadas podem ocorrer em posição sentada ou prona ou com ansiedade. A composição do líquido cefalorraquiano (LCR) é normal. Estudos de neuroimagem tendem a não apresentar alterações dignas de nota, embora a ressonância magnética (RM) possa exibir achados de hipertensão intracraniana, incluindo dilatação das bainhas do nervo óptico e uma sela turca vazia. O diagnóstico pode exigir exame por um oftalmologista porque pode ser difícil detectar papiledema inicial ou leve. O exame fundoscópico com dilatação também ajuda a diferenciar um papiledema real do pseudopapiledema secundário a drusas do disco óptico, discos ópticos inclinados ou outros mimetizadores. Fotografias do disco óptico podem

servir como avaliação basal para o monitoramento seriado. Uma perimetria visual formal deve ser realizada. O achado mais comum é um aumento do ponto cego; defeitos arqueados, perda visual inferonasal ou constrição generalizada do campo visual também podem ser observados.

Uma vez que a HII por definição é idiopática, causas secundárias de hipertensão intracraniana devem ser excluídas: (1) lesões de massa (ou seja, tumores ou abscessos intracranianos), (2) diminuição da absorção do LCR pelas granulações aracnoideas (p. ex., aderências após meningite ou hemorragia subaracnóidea), (3) aumento da produção de LCR (p. ex., papiloma do plexo coroide) e (4) obstrução do fluxo venoso (p. ex., trombose do seio venoso cerebral). Uma vez que a trombose do seio venoso pode mimetizar HII, um exame de imagem de veias encefálicas com venografia por ressonância magnética (VRM) está indicado com a RM-padrão. Hipertensão intracraniana secundária também ocorre com várias perturbações metabólicas, tóxicas e hormonais, incluindo desequilíbrios do hormônio do crescimento, hormônio tireoidiano ou aldosterona, e medicações, incluindo tetraciclina, vitamina A, lítio, amiodarona e corticosteroides (especialmente durante a retirada).

Perda visual permanente é a principal morbidade associada à HII e as estratégias terapêuticas dependem do grau e progressão do papiledema. Fotografias seriadas do disco óptico e testes seriados dos campos visuais ajudam a orientar o tratamento. As metas terapêuticas são o alívio sintomático por analgesia e redução da pressão do LCR. A redução do peso é muito importante no tratamento de pacientes com sobrepeso e HII. Se o paciente não apresentar perda visual e tiver cefaleia leve a moderada, perda de peso e controle da dor pode ser tudo que é necessário. Se o paciente estiver tomando medicamentos que exacerbem a hipertensão intracraniana, estes devem ser descontinuados.

Acetazolamida é a terapia clínica usada com mais frequência para HII. É um inibidor da anidrase carbônica e acredita-se que influencie a hipertensão intracraniana por inibição da secreção do LCR no plexo coroide. Também pode diminuir o apetite, provocando a perda de peso.

Pacientes com perda visual requerem tratamento urgente com corticosteroides para diminuir rapidamente a pressão intracraniana. Contudo, devido a seus muitos efeitos colaterais possíveis (ganho de peso, retenção de fluidos e aumento da pressão intracraniana de rebote após a

descontinuação do uso), os corticosteroides não são adequados para o tratamento em longo prazo.

HII clinicamente intratável pode ser tratada com procedimentos cirúrgicos, como fenestração da bainha do nervo óptico ou derivação do LCR. A cirurgia é indicada principalmente para perda visual ou agravamento da visão decorrente do papiledema.

Cefaleia ortostática, piora em posição vertical; geralmente agravada por esforço, posição curvada ou manobra de Valsalva

A audição pode parecer abafada ou exagerada; pode haver tinidos pulsáteis associados

A dor de cabeça melhora drasticamente em posição de decúbito

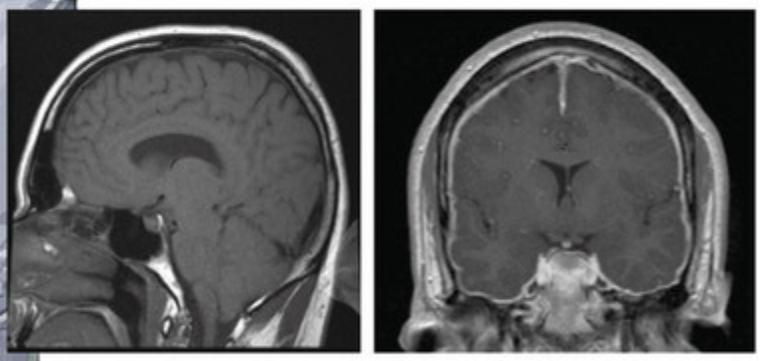

RM sagital (*à esquerda*) com descida das tonsilas do cerebelo, ocupação da fossa posterior e redução do espaço pré-pontino. RM coronal com gadolínio (*à direita*) demonstra contraste difuso das paquimeninges

FIGURA 13-13

Hipotensão Intracraniana/Cefaleia por Baixa Pressão do Líquido Cefalorraquiano

A cefaleia ortostática, uma dor de cabeça que ocorre na posição ereta e é aliviada no decúbito, é a marca registrada da cefaleia por baixa pressão do líquido cefalorraquiano (LCR). Tipicamente bilaterais, estas cefaleias podem ser pulsáteis ou constantes e geralmente são agravadas por esforço, ao abaixar-se ou com manobras de Valsalva. Elas podem ser acompanhadas por uma variedade de sintomas, incluindo dor ou rigidez do pescoço, náuseas e fotofobia. Alterações da audição associadas, como “audição abafada”, tinidos ou hiperacusia, geralmente estão presentes. Tonturas, borramento visual, diplopia (paralisia do sexto nervo), sintomas radiculares no braço e, raramente, dormência facial também podem ocorrer. As cefaleias podem ser diárias (geralmente no fim do dia) ou intermitentes. Também podem estar presentes em uma apresentação aguda em trovoada, mimetizando a hemorragia subaracnóidea.

A diminuição da pressão ou do volume do LCR pode estar relacionada com hipovolemia, derivação excessiva de LCR ou um vazamento de LCR. Quando o paciente está em posição vertical, ocorre tração das estruturas de ancoragem sensíveis à dor do encéfalo, com descida ou “pendulação” do encéfalo na abóbada craniana. Acredita-se que os sintomas de localização dos nervos cranianos e do tronco encefálico sejam decorrentes de tração ou compressão destas estruturas, embora as alterações auditivas possam estar relacionadas com a alteração da pressão no sistema perilinfático da orelha interna. Vazamentos de LCR podem ocorrer após qualquer trauma nas meninges, incluindo uma punção lombar, injeção epidural ou cirurgia da coluna. Também podem ocorrer espontaneamente por meio de vazamentos de divertículos meníngeos ou fraqueza da dura-máter, como pode ser observado em distúrbios do tecido conjuntivo. Quando o vazamento de LCR é identificado, na maioria das vezes ele ocorre no nível da medula espinal, mas raramente vazamentos intracranianos podem ocorrer por defeitos da lâmina cribiforme ou seios. Estes pacientes podem apresentar drenagem nasal clara, indicativa de rinorreia do LCR.

Pacientes com uma cefaleia ortostática devem ser avaliados por ressonância magnética (RM) do encéfalo com contraste, procurando

contraste paquimeníngeo difuso, descida das tonsilas do cerebelo (mimetizando malformação de Chiari I), ocupação da fossa posterior, diminuição do tamanho do ventrículo, descida do quiasma óptico, redução do espaço pré-pontino, aumento da hipófise, ingurgitamento dos seios venosos encefálicos e coleções de líquidos subdurais. Uma RM encefálica normal não descarta cefaleia por baixa pressão de LCR e pode ser normal em um terço dos casos. Se a história clínica for sugestiva, outros testes podem ser úteis para identificar a presença de um vazamento de LCR. A cisternografia por radioisótopos envolve a injeção de um radionuclídeo no LCR e o monitoramento da velocidade com que ele sobe e se difunde ao redor do encéfalo. Um vazamento de LCR pode ser demonstrado diretamente pelo acúmulo do marcador radioativo no espaço extra-aracnóideo ou indiretamente por demora na subida do marcador radioativo até as convexidades cerebrais. Se houver suspeita de rinorreia por LCR, compressas nasais são colocadas com a cisternografia para determinar se há radioatividade nas secreções nasais. Beta-2 transferrina, que está presente no LCR, pode ser detectada na rinorreia por LCR. A punção lombar pode não ser necessária para o diagnóstico de cefaleia por baixa pressão. Quando realizada, pode revelar uma pressão de abertura anormal a baixa (menos de 60 mm H_2O) e proteína normal a elevada no LCR. Pleocitose leve (leucócitos de 10 a 50) também pode ocorrer.

A maioria das cefaleias decorrentes de baixa pressão de LCR é autolimitada. Medidas conservadoras, como repouso no leito, cafeína e aumento da ingestão de líquidos, são preconizadas como tratamentos de primeira linha. Uma cefaleia persistente pode exigir um tampão sanguíneo epidural. Se o local do vazamento for conhecido, o tampão sanguíneo pode ser relativamente direcionado para este ponto. Em vazamentos espontâneos do LCR, uma RM da coluna pode demonstrar coleções líquidas fora do espaço aracnóideo, ingurgitamento do plexo venoso epidural ou divertículos das meninges. A presença de divertículos meníngeos obviamente não garante que este seja o local de vazamento do LCR. O método mais confiável para detectar o local real do vazamento consiste em identificar o extravasamento de LCR nos tecidos moles paraespinais, observado mais facilmente em um mielograma por tomografia computadorizada (TC).

Quando medidas mais conservadoras falharem, uma intervenção cirúrgica pode ser considerada.

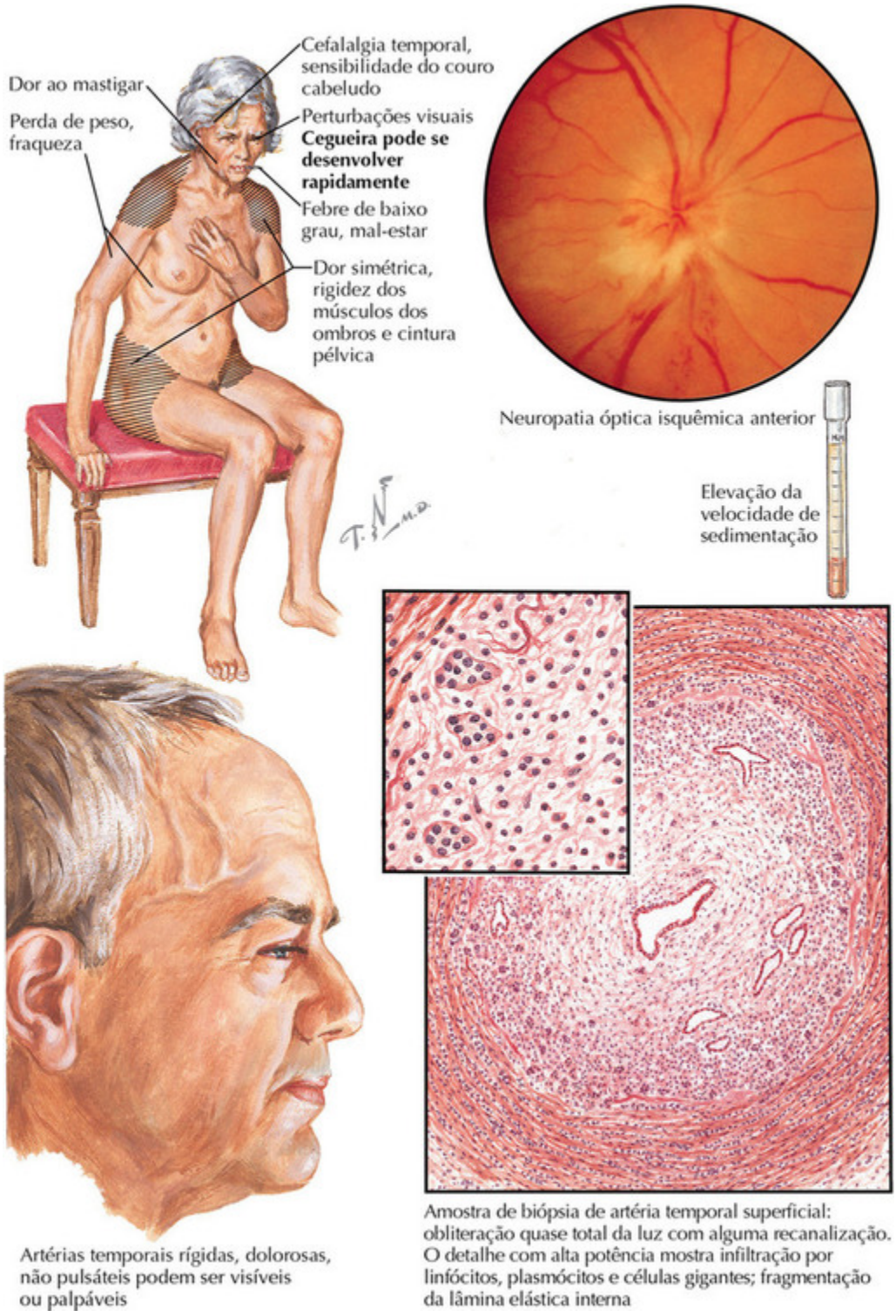

FIGURA 13-14

Arterite de Células Gigantes

A arterite de células gigantes (ACG), também conhecida como arterite temporal, é uma vasculite generalizada que afeta vasos de tamanhos grande e médio. Esta arterite envolve a aorta e seus vasos extracranianos, incluindo a artéria carótida externa com sua divisão temporal superior e, com menos frequência, a artéria occipital do couro cabeludo. Ao contrário de outras formas de vasculite, a ACG raramente envolve a pele, rins e pulmões.

Os sinais e sintomas de ACG podem começar de modo bastante abrupto ou às vezes gradualmente durante vários meses antes que sejam clinicamente reconhecíveis. Seus sintomas clássicos estão relacionados com inflamação e redução do fluxo sanguíneo nas artérias envolvidas. A maioria dos pacientes apresenta cefaleia bilateral, geralmente com queixa de dor no couro cabeludo após estímulos normalmente não perniciosos, como escovar os cabelos. Perda visual transitória ou mesmo perda visual permanente pode resultar do envolvimento das artérias ciliares posteriores, oftálmicas e da retina. Câimbras dolorosas ou claudicação geralmente ocorrem com o uso da mandíbula durante a mastigação ou com o movimento da língua. Muitos pacientes apresentam sintomas sistêmicos associados, como febre, mal-estar, sudorese e perda de peso. O exame pode revelar que os vasos temporais e occipitais estão firmes, dolorosos e sem pulso. Espessamentos em forma de salsicha ou nodularidade podem ser palpáveis ao longo da parede do vaso.

A incidência de ACG aumenta com a idade crescente e deve ser considerada em todos os pacientes acima de 50 anos de idade que desenvolverem uma nova cefaleia, apresentarem uma alteração das características de cefaleias anteriores ou exibirem perda visual transitória de início agudo. A polimialgia reumática (PMR) é uma doença sobreposta e os sintomas de PMR são encontrados em mais de um terço dos casos comprovados por biópsia de ACG. Estes sintomas de PMR incluem dor no pescoço, rigidez matinal e mialgias nos ombros e músculos pélvicos.

A velocidade de hemossedimentação (VHS) e proteína C reativa (PCR) são marcadores inespecíficos de inflamação que, quando elevados — geralmente em níveis muito altos (60 a 120 mm/h para VHS e mais de 40 para PCR) — favorecem um diagnóstico de ACG. Foi relatado que a velocidade de sedimentação está normal em aproximadamente 5% dos pacientes com ACG. Anemia normocrômica, baixa albumina e trombocitose geralmente estão presentes.

O diagnóstico somente pode ser estabelecido com certeza pela biópsia da artéria temporal e demonstração de inflamação focal, células gigantes e interrupção da lâmina elástica interna. É importante observar que nenhuma das opções de exames tem uma sensibilidade de 100%. Uma vez que o envolvimento do vaso pode ser segmentar, a biópsia também pode ser falsamente negativa. Se a biópsia for negativa, mas a suspeita clínica permanecer elevada, por exemplo, em pacientes idosos com nova cefaleia e claudicação da mandíbula ou sintomas sistêmicos, outros testes devem ser realizados, procurando sinais de inflamação do vaso. Estes incluiriam outro local de biópsia arterial, como a artéria temporal contralateral ou artéria occipital posterior do couro cabeludo, angiografia por ressonância magnética, ultrassonografia duplex ou tomografia com emissão de pósitrons (PET).

Quando não reconhecida e não tratada, a ACG pode provocar uma variedade de complicações. A mais devastadora é a perda da visão súbita e permanente, unilateral ou bilateral sequencial, devido à neuropatia óptica isquêmica anterior (NOIA) ou oclusão da artéria da retina, isquemia vascular encefálica — com mais frequência no sistema basilar vertebral ou até mesmo um infarto do miocárdio. O envolvimento da aorta muito raramente pode provocar dissecção ou aneurisma da aorta. O tratamento imediato com corticosteroides é necessário para prevenir sequelas permanentes, especialmente perda da visão. A cefaleia e os sintomas sistêmicos geralmente melhoram em 48 horas após o início do tratamento, mas a perda visual e as complicações isquêmicas geralmente são irreversíveis. A biópsia deve ser obtida em 24 horas da introdução de esteroides.

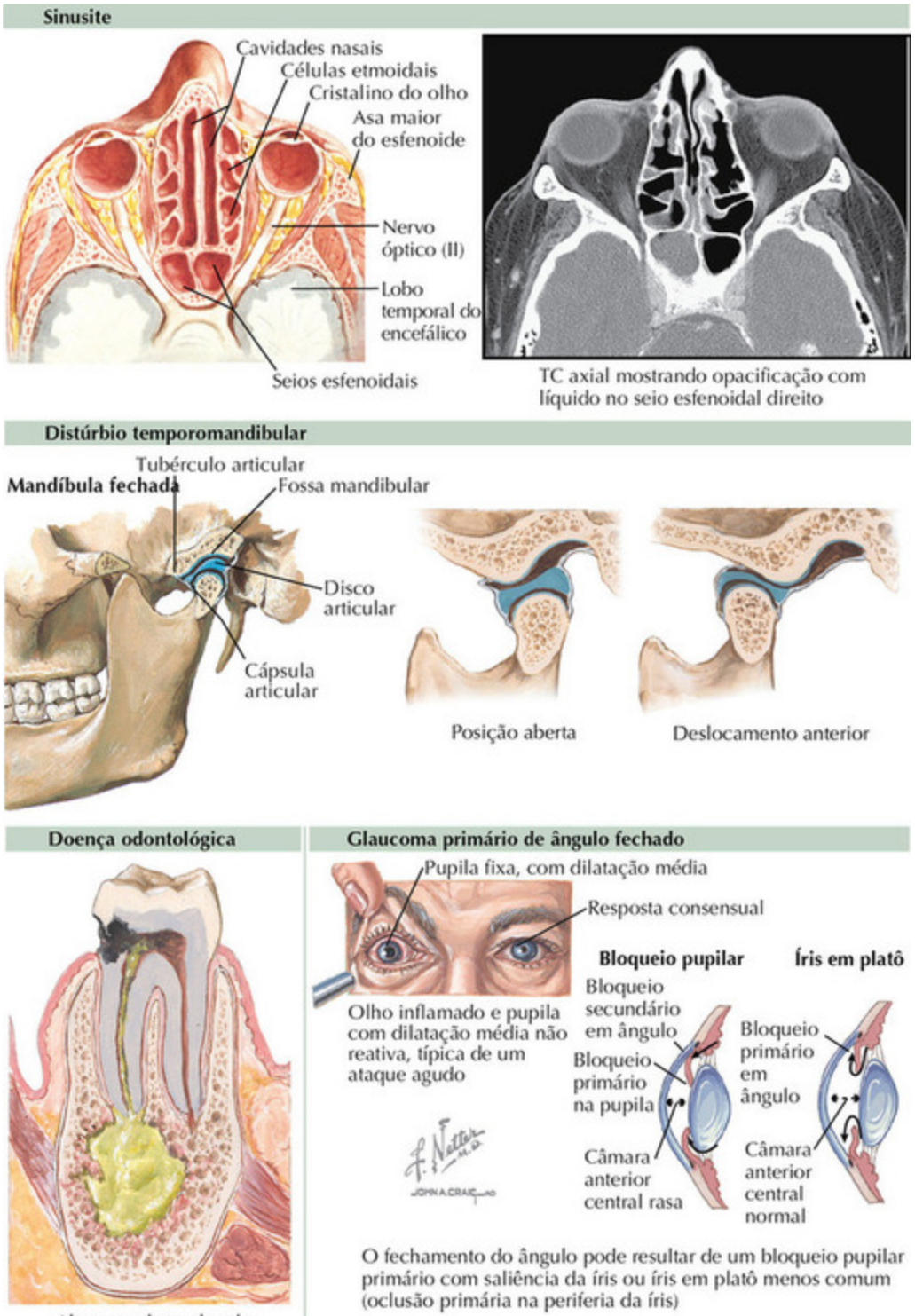

FIGURA 13-15

Cefaleias em Estruturas Contíguas

Cefaleia sinusal

A maioria dos pacientes que apresentam “cefaleia sinusal” na verdade tem enxaqueca. Este diagnóstico errôneo pode surgir com base na localização da dor e pode ser ainda mais difícil se a enxaqueca do paciente for desencadeada por alterações climáticas ou estiver associada a sintomas parassimpáticos, como congestão nasal, lacrimejamento ou rinorreia. Quando a inflamação dos seios for a fonte da cefaleia, ela quase sempre é acompanhada por sensibilidade e dor facial, congestão nasal ou secreção nasal. A inflamação dos seios é chamada de *sinusite ou rinossinusite* quando as passagens nasais também são afetadas.

Os pacientes percebem dor no *seio maxilar* nas bochechas, gengivas e dentes superiores. A dor no *seio frontal* tende a envolver a testa, enquanto a sinusite etmoidal causa dor atrás ou entre os olhos. *Sinusite esfenoidal* é caracterizada por dor em vários locais, incluindo áreas frontais, occipitais, temporais ou no vértice.

Sintomas que durem menos de 7 dias tendem a apresentar origem viral. Em contraste, a rinossinusite bacteriana aguda apresenta mais de 7 dias de rinorreia purulenta, congestão nasal, dor/pressão facial ou dentária e tosse associada, halitose e, se grave, febre (50% dos adultos). A sinusite fúngica pode ser aguda ou crônica (durando mais de 12 semanas) e constitui uma preocupação especial em pacientes imunocomprometidos. A rinossinusite geralmente pode ser diagnosticada pela suspeita clínica. Contudo, o diagnóstico de doença recorrente, crônica ou complicada depende de tomografia computadorizada (TC), ressonância magnética (RM) ou visualização direta por endoscopia nasal. O tratamento envolve medicações antibacterianas ou antifúngicas apropriadas.

A sinusite esfenoidal é uma infecção incomum que pode se manifestar como cefaleia aguda ou subaguda associada a náuseas e vômitos. Pode acompanhar uma pansinusite, mas quando isolada, pode não apresentar sintomas nasais associados. Isso pode mimetizar muitas outras causas de cefaleia, incluindo meningite asséptica, enxaqueca e neuralgia do trigêmeo. Lacrimejamento excessivo, fotofobia e parestesias na distribuição do nervo trigêmeo podem acompanhar a rinossinusite do esfenoide. Esta deve ser considerada em pacientes com dor de cabeça grave, intratável, de início

recente, que piora com tosse, posição curvada ou caminhadas, interfere com o sono, exibe intensidade progressiva e não responde bem aos analgésicos.

Distúrbio temporomandibular

A dor da *articulação temporomandibular* (ATM), com sua musculatura e ligamentos associados, pode ser referida na cabeça. O sintoma de manifestação geralmente é dor na área pré-auricular, na ATM ou músculos da mastigação, agravada pela função da mandíbula. Dor de ouvido associada é comum. Os pacientes podem apresentar um ruído na ATM (como um clique ou crepitação) ao movimento, travamento da abertura da mandíbula ou movimento da mandíbula limitado ou assimétrico. O diagnóstico é confirmado por tomografias da maxila e da mandíbula, incluindo visões de posição aberta e fechada das ATMs bilaterais e uma radiografia panorâmica para pesquisar patologia óssea. O tratamento inicial é conservador, com aplicação oral ou uma placa de mordida e possivelmente terapia física. Medicações, como anti-inflamatórios não esteroides, relaxantes musculares e antidepressivos tricíclicos, também podem ser tentadas. Raramente, a cirurgia é indicada para pacientes clinicamente refratários.

Odontológica

A doença odontológica inflamatória pode causar dor intensa, pulsátil, pouco localizada, unilateral, que em geral é provocada pela estimulação do dente comprometido. Geralmente está associada a maior sensibilidade ao calor e ao frio. Ocasionalmente, a infecção da polpa dentária ou da raiz apical pode causar dor de tipo neurálgica na segunda e terceira divisões do trigêmeo, que é difícil de distinguir clinicamente da neuralgia do trigêmeo. Por este motivo, pacientes com neuralgia do trigêmeo podem ser submetidos a um ou mais procedimentos dentários desnecessários antes que o diagnóstico correto seja feito. Inversamente, é importante excluir uma doença odontológica real antes de fazer um diagnóstico de neuralgia do trigêmeo.

Glaucoma

O glaucoma agudo de ângulo fechado ocorre quando a drenagem normal do humor aquoso é bloqueada, provocando um aumento súbito da pressão intraocular. Isso cria dor ocular intensa às vezes associada a cefaleia unilateral, náuseas/vômitos, injeção da conjuntiva e pupila a não reativa com dilatação média. Os pacientes podem descrever borramento visual intermitente e ao mesmo tempo “visualização de halos ao redor dos objetos”. A cefaleia unilateral intensa pode mimetizar enxaqueca ou cefaleia em salvas. Luz fraca e algumas medicações (p. ex., anticolinérgicos, simpatomiméticos) que resultam em dilatação pupilar podem precipitar a dor. O glaucoma crônico de ângulo aberto, a forma mais comum de glaucoma, não causa cefaleia.

Causas de Cefaleia em Trovoada

	Cefaleia	Apresentação Típica	Diagnóstico/Teste
Secundária	Hemorragia subaracnóidea	SuCF súbita e intensa +/− N/V; pode apresentar oftalmoplegia ou alteração da função mental	TC sem contraste; PL para xantocromia
	Hemorragia intracraniana	CF súbita e intensa; sinais neurológicos focais; convulsões; alteração da função mental	TC sem contraste
	Trombose do seio venoso encefálico	Pode mimetizar hipertensão intracraniana idiopática	Examinar papiledema; VRM; TC sem contraste para o sinal delta vazio
	Dissecção arterial	CF súbita unilateral +/− dor no pescoço; pode ser pós-traumática; pode mimetizar enxaqueca	Examinar sinal de Horner; RM/ARM da cabeça e pescoço (ATC ou US de carótida se RM não estiver disponível)
	Síndrome de vasoconstrição encefálica reversível	CF em trovoada recorrente; fotofobia ou náuseas possível	A angiografia encefálica é o padrão-ouro, contudo, pode-se começar com ARM ou ATC
	AVE isquêmico	Novos déficits neurológicos na distribuição vascular específica	RM com DWI: grande ou subagudo/crônico; pode aparecer na TC
	Apoplexia hipofisária	CF; alterações visuais +/− alteração da função mental	TC ou RM (RM mais sensível)
	Cisto coloide do terceiro ventrículo com hidrocefalia	Cefaleias graves recorrentes, às vezes aliviadas com decúbito	TC sem contraste ou RM
	Hipotensão intracraniana espontânea	CF postural, piora em posição vertical +/− sintomas de baixa pressão do LCR	RM com gadolínio; em alguns casos cisternograma, ocasionalmente mielograma por TC
	Leucoencefalopatia posterior reversível (SEPR)	CF com alterações visuais, convulsões ou alteração da função mental; ocasionalmente hipertensão acentuada	TC ou RM (RM mais sensível)
	Infecção intracraniana (p. ex., meningite bacteriana)	Febre, calafrios, meningismo, leucocitose	Punção lombar para LCR, glicose, proteína e células; RM pode exibir contraste das meninges. TC antes da punção lombar se houver preocupação com efeito de massa
	Glaucoma	CF ipsilateral com dilatação média da pupila de resposta lenta	Consultar oftalmologista
Primária	Cefaleia sexual primária ou de esforço	Início súbito antes, durante ou imediatamente após o orgasmo ou pico de esforço.	Diagnóstico de exclusão especialmente se for o primeiro episódio. Considerar RM/ARM para descartar aneurisma com ASA
	Cefaleia de tosse primária	Início súbito com tosse ou esforço, 1 segundo a 30 minutos de duração	Diagnóstico de exclusão
	Cefaleia em trovoada primária	Intensidade máx. em < 1 minuto; dura 1 hora a 10 dias	Diagnóstico de exclusão

DWI, Imagem com ponderação de difusão, *CF*, cefaleia, *N/V*, náuseas/vômitos.

FIGURA 13-16

Cefaleia em Trovoada e Outras Cefaleias Presentes no Pronto-socorro

A maioria dos pacientes que procura atendimento no pronto-socorro apresenta um distúrbio de cefaleia primária. Todavia, um médico no serviço de emergência deve avaliar a possibilidade de causas subjacentes secundárias para a dor. Novas cefaleias que começam durante esforço vigoroso após trauma de cabeça/pescoço requerem consideração de uma hemorragia intracraniana ou dissecção arterial cervicocefálica. Mais preocupante são os pacientes que apresentam cefaleia explosiva, *debilitante ou "em trovoada"*, geralmente referida como "*a pior cefaleia da minha vida*" ou "*sinto como se minha cabeça estivesse sendo martelada"*. Devido à urgência do diagnóstico, cada indivíduo que apresentar estes sintomas deve ser investigado inicialmente para hemorragia subaracnóidea ou intracraniana. Se os dois tipos de hemorragia forem descartados, outros mecanismos patológicos para uma cefaleia aguda e intensa merecem consideração (ver tabela).

Igualmente importante é um paciente que comparece com uma cefaleia aguda e novos sintomas neurológicos associados, particularmente perda motora ou sensitiva focal, disfunção de linguagem ou sintomatologia encefalopática, como confusão ou convulsões. Outros detalhes da história de pacientes com cefaleia aguda também causam preocupação importante, justificando avaliação adicional e imediata. Estes incluem idade mais avançada, imunocomprometimento, infecção ou febre recente, história de câncer, distúrbios de coagulação ou hemorrágicos (particularmente incluindo terapia anticoagulante), intensidade da cefaleia progressivamente mais grave ou sintomas de doença sistêmica, ou seja, perda de peso, fadiga, mialgia ou anemia inexplicável.

Qualquer paciente cuja apresentação clínica com cefaleia inclua febre, alteração da consciência ou das funções mentais ou um aspecto tóxico geral requer uma avaliação urgente para possível infecção subjacente. Rigidez da nuca geralmente indica irritação das meninges, que pode ser observada na hemorragia subaracnóidea ou meningite. Papiledema reflete um aumento da pressão intracraniana e justifica investigação adicional de distúrbios que

causem efeitos de massa, como tumor, infecção, hemorragia ou hipertensão intracraniana idiopática.

Hemorragia subaracnóidea e intraparenquematosa

Embora *a apresentação clássica em trovoada* que tipicamente prenuncia a ruptura de um aneurisma intraencefálica com hemorragia subaracnóidea (HSA) não seja facilmente ignorada, ocasionalmente pacientes com HSA apresentam sintomas mais sutis. Qualquer cefaleia que seja *incomum para o paciente*, especialmente se estiver associada à dor ou rigidez do pescoço, deve levar o médico a questionar a possibilidade de HSA. Uma hemorragia intraparenquimatosa tem maior probabilidade de causar progressão relativamente rápida de sintomas neurológicos focais, assim como convulsões e alteração da função mental, dependendo do tamanho e da localização do hematoma. Se sangue entrar no líquido cefalorraquiano (LCR), uma hemorragia intraparenquimatosa também pode causar irritação das meninges e rigidez do pescoço. Uma história de anticoagulação, especialmente em pacientes mais velhos que apresentem cefaleia, é particularmente preocupante para hemorragia. Uma tomografia computadorizada (TC) é diagnóstica. Informações sobre a avaliação e tratamento da hemorragia intracraniana são detalhadas na Seção 9.

Sinais e sintomas de hemorragia subaracnóidea
Cefaleia súbita, grave, explosiva
Diplopia e/ou fotofobia também são comuns
Alteração transitória ou persistente da consciência, variando de desorientação a coma profundo. Febre, sudorese, vômitos e taquicardia geralmente estão presentes
Sinais de irritação meníngea
Sinal de Kernig: resistência total da extensão da perna quando o quadril é flexionado
Menos de 135°
Sinal de Brudzinski: flexão dos dois quadris e joelhos quando o pescoço é flexionado passivamente

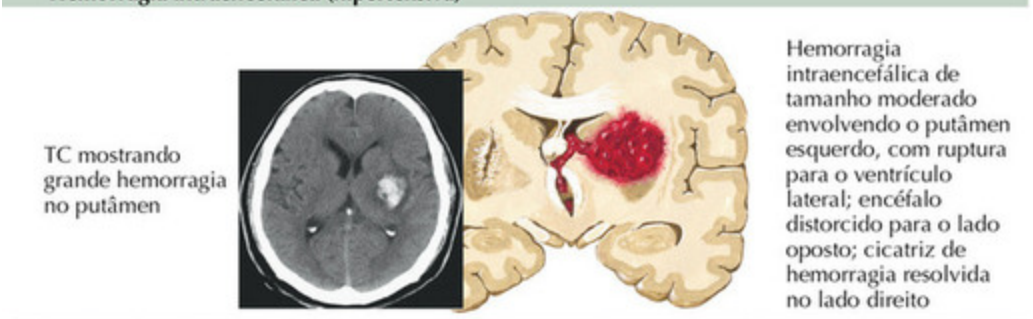
Hemorragia intraencefálica (hipertensiva)
TC mostrando grande hemorragia no putâmen
Hemorragia intraencefálica de tamanho moderado envolvendo o putâmen esquerdo, com ruptura para o ventrículo lateral; encéfalo distorcido para o lado oposto; cicatriz de hemorragia resolvida no lado direito

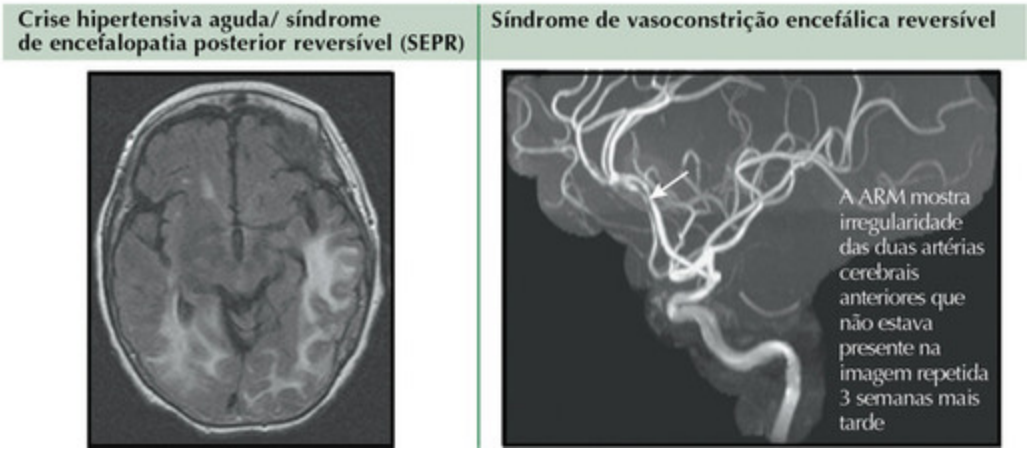
Crise hipertensiva aguda/ síndrome de encefalopatia posterior reversível (SEPR)
Síndrome de vasoconstrição encefálica reversível
A ARM mostra irregularidade das duas artérias cerebrais anteriores que não estava presente na imagem repetida 3 semanas mais tarde

FIGURA 13-17

Síndrome da vasoconstrição encefálica reversível

A síndrome da vasoconstrição encefálica reversível é caracterizada por cefaleias em trovoada recorrentes. A dor atinge um pico em minutos, durando minutos a horas, algumas vezes mais que 1 dia e tende a recorrer durante alguns dias a duas semanas. Os pacientes podem apresentar déficits neurológicos focais associados e um terço dos pacientes apresenta convulsões. Os fatores de risco incluem hipertensão, pré-eclâmpsia/eclâmpsia (ou seja, angiopatia pós-parto), medicamentos simpatomiméticos ou agentes seratoninérgicos (vasculopatia encefálica induzida por medicamentos), tumores secretores de catecolamina (ou seja, feocromocitoma) e ingestão de álcool compulsiva.

O líquido cefalorraquiano é normal ou quase normal (elevações leves de proteína ou leucócitos). RM e TC podem ser normais, podem exibir aspectos semelhantes à síndrome de encefalopatia posterior reversível (SEPR) ou podem revelar evidências de hemorragia intracraniana, especialmente hemorragia subaracnóidea cortical. O padrão-ouro para o diagnóstico é a angiografia convencional, demonstrando vasoconstrição multifocal segmentar, subsequentemente reversível 12 semanas após o início. Contudo, a angiografia por ressonância magnética (ARM) e a angiografia por tomografia computadorizada (ATC) são menos invasivas e podem fornecer evidências diagnósticas para suporte. Embora não haja um estudo baseado em evidências que confirme uma terapia específica, nimodipina é o tratamento recomendado com mais frequência para vasoespasmo.

Crise hipertensiva aguda/síndrome de encefalopatia reversível posterior (SEPR)

Pacientes com *crise hipertensiva* podem apresentar cefaleias posteriores agudas ou subagudas, às vezes acompanhadas por dispneia, dor torácica, atordoamento, déficits neurológicos focais e epistaxe. A pressão arterial muito elevada (geralmente acima de 180/120 mmHg) pode estar associada a encefalopatia hipertensiva ou hipertensão maligna com

hemorragias/exsudatos na retina, papiledema, hemorragia intracraniana ou lesão de outros órgãos, incluindo edema pulmonar ou nefroesclerose maligna. A causa da hipertensão deve ser identificada. A introdução imediata de terapias anti-hipertensivas de rápida ação consistiu no tratamento primário; o controle geral dos sintomas também é necessário para dispneia, dor torácica etc.

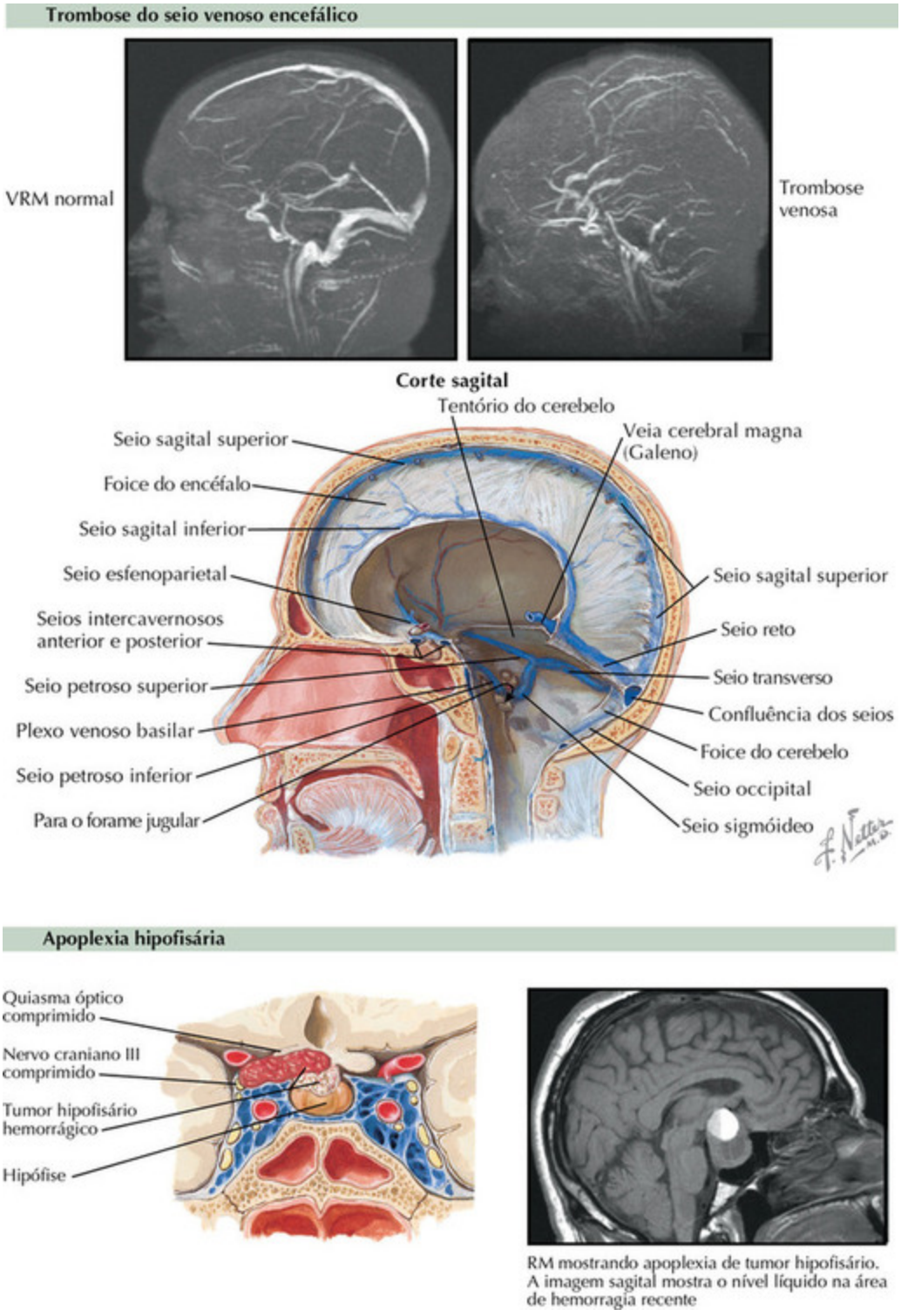

FIGURA 13-18

A *leucoencefalopatia posterior reversível*, também chamada síndrome da encefalopatia posterior reversível (SEPR), é uma síndrome envolvendo

edema vasogênico que afeta preferencialmente a substância branca do encéfalo posterior, incluindo os lobos occipitais e o cerebelo. Na RM, o edema vasogênico aparece como um aumento relativamente simétrico do sinal em T2, não se conformando a uma distribuição vascular específica. Os pacientes apresentam cefaleia que pode ser acompanhada por convulsões, alterações visuais e alteração da função mental. Esta síndrome pode estar associada à encefalopatia hipertensiva, pré-eclâmpsia/eclâmpsia e alguns medicamentos citotóxicos e imunossupressores.

Trombose venosa encefálica

A trombose venosa encefálica (TVE) na maioria das vezes tem uma apresentação subaguda; contudo, uma minoria dos pacientes apresenta cefaleia em trovoada. As cefaleias são persistentes e tendem a piorar pela manhã, na posição de decúbito e com manobras de Valsalva, como tosse ou esforço. As cefaleias podem ser acompanhadas por outros sinais de aumento da pressão intracraniana, como papiledema, convulsões e alteração da função mental. Se ocorrer um infarto venoso, déficits neurológicos focais podem estar presentes. Se a trombose venosa estiver no seio sagital superior, uma TC contrastada pode mostrar um defeito de enchimento ao redor do trombo, chamado de sinal de “delta vazio”. Contudo, TC e RM podem não apresentar achados dignos de nota, exigindo venografia por RM para diagnóstico. Quando o diagnóstico é estabelecido, as condições causadoras ou predisponentes devem ser identificadas, incluindo estados trombofílicos ou malignidade oculta. Os pacientes em geral são tratados com anticoagulação.

Apoplexia hipofisária

Apoplexia hipofisária aguda é uma síndrome rara decorrente de hemorragia ou infarto da hipófise no contexto de um macroadenoma hipofisário. Os pacientes podem apresentar uma cefaleia súbita e intensa, oftalmoplegia, perturbação visual, náuseas/vômitos, alteração do estado mental, meningismo e às vezes febre. No pronto-socorro, isso pode mimetizar uma enxaqueca grave ou meningite asséptica e em casos graves pode causar crise adrenal, coma ou morte. Embora a patologia hipofisária geralmente

seja observada em uma TC não contrastada da cabeça, a RM é mais sensível.

Cisto coloide

Um cisto coloide é um cisto benigno que surge na região anterior do terceiro ventrículo, em posição imediatamente posterior ao forame interventricular (de Monro). Devido a sua localização, pode agir como uma válvula que obstrui temporariamente o fluxo ventricular causando hidrocefalia obstrutiva. Os pacientes podem apresentar sintomas intermitentes de aumento da pressão intracraniana, incluindo cefaleias súbitas e intensas com náuseas/vômitos; geralmente estas melhoram na posição de decúbito. Se a hidrocefalia obstrutiva for prolongada, pode ocorrer deterioração com alteração do estado mental, convulsões, coma e morte. O diagnóstico é feito por TC ou RM e a intervenção cirúrgica precoce é necessária para cistos coloides sintomáticos.

Cisto coloide

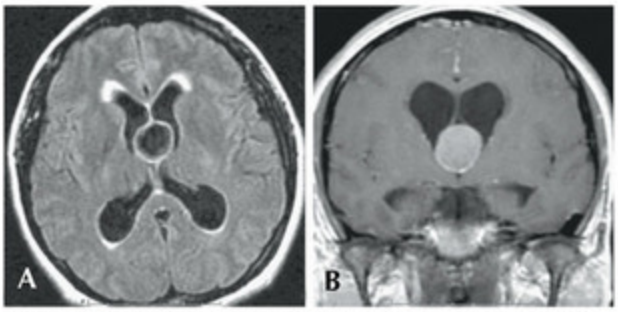

Cisto coloide. As imagens (**A**) Axial, FLAIR e (**B**) coronal, com gadolínio, com ponderação em T1 demonstram uma massa cística redonda na região do forame intraventricular de Monro, com dilatação dos ventrículos laterais. As características dos sinais são variáveis. O cisto é hipointenso nas imagens com ponderação em T2 e brilhante na imagem com ponderação em T1, com contraste periférico mínimo

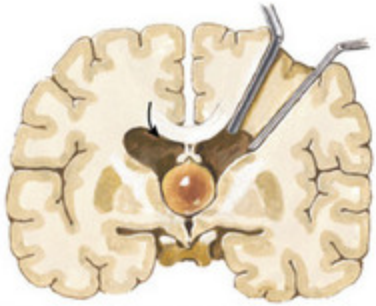

Cisto coloide do terceiro ventrículo e abordagem cirúrgica pelo córtex encefálico pré-frontal direito (silencioso)

Meningite bacteriana

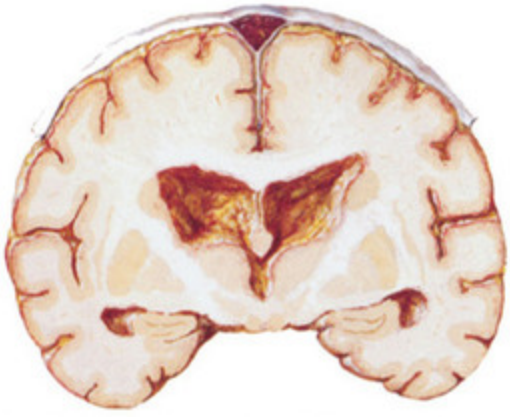

Tromboflebite do seio sagital superior e ependimite supurativa, com início de hidrocefalia

Inflamação e processo supurativo da superfície das leptomeninges do encéfalo e medula espinal

Dissecção arterial

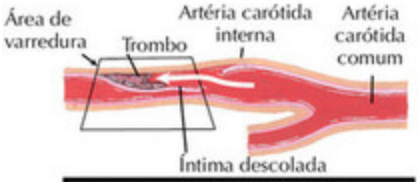

A laceração da íntima permite que o fluxo sanguíneo cause uma dissecção abaixo da camada íntima, descolando-a da parede arterial. Uma grande dissecção pode ocluir a luz do vaso

Dissecção da carótida: Ultrassom da artéria carótida com formação de coágulo entre as camadas da artéria (próximo ao marcador da artéria carótida interna direita [RICA] superior)

FIGURA 13-19

Cefaleia pós-traumática

A maioria das cefaleias após um trauma é do tipo tensional benigno. Contudo, uma história de trauma deve alertar o médico para a possibilidade de hemorragia, especialmente no contexto de anticoagulação. Isso inclui as hemorragias subaracnóideas e intraparenquimatosas mencionadas anteriormente, assim como hematoma subdural ou epidural (Seção 14). Hematomas subdurais podem se manifestar de modo insidioso com cefaleia, diminuição do nível de consciência, dificuldade de equilíbrio ou marcha, prejuízo cognitivo ou perda da memória ou déficits neurológicos focais.

A dissecção da artéria carótida ou vertebral também pode ocorrer após um trauma. Geralmente se manifesta como cefaleia unilateral, com ou sem dor no pescoço e pode estar associada a sinais neurológicos focais, como síndrome de Horner (ptose e miose unilaterais).

A lesão local de estruturas do pescoço, incluindo vértebras ou discos cervicais, pode produzir uma cefaleia referida com dor no pescoço associada. O trauma cefálico pode ser acompanhado pelo desenvolvimento de uma síndrome pós-concussão e as cefaleias podem ser acompanhadas por tontura, fadiga, irritabilidade, ansiedade, insônia e diminuição da concentração.

Infecção intracraniana

Deve-se suspeitar de meningite ou meningoencefalite em qualquer paciente com nova cefaleia acompanhada por rigidez do pescoço ou febre, náuseas/vômitos e fotofobia, mimetizando uma enxaqueca grave. Além da punção lombar, hemoculturas são coletadas e antibióticos são introduzidos empiricamente quando houver suspeita de meningite bacteriana. Pacientes com achados neurológicos focais, papiledema ou alteração do estado mental devem realizar uma TC ou RM antes da punção lombar, para excluir um abscesso encefálico com efeito de massa associado. Em um paciente com uma cefaleia nova associada à alteração do estado mental ou convulsões, a introdução rápida de aciclovir é recomendada para cobertura do vírus herpes simples (HSV) enquanto os resultados dos testes diagnósticos estiverem pendentes. Os detalhes sobre o diagnóstico e avaliação de infecções intracranianas são descritos na Seção 11.

OceanofPDF.com

SEÇÃO 14

Trauma cefálico

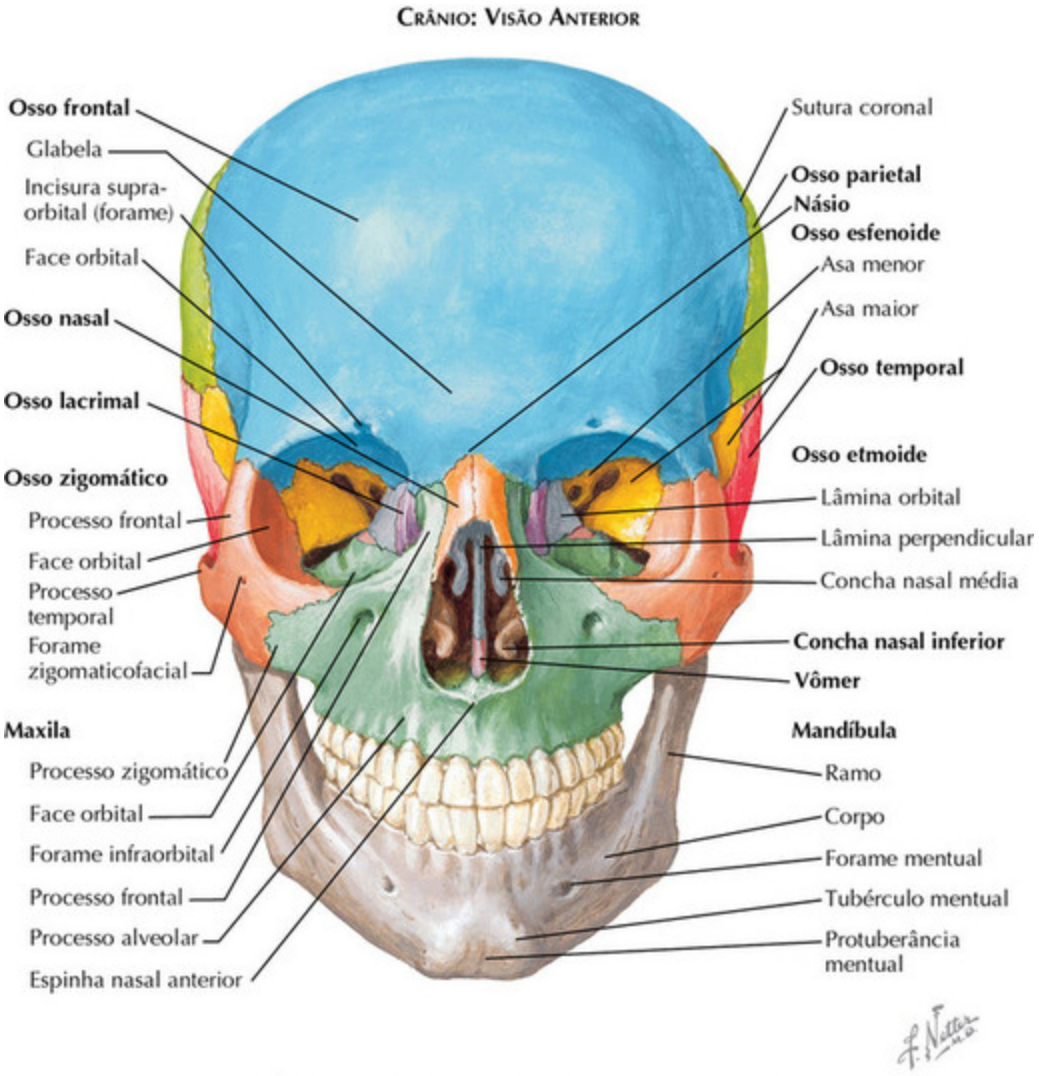

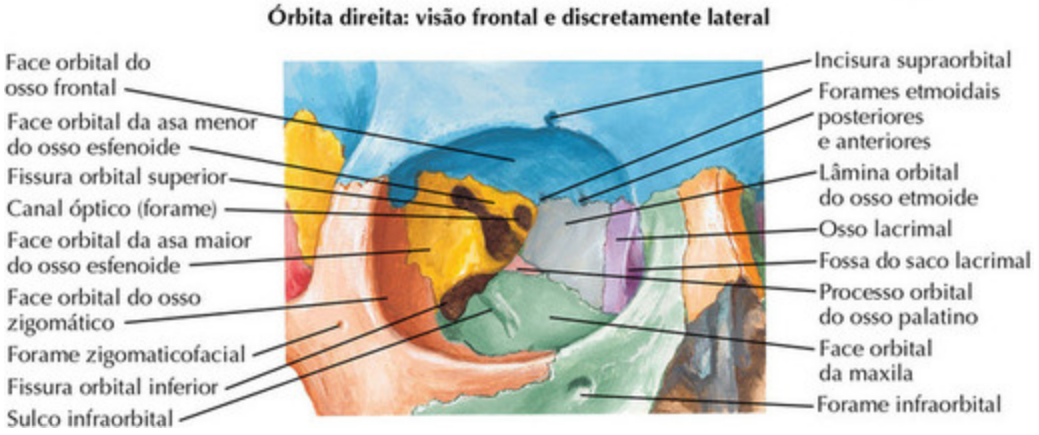

FIGURA 14-1

Crânio: Normas Frontal e Lateral

A norma frontal, ou facial, do crânio é composta pela parte frontal da calvária (calota craniana) acima e os ossos faciais abaixo. Os contornos e as proporções faciais em grande parte são determinados pelos ossos subjacentes e é uma observação conhecida que apresentam variações consideráveis associadas à idade, sexo e raça. A superfície externa do osso frontal está localizada abaixo da sobrancelha. O esqueleto facial é irregular, uma característica acentuada pela presença das cavidades orbitais, da abertura piriforme e dos arcos dentais maxilar e mandibular da cavidade oral.

A superfície anterior convexa do osso frontal é relativamente lisa, mas existem túberes frontais, ou elevações, em cada lado. No início da vida, uma sutura mediana separa as duas metades do osso em desenvolvimento. Esta sutura normalmente se funde entre 6 e 10 anos de idade, mas algumas vezes persiste como a sutura metópica. *As duas cavidades orbitais* são aproximadamente quadrangulares e têm as margens supraorbitais, infraorbitais, mediais e laterais. A incisura supraorbital, ou fissura, contém o nervo e os vasos correspondentes. O forame infraorbital, localizado cerca de 1 centímetro abaixo da margem infraorbital, transporta o nervo e os vasos do mesmo nome. As órbitas têm um formado relativamente piramidal, com as cavidades quadrangulares, ou bases, dirigidas para frente e discretamente para fora, enquanto os ápices correspondem às extremidades mediais das fissuras orbitais superiores.

A parede superior (teto) separa o conteúdo orbital do encéfalo e das meninges, na fossa anterior do crânio. Anteromedialmente, ela é ocupada por um seio frontal de tamanho variável e, em localização anterolateral, há a fossa da glândula lacrimal, rasa para a parte orbital da glândula lacrimal. Posteriormente, o canal óptico (forame) está entre as duas raízes da asa menor do osso esfenoide, logo acima da extremidade medial da fissura orbital superior; ele transporta o nervo óptico (II) e a artéria oftálmica.

A parede inferior (assoalho) é formada principalmente pela face orbital da maxila, que separa a órbita do seio maxilar (antro). Um sulco para o nervo e os vasos infraorbitais termina no forame infraorbital.

A delgada *parede medial* separa a órbita das células etmoidais, da parte anterior do seio esfenoidal e da cavidade nasal. Em sua extremidade anterior, a fossa da glândula lacrimal continua abaixo com o curto canal lacrimonasal, que abre no meato nasal inferior. A *parede lateral* mais

espessa separa a órbita da fossa temporal anteriormente e da fossa média do crânio posteriormente. A face orbital do osso zigomático apresenta um forame para o nervo zigomático, que se bifurca no interior do osso para emergir na região malar e na fossa temporal como os ramos zigomaticofacial e zigomaticotemporal, respectivamente.

As paredes lateral e superior são contínuas anteriormente, mas divergem posteriormente para produzir a *fissura orbital superior*, situada entre as asas maior e menor do osso esfenoide, que abre na fossa média do crânio. A fissura carrega os nervos oculomotor (III) e troclear (IV), os nervos lacrimal, frontal e nasociliar derivados do nervo oftálmico, o nervo abducente (VI), as veias oftálmicas e os pequenos vasos meníngeos.

A parede lateral e o assoalho da órbita também são contínuos anteriormente, mas são separados posteriormente pela *fissura orbital inferior*, cuja maior parte está localizada entre a asa maior do osso esfenoide e a face orbital da maxila. A fissura orbital inferior liga a órbita às fossas pterigopalatina e infratemporal. O nervo maxilar passa da fossa pterigopalatina para a órbita pela fissura orbital inferior e continua em frente como o nervo infraorbital. Canais anastomóticos entre os plexos venosos oftálmico e pterigóideo e os fascículos orbitais do gânglio pterigopalatino também atravessam esta fissura.

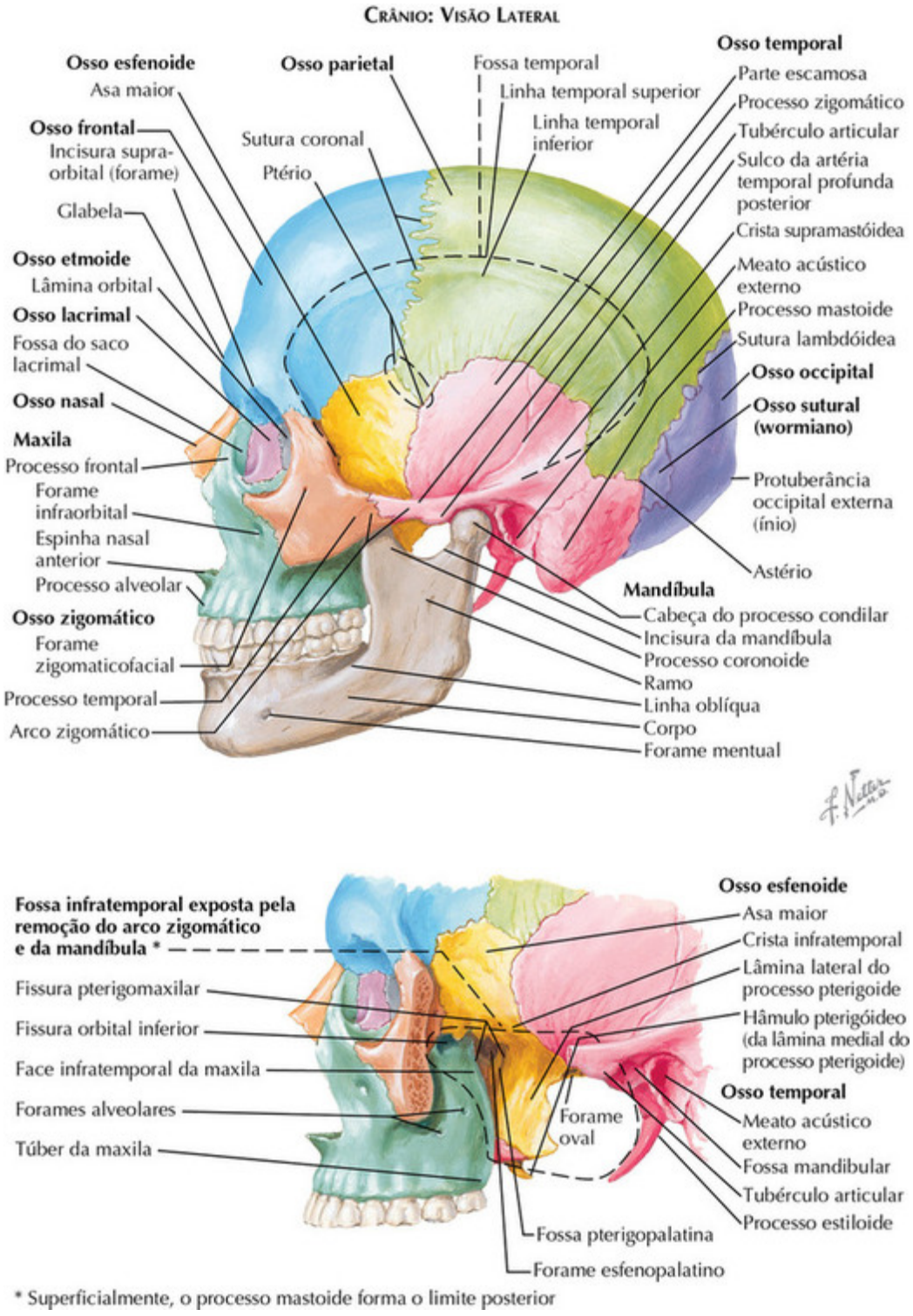

FIGURA 14-2

A *abertura piriforme (nasal anterior)* é limitada pelos ossos nasal e maxilar. Os ossos nasais articulam-se entre si na linha média, com o osso

frontal acima e com os processos frontais das maxilas atrás. As bodas inferiores irregulares dos ossos nasais proporcionam a fixação às cartilagens nasais laterais.

A *porção inferior da face* é sustentada pelo processo alveolar da maxila e pela mandíbula. A margem inferior de cada *maxila* projeta-se para baixo como o processo alveolar curvo, que se une ao processo contralateral na região frontal para formar o arco alveolar em forma de U, que contém os alvéolos dos dentes superiores. As raízes dos dentes produzem discretas elevações na superfície, sendo que as mais óbvias são produzidas pelos dentes caninos. A borda superior do corpo da *mandíbula* é chamada de parte alveolar e contém os alvéolos dos dentes inferiores, cujas raízes também produzem discretas elevações na superfície.

Visto de lado, o crânio é dividido no neurocrânio ovoide maior e no viscerocrânio menor. Os dois são conectados pelo osso zigomático, que age como um jugo (*zygo*) entre os ossos temporal, esfenoide (asa maior) e frontal e a maxila. Outros aspectos da norma lateral do crânio incluem partes das suturas entre os ossos frontal, parietal, esfenoide e temporal (que formam a maior parte do neurocrânio) e as suturas entre ossos faciais como o nasal, lacrimal, etmoide e maxila. As partes da mandíbula e a articulação temporomandibular são vistas com clareza, assim como o meato acústico externo e os vários forames que contêm os nervos e vasos do mesmo nome. O forame oval e o forame espinhoso não são facilmente visíveis.

Algumas características merecem menção especial. As *linhas temporais superior* e *inferior*, que são curvas, fazem um arco para cima e para trás sobre o osso frontal a partir das vizinhanças da sutura frontozigomática, passam sobre a sutura coronal e o osso parietal e então viram para baixo e para frente pela parte escamosa do osso temporal, terminando acima do processo mastoide. As linhas temporais superior e inferior proporcionam pontos de fixação, respectivamente, para a fáscia temporal e para a margem superior do músculo temporal, que ocupa a maior parte da *fossa temporal*. Esta fossa é limitada acima pela linha temporal superior e abaixo pela crista infratemporal, separando a asa maior do osso esfenoide dos processos pterigoides. O canto anteroinferior do osso parietal geralmente preenche o ângulo entre a asa maior do esfenoide e o osso frontal, embora às vezes a parte escamosa do osso temporal possa se estender para frente, articulando-se diretamente com o osso frontal e consequentemente excluindo o

esfenoide. Esta área é o *ptério* e sua superfície interna tem sulcos profundos devido aos ramos anteriores dos vasos meníngeos médios. Fica situado aproximadamente 3,5 cm atrás da sutura frontozigomática (geralmente palpável como uma discreta saliência) e 4 cm acima do arco zigomático. Como o local mais comum de lesão destes vasos devido a uma fratura de crânio, este é um ponto de referência cirúrgica.

A *fossa infratemporal* é um espaço irregular situado abaixo da crista infratemporal. Continua acima com a fossa temporal pela lacuna entre a crista e o arco zigomático. É limitada medialmente pela lâmina lateral do processo pterigoide e pela face infratemporal da maxila e lateralmente pelo ramo da mandíbula. Comunica-se com a fossa pterigopalatina pela fissura pterigomaxilar.

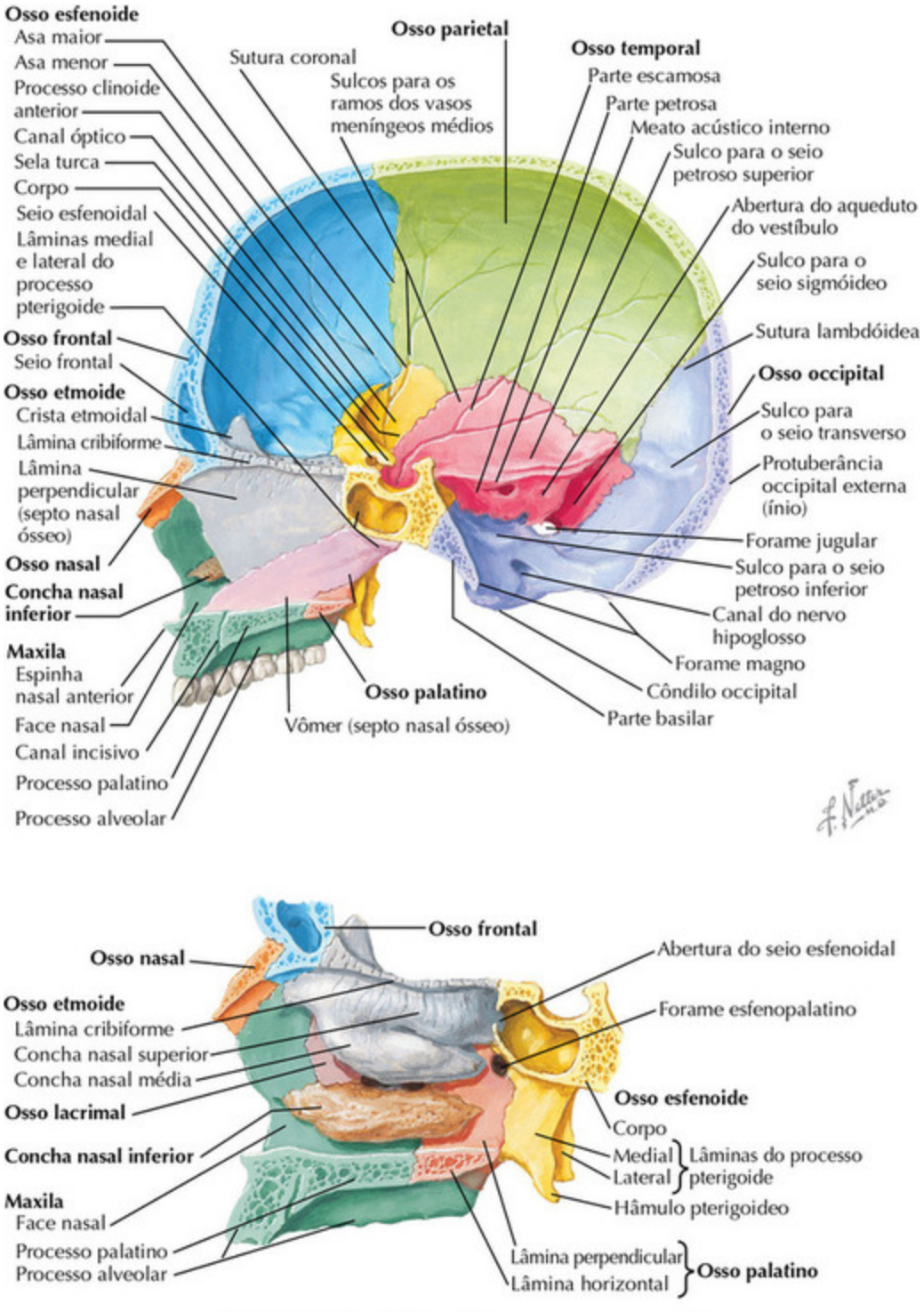

Visão da parede nasal lateral com o septo nasal removido

FIGURA 14-3

Crânio: Corte Sagital Mediano

O neurocrânio rígido é formado pelos ossos da calvária (Fig. 14-4) e da base do crânio (Fig. 14-5), que é dividida nas fossas anterior, média e posterior do crânio (Figs. 14-6 e 14-7). Estas divisões são menos visíveis em um corte sagital do crânio.

O *osso occipital* limita a maior parte da fossa posterior do crânio. Ele é perfurado pelo forame magno, pelo qual o bulbo e a medula espinal, envolvidos por suas meninges, tornam-se contínuos; também comporta as artérias vertebrais, algumas veias pequenas, as raízes espinais dos nervos acessórios (XI) e os ramos meníngeos dos nervos espinais mais altos. O côndilo occipital articula-se com o processo articular superior no mesmo lado. O nervo hipoglosso (XII) passa pelo canal correspondente. O forame jugular abriga o bulbo superior da veia jugular interna (onde terminam os seios sigmóideo e petroso inferior); os nervos glossofaríngeo (IX), vago (X) e acessório passam por ele em posição anteromedial ao bulbo da veia jugular e ele fornece uma entrada para os ramos meníngeos do vago e as pequenas ramificações meníngeas das artérias faríngea ascendente e occipital. A parte basilar do osso occipital une-se ao corpo do esfenoide para formar uma plataforma inclinada anteriormente à ponte e ao bulbo.

A parte escamosa do *osso temporal* é sulcada pelos ramos posteriores dos vasos meníngeos médios e o sulco ao longo da borda superior de sua parte petrosa destina-se ao seio petroso superior. O seio petroso inferior fica situado no sulco entre a parte petrosa do temporal e o osso occipital. O meato acústico interno é um canal de aproximadamente 1 cm de comprimento, terminando em um septo cribriforme que o separa da orelha interna. Contém o nervo facial (VII) e seu nervo intermédio, o nervo vestibulococlear (VIII) e a artéria do labirinto (auditiva interna).

O *osso esfenoide* tem um corpo central a partir do qual duas asas maiores e duas menores e dois processos pterigoides são originados. O corpo contém dois seios aéreos separados por um septo que muitas vezes é incompleto. Sua superfície côncava superior, a sela turca, abriga a hipófise. O canal óptico dá passagem ao nervo óptico (II) e à artéria oftálmica.

A *cavidade nasal* é coberta acima principalmente pela lâmina cribiforme do osso etmoide, ampliada anteriormente por pequenas partes dos ossos frontal e nasal e posteriormente pela face anteroinferior do corpo do esfenoide. Seu assoalho é formado pelos processos palatinos das maxilas e pelas lâminas horizontais dos ossos palatinos. Os *canais incisivos*

transportam os nervos nasopalatinos e ramos das artérias palatinas maiores. Cada parede lateral é formada acima pela face nasal do osso etmoide, que cobre o labirinto etmoidal e sustenta delgadas projeções em forma de concha, as *conchas nasais superior* e *média*. Estas ficam acima dos meatos nasais correspondentes. Abaixo, cada parede lateral é formada pela face nasal da maxila, a lâmina perpendicular do osso palatino e a lâmina medial do processo pterigoide. Os ossos maxilar e palatino articulam-se com um osso separado, a *concha nasal inferior* que fica acima do meato nasal inferior. O seio esfenoidal aéreo abre no nariz pela *abertura do seio esfenoidal* no recesso esfenoetmoidal, em um ponto posterossuperior à concha superior. Os seios frontal e maxilar abrem no meato nasal médio por meio de um *hiato semilunar* e as múltiplas células aéreas que formam o labirinto etmoidal abrem nos meatos nasais superior e médio. A abertura inferior do *ducto lacrimonasal* fica próxima à extremidade anterior do meato nasal inferior. O *forame esfenopalatino* atrás da concha média contém o nervo nasopalatino.

A cavidade nasal é subdividida por um *septo* mais ou menos vertical formado pela lâmina perpendicular do etmoide e pelo vômer. A lacuna triangular situada anteriormente entre eles é preenchida pela *cartilagem do septo nasal* (não mostrada na ilustração).

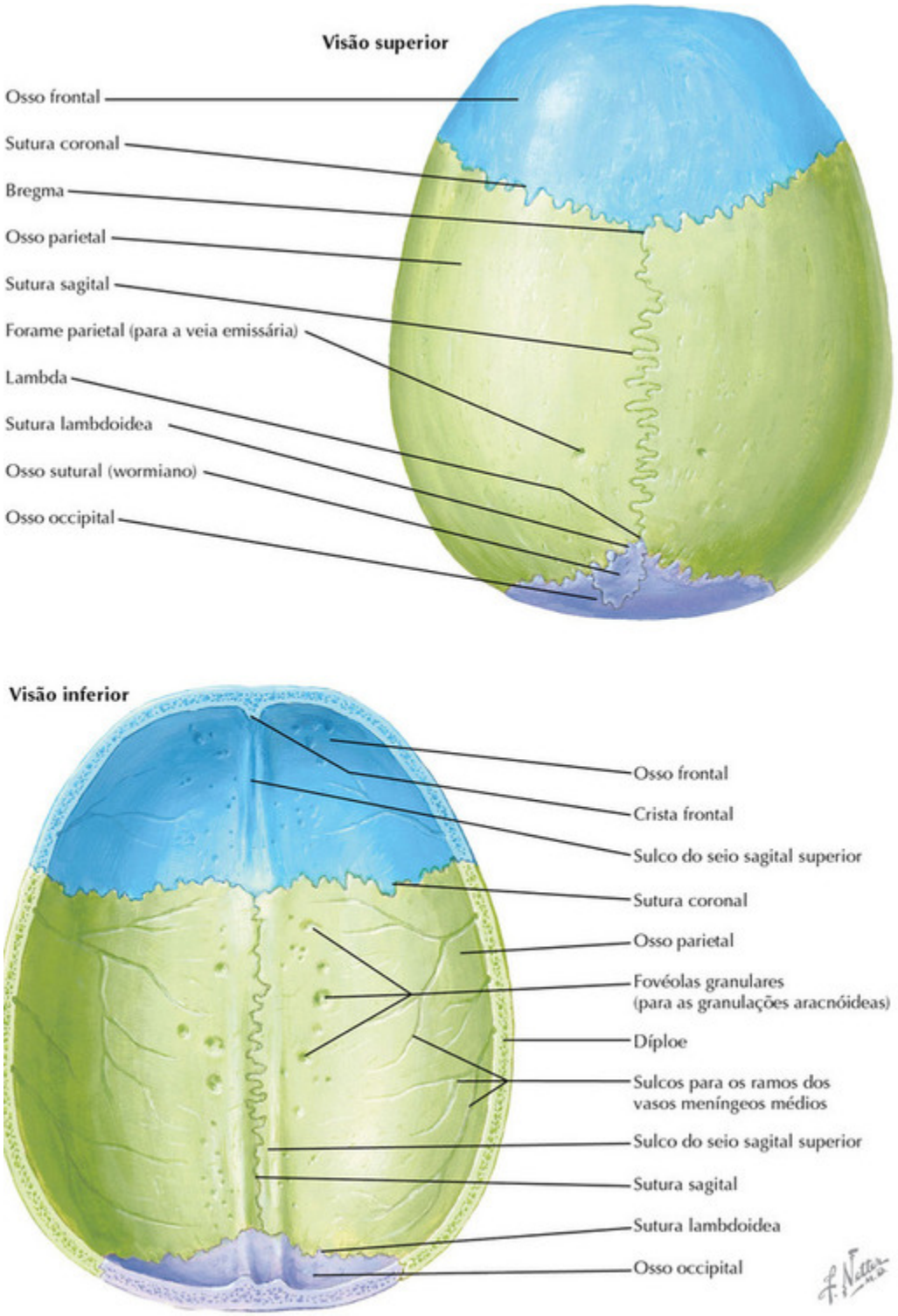

FIGURA 14-4

Calvária

A *calvária*, ou calota craniana, é a cobertura do crânio, formada pelos ossos frontal, parietal e occipital. Tem formato ovoide e é mais larga na direção das partes posteriores dos ossos parietais, mas existem variações individuais no tamanho e na forma associadas à idade, raça e sexo; portanto, graus mínimos de assimetria são comuns.

A parte anterior, ou fronte, é formada pelo osso frontal, que se estende para trás até a *sutura coronal* entre o osso frontal e os ossos parietais. Estes últimos ossos curvam-se para frente e para dentro até se encontrarem na linha média, na *sutura sagital*. Posteriormente, os ossos parietais articulam-se com a porção superior triangular da escama occipital ao longo da *sutura lambdoidea*. Os pontos de encontro da sutura sagital com as suturas coronal e lambdoidea são chamados, respectivamente, de *bregma* e *lambda*. No crânio fetal, estes são os locais das fontanelas anterior e posterior. O *vértice*, ou o ponto mais alto, do crânio está situado próximo à metade da sutura sagital. Forames parietais geralmente estão presentes; eles contêm as veias emissárias, que passam entre o seio sagital superior e as veias do couro cabeludo.

A superfície interna profundamente côncava, ou face endocraniana, da calvária é composta pelas faces internas dos ossos, suturas e forames mencionados anteriormente. Os ossos apresentam impressões indistintas produzidas pelos giros do encéfalo relacionados, sulcos mais evidentes para os seios venosos da dura-máter e vasos meníngeos e pequenas depressões, ou fovéolas, para as granulações aracnóideas. Desse modo, há um sulco mediano nos ossos frontal, parietal e occipital, que se estende para trás a partir da crista frontal até a protuberância occipital interna; ela aumenta de largura posteriormente e abriga o *seio sagital superior*. A crista frontal observada na linha média é produzida pela coalescência das extremidades anteriores das bordas do sulco do seio sagital superior. Há outros sulcos mais estreitos para os vasos meníngeos. Os maiores destes, as *artérias e veias meníngeas médias*, deixam suas impressões especialmente nos ossos parietais e os canais que os contêm tornam-se túneis onde os ângulos anteroinferiores dos ossos parietais encontram as asas maiores do osso esfenoide. O crânio varia em espessura e a área ao redor do ptério é fina. Ela é fraturada de modo relativamente fácil por uma pancada na lateral da cabeça, com possível laceração dos vasos meníngeos médios. A hemorragia resultante pode ser grave, se não for reconhecida e tratada imediatamente.

A margem de corte da calota craniana revela que os ossos que a compõem apresentam lâminas externas e internas de osso compacto separadas pela *díploe* de uma camada de osso esponjoso. A lâmina externa é mais espessa e mais dura que a lâmina interna mais frágil.

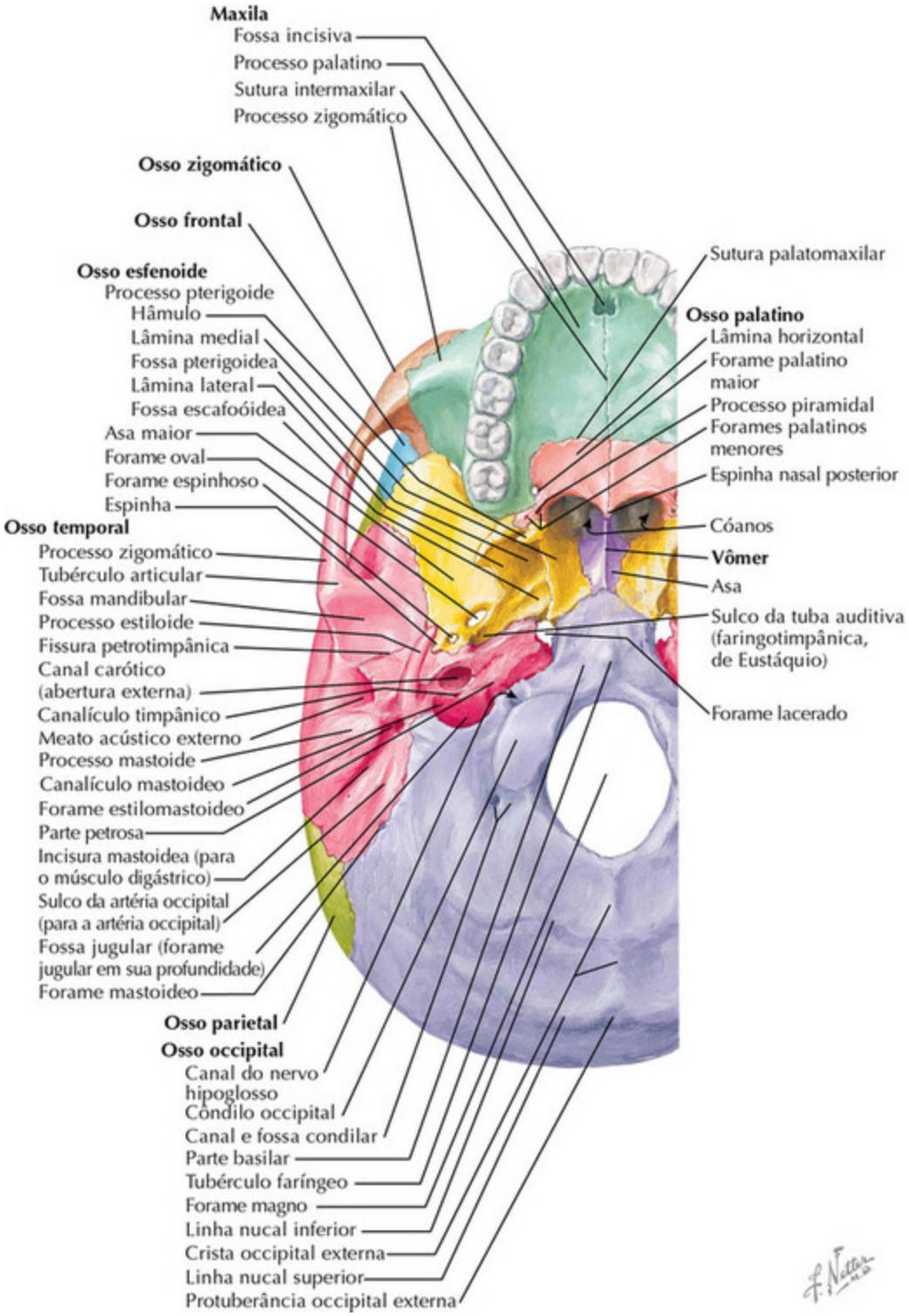

FIGURA 14-5

Norma Externa da Base do Crânio

A face inferior da base do crânio, a *norma basilar*, é formada anteriormente pelo palato duro em forma de arco, contornada pelos processos alveolares da maxila e pelos dentes; posteriormente pela escama occipital mais larga, perfurada pelo forame magno e, na região intermediária, por uma área irregular compreendendo vários processos ósseos para fixações musculares e tendinosas, fossas articulares e de outros tipos e muitos forames. Os ossos e as fissuras mostrados na ilustração não precisam de uma descrição adicional, mas os nervos e vasos que atravessam os forames serão apresentados.

O *forame incisivo* contém os ramos terminais dos nervos nasopalatinos e dos vasos palatinos maiores. Os *forames palatinos maiores* e *menores* são atravessados pelas artérias e nervos correspondentes. Os *cóanos* constituem as aberturas nasais posteriores.

O *forame oval* perfura a asa maior do esfenoide perto da lâmina lateral do processo pterigoide e do sulco da tuba auditiva; o nervo mandibular, a artéria meníngea acessória e as comunicações entre os seios cavernosos e o plexo venoso pterigoideo passam por ele. O *forame espinhoso*, situado anteromedialmente à espinha do esfenoide, transporta a artéria meníngea média e o ramo meníngeo do nervo mandibular.

O *forame lacerado* é um canal irregular entre o corpo do esfenoide, o ápice da parte petrosa do osso temporal e a parte basilar do osso occipital. A extremidade superior do canal carótico abre em seu interior e a artéria carótida interna com seus nervos e veias, ao emergir do canal, seguem para cima e entram no seio cavernoso. Os ramos meníngeos da artéria faríngea ascendente e as veias emissárias vindas do seio cavernoso passam pelo forame lacerado e os nervos petroso maior e profundo unem-se em seu interior para formar o nervo do canal pterigóideo.

A parte anterior da *fossa mandibular* articula-se com a cabeça da mandíbula e pertence à parte escamosa do osso temporal, mas a parte não articular posterior é derivada da parte timpânica. A *fissura timpanoescamosa* entre elas continua medialmente como a *fissura petrotimpânica*, da qual emerge o nervo da corda do tímpano. O *forame estilomastoideo* atrás da raiz do processo estiloide contém o nervo facial (VII) e a artéria estilomastoidea, que é um ramo da artéria auricular posterior.

A abertura inferior do *canal carótico* fica em posição anterior à *fossa jugular*, que abriga o bulbo superior da veia jugular interna. O canal curva-se em ângulos retos no interior da parte petrosa do osso temporal e sua extremidade superior abre no forame lacerado. O *canalículo timpânico* perfura a crista entre o canal carótico e a fossa jugular e transporta o nervo timpânico, que é um ramo do nervo glossofaríngeo (IX) até o plexo timpânico. O *canalículo mastoideo* abre na parede lateral da fossa e contém o ramo auricular do nervo vago (X). O *forame jugular* na profundidade da fossa pode ser parcial ou completamente dividido em três partes por espículas ósseas. O compartimento anteromedial contém o seio petroso inferior e um ramo meníngeo da artéria faríngea ascendente; a parte intermediária transporta os nervos glossofaríngeo, vago e acessório (XI) e a parte posterolateral transporta o seio sigmoideo até o bulbo superior da via jugular interna. Próximo à borda posterior do processo mastoide, frequentemente é observado um *forame mastoideo*, que é atravessado por uma veia emissária do seio sigmoideo e uma ramificação meníngea da artéria occipital. A extremidade anterior do *canal do nervo hipoglosso* (para o nervo hipoglosso [XII] e alguns pequenos vasos meníngeos) fica acima da extremidade anterior do côndilo occipital. Atrás do côndilo existe uma fossa condilar rasa, geralmente perfurada por um *canal condilar* que transporta uma veia emissária entre o seio sigmoideo e as veias cervicais.

A parte posterior da base do crânio é formada predominantemente pelas escamas occipitais; estas são marcadas pelas linhas nucais, pela crista occipital e outras, que servem principalmente para fixação muscular e ligamentar. Contudo, a característica mais notável é o *forame magno*, pelo qual o bulbo e a medula espinal tornam-se contínuos. As artérias vertebrais, as raízes espinais dos nervos acessórios e os ramos meníngeos recorrentes dos nervos cervicais mais altos sobem pelo forame magno, enquanto as artérias espinais anterior e posterior descem por ele.

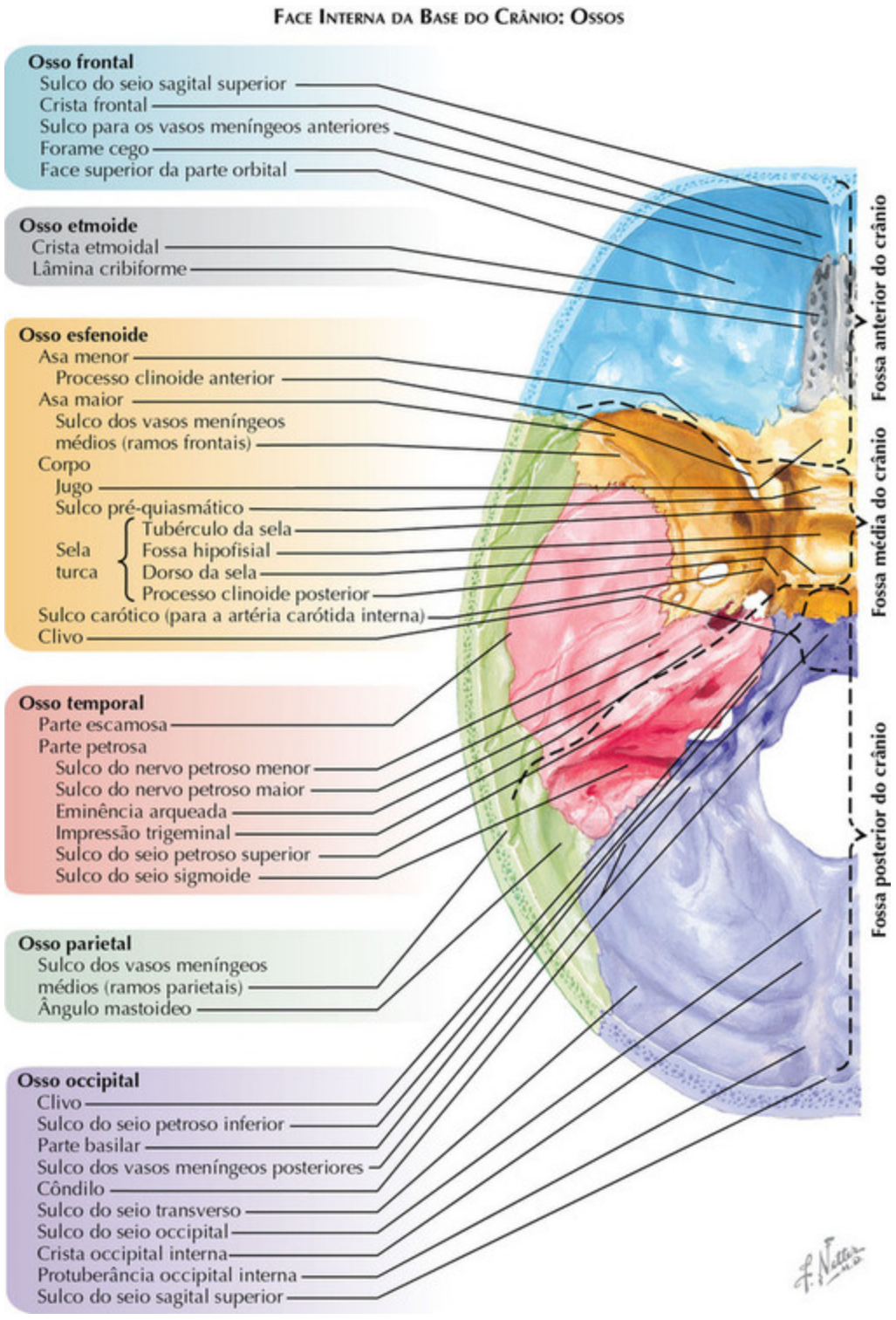

FIGURA 14-6

Ossos, Marcas e Orifícios da Base do Crânio

A superfície interna da base do crânio adaptou seu formato à configuração das partes adjacentes do encéfalo. Ela consiste em três fossas do crânio, a anterior, a média e a posterior, que são separadas por cristas evidentes e aumentam de tamanho e profundidade da região frontal para trás.

A *fossa anterior do crânio* é a mais rasa das três fossas e abriga as partes mais baixas dos lobos frontais do encéfalo. Os sulcos e giros dos lobos são espelhados nas irregularidades das superfícies ósseas. Ela é limitada anterior e lateralmente pelo osso frontal. Em cada lado, o assoalho é formado pela *lâmina orbital do osso frontal,* discretamente cupuliforme e enrugada, que sustenta a superfície orbital do lobo frontal do encéfalo homolateral e suas meninges, separando-as da órbita. As extensões posteriores dos seios frontais podem expandir as lâminas orbitais por distâncias variáveis e as partes mediais destas lâminas ficam acima dos labirintos etmoidais.

Em cada lado da *crista etmoidal* na linha média estão as *lâminas cribiformes do etmoide* que ajudam a formar o teto da cavidade nasal, abrigam os bulbos olfatórios e fornecem inúmeros orifícios para os delicados nervos olfatórios. Existe uma pequena depressão entre a crista frontal e a crista etmoidal, o *forame cego*, que ocasionalmente transporta uma pequena veia do nariz até o seio sagital superior. A crista etmoidal e a crista frontal fornecem pontos de fixação para a extremidade anterior da foice do encéfalo.

Posteriormente aos ossos etmoide e frontal, o assoalho da fossa anterior do crânio é formado pela parte anterior do corpo do osso esfenoide, o *jugo esfenoidal,* e, em cada lado, pelas *asas menores* desse osso. Estas asas menores ficam discretamente sobrepostas à parte anterior da fossa média do crânio e projetam-se para os troncos dos sulcos laterais do encéfalo, formando assim os limites superiores das fissuras orbitais superiores.

As extremidades mediais das bordas posteriores das asas menores terminam em pequenas projeções arredondadas, os *processos clinoides anteriores,* que fornecem pontos de fixação para as extremidades anteriores da borda livre do tentório do cerebelo. Cada processo anterior tem um sulco em sua face medial produzido pela artéria carótida interna e cada um deles pode estar unido ao inconstante processo clinoide médio por uma barra óssea fina, formando assim um anel ósseo estreito ao redor da artéria quando ela emerge do seio cavernoso.

A *fossa média do crânio* tem uma profundidade intermediária entre as fossas anterior e posterior. Ela é estreita e elevada medialmente, mas se expande e fica mais profunda em cada lado para acomodar e proteger os lobos temporais do encéfalo. É limitada anteriormente pelas bordas posteriores das asas menores do osso esfenoide e pela margem anterior do sulco pré-quiasmático; posteriormente pelas bordas superiores das partes petrosas dos ossos temporais, que são sulcadas pelos seios petrosos superiores e pelo dorso da sela do esfenoide, e lateralmente pelas asas maiores do esfenoide, os ângulos frontais dos ossos parietais e as partes escamosas dos ossos temporais.

O assoalho da área mediana é formado pelo *corpo do osso esfenoide*, contendo os seios esfenoidais. As asas menores do esfenoide estão fixadas a seu corpo por duas raízes, separadas entre si pelos *canais ópticos* que transportam os nervos ópticos (II) e as artérias oftálmicas. Atrás do sulco pré-quiasmático há uma elevação mediana, o *tubérculo da sela* e a *fossa hipofisial* que aloja a hipófise. A fossa é limitada atrás pelo *dorso da sela*, uma lâmina óssea que se projeta para cima com uma borda superior côncava que se expande lateralmente para os *processos clinoides posteriores*. Lateralmente à sela está um sulco raso e sinuoso para a artéria carótida interna (sulco carótico); em sua extremidade anterior na face medial pode haver um pequeno tubérculo, o *processo clinoide médio*.

As partes laterais da fossa média estão relacionadas na frente com as órbitas, em cada lado com as fossas temporais e abaixo com as fossas infratemporais. A fossa média comunica-se com as órbitas pelas *fissuras orbitais superiores.*

Existem várias outras aberturas mais ou menos simétricas em cada lado. O *forame redondo* perfura a asa maior do osso esfenoide imediatamente abaixo e atrás da extremidade interna da fissura orbital superior e em seguida abre anteriormente na fossa pterigopalatina. O *forame oval* também penetra na asa maior do esfenoide posterolateralmente ao forame redondo e segue para baixo até a fossa infratemporal. O *forame espinhoso*, que é menor, está situado posterolateralmente ao forame oval e abre abaixo na fossa infratemporal perto da espinha do esfenoide; o sulco dos vasos meníngeos médios começa neste forame. O *forame lacerado* é uma abertura irregular entre o corpo e a asa maior do osso esfenoide e o ápice da parte petrosa do osso temporal; ele marca o ponto de entrada da artéria carótida

interna no seio cavernoso. Atrás do forame lacerado está uma depressão rasa, a *cavidade trigeminal (para o gânglio trigeminal ou semilunar)* na superfície anterior da parte petrosa do osso temporal, e lateralmente a ela estão dois sulcos estreitos que levam aos hiatos dos canais dos nervos petrosos menor e maior.

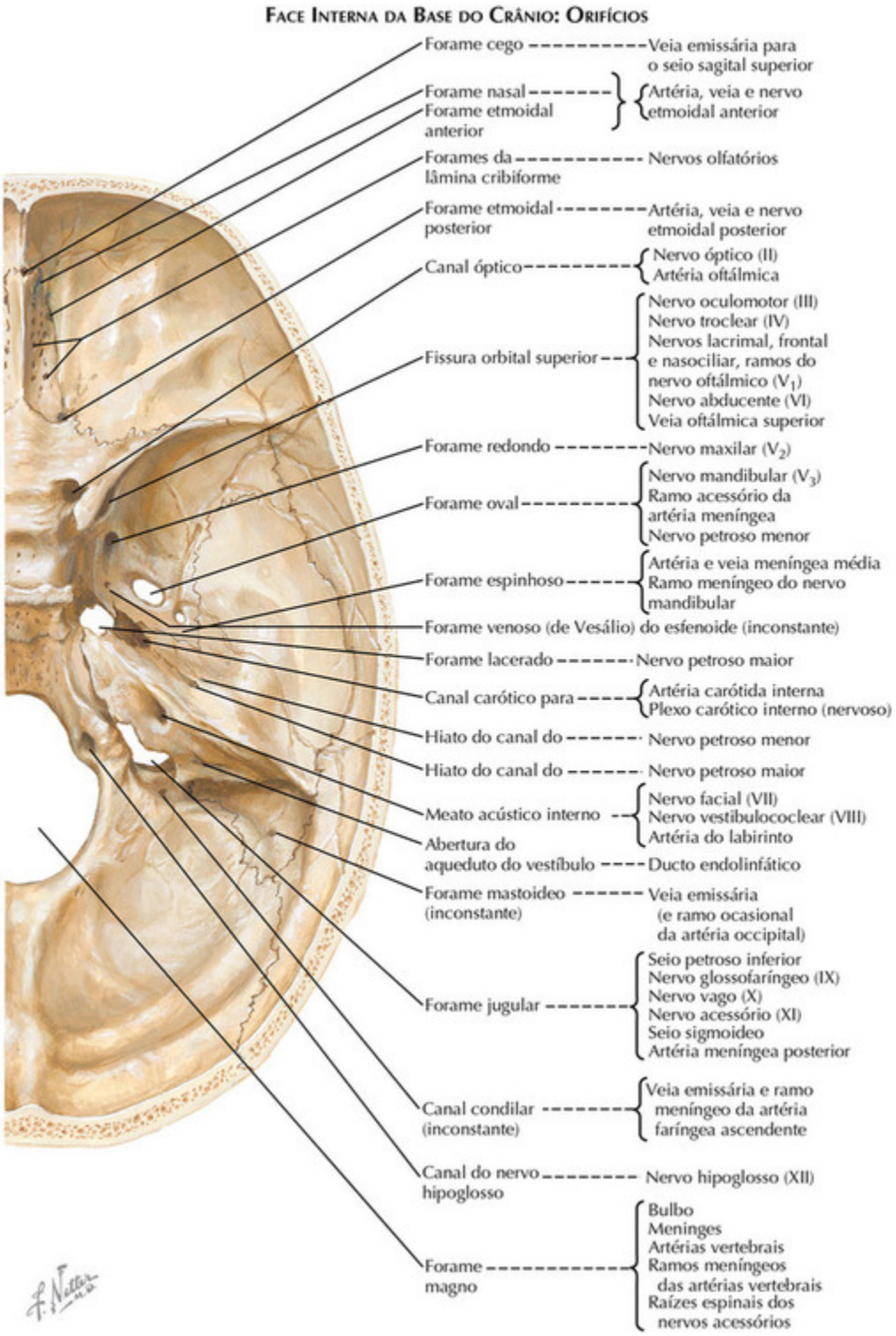

FIGURA 14-7

A *eminência arqueada* é produzida pelo canal semicircular anterior da orelha interna. Anterolateralmente a esta eminência existe uma lâmina

delgada de osso, o *tegme timpânico*, que forma o teto da cavidade timpânica e do antro mastoideo e estende-se para frente e medialmente para cobrir a parte óssea da tuba auditiva (faringotimpânica).

A *fossa posterior do crânio* é a maior e mais profunda entre as fossas do crânio e abriga o cerebelo, a ponte e o bulbo. É limitada anteriormente pelo dorso da sela, a parte posterior do corpo do osso esfenoide e a parte basilar do osso occipital; posteriormente pela escama do osso occipital abaixo do sulco do seio transverso e da protuberância occipital interna e lateralmente pelas partes petrosa e mastoides dos ossos temporais, os ângulos mastóideos dos ossos parietais e as partes laterais do osso occipital.

A fossa posterior é perfurada por inúmeros forames e sulcada por vários seios venosos da dura-máter. Uma grande abertura mediana no assoalho da fossa, o *forame magno*, penetra no osso occipital. O bulbo e a medula espinal, e as meninges que os envolvem, tornam-se diretamente contínuos logo abaixo do forame. A parte petrosa do osso temporal e o osso occipital são separados pela *fissura petro-occipital* e pelo *sulco do seio petroso inferior*; a fissura termina atrás, no *forame jugular*. O seio petroso inferior e o seio sigmóideo passam pelas porções anterior e posterior deste forame, respectivamente, enquanto os nervos glossofaríngeo (IX), vago (X) e acessório (XI) ocupam uma posição intermediária quando deixam o crânio.

Dois canais estão associados aos côndilos occipitais: o *canal do nervo hipoglosso*, para o décimo-segundo nervo craniano, e o *canal condilar*.

Acima do forame jugular, o *meato acústico interno* segue como um túnel para a parte petrosa do osso temporal. Ele mede aproximadamente 1 centímetro de comprimento e é separado lateralmente da orelha interna por uma fina placa óssea perfurada por muitas aberturas para fascículos dos nervos facial (VII) e vestibulococlear (VIII). Atrás do orifício deste meato está a abertura em forma de fenda do *aqueduto do vestíbulo*, que aloja a extremidade cega do ducto endolinfático.

A abertura interna do inconstante *forame mastoideo* fica próxima ao *sulco do seio sigmoide*, que segue para baixo do seio transverso até o forame jugular, onde termina no bulbo superior da veia jugular interna. A *protuberância occipital interna* está relacionada com a confluência dos seios sagital superior, reto, occipital e seio transverso. As margens dos sulcos dos seios transversos fornecem pontos de fixação para o tentório do cerebelo.

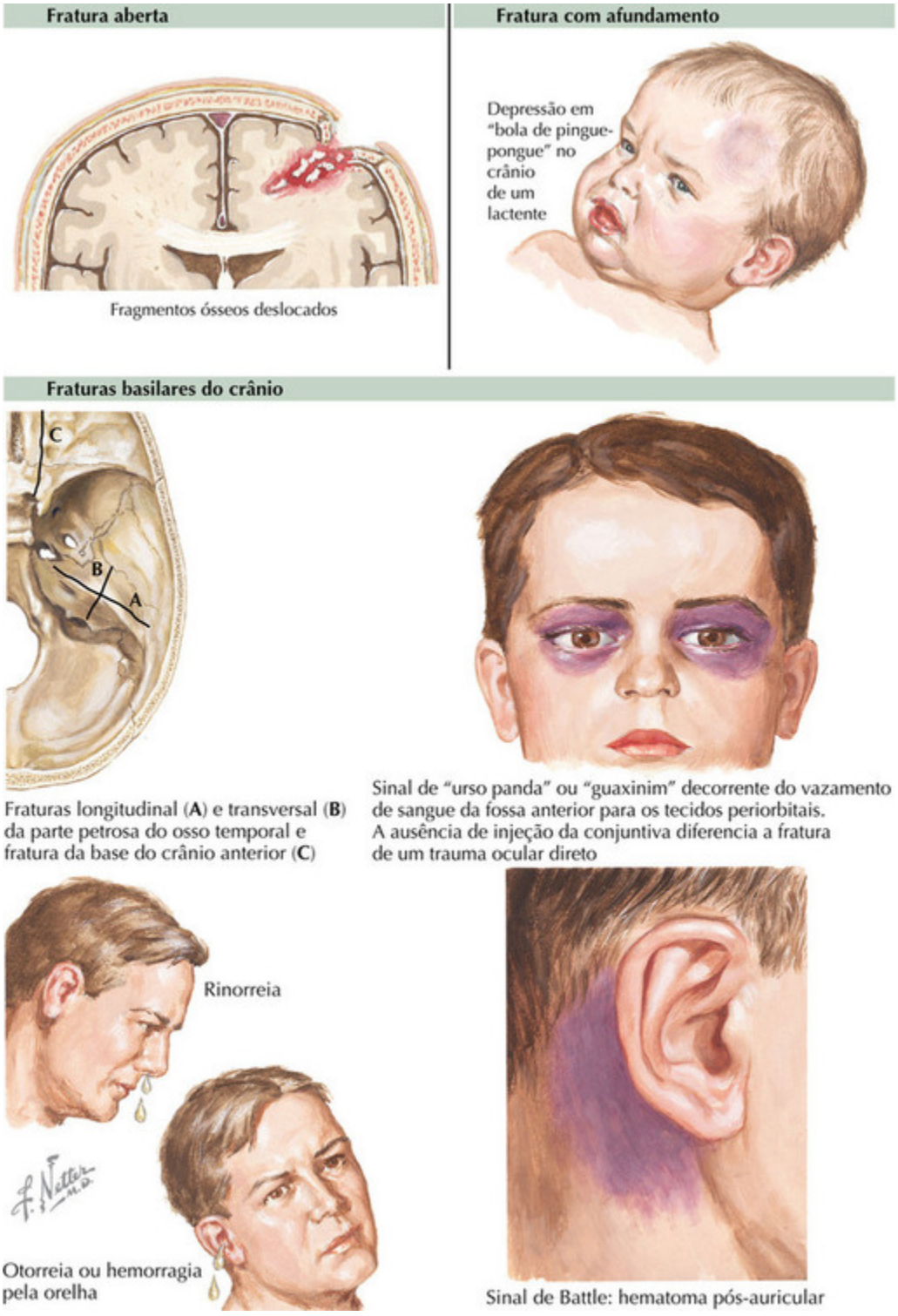

FIGURA 14-8

Traumatismos Cranianos

As forças mecânicas que resultam em lesões traumáticas do encéfalo podem produzir uma variedade de diferentes danos estruturais, cada qual exigindo um tratamento clínico ou cirúrgico diferente.

Antes da introdução da tomografia computadorizada (TC), as radiografias simples do crânio tinham importância vital para a avaliação de pacientes com traumatismos cefálicos. A presença de uma fratura de crânio sugeria fortemente a possibilidade de uma lesão intracraniana importante subjacente. Fratura está presente em 66% a 100% dos pacientes com hematoma epidural, 18% a 60% com hematoma subdural agudo e 40% a 80% com contusões ou hematoma intraencefálico. Estas lesões intracranianas hoje são identificadas imediatamente pela TC e uma fratura de crânio associada muitas vezes é percebida apenas incidentalmente.

Contudo, há vários tipos de fratura de crânio que têm importância clínica. A mais clássica é a fratura basilar do crânio, que pode estar associada a vazamento do líquido cefalorraquiano (LCR) e lesão dos nervos cranianos. Uma fratura basilar do crânio é relatada em até 25% dos pacientes que sofrem um trauma cefálico. Mesmo com a TC, fraturas basilares do crânio podem não ser identificadas devido a sua orientação em relação ao plano do exame. Cortes finos especiais ou visões coronais podem ser necessários. A maioria das fraturas basilares do crânio ocorre no osso petroso ou na fossa anterior do crânio. Fraturas do clivo são menos comuns. As fraturas ósseas petrosas podem ocorrer em sentido transversal ou longitudinal e sua orientação predispõe a várias complicações.

A apresentação clínica clássica de uma fratura óssea petrosa é o sinal de Battle — um hematoma retromastoideo. Olhos de guaxinim — hematomas periorbitais — podem ser observados nas fraturas da base do crânio anteriores. Vazamentos de LCR, otorreia ou rinorreia são relatados em aproximadamente 10% dos pacientes com fraturas da base do crânio. Otorreia típica está associada a fraturas petrosas, enquanto rinorreia pode derivar de fratura da fossa anterior, drenando pela lâmina cribiforme ou mesmo de fratura do osso petroso, drenando pela tuba auditiva. Em qualquer caso, com repouso no leito e elevação da cabeça, o vazamento de LCR cessa espontaneamente em mais de 85% dos pacientes. A administração de antibióticos não é aconselhada porque pode predispor a infecções resistentes a antibióticos. Vazamentos persistentes podem ser

tratados com um dreno lombar; apenas um pequeno número exige reparo cirúrgico direto ou endoscópico.

Se houver qualquer dúvida se a drenagem líquida, derivada do nariz ou da orelha, representa LCR, o fluido pode ser analisado para glicose, que tipicamente está acima de 30 mg/ml no LCR ou β-2-transferrina, que é encontrada apenas no LCR.

Lesões dos nervos cranianos podem complicar até 5% dos casos de fratura da base do crânio, sendo que a mais comum é a lesão do nervo facial em associação a fraturas petrosas. Este tipo de lesão pode ocorrer em até 50% dos pacientes com fraturas transversais e 20% com fraturas longitudinais. O nervo facial é especialmente propenso a lesões no estreito canal do nervo facial (de Falópio) quando ocorre edema ou por compressão de fragmentos fraturados. Se a paralisia facial for imediata e completa, a chance de recuperação é pequena. Lesões menores tendem a exibir boa recuperação e esteroides são usados com frequência para tratamento. Alguns preconizam a exploração cirúrgica precoce e descompressão do nervo.

Outros dois tipos de fratura de crânio requerem uma conduta clínica específica: fraturas abertas com afundamento e fraturas do seio frontal.

Costuma-se dizer que as fraturas de crânio abertas, ou compostas, com afundamento estão associadas a infecção e epilepsia pós-traumática. Definitivamente estão associadas a uma lesão encefálica subjacente potencialmente importante. Até recentemente a prática comum consistia em operar todas estas fraturas. A literatura contemporânea, porém, mostra que o risco de epilepsia pós-traumática não aumenta de modo significante e o risco de infecção pode ser maior em pacientes tratados cirurgicamente que nas abordagens não cirúrgicas. Portanto, parece possível tratar de modo conservador todas as fraturas, exceto as mais contaminadas e cominutivas, com uma segurança razoável.

A principal preocupação nas fraturas do seio frontal é o estado da parede posterior do seio, com a possibilidade de violação da dura-máter e o risco de vazamento de LCR, pneumocéfalo e infecção. Como regra geral, a não ser que haja uma evidência clara de vazamento de CSF ou pneumocéfalo com fragmentos da parede posterior deslocados de mais de 3 a 4 milímetros, a conduta não cirúrgica geralmente é efetiva. Entretanto, alguns

preconizam a cirurgia na maioria das fraturas do seio frontal para prevenir o desenvolvimento de uma mucocele.

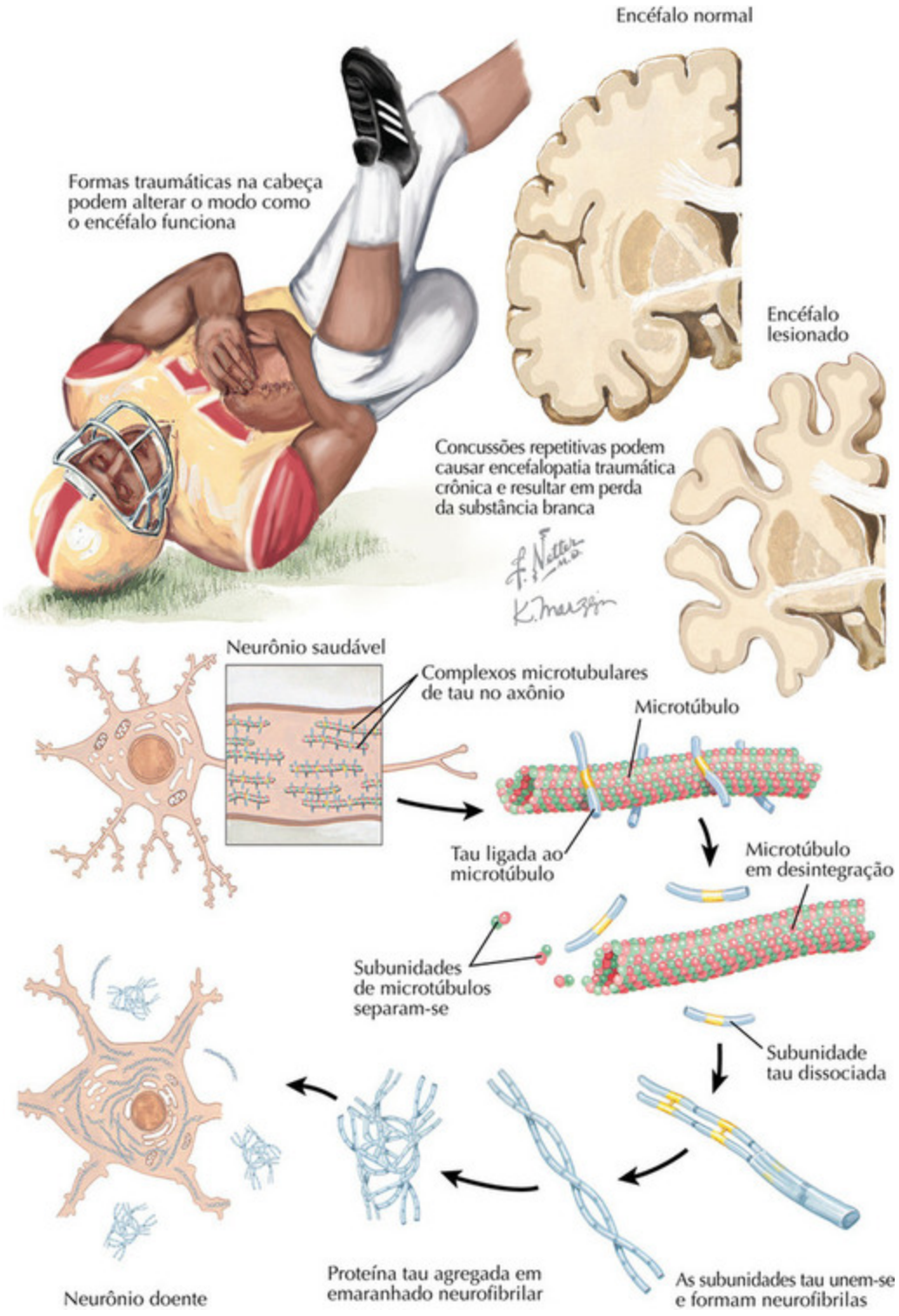

FIGURA 14-9

Concussão

Uma concussão é um tipo de lesão encefálica traumática que altera o modo como o encéfalo normalmente funciona e é causada por forças traumáticas na cabeça ou no corpo. A maioria das concussões ocorre sem perda da consciência. Os Centros para Controle e Prevenção de Doenças nos EUA estimam que entre 1,6 e 3,8 milhões de concussões ocorram em atividades esportivas e recreativas a cada ano. Concussões ou lesões encefálicas traumáticas leves podem resultar em riscos para a saúde em curto e longo prazos. Em atletas, existe uma correlação entre concussões repetitivas e doença neurodegenerativa chamada de *encefalopatia traumática crônica.* Também existe uma entidade chamada de "síndrome do segundo impacto". O possível problema da concussão na saúde pública é tal que mais de 40 estados nos Estados Unidos têm leis ou projetos de lei pendentes para abordar o problema das concussões em esportes da juventude.

Em nível neuronal, forças lineares e rotacionais podem provocar alterações estruturais e metabólicas que afetam temporariamente a função e contribuem para os sintomas físicos, cognitivos e emocionais. O substrato molecular destas alterações clínicas agudas é o tema de grande parte das pesquisas atuais sobre alterações iônicas celulares de sódio e cálcio, integridade dos axônios, bioenergética, associação neurovascular e genética. O que é aparente em indivíduos que sofrem uma concussão é que os sintomas podem persistir por dias, semanas ou meses após um evento de concussão.

Sintomatologia Clínica

Os sinais e sintomas das concussões são diversos. Tipicamente, os indivíduos têm dificuldade em habilidades de pensamento e memória e suas emoções podem ser afetadas. Os problemas físicos incluem cefaleia, náuseas e perturbações visuais. Os Centros para Controle e Prevenção de Doenças preconizam que qualquer atleta com suspeita de uma concussão seja removido imediatamente do jogo, avaliado por um profissional de saúde e só possa voltar quando liberado por um profissional de saúde. No momento, não existem medicamentos "neuroprotetores" que possam ser usados para esta condição e recomenda-se, por questões de segurança, que atividades físicas e mentais que estimulem o encéfalo excessivamente sejam descontinuadas. Além disso, um sistema de retorno ao jogo gradual é

recomendado como o modo mais seguro de levar um atleta de volta a atividades de contato integrais.

Síndrome do Segundo Impacto

A síndrome do segundo impacto é a consequência mais devastadora, embora rara, de uma concussão repetida na fase pós-lesional. Esta condição ocorre quando um indivíduo sofre um segundo episódio traumático no encéfalo antes que ele tenha se recuperado totalmente da lesão traumática inicial. Estes indivíduos desenvolvem rapidamente edema cerebral global, coma, prejuízo neurológico grave e possibilidade de morte. Esta condição rara é observada principalmente em jovens com menos de 21 anos de idade. Atualmente não há métodos para determinar o período de recuperação após uma concussão ou mesmo a duração de uma "janela de vulnerabilidade" após uma concussão. Portanto, boa parte da ênfase atual no tratamento de uma concussão e retorno ao desempenho esportivo em atletas jovens está na redução de qualquer possibilidade de uma síndrome do segundo impacto.

Concussões Repetidas e Encefalopatia Traumática Crônica

Indivíduos que sofrem um episódio de concussão isolado devem se recuperar por completo se tiverem um tempo apropriado para a recuperação, com repouso e interrupção dos esportes. Em contraste, estudos de autópsia encefálica de ex-atletas profissionais de esportes de contato, como boxe, futebol americano e hóquei, revelaram uma doença neurodegenerativa crônica chamada de encefalopatia traumática crônica. Esta doença foi descrita pela primeira vez em 1928 como *demência pugilística* em boxeadores falecidos. Acreditava-se que a síndrome clínica associada a esta patologia, a chamada síndrome "*punch drunk*" ou demência do boxeador, estivesse limitada a boxeadores que exibiam sintomas cognitivos, emocionais e comportamentais progressivos como depressão, agitação e demência, anos após as lesões encefálicas traumáticas repetidas. Recentemente, porém, muitos outros casos de encefalopatia traumática crônica foram descritos em jogadores falecidos de outros esportes, como, por exemplo, futebol americano, hóquei e luta livre. Embora os casos variem em gravidade e neuropatologia, eles compartilham a característica comum de maior depósito de proteína tau agregada em emaranhados

neurofibrilares, que é semelhante a doenças neurodegenerativas como a doença de Alzheimer. Além disso, estágios mais precoces da encefalopatia traumática crônica estão sendo relatados em atletas jovens de até 18 anos de idade, em que há evidência de perda da substância branca nos exames de imagem encefálica.

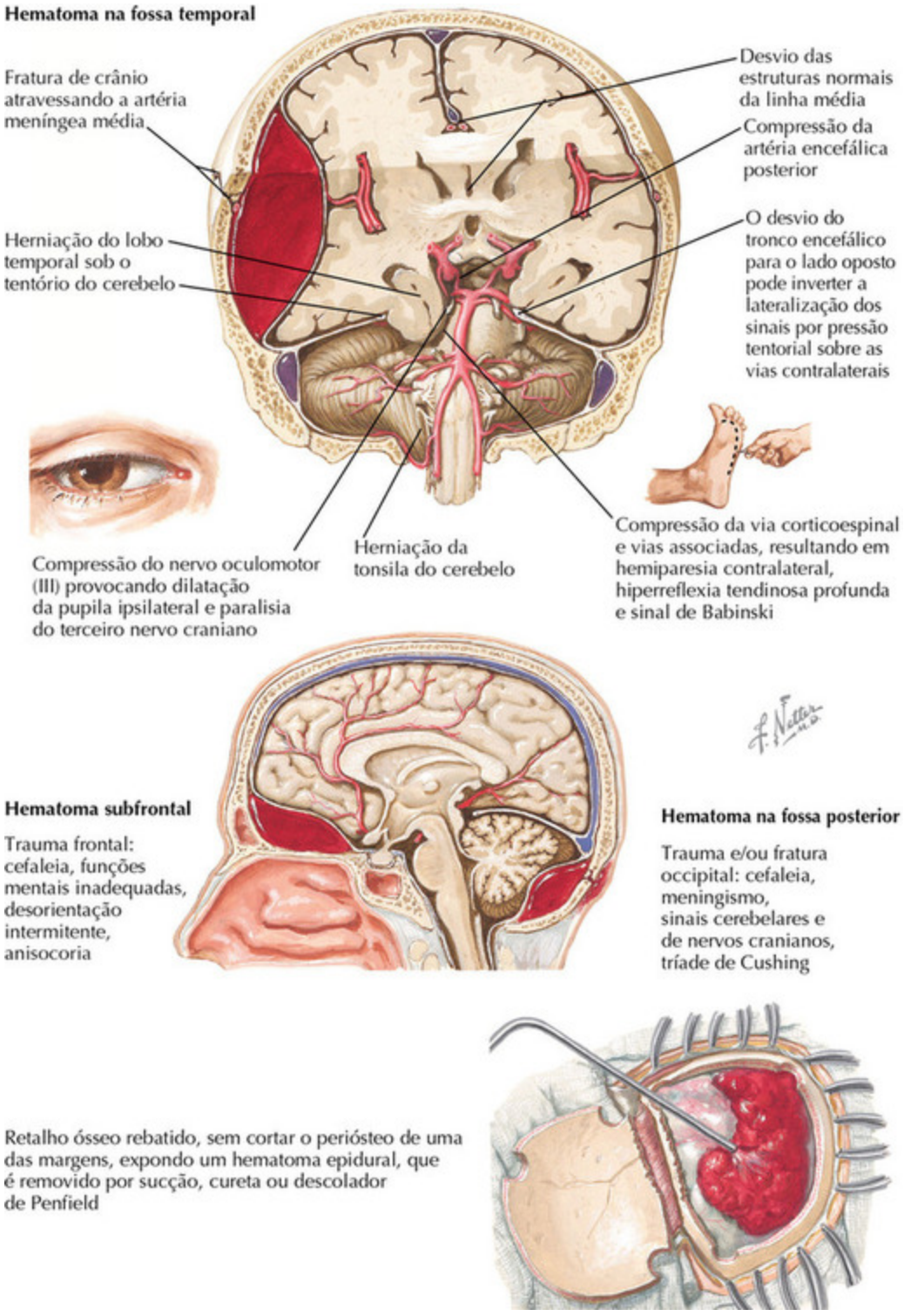

FIGURA 14-10

Hematoma Epidural Agudo

A incidência geral do hematoma epidural agudo (HED) após traumatismo cefálico corresponde a aproximadamente 5%, mas chega a 10% em pacientes que apresentam coma. HEDs quase sempre têm natureza traumática. Há relatos raros de ocorrência espontânea em associação a anticoagulação ou trombocitopenia. A apresentação clínica clássica consiste em perda de consciência, que é seguida por um intervalo de lucidez e então por cefaleia cada vez mais intensa e diminuição do nível de consciência. Contudo, a maioria dos HEDs resulta de colisões automobilísticas e mais de 60% dos pacientes estão inconscientes na cena ou quando chegam ao hospital.

A tomografia computadorizada mostra uma hiperdensidade oval ou "lentiforme" de tamanho variável entre o osso e a dura-máter.

A localização clínica mais comum de um HED é a fossa temporal, tipicamente em associação a uma fratura do osso temporal que lacera a artéria meníngea média e provoca sangramento arterial. Isso pode promover a conhecida síndrome de herniação transtentorial. Quando o lobo temporal ipsilateral é forçado medialmente, o terceiro nervo é aprisionado contra o tronco encefálico, resultando em dilatação da pupila ipsilateral. Conforme o aumento da pressão se desenvolve, a artéria cerebral posterior ipsilateral pode ficar tão comprimida que resulta em um AVE do lobo occipital, que tipicamente é observado na TC um ou dois dias após o evento. Com o maior desvio do encéfalo para o lado oposto, o tronco encefálico é comprimido e o pedúnculo encefálico é forçado para a borda do tentório, criando o chamado fenômeno de Kernohan e produzindo hemiparesia ipsilateral à pupila dilatada. Se uma compressão intensa continuar por muito tempo, hemorragias de Duret ocorrem no tronco encefálico devido à compressão ou laceração das pequenas artérias perfurantes originadas da artéria basilar. Estas hemorragias podem ser observadas na ressonância magnética (RM) e pressagiam um prognóstico desfavorável.

Hematomas epidurais venosos também podem ocorrer e são mais comuns na fossa posterior em crianças.

A seguir são apresentadas as diretrizes recém-publicadas pela Brain Trauma Foundation (New York) para o tratamento do HED:

- Um HED de mais de 30 cm^3 deve ser evacuado por cirurgia, independentemente da pontuação do paciente na Escala de Coma de Glasgow (GCS).

- Um HED de menos de 30 cm^3, com espessura inferior a 15 mm e com um desvio da linha média de menos de 5 mm em pacientes com GCS acima de 8 sem déficits neurológicos focais pode ser tratado de modo conservador, com TCs seriadas e observação neurológica atenta em um centro neurocirúrgico.
- Recomenda-se veementemente que pacientes com HED agudo em coma (GCS < 9) com anisocoria sejam submetidos à evacuação cirúrgica assim que possível.

Em uma situação de urgência real, quando, por exemplo, o clima ou a distância impeçam que o paciente seja levado a um centro com possibilidade de neurocirurgia, uma trepanação pode liberar sangue suficiente para salvar a vida. O tratamento definitivo consiste na evacuação por um grande retalho ósseo para trauma. Um ponto de sangramento ativo virtualmente é quase sempre encontrado na dura-máter. Algumas vezes, pode ser observado um sangramento originado de baixo do lobo temporal e será encontrada uma artéria meníngea média lacerada na região do forame espinhoso ou em seu interior. Com um tratamento rápido e agressivo, a mortalidade em todas as faixas etárias e todas as pontuações da GCS é inferior a 10%.

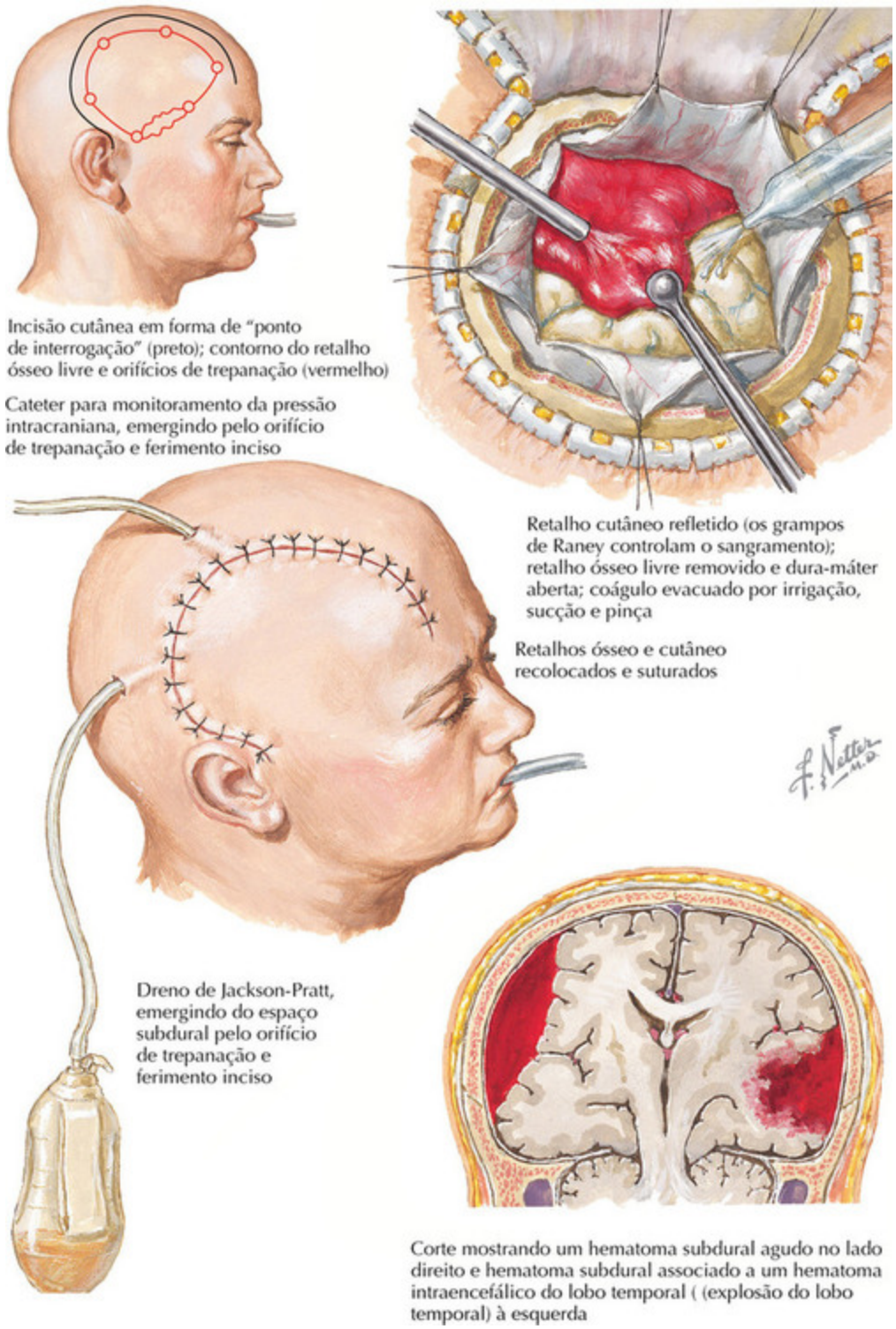

FIGURA 14-11

Hematoma Subdural Agudo

O hematoma subdural agudo (HSDA) é a principal anormalidade estrutural em até 30% dos pacientes após uma lesão encefálica traumática (LET) grave e, na maioria dos casos, está associada a outras lesões estruturais importantes como contusões.

As lesões tipicamente ocorrem após uma colisão de veículos automotores em alta velocidade. Entretanto, a HSDA está sendo observada cada vez mais em pacientes idosos após quedas da mesma altura, especialmente em pacientes em uso de medicação anticoagulante ou antiplaquetária. O sangramento tipicamente tem natureza venosa, resultando do cisalhamento de veias corticais, veias intermediárias ou veias de um dos seios venosos encefálicos.

A tomografia computadorizada (TC) tipicamente mostra um crescente de sangue hiperdenso entre a dura-máter e o encéfalo. Apesar de uma quantidade relativamente pequena de sangue, tipicamente existe um edema encefálico hemisférico subjacente importante, associado a um desvio da linha média. Uma entidade conhecida como HSDA hiperaguda foi descrita na TC: a presença de hiperdensidade mista indica sangramento ativo contínuo. Contusões também são frequentes e tipicamente pioram após a evacuação cirúrgica da HSDA.

A decisão de operar é baseada em vários fatores, mas o aumento da idade é um fator independente muito forte que indica um prognóstico desfavorável.

As seguintes recomendações da Brain Trauma Foundation (New York) foram propostas para a conduta cirúrgica:

- Uma HSDA com espessura maior que 10 mm ou um desvio da linha média maior que 5 mm deve ser evacuada por cirurgia independentemente da GCS do paciente.
- Todos os pacientes com HSDA e GCS menor que 9 devem ser submetidos a monitoramento da pressão intracraniana.
- Um paciente com GCS abaixo de 9 e uma HSDA de menos de 10 mm de espessura e desvio da linha média menor que 5 mm deve ser submetido à evacuação cirúrgica da lesão se a GCS diminuir dois pontos ou mais entre o momento da lesão e a internação hospitalar e/ou se o paciente apresentar pupilas assimétricas ou fixas e dilatadas e/ou a pressão intracraniana (PIC) exceder 20 mmHg.

- Pacientes com HSDA e indicações para cirurgia devem ter a evacuação realizada assim que possível.

A questão do “assim que possível” para intervenção cirúrgica foi amplamente estudada. Em um artigo de referência em 1981, foi constatado que pacientes submetidos à cirurgia em 4 horas após a lesão apresentavam uma taxa de mortalidade (30%) menor que aqueles submetidos à cirurgia após mais de 4 horas (90%). Um artigo subsequente em 1991 não encontrou uma diferença significante na mortalidade para pacientes submetidos à cirurgia em ou após 4 horas. Foi sugerido que o grau e a extensão da lesão encefálica subjacentes provavelmente é um determinante de recuperação mais importante que o momento absoluto da cirurgia.

A meta da cirurgia consiste na evacuação mais completa possível da HSDA por meio de um grande retalho de craniectomia. A atenção deve ser dirigida à coagulação de quaisquer veias corticais ou veias intermediárias sangrantes. Se parecer ter havido avulsão de uma veia de um dos seios venosos, a não ser que haja uma exposição adequada da área, esta é controlada de modo mais satisfatório por tamponamento com agentes hemostáticos. Se houver edema encefálico importante, muitas vezes é melhor não recolocar o retalho de craniotomia.

Infelizmente, apesar dos tratamentos neurológicos intensivos mais agressivos, a taxa de mortalidade decorrente da HSDA continua elevada, variando de 40% a 60% em todas as categorias da GCS e mais de 70% em pacientes que apresentam coma.

Contusões

Contusões são lesões da massa parenquimatosa que ocorrem em até 35% dos pacientes com LET grave. Aproximadamente 30% dos casos aumentarão progressivamente ou serão associados a um edema circundante significativo. Embora a maioria dos casos possa ser tratada clinicamente, foi recomendado que a cirurgia seja considerada na seguinte situação: pacientes com pontuações de 6 a 8 na GCS e contusões frontais ou temporais com volume maior que 20 cm^3, apresentando desvio da linha média de pelo menos 5 mm e/ou compressão da cisterna na TC e qualquer paciente com uma lesão maior que 50 cm^3 de volume devem ser tratados cirurgicamente.

Lesão axonal difusa

A lesão axonal difusa (LAD) ou lesão por cisalhamento, como o nome implica, resulta da distensão e laceração de axônios em todo o encéfalo. Embora a lesão seja difusa, duas das áreas de envolvimento mais comuns são o corpo caloso e os quadrantes posterolaterais da região superior do tronco encefálico. As imagens de TC podem mostrar hemorragias pontilhadas distintas nestes e em outros tratos da substância branca. A ressonância magnética (RM) é muito sensível às lesões LAD, que são hiperintensas nas imagens com ponderação em T2. Infelizmente a LAD grave está associada a uma evolução desfavorável.

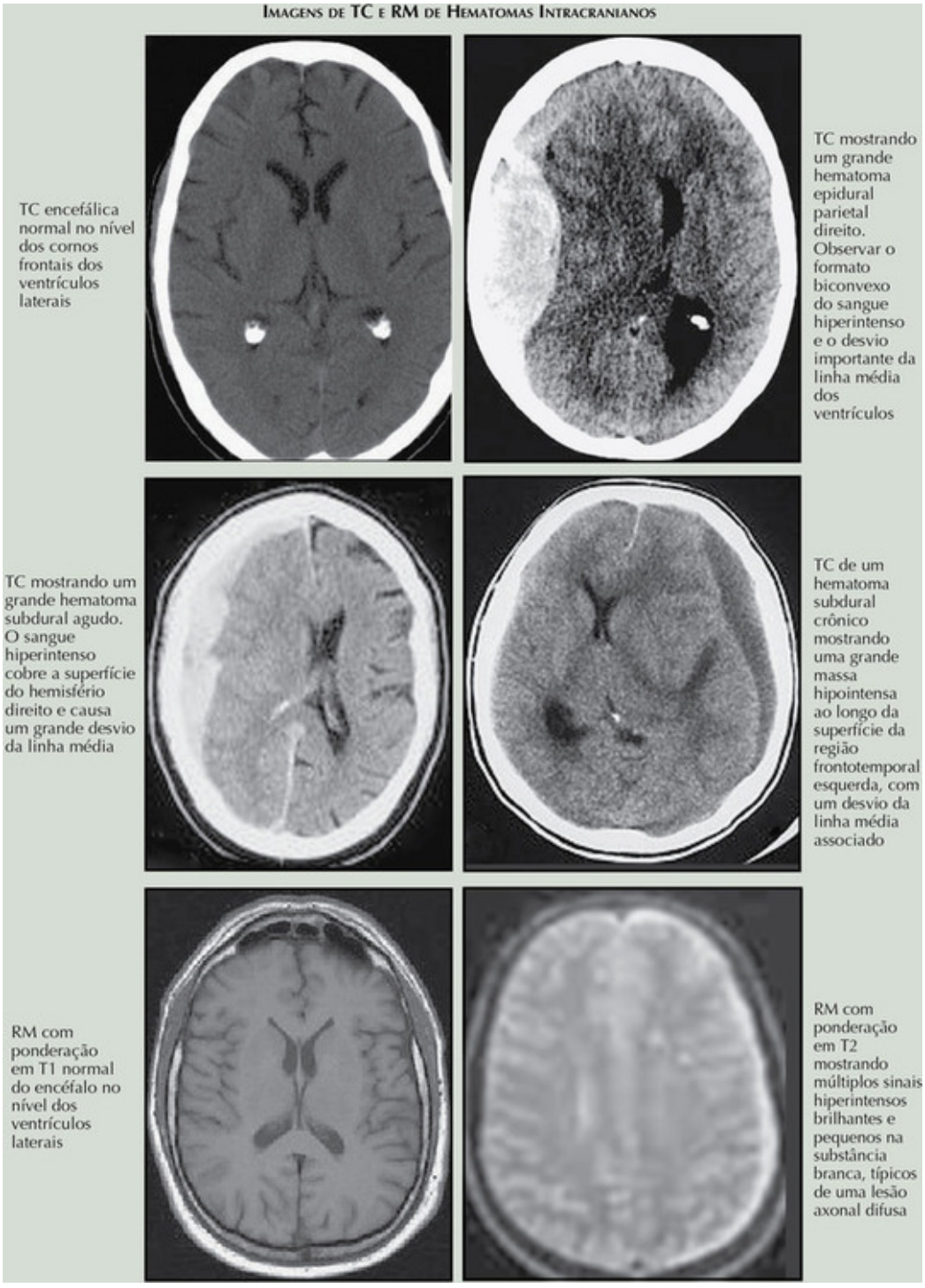
IMAGENS DE TC E RM DE HEMATOMAS INTRACRANIANOS
TC encefálica normal no nível dos cornos frontais dos ventrículos laterais
TC mostrando um grande hematoma epidural parietal direito. Observar o formato biconvexo do sangue hiperintenso e o desvio importante da linha média dos ventrículos
TC mostrando um grande hematoma subdural agudo. O sangue hiperintenso cobre a superfície do hemisfério direito e causa um grande desvio da linha média
TC de um hematoma subdural crônico mostrando uma grande massa hipointensa ao longo da superfície da região frontotemporal esquerda, com um desvio da linha média associado
RM com ponderação em T1 normal do encéfalo no nível dos ventrículos laterais
RM com ponderação em T2 mostrando múltiplos sinais hiperintensos brilhantes e pequenos na substância branca, típicos de uma lesão axonal difusa

FIGURA 14-12

Imagens de TC e RM de Hematomas Intracranianos

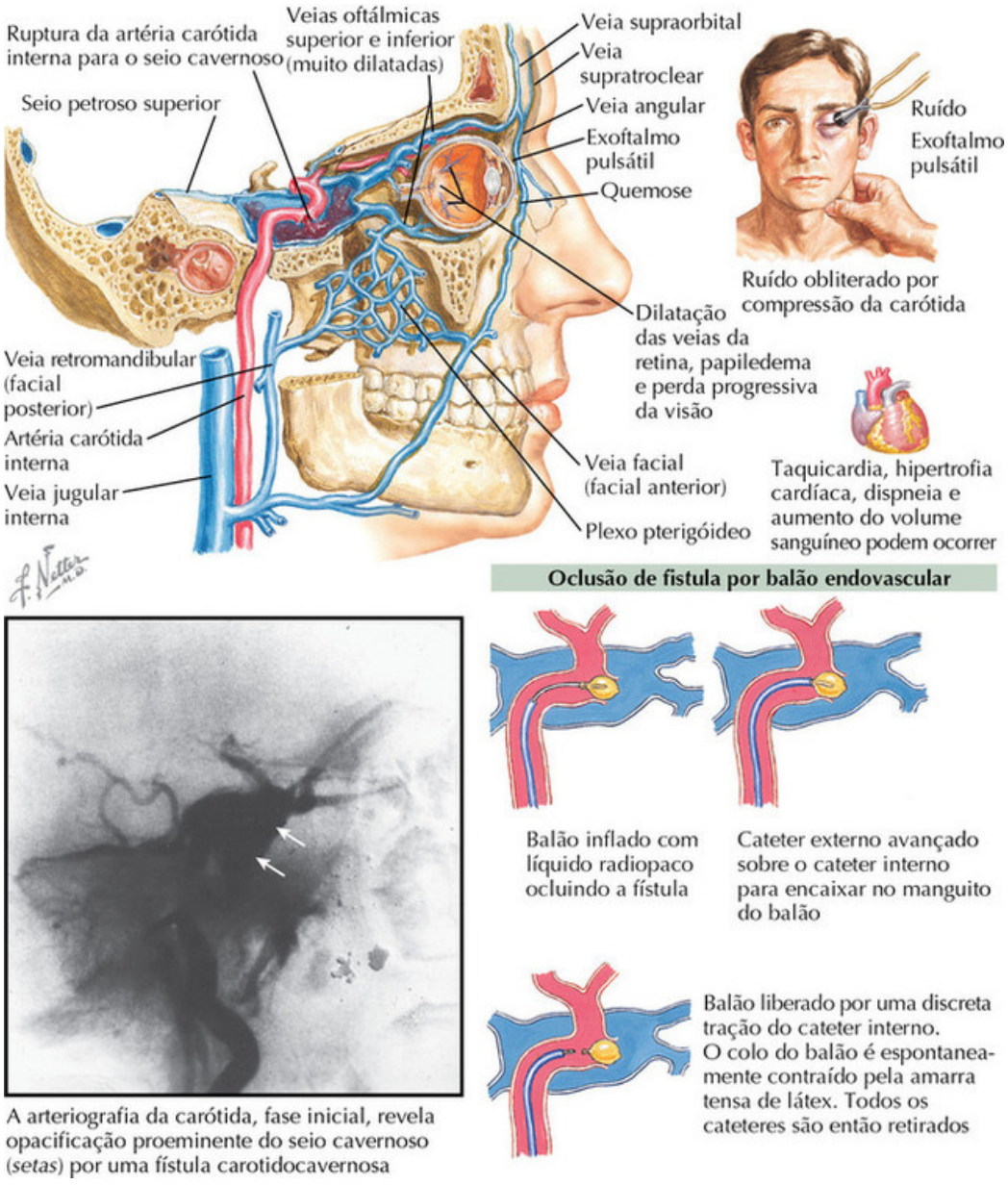

FIGURA 14-13

Lesão Vascular

Fístula carotidocavernosa

A fístula carotidocavernosa (FCC), que ocorre em menos de 3% dos pacientes com ferimentos cefálicos, é a sequela mais bem caracterizada da lesão vascular intracraniana, tendo sido descrita pela primeira vez em 1757. Embora a FCC possa surgir devido a outras causas, como a ruptura de um aneurisma intracavernoso ou infecção, o trauma é a causa mais comum. FCC ocorre quando houve dano do segmento da artéria carótida do seio cavernoso, resultando em redirecionamento, enchimento excessivo e pressurização do fluxo venoso de entrada e saída do seio cavernoso. A síndrome clínica resultante é caracterizada por exoftalmo pulsátil e um ruído.

A artéria carótida entra no seio cavernoso quando sai do forame lacerado na base do crânio. Em seguida ela sobe na direção do processo clinoide posterior antes de virar agudamente em direção anterior por aproximadamente 2 cm (o segmento horizontal), deixando o seio cavernoso, logo abaixo do processo clinoide anterior. Há vários pequenos ramos da carótida no interior do seio cavernoso, incluindo o tronco meningo-hipofisário e a artéria do seio cavernoso inferior. O seio cavernoso em si é um plexo intricado de canais venosos ao redor da artéria carótida. Está em situação lateral à hipófise e ao seio esfenoidal, estendendo-se da fissura orbital superior até o ápice do osso petroso. Entre muitas outras conexões com veias e seios, as veias oftálmicas superior e inferior e a veia central da retina drenam para o seio cavernoso, sendo que a primeira explica o exoftalmo e a última a possibilidade de hemorragia intracraniana. O terceiro (oculomotor), o quarto (troclear) e os ramos oftálmico e maxilar do quinto nervo craniano (trigêmeo) acompanham a parede lateral do seio cavernoso; o sexto nervo (abducente) mergulha no seio, ao longo da carótida, enquanto fibras simpáticas oculares formam um plexo na parede da carótida.

Os sinais e sintomas clássicos da síndrome completa resultante de uma FCC incluem exoftalmo pulsátil, um ruído que os pacientes muitas vezes percebem, quemose (injeção conjuntival), diplopia, perda visual e cefaleia. Estes podem evoluir no decorrer de semanas ou meses. Sua base fisiopatológica pode ser deduzida com facilidade a partir da anatomia descrita anteriormente.

Embora uma FCC tipicamente possa ser observada por tomografia computadorizada (CT) ou ressonância magnética (MRI), a angiografia é necessária para definir a anatomia da fístula e identificar a drenagem venosa anormal associada para permitir o planejamento do tratamento ideal. Uma vez que FCCs traumáticas raramente exibem resolução espontânea, a intervenção cirúrgica geralmente está indicada. O momento da intervenção depende do grau e da extensão da perda visual. A deterioração da visão é decorrente da isquemia secundária ao aumento da pressão intraocular e subsequente hipóxia como resultado da redução do fluxo arterial e hipertensão venosa.

Antes do desenvolvimento das técnicas cirúrgicas endovasculares, a abordagem terapêutica mais comum envolvia a oclusão da artéria carótida interna no pescoço e intracranialmente, em um ponto imediatamente distal a sua saída do seio cavernoso. Infelizmente, em geral isso também significa o sacrifício da artéria oftálmica, devido a sua origem logo abaixo do processo clinoide anterior, com o risco associado de perda adicional da visão.

O tratamento de escolha atual consiste na oclusão endovascular seletiva por balão da própria conexão fistulosa, preservando a artéria carótida e seus ramos. A fístula pode ser abordada por várias vias, incluindo a veia oftálmica superior, a artéria carótida e o seio petroso superior.

Grandes séries de pacientes com FCCs tratados com procedimentos endovasculares demonstraram uma taxa de oclusão de 99%, com menos de 5% de complicações.

Complicações secundárias da lesão encefálica traumática

Um número significante de pacientes morre ou fica gravemente incapacitado após uma LET, não pela lesão primária em si, mas por agressões secundárias que ocorrem a seguir. As mais comuns destas são hipotensão e hipóxia.

Foi constatado que hipóxia (saturação de oxigênio menor que 90%) e/ou hipotensão (pressão arterial sistólica abaixo de 90 mmHg) ocorrem em mais de um terço dos pacientes com LET grave no National Coma Data Bank. Um único episódio de hipotensão em qualquer ponto está associado a uma

duplicação da mortalidade; de hipóxia, a um aumento de 33%; e um aumento de 75% com a combinação. Portanto, devem ser feitos todos os esforços para prevenir ou minimizar a ocorrência destes eventos.

Outra agressão secundária séria é a hipertensão intracraniana. Foi razoavelmente bem estabelecido que a manutenção da pressão intracraniana (PIC) abaixo de 20 mmHg o tempo todo está associada a uma sobrevida acima de 90%; o controle da PIC abaixo deste nível por mais de 50% do tempo está associado a uma sobrevida acima de 50%; e uma incapacidade de levar a PIC a menos de 20 mmHg é acompanhada por uma mortalidade maior que 90%.

Um problema importante, mas ainda não controlado, é a cascata bioquímica lesiva que é iniciada pouco após a lesão. A via final comum até a insuficiência energética, e em última análise até a morte celular, está relacionada com a perda da homeostasia do cálcio e da lesão mitocondrial. A abertura das membranas celulares ao influxo de cálcio é desencadeada por uma variedade de mecanismos, incluindo produção de radicais livres de oxigênio, neurotoxicidade excitatória, caspases e citocinas. A lesão resultante pode exceder aquela gerada pela lesão primária. Estudos clínicos randomizados e controlados usando agentes farmacológicos para bloquear esta cascata bioquímica não produziram benefícios.

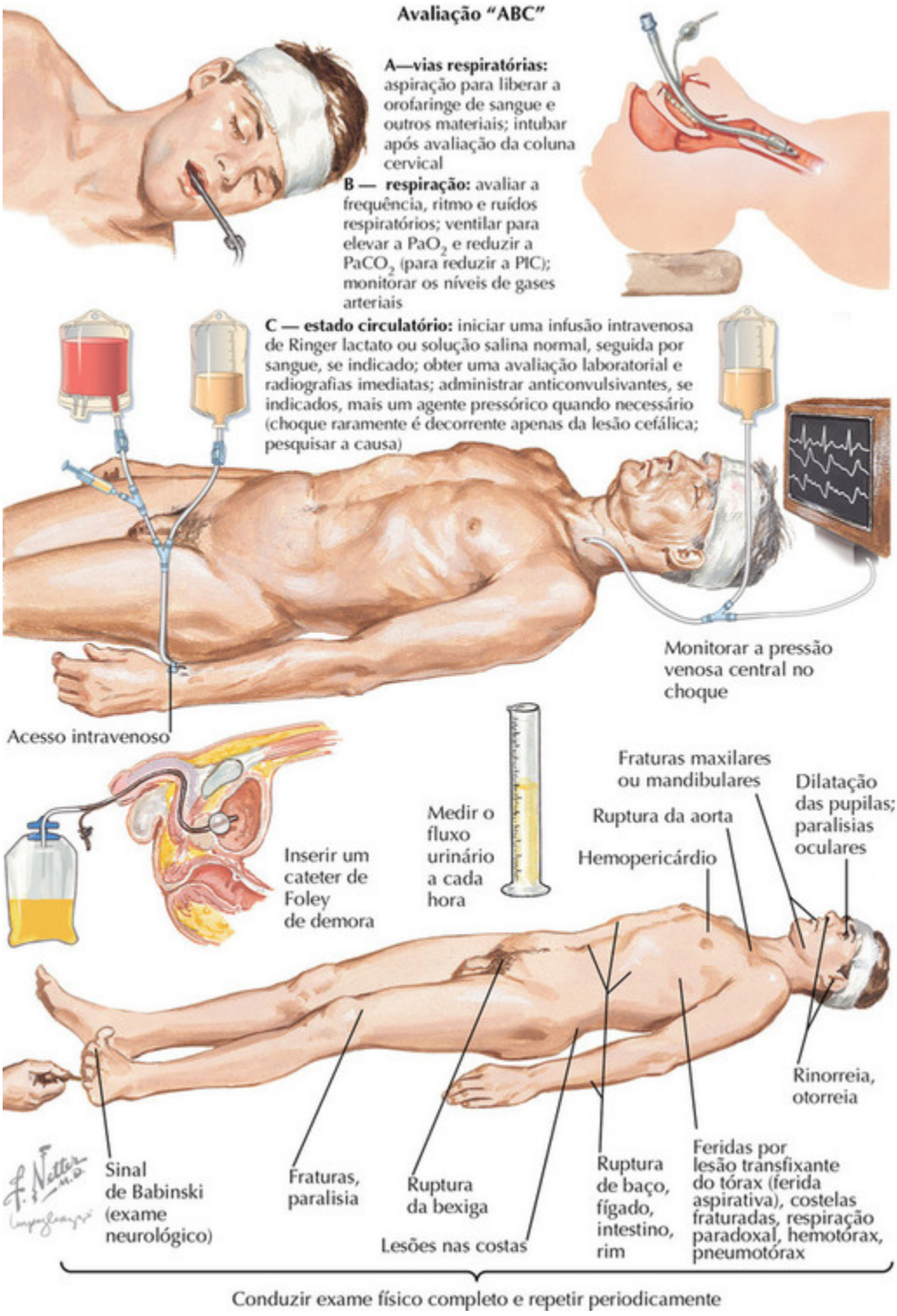
Avaliação "ABC"
A—vias respiratórias: aspiração para liberar a orofaringe de sangue e outros materiais; intubar após avaliação da coluna cervical
B — respiração: avaliar a frequência, ritmo e ruídos respiratórios; ventilar para elevar a PaO_2 e reduzir a $PaCO_2$ (para reduzir a PIC); monitorar os níveis de gases arteriais
C — estado circulatório: iniciar uma infusão intravenosa de Ringer lactato ou solução salina normal, seguida por sangue, se indicado; obter uma avaliação laboratorial e radiografias imediatas; administrar anticonvulsivantes, se indicados, mais um agente pressórico quando necessário (choque raramente é decorrente apenas da lesão cefálica; pesquisar a causa)
Monitorar a pressão venosa central no choque
Acesso intravenoso
Inserir um cateter de Foley de demora
Medir o fluxo urinário a cada hora
Fraturas maxilares ou mandibulares
Dilatação das pupilas; paralisias oculares
Ruptura da aorta
Hemopericárdio
Rinorreia, otorreia
Sinal de Babinski (exame neurológico)
Fraturas, paralisia
Ruptura da bexiga
Lesões nas costas
Ruptura de baço, fígado, intestino, rim
Feridas por lesão transfixante do tórax (ferida aspirativa), costelas fraturadas, respiração paradoxal, hemotórax, pneumotórax
Conduzir exame físico completo e repetir periodicamente

FIGURA 14-14

Avaliação Inicial e Conduta no Trauma Cefálico

Como ocorre com qualquer lesão onde haja um possível risco à vida, o protocolo de vias respiratórias, respiração e circulação (ABC) tem precedência. Em um paciente comatoso cujas vias respiratórias não tenham sido garantidas na fase pré-hospitalar, a intubação é prioritária. Mesmo episódios breves de hipóxia estão associados a evoluções significativamente piores. A intubação com sequência rápida utilizando agentes como tiopental ou propofol com um relaxante muscular é ideal para minimizar o risco de aspiração, mas também impossibilita a interpretação dos achados no exame neurológico. Desse modo, é preferível que uma Pontuação de Coma de Glasgow confiável seja estabelecida antes da intubação. A ventilação inicial deve visar a normalização de Pao_2 e Pco_2 em mais de 90% e de 35 a 40 mmHg, respectivamente. A hiperventilação não é aconselhada, a não ser como tentativa de tratar uma suspeita de aumento da pressão intracraniana (PIC) e então apenas por curtos períodos.

A hipotensão (pressão arterial sistólica < 90 mmHg) pode aumentar acentuadamente a mortalidade após um trauma cefálico. Soluções de Ringer lactato ou salina normal constituem os fluidos de ressuscitação de escolha. Soluções de glicose devem ser evitadas porque a hiperglicemia pode piorar a evolução. Solução salina hipertônica (SH) está sendo cada vez mais usada. A ressuscitação efetiva pode ser obtida com apenas 1 a 2 ml/kg e a SH pode ter vários efeitos neuroprotetores. Se uma pressão arterial sistólica adequada não puder ser restaurada com 2 a 3 litros de cristaloide, deve ser administrada papa de hemácias.

É importante seguir rigorosamente as diretrizes de Advanced Trauma Life Support. Até 70% dos pacientes com traumatismo cefálico grave apresentarão lesões torácicas, abdominais ou ortopédicas importantes, que podem exigir uma atenção mais imediata que a lesão cefálica. Às vezes, um paciente pode estar tão instável hemodinamicamente que necessitará de toracotomia, laparotomia ou intervenção endovascular urgente antes que o trauma cefálico possa ser totalmente avaliado. O monitoramento simultâneo da PIC durante a intervenção deve ser considerado.

É importante obter uma tomografia computadorizada (CT) da cabeça assim que possível durante a conduta inicial para determinar o grau e a extensão da lesão estrutural do encéfalo e preparar uma intervenção cirúrgica imediata, se apropriado. Quando uma grande lesão de massa ou evidência precoce de um aumento importante da PIC (como obliteração das cisternas basais) estiver presente, 0,5 a 1,0 mg/kg de manitol pode ser administrado para reduzir a PIC. Contudo, o manitol pode iniciar uma diurese que cause ou exacerbe a hipotensão.

Outros problemas são apresentados por pacientes em uso de medicações anticoagulantes ou antiplaquetárias. Se uma história neste sentido não puder ser obtida, um componente importante dos exames laboratoriais iniciais é a determinação da razão normalizada internacional (INR) e do tempo de coagulação. Em pacientes com qualquer evidência de hemorragia intracraniana traumática, a INR deve ser corrigida com vitamina K e plasma fresco congelado. Muitos profissionais estão usando o fator VIIa recombinante com esta finalidade. É particularmente problemático lidar com agentes antiplaquetários atuais porque a função plaquetária pode continuar prejudicada por até 7 dias. Transfusões de plaquetas podem ser úteis. D-arginina vasopressina (DDAVP) também pode ser administrada.

A não ser que o paciente esteja recebendo terapia crônica com esteroide, os esteroides estão contraindicados como tratamento para um traumatismo cefálico. A profilaxia com anticonvulsivantes deve ser iniciada assim que possível após uma lesão cefálica grave e mantida por 7 dias, a não ser que o paciente convulsione. Dilantin® e Keppra® são os medicamentos usados com mais frequência para este fim.

Em algum ponto inicial, a coluna deve ser avaliada porque uma lesão espinal ocorre em mais de 5% dos pacientes com lesão cefálica grave. A imobilização cervical deve ser mantida com um colar até que uma lesão estrutural da coluna cervical tenha sido excluída de modo definitivo. É importante remover uma prancha dura assim que possível, ao mesmo tempo mantendo o paciente plano, para imobilizar a coluna toracolombar. Isquemia cutânea, potencialmente provocando úlcera de decúbito, pode começar após 30 minutos em uma prancha, especialmente em pacientes hipotensos.

Uma radiografia simples da coluna, complementada por TC, descartará a maioria das lesões ósseas, mas a possibilidade de uma lesão ligamentar

importante ainda persistirá. Uma ressonância magnética (MRI) nas primeiras 24 a 48 horas após a lesão tem sido indicada como um método confiável para avaliar lesões dos ligamentos, mas muitos médicos preferem deixar um colar cervical no lugar até que a avaliação clínica esteja completa.

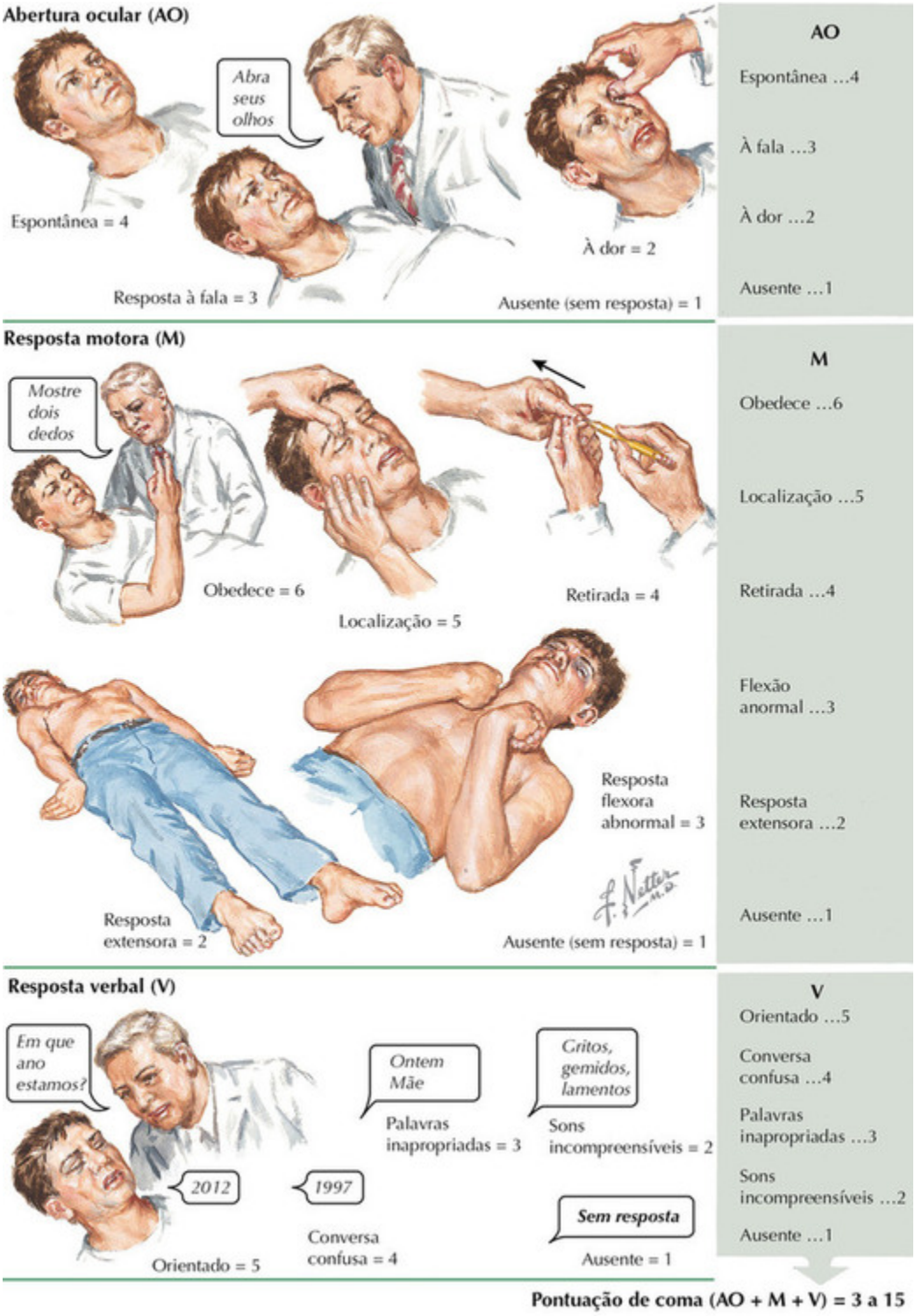

FIGURA 14-15

Pontuação de Coma de Glasgow

Teasdale e Jennett introduziram a Pontuação de Coma de Glasgow (GCS) em 1974 como uma medida objetiva do nível de consciência após uma lesão encefálica traumática (LET). A GCS logo foi aceita universalmente como a melhor medida clínica de gravidade de LET, permitindo um método confiável e padronizado para avaliar e relatar avaliações sequenciais entre todos os profissionais da área da saúde. A GCS mede o nível de consciência, não déficits neurológicos. Um exame neurológico apropriado deve acompanhar a GCS.

A GCS avalia três respostas neurológicas independentes: abertura ocular, resposta motora e resposta verbal. Todos os parâmetros podem ser afetados de modo significante por fatores sistêmicos como hipotensão grave ou intoxicação importante por drogas/álcool ou por fatores locais, incluindo trauma ocular, intubação, fraturas das extremidades e lesão da medula espinal. Paralisia/sedação iatrogênica afeta a pontuação e pode impedir a aplicação da GCS.

As respostas de abertura ocular e verbais são simples de registrar. A resposta motora tradicionalmente é registrada como a melhor reação em resposta a uma pressão ou dor profunda. Desse modo, um paciente hemiplégico ainda pode receber uma pontuação motora de 6. Em seu artigo original, Teasdale e Jennett prescreveram especificamente a maneira na qual a avaliação de todos os três parâmetros deveria ser realizada. Estímulos dolorosos no leito ungueal deveriam ser aplicados para desencadear respostas decorticadas ou descerebradas, enquanto estímulos dolorosos na cabeça, pescoço ou tronco seriam usados para testar localização. A abertura ocular em resposta à dor deve ser testada longe da face para impedir que um reflexo de irritabilidade mantenha o olho fechado.

Em geral é aceito que uma GCS de 13 a 15 está associada a LET de menor intensidade, uma GCS de 9 a 12 reflete LET moderadamente grave e uma GCS de 3 a 8 indica LET grave. Uma prática comum consiste em anexar um modificador (“t”) após a pontuação se uma resposta verbal não puder ser registrada devido à intubação.

A GCS não pode ser usada em crianças pré-verbais e uma escala de coma para crianças foi desenvolvida. As respostas oculares e motoras refletem as da GCS. Para a resposta verbal, uma pontuação de 5 é fornecida se a criança sorrir, estiver orientada para sons, seguir objetos e interagir. As pontuações de 4 a 1 incluem um componente relacionado com o choro e um

com a interação. Portanto, uma pontuação de 4 indica que a criança chora consolavelmente e interage de modo inadequado; 3, que o choro é inconstantemente controlável e há gemidos; 2, que a criança chora de modo inconsolável e está inquieta; e 1, que há ausência de choro ou interação.

Vários estudos mostraram uma associação entre uma GCS pré-hospitalar e intra-hospitalar e a evolução. Por exemplo, pacientes com uma GCS de 6 a 15 no campo tinham uma probabilidade 30 vezes maior de apresentar melhor evolução que com uma GCS abaixo de 6. Um estudo prospectivo sobre a determinação da GCS pelo serviço médico de emergência (SME) e intra-hospitalar constatou um valor preditivo positivo de 77% para uma evolução desfavorável (morte, estado vegetativo ou incapacidade grave) em pacientes com uma GCS de 3 a 5 e 26% com uma GCS de 6 a 8.

Do ponto de vista clínico, a GCS é registrada rotineiramente em intervalos regulares durante a fase de cuidados neurológicos intensivos do tratamento da LET. Várias decisões clínicas chegam a ser baseadas em limiares da GCS, como a necessidade de intubação e a consideração de monitoramento da PIC quando a GCS for menor que 8. Do mesmo modo, durante a avaliação contínua, um declínio de dois ou mais pontos em geral é considerado clinicamente significante.

Os esforços para desenvolver a GCS foram estendidos à determinação da evolução. A Escala de Evolução de Glasgow (GOS) foi introduzida em 1975 e é o marco de referência para a determinação da evolução, com elevada confiabilidade intra-avaliador. Existem cinco evoluções possíveis, ou seja, morte, estado vegetativo persistente, incapacidade grave, incapacidade moderada e boa evolução.

Uma boa recuperação é definida como retomada de uma vida normal apesar de uma pequena incapacidade contínua. Com uma incapacidade moderada, um paciente é incapacitado, mas independente, capaz de realizar todas as atividades da vida diária e trabalhar em um ambiente protegido. Pacientes com incapacidade grave estão conscientes, mas dependem totalmente de outras pessoas para cuidados. No estado vegetativo persistente, o paciente não apresenta respostas ou fala, mas pode abrir os olhos e parece ser capaz de seguir com o olhar.

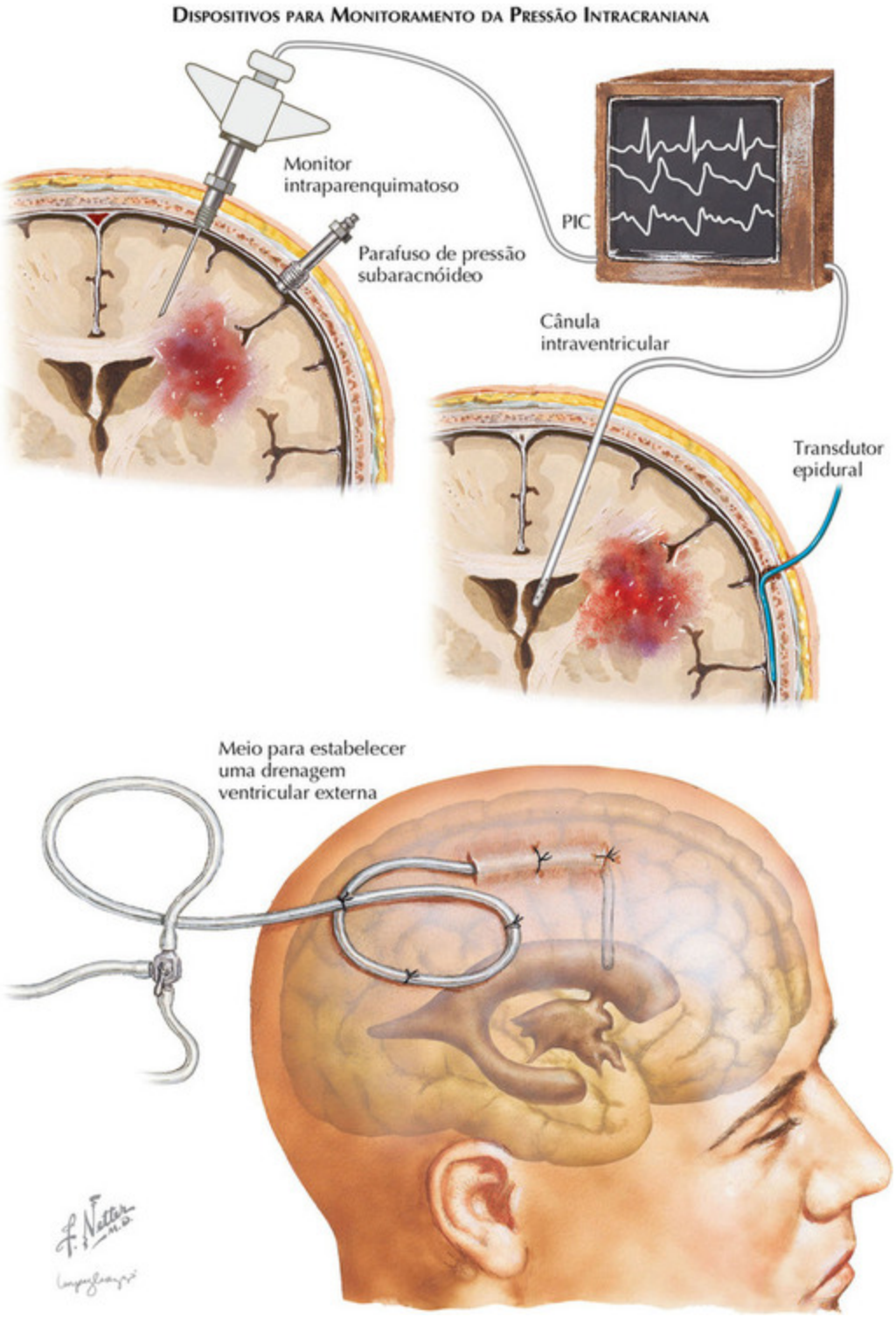
Dispositivos para Monitoramento da Pressão Intracraniana
Monitor intraparenquimatoso
Parafuso de pressão subaracnóideo
PIC
Cânula intraventricular
Transdutor epidural
Meio para estabelecer uma drenagem ventricular externa

FIGURA 14-16

Cuidados Neurológicos Intensivos e Conduta após Lesão Encefálica Traumática

O tratamento de um paciente com lesão grave é difícil e geralmente requer uma abordagem de equipe. A fisiologia sistêmica e intracraniana pode variar em momentos diferentes. Em 1996, a Brain Trauma Foundation, em associação com a American Association of Neurologic Surgeons, publicou as primeiras diretrizes baseadas em evidências para a conduta médica em LET grave.

A primeira prioridade em LET grave é estabelecer uma ressuscitação fisiológica rápida e completa, que inclui vias respiratórias seguras e a manutenção de uma saturação de O_2 acima de 90% e de uma pressão arterial sistólica acima de 90 mmHg. Se já não tiver sido realizada, a intubação endotraqueal deve ser efetuada em qualquer paciente com GCS menor que 9 ou que continue hipóxico apesar da suplementação de oxigênio. É rotina inserir um acesso arterial para registro contínuo da pressão arterial (PA). Acessos centrais ou de Swan Ganz podem ser úteis para orientar a ressuscitação com fluidos.

A ressuscitação ótima e a manutenção de líquidos intravenosos foram discutidas anteriormente.

Quando o paciente estiver clínica e cirurgicamente estabilizado, a prioridade seguinte é estabelecer o monitoramento da pressão intracraniana (PIC) em pacientes com uma GCS menor que 9 que apresentem imagens de tomografia computadorizada (TC) anormais. O monitoramento da PIC também é importante em pacientes comatosos com TC normal se duas das seguintes condições estiverem presentes: idade maior que 40 anos, PA sistólica menor que 90 mmHg ou postura motora anormal unilateral ou bilateral.

Existem vários dispositivos para monitoramento da PIC. O cateter intraventricular é considerado o padrão-ouro e também permite a drenagem do líquido cefalorraquiano (LCR) quando a PIC estiver elevada. Contudo, a colocação de um cateter ventricular pode ser difícil em um encéfalo edemaciado e/ou com desvio e uma variedade de monitores parenquimatosos podem servir como substitutos razoáveis.

A saturação de oxigênio encefálico (PBo_2) está sendo cada vez mais monitorada em LET grave; contuso, sua verdadeira utilidade é incerta. As informações iniciais sugerem que uma PBo_2 de menos de 20 mmHg possa estar associada a piores evoluções, mas não está claro se isso representa a gravidade da lesão encefálica subjacente ou uma "lesão secundária" potencialmente tratável.

Com menos frequência é usada a microdiálise encefálica, que pode medir uma variedade de neurotransmissores e metabólitos, como glutamato, aspartato e lactato. Também não está claro como as informações obtidas deste modo afetarão a instituição de uma terapia específica.

O ponto central do tratamento da LET grave é o controle da PIC e, por extensão, da pressão de perfusão encefálica (PPC). PPC corresponde à pressão arterial média menos a PIC e é o determinante do fluxo sanguíneo encefálico. Como foi observado, uma PIC persistentemente elevada (maior que 20 mmHg) está associada a uma mortalidade importante. Uma PPC ideal geralmente está na faixa de 60 a 70 mmHg.

As terapias de primeira linha para controle da PIC incluem sedação, paralisação, elevação da cabeceira do leito para 20 a 30 graus e prevenção de hipertermia (> 38,5 °C).

O manitol é o agente farmacológico usado com mais frequência para reduzir a PIC. A ação primária do manitol está na indução de um gradiente osmótico entre o plasma e as células, removendo assim o líquido do edema do encéfalo para a circulação. Isso causa uma expansão do volume sanguíneo e uma possível elevação da pressão arterial, mas em última análise resulta em uma diurese que pode abaixar a pressão arterial. Os efeitos secundários do manitol incluem uma redução da viscosidade do sangue, que aumenta o fluxo sanguíneo encefálico e o fornecimento de oxigênio ao encéfalo. As doses efetivas de manitol variam de 0,25 g/kg a 1 g/kg e causam redução da PIC em 15 a 30 minutos.

Uma vez que o manitol é um diurético osmótico, ele é totalmente excretado pelos rins e por isso deve ser usado com cautela em pacientes com insuficiência renal. É importante acompanhar o sódio sérico e a osmolaridade e limitar o uso se o sódio sérico estiver elevado acima de 155 mEq/L ou a osmolaridade for maior que 320 mOsm/L.

Solução salina hipertônica (3%) está sendo cada vez mais usada para tratar a hipertensão intracraniana. Seu mecanismo de ação consiste na eliminação do líquido do edema por fluxo maciço. Outros possíveis benefícios incluem imunomodulação — prevenção da aderência de leucócitos e liberação de prostaglandinas — e inibição da excitotoxicidade. Tipicamente, as doses administradas constituem bolos de 250 mL ou uma infusão contínua de 1 mL/kg/h. Como com o manitol, o uso deve ser limitado se o sódio sérico exceder 155 mEq/L ou a osmolaridade 320 mOsm/L.

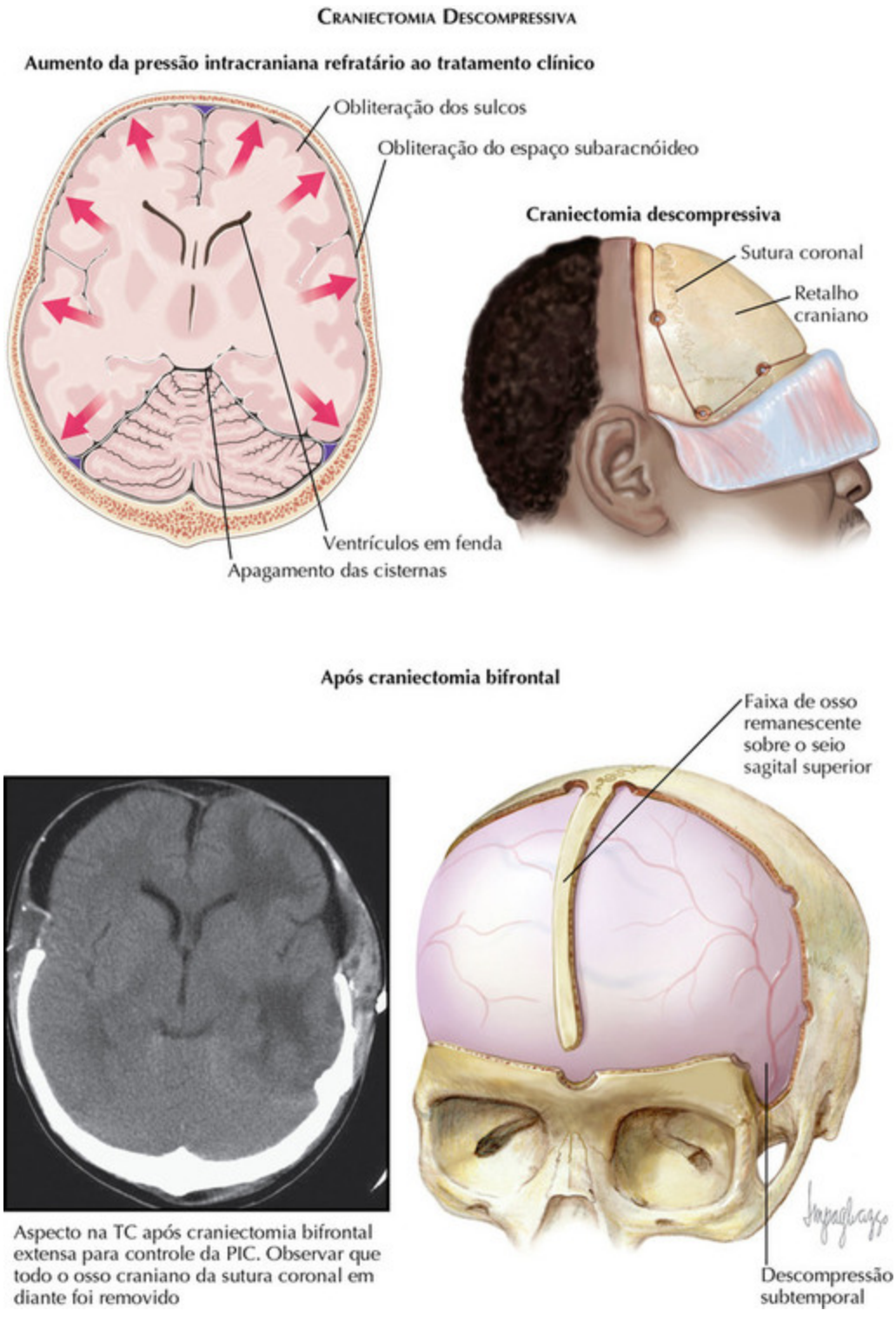

FIGURA 14-17

A hiperventilação pode diminuir a PIC rapidamente ao causar vasoconstrição e reduzir o volume sanguíneo intracraniano. A

hiperventilação profilática prolongada antigamente representava a base do controle da PIC, mas foi descoberto que ela piora a evolução, provavelmente pela indução de isquemia. Atualmente, recomenda-se que a hiperventilação seja usada apenas por curtos períodos e que a Pco_2 seja mantida acima de 30 mmHg.

Se a PIC não puder se controlada apesar destas medidas, a terapia com barbitúricos em alta dose pode ser necessária. Isso suprime o metabolismo e reduz a demanda de fluxo sanguíneo encefálico. O paciente, porém, deve estar hemodinamicamente estável porque os barbitúricos podem ter um efeito depressor cardíaco direto. Pentobarbital é o barbitúrico mais usado. Uma dose de ataque típica corresponde a 10 mg/kg durante 30 minutos, seguida por 5 mg/kg por hora em três doses, com uma dose de manutenção de 1 mg/kg/h. O monitoramento eletroencefalográfico contínuo é necessário, já que a meta da terapia é induzir uma supressão de surto.

A craniectomia descompressiva (CD) chegou para suplantar os barbitúricos como tratamento “final” para elevações intratáveis da PIC. Introduzida originalmente na década de 1960, o procedimento perdeu adeptos porque, embora a mortalidade fosse reduzida após LET grave, a qualidade da sobrevida permanecia inalterada. O procedimento envolve a remoção de grandes porções do crânio em uma tentativa de controlar a PIC. Na última década, muitos artigos publicados sobre CD utilizaram diferentes critérios baseados na PIC para a realização do procedimento, como PIC acima de 20 mmHg por mais de 30 minutos ou PIC acima de 30 mmHg por mais de 20 minutos. Independentemente dos critérios usados, existe uma correlação direta entre a quantidade de osso removida e a capacidade de controlar a PIC. Ocorre uma redução de menos de 40% na PIC se a remoção óssea for inferior a 8.000 mm^3 e uma redução maior que 80% com a remoção de mais de 12.000 mm^3.

A CD pode ser unilateral ou bilateral. Quando unilateral, o osso é removido da margem supraorbital anteriormente até o ínio posteriormente, superiormente até 1 cm do seio sagital superior e inferiormente, até o assoalho da fossa temporal. A CD bilateral tipicamente bifrontal, da margem supraorbital até atrás da sutura coronal (incluindo uma descompressão subtemporal generosa), deixando uma faixa de 1 cm de osso sobre o seio sagital superior. O osso é preservado para reposição mais tarde,

por implante no subcutâneo abdominal ou por congelamento. A reposição tipicamente é efetuada em 1 a 3 meses. Alguns autores preconizam a reposição do osso antes da alta hospitalar para minimizar o risco de infecção, especialmente se o osso tiver sido implantado, e outras complicações associadas à CD. Mais de 20% dos pacientes desenvolvem hidrocefalia sintomática ou higromas subdurais após a CD. Isso está relacionado em parte com a exposição do encéfalo à pressão atmosférica após a normalização da PIC.

Embora a CD possa ser muito eficaz para controlar a elevação da PIC, ainda é incerto se ela melhora a qualidade da sobrevida. Uma meta-análise de Cochrane sobre os poucos dados prospectivos e randomizados existentes atualmente determinou uma probabilidade de 50% de evolução desfavorável após a CD. O Decompressive Craniotomy (DECRA) Trial (Estudo de Craniotomia Descompressiva) sobre CD foi publicado recentemente e, em adultos com LET difusa e hipertensão intracraniana incontrolável, foi constatado que a CD bifrontal precoce diminuiu a pressão intracraniana e a duração da permanência na unidade de terapia intensiva (UTI), mas foi associada a evoluções mais desfavoráveis.

OceanofPDF.com

Leituras sugeridas

Seção 1 - *Desenvolvimento Normal e Anormal*

American Psychiatric Association. *Diagnostic and statistical manual of mental disorders (DSM-IV-TR). Text revision*, 4th ed. Washington, DC: American Psychiatric Association; 2000.

Lord, C., Bishop, S. L. Autism spectrum disorders: diagnosis, prevalence and services for children and families. *Social Policy Report*. 2010; 24:1–21.

Park, T. S., Ghatan, S., Scott, R. M. Pediatrics. In: Winn, H.R., eds. *Youmans neurological surgery*, 2. Philadelphia: Elsevier; 2011:1861–2358.

Scarpinato, N., Bradley, J., Kurbjun, K., Bateman, X., Holtzer, B., Ely, B. Caring for the child with an autism spectrum disorder in the acute care setting. *J Spec Pediatr Nurs*. 2010; 15:244–254.

Strock M. Autism spectrum disorders (pervasive developmental disorders). NIH publication no. NIH-04-5511. Bethesda, MD: National Institute of Mental Health, National Institutes of Health, U.S. Department of Health and Human Services; 2004. Available at http://www.nimh.nih.gov/health/publications/autism/nimhautismspectrum.pdf.

Seção 2 - *Distúrbios Neurocognitivos e do Córtex Cerebral*

Bonelli, R. M., Cummings, J. L. Frontal-subcortical dementias. *Neurologist*. 2008; 14:100–107.

Burns J.M., Morris J.C., eds. Early diagnosis and treatment of mild cognitive impairment. Hoboken, NJ: Wiley Press, 2008.

Burns, J. M., Swerdlow, R. H. Right orbitofrontal tumor presenting as pedophilia symptom and constructional apraxia sign. *Arch Neurol*. 2003; 60:437–440.

Gorno-Tempini, M. L., Hillis, A. E., Weintraub, S. Classification of primary progressive aphasia and its variants. *Neurology*. 2011; 76:1006–1014.

Kandel, E. R. The biology of memory: a forty-year retrospective. *J Neurosci*. 2009; 294:12748–12756.

McKeel, D. W., Burns, J. M., Meuser, T. M., Morris, J. C. *Dementia: an atlas of investigation and diagnosis*. Oxford, England: Clinical Publishing; 2007.

Mesulam M.M., ed. Principles of behavioral and cognitive neurology. New York: Oxford University Press, 2000.

Swerdlow, R. H., Anderson, H., Burns, J. M. Alzheimer's disease. In: Kreutzer J.S., DeLuca J., Caplan B., eds. *Encyclopedia of clinical neuropsychology*. New York: Springer; 2011:105–110.

Seção 3 - *Epilepsia*

Berg, A. T., Berkovic, S. F., Brodie, M. J., Buchhalter, J., Cross, J. H., Van Emde, B. W., et al. Revised terminology and concepts for organization of seizures and epilepsies: report of the ILAE

Commission on Classification and Terminology, 2005-2009. *Epilepsia*. 2010; 51:676–685.

Berkovic, S. F. Epilepsy: insights into causes and treatment dilemmas. *Lancet Neurol*. 2010; 9:9–11.

Engel, J., Jr. A practical guide for routine EEG studies in epilepsy. *J Clin Neurophysiol*. 1984; 1:109–142.

Gorji, A., Speckmann, E. J. Epileptiform EEG spikes and their functional significance. *Clin EEG Neurosci*. 2009; 40:230–233.

Kossoff, E. H., Zupec-Kania, B. A., Amark, P. E., Ballaban-Gil, K. R., Christina Bergqvist, A. G., Blackford, R., et al. Optimal clinical management of children receiving the ketogenic diet: recommendations of the International Ketogenic Diet Study Group. *Epilepsia*. 2009; 50:304–317.

McNamara, J. O. Cellular and molecular basis of epilepsy. *J Neurosci*. 1994; 14:3413–3425.

Neville, B. G., Chin, R. F., Scott, R. C. Childhood convulsive status epilepticus: epidemiology, management and outcome. *Acta Neurol Scand Suppl*. 2007; 186:21–24.

Obeid, M., Wyllie, E., Rahi, A. C., Mikati, M. A. Approach to pediatric epilepsy surgery: state of the art, part I: general principles and presurgical workup. *Eur J Paediatr Neurol*. 2009; 13:102–114.

Obeid, M., Wyllie, E., Rahi, A. C., Mikati, M. A. Approach to pediatric epilepsy surgery: state of the art, part II: approach to specific epilepsy syndromes and etiologies. *Eur J Paediatr Neurol*. 2009; 13:115–127.

Pitkanen, A., Lukasiuk, K. Mechanisms of epileptogenesis and potential treatment targets. *Lancet Neurol*. 2011; 10:173–186.

Rogawski, M. A., Loscher, W. The neurobiology of antiepileptic drugs. *Nat Rev Neurosci*. 2004; 5:553–564.

Scharfman, H. E. The neurobiology of epilepsy. *Curr Neurol Neurosci Rep*. 2007; 7:348–354.

Shewmon, D. A. What is a neonatal seizure? Problems in definition and quantification for investigative and clinical purposes. *J Clin Neurophysiol*. 1990; 7:315–368.

Shields, W. D. Catastrophic epilepsy in childhood. *Epilepsia*. 2000; 41(Suppl 2):S2–S6.

Shorvon S., ed. Status epilepticus: its clinical features and treatment in children and adults. Cambridge: Cambridge University Press, 2006.

Spencer, S., Huh, L. Outcomes of epilepsy surgery in adults and children. *Lancet Neurol*. 2008; 7:525–537.

Spreafico, R., Blumcke, I. Focal cortical dysplasias: clinical implication of neuropathological classification systems. *Acta Neuropathol*. 2010; 120:359–367.

Stockler-Ipsiroglu, S., Plecko, B. Metabolic epilepsies: approaches to a diagnostic challenge. *Can J Neurol Sci*. 2009; 36(Suppl 2):S67–S72.

Wiebe, S., Blume, W. T., Girvin, J. P., Eliasziw, M. A randomized, controlled trial of surgery for temporal-lobe epilepsy. *N Engl J Med*. 2001; 345:311–318.

Wyllie E., Cascino G.D., Gidal B.E., Goodkin H.P., eds. Wyllie's treatment of epilepsy: principles and practice. Lippincott Williams & Wilkins: Philadelphia, 2010:1–1040.

Seção 4 - *Psiquiatria*

American Psychiatric Association. *Diagnostic and statistical manual of mental disorders (DSM IV-TR)*, 4th ed. Washington, DC: American Psychiatric Association; 2000.

Kessler, R. C., Berglund, P., Demler, O., Jin, R., Merikangas, K. R., Walters, E. E. Lifetime prevalence and age-of-onset distributions of DSM-IV disorders in the National Comorbidity Survey Replication. *Arch Gen Psychiatry*. 2005; 62:593–602.

Wittchen, H. U., Jacobi, F. Size and burden of mental disorders in Europe: a critical review and appraisal of 27 studies. *Eur Neuropsychopharmacol*. 2005; 15:357–376.

Depressão/Transtorno Bipolar

Barnett, J. H., Smoller, J. W. The genetics of bipolar disorder. *Neuroscience*. 2009; 164:331–343.

Cerullo, M. A., Adler, C. M., Delbello, M. P., Strakowski, S. M. The functional neuroanatomy of bipolar disorder. *Int Rev Psychiatry*. 2009; 21:314–322.

Merikangas, K. R., Jin, R., He, J. P., Kessler, R. C., Lee, S., Sampson, N. A., et al. Prevalence and correlates of bipolar spectrum disorder in the world mental health survey initiative. *Arch Gen Psychiatry*. 2011; 68:241–251.

Ansiedade/Pânico/Transtorno de Estresse Pós-Traumático

Roberts, A. L., Gilman, S. E., Breslau, J., Breslau, N., Koenen, K. C. Race/ethnic differences in exposure to traumatic events, development of post-traumatic stress disorder, and treatment-seeking for post-traumatic stress disorder in the United States. *Psychol Med*. 2011; 41:71–83.

Stein, M. B. Neurobiology of generalized anxiety disorder. *J Clin Psychiatry*. 2009; 70(Suppl 2):15–19.

Stein, M. B., Stein, D. J. Social anxiety disorder. *Lancet*. 2008; 371:1115–1125.

Transtorno Obsessivo-Compulsivo

Dantzer, R., O'Connor, J. C., Freund, G. G., Johnson, R. W., Kelley, K. W. From inflammation to sickness and depression: when the immune system subjugates the brain. *Nat Rev Neurosci*. 2008; 9:46–56.

Jenike, M. A. Clinical practice. Obsessive-compulsive disorder. *N Engl J Med*. 2004; 350:259–265.

Ruscio, A. M., Stein, D. J., Chiu, W. T., Kessler, R. C. The epidemiology of obsessive-compulsive disorder in the National Comorbidity Survey Replication. *Mol Psychiatry*. 2010; 15:53–63. [Epub Aug 26, 2008].

Somatização

Browning, M., Fletcher, P., Sharpe, M. Can neuroimaging help us to understand and classify somatoform disorders? A systematic and critical review. *Psychosom Med*. 2011; 73:173–184.

Lempert, T., Brandt, T., Dieterich, M., Huppert, D. How to identify psychogenic disorders of stance and gait: a video study in 37 are not enough. *Can J Psychiatry*. 2008; 53:213–223.

Levenson, J. The somatoform disorders: 6 characters in search of an author. *Psychiatr Clin North Am*. 2011; 34:515–524.

Owens, C., Dein, S. Conversion disorder: the modern hysteria. *Adv Psychiatr Treat*. 2006; 12:152–157.

Schroder, A., Fink, P. Functional somatic syndromes and somatoform disorders in special psychosomatic units: organizational aspects and evidence-based treatment. *Psychiatr Clin North Am*. 2011; 34:673–687.

Toth, C. Hemisensory syndrome is associated with a low diagnostic yield and a nearly uniform benign prognosis. *J Neurol Neurosurg Psychiatry*. 2003; 74:1113–1116.

Transtorno Conversivo

Kanaan, R., Armstrong, D., Barnes, P., Wessely, S. In the psychiatrist's chair: how neurologists understand conversion disorder. *Brain*. 2009; 132(Pt 10):2889–2896.

Ruddy, R., House, A. Psychosocial interventions for conversion disorder. *Cochrane Database Syst Rev*. (4):2005. [CD005331].

Esquizofrenia

Brown, A. S., Derkits, E. J. Prenatal infection and schizophrenia: a review of epidemiologic and translational studies. *Am J Psychiatry*. 2010; 167:261–280.

Dutta, R., Murray, R.M., Hotopf, M., Allardyce, J., Jones, P.B., Boydell, J. *Arch Gen Psychiatry*. 2010; 67:1230–1237.

Foussias, G., Remington, G. Negative symptoms in schizophrenia: avolition and Occam's razor. *Schizophr Bull*. 2010; 36:359–369.

Howes, O. D., Kapur, S. The dopamine hypothesis of schizophrenia: version III—the final common pathway. *Schizophrenia Bull*. 2009; 35:549–562.

Addiction

Amato L, Minozzi S, Davoli M. Efficacy and safety of pharmacological interventions for the treatment of the alcohol withdrawal syndrome. Cochrane Database Syst Rev 2011;(6):CD008537.

Connery HS, editor. Harvard Medical School Special Health Report. Alcohol use and abuse, 2011. Available at http://www.health.harvard.edu.

Connery, H. S., McHugh, K., Greenfield, S. F. How well does AA work? That's (partly) up to you. *Current Psychiatry*. 2005; 4:1–6.

Dodrill, C. L., Helmer, D. A., Kosten, T. R. Prescription pain medication dependence. *Am J Psychiatry*. 2011; 168:466–471.

Kleber, H. D., Weiss, R. D., Anton, R. F., Jr., George, T. P., Greenfield, S. F., Kosten, T. R., et al. Work Group on Substance Use Disorders; American Psychiatric Association; Steering Committee on Practice Guidelines. Treatment of patients with substance use disorders, second edition. *Am J Psychiatry*. 2007; 164(Suppl 4):5–123.

Truco, E. M., Connery, H. S., Griffin, M. L., Greenfield, S. F. The relationship of self esteem and self-efficacy to treatment outcomes of alcohol dependent men and women. *Am J Addict*. 2007; 16:85–92.

Woody, G. E., Poole, S. A., Subramaniam, G., Dugosh, K., Bogenschutz, M., Abbott, P., et al. Extended vs short-term buprenorphine-naloxone for treatment of opioid-addicted youth: a randomized trial. *JAMA*. 2008; 300:2003–2011.

Transtorno da Personalidade Borderline

Lieb, K., Vollm, B., Rucker, G., Timmer, A., Stoffers, J. M. Pharmacotherapy for borderline personality disorder: Cochrane systematic review of randomised trials. *Br J Psychiatry*. 2010; 196:4–12.

Paris, J. The treatment of borderline personality disorder: Implications of research on diagnosis, etiology, and outcome. *Annu Rev Clin Psychol*. 2009; 5:277–290.

Abuso do Parceiro Íntimo

Burnett LB, Adler J. Domestic violence. 2011. Available at http://www.emedicine.medscape.com/article/805546. Accessed November 21, 2011.

Breiding, M. J., Black, M. C., Ryan, G. W. Chronic disease and health risk behaviors associated with intimate partner violence—18 U.S. states/territories, 2005. *Ann Epidemiol*. 2008; 18:538–544.

Campbell, J. C., Jones, A. S., Dienemann, J., Kub, J., Schollenberger, J., O'Campo, P., et al. Intimate partner violence and physical health consequences. *Arch Intern Med*. 2002; 162:1157–1163.

Center for Disease Contol and Prevention Injury Center. Violence prevention. Intimate partner violence. Available at http://www.cdc.gov/ViolencePrevention/intimatepartnerviolence/index.html.

National Center on Elder Abuse. 2011. Available at http://www.ncea.aoa.gov/ncearoot/Main_Site/index.aspx.

Sellas MI, Krouse LH. Elder Abuse. 2011. Available at http://emedicine.medscape.com/article/805727.

Transtorno Cerebral Orgânico

Wandinger, K. P., Saschenbrecker, S., Stoecker, W., Dalmau, J. Anti-NMDA-receptor encephalitis: a severe, multistage, treatable disorder presenting with psychosis. *J Neuroimmunol*. 2011; 231:86–91. [Epub Oct 15, 2010].

Pediatria Transtornos

American Academy of Child and Adolescent Psychiatry. Practice parameter for the assessment and treatment of children and adolescents with depressive disorders. *J Am Acad Child Adolesc Psychiatry*. 2007; 46:1503–1526.

American Academy of Child and Adolescent Psychiatry. Practice parameter for the assessment and treatment of children and adolescents with anxiety disorders. *J Am Acad Child Adolesc Psychiatry*. 2007; 46:267–283.

American Academy of Child and Adolescent Psychiatry. Practice parameter for the assessment and treatment of children and adolescents with oppositional defiant disorder. *J Am Acad of Child Adolesc Psychiatry*. 2007; 46:126–141.

American Academy of Child and Adolescent Psychiatry. Practice parameter for the assessment and treatment of children and adolescents with attention-deficit/hyperactivity disorder. *J Am Acad Child Adolesc Psychiatry*. 2007; 46:894–921.

Denton, J., Newton, A.W., Vandeven, A.M. *Update on child maltreatment: toward refining the evidence base*. 2011; 23:240–248.

Joseph-DiCaprio, J. Counseling parents of difficult adolescents. *Minn Med*. 2010; 93:41–43.

Rosen, D. S. American Academy of Pediatrics Committee on Adolescence. Identification and management of eating disorders in children and adolescents. *Pediatrics*. 2010; 126:1240–1253.

Seção 5 - *Hipotálamo, Hipófise, Sono e Tálamo*

Barion, A., Zee, P. C. A clinical approach to circadian rhythm sleep disorders [review]. *Sleep Med*. 2007; 8:566–577.

Burstein, R. Somatosensory and visceral input to the hypothalamus and limbic system. *Prog Brain Res*. 1996; 107:257–267.

Fontes, M. A., Xavier, C. H., de Menezes, R. C., Dimicco, J. A. The dorsomedial hypothalamus and the central pathways involved in the cardiovascular response to emotional stress. *Neuroscience*. 2011; 184:64–74. [Epub Mar 22, 2011].

Gautron, L., Elmquist, J. K. Sixteen years and counting: an update on leptin in energy balance. *J Clin Invest*. 2011; 121:2087–2093.

Monti J.M., Pandi-Perumal S.R., Sinton C.M., eds. Neurochemistry of sleep and wakefulness. Cambridge: Cambridge University Press, 2008.

Morrison, S. F., Nakamura, K. Central neural pathways for thermoregulation. *Front Biosci*. 2011; 16:74–104.

Nakamura, K. Central circuitries for body temperature regulation and fever. *Am J Physiol Regul Integr Comp Physiol*. 2011; 301:R1207–R1228.

Nunn, N., Womack, M., Dart, C., Barrett-Jolley, R. Function and pharmacology of spinally-projecting sympathetic pre-autonomic neurones in the paraventricular nucleus of the hypothalamus. *Curr Neuropharmacol*. 2011; 9:262–277.

Saper, C. B. The central autonomic nervous system: conscious visceral perception and autonomic pattern generation. *Annu Rev Neurosci*. 2002; 25:433–469. [Epub Mar 25, 2002].

Saper, C. B. Staying awake for dinner: hypothalamic integration of sleep, feeding, and circadian rhythms. *Prog Brain Res*. 2006; 153:243–252.

Saper, C. B. The hypothalamus. In: Mai J.K., Paxinos G., eds. *The human nervous system*. 3rd ed. Amsterdam: Academic Press; 2012:548–573.

Saper, C. B., Chou, T. C., Elmquist, J. K. The need to feed: homeostatic and hedonic control of eating. *Neuron*. 2002; 36:199–211.

Saper, C. B., Scammell, T. E., Lu, J. Hypothalamic regulation of sleep and circadian rhythms. *Nature*. 2005; 437:1257–1263.

Scammell, T. E. The neurobiology, diagnosis, and treatment of narcolepsy. *Ann Neurol*. 2003; 53:154–166.

Vianna, C. R., Coppari, R. A treasure trove of hypothalamic neurocircuitries governing body weight homeostasis. *Endocrinology*. 2011; 152:11–18.

Wise, M. S., Arand, D. L., Auger, R. R., Brooks, S. N., Watson, N. F. American Academy of Sleep Medicine. Treatment of narcolepsy and other hypersomnias of central origin [review]. *Sleep*. 2007; 30:1712–1727.

Seção 6 - *Distúrbios da Consciência (Coma)*

Booth, C. M., Boone, R. H., Tomlinson, G., Detsky, A. S. Is this patient dead, vegetative, or severely neurologically impaired? Assessing outcome for comatose survivors of cardiac arrest. *JAMA*. 2004; 291:870–879.

Bruno, M. A., Vanhaudenhuyse, A., Thibaut, A., Moonen, G., Laureys, S. From unresponsive wakefulness to minimally conscious PLUS and functional locked-in syndromes: recent advances in our understanding of disorders of consciousness. *J Neurol*. 2011; 258:1373–1384.

Jennett, B. The persistent vegetative state: task force's definition influences interpretation of outcome [comment]. *BMJ*. 1995; 310:1137.

Laureys, S. The neural correlate of (un)awareness: lessons from the vegetative state. *Trends Cogn Sci*. 2005; 9:556–559.

Medical aspects of the persistent vegetative state (1). The Multi-Society Task Force on PVS. N Engl J Med 1994;330:1499-508.

Nakagawa, T. A., Ashwal, S., Mathur, M., Mysore, M. Clinical report: guidelines for the determination of brain death in infants and children: an update of the 1987 task force recommendations. *Pediatrics*. 2011; 128:e720–e740.

Neumar, R. W., Nolan, J. P., Adrie, C., Aibiki, M., Berg, R. A., Böttiger, B. W., et al. Post-cardiac arrest syndrome: epidemiology, pathophysiology, treatment and prognostication. A consensus statement from the International Liaison Committee on Resuscitation (American Heart Association, Australian and New Zealand Council on Resuscitation, European Resuscitation Council, Heart and Stroke Foundation of Canada, InterAmerican Heart Foundation, Resuscitation Council of Asia, and the Resuscitation Council of Southern Africa); the American Heart Association Emergency Cardiovascular Care Committee; the Council on Cardiovascular Surgery and Anesthesia; the Council on Cardiopulmonary, Perioperative, and Critical Care; the Council on Clinical Cardiology; and the Stroke Council. *Circulation*. 2008; 118:2452–2483.

Overgaard, M. How can we know if patients in coma, vegetative state or minimal conscious state are conscious? *Prog Brain Res*. 2009; 177:11–19.

Posner, J. B., Saper, C. B., Schiff, N. D., Plum, F. *Plum and Posner's diagnosis of stupor and coma*, 4th ed. Oxford, England: Oxford University Press; 2007.

Teasdale, G., Jennett, B. Assessment of coma and impaired consciousness: a practical scale. *Lancet*. 1974; 2:81–84.

Wijdicks, E. F., Bamlet, W. R., Maramattom, B. V., Manno, E. M., McClelland, R. L. Validation of a new coma scale: the four score. *Ann Neurol*. 2005; 58:585–593.

Wijdicks, E. F.M. *The comatose patient*. Oxford, England: Oxford University Press; 2008.

Wijdicks, E. F.M., Varelas, P. N., Gronseth, G. S., Greer, D. M. Evidence-based guideline update: determining brain death in adults. Report of the Quality Standards Subcommittee of the American Academy of Neurology. *Neurology*. 2010; 74:1911–1918.

Young, G. B., Ropper, A. H., Bolton, C. F. *Coma and impaired consciousness: a clinical perspective*. Philadelphia: McGraw-Hill; 1998.

Seção 7 - *Núcleos da Base e Transtornos do Movimento*

Parkinsonism

Adams R., Victor M., eds. Principles of neurology, 4th ed., New York: McGraw-Hill, 1977.

Galvez-Jimenez N., ed. Scientific basis for the treatment of Parkinson's disease, 2nd ed., London: Taylor and Francis, 2005.

Galvez-Jimenez N., Tuite P., eds. Unusual causes of movement disorders. New York: Cambridge University Press, 2011.

Jankovic J., Tolosa E., eds. Parkinson's disease and movement disorders, 5th ed., Philadelphia: Lippincott Williams & Wilkins, 2007.

Stern G., ed. Parkinson's disease. Baltimore: Johns Hopkins University Press, 1990.

Tarsy D., Vitek J., Lozano L.M., eds. Surgical treatment of Parkinson's disease and other movement disorders. New York: Humana Press, 2003.

Distonia

Bressman, S. B., de Leon, D., Kramer, P. L., Ozelius, L. J., Brin, M. F., Greene, P. E., et al. Dystonia in Ashkenazi Jews: clinical characterization of a founder mutation [published erratum appears in Ann Neurol 1995;37:140]. *Ann Neurol*. 1994; 36:771–777.

Brin M.F., Comella C., Jankovic J., eds. Dystonia: etiology, clinical features, and treatment. Philadelphia: Lippincott Williams & Wilkins, 2004.

Epidemiological Study of Dystonia in Europe (ESDE) Collaborative Group. A prevalence study of primary dystonia in eight European countries. J Neurol Neurosurg Psychiatry 2000; 247:787–792.

Tarsy, D., Simon, D. K. Dystonia. *N Engl J Med*. 2006; 355:818–829.

Coreia/Balismo

Walker, F. O. Huntington's disease. *Lancet*. 2007; 369:218–228.

Walker R., ed. The differential diagnosis of chorea. New York: Oxford University Press, 2011.

Zomorrodi, A., Wald, E. R. Sydenham's chorea in western Pennsylvania. *Pediatrics*. 2006; 117:e675–e679.

Tremor

Fahn S., Jankovic J., Hallett M., eds. Principles and practice of movement disorders, 2nd ed., St Louis: Elsevier Saunders, 2011.

Koller, W. C., Busenbark, K., Miner, K. The relationship of essential tremor to other movement disorders: report on 678 patients. Essential Tremor Study Group. *Ann Neurol*. 1994; 35:717–723.

Lemon, R. N., Edgley, S. A. Life without a cerebellum. *Brain*. 2010; 133(Pt 3):652–654.

Tiques e Síndrome de Tourette

Cohen, D.J., Jankovik, J., Goetz, C.G., eds. Tourette syndrome. Advances in Neurology; 85. Lippincott Williams & Wilkins, Philadelphia, 2001.

Lees A.J., ed. Tics and related disorders. Edinburgh: Churchill Livingstone, 1985.

Singer H., Mink J.W., Gilbert D.L., Jankovik J., eds. Movement disorders in childhood. Philadelphia: Saunders Elsevier, 2010.

Mioclonias

Fahn S., Jankovic J., Hallett M., eds. Principles and practice of movement disorders, 2nd ed., St Louis: Elsevier Saunders, 2011.

Galvez-Jimenez N., Tuite P., eds. Unusual causes of movement disorders. New York: Cambridge University Press, 2011.

Koenig, M. A., Geocadin, R. Global hypoxia-ischemia and critical care seizures. In: Varelas P., ed. *Seizures in critical care: a guide to diagnosis and therapeutics: current clinical neurology*. 2nd ed. New York: Humana Press; 2010:157–178.

Lance, J. W., Adams, R. D. The syndrome of intention or action myoclonus as a sequel to hypoxic encephalopathy. *Brain*. 1963; 86:111–136.

Doença de Wilson

El-Youssef, M. Wilson disease. *Mayo Clin Proc*. 2003; 78:1126–1136.

Liebeskind, D. S., Wong, S., Hamilton, R. H. Faces of the giant panda and her cub: MRI correlates of Wilson's disease. *J Neurol Neurosurg Psychiatry*. 2003; 74:682.

Paralisia Encefálica

Ashwal, S., Russman, B. S., Blasco, P. A., Miller, G., Sandler, A., Shevell, M., et al. Practice parameter: diagnostic assessment of the child with cerebral palsy: report of the Quality Standards Subcommittee of the American Academy of Neurology and the Practice Committee of the Child Neurology Society. *Neurology*. 2004; 62:851–863.

Mutch, L., Alberman, E., Hagberg, B., Kodama, K., Perat, M. V. Cerebral palsy epidemiology: where are we now and where are we going? *Dev Med Child Neurol*. 1992; 34:547–551.

Seção 8 - *Cerebelo e Ataxia*

Anheim, M., Tranchant, C., Koenig, M. The autosomal recessive cerebellar ataxias. *N Engl J Med*. 2012; 366(7):636–646.

Boltshauser E., Schmahmann J.D., eds. Cerebellar disorders in children. Clinics in Developmental Medicine No. 191-2. London: MacKeith Press, 2012.

Brice, A., Pulst, S.M., eds. Spinocerebellar degenerations: the ataxias and spastic paraplegias: Blue Books of Neurology Series; 31. Butterworth-Heinemann, 2007.

Buckner, R. L., Krienen, F. M., Castellanos, A., Diaz, J. C., Yeo, B. T. The organization of the human cerebellum estimated by intrinsic functional connectivity. *J Neurophysiol*. 2011; 106(5):2322–2345.

De Zeeuw CI, Cicirata F, editors. Creating coordination in the cerebellum. Prog Brain Res, Volume 148, Amsterdam: Elsevier; 2005.

Durr, A. Autosomal dominant cerebellar ataxias: polyglutamine expansions and beyond. *Lancet Neurol*. 2010; 9(9):885–894.

Highsteen SM, Thach WT, editors. The cerebellum: recent developments in cerebellar research. Ann NY Acad Sci 2002;978:1–551.

Ito, M. *The cerebellum and neural control*. New York: Raven Press; 1984.

Leiner, H. C., Leiner, A. L., Dow, R. S. Does the cerebellum contribute to mental skills? *Behav Neurosci*. 1986; 100(4):443–454.

Manto M.U., Gruol D., Schmahmann J.D., Koibuchi N., Rossi F., eds. Handbook of the cerebellum and cerebellar disorders. New York: Springer, 2012.

Manto, M. *Cerebellar Disorders: A practical approach to diagnosis and management*. Cambridge: Cambridge University Press; 2010.

Schmahmann, J. D. An emerging concept: The cerebellar contribution to higher function. *Arch Neurol*. 1991; 48:1178–1187.

Schmahmann JD, editor. The cerebellum and cognition. Int Rev Neurobiol Volume 47. San Diego: Academic Press. 1997.

Schmahmann, J. D. Disorders of the cerebellum. Ataxia, dysmetria of thought, and the cerebellar cognitive affective syndrome. *J Neuropsychiatry Clin Neurosci*. 2004; 16(3):367–378.

Schmahmann, J. D. The role of the cerebellum in cognition and emotion: personal reflections since 1982 on the dysmetria of thought hypothesis, and its historical evolution from theory to therapy. *Neuropsychol Rev*. 2010; 20(3):236–260.

Schmahmann, J. D., Doyon, J., Toga, A., Petrides, M., Evans, A. *MRI Atlas of the human cerebellum*. San Diego: Academic Press; 2000.

Schmahmann JD, Pandya DN. The cerebrocerebellar system. In : Schmahmann, J.D., editor. The Cerebellum and Cognition. San Diego: Academic Press. Int Rev Neurobiol 1997;41:31-60.

Schmahmann, J. D., Pandya, D. N. Anatomic organization of the basilar pontine projections from prefrontal cortices in rhesus monkey. *J Neurosci*. 1997; 17:438–458.

Schmahmann, J. D., Sherman, J. C. The cerebellar cognitive affective syndrome. *Brain*. 1998; 121:561–579.

Stoodley, C. J., Valera, E. M., Schmahmann, J. D. Functional topography of the cerebellum for motor and cognitive tasks: an fMRI study. *NeuroImage*. 2012; 59(2):1560–1570.

Strick, P. L., Dum, R. P., Fiez, J. A. Cerebellum and nonmotor function. *Annu Rev Neurosci*. 2009; 32:413–434.

Voogd, J., Glickstein, M. The anatomy of the cerebellum. *Trends Neurosci*. 1998; 21(9):370–375.

Voogd, J. Cerebellar zones: a personal history. *Cerebellum*. 2011; 10(3):334–350.

Seção 9 - *Circulação Cerebrovascular e AVE*

Bederson, J. B., Connolly, E. S., Jr., Batjer, H. H., Dacey, R. G., Dion, J. E., Diringer, M. N., et al. Guidelines for the management of aneurysmal subarachnoid hemorrhage: a statement for healthcare professionals from a special writing group the Stroke Council of the American Heart Assocaition. *Stroke*. 2009; 40:994–1025.

Berkefeld, J., Chaturvedi, S. The International Carotid Stenting Study and the North American Carotid Revascularization Endarterectomy versus Stenting Trial: fueling the debate about carotid artery stenting. *Stroke*. 2010; 41:2714–2715.

Caplan L.R., ed. Posterior circulation disease: clinical findings, diagnosis, and management. Boston: Blackwell Scientific, 1996.

Caplan L.R., ed. Caplan's stroke: a clinical approach, 4th ed., Philadelphia: Saunders, 2009.

Caplan L.R., Van Gyn J., eds. Stroke syndromes, 3rd ed., Cambridge: Cambridge University Press, 2012.

Chaves, C. J., Lee, G. Imaging findings in carotid artery dissection. In: Schaller B., ed. *Imaging of carotid stenosis*. Stockholm: Karolinska Institute, 2007.

Edlow, J. A., Caplan, L. R. Avoiding pitfalls in the diagnosis of subarachnoid hemorrhage. *N Engl J Med*. 2000; 342:29–36.

Frieden, I. J., Reese, V., Cohen, D. PHACE syndrome. The association of posterior fossa brain malformations, hemangiomas, arterial anomalies, coarctation of the aorta and cardiac defects, and eye abnormalities. *Arch Dermatol*. 1996; 132:307–311.

Fullerton, H. J., Aminoff, A. R., Ferriero, D. M., Gupta, N., Dowd, C. F. Neurodevelopmental outcome after endovascular treatment of vein of Galen malformations. *Neurology*. 2003; 61:1386–1390.

Furie, K. L., Kasner, S. E., Adams, R. J., Albers, G. W., Bush, R. L., et al. Guidelines for the prevention of stroke in patients with strokes or transient ischemic attack: a guideline for healthcare professionals from the American Heart Association/American Stroke Association. *Stroke*. 2011; 42:227–276.

Goldstein, L. B., Bushnell, C. D., Adams, R. J., Appel, L. J., Braun, L. T., Chaturvedi, S., et al. Guidelines for the primary prevention of stroke: a guideline for Healthcare Professionals from the American Heart Association/American Stroke Association. *Stroke*. 2011; 42:517–584.

Scott, R. M., Smith, J. L., Roberston, R. L., Madsen, J. R., Soriano, S. J., Rockoff, M. A. Long-term outcome in children with moyamoya syndrome after cranial revascularization by pial synangiosis. *J Neurosurg*. 2004; 100(Suppl 2 Pediatrics):142–149.

Suarez, J. I., Tarr, R. W., Selman, W. R. Aneurysmal subarachnoid hemorrhage. *N Engl J Med*. 2006; 354:387–396.

Seção 10 - *Esclerose Múltipla e Outros Transtornos Autoimunes do Sistema Nervoso Central*

Batista, F. D., Harwood, N. E. The who, how and where of antigen presentation to B cells. *Nat Rev Immunol*. 2009; 9:15–27.

Brinkman, V. FTY720 (fingolimod) in multiple sclerosis: therapeutic effects in the immune and the central nervous system. *Br J Pharmacol*. 2009; 158:1173–1182.

Crotty, S. Follicular helper CD4 T cells (TFH). *Annu Rev Immunol*. 2011; 29:621–663.

Dalla Libera, D., Di Mitri, D., Bergami, A., Centonze, D., Gasperini, C., Grasso, M. G., et al. T regulatory cells are markers of disease activity in multiple sclerosis patients. *PLoS ONE*. 2011; 6:e21386.

Davis, M. D., Kehrl, J. H. The influence of sphingosine-1-phophate receptor signaling on lymphocyte trafficking: how a bioactive lipid mediator grew up from an “immature” vascular maturation factor to a “mature”mediator of lymphocyte behavior and function. *Immunol Res*. 2009; 43:187–197.

Dhib-Jalbut, S., Marks, S. Interferon-β mechanisms of action in multiple sclerosis. *Neurology*. 2010; 74(Suppl 1):S17–S24.

Fabriek, B. O., Zwemmer, J. N.P., Teunissen, C. E., Dikstra, C. D., Pohlman, C. H., Laman, J. D., et al. In vivo detection of myelin proteins in cervical lymph nodes of MS patients using ultra-sound guided fine-needle aspiration cytology. *J Neuroimmunol*. 2005; 161:190–194.

Fainardi, E., Rizzo, R., Melchiorri, L., Stignani, M., Castellazzi, C., Tamborino, E., et al. CSF levels of soluble HLA-G and Fas molecules are inversely associated to MRI evidnce of disease activity in patients with relapsing remitting multiple sclerosis. *Mult Scler*. 2008; 14:446–454.

Feng, X., Reder, N. P., Yanamandala, M., Hill, A., Franek, B. S., Niewold, T. B., et al. Type I interferon is high in lupus and neuromyelitis optica but low in multiple sclerosis. *J Neurol Sci*. 2012; 313:48–53. [Epub Oct 27, 2011].

Frischer, J. M., Bramow, S., Dal-Bianco, A., Lucchinetti, C. F., Rauschka, H., Scmidbauer, M., et al. The relation between inflammation and neurodegeneration in multiple sclerosis brains. *Brain*. 2009; 13:1175–1189.

International Multiple Sclerosis Genetics Consortium, Wellcome Trust Case Control Consortium 2, Sawcer, S., Hellenthal, G., Pirinen, M., Spencer, C. C., et al. Genetic risk and a primary role for cell-mediated immune mechanisms in multiple sclerosis. *Nature*. 2011; 476:214–219.

Gay, D., Esiri, M. Blood-brain barrier damage in acute multiple sclerosis plaques. *Brain*. 1991; 114:557–572.

Gold R, Kappos L, Arnold D, et al. Oral BG-12 in relapsing-remitting multiple sclerosis: results from the randomomized, placebo-controlled, phase 3 DEFINE study. Submitted, 2012.

Goodin, D. S., Arnason, B. G., Coyle, P. K., Frohman, E. M., Paty, D. W. The use of mitoxantrone (Novantrone) for the treatment of multiple sclerosis. *Neurology*. 2003; 61:1332–1338.

Hartung, H. P., Freedman, M. S., Polman, C. H., Edan, G., Kappos, L., Miller, D. H., et al. Interferon beta-1β-neutralizing antibodies 5 years after clinically isolated syndrome. *Neurology*. 2011; 77:835–843.

Hauser, S. L., Waubant, E., Arnold, D. L., Vollmer, T., Antel, J., Fox, R. J., et al. B-cell depletion with rituximab in relapsing-remitting multiple sclerosis. *N Engl J Med*. 2008; 358:676–688.

Howell, O. W., Rundle, J. L., Garg, A., Komada, M., Brophy, P. J., Reynolds, R., et al. Activated microglia mediate axoglial disruption that contributes to axonal injury in multiple sclerosis. *J Neuropathol Exp Neurol*. 2010; 69:1017–1033.

Kappos, L., Li, D., Calabresi, P. A., O'Connor, P., Bar-Or, A., Barkhof, F., et al. Ocrelizumab in relapsing-remitting multiple sclerosis: a phase 2, randomoized, placebo-controlled, multicenter trial. *Lancet*. 2011; 378:1779–1787.

Katakai, T., Hara, T., Lee, J.-H., Gonda, H., Sugai, M., Shimizu, A. A novel reticular stromal structure in lymph node cortex: an immuno-platform for interactions among dendritic cells, T cells and B cells. *Int Immunol*. 2004; 16:1133–1142.

Kim, H. J., Miron, V. E., Dukala, D., Proia, R. L., Ludwin, S. K., Traka, M., et al. Neurobiological effects of sphingosine 1-phosphate receptor modulation in the cuprizone model. *FASEB J*. 2011; 25:1509–1518.

Kitano, M., Moriyama, S., Ando, Y., Hikida, M., Mori, Y., Kurosaki, T., et al. Bcl6 protein expression shapes pre-germinal center B cell dynamics and follicular helper T cell heterogeneity. *Immunity*. 2011; 34:961–972.

Kivisakk, P., Imitola, J., Rasmussen, S., Elyaman, W., Zhu, B., Ransohoff, R. M., et al. Localizing central nervous system immune surveillance: meningeal antigen-presenting cells activate T cells during experimental autoimmune encephalomyelitis. *Ann Neurol*. 2008; 65:457–469.

Kooi, E.-J., van Horssen, J., Witte, M. E., Amor, S., Bø, L., Dijkstra, C. D., et al. Abundant extracellular myelin in the meninges of patients with multiple sclerosis. *Neuropathol Appl Neurobiol*. 2009; 35:283–295.

Linker, R. A., Lee, D.-H., Demir, S., Wiese, S., Kruse, N., Siglienti, I., et al. Functional role of brain-derived neurotrophic factor in neuroprotective autoimmunity: therapeutic implications in a model of multiple sclerosis. *Brain*. 2010; 133:2248–2263.

Magliozzi, R., Howell, O., Vora, A., Serafini, B., Nicholas, R., Puopolo, M., et al. Meningeal B-cell follicles in secondary progressive multiple sclerosis associate with early onset of disease and severe cortical pathology. *Brain*. 2007; 130:1089–1104.

Moore, G. R.W., Esiri, M. M. The pathology of multiple sclerosis and related disorders. *Diagnostic Histopathol*. 2011; 17:225–231.

Munger, K. L., Levin, L. I., O'Reilly, E. J., Falk, K. I. A. Anti-Epstein-Barr virus antibodies as serological markers of multiple sclerosis: a prospective study among United States military personnel. *MS J*. 2011; 17:1185–1193.

Murphy, K. M., Stockinger, B. Effector T cell plasticity: flexibility in the face of changing circumstances. *Nat Immunol*. 2010; 11:674–680.

Polman, C. H., Reingold, S. C., Banwell, B., Clanet, M., Cohen, J. A., Filippi, M., et al. Diagnostic criteria for multiple sclerosis: 2010 revisions to the McDonald criteria. *Ann Neurol*. 2011; 69:292–302.

Prodinger, C., Bunse, J., Kruger, M., Schiefenhövel, F., Brandt, C., Laman, J. D., et al. CD11c-expressing cells reside in the juxtavascular parenchyma and extend processes into the glia limitans of the mouse nervous system. *Acta Neuropathol*. 2011; 121:445–458.

Racke, M. K., Lovett-Racke, A. E., Karandikar, N. J. The mechanism of action of glatiramer acetate in multiple sclerosis. *Neurology*. 2010; 74(Suppl 1):S25–S30.

Schreiber, R. D., Old, L. J., Smyth, M. J. Cancer immunoediting: integrating immunity's roles in cancer suppression and promotion. *Science*. 2011; 331:1565–1570.

Smolders, J., Damoiseaux, J., Menheere, P., Hupperts, R. Vitamin D as an immune modulator in multiple sclerosis: a review. *J Neuroimmunol*. 2008; 194:7–17.

Tennakoon, D. K., Mehta, R. S., Ortega, S. B., Bhoj, V., Racke, M. K., Karandikar, N. J., et al. Therapeutic induction of regulatory, cytotoxic, CD8+ T cells in multiple sclerosis. *J Immunol*. 2006; 176:7119–7129.

Verhey, L. H., Branson, H. M., Shroff, M. M., Callen, D. J., Sled, J. G., Narayanan, S., et al. CNS: MRI parameters for prediction of multiple sclerosis diagnosis in children with acute demyelination: a prospective national cohort study. *Lancet Neurol*. 2011; 10:1065–1073.

Weller, R. O., Galea, I., Carare, R. O., Minagar, A. Pathophysiology of the lymphatic drainage of the central nervous system: implications for pathogensis and therapy of multiple sclerosis. *Pathophysiology*. 2010; 17:295–306.

Wheeler, D., Venkata, V., Bandaru, R., Calabresi, P. A., Nath, A., Haughey, N. J., et al. A defect of sphingolipid metabolism modifies the proerties of normal appearing white matter in multiple sclerosis. *Brain*. 2008; 131:3092–3102.

Zhou, L., Chong, M. M.W., Littman, D. R. Plasticity of CD4+ T cell lineage differentiation. *Immunity*. 2011; 30:646–655.

Encefalomielite Disseminada Aguda (EMDA)

Gutrecht, J. A., Berger, J. R., Jones, H. R., Mancall, A. C. Monofocal acute inflammatory demyelination (MAID): a unique disorder simulating brain neoplasm. *South Med J*. 2002; 95:1180–1186.

Hurst, E. W. Acute haemorrhagic leucoencephalitis: a previously undefined entity. *Med J Aust*. 1941; 2:1–6.

Leake, J. A., Billman, G. F., Nespeca, M. P., Duthie, S. E., Dory, C. E., Meltzer, H. S., et al. Pediatric acute hemorrhagic leukoencephalitis: report of a surviving patient and review. *Clin Infect Dis*. 2002; 34:699–703.

Neuromielite Óptica

Matà, S., Lolli, F. Neuromyelitis optica: an update. *J Neurol Sci*. 2011; 303:13–21.

Outras Síndromes Neuroimunológica

Darnell, R. B., Posner, J. B. *Paraneoplastic syndromes*. Oxford: Oxford University Press; 2011.

Lachance, D. H., Lennon, V. A. Paraneoplastic neurological autoimmunity. In: Kalman B., Brannagan T., III., eds. *Neuroimmunology in clinical practice*. London: Blackwell Publishing Ltd; 2008:210–217.

Lachance, D. H., Lennon, V. A., Pittock, S. J., Tracy, J. A., Krecke, K. N., Amrami, K. K., et al. An outbreak of neurological autoimmunity with polyradiculoneuropathy in workers exposed to aerosolised porcine neural tissue: a descriptive study. *Lancet Neurol*. 2010; 9:55–66.

McKeon, A., Pittock, S. J. Paraneoplastic encephalomyelopathies: pathology and mechanisms. *Acta Neuropathol*. 2011; 122:381–400.

Pittock, S. J., Kryzer, T. J., Lennon, V. A. Paraneoplastic antibodies coexist and predict cancer, not neurological syndrome. *Ann Neurol*. 2004; 56(5):715–719.

Vincent, A., Bien, C. G., Irani, S. R., Waters, P. Autoantibodies associated with diseases of the CNS: new developments and future challenges. *Lancet Neurol*. 2011; 10(8):759–772.

Síndrome do Homem Rígido

Burns, T. M., Jones, H. R., Jr., Phillips 2nd, L. H., Bugawan, T. L., Erlich, H. A., Lennon, V. A. Two generations of clinically disparate stiff man syndrome confirmed by significant elevations of GAD65 autoantibodies. *Neurology*. 2003; 61:1291–1293.

Mas, N., Saiz, A., Leite, M. I., Waters, P., Baron, M., Castaño, D., et al. Antiglycine-receptor encephalomyelitis with rigidity. *Neurol Neurosurg Psychiatry*. 2011; 82:1399–1401.

McKeon, A., Robinson, M. T., McEvoy, K., Matsumoto, J. Y., Lennon, V. A., Ahlskog, J. E., et al. Stiff-man syndrome and variants. *Arch Neurol*. 2012; 69:230–239.

Moersch, F. P., Woltman, H. W. Progressive fluctuating muscular rigidity and spasm ("stiff-man" syndrome): report of a case and some observations in 13 other cases. *Mayo Clin Proc*. 1956; 31:421–427.

Seção 11 - *Infecções do Sistema Nervoso*

Aminoff M.J., ed. Neurology and general medicine, 4th ed., Philadelphia: Elsevier, 2008.

Del Brutto, O. H., Roos, K. L., Coffey, C. S., Garcia, H. H. Meta-analysis: cysticidal drugs for neurocysticercosis: albendazole and praziquantel. *Ann Intern Med*. 2006; 145:43–51.

Halperin, J. J. Nervous system Lyme disease: is there still a controversy? *Semin Neurol*. 2011; 31:317–324.

Portegies, P., Berger, J.R., eds. HIV/AIDS and the nervous system. Handbook of clinical neurology; 85. Elsevier, Amsterdam, 2007.

Roos, K. L. *Principles of neurologic infectious diseases*. New York: McGraw-Hill; 2005.

Roos, K.L., Tunkel, A.R., eds. Bacterial infections of the central nervous system. Handbook of clinical neurology; 96. Elsevier, Amsterdam, 2010.

Thwaites, G. E., Fisher, M., Hemingway, C., British Infection Society. British Society guidelines for the diagnsosis and treatment of tuberculosis of the central nervous system in adults and children. *J Infect*. 2009; 59:167–187.

Tunkel, A. R., Glaser, C. A., Bloch, K. C., et al. The management of encephalitis: clinical practice guidelines by the Infectious Diseases Society of America. *Clin Infect Dis*. 2008; 47:303–327.

Seção 12 - *Neuro-oncologia*

Abdel-Wahab, M., Etuk, B., Palermo, J., Shirato, H., Kresl, J., Yapicier, O., et al. Spinal cord gliomas: a multi-institutional retrospective analysis. *Int J Radiat Oncol Biol Phys*. 2006; 64:1060–1071.

Andrews, D. W., Suarez, O., Goldman, H. W., Downes, M. B., Bednarz, G., Corn, B. W., et al. Stereotactic radiosurgery and fractionated stereotactic radiotherapy for the treatment of acoustic schwannomas: comparative observations of 125 patients treated at one institution. *Int J Radiat Oncol Biol Phys*. 2001; 50:1265–1278.

Brandes, A. A., Franceschi, E., Tosoni, A., Blatt, V., Pession, A., Tallini, G., et al. MGMT promoter methylation status can predict the incidence and outcome of pseudoprogression after concomitant radiochemotherapy in newly diagnosed glioblastoma patients. *J Clin Oncol*. 2008; 26:2192–2197.

Brandsma, D., Stalpers, L., Taal, W., Sminia, P., van den Bent, M. J. Clinical features, mechanisms, and management of pseudoprogression in malignant gliomas. *Lancet Oncol*. 2008; 9:453–461.

Bunin, G. R., Surawicz, T. S., Witman, P. A., Larson, D. A. The descriptive epidemiology of craniopharyngioma. *J Neurosurg*. 1998; 89:547–551.

CBTRUS. *CBTRUS Statistical Report: primary brain and central nervous system tumors diagnosed in the United States in 2004-6*. Hinsdale, IL: Central Brain Tumor Registry of the United States; 2010.

Cho, Y. J., Tsherniak, A., Tamayo, P., Santagata, S., Ligon, A., Greulich, H., et al. Integrative genomic analysis of medulloblastoma identifies a molecular subgroup that drives poor clinical outcome. *J Clin Oncol*. 2011; 29:1424–1430.

Colao, A., Cerbone, G., Cappabianca, P., Ferone, D., Alfieri, A., Di Salle, F., et al. Effect of surgery and radiotherapy on visual and endocrine function in nonfunctioning pituitary adenomas. *J Endocrinol Invest*. 1998; 21:284–290.

Cueva, R. A. Auditory brainstem response versus magnetic resonance imaging for the evaluation of asymmetric sensorineural hearing loss. *Laryngoscope*. 2004; 114:1686–1692.

DeAngelis, L. M., Mandell, L. R., Thaler, H. T., Kimmel, D. W., Galicich, J. H., Fuks, Z., et al. The role of postoperative radiotherapy after resection of single brain metastases. *Neurosurgery*. 1989; 24:798–805.

Donahue, B., Steinfeld, A. Intracranial ependymoma in the adult patient: successful treatment with surgery and radiotherapy. *J Neurooncol*. 1998; 37:131–133.

Ferrara, N., Kerbel, R. S. Angiogenesis as a therapeutic target. *Nature*. 2005; 438:967–974.

Friedman, H. S., Prados, M. D., Wen, P. Y., Mikkelsen, T., Schiff, D., Abrey, L. E., et al. Bevacizumab alone and in combination with irinotecan in recurrent glioblastoma. *J Clin Oncol*. 2009; 27:4733–4740.

Goldsmith, B. J., Wara, W. M., Wilson, C. B., Larson, D. A. Postoperative irradiation for subtotally resected meningiomas: a retrospective analysis of 140 patients treated from 1967 to 1990. *J Neurosurg*. 1994; 80:195–201.

Kalkanis, S. N., Kondziolka, D., Gaspar, L. E., Burri, S. H., Asher, A. L., Cobbs, C. S., et al. The role of surgical resection in the management of newly diagnosed brain metastases: a systematic review and evidence-based clinical practice guideline. *J Neurooncol*. 2010; 96:33–43.

Kocher, M., Soffietti, R., Abacioglu, U., Villà, S., Fauchon, F., Baumert, B. G., et al. Adjuvant whole-brain radiotherapy versus observation after radiosurgery or surgical resection of one to three cerebral metastases: results of the EORTC 22952-26001 study. *J Clin Oncol*. 2011; 29:134–141.

Korah, M. P., Nowlan, A. W., Johnstone, P. A., Crocker, I. R. Radiation therapy alone for imaging-defined meningiomas. *Int J Radiat Oncol Biol Phys*. 2010; 76:181–186.

Kreisl, T. N., Kim, L., Moore, K., Duic, P., Royce, C., Stroud, I., et al. Phase II trial of single-agent bevacizumab followed by bevacizumab plus irinotecan at tumor progression in recurrent glioblastoma. *J Clin Oncol*. 2009; 27:740–745.

Lacroix, M., Abi-Said, D., Fourney, D. R., Gokaslan, Z. L., Shi, W., DeMonte, F., et al. A multivariate analysis of 416 patients with glioblastoma multiforme: prognosis, extent of resection, and survival. *J Neurosurg*. 2001; 95:190–198.

Laws, E. R., Jane, J. A., Jr. Pituitary tumors: long-term outcomes and expectations. *Clin Neurosurg*. 2001; 48:306–319.

Leksell, L. Stereotactic radiosurgery. *J Neurol Neurosurg Psychiatry*. 1983; 46:797–803.

Louis D.N., Ohgaki H., Wiestler O.D., Cavenne W.K., eds. WHO classification of tumours of the nervous system. Lyon, France: IARC Press, 2007.

Lunsford, L. D., Niranjan, A., Flickinger, J. C., Maitz, A., Kondziolka, D. Radiosurgery of vestibular schwannomas: summary of experience in 829 cases. *J Neurosurg*. 2005; 102(Suppl):195–199.

Maranzano, E., Bellavita, R., Rossi, R., De Angelis, V., Frattegiani, A., Bagnoli, R., et al. Short-course versus split-course radiotherapy in metastatic spinal cord compression: results of a phase

III, randomized, multicenter trial. *J Clin Oncol*. 2005; 23:3358–3365.

Matthies, C., Samii, M. Management of 1000 vestibular schwannomas (acoustic neuromas): clinical presentation. *Neurosurgery*. 1997; 40:1–9. [discussion 9-10].

McLaughlin, M. P., Marcus, R. B., Jr., Buatti, J. M., McCollough, W. M., Mickle, J. P., Kedar, A., et al. Ependymoma: results, prognostic factors and treatment recommendations. *Int J Radiat Oncol Biol Phys*. 1998; 40:845–850.

Mendenhall, W. M., Morris, C. G., Amdur, R. J., Foote, K. D., Friedman, W. A. Radiotherapy alone or after subtotal resection for benign skull base meningiomas. *Cancer*. 2003; 98:1473–1482.

Minehan, K. J., Brown, P. D., Scheithauer, B. W., Krauss, W. E., Wright, M. P. Prognosis and treatment of spinal cord astrocytoma. *Int J Radiat Oncol Biol Phys*. 2009; 73:727–733.

Northcott, P. A., Korshunov, A., Witt, H., Hielscher, T., Eberhart, C. G., Mack, S., et al. Medulloblastoma comprises four distinct molecular variants. *J Clin Oncol*. 2011; 29:1408–1414.

Patchell, R. A., Tibbs, P. A., Regine, W. F., Dempsey, R. J., Mohiuddin, M., Kryscio, R. J., et al. Postoperative radiotherapy in the treatment of single metastases to the brain: a randomized trial. *JAMA*. 1998; 280:1485–1489.

Patchell, R. A., Tibbs, P. A., Regine, W. F., Payne, R., Saris, S., Kryscio, R. J., et al. Direct decompressive surgical resection in the treatment of spinal cord compression caused by metastatic cancer: a randomised trial. *Lancet*. 2005; 366:643–648.

Pomeroy, S. L., Tamayo, P., Gaasenbeek, M., Sturla, L. M., Angelo, M., McLaughlin, M. E., et al. Prediction of central nervous system embryonal tumour outcome based on gene expression. *Nature*. 2002; 415:436–442.

Sgouros, S., Malluci, C. L., Jackowski, A. Spinal ependymomas: the value of postoperative radiotherapy for residual disease control. *Br J Neurosurg*. 1996; 10:559–566.

Sherman, J. H., Hoes, K., Marcus, J., Komotar, R. J., Brennan, C. W., Gutin, P. H. Neurosurgery for brain tumors: update on recent technical advances. *Curr Neurol Neurosci Rep*. 2011; 11:313–319.

Simpson, D. The recurrence of intracranial meningiomas after surgical treatment. *J Neurol Neurosurg Psychiatry*. 1957; 20:22–39.

Smith, J. S., Perry, A., Borell, T. J., Lee, H. K., O'Fallon, J., Hosek, S. M., et al. Alterations of chromosome arms 1p and 19q as predictors of survival in oligodendrogliomas, astrocytomas, and mixed oligoastrocytomas. *J Clin Oncol*. 2000; 18:636–645.

Soyuer, S., Chang, E. L., Selek, U., Shi, W., Maor, M. H., DeMonte, F. Radiotherapy after surgery for benign cerebral meningioma. *Radiother Oncol*. 2004; 71:85–90.

Stafford, S. L., Perry, A., Suman, V. J., Meyer, F. B., Scheithauer, B. W., Lohse, C. M., et al. Primarily resected meningiomas: outcome and prognostic factors in 581 Mayo Clinic patients, 1978 through 1988. *Mayo Clin Proc*. 1998; 73:936–942.

Stieber, V. W., Mehta, M. P. Advances in radiation therapy for brain tumors. *Neurol Clin*. 2007; 25:1005–1033. [ix].

Stupp, R., Hegi, M. E., Mason, W. P., van den Bent, M. J., Taphoorn, M. J., et al. Effects of radiotherapy with concomitant and adjuvant temozolomide versus radiotherapy alone on survival in glioblastoma in a randomised phase III study: 5-year analysis of the EORTC-NCIC trial. *Lancet Oncol*. 2009; 10:459–466.

Stupp, R., Mason, W. P., van den Bent, M. J., Weller, M., Fisher, B., Taphoorn, M. J., et al. Radiotherapy plus concomitant and adjuvant temozolomide for glioblastoma. *N Engl J Med*. 2005; 352:987–996.

van den Bent, M. J., Carpentier, A. F., Brandes, A. A., Sanson, M., Taphoorn, M. J., Bernsen, H. H., et al. Adjuvant procarbazine, lomustine, and vincristine improves progression-free survival but not overall survival in newly diagnosed anaplastic oligodendrogliomas and oligoastrocytomas: a randomized European Organisation for Research and Treatment of Cancer phase III trial. *J Clin Oncol*. 2006; 24:2715–2722.

Van Meir, E. G., Hadjipanayis, C. G., Norden, A. D., Shu, H. K., Wen, P. Y., Olson, J. J. Exciting new advances in neuro-oncology: the avenue to a cure for malignant glioma. *CA Cancer J Clin*. 2010; 60:166–193.

Vredenburgh, J. J., Desjardins, A., Herndon 2nd, J. E., Dowell, J. M., Reardon, D. A., Quinn, J. A., et al. Phase II trial of bevacizumab and irinotecan in recurrent malignant glioma. *Clin Cancer Res*. 2007; 13:1253–1259.

Wen, P. Y., Kesari, S. Malignant gliomas in adults. *N Engl J Med*. 2008; 359:492–507.

Whitaker, S. J., Bessell, E. M., Ashley, S. E., Bloom, H. J., Bell, B. A., Brada, M. Postoperative radiotherapy in the management of spinal cord ependymoma. *J Neurosurg*. 1991; 74:720–728.

White, D. R., Sonnenburg, R. E., Ewend, M. G., Senior, B. A. Safety of minimally invasive pituitary surgery (MIPS) compared with a traditional approach. *Laryngoscope*. 2004; 114:1945–1948.

Seção 13 - *Cefaleias*

Brenner, M., Oakley, C., Lewis, D. W. Unusual headache syndromes in children. *Curr Pain Headache Rep*. 2007; 11:383–389.

Dodick, D. W., Turkel, C. C., DeGryse, R. E., Aurora, S. K., Silberstein, S. D., Lipton, R. B., et al. OnabotulinumtoxinA for treatment of chronic migraine: pooled results from the double-blind, randomized, placebo-controlled phases of the PREEMPT clinical program. *Headache*. 2010; 50:921–936.

Francis, G. J., Becker, W. J., Pringsheim, T. M. Acute and preventive pharmacologic treatment of cluster headache. *Neurology*. 2010; 75:463–473.

Goadsby, P. J., Lipton, R. B., Ferrari, M. D. Migraine: current understanding and treatment. *N Engl J Med*. 2002; 346:257–270.

Hadjikhani, N., Sanchez Del Rio, M., Wu, O., Schwartz, D., Bakker, D., Fischl, B., et al. Mechanisms of migraine aura revealed by functional MRI in human visual cortex. *Proc Natl Acad Sci U S A*. 2001; 98:4687–4692.

Halker, R. B., Hastriter, E. V., Dodick, D. W. Chronic daily headache: an evidence-based and systematic approach to a challenging problem. *Neurology*. 2011; 76:S37–S43.

Headache Classification Subcommittee of the International Headache Society. The international classification of headache disorders: 2nd edition. *Cephalalgia*. 2004; 24(Suppl 1):9–160.

Lipton, R. B., Bigal, M. E., Diamond, M., Freitag, F., Reed, M. L., Stewart, W. F. Migraine prevalence, disease burden, and the need for preventive therapy. *Neurology*. 2007; 68:343–349.

Loder, E., Rizzoli, P. Tension-type headache. *BMJ*. 2008; 336:88–92.

Matharu, M. S., Schwedt, T. J., Dodick, D. W. Thunderclap headache: an approach to a neurologic emergency. *Curr Neurol Neurosci Rep*. 2007; 7:101–109.

Pascual, J., Gonzalez-Mandly, A., Oterino, A., Martin, R. Primary cough headache, primary exertional headache, and primary headache associated with sexual activity. *Handbook Clin Neurol*. 2010; 97:459–468.

Robertson, C. E., Black, D. F., Swanson, J. W. Management of migraine headache in the emergency department. *Semin Neurol*. 2010; 30:201–211.

Schievink, W. I. Spontaneous spinal cerebrospinal fluid leaks and intracranial hypotension. *JAMA*. 2006; 295:2286–2296.

Silberstein S.D., Lipton R.B., Dodick D.W., eds. Wolff's headache and other head pain, 8th ed., Oxford, England: Oxford University Press, 2001.

Tfelt-Hansen, P. C. History of migraine with aura and cortical spreading depression from 1941 and onwards. *Cephalalgia*. 2010; 30:780–792.

Seção 14 - *Trauma Cefálico*

Badjatia, N., Carney, N., Crocco, T. J., Fallat, M. E., Hennes, H. M., Jagoda, A. S., et al. Brain Trauma Foundation; BTF Center for Guidelines Management. Guidelines for prehospital management of traumatic brain injury 2nd ed. *Prehosp Emerg Care*. 2008; 12(Suppl 1):S1–S52.

Brain Trauma Foundation. Guidelines for the management of severe traumatic brain injury, 3rd ed. *J Trauma*. 24(Suppl 1), 2007.

Brain Trauma Foundation; American Association of Neurological Surgeons; Congress of Neurological Surgeons; Joint Section on Neurotrauma and Critical Care, AANS/CNS, Bratton SL, Chesnut RM, Ghajar J, McConnell Hammond FF, Harris OA, Hartl R, et al. Guidelines for the management of severe traumatic brain injury. XV. Steroids. J Neurotrauma 2007;24 Suppl 1:S91-5.

Brain Trauma Foundation; American Association of Neurological Surgeons; Congress of Neurological Surgeons; Joint Section on Neurotrauma and Critical Care, AANS/CNS, Bratton SL, Chestnut RM, Ghajar J, McConnell Hammond FF, Harris OA, Hartl R, et al. Guidelines for the management of severe traumatic brain injury. XIV. Hyperventilation. J Neurotrauma 2007; 24(Suppl 1):S87-90.

Bullock, M. R., Chesnut, R., Ghajar, J., Gordon, D., Hartl, R., Newell, D. W., et al. Surgical Management of Traumatic Brain Injury Author Group. Surgical management of acute subdural hematomas. *Neurosurgery*. 2006; 58(Suppl):S16–S24.

Bullock, M. R., Chesnut, R., Ghajar, J., Gordon, D., Hartl, R., Newell, D. W., et al. Surgical Management of Traumatic Brain Injury Author Group. Surgical management of acute epidural hematomas. *Neurosurgery*. 2006; 58(Suppl):S7–S15.

Bullock, M. R., Chesnut, R., Ghajar, J., Gordon, D., Hartl, R., Newell, D. W., et al. Surgical Management of Traumatic Brain Injury Author Group. Surgical management of traumatic parenchymal lesions. *Neurosurgery*. 2006; 58(Suppl):S25–S46.

Bullock, M. R., Chesnut, R., Ghajar, J., Gordon, D., Hartl, R., Newell, D. W., et al. Surgical Management of Traumatic Brain Injury Author Group. Surgical management of depressed cranial fractures. *Neurosurgery*. 2006; 58(Suppl):S56–S60.

Gabriel, E. J., Ghajar, J., Jagoda, A., Pons, P. T., Scalea, T., Walters, B. C. Brain Trauma Foundation. Guidelines for prehospital management of traumatic brain injury. *J Neurotrauma*. 2002; 19:111–174.

Mangat, H. S. Severe traumatic brain injury. *Continuum (Minneapolis, Minn)*. 2012; 18:532–546.

Marion, D. W. Evidenced-based guidelines for traumatic brain injuries. *Prog Neurol Surg*. 2006; 19:171–196.

McIntosh, T. K., Juhler, M., Ragupathi, R., Saatman, K. E., Smith, D. H. Secondary brain injury: neurochemical and cellular mediators. In: Marion D.W., ed. *Traumatic brain injury*. New York: Thieme, 1999.

OceanofPDF.com

Índice

A

Abertura dos olhos, na Escala de Coma de Glasgow, 352

Abertura lateral do 4° ventrículo (forame de Luschka), 15

Abertura medial do 4° ventrículo (forame de Magendie), 15

Abertura mediana, 15

Abordagem transesfenoidal transeptal sublabial, 315

Abordagem transesfenoidal transnasal endoscópica, 315

Abordagem translabirintina, remoção do schwanoma vestibular, 311

Abscesso

- cerebral/encefálico, 276, 314
- espinoepidural, 277

Abscesso dentoalveolar, 332

Abscesso encefálico, 276, 314

Abscesso espinoepidural, 277

Abuso

- álcool
  - critérios, 92
  - demência tratável causada por, 63
- crianças, 109–110
- idosos, 100
- parceiros íntimos, 99
- prescrição de fármacos, 95

Abuso de álcool

- critérios, 92
- demência tratável causada por, 63

Abuso de idosos, 100
Abuso de parceiros íntimos, 99
Abuso físico, 99–100
  de crianças, 109
Abuso infantil, 109–110
Abuso na prescrição de fármacos, 95
Acamprosato, 93
Acetato de glatiramer, no tratamento da esclerose múltipla, 262–263
Acidente vascular encefálico
  amnésico, 54
  avaliação clínica e tratamento, 206–208
  coagulopatias, 229–231
  considerações na reabilitação, 246
  distúrbios do sistema basilar vertebral, 217–222
  doença cerebrovascular pediátrica, 243
  e demência vascular, 62
  embolia cerebral, 223–224
  encefalopatia hipertensiva, 227
  hemorrágico, 204–205
    intraencefálico, 235–237
    subaracnoide, 238–242
  hipóxia, 228
  isquemia da circulação anterior, 209–216
  isquêmico, 194, 205–206
  lacunar, 225–226
  mecanismos etiológicos incomuns no, 208
  reabilitação da afasia, 245
  reabilitação inicial, 244
  tempo e evolução, 206
  trombose do seio venoso, 232–234
Acidente vascular cerebral de zona limítrofe (*border zone)*, 211
Acidente vascular cerebral isquêmico, 194, 204–206
Acidente vascular encefálico lacunar, 225–226
Ácido (aminogamabutírico (GABA), 28

papel na neurobiologia da epilepsia, 74–76
Ácido gama-aminobutírico (GABA), 132, 184
Ácido glutâmico descarboxilase, 267
Acrocefalia, 11
Acrocefalossindactilia, 11
Adenoipófise, 136
Adenoma de células nulas, 307
Afasia, 55
reabilitação, 245
Afasia de Broca, 55, 245
Afasia de Wernicke, 55, 245
Afasia global, 55, 245
Aferentes olivares e projeções para o cerebelo, 190
Agenesia, do corpo caloso, 7, 29
Agentes anticélulas B, no tratamento da esclerose múltipla, 263
Agiria, 6, 29
Agonistas do receptor benzodiazepínicos, 103
Agressão a outras pessoas, 106
Alantoide, 2
Alexia sem agrafia, 55
Alteração paroxística da despolarização, 75–76
Alterações agudas de personalidade, 101–102
Alterações de personalidade, agudos, 101–102
Alterações retinais, no aneurisma cerebral, 240
Alucinações, convulsões focais com, 67
Alucinações visuais, 61
Amígdala, 41–42, 44, 58, 80, 85, 131
Amnésia, 54
Amnésia global transitória, 54
Âmnio, 2
Amplitude do movimento, passivo, após acidente vascular cerebral, 244
Anel de Kayser-Fleischer, 174
Anemia das células falsiformes, 208
Anencefalia, 6

Aneurisma
intracraniano, hemorragia subaracnoide e, 238–242
intraencefálico, 208
Aneurisma congênito gigante, 239
Aneurisma cerebral congênito, 238
Aneurisma intracraniano, hemorragia subaracnoidea e, 238–242
Aneurisma sacular, 242
Aneurisma vertebrobasilar gigante, 242
Angiografia por ressonância magnética, 210, 213–214
Angiograma por tomografia computadorizada (TC), 213
Angioma cavernoso da ponte, 237
Angioma, cavernoso pontino, 237
Angioplastia, ICA endovascular, 216
Anorexia nervosa, 108
Anormalidades pupilares, 220–221
Anosognosia, 56
Anticorpos antifisina, 271–272
Anticorpos anti-*Borrelia burgdorferi*, 282
Antígeno G de leucócito humano (HLA-G), 260
Antitrombina III, 230
Aparelho visual, efeitos da lesão de massa da hipófise, 139
Apneia, 134
Apneia do sono obstrutiva, 134
Apoplexia hipofisária, 143, 335–336
Apoplexia, hipófise, 143, 335
Aqueduto encefálico (de Sylvius), 10, 15
Aracnoide, 15
Área hipotalâmica anterior, 115–116
Área hipotalâmica lateral, 132
Área óptica, 2
Área piriforme, 41
Áreas de associação visual, 37
Área tegmentar ventral, 149
Arrinencefalia, 7

Artéria basilar, 201–202, 209
oclusão, 219–220
Artéria carótida externa, 201
Artéria carótida interna, 112, 200
aneurismas, 241
ramos, 204
Artéria carótida posterior, 211
Artéria cerebelar inferior posterior, aneurisma, 239
Artéria comunicante posterior, 202
Artéria corioidea anterior, 202
Artéria encefálica anterior, 202–203, 209–212
Artéria encefálica média, 203, 209–212
aneurisma, 241
Artéria encefálica posterior, 202
doença ateromatosa da, 222
Artéria faríngea ascendente, 200
Artéria hipofisária superior, 114
Artéria inominada, lesões oclusivas, 217
Artéria occipital, 200
Artéria oftálmica, 202
Artérias encefálicas
anterior, 202–203
média, 203
posterior, 202
territórios das, 201
Artérias meníngeas, 203–204
Artérias supratentoriais para o encéfalo, 201
Artéria subclávia, lesões oclusivas, 217
Artéria talamoestriada, 241
Artéria talamogeniculada, 218, 221–222
Artéria vertebral
extracraniana, 200–201
no pescoço, dissecção, 217–218
ramos meníngeos, 204

Arterite de células gigantes, 208, 210, 331
Aspecto anterior do crânio, 338–339
Aspectos laterais do crânio, 338–339
Astrocitoma pilocítico, 299, 302
Astrócitos, 21, 51
Ataque isquêmico transitório (TIA), 205, 210–212
Ataxia cerebelar, 248, 270
  Friedreich, 197
Ataxia de Friedreich, 197
Ataxias
  ataxia de Friedreich, 197
  cerebelar, 248, 270
  episódica, 194
Ataxias episódicas, 194
Aterosclerose, 209
  artéria carótida, 213–216
  artéria vertebral no pescoço, 217
  intracraniana, 216
Atetose, 170
Atividade de ondas encefálicas, 66
Atrofia
  do trato e do bulbo olfatório, 57
  nos lobos frontal e temporal, 60
Aura, enxaqueca, 319, 321
Aura motora, 321
Aura sensitiva, 321
Aura visual, 321
Auscultação, na avaliação do acidente vascular cerebral, 206
Autoanticorpo citoplasmático da célula de Purkinje tipo 1 (PCA-1), 269–271
Autoanticorpos, de distúrbios paraneoplásicos, 268–269
Avaliação ABC, para trauma encefálico, 351
Avaliação pré-operatória, para tratamento da epilepsia, 77
Axônios
  desmielinizados agudamente, 258–259

embainhados, 25
fibras inibitórias e excitatórias, 49
hipotalâmicos descendentes, 131
lesão axonal difusa, 348
mielinizados, 257
movimento pelo, 47
simpáticos pré-ganglionares, 128
Axônio simpático pré-ganglionar, 121

B

Baby blues (melancolia da maternidade), 82
Bacilo da tuberculose, 283
Bainha de Schwann, 24
Balismo, 170
Benzodiazepínicos, na abstinência alcoólica, 94
Bexiga urinária, neurogênica, 248
Bifurcação basilar, aneurisma, 239
Biópsia
artéria temporal, 331
encefálica, 266
Biópsia de nervo, 266
Blastóporo, 2
Bloqueio de condução, na esclerose múltipla recidivante, 257–258
Braquicefalia, 11
Bulbo, núcleo de formação reticular, 149
Bulbo olfatório, 10, 14, 28, 41, 53
atrofia do, 57
estrutura do, 119
Bulimia nervosa, 108
Bullying, 106

C

Cabeça e pescoço, nervos cutâneos, 328
Calafrios, 126

Calvária, 232, 341
Camada de células de Purkinje, 181
Camada granular, córtex cerebelar, 181
Camada molecular do córtex cerebelar, 181, 183
Canal hipoglosso, 344
Canal interfolicular, 253
Canal neurentérico, 2
Canal óptico, 344
Câncer de pequenas células do pulmão, 270, 272
Cânula intraventricular, 353
Caput succedaneum (bossa serossanguinolenta), 12
Cardiopatia coronária, 226
Cáries dentárias, 113
Cataplexia, 133
Catecolaminas, 131
Catecol-O-metiltransferase, 165–166
Causa neurometabólica de convulsões, 73
Causas sistêmicas de convulsões, 73
Cavidade nasal, 340
Cefalalgias autônomas trigeminais, 323–324
Cefalalgias autônomas trigeminais SUNCT/SUN, 323–324
Cefaleia da tosse, 325
Cefaleia de exercício, 325
Cefaleia de pressão do CSF baixa, 330
Cefaleia em cacho, 323–324
Cefaleia em facada, 325
Cefaleia “em trovão”, 333
Cefaleia hípnica, 325
Cefaleia *See also* Enxaqueca
  apresentação no setor de emergência, 333–336
  arterite de células gigantes, 331
  cefalalgia autônoma trigeminal, 323–324
  cefaleia de estrutura contígua, 332
  em trovão, 333

estruturas dolorosas e dor reflexa, 318
hipertensão intracraniana idiopática, 329
hipotensão intracraniana, 330
neuralgias cranianas, 327–328
pediátrica, 326
tipo tensional, 325
Cefaleia ortostática, 330
Cefaleia por estímulo frio, 325
Cefaleia pós-traumática, 336
Cefaleia primária, 318
Cefaleia secundária, 318
Cefaleia tipo tensional, 325
Céfalo-hematoma, 12
Cegueira
monocular transitória, 210–211
unilateral súbita, 248
Cegueira monocular transitória, 210–211
Célula embainhante olfatória, 25
Células B
apresentadoras de antígenos, 255
folículo ectópico, 260
näive (virgens), 268
Células de Golgi, 181–182
Células de Lugaro, 182
Células dendríticas, 253–255
Células dendríticas foliculares, 255
Células de Purkinje, 182–184, 187
Células de Schwann, 21–22
Células em cesto (*basket cell)*, 181, 183–184
Células em escova unipolares, 182
Células estreladas, 181, 184
Células gliais, 51, 182
Células granulosas, 183, 189
Células microgliais, 21, 51

ativação mediada por células T, 256
Células oligodendrogliais, 22
Células perivasculares, 51
Células piramidais, 47
Células T CD4+, 253–255
Células T, CD4^{+} näive (virgens), 253–255
Células T CD4^{+} virgens (näive), 253–255
Células T efetoras, 254–255
Células T perivasculares, 257–258
Células T regulatórias, 255
Células-tronco neurais, 20, 22
Células-tronco, neural, 20, 22
Cerebelite
aguda, 194
complicação da varicela, 289
Cerebelite pós-infecciosa, 193
Cerebelo, 5, 10
anatomia, 179
e quarto ventrículo, 178
exame motor, 192
hemorragia, 236–237
infarto, 219
organização modular, 190
subdivisões e vias aferentes, 185–186
vias eferentes, 187–188
Cianose, na convulsão tônico-clônica, 68
Cíngulo, 38
Circuito corticocortical, 39
Circuito corticonuclear, 183–184
Circuitos
do gânglio da base, 160
encefalocerebelar, 191
neuronal cerebelar, 183–184
Circuitos subcorticocorticais, 39

Circulação anterior
dissecção, 216
isquemia, 209–216
Círculo de Willis, 201, 217
Circunlocução, 59
Cirrose, tipo pós-necrótica, 174
Cirurgia ressecativa, para epilepsia, 78
Cisterna cerebelobulbar, 15
Cisterna do corpo caloso, 15
Cisterna interpeduncular, 15
Cisterna pontocerebelar, 138
Cisterna pré-pontina, 15
Cisterna quadrigeminal, 15
Cisterna quiasmática, 15
Cisticerco, da tênia do porco, 280
Cisto aracnoide, 314
Cisto coloide, 335–336
ventricular, 312
Citocinas, inflamatórias, 127–128
Clipe Yasargil, 241
Coagulopatias
função das plaquetas na trombose arterial, 229
síndrome do anticorpo antifosfolipídico, 231
trombofilias herdadas, 230
Coanas, 342
Coinfecção com citomegalovírus, 287
Coluna
médio-lombar, raiz do gânglio dorsal na, 266
tuberculose da, 283
Coluna do fórnice, 43–44
Coluna do fórnice (fórnice pós-comissural), 123
Coma
diagnóstico diferencial, 152
irreversível, 155

oclusão da artéria basilar e, 220
rigidez descorticada, 148
Comissura habenular, 178
Complexo de demência da AIDS, 286
Complexo escleroso tuberoso, 73
Compressão, quiasmática, 139
Concentração, testes para, 52
Concha nasal inferior, 338
Concussão, 346
Condutância de íons sódio, 74
Condutância iônica do potássio, 74
Conexões aferentes, no cerebelo, 184, 190
Conexões encefalocerebelares, 191
Consciência
alterada, convulsões focais com, 67–68
coma, 148
diagnóstico diferencial do, 152
distúrbios de, 149
estado mínimo de consciência, 154
estado vegetativo, 154
exame neurológico, 151
lesão encefálica hipóxica-isquêmica, 153
manejo de emergência e avaliação, 150–151
morte encefálica, 155
padrões ventilatórios e teste de apneia, 156
Conservação de calor, 126
Contusões, 348
Convulsão focal (parcial), 67–68
neurobiologia da, 75–76
Convulsões
causas de, 73
com tumor encefálico, 298
epiléticas, 67–69
neonatais, 71

Convulsões atônicas, 69
Convulsões de ausência, 69
Convulsões de pequeno mal, 69
Convulsões epiléticas
  atônica, 69
  ausência (pequeno mal), 69
  causas de, 73
  focal (parcial), 67–68
  mioclônica, 69
  neonatal, 71
  tônica, 69
  tônico-clônica, 68–69
Convulsões generalizadas
  atônica, 69
  ausência (pequeno mal), 69
  mioclônica, 69
  neurobiologia das, 76
  tônica, 69
  tônico-clônica, 68–69
Convulsões mioclônicas, 69
Convulsões neonatais, 71
Convulsões tônicas, 69
Convulsões tônico-clônicas, 68–69
Copaxone® *See* Acetato de glatiramer
Coração, fontes de embolia cerebral, 223–224
Cordomas, 313
Cordomas condroides, 313
Coreia, 170
  paraneoplásica, 270
Coreia hereditária benigna, 170
Corno occipital, 15
Corpo amigdaloide, 158–160
Corpo caloso, 35, 123
  agenesia do, 7, 29

cisterna do, 15
esplênio do, 43, 145
glioma, 300
imagem colorida do, 40
Corpo de Golgi, 47
Corpo de Lewy
demência com, 61
na doença de Parkinson, 163
Corpo estriado, 27
Corpo geniculado lateral, 46, 144, 156
Corpo geniculado medial, 46, 156
Corpo justarrestiforme, 180
Corpo restiforme, 180
Corpos de inclusão, Negri, 290
Corpos mamilares, 42, 112
Corte mediossagital do crânio, 340
Córtex cerebelar
e circuito corticonuclear, 183–184
e núcleos, 181–182
Córtex encefálico, 85
desenvolvimento do, 28
e distúrbios de marcha, 196
encefalite do receptor de NMDA, 270
estímulo para o hipotálamo, 123
feixes de associação principais, 38
função e vias de associação, 37
tipos de neurônios, 50
Córtex entorrinal, 42, 53
Córtex motor e sensitivo, 37
Córtex piriforme, 80
Córtex pré-frontal, 37, 91
Córtex somatossensitivo, 37
Corticotrofos, 136
Craniectomia bifrontal, 354

Craniectomia descompressiva, 354
Crânio
  base
    ossos, pontos de referência, e orifícios, 343–344
    vista externa do, 342
  calvária, 341
  corte médio-sagital, 340
  erosão
    na neurossífilis, 281
    no meningioma de convexidade, 305
  fraturas, no neonato, 12
  lesões, 345
  osteomielite do, 277
  vista anterior e lateral, 338–339
Craniofaringioma cístico intrasselar, 308
Craniofaringiomas, tumores da hipófise e, 306–308
Craniossinostose, 11
Craniossinostose não sindrômica, 11
Craniossinostose sindrômica, 11
Crise hipertensiva aguda, 334–335
Crise suprarrenal, 143
Crista etmoidal (Galli), 343
Crista neural, 2
  derivados da, 3–5, 21

D

Dedos em garra, 197
Defeitos da função cortical superior, testes para, 52
Deficiência de corticotropina, 140
Deficiência de gonadotropina, 140–141
Deficiência de hormônio do crescimento, 140–141
Deficiência de hormônio hipofisário anterior, 140–141
Deficiência de proteína C, 230
Deficiência de tiamina, 194

Deficiência de tireotropina, 140–141
Deficiência hormonal da hipófise anterior grave, 141
Déficit motor e sensitivo, na hemorragia intraencefálica, 236
Deformidade do pé, no disrafismo espinal, 9
Degeneração corticobasal, 164–165
Degeneração neuronal colinérgica, 58
Delírio, 101–102
Demência
  com corpos de Lewy, 61
  frontotemporal, 60
  tratável, 63
  vascular, 62
Demência frontotemporal, 60
Demência multi-infarto, 62
Demência paralítica, 281
Demência tratável, 63
Demência vascular, 62
Depressão
  associada aos sintomas e comorbidades, 81
  na esclerose múltipla, 249
  pós-parto, 82
Depressão cortical, 319
Depressão pós-parto, 82
Derivação (DVP - derivação ventriculoperitoneal) (*shunt)*, para hidrocéfalo, 17, 63
Dermatomiosite, 271–272
Descompressão microvascular, 327
Desenvolvimento da cabeça, 2
Desidratação, resposta endócrina a, 125
Desintoxicação
  álcool, 93
  opioide, 96
Desmielinização
  da substância branca, 261
  na esclerose múltipla, 258–259

Desordem temporomandibular, 332
Desordens do sistema basilar vertebral
artéria cerebral posterior, 222
artérias subclávia e inominada, 217
artéria vertebrais no pescoço, 217–218
doença da artéria vertebral intracraniana, 218–219
embolia do topo da artéria basilar, 220–221
infarto talâmico, 221–222
oclusão da artéria basilar proximal e média, 219–220
Desorientação espacial, 59
Diabetes *insipidus*, central, 137
Diafragma da sela, 112, 138
Diagnóstico por imagem, MRI, para esclerose múltipla, 250–251
Diastematomielia, 9
Dicas sem linguagem, reconhecimento anormal de, 56
Diencéfalo, 5
em 5 1/2 semanas, 19
na encefalite de NMDA, 270
núcleo e áreas no, 149
Dimetil fumarato (BG-12), 263
Diplegia, na paralisia cerebral, 18, 176
Díploe, 341
Disfagia, após acidente vascular cerebral, 246
Disfunção de linguagem
hemisfério dominante, 55
na demência frontotemporal, 60
na enxaqueca, 319, 321
no acidente vascular cerebral, 211
Disfunção hipotalâmica, 270
Dislexia de desenvolvimento, 30
Displasia fibromuscular, 210
Displasia focal, 30
Displasia verrucosa, 30
Dispraxia, construcional, 56

Disrafismo espinal, 7–9
Dissecção
  arterial, 334
  artéria vertebral, 217–218
  circulação anterior, 216
Dissecção arterial, 334
Distonia, 168–169
Distonia cervical, 169
Distonia de torsão idiopática, 168
Distonia multifocal, 168
Distonia primária de início do adulto, 168
Distúrbio de Asperger, 31
Distúrbio de conversão, 89–90
Distúrbio de movimento hipercinético, 168–169
Distúrbio distímico, 104
Distúrbios cerebelares
  de marcha, 195
  diagnóstico diferencial, 194
Distúrbios da junção neuromuscular, 195, 272
Distúrbios de condução, 106
Distúrbios de equilíbrio, com tumor encefálico, 298
Distúrbios de marcha
  após acidente vascular cerebral, 246
  diagnóstico diferencial, 195–196
Distúrbios de movimento
  coreia/balismo, 170
  hipercinético, 168–169
  mioclonia, 173
  movimentos involuntários anormais, 158
  paralisia encefálica, 176
Distúrbios de movimento psicogênicos, 175
Distúrbios do campo visual
  em tumores hipofisários, 306
  na esclerose múltipla, 248

no aneurisma cerebral, 240
no pseudotumor encefálico, 329
no tumor encefálico, 298
Distúrbios do uso de opioides, 95
Distúrbios neurodegenerativos, 194
Distúrbios recessivos autônomos, 194
Disulfiram, 93
Diversidade celular, no encéfalo e medula espinal embrionários, 20
Doença causada por príon, 294
Doença cerebrovascular pediátrica, 243
Doença citogenética, síndrome de Prader-Willi, 113
Doença da artéria carótida, 210
Doença da artéria carótida interna, 209–216
Doença da artéria vertebral intracraniana
infarto bulbar medial, 219
infarto cerebelar, 219
síndrome bulbar lateral, 218–219
Doença de Alzheimer, 80
circuitos de memória e, 53
desconexão dos circuitos subcorticocorticais na, 39
manifestações clínicas, 59
patologia, 57–58
Doença de Creutzfeldt-Jakob esporádica, 294
Doença de Huntington, 170
Doença de Lyme, 282
Doença de McArdle, 196
Doença de Parkinson idiopática, 161–164
Doença de Pott, 283
Doença de Wilson, 174
Doença do corpo de Lewy, 164–165
Doença do hemisfério encefálico bilateral, 152
Doença do sono, 291
Doença infecciosa, na etiologia do acidente vascular encefálico, 208
Doença metabólica, com encefalopatia, 63

Doença oclusiva cerebrovascular, 209
Doenças autoimunes
doenças imunomediadas paraneoplásicas, 268–269
encefalomielite aguda disseminada, 264–265
esclerose múltipla, 248–263
leucoencefalopatia aguda hemorrágica, 265–266
neuromielite óptica, 264
neuropatias sensitivas, 272
síndrome do homem rígido, 267
Doenças paraneoplásicas imunomediadas, 268–269
Doença vascular, como causa de convulsão, 73
Doença vascular subcortical crônica, 226
Dopamina, função no parkinsonismo, 166
Dor
da cefaleia, estruturas sensíveis à dor e dor reflexa, 318
estímulo para hipotálamo, 121
facial unilateral persistente, 328
somatização, 89
Dor no seio maxilar, 332
Dura-máter, 15, 58
seio venoso da, 232–233

E

Ectoderma, do disco embrionário, 2
Edema
cerebral difuso, 275
na triquinose, 292
Edema encefálico difuso, 275
Eletrocardiograma, 207, 228
Eletrodos esfenoidais, 77
Eletrodos subdurais, 77
Eletrodos, subdural, 77
Eletroencefalografia (EEG), 66
convulsão focal (parcial), 67

convulsão neonatal, 71
convulsões tônico-clônicas, 68
epilepsia rolândica benigna, 70
estado epilético, 72
hipsarritmia, 70
padrão de ausência, 69
padrão de onda periódica, 294
Eletroforese, CSF, 252
Emaranhados neurofibrilares, 57–58
no parkinsonismo, 163–164
Embolia cardíaca, 208
Embolia encefálica
artérias receptoras, 223
fonte de origem e materiais embólicos, 223–224
tratamento, 224
Embolismo, 204–205
artéria basilar (topo da artéria), 220–221
cardíaco, 208
Êmbolo, cerebral, 223–224
Êmbolo do tumor mixomatoso atrial, 224
Êmbolo marântico, 224
Embrião
aos 18 dias, 2
aos 20-21 dias, 3
de 28 aos 36 dias, 4–5
Eminência medial, 178
Empiema subdural, 277
Encefalite
Equina do Leste, 285
herpes simples, 54, 290
receptor anti-N-metil-D-aspartato, 102
receptor NMDA, 270
tronco encefálico, 271
varicela-zóster, 289

Encefalite do antirreceptor N-metil-D-aspartato, 102
Encefalite do receptor do N-metil-D-aspartato (NMDA), 270
função na neurobiologia da epilepsia, 75
Encefalite equina do leste, 285
Encefalite límbica, 270
Encefalite por herpes simples, 54, 290
Encéfalo
biópsia, 266
desenvolvimento externo, no segundo e terceiro trimestres, 14
embrionário, diversidade celular no, 20
fetal, crescimento no primeiro trimestre, 10
formação inicial do, 3
morfogênese do, 4–5
superfície inferior, 36
superfície medial, 35–36
superfície superolateral, 34
suprimento arterial para, 200–204
tuberculose do, 283
Encéfalo
biópsia, 266
desenvolvimento externo, no segundo e terceiro trimestres, 14
embrionário, diversidade celular no, 20
fetal, crescimento no primeiro trimestre, 10
formação inicial do, 3
morfogênese do, 4–5
superfície inferior, 36
superfície medial, 35–36
superfície superolateral, 34
suprimento arterial para, 200–204
tuberculose do, 283
Encefalocele, 6
Encefalocele frontal, 6
Encefalocele occipital, 6
Encefalomielite disseminada aguda, 250–251, 264–265

Encefalomiopatias mitocondriais, 194
Encefalopatia
AIDS, 286
doença metabólica com, 63
hipertensiva, 227
hipóxica-isquêmica, 153, 228
síndrome da encefalopatia reversível posterior, 334–335
traumática crônica, 346
Encefalopatia hipertensiva, 227
Encefalopatia traumática crônica, 346
Endarterectomia da carótida, 214–215
Enrugamento cortical, 253–254
Enxaqueca, 208
apresentação, 320
aura, 321
fisiopatologia, 319
manejo, 322
Enxaqueca oftalmoplégica, 321
Enxaqueca tipo basilar, 321
Ependimoma, ventricular, 312
Epilepsia
estado epilético, 72
neurobiologia da, 74–76
síndromes epiléticas, 70
tratamento da, 77–78
Epilepsia mioclônica juvenil, 70
Epilepsia rolândica benigna, 70
Equilíbrio energético, 129
Equilíbrio hídrico, regulação do, 125
Equimoses, por abuso da criança, 110
Eritema migratório, 282
Erupção em “olho de boi”, 282
Escafocefalia, 11
Escala de Coma de Glasgow, 150, 352

Escala FOUR (*Full outline of unresponsiveness score)*, 150
Esclerose múltipla
diagnóstico
análise do CSF, 252
lesões tumefativas, 251–252
MRI, 250–251
potenciais evocados, 252
diagnóstico diferencial, 314
fisiopatologia, 253–255
histopatologia, 261
manifestações clínicas da, 249
manifestações visuais, 248
patologia do SNC, 261
progressiva, enigma da, 260
recidivante, 256–259
tratamento, 262–263
Esclerose múltipla progressiva primária, 248
Esclerose múltipla progressiva secundária, 248, 260
Esclerose múltipla recidivante remitente, 248
Esclerose múltipla tumefativa, 251–252, 314
Escoliose
na ataxia de Friedreich, 197
na poliomielite, 288
na síndrome de Rett, 32
Espaço subaracnoide, 15, 256
Espasmos
infantil, 70
no tétano, 284
Espasmos infantis, 70
Espinha bífida aberta, 8–9
Espinha bífida oculta, 8
Espinocerebelo, 185–186
Esplênio do corpo caloso, 43, 145, 158–160, 222
Esquizencefalia, 29

Esquizofrenia, 91
Estado de consciência mínimo, 154
Estado epilético, 72
Estado epilético convulsivo, 72
Estado epilético não convulsivo, 72
Estado vegetativo, persistente, 153–154
Estágios da abstinência alcoólica, 94
Estágios de alteração de personalidade agudos, 101
Estágios do parkinsonismo, 162–163
Estenose, artéria carótida, 207
Estenose da artéria carótida, 207
Estimulação cerebral profunda, 167
Estímulo gustativo para o hipotálamo, 122
Estímulo olfatório para hipotálamo, 119
Estímulo sensitivo visceral para hipotálamo, 122
Estímulo somatossensitivo para o hipotálamo, 121
Estiramento do joelho, repetitivo, 248
Estria longitudinal medial, 40–41
Estria medular do tálamo, 45
Estria primitiva, 2–3
Estria terminal, 123
Etapas na esclerose múltipla recidivante, 256–259
Exame fundoscópico, 206
Exame motor, cerebelar, 192
Exame neurológico para o coma, 151
Exercícios, variação passiva do movimento, após acidente vascular cerebral, 244
Exoftalmo, pulsante, 350
Extensão suprasselar, 306
Extremidades inferiores, fraqueza na, 90

F

Fármacos antiepiléticos
  alvos moleculares de, 76
  para estado epilético, 72

Fascículo grácil, 156
Fascículo longitudinal superior (FLS), 38
Fascículo uncinado, 38
Fase de ressaca (*postdrome)* da enxaqueca, 320
Fases progressivas
  da demência vascular, 62
  da Doença da Alzheimer, 59
Fase terminal da doença da Alzheimer, 59
Fatores de risco
  para doença cardiovascular, 226
  para hemorragia intraencefálica, 235
  para transtornos de uso do álcool, 92
Fator V Leiden, 230
Febre, 127–128
Feedback, para o córtex cerebral, 191
Feixe uncinado de Russell, 187, 189
Fibras arqueadas, 38
Fibras comissurais, 40
Fibras monoaminérgicas, 186
Fibras musgosas, 184, 189
Fibras paralelas, 181, 184
Fibras trepadeiras, 183–184
Fibrilação atrial, 207, 223
Fímbria
  do fórnice, 160
  do hipocampo, 42–43
Fingolimode, no tratamento da esclerose múltipla, 262–263
Fisiopatologia
  da enxaqueca, 319
  da esclerose múltipla, 253–255
  da síndrome de Rett, 32
Fissura calcarina, 42, 80
Fissura orbital superior, 344
Fissura primária, cerebelar, 179, 185

Fístula, carótida-cavernosa, 350
Fístula cavernosa da carótida, 350
Flexura cefálica, 4, 10
Flexura cervical, 4
Fluido e equilíbrio eletrolítico, 125
Flutuação hormonal, como gatilho para enxaqueca, 320
Foice do encéfalo, 27, 232
Folículo de células B ectópico, 260
Forame emissário esfenoidal, 344
Forame interventricular, 10, 15
Forame jugular, 344
Forame magno, 344
Forame mastoideo, 344
Forame mentual, 339
Fórceps frontal, 40
Fórceps occipital, 40
Formação de células satélites, 24–25
Formação de circuito, na medula óssea, 23
Formação reticular, 149
Fórnice, 35, 43, 123, 138
Fórnice pré-comissural, 80
Fossa craniana, 343
Fossa craniana posterior, artérias, 218
Fossa pterigopalatina, 339
Fossa romboide do 4° ventrículo, 156
Fovéola granular, 232
Fratura de avulsão, da metáfise, 109
Fraturas
  aberta, do crânio, 345
  em crianças, 109
Fraturas deprimidas do crânio, 12, 345
Fraturas do osso petroso, 345
Fraturas espirais, 109
Função cardiovascular, regulação hipotalâmica da, 131

Função cortical superior
defeitos da, 52
disfunção, hemisfério não dominante, 56
Função executora
déficits, 193
na doença de Alzheimer, 59
testes, 52
Função visuoespacial testes, 52
Fusos de sono, 66

G

Gânglio ciliar, 118
Gânglio da base, 27
anatomia, 158–160
e distúrbios de marcha, 196
e distúrbios paraneoplásicos, 270
Gânglio da base e distúrbios de movimento
coreia/balismo, 170
doença de Wilson, 174
hipercinéticos, 168–169
mioclonia, 173
paralisia encefálica, 176
psicogênico, 175
síndrome de Parkinsonismo, 161–167
tiques e síndrome de Tourette, 172
tremor, 171
Gânglio da raiz dorsal, na coluna lombar, 266
Gânglio do tronco simpático, 130
Gânglio ótico, 118, 122
Gânglio pterigopalatino, 118, 122
Gânglio submandibular, 118
Gatilhos
da enxaqueca, 320
da esclerose múltipla, vírus Epstein-Barr como, 248

Genéticas
do transtorno bipolar, 83
do transtorno depressivo, 81
na causa de convulsões, 73
Gilenya® *See* Fingolimode
Giro, 34–35
atrofia do, 57
para-hipocampal, 123
Giro angular, 55
Giro dentado, 35–36, 42
Giro do cíngulo, 35–36, 45, 80
Giro para-hipocampal, 123
Glândula hipófise
anterior, deficiências hormonais, 140
controle hipotalâmico da, 117
deficiências hormonais graves, 141
infarto da hipófise pós-parto, 142
lesões em massa, efeitos no aparelho visual, 139
posterior, 137
relação com o hipotálamo, 112, 136
relações anatômicas da, 138
suprimento sanguíneo, 114
tumores, e craniofaringiomas, 306–308
Glândula hipófise posterior, 137
Glândula pineal, 112, 138
tumores, 309
Glaucoma, 332
Glioblastoma, 300
Gliomas, 299
Gliomas de baixo grau, 299
Globo pálido, 145, 158–160
Glutamato
no cerebelo, 184
papel na neurobiologia da epilepsia, 74–75

Gonadotrofos, 136
Gordura no espaço epidural, 277
Granulações aracnoideas, 15
Grelina, 129
Grupos celulares, hipotalâmico, 115–116

H

Habênula, 80, 123
Hamartomas, hipotalâmico, 124
Hematoma da fossa posterior, 347
Hematoma da fossa temporal, 347
Hematoma epidural agudo, 347
Hematomas
  epidural agudo, 347
  intracraniano, 349
  subdural
    agudo, 348
    demência tratável causada por, 63
    por abuso infantil, 110
Hematoma subdural
  agudo, 348
  demência tratável causada por, 63
  por abuso infantil, 110
Hematoma subfrontal, 347
Hemianopsia, 321
Hemicoreia, 170
Hemicrânia contínua, 324
Hemicrânia paroxística, 323–324
Hemicrânia paroxística crônica, 323
Hemiparesia, 211
Hemiplegia, na paralisia encefálica, 18, 176
Hemisferectomia, 78
Hemisférios encefálicos
  aos 3 meses, 27

dominante, disfunção de linguagem, 55
lesão unilateral, com compressão do tronco encefálico, 152
não dominante, disfunção cortical superior, 56
Hemorragia
extracraniana, 12
intracraniana, 13
intraencefálica, 204–205, 235–237
pós-parto, 142
subaracnoide, 154, 204–205, 333–334
Hemorragia epidural, 205
Hemorragia extracraniana, no neonato, 12, 13
Hemorragia intraencefálica, 204–205, 235–237
Hemorragia intraencefálica relacionada com varfarina, 235
Hemorragia intraventricular periventricular (IVH), 13
Hemorragias intraparenquimais, 333–334
Hemorragia subaracnoidea, 154, 204–205, 333–334
e aneurismas intracranianos, 238–242
Hemorragia subdural, 205
no neonato, 13
Hemorragia subgálea, 12
Herpes-zóster, 289
Herpes-zóster oftálmico, 289
Hidroanencefalia, 6
Hidrocéfalo
pressão normal, 16, 63–64, 196
tratamento cirúrgico do, 17
Hidrocéfalo de pressão normal, 16, 63–64, 196
Hidrocéfalo obstrutivo, 16
Hidrocéfalo sintomático, 16
Hidrocéfalo transitório, 17
Hiperextensão do joelho (*genu recurvatum)*, 288
Hiper-homocisteinemia, 230
Hiperperfusão sistêmica, 205
Hipertensão intracraniana idiopática, 329

Hipocampo, 42, 58, 80, 85
  eletrodos no, 77
Hipocondríase, 89
Hipófise, 2, 10, 136, 143
Hipotálamo, 85
  controle do
    glândula hipófise, 117
    sistema nervoso autônomo, 118
  distúrbios de desenvolvimento do, 113
  e resposta ao estresse, 130
  estímulo límbico e cortical para, 123
  estímulo olfatório, 119
  estímulo somatossensitivo, 121
  estímulo visual para, 120
  função e disfunção, 124
  grupos celulares, 115–116
  informação gustativa para, 122
  núcleos de formação reticular, 149
  regiões do prosencéfalo associadas ao, 45
  regulação do
    equilíbrio hídrico, 125
    função cardiovascular, 131
    ingestão alimentar, peso corporal e metabolismo, 129
    sono, 132–135
    temperatura, 126
  relação com a hipófise, 136
  relações anatômicas do, 112
  resposta à inflamação sistêmica, 127–128
  suprimento sanguíneo do, 114
Hipotensão, intracraniana, 330
Hipotermia
  paroxística, 126
  tratamento para lesão encefálica hipóxica-isquêmica, 153
Hipóxia, 204, 228

Histopatologia
da esclerose múltipla, 259, 261
do meningioma, 304
Holoprosencefalia, 7
Hormônio adrenocorticotrópico (ACTH), 117, 125, 128, 130
Hormônio antidiurético (ADH), 125, 137, 141
Hormônio concentrador de melanina, 116
Hormônio estimulador da tireoide, 117
Hormônio liberador de corticotropina (CRH), 130
Hormônios sexuais, 118
Hospedeiro imunocomprometido, infecções do, 278–279

OceanofPDF.com

I

Identificação do eletrodo, no EEG, 66
Ilha de Reil, 14
Imagem colorida, do corpo caloso, 40
Imagem do tensor de difusão, 40
Impersistência, motora, 56
Imunocoloração, dos corpos de Lewy, 61
Incisura pré-occipital, 34
Incontinência, na convulsão tônico-clônica, 68
Indúsio cinzento, 40–41, 80
Inervação da pele, divisões do nervo trigêmeo, 327
Infarto
  cerebelar, 219
  completo, 205
  hipofisário pós-parto, 142
  lacunar, 225–226
  miocárdico, 207
  talâmico, 145
Infarto bulbar medial, 219
Infarto da hipófise pós-parto, 142
Infarto marginal (*watershed)*, 18
Infarto miocárdico, 207
Infartos
  limítrofe, 18
  talâmico, 221–222
Infarto talâmico, 221–222
Infecção oportunista, no HIV, 287
Infecções do sistema nervoso
  abscesso cerebral, 276
  doença de Creutzfeldt-Jakob, 294
  encefalite pelo vírus herpes simples, 290
  espiroquetas, 281–282

herpes-zóster, 289
HIV, 286–287
intracranianas, 336
meningite
asséptica, 285
bacteriana, 274–275
neurocisticercose, 280
neurossarcoidose, 295
no hospedeiro imunocomprometido, 278–279
parameníngea, 277
parasitária, 291–293
poliomielite, 288
raiva, 290
tétano, 284
tuberculose do encéfalo e medula, 283
Infecções parameníngeas, 277
Infecções parasitárias
malária encefálica, 291
meningite criptocócica, 293
tripanossomíase africana, 291
triquinose, 292
Infecções por espiroquetas, 281–282
Infecções virais, transmitidas por artrópodes, 285
Inflamação, sistêmica, resposta hipotalâmica a, 127–128
Informação, armazenamento e recuperação de, 54
Ingestão de comida, regulação hipotalâmica da, 129
Insônia, 103
Ínsula, 35
Interferon-β, no tratamento da esclerose múltipla, 262
International Carotid Stenting Study, 215
Interneurônios, 50
Intoxicação, opioide, 95
Intumescência lombossacral da medula espinal, 10
Isquemia

circulação anterior, 209–216
território vertebrobasilar, 219
Isquemia da zona limítrofe (*border zone)*, 153

J

Junção bulboespinal, 149

L

Lactotrofos, 136
Lâmina terminal, 5, 27, 80
Leptina, 129
Leptomeninges, infecção das, 274
Lesão axonal difusa, 348
Lesão do hemisfério encefálico unilateral, com compressão do tronco encefálico, 152
Lesão do plexo braquial superior, 26
Lesão dos órgãos, devido ao uso diário do álcool, 92
Lesão encefálica hipóxica-isquêmica, 153
Lesão encefálica traumática
complicações secundárias do, 350
concussão, 346
hematoma epidural agudo, 347
hematomas intracranianos, 349
hematoma subdural agudo, 348
manejo neurocrítico após, 353–354
Lesão imune mediada, órgão específica, 268
Lesão na cabeça, prognóstico do coma relacionado com, 151
Lesão primária do tronco encefálico, 152
Lesões
desmielinizantes, na esclerose múltipla, 261
hipotalâmicas, 124
massa, hipófise, 139
no córtex encefálico, 37
para seio cavernoso, 138
tronco encefálico, 152

na esclerose múltipla, 248
tumefativas, 251–252
Lesões de massa, hipófise, 139
Lesões do pedúnculo hipofisário, 124
Lesões encefálicas, hipóxica-isquêmica, 153
Lesões isquêmicas focais, na paralisia encefálica, 18
Leucoencefalopatia
hemorrágica aguda, 265
multifocal progressiva, 278
reversível posterior, 335
telencefálica perinatal, 7, 18
Leucoencefalopatia hemorrágica aguda, 265
Leucoencefalopatia multifocal progressiva, 278
Leucoencefalopatia telencefálica, perinatal, 7, 18
Limite da glia, 256
Linfoma, do SNC primário, 314
Linfonodo cervical profundo
esclerose múltipla na remissão, 253
eventos imunoestimulatórios levando à recidiva, 254
Linfonodos
aprisionado, 262
cervical profundo, 253–254
Líquido cerebroespinal (CSF)
análise, para esclerose múltipla, 252
cefaleia de pressão de CSF baixa, 330
derivação, no tratamento do hidrocéfalo, 17
na neurossarcoidose, 295
Lissencefalia, 6, 29, 73
Listeriose, 278–279
Livedo reticular, 231
Lobectomia temporal, 78
Lobo frontal, 14, 34
atrofia giral de regiões do, 57
Lobo occipital, 14, 35, 37

hemorragia, 236
Lobo parietal, 14, 34–35, 37
na degeneração corticobasal, 165
Lobos
da hipófise, 136–137
do cerebelo, 179
do encéfalo, 14, 34
frontal, atrofia de giros de regiões do, 57
frontal e temporal, atrofia dos, 60
occipital, hemorragia, 236
parietal, na degeneração corticobasal, 165
Lobo temporal, 14, 35, 37
Locus ceruleus, 58, 85

M

Macroadenomas, hipófise, 141, 306–307
Malária encefálica, 291
Malformação arteriovenosa, 237
Malformação da veia cerebral magna (veia de Galeno), 243
Malformação de Arnold-Chiari, 8
Malformação de Chiari II, 9
Malformações encefálicas congênitas, como causa de convulsões, 73
Malformações vasculares, 237
Mandíbula, 338–339
Manejo de emergência e avalição, para coma, 150–151
Manejo do cuidado neurocrítico, após lesão encefálica traumática, 353–354
Manifestações oculares
da doença da artéria carótida, 211
da esclerose múltipla, 248
de aneurisma cerebral, 240
Maxila, 338–340, 342
Mecanismo etiológico incomum de acidente vascular encefálico, 208
Mecanismos induzidos por drogas, na etiologia do acidente vascular encefálico, 208
Mecanismo triptano, no tratamento da enxaqueca, 322

Medicações antipsicóticas, 91, 102
Medida da cabeça, para hidrocéfalo, 17
Medula espinal
  canal central da, 15
  definitiva e nas 5 1/2 semanas, 19
  diferenciação de regiões da, 10
  e distúrbios paraneoplásicos, 271–272
  embrionária, diversidade celular na, 20
  formação de circuito na, 23
  formação inicial da, 3
  geração da diversidade neuronal na, 22
  miopatias, 195
  morfogênese da, 4–5
Medula espinal, 2
Medula espinal sacral, 10
Medula espinal torácica, 10
Medula oblonga, 10, 14, 35, 178, 187
  definitiva e com 5 1/2 semanas, 19
Meduloblastoma, 301–302
Melatonina, 120
Memória
  circuitos, 53
  curto prazo, efeitos da esclerose múltipla, 249
  testes, 52
Memória episódica, 53
Memória explícita, 53
Memória recente, circuito de processamento para, 53
Memória semântica, 53
Meninges, e veias superficiais, 232
Meningioma da asa do esfenoide, 305
Meningiomas, 304–305
Meningite
  asséptica, 285
  bacteriana, 274–275, 336

criptocócica, 293
tuberculosa, 283
Meningite asséptica, 285
Meningite bacteriana, 274–275, 336
Meningite criptocócica, 293
Meningocele, 8
Meningoencefalite, sifilítica, 281
Meningomielocele, 8
Mesencéfalo, 4–5
definitivo e com 5 1/2 semanas, 19
Mesencéfalo, 4–5
definitivo e com 5 1/2 semanas, 19
Metabolismo, regulação hipotalâmica do, 129
Metencéfalo, 5, 10
Microadenoma, hipófise, 307
Microaneurisma, cerebral, 235
Microcefalia, 11
Microcomplexos corticonucleares, 190
Microgiria, 6
Mielencéfalo, 10
Mielina, fagocitose por macrófagos, 258
Mielinização, 24–25
Mielite transversa extensiva longitudinalmente (LETM), 264
Mielomeningocele, 6, 9
Mielopatia de início subagudo, 271
Migração celular, no desenvolvimento do neocórtex, 28
Migração de neurônios, defeituosa, 29
Miocardiopatia com trombo, 224
Mioclonia essencial, 173
Mioclonia pós-anóxica, 173
Mioclônus, 173
Miopatia
inflamatória, 195
necrosante aguda, 272

Miopatia necrosante aguda, 272
Mitoxantrona, no tratamento da esclerose múltipla, 263
Molécula de adesão celular vascular 1 (VCAM-1), 256–258
Molécula de adesão intercelular 1 (ICAM-1), 256–258
Moléculas de adesão celular, na esclerose múltipla recidivante, 256–258
Momento do acidente vascular encefálico, 206
Morte encefálica, 155
Movimento dos olhos
  anormal, 219–221
  efeitos de lesão cerebelar, 192
  na hemorragia intraencefálica, 236
Movimento rápido dos olhos (REM), 132–133
  transtorno comportamental, 135
Movimentos involuntários anormais, 158
Movimentos periódicos dos membros, 135
Moya-moya, 243
MRI funcional, cerebelo, 191
Mucosa, olfatória, 119
Músculo temporal, 232
Mutação do gene da protrombina, 230
Mutação no gene MECP2, na síndrome de Rett, 32
Mutismo acinético, 149

N

N-acetil-homotaurina, 93
Naltrexona, 93
Narcolepsia, 133
Natalizumabe, no tratamento da esclerose múltipla, 263
Necrose cortical, difusa, 153
Negligência, como abuso de idoso, 100
Negligência espacial unilateral, 56
Nematodas, 280
Neocórtex, desenvolvimento, 28
Neopálio, 10

Neoplasia, prevista por soropositividade, 269
Nervo abducente (VI), 5, 112
Nervo acessório (XI), 5
Nervo cervical, primeiro, 5
Nervo coccígeo, 5
Nervo coclear, 310
Nervo esplâncnico, 23
Nervo facial (VII), 5, 310
Nervo glossofaríngeo (IX), 5
Nervo hipoglosso (XII), 5
Nervo mandibular, 122
Nervo maxilar, 122
Nervo oculomotor (III), 5, 112, 148
Nervo sacral, primeiro, 5
Nervos cranianos
  aos 36 dias, 5
  e distúrbios paraneoplásicos, 271
  gânglios, neurônios dos, 24
  lesão, complicando fratura de crânio, 345
Nervos espinais, aos 36 dias, 5
Nervos ópticos, 10, 27, 112
Nervos ópticos pré-quiasmáticos, 139
Nervo torácico, primeiro, 5
Nervo trigêmeo (V), 5, 112
Nervo troclear (IV), 5, 112
Nervo vago (X), 5, 121
  estimulação, para epilepsia, 78
Nervo vestibulococlear (VIII), 5
Neuralgia
  craniana, 327–328
  pós-herpética, 289
Neuralgia do trigêmeo, 327
Neuralgia glossofaríngea, 328
Neuralgia occipital, 328

Neuralgia pós-herpética, 289
Neuralgias cranianas, 327–328
Neurinomas, acústico, 310
Neurite óptica, na esclerose múltipla, 248
Neurobiologia da epilepsia, 74–76
Neuroblasto, 21
Neurocisticercose, 280
Neurogênese, no desenvolvimento do neocórtex, 28
Neuroipófise, 136–137
Neuromielite óptica, 251, 264
Neuroniopatia sensitiva subaguda, 272
Neurônio pré-sináptico, 51
Neurônios
  cerebelares, orientação dos, 184
  diferenciação e crescimento, 23
  distúrbos de proliferação e migração, 29
  diversidade, na medula espinal e rombencéfalo, 22
  estrutura e sinapses, 47
  migração ao longo das células gliais radiais, 28
  parvicelular, 117
  perda, no circuito hipocampal, 53
  pré-óptico, 132
  tipos, no córtex encefálico, 50
Neurônios aferentes, 50
Neurônios de associação, 50
Neurônios magnocelulares, 117
Neurônios motores, destruição pelo poliovírus, 288
Neurônios motores pós-ganglionares, 23
  Neurônios orexígenos, 132–133
Neurônios parvicelulares, 117
Neurônios pré-ópticos medianos, 132
Neuropatias cranianas, 240
Neuropatias periféricas, 195
Neuropatias sensitivas, 271–272

Neuropatologia da doença de Parkinson, 163–164
Neuroporo caudal, 3
Neurossarcoidose, 295
Neurossífilis, 281–282
Neurossífilis gomatosa, 281
Neurotransmissores
  função na neurobiologia da epilepsia, 74
  no cerebelo, 184
Nistagmo “*downbeat*” isolado, 194
Nocardiose, 278
Nodo de Hensen, 2
Nodo de Ranvier, 257, 259
Nó primitivo, 2
North American Symptomatic Carotid Endarterectomy Trial, 215
Novantrone® *See* Mitoxantrona
Núcleo ambíguo, 218–219
Núcleo caudado, 44, 158–160
  cauda do, 43
  hemorragia, 236
Núcleo da ponte, 185
Núcleo da rafe, 39, 149
Núcleo dentado, 178, 180, 188
Núcleo do leito da estria terminal, 85
Núcleo dorsal medial, 144
Núcleo emboliforme, 180, 188–189
Núcleo fastigial, 187–188
Núcleo geniculado lateral, 145
Núcleo globoso, 188
Núcleo grácil, 185
Núcleo interpósito posterior, 188
Núcleo lenticular, alterações degenerativas no, 174
Núcleo lentiforme, 44, 158–159
Núcleo medial, hipotalâmico, 115–116
Núcleo olivar, 190

Núcleo parabraquial, 122
Núcleo paraventricular
  da hipófise, 137
  do hipotálamo, 115–116, 126
Núcleo peri-hipoglossal, 186
Núcleo periventricular, do hipotálamo, 115–116
Núcleo pré-óptico, medial, 115–116
Núcleo pré-óptico ventrolateral, 103, 132
Núcleo reticular do tálamo, 76
Núcleo reticular do tegmento da ponte, 186
Núcleo rubro, hipotalâmico, 116
Núcleos
  cerebelares, 181–182
  hipotalâmicos, 115–116
  talâmicos, 46, 144
Núcleo salivatório superior, 319
Núcleos cerebrais profundos, 182
Núcleo sensitivo do trigêmeo, 190
Núcleo septal, 80
Núcleos laterais, hipotalâmicos, 116
Núcleo subtalâmico, 167
Núcleo supraóptico
  hipófisário, 137
  hipotalâmico, 115–116
Núcleo supraquiasmático, 120
Núcleo tuberomamilar, 132
Núcleo ventral, 144
Núcleo ventromedial, do hipotálamo, 116
Núcleo vestibular, 218
Núcleo vestibular lateral, 180

O

Obesidade
  na síndrome de Prader-Willi, 113

nas lesões do hipotálamo, 124
pseudotumor cerebral na, 329
Ocitocina, 117, 137
Oclusão
artéria basilar e ramos, 221
artéria basilar proximal e média, 219–220
artéria do topo basilar, 222
artérias cerebrais, 212
Oclusão por balão endovascular, seletivo, 350
Olhar do pôr do sol, 102
Oligodendrócitos, 24–25, 51
Oligodendroglioma, 299
Oliva inferior, 187
Organização cortical de neurônios, 50
Organização modular do cerebelo, 190
Origens anômalas das artérias cerebais, 201
Osmolalidade, regulação da, 125
Osso esfenoidal, 338–340, 342–343
Osso etmoide, 338–340, 343
Osso frontal, 338–343
Osso lacrimal, 338–340
Osso nasal, 338–340
Osso occipital, 339–343
Osso palatino, 340, 342
Osso parietal, 338–343
Ossos do crânio, 338–344
Osso temporal, 338–340, 342–343
Osso zigomático, 338–340, 342
Osteodiástase occipital, 12
Otorreia, 345

P

Padrão cíclico das relações abusivas, 99
Padrões de lesão no abuso infantil, 110

Padrões ventilatórios, e teste de apneia, 156
Palidotomia, 167
Pan-hipopituitarismo, 141
Papilas, da língua, 122
Papiledema, no pseudotumor encefálico, 329
Papiloma, plexo coroide, 312
Parada cardíaca, 153
Parafuso de pressão subaracnoideo, 353
Paralisia bulbar, 219–220
Paralisia da extremidade superior, 90
Paralisia de Erb, 26
Paralisia de Klumpke, 26
Paralisia do membro, 219
Paralisia encefálica, 18, 176
Paralisia encefálica atetoide, 18, 176
Paralisia encefálica atônica, 18, 176
Paralisia encefálica piramidal, 18
Paralisias
  extremidade superior, 90
  membros, 219
  sono, 133
Paralisia supranuclear progressiva, 164
Parassonias, 135
Parkinsonismo
  estágios clínicos sucessivos, 162
  função da dopamina, 166
  induzido por medicamentos, 165
  manifestações iniciais, 161
  neuropatologia, 163–164
Parkinsonismo, 161–167
  doença de Wilson, 174
  psicogênico, 175
  tiques e síndrome de Tourette, 172
  tremor, 171

Parkinsonismo induzidos por drogas, 165
pedículo, 2
Pé, distônico, na síndrome de Rett, 32
Pedúnculo cerebelar inferior, 180, 218
Pedúnculo cerebelar superior, 180
Pedúnculo encefálico, áreas escleróticas, 261
Pedúnculos cerebelares, 178, 180
Perda de memória
  na doença de Alzheimer, 59
  no embolismo da artéria basilar, 221
Período pós-ictal após convulsão, 68
Peso corporal, regulação hipotalâmica do, 129
Pirâmide, 14
Placa alar, 4–5, 20
Placa basal, 4–5, 20
Placa cribriforme, foramina da, 344
Placa de Hollenhorst, 206
Placa neural do prosencéfalo, 3
Placa notocordal, 2
Placas
  da esclerose múltipla, 259, 261
  Hollenhorst, 206
  neurítica, 58
Placas amiloides, 58
Placas ativas crônicas, 261
Placas silenciosas crônicas, 259
Placódio olfatório, 2
Placódios, 2
Plaquetas, papel na trombose arterial, 229
Plexo basilar, 233
Plexo braquial, lesões no nascimento, 26
Plexo corioide, 43
  aos 2 1/2 meses, 27
  do quarto ventrículo, 156

do terceiro ventrículo, 138
do ventrículo lateral, 15, 158–160
papiloma, 312
Policitemia, 208
Poliomielite, 288
Ponte, 5, 10, 14, 112, 116
comprimida por cordoma do clivo, 313
hemorragia, 236
núcleo e áreas na, 149
Pontocerebelar, 185–186
Porencefalia, 7
Poro acústico, 310–311
Posicionamento no leito, após acidente vascular cerebrais, 244
Postura
hiperextensão modificada, 164
na herniação do disco lombar, 195
Potenciais de ação, 74
Potenciais evocados, no diagnóstico da esclerose múltipla, 252
Potencial pós-sináptico excitatório (EPSP), 49, 75
Pressão intracraniana
aparelhos de monitoramento da, 353–354
aumentada, 351
Pressão positiva contínua das vias aéreas (CPAP), 134
Procedimentos lesionais, 167
Progenitor da crista neural, 22
Progestinas, 21
Programas de intervenção, para transtorno de personalidade antissocial, 98
Projeção corticonuclear cerebelar, 190
Projeções encefalocerebelares, 189
Projeções reticulocerebelares, 186
Projeções trigeminocerebelares, 186
Projeções vestibulocerebelares, 189
Prolactinomas, 308
Prolapso da valva atrioventricular esquerda (mitral) com coágulos, 224

Proliferação de neurônios, defeituosos, 29
Prosencéfalo, 4–5
  corte axial do, 145, 160
  embrionário, 2
  límbico, 41
  morfogênese, e diferenciação regional, 27
  placa neural do, 3
  regiões associadas ao hipotálamo, 45
Prosencéfalo, 4–5
  corte axial do, 145, 160
  embrionário, 2
  límbico, 41
  morfogênese, e diferenciação regional, 27
  placa neural do, 3
  regiões associadas ao hipotálamo, 45
Prosocele, 4
Prostaglandinas, 127–128
Proteína relacionada com o gene da calcitonina (CGRP), 318
Proteína S, 230
Proteínas morfogenéticas ósseas (BMPs), 20, 27
Proteínas plasmáticas, na esclerose múltipla recidivante, 257
Proteína Tau, 346
Pseudodemência depressiva, 63
Pseudotumor encefálico, 329
Psicose, pós-parto, 82
Psiquiatria pediátrica
  distúrbios de hiperatividade e déficit de atenção, 107
  transtorno de comportamento disruptivo, 106
  transtornos alimentares, 108
  transtornos de ansiedade, 105
  transtornos depressivos, 104
Pulvinar do tálamo, 44, 144, 160
Punção lombar, 274
Putâmen, 44

hemorragia, 236

Q

Quadriplegia espástica, 18
Quadriplegia, na paralisia encefálica, 18
Quiasma óptico, 112, 120, 136, 241
comprimido, 143, 307–308
Quimioterapia, para tumores encefálicos, 315

R

Radiação talamocortical, 46, 144
Radiações auditivas, 145
Radiologia intervencionista, reparo de aneurisma sacular, 242
Radioterapia, para tumor encefálico, 315
Raiva (hidrofobia), 290
Raiz nervosa cervical, lesões no nascimento, 26
Ramos comunicantes, 118
Ramos comunicantes brancos, 26, 118
Reabilitação
acidente vascular cerebrais, 244
afasia, 245
questões relacionadas com, 246
Recesso pineal, 14
Recidiva na esclerose múltipla
etapas de início, 256–259
eventos periféricos que precedem, 253–255
Reflexo da dor, 318, 328
Reflexo de descida do leite, 121
Reflexo pupilar à luz, 151
Reflexos
corneal, 155
tronco encefálico, 150
Reflexo vestíbulo-ocular, 192
Região isocortical, 45

Região rinencefálica, 45
Registro dos traços de memória, 54
Relações anatômicas
  da glândula hipófise, 138
  do hipotálamo, 112
Remielinização, 259
Reparo radiológico, de aneurisma sacular, 242
Respiração, na escala FOUR, 150
Resposta à doença, 127–128
Resposta ao estresse, 130
Resposta emocional, brusca, 56
Resposta evocada visual, 252
Resposta flexora, localização adequada e, 148
Resposta imune, controle hipotalâmico do tecido linfoide, 128
Resposta motora, 150–151
  na Escala de Coma Glasgow, 352
Resposta ocular, 150
Resposta verbal, na Escala de Coma de Glasgow, 352
Ressonância magnética (MRI)
  de abscesso encefálico, 276
  de hematomas intracranianos, 349
  diagnóstico, para esclerose múltipla, 250–251
Revestimento ependimal, das cavidades encefálicas, 10, 14
Rigidez descerebrada, 148, 151
Rigidez descorticada, 148
Rinencéfalo, 10, 41
Rituximabe, no tratamento da esclerose múltipla, 263
Rombencéfalo, 4–5
  geração de diversidade neuronal no, 22
Rudimento axial, 2

S

Saco vitelino, 2
Schwanoma vestibular, 310–311

Seio cavernoso, 112, 138, 200, 232–233
meningioma, 304
veia eferente para, 114
Seio esfenoidal, 138
Seio esfenoparietal, 232–233
Seio intercavernoso, 232–233
Seio occipital, 232–233
Seio petroso, 233
Seio reto, 15, 232–233
Seio sagital superior, 15, 27, 232–233
Seios da carótida, 131
Seio sigmoide, 232–233
Seio transverso, 232–233
Sem afeto (*flat affect)*, 91
Sensibilização, dor, 318
Sífilis meningovascular, 281
Sinais de adiposidade, 129
Sinais de integração (WNT), 20, 27
Sinais de tolerância, 253
aumentado, 262
Sinais e sintomas de abstinência opioide, 96
Sinal de Babinski, 62, 298
Sinal de Battle, 345
Sinal de Brudzinski, 238, 275, 334
Sinal de fome, 129
Sinal de Kernig, 275, 334
Sinal de Lhermitte, 248–249
Sinal do guaxinim, 345
Sinapse imunológica estimulatória, 254
Sinapses
imunológica, 254, 262
neuronal, 47
transmissão sináptica química, 48
Sinapses axodendríticas, 47

Sinapses da crista dendrítica, 47
Sinapses dendrodendríticas, 47
Sinapses excitatórias, 48
Sinapses inibitórias, 48
Síndrome acinético rígida, 161–167
Síndrome afetiva cognitiva cerebelar, 193
Síndrome bulbar lateral, 218–219
Síndrome da abstinência opioide, 96
Síndrome da desconexão, 55
Síndrome da encefalopatia reversível posterior, 334–335
Síndrome da fase de sono tardia, 135
Síndrome da medula espinal presa, 9
Síndrome da pessoa rígida generalizada, 267
Síndrome das pernas inquietas, 135
Síndrome da vasoconstrição encefálica reversível, 334
Síndrome de abstinência alcoólica, 94
Síndrome de Korsakoff, 54
Síndrome de Lambert-Eaton, 266, 271–272
Síndrome de Lancet-Adams, 173
Síndrome de Meckel-Gruber, 6
Síndrome de Parinaud, 309
Síndrome de Prader-Willi, 113
Síndrome de Ramsay Hunt, 289
Síndrome de Rett, 32
Síndrome de Sheehan, 142
Síndrome de Tourette, 172
Síndrome de West, 70
Síndrome do anticorpo antifosfolipídico, 231
Síndrome do encarceramento (síndrome *locked-in)*, 246
Síndrome do homem rígido, 267, 271
Síndrome do segundo impacto, 346
Síndrome dos neurônios motores, 272
Síndrome do vômito cíclico, 326
Síndrome PHACE, 243

Síndromes neuroimunológicas, processos primários e paraneoplásicos, 266
Sinusite, 332
Sinusite esfenoidal, 332
Sistema de ativação reticular ascendente, 101, 149
Sistema extrapiramidal, e distúrbios paraneoplásicos, 270
Sistema límbico, 41, 58, 80
  estímulo para hipotálamo, 123
Sistema nervoso autônomo
  controle hipotalâmico do, 118
  neuropatia, 272
  núcleos e tratos, 218
Sistema nervoso central (CNS)
  aos 49 dias, 10
  eventos inflamatórios durante a esclerose múltipla recidivante, 256–258
  tumores, diagnóstico diferencial, 314
Sistema nervoso periférico, morfogênese do, 4–5
Sistema porta hipofisário, 114
Sistema somatossensitivo, vias espinocerebelares, 186
Sistema venoso cerebral, 233
Sistema ventricular, embrionário, 5
Somação de excitação e inibição, 49
Somação excitatória espacial, 49
Somação excitatória temporal, 49
Somatização, 89
Sonolência, 124
Sono, regulação hipotalâmica do, 132
Status marmoratus (estado marmóreo), 18
Stenting (alargamento), endovascular, 216
Subdivisões do cerebelo, 185–186
Subependimoma, ventricular, 312
Substância branca, 183
  desmielinização, 261
  e distúrbios de marcha, 196
  hemorragia, 236

Substância cinzenta, heterotópica, 7
Substância cinzenta periaquedutal, 319
Substância inominada da parte basilar do telencéfalo, 80
Substância negra, 36, 91, 160
Subtipos de dependência alcoólica, 92
Sudorese, 126
Sulco calcarino, 35
Sulco central (rolândico), 34, 46, 144
Sulco hipotalâmico, 4–5, 35
Sulco lateral do encéfalo (fissura de Sylvius), 14
Sulco lateral (fissura de Sylvius), 34
Sulco limitante, 3–5
Sulco mediano dorsal, 178
Sulco neural, 3
Sulco parietoccipital, 14, 34
Sulco rolândico, 14
Superfície inferior do encéfalo, 36
Superfície medial dos hemisférios encefálicos, 35–36
Superfície medial posterior do encéfalo, 36
Superfície orbitária
  do hemisfério encefálico, 36
  do osso zigomático, 338
Superfície superolateral do encéfalo, 34
Superfície tentorial do hemisfério encefálico, 36
Suprimento arterial para o encéfalo e meninges
  artéria basilar, 201–202
  artéria carótida externa, 201
  artéria carótida interna, 200
  artéria cerebral anterior, 202–203
  artéria cerebral média, 203
  artéria encefálica posterior, 202
  artéria oftálmica, 202
  artérias meníngeas, 203–204
  artérias supratentoriais, 201

artéria vertebral extracraniana, 200–201
círculo de Willis, 201
origens anômalas, 201
segmentos cervicais, 200
Suprimento sanguíneo, do hipotálamo e glândula hipófise, 114
Suturas, crânio, 338–339, 341

T

Tálamo, 44, 85
anatomia, 144–145
hemorragia, 236
núcleo reticular, 149
patologia, 145
Talamotomia, 167
Tecido adiposo marrom, 126
Tecido linfoide, controle hipotalâmico, na resposta imune, 128
Telencéfalo
definitivo, 19
em 7 1/2 semanas, 27
Temperatura, regulação hipotalâmica da, 126
Terapia cognitivo-comportamental, para insônia, 103
Terapia comportamental dialética, 97
Terapia de processamento cognitivo, para PTSD, 87
Terapias de reposição, para deficiência de hormônio hipofisário, 141
Terrores noturnos, 135
Teste calórico com água gelada, 151, 155
Teste de adução da coxa, 90
Teste de apneia, 156
Teste de função de linguagem, 52
Teste de Hoover, 90
Teste de tolerância à glicose, anormal, 113
Teste de Wada, 77
Teste do amobarbital sódico, 77
Testes para defeitos da função cortical superior, 52

Tétano, 284
Teto do mesencéfalo, tumor comprimindo, 309
Teto do quarto ventrículo, 178
Timoma associado à miastenia *gravis*, 271–272
Timoma, miastenia *gravis*, 271–272
Tipos celulares, hipófise, 136
Tiques, 172
Tireotrofos, 136
Tomografia computadorizada (TC)
  avaliação de acidente vascular cerebral, 207
  de hematomas intracranianos, 349
  na hemorragia intraencefálica, 236
  para coma, 151
Topiramato, 93
Torcicolo
  muscular, 169
  paroxístico, da infância, 326
Torcicolo paroxístico da infância, 326
Toxoplasmose, 279
Trabécula, 114
Transcraniana com Doppler, 213
Transformação sarcomatosa do cordoma, 313
Transmissão sináptica química, 48
Transtorno bipolar, 83
Transtorno de ansiedade de separação, 105
Transtorno de ansiedade generalizada (GAD), 84
  pediátricos, 105
Transtorno de ansiedade social (SAD), 85
  pediátricos, 105
Transtorno de comportamento disruptivo, 106
Transtorno de estresse pós-traumático (PTSD), 87
Transtorno de pânico, 86
Transtorno de personalidade antissocial, 98
Transtorno de personalidade limítrofe (*borderline)*, 97

Transtorno desafiador opositivo, 106
Transtorno obsessivo-compulsivo, 88
Transtornos de alimentação, pediátricos, 108
Transtornos de ansiedade
  generalizados (GAD), 84
  pediátricos, 105
  sociais (SAD), 85
  transtorno de pânico, 86
Transtornos de hiperatividade/déficit de atenção (ADHD), 107
Transtornos de humor
  depressão pós-parto, 82
  transtorno bipolar, 83
  transtorno depressivo, 81
  pediátricos, 104
Transtornos depressivos, pediátricos, 104
Transtornos de uso do álcool
  fatores de risco, 92
  tratamento, 93
Transtornos do espectro do autismo, 31
Transtornos do sono
  apneia, 134
  movimentos periódicos dos membros, 135
  narcolepsia, 133
  parassonias, 135
Tratamento farmacológico
  para dependência alcoólica, 93
  para GAD, 84
  para transtorno de pânico, 86
  para transtorno depressivo, 81
Tratamentos preventivos para enxaqueca, 322
Trato central, 24–25
Trato cerebelar arqueado, 186
Trato corticospinal, 180
  disfunção, na esclerose múltipla, 249

Trato espinotalâmico, 218
Trato hipotalâmico descendente, 116
Trato mamilotalâmico, 116
Trato olfatório, 35, 241
Trato óptico, 139
Trato retinoipotalâmico, 120
Trato tectoespinal, 180
Trauma encefálico *See also* Lesão encefálica traumática
  avaliação inicial e manejo, 351
  como causa de convulsão, 73
  demência tratável causada por, 63
  escala de coma de Glasgow, 352
  lesão vascular, 350
Tremor
  distônico, 168
  no parkinsonismo, 162
  psicogênico, 175
  tipos de, 171
Tremor de ação, 171
Tremor de intenção, 171, 192, 249
Tremor de repouso, 171
Tremor essencial, 171
Tremor postural, 171, 192
Tremor tipo “bater de asa”, 171, 174
Tríade de pressão intracraniana, 298
Tripanossomíase africana, 291
Triquinose, 292
Trombofilias, herdadas, 230
Trombofilias herdadas, 230
Trombose, 204–205
  seio venoso, 232–234
  venosa encefálica, 335
Trombose arterial, função plaquetária, 229
Trombose do seio venoso

diagnóstico e tratamento, 234
seios venosos da dura-máter, 232–233
sistema venoso cerebral, 233
Trombose do seio venoso encefálico, 335
Tronco braquiocefálico, 200
Tronco encefálico
compressão do, 152
e distúrbios de marcha, 196
encefalite, 271
gliomas, 301–302
lesões, na esclerose múltipla, 248
núcleo e áreas, 149
reflexos, 150, 155
Túber cinéreo, 112, 138
Tuberculose, do cérebro e da medula, 283
Tuberosidade da maxila, 339
Tubo neural, 20
células derivadas do, 21
formação defeituosa do, 6–7
Tufos astrocíticos, no globo pálido, 164
Tumor encefálico
apresentações clínicas do, 298
como causa de convulsões, 73
demência tratável causada por, 63
intraventricular, 312
modalidades de tratamento, 315
pediátrico, 301–302
temporal direito, 66
Tumores
cerebral *See* Tumor encefálico
da região pineal, 309
êmbolo do tumor mixomatoso atrial, 224
hipófise, e craniofaringiomas, 306–308
metastático para encéfalo, 303

SNC, diagnóstico diferencial, 314
Tumores de células germinativas intracranianos, 309
Tumores de células não germinativas, 309
Tumores encefálicos pediátricos, 301–302
Tumores metastáticos para encéfalo, 303
Tumor temporal direito, 66
Tysabri® *See* Natalizumabe

U

Unco, 35–36, 123
Unidade sensitivo-motora periférica paraneoplásica, 271

V

Variação passiva do exercício de movimento, após acidente vascular cerebral, 244
Vasopressina, 137
Veia eferente, para seio cavernoso, 114
Veia encefálica magna (de Galeno), 35
Venografia por ressonância magnética, 234
Ventriculomegalia, 57
Ventrículos
conexões do núcleo da base, 159
encefálicos definitivos, 15
no primeiro trimestre, 10
quarto, cerebelo e, 178
Vênula endotelial alta, 253
Vênulas intraparenquimais, 262
Verme, 189
Vertigem paroxística benigna da infância, 326
Vesícula óptica, 4
Vesícula telencefálica, 5, 10
Vestibulocerebelo, 185–186
Via acústica, 46
Vias aferentes, cerebelares, 185–186
Vias cerebelovestibulares, 189

Vias das fibras musgosas, 185–186
Vias das fibras trepadeiras, 186
Vias de associação, cortical, 37
Vias eferentes, cerebelares, 187–188
Vias excitatórias ascendentes, 132
Vigilância
  CSF, reduzido, 262
  etapas na esclerose múltipla recidivante, 256
Vírus da imunodeficiência humana (HIV), 286–287
Vírus Epstein-Barr, gatilho para esclerose múltipla, 248
Vírus varicela-zóster, 289
Vômer, 338, 342

Z

Zoster sine herpete, 289

OceanofPDF.com