Daniel B. Kopans

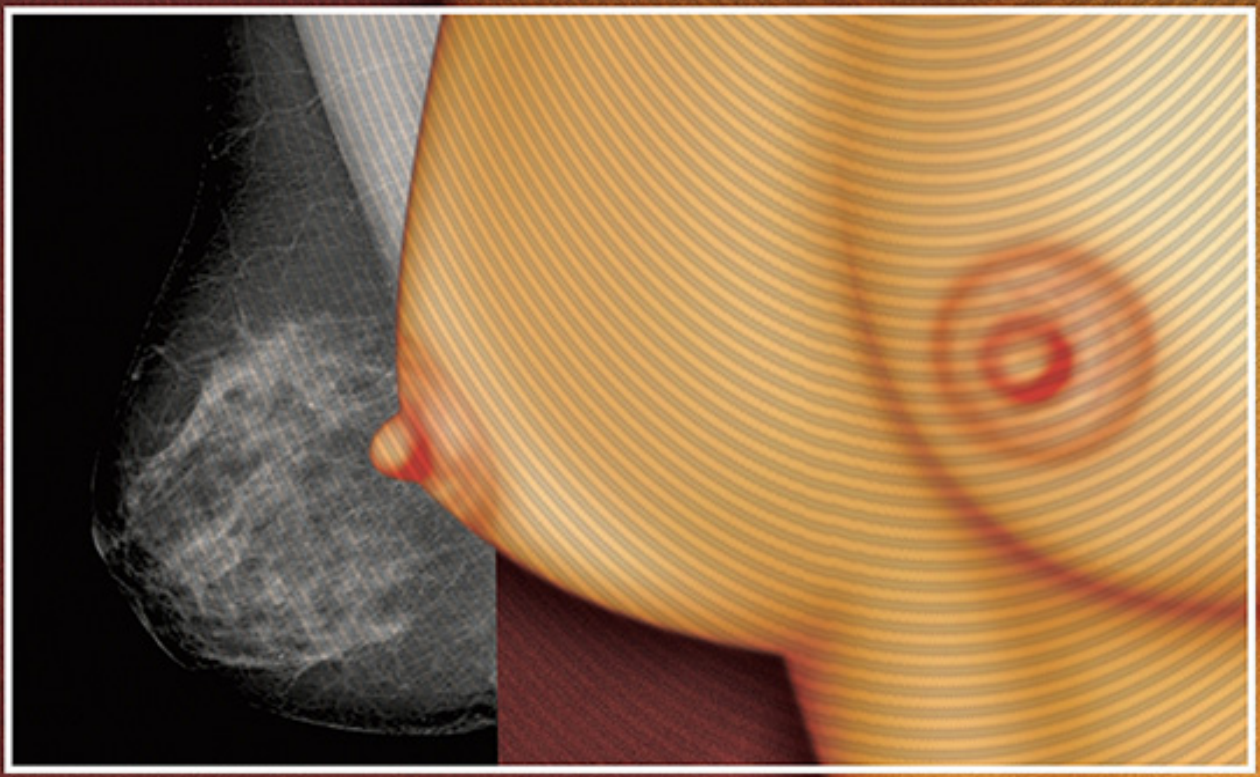

DIAGNÓSTICO POR IMAGEM DA MAMA

Terceira Edição

gen | GUANABARA KOOGAN

Diagnóstico por Imagem da Mama

TERCEIRA EDIÇÃO

CÓPIA NÃO AUTORIZADA É CRIME
ABDR
ASSOCIAÇÃO BRASILEIRA DE DIREITOS REPROGRÁFICOS
RESPEITE O DIREITO AUTORAL

OceanofPDF.com

O GEN | Grupo Editorial Nacional reúne as editoras Guanabara Koogan, Santos, Roca, AC Farmacêutica, Forense, Método, LTC, E.P.U. e Forense Universitária, que publicam nas áreas científica, técnica e profissional.

Essas empresas, respeitadas no mercado editorial, construíram catálogos inigualáveis, com obras que têm sido decisivas na formação acadêmica e no aperfeiçoamento de várias gerações de profissionais e de estudantes de Administração, Direito, Enfermagem, Engenharia, Fisioterapia, Medicina, Odontologia, Educação Física e muitas outras ciências, tendo se tornado sinônimo de seriedade e respeito.

Nossa missão é prover o melhor conteúdo científico e distribuí-lo de maneira flexível e conveniente, a preços justos, gerando benefícios e servindo a autores, docentes, livreiros, funcionários, colaboradores e acionistas.

Nosso comportamento ético incondicional e nossa responsabilidade social e ambiental são reforçados pela natureza educacional de nossa atividade, sem comprometer o crescimento contínuo e a rentabilidade do grupo.

OceanofPDF.com

Diagnóstico por Imagem da Mama

TERCEIRA EDIÇÃO

DANIEL B. KOPANS, MD, FACR
Director of Breast Imaging
Department of Radiology
Massachusetts General Hospital
Professor of Radiology
Harvard Medical School
Boston, Massachusetts

gen | GUANABARA KOOGAN

OceanofPDF.com

Foram tomados os devidos cuidados para confirmar a exatidão das informações aqui apresentadas e para descrever as condutas geralmente aceitas. No entanto, o autor e a editora não podem ser responsabilizados pelos erros ou omissões nem por quaisquer eventuais consequências da aplicação da informação contida neste livro, e não dão nenhuma garantia, expressa ou implícita, em relação ao uso, à totalidade e à exatidão dos conteúdos da publicação. A aplicação desta informação em uma situação particular permanece de responsabilidade profissional do médico.

O autor e a editora envidaram todos os esforços no sentido de se certificarem! de que a escolha e a posologia dos medicamentos apresentados neste compêndio estivessem em conformidade com as recomendações atuais e com a prática em vigor na época da publicação. Entretanto, em vista da pesquisa constante, das modificações nas normas governamentais e do fluxo contínuo de informações em relação à terapia e às reações medicamentosas, o leitor é aconselhado a checar a bula de cada fármaco para qualquer alteração nas indicações e posologias, assim como para maiores cuidados e precauções. Isso é particularmente importante quando o agente recomendado é novo ou utilizado com pouca freqûência.

Alguns medicamentos e dispositivos médicos apresentados nesta publicação foram apnwados pela Food and Drug Administration (FDA) para uso limitado em circunstâncias restritas de pesquisa. É da responsabilidade dos provedores de assistência de saúde averiguar a postura da FDA em relação a cada medicamento ou dispositivo planejado para ser usado em sua atividade clínica.

O material apresentado neste livro, preparado por funcionários do governo norte-americano como parte de seus deveres oficiais, não é coberto pelo direito de copyright aqui mencionado.

O autor e a editora empenharam-se para citar adequadamente e dar o devido crédito a todos os detentores dos direitos autorais de qualquer material utilizado neste livro, dispondo-se a possíveis acertos caso, inadvertidamente, a identificação de algum deles tenha sido omitida.

Traduzido de:

BREAST IMAGING Third Edition

© 2007 by LIPPINCOTT WILLIAMS & WILKINS, a WOLTERS KLUWER BUSINESS

2nd Edition © 1998 Lippincott-Raven Publishers, 1st Edition © J.B. Lippincott

All rights reserved. 530 Walnut Street Philadelphia, PA 19106 USA

LWW.com

Published by arrangement with Lippincott, Williams & Wilkins, USA

Figure 11-1 © Al Hirshfield
Second Half of Ch 6 © 2002 American Joint Committee on Cancer. All rights reserved.
The *AJCC* Cancer Staging Manual is the Official Publication of the American Joint Committee on Cancer.

Direitos exclusivos para a língua portuguesa
Copyright © 2008 by
EDITORA GUANABARA KOOGAN S.A.
Uma editora integrante do GEN I Grupo Editorial Nacional

Reservados todos os direitos. É proibida a duplicação ou reprodução deste volume, no todo ou em parte, sob quaisquer formas ou por quaisquer meios (eletrônico, mecânico, gravação, fotocopia, distribuição na internet ou outros), sem permissão expressa da Editora.

Travessa do Ouvidor, 11
Rio de Janeiro, RJ — CEP 20040-040
Tel.: 21-3970-9480
Fax: 21-2221-3202
gbk@editoraguanabara.com.br
www.editoraguanabara.com.br

Produção Digital: Freitas Bastos

CIP-BRASIL. CATALOGAÇÃO NA FONTE
SINDICATO NACIONAL DOS EDITORES DE LIVROS, RJ

K86d

Kopans, Daniel B.
Diagnóstico por imagem da mama / Daniel B. Kopans ; [revisão técnica Romeu Côrtes Domingues; tradução Marcio Moacyr de Vasconcelos]. - Rio de Janeiro: Guanabara
Koogan, 2008. il.

Tradução de: Breast imaging, 3rd ed Inclui bibliografia
ISBN 978-85-277-2528-6

1. Mamas - Imagem. 2. Mamas - Câncer - Diagnóstico. 3. Mamografia. 4. Mamas -Doenças - Diagnóstico. 5. Mamas - Radiografia. 6. Diagnóstico por imagem. I. Título.

08-1909. CDD: 616.99790757
CDU: 618.19-006-073

16.05.08 19.05.08 006654

OceanofPDF.com

Revisão Técnica
Romeu Côrtes Domingues
Research Fellow pela Universidade de Harvard (Boston, EUA).
Diretor Médico das Clínicas CDPI e IRM (Rio de Janeiro)

Tradução
Marcio Moacyr de Vasconcelos
Fellow em Neurologia Infantil pelo Children's Hospital
e George Washington University, Washington DC, EUA.
Professor Adjunto de Pediatria da Universidade Federal Fluminense (UFF)

OceanofPDF.com

Dedicatória

A meus pais, Edith e David Kopans, que incutiram em mim a importância da honestidade, da integridade e do senso de humor, e me proporcionaram uma educação que me ensinou a fazer perguntas, questionar a "sabedoria convencional" e participar da eterna busca pela verdade.

OceanofPDF.com

Conteúdo

1. Introdução

2A. Anatomia e Histologia, Fisiologia e Patologia Básicas da Mama

2B. Considerações Gerais de um Patologista sobre as Doenças da Mama
Joseph Rabban

3. Epidemiologia, Etiologia, Fatores de Risco e Sobrevida do Câncer de Mama

4. Triagem do Câncer de Mama

5. Risco da Radiação

6. Estadiamento do Câncer de Mama

7. Carcinoma Ductal *In Situ* e Câncer de Mama Incipiente: Detecção, Diagnóstico e Indicadores do Prognóstico

8. Mamografia: Equipamento e Física Básica

9. Garantia de Qualidade e Controle de Qualidade
Debra Deibel

10. Posicionamento na Mamografia

11. Abordagem Sistemática do Diagnóstico por Imagem da Mama
12. Mamografia e a Mama Normal
13. Interpretação da Mamografia
14. Lesões Benignas
15. Achados Provavelmente Benignos Apropriadamente Assistidos com Acompanhamento a Curtos Intervalos
16. Lesões Suspeitas e Lesões com Alta Probabilidade de Câncer
17. Ultra-sonografia da Mama
18. A Mama Alterada: Gravidez, Lactação, Abscesso, Alterações Pós-biopsia, Mastectomia, Radiação e Implantes
19. A Mama Masculina
20. Ressonância Magnética da Mama
21. Avaliação de Mulheres com Nódulos, Espessamento, Descarga ou Dor: Diagnóstico por Imagem de Mulheres com Sinais ou Sintomas que Podem Indicar Câncer de Mama
22. Seqüências de Imagens: Problemas e Soluções na Avaliação da Mama
23. Correlação Histológica, Patológica e Radiológica
24. Procedimentos Intervencionistas na Mama: Instalação de Agulha Guiada por Exame de Imagem para Biopsia e Localização Pré-operatória de Lesões Clinicamente Ocultas

25. O Laudo de Diagnóstico por Imagem da Mama: Gestão de Dados e Revisão dos Diagnósticos por Imagem da Mama

26. O Problema Médico-legal e Diagnóstico por Imagem da Mama

27. Mamografia Digital

28. Tomossíntese Mamária Digital

Índice Alfabético

OceanofPDF.com

Prefácio da Terceira Edição

Algumas coisas mudam, mas grande parte continua igual. Houve importantes avanços na detecção e no diagnóstico do Câncer de mama desde a segunda edição de *Diagnóstico por Imagem da Mama,* enquanto os princípios básicos tornaram-se mais bem estabelecidos. A tomossíntese mamária digital está mais perto da clínica, mas a interpretação mamográfica não sofreu grandes alterações. Reli cada capítulo e revisei e reescrevi a maioria deles, quando apropriado. Há muitas imagens novas, porém algumas das mais antigas permanecem, pois ilustram um ponto que não pode ser reproduzido (não fazemos cistos oleosos à ultra-sonografia).

O capítulo sobre controle de qualidade de filme/écran, escrito por Debra Deibel, RT(M), não foi revisto, pois houve pouquíssimas mudanças, e é provável que a maioria de nós, se não todos, passe a usar a mamografia digital nos próximos anos. Isso é um pouco irônico, pois houve grande esforço no sentido de desenvolver padrões de qualidade para mamografia digital do mesmo tipo usado para filme/écran, o que foi difícil em razão das grandes diferenças entre as tecnologias. Espero que medidas padronizadas de CQ sejam desenvolvidas, mas o leitor deverá consultar as diretrizes fornecidas por cada fabricante.

A avaliação básica das imagens radiográficas da mama (mamografia) não mudou desde a segunda edição, mas nossos recursos para avaliar a mama evoluíram, e acredito que compreendemos melhor o Câncer de mama, seu desenvolvimento, sua detecção e seu diagnóstico. O esforço para detectar, diagnosticar e tratar o Câncer de mama permanece muito politizado, e nosso campo desperta grande interesse público e atenção.

Parece que as controvérsias jamais terminarão. A principal questão na década de 1990 era se as mulheres entre 40 e 49 anos seriam ou não beneficiadas pela triagem com mamografia. Logo após a virada do século, Gotzsche e Olsen levantaram dúvidas sobre a eficácia da mamografia em mulheres *de qualquer idade.* Isso levou muitos de nós a fazer uma enorme revisão de todos os dados. Assim, os avanços no campo tiveram de ser deixados de lado enquanto as questões levantadas eram avaliadas e esclarecidas. Demonstrou-se que as críticas desses autores decorriam de desconhecimento da triagem e dos estudos relacionados a esta, mas a contestação de suas afirmações tomou tempo e nos tirou do foco.

A questão da eficácia da triagem em geral foi resolvida. A taxa de mortalidade por Câncer de mama nos Estados Unidos caiu em, pelo menos, 25% desde o advento desse procedimento, e mesmo um dos maiores céticos em relação ao assunto admitiu que, com base em modelos computacionais, a maior parte da diminuição da mortalidade decorre da triagem. Todavia, ainda há aqueles que ignoram a ciência e continuam a contestar o benefício de triar mulheres entre 40 e 50 anos de idade. Tive a impressão errada de que, durante os debates sobre triagem, todos estavam concentrados nas questões importantes levantadas e nos argumentos favoráveis e contrários. Acreditei ingenuamente que todos havíamos aprendido com as discussões. Agora percebo que estava errado. A maioria dos radiologistas estava ocupada demais, ou pouco interessada, para compreender os detalhes dos debates. Isso é mais evidente pelo fato de que aqueles que agora debatem sobre a triagem do Câncer de cólon e do Câncer de pulmão parecem nem mesmo ter percebido que houve discussões sobre a eficácia do método no Câncer de mama, e, assim, as mesmas "rodas" estão sendo "reinventadas". Até mesmo colegas na área de radiologia da mama não compreendem a necessidade de estudos randomizados para determinar a eficácia de possíveis exames de triagem, como a RM e a ultra-sonografia. Espero que o leitor tenha tempo para examinar o capítulo sobre triagem. Reconheço que muitos consideram o tema monótono demais, porém os conceitos são

básicos e muito importantes. Podem ser aplicados a todos os exames de triagem, como a TC do pulmão e a colonoscopia virtual.

Hoje enfrentamos um dilema. A triagem por mamografia está salvando vidas, mas, em razão da exposição médico-legal, os radiologistas não estão procurando essa área. O vigor que sustentava o campo nas décadas de 1970, 80 e 90 parece estar diminuindo à medida que nós, os mais velhos, começamos a nos aposentar. Não consigo compreender por que nossos residentes preferem a Neurorradiologia, consoante a qual muitas vezes podemos dizer exatamente onde está um tumor encefálico, mas ainda somos incapazes de fazer o mínimo por ele, e ignoram o diagnóstico por imagem da mama, no qual a experiência com a mamografia mostrou que vidas podem ser salvas e em que há muito espaço para avanços.

Como na primeira e segunda edições, ***Diagnóstico por Imagem da Mama*** foi escrito da forma mais científica possível. Sempre que existisse documentação, tentei fornecer referências. Na falta de dados disponíveis, o leitor deve saber que os comentários baseiam-se na experiência do autor e quaisquer dados podem ser apresentados sobre o tema. Incentivo o leitor a questionar e discutir meus comentários. Sem dúvida, algumas condutas, baseadas em observações casuais, irão revelar-se equivocadas no futuro, mas tentei apresentar argumentos lógicos quando não havia dados disponíveis.

Houve algumas críticas às edições anteriores por causa da redundância. Isso foi intencional. Ao ler o capítulo de um livro, sempre ficava frustrado se ele me encaminhava para outras partes. Algumas vezes, esse encaminhamento pode ser inevitável, e mesmo desejável, mas tentei escrever cada capítulo o mais completo possível, mesmo com a repetição de conceitos e algumas descrições. Peço desculpas àqueles que não gostam de repetições, mas parece-me que isso beneficia a maioria.

Como antes, procurei fazer com que a organização do *Diagnóstico por Imagem da Mama* seguisse uma ordem lógica. Como na segunda edição, meu objetivo é oferecer um livro que possa ser usado por todos os

interessados no tema, a despeito do nível de experiência. Tentei abordar questões complexas e simplificá-las sempre que possível. Minha esperança é que o resultado seja detalhado, claro e prático.

Todos os aspectos da detecção e do diagnóstico do Câncer de mama originam-se da anatomia, da histologia e da fisiologia da mama. Agradeço a Joseph Rabban, MD, MPH, que concordou em ampliar a histopatologia da mama e forneceu-me excelentes fotomicrografías e explicações para expandir minha limitada visão de radiologista.

A causa do Câncer de um indivíduo ainda é obscura, mas nosso conhecimento sobre a epidemiologia e o que sabemos sobre a etiologia dessas neoplasias malignas podem estimular novas idéias e áreas de exploração. Apresentei minha própria especulação até o nível molecular, no qual tenho pouca experiência!

Como sempre enfatizei e continuo a enfatizar, o único papel realmente eficaz da mamografia é a triagem para detecção precoce do Câncer. Essa continua a ser a questão mais controversa no tratamento da mama. Assim, apresentei uma discussão detalhada sobre as questões da triagem, antigas e atuais. O leitor deve examiná-las, pois uma das causas da persistência das controvérsias é que poucos de nós temos conhecimento suficiente sobre os dados e as questões para reconhecer e contestar a não-ciência (contra-senso) quando nos deparamos com ela.

O risco da radiação é sempre importante quando utilizamos exames radiológicos. Faz parte da relação "risco/benefício". Não houve grande modificação nas informações dessa área. Felizmente, ainda parece que a mama em desenvolvimento é radiossensível, enquanto a mama madura parece ser relativamente insensível à radiação.

Como a conduta para o controle e o tratamento do Câncer de mama é determinada pelos principais fatores prognósticos da histologia, grau, tamanho, receptores e estado dos linfonodos, incluímos outra vez o resumo mais recente do estadiamento. Este é seguido pela minha melhor "suposição" do que realmente seja "estágio precoce" do Câncer de mama.

Não acredito que estejamos mais perto de compreender a importância do carcinoma ductal *in situ*, e o carcinoma lobular *in situ* tornou-se mais confuso. Tentei fornecer o máximo possível de informações para que, assim, o leitor pudesse compreender as questões, quando não as respostas.

Como a qualidade das imagens é o aspecto técnico mais importante da mamografia, os capítulos sobre equipamento e controle de qualidade são os próximos. Desconheço quaisquer alterações significativas nessas áreas desde a segunda edição, e, por isso, esses capítulos não foram revistos. A mamografia digital logo substituirá sistemas analógicos, e, atualmente, a qualidade da imagem e o controle de qualidade dos sistemas digitais são determinados pelos fabricantes.

Os Cânceres não serão diagnosticados se a mama não for posicionada adequadamente; portanto, o capítulo sobre posicionamento vem em seguida. Nunca é demais ressaltar essa área crucial. Temo que, quando instrutoras em tecnologia como Rita Heinlein, Debra Diebel e Louise Miller se aposentarem, não mais contaremos com uma nova geração de especialistas entusiasmados. O posicionamento é uma arte fundamental que até agora desafiou a automação. Deve-se exigir excelência no posicionamento da mama.

A interpretação das imagens mamárias pode ser complexa. Uma abordagem aleatória aumenta o potencial de erro. Em conseqûência, oferecemos ao leitor uma técnica, organizada para facilitar a interpretação mamográfica precisa e simplificada, em "Abordagem Sistemática do Diagnóstico por Imagem da Mama". Como a grande maioria das mamografias é "normal", mais uma vez dediquei um capítulo às imagens da mama normal.

A interpretação da mamografia ainda é essencial à detecção do Câncer de mama. Os Caps. 13 a 16 são o âmago do livro e do tema. Tentei descrever em detalhes a técnica para analisar os achados mamográficos. Não existe uma única técnica correta. Tentei explicar a nossa, que, certamente, está aberta ao debate. Nosso objetivo é encontrar o maior

número possível de Cânceres de mama de menor tamanho, razão pela qual talvez sejamos chamados de agressivos. Expus nossos motivos e apresentei fundamentos científicos quando disponíveis.

A ultra-sonografia é uma tecnologia que continua a ser aperfeiçoada e tem grandes defensores. Reconheço suas importantes vantagens, mas tento não imbuí-la de qualidades que fujam da realidade. Alguns ultra-sonografistas considerarão meus comentários restritivos, mas está bem assim. Insisto com aqueles que usam a ultra-sonografia como principal exame diagnóstico para que se mantenham informados e acompanhem seus casos a fim de se certificarem da eficácia de sua conduta. A capacidade da ultra-sonografia de detectar Cânceres ocultos à mamografia será demonstrada pelo Estudo ACRIN # 6666. Ainda não há certeza se isso será suficiente para justificar sua aplicação na triagem. Recomendo com veemência a realização de um estudo controlado randomizado para determinar sua eficácia como exame de triagem.

A preocupação com implantes de silicone dissipou-se no passado à medida que a ciência prevaleceria, mas o radiologista depara-se continuamente com alterações na mama que podem advir de modificações fisiológicas normais, biopsia, tratamento e correções estéticas. O capítulo sobre alterações da mama também observa o fato de que, em nossa prática, houve um aumento inexplicado de exames para avaliar abscessos mamários e galactoceles.

O Câncer de mama é raro em homens, mas esporadicamente eles são submetidos a exames de imagem da mama, e, assim, mantive um pequeno capítulo sobre o diagnóstico por imagem da mama masculina.

Talvez o instrumento mais poderoso desenvolvido para o diagnóstico por imagem da mama seja a Ressonância magnética. Reescrevi o capítulo para tentar simplificar a compreensão de seu papel. As técnicas ainda não estão padronizadas. Nossa técnica parece ter sido eficiente e é apresentada ao leitor. Conforme já mencionei, creio que a RM será um forte exame de triagem secundário, mas acredito que, primeiro, sua eficácia deva ser

comprovada em estudos controlados randomizados. A eficácia da RM para determinar a extensão de um Câncer é mais controversa do que acredita a maioria, e isso é revisto no capítulo.

Embora muitos sinais e sintomas clínicos devam ser resolvidos clinicamente, apresentei uma conduta racional para o uso de exames de imagem na mulher "sintomática". Isso é seguido por um capítulo sobre a seqüência de exames a fim de orientar o uso das várias tecnologias de modo eficaz e eficiente.

O capítulo sobre correlação patológica e radiológica também foi atualizado. Onde foi possível, acrescentei o aspecto das lesões à RM, quando tivemos a oportunidade de obter imagens.

A biopsia por agulha guiada por exame de imagem tornou-se a base do diagnóstico. Os sistemas de ultra-sonografia facilitam a visualização das agulhas, e a orientação estereotáxica continua a melhorar. Novos dispositivos de biopsia estão sendo introduzidos quase diariamente; assim, forneci apenas uma visão geral, pois o profissional deve testar os novos sistemas, antes de adquiri-los, para certificar-se de que funcionam conforme anunciado.

O Laudo Radiológico da Mama continua a evoluir sob a supervisão da Comissão BIRADS do American College of Radiology. Discordo de algumas modificações e descrevo os motivos. É claro que é preferível dispor de um sistema universal, empregado e compreendido por todos, daí ter eu discordado apenas de algumas modificações importantes.

As questões sobre responsabilidade médico-legal continuam a perturbar a comunidade de especialistas em diagnóstico por imagem da mama. Felizmente, a maioria dos radiologistas levados aos tribunais vence a ação, mas o sistema do contraditório ainda é uma experiência exaustiva do ponto de vista emocional. O medo de ser processado é um dos principais fatores que impedem alguns radiologistas de ingressarem na especialidade.

A mamografia digital representa atualmente apenas cerca de 10% dos mamógrafos nos Estados Unidos. O estudo DMIST sugeriu que a forma

digital é superior em mulheres jovens com mamas densas pré-menopausa (na verdade, a maioria das mesmas mulheres). No entanto, as razões dos achados no DMIST não foram esclarecidas, e talvez a variabilidade entre observadores seja um componente importante. Contudo, a mamografia digital continuará a substituir os sistemas analógicos (o mundo inteiro é digital, e a mamografia não será exceção). A eliminação de pastas de filmes e da perda de filmes representa enorme avanço.

Um dos principais benefícios dos exames de imagem digitais é que eles descortinam grandes áreas de pesquisa e desenvolvimento. Pegamos uma idéia da década de 1960 sobre a qual eu li na década de 1970, meu grupo desenvolveu as propriedades físicas na década de 1990, e estamos usando um sistema clínico neste novo milênio. Estava otimista em relação ao fato de que a tomossíntese mamária digital viesse a ser aprovada pelo FDA até o fim de 2007, e, por isso, escrevi um capítulo descrevendo nossa experiência pessoal preliminar.

Qualquer pessoa que já escreveu um livro sabe que se trata de um imenso desafio. Tentei tornar o *Diagnóstico por Imagem da Mama* o mais completo possível, mas por certo não abordei cada aspecto com os detalhes que muitos desejariam, enquanto abordei em detalhes aspectos que muitos prefeririam que fossem omitidos. "Não é possível agradar a todos..." Minha esperança é que a maioria dos leitores considere este livro útil e que ele incentive muitos jovens radiologistas a abraçarem o campo. Enquanto outros pesquisadores buscam medidas preventivas e curas, nós, na especialidade de radiologia da mama, vamos em frente salvando vidas. Ainda há um espaço enorme para progresso. As últimas décadas constituem apenas os alicerces.

Daniel B. Kopans, MD

OceanofPDF.com

Prefácio da Primeira Edição

O desenvolvimento do Câncer de mama e seu prognóstico final é uma interação complexa e mal compreendida de fatores do hospedeiro e ambiente. Ainda não se sabe como evitar o Câncer de mama, e, após a disseminação, sua cura permanece esquiva. Foram reunidos dados mostrando que a morte por Câncer de mama pode ser adiada ou evitada por detecção e tratamento precoces. Não apenas é possível reduzir a mortalidade, mas a detecção precoce aumenta as opções terapêuticas e, muitas vezes, evita o trauma físico e psicológico da mastectomia.

A triagem não é a solução final, mas um avanço intermediário até que sejam descobertos métodos de prevenção ou cura. O otimismo gerado pelos estudos de triagem deve ser compensado pela constatação de que, infelizmente, nem todas as mulheres serão salvas pela detectação precoce. Todavia, pode-se obter uma redução de pelo menos 30% das mortes do Câncer de mama com a triagem. Esse reconhecimento levou a grande aumento do interesse na avaliação da mama e, em particular, na mamografia. Este livro foi escrito não como discussão ampla e profunda dos aspectos teóricos do diagnóstico por imagem da mama, mas para servir como orientação prática. Tentei oferecer uma visão geral concisa das principais questões em radiologia da mama. Espero que este livro seja útil como guia de referência na interpretação diária das imagens da mama. Apenas as modalidades com utilidade comprovada são discutidas em detalhes. Técnicas experimentais como transiluminação, Ressonância magnética e mamografia digital são resumidas, mas atualmente não devem ser consideradas relevantes do ponto de vista clínico.

A mamografia radiográfica é, sem dúvida, o exame mais importante na detecção precoce. A ultra-sonografia tem aplicação limitada, mas útil na análise de lesões específicas, enquanto a tomografia computadorizada da mama pode facilitar o posicionamento de guias para orientar o cirurgião até lesões clinicamente ocultas. Essas técnicas e suas aplicações são apresentadas em detalhes.

Diagnóstico por Imagem da Mama foi propositadamente organizado para abordar os mesmos tópicos de vários pontos de vista diferentes. A Introdução resume as principais questões envolvidas nos exames de imagem da mama e sua aplicação na triagem do Câncer de mama. O Cap. 2 apresenta uma revisão básica das considerações anatômicas e histológicas. O radiologista deve estar ciente da importância clínica do estadiamento, e isso é resumido no Cap. 3. Como o papel primário dos exames de imagem é detectar o Câncer de mama mais cedo, a definição de Câncer de mama precoce é abordada no Cap. 4.

A maior parte do livro é dedicada aos exames de imagem. A redundância é intencional, pois alguns podem desejar rever a imagem de uma patologia específica ou, ao contrario, desejar rever os possíveis diagnósticos de achados específicos em exames de imagem.

A mamografia é, sem dúvida, a técnica de imagem da mama mais importante. Para obter mamografias de alta qualidade, devem-se observar fatores físicos fundamentais, e, no Cap. 5, essa revisão precede uma discussão dos princípios de posicionamento da paciente. A controvérsia sobre a importância dos padrões parenquimatosos, que ocupou a atenção na última década, é abordada na seção seguinte. Então, apresenta-se um método organizado para análise da mamografia, estruturado do ponto de vista da leitura do exame. Houve um esforço para abordar muitas das questões que todos enfrentamos durante a interpretação mamográfica no dia-a-dia. Não há respostas exatas a muitas delas, mas são sugeridas diretrizes para ajudar a determinar as lesões que exigem biopsia diagnóstica, além de definir os achados que prescindem da biopsia. Outras

orientações são apresentadas em um sumário separado dos sinais mamográficos primários e secundários de malignidade.

A importante distinção entre detecção e diagnóstico recebe destaque especial no Cap. 6, sobre ultra-sonografia. Essa modalidade não é eficaz para a detecção precoce exigida de um exame de triagem, embora seja importante na análise da lesão. Define-se a utilização eficaz da ultra-sonografia e apresenta-se uma conduta coordenada para problemas específicos.

O Cap. 7, intitulado Correlação Patológica, Mamográfica e Ultra-sonográfica, cataloga os vários processos que ocorrem na mama. Esses processos são agrupados segundo critérios anatômicos e histológicos. Sempre que possível, são fornecidos exemplos mamográficos e ultra-sonográficos de cada um.

O leitor perceberá que há grande superposição na morfologia das lesões, e, muitas vezes, os sinais secundários inespecíficos de Câncer tornam distúrbios benignos indistinguíveis de processos malignos. Reconhecendo essa superposição, as técnicas de posicionamento pré-operatório de guias para ajudar na biopsia de lesões impalpáveis são discutidas em detalhes no Cap. 9. Essas técnicas foram criadas para possibilitar intervenção precoce e diagnóstico agressivo de lesões inconclusivas, permitindo a orientação precisa do cirurgião. são destacadas a segurança e a precisão na tentativa de minimizar o volume de tecido excisado e, assim, preservar a estética. As mesmas técnicas podem ser aplicadas para posicionamento da agulha se a citologia por aspiração com agulha fina for aceita como técnica para evitar a biopsia a céu aberto de lesões benignas.

Embora o Câncer de mama seja raro em homens, incluímos um capítulo sobre a mama masculina, porque podem surgir nódulos, e os exames de imagem podem esclarecer o diagnóstico.

Há grande insegurança entre os profissionais da área de diagnóstico por imagem da mama a respeito do laudo radiológico. Desenvolvemos um método direto e honesto, resumido no Cap. 11.

Atlas de mamografia e ultra-sonografia também são incluídos neste livro, após os Caps. 5 e 6. são organizados de acordo com os critérios morfológicos encontrados nos exames de imagem. são apresentados para ressaltar o espectro de características que podem ser encontradas e oferecer ao leitor mais de um exemplo de achados específicos. Esperamos que sejam úteis como recurso na interpretação cotidiana dos exames de imagem.

Daniel B. Kopans, MD

OceanofPDF.com

Agradecimentos

Fui nomeado Diretor de Xerorradiografia no Massachusetts General Hospital, em 1978. Logo depois troquei o nome para Divisão de Diagnóstico por Imagem da Mama. Muitas pessoas se associaram e apoiaram a Divisão de Diagnóstico por Imagem da Mama no Departamento de Radiologia do Massachusetts General Hospital durante as quase três décadas seguintes. ***Diagnóstico por Imagem da Mama*** é uma compilação da experiência publicada de pesquisadores em outras instituyes, bem como do trabalho daqueles que participaram na detecção e no diagnóstico do Câncer de mama no Massachusetts General Hospital. Todos contribuíram durante muitos anos. Lamento se, por um lapso, houve omissão de alguns nomes, e peço desculpas, mas agradeço profundamente o trabalho e as contribuyes para a Divisão de: Jean Crowley, Jack Meyer, William Wood, Sheila Bucchianeri, Roberta Singer, Cynthia Puryear, Peggy McCallum, Maureen Doyle, Diane Whitmarsh, Lee Niles, Christine McGlory, Linda Johnson, Deborah Richard-Kowalski, Sandra Creaser, Jean Lamere, Jane Kelley, Sharon Mustone, Cinda Thomas, Nancy Tobin, Maria Hanley, Jayne Cormier, Dolores Dunne, Deborah Solomon, Melissa Candito, Lisa Dimatteo, Miki Marino, Patricia Marotta, Susan Nugent, Mary Thersa Shore, Len Levine, Donnamarie McNeil, Donna Burgess, Jackie Barrera, Joanne Merrill, Susan Cundari, Melissa Wasson, Paulette Bell, Linda Berube, Marybeth Brown, Joan Carroll, Lynne Chartier, MaryAnn Chorlton, Jane Connors, Barbara Cooney, Sandra Creaser, Denise Palumbo, Linda DiSabatino, Catherine Doris, Dolores Dunne, Karen Dyer, Kelly Gallagher, Susan Gregorie, Rita Green, Elizabeth Gulla, Koleen (Libby) Gurry, Brittany Haas, Kelly Hart, Lynne Jameson-Meehan, Nancy Keating,

Jennifer Lynch, Patricia McAuley, Donna Malin, Rose Miele, Eillen Moore, Mary Ellen Morissey, Ellen Oliverio, Carla Peterson, Josephine Raimondi, Kathleen Roddy, Besty Russo, Linda Santos, Julia Schneider, Dianne Scourletis, Cynthia Spencer, Tracy Torres, Diane Wathen, Lillian Regan, Jane Pietremtunio, Shelley Newman, Paul Stomper, George White, Karen Lindfors, Fritz Koerner, Dennis Sgroi, Barbara Smith, Michele Gadd, Kevin Hughes, Michelle Specht, Carol Hulka, M.D., Gary Whitman, Alex Stewart, Priscilla Slanetz, James Thrall, Helen Mrose e Cynthia Swann.

Também gostaria de agradecer a todos os amigos e colaboradores no ACC 2 e em todo o país que, direta ou indiretamente, contribuíram para a atuação da Divisão de Diagnóstico por Imagem da Mama. Agradeço a Elkan Halpern, que tolerou minhas dúvidas sobre estatísticas, muitas vezes ridículas, e pacientemente explicou as muitas perguntas de bioestatística que surgiram ao longo dos anos.

Meu agradecimento especial a Loren Niklason, que se juntou a nós na década de 1990 como física e, quando expliquei que desejava desenvolver a Tomossíntese Mamária

Digital, trabalhou na parte física e fez o trabalho de validação preliminar, e é responsável pelo direito de validação original e pela patente.

Obrigado a Elizabeth Rafferty, Dianne Georgian-Smith, Deborah Hall, Kathleen McCarthy, Helen D'Alessandro, Eren Yeh, Mary Staffa, Rachel Hitt e Janie Lee, atuais colegas que não apenas fizeram excelente trabalho clínico durante esses anos, mas foram admiráveis na orientação de nossos residentes, *fellows* e visitantes, além de participarem de protocolos de pesquisa quase sem queixas. Muitos casos incluídos neste livro foram fornecidos por meus colegas, aos quais agradeço pelos esforços.

Debra Diebel é uma das maiores especialistas do país em Garantia de Qualidade e Controle de Qualidade, e lhe sou grato por ter escrito o capítulo sobre tais assuntos.

Agradeço a Joseph Rabban, MD, MPH, autor de excelente capítulo sobre histopatologia da mama.

Sou particularmente grato a alguns colegas e mentores. Sou profundamente grato a Myron (Mike) Moskowitz, que me ensinou os fundamentos da epidemiologia e as questões importantes na triagem do Câncer de mama. Sua energia e entusiasmo são contagiosos. Sempre tinha tempo para esclarecer questões complexas. Infelizmente, a maioria dos radiologistas jovens não sabem que o Dr. Moskowitz foi o principal defensor da triagem do Câncer de mama nos Estados Unidos na década de 1970, e manteve a luta, na década de 1980, contra as superestimativas do risco de radiação e as sugestões de que era inócua. Mike merece a Medalha de Ouro do American College of Radiology. Desejo agradecer a Ed Sickles, que sempre manteve a calma diante de discussões acaloradas e ensinou-me o valor e a importância do estudo cuidadoso e consciente, assim como a importância da ciência. Agradeço a Steve Feig, que me ensinou a fazer uma análise completa e a observar todos os aspectos de um problema, e a Laszlo Tabar, que me ensinou a importância do rigor técnico e cujo trabalho e energia são a base do sucesso da triagem do Câncer de mama. Todos são bons amigos e contribuíram muito para nossa compreensão da detecção e do diagnóstico do Câncer de mama.

Sou profundamente agradecido a Ann Cunha, que foi secretária da Divisão durante muitos anos de tensão e dificuldades, e que, ainda assim, sempre manteve a calma e o humor.

Desejo também prestar agradecimentos especiais a Dorothy McGrath, que foi coordenadora da Divisão, criadora e editora de idéias, elaboradora de material de ensino e educadora na área de radiologia da mama, tendo ajudado a promover a consciência de tecnólogos e radiologistas de todo o país, destacando a importância de prestar o melhor atendimento possível ao paciente e mantendo-nos todos em contato com os aspectos humanos do que fazemos.

Algumas vezes, as pessoas trabalham nos bastidores, mas raramente têm o reconhecimento que merecem. Sou grato a Richard Moore, administrador das Pesquisas em Diagnóstico por Imagem da Mama desde 1985. Ele é a

"solução", quando há problemas de computador ou no banco de dados, e o administrador de dados autor de centenas de questionamentos que nos permitiram compreender melhor a avaliação da mama e os Cânceres de mama. Sem Rick, muito do que foi realizado pela Divisão e por mim mesmo não teria acontecido. É um gênio criativo, incansável e dedicado, que administrou as pesquisas e ofereceu grande apoio ao programa clínico. Rick criou nosso sistema de informações, para que pudéssemos observar e acompanhar mais de 400.000 exames de pacientes. É responsável por muitas invenções, uma das quais é adotada para posicionar melhor as pacientes. Foi importantíssimo no desenvolvimento da Tomossíntese Mamária Digital e o principal criador de uma estação de trabalho fácil de usar para interpretar esses exames. Rick buscou e recebeu apoio financeiro para a maioria de nossos principais projetos, e tanto a Divisão como eu agradecemos por seus esforços muitas vezes inesperados, mas decisivos nos últimos 20 anos.

Muito obrigado,
Dan Kopans

OceanofPDF.com

Diagnóstico por Imagem da Mama

TERCEIRA EDIÇÃO

OceanofPDF.com

Introdução 1

Nas duas décadas passadas desde a primeira edição deste livro, nosso conhecimento sobre câncer de mama aumentou sobremodo. Foram identificados alguns dos genes que predispõem certas mulheres a maior risco. Agora se sabe que a superprodução de determinadas proteínas indica uma forma mais agressiva do câncer de mama. Evoluímos da busca de compreensão do genoma para aumento do conhecimento das proteínas produzidas pelos genes — sua função e sua disfunção. Nossa capacidade de tratar o câncer de mama é cada vez mais baseada na ciência, e não em observações isoladas, e nossa capacidade de detectar o câncer em tamanho menor e estágio mais precoce continua a aumentar.

Em meados da década de 1980, houve um aumento súbito na taxa de detecção de cânceres de mama nos Estados Unidos e, o que é ainda mais marcante, na taxa de detecção de carcinoma ductal *in situ* (CDIS). Como o CDIS é detectado quase exclusivamente por triagem mamográfica, o aumento súbito da detecção do CDIS indicou o início da triagem disseminada por mamografia nos Estados Unidos. Tantas mulheres foram submetidas a triagem que os resultados se refletiram em estatísticas nacionais. Como é improvável que a triagem possa salvar vidas de imediato, a acentuada diminuição de mortes por câncer de mama que começou abruptamente nos Estados Unidos na década de 1990 pode ser diretamente atribuída a mamografia de triagem em todo o país.

A capacidade da mamografia de detectar cânceres menores e em estágios mais precoces foi demonstrada em programas de triagem como o Breast Cancer Detection Demonstration Project na década de 1970 (1). A diminuição das mortes por câncer em razão da triagem por mamografia foi

comprovada cientificamente nos estudos controlados randomizados sobre triagem entre as décadas de 1960 e 1980 (2), e agora revisões feitas na Suécia (3,4), na Holanda (5) e na Dinamarca (6) mostraram o benefício da triagem da população em geral, refletido em estatísticas nacionais norte-americanas (7,8).

As regras para comprovar a eficácia de um exame de triagem começam com a demonstração se ele é capaz de detectar cânceres insuspeitos em tamanho menor e em estágio inicial. Então, deve-se demonstrar, através de estudos controlados randomizados, que o exame reduz mortes por câncer de mama. A prova final vem da observação de diminuição total na população de mortes por câncer de mama quando o novo exame passa a ser usado na população geral. Todos estes critérios foram satisfeitos pela mamografia de triagem. Portanto, é algo irônico e perturbador que, quando o sucesso da triagem mamográfica se tornou cada vez mais claro, houve uma tentativa recente de contestar esses benefícios. Quando a segunda edição deste livro foi escrita, havia uma controvérsia a respeito da participação ou não na triagem de mulheres entre 40 e 49 anos. Quando esta questão parecia ter sido resolvida, dois especialistas na Dinamarca sugeriram que a triagem não era benéfica para mulheres de nenhuma idade. Como suas conclusões foram baseadas em uma análise repleta de falhas, eles receberam pouca atenção de grande parte da mídia até que uma campanha inexplicada de um repórter (9-12) e do jornal *New York Times* (13,14) criou uma atmosfera de incerteza. Isso já foi resolvido, e há consenso geral de que a triagem por mamografia salva vidas, mas a controvérsia desviou nossos esforços para melhorar a capacidade de detectar e diagnosticar mais cânceres de mama de menor tamanho e em estágio mais precoce.

Os primeiros anos deste novo século serão lembrados como o momento em que se decifrou o genoma humano pela primeira vez. É uma época muito promissora. Muitas doenças, senão todas, estão direta ou indiretamente relacionadas à constituição genética do indivíduo. Decerto, o câncer de mama representa uma situação em que o crescimento celular

normal é perturbado e há proliferação celular descontrolada. Isto é causado por aberrações no conjunto de instruções celulares codificadas pelo DNA celular. Como o código do DNA foi decifrado, a próxima grande área de pesquisa básica está sendo deslocada para a proteômica (estudo das proteínas). Se é o DNA que determina como e quando a célula produz proteínas, as proteínas são as verdadeiras chaves que iniciam, controlam e interrompem os vários mecanismos celulares que mantêm a operação celular adequada. É a ausência, a alteração, a escassez ou o excesso de várias proteínas que parece controlar diretamente a célula quando esta funciona de forma adequada e também quando há disfunção, como no câncer.

Espero que, à medida que desvendarmos os códigos e as funções moleculares, aprenderemos a evitar, controlar e curar cânceres de todos os tipos, incluindo o de mama. Contudo, nossas esperanças cresceram no passado apenas para constatar que a célula e seus mecanismos são bem mais complexos do que esperávamos. Lembro-me do início da década de 1970 quando estávamos convencidos de que a imunologia forneceria a solução para os problemas de saúde, e muitos de nossos colegas mais brilhantes foram para a área apenas para se desapontar várias vezes. Tenho grandes esperanças com a biologia molecular. Por certo não pode ser ruim aprender os processos mais simples da vida para compreender como podem ser perturbados, e, oxalá, como repará-los quando houver danos, mas minha impressão é de que a ciência básica é um método que permite fazer grandes descobertas em momentos inesperados. Essas descobertas levam ao desgastado termo “mudança de paradigma”, fazendo-nos pensar sobre saúde e doença de formas essencialmente diferentes. Meu ponto de vista é o de que as melhoras cotidianas na assistência médica não se originam da (importante) bancada de laboratório, mas da outra ponta do espectro da pesquisa — as pesquisas clínicas. Acredito que os aperfeiçoamentos dia a dia, semana a semana e mês a mês na assistência médica provêm da observação de nós mesmos e do desenvolvimento de técnicas que realizam

modificações pequenas, porém úteis, na forma como assistimos uns aos outros quando enfermos. É por essas razões que, embora eu espere fervorosamente que a ciência básica logo descubra a cura do câncer de mama ou uma forma segura de evitá-lo, percebo, até que uma ou ambas ocorram, que o desafio continua sendo construir nosso conhecimento clínico e desenvolver novos e melhores instrumentos clínicos. O incrível trabalho de Bob Egan, Sam Shapiro, Phillip Strax, Charles Smart, Laszlo Tabar, Ingvar Anderson, Lars Bjurstam, Alan Morrison, Steven Duffy, Nicholas Day, Robert Smith, Myron Moskowitz, Edward Sickles, Stephen Feig e Edward Hendrick, para citar alguns que participaram dos estudos controlados randomizados de triagem por mamografia e da análise de dados dos programas de triagem que comprovaram, apesar de grandes controvérsias, que a detecção precoce do câncer de mama utilizando a mamografia de triagem realmente salva vidas, é apenas o começo. A triagem por mamografia reduziu a taxa de mortalidade por câncer de mama em vários estudos de 30% para talvez até 50%. A taxa de mortalidade por câncer de mama nos Estados Unidos diminuiu em 25% desde 1990 e está diminuindo em outros países, mas não podemos ficar satisfeitos com o sucesso. Mesmo se considerando a melhor das hipóteses, isto significa que 50% das mortes por câncer de mama ainda ocorrerão, apesar da triagem mamográfica. Assim, ainda temos duas tarefas muito importantes enquanto nossos colegas buscam a cura ou formas seguras de prevenção. Precisamos oferecer detecção e diagnóstico mamográfico de alta qualidade enquanto intensificamos nossos esforços para encontrar outras formas de detectar os cânceres que continuam a matar e não estão sendo detectados cedo o suficiente por meio de mamografia. Ao mesmo tempo, devemos lembrar das controvérsias das décadas anteriores. Como ressaltou Moskowitz (15) há anos, “Triagem não é diagnóstico.” A avaliação de pessoas sadias à procura de doenças exige nível mais alto de evidências para evitar que se cause mais danos do que benefícios.

Essas tarefas são assustadoras. Somente nos Estados Unidos, há mais de 60 milhões de mulheres acima de 40 anos em risco significativo de câncer de mama, que, mesmo em mulheres mais jovens, é quase sempre devastador. Felizmente, a maioria das mulheres não terá câncer de mama, mas, como uma doença associada ao envelhecimento, os números continuarão a aumentar à medida que a população envelhece. Uma em cada oito mulheres com 20 anos hoje apresentará câncer de mama se viver até a idade de 85 anos, e mais do que nunca muitas mulheres estão vivendo até idades tão avançadas. A American Cancer Society estimou o risco de câncer de mama ao longo da vida como de 1 em 7. Embora o câncer de pulmão, causado predominantemente pelo fumo, seja a principal causa de morte por câncer em mulheres norte-americanas, o câncer de mama ainda é a principal causa de morte por câncer *inevitável* (por meio seguro).

Enquanto buscamos melhores métodos de detecção precoce, não devemos perder de vista o fato de que para sustentar o número de cânceres que “chegam à superfície” todos os anos há muito mais cânceres “abaixo da superfície” que não são detectados. Nem todos estes serão letais. Precisamos compreender melhor quais cânceres exigem tratamento de modo que, à medida que nossos métodos de detecção melhorarem, não tratemos excessivamente aqueles cânceres que nunca causariam problema.

O câncer de mama é um dos tumores humanos mais bem estudados, porém ainda é mal compreendido. Embora haja certeza razoável de que, como todos os tumores sólidos, o câncer de mama resulta de alterações (lesão ou mutação) do DNA que causam proliferação celular descontrolada, a etiologia verdadeira de qualquer câncer de mama ainda é obscura. É impossível predizer com exatidão quem desenvolverá câncer de mama. Sua história natural ainda é controversa. Embora eu acredite que a maioria dos especialistas concorda que o CDIS precede a maioria dos cânceres invasivos, esta relação continua a ser discutida, e ainda não há como predizer com precisão quais lesões de CDIS, sem tratamento, se transformarão em cânceres invasivos e quais permanecerão inócuas.

Mostrou-se que o tamoxifeno retarda o início ou realmente evita cânceres de mama positivos para receptor de estrogênio, mas o fármaco não é isento de riscos. Por isso, estão sendo realizadas muitas pesquisas e exames para descobrir moduladores do receptor de estrogênio mais seletivos a fim de reduzir o risco de câncer de mama sem causar outros riscos. O raloxifeno parece ter menos efeitos colaterais. Ainda mais eficazes que o tamoxifeno, os inibidores da aromatase que bloqueiam a produção de estrogênio são ainda melhores protetores contra recorrência do câncer de mama, mas o bloqueio da produção estrogênica também tem desvantagens.

Até onde sei, não há perspectiva de cura universal do câncer de mama. Felizmente, apesar do grande medo que desperta em nossa sociedade, o câncer de mama é um dos melhores cânceres de se ter (se é que pode haver um câncer "melhor"). A maioria das mulheres com câncer de mama não morre por causa dele, mas por algum outro problema. Mesmo com tratamento mínimo ou sem tratamento, não será a causa de morte em até 60% das pessoas com este diagnóstico. Como a probabilidade de diagnóstico de câncer de mama aumenta com a idade, isto pode modificar-se visto que as mulheres vivem mais e nós aprendemos como mudam as outras causas de morte, mas por ora o câncer de mama ainda é um câncer bastante curável e decerto tratável. Essas boas notícias, porém, significam que é muito difícil comprovar o benefício de um novo método de detecção precoce. O câncer do pâncreas, por exemplo, é quase universalmente letal em 5 anos, mas, como o câncer de mama muitas vezes não é letal e quando é letal pode levar décadas para matar, torna-se muito difícil comprovar a eficácia de uma técnica de detecção precoce. Este é um dos motivos para a grande dificuldade de demonstrar a eficácia da triagem mamográfica e por que não está claro se as triagens por ultra-sonografia ou ressonância magnética são benéficas. Pessoalmente, acredito que o diagnóstico de câncer de mama em tamanho menor e estágio mais precoce traduz-se diretamente em vidas salvas, mas esta não é uma correlação direta perfeita. Como a triagem pode tornar pessoas sadias enfermas por falsos alarmes e

tratamentos desnecessários que de outro modo jamais teriam ocorrido, não é um processo completamente inócuo. Todavia, meu objetivo sempre foi detectar o maior número possível de cânceres o mais cedo possível. Deixei para outros os custos financeiros reais da triagem. Se a ressonância magnética (RM) se tornar um instrumento de triagem de segundo nível, como sempre achei que aconteceria, o custo da triagem por RM será uma ordem de magnitude maior que a mamografia, a menos que seja muito reduzido.

Apesar dos muitos grandes estudos que avaliaram o benefício da detecção precoce, ainda não há consenso universal sobre quem deve ser examinado, em que idade a triagem deve começar, com que freqüência deve ser realizada, em que idade deve ser interrompida e que exames devem ser usados.

Nosso conhecimento sobre anatomia, histologia e patologia da mama aumentou muito nas últimas décadas, mas ainda é bastante rudimentar. Dúvidas básicas continuam sem resposta. Estas variam de questões anatômicas mais simples, como a distribuição dos ductos e sua inter-relação, a outras mais complexas, como a possibilidade de que uma célula-tronco seja responsável pela diferenciação terminal do ducto e talvez o local de transformação maligna.

Ainda não há pleno consenso sobre a origem do câncer de mama como uma doença a partir de uma única célula, cujos descendentes se disseminam por um único sistema ductal, ou como um fenômeno de campo, em que há envolvimento simultâneo de múltiplas células e ductos (relacionados ou separados).

Não se sabe por que as células do ducto terminal parecem ser os locais de origem do câncer de mama, e não há conhecimento básico da relação entre cânceres que parecem originar-se de células que revestem o ducto e aqueles que parecem originar-se de células que revestem o lóbulo.

Nos últimos anos, formou-se uma imagem mais clara sobre o grau de aumento do risco de câncer de mama quando se descobre hiperplasia ductal

atípica, hiperplasia lobular atípica, neoplasia lobular e carcinoma lobular *in situ* por biopsia, mas sua relação com o câncer invasivo permanece obscura.

A complexidade e as frustrações associadas ao câncer de mama refletem-se no fato de que algumas mulheres com câncer de mama microscópico, ou mesmo indetectável, morrem rapidamente por doença metastática, enquanto outras mulheres com massas grandes que ocupam quase toda a mama sobrevivem durante muitos anos.

Felizmente, não é preciso compreender por completo uma doença para tratá-la com sucesso. Os estudos controlados randomizados da triagem mamária mostraram com clareza que a história natural do câncer de mama pode ser interrompida em algumas mulheres se o processo for detectado suficientemente cedo, e pode-se alcançar a cura ou retardar a morte em muitas mulheres. Demonstrou-se a eficácia da triagem de mulheres assintomáticas, em particular pelo uso da mamografia, que é a principal tecnologia de diagnóstico por imagem da mama e o único sistema validado para triagem. No entanto, outros exames foram, e mostrarão ser, úteis na avaliação dos problemas da mama. Como o diagnóstico por imagem da mama foi descrito inicialmente como especialidade dentro da radiologia (16), o campo ampliou-se para incluir quase todas as tecnologias de imagem, incluindo RM e medicina nuclear. A especialidade tenta, usando esses vários métodos de imagem da mama, detectar e diagnosticar o câncer de mama mais cedo, quando a cura é mais provável e o tratamento menos assustador, e ajudar a determinar o tratamento apropriado para uma dada lesão. A detecção precoce permitiu o uso mais amplo de tratamento conservador, com excisão da lesão primária seguida por irradiação para reduzir a probabilidade de recorrência na mama. À medida que técnicas são aperfeiçoadas, pode ser possível eliminar o tumor na mama com pequenos danos físicos ao tecido mamário normal.

Dentro da especialidade, há muitas lacunas em nosso conhecimento. O desenvolvimento natural básico da mama evidente por seus aspectos em exames de imagem é mal compreendido. A mama normal existe? Com

exceção de um estudo por RM e uma revisão retrospectiva por mamografia, jamais houve estudo para determinar se o ciclo menstrual está associado a alterações significativas em exames de imagem. Embora algumas pessoas acreditem saber o que acontece com a mama na menopausa, os fatos estão longe de ser claros e, pelo menos no que se refere à mamografia, são muito individuais. O tecido mamário de algumas mulheres parece ser sensível a hormônios, e podem-se observar alterações mamográficas quando a mulher está na menopausa. Na maioria das mulheres, porém, as alterações da mamografia parecem estar relacionadas apenas com a idade, sendo observada pequena modificação na menopausa. Mostrou-se que a densidade do tecido mamário, medida por mamografia, é um fator de risco no desenvolvimento do câncer de mama. Alguns pesquisadores estão, bem a propósito, tentando determinar os fatores etiológicos associados a densidade do tecido mamário. Também devem perguntar a si mesmos por que, em algumas mulheres, os tecidos fibroglandulares densos são substituídos por gordura com o envelhecimento, enquanto em outras há pouca ou nenhuma substituição. Poderia um ou outro fato ser reflexo do risco de câncer de mama?

Como se supôs que a menopausa deve ter um papel importante no desenvolvimento de cânceres de mama, acredito que os resultados dos estudos foram influenciados pela realização das próprias expectativas. Os dados sugerem que a menopausa não tem a grande influência que muitos lhe atribuem. O fato da idade de 50 anos ter sido usada como limiar para a menopausa também ocultou informações importantes sobre o câncer de mama e o envelhecimento. Pesquisadores devem parar de pensar que a idade de 50 anos tem alguma importância significativa (17); do contrário, é provável que negligenciem fenômenos importantes mediante agrupamento artificial das mulheres e dos dados. Insisto para que não sejam aplicados limites de idade à análise dos dados a fim de evitar encobrir o que pode estar realmente acontecendo com o aumento da idade.

A base histológica de todas as estruturas observadas por exames de imagem ainda não é clara. Por que uma mulher tem mamas densas e por que outra, de idade e características demográficas aparentes idênticas, tem predomínio de gordura? Um desses estados é normal enquanto o outro indica anormalidade? Houve uma sugestão bastante coerente de que mulheres com tecidos radiologicamente mais densos correm risco um pouco maior de câncer, mas as relações e os mecanismos ainda são obscuros. A diminuição da densidade com o avançar da idade modifica esse risco? Como fica o risco se os tecidos densos persistirem?

RM e ultra-sonografia da mama foram sugeridas como exames de triagem. Pessoalmente, acredito que a RM seja uma técnica de triagem interessante que acabará por se mostrar benéfica não apenas para mulheres de alto risco, mas para todas. No entanto, apesar de minhas opiniões pessoais, creio firmemente que comprovação científica rigorosa é importante antes de realizar exames de triagem do câncer de mama na população. Os problemas da RM são o alto custo e a necessidade de injeção intravenosa de meio de contraste. Talvez algum dia a ultra-sonografia se mostre eficaz (capaz de salvar vidas), mas, exceto se for possível automatizá-la e torná-la menos dependente de operador, é bastante inexeqüível e tem muitos resultados falso-positivos. É preciso validar novos exames de triagem por meio de estudos científicos. Oponentes da ciência afirmam que os estudos são muito difíceis e têm alto custo. É evidente que isto não é verdade. Sem comprovação científica, voltamos aos dias em que se acreditava que o óleo de cobra curava. Por fim, é muito mais caro introduzir um exame que não traz benefícios do que comprovar seu benefício antes de introduzi-lo na assistência médica geral. A introdução prematura de um exame de triagem significa que pessoas serão prejudicadas sem necessidade, outras terão falsas esperanças e o custo para a sociedade aumentará sem justificativa. Para alguns, a questão é filosófica, pois em última análise muitas escolhas serão determinadas pela economia da área de saúde (18).

Esta terceira edição chega em uma época de grandes mudanças. Tecnologias estão sendo introduzidas e outras serão abandonadas. A mamografia digital tornou-se clinicamente útil. Este livro enfrenta um pequeno dilema porque somos um dos poucos departamentos em que houve conversão total para mamografia digital. A mamografia por sistema de filme/écran ainda representa a maioria dos exames realizados no mundo. Felizmente, a interpretação de mamografias digitais é igual à interpretação de exames com filme/écran, de modo que os capítulos sobre diagnóstico por imagem da mama usando mamografia com raios X se aplicam tanto à técnica digital quanto ao sistema de filme/écran. As imagens digitais são apenas realçadas pelo computador e exibidas em um monitor. As observações são iguais. Nossa experiência, porém, sugere que a mamografia digital bidimensional terá vida curta. Acredito que nos próximos 2 a 3 anos a tomossíntese mamária digital (TMD), que foi desenvolvida em meu departamento no Massachusetts General Hospital, substituirá a mamografia. A TMD evita muitos dos problemas de interpretação mamográfica, eliminando o ruído estrutural causado pela superposição de tecidos mamários normais. O ruído estrutural oculta cânceres e é uma importante causa de resultados falso-positivos. Removendo-se o ruído estrutural e tornando lesões benignas e malignas mais visíveis e claramente observadas, o radiologista pode diferenciar melhor entre lesões benignas e malignas usando TMD. Não haverá motivo para realizar mamografia diagnóstica porque a tomossíntese de triagem responde a quase todas as dúvidas que exigiam avaliação diagnóstica no passado. A TMD tem a capacidade única de aumentar a sensibilidade e ao mesmo tempo aumentar a especificidade na triagem do câncer de mama. O desenvolvimento desse exame foi bem mais lento e árduo do que jamais esperei. Mostrou o que outros sabiam há anos: grandes companhias não conseguem responder a necessidades importantes com muita rapidez. A TMD deveria estar disponível comercialmente em 2004, mas seu rápido progresso não se ajustou aos planos das empresas que precisam lucrar e não estão preparadas para novos desenvolvimentos.

Considerando-se todas essas mudanças, esta terceira edição é publicada no momento em que várias tecnologias ainda são comuns, com algumas sendo introduzidas e outras abandonadas. Reescrevi a maioria dos capítulos para tentar oferecer ao leitor informações mais atualizadas. O capítulo sobre tecnologia de filme/écran, porém, não foi modificado. A tecnologia é muito madura, e acredito que será substituída muito em breve. Ampliei o capítulo sobre mamografia digital e escrevi um capítulo sobre TMD com base em nossa experiência inicial. Também reescrevi o capítulo sobre RM da mama para refletir os usos práticos dessa tecnologia.

Enquanto escrevo estes capítulos, devo admitir alguma preocupação. Um dos problemas em um campo pequeno como a radiologia da mama é que o número de especialistas verdadeiros é limitado. Existem muitos especialistas em interpretação de mamografia e ultra-sonografia, mas há pouquíssimos especialistas que compreendem e avaliam a importância crítica da ciência na detecção e no diagnóstico do câncer de mama. As discussões sobre triagem mamográfica foram realizadas por um número relativamente pequeno de indivíduos que compreendiam a maioria das questões científicas. Muitos dos que participaram dos debates sobre mamografia usaram as análises desses poucos especialistas verdadeiros como argumento sem realmente conhecer ou compreender os dados básicos. Em conseqüência, as questões que eram tão importantes naqueles debates jamais foram compreendidas pela maioria dos profissionais e foram esquecidas pela nova geração. Mesmo entre colegas mais jovens, que ouviram sobre esse problema várias vezes, a importância da comprovação científica quase sempre é colocada de lado e substituída pela conveniência. A advertência de Santayana “Aqueles que não conseguem lembrar do passado estão condenados a repeti-lo” (19) é válida. Considero uma ironia que após defender com sucesso a importância da triagem mamográfica para mulheres entre 40 e 49 anos com base em estudos científicos, eu agora seja considerado um tipo de pária por defender a importância da comprovação científica da RM e da ultra-sonografia. É compreensível que os médicos

comunitários desejem usar a melhor tecnologia para atender seus pacientes. A maior parte da assistência médica baseia-se em observações isoladas e não em estudos científicos rigorosos. Esta é a realidade hoje e é compreensível. Entretanto, a triagem envolve a avaliação de pessoas sadias usando exames que podem torná-las enfermas sem necessidade (resultados falso-positivos e tratamentos desnecessários para pseudodoenças). Os exames de triagem devem ater-se a um padrão de validação superior.

O uso da RM foi defendido para detecção de outros focos de câncer de mama em mulheres diagnosticadas com doença palpável ou detectada por mamografia sem conhecimento completo das conseqüências e do aumento possivelmente desnecessário do número de mastectomias que poderiam advir. Durante décadas, tentou-se reduzir a necessidade de mastectomia, e, quando as margens do tumor são negativas, parece que tumorectomia e radioterapia resultam em taxa de recorrência menor que 2% em 10 anos sem o conhecimento de outros focos que poderiam ser encontrados por RM. Contudo, o uso da RM para pesquisar outros focos de câncer foi logo adotado, e provavelmente aumentou a taxa de mastectomia, sem que se conheça a necessidade disso. Temo que nossos centros e líderes acadêmicos não tenham aprendido com o passado. “Diretrizes baseadas em evidências” não é apenas uma expressão atraente usada por nossos colegas médicos. É nosso dever sempre questionar como fazemos as coisas e determinar cientificamente se é o certo a ser feito e se pode ser melhorado. Isto não deve ser opcional para nós que estamos em academia. Devemos estar na dianteira, desenvolvendo novas formas de prestar melhor assistência médica e também devemos ser os campeões em comprovar, da maneira mais apropriada possível, que esses progressos melhoram a qualidade da assistência.

Como nas duas primeiras edições deste livro, procurei oferecer referências que apóiam minhas observações. O leitor deve estar ciente de que, se não houver referência, é provável que a questão não tenha sido estudada diretamente. Sempre que fizer uma sugestão com base em minha

experiência, e não em um estudo publicado, indicarei que é baseada em observações isoladas, e não na ciência. Minha esperança é que nossa especialidade continue a levar as demais a promover a ciência e aderir a ela no lugar das observações isoladas. Como em todos os empreendimentos médicos, o profissional deve, sempre que possível, usar os resultados de estudos científicos para orientar as decisões clínicas. Na ausência de ciência, a experiência deve guiar o tratamento. Como era o objetivo da segunda edição, esta terceira edição foi escrita para oferecer ao médico os dados mais recentes e a justificação científica para o processo apropriado sempre que possível. Quando a ciência não está disponível, espera-se que os argumentos usados para decidir o tratamento sejam lógicos e razoáveis.

Ainda há muito mais trabalho a ser feito. Nosso conhecimento sobre câncer de mama ainda é rudimentar. Nossa capacidade de detectar lesões precocemente e salvar vidas é boa mas não grande. São necessárias técnicas novas e melhores. Mais uma vez, espero que este texto ofereça um resumo útil do estado atual do conhecimento e de sua aplicação para avaliação da mama. Espero que a compreensão das principais lacunas de nosso conhecimento aumente o interesse no campo e estimule o apoio a importantes pesquisas no diagnóstico por imagem da mama.

Encerrarei esta introdução com uma previsão, pois muitos leitores podem nunca chegar ao fim do livro. Acredito que um dia haverá a cura universal de cânceres da mama. Se isto não for possível, então é provável que possamos ao menos transformar esses cânceres em doenças crônicas que possam ser mantidas sob controle durante muitos anos. A capacidade de evitar com segurança cânceres de mama será possível para alguns, mas medicamentos sempre têm efeitos colaterais, e até agora a prevenção do câncer de mama não parece ser exceção. Detecção precoce continuará a ser a melhor forma de reduzir a taxa de mortalidade. A TMD resultará em grande melhora em relação à mamografia bidimensional convencional (filme/écran ou digital), mas mesmo a TMD não encontrará todos os cânceres. Entretanto, será uma plataforma útil para avaliação de outras

tecnologias. A fusão de imagens tridimensionais de TMD com outros exames, como a ultra-sonografia de toda a mama examinando-se a paciente no aparelho de tomossíntese para permitir registro perfeito, trará maior benefício. A TMD será a plataforma sobre a qual serão adicionados outros sistemas de imagem e percepção de modo que possa haver correlação direta entre o novo exame e os achados radiológicos bem compreendidos. A triagem por ultra-sonografia será possível e benéfica se puder ser automatizada e associada com precisão a TMD. Imagem óptica e até mesmo medidas da impedância elétrica serão úteis se também for possível incorporá-las ao sistema de TMD e validá-las. Múltiplos exames de imagem obtidos de forma simultânea e registrados diretamente (fundidos) resultarão em aumento da sensibilidade e da especificidade da triagem do câncer de mama. Infelizmente, a RM não pode ser incorporada ao sistema de TMD, mas acredito que o uso de RM na triagem do câncer de mama será validado para todas as mulheres. Se for possível reduzir o custo do exame e torná-lo mais eficiente, acredito que a triagem por RM beneficiará não apenas mulheres de alto risco, mas todas as mulheres. O custo é o principal impedimento ao seu uso, pois sua eficácia foi comprovada cientificamente.

Fizemos avanços importantes na batalha contra o câncer de mama por meio da triagem com mamografia. Espero que o leitor possa beneficiar-se das experiências do passado e que isto proporcione melhoras ainda maiores no futuro.

REFERÊNCIAS

1. Baker LH. Breast Cancer Detection Demonstration Project: five-year summary report. CA Cancer J Clin 1982;32:194-225.
2. Duffy SW, Tabar L, Smith RA. The mammographie screening trials: commentary on the recent work by Olsen and Gotzsche. CA Cancer J Clin 2002;52:68-71.
3. Tabar L, Vitak B, Tony HH, et al. Beyond randomized controlled trials: organized mammographie screening substantially reduces breast carcinoma mortality. Cancer 2001;91:1724-1731.
4. Duffy SW, Tabar L, Chen H, et al. The impact of organized mammography service screening on breast carcinoma mortality in seven Swedish counties. Cancer 2002;95:458-469.

5. Otto SJ, Fracheboud J, Looman CWN, et al. Initiation of population-based mammography screening in Dutch municipalities and effect on breast-cancer mortality: a systematic review. Lancet 2003; 361:1411-1417.
6. Olsen AH, Njor SH, Vejborg I, et al. Breast câncer mortality in Copenhagen after introduction of mammography screening: cohort study. BMJ 2005;330:220. E-pub January 13, 2005.
7. Kopans DB. Beyond randomized controlled trials: organized mammographie screening substantially reduces breast carcinoma mortality. Cancer 2002;94:580-581.
8. Berry DA, Cronin KA, Plevritis SK, et al, Cancer Intervention and Surveillance Modeling Network (CISNET) Collaborators. Effect of screening and adjuvant therapy on mortality from breast câncer. N Engl J Med 2005;353:1784-1792.
9. Kolata G. Study sets off debate over mammograms' value. New York Times December 9, 2001.
10. Kolata G. Questions grow over usefulness of some routine câncer tests. New York Times December 16, 2001.
11. Kolata G, Moss M. X-ray vision in hindsight: science, politics and the mammogram. New York Times February 11, 2002.
12. Kolata G. Expert panel cites doubts on mammogram's worth. New York Times January 24, 2002.
13. Editorial. The latest mammography debate. New York Times December 10, 2001.
14. Editorial. Circling the mammography wagons. New York Times February 6, 2002.
15. Moskowitz M. Screening is not a diagnosis. Radiology 1979;133: 265-267.
16. Kopans DB, Meyer JE, Sadowsky N. Breast imaging. N Engl J Med 1984;310:960.
17. Kopans DB. Bias in the medical journals: a commentary. Am J Roentgenol 2005;185:176-182.
18. King MJ. Mammography screening for breast câncer [letter]. Cancer 1994;73:2003-2004.
19. Santayana G. The life of reason, vol. 1. New York: Scribner's; 1905: 284.

OceanofPDF.com

Anatomia e Histologia, Fisiologia e Patologia Básicas da Mama

2A

Como em todos os sistemas orgânicos, o conhecimento de anatomia, histologia e patologia da mama aumenta a capacidade de interpretar exames de imagem. O diagnóstico por imagem da mama compreende basicamente a avaliação morfológica de estruturas mamárias visíveis macroscopicamente. O conhecimento básico da anatomia e da histologia da mama e das estruturas microscópicas subjacentes complexas em que ocorrem alterações é importante para compreender os processos patológicos. Todas são úteis à interpretação das imagens.

Todos os radiologistas são leitores de padrões. Porém, em vez de apenas pesquisar padrões, o examinador deve tentar compreender os processos subjacentes que causam as alterações morfológicas visíveis nos vários exames de imagem. Embora diferentes processos possam produzir achados semelhantes, em muitos casos a morfologia nos exames de imagem reflete alterações histológicas e patológicas. A anatomia da mama e a organização e distribuição dos elementos histológicos determinam os achados radiológicos. Em condições ideais, o examinador deve ser capaz de explicar, por meio de critérios específicos, por que um achado é considerado benigno ou potencialmente maligno, apresentando as características específicas do achado que levaram àquela avaliação.

REVISÃO DE ANATOMIA

A mama é uma glândula cutânea modificada que se desenvolve a partir da crista mamária no embrião. Em geral, está sobre a parede torácica entre a

clavícula e a sexta à oitava costelas. Tecido mamário pode ser encontrado medialmente até o esterno e lateralmente até a linha axilar média. Com freqüência, encontra-se tecido mamário em posição alta na axila, às vezes atingindo seu ápice.

A mama situa-se superior e lateralmente ao músculo peitoral maior, cujas fibras musculares seguem obliquamente das costelas até o úmero. Como tecido mamário muitas vezes contorna a margem lateral do músculo peitoral maior (Fig. 2A.1), a obtenção de imagens da mama é melhor na incidência oblíqua mediolateral. A forma mais adequada de visualizar a maior parte do tecido é posicionando a mama de modo que o plano de compressão seja paralelo às fibras oblíquas da margem livre do músculo. Isto permite tração máxima da mama assim de modo que se pode posicioná-la completamente sobre o detector e comprimi-la com conforto. Também permite avaliação da parte da mama que está lateral ao músculo e se estende à axila.

Estudo recente realizado pela médica Jennifer Rusby no MGH sugere que em geral há mais de 20 lobos ou segmentos definidos pelos ductos lactíferos maiores que se abrem no mamilo. Um lobo (segmento) pode ser imaginado como uma árvore cujo tronco, ramos e folhas são ocos. Essas redes arborizadas conduzem leite dos lóbulos (as verdadeiras glândulas da mama) para o mamilo. O lóbulo é a mais proximal das estruturas se for considerada a direção do fluxo das secreções mamárias (leite), mas é denominado segmento terminal do sistema ductal. O lóbulo consiste em múltiplos dúctulos cegos agrupados como os dedos de uma luva. Esses dedos formam os ácinos glandulares do lóbulo. São circundados por tecido conjuntivo especializado, histologicamente diferente do tecido conjuntivo do estroma encontrado no restante da mama. Os ácinos e o tecido conjuntivo especializado juntos formam o lóbulo. Um ducto terminal e seu lóbulo são coletivamente denominados unidade ductolobular terminal (UDLT) (Fig. 2A.2). As UDLT podem ser encontradas como ramos imediatos dos principais ductos e nem sempre estão na periferia das redes

ductais. Acredita-se que o câncer de mama se origine no ducto terminal lobular. Uma teoria é que esta seria a localização de células-tronco e que tais células indiferenciadas seriam as mais propensas a sofrer transformações malignas.

A mama é mantida coesa por quantidades variáveis de tecido conjuntivo que formam volumes variados de lâminas teciduais conhecidas como ligamentos de Cooper. A gordura está disseminada por toda a mama e a circunda como depósitos adiposos subcutâneos e retromamários.

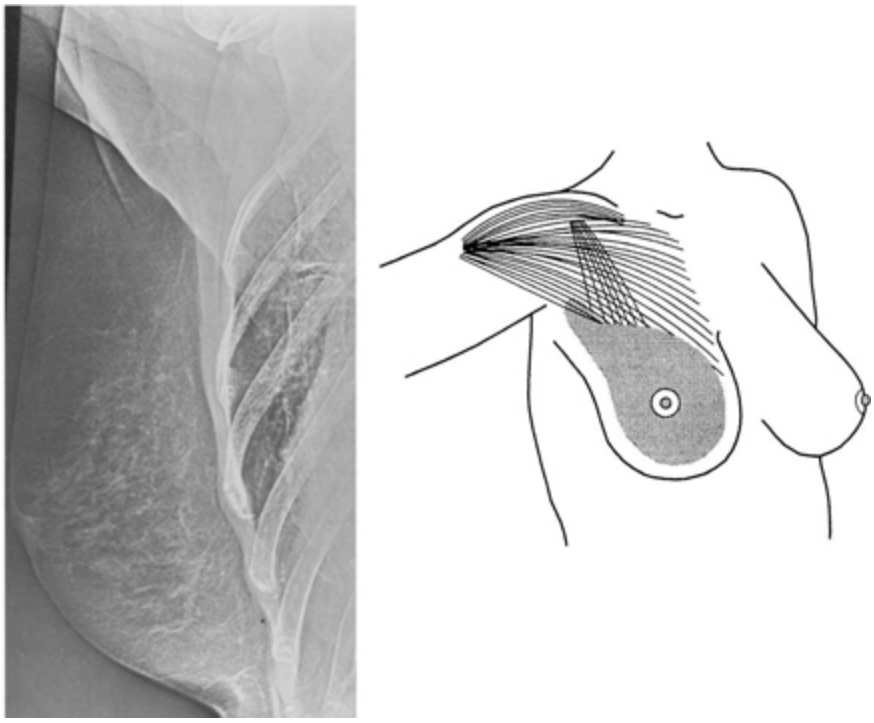

Fig. 2A.1 Orientação dos músculos peitorais maior e menor.

DESENVOLVIMENTO DA MAMA

Há poucos detalhes disponíveis sobre o desenvolvimento da mama humana. Muitas informações que temos são baseadas em modelos de camundongos, que diferem sobremodo da mama humana. As mamas têm a mesma origem ectodérmica das glândulas cutâneas. Desenvolvem-se a partir das cristas mamárias, que começam como “estrias” ventrais encontradas na quinta semana de gestação. As cristas mamárias estendem-se longitudinalmente a

partir da base do broto do membro anterior (a axila primitiva) ao longo da superfície ventral do embrião (que formará o tórax e o abdome) até uma área medial à base do broto do membro posterior (a região inguinal primitiva). Se o desenvolvimento prosseguir normalmente, a parte média do terço superior da crista mamária persiste para formar o broto mamário na parede torácica e, por fim, a cauda de Spence, estendendo-se até a axila, enquanto o restante da estrutura desaparece. A ausência de involução de partes da crista pode resultar em tecido mamário acessório em qualquer ponto ao longo da "linha mamária", que se estende da axila à região inguinal (1,2).

A axila é a área mais comum em que se pode encontrar tecido mamário acessório. Tecido mamário acessório pode estar em continuidade com o tecido mamário principal (Fig. 2A.3A), pode aparecer como uma estrutura descontínua separada (Fig. 2A.3B) ou pode formar uma mama completa (Fig. 2A.3C). Algumas vezes há mamilos acessórios (ver Fig. 2A.3D). São mais comuns na parede ântero-superior do abdome logo caudal à localização habitual da mama e podem ser confundidos com nevos.

Embora muito raro, o câncer de mama pode ocorrer em qualquer local onde haja tecido mamário residual (3,4). Vimos um caso em que o câncer de mama se desenvolveu em um resto de tecido na parede ântero-superior do abdome. Como a localização mais comum de tecido mamário acessório é a axila, o exame de imagem deve incluir o máximo possível de tecido axilar.

Durante o primeiro trimestre de crescimento intrauterino, o broto epidérmico primitivo no embrião começa a produzir cordões de células epiteliais que penetram na derme. Pesquisas indicam que há fatores produzidos no mesênquima mamário subjacente que estimulam esse crescimento (5). Interações entre os tecidos glandulares da mama e seu estroma de sustentação parecem continuar ao longo da vida. No feto a termo, já existe uma rede simples de ductos ramificados e, embora lóbulos (elementos glandulares) não apareçam até a adolescência, pode haver

secreção sob a estimulação de hormônios maternos, e o recém-nascido pode ter secreção mamilar.

A telarca (desenvolvimento da mama) geralmente precede a menarca e, sob estimulação hormonal, os brotos mamários aumentam, tornando-se discos palpáveis sob o mamilo. Os ductos crescem para dentro dos tecidos moles, que também são estimulados a aumentar, e começa o desenvolvimento lobular (diferenciação). Esse crescimento pode prosseguir de forma assimétrica em razão da flutuação do ambiente hormonal e da sensibilidade variável dos tecidos do órgão-alvo à estimulação (Fig. 2A.4). Em minha experiência, a única razão para uma mama ser maior que a outra é a assimetria relacionada com o desenvolvimento (Fig. 2A.5). Raras vezes, quando uma mama aumenta devido a câncer, o motivo é óbvio, pois uma mama cheia de tumor torna-se muito rígida.

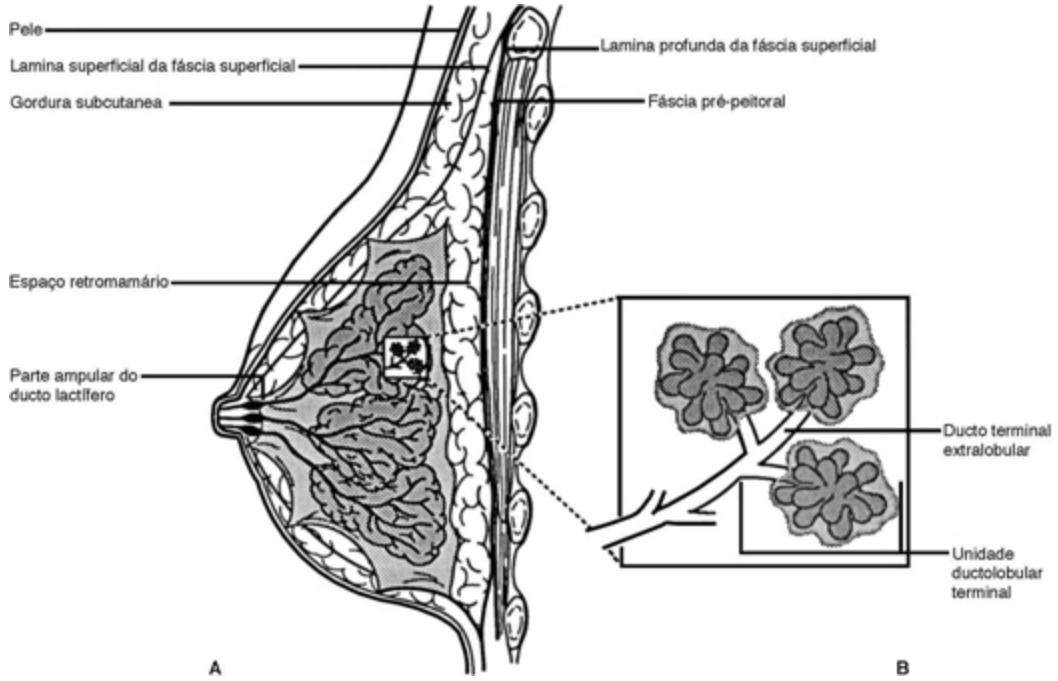

Fig. 2A.2 (A) Esta representação esquemática da anatomia básica da mama pode ser comparada com a incidência lateral (B) de uma xerorradiografia em modo negativo.

Não consegui determinar a verdadeira seqüência de desenvolvimento da mama no tecido subcutâneo. A mama desenvolve-se na lâmina superficial de fáscia situada logo abaixo da pele. Não está claro se a lâmina superficial

se divide em lâminas profunda e superficial para formar um envoltório incompleto ao redor da glândula ou se os ductos que se alongam causam invaginação da fáscia, que então termina envolvendo a glândula (Fig. 2A.6). Um de nossos cirurgiões mais experientes falou muitas vezes de uma "cápsula" definível que freqüentemente está presente em torno da parte glandular da mama, sugerindo esta última hipótese. Com a mamografia digital e o processamento de imagens, acredito que esta "cápsula" seja observável em muitas mamografias (Fig. 2A.7).

Como os brotos mamários podem desenvolver-se assimetricamente, a detecção de uma massa assimétrica sob o mamilo antes da puberdade não deve causar preocupação (ver Fig. 2A.4). Raramente, deve ser considerada biopsia, pois a retirada inadvertida do broto mamário impedirá o desenvolvimento mamário. Apenas as formas mais raras de câncer de mama ocorrem em meninas pré-púberes e púberes, e em geral são indolentes. Quando ocorrem, tendem a crescer excentricamente a partir do mamilo, ao contrário do broto mamário, que está centralizado sob o mamilo. A assimetria nesse estágio quase sempre desaparece com o desenvolvimento mamário simétrico final.

Mamas de Tamanho Assimétrico

Embora muitas vezes as mamas de mulheres adultas tenham tamanhos diferentes, assimetria acentuada é pouco comum (ver Fig. 2A.5). Sem alterações da pele ou de outro tipo sugestivas de inflamação ou neoplasia, o tamanho assimétrico da mama é quase sempre um fenômeno relacionado com o desenvolvimento. Na rara ocasião em que a mama aumenta devido a câncer, o problema é óbvio: a mama torna-se extremamente dura e em geral há espessamento da pele. Se uma mama for muito maior que a outra, mas não houver espessamento, o aumento é quase sempre relativo ao desenvolvimento. Suspeito que a assimetria do desenvolvimento pode tornar-se mais óbvia se a paciente ganhar peso. Como a mama é um depósito de gordura, se as mamas forem assimétricas inicialmente, a

expansão do tecido adiposo pode dar a impressão de que uma mama está aumentando.

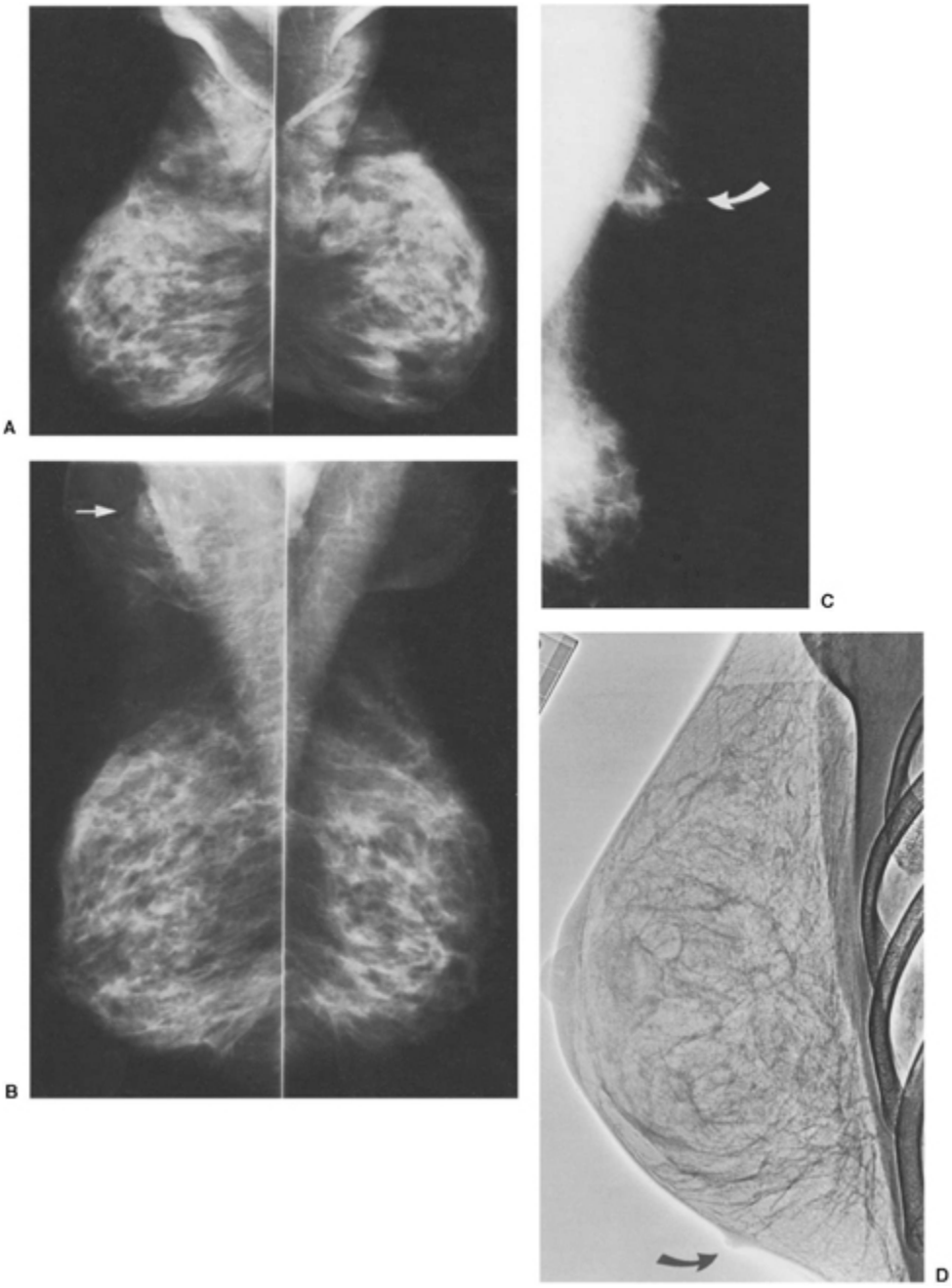

Fig. 2A.3 Pode haver formação de tecido mamário acessório em qualquer lugar ao longo da “linha mamária”. Pode-se encontrar tecido mamário estendendo-se até uma posição alta na axila. Pode ser contínuo com a mama, como observado nessas mamografias mediolaterais (A). Tecido acessório também pode estar separado do tecido mamário principal (seta), como observado na incidência oblíqua mediolateral esquerda (B). Tecido acessório pode até mesmo formar uma mama ectópica separada, vista nesta paciente (C), que tinha uma mama separada na axila direita (seta). Pode haver mamilos acessórios, como nesta xeromamografia lateral em que se observa outro mamilo na parte inferior da mama (D) (seta).

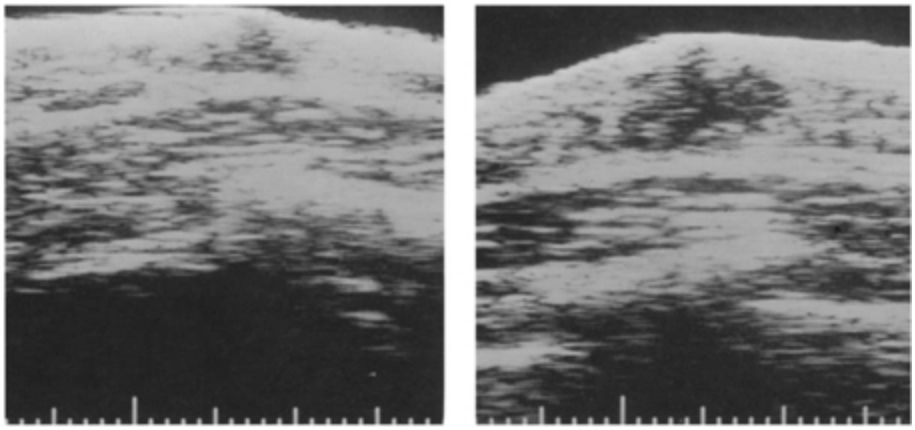

Fig. 2A.4 A ultra-sonografia mostra desenvolvimento assimétrico dos brotos mamários normais em menina de 9 anos. Os brotos mamários são áreas triangulares hipoecóicas situadas sob o mamilo.

Mamas masculinas também contêm ductos primitivos. Talvez em razão da flutuação do ambiente hormonal em rapazes adolescentes, ginecomastia é bastante comum durante a puberdade (ver Cap. 19). Também podem ser assimétricas, e quase sempre a correção ocorre sem necessidade de intervenção.

Tamanho da Mama e Risco de Câncer de Mama

Não está claro se uma mama maior indica maior número de UDLT. Como este é o local de desenvolvimento da maioria dos cânceres de mama, pode-se especular que mulheres com mais UDLT estariam em risco mais alto. No entanto, suspeito que o tamanho da mama e a “glandularidade” verdadeira

sejam independentes. Não há bons estudos que tenham demonstrado relação significativa entre tamanho da mama e risco de câncer.

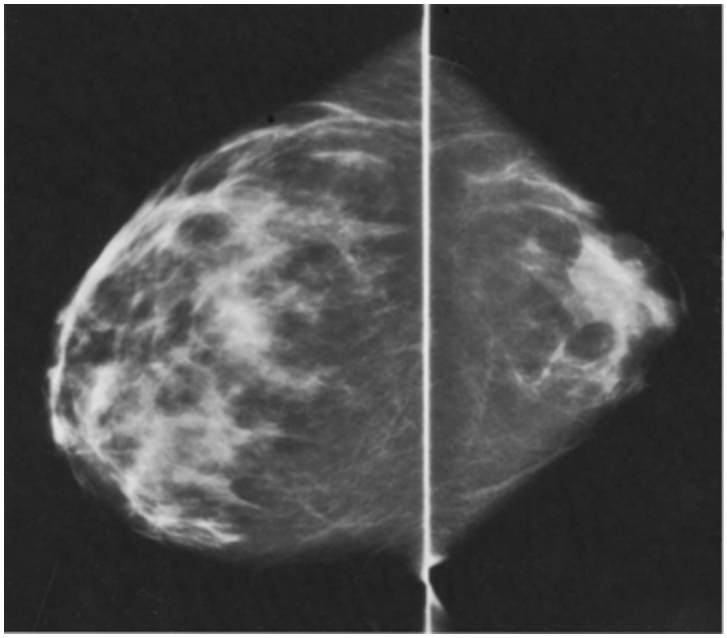

Fig. 2A.5 Esta é uma anomalia relacionada com o desenvolvimento em que a mama esquerda é muito maior que a direita, conforme observado na incidência craniocaudal.

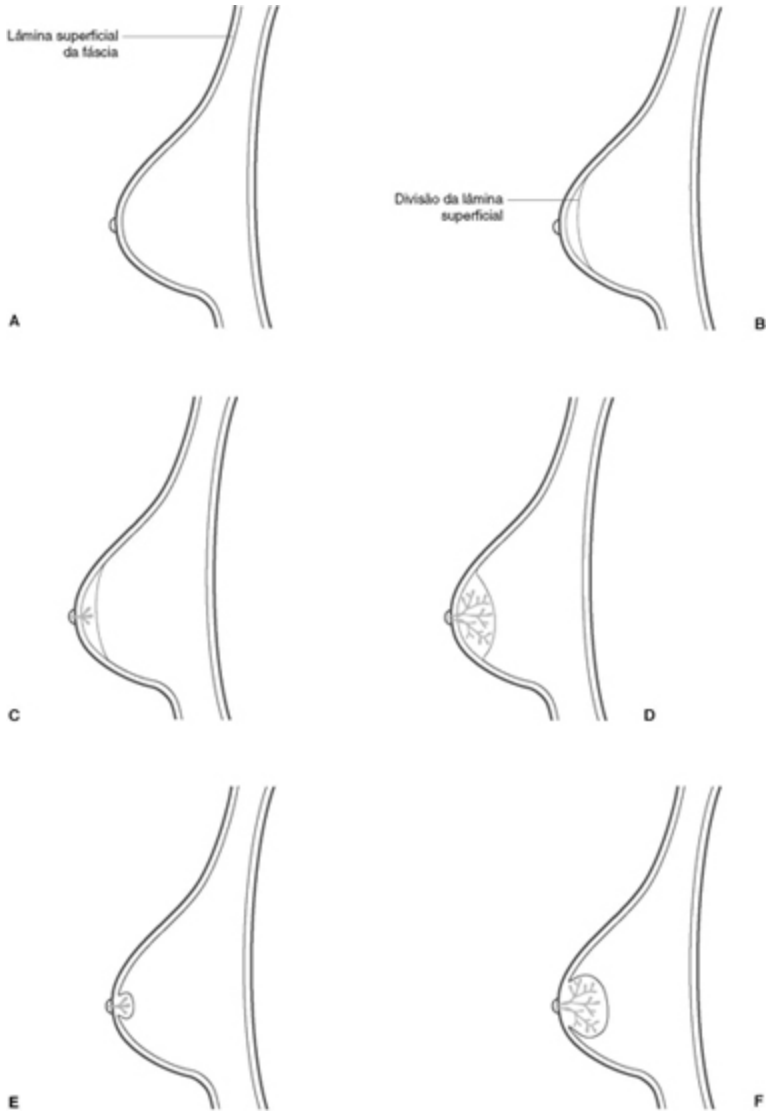

Fig. 2A.6 Não está definido como a mama se desenvolve em relação à fáscia superficial, que está logo abaixo da pele (A). A fáscia pode dividir-se em uma camada profunda e outra superficial e a mama formar-se entre elas (insinuação) (B–D). A outra possibilidade é que, quando os ductos se alongam e crescem para trás em direção aos tecidos moles, eles podem ser envolvidos pela fáscia, como ao empurrar um dedo dentro de uma folha de plástico (invaginação) (E,F).

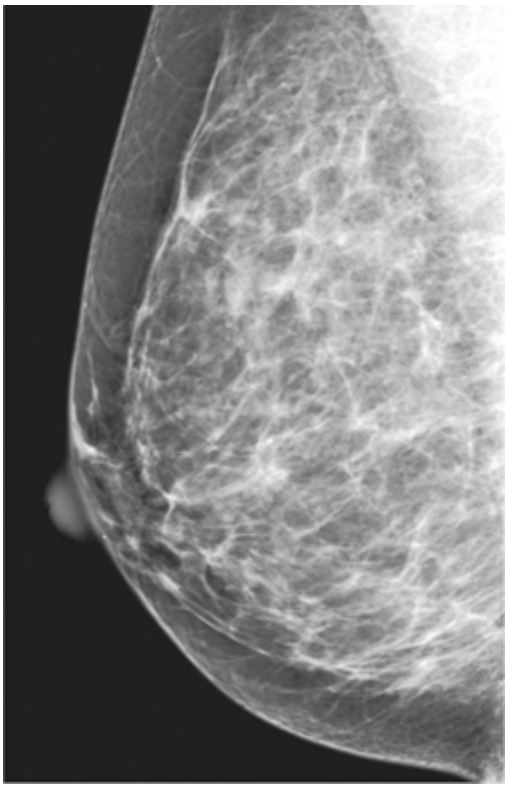

Fig. 2A.7 Por meio da mamografia digital, é possível ver o que parece ser uma cápsula ao redor do cone parenquimatoso do tecido fibroglandular.

Diferenciação Terminal

À medida que a mama cresce, os tecidos adiposo e conjuntivo subcutâneos aumentam de volume e há proliferação dos elementos ductais, que se alongam e estendem mais profundamente para os tecido subcutâneos. Durante um período variável de tempo, brotos terminais nas extremidades dos ductos ramificados diferenciam-se em tufos de dúctulos cegos que formam os ácinos glandulares das UDLT. Não foram identificadas as células exatas responsáveis por alongamento dos ductos e diferenciação lobular. Os indícios sugerem que há células-“tronco” na extremidade terminal do ducto que são responsáveis por este crescimento. Estudos sugerem que a célula-tronco indiferenciada é que pode ser transformada e resultar em câncer de mama (6). É provável que a proliferação celular rápida e a duplicação do DNA que ocorrem nessa área sejam responsáveis pelo fato de que a maioria dos cânceres parece desenvolver-se no ducto

terminal quando entra no lóbulo ou ao longo de seu trajeto no interior do lóbulo. O aumento da proliferação celular amplia a chance de que o DNA não seja copiado adequadamente e que haja mutações.

Deng *et al*. (7) constataram que havia defeitos genéticos semelhantes (perda de heterozigosidade) nas células de lóbulos normais adjacentes aos lóbulos que continham células de câncer de mama, enquanto células em lóbulos distantes não possuíam as mesmas alterações genéticas. Isto sugere que pode haver um progenitor comum de células benignas e malignas da rede de ductos afetados. Se houver uma célula-tronco responsável pelo desenvolvimento dos ductos e dos lóbulos, uma alteração em seu DNA no início da vida, antes de alongamento do ducto e diferenciação lobular terminal, poderia ser distribuída para todas as células no segmento. Isto deixaria as células de todo o segmento em risco de alteração genética adicional, aumentando a probabilidade de que uma das células originasse câncer, o que explicaria os achados de Deng *et al*. Também poderia ser a explicação do chamado fenômeno de campo, em que as células em uma área da mama têm uma anormalidade semelhante enquanto outras áreas da mama são normais. Esta é a explicação provável para adenose difusa, hiperplasia atípica e carcinoma lobular *in situ* (CLIS).

Seria muito improvável que um carcinógeno ou mutágeno pudesse lesionar todas as células de um segmento e poupar células dos demais segmentos da mama madura. No entanto, se uma célula-tronco fosse alterada na mama imatura, a lesão seria distribuída para todas as células do segmento em desenvolvimento, e apenas as células daquele segmento seriam afetadas (Fig. 2A.8). Esta é a explicação provável para anormalidades segmentares.

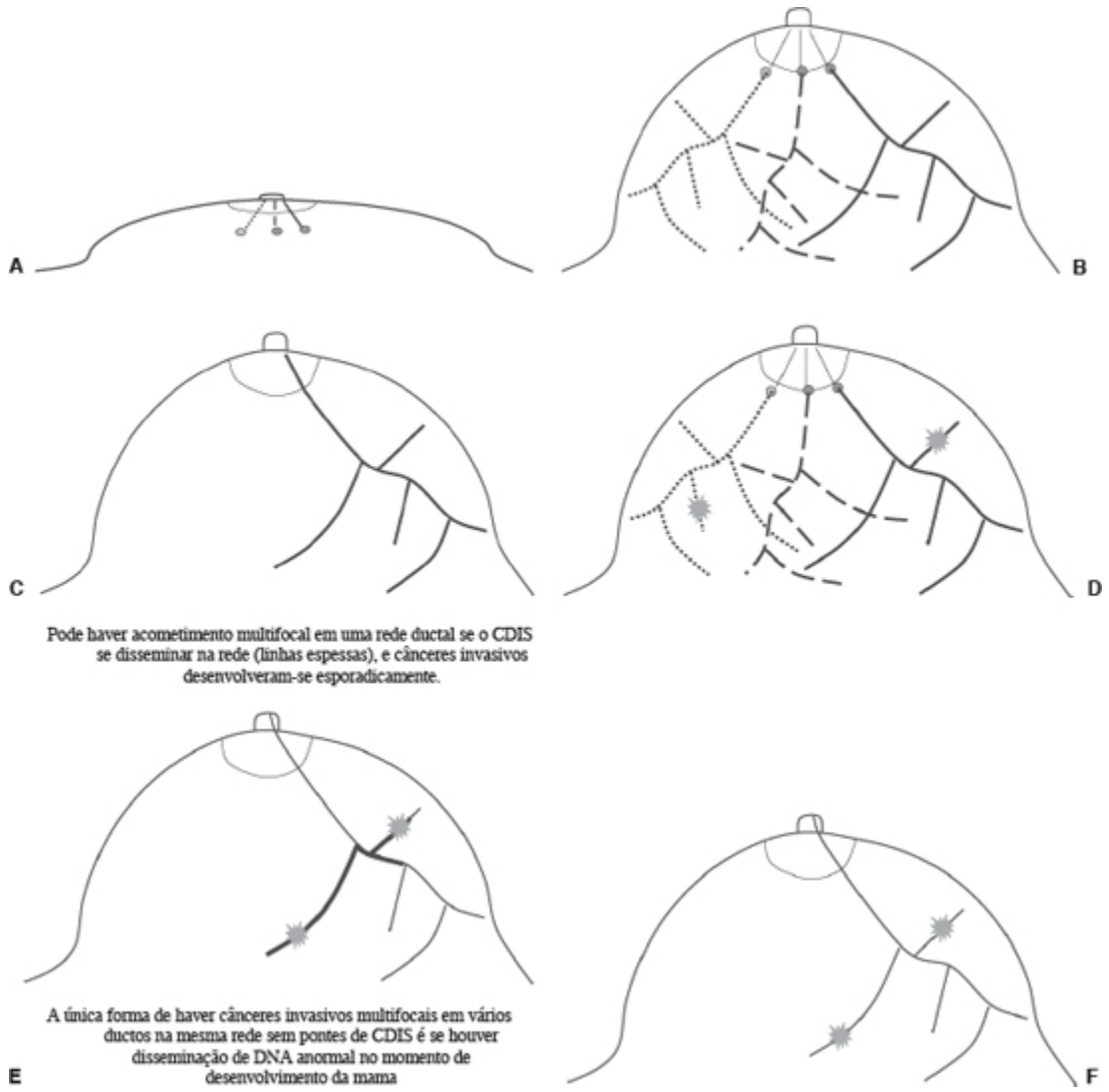

Fig. 2A.8 O câncer de mama pode iniciar em tenra idade. (A) Este diagrama representa três ductos primitivos na mama do lactente. Se houver células-tronco na mama, as células-tronco de cada ducto desenvolverão aquela rede ductal separada das outras. (B) Quando a mama se desenvolve, o DNA daquela célula-tronco é distribuído por todo aquele segmento e em nenhum dos outros (C). Se um câncer surgir em redes ductais separadas (D), isto poderia acontecer devido a uma lesão após o desenvolvimento dos ductos. Um carcinógeno pode afetar segmentos separados. O surgimento de múltiplos cânceres separados em uma rede ductal (D) pode ser causado por CDIS unindo vários (E) ramos e pelo crescimento simultâneo de cânceres invasivos. No entanto, se não houvesse pontes de CDIS, isto significaria que houve lesão do DNA em todo o segmento e não em outros segmentos, e a única forma disso acontecer é se o DNA fosse lesionado antes do desenvolvimento dos ductos de modo que este DNA lesionado fosse disseminado por todo o segmento mas não em qualquer outro segmento (F). Isto seria provável se um carcinógeno danificasse uma célula-tronco antes do desenvolvimento ductal e seria improvável de o carcinógeno afetar os ductos após seu desenvolvimento.

Nossa atenção à prevenção do câncer de mama com freqüência está voltada para mulheres idosas. No entanto, se houver uma célula-tronco, sua presença sugeriria a importância da exposição a carcinógenos em uma idade jovem, antes da diferenciação terminal. Isto também é apoiado pelo fato de que cânceres com longos tempos de duplicação (180 dias) podem levar até 30 anos para atingir um tamanho de 2 cm (8), sugerindo que a transformação maligna em uma mulher com diagnóstico de câncer por volta dos 40 anos pode ter começado na segunda ou terceira década de vida. Dados obtidos em camundongos sugerem que a mama é suscetível a carcinógenos durante o desenvolvimento. Em camundongos, o período de diferenciação do broto terminal é aquele durante o qual um carcinógeno é mais propenso a iniciar a malignidade (9). Fenômeno semelhante pode ocorrer em seres humanos. Os dados segundo os quais a radiação é um carcinógeno na mama mostram que ela é mais sensível a radiação enquanto está em desenvolvimento, durante a adolescência e em mulheres no início da terceira década de vida, enquanto a mama madura (diferenciada) de mulheres a partir dos 40 anos não corre maior risco por exposição à radiação. A maturação da mama pode ocorrer durante muitos anos e pode não estar completa até a terceira década de vida, ou pode prosseguir com rapidez no início de uma primeira gravidez a termo. É provável que a diferenciação terminal que ocorre na gravidez a termo proteja a mama de futuros carcinógenos. A prevenção do câncer de mama pode incluir proteção da mama contra carcinógenos durante o seu desenvolvimento.

Pode haver desenvolvimento lobular adicional na preparação para a lactação. Após o fim da lactação, muitos lóbulos involuem. Como a mama deve estar completa para lactação, uma gravidez a termo tende a causar rápida diferenciação lobular. É provável, porém, que maturação completa só ocorra após uma gravidez a termo. Isto pode explicar por que mulheres que têm uma primeira gravidez a termo por volta dos 18 anos estão em risco muito menor de desenvolver câncer subseqüente do que mulheres que permanecem nulíparas ou têm seu primeiro filho após os 30 anos. A

gravidez a termo em idade jovem oferece alguma proteção, talvez por estreitamento do período de diferenciação e, conseqüentemente, da “janela de oportunidade” durante a qual um carcinógeno pode ser mais eficaz na produção de lesão prolongada. Se, como parece ocorrer, a mama madura (brotos terminais diferenciados em lóbulos) for menos suscetível a carcinógenos (p. ex., radiação), isto pode ser responsável pela diminuição do risco de câncer de mama em mulheres que procriam na juventude.

ANATOMIA DA MAMA

Na maioria das pessoas, o volume da mama estende-se da segunda à sétima costela. Como o tecido mamário muitas vezes se curva ao redor da margem lateral do músculo peitoral maior (Fig. 2A.9), a orientação do músculo é importante para posicionamento mamográfico ideal. O músculo peitoral maior abre-se como um leque através da parede torácica. Partes do músculo peitoral maior fixam-se à clavícula, à margem lateral da escápula, à cartilagem costal e à aponeurose dos músculos oblíquos externos do abdome. Todas essas fibras convergem para o tubérculo maior do úmero e se fixam a ele. As fibras livres seguem predominantemente em direção oblíqua sobre o tórax, da parte medial do tórax em direção ao úmero (ver Fig. 2A.1). A relação entre a mama e o músculo peitoral maior influencia a imagem bidimensional projetada— p. ex., na mamografia. Uma vez que o tecido mamário está intimamente unido ao músculo, a imagem de parte dos tecidos laterais só pode ser obtida através do músculo. Como ocorre com qualquer estrutura de tecidos moles sobre o músculo, é mais fácil projetar a mama no campo de visão afastando-a da parede torácica e comprimindo-a, com o plano de compressão paralelo às fibras musculares oblíquas do músculo peitoral maior. Para visualizar o máximo de tecido, a parte livre do músculo deve ser incluída no campo de visão.

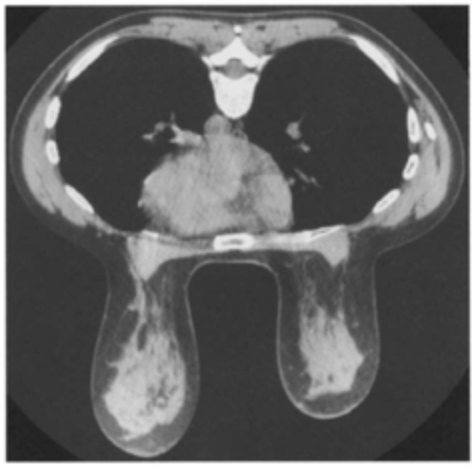

Fig. 2A.9 TC da mama com as mamas em posição pendente mostra tecido mamário à esquerda adjacente ao músculo peitoral maior que se estende em direção à axila. Este estaria atrás do músculo peitoral na incidência oblíqua mediolateral. Nesta paciente, o tecido está ausente à direita após cirurgia de câncer de mama.

Embora não tenha sido diretamente estudada, é provável que haja uma fixação variável do músculo peitoral maior medialmente na parede torácica. Acredito que, em cerca de 1% das mulheres, uma pequena língua de músculo adjacente ao esterno esteja suficientemente livre para ser trazida ao campo de visão da mamografia na incidência craniocaudal (Fig. 2A.10). Isto não é observado na incidência oblíqua mediolateral, pois nela é muito difícil tracionar esta parte do músculo em direção ao aparelho. Vimos o que acreditamos ser uma variante do músculo em uma xeromamografia lateral da parede torácica (Fig. 2A.11). Esta parte variável do músculo (Fig. 2A.12) pode ser redonda, triangular ou em forma de labareda e não deve ser confundida com uma massa.

Quando uma estrutura em forma de labareda, quase completamente separada da parede torácica, é observada na região medial (Fig. 2A.13A), é provável que se esteja visualizando o músculo esternal (Fig. 2A.13B). Este é um músculo fino que segue paralelo ao esterno e é encontrado em 4% a 11% dos indivíduos (10). Uma teoria afirmava que já foi uma extensão do músculo reto do abdome, mas não está unido a ele nem a nenhum outro músculo, e sua origem e uso são desconhecidos. Parece não ter valor funcional e pode ser uni ou bilateral.

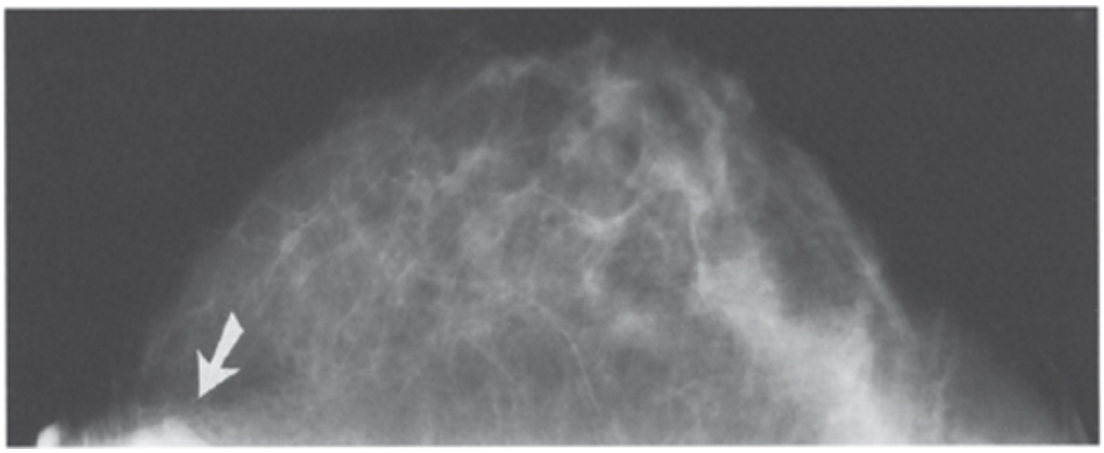

Fig. 2A.10 A densidade observada na parte medial (seta) nesta incidência craniocaudal é o músculo peitoral maior trazido para o campo de visão pelo sistema de compressão.

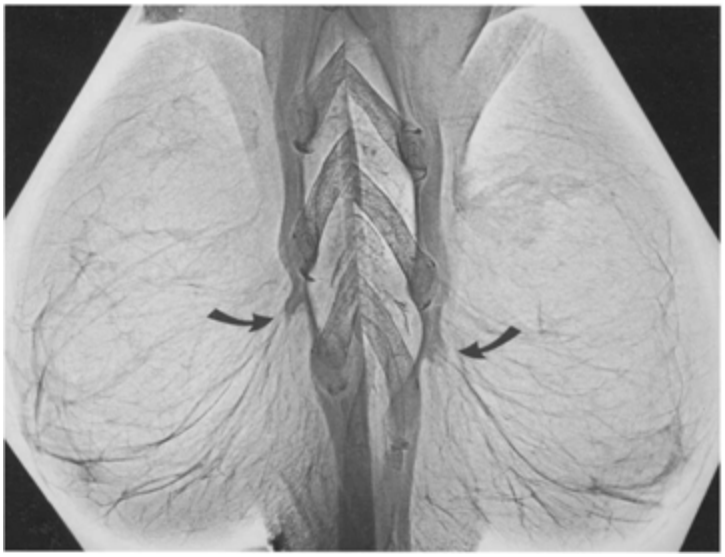

Fig. 2A.11 Estas xeromamografias laterais da parede torácica mostram uma provável variação da fixação do músculo peitoral maior à caixa torácica, com uma margem livre do que provavelmente é a fixação inferomedial (setas).

Fig. 2A.12 As densidades teciduais observadas na margem do filme nestas incidências craniocaudais, medialmente, são os músculos peitorais maiores.

Embora os músculos peitoral maior ou esternal possam projetar-se na imagem mamográfica craniocaudal, deve haver cuidado para não confundir uma massa medial verdadeira com músculo, pois cânceres de mama podem ocorrer nesta parte da mama. Se houver alguma dúvida, utiliza-se tomografia computadorizada (TC; Fig. 2A.13C) (11), ressonância magnética (RM; Fig. 2A.13D) ou ultra-sonografia para confirmar ou excluir uma massa. Com a paciente posicionada em decúbito lateral no tomógrafo de modo que a mama no lado em questão seja puxada em direção à mesa (Fig. 2A.14), o músculo esternal será puxado pela mama, e pode ser feito um diagnóstico definitivo, se necessário.

O músculo peitoral menor está sob o peitoral maior, estendendo-se da terceira, quarta e quinta costelas até o processo coracóide da escápula. Algumas vezes, é observado na incidência oblíqua mediolateral como um segundo triângulo de músculo em posição alta na axila acima do músculo peitoral maior no canto do filme (Fig. 2A.15). Este não é o músculo latíssimo do dorso, como especularam alguns. Na dissecção de linfonodos

axilares, linfonodos sob o músculo peitoral menor são denominados do nível II.

O Suprimento Vascular da Mama

Sangue arterial flui da artéria axilar através da artéria torácica lateral para suprir o quadrante superior externo da mama. As partes central e medial da mama são irrigadas por ramos perfurantes da artéria mamária interna, situada adjacente à borda esternal e sob ela. Ramos das artérias intercostais suprem os tecidos laterais da mama, com parte do sangue proveniente das artérias subescapular e toracodorsal.

A drenagem venosa é feita através das veias axilares, mamárias internas e intercostais, o que constitui três vias principais para metástases hematogênicas.

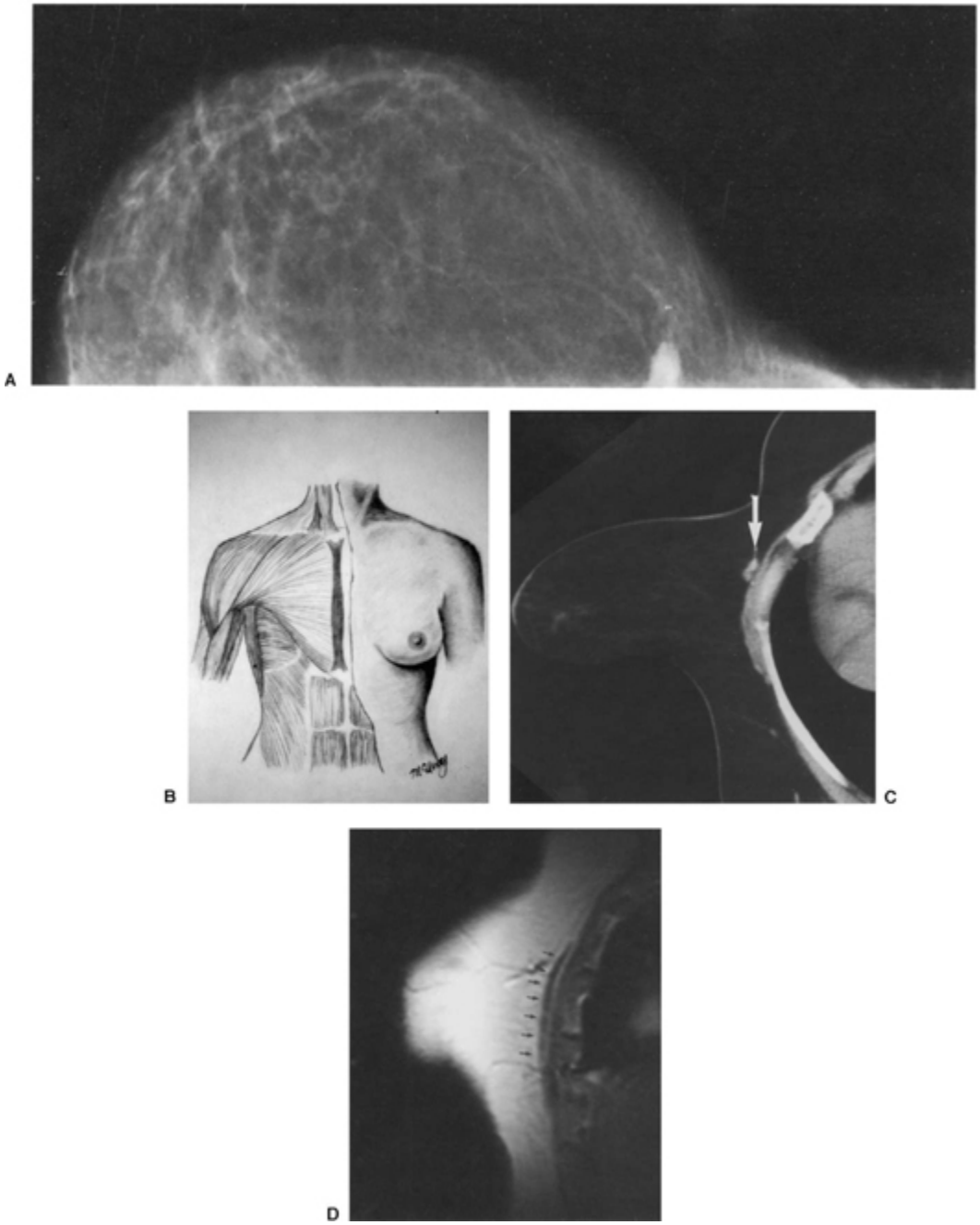

Fig. 2A.13 (A) Aspecto do músculo esternal na incidência craniocaudal e representação esquemática do músculo esternal (B). Quando houver dúvida, a TC demonstra o músculo esternal. Aqui a paciente está em posição oblíqua no tomógrafo e a mama afasta o músculo da parede torácica (C). Nesta RM, todo o trajeto do músculo é demonstrado (D) (setas).

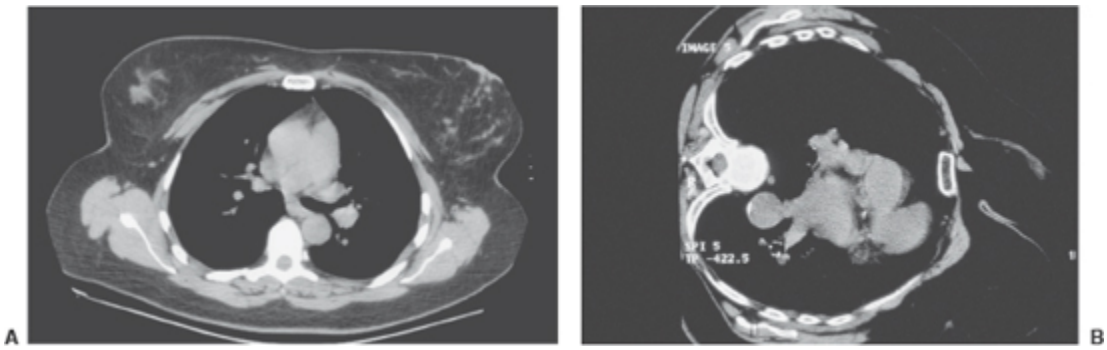

Fig. 2A.14 Com a paciente em decúbito dorsal no tomógrafo, é difícil ver o músculo (A), mas, quando ela assume o decúbito lateral, a mama pode tracionar o músculo esternal (B), afastando-o da parede torácica e deixando-o mais evidente.

Inervação

Os nervos que suprem a mama originam-se basicamente dos ramos cutâneos anteriores e laterais dos nervos intercostais torácicos, com alguma inervação do plexo cervical para a parte superior da mama. Os nociceptores profundos na mama parecem ser variáveis. Em muitas mulheres, pode-se realizar aspiração ou localização com agulha de calibre 20 ou menor, com desconforto mínimo sem uso de anestesia local (12). Em algumas mulheres, porém, há enorme dificuldade para estabelecer anestesia profunda. Em nossa experiência, isto é mais provável se as mamas tiverem grande densidade radiográfica, o que costuma ser causado por tecido conjuntivo fibroso. É apenas especulação, mas talvez os nervos estejam mais aderidos nessas mulheres e não sejam afastados do trajeto da agulha. O tecido conjuntivo fibroso também pode impedir que o anestésico chegue aos nervos.

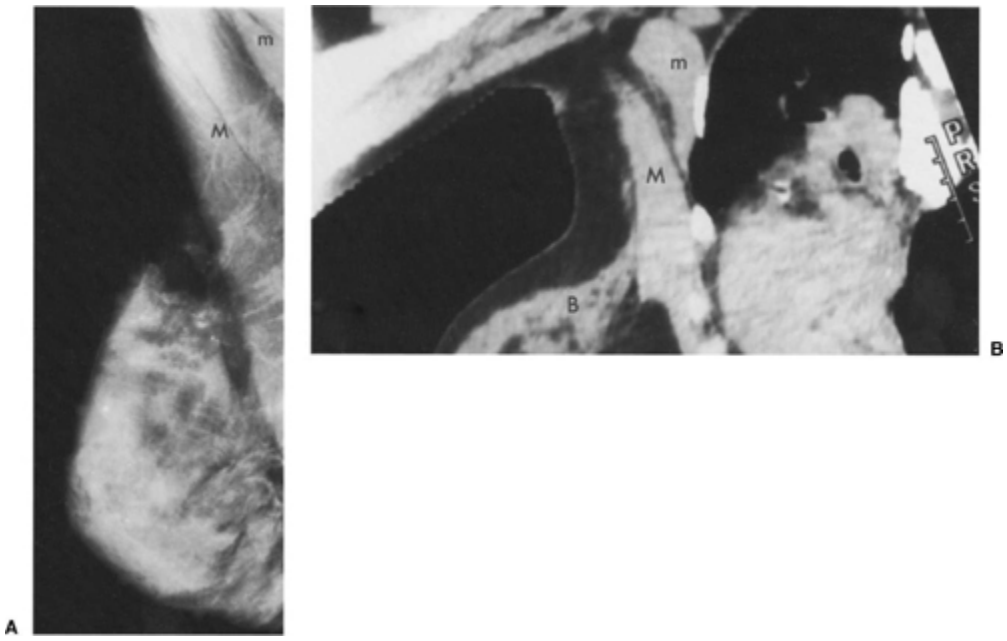

Fig. 2A.15 (A) O músculo peitoral maior (M) é visível anterior ao músculo peitoral menor (m) nesta mamografia oblíqua mediolateral. Os dois músculos são evidentes nesta reconstrução por TC da mama esquerda de outra paciente reformatada em ângulo oblíquo, simulando a incidência oblíqua mediolateral (B = mama). O corte atravessa a parte superior externa da mama esquerda (B).

Dor nas mamas é um sintoma bastante comum, provavelmente causado por edema e tumefação que ocorrem em muitas mulheres com ciclo hormonal normal. A mamografia raramente é capaz de mostrar a causa da dor mamária. Embora quase sempre seja causada por processos benignos e o câncer de mama em geral seja indolor, algumas vezes a neoplasia maligna causa dor. Dor focal e, em nossa experiência, uma sensação de repuxamento são os tipos de dor que podem estar associados, em raras ocasiões, a câncer de mama. Alguns médicos acreditam que certos tipos de dor têm origem na parede torácica e são referidos à mama. O desconforto de costocondrite, por exemplo, pode ser percebido como dor mamária. Isto é notado quando compressão da mama contra a parede torácia causa dor, mas não há dor desencadeada por compressão de um lado para outro.

Os Vasos Linfáticos da Mama

A drenagem linfática da mama tem implicações diagnósticas e terapêuticas. O tumor pode disseminar-se através dos vasos linfáticos. O sistema linfático também é uma via para acesso ao sistema vascular, pois a linfa retorna ao sistema venoso por meio do ducto torácico e de outras anastomoses. Embora seja provável que a principal forma de disseminação do câncer de mama seja hematogênica, a presença de tumor nos vasos linfáticos ou nos linfonodos indica que o tumor desenvolveu potencial metastático. Isto aumenta a probabilidade do tumor estar presente em outra parte do corpo.

Nem todos os cânceres de mama têm a capacidade de produzir metástases. Embora ainda seja impossível determinar quais deles podem disseminar-se para outros órgãos, o envolvimento dos linfonodos indica que o tumor atingiu uma capacidade metastática e que a doença deve ser considerada sistêmica e não mais limitada à mama. Alguns estudos sugerem que a disseminação por vasos linfáticos pode ser a via primária de acesso ao sistema vascular, embora patologistas descrevam invasão direta de vasos sanguíneos na mama. Em geral, linfonodos contendo tumor são excisados ou tratados com radiação para evitar recorrência, porém o tratamento dos linfonodos não parece influenciar a sobrevida geral. Os linfáticos tornaram-se mais importantes quando a biopsia de linfonodos sentinelas (detecção e retirada dos primeiros linfonodos na cadeia que drenam o tecido contendo câncer) substituiu a dissecção axilar completa como método de escolha para avaliar o estado dos linfonodos.

A drenagem linfática da mama foi muito estudada, porém sua distribuição e função permanecem incertas. Há grandes variações individuais. Alguns pesquisadores sugeriram que a drenagem linfática provém dos tecidos mais profundos da mama que fluem em direção à superfície através dos canais linfáticos cutâneos. Estes então drenam para um plexo subareolar e depois para a axila. Há uma pequena percentagem de drenagem para a parte superior do abdome e medialmente para a cadeia linfática mamária interna, mas a drenagem linfática primária de todas as partes da mama (incluindo os tecidos mediais) segue para a axila. A

existência de variação significativa é demonstrada em pequeno número de casos em que pesquisadores injetaram meio de contraste iodado no leito tumoral de mulheres com câncer e nos tecidos ao redor do câncer e depois obtiveram imagens dos vasos linfáticos com TC de múltiplos detectores (*multi-slice*) (13). Os linfáticos são bem visíveis seguindo-se diretamente dessas áreas através da mama até a axila; em um caso, havia drenagem para a axila e a cadeia mamária interna. Essas vias de drenagem têm importância crescente, pois cirurgiões têm recorrido cada vez mais à identificação e biopsia de linfonodos sentinelas. Atualmente, o método mais comum para identificação dos linfonodos sentinelas é a injeção de colóide de enxofre marcado com tecnécio radioativo seguida por injeção de um corante vital para que sejam absorvidos pelos linfáticos e fluam em direção ao primeiro linfonodo na drenagem da mama. Por meio de um contador Geiger colimado, identifica-se o linfonodo radioativo, e depois o corante azul ajuda a torná-lo visível durante a dissecção limitada. O objetivo é facilitar a passagem desses materiais para os linfonodos sentinelas ou os primeiros linfonodos na drenagem linfática da mama.

Houve grande discussão a respeito do melhor local para injetar essas substâncias. Há defensores da injeção ao redor do tumor e aqueles que preferem a injeção no tecido subcutâneo; outros propõem uma injeção intradérmica e ainda outros acreditam que a injeção subareolar é melhor. Cada técnica possui seus defensores, e isto depende apenas da série publicada que cada um segue. Suspeito que a maioria dos locais de injeção é adequada desde que seja na mama correta! Decerto, há variação individual, e não existe um local de injeção que pareça ser o melhor em todas as situações.

Embora o conceito de estadiamento do câncer de mama esteja mudando, a presença de tumor nos vasos linfáticos da mama e na axila é importante para o prognóstico. O tratamento pode ser modificado com base na análise dos vasos linfáticos e dos linfonodos axilares. Para fins de estadiamento e prognóstico, os linfonodos axilares dividem-se em três níveis (Fig. 2A.16).

Os linfonodos do nível I situam-se lateralmente à margem lateral do músculo peitoral maior e se estendem para baixo até o prolongamento axilar da mama. Muitas vezes, a mamografia pode mostrar os linfonodos mais baixos nessa parte da cadeia linfática. Os linfonodos do nível II estão sob o músculo peitoral menor. Quando é realizada dissecção axilar, a margem livre do músculo peitoral maior é afastada e preservada, e o músculo peitoral menor é transeccionado para remover esses linfonodos. Isto também é feito quando se usa mastectomia radical modificada para tratar câncer de mama. Os linfonodos do nível III situam-se medial e superiormente ao músculo peitoral menor, até a clavícula. Dados sugerem que, quanto mais alto o nível de envolvimento de linfonodos por câncer, pior é o prognóstico.

Linfonodo Sentinela

Em geral, a maior parte da drenagem linfática da mama converge para a cadeia de linfonodos descrita anteriormente. Com freqüência, um ou dois linfonodos na axila recebem a maior parte da drenagem linfática da mama (Fig. 2A.17). Foram denominados linfonodos sentinelas. Os linfonodos sentinelas foram demonstrados pela primeira vez em pacientes com melanoma: colóide de enxofre marcado com tecnécio-99m, injetado na periferia do melanoma, concentrou-se nos primeiros linfonodos que drenavam a área do tumor (14), tornando-os identificáveis através de detector de raios gama (15,16). A retirada e o exame desses linfonodos foi preditiva da presença ou ausência de doença metastática. Reduzindo-se a necessidade de dissecção complexa de linfonodos, diminuíram-se a morbidade e o custo.

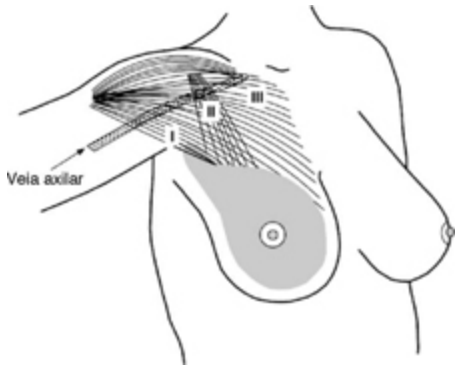

Fig. 2A.16 Os linfonodos axilares dividem-se em três níveis, demonstrados no esquema.

Krag (17) e Giuliano (18) foram pioneiros na avaliação dos linfonodos sentinelas na axila de mulheres com câncer de mama. No relato preliminar de Krag, 0,4 mCi de colóide de enxofre marcado com tecnécio-99m misturado em 0,5 mL de solução salina foi injetado no tecido em um arco de 180 graus ao redor do tumor ao longo de seu perímetro axilar, e um detector foi colocado sobre a axila. O linfonodo sentinela foi encontrado onde havia no mínimo 30 contagens em 10 segundos. O linfonodo foi removido e avaliado à procura de doença metastática e comparado com os resultados de dissecção axilar total. Em um estudo de 22 mulheres, identificou-se um linfonodo sentinela em 18 mulheres submetidas a dissecção axilar total (todos os três níveis) após injeções de radionuclídeo 1 a 9 horas antes da cirurgia. Dentre as 18 mulheres, foram removidos 62 linfonodos radioativos e 170 não-radioativos. Em todas as sete mulheres com linfonodos positivos, o linfonodo sentinela continha tumor. Em três pacientes, apenas este linfonodo continha tumor.

Embora nós originalmente tenhamos injetado ao redor do tumor, injeções periareolares parecem ter a mesma eficácia e mantêm o marcador no local da injeção distante da axila onde poderia ocultar sinais dos linfonodos (18a). O valor preditivo da biopsia do linfonodo sentinela foi comprovado em outros estudos. Seu uso reduz a necessidade de dissecção axilar total. Isto facilita muito a cirurgia do câncer de mama e até agora parece reduzir a morbidade associada a dissecção axilar. O uso de biopsia por agulha guiada por exame de imagem reduziu a necessidade de excisão

cirúrgica aberta para definir o diagnóstico de câncer de mama. Com este conhecimento e o uso de biopsia do linfonodo sentinela, o cirurgião muitas vezes pode realizar a excisão cirúrgica do tumor e estadiar a axila em um único procedimento.

Alguns preferem fazer um mapa da drenagem linfática por meio de linfocintigrafia. Nunca fizemos isso. Embora eu não tenha provas, suspeito que os linfonodos sentinelas sejam os linfonodos que costumamos ver na parte inferior da axila por meio da mamografia. Um pesquisador empreendedor poderia comprovar isso e facilitar a biopsia desses linfonodos sem necessidade de injetar corante e marcadores radioativos.

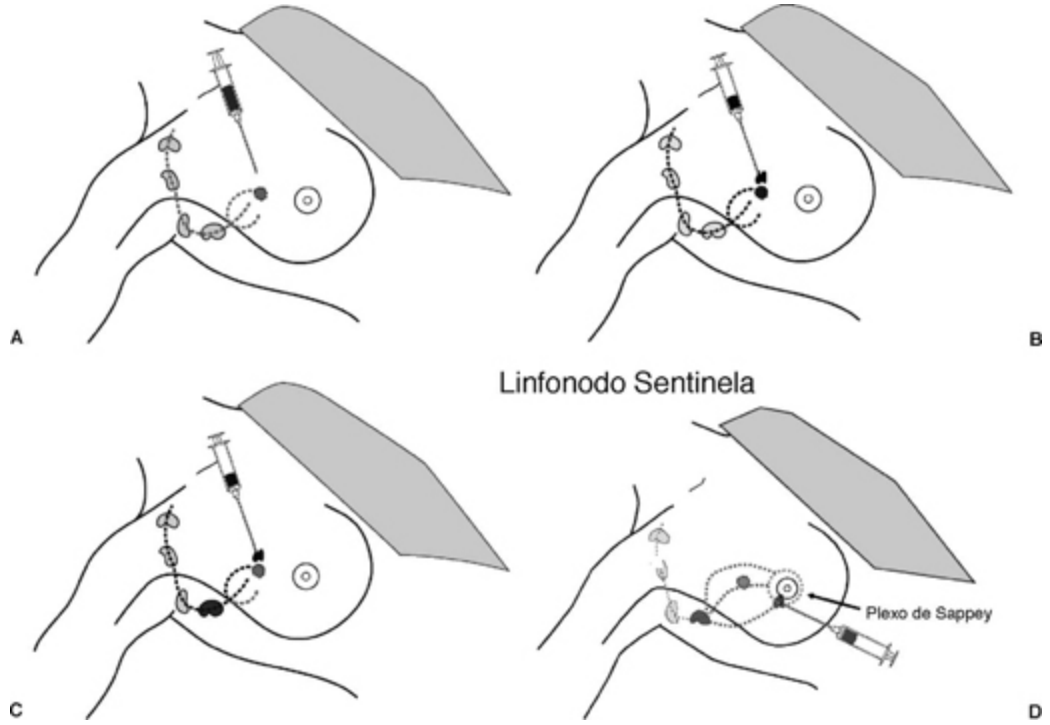

Fig. 2A.17 Estes diagramas representam o fato de que um marcador radioativo ou corante vital injetado perto de um tumor (na verdade, quase em qualquer lugar na mesma mama) será captado pelos mesmos vasos linfáticos que provavelmente conduzem células cancerosas até os linfonodos axilares. Observando onde a radioatividade começa a se concentrar na axila e procurando o corante, o cirurgião encontra os primeiros linfonodos no padrão de drenagem, chamados de sentinelas. A ausência de tumor no linfonodo sentinela é uma indicação bastante precisa de que a axila é “negativa”. Se forem encontradas células tumorais no linfonodo sentinela, a conduta terapêutica pode ser modificada, com inclusão de uma dissecção axilar.

Linfonodos Intramamários

Linfonodos são encontrados não apenas na axila, mas também na própria mama. Em pelo menos 5% das mulheres normais (Massachusetts General Hospital, dados não publicados), vêem-se linfonodos intramamários em mamografias. Embora Egan tenha afirmado que dissecções da mama mostraram linfonodos em toda a mama (19), em nossa experiência raramente, ou nunca, são vistos fora da metade lateral da mama e estão sempre ao longo da superfície do cone parenquimatoso logo abaixo da gordura subcutânea. Raras vezes biopsiamos lesões em outra parte da mama descritas pelo patologista como "tecido linfóide", porém jamais biopsiamos um linfonodo completo em outra parte da mama. Meyer *et al*. descreveram três casos em que linfonodos aparentemente completos foram confirmados histologicamente na parte central e medial da mama (20) (o artigo não incluía fotomicrografias). Com base nas milhares de biopsias que eles realizaram para encontrar esses poucos linfonodos, parece que a presença de linfonodos fora das partes laterais da mama é muito rara. Praticamente todos os linfonodos intramamários, visíveis por mamografia, estão na metade lateral da mama ao longo da margem do parênquima mamário. Foram encontrados em região tão anterior quanto dois terços a três quartos do trajeto até o mamilo. A maioria dos linfonodos intramamários está associada ao tecido mamário superior externo, mas podem ser encontrados na parte inferior externa da mama ou parecem estar nessa área pela rotação da mama em mamografias laterais.

Estruturas de Sustentação da Mama

Acredito que a mama seja sustentada quase totalmente pela pele. Há apenas conexões frouxas (artérias, veias e vasos linfáticos) na parte posterior da mama com os músculos da parede torácica. A estrutura da mama é proporcionada pelos tecidos fibrosos que a circundam e atravessam. Circundados por uma fáscia que às vezes é evidente e outras vezes inexistente, os elementos do estroma, epiteliais e glandulares da mama são

mantidos unidos por uma rede entrelaçada muito variável de tecido conjuntivo fibroso. Essa rede de sustentação, quando presente, forma lâminas planas de tecido fibroso com espessura variável que seguem entre as lâminas profunda e superficial da fáscia, formando compartimentos incompletos das estruturas da mama (Fig. 2A.18). Tais ligamentos, descritos por Cooper no século XIX, formam estruturas cruzadas e superpostas que podem ser observadas em imagens bidimensionais projetadas como formatos irregulares e muitas vezes espiculados, freqüentemente complicando a análise de imagens da mama (Figs. 2A.19 e 2A.20). Essas estruturas fibrosas formam-se ao redor da rede de ductos em desenvolvimento e a sustentam à medida que ela cresce para trás em direção aos tecidos moles da parede torácica. Em algumas mulheres, os ligamentos de Cooper formam uma rede muito rígida de tecido conjuntivo fibroso, enquanto em outras há pouco ou nenhum tecido conjuntivo desse tipo. O trabalho de Prechtel sugere que há diminuição progressiva da percentagem de tecido conjuntivo na mama com o envelhecimento (21). Isto coincide com aumento progressivo da percentagem de gordura contida na mama. Ao contrário da crença popular, essa substituição gordurosa não ocorre subitamente na menopausa, mas é uma alteração progressiva que parece ocorrer em mulheres diferentes em idades variáveis e jamais ocorre em algumas. Em nossa análise não publicada de mais de 70.000 mamografias, a percentagem de mulheres com tecidos mamários densos (correspondentes a alto conteúdo fibroglandular) é de cerca de 90% aos 30 anos e diminui continuamente até cerca de 45% aos 65 anos (Fig. 2A.21).

Tecido Conjuntivo Intra- e Interlobular

Existem dois tipos gerais de tecido conjuntivo na mama: o tecido conjuntivo não-especializado que mantém a mama coesa e é encontrado em toda a mama entre os lóbulos (tecido conjuntivo interlobular) e o tecido conjuntivo especializado que está contido na unidade lobular do ducto terminal e a circunda (Fig. 2A.22). A coloração histológica mostra

diferença nítida entre o tecido conjuntivo interlobular, ou estroma, descrito anteriormente e o tecido conjuntivo especializado frouxo que circunda os ductos terminais e lóbulos que formam o tecido conjuntivo intralobular e está intimamente relacionado com eles (Fig. 2A.23). Juntos, esses elementos fibrosos produzem uma estrutura coesa que resiste a dissecção cirúrgica ao longo dos planos teciduais e muitas vezes exige que o cirurgião empregue técnicas de secção ao operar a mama. Os tecidos conjuntivos fibrosos da mama podem ser tão resistentes que dificultam muito a introdução e o posicionamento das agulhas para aspiração diagnóstica ou biopsia de fragmento (*core biopsy*). O tecido conjuntivo do estroma pode ser tão firme que é impossível introduzir uma agulha calibre 20 ou mais fina na mama sem curvá-la.

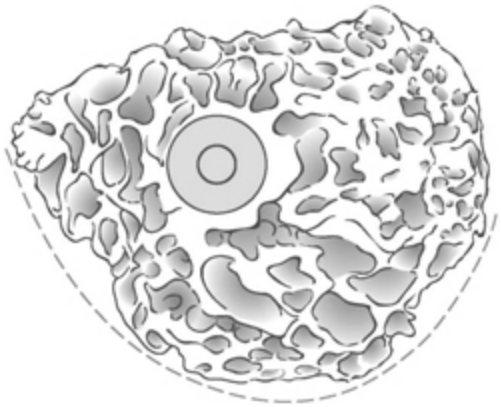

Fig. 2A.18 Se as partes glandulares e adiposas da mama forem removidas, restam os ligamentos de Cooper. Este esquema mostra os tecidos conjuntivos fibrosos que sustentam os tecidos ductais, glandulares e adiposos da mama. (Adaptado de Barth V, Prechtel K. Atlas of breast disease. Philadelphia: BC Decker; 1991.)

Fig. 2A.19 Tecido conjuntivo fibroso percorre a mama em graus variáveis e diferem de uma pessoa para outra. Foram descritos pela primeira vez por Sir Astley Cooper e são conhecidos como ligamentos de Cooper. Fixam-se à pele por meio dos retináculos da pele, semelhantes a picos de montanhas que suspendem a mama pela pele. Os ductos podem seguir os retináculos até a pele de modo que câncer de mama pode desenvolver-se na gordura subcutânea. Acredito que este é o motivo pelo qual algumas mulheres com CDIS extenso submetidas a mastectomia com preservação da pele sofrem recorrência. Pode ser impossível dissecar perto da pele o suficiente para remover esses ductos muito periféricos e, se eles contiverem câncer, pode haver recorrências.

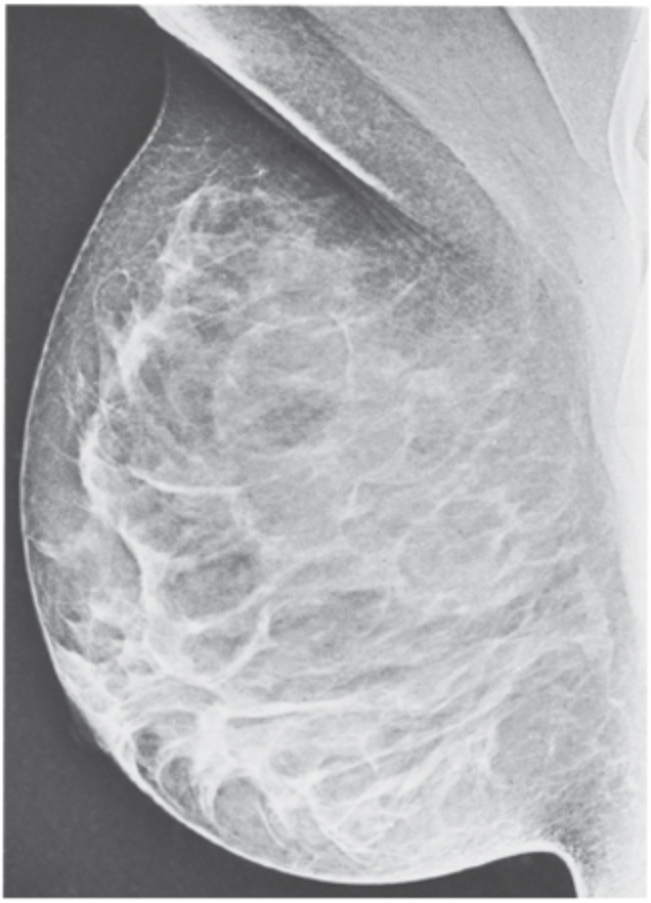

Fig. 2A.20 As estruturas curvilíneas são ligamentos de Cooper, observados tangencialmente ao feixe de raios X nesta xeromamografia mediolateral.

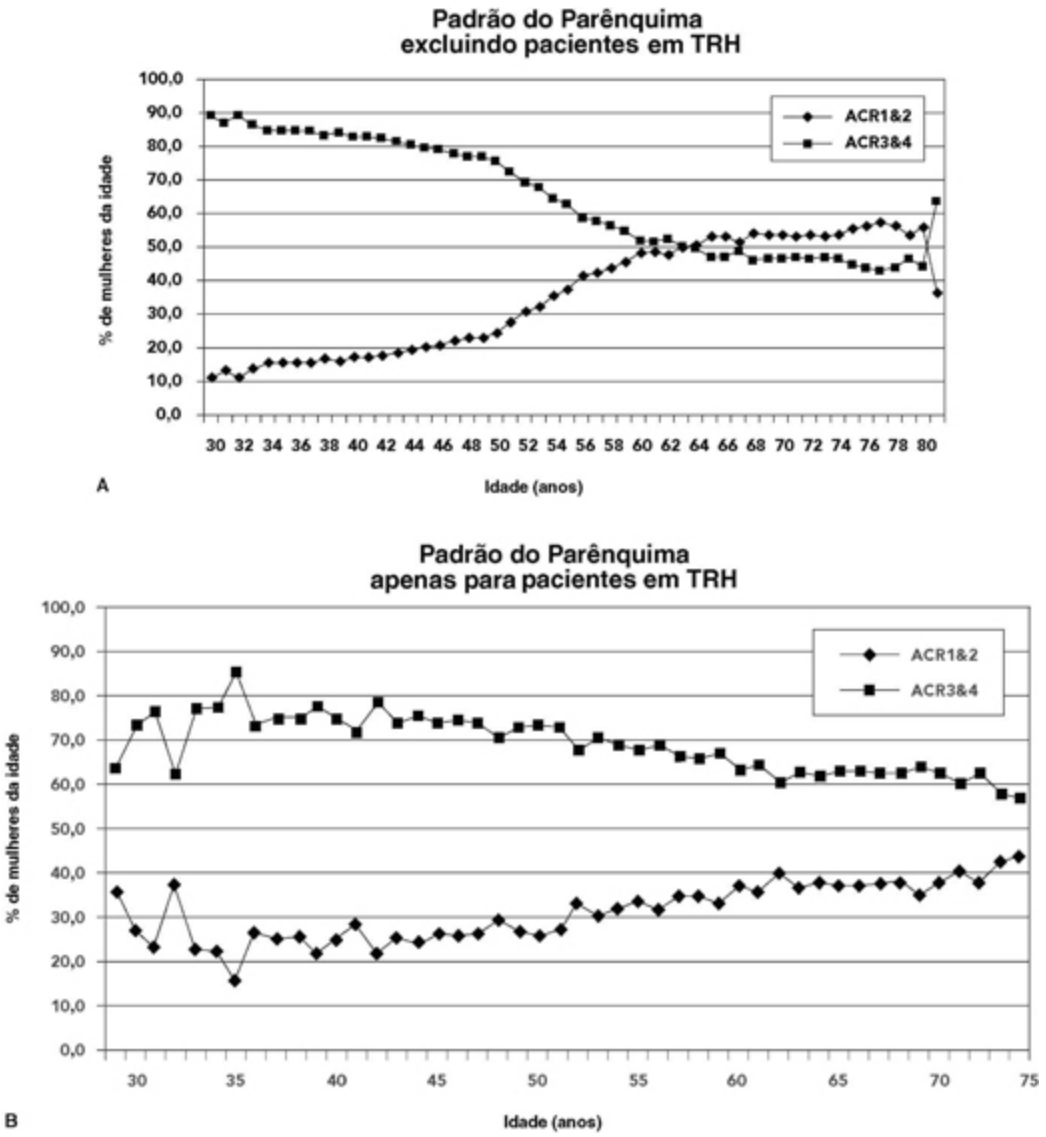

Fig. 2A.21 O gráfico demonstra a diminuição contínua na percentagem de mulheres com mamas densas que ocorre à medida que a idade aumenta entre mulheres que não recebem terapia de reposição hormonal (TRH) (A). As percentagens são moderadas (B) pelo uso de terapia de reposição hormonal, sugerindo que há dois efeitos em jogo: idade e níveis hormonais.

Fig. 2A.22 O tecido conjuntivo especializado no lóbulo (intralobular) circunda os ácinos como uma névoa. É separado do tecido fibroso resistente que sustenta e mantém a mama coesa, formando o tecido conjuntivo entre os lóbulos (tecido conjuntivo interlobular).

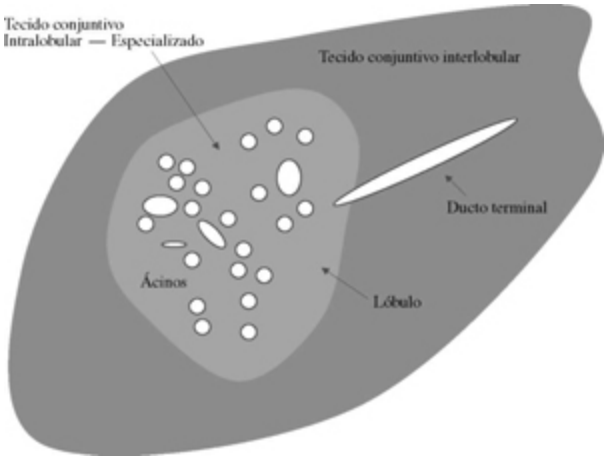

Fig. 2A.23 Existem dois tipos gerais de tecido conjuntivo na mama. O tecido conjuntivo entre os lóbulos que sustenta e mantém a mama coesa pode ser visto neste desenho. O tecido conjuntivo especializado circunda os ácinos do lóbulo.

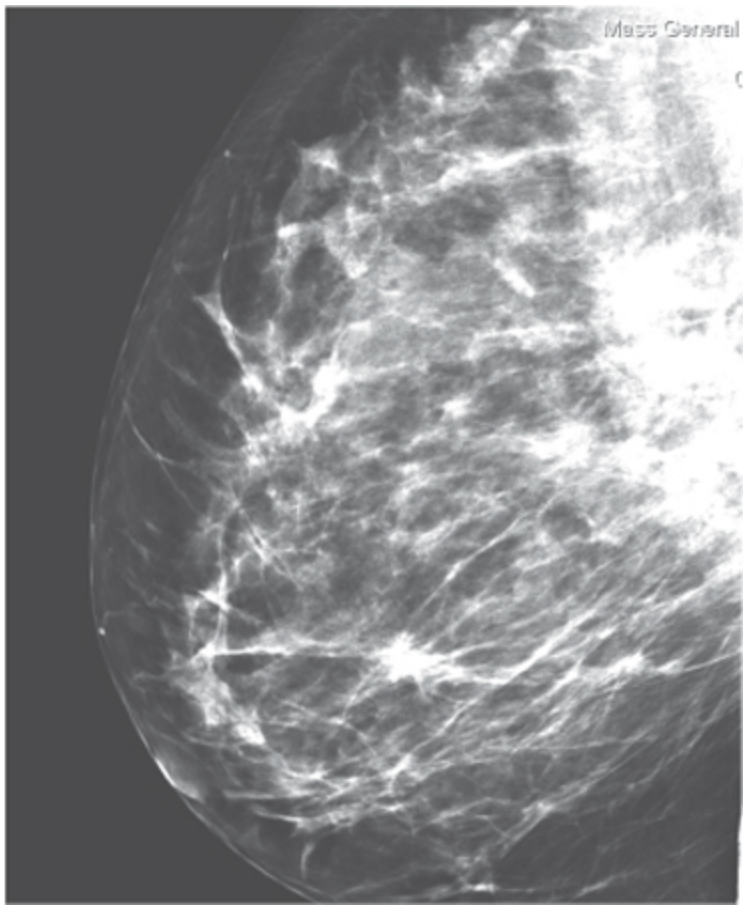

Fig. 2A.24 As estruturas curvilíneas observadas nesta mamografia digital oblíqua mediolateral são os retináculos cutâneos que fixam a mama à pele.

As extensões superficiais dos ligamentos de Cooper, conhecidas como retináculos da pele, fixam a mama ao seu suporte primário, a pele (Fig. 2A.24). A lâmina profunda da fáscia superficial, que muitas vezes não é detectada por ocasião de cirurgia, delimita a parte posterior da mama. Esta fáscia retromamária situa-se imediatamente contra a fáscia peitoral localizada sobre o músculo peitoral maior. Esses planos fasciais oferecem um grau de mobilidade para a mama deslizar sobre os músculos da parede torácica.

Circundando o cone parenquimatoso da mama há uma camada de gordura subcutânea com espessura variável. Perfurada pelas fixações fibrosas à pele, essa camada de gordura não isola a mama, e o epitélio ductal pode ser encontrado diretamente sob a derme associado com o

retináculo da pele. Essas extensões impossibilitam a retirada completa da mama com qualquer outro procedimento que não seja mastectomia total, pois os ductos podem estender-se até a pele (Fig. 2A.25). Para evitar desvascularização e descamação da pele, elementos epiteliais que podem sofrer alteração maligna tendem a permanecer em uma mastectomia subcutânea, tornando este procedimento um método imperfeito para eliminar o risco de câncer de mama. Mesmo a mastectomia total não remove todos os ductos que se fixam próximos da pele sem desvascularização e perda da pele. A provável causa de câncer de mama recorrente mesmo após mastectomia radical modificada é a extensão tumoral residual para esses ductos ou o desenvolvimento de novo câncer nessas estruturas residuais.

Na parte posterior da mama, mas dentro da fáscia retromamária, há outra camada de gordura com volume variável que forma a gordura retromamária. A fáscia retromamária desliza sobre a fáscia pré-peitoral, permitindo alguma mobilidade da mama sobre a parede torácica. Infelizmente, o espaço retromamário entre a fáscia retromamária e a fáscia peitoral é um espaço virtual que não isola a mama por completo. Há projeções através da camada profunda da fáscia que atravessam o espaço retromamário até o músculo peitoral maior, e o câncer pode disseminar-se através dos vasos sanguíneos e linfáticos que penetram na parede torácica. Foi a ausência de isolamento completo da mama em relação à fáscia peitoral que levou aos princípios cirúrgicos em que se baseou a mastectomia radical (excisão do músculo peitoral maior).

Mostramos que a maioria dos cânceres de mama surge no parênquima em uma zona com 1 cm de largura situada imediatamente abaixo da gordura subcutânea, ou anterior à gordura retromamária (Fig. 2A.26). Também é possível que a maioria das UDLT esteja nessa zona ou, como especularam alguns, até mesmo que a gordura atue como reservatório de carcinógenos (daí a propensão ao desenvolvimento de cânceres adjacentes a essas áreas adiposas) (22), mas isto é apenas especulação. A explicação mais provável

é apenas que este é, geometricamente, o local onde se encontra a maior parte do tecido mamário (23).

A PELE E A FÁSCIA DA MAMA

Em geral, a pele da mama tem 0,5 a 2 mm de espessura. Torna-se mais espessa para formar a aréola que circunda o mamilo. Logo abaixo da pele está a camada superficial da fáscia (ver Fig. 2A.2) que, no nível da mama, se divide em camadas superficial e profunda. A mama desenvolve-se entre estas lâminas divididas de fáscia e é envolvida por ela. Não se sabe exatamente como a mama se desenvolve nessas lâminas divididas. Ouvi uma teoria segundo a qual o tecido mamário surge anterior à fáscia e, à medida que cresce, empurra a fáscia para trás e é envolvido por ela, como ao empurrar sua mão dentro de uma folha de plástico (ver Fig. 2A.6). A lâmina profunda da fáscia superficial forma a fáscia retromamária, cuja presença, até onde sei, é variável. Situa-se imediatamente sobre a fáscia que reveste o músculo peitoral maior, proporcionando superfícies que permitem algum movimento da mama sobre a parede torácica. À exceção da fáscia peitoral, as demais lâminas fasciais com freqüência são muito delicadas e podem não ser aparentes por ocasião de cirurgia ou mesmo para o patologista. Não proporcionam isolamento completo entre a mama e o músculo peitoral maior. Vasos sanguíneos e linfáticos penetram nas camadas fasciais, seguindo entre o músculo e a mama.

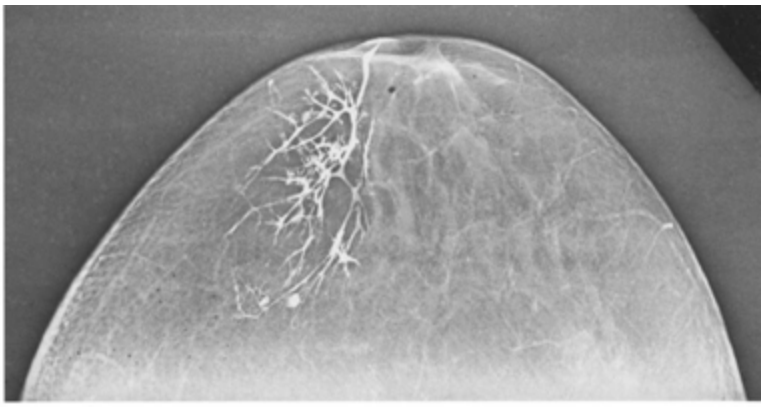

Fig. 2A.25 Ramos deste ducto em que se injetou meio de contraste seguem diretamente até a pele mamária.

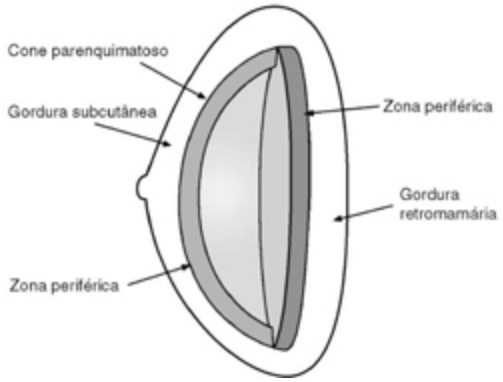

Fig. 2A.26 Cânceres são mais FREQÜENTES na periferia do parênquima. Este esquema mostra o volume de tecido na periferia do parênquima em uma zona com 1 cm de largura situada logo abaixo da gordura subcutânea e na frente da gordura retromamária. Mais de 70% dos cânceres de mama surgem nessa zona.

TECIDO ADIPOSO NA MAMA

Logo abaixo da pele, há uma camada de gordura subcutânea. Essa camada varia de acordo com o indivíduo: em algumas mulheres, é nitidamente separada do cone parenquimatoso da mama, enquanto em outras a gordura subcutânea é indistinguível da gordura presente entre as estruturas glandulares. A quantidade de gordura na mama sofre variação individual e com o peso. A mama é um repositório de gordura, e a quantidade de gordura intramamária varia segundo o ganho e a perda de peso (Fig. 2A.27).

O mamilo geralmente está centralizado na parte inferior da mama. Não é raro haver mamilos acessórios. Estes podem ser encontrados em qualquer parte ao longo do trajeto da crista mamária embriológica, porém são mais comuns como estruturas elevadas, escuras e pequenas abaixo da mama na parte superior do abdome. O mamilo destina-se a amamentação. Contém músculos lisos que formam tecido erétil para facilitar a sucção. Também contém muitas terminações nervosas sensitivas. Os estudos do mamilo são menos completos do que seria esperado, mas várias fontes sugerem que há

de 6 a mais de 20 ductos que se abrem na superfície mamilar. Mesmo a extensa avaliação de Love não mostrou número ou organização reprodutível dos ductos mamários (24). Estudo recente no MGH, que avaliou mais de 50 mastectomias, mostrou uma média de mais de 20 ductos que se abriram no mamilo (comunicação pessoal, Jennifer Rusby, MD). A abertura de cada ducto define a culminância de uma estrutura arborizada de ductos que formam um lobo ou segmento quando se estendem dos lóbulos que formam as estruturas glandulares da mama até a superfície do mamilo. A pele do mamilo é contínua com o epitélio ductal. O câncer nos ductos pode estender-se até a pele do mamilo, causando a doença de Paget do mamilo.

A superfície do próprio mamilo é irregular, com uma textura do tipo pedras de calçamento (Fig. 2A.28). Esta aparência é produzida pelas muitas fendas na superfície. Os óstios dos ductos geralmente estão na base dessas fendas. Com ampliação, as aberturas ductais podem ser vistas como pontos cinza brilhantes no tecido mamilar. Cada ducto e seus tributários definem um lobo ou segmento da glândula. Sob as aberturas do mamilo, os principais ductos dilatam-se e formam as porções ampulares. Estes são os seios lactíferos. Os ductos segmentares profundos dividem-se em estruturas subsegmentares e podem ramificar-se ainda mais até formar o ducto terminal que entra no lóbulo.

Os tecidos pigmentados da aréola contêm muitas glândulas sudoríparas e sebáceas apócrinas, bem como folículos pilosos. As glândulas ajudam a lubrificar a superfície do mamilo-aréola durante a amamentação para reduzir irritação. A pele da aréola é mais espessa do que o restante da pele da mama, tornando-se mais fina em direção ao limbo da aréola onde se une à pele regular. As pequenas estruturas nodulares elevadas distribuídas sobre a aréola (tubérculos de Morgagni) definem as aberturas das glândulas de Mont-gomery (sebáceas) (Fig. 2A.29).

Mamilo e Ductos Lactíferos

O mamilo e a aréola contêm músculo liso erétil, além de glândulas sebáceas. Há folículos pilosos na aréola, e às vezes as glândulas ou folículos contêm calcificações que raramente representam um problema diagnóstico quando observadas por ocasião de mamografia. Parece que 20 ou mais ductos lactíferos têm orifícios no mamilo. Cada ducto principal se estende para trás na mama em uma rede ramificada de ductos segmentares e subsegmentares menores, culminando nos ductos terminais e nos ácinos lobulares em fundo cego.

Anatomia Segmentar da Mama

Cada ducto principal e seus tributários são considerados um lobo ou segmento mamário. O volume e a geografia drenados por cada rede ductal variam sobremodo (Fig. 2A.30). Um segmento pode ser muito extenso; outro pode ser bem pequeno. As UDLT podem ser encontradas como ramos imediatos sob o mamilo (a localização provável dos cânceres subareolares) e também na parte profunda da mama nas extremidades de múltiplos ramos. A anatomia segmentar da mama é mal compreendida. Os lobos não são reconhecidos como entidades histologicamente definidas, pois não há delimitações separando uns dos outros. Os ramos de uma determinada rede ductal nem sempre seguem uma distribuição previsível. Embora os ductos principais tendam a se ramificar para a parte da mama correspondente ao quadrante do mamilo no qual se abrem, os ramos podem estender-se em direções inesperadas e até mesmo ramificar-se em dois quadrantes completamente distintos. O câncer de mama parece ser um processo no início limitado às células de uma única rede ductal. Teoricamente, a retirada de todo o segmento (um ducto principal e seus tributários) deve evitar recorrência. No entanto, os segmentos não são evidentes por ocasião de cirurgia, e como ramos do mesmo ducto podem estender-se para dois ou mais quadrantes (Fig. 2A.31), ramos do ducto e o tumor nele contido podem permanecer mesmo após ressecção de todo um quadrante mamário.

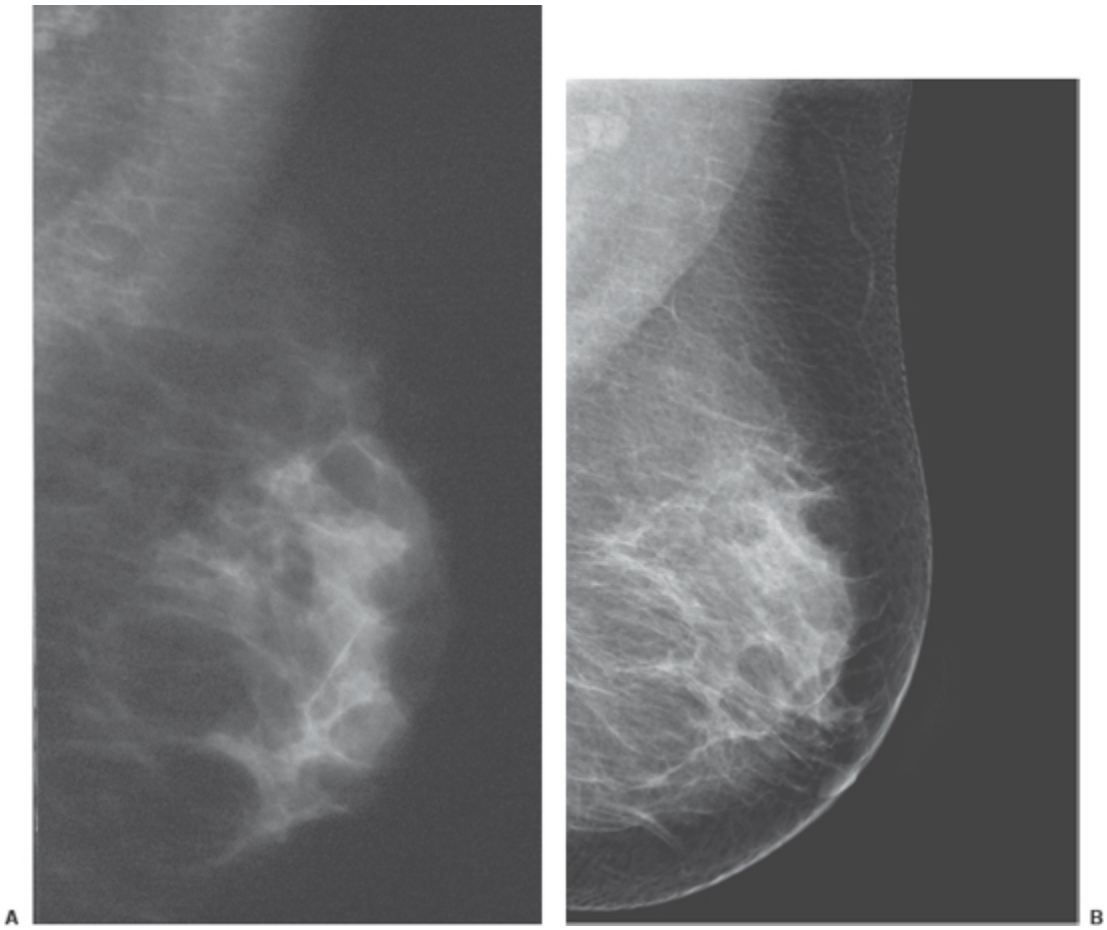

Fig. 2A.27 A densidade tecidual da mama reflete a gordura corporal da paciente. Esta paciente tinha grande quantidade de gordura na mama (A). Quando ela emagreceu, as mamas tornaram-se bem mais densas (B).

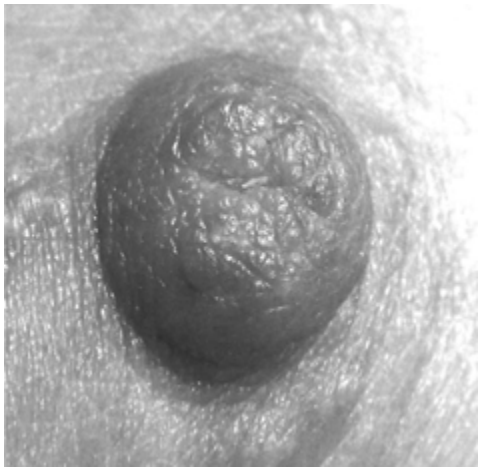

Fig. 2A.28 Nesta vista de perto, a superfície do mamilo tem aspecto de pedras de calçamento. Podem ser encontrados resíduos celulares nas fendas, e as aberturas ductais costumam estar nessas fendas.

Ramos de diferentes ductos primários provavelmente se superpõem a ramos de outros ductos segmentares e se interdigitam com eles. Embora originalmente se acreditasse que os ductos em um segmento fossem isolados dos ductos de outro, trabalho realizado por Ohtake *et al*. (25), em seus estudos tridimensionais dos ductos, sugere a existência de anastomoses entre redes segmentares, e esta pode ser outra forma pela qual o câncer, disseminando-se através do sistema de ductos, envolve outros segmentos e quadrantes da mama. Alguns são céticos acerca desta observação.

Fig. 2A.29 O complexo mamilo-aréola inclui estruturas elevadas na superfície areolar conhecidas como tubérculos de Montgomery. Observe a superfície verrucóide do mamilo. As aberturas dos ductos geralmente estão na base das fendas da superfície mamilar.

É provável que o mecanismo de algumas recorrências de câncer de mama seja causado por transecção do ducto que contém o tumor, e, como o patologista avalia apenas uma pequena parte de todo o tecido excisado, a extensão do tumor para outra parte da mama pode passar despercebida. Desse modo, o tumor, não detectado e insuspeito, permanece após a cirurgia. A radioterapia adjuvante tem por objetivo destruir qualquer tumor residual; no entanto, se a carga tumoral residual for alta demais, a radiação pode não erradicar a doença residual. Câncer disseminado ao longo dos ramos que não foi eliminado por radiação é a origem provável de alguns casos de doença recorrente. Se for possível planejar técnicas para delimitar com precisão um segmento ou eliminar o erro de amostragem da avaliação patológica do tecido, o tratamento pode ser individualizado com mais precisão para permitir destruição completa do tumor.

A compreensão do desenvolvimento de um câncer em relação ao sistema ductal pode ter implicações etiológicas importantes. Atualmente, parece que a maioria dos cânceres de mama é unifocal e se origina de uma única célula. A presença de câncer multifocal verdadeiro levantaria dúvida sobre essa teoria. As pesquisas, porém, indicam que cânceres multifocais estão na verdade conectados através de pontes intraductais de tumor, e isto sugere que múltiplos focos provavelmente representam áreas onde células cancerosas intraductais que se disseminaram para várias partes do ducto envolvido desenvolveram capacidade invasiva.

Os ductos mamários são revestidos por uma camada interna de células epiteliais circundada por uma camada mais fina, e com freqüência descontínua, de células mioepiteliais (Fig. 2A.32). Supõe-se que células mioepiteliais participem na propulsão e na ejeção do leite durante a lactação. A presença de ambos os tipos celulares em uma lesão como papiloma é usada pelo patologista para determinar benignidade, pois apenas as células epiteliais participam na formação do câncer. Como ramos terminais não são encontrados apenas no tecido mamário profundo, mas podem também formar-se imediatamente de um ducto principal em qualquer parte da mama, os cânceres podem ocorrer logo abaixo do mamilo ou em qualquer outro lugar na mama.

A Unidade Ductolobular Terminal

A ramificação continua até que o ducto distal termine em um grupo de dúctulos cegos (como os dedos de uma luva) que formam uma coleção de ácinos glandulares definida como lóbulo alinhados na extremidade e ao redor de um ducto terminal (Fig. 2A.33) como uvas ocas em um cacho. Parte do ducto terminal e seus dúctulos (ácinos) são circundados pelo tecido conjuntivo intralobular, especializado e mais frouxamente organizado.

O ramo final do ducto segmentar quando entra no lóbulo denomina-se ducto terminal extralobular. A parte do ducto terminal no lóbulo é chamada de ducto terminal intralobular. Os tubos cegos, ou dúctulos, que se

estendem como dedos para dentro do lóbulo, formam 10 a 100 ácinos que drenam para o ducto terminal intralobular. Seguindo o trabalho realizado por Wellings *et al*. (26), histologistas denominaram o ducto terminal extralobular e seu lóbulo de unidade ductolobular terminal (UDLT). A UDLT é a estrutura mais importante da mama. É a unidade glandular que produz leite, e supõe-se que a maioria dos cânceres tenha origem no ducto terminal (Fig. 2A.34), dentro ou logo proximal ao lóbulo (27). Pode ser significativo o fato de que este é o local onde termina o tecido elástico que circunda o ducto terminal extralobular, mas ainda não se determinou nenhuma relação. Em geral, mas nem sempre, o lóbulo é claramente distinguível do estroma e dos ductos maiores adjacentes. Sua própria matriz do estroma (tecido conjuntivo intralobular), que alguns acreditam ser derivada da derme, contém fibras colágenas muito finas e retículo e é mais celular do que o tecido conjuntivo extralobular. Também é muito vascularizada. Embora não haja membrana limitante, o estroma intralobular exibe coloração muito diferente do estroma extralobular no corte histológico. Há comunicações químicas provavelmente importantes que ocorrem entre os ácinos e o tecido conjuntivo especializado circundante.

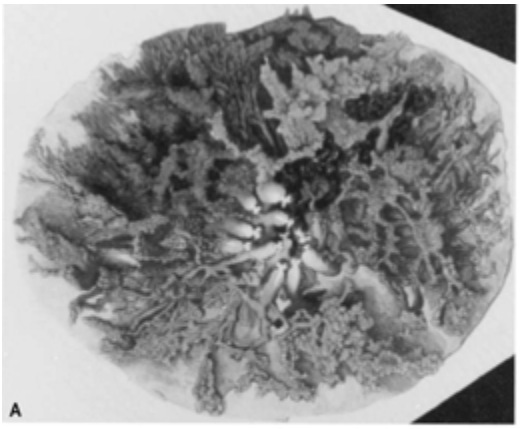

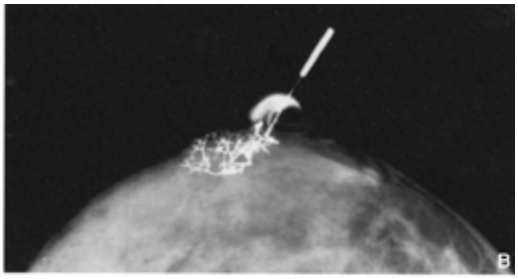

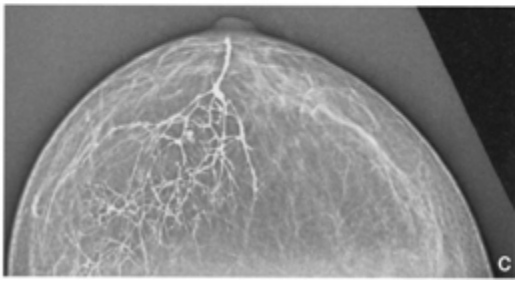

Fig. 2A.30 (A) A mama é formada por lobos ou segmentos definidos pelos principais ductos lactíferos que se abrem no mamilo. Isto é evidente nesta reprodução da pintura feita pelo artista de Cooper após a injeção de parafina nos ductos. (B) Muitas vezes, um segmento ocupa uma área triangular de tecido mamário, como observado nessa injeção ductal visualizada por xerorradiografia em incidência craniocaudal. (C) Alguns segmentos são muito pequenos, o que é observado neste galactograma na incidência craniocaudal.

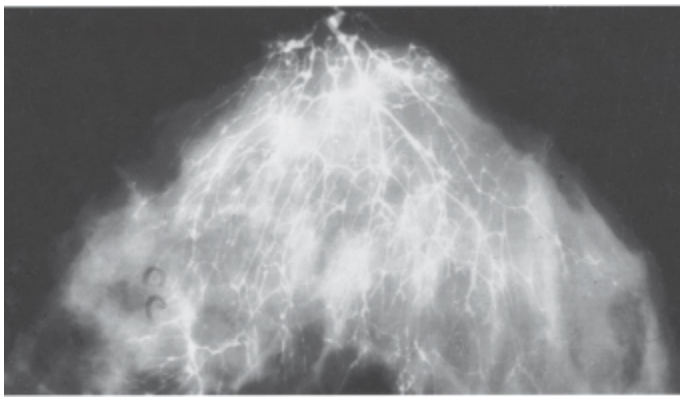

Fig. 2A.31 Um ducto principal pode ramificar-se em duas direções e envolver dois quadrantes separados. Este ducto ramifica-se medial e lateralmente. Na incidência craniocaudal, o ducto injetado tem ramos que se disseminam por toda a parte superior da mama, de modo que, se esta paciente tivesse câncer e fosse um processo segmentar, uma ressecção do quadrante provavelmente perderia os ramos e um possível câncer espalhado nos ductos. Por isso, a quadrantectomia provavelmente não previne o câncer recorrente. (Cortesia de Norman Sadowsky, MD.)

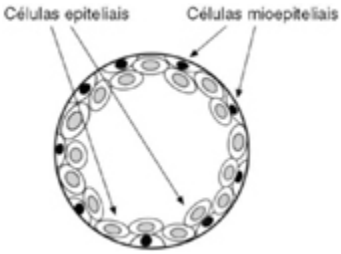

Fig. 2A.32 Esquema de um corte transversal de um ducto revestido por células epiteliais e células mioepiteliais circundantes.

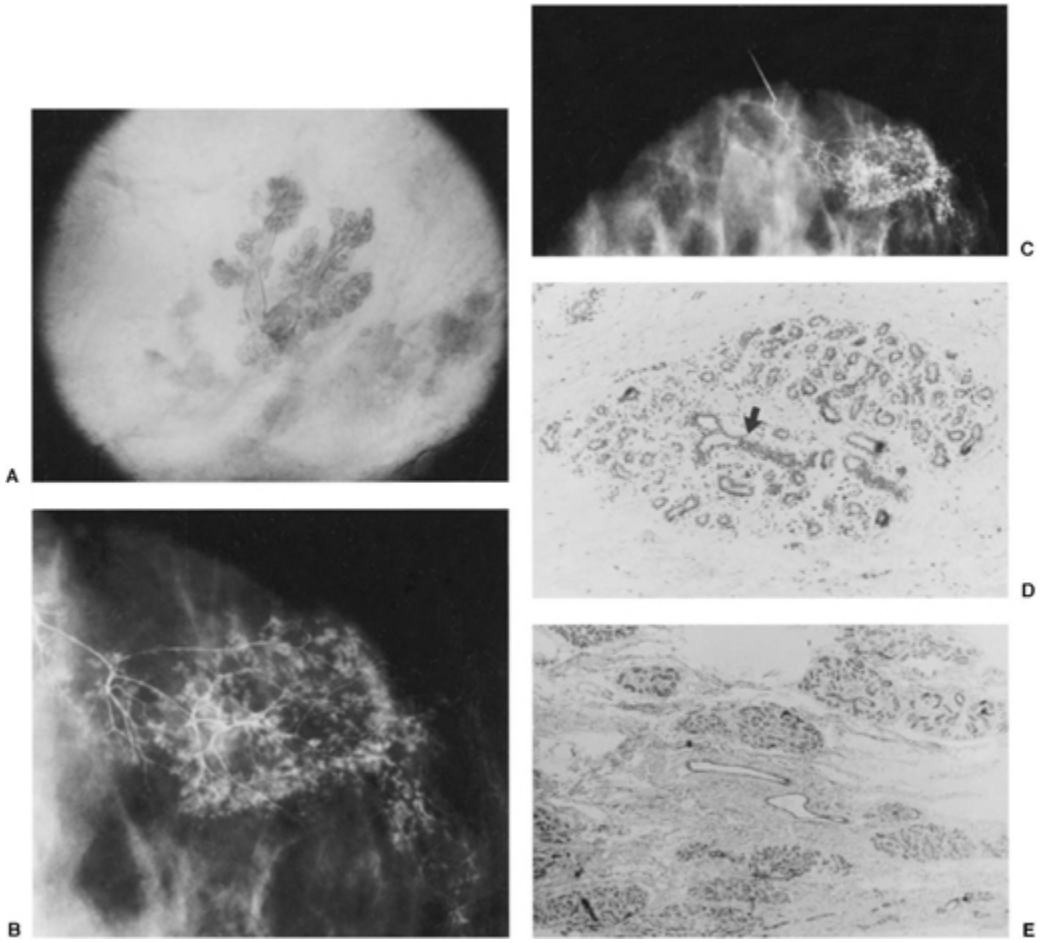

Fig. 2A.33 (A) Este é um corte espesso de tecido cuja gordura foi retirada de modo que os ductos terminais e lóbulos tridimensionais podem ser vistos em ampliação de 40×. (B) O aspecto das UDLT é observado neste galactograma craniocaudal com ampliação óptica (C) no qual os lóbulos (as pequenas densidades "algodoadas" nas extremidades dos ductos) foram preenchidos por contraste. (D) Este corte histológico mostra o ducto terminal e os ácinos lobulares de uma UDLT. A seta grande aponta para o ducto terminal intralobular. A UDLT é formada pelo ducto terminal (porções extra- e intralobular), pelos dúctulos, ou ácinos, do lóbulo e pelo tecido conjuntivo especializado que circunda os ácinos e é distinto da gordura adjacente e do tecido conjuntivo interlobular. (E) Múltiplos lóbulos e seu tecido conjuntivo especializado, bem como os tecidos conjuntivos interlobulares não especializados, são visíveis neste corte em menor aumento.

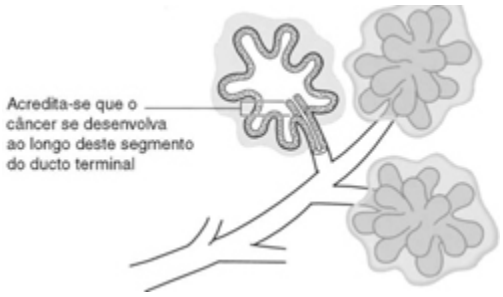

Fig. 2A.34 Acredita-se que cânceres se originem na parte intralobular do ducto terminal na região sugerida por este esquema.

Ao contrário dos ductos maiores, o lóbulo não contém tecido elástico. Embora a maioria dos tumores malignos na mama tenha origem epitelial, o interesse foi concentrado no papel dos elementos não-epiteliais contíguos do estroma de sustentação. Alguns acreditam que as complexas interações estroma-epitélio e os micronutrientes que banham o ducto terminal influenciam a transformação celular e a promoção do câncer.

Além de câncer, a maioria das lesões benignas, como cistos e fibroadenomas, que surgem na mama, desenvolve-se na UDLT.

Células-tronco na Mama?

Há algumas afirmações de que células-tronco na mama sejam responsáveis por seu desenvolvimento. Se presentes, as células-tronco provavelmente estariam concentradas na UDLT, pois essa unidade é a parte da mama que cresce durante a puberdade, “diferenciação terminal”, bem como no período de proliferação e apoptose. Embora ainda não tenham sido isoladas, tais células indiferenciadas seriam mais suscetíveis a transformação maligna, o que poderia explicar por que a maioria dos cânceres de mama parece originar-se na UDLT. Se a mama não-desenvolvida e em desenvolvimento tiver um grande número de células-tronco, esta é uma razão pela qual a mama imatura é mais suscetível a carcinogênese por radiação do que a mama adulta plenamente diferenciada.

A Mama Normal: Variação Menstrual, Lactação e Involução Senil

O câncer é o processo patológico mais importante que acomete a mama. Sua detecção precoce é a razão principal para realizar-se avaliação da mama. Outras anormalidades da mama são importantes principalmente porque preocupam a paciente ou o médico e devem ser diferenciadas de neoplasia maligna. Teve menor significado clínico, mas utilidade epidemiológica possivelmente maior, a tentativa por parte de pesquisadores de prever quais mulheres são mais propensas a desenvolver câncer de mama mediante identificação de alterações histológicas que indicassem alto risco de neoplasia maligna subseqüente (28). Esses esforços foram complicados pela dificuldade em distinguir processos patológicos da grande variedade de processos fisiológicos. Em nível celular, a mama é um órgão dinâmico que está sempre se modificando em função de flutuações hormonais cíclicas. Embora essas alterações basicamente microscópicas não costumem ser visíveis por nenhuma técnica de imagem disponível, elas se refletem clinicamente em muitas mulheres por dor cíclica e edema. Do ponto de vista histológico, a mama involui com a idade, e as variações periódicas superpõem-se às alterações involutivas de longo prazo. Não há compreensão clara do que constitui a mama “normal”, e isto se refletiu na terminologia quase sempre insatisfatória cunhada para descrever várias alterações, provavelmente fisiológicas, que fazem parte de um espectro de variação normal. Termos como “mastopatia”, “mastite cística”, “displasia” e o abrangente “doença fibrocística” são sinônimos da falta de real conhecimento de onde termina a fisiologia normal e onde começa a patologia verdadeira. Estudos de necropsia mostraram que até 50% das mulheres exibem alterações que a maioria dos patologistas caracterizaria como doença fibrocística (29). Observaram-se alterações semelhantes em tecido de mamoplasia redutora e mastectomias subcutâneas realizadas em mulheres sadias (30). Como é discutido na seção sobre a mama normal, também não há definição satisfatória da mama normal por critérios radiológicos.

A mama é um órgão heterogêneo. Complicando ainda mais o exame da mama, há a resposta variável do “órgão-alvo” de seus constituintes celulares a flutuações dos níveis hormonais. Uma parte do tecido mamário pode ser muito sensível a variações hormonais, enquanto outras partes da mesma mama e da mama contralateral mostram pouca, ou nenhuma, reação. Essa resposta heterogênea pode resultar em “massas” clinicamente aparentes que podem refletir apenas estimulação desproporcional de um volume do tecido mamário, resultando em proeminência que distingue o tecido específico dos tecidos adjacentes menos afetados. A distribuição dos elementos fibroglandulares não é uniforme; tampouco a distribuição de gordura. Ilhas desses vários tecidos podem apresentar-se, ao exame clínico da mama, como áreas espessadas ou até mesmo massas, ao passo que na mamografia a distribuição heterogênea dos elementos normais do tecido mamário pode produzir densidades suspeitas.

“Doença Fibrocística” e “Displasia Mamária”

Fibrose e alterações císticas são muito comuns na mama. Como já observado, por ocasião de necropsia até 50% das mulheres têm elementos mamários que podem ser considerados fibrocísticos (31). A pergunta que nunca foi satisfatoriamente respondida é se tais alterações fazem parte de um espectro normal ou de um processo patológico. A ausência de definições uniformes apenas aumenta a confusão. Qualquer massa que seja excisada por qualquer motivo torna-se, por definição, tecido anormal. Patologistas diante dessas biopsias precisavam encontrar a patologia e assim desenvolveram categorias “abrangentes”. Infelizmente, os termos “doença fibrocística” e “displasia mamária” são usados para classificar formas histológicas que variam desde respostas fisiológicas normais até crescimento proliferativo pré-maligno verdadeiro. Na tentativa otimista de garantir a si próprios que poderiam prever a histopatologia, clínicos e radiologistas adotaram esses termos quase sem justificativa. Ao exame físico, os dedos percebem heterogeneidades do tecido que, na maioria das

vezes, são variações normais de um órgão heterogêneo. A mamografia reflete a atenuação dos raios X pelos tecidos produzindo sombras que estão mais relacionadas com o conteúdo de água das estruturas do que com a histologia. Com exceção do diagnóstico ultra-sonográfico de um cisto, a calcificação de um fibroadenoma involutivo, ou as margens espiculadas de alguns cânceres, técnicas de imagem raramente são capazes de definir com precisão a histologia verdadeira devido ao aspecto similar de muitos processos. O normal e o neoplásico podem produzir alterações morfológicas idênticas e, na maioria dos casos, a dedução da histologia específica a partir de exame físico ou exame de imagem é adivinhação estatística. Termos como "doença fibrocística" e "displasia mamária" devem ser eliminados porque foram comprometidos pela inespecificidade. Dupont e Page mostraram que apenas a pequena subcategoria de histologias proliferativas dentro da categoria de doença fibrocística possui maior risco de degeneração maligna no futuro (32) e, dentre as alterações proliferativas, as alterações proliferativas atípicas são mais importantes; isto foi reconhecido pelo College of American Pathologists (28).

Os cistos, por exemplo, não têm conseqüências exceto em mulheres com história familiar de câncer de mama. Dupont e Page constataram que esta associação aumenta, por razões inexplicadas, o risco em duas ou três vezes. O fator de risco histológico mais importante entre alterações benignas parece ser hiperplasia epitelial típica (ductal e lobular). Mulheres cujas biopsias mostraram tais alterações proliferativas atípicas correm risco 5 vezes maior de desenvolver câncer de mama do que mulheres cujas biopsias não mostraram alterações proliferativas e, quando essas alterações são encontradas em mulheres com história familiar de câncer de mama, o risco relativo aumenta 11 vezes em relação àquelas sem alterações proliferativas. Afora essas exceções importantes, não há correlações úteis entre a ampla categoria de doença fibrocística e o risco de câncer de mama. Ademais, hiperplasia atípica só pode ser diagnosticada por biopsia da mama e ainda não pode ser prevista por mamografia, embora o processo possa

causar calcificações que suscitam uma biopsia. Os termos “doença fibrocística” e “displasia mamária” causam medo desnecessário e têm conotação prejudicial não comprovada. Decerto não pertencem ao léxico dos exames de imagem e talvez devam ser eliminados por completo e substituídos por categorias histológicas específicas, conforme sugestão do College of American Pathologists (28).

Alterações do Tecido Mamário com o Ciclo Menstrual

A mama é um órgão dinâmico. Embora isto não seja evidente com o nível atual de imagens, a variação histológica durante o curto período do ciclo menstrual superpõe-se às alterações a longo prazo do processo de envelhecimento. Baseando-se em tecidos normais obtidos de mastectomias subcutâneas e mamoplastias redutoras, Vogel *et al*. (30) reconstruíram e detalharam as alterações celulares mensais durante o ciclo menstrual.

Durante a fase proliferativa do ciclo menstrual estimulada por estrogênio (3.º ao 7.º dia) (Fig. 2A.35), a taxa mitótica nas células acinares do lóbulo aumenta, indicando proliferação celular também na mama. Não há secreções, e os lóbulos são definidos por um manto celular denso. Durante a fase folicular, entre o 8.º e o 14.º dia, podem-se ver dois tipos celulares distintos, além de mais colágeno, nos ácinos, enquanto a atividade mitótica é reduzida. A fase lútea ocorre entre o 15.º e o 20.º dia, e o patologista reconhece três tipos celulares distintos na mama. As células do lóbulo desenvolvem vacúolos, e secreções são visíveis nos ductos. Vogel *et al*. observaram afrouxamento do estroma lobular, seguido por secreção apócrina verdadeira para a luz do ducto distendido, durante a fase secretora. Há edema e congestão venosa nos tecidos do lóbulo, o que provavelmente é responsável por parte do desconforto pré-menstrual de muitas mulheres. A secreção ativa parece terminar durante a fase menstrual entre o 28.º e o 2.º dia, e depois o ciclo se repete. Durante as fases posteriores, é provável que haja apoptose, ou morte celular programada. Alguns estimaram que até dois terços das células são reabsorvidas dessa forma. Este processo assegura que

certa percentagem de células formadas mais cedo no ciclo seja removida em preparo para as alterações proliferativas do próximo ciclo hormonal. Ainda não foi determinado o papel da apoptose no câncer de mama. Porém suspeito que a cada ciclo de proliferação o DNA deve ser copiado com exatidão. Os erros na síntese de DNA são corrigidos se mecanismos de reparo celular funcionarem corretamente, e, se o reparo for impossível, em geral a célula morre. Suspeito que a falha de um desses dois mecanismos pode levar à preservação de secções do DNA contendo erro. Estas podem não ser importantes, mas suspeito que o acúmulo de erros seja um dos mecanismos implicados em transformação maligna. Este pode ser o motivo pelo qual o aumento da exposição de mulheres aos seus próprios ciclos hormonais (com a menarca precoce e a menopausa tardia) pode elevar o risco de câncer de mama.

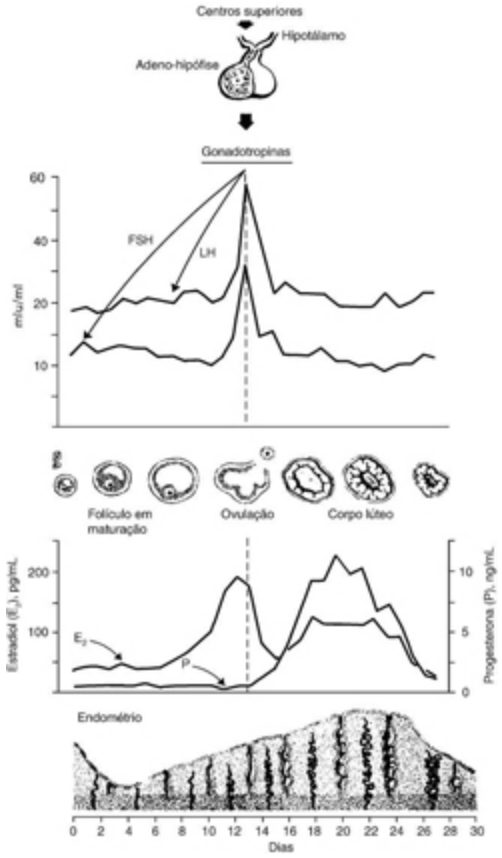

Fig. 2A.35 A mama é muito sensível às alterações hormonais durante o ciclo menstrual. Assim como no endométrio, há proliferação celular na primeira parte do ciclo menstrual. Há dois tipos celulares visíveis no meio do ciclo (fase folicular); as células tornam-se vacuoladas e há acúmulo de secreções durante a fase lútea do ciclo, também associado a edema e congestão venosa na mama. O ciclo recomeça após a apoptose (morte celular programada) reduzir a população de células no fim do ciclo. (Reproduzido com permissão de Scott J, DiSaia PJ, Hammond C et al., eds. Danforth's obstetrics and gynecology, 7.ª ed. Philadelphia: Lippincott, 1994:30.)

Tais alterações microscópicas jamais foram claramente documentadas no nível de imagens macroscópicas. Alguns estudos sugeriram, o que era previsível, possível aumento do conteúdo de água na mama na parte pré-menstrual do ciclo (33,34), mas não houve boa ratificação da importância dessas observações em relação ao diagnóstico por imagem. Alguns sugerem que mamografia deva ser realizada antes da ovulação. Isto se destina basicamente a reduzir o desconforto de algumas mulheres ao comprimir a mama edemaciada na fase pré-menstrual. Um estudo sugeriu que a sensibilidade da mamografia é menor quando realizada na fase lútea do ciclo menstrual; contudo, esse estudo utilizou dados do National Breast Screening Study of Canada, conhecido pelas mamografias de má qualidade, e não está claro se houve um problema verdadeiro ou se as mulheres apenas não permitiram compressão necessária das mamas doloridas (35). Não há dados adequados que determinem se há algum efeito — e nesse caso qual — do ciclo menstrual sobre a detecção de câncer por mamografia, mas faz sentido incentivar as mulheres a realizar o exame na primeira parte do ciclo, quando suas mamas podem ser comprimidas com menos desconforto. Há problemas claros na realização de RM com contraste na segunda parte do ciclo, e isto deve ser evitado sempre que possível em razão do grande aumento de captação de contraste por tecidos normais na fase lútea do ciclo (ver Cap. 20).

Lactação

A gravidez exerce um efeito profundo sobre a mama. As células epiteliais começam a demonstrar alterações no primeiro trimestre. Durante o segundo trimestre, os lóbulos aumentam e há proliferação generalizada de ácinos lobulares, muitos dos quais passam a conter material secretado. O aumento contínuo do tamanho dos lóbulos no terceiro trimestre causa substituição (aglomeração) do tecido conjuntivo intra- e interlobular, até que no início da lactação apenas septos fibrosos finos separam os lóbulos aumentados e distendidos por secreção. As células mioepiteliais alongam-se. Acredita-se que estas sejam as células contráteis da mama que auxiliam na ejeção do leite. Quando a lactação ocorre, glóbulos de gordura encapsulados por membrana são secretados pelas células epiteliais. As membranas desses glóbulos de gordura do leite foram estudadas por seus componentes antigênicos na busca por marcadores tumorais em mulheres não-lactantes.

Quando a lactação cessa, a mama sofre um grau de involução, mas há persistência de grandes lóbulos. O retorno a um novo estado basal leva cerca de 3 meses após o fim da lactação. Como a lactação aumenta muito a densidade radiológica da mama (Fig. 2A.36), o que pode encobrir patologias, recomendamos que a mamografia de triagem rotineira não seja realizada durante pelo menos 3 meses após o fim da lactação. Se for preciso realizar mamografia diagnóstica quando a paciente estiver amamentando, recomendamos que a mulher amamente ou retire o leite com bomba antes da mamografia. A verdadeira involução ocorre com a idade.

Alterações e Involução Senis

Em geral, patologistas parecem concordar em que a mama sofre alterações involutivas à medida que as mulheres envelhecem, mas o momento dessa involução não está bem definido. Com base em nossos dados no Massachusetts General Hospital, está claro que muitas mulheres mostram pequena modificação em seus padrões mamográficos com o avançar da idade. Durante um longo período, e aparentemente sem relação com atividade ovariana, ocorrem alterações atróficas, mas o processo não é

uniforme em toda a mama e há variação individual no momento de ocorrência das alterações. As células de revestimento acinar dos lóbulos diminuem, e os lóbulos encolhem de tamanho. O tecido conjuntivo no lóbulo torna-se densamente fibrótico ou é substituído por gordura. Pequenos cistos podem formar-se quando os ácinos coalescem, mas estes acabam por sofrer fibrose e desaparecer. O epitélio ductal também se atrofia, e isto pode causar obliteração de muitos ductos.

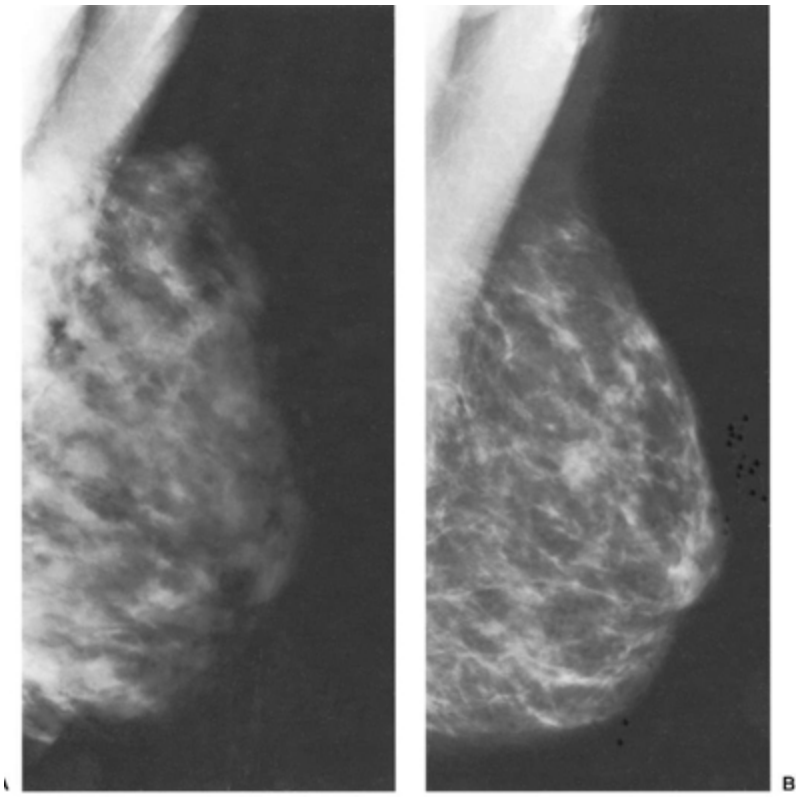

Fig. 2A.36 Os tecidos da mama lactante com freqüência exibem densidade extrema e heterogênea, o que é visto na incidência oblíqua mediolateral (A). A densidade costuma regredir com o fim da lactação, conforme observado na mesma paciente 1 ano após lactação (B).

Intuitivamente, seria mais provável que a involução estivesse associada a alterações hormonais na época da menopausa, mas pelo menos um estudo contesta essa cronologia. Estudos sobre envelhecimento devem, necessariamente, relacionar diferentes mulheres de diferentes idades, pois é impossível acompanhar uma mulher em nível microscópico. Uma

investigação britânica realizada por Huston *et al*. (36) sugere que a involução começa antes dos anos considerados perimenopausa. Com base em estudos de toda a mama, tais pesquisadores concluíram que a involução provavelmente começa já na terceira ou quarta década de vida e esteja bem avançada na época da menopausa. Isto está de acordo com o trabalho de Prechtel (37), citado em muitos tratados de patologia (38), segundo o qual a percentagem de tecido fibroglandular diminui continuamente com a idade, mas que a diminuição varia de acordo com os indivíduos, sem alteração abrupta em qualquer idade (Fig. 2A.37). Em um único estudo longitudinal de padrões do parênquima por ocasião de mamografia, Wolfe (39) sugeriu que há substituição gordurosa notável por volta da menopausa. Não está claro o grau de alteração observado que era decorrente de artefato técnico (Wolfe comparou estudos filme-écran com melhor contraste da década de 1960 com imagens xerorradiográficas de baixo contraste da década de 1970) e se de fato há alteração radiograficamente visível; nem está claro qual percentual de substituição por gordura é função do ganho de peso geral em vez de refletir alteração histológica verdadeira. Nossa própria experiência sugere que o aspecto mamográfico da mama se modifica de forma gradual em algumas mulheres, mas não em todas, com a idade e que as alterações mais visíveis ocorrem quando há variação no peso da paciente. Nossos dados sugerem que cerca de 90% das mulheres têm tecido mamário denso (glândulas e tecido conjuntivo) demonstrado por mamografia aos 30 anos de idade, com alteração gradual da percentagem de tecido denso *versus* adiposo com o passar do tempo. Parece haver alguma aceleração do processo entre 45 e 60 anos, mas esta se superpõe à alteração gradual que ocorre dos 30 aos 70 anos. De acordo com padrões mamográficos, parece que muitas mulheres jamais sofrem involução adiposa em nenhuma idade.

A ausência de uma definição uniforme sobre o que é a mama normal complica a determinação de anormalidade. Além disso, é muito provável que as respostas do hospedeiro sejam importantes no desenvolvimento de patologia. A avaliação da mama é ainda mais complicada pela resposta

variável do órgão-alvo. Essa variação é sugerida não apenas pelas alterações mensais heterogêneas observadas por ocasião de exame histológico, mas também pela taxa variada com que diferentes partes da mama sofrem alteração involutiva. A mama é um órgão relativamente desordenado que não possui pontos de referência arquitetônicos uniformes. As heterogeneidades encontradas em vários graus em todas as mamas comprometem a capacidade dos exames de imagem de detectar as alterações epiteliais precoces que podem indicar câncer.

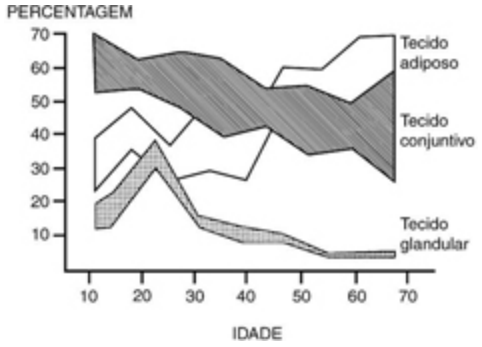

Fig. 2A.37 A percentagem de colágeno na mama diminui com a idade, enquanto a percentagem de gordura aumenta com a idade, como observado neste esquema adaptado de Prechtel. (Adaptado de Prechtel K. Mastopathic und altersabbangige brustdrusen verandernagen. Fortschr Med 1971;89:1312-1315.)

HISTOLOGIA E PATOLOGIA

A compreensão das alterações benignas e malignas que se desenvolvem na mama é facilitada por divisão da mama em seus principais componentes e avaliação das alterações de cada um, conforme resumido no Quadro 2A.1.

Relação da Patologia com o Ducto e o Lóbulo

As lesões benignas e malignas da mama podem ser classificadas pelo nível na rede ductal em que ocorrem. Alguns processos são classificados como se surgissem a partir das células ductais, enquanto outros parecem ter origem nos componentes dos lóbulos. Existem apenas algumas lesões significativas

que começam no estroma interlobular. Fibroadenomas e tumores filóides parecem originar-se do tecido conjuntivo especializado intralobular.

QUADRO 2A.1

AS LESÕES BENIGNAS E MALIGNAS MAIS COMUNS DO SISTEMA DUCTAL

Lesões dos ductos principais
- Ectasia ductal
- Dilatação cística do ducto principal
- (cisto do ducto principal)
- Papiloma do ducto principal
- Carcinoma intraductal com origem no ducto terminal

Lesões dos ductos menores e terminais
- Hiperplasia
- Papilomas de ductos periféricos
- Carcinoma ductal

Lesões do lóbulo
- Cisto
- Fibroadenoma Adenose
- Tumor filóide
- Carcinoma lobular

Lesões do tecido conjuntivo interlobular
- Sarcoma

A seguir, um resumo das alterações histológicas e patológicas que podem ocorrer na mama. O Cap. 2B apresenta descrição mais detalhada das alterações patológicas.

Lesões dos Ductos Principais

Ectasia Ductal

Ectasia inespecífica dos principais ductos coletores pode ser observada por mamografia e ultra-sonografia como estruturas tubulares sob o mamilo. Também podem ser encontrados ductos dilatados na parte mais profunda da mama. A etiologia de ectasia ductal não está bem esclarecida. Inflamação periductal é conseqüência de dilatação do ducto e da extrusão de substâncias irritantes para o estroma adjacente ou a causa de enfraquecimento e dilatação da parede ductal. Ectasia ductal é um processo que costuma envolver os ductos coletores principais.

Papiloma do Ducto Principal

Papilomas benignos solitários ocorrem nos ductos principais. São proliferações epiteliais sobre um pedículo fibrovascular (Fig. 2A.38). Em geral, encontram-se a poucos centímetros do mamilo, crescendo dentro do ducto e às vezes distendendo-o. Podem produzir uma secreção mamilar serosa ou sanguínea. Os papilomas intraductais podem estar associados a aumento solitário de um ducto. Alguns acreditam que isso é causado por obstrução do ducto. Como a dilatação muitas vezes se situa proximal e distal ao papiloma e como os ductos normais costumam ser bloqueados por ceratina nos orifícios do mamilo, é provável que obstrução não seja a causa da dilatação. Como na formação de cisto, é provável que o papiloma seja conseqüente ou esteja associado a aumento da secreção de líquido não compensada pelos mecanismos normais de reabsorção do ducto, e o desequilíbrio de líquido cause distensão ductal. Embora antigamente se acreditasse que papiloma de ductos principais não representasse um fator de risco para câncer de mama, alguns estudos sugeriram que mulheres com papilomas ductais solitários têm um aumento muito pequeno do risco de câncer de mama (40,41).

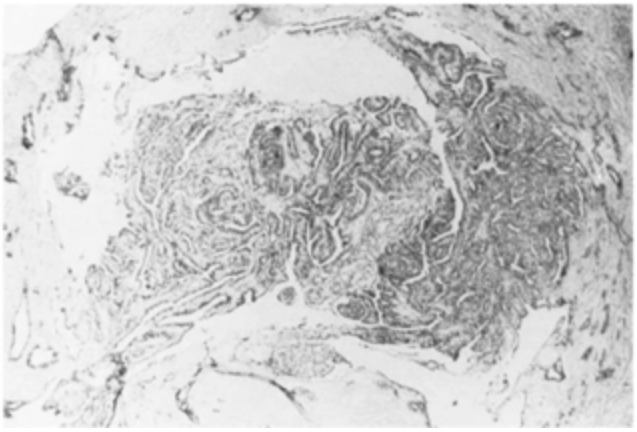

Fig. 2A.38 Corte transversal histológico de papiloma intraductal.

Doença de Paget

Paget descreveu uma forma de câncer ductal com envolvimento dos ductos principais. Embora haja discordância em relação a sua progressão exata, a doença de Paget provavelmente é um carcinoma ductal que se dissemina descendo pelo ducto e para fora no mamilo, onde as típicas células de Paget são encontradas na derme, associadas a lesão eczematóide e crostosa do mamilo. Com freqüência, essa forma de carcinoma ductal tem prognóstico favorável em razão da apresentação clínica muitas vezes precoce, embora possa ser encontrada em conjunto com uma lesão invasiva mais avançada profundamente na mama.

Lesões dos Ductos Menores e Terminais

Hiperplasia

Hiperplasia tende a ocorrer em todos os níveis no sistema ductal, mas o ducto terminal parece ser a estrutura mamária mais importante. Wellings afirmou, e a maioria concorda, que o ducto terminal é o local onde surge a maioria dos cânceres. Hiperplasia epitelial nesse segmento é relativamente comum. Formam-se no ducto várias camadas de células epiteliais com aspecto normal sob outros aspectos. A freqüente associação entre

hiperplasia e cistos pode ser a relação de causa-e-efeito de uma obliteração benigna do ducto bloqueando a drenagem lobular e causando a formação de cisto, embora eu não acredite que seja necessário haver obstrução do ducto para formação de cisto. Gallager e Martin (42) propuseram que a hiperplasia representa uma etapa preliminar não-obrigatória em direção à neoplasia. Mesmo quando surgem alterações atípicas, a hiperplasia parece representar um processo reversível, mas em uma grande proporção de mulheres a hiperplasia epitelial ductal atípica tende a evoluir para carcinoma intraductal. Alguns estudos sugerem que essa hiperplasia também pode ser uma etapa na progressão para câncer de mama (43). É provável que hiperplasia atípica seja a manifestação fenotípica de alterações genéticas entre um grupo de células que colocam aquelas células mais próximas das alterações essenciais à malignidade. Como tais células provavelmente contêm diversas alterações genéticas na progressão para malignidade e tendem a ser "geneticamente instáveis", a probabilidade de uma delas desenvolver todas as alterações necessárias para se tornar uma neoplasia maligna verdadeira é maior do que nas células normais – daí, o aumento do risco.

Papilomas Periféricos Múltiplos

Descreveu-se um segundo tipo de proliferação nos ductos distais. Podem ser encontrados múltiplos crescimentos papilomatosos microscópicos nessa região (44). Patologistas acreditam que representam um processo diferente dos papilomas solitários dos ductos principais. Podem representar parte de uma sucessão de lesões hiperplásicas, e pode ser que múltiplos papilomas desse tipo sejam uma alteração pré-maligna indicativa de alto risco de câncer no futuro (45).

Carcinoma Ductal *In Situ*

O significado do carcinoma ductal *in situ* (CDIS) ainda causa grande controvérsia. Do ponto de vista teleológico, pode-se prever que esta seja a

próxima etapa em uma seqüência que abrange de hiperplasia ou hiperplasia atípica até carcinoma intraductal que prossegue para invasão franca (carcinoma ductal infiltrativo). Alguns não acreditam nessa progressão, mas há evidências crescentes de que muitos, senão todos os cânceres invasivos, originem-se do CDIS. É provável que alguns cânceres invasivos desenvolvam-se rapidamente com pequena ou nenhuma fase intraductal, enquanto alguns cânceres *in situ* cresçam durante muitos anos dentro dos ductos, talvez nunca desenvolvendo um clone invasivo. É provável, porém, que muitos cânceres de mama desenvolvam-se em uma sucessão que acaba por resultar em um clone de células invasivas. É bem possível que haja variação individual da duração de cada etapa. Em algumas mulheres, todas as alterações necessárias para invasão e geração de metástases podem ocorrer rapidamente, enquanto em outras, como é sugerido pelos resultados dos estudos de triagem, há tempo suficiente em cada etapa para interromper a história natural da doença. Hoje são reconhecidos diferentes padrões de CDIS. Os tipos cribriformes mais bem diferenciados (Fig. 2A.39A) parecem ter evolução mais lenta para invasão, enquanto o padrão comedocarcinoma menos diferenciado (Fig. 2A.39B) parece ser mais agressivo.

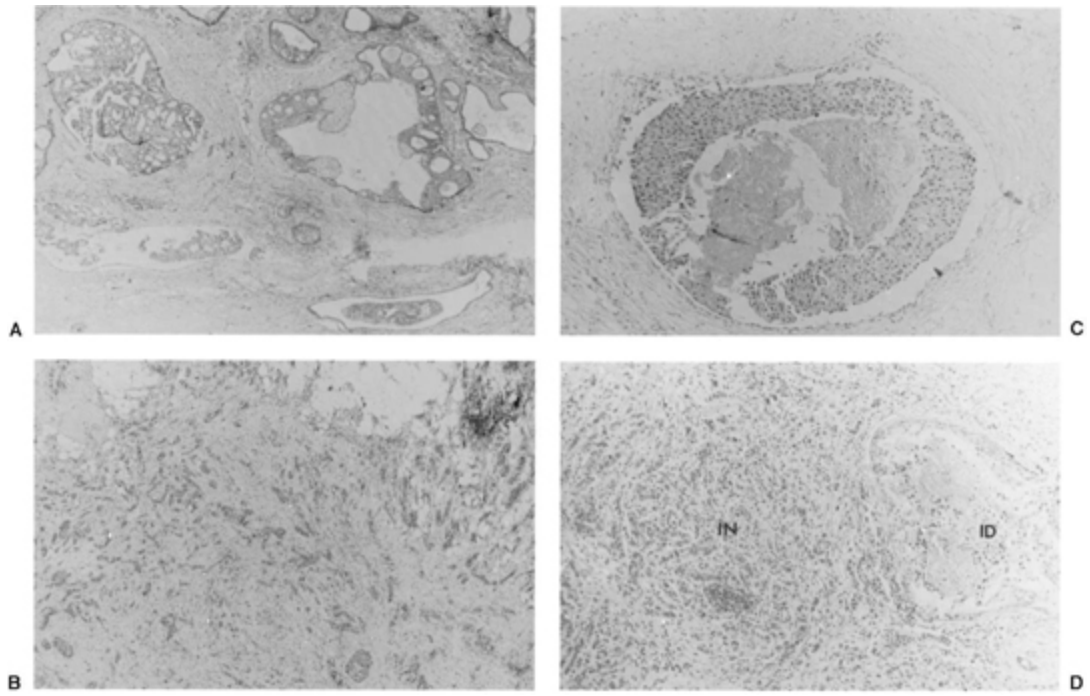

Fig. 2A.39 (A) Nesta forma de CDIS, os ductos estão repletos de células alinhadas que definem espaços cribriformes. (B) O ducto está tão cheio de células que aquelas situadas no centro morreram, talvez porque os nutrientes não as alcançaram. Este tipo de comedocarcinoma intraductal parece desenvolver células invasivas mais rapidamente do que as formas de CDIS mais bem diferenciadas. (C) As células cancerosas saíram do ducto e formam uma massa de carcinoma ductal invasivo ou infiltrativo. A margem da lesão está na parte superior da figura. (D) O componente invasivo (IN) está à esquerda, enquanto o câncer continua a crescer no ducto como o componente intraductal (ID) in situ nesta lesão mista.

Carcinoma Ductal Invasivo

Quer o câncer infiltrativo (ver Fig. 2A.39C) se desenvolva a partir de câncer *in situ*, quer de forma direta, carcinoma ductal invasivo é a forma mais comum de câncer de mama invasivo e o principal câncer de mama letal. As características citológicas do tumor e seu padrão de crescimento sugerem origem no epitélio ductal. Quando não pode ser subclassificada, a lesão é denominada “carcinoma ductal invasivo SOE” (“sem outra especificação”). Outros subtipos de câncer que parecem originar-se do epitélio ductal incluem os cânceres papilar, mucinoso (ou colóide), medular e cístico adenóide. Muitos cânceres invasivos tendem a encobrir qualquer

componente *in situ* residual, mas, como observado antes, os clones *in situ* que não são destruídos pelas células invasivas podem continuar a crescer para dentro e para baixo dos ductos, o que resulta em câncer invasivo e *in situ* na mesma lesão (ver Fig. 2A.39D).

Lesões do Lóbulo

As lesões benignas mais comuns originam-se no lóbulo.

Cistos

Ao que tudo indica, os cistos, desde os microscópicos àqueles que contêm muitos centímetros cúbicos de líquido, resultam de metaplasia apócrina idiopática do epitélio acinar lobular. Essas células parecem ser hipersecretoras. A secreção aumentada não é compensada por aumento da reabsorção, e há dilatação do lóbulo (Fig. 2A.40). A freqüente sugestão de obstrução associada do ducto terminal pode ser parte do processo ou um efeito da dilatação lobular que causa compressão do ducto.

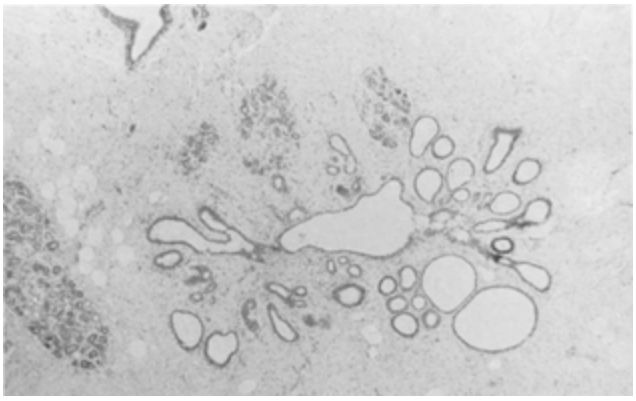

Fig. 2A.40 Formação inicial de microcisto. Neste corte histológico, há alguns lóbulos normais e um cujos ácinos apresentam dilatação cística. É provável que esta seja a fase inicial na formação da maioria dos cistos.

Fibroadenoma

Fibroadenomas resultam de hipercrescimento idiopático dos tecidos conjuntivos especializados que circundam os ácinos lobulares. Os ácinos

estendem-se para espaços semelhantes a fendas (Fig. 2A.41). Foram descritas subcategorias de fibroadenomas (intra- e extracanaliculares), mas não parecem ter nenhum significado prático.

A maioria dos estudos sugere que os fibroadenomas encerram pequeno ou nenhum risco de desenvolvimento subseqüente de câncer de mama. Como essas lesões contêm epitélio revestindo ácinos distendidos, cânceres podem surgir em fibroadenomas assim como em qualquer epitélio da mama.

Um estudo sugeriu que mulheres com fibroadenomas complexos, definidos como aqueles que contêm cistos, adenose esclerosante, calcificações epiteliais ou alterações apócrinas papilares, estão em risco três vezes mais alto de desenvolver câncer subseqüente do que grupos controles (46). Mulheres com doença proliferativa adjacente, bem como aquelas com fibroadenomas e história familiar de câncer de mama, também correm risco um pouco mais alto (3,9 e 3,7 vezes, respectivamente). Se Dupont *et al*. estiverem certos, esses riscos duram muitas décadas.

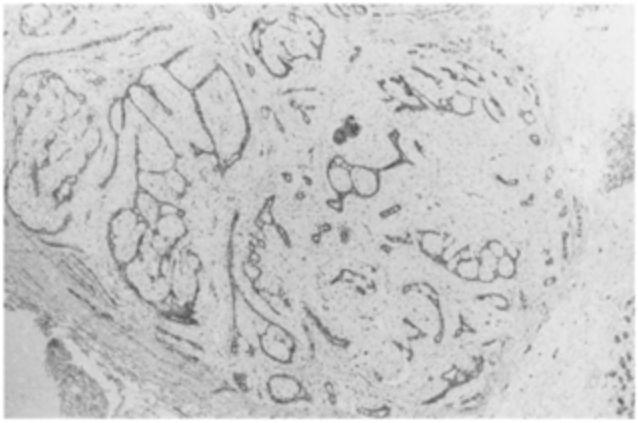

Fig. 2A.41 O tecido conjuntivo especializado cresceu demais, e os ácinos agora são espaços alongados, em forma de fenda, neste fibroadenoma. Observam-se lóbulos normais na margem direita da imagem.

Adenose

Adenose é uma proliferação benigna dos elementos do estroma e do epitélio do lóbulo que aumenta o número de estruturas acinares (Fig. 2A.42). Em

vez de haver alguns a 100 ácinos, a adenose resulta em inúmeros ácinos em um lóbulo. Os ácinos são alongados. Visto em três dimensões, o lóbulo parece um porco-espinho. A adenose pode estar associada a um processo de fibrose que pode distorcer a arquitetura (adenose esclerosante) e às vezes pode ser confundida com alteração maligna. Freqüentemente, encontram-se calcificações nos ácinos.

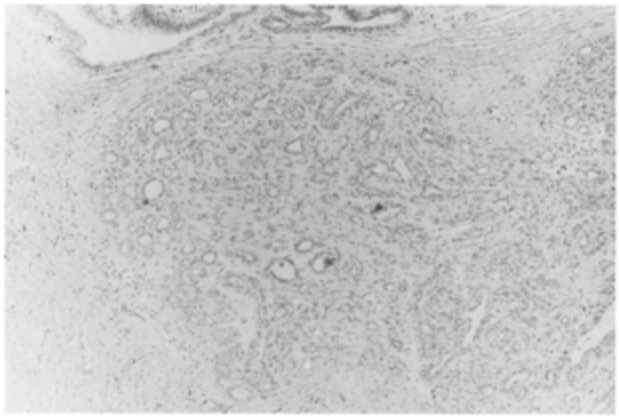

Fig. 2A.42 Os ácinos deste lóbulo proliferaram tanto que há centenas deles. A adenose faz o lóbulo tridimensional parecer um porco-espinho.

Tumor Filóide

É provável que o tumor filóide esteja relacionado ao fibroadenoma, e às vezes é confundido com ele (Fig. 2A.43). Também são lesões do tecido conjuntivo especializado do lóbulo. Em geral, crescem rapidamente. Cerca de 25% apresentam recorrência local se não for realizada excisão total e até 10% enviam metástases. O patologista pesquisa pleomorfismo celular e bordas invasivas, e não compressivas, que sugiram potencial maligno. Muitas dessas lesões têm características semelhantes às de fibrossarcomas ou lipossarcomas.

Neoplasia Lobular (Hiperplasia Lobular Atípica e Carcinoma Lobular In Situ*)*

A diferenciação dessas lesões tornou-se um dos aspectos mais confusos da histologia da mama. Embora a maioria dos cânceres pareça originar-se nos

ductos terminais extralobulares, há aqueles que parecem advir das células epiteliais no lóbulo e são correspondentemente denominados neoplasias lobulares (Fig. 2A.44). Embora não esteja claro que representam lesões precursoras diretas, muitos patologistas exigem a existência de carcinoma lobular *in situ* (CLIS) para diagnosticar um câncer invasivo como carcinoma lobular invasivo. O CLIS parece ser uma lesão de alto risco, a exemplo da hiperplasia atípica. Embora o patologista encontre diferentes aspectos citológicos e padrões de invasão que distinguem o carcinoma lobular invasivo do carcinoma ductal invasivo, ambos representam cânceres com igual potencial de letalidade.

O CLIS é um processo difuso que costuma atingir grandes partes do tecido mamário. Mulheres com CLIS correm maior risco de câncer de mama invasivo em uma das mamas. No estudo original de Rosen *et al*. (47), observou-se que, quando CLIS é descoberto por biopsia, as duas mamas parecem ter risco semelhante (15%) de câncer de mama invasivo nos próximos 20 a 30 anos (o risco total é de 30%). Embora o carcinoma lobular invasivo não seja encontrado sem CLIS, mulheres com CLIS podem desenvolver câncer ductal invasivo. Isto foi ratificado em um estudo de Bodian *et al*. (48). Eles constataram que havia uma chance em três de desenvolver câncer de mama em uma das mamas após biopsia que continha CLIS; esta estimativa foi 5,4 vezes mais alta que a taxa na população geral. O risco diminuiu com o aumento da idade no momento do diagnóstico. O risco de câncer de mama permaneceu elevado durante pelo menos 20 anos após a biopsia.

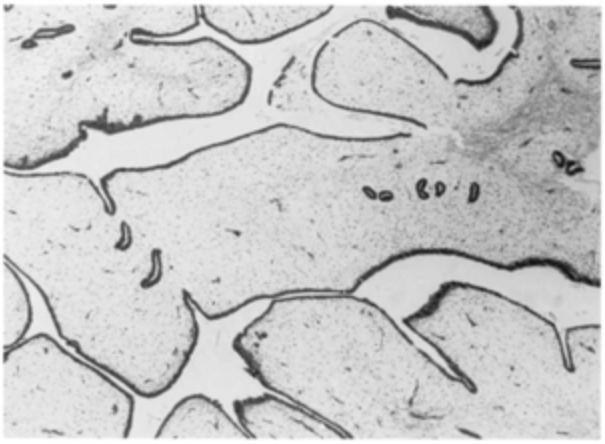

Fig. 2A.43 O tumor filóide está relacionado com o fibroadenoma e é basicamente uma proliferação anormal do tecido conjuntivo intralobular. Observe o estroma muito celular (numerosos núcleos). Os espaços revestidos por epitélio podem ser císticos; isto explica a terminologia prévia do cistossarcoma.

Mais recentemente, o National Surgical Breast Project relatou acompanhamento por 12 anos de mulheres que tiveram CLIS detectado durante a participação em um de seus protocolos (49). Cento e oitenta pacientes com diagnóstico de CLIS não haviam sido submetidas a nenhum outro tratamento além de excisões locais. Os pesquisadores acompanharam as mulheres e avaliaram o risco de recorrência de tumor de mama ipsilateral (RTMI) e recorrência de tumor de mama contralateral (RTMC) bem como as taxas de mortalidade nessas mulheres. Durante os 12 anos de acompanhamento, houve 26 (14,4%) RTMI e 14 (7,8%) RTMC. Dentre estas, 9 mulheres com RTMI (5,0% das 180) e 10 mulheres com RTMC (5,6% do total) tiveram cânceres invasivos. Oito dos nove cânceres invasivos que recorreram na mama ipsilateral (88,9%) e seis dos oito cânceres invasivos que surgiram na mama contralateral (75%) em mulheres com histologia que os autores puderam rever eram cânceres lobulares invasivos. Os pesquisadores também observaram que 96% de todas as RTMI e 100% das RTMI invasivas desenvolveram-se no mesmo local do CLIS original. Felizmente, apenas 2 mulheres entre as 180 (1,1%) morreram de câncer de mama: ambas tinham cânceres invasivos, uma RTMI e a outra RTMC. Os autores concluíram que o CLIS representa uma

forma mais indolente de carcinoma de mama *in situ* do que o CDIS. Embora possa ser um precursor direto de câncer invasivo, as taxas de recorrência são tão baixas que não foi possível encontrar "razões persuasivas para tratar cirurgicamente o CLIS de outra forma além da conservadora". Esses dados diferem de alguns dos resultados antigos, com taxas de recorrência de tumor invasivo menores do que o previsto por análises anteriores. Isto pode decorrer do menor período de acompanhamento.

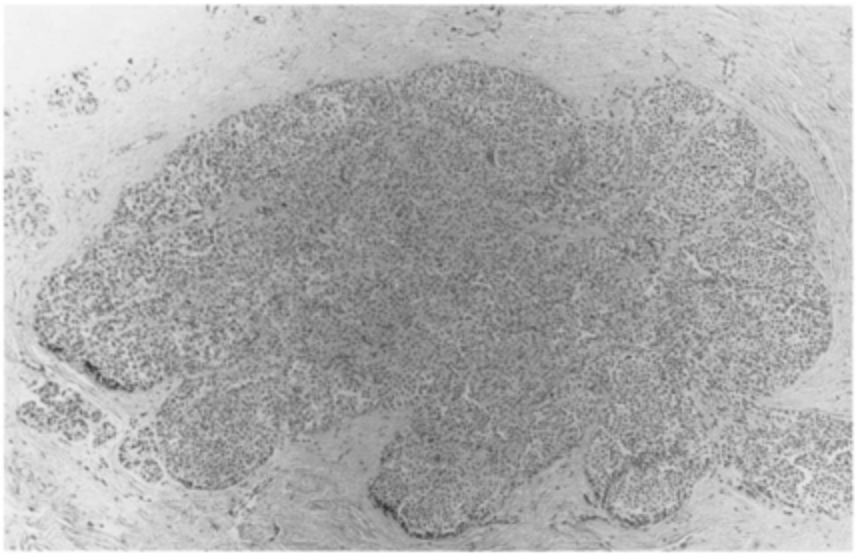

Fig. 2A.44 Este lóbulo é preenchido e distendido por células redondas monomorfas. Este é o aspecto do CLIS. Como esta não parece ser uma lesão precursora direta, alguns preferem o termo "neoplasia lobular".

Muitos patologistas atualmente subdividem essas lesões e distinguem entre hiperplasia lobular atípica e CLIS. As formas atípicas parecem estar relacionadas com maior taxa de desenvolvimento ipsilateral de câncer de mama (50), enquanto o CLIS representa um risco mais bilateral. Page *et al*. (50) constataram que 50 (20%) de 252 mulheres tratadas apenas por biopsia desenvolveram câncer de mama invasivo. O risco relativo de câncer de mama em mulheres com hiperplasia lobular atípica foi de 3,1 (95% IC 2,3-4,3, $p < 0,0001$). Em 34 dessas 50 mulheres (68%), o câncer invasivo desenvolveu-se na mesma mama (ipsilateral) que havia sido diagnosticada com hiperplasia lobular atípica; o câncer acometeu a mama contralateral em

apenas 12 (24%). Eles concluíram que um carcinoma invasivo que se desenvolve após diagnóstico prévio de hiperplasia lobular atípica é cerca de três vezes mais propenso a originar-se na mesma mama que continha a hiperplasia lobular atípica do que na mama oposta: “Nossos achados sugerem um modelo de pré-malignidade para hiperplasia lobular atípica intermediário entre um precursor local e um risco generalizado para ambas as mamas”.

Lesões do Estroma Extralobular

Sarcomas

Lesões significativas do tecido conjuntivo extralobular são muito raras. Sarcomas tais como lipossarcomas e fibrossarcomas ocorrem, mas são muito raros. Angiossarcomas também podem ocorrer e estão entre os mais letais dentre todos os tumores da mama.

Lesões Não-classificadas

Embora seja uma lesão muito comum histologicamente, a cicatriz radial tornou-se uma lesão mais importante por causa de sua visibilidade em mamografias e porque seu aspecto nas imagens é indistinguível do câncer de mama. Sua etiologia e origem são idiopáticas. As lesões podem ser muito pequenas ou medir alguns centímetros. Page prefere chamar as lesões maiores de “lesões esclerosantes complexas”. As lesões, que parecem originar-se em um ponto de ramificação na rede ductal, muitas vezes mostram alterações hiperplásicas (em geral de aspecto papilar), adenose, formação de cisto e um componente fibrótico e elástico proeminente, além de causar distorção espiculada do tecido (Fig. 2A.45). Embora sejam um processo de cicatrização, essas lesões não estão relacionadas com cirurgia anterior e não devem ser confundidas com alterações pós-cirúrgicas. Há discussões constantes sobre a relação entre essas lesões e o aparecimento subseqüente de câncer de mama, mas não há consenso. Jacobs *et al*. (51)

sugeriram que cicatrizes radiais muito grandes eram um fator de risco, mas isto não foi confirmado, e o aumento do risco naquele estudo pode estar relacionado com as alterações atípicas associadas (coincidência?), e não com a cicatriz radial propriamente dita.

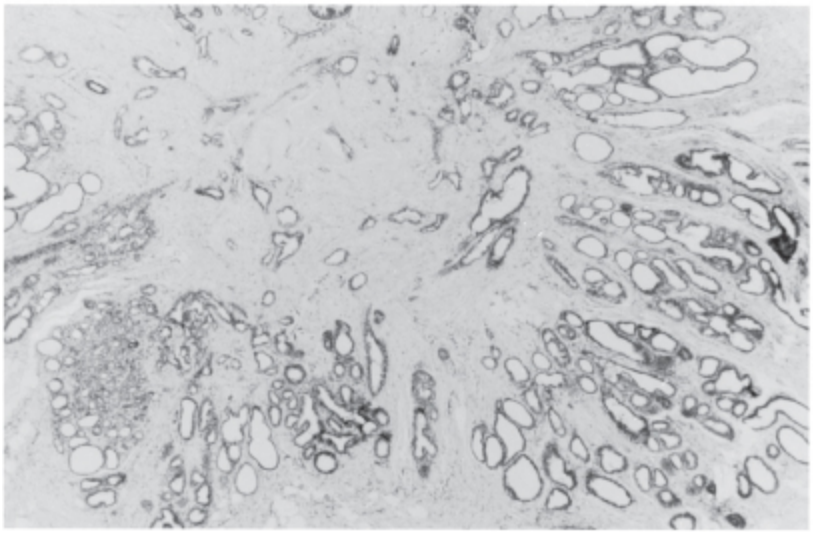

Fig. 2A.45 A arquitetura é distorcida por um processo cicatricial idiopático com um componente elástico proeminente que recebeu vários nomes ("cicatriz radial" é o mais comum). Trata-se de uma lesão benigna cujo aspecto pode simular câncer.

REFERÊNCIAS

1. Sloane JP. Biopsy pathology of the breast. New York: Wiley, 1985.
2. Haagensen CD. Diseases of the breast. Philadelphia: Saunders, 1971.
3. Scanlan KA, Propeck PA. Accessory breast tissue in an unusual location. AJR Am J Roentgenol 1996;166:339-340.
4. Irvin WP, Cathro HP, Grosh WW, et al. Primary breast carcinoma of the vulva: a case report and literature review. Gynecol Oncol 1999;73:155-159.
5. Cunha GP. Role of mesenchymal-epithelial interactions in normal and abnormal development of the mammary gland and prostate. Cancer 1994;74:1030-1044.
6. Al-Hajj M, Wicha MS, Benito-Hernadez A, et al. Prospective identification of tumorigenic breast câncer cells. Proc Natl Acad Sci USA 2003,100:3983-3988.
7. Deng G, Lu Y, Zlotnikov G, et al. Loss of heterozygosity in normal tissue adjacent to breast carcinomas. Science 1996;274: 2057-2059.
8. Kopans DB, Rafferty E, Georgian-Smith D, et al. A simple model of breast câncer growth may provide explanations for observations of apparently complex phenomena. Cancer 2003;97:2951-2955.

9. Russo J, Russo IH. Biological and molecular bases of mammary carcinogenesis. Lab Invest 1987;57:112-113.
10. Scott-Conner CE, AJ-Jurf AS. The sternalis muscle. Clin Anat 2002; 15:67-69.
11. Bradley FM, Hoover HC, Hulka CA, et al. The sternalis muscle: an unusual finding seen on mammography. AJR Am J Roentgenol 1996,166:33-36.
12. Reynolds HE, Jackson VP, Musnick BS. Preoperative needle localization in the breast: utility of local anesthesia. Radiology 1993; 187:503-505.
13. Suga K, Yuan Y, Okada M, et al. Breast sentinel lymph node mapping at CT lymphography with iopamidol: preliminary experience. Radiology 2004;230:543-552.
14. Morton DL, Wen DR, Wong JH, et al. Technical details of intraoperative lymphatic mapping for early stage melanoma. Arch Surg 1992;127:392-399.
15. Alex JC, Krag DN. Gamma-probe guided localization of lymph nodes. Surg Oncol 1993;2:137-143.
16. Alex JC, Weaver DL, Fairbank JT, et al. Gamma-probe guided lymph node localization in malignant melanoma. Surg Oncol 1992;2:303-308.
17. Krag DN, Weaver DL, Alex JC, et al. Surgical resection and radiolocalization of the sentinel node in breast câncer using gamma probe. Surg Oncol 1993;2:335-340.
18. Giuliano AE, Kirgan DM, Guenther JM, et al. Lymphatic mapping and sentinel lymphadenectomy for breast câncer. Ann Surg 1994; 220:391-401.

18a. Ellis RL, Seitert PJ, Neal LE, et al. Periaveolar injection for localization of sentinel nodes in breast câncer patients. Breast J 2004;10: 94-100.

19. Egan RL, McSweeney MB. Intramammary lymph nodes. Cancer 1983;51:1838-1942.
20. Meyer JE, Ferraro FA, FrennaTH, etal. Mammographie appearance of normal intramammary lymph nodes in an atypical location. AJR Am J Roentgenol 1993,161:779-780.
21. Prechtel K. Mastopathic und altersabbangige brustdrusen veran-dernagen. Fortschr Med 1971;89:1312-1315.
22. Falck F, Ricci A, Wolff MS, et al. Pesticides and polychlorinated biphenyl residues in human breast lipids and their relation to breast câncer. Arch Environ Health 1992;47:143-146.
23. Stacey-Clear A, McCarthy KA, Hall DA, et al. Observations on the location of breast câncer in women under fifty. Radiology 1993; 186:677-680.
24. Love SM, Barsky SH. Anatomy of the nipple and breast ducts revisited. Cancer 2004;101:1947-1957.
25. Ohtake T, Abe R, Izoh K, et al. Intraductal extension of primary invasive breast carcinoma treated by breast conservative surgery. Cancer 1995;76:32-45.
26. Wellings SR, Jensen HM, Marcum RG. An atlas of subgross pathology of the human breast with special reference to possible precancerous lesions. J Natl Cancer Inst 1975;55:231-273.
27. Wellings SR, Jensen HM. On the origin and progression of ductal carcinoma in the human breast. J Natl Cancer Inst 1973;50:1111.
28. College of American Pathologists. Is "fibrocystic disease" of the breast precancerous? Arch Pathol Lab Med 1985;110:171-174.
29. Davis HH, Simons M, Davis JB. Cystic disease of the breast: relationship to carcinoma. Cancer 1964;17:957.

30. Vogel PM, Georgiade NG, Fetter BF, et al. The correlation of histologic changes in the human breast with the menstrual cycle. Am J Pathol 1981;104:23.
31. Love SM, Gelman RS, Sileri W. Sounding board. Fibrocystic "disease" of the breast—a nondisease? N Engl J Med 1982;307: 1010-1014.
32. Dupont WD, Page DL. Risk factors for breast câncer in women with proliferative breast disease. N Engl J Med 1985,312: 146-151.
33. Hussain Z, Roberts N, Whitehouse GH, et al. Estimation of breast volume and its variation during the menstrual cycle using MRI and stereology. Br J Radiol 1999;72:236-245.
34. Graham SJ, Stanchev PL, Lloyd-Smith JO, et al. Changes in fibroglandular volume and water content of breast tissue during the menstrual cycle observed by MR imaging at 1.5 T. J Magn Reson Imaging 1995;5:695-701.
35. Baines CJ, Vidmar M, McKeown-Eyssen G, et al. Impact of menstrual phase on false-negative mammograms in the Canadian National Breast Screening Study. Cancer 1997;80:720-724.
36. Huston SW, Cowen PN, Bird CC. Morphometric studies of agerelated changes in normal human breast and their significance for evolution of mammary câncer. J Clin Pathol 1985;38:281.
37. Prechtel K. Mastopathic und Altersabhangige Brystdrusen Ver and ernangen. Fortschr Med 1971;89:1312-1315.
38. Page DL, Anderson TJ. Diagnostic histopathology of the breast. New York: Churchill Livingstone, 1987.
39. Wolfe JN. Breast parenchymal patterns and their changes with age. Radiology 1976;121:545.
40. Kriger N, Hiatt RA. Risk of breast câncer after benign breast diseases: variation by histologic type, degree of atypia, age at biopsy, and length of follow-up. Am J Epidemiol 1992;135:619-631.
41. Ciatto S, Andreoli C, Cirilli A, et al. The risk of breast câncer subsequent to histologic diagnosis of benign intraductal papilloma: follow-up study of 339 cases. Tumori 1991;77:41-43.
42. Gallager HS, Martin JE. Early phases in the development of breast câncer. Cancer 1969;24:1170-1178.
43. Page DL, Schuyler PA, Dupont WD, et al. Atypical lobular hyperplasia as a unilateral predictor of breast câncer risk: a retrospective cohort study. Lancet 2003;361:125-129.
44. Ohuchi N, Abe R, Kasai M. Possible changes of intraductal papillomas of the breast: a 3-D reconstruction study of 25 cases. Cancer 1984;54:605-611.
45. Ohuchi N, Abe R, Kasai M. Possible changes of intraductal papillomas of the breast: a 3-D reconstruction study of 25 cases. Cancer 1984;54:605-611.
46. Dupont WD, Page DL, Pari FF, et al. Long-term risk of breast câncer women with fibroadenoma. N Engl J Med 1994;331: 10-15.
47. Rosen PP, Kosloff C, Lieberman PH, et al. Lobular carcinoma in situ of the breast. Am J Surg Pathol 1978;2:225-251.
48. Bodian CA, Perzin KH, Lattes R. Lobular neoplasia. Long-term risk of breast câncer and relation to other factors. Cancer 1996; 78:1024-1034.

49. Fisher ER, Land SR, Fisher B, et al. Pathologic findings from the National Surgical Adjuvant Breast and Bowel Project: twelve-year observations concerning lobular carcinoma in situ. Cancer 2004; 100:238-244.
50. Page DL, Schuyler PA, Dupont WD, et al. Atypical lobular hyperplasia as a unilateral predictor of breast câncer risk: a retrospective cohort study. Lancet 2003;361:125-129.
51. Jacobs TW, Byrne C, Colditz G, et al. Radial scars in benign breast biopsy specimens and the risk of breast câncer. N Engl J Med 1999;340:430-436.

OceanofPDF.com

Considerações Gerais de um Patologista sobre as Doenças da Mama

2B

Joseph Rabban

Em geral, patologistas classificam lesões da mama de acordo com a arquitetura microscópica e as características citológicas das células que compõem a lesão. A patologia diagnóstica da mama é complexa, e uma discussão detalhada está além do escopo deste texto. Existem excelentes fontes de consulta encontradas com facilidade, incluindo a recente versão 2003 da *Classificação de Tumores da Organização Mundial de Saúde* (1-6). Os objetivos desta seção, que se baseia nessas fontes, são (a) apresentar o processo de preparação de amostras de biopsia de fragmento *(core biopsy)* para avaliação microscópica e a maneira como radiologistas podem ajudar a otimizar esse processo, (b) introduzir de forma ampla a classificação geral de patologias mamárias comuns observadas no dia-a-dia e (c) familiarizar o radiologista com a terminologia e a estrutura do laudo patológico de uma biopsia de fragmento típica da mama.

PROCESSAMENTO DO TECIDO

Para exame microscópico, o tecido obtido por biopsia de fragmento da mama ou excisão cirúrgica deve ser secionado em cortes com espessura aproximada de 5 µm, que devem ser montados sobre lâminas de vidro. A preparação de lâminas com o tecido recém-biopsiado inclui várias etapas, e na maioria dos laboratórios são necessários dois dias (isto é, as biopsias são

realizadas em um dia e as lâminas estão disponíveis no dia seguinte). Essas etapas incluem fixação do tecido; preparo do tecido; inclusão do tecido em parafina para corte; corte do tecido; montagem dos cortes sobre lâminas de vidro; e coloração dos cortes.

A fixação do tecido consiste em sua exposição a substâncias químicas que podem endurecê-lo e preservar a estrutura tridimensional das células e os componentes do estroma extracelular. Nos Estados Unidos, os fixadores mais usados são à base de formaldeído. A penetração de formaldeído nos tecidos ocorre na velocidade de cerca de 1 mm por hora, de modo que a maioria das pequenas biopsias requer pelo menos algumas horas de fixação. O tecido cuja fixação é insatisfatória (isto é, exposto ao fixador por período muito curto) ou que não é rapidamente colocado em fixador sofrerá degeneração e pode ser impossível examiná-lo ao microscópio. O radiologista pode ajudar a obter fixação ideal colocando o material biopsiado direta e imediatamente (Fig. 2B.1) em frascos com volume adequado de solução fixadora antes de enviá-lo ao laboratório de patologia. Costuma ser recomendada uma proporção de 10:1 entre fixador e tecido; simplificando, quanto mais fixador, melhor. Não é aconselhável envolver os fragmentos de biopsia em gaze ou outro material, porque este pode causar dano ou fragmentação do tecido quando for removido pelo patologista ou técnico para avaliar a amostra. Os fragmentos podem aderir à gaze ou até mesmo se perder. O melhor é colocar os fragmentos diretamente na solução fixadora. É importante notar que a solução salina não é um fixador e pode causar artefatos no tecido. Se houver previsão de atraso antes da fixação, o tecido pode ser refrigerado em frasco hermeticamente fechado, embora isto não seja aconselhável por mais do que algumas horas.

Desidratação tecidual é um processo automatizado em que o tecido fixado é exposto a diluições sucessivas de soluções alcoólicas para remover água e permitir sua inclusão em parafina. Primeiro, fragmentos de biopsia (Fig. 2B.1) são colocados em cassetes de plástico. Cassete é um pequeno recipiente, medindo cerca de 3 cm **X** 2 cm **X** 0,3 cm, com faces perfuradas

que permitem a livre passagem da solução para banhar o tecido (Fig. 2B.2). Centenas de cassetes podem ser colocados em um processador de tecido automático que pode passar por uma série programada de várias soluções de desidratação. Em geral, o processo é realizado durante toda a noite na maioria dos laboratórios de patologia.

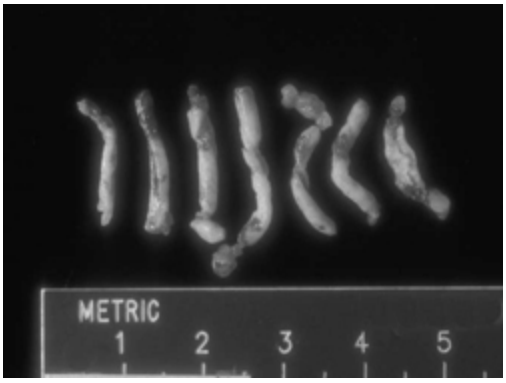

Fig. 2B.1 Amostras de biopsia de fragmento. Estes cilindros de tecido foram obtidos por biopsia de fragmento de paciente com calcificações sob suspeita. A separação, pelo radiologista, das amostras que contêm calcificações radiológicas daquelas sem calcificações aumentará a eficiência do patologista na identificação das calcificações histológicas relacionadas e de quaisquer achados associados.

A seção do tecido é realizada mediante inclusão dos fragmentos de biopsia em um bloco de parafina. Em seguida, o bloco de parafina contendo o tecido é secionado em cortes seqüenciais usando-se lâmina montada em micrótomo. O micrótomo permite obter cortes precisos com espessura de apenas 2 a 10 |**j**un. Em geral, 5 é a espessura ideal para visualizar detalhes citoplasmáticos e nucleares com colorações de rotina. Esses cortes com espessura de papel são então colocados sobre lâmina de vidro e postos para secar naturalmente (Fig. 2B.3).



Fig. 2B.2 Cassetes com amostras. Os fragmentos de tecido são colocados nestes cassetes plásticos (a tampa não é mostrada). As perfurações permitem que os líquidos de processamento atravessem as amostras durante a seqüéncia automática de preparo do tecido.

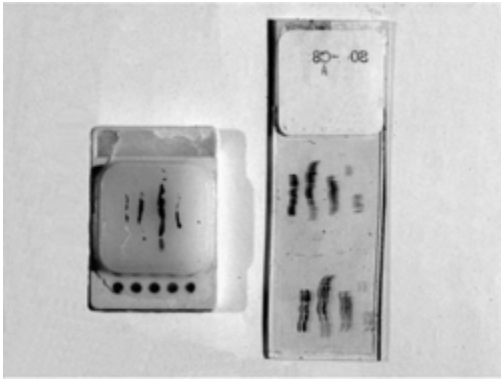

Fig. 2B.3 Bloco de tecido e lâmina. À esquerda, os fragmentos de tecido foram incluidos em bloco de parafina. são feitos cortes finos (5 |im) do bloco, montados sobre lâmina (à *direita)* e depois corados.

O processamento de biopsias excisionais é quase igual ao de biopsias de fragmento, exceto por que o tamanho maior da amostra exige que o patologista disseque o tecido e selecione as áreas de interesse (Fig. 2B.4). Discussão detalhada do manuseio de amostras excisionais está além do escopo desta seção porque a conduta depende do quadro clínico. Hoje, há consenso de que o tecido obtido por biopsia excisional da mama deve ter suas superficies pintadas com "tinta" antes de ser secionado para revisão. O objetivo da ressecção cirúrgica de um possível Câncer de mama é remover a lesão com uma margem de tecido mamário normal em toda a extensão. Após pintar a superfície do tecido excisado, o patologista pode determinar se as células neoplásicas estão na margem de ressecção, ou perto delas,

medindo a distância microscópica entre o tumor e a tinta. Se o tumor chegar até a margem de ressecção (a superfície pintada), a conclusão óbvia é que há tumor no outro lado dessa margem (ainda na mama). Embora isto nem sempre seja possível, o objetivo ideal da cirurgia é remover um Câncer com "margens limpas". A definição exata de margens limpas é controversa, variando entre 0,1 e 1 cm dependendo da lesão e do clínico. Não obstante, o patologista deve pintar as superfícies de qualquer amostra, exceto biopsias de fragmento.



Fig. 2B.4 Amostra de biopsia excisional guiada por fio metálico. Esta amostra foi aberta em duas partes para mostrar uma massa firme oval, bem circunscrita, circundada por tecido fibroadiposo normal. Dela serão feitos cortes colocados nos cassetes de processamento.

O cirurgião pode orientar uma amostra excisional em três dimensões, assim permitindo que o patologista defina as seis margens (anterior, posterior, superior, inferior, medial e lateral). O patologista pode preservar a orientação no tecido secionado pintando as margens com cores diferentes. Uma técnica que o cirurgião pode usar para orientar a amostra excisada é mediante fixação de fios de sutura de diferentes comprimentos às margens específicas do tecido. Se a amostra não estiver orientada, ainda assim deve ser pintada pelo patologista, mas, se o exame microscópico observar células tumorais na margem pintada, não será possível para o patologista determinar qual a margem envolvida e, portanto, que parte da cavidade de ressecção pode abrigar tumor residual.

Após a pintura, a amostra é fatiada em cortes paralelos, que devem ter 3 mm de espessura em condições ideais. Qualquer anormalidade macroscopicamente visível nos cortes de tecido podem ser secionadas ainda mais e colocadas em cassetes para processamento. O algoritmo para decidir de quantas e de quais áreas do tecido se deve retirar amostra é complexo e depende do tamanho da amostra, da presença de anormalidades macroscopicamente visíveis e do contexto clínico (isto é, calcificações mamográficas, massa palpável, massa impalpável, Câncer prévio etc.). Sempre há possibilidade de erro de amostragem quando tecidos são examinados ao microscópio. O processo visa a obter amostra de todo o tecido, mas mesmo a avaliação patológica é uma amostragem. Não é possível que o patologista examine todo o tecido excisado. Por exemplo, seriam necessárias cerca de 2.000 lâminas para examinar completamente uma amostra muito pequena de 1 cm^3 de tecido usando-se cortes seriados que possuem mícrons de espessura. Isto é inexeqüível. Em conseqûência, patologistas examinam várias (espera-se) lâminas representativas de cada subamostra do tecido. Quando são removidas grandes quantidades de tecido, pode ser impossível até mesmo processar todo o tecido, de modo que é fundamental fornecer ao patologista detalhes clínicos suficientes para permitir uma amostragem correta e eficiente.

Quando são realizadas biopsias de fragmento para determinar a causa de calcificações detectadas por mamografia, é útil se o radiologista puder separar os fragmentos de tecido contendo calcificação (comprovada por radiografia da amostra) em frasco identificado. Embora todo o tecido seja processado e examinado ao microscópio, às vezes não há calcificações nas lâminas iniciais. A identificação dos fragmentos contendo calcificação permitirá que o patologista seja mais eficiente na pesquisa das calcificações; isto será discutido em detalhes adiante neste capítulo.

Coloração tecidual é necessária para visualizar as células após o corte tecidual ser montado na lâmina. A coloração mais usada é uma associação de hematoxilina e eosina, denominada coloração H&E. A hematoxilina é

um corante básico e portanto tem afinidade pelos ácidos nucléicos. Ungirá o núcleo celular de azul-escuro ou roxo. A eosina é um corante ácido e cora o citoplasma celular e o estroma de rosa.

A coloração H&E não diferencia tipos celulares (p. ex., célula epitelial *versus* fibroblasto); o núcleo de uma célula epitelial é basófilo (azul) assim como o núcleo de uma célula mioepitelial. Em algumas circunstâncias, é necessário que o patologista confirme o tipo celular presente, como, por exemplo, mioepitélio ou epitélio. Como a camada de células mioepiteliais está na parede externa do ducto, o carcinoma ductal *in situ* (CDIS) distingue-se do carcinoma ductal invasivo pela presença de uma camada de células mioepiteliais circundando a proliferação tumoral. Para confirmar a presença de mioepitélio, podem-se usar colorações imuno-histoquímicas que detectam antígenos protéicos expressos pelo mioepitélio mas não pelo epitélio.

Colorações Imuno-histoquímicas

A imuno-histoquímica (IHQ) usa anticorpos contra o antígeno de interesse. Esses anticorpos estão associados a complexos químicos que podem reagir, por exemplo, em uma reação enzimática colorimétrica que pode então ser vista ao microscópio. O anticorpo liga-se ao antígeno celular, e o complexo químico ligado ao anticorpo pode ser processado de modo que o patologista veja a cor adquirida por aquela célula ao microscópio. A avaliação imuno-histoquímica é útil em diversas situações. Exemplos comuns são (a) distinção entre diferenciação ductal e diferenciação lobular de um carcinoma por avaliação da expressão de E-caderina (o carcinoma lobular não expressa E-caderina); (b) distinção entre carcinoma *in situ* e invasivo (o mioepitélio é preservado ao redor do tumor *in situ,* e portanto a expressão de antígenos mioepiteliais, como calponina, cadeia pesada de miosina ou p63, exclui invasão); e (c) avaliação de possível resposta ao tamoxifeno mediante determinação da expressão do receptor estrogênico nos núcleos das células tumorais. Em geral, o processamento de rotina do tecido para

coloração H&E dura uma noite desde a chegada do tecido ao laboratório de patologia até o momento em que a lâmina de vidro está corada e pronta. A coloração imuno-histoquímica leva mais 1 a 2 dias.

CLASSIFICAÇÃO PATOLÓGICA DAS DOENÇAS DA MAMA

A classificação patológica das doenças mamárias baseia-se em uma combinação da arquitetura, características citológicas e tipo celular da lesão. Conforme descrito nas seções sobre a anatomia normal da mama, os tipos celulares básicos são o epitélio de revestimento dos ductos e lóbulos, o mioepitélio que circunda os ductos e lóbulos, os fibroblastos do estroma, os vasos sanguíneos e nervos do estroma e os adipócitos, células de gordura que constituem a maior parte do tecido mamário. Além disso, processos reativos ou inflamatórios podem recrutar histiócitos (macrófagos teciduais) e células inflamatórias para a mama. Em termos gerais, cada um desses tipos celulares normais pode dar origem a patologias, além de distúrbios ectópicos e metastáticos. É importante reconhecer, porém, que a histogênese de algumas patologias ainda está indefinida, e às vezes patologistas atribuem determinada lesão a um tipo celular correspondente apenas por sua semelhança visual, e não por evidências biológicas estabelecidas. A seguir, é apresentado um resumo das lesões mamárias mais freqüentes. A Organização Mundial de Saúde publicou a última revisão de sua classificação das neoplasias da mama em 2003 (1), incluindo os subtipos mais raros de lesão, que não serão abordados aqui.

Histologia Normal

A unidade microscópica básica da mama é a unidade ductolobular terminal (UDLT). A maior parte do parênquima mamário consiste em estroma adiposo (tecido adiposo) e fibroso, nos quais as UDLT estão imersas (Fig. 2B.5). Cada UDLT consiste em um agregrado redondo de glândulas

tubulares denominadas ácinos, dispostas ao redor de um ducto terminal (Figs. 2B.6 a 2B.8). Fundonalmente, durante a lactação, cada ácino secreta leite para o ducto terminal daquele lóbulo (Fig. 2B.9). Em seguida, os ductos terminais convergent seqüencialmente para ductos maiores (Fig. 2B.10) que, por fim, drenam para o seio lactífero (Fig. 2B.11). Os ductos lactíferos (Fig. 2B.12) então se comunicam diretamente com o mamilo (Fig. 2B.13), formando os canais através dos quais o leite é expelido. O músculo liso que circunda os ductos lactíferos facilita esse processo.

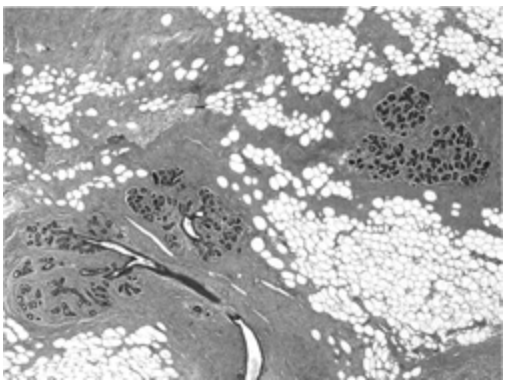

Fig. 2B.5 Parênquima mamário normal. A maior parte do tecido mamário adulto normal consiste em uma mistura de tecidos adiposo (gordura) e fibroso. Em meio a esse tecido fibroadiposo estão as unidades ductolobulares terminais e o sistema ductal.

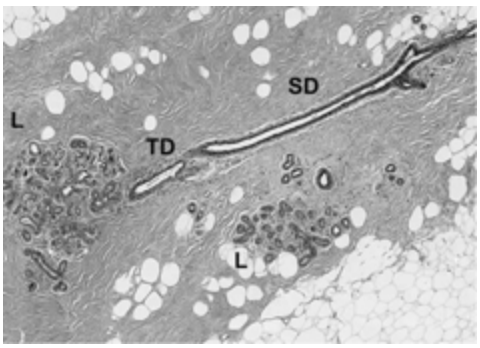

Fig. 2B.6 Unidade ductolobular terminal normal. A unidade ductolo-bular terminal é a unidade histológica básica da mama. O lóbulo (L) consiste em glândulas (ácinos), cuja secreção drena para o ducto terminal (TD), que dá origem aos ductos segmentares (SD). A unidade ductolobular terminal está localizada em meio ao tecido fibroadiposo.

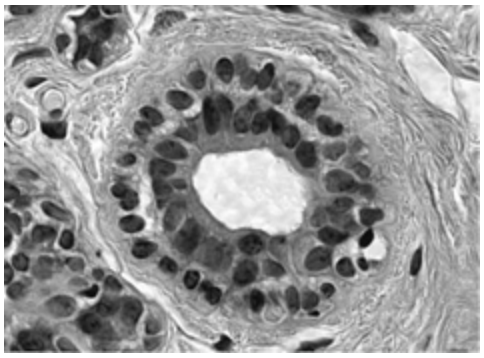

Fig. 2B.7 Ácino normal. Duas camadas de células formam o ácino normal, uma camada externa de células mioepiteliais e uma camada interna de células epiteliais glandulares.

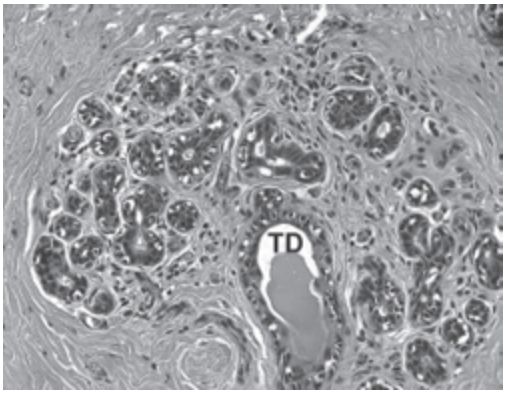

Fig. 2B.8 Lóbulo normal. Vários ácinos são reunidos em um arranjo lobular e drenam para o dúctulo terminal (TD). O estroma intralobular (estroma especializado) entre os ácinos consiste em pequenos vasos sanguíneos, fibroblastos e colágeno. O estroma extralobular (estroma não especializado) é menos celular.

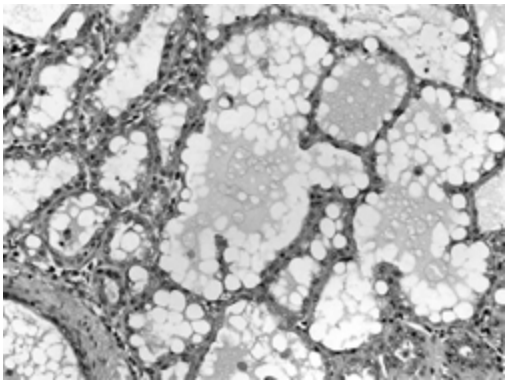

Fig. 2B.9 Lactação. Os ácinos são hiperplásicos e estão dilatados por secreção de glóbulos de leite (glóbulos redondos brancos) para as luzes.

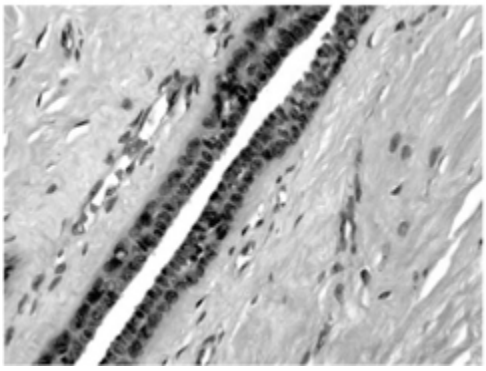

Fig. 2B.10 Ducto segmentar normal. O revestimento consiste em uma camada interna de células epiteliais e uma camada mioepitelial externa, semelhante àquela do ácino.

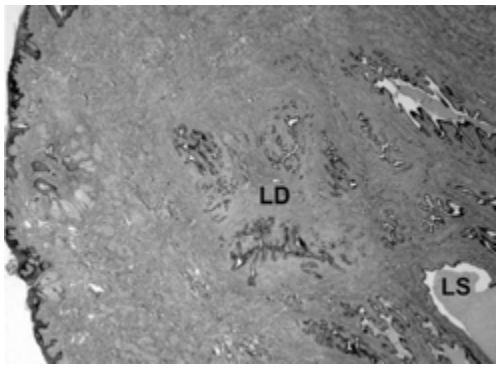

Fig. 2B.11 Seio lactífero normal. A convergência de ductos segmentares forma espaços dilatados com revestimento epitelial (seios lactíferos, LS), que recolhem leite durante o período de lactação. Estes se comunicam com o mamilo por meio dos ductos lactíferos (LD). A pele do mamilo está à esquerda da imagem.

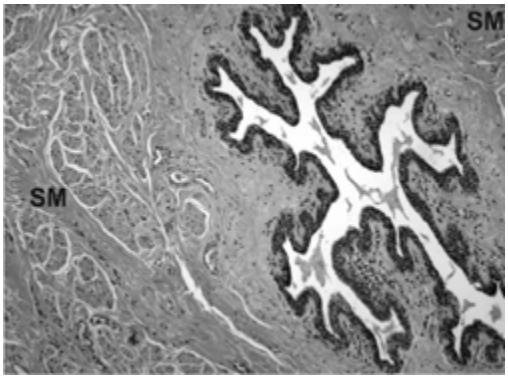

Fig. 2B.12 Ductos lactíferos normais. As evaginações semelhantes a folhas de trevo são típicas de ductos lactíferos. Feixes proeminentes de músculo liso *(SM)* estão intimamente adjacentes aos ductos lactíferos.

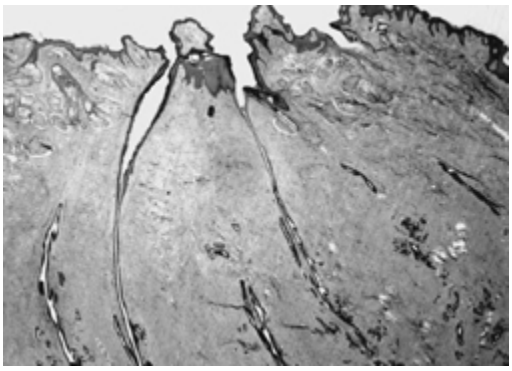

Fig. 2B.13 Mamilo normal. Os ductos lactíferos drenam diretamente para o mamilo por meio de múltiplos canais através da pele.

A composição celular é praticamente igual desde o ácino até o ducto lactífero. É um revestimento de população dupla, formado por uma única camada de epitélio ductal interno que reveste os ácinos e ductos e uma camada mioepitelial externa. Em geral, o epitélio acinar é cubóide na UDLT (Fig. 2B.7). O citoplasma é claro a eosinofílico, e os núcleos são indiferenciados. Com freqûência, o mioepitélio é cubóide e se distingue imuno-histoquimicamente do epitélio por sua expressão de antígenos mioepiteliais (Fig. 2B.14). Durante a fase lútea do ciclo menstrual, as células mioepiteliais podem exibir citoplasma transparente mais abundante, e podem-se observar nucléolos proeminentes no epitélio (Fig. 2B.15). Durante a lactação, formam-se grandes vacúolos de leite nos ácinos, que são expelidos para a luz (Fig. 2B.9). Após o fim da amamentação, os lóbulos involuem de modo gradual e recuperam seu aspecto normal; alterações involutivas pós-lactação podem ser observadas durante esse processo, incluindo ácinos com dilatação variável, secreções residuais e revestimento epitelial reduzido (Fig. 2B.16).

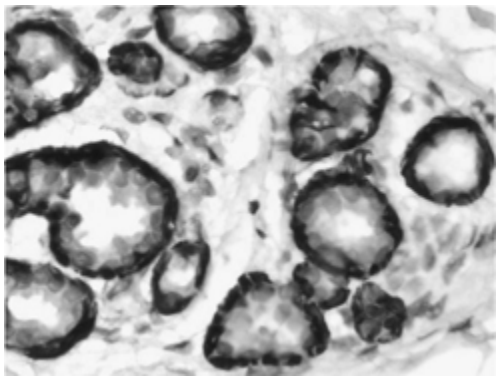

Fig. 2B.14 Mioepitélio normal. Colorações imuno-histoquímicas para antígenos do músculo liso realçam a camada mioepitelial desses ácinos enquanto a camada epitelial interna não é corada.

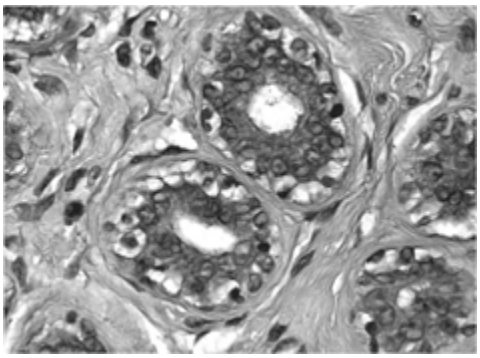

Fig. 2B.15 Ácino normal, fase lútea. Durante a fase lútea do ciclo menstrual, o mioepitélio dos ácinos torna-se mais proeminente, com citoplasma transparente abundante. Vêem-se nucléolos pontilhados nos núcleos do epitélio.

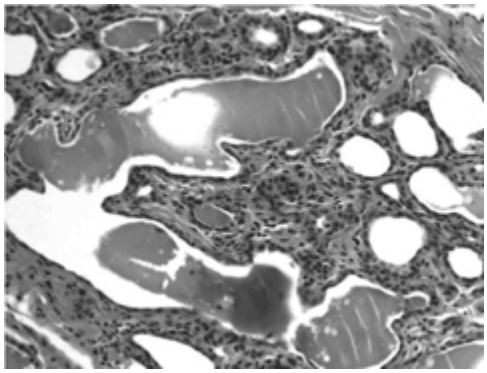

Fig. 2B.16 Hiperplasia gestacional involutiva. Após o fim da amamentação, os ácinos secretores involuem gradualmente e retornam a tamanho e forma normais. Há leite residual em algumas luzes.

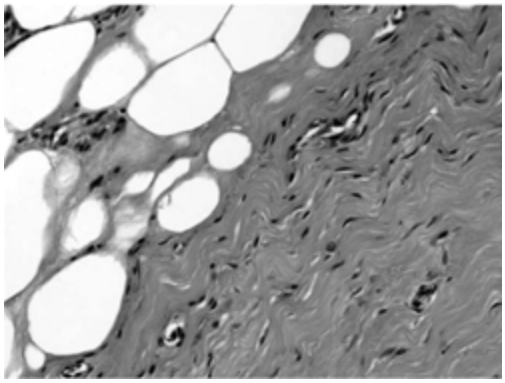

Fig. 2B.17 Estroma não especializado normal. Este tecido fibroso consiste em fibroblastos fusiformes, colágeno, pequenos vasos sanguíneos e nervos periféricos (não mostrados). Os adipócitos apresentam-se como espaços brancos vazios e redondos, pois os lipídios são dissolvidos durante o processamento. As finas membranas celulares formam um padrão reticulado.

Como mencionado antes, o parênquima mamário contém estroma fibroso abundante, denominado estroma não-especializado, que contrasta com o estroma especializado da UDLT. Entre as células, há predomínio de adipócitos (células de gordura) e fibroblastos, com pequenos vasos sanguíneos e alguns nervos periféricos (Figs. 2B.17 e 2B.18). Embora não haja limite formal ou cápsula definindo a UDLT, esta mantém uma arquitetura lobular bem definida. Entre os ácinos na UDLT há estroma fibroso especializado.

A atrofia da UDLT pode estar associada a envelhecimento normal após a menopausa ou pode ocorrer após radioou quimioterapia. As UDLT atróficas mostram diminuição do tamanho e do número de ácinos, fibrose da membrana basal que circunda os ácinos e fibrose do estroma especializado (Fig. 2B.19). Outros achados após exposição a radio- ou quimioterapia incluem alterações epiteliais atípicas, como nucléolos proeminentes e aumento do tamanho do núcleo (Figs. 2B.20 e 2B.21).

A ginecomastia masculina consiste em proliferação ductal com fibrose e inflamação variáveis. Não há lóbulos. Podem-se encontrar graus variáveis de proliferação ductal em diferentes fases da ginecomastia (Figs. 2B.22 e 2B.23).

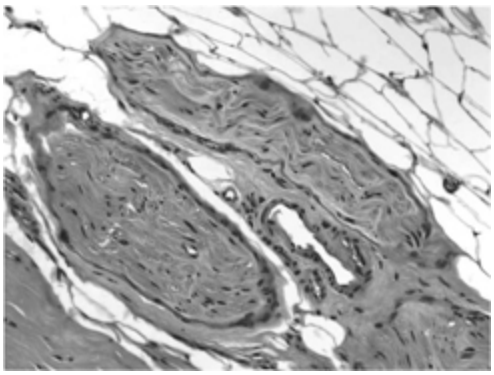

Fig. 2B.18 Nervos periféricos normais. Estes feixes bem circunscritos de células fusiformes onduladas são pequenos nervos periféricos. Há uma pequena veia entre eles.

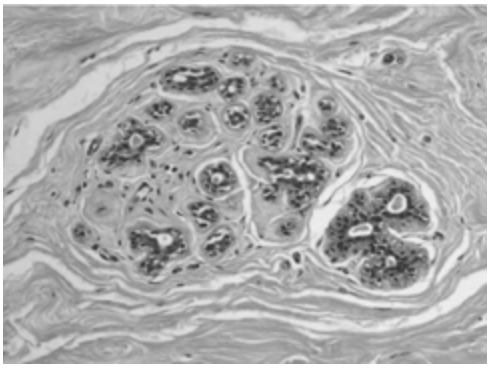

Fig. 2B.19 Lóbulo pós-menopausa (atrófico). O lóbulo está contraído e o epitélio acinar está mais fino. O mioepitélio é hipertrófico e o estroma extralobular é mais fibrótico do que o normal.

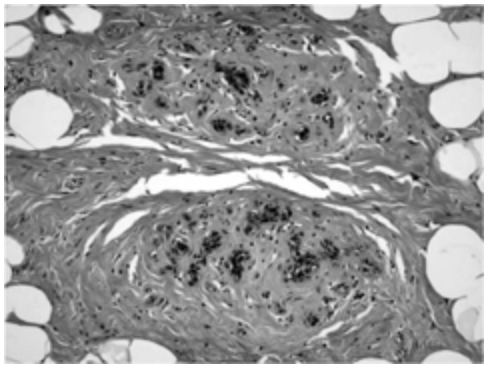

Fig. 2B.20 Efeito de radiação nos lóbulos. Estes dois lóbulos em uma paciente pré-menopausa submetida a radioterapia parecem semelhantes a atrofia pós-menopausa.

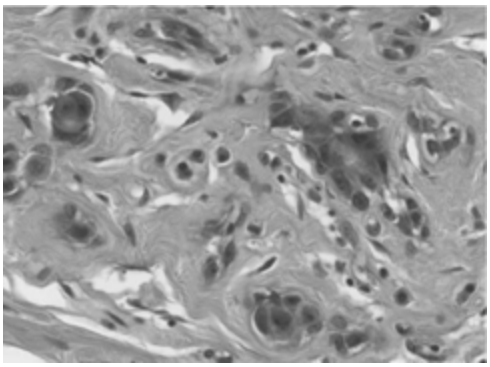

Fig. 2B.21 Efeito da radiação nos ácinos. As células individuais do epitélio acinar neste lóbulo com atrofia acentuada mostram aumento do tamanho do núcleo e nucléolos proeminentes, características que também podem ser observadas após quimioterapia.

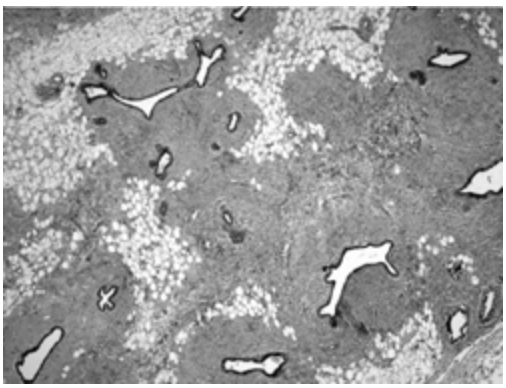

Fig. 2B.22 Ginecomastia masculina. Esta proliferação de ductos circundados por fibrose caracteriza a ginecomastia masculina. A ausência de lóbulos (unidades ductolobulares terminais) identifica este tecido como masculino.

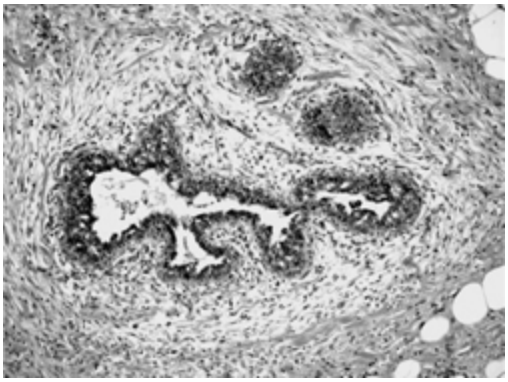

Fig. 2B.23 Ginecomastia masculina exuberante. O estroma que circunda este ducto mostra características reativas de edema (espaço vazio entre fibroblastos) e células inflamatórias crônicas (células redondas pequenas no estroma). O epitélio ductal mostra leve acúmulo e formação de tufos.

Lesões Inflamatórias

Cicatrização do Local de Biopsia

Após uma biopsia de fragmento *(core biopsy)* ou biopsia excisional, o processo de cicatrização da ferida na mama começa de imediato e leva algumas semanas. Essa evolução pode ser testemunhada pelos achados histológicos no local da biopsia. No início, hemácias e fibrina ocupam o espaço criado pela ferida (Fig. 2B.24). Nos primeiros dias, histiócitos (macrófagos teciduais) reúnem-se no local juntamente com células inflamatórias. Também pode haver histiócitos gigantes multinucleados. O tecido de granulação consiste em neovascularização e depósito de colágeno, que se manifesta por abundância de pequenos vasos sanguíneos, fibroblastos e colágeno (Fig. 2B.25). Nas semanas subseqüentes, o número de histiócitos diminui, embora histiócitos residuais repletos de hemossiderina (produtos de decomposição da hemoglobina) sejam um sinal de hemorragia prévia. Com o passar dessas semanas, fibroblastos e colágeno ocupam o espaço, criando a cicatriz (Fig. 2B.26). Muitas vezes não há alterações residuais detectáveis em um local de biopsia cicatrizado alguns meses após a biopsia ou excisão. Os clipes metálicos colocados no momento da biopsia de fragmento estão embutidos em uma matriz de colágeno bovino. Isto pode ser visto ao exame microscópico (Fig. 2B.27). Em geral, esse material não é reabsorvido nem degradado por histiócitos e muitas vezes causa intensa resposta histiocítica de células gigantes multinucleadas. O material de sutura de uma cirurgia anterior também produz resposta semelhante (Fig. 2B.28).

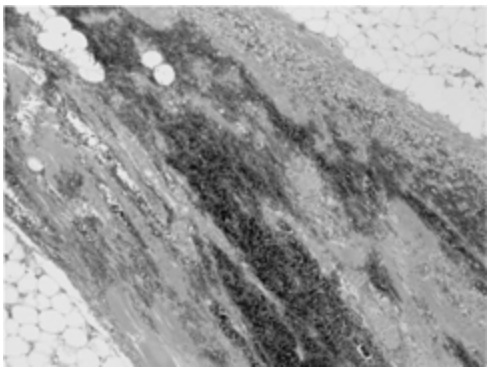

Fig. 2B.24 Trajeto de biopsia de fragmento, fase de cicatrização aguda. O centro deste trajeto da agulha está preenchido por hemácias. Nas margens da ferida há fibroblastos em organização, pequenos vasos, histiócitos e células inflamatórias (tecido de granulação).

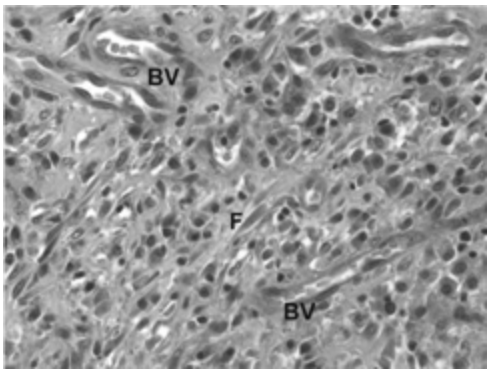

Fig. 2B.25 Tecido de granulação. Proliferação de pequenos vasos sanguíneos *(BV)* e fibroblastos (F), misturados com agregado de histiócitos, linfócitos e plasmócitos formando tecido de granulação, uma etapa intermediária na formação de cicatrização após biopsia.

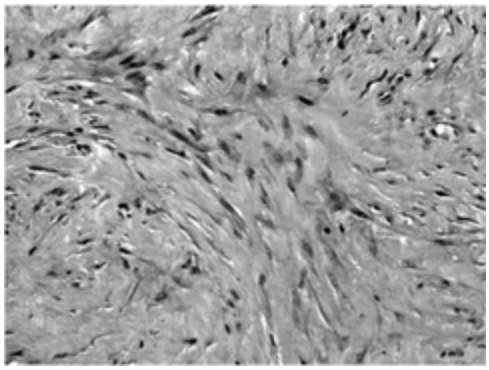

Fig. 2B.26 Cicatriz. Este local bem cicatrizado de uma biopsia de fragmento prévia mostra fibroblastos fusiformes dispostos em feixes, com abundante depósito de colágeno extracelular.

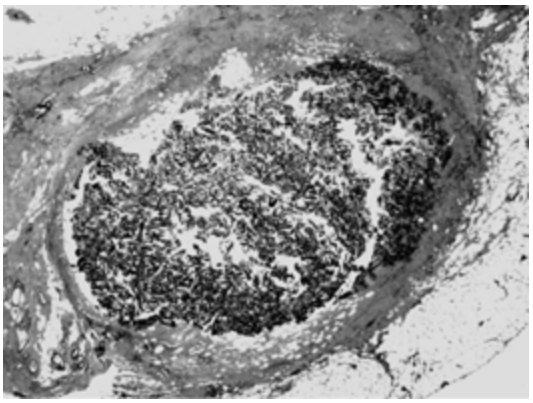

Fig. 2B.27 Residuo de clipe no local de biopsia. Este agregado redondo de material acelular é resíduo colágeno que revestiu um clipe colocado após biopsia de fragmento várias semanas antes dessa excisão. É circundado por tecido de granulação.

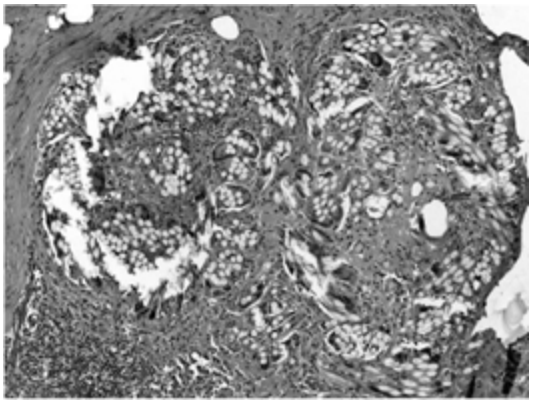

Fig. 2B.28 Material de sutura em cicatriz. Fibras de sutura (estruturas brancas redondas) que permaneceram na mama durante excisão produzem intensa reação tecidual do tipo corpo estranho de histiócitos, células inflamatórias crônicas e fibrose. Histiócitos gigantes multinucleados são vistos engolfando fibras.

Abscesso Subareolar

Obstrução ductal durante lactação pode causar ruptura, resultando em inflamação e formação de abscesso. Em geral, esse processo é subareolar e consiste em células inflamatórias agudas e resíduos necróticos que se acumulam dentro e ao redor do ducto. Como o abscesso está dentro de um ducto, em geral há um achado bem definido de alteração metaplásica reativa do revestimento epitelial ductal normal com células colunares para um revestimento de células escamosas estratificadas. A exposição das

células escamosas metaplásicas ao estroma circundante produz uma reação do tipo corpo estranho, e histiócitos gigantes multinucleados podem reunir-se no local do abscesso.

Ectasia Ductal da Mama

A ectasia ductal tem etiologia obscura. Costuma afetar pacientes de meia-idade a idosas. Não é raro ver grandes ductos por mamografia ou ultra-sonografia. Pode apresentar-se clinicamente com secreção ou hemorragia mamilar. Ao exame microscópico, os ductos maiores centrais estão dilatados (ectasia) e preenchidos por material proteináceo granular (Fig. 2B.29). são encontrados histiócitos espumosos, assim denominados devido ao acúmulo intracitoplasmático espumoso de produtos de degradação de lipídios na luz do ducto e ao longo da parede do ducto. Pode haver metaplasia escamosa do revestimento ductal, como observado no abscesso subareolar. Células inflamatórias crônicas e histiócitos reúnem-se no estroma periductal. Se houver ruptura do ducto, pode haver resposta histiocítica com células gigantes multinucleadas (Fig. 2B.30). Com o tempo, a inflamação se resolve e a fibrose do estroma periductal torna-se proeminente.

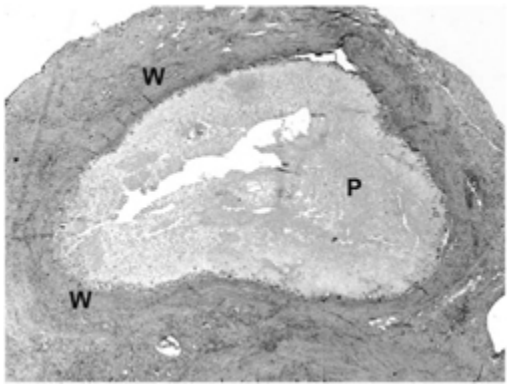

Fig. 2B.29 Ectasia ductal. Este ducto exibe dilatação acentuada (ectasia) e está repleto de resíduos proteináceos (P). A parede do ducto (W) exibe fibrose intensa e infiltração por histiócitos e células inflamatórias (não observada nesta ampliação).

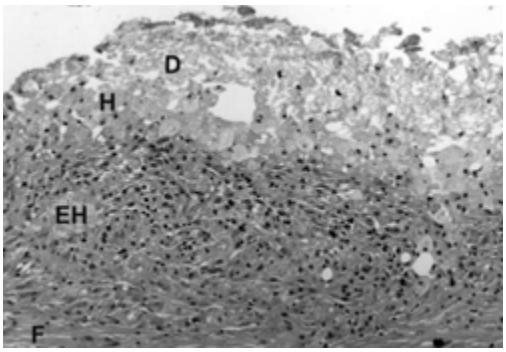

Fig. 2B.30 Inflamação granulomatosa na ectasia ductal. Histiócitos espumosos (H), histiócitos epitelióides (EH) e células inflamatórias crônicas infiltram o revestimento e a parede ductais. A luz contém resíduos proteináceos *(D).* A parede externa do ducto é fibrótica *(F).*

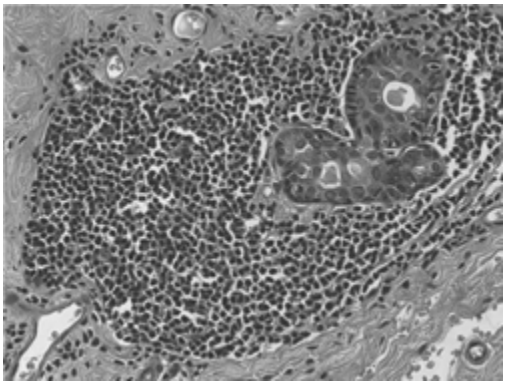

Fig. 2B.31 Mastopatia diabética. Este agregado linfocítico (com pre-domínio de linfócitos B) está centralizado ao redor de pequenos vasos adjacentes a dois ácinos e é típico de mastopatia diabética.

Mastopatia Diabética

Mastopatia diabética é uma proliferação do estroma associada a coleções linfocíticas perivasculares (Fig. 2B.31) que podem formar uma massa na mama de pacientes diabéticos, incluindo homens. Embora seja muito rara, o conjunto de achados patológicos é bem definido. O estroma sofre acentuada colagenização (semelhante a cicatriz) (Fig. 2B.32) e aumento da celularidade, que consiste em células fusiformes. Essa proliferação fibrosa do estroma pode produzir uma massa firme medindo até alguns centímetros. O segundo componente da mastopatia diabética é um infiltrado linfocítico perivascular. Coleções densas de linfócitos B e T reúnem-se ao redor de

pequenos vasos no estroma extra- e intralobular. Isto não é uma vasculite, porque não há lesão dos vasos sanguíneos. A etiologia da mastopatia diabética é obscura, mas sugeriu-se que é um componente de doença autoimune associada ao HLA. Foram observados infiltrados linfocíticos em amostras da mama de pacientes com outras doenças autoimunes, como lúpus e artrite reumatóide.

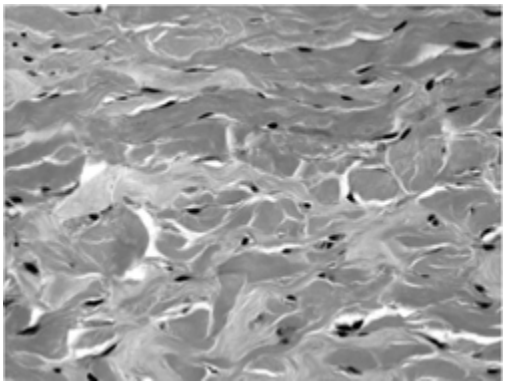

Fig. 2B.32 Estroma quelóide na mastopatia diabética. Essas faixas e feixes cinza-escuros de estroma intensamente colágeno (quelóide) entre os fibroblastos e os miofibroblastos do estroma podem originar grandes nódulos mamários em pacientes diabéticas.

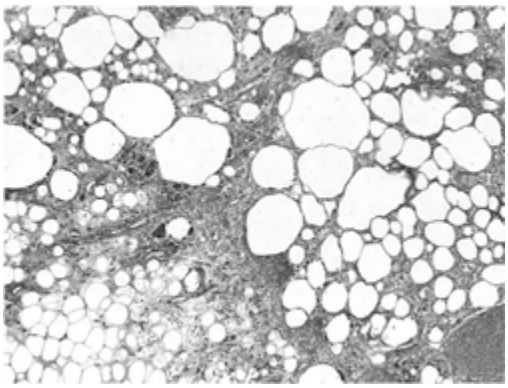

Fig. 2B.33 Adiponecrose. Os adipócitos em degeneração estão em vários estados de colapso. Histiócitos, fibroblastos e células inflamatórias crônicas preenchem o estroma interposto.

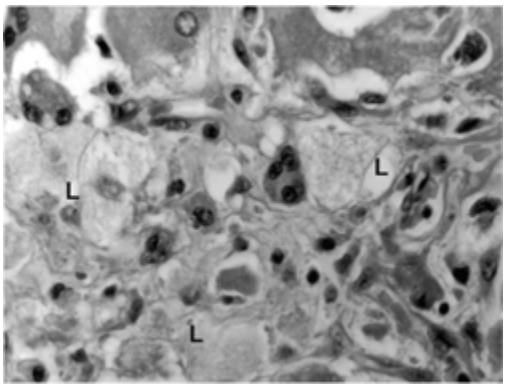

Fig. 2B.34 Lipófagos na adiponecrose. O citoplasma espumoso desses histiócitos (lipófagos, *L)* é causado pela inGestão de lipídios de adipócitos em degeneração. Lipófagos são característicos de adiponecrose.

Adiponecrose

Necrose gordurosa da mama é muito comum. Pode ser espontânea ou resultante de traumatismo, cirurgia ou radioterapia. Na fase aguda, há ruptura dos adipócitos (células de gordura), acompanhada de hemorragia e infiltração histiocítica (Fig. 2B.33). Com o tempo, surge um infiltrado linfoplasmocítico ao redor dos adipócitos em degeneração, e histiócitos engolfam os lipídios liberados pelos adipócitos; esses histiócitos repletos de lipídios (macrófagos) são denominados lipófagos (Fig. 2B.34). É comum encontrar histiócitos gigantes multinucleados em meio à resposta inflamatória. Podem surgir cistos contendo material gelatinoso no centro da degeneração. Calcificação e fibrose do estroma tornam-se proeminentes. Fibrose e calcificação podem produzir uma lesão firme semelhante a uma massa que, ao exame clínico, pode levantar suspeita de carcinoma, porém o tamanho dessas lesões é tipicamente pequeno (1 ou 2 cm). Em uma biopsia de fragmento que mostra apenas adiponecrose, deve-se considerar a possibilidade de tumor oculto adjacente, pois pode haver inflamação e degeneração do estroma adjacente a um Câncer invasivo. Como em toda biopsia, devem-se examinar os resultados patológicos à luz dos achados radiológicos, e, se os dois não concordarem, indica-se repetição da biopsia.

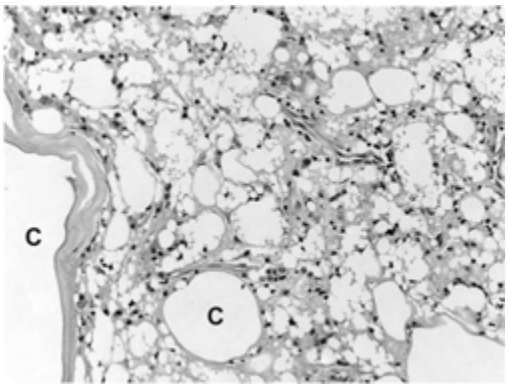

Fig. 2B.35 Mastite por silicone. É semelhante à adiponecrose, com o acréscimo de gotículas de silicone não-digenveis. Com o tempo, a degeneração provoca a formação de cisto *(C).*

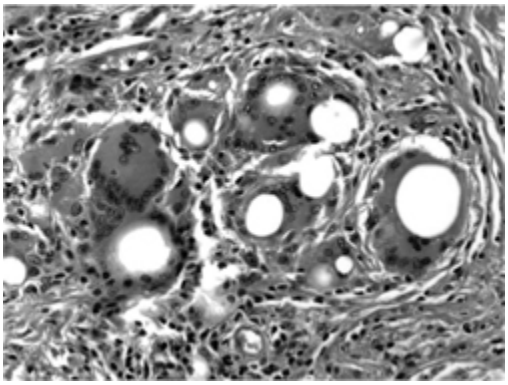

Fig. 2B.36 Histiócitos multinucleados na mastite por silicone. Estas células gigantes multinucleadas são características de resposta tecidual do tipo corpo estranho. As gotículas de silicone ingeridas são dissolvidas durante processamento, mas os espaços vazios redondos ocupados por elas permanecem.

Mastite por Silicone

Injeção direta de silicone na mama ou extravasamento de implante produz uma resposta inflamatória granulomatosa típica de histiócitos, células gigantes multinucleadas e inflamação linfoplasmocítica (Fig. 2B.35). Histiócitos ingerem o silicone, mas este é perdido durante processamento do tecido, deixando espaços brancos ou vacúolos arredondados bem definidos nos histiócitos e nas células gigantes multinucleadas (Fig. 2B.36). As características são semelhantes àquelas da adiponecrose, com o acréscimo dos vacúolos reveladores nos histiócitos. Como na necrose

gordurosa, podem sobrevir com o tempo calcificação, degeneração cística e fibrose do estroma, resultando em lesões firmes semelhantes a massas.

Um segundo componente da patologia relacionada a implante é a formação de cápsula periimplante. A cápsula é basicamente uma faixa de fibrose, muitas vezes calcificada, que circunda o implante (Fig. 2B.37). Observa-se inflamação reativa entre a cápsula e o implante. Algumas vezes, essa reação inflamatória organiza-se em um padrão denominado metaplasia sinovial. As células fibro-histiocíticas alinham-se perpendiculares à superfície da cápsula, numa organização "em paliçada" que lembra o revestimento pela membrana sinovial dos espaços articulares.

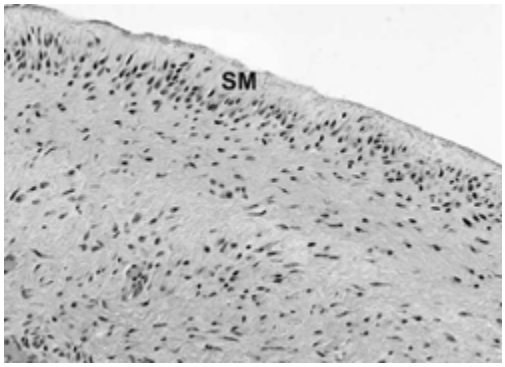

Fig. 2B.37 Cápsula ao redor da prótese. Esta parede de fibroblastos e colágeno forma a cápsula. Com o tempo, surge um arranjo paralelo, em paliçada, das células (metaplasia sinovial, *SM)* na superfície.

Lesões Epiteliais

As lesões do revestimento epitelial dos ductos e lóbulos representam a maioria das patologias da mama. Abrangem alterações fibrocísticas, proliferações papilares, hiperplasia epitelial benigna e atípica, carcinoma *in situ* e carcinoma invasivo.

Alterações Fibrocísticas

Alterações fibrocísticas (AFC) são comuns na mama. Referem-se a um conjunto de alterações benignas dos ductos e do estroma, qualquer uma das

quais pode estar presente isolada ou associada a outras. A formação de cisto é uma das alterações comuns (Figs. 2B.38 e 2B.39). Os ductos pequenos estão dilatados e podem conter líquido proteináceo. Metaplasia apócrina do revestimento ductal é típica (Fig. 2B.40). As células epiteliais ductais, que normalmente são cúbicas ou cilíndricas, passam a apresentar citoplasma rosa abundante e grânulos apicais proeminentes. Os núcleos tornam-se redondos com nucléolos bem definidos. As alterações citoplasmáticas conferem um aspecto de tufo às células. Pode haver formação de macrocistos, às vezes a ponto de produzir uma lesão radiológica ou clinicamente detectável. Graus variados de fibrose do estroma podem ser parte da AFC. Pode haver calcificação associada.

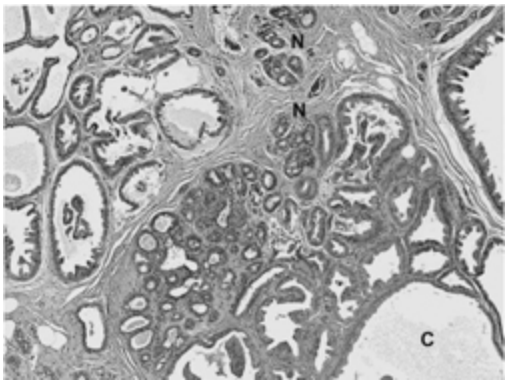

Fig. 2B.38 Alterações fibrocísticas. Ductos e lóbulos estão dilatados, formando cistos (C), e o revestimento sofreu metaplasia apócrina. Há lóbulos normais (N) para comparação.

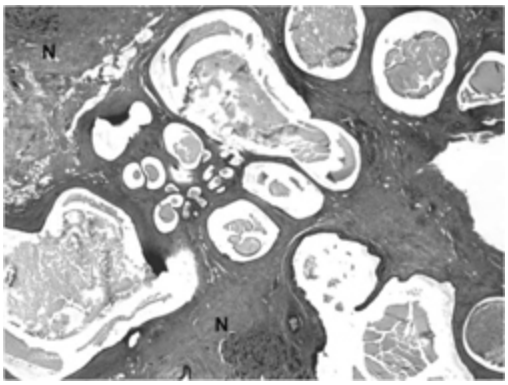

Fig. 2B.39 Formação de macrocisto em alterações fibrocísticas. Grandes cistos se formaram com paredes fibróticas. A ruptura do cisto pode produzir uma resposta tecidual do tipo corpo estranho. Há lóbulos normais *(N)* para comparação.

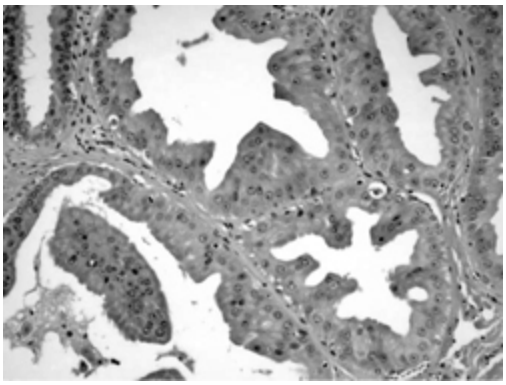

Fig. 2B.40 Metaplasia apócrina. As células epiteliais têm citoplasma granular e núcleos redondos com nucléolos distintos (condensações de cromatina pontilhadas). As células podem empilhar-se, formando tufos e projeções papilares.

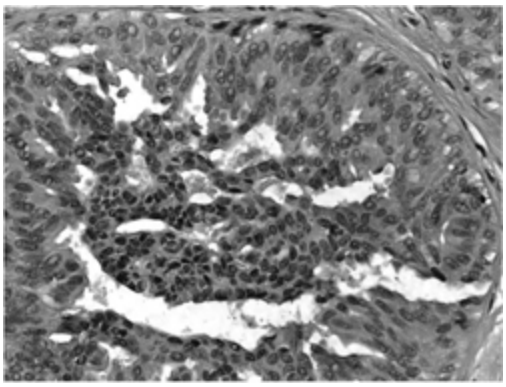

Fig. 2B.41 Hiperplasia ductal usual. Mais de três camadas estratificadas de epitélio ductal formam tufos e montes, preenchendo este ducto. O tamanho menor das células no centro do ducto (a chamada maturação) e as luzes periféricas, semelhantes a fendas, entre as células são característicos de hiperplasia ductal usual.

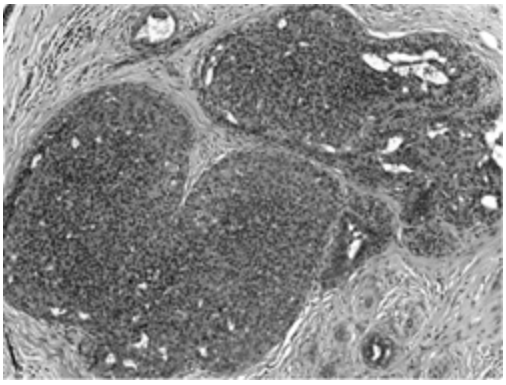

Fig. 2B.42 Hiperplasia ductal exuberante. Esses ductos expandidos estão quase totalmente preenchidos por hiperplasia ductal. Na periferia, há luzes semelhantes a fendas.

Graus leves de hiperplasia epitelial nos ductos podem ser considerados uma forma de AFC proliferativa. Hiperplasia ductal usual (HDU) é definida como estratificação do revestimento ductal além de três camadas celulares (Fig. 2B.41). As células da HDU são pequenas e possuem núcleos indistintos. Com o aumento da extensão da hiperplasia, observam-se luzes irregulares, semelhantes a fendas, na periferia do ducto envolvido. HDU exuberante refere-se a expansão acentuada da luz ductal por essa proliferação benigna (Fig. 2B.42).

Outras alterações proliferativas incluem adenose e adenose esclerosante. Na adenose, há aumento do número de ácinos de tamanho normal em um lóbulo. Em geral, a proliferação dos ácinos mantém uma organização lobular geral e não causa infiltração irregular do estroma. A adenose esclerosante é uma variante em que fibrose do estroma se superpõe a uma lesão de adenose (Figs. 2B.43 e 2B.44). Isto pode simular carcinoma invasivo, mas o padrão geral de um lóbulo expandido bem circunscrito costuma manter-se.

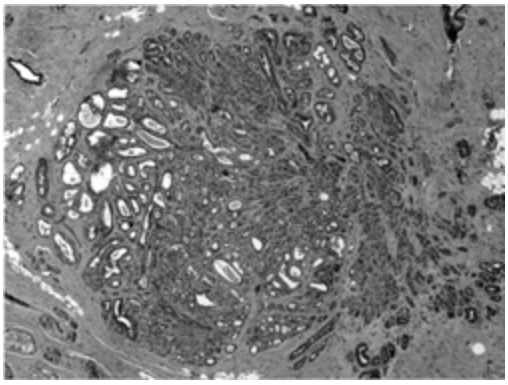

Fig. 2B.43 Adenose esclerosante. Há proliferação acentuada de ácinos (adenose) com fibrose interposta (esclerose). Há preservação do formato lobular geral, e os ácinos têm um padrão de organização espiral contínuo, uma diferença fundamental de seu principal imitador, o carcinoma invasivo.

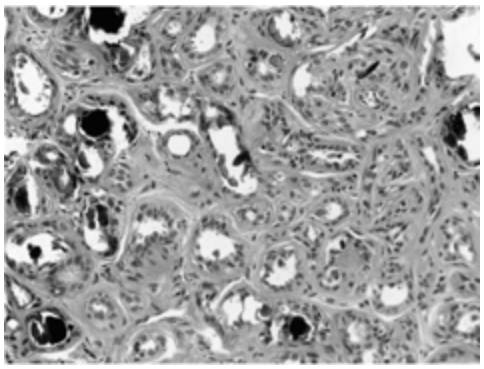

Fig. 2B.44 Adenose esclerosante. Os ácinos podem estar comprimidos ou distorcidos por fibrose; exceto isso, mantêm uma camada mioepitelial. Há calcificações.

Proliferações Papilares

Do ponto de vista histológico, o termo papilar refere-se a um padrão arquitetônico de ramificação seqüencial ou hierárquica de um esqueleto de estroma fibrovascular revestido por uma camada de epitélio, análogo a um tronco de árvore que origina ramos seqüencialmente menores que se subdividem. As proliferações epiteliais papilares podem ser benignas (papiloma), parcialmente envolvidas por hiperplasia benigna ou AFC, parcialmente envolvidas por carcinoma *in situ* ou malignas (carcinoma papilar). Portanto, papilar é um termo descritivo e não indica natureza benigna ou maligna.

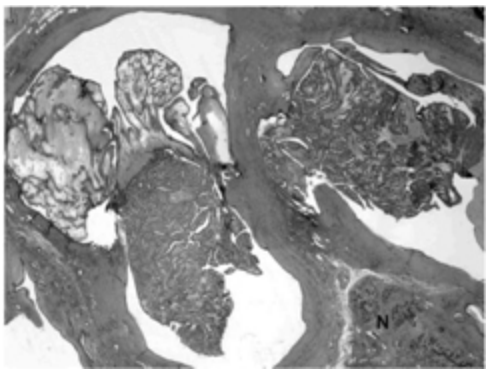

Fig. 2B.45 Papiloma intraductal. Dois ductos dilatados são preenchidos por papilomas. O papiloma esquerdo mostra áreas de edema (áreas de estroma hipocelular brancas) e fibrose (áreas de estroma hipocelular cinza). Há lóbulos normais (N) para comparação.

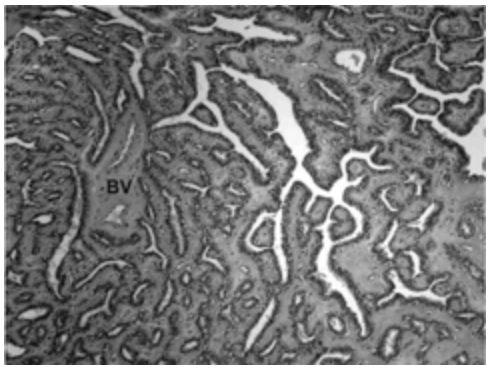

Fig. 2B.46 Pedículos papilares. Pedículos fibrosos ramificados, com anastomose entre eles, contêm vasos sanguíneos (BV) e são revestidos por uma única camada de epitélio ductal.

Os papilomas (Fig. 2B.45) podem surgir nos grandes ductos centrais, muitas vezes perto do mamilo, e causar secreção mamilar. Em virtude de infarto do papiloma, a secreção pode ser hemorrágica. Os papilomas centrais costumam ser únicos e maiores do que os periféricos, que são menores e múltiplos. Os dois tipos consistem em um pedículo fibrovascular (Fig. 2B.46) que dá origem a ramos papilares. O pedículo é revestido por uma dupla camada epitelial-mioepitelial semelhante àquela observada nos ductos normais. Não é rara a ocorrência de infartos e hemorragia nos papilomas maiores, resultando em inflamação, histiócitos espumosos e resíduos hemorrágicos nos ductos (Fig. 2B.47). Os papilomas também podem sofrer fibrose extensa e às vezes calcificar-se. O carcinoma papilar é distinguido por células epiteliais de aspecto maligno que revestem os pedículos papilares. O envolvimento parcial de um papiloma por carcinoma *in situ* é avaliado de forma semelhante ao carcinoma *in situ* sem envolvimento de um papiloma.

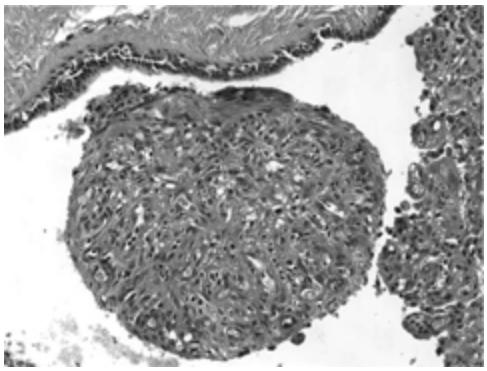

Fig. 2B.47 Papiloma infartado. O esqueleto fibrovascular está intacto, mas o epitélio descamou. Histiócitos, células inflamatórias e hemácias foram reunidos dentro do papiloma. A parede nativa do ducto está na parte superior esquerda.

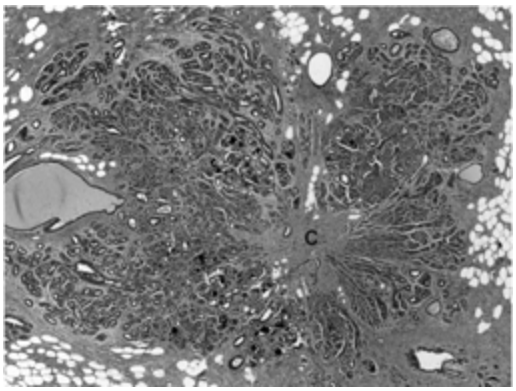

Fig. 2B.48 Cicatriz radial. Um padrão estrelado de proliferação acinar irradia-se a partir de uma zona fibroelástica central (foco central, *C).* Os lóbulos que se irradiam são envolvidos por alterações fibrocísticas.

Cicatriz Radial e Adenoma do Mamilo

Duas transformações peculiares de lesões papilares são a cicatriz radial e o adenoma do mamilo. A cicatriz radial exibe arquitetura típica de uma proliferação estrelada de ducto que se irradia de um núcleo central fibroelástico (foco central) (Figs. 2B.48 e 2B.49). Tais achados são tipicamente microscópicos, embora às vezes sejam grandes o suficiente para ser detectados por meios radiológicos. A cicatriz radial com freqüéncia abriga alterações fibrocísticas proliferativas, mas também pode ser envolvida por carcinoma *in situ.* A presença de cicatriz radial em uma biopsia está associada a pequeno aumento do risco de carcinoma

subseqüente em comparação com alterações fibrocísticas não-proliferativas. Ao exame microscópico, zonas piramidais de ductos irradiam-se para fora do foco central. No foco central, há glândulas comprimidas e distorcidas mergulhadas em estroma fibro-elástico. Pode haver calcificações e necrose. A etiologia da cicatriz radial é obscura. O adenoma mamilar é morfologicamente semelhante a uma cicatriz radial situada sob o mamilo.

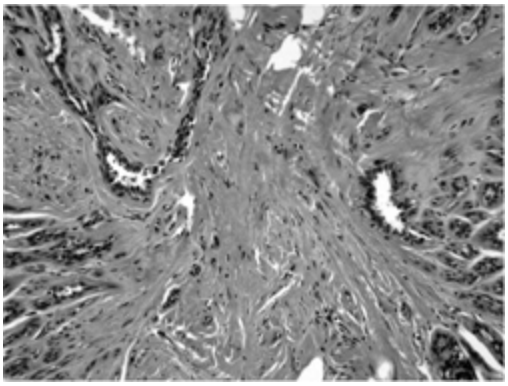

Fig. 2B.49 Foco central de cicatriz radial. Alguns ácinos comprimidos e distorcidos estão mergulhados em estroma fibroelástico. Este simula carcinoma invasivo.

Adenoma da Lactação

Durante gravidez, pode surgir um nódulo ou massa firme palpável formado por lóbulos agregados mostrando alteração secretora. Os lóbulos são expandidos por números aumentados de ácinos, que contêm secreções intraluminais. O citoplasma do epitélio acinar parece vacuolado em razão das secreções (Fig. 2B.50). Muitas vezes, observam-se nucléolos bem definidos no epitélio acinar. Ao contrário de um adenoma da lactação organizado e compacto, em geral o tecido mamário lactante normal exibe hiperplasia lobular com características secretoras, incluindo ácinos bem dilatados preenchidos por secreções. A quantidade de estroma fibro-adiposo interposto está um pouco reduzida na lactação.

Carcinoma In Situ

Carcinoma *in situ* refere-se ao epitélio maligno que ainda não rompeu sua membrana basal subjacente e invadiu o estroma. A distinção patológica entre carcinoma invasivo e *in situ* é a ausência de uma camada mioepitelial intacta circundando as células tumorais invasivas. Em geral, o mioepitélio pode ser observado em lâminas após coloração H&E de rotina. Em alguns casos, podem ser necessárias colorações imuno-histoquímicas para mioepitélio a fim de confirmar sua presença ou ausência. Porém a distribuição arquitetônica das células neoplásicas, observada em pequeno aumento, geralmente é suficiente para diferenciar os dois. A arquitetura lobular e ductal normal em toda a extensão está preservada no carcinoma *in situ*, enquanto o tumor invasivo costuma formar ninhos irregulares, lâminas ou células isoladas no estroma. Com freqüéncia, vêem-se alterações reativas no estroma adjacentes ao tumor invasivo; isto é chamado estroma desmoplásico.

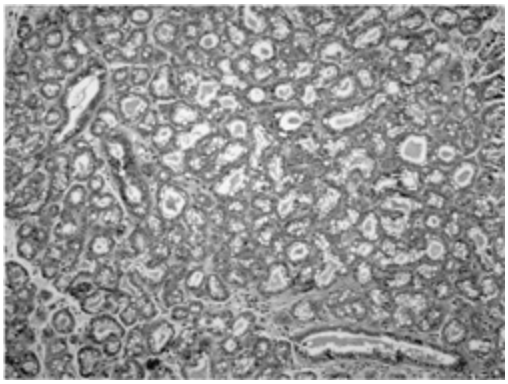

Fig. 2B.50 Adenoma da lactação. Esta proliferação circunscrita de ácinos em estado secretor é benigna. As luzes contêm glóbulos de leite.

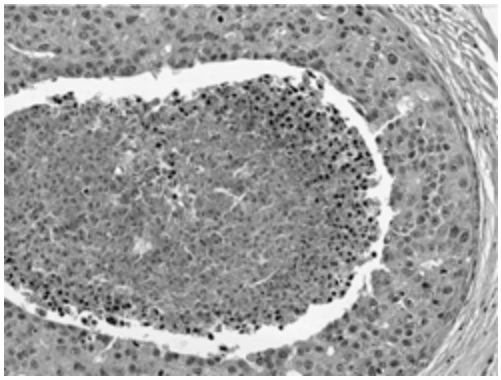

Fig. 2B.51 Carcinoma ductal *in situ,* padrão comedão. Resíduos necróticos e calcificação expandem muito este ducto revestido por carcinoma ductal *in situ* de alto grau nuclear.

O carcinoma *in situ* pode ter diferenciação ductal ou lobular; a diferença histológica é basicamente a presença (ductal) ou ausência (lobular) de coesão intercelular. Existem vários padrões arquitetônicos distintos de CDIS, embora não tenham grande significado clínico. O padrão comedônico refere-se à presença de resíduos necróticos (células tumorais mortas, descamadas) na luz ductal (Fig. 2B.51). O padrão sólido refere-se a um ducto completamente expandido e com preenchimento sólido de células neoplásicas. O padrão cribriforme é um padrão sólido que parece ter espaços circulares vazios, em saca-bocado, distribuídos pelo ducto, produzindo uma arquitetura semelhante a peneira (Fig. 2B.52). O padrão micropapilar refere-se a projeções finas digitiformes ou filamentos de células neoplásicas originadas na parede do ducto (Fig. 2B.53). O padrão aderente ou do tipo plano está muitas vezes associado ao padrão micropapilar, e as células neoplásicas são limitadas ao revestimento ductal, sem projeções ou outras estruturas arquitetônicas (Fig. 2B.54). Misturas de qualquer combinação desses padrões são típicas.

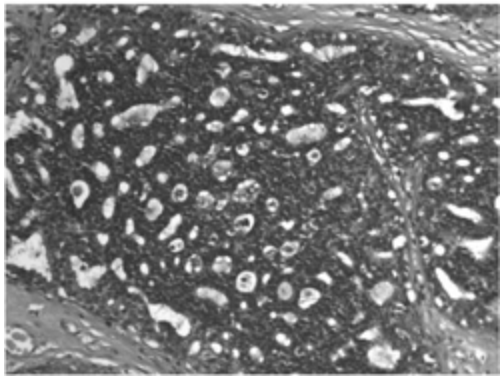

Fig. 2B.52 Carcinoma ductal *in situ,* padrão cribriforme. Um padrão semelhante a peneira é produzido por luzes redondas distribuídas em toda a região de proliferação, distinto das luzes periféricas, semelhantes a fendas, da hiperplasia ductal usual.

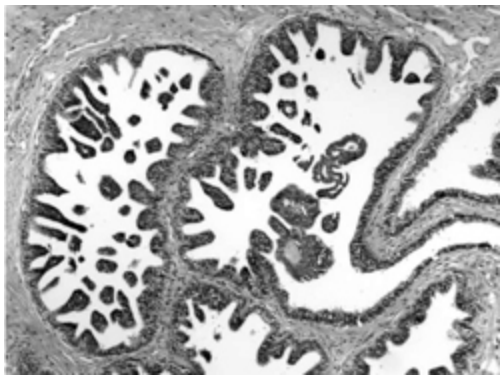

Fig. 2B.53 Carcinoma ductal *in situ,* padrão micropapilar. Projeções digitiformes e claviformes para a luz do ducto definem esse padrão.

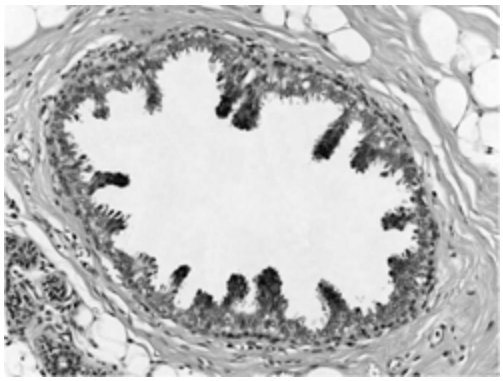

Fig. 2B.54 Carcinoma ductal *in situ* aderente (tipo plano). Misturadas a áreas de carcinoma ductal *in situ* micropapilar neste ducto há células epiteliais neoplásicas que aderem à parede do ducto, em vez de se projetar para a luz. Podem-se observar pequenas projeções semelhantes a bicos ou pêlos.

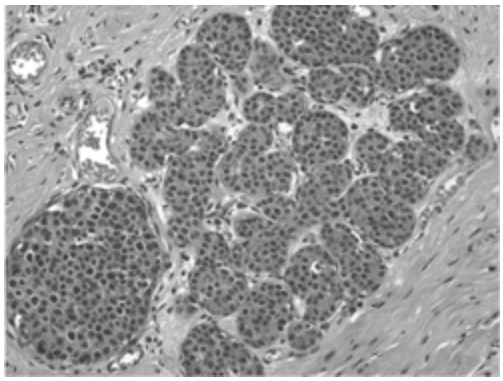

Fig. 2B.55 Carcinoma lobular *in situ.* Este lóbulo está aumentado e cada ácino é expandido por proliferação de células tumorais homogêneas uniformes sem formação glandular.

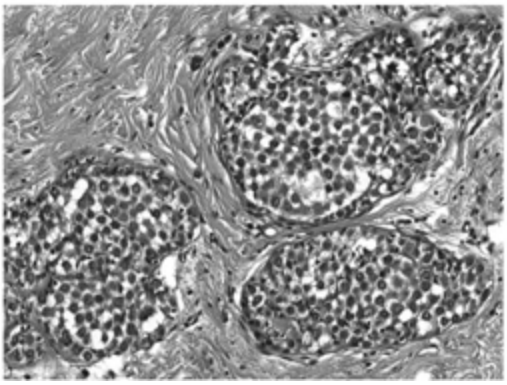

Fig. 2B.56 Incoesão em carcinoma ductal *in situ.* O espaço branco vazio entre as células tumorais indica perda de coesão intercelular, uma característica que define neoplasia intralobular.

Ao contrario dos padrões do CDIS, o carcinoma lobular *in situ* (CLIS) quase sempre exibe padrão de expansão lobular (Fig. 2B.55). Os ácinos dos lóbulos são preenchidos por células tumorais sem coesão intercelular. Isto é evidenciado por um espaço branco que circunda as células tumorais individuais (Fig. 2B.56). O espaço branco é causado por perda de expressão da molécula de aderência da superfície celular E-caderina (Fig. 2B.57); conforme mencionado antes, coloração imuno-histoquímica para E-caderina pode ser útil em casos difíceis de classificar como ductais ou lobulares. A principal variante é o CLIS de padrão sólido, e este pode ter aspecto semelhante ao CDIS de padrão sólido. Em certas ocasiões, o CLIS exibe comedonecrose (Fig. 2B.58).

A graduação do CDIS geralmente prediz a recorrência. Existem muitos sistemas de graduação, mas todos se baseiam em dois fatores principais: atipia nuclear e necrose. Costuma-se usar um sistema com três planos de atipia nuclear baixa/intermediária/alta (Figs. 2B.59 a 2B.61). A necrose é descrita como presente ou ausente. Do ponto de vista clínico, estas são as características mais relevantes do CDIS. Não é realizada graduação do CLIS.

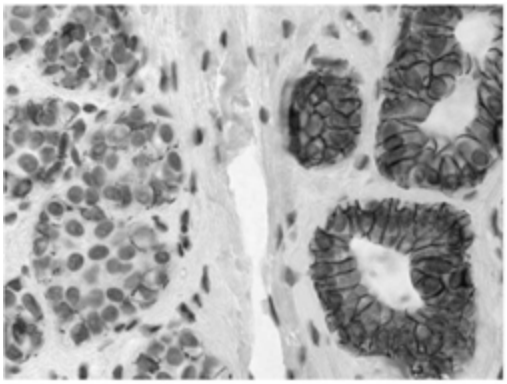

Fig. 2B.57 Coloração para E-caderina no carcinoma lobular *in situ.* À direita, as membranas celulares desses ácinos benignos são bem definidas por esta coloração imuno-histoquímica para E-caderina. À esquerda, há ácinos distendidos por carcinoma lobular *in situ.* Tais células não-coesivas não expressam E-caderina.

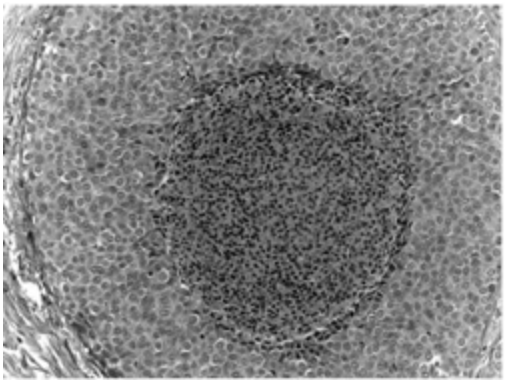

Fig. 2B.58 Necrose em carcinoma lobular *in situ.* Embora seja rara, necrose pode ser observada no carcinoma lobular *in situ.*

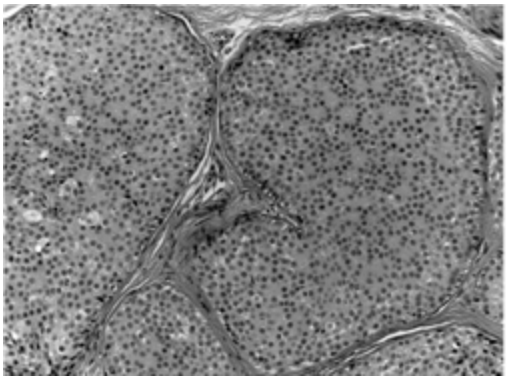

Fig. 2B.59 Carcinoma ductal *in situ,* baixo grau nuclear. Proliferação homogênea de células epiteliais neoplásicas expande o ducto. Pode-se observar um padrão acinar (sem luzes) em algumas áreas. Este é o carcinoma ductal *in situ,* padrão sólido.

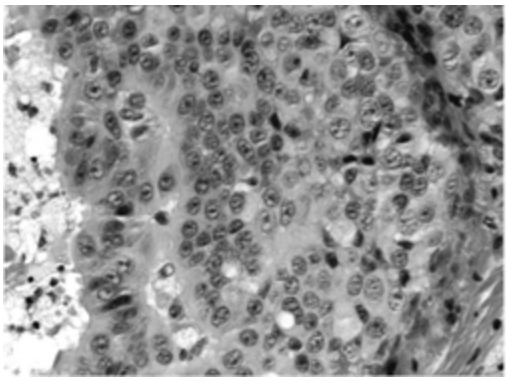

Fig. 2B.60 Carcinoma ductal *in situ,* grau nuclear intermediário. Os núcleos têm formato e tamanho mais pleomorfos, bem como nucléolos proeminentes, em comparação com o carcinoma ductal *in situ* de baixo grau nuclear.

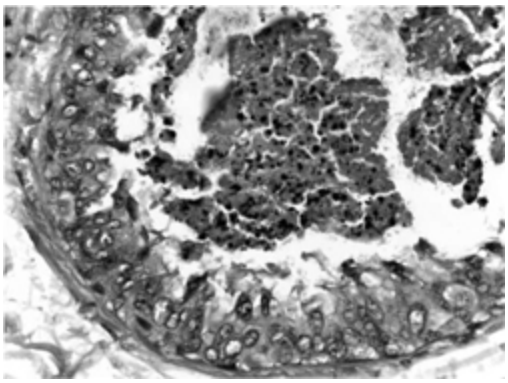

Fig. 2B.61 Carcinoma ductal *in situ,* alto grau nuclear. Há pleomorfismo nuclear acentuado. A luz está cheia de resíduos necróticos. As células neoplásicas não invadiram o mioepitélio subjacente.

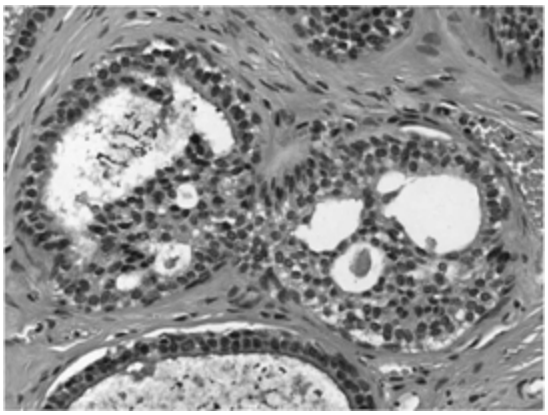

Fig. 2B.62 Hiperplasia ductal atípica. Dois ductos contêm proliferação de epitélio homogêneo com núcleos uniformes em padrão algo cribriforme. Esta lesão atípica não satisfaz os critérios para carcinoma ductal *in situ* de baixo grau.

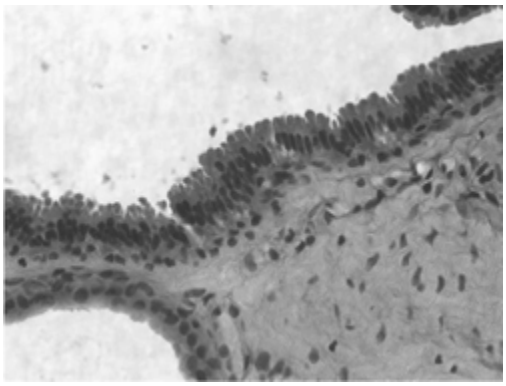

Fig. 2B.63 Atipia ductal em alteração de células colunares. Este lóbulo dilatado é revestido por epitélio colunar (compare com o epitélio cubóide do ácino menor no ângulo inferior esquerdo). Núcleos homogêneos, contornos nucleares ovais regulares e padrões de cromatina uniformes são atípicos. As projeções citoplasmáticas na margem luminal das células também são típicas. Alguns patologistas classificariam esta alteração como hiperplasia ductal atípica.

Hiperplasia Ductal Atípica

Hiperplasia ductal atípica (HDA) é uma denominação complexa e controversa atribuída a lesões situadas entre HDU e CDIS. Em essência, é uma categoria de lesões ductais com grau de atipia celular além do normal, mas também insuficiente dos pontos de vista quantitativo e qualitativo para classificação como CDIS. De certa forma, HDA é um diagnóstico de exclusão. Muito foi, e continua a ser, escrito na literatura sobre a definição de HDA, e ainda há controvérsia sobre os critérios mínimos para definir CDIS incluindo a indicação do uso de critérios quantitativos (isto é, se deve haver um tamanho ou número mínimo de ductos envolvidos). Alguns patologistas adotam um método quantitativo e definem HDA como lesões que seriam qualificadas como CDIS mas medem menos de 2 mm ou envolvem menos de dois ductos (Fig. 2B.62). Outros adotam um enfoque qualitativo e definem HDA como lesões que mostram atipia celular sem a atipia arquitetônica observada no carcinoma *in situ.* Atipia celular refere-se a um aspecto invariável dos núcleos com contornos arredondados e regulares e cromatina regular dispersa uniformemente. Com freqüéncia, a HDA está associada a caldficação. Há pouco tempo, introduziram-se as

denominações "alteração de células colunares" e "atipia de células colunares", com ou sem hiperplasia. Esses distúrbios referem-se aos achados, em geral nos lóbulos com dilatação cística, em que o revestimento epitelial exibe formato colunar (fino e alongado) proeminente. Tais células freqüentemente exibem atipia celular conforme descrito antes (Fig. 2B.63). O significado a longo prazo de lesões colunares ainda não foi definido, mas a atipia de células colunares talvez deva ser vista de forma semelhante à atipia em lesões não-colunares. Em uma biopsia de fragmento, a presença de HDA costuma indicar consideração de excisão para excluir Câncer adjacente.

Hiperplasia lobular atípica refere-se a lesões insuficientes, do ponto de vista quantitativo, para diagnóstico de CLIS. Como no CDIS, há diferentes definições dos critérios mínimos para CLIS, mas todos incluem o grau de envolvimento e expansão lobular pelas células tumorais.

Carcinoma Ductal Invasivo

Em geral, o Câncer de mama invasivo é subclassificado como diferenciação ductal ou lobular; conforme mencionado antes, a presença de diferenciação glandular e coesão intercelular define diferenciação ductal e a ausência define diferenciação lobular. A maioria dos carcinomas ductais consiste em túbulos e glândulas invasivos e não possui designação especial do tipo (Figs. 2B.64 a 2B.66). Um subgrupo de carcinomas ductais invasivos possui tipos histológicos especiais. Estes incluem carcinoma tubular, carcinoma mucinoso (ou colóide), carcinoma cribriforme, carcinoma papilar, carcinoma medular, carcinoma metaplásico e carcinoma micropapilar.

O carcinoma tubular possui células tumorais bem diferenciadas que formam túbulos ou glândulas simples bem definidos, em geral imersos em estroma fibrótico ou fibroelástico (Fig. 2B.67). Como é muito bem diferenciado, pode não ser reconhecido à primeira vista. É necessário grande cuidado para pesquisar o mioepitélio, que estará ausente se a lesão

for um carcinoma tubular. O foco central de uma cicatriz radial pode ser confundido com carcinoma tubular (Fig. 2B.49). O carcinoma tubular tende a apresentar evolução mais favorável do que o carcinoma ductal sem tipo especial.

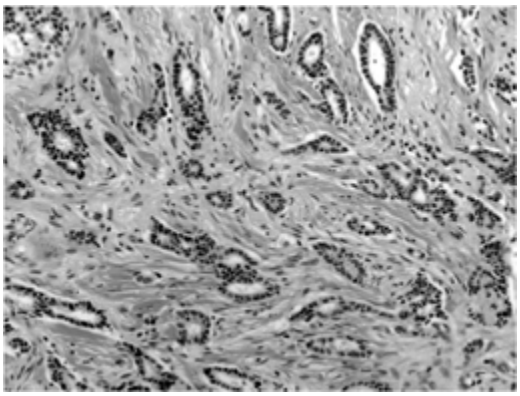

Fig. 2B.64 Carcinoma ductal invasivo, bem diferenciado. As células infiltrativas mantêm um padrão tubular (1 ponto); os núcleos assemelham-se a núcleos não-neoptésicos (1 ponto); não há mitoses (1 ponto). A contagem total de 3 pontos equivale ao grau 1 (bem diferenciado). Não há células mioepiteliais acompanhando essas glândulas. Ao contrário da adenose esclerosante, o padrão é desorganizado e aleatório.

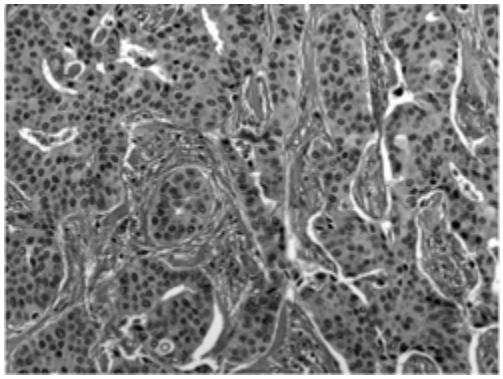

Fig. 2B.65 Carcinoma ductal invasivo, moderadamente diferenciado.

Menos de metade do tumor forma túbulos (2 pontos). Há pleomorfismo nuclear moderado (2 pontos). A contagem mitótica, incluindo campos não mostrados, é de 2 pontos. A contagem total de 6 pontos corresponde ao grau 2 (moderadamente diferenciado).

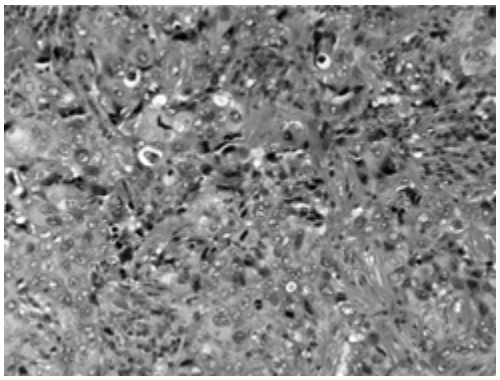

Fig. 2B.66 Carcinoma ductal invasivo, mal diferenciado. O tumor forma lâminas sólidas sem túbulos (3 pontos). Há pleomorfismo nuclear extremo (3 pontos). A contagem mitótica é alta (3 pontos). A contagem total de 9 pontos corresponde ao grau 3 (mal diferenciado).

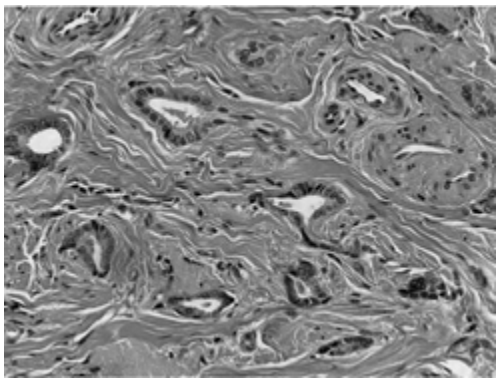

Fig. 2B.67 Carcinoma tubular. Túbulos angulares e em forma de gota sem mioepitélio infiltram o estroma.

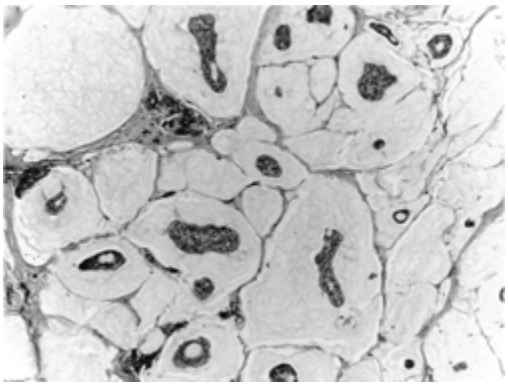

Fig. 2B.68 Carcinoma mucinoso. Acúmulos de mucina, separados por septos fibrovasculares finos, contêm pequenas ilhas de células tumorais.

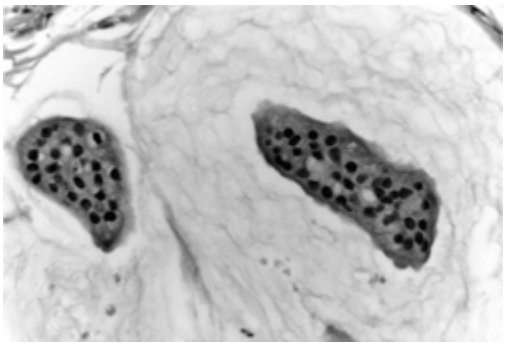

Fig. 2B.69 Células neoplásicas no carcinoma mucinoso. Células tumorais flutuam no centro dos acúmulos de mucina e não estão fixadas às paredes ductais.

O carcinoma mucinoso consiste em focos bem diferenciados de células tumorais livres em áreas de mucina (Figs. 2B.68 e 2B.69). Muitas vezes, o carcinoma mucinoso é bastante hipocelular, e a maior parte da lesão pode ser formada por mucina com relativamente poucos grupos de células tumorais.

Os carcinomas medulares representam um desafio para o diagnóstico porque os critérios variam entre especialistas. Em geral, a maioria dos carcinomas medulares mostra (a) padrão de crescimento sincicial, (b) circunscrição histológica completa, (c) infiltrado linfoplasmocítico difuso e (d) atipia nuclear acentuada (Figs. 2B.70 e 2B.71). Muitos carcinomas medulares desenvolvem-se em pacientes com mutações do gene do Câncer de mama (BRCA). O carcinoma medular tende a ter melhor comportamento clínico do que o carcinoma ductal sem tipo especial.

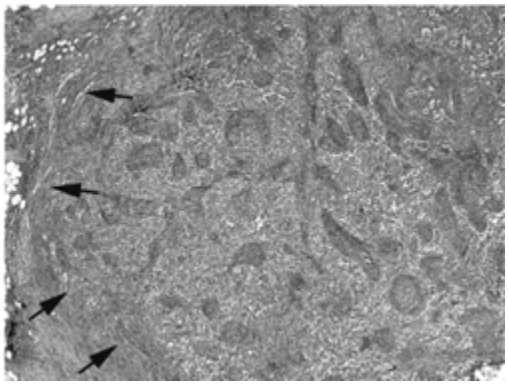

Fig. 2B.70 Carcinoma medular. Há uma borda bem circunscrita (setas) povoada por um infiltrado linfoplasmocítico (não observado neste aumento). As células tumorais formam uma lâmina sincicial.

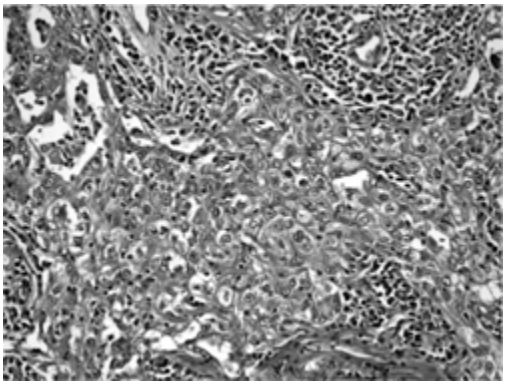

Fig. 2B.71 Formação sincicial no carcinoma medular. As bordas celulares são mal definidas nesta lâmina de células tumorais de alto grau. Nas margens e no interior do foco, há células linfoplasmocíticas.

Carcinoma metaplásico refere-se a um grupo heterogêneo de carcinomas com áreas de diferenciação em fuso, escamosas ou mesenquimais (isto é, formação de osso, músculo esquelético ou cartilagem (Fig. 2B.72). A variante de carcinoma de células fusiformes merece menção porque o aspecto fusiforme das células pode ser erroneamente interpretado como componente de proliferação benigna do estroma. Indica-se um exame rigoroso de lesões com células fusiformes para excluir carcinoma de células fusiformes.

Carcinoma micropapilar é uma variante rara com predileção por invasão linfovascular e envolvimento de linfonodos axilares (Fig. 2B.73). Consiste em agregados de pequenos grupos anulares de células tumorais dentro de espaços vazios.

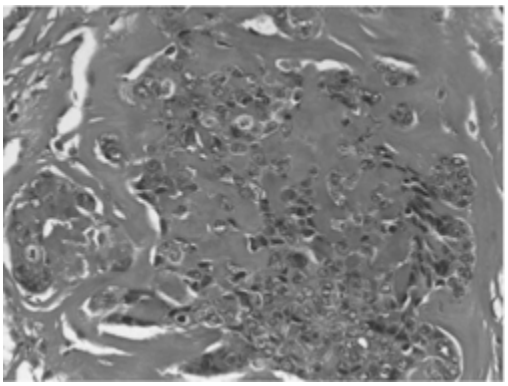

Fig. 2B.72 Carcinoma metaplásico, tipo condróide. Este campo de carcinoma de alto grau exibe células tumorais mergulhadas em uma matriz extracelular condróide, vítrea, semelhante a matriz cartilaginosa.

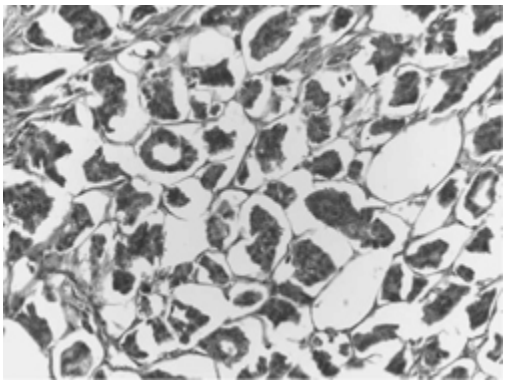

Fig. 2B.73 Carcinoma micropapilar. Pequenos brotos, grupos e glândulas anulares de tumor estão mergulhados em estroma fibroso frouxo.

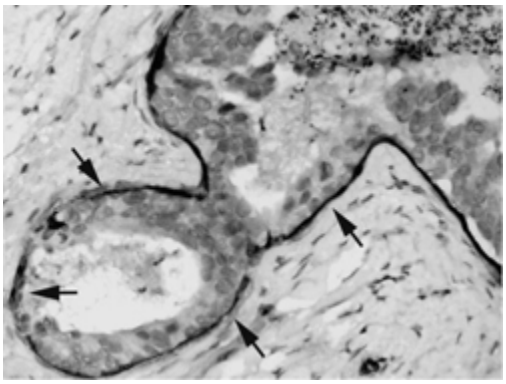

Fig. 2B.74 Mioepitélio intacto no carcinoma ductal *in situ.* Esta imunocoloração para antígeno do músculo liso confirma um mioepitélio intacto *(setas)* circundando esta evaginação do carcinoma ductal *in situ* com suspeita de invasão do estroma.

Embora cada um desses tipos especiais mostre um quadro histológico típico, a maioria dos carcinomas ductais invasivos não tem tipo especial. A característica histológica presente em todos esses tipos, especiais ou não, é invasão do estroma. Ao exame microscópico, a invasão do estroma manifesta-se por expansão das células tumorais além do mioepitélio e da membrana basal que circunda o ducto ou lóbulo contendo o tumor. As células tumorais invadem o estroma adjacente, destruindo a arquitetura normal do ducto/lóbulo, e podem formar focos e massas, irregulares e expansivos, de células tumorais no estroma. A prova da invasão é a perda de mioepitélio adjacente. Este é o critério que distingue carcinoma *in situ* de carcinoma invasivo. Não raro, é difícil fazer essa distinção à microscopia de rotina, sobretudo quando as amostras são pequenas. Colorações imuno-histoquímicas para identificar mioepitélio são um método padrão para confirmar a presença de células mioepiteliais e determinar se houve invasão (Fig. 2B.74).

A graduação do carcinoma ductal invasivo foi correlacionada com a evolução clínica mediante vários esquemas de graduação com sucesso variável. Um dos sistemas de graduação mais usados e defendidos pela Organização Mundial de Saúde é o de Scarff-Bloom-Richardson modificado por Nottingham (Quadro 2B.1). Baseia-se em três características histológicas: o grau de formação de túbulos (glândulas), o número de mitoses e a magnitude da atipia nuclear (Figs.

2B.64 a 2B.66). A resposta dos tumores a tratamento adjuvante contra receptores hormonais, como tamoxifeno, ou receptor do fator de crescimento HER2, como trastuzumab (Herceptin), pode ser determinada por IHQ para receptores de estrogênio e progesterona (Fig. 2B.75) e para superexpressão do produto do gene HER2 nas células tumorais (Fig. 2B.76). Hibridização *in situ* de fluorescência também é usada para determinar amplificação do gene HER2.

QUADRO 2B.1

MÉTODO DE NOTTINGHAM PARA CLASSIFICAÇÃO DE CARCINOMA INVASIVO*

Formação de Túbulo pelo Tumor	**Pontuação**
Maior parte do tumor (> 75%)	1
Grau moderado (10%-75%)	2
Pouca ou nenhuma (< 10%)	3
Número de Mitoses por Dez Campos de Grande Aumento	
Depende do microscópio usado**	1-3
Pleomorfismo Nuclear	
Células pequenas, regulares, uniformes	1
Aumento moderado de tamanho e variabilidade	2
Grande variação	3

Pontuação Total	**Grau do Tumor**
3-5	1 (bem diferenciado)
6-7	2 (moderadamente diferenciado)
8-9	3 (mal diferenciado)

*Baseado em Elston CW, Ellis IO. Pathological prognostic factors in breast câncer. I. The value of histological grade in breast câncer: experience from a large study with long-term follow-up. Histopathology 1991;19:403-410.

**Como a contagem de mitoses depende do diámetro do campo do microscópio, é importante para o patologista ajustar a pontuação mitótica aos nomogramas publicados (ver nota anterior) específicos para o microscópio utilizado.

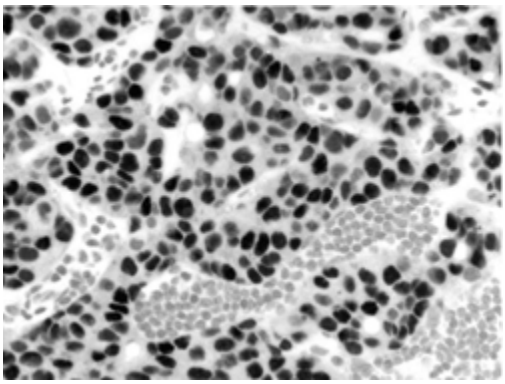

Fig. 2B.75 Receptores estrogênicos no carcinoma invasivo. A coloração escura dos núcleos dessas células tumorais indica expressão de receptores estrogênicos (coloração imuno-histoquímica). Os núcleos das células inflamatórias adjacentes são negativos.

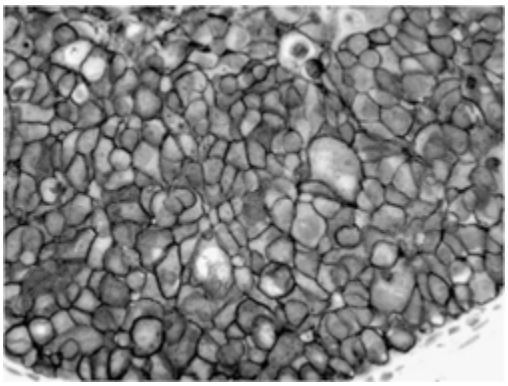

Fig. 2B.76 Superexpressão de HER2 no carcinoma invasivo. Esta coloração imuno-histoquímica para o produto do gene HER2 mostra um padrão membranoso circunferencial intenso em todas as células tumorais, indicando superexpressão do gene.

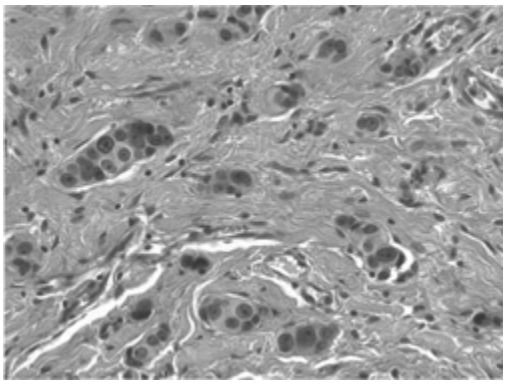

Fig. 2B.77 Efeito da quimioterapia no carcinoma invasivo. Aumento citoplasmático e nuclear com nucléolos em focos residuais de carcinoma ductal caracterizam o efeito da quimioterapia.

Os achados microscópicos do carcinoma invasivo podem ser alterados por exposição a quimio- ou radioterapia. Pacientes que recebem quimio- ou radioterapia neoadjuvante podem apresentar duas alterações em seus tumores. Em primeiro lugar, o tamanho do tumor pode diminuir e, em algumas pacientes, desaparecer por completo. A segunda alteração é que o tumor pode sofrer alterações citológicas em razão da exposição ao tratamento. Essas alterações incluem aumento dos núcleos e do citoplasma; alterações do citoplasma, que adquire aspecto rosado vítreo (alteração eosinofílica); ou alterações que simulam a aparência de macrófagos teciduais (Fig. 2B.77). Nem todos os tumores respondem a tratamento neoadjuvante. Além disso, nem sempre há correlação entre alterações

radiológicas do tumor durante o tratamento neoadjuvante e alterações histológicas; em outras palavras, alguns tumores que parecem ter diminuído em imagens radiológicas podem estar presentes microscopicamente como células tumorais isoladas ocultas dispersas em todo o leito tumoral original. Avaliação patológica é importante para confirmar as alterações radiológicas em pacientes submetidas a tratamento neoadjuvante.

Carcinoma Lobular Invasivo

Esse tipo de carcinoma é definido pela ausência de coesão intercelular e ausência de formação glandular. As células tumorais costumam estar dispostas em padrão linear de células individuais, formando repetidos anéis concêntricos ao redor dos ductos ou uma fileira de células tumorais (Figs. 2B.78 a 2B.80). Em geral, o grau nuclear é baixo em função de baixo pleomorfismo nuclear e baixa atividade mitótica. Uma exceção é a variante denominada carcinoma lobular pleomorfo, em que as células tumorais exibem aspectos nucleares pleomorfos mas de resto mostram aspectos lobulares.

Carcinoma Inflamatório

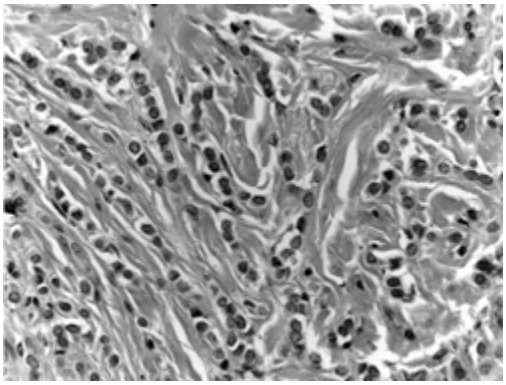

Fig. 2B.78 Carcinoma lobular invasivo. Colunas únicas de células tumorais invadem o estroma.

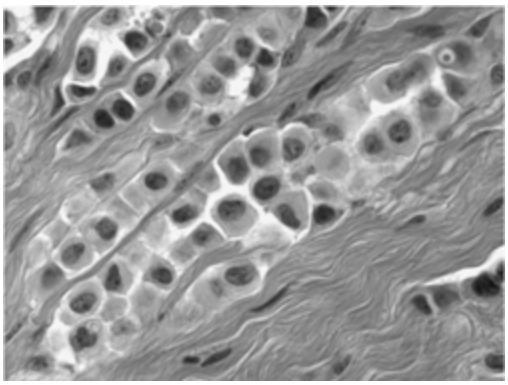

Fig. 2B.79 Incoesão em carcinoma lobular. O espaço branco vazio ao redor de cada célula tumoral, que indica perda de coesão intercelular, é uma característica de diferenciação lobular.

Fig. 2B.80 Neoplasia lobular. Pequenas células redondas individuais no estroma simulam linfócitos em pequeno aumento, mas são na verdade células de carcinoma lobular invasivo circundando um ducto normal. O carcinoma lobular *in situ* está no campo superior.

Carcinoma inflamatório é uma descrição clínica de carcinoma invasivo com envolvimento extenso de espaços linfáticos dérmicos (Fig. 2B.81). A obstrução dos vasos linfáticos dérmicos por tumor causa obstrução hidrostática na pele, resultando em acentuado edema tecidual, ingurgitação, induração e eritema. Pode haver descamação, erosão ou ulceração cutânea. Carcinoma inflamatório não é um termo patológico. Em vez disso, a patologia do carcinoma inflamatório é o envolvimento linfático dérmico. O carcinoma inflamatório encerra prognóstico sombrio, embora este tenha melhorado um pouco nos últimos anos com tratamento intensivo.

Doença de Paget

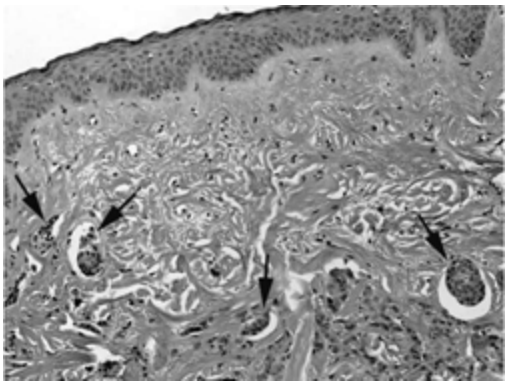

Fig. 2B.81 Carcinoma inflamatório. Invasão dos canais linfáticos dérmicos por carcinoma *(setas)* é o correlato patológico de carcinoma inflamatório. A pele da mama está no campo superior.

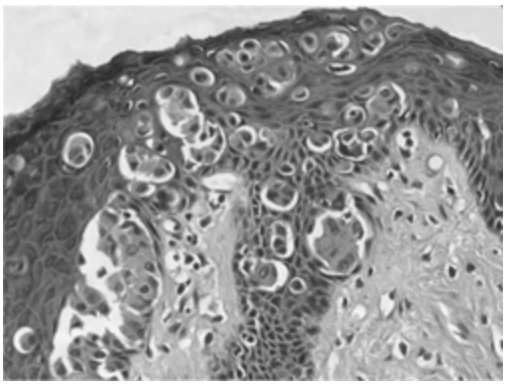

Fig. 2B.82 Doença de Paget do mamilo. No epitélio estratificado da pele mamilar, há muitos agregados grandes individuais e reunidos de células neoplásicas com citoplasma abundante núcleos aumentados e nucléolos. Esta paciente tinha carcinoma ductal subjacente embora o diagnóstico diferencial incluísse melanoma.

A doença de Paget do mamilo é outro distúrbio clínico com achado patológico distinto. Clinicamente, as pacientes apresentam-se com um distúrbio do mamilo semelhante a eczema. A biopsia do mamilo mostra células tumorais no epitélio cutâneo (Fig. 2B.82). Essas células intraepiteliais, que representam adenocarcinoma, são isoladas ou encontradas em grupos e focos. Na maioria dos casos, a doença de Paget do mamilo está associada a um carcinoma de mama primário subjacente. Além de sua tendência a ser de maior grau, nenhuma característica específica do carcinoma de mama subjacente o distingue de tumores não associados à doença de Paget do mamilo. O principal diagnóstico diferencial é

melanoma. Podem-se usar colorações imuno-histoquímicas para ajudar na distinção. É importante notar que o termo disseminação pagetóide muitas vezes é confundido com doença de Paget do mamilo. Quando o CLIS envolve ductos segmentares, em geral o acometimento é denominado disseminação pagetóide de CLIS. Assim, os dois termos são bem diferentes.

Metástases para Linfonodos

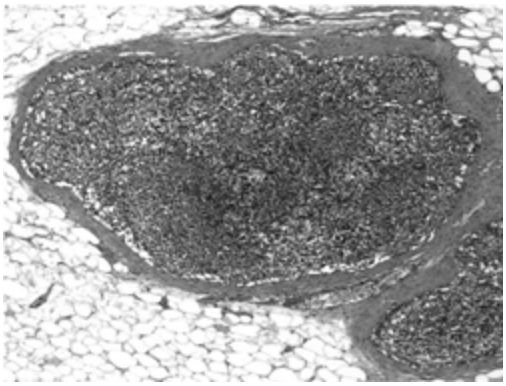

Fig. 2B.83 Linfonodo intramamário. Esses linfonodos são semelhantes aos encontrados em outras áreas anatômicas.

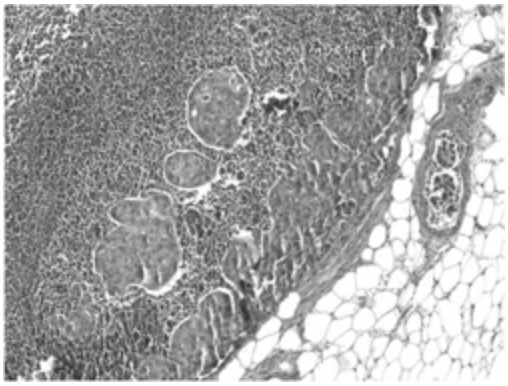

Fig. 2B.84 Carcinoma metastático em linfonodo intramamário. Células tumorais também estão situadas em um canal linfático fora do linfonodo (borda direita da imagem).

Envolvimento de linfonodos axilares é uma variável importante do prognóstico em Câncer de mama. Às vezes, há envolvimento de linfonodos intramamários, mas é incomum. Microscopicamente, os linfonodos são agregados encapsulados de linfócitos B e T. O córtex contém folículos em

que predominam células B com a presença de células T nas zonas parafoliculares (Fig. 2B.83). O líquido linfático dos canais aferentes entra no linfonodo por meio do espaço do seio subcapsular, que é um local comum de reunião de células tumorais metastáticas iniciais (Fig. 2B.84).

Lesões Fibroepiteliais

Estes distúrbios são bifásicos e possuem componentes de estroma e epitelial. As lesões fibroepiteliais podem ser benignas (fibroadenoma, adenoma tubular) ou potencialmente malignas (tumor filóide). Devido a heterogeneidade e superposição na histologia dos tumores fibroepiteliais benignos e malignos, deve haver muito cuidado na avaliação de uma biopsia de fragmento que mostre proliferação fibroe-pitelial. Além da variedade de distúrbios fibroepiteliais, o diagnóstico diferencial de uma biopsia de fragmento contendo proliferação de células fusiformes também inclui vários distúrbios reativos benignos e malignos que contèm células fusiformes: cicatriz de biopsia, fibromatose, fasciite nodular, hiperplasia pseudo-angiomatosa do estroma (HPAE), sarcoma e carcinoma metaplásico (p. ex., carcinoma de células fusiformes). Portanto, exceto se a biopsia de fragmento mostrar apenas as características clássicas de um fibroadenoma, deve-se ter cautela antes de excluir esses outros distúrbios.

Fibroadenoma

Os fibroadenomas são benignos e costumam ser nódulos ou massas de estroma (fibroblastos e colágeno) bem circunscritos que distorceram o epitélio ductal nativo, gerando os chamados padrões intracanaliculares ou pericanaliculares. No padrão intracanalicular, a expansão do estroma força e distorce as estruturas do epitélio ductal (também denominadas canalículos), tornando-as comprimidas, alongadas e semelhantes a fendas, envolvendo e revestindo os nódulos de estroma (Fig. 2B.85). No padrão pericanalicular, o estroma não comprime as estruturas ductais, que portanto parecem relativamente normais e sem distorção (Fig. 2B.86). Esses dois padrões não

tèm significado clínico, e em geral não são mais descritos no diagnóstico de fibroadenoma. De resto, o epitélio ductal é normal em ambos os padrões. O estroma é citologicamente indiferenciado (Fig. 2B.87). Como no epitélio do tecido mamário regular, podem-se observar alterações fibrocísticas e proliferativas, bem como calcificações, no componente epitelial dos fibroadenomas. A variante mixóide do fibroadenoma exibe alteração mixóide proeminente do estroma. A variante celular do fibroadenoma mostra densidade de células do estroma maior que o normal. Esta é distinguida do tumor filóide de baixo grau pela ausência de arquitetura frondosa, atipia nuclear ou mitoses significativas. Com o tempo, a hialinização de um fibroadenoma pode tornar-se proeminente a ponto de restar apenas um nódulo fibrótico hipocelular (Fig. 2B.88).

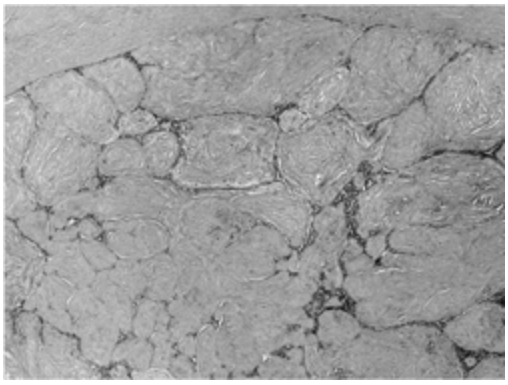

Fig. 2B.85 Fibroadenoma, tipo intracanalicular. Aglomerações e nódulos de estroma especializado proliferativo comprimem o epitélio nativo da mama.

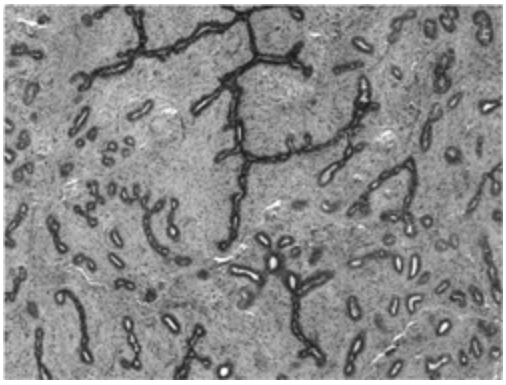

Fig. 2B.86 Fibroadenoma. O padrão pericanalicular está presente nas margens esquerda e direita do campo onde o epitélio não é tão comprimido pela proliferação do estroma quanto no centro do campo.

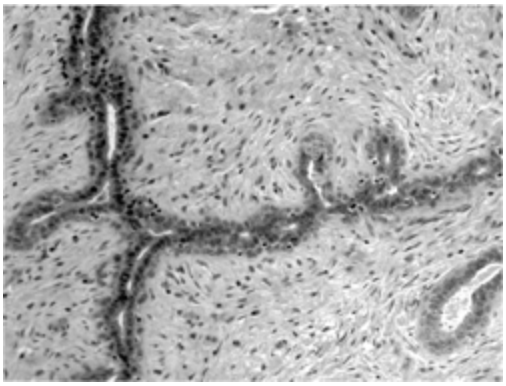

Fig. 2B.87 Estroma no fibroadenoma. Não há atipia ou atividade mitótica significativa no estroma especializado que forma o fibroadenoma. O epitélio também é indiferenciado.

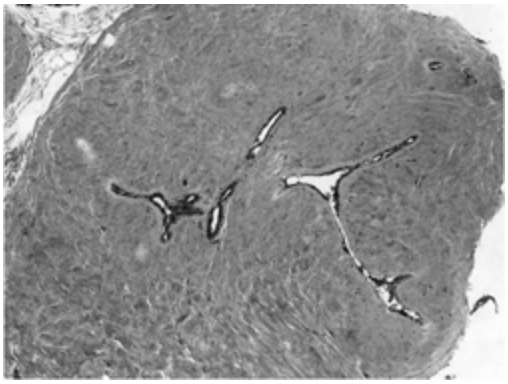

Fig. 2B.88 Fibroadenoma hialinizado. Com o tempo, a hialinização deixa um nódulo relativamente sem células do estroma ou epitélio.

Tumor Filóide

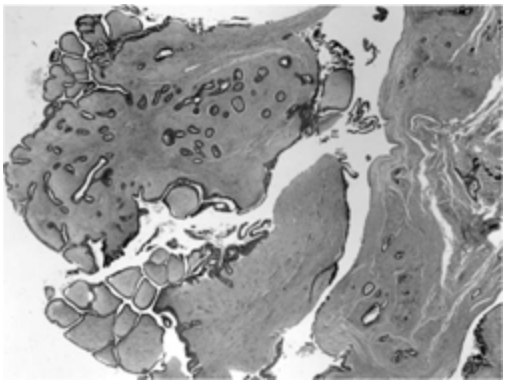

Fig. 2B.89 Tumor filóide, baixo grau. Estruturas semelhantes a folhas de estroma proliferativo revestido por epitélio projetam-se dentro de um grande espaço cístico. A parede do cisto está à direita.

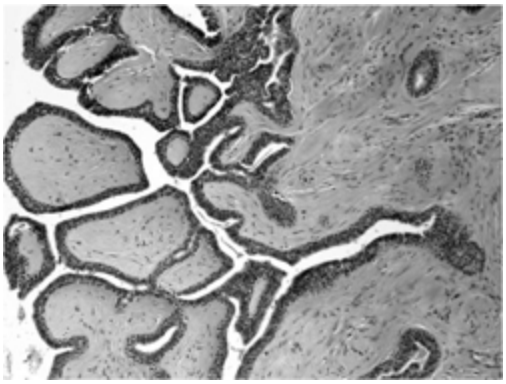

Fig. 2B.90 Folhas no tumor filóide, baixo grau. As células em fuso que formam as folhas não exibem atipia, celularidade ou mitoses significativas.

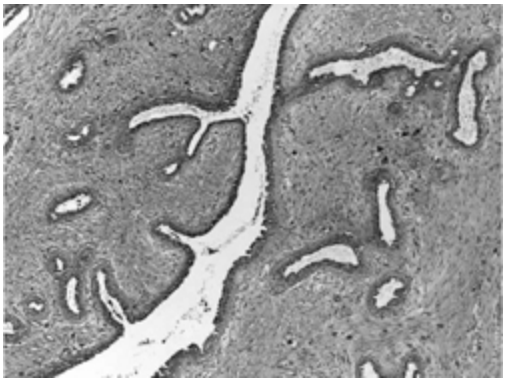

Fig. 2B.91 Tumor filóide, alto grau. O estroma é altamente celular e há atipia nuclear acentuada (núcleos escuros e com formatos bizarros).

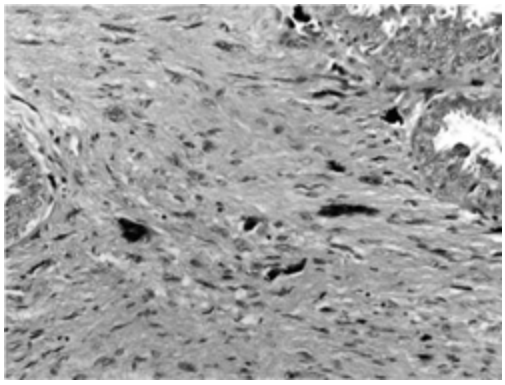

Fig. 2B.92 Atipia nuclear no tumor filóide, alto grau. O pleomorfismo marcante desses núcleos do estroma é um fator de prognóstico reservado.

O antigo nome do tumor filóide era cistossarcoma *phyllodes.* Este se referia a espaços císticos macroscopicamente visíveis no tumor. Filóide refere-se à presença de estruturas teciduais semelhantes a folhas que podem ser observadas macroscópica e microscopicamente. Nessa neoplasia, a proliferação do estroma costuma formar projeções semelhantes a folhas revestidas por epitélio ductal (Fig. 2B.89). As células tumorais são fusiformes, com graus variados de atipia nuclear e atividade mitótica (Figs. 2B.90 e 2B.91). Há tendência a recorrência, e uma pequena percentagem dessas lesões pode enviar metástases, mas foi muito difícil estabelecer achados histológicos preditivos de comportamento maligno. Pode-se atribuir um grau preditivo geral com base na extensão de mitoses, celularidade do estroma e atipia nuclear (Fig. 2B.92). Tamanho maior e supercrescimento do estroma tendem a estar associados a pior comportamento. Supercrescimento do estroma refere-se a áreas tumorais em que a proliferação do estroma ocupa mais de um campo microscópico sem a presença de qualquer epitélio ductal. Deve-se notar, porém, que mesmo lesões classificadas como tumor filóide de baixo grau podem ter evolução desfavorável. Embora o papel do fibroadenoma na gênese do tumor filóide não seja claro, há lesões que exibem características semelhantes, produzindo superposição entre fibroadenomas e tumor filóide de baixo grau. Nessas circunstâncias, a classificação precisa pode ser difícil mesmo em amostras excisadas. Os tumores filóides incompletamente excisados tendem a recorrer.

Adenoma Tubular

Este distúrbio benigno consiste em uma proliferação densa bem circunscrita de ácinos de tamanho normal, formando um nódulo ou massa (Figs. 2B.93 e 2B.94). Não há características malignas. Alguns autores consideram que o adenoma tubular é uma variante de fibroadenoma rica em epitélio, com pouquíssimo estroma. Outros o consideram uma variante de um hamartoma.

Qualquer que seja a classificação, o adenoma tubular é benigno e não recidiva.

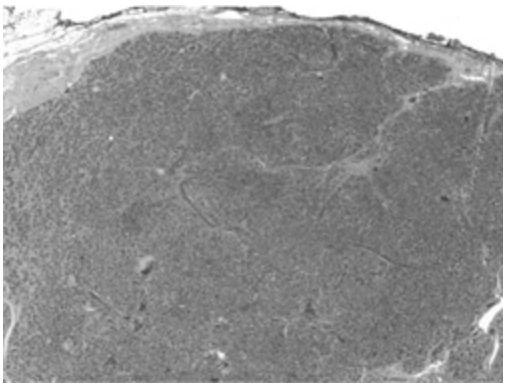

Fig. 2B.93 Adenoma tubular. Este nódulo bem circunscrito consiste apenas em proliferação densa de ácinos benignos.

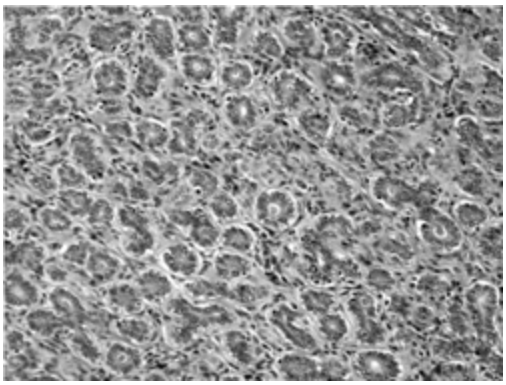

Fig. 2B.94 Ácinos de adenoma tubular. As camadas epitelial/mioepitelial duplas são semelhantes àquelas de ácinos normais.

Hamartoma

A definição patológica geral de hamartoma é uma coleção desorganizada de tecidos não-neoplásicos nativos do em que está presente. O hamartoma mamário é um nódulo ou massa de caráter benigno de ductos e lóbulos normais, porém desorganizados, misturados com estroma e tecido adiposo (Fig. 2B.95). Pode haver alterações proliferativas e fibrocísticas. Foi descrita HPAE em hamartomas. Metaplasia de músculo liso também pode ser observada no componente de estroma.

Hiperplasia Pseudo-angiomatosa do Estroma

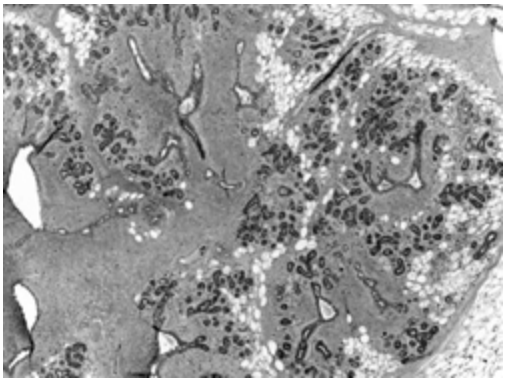

Fig. 2B.95 Hamartoma. Os lóbulos e ductos são desorganizados e misturados com tecido adiposo.

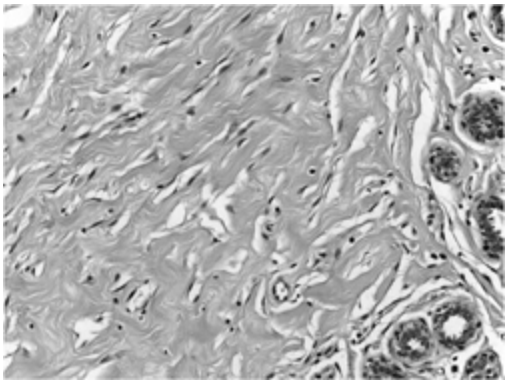

Fig. 2B.96 Hiperplasia pseudo-angiomatosa do estroma. Estes espaços semelhantes a fendas que proliferam no estroma não-especializado são revestidos por células fusiformes indiferenciadas e simulam vasos sanguíneos.

Embora, do ponto de vista técnico, não seja um distúrbio fibroepitelial, o aspecto visual da HPAE ajusta-se bem a essa categoria de diagnóstico diferencial. A HPAE é uma proliferação benigna no estroma não-especializado que consiste em células fusiformes que formam espaços estreitos semelhantes a pequenos vasos sanguíneos (Fig. 2B.96). Em pequeno aumento microscópico, a HPAE tem aspecto de estroma celular e pode formar nódulos ou massas. Muitas vezes, os feixes de colágeno entre as células fusiformes são proeminentes. Em maior aumento, os espaços semelhantes a fendas podem exibir compressão acentuada. Não são observadas células sanguíneas nesses espaços, ao contrário dos espaços

vasculares verdadeiros. Em geral, o epitélio ductal adjacente tem aspecto reativo. Ao contrário do tumor filóide, não há atipia nuclear, atividade mitótica ou formação significativa de folhas na HPAE. A etiologia e a histogênese da HPAE são obscuras.

Fibromatose

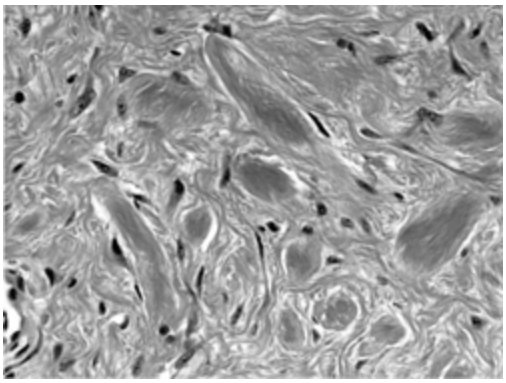

Fig. 2B.97 Fibromatose. Proliferação de células fusiformes indiferenciadas é acompanhada por feixes de colágenos grosseiros e proeminentes.

Raramente, há agregados nodulares de proliferação fibroblástica, até mesmo formando uma massa (Fig. 2B.97). Em geral, essas proliferações de células fusiformes suaves e benignas são acompanhadas por feixes colágenos grosseiros. Tais lesões exigem avaliação cuidadosa, em particular por biopsia de fragmento, para excluir carcinoma de células fusiformes, sarcoma de baixo grau ou tumor filóide.

Sarcoma

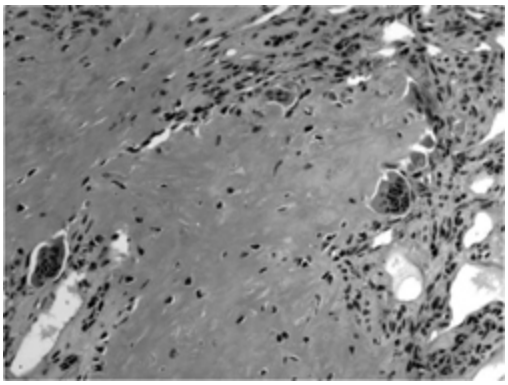

Fig. 2B.98 Osteossarcoma da mama. Matriz osteóide preenche a maior parte deste campo com células fusiformes no campo superior direito. Vêem-se alguns osteoclastos multinucleados na interface das células osteóides e fusiformes.

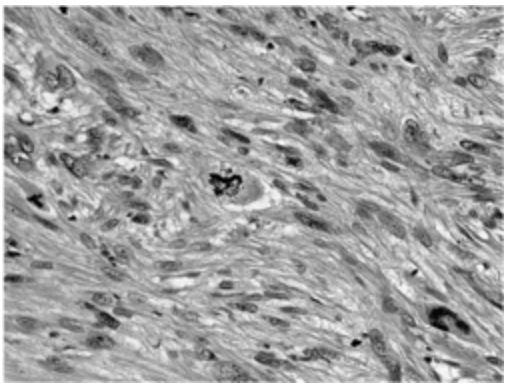

Fig. 2B.99 Leiomiossarcoma da mama. Células musculares lisas neoplásicas estão dispostas em feixes densos. Os núcleos são extremamente atípicos. Existem múltiplas figuras mitóticas bizarras.

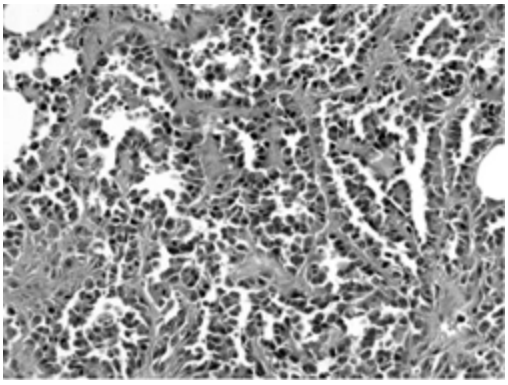

Fig. 2B.100 Angiossarcoma da mama. Este padrão de canais anastomóticos entre si criados por ramificações papilares neoplásicas é um dos muitos aspectos do angiossarcoma. Esta paciente recebeu radioterapia há duas décadas para tratamento de carcinoma da mama.

Neoplasias mesenquimais primárias da mama são raras. Os distúrbios descritos incluem histiocitoma fibroso maligno, osteossarcoma (Fig. 2B.98), condrossarcoma, leiomiossarcoma (Fig. 2B.99), lipossarcoma e rabdomiossarcoma, entre outros. Essas neoplasias exibem os aspectos microscópicos de seus equivalentes encontrados em outros locais anatômicos além da mama. É necessário exame cuidadoso para distinguir sarcoma de carcinoma metaplásico contendo abundância de diferenciação heteróloga como metaplasia óssea ou condróide (Fig. 2B.72). Nesta última, as células carcinomatosas podem parecer fusiformes. Colorações imuno-histoquímicas para ceratina, expressa por células de diferenciação epitelial, são úteis na detecção de células do carcinoma metaplásico que simulam sarcoma.

Angiossarcoma da mama pode surgir originalmente, em geral em pacientes mais jovens, ou após radioterapia pós-operatória da parede torácica para tratamento de carcinoma. Ao exame microscópico, podem ser observados vários graus, mas em geral o angiossarcoma consiste em espaços vasculares com anastomose irregular revestidos por células endoteliais hipercromáticas (Fig. 2B.100). Pode haver arquitetura papilar, bem como áreas mais sólidas com células fusiformes. Mitoses são facilmente identificadas. O angiossarcoma pós-radiação tende a ocorrer na pele, enquanto o angiossarcoma primário tende a ocorrer no parênquima mamário.

Neoplasias Secundárias

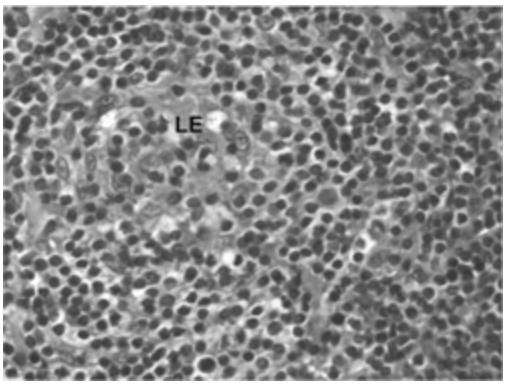

Fig. 2B.101 Linfoma primário da mama. As células tumorais (células B plasmocitóides) são pequenas, redondas e não possuem coesão intercelular. Circundam e infiltram um pequeno ducto (lesão linfoepitelial, LE). Este exemplo de linfoma de células B com zona marginal extranodal (linfoma do tecido linfóide associado à mucosa) é o tipo mais comum na mama.

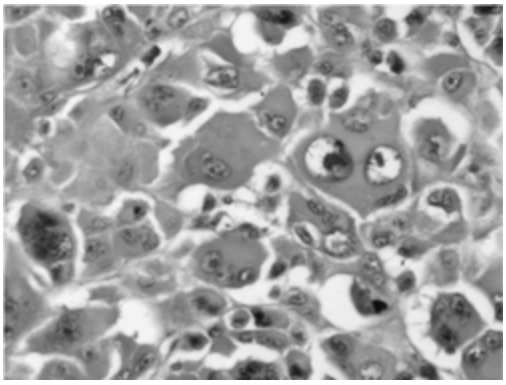

Fig. 2B.102 Melanoma metastático. O tamanho gigante das células, o citoplasma abundante, núcleos grandes, multinucleação e macronucléo-los são típicos de melanoma, embora também se deva considerar um carcinoma indiferenciado.

Neoplasias secundárias da mama são raras, mas devem ser consideradas quando o quadro histológico de um tumor maligno da mama não é simples ou é incomum. Proliferações de células redondas, pequenas e desprovidas de coesão intercelular podem representar carcinoma lobular invasivo, mas linfoma (Fig. 2B.101), melanoma (Fig. 2B.102) e carcinoma de pequenas células entram no diagnóstico diferencial. Na verdade, os padrões incomuns de adenocarcinoma representam carcinoma metastático do estômago, do rim, do ovário, do colo uterino ou da tireóide, entre outros locais primários. A história clínica torna-se muito importante nesse contexto. Na maioria das

vezes em que há lesão metastática de outro lugar do corpo para a mama, a lesão primária já é conhecida. A IHQ oferece alguma ajuda. Realizando-se um painel de imunocolorações, em geral é possível estreitar o diagnóstico diferencial de um tumor incomum mais do que os dados histológicos permitem. Um painel efetivo de imunocoloração incluirá colorações que devem ser positivas, bem como colorações que devem ser negativas para o tumor sob suspeita. Em geral, o carcinoma primário da mama expressa citoqueratina CK7 e muitas vezes expressa proteína do líquido de doença macrocística 15 (GCDFP-15), mas não expressa citoqueratina CK20. O carcinoma colorretal costuma ser positivo para CK20 e negativo para CK7 e GCDFP-15. Os carcinomas ovarianos e uterinos costumam ser positivos para CK7 e negativos para CK20. O carcinoma de tireóide expressa o fator de transcrição tireóidea, também expresso por alguns carcinomas de pulmão. O linfoma não expressa citoqueratinas, mas costuma expressar antígeno comum leucocitário, entre muitos outros marcadores hematopoéticos. O melanoma não expressa citoqueratinas, mas geralmente expressa um dos marcadores melanocíticos, incluindo proteína S-100, HMB-45 ou MART-1. Esses imunofenótipos não são completamente sensíveis ou específicos, mas oferecem orientação em conjunto com a história clínica e a histologia rotineira do tumor.

Outros Distúrbios *Lipoma*

Lipomas na mama são semelhantes a lipomas originados em outras regiões anatômicas. Consistem em tecido adiposo maduro (Fig. 2B.103). Em uma amostra de biopsia de fragmento, o diagnóstico de lipoma requer correlação clínica e radiológica para assegurar que a biopsia realmente representa a massa e que as características radiológicas são compatíveis com lipoma. Do contrário, é impossível distinguir uma biopsia de fragmento de parênquima mamário adiposo normal de uma biopsia de fragmento de lipoma. As variantes incluem angiolipoma, que tem pequenos vasos sanguíneos misturados aos adipócitos; lipoma de células fusiformes, que contém áreas

de miofibroblastos mergulhados em colágeno misturados com adipócitos; e hibernoma, que consiste em gordura marrom.

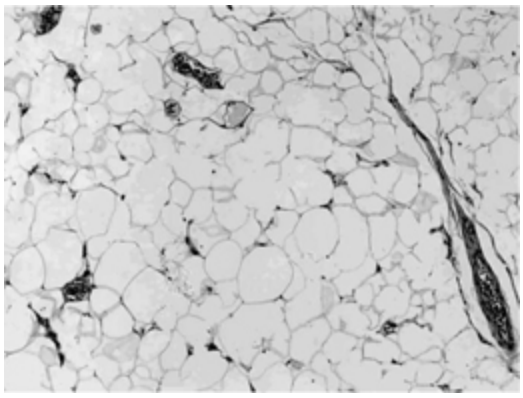

Fig. 2B.103 Lipoma. Este nódulo bem definido é formado por adipócitos benignos. Este diagnóstico requer correlação clínica, pois as características patológicas são as mesmas no tecido mamário adiposo normal.

Hemangioma

Hemangiomas na mama são semelhantes àqueles originados em outras regiões anatômicas. Consistem em proliferações lobulares de vasos dilatados cheios de sangue (Fig. 2B.104). Pode haver calcificação das paredes do vaso. Hemangiomas cavernosos consistem em canais ingurgitados anastomosados revestidos por células endoteliais indiferenciadas. Hemangiomas capilares consistem em vasos de calibre muito menor. Como a periferia de um angiossarcoma de baixo grau pode parecer indiferenciada e assemelhar-se a hemangioma, o diagnóstico de hemangioma por biopsia de fragmento pode ser problemático. Alguns autores defendem a excisão de hemangiomas detectados por biopsia de fragmento para excluir essa possibilidade. O hemangioma perilobular é distinguido do hemangioma por seu tamanho microscópico. Portanto, hemangioma perilobular é um achado incidental.

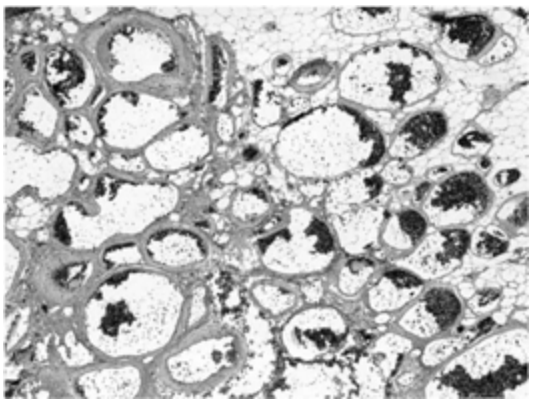

Fig. 2B.104 Hemangioma. Numerosos espaços vasculares dilatados são reunidos e preenchidos por hemácias.

Esferulose Colágena

Esferulose colágena é um distúrbio que patologistas precisam reconhecer para evitar diagnóstico errôneo como CDIS cribriforme. Refere-se a um padrão singular de depósito na membrana basal por células mioepiteliais. Os ductos envolvidos por esferulose colágena contèm depósitos globulares redondos distintos de matriz acelular eosinofílica circundada por células mioepiteliais atenuadas (Fig. 2B.105). Em geral, vários depósitos globulares rosa são reunidos em um ducto expandido com células epiteliais nos espaços interpostos. Em pequeno aumento, há grande semelhança com o CDIS cribriforme, e assim patologistas devem ser capazes de distinguir os dois. Também há semelhança morfológica com o carcinoma cístico adenóide, neoplasia observada na cabeça e no pescoço em glândulas salivares. É importante notar que o CLIS pode estar associado a esferulose colágena. *Per se,* a esferulose congênita não tem importância clínica.

Patologia das Calcificações

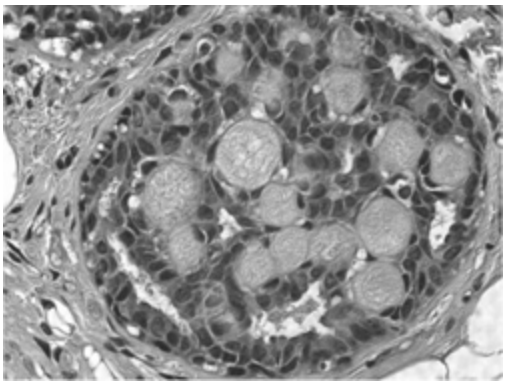

Fig. 2B.105 Esferulose colágena. Essas estruturas globulares redondas no interior deste ducto representam a membrana basal depositada por células mioepiteliais que circundam os depósitos. O citoplasma mioepitelial reduzido e fino pode ser visto com dificuldade. As demais células são células epiteliais ductais benignas. O quadro simula carcinoma ductal *in situ* cribriforme.

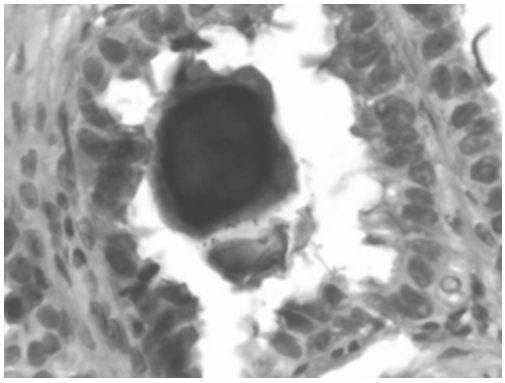

Fig. 2B.106 Calcificação no epitélio benigno. Este depósito de cálcio intraluminal mostra um aspecto plano com fratura linear e lâminas menores na parte inferior do depósito. Este é aproximadamente o tamanho mínimo de depósito detectável por mamografia, com diámetro igual à largura de cerca de dez células.

Podem-se encontrar calcificações na luz ductal, no estroma ou nas paredes de vasos sanguíneos. É possível detectar depósitos de apenas 100 a 200 no agregado por mamografia. A composição química das calcificações mamárias determina seu aspecto microscópico. A maioria das calcificações é formada por depósitos de fosfatos de cálcio, em geral hidroxiapatita; esses cristais são azul-escuros a roxos em cortes rotineiros de tecido mamário corados por H&E e não são birrefringentes sob luz polarizada. Os depósitos de fosfato de cálcio são lamelares ou granulares. Calcificações lamelares

são depósitos concêntricos, semelhantes a lâminas, cujas bordas podem ser redondas, elípticas ou irregulares. Muitas vezes, os depósitos parecem fraturados por rachaduras lineares irregulares nos cristais (Fig. 2B.106). Pode haver calcificações granulares na presença de resíduos necróticos, como no CDIS do tipo comedônico. Em vez de formar os cristais semelhantes a lâminas dos depósitos lamelares, as calcificações granulares desenvolvem-se associadas aos resíduos necróticos e produzem aspecto semelhante a grãos de areia. Podem-se encontrar depósitos de fosfato de cálcio em grande variedade de situações, desde alterações do estroma (Fig. 2B.107), passando por alterações fibrocísticas (Fig. 2B.108) e fibroadenoma até carcinoma *in situ* (Fig. 2B.109) e invasivo. O quadro histológico dos próprios cristais não é diferente entre distúrbios benignos e malignos; no entanto, a abundância de calcificações associada a necrose, que pode ser vista preenchendo e dilatando ductos envolvidos por CDIS de alto grau, não costuma ser observada em distúrbios benignos.

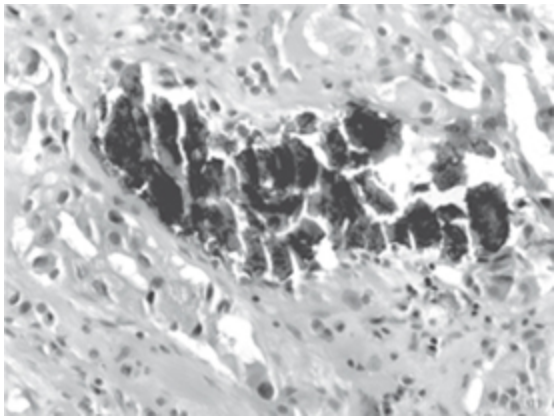

Fig. 2B.107 Calcificações do estroma. Depósitos podem formar-se no estroma. Vêem-se múltiplas fraturas lineares nesta calcificação, que é circundada por carcinoma invasivo.

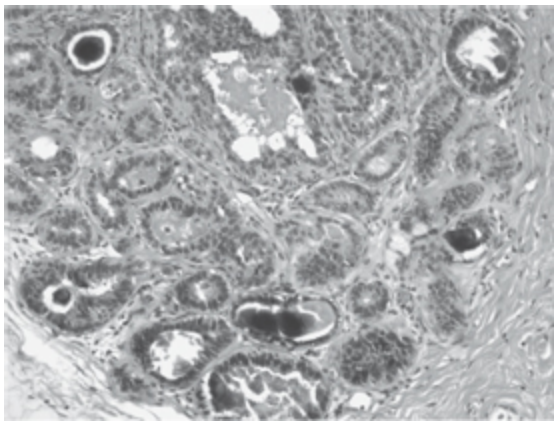

Fig. 2B.108 Calcificações em alteração fibrocística. Depósitos de cálcio menores que o limiar detectável radiologicamente ainda podem ser visíveis por mamografia se houver vários reunidos, como nesta imagem.

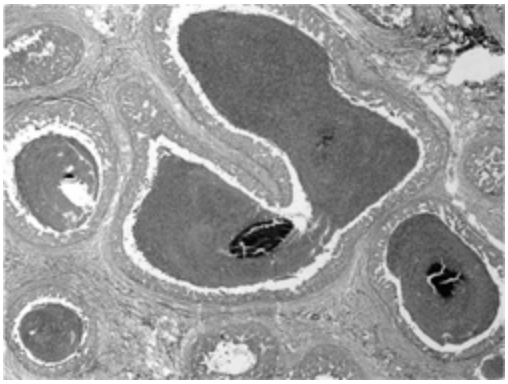

Fig. 2B.109 Calcificações ramificadas no carcinoma ductal *in situ.*

Ductos muito dilatados, revestidos por carcinoma ductal *in situ* de alto grau, são preenchidos por uma mistura de necrose e calcificações.

Cristais de oxalato de cálcio são bem menos comuns que os de fosfato de cálcio. Os cristais de oxalato de cálcio são incolores em lâminas coradas por H&E de rotina, mas exibem aspecto geométrico angular distinto. Como não se coram por H&E, é mais difícil identificá-los. Ao contrário dos cristais de fosfato de cálcio, os de oxalato de cálcio são birrefringentes, e portanto o uso de luz polarizada ajuda a identificá-los. O oxalato de cálcio é predominante no epitélio fibrocístico benigno, em geral acompanhado por metaplasia epitelial apócrina, sendo raro no epitélio maligno (Figs. 2B.110 e 2B.111).

Em pacientes idosas, pode-se observar calcificação de vasos sanguíneos médios e pequenos na mama. Os cristais depositam-se na túnica média do vaso, um processo também conhecido como arteriosclerose de Monckeberg em outros locais anatômicos (Fig. 2B.112). O depósito pode ser extenso. Há alguns dados sugestivos de que essas qualificações vasculares na mama podem indicar risco de coronariopatia. Os dados não são convincentes, e, como o mecanismo da arteriosclerose de Monckeberg é diferente do da aterosclerose coronariana, é improvável que haja relação.

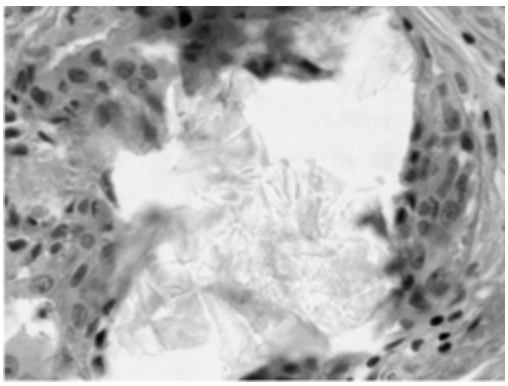

Fig. 2B.110 Oxalato de cálcio. Esses cristais são quase transparentes em lâminas coradas rotineiramente, mas os formatos geométricos ainda podem ser observados. O epitélio adjacente exibe metaplasia apócrina.

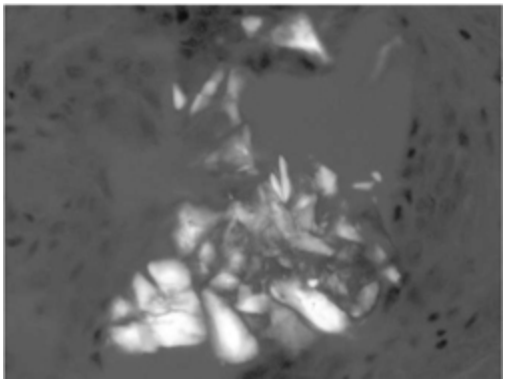

Fig. 2B.111 Oxalato de cálcio sob luz polarizada. A luz polarizada facilita a identificação de oxalato de cálcio. O pirofosfato de cálcio, a forma mais comum de depósito, não polariza.

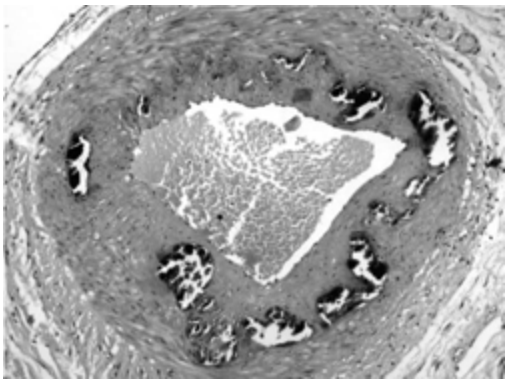

Fig. 2B.112 Calcificações vasculares. Os depósitos formam-se na túnica média deste pequeno vaso (arteriosclerose de Monckeberg) de uma paciente idosa.

Avaliação das Calcificações

Em biopsias da mama realizadas especificamente para avaliar calcificações sob suspeita detectadas por mamografia, o objetivo do patologista é identificar as calcificações na amostra relacionadas com o achado radiológico de calcificações e depois identificar a patologia associada às calcificações. Raras vezes, as lâminas iniciais da biopsia podem não conter calcificações. Há muitas explicações para isto:

1. A amostra pode não conter as calcificações visadas. Isto pode ser facilmente resolvido mediante revisão da radiografia da amostra para certificar-se de que contém as calcificações.
2. As calcificações podem ter ficado fora do tecido durante processamento. Isto é raro e difícil de documentar definitivamente, mas é a única explicação quando a radiografia da amostra mostra as calcificações e elas não estão nas lâminas ou nos blocos de parafina.
3. As calcificações podem ter sido removidas do corte tecidual pela lâmina do micrótomo ao cortar o bloco de parafina. Nesse caso, em geral há "trilhas" lineares no tecido onde os cristais rígidos foram arrastados durante o processo de deslocamento pela lâmina do micrótomo.
4. O técnico pode não ter aprofundado suficientemente o corte no bloco de parafina para atingir o nível das calcificações. Nesse caso, o patologista pode solicitar o corte de níveis mais profundos. Também se pode realizar

exame radiológico dos blocos de parafina para selecionar com maior eficiência qual dos blocos contém os depósitos e portanto necessita de cortes mais profundos. As radiografias dos blocos de parafina são feitas em incidência lateral de modo que, se houver calcificações, a profundidade das calcificações na parafina possa ser observada.

Correlação radiológico-patológica é importante porque a avaliação microscópica pode detectar calcificações bem abaixo do tamanho mínimo detectável radiologicamente. É improvável que essas pequenas calcificações sejam aquelas que o radiologista estava buscando. Nesses casos, o patologista deve buscar calcificações maiores nos blocos de tecido não cortados remanescentes e rever o caso com o radiologista se ainda houver dúvida.

O diagnóstico patológico é em geral um diagnóstico específico (p. ex., carcinoma ductal invasivo) ou uma lista de diagnósticos (p. ex., alterações fibrocísticas, adenose esclerosante e calcificações). Em alguns casos, os achados podem ser inespecíficos, e um diagnóstico diferencial é apresentado em um comentário ou observação à parte (p. ex., proliferação de células fusiformes; ver nota). A nota explicará os diagnósticos diferenciais e esclarecerá se outros exames ou uma excisão maior podem permitir diagnóstico mais específico. Se outros exames forem realizados, como colorações imuno-histoquímicas, os resultados e a interpretação são apresentados nesta seção. Em razão da natureza representativa das biopsias de fragmento e seu pequeno tamanho, às vezes pode haver aspectos histológicos indicativos de um processo atípico ou maligno mas insuficientes para um diagnóstico concreto. Nessa situação, o patologista pode listar os achados preocupantes e sugerir a consideração de excisão para excluir uma patologia específica. O Quadro 2B.2 cita alguns exemplos. Em particular, células fusiformes em uma biopsia de fragmento são um desafio ao diagnóstico de certeza, e muitas vezes a excisão permitirá melhor classificação (Quadro 2B.3). A discussão dessas possibilidades é inserida na seção de comentários do laudo.

Outro componente do laudo patológico é a descrição macroscópica. Esta é uma descrição da paciente, dos identificadores teciduais no frasco da amostra e do aspecto da própria amostra a olho nu (aspecto "macroscópico"). são descritos as dimensões, o formato, a cor e a consistência da amostra, além da forma como o tecido foi apresentado para processamento. Em biopsias de fragmento, relata-se o número de cassetes apresentados. Em biopsias excisionais, descrevem-se os detalhes de pintura da margem, dissecção e anormalidades ou lesões macroscópicas. Também é informado se foi recebido todo o tecido excisado ou apenas cortes teciduais representativos. Se uma lesão nítida for observada a olho nu (p. ex., um nódulo ou área hemorrágica), o patologista pode indicar qual cassete contém essa lesão (p. ex., o tecido foi apresentado em cassetes A a F e o nódulo está no cassete C). Isto permite correlação patológica dos achados macroscópicos e microscópicos. Pode-se fazer o mesmo para identificar o tecido que circunda a extremidade de um fio de localização.

O LAUDO PATOLÓGICO

Os elementos fundamentais do laudo patológico de uma biopsia ou excisão da mama são os identificadores de tecido e o próprio diagnóstico. Os identificadores de tecido consistem na lateralidade (mama direita ou esquerda), qualquer detalhe anatômico adicional (p. ex., quadrante superior, posição oito horas) e o procedimento (p. ex., biopsia de fragmento guiada por ultra-sonografia, biopsia excisional guiada por fio metálico). Deve-se enfatizar a importância de verificar a lateralidade da mama em cada estágio do exame clínico, radiológico e patológico da paciente. O ideal é que sejam evitadas abreviaturas como *D* ou *E* em qualquer formulário de requisição de exame, em particular se manuscrito, para reduzir possível confusão. O uso das palavras completas *direita* ou *esquerda* minimizará essa confusão.

QUADRO 2B.2

ACHADOS SOB SUSPEITA EM BIOPSIAS DE FRAGMENTO

Achado	Possível Câncer Associado
Mucina no estroma	Carcinoma mucinoso
Resíduos necróticos	Carcinoma (invasivo ou *in situ)*
Celularidade do estroma	Tumor filóide
Proliferação de células fusiformes	Carcinoma (variante de células fusiformes)
	Tumor filóide
	Sarcoma primário
Formação de folhas	Tumor filóide
Cicatriz radial	Carcinoma tubular

QUADRO 2B.3

DIAGNÓSTICO DIFERENCIAL DE PROLIFERAÇÃO DE CÉLULAS FUSIFORMES EM BIOPSIA DE FRAGMENTO

Benignas
Cicatriz de procedimento prévio
Fasciite nodular
Fibroadenoma
Fibroadenoma celular
Fibromatose
Hiperplasia pseudo-angiomatosa do estroma
Hamartoma

Malignas
Tumor filóide
Sarcoma (primário ou metastático)
Carcinoma metaplásico (p. ex., carcinoma de células fusiformes)

Em geral, a história clínica apresentada no laudo patológico é obtida diretamente das informações fornecidas no formulário de requisição. Em biopsias da mama, a informação fundamental é a indicação exata do procedimento (p. ex., calcificações ou massa impalpável). Quanto mais

detalhadas as informações clínicas fornecidas, mais eficiente será a avaliação patológica. A maioria dos laudos de patologia também listará todas as amostras patológicas prévias da paciente avaliadas por aquele laboratório. Isto permite ao patologista rever biopsias anteriores para comparação, se indicado.

REFERÊNCIAS

1. Tavassoli FA, Devilee P, eds. World Health Organization classification of tumors: pathology and genetics of tumors of the breast and female genital organs Lyon: International Agency for Research on Cancer Press; 2003.
2. Rosen PP. Rosen's breast pathology, 2nd ed. Philadelphia: Lippincott Williams & Wilkins; 2001.
3. Azzopardi JG. Problems in breast pathology. In: Major problems in pathology, vol. 11. Bennington JL, ed. Phildelphia: WB Saunders; 1979.
4. Tavassoli FA. Pathology of the breast, 2nd ed. Hong Kong: Appleton and Lange; 1999.
5. Elston CW, Ellis IO. The breast, 3rd ed. In: Systemic pathology, vol. 13. Symmers W StC, ed. Edinburgh: Churchill Livingstone; 1998.
6. Rosai J. Ackerman's surgical pathology, 9th ed. New York: Mosby; 2004.

OceanofPDF.com

Epidemiologia, Etiologia, Fatores de Risco e Sobrevida do Câncer de Mama

3

EPIDEMIOLOGIA: PREVALÊNCIA E INCIDÊNCIA

A cada ano, mais de 210.000 mulheres são diagnosticadas com câncer de mama invasivo nos Estados Unidos. Além disso, também são detectados cerca de 35.000 casos anuais de carcinoma *in situ*. Pela primeira vez em 50 anos (desde os primeiros registros nos Estados Unidos), a taxa de mortalidade por câncer de mama começou a diminuir na década de 1990. A diminuição da mortalidade por câncer de mama continuou de tal modo que, apesar do aumento da incidência anual, o número de mortes diminuiu. Não obstante, cerca de 40.000 mulheres acometidas morrem todos os anos (1). O câncer de mama ainda é a segunda principal causa de morte por câncer, ficando atrás do câncer de pulmão (no qual a maioria dos casos poderia ser evitada pelo abandono do fumo), e continua a ser a principal causa de morte por câncer *não evitável* em mulheres norte-americanas (mostrou-se que o tamoxifeno reduz o risco de cânceres positivos para receptor de estrogênio, mas não é seguro o suficiente para permitir uso amplo e prevenção geral; o raloxifeno talvez seja mais seguro).

O mapeamento do genoma humano abriu caminhos importantes para a compreensão e o possível tratamento de vários distúrbios, e o câncer de mama está entre aqueles profundamente estudados. A genômica é o início, mas os genes apenas fornecem o modelo para a construção de proteínas. As

proteínas são as alavancas que controlam diretamente as funções celulares. Um gene pode ter configuração normal, mas, se for superexpresso e determinar a produção excessiva de uma dada proteína, pode tornar a função celular anormal. A compreensão da síntese e função das proteínas permitirá entender ainda melhor os mecanismos que controlam células normais e anormais. A proteômica, o estudo das proteínas, aumentará ainda mais a capacidade de detectar, diagnosticar e tratar doenças, incluindo o câncer de mama.

Embora ainda não seja possível determinar a causa específica de um câncer individual, estão sendo esclarecidos os mecanismos de proliferação celular irrestrita e de disseminação metastática. Ainda não é possível predizer quem terá câncer de mama, tampouco quem será poupado, mas estão sendo descobertas as anormalidades cromossômicas que colocam algumas mulheres em maior risco, e o conhecimento dos mecanismos de controle celular aumenta quase todos os dias. Os cientistas estão determinando gradualmente a seqüência de eventos que causam a perda desses controles.

A descoberta de anormalidades cromossômicas hereditárias envolvendo os genes 1 (BRCA1) e 2 (BRCA2) do câncer de mama revelou alguns dos maiores fatores de risco para câncer de mama. Porém, apesar da melhor compreensão de alterações moleculares, ainda não é possível predizer quem terá câncer de mama. Até onde sabemos, todas as mulheres correm algum risco. Algumas estão em risco menor que a média e outras, maior que a média. A idade da primeira gravidez a termo também está relacionada com o risco geral. Ainda há associações sugestivas entre fatores alimentares e risco, mas estes podem estar relacionados com o câncer de mama de forma mais indireta do que se acreditava antes. Embora se tenha demonstrado que o uso de hormônios exógenos por mulheres na pós-menopausa aumenta um pouco o risco de câncer de mama (2), não está claro se os hormônios causam os cânceres ou estimulam seu crescimento mais rápido. Em razão dos tempos de duplicação muito longos, até mesmo dos cânceres em rápido

crescimento, e do fato de que os cânceres relacionados a hormônios apareceram bem cedo (dentro de 5,2 anos) após o início do estudo, suspeito que hormônios podem estimular o crescimento do câncer de mama em vez de os causar, mas isto ainda não foi determinado.

Conforme observado adiante, a incidência de câncer de mama tem aumentado continuamente desde pelo menos 1940. As razões desse aumento contínuo da incidência não são compreendidas, mas é provável que exposição feminina aos seus próprios hormônios seja um fator fundamental, como será discutido a seguir. É provável que fatores ambientais também participem, mas ainda estão indefinidos.

FATORES DE RISCO: ASSOCIAÇÕES VERSUS CAUSA E EFEITO

Há alguns anos, recebi o seguinte recorte de um jornal:

> Câncer de Mama Associado a Uso de Salto Alto
>
> Um podólogo afirma ter encontrado uma associação entre uso de salto alto e câncer de mama.
>
> "Os saltos altos deformam os pés e desalinham a coluna", afirma o Dr. Simon Wikler de Miami Beach, Flórida. "As mamas pendem mais da axila do que da clavícula e do esterno", diz ele. "Isto tensiona a parte externa da mama, a região onde surge a maioria dos tumores malignos."
>
> Os oncologistas não têm certeza sobre esta conclusão, mas admitem que há uma associação interessante.

Superficialmente, a observação parece ridícula, mas, de modo objetivo, deve-se reconhecer que a maioria dos indivíduos que usam salto alto é mulher, e decerto a maioria dos cânceres de mama ocorre em mulheres. Há uma associação clara, mas não é provável que haja nenhuma relação de causa e efeito. Isto enfatiza a dificuldade de avaliação dos fatores de risco. Muitos deles representam associações interessantes, mas é difícil, senão impossível, estabelecer a verdadeira relação de causa e efeito.

A dificuldade para desvendar possíveis relações de risco está na elucidação de causa e efeito. Por exemplo, mostrou-se que restrição alimentar no início da vida de animais de laboratório reduz a incidência de tumores (3). Restrição alimentar e baixo conteúdo de gordura corporal estão relacionados com menarca tardia e incapacidade de ovular em seres humanos. Incapacidade de ovular e menarca tardia estão associadas a redução do risco de câncer de mama. Não está claro se a diminuição do risco está associada primariamente a restrição alimentar ou se a proteção é conferida pela redução da atividade ovulatória secundária a restrição alimentar.

De modo semelhante, a relação entre estatura e aumento do risco do câncer de mama (4) pode ser, de alguma forma, um efeito direto ou indireto: melhor nutrição causa menarca mais cedo, e é a exposição precoce e prolongada aos próprios hormônios que eleva o risco. A estatura pode ser apenas uma característica associada indicativa de melhor nutrição. Em razão da inter-relação entre alimentação e outros fatores, é difícil estabelecer causa e efeito.

Dúzias de supostos fatores de risco foram sugeridos para o câncer de mama, e alguns são citados no Quadro 3.1. Como observado anteriormente, quando se identifica um fator de risco a questão poucas vezes respondida é se há relações de causa e efeito verdadeiras ou apenas associações interessantes. O leitor deve ter cuidado ao atribuir importância excessiva à maioria dos fatores de risco, pois eles têm pouca utilidade, exceto para provocar ansiedade no indivíduo. Um exemplo do efeito da divulgação de um fator de risco pode ser visto nos riscos do uso da terapia de reposição hormonal (TRH) pelas mulheres. Demonstrou-se que a TRH aumenta em cerca de 27% o risco de câncer de mama (2). O risco parecia tão alto que um número enorme de mulheres interrompeu a TRH. A maioria não percebe que esse aumento relativo do risco representa um risco absoluto muito pequeno. O estudo mostrou que o número de cânceres aumentou de 30 em cada 10.000 mulheres para 38 cânceres em cada 10.000 mulheres.

Isto representou um aumento absoluto do risco menor que 1%. Mesmo este pequeno aumento do risco pode não ser justificado se o benefício da TRH for pequeno, mas o episódio é um exemplo de como a sugestão de um risco, fora de contexto, pode ter grande impacto. As vidas de algumas mulheres são gravemente afetadas pela perda de suporte hormonal na menopausa, mas elas podem ter ficado preocupadas o suficiente para interromper a TRH em virtude do que é, na verdade, um pequeno aumento do risco de câncer de mama.

QUADRO 3.1

FATORES DE RISCO SUGERIDOS PARA O DESENVOLVIMENTO DE CÂNCER DE MAMA QUE NÃO DEVEM SER CONSIDERADOS RELAÇÕES DE CAUSA E EFEITO, MAS SIM ASSOCIAÇÕES INTERESSANTES

Fator	Múltiplo de Risco Relativo a Mulheres sem Risco Elevado
Biopsia da mama benigna prévia	3
Doença cística macroscópica	2,2-4
Raça (branca/asiática)	5
Mulheres com cerume úmido	2
Mulheres em climas frios	1,5
Mulheres ricas	2
Mulheres judias*	2
Mulheres obesas	2

*Mulheres judias asquenazes podem ter mutação de BRCA.

Como apenas 1 a 5 mulheres por 1.000 desenvolvem câncer de mama por ano, até mesmo a duplicação do risco tem pequeno impacto sobre a maioria das mulheres. Em conseqüência, quando uma mulher tem um fator que causa algum aumento do risco, esse aumento é tão pequeno que não há nada a fazer exceto a vigilância habitual que todas as mulheres devem manter. Algumas mulheres, porém, estão em risco muito alto, como aquelas com mutações genéticas conhecidas. Um risco de câncer de mama de 50% a 80% pode fazer com que algumas mulheres tomem medicamentos

preventivos ou decidam submeter-se a mastectomia profiláctica, mas a maioria das mulheres só é amedrontada em razão de outros fatores de risco que só causam pequena elevação do risco. Mais uma vez, deve ser lembrado que a duplicação do risco significa que, no caso de uma mulher entre 40 e 50 anos, o risco anual de câncer de mama passa de aproximadamente 1 em 1.000 por ano para 2 em 1.000. Mesmo em mulheres entre 60 e 70 anos, uma duplicação do risco aumenta a incidência anual de cerca de 3 cânceres por 1.000 mulheres para 6 cânceres por 1.000. A maioria das mulheres que tem um dos fatores de risco relativos não sofre grande elevação do risco absoluto.

Os dois principais riscos para o câncer de mama são

1. sexo (feminino)
2. aumento da idade

Depois desses estão

3. suscetibilidade genética
4. história familiar de câncer de mama em parente de primeiro grau
5. exposição da mama a altas doses de radiação durante o desenvolvimento da mama
6. hiperplasia atípica ou neoplasia lobular encontrada em biopsia de mama
7. outra história familiar de câncer de mama (parente que não seja de primeiro grau)
8. menarca precoce
9. menopausa tardia
10. nuliparidade
11. primeira gravidez a termo tardia (após 30 anos de idade)

De novo, é importante compreender que a maioria dos fatores de risco é expressa como aumento relativo para algum outro grupo. A maioria dos fatores é relativa a um grupo que não tem nenhuma elevação conhecida do risco. O risco aproximado de câncer de mama é de 14% (1 mulher em 7). O que muitas vezes se esquece é que isto inclui mulheres em todos os níveis

de risco. O risco na mulher sem fatores que o aumentem deve ser muito menor. Se mulheres com risco elevado forem retiradas da análise, é provável que o risco em outras mulheres fique na faixa de 4% a 5% (5). Não é igual a zero, mas é inferior ao valor muitas vezes publicado que é calculado para todas as mulheres. Infelizmente, é impossível identificar mulheres que não correm risco. Mesmo mulheres sem fatores definidos de elevação do risco ainda têm algum risco de câncer de mama, pelo simples fato de serem mulheres e estarem envelhecendo. Não foi definido nenhum fator ou grupo de fatores capaz de predizer que uma mulher não terá câncer de mama. Todas as mulheres estão em risco, algumas mais do que outras.

Sexo Feminino

O fator de risco mais importante para câncer de mama é ser do sexo feminino. O câncer de mama é quase exclusivamente uma doença de mulheres. Há cerca de 1.500 casos (menos de 1%) em homens a cada ano.

Idade

O câncer de mama é muito raro até os 20 anos, e somente cerca de 0,3% deles ocorre em mulheres com menos de 30 anos. A incidência começa a aumentar com rapidez por volta de 35 anos, e esse aumento continua durante toda a vida, embora, como observado antes, em um ritmo mais gradual em mulheres pós-menopausa. A chance de que um tumor seja câncer também aumenta com a idade. É oito vezes mais provável que uma anormalidade palpável seja maligna em uma mulher com mais de 50 anos de idade do que em uma mulher de 35 anos (6).

Em nossos próprios dados de triagem, o valor preditivo positivo (câncer diagnosticado/biopsia recomendada) de uma biopsia de mama solicitada com base em uma mamografia anormal avança de cerca de 15% aos 40 anos para quase 50% aos 80 anos. Isto apenas reflete a probabilidade prévia de câncer em diferentes idades (os cânceres reais na população).

Estado Hormonal: Menarca Precoce e Menopausa Tardia

Mulheres que têm menarca precoce e menopausa tardia estão em risco um pouco mais alto, que provavelmente está relacionado com a duração e o tipo de efeitos hormonais sobre a mama (7). Conforme mencionado antes, alguns afirmaram que a mama pode ser mais vulnerável a carcinogênese durante períodos de estimulação estrogênica desimpedida e outros sugeriram que é a exposição total a estrogênio e progesterona e ao ciclismo menstrual que determina o risco de câncer de mama. Esses hormônios estimulam a proliferação celular, e é durante a proliferação celular que podem ocorrer alterações do DNA que iniciam o câncer. Em estudo realizado com 63.000 mulheres norueguesas (8), o risco de câncer de mama aumentou em 4% para cada ano de antecipação da menarca entre 16 e 13 anos e em 3,6% para cada ano de atraso da menopausa.

Outros estudos sugeriram riscos um pouco maiores associados a idade precoce na menarca e a idade avançada na menopausa. Moolgavkar *et al*. (9) constataram que uma mulher cuja menarca ocorreu aos 10 anos tinha risco duas vezes maior que a mulher cuja menarca ocorreu aos 16 anos e que a menopausa aos 52 anos duplicou o risco em relação àquela aos 42 anos. Efeito semelhante foi observado por Trichopolous *et al*. (10), que constataram duplicação de risco na menopausa aos 55 anos em relação à menopausa aos 45 anos. Histerectomia por volta de 45 anos parece reduzir o risco (11). Essas observações sugerem que a exposição prolongada da mulher aos seus próprios hormônios é a provável razão de aumento do risco.

História Familiar

Existem vários tipos diferentes de história familiar de câncer de mama. Algumas histórias familiares são importantes, enquanto outras têm pouca conseqüência. É provável que a maioria das mulheres cujos parentes desenvolvem câncer de mama após a menopausa não tenha predisposição genética a câncer de mama, e o aumento do risco é pequeno. Por outro lado,

uma mulher que tem um parente de primeiro grau (mãe, irmã ou filha) com câncer de mama corre risco muito maior de ter câncer de mama. As estimativas diferem de acordo com o estudo, mas variam de 1,5 a 2 vezes acima da mulher que não tem parentes de primeiro grau afetados (12) até um risco 4 vezes maior (13). O risco pode ser ainda 6 vezes maior se houver mais de um parente de primeiro grau afetado (14). Em um estudo, o grau de risco pareceu aumentar quando a mãe ou irmã afetada teve câncer de mama bilateral antes da menopausa (15). Essas mulheres tiveram risco vitalício de até 50%, cerca de 9 vezes maior que o risco de 4% a 6% em mulheres sem aumento dos fatores de risco (16). Quando essa população desenvolve câncer, este tende a ocorrer mais cedo do que na mãe ou irmã. Essas mulheres provavelmente herdaram mutações no DNA dos genes BRCA1 ou BRCA2 que aumentam muito o risco de múltiplos cânceres de mama e a chance de seu surgimento mais cedo. Conforme mencionado, uma mulher que herda um gene BRCA1 ou BRCA2 anormal tem chance superior a 50% de ter câncer de mama se viver até os 80 anos. Como o risco nessas mulheres está presente desde o início da vida, sua triagem deve começar 10 anos antes da idade em que o câncer foi diagnosticado na parente de primeiro grau.

A relação com história familiar de câncer de mama, em que não haja suspeita de associação genética, causa mais problemas. Mulheres cuja mãe, prima, tia ou avó tiveram câncer de mama na pós-menopausa estão em risco um pouco maior, mas este é 1,5 a 2 vezes maior que o risco básico. Não está claro por que essas mulheres estão em risco mais alto. Não se estabeleceu associação genética direta. Embora o risco seja significativo, este pequeno aumento não é muito útil para orientar as pacientes, e não há dados que apóiem qualquer intervenção extraordinária.

Embora predisposição genética seja uma preocupação importante, a maioria das mulheres com câncer de mama não tem nenhum fator de risco demonstrável exceto o fato de serem mulheres. Mesmo entre mulheres que têm câncer de mama na juventude, a maioria não possui nenhuma mutação

genética conhecida, mas provavelmente manifesta câncer de mama pelo que chamaríamos de azar estatístico. Muitas mulheres não compreendem que a ausência de história familiar não confere proteção. É importante que saibam que mais de 60% dos cânceres de mama ocorrem em mulheres sem história familiar, e todas as mulheres correm algum risco, seja qual for sua história familiar.

Câncer de Mama Familiar e Hereditário

Durante muitos anos, pesquisadores observaram que o câncer de mama era freqüente em vários membros de uma mesma família. Lynch distingue entre cânceres de mama familiar e hereditário. O primeiro é definido como a presença de "dois ou mais parentes de primeiro grau com câncer de mama na ausência de câncer de mama hereditário". O outro, ele define como um "padrão observado em uma determinada família que mostra segregação mendeliana do câncer de mama". No primeiro caso, é provável, pelas leis de probabilidade, que haja agrupamento de eventos em uma família, enquanto no segundo é provável que haja herança de DNA anormal.

Em geral, as alterações do DNA que causam iniciação de câncer ocorrem em células somáticas (células de tecidos normais). Esses cânceres esporádicos representam a maioria dos cânceres de mama diagnosticados na atualidade. Conforme observado, há alterações do DNA que aumentam a suscetibilidade da mulher ao câncer de mama e que são transmissíveis no material genético presente no DNA do gameta (espermatozóide e óvulo). BRCA1 e BRCA2 foram identificados em estudos de famílias nas quais havia muitos parentes com câncer de mama. Em famílias com transmissão genética dessa alta suscetibilidade, o risco de câncer de mama foi inicialmente sugerido por Hall *et al*. (17). Seu modelo sugeria que mulheres com suscetibilidade hereditária tinham risco de 37% de desenvolver câncer de mama até 40 anos de idade. Aos 66 anos, o risco era de 55%, e o risco vitalício era de 82%. Esses riscos contrastam nitidamente com aqueles observados em mulheres sem suscetibilidade genética, em que os riscos são

de 0,4% aos 40 anos, 2,8% aos 55 anos e 8% de modo geral. Mutações de BRCA1 e BRCA2 também estão associadas a aumento do risco de câncer ovariano.

Conforme observado, é provável que esses riscos inicialmente muito altos tenham resultado de análise de famílias com elevada penetrância da anormalidade. Dados mais recentes sugerem que os riscos são um pouco menores, mas parece haver uma chance global mínima de 50% de que mulheres com mutações significativas de BRCA1 e BRCA2 tenham câncer de mama.

Há algum tempo se sabe que mulheres judias correm maior risco de câncer de mama. Estudos demonstraram que 2% das mulheres judias de ascendência européia (asquenazes) possuem uma mutação por deleção do gene 185delAG, que está associada a cânceres de mama e ovário. Outras têm mutação de BRCA2 (deleção de timina 617delT). Essas mulheres têm risco de 33% de ter câncer de mama até os 50 anos e risco de 56% de câncer de mama até os 70 anos (17).

Uma segunda área no cromossomo 17 também foi identificada como a localização de um gene supressor tumoral que codifica a proteína p53. Perda ou alteração desse gene também eleva o risco de câncer de mama (18).

Como será discutido, a hipótese de Knudson prevê que cânceres de mama hereditários devem ocorrer mais cedo, porque as células com herança de DNA danificado têm uma vantagem inicial e assim necessitam de menos “eventos” subseqüentes para a iniciação. O fato do DNA alterado ou danificado do gameta ser incorporado a todas as células somáticas do corpo também deve resultar em maior percentagem de cânceres bilaterais. Na verdade, isto foi observado em mulheres com cânceres de mama hereditários. Mulheres com um parente de primeiro grau com câncer de mama bilateral pré-menopausa estão em risco 9 vezes mais alto que o risco básico de ter câncer de mama. Além disso, o câncer ocorre em idade mais jovem que o câncer do parente afetado.

Embora não haja dados conclusivos, é prudente iniciar a triagem em mulheres com risco genético mais cedo do que na população em geral. Recomendamos que mulheres que têm uma mãe ou irmã com câncer de mama pré-menopausa iniciem a triagem cerca de 10 anos antes da idade em que foi feito o diagnóstico na parente acometida. Um estudo realizado nos Países Baixos sugere que a ressonância magnética (RM) pode descobrir outros cânceres que podem não ser detectados por mamografia em mulheres de alto risco. Embora nesse estudo os cânceres detectados apenas por RM parecessem ser favoráveis, não se sabe se isto será refletido por diminuição da mortalidade.

Cânceres familiares ou hereditários representam apenas pequena percentagem dos cânceres de mama diagnosticados anualmente. Lynch e Lynch (19) estimaram que, no máximo, 9% dos cânceres de mama decorrem da herança de genes anormais. A descoberta e a clonagem desses genes permitiram o desenvolvimento de exames de sangue para triagem genética, e um número cada vez maior de mulheres está sendo submetido a testes para detecção de mutações genéticas. Isto pode ajudá-las a decidir sobre possíveis opções para si mesmas, e, se for identificada uma mutação, pode haver implicações para suas filhas. Algumas mulheres, em face do diagnóstico de mutações de BRCA1 ou BRCA2, decidiram submeter-se a ooforectomia. Também se mostrou que a mastectomia profiláctica pode reduzir muito o risco de câncer de mama em mulheres de alto risco (20) (como é impossível remover todo o tecido mamário, o risco não é eliminado por completo), e algumas mulheres, em razão do alto risco, decidiram submeter-se a essa cirurgia. Estudos sugeriram que o tamoxifeno também pode reduzir o risco em mulheres com mutações de BRCA1 ou BRCA2 (21).

Idade na Primeira Gravidez a Termo

Mulheres nulíparas correm maior risco, e a paridade tardia (após 30 anos) aumenta ainda mais o risco. Algumas observações sugerem que o risco de

iniciação do tumor se dá na mama em desenvolvimento. A relação entre câncer e crescimento e a maturidade da mama é sugerida pelo fato de que mulheres com sua primeira gravidez a termo após os 30 anos têm risco 2 vezes maior de ter câncer de mama que mulheres que têm sua primeira gravidez a termo antes dos 18 anos (22). O risco pode ser ainda maior se a mulher de mais idade tiver história familiar de câncer de mama (23). Uma teoria é que há muitas células-tronco na mama indiferenciada que são suscetíveis a carcinógenos. A gravidez acelera o desenvolvimento completo e a diferenciação dos brotos terminais do sistema ductal em unidades ductolobulares terminais. Sem gravidez a termo, esse processo, com aumento da proliferação celular, pode levar muitos anos durante os quais carcinógenos ambientais podem causar lesão no decorrer do desenvolvimento da glândula. Se os períodos de divisão celular ativa aumentarem a suscetibilidade a lesão ou se houver alta percentagem de células-tronco, o encurtamento desse período pode reduzir a janela durante a qual lesão é mais provável. Uma gravidez a termo em idade jovem pode reduzir essa janela, completando o desenvolvimento mamário em um período menor. Conforme discutido antes, outra teoria sugere que a interrupção dos ciclos ovulatórios associada a gravidez pode deslocar a curva de risco para anos posteriores, reduzindo o risco geral.

História Pregressa de Câncer de Mama

Uma mulher que já teve câncer de mama está em risco mais alto de um segundo câncer do que uma mulher sem história prévia. Os relatos variam de um aumento de 1% a 14% no risco, mas o percentual depende do período de acompanhamento, pois o risco aumenta com o tempo. Se uma mulher sobreviver ao primeiro câncer, seu risco de um segundo câncer aumenta em cerca de 1% a cada ano (24) até atingir 15%.

É importante observar que o aparecimento de um novo câncer de mama primário pode não alterar o prognóstico. Dados sugerem que o resultado é determinado pelo câncer que tem o pior prognóstico (25). Assim, a

vigilância cuidadosa para a detecção precoce de um novo câncer primário é importante após tratamento do câncer de mama.

Doença de Mama Benigna e Alterações Proliferativas Atípicas

No passado, acreditava-se que as portadoras de doença benigna da mama corriam maior risco de câncer de mama no futuro. Muitos desses processos benignos foram reunidos sob o diagnóstico inespecífico de doença fibrocística. Não está claro sequer se as alterações fibrocísticas verdadeiras (abundância de tecido fibroso maior que a esperada e formação de cistos) representam uma doença. Esses achados na mama são muito comuns. De fato, de acordo com dados de necropsia, a maioria das mulheres apresenta alterações que podem ser denominadas fibrocísticas (26), tornando este um termo bastante insignificante. A ausência de especificidade desse termo impossibilita avaliar com precisão o risco de câncer no futuro.

Existem algumas alterações histológicas que mostraram representar um aumento definitivo do risco de câncer de mama subseqüente. Dados publicados por Dupont e Page sugerem que o verdadeiro risco está no pequeno (cerca de 7%) subsegmento da população em que um diagnóstico por biopsia mostra alterações proliferativas. Em particular, a hiperplasia epitelial atípica (ductal ou lobular) representa grande aumento do risco. Mulheres sem alterações proliferativas não têm aumento significativo do risco.

Mulheres com a hiperplasia usual correm risco ligeiramente maior em relação à população geral, mas mulheres com alterações proliferativas atípicas (hiperplasia atípica) acompanhadas por um período médio de 17 anos mostraram propensão 5 vezes maior de apresentar câncer de mama do que aquelas com alterações não-proliferativas. Quando se encontrou alteração proliferativa atípica associada a história familiar de câncer de mama, o risco aumentou 11 vezes.

Foi dada maior ênfase ao risco associado a hiperplasia ductal atípica, mas hiperplasia lobular atípica (HLA) também eleva o risco de câncer de

mama no futuro (27). Trabalho realizado por Connolly *et al*. (28) sugere que as hiperplasias atípicas são um risco para a mama em que são encontradas e também para a mama contralateral.

O cisto verdadeiro não está associado a aumento do risco, mas, quando presente juntamente com história familiar de câncer de mama, Dupont e Page constataram aumento do risco de cinco a seis vezes. Reconhecendo as imprecisões das classificações passadas, o College of American Pathologists dividiu as doenças benignas da mama entre aquelas sem aumento demonstrável do risco, aquelas com pequeno aumento do risco e aquelas com aumento demonstrado do risco (Quadro 3.2) (29,30).

Papilomas de Ducto Periférico

As informações sobre os riscos associados ao papiloma intraductal benigno são irregulares. Parece que o papiloma solitário que é quase sempre encontrado nos grandes ductos da mama aumenta pouco o risco ou não o aumenta. No entanto, alguns estudos sugeriram que, quando essas lesões são múltiplas e encontradas nos ductos periféricos, há aumento do risco de câncer de mama (31).

QUADRO 3.2

TIPOS HISTOLÓGICOS DE LESÕES BENIGNAS DA MAMA E RISCO RELATIVO DO APARECIMENTO SUBSEQÜENTE DE CÂNCER DE MAMA INVASIVO

Nenhum Aumento do Risco
Adenose
Metaplasia apócrina Cistos
Ectasia ductal
Fibroadenoma (se atípico, há aumento do risco) Fibrose
Hiperplasia (leve) Inflamação (mastite) Metaplasia escamosa
Aumento Discreto do Risco (1,5-2 Vezes o Risco Básico)

Hiperplasia (moderada ou intensa, sólida ou papilar) Papiloma com núcleo fibrovascular Adenose esclerosante*

Aumento Moderado do Risco (4-5 Vezes o Risco Básico)

Hiperplasia atípica (ductal ou lobular)

*Alguns estudos indicam aumento discreto do risco.

Adaptado de Is "fibrocystic disease" of the breast precancerous? Consensus meeting, Oct. 3 to 5, 1985, New York. College of American Pathologists. Arch Pathol Lab Med 1986;110:171-173.

Carcinoma Lobular In Situ e Hiperplasia Lobular Atípica

A hiperplasia lobular atípica (HLA) foi submetida a análise mais recente. Hoje, acredita-se que o carcinoma lobular *in situ* (CLIS) e a HLA estejam relacionados, sendo reunidos sob o nome de neoplasia lobular. São proliferações anormais de células no lóbulo mamário que, hoje, alguns acreditam representar uma lesão precursora e indicação histológica de aumento geral significativo do risco. Ao contrário da hiperplasia ductal atípica e do carcinoma ductal *in situ* (CDIS), a HLA e o CLIS não foram associados diretamente com tanta facilidade a cânceres invasivos, porque a evolução dessas lesões lobulares para câncer invasivo pode demorar mais do que as lesões ductais.

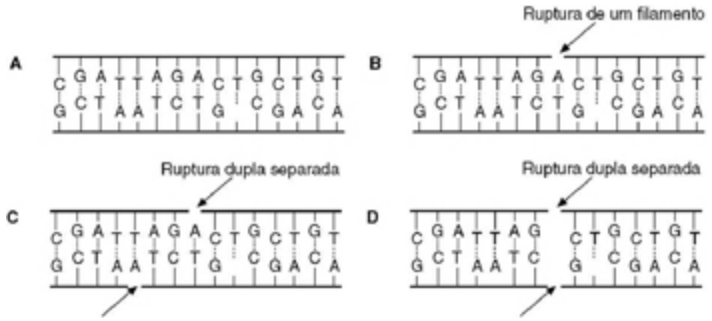

Fig. 3.1 Lesão por radiação em geral é causada por radicais livres da ionização causadora de rupturas do DNA. (A) A dupla hélice normal do DNA contém dois filamentos complementares, em que guanina forma par com citosina e adenina com timina. Um erro no reparo pode ser letal ou resultar em mutação carcinogênica. (B) Ruptura de um filamento. (C) Uma ruptura dupla do filamento em partes separadas da molécula. (D) Rupturas opostas no filamento duplo podem dividir o DNA em duas partes.

Em nossa experiência, muitas vezes o CLIS é encontrado associado a um grupo de calcificações que estão situadas em lesões benignas. Em geral, o CLIS não é detectável por mamografia ou exame físico e só costuma ser encontrado coincidentemente quando se realiza biopsia por outros motivos. Raramente, o CLIS produz calcificações (32). A história natural dessa lesão ainda é obscura. Embora muitos acreditem que seja um precursor do câncer de mama invasivo, sua importância está no fato de que cerca de 30% das mulheres com CLIS terão carcinoma infiltrativo. É interessante e importante observar que, em mulheres com essa lesão, o risco de câncer subseqüente é bilateral e por volta de 15% para cada mama durante os próximos 20 anos (para um risco geral de 30%). Mulheres com diagnóstico de CLIS estão em risco nove vezes mais alto de carcinoma invasivo que a maioria das mulheres (33). O tratamento do CLIS tornou-se ainda mais complexo em razão de relatos segundo os quais em mulheres cuja biopsia de fragmento mostra CLIS a reexcisão revela grande número de cânceres invasivos (34, 35). O problema desses relatos é que foram retrospectivos e não levaram em conta (a) o fato de ser quase certo que estes foram os casos em que não se conseguiu atingir a lesão visada e a patologia foi discordante (daí o motivo para repetir a biopsia) e (b) a probabilidade de que a lesão visada não biopsiada fosse câncer (daí os resultados). Até que haja dados prospectivos que mostrem associação verdadeira, biopsias de fragmento que mostram HLA ou CLIS não exigem biopsia excisional exceto se os resultados discordarem dos achados nos exames de imagem.

Radiação

Há demonstrações claras de que a radiação ionizante eleva o risco de câncer de mama. A energia da radiação produz radicais livres (partículas carregadas) que podem reagir com o DNA e danificá-lo. Em geral, o tipo de lesão causada por radiação consiste em uma ou mais rupturas em um ou ambos os filamentos de DNA da molécula em dupla hélice nas quais são eliminados um ou mais nucleotídeos (Fig. 3.1). Uma lesão irreparável do

DNA é o mecanismo pelo qual a radiação, usada para fins terapêuticos, destrói células (normais e indesejadas). No entanto, algumas células são apenas lesionadas, e não destruídas, por radiação, e são essas que podem tornar-se malignas.

Segundo dados obtidos de mulheres expostas a doses muito altas, parece que cerca de 200 rad (2 Gy) duplicam o risco de uma mulher ter câncer de mama. Não apenas é impossível predizer com exatidão quem terá câncer de mama mesmo com essas doses elevadas como essa estimativa simplifica sobremaneira uma relação mais complexa. O risco associado a radiação não parece ser absoluto, mas relacionado com a idade em que a radiação foi absorvida. Mulheres de mais idade correm risco bem menor que as jovens. É difícil medir os efeitos de baixos níveis de radiação na mama em razão do grande número de cânceres naturais e da magnitude relativamente baixa do efeito da radiação. Mesmo os efeitos teóricos nas doses usadas para mamografia não parecem ser relevantes do ponto de vista clínico.

Mulheres que sofreram grande exposição das mamas a radiação (centenas de rads) devem ser acompanhadas com cuidado.

Aumento do Risco de Câncer de Mama em Mulheres Tratadas para Doença de Hodgkin

Mulheres com doença de Hodgkin tratadas com radioterapia sofrem aumento significativo do risco de câncer de mama e de outras neoplasias malignas secundárias (36). O maior risco é o desenvolvimento de leucemia nos primeiros anos após exposição. Tumores sólidos como sarcomas do osso e dos tecidos moles são menos comuns e têm maior período de latência. O aumento do risco de câncer de mama parece começar cerca de 5 anos após a exposição à radiação e é máximo em mulheres tratadas na adolescência, diminuindo com a idade. É provável que o aumento do risco de câncer de mama nessas mulheres esteja relacionado com a radiação dispersa dos campos de tratamento mediastinal e tipo manto.

Dershaw *et al*. (37) estudaram 27 mulheres que manifestaram 29 cânceres de mama após tratamento de doença de Hodgkin. Mais de 50% das mulheres tinham menos de 45 anos e 31% tinham menos de 40. Entre essas mulheres, cânceres de mama foram diagnosticados 8 a 34 anos após a radioterapia. Noventa por cento (26 dentre 29) dos cânceres eram visíveis à mamografia. Trinta e oito por cento (11 dentre 26) eram clinicamente ocultos e detectáveis apenas por mamografia. Vinte e um por cento delas tinham linfonodos positivos. Os autores concluíram que o risco de câncer de mama subseqüente é baixo, mas significativo, em mulheres irradiadas na infância ou na adolescência. Como a mamografia mostrou 90% dos cânceres, eles sugeriram que a triagem deve começar cerca de 8 anos após o tratamento, mesmo se as mulheres tiverem pouco mais de 30 anos.

Em estudo semelhante, Aisenberg *et al*. (38) acompanharam 111 mulheres irradiadas para tratamento da doença de Hodgkin. Quatorze mulheres (13%) tiveram câncer de mama durante acompanhamento médio de 18 anos. Eles estimaram que mulheres irradiadas antes dos 20 anos corriam risco máximo de câncer de mama subseqüente (8 em 33), sendo o risco 56 vezes maior que o esperado (RR 5 56). Dentre as mulheres que tinham 20 a 29 anos na época do tratamento, 5 dentre 48 desenvolveram câncer de mama (RR 5 7), mas, entre mulheres que tinham mais de 30 anos no momento da irradiação, apenas 1 dentre 30 (RR 5 0,9) manifestou câncer de mama. Isto não apenas reforça a necessidade de acompanhamento cuidadoso dessas mulheres como também enfatiza o fato de que a mama é suscetível a carcinogênese por radiação durante seu desenvolvimento (em especial nas adolescentes). Após a maturação da mama, não parece haver nenhum aumento do risco associado à radiação. Conforme observado, uma teoria sobre a suscetibilidade da mama imatura afirma que provavelmente a mama não desenvolvida tem células-tronco (células pluripotenciais). Essas células proliferam durante o desenvolvimento da mama e produzem os lóbulos diferenciados. Até que a mama se tenha diferenciado, é provável que essas células sejam mais suscetíveis a lesões que resultam em

transformação maligna. A exposição a radiação de mulheres adolescentes e com pouco mais de 20 anos deve ser limitada ou evitada tanto quanto possível. Felizmente, no caso de mulheres a partir de 40 anos (nas quais a triagem por mamografia é eficaz), radiação em praticamente qualquer dose não causa risco mensurável.

Carcinogênese e Idade

Os dados sobre carcinogênese levantam algumas questões interessantes. Conforme observado, a radiação parece ser mais perigosa em relação a indução de câncer de mama em mulheres jovens. Estudos mostraram que, em alguns modelos de roedores, carcinógenos administrados durante o desenvolvimento das mamas resultam em grande número de cânceres de mama subseqüentes. Se o mesmo carcinógeno for administrado após o desenvolvimento das mamas (os brotos terminais já se diferenciaram), poucos cânceres se desenvolvem (39). Conforme mencionado, uma gravidez a termo na juventude confere algum efeito protetor em seres humanos.

Todas essas observações sugerem que lesão por um carcinógeno é mais provável antes da diferenciação terminal e durante períodos de proliferação acelerada nos quais há maior chance de que a lesão não seja reparada. Talvez haja mais células-tronco (células indiferenciadas), e há maior proliferação e diferenciação durante o desenvolvimento da mama na adolescência e possivelmente até a terceira e mesmo quarta década de vida, com diferenciação do broto terminal e desenvolvimento do ducto terminal e do lóbulo. Está claro que é durante o período de desenvolvimento que a mama é mais suscetível a lesões que podem causar câncer. O período de desenvolvimento mamário pode ser uma “janela de oportunidade” durante a qual a exposição a um carcinógeno teria maior propensão a causar câncer de mama.

Se o desenvolvimento mamário ocorrer durante um longo período, há uma grande janela de oportunidade para que um carcinógeno cause lesão.

Se, porém, a diferenciação terminal e o desenvolvimento mamário ocorrerem em um curto período no início da vida, estimulados por uma gravidez a termo no preparo para lactação, a janela pode diminuir muito e, assim, o risco de carcinogênese é proporcionalmente reduzido.

A afirmação anteriormente descrita é teórica, mas há cada vez mais dados sugerindo que esteja correta. É provável que a exposição a carcinógenos no início da vida (incluindo fatores alimentares) seja importante, e não a exposição em idades maiores.

Fatores com Associações Fracas

Foram identificados diversos fatores que parecem estar associados a aumento do risco de câncer de mama, mas as relações são fracas ou não foram confirmadas.

Uso de Hormônio Exógeno

O risco baixo, ou inexistente, do uso de contraceptivos orais já foi discutido. O uso prolongado antes de uma primeira gravidez a termo (mais de 4 anos) pode elevar um pouco o risco, porém muitos estudos não demonstraram nenhum risco consistente.

Há estudos conflitantes sobre os riscos da TRH. Diversos estudos sugerem que há maior risco durante o uso dos hormônios, mas não se observa aumento do risco porque os hormônios "já foram usados alguma vez". Isto pode sugerir um efeito promocional, visto que os hormônios poderiam fomentar o crescimento de um clone já iniciado, mas quiescente, e não um verdadeiro aumento do risco. Em um estudo prospectivo, o risco nas usuárias de hormônios aumentou em cerca de 30% (risco relativo de 1,36), enquanto até mesmo 10 anos de uso não mostraram aumento do risco após interrupção da TRH (40). Henderson resumiu estudos que mostram um risco de 1,3 a 1,9 vez se os hormônios forem usados durante muitos anos, mas ressalta que os benefícios cardiovasculares e ósseos da TRH superam o

pequeno aumento do risco de câncer de mama. Um grande estudo controlado randomizado, chamado Women's Health Initiative (2), demonstrou que pelo menos uma formulação de estrogênio associada a progesterona aumenta o risco de diagnóstico de câncer de mama. Usei a expressão "diagnóstico de câncer" porque não está claro se os hormônios foram os reais causadores das neoplasias malignas, que surgiram relativamente cedo após o início do estudo, ou apenas aceleraram seu crescimento (e, portanto, auxiliaram a detecção mais cedo do que no grupo controle). O risco relativo aumentou cerca de 27% (38 cânceres por 10.000 mulheres no grupo tratado com hormônio *versus* 30 cânceres por 10.000 mulheres no grupo controle). Assim, o risco absoluto era muito pequeno, enquanto o risco relativo teve aumento moderado. Em outro estudo, o Million Women Study, houve aumento semelhante do risco durante o uso de hormônios, mas não entre mulheres que não os utilizavam mais (41).

Obesidade

Com a importância dada à gordura na alimentação, é um tanto paradoxal que a obesidade esteja associada a diminuição do risco de câncer de mama em mulheres pré-menopausa e a pequeno aumento do risco em mulheres idosas (42). A razão não está clara, mas supõe-se que a conversão de androgênios em estrogênios na gordura seja responsável pelo risco após a menopausa.

Lactação

Alguns estudos mostraram que a lactação confere fraco efeito protetor, mas este parece estar relacionado com o tempo total de lactação (43). É possível que o benefício da lactação, se houver, seja explicado pela provável ausência de ovulação durante a amamentação, e o risco pode ser influenciado por redução de exposição aos próprios hormônios.

Consumo de Álcool

Alguns estudos mostraram associação entre consumo de álcool e risco de câncer de mama (44). Observou-se pequeno aumento do risco, mesmo com o consumo de apenas um drinque por dia (45). Uma metanálise, que associa resultados de estudos disponíveis, mostrou elevação constante, porém baixa, do risco, que é 1,4 a 1,7 vez maior que o risco em pessoas abstêmias (46). Não foi identificado o mecanismo claro dessa associação, mas pelo menos um estudo mostrou níveis aumentados de estrogênio após o consumo de álcool (47). Parece que o folato ajuda a modular o risco do álcool (48).

Padrões Mamários Definidos pela Mamografia e Risco de Câncer

Talvez uma das questões mais controversas no diagnóstico por imagem da mama tenha sido o significado de padrões teciduais mamográficos como indicadores do risco para o subseqüente desenvolvimento de neoplasia maligna. Em sua primeira revisão desses padrões, Wolfe sugeriu que mulheres com padrão radiologicamente denso, que ele chamou de DY, tinham um risco 37 vezes maior de desenvolver câncer de mama do que mulheres cujas mamas são constituídas principalmente por gordura, conforme determinado por mamografia (padrão N1 de Wolfe) (49). Vários estudos se seguiram na tentativa de reproduzir ou refutar esta observação. Alguns estudos apoiaram a afirmação de aumento do risco feita por Wolfe, embora em menor grau (50-53). Outros estudos (54) constataram que o risco é maior no padrão P2 (densidades nodulares proeminentes) (mais tarde, Wolfe concordou). Ainda outros estudos não constataram aumento do risco (55,56). Houve estudos que mostraram que os leitores podem concordar sobre a classificação das mamografias (57,58), e outros que mostraram o contrário (59). Alguns pesquisadores até mesmo avaliaram os estudos (60).

Muitos desses estudos não tiveram um modelo ideal e mostraram falhas por vieses de algum tipo. Por exemplo, nenhum deles foi controlado para outros fatores de risco conhecidos. Por conseguinte, estatísticos e

epidemiologistas discordaram dos resultados. O risco demasiado alto sugerido por Wolfe no início jamais foi confirmado. As melhores análises sugerem que os padrões radiologicamente densos (P2 e DY) podem, na verdade, representar um risco maior, mas não tão alto quanto previu Wolfe. Em uma revisão dos principais estudos, Boyd *et al*. (60) concluíram, com base em todos os dados reunidos, que o padrão DY tinha risco 3 vezes maior em relação ao padrão N1 em mulheres abaixo de 50 anos. Este é quase o mesmo grau de risco observado em uma mulher cuja mãe apresentou câncer de mama após a menopausa.

Mais recentemente, Boyd *et al*. (61) realizaram uma revisão mais rigorosa das mamografias do National Breast Screening Study of Canada e concluíram que os padrões densos estavam associados a aumento significativo do risco de câncer de mama. Quando compararam mulheres com padrões mamográficos gordurosos, mulheres com as densidades mais extensas (isto é, ocupando mais de 75% do volume da mama) tiveram risco 9,7 vezes maior de CDIS ou hiperplasia ductal atípica do que aquelas com padrões gordurosos.

Apesar de Boyd ter determinado um fator de risco relativo muito alto, ele não é de utilidade específica para orientar mulheres sobre o que fazer além do que é recomendado para todas as mulheres. Essas observações fornecem uma oportunidade para tentar compreender por que os padrões teciduais podem representar aumento do risco de um ponto de vista de pesquisa. Em nossos próprios dados, constatamos que quase 40% das mulheres que têm padrões densos aos 30 anos de idade tendem a preservar um padrão denso durante toda a vida. Cerca de 80% das mulheres têm padrões densos aos 30 anos. Este percentual diminui em 0,1% a 0,2% ao ano até cerca de 45 anos, quando a redução passa a ser de 1% a 2% ao ano até cerca de 65 anos, quando se estabiliza de novo. Parece que o uso de hormônio elimina a aceleração da modificação em algumas mulheres entre 45 e 65 anos, embora mesmo mulheres que usam hormônios tenham uma história de diminuição mais lenta na densidade. Ainda não se sabe por que

algumas mulheres apresentam substituição gordurosa com a idade enquanto outras não, e não se sabe por que algumas mulheres (cerca de 13%) se tornam mais densas com o uso de hormônios exógenos. Será interessante verificar, por meio de uma revisão mais detalhada, se mulheres cujos padrões se modificam correm qualquer risco diferente de desenvolver câncer de mama.

Considerando-se que até 50% dos cânceres de mama ocorrem em mulheres com padrões gordurosos de baixo risco [N1 (somente gordura) e P1 (15% a 25% de densidades nodulares em tecido com predomínio de gordura)], essas mulheres não podem ser excluídas dos programas de triagem. Esse fator, associado ao fato de que a maioria das mulheres pertencentes à categoria de alto risco jamais terá câncer, impossibilita o uso desses padrões para tomar qualquer decisão clínica importante. Considerando-se nosso nível atual de conhecimento, não se justifica aumentar a preocupação da paciente e do médico com base nos padrões mamográficos. Esses padrões só devem ser considerados importantes do ponto de vista de pesquisa. Do ponto de vista clínico, devem ser usados apenas para sugerir o grau de sensibilidade da mamografia para detecção de cânceres pequenos, pois é mais difícil encontrar cânceres em mulheres com padrões teciduais densos.

Idade e Padrões Mamários

Em razão de análises inapropriadas, muitos acreditam que os padrões teciduais sofrem modificação repentina aos 50 anos de idade ou na menopausa. Isto não é verdade. Não há dúvida de que mulheres de mais idade tendem a ter mais gordura nas mamas, e a mamografia detecta muitos cânceres pequenos mais cedo nessa população, mas a substituição ou depósito de gordura parece ser um processo progressivo que em algumas mulheres começa (ou sempre esteve presente) com apenas 25 ou 30 anos de idade. Muitas mulheres jovens têm predomínio de gordura nas mamas, e um grande percentual de mulheres mais velhas tem padrões densos. Mesmo em

mulheres com tecido mamário denso, pode-se encontrar um número significativo de cânceres iniciais. Microcalcificações e áreas de distorção da arquitetura (Fig. 3.2) são detectáveis até mesmo em mulheres com tecidos mamários extremamente densos em radiografias. Assim, a triagem mamográfica em mulheres jovens não deve ser restringida apenas porque elas podem ter padrões teciduais mais densos.

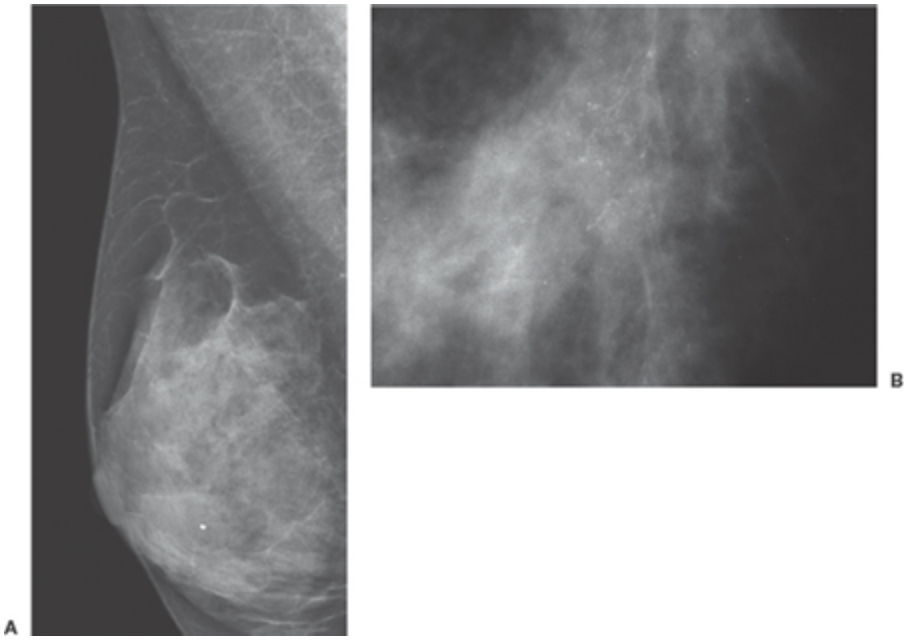

Fig. 3.2 Muitos cânceres ainda são detectáveis mais cedo em mulheres com tecidos mamários densos. Embora tecido mamário denso dificulte a detecção de câncer de mama por mamografia, muitos cânceres permanecem detectáveis em mulheres com mamas densas. Esta paciente (A) tinha um pequeno câncer de mama invasivo no quadrante superior interno da mama esquerda que foi detectado por mamografia em razão de distorção da arquitetura. Esta paciente (B) com tecido mamário denso teve seu câncer detectado por mamografia porque causou calcificações lineares finas.

Incidência de Câncer de Mama e Risco Vitalício

As taxas de incidência de câncer de mama são reunidas pelo National Cancer Institute (NCI) com base em dados detalhados coletados em dez estados que participam do programa Surveillance, Epidemiology, and End Results (SEER) do NCI. O mais antigo desses cadastros de tumores foi

iniciado em Connecticut em 1940. As estimativas nacionais são derivadas do programa SEER.

A incidência de câncer de mama (o número de cânceres detectados a cada ano em relação ao número de mulheres na população) aumentou continuamente em mulheres de todas as idades desde pelo menos 1940 (62). Em 1940, cerca de 60 mulheres em 100.000 foram diagnosticadas com câncer de mama. Este número aumentou de forma contínua em cerca de 1,1% ao ano. Em 1960, cerca de 75 mulheres em cada 100.000 receberam diagnóstico de câncer de mama. Em 1980, o diagnóstico foi feito em 90 mulheres por 100.000 e, em 1987, 112 por 100.000 (Fig. 3.3).

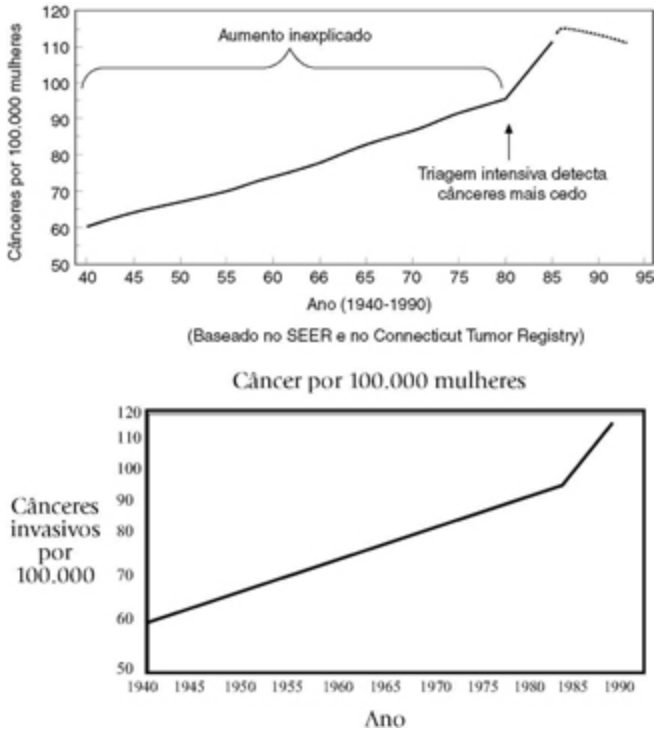

Fig. 3.3 A triagem foi iniciada em escala suficientemente grande nos Estados Unidos para afetar estatísticas nacionais em 1983 a 1984. Este gráfico baseia-se nos dados do Connecticut Tumor Registry e no programa nacional Surveillance, Epidemiology, and End Results. A percentagem de mulheres que tiveram câncer de mama invasivo aumentou de maneira constante entre 1940 e 1983. Em 1983 a 1984, houve um aumento abrupto que ultrapassou o aumento anual bastante estável. Os cânceres estavam sendo detectados mais cedo por mamografia, e isto marcou o início da triagem ampla nos Estados Unidos. (Adaptado de Miller BA, Feuer EJ, Hankey BF. Trends in invasive breast câncer incidence among American women. J Natl Cancer Inst 1991;83:678.)

Em oposição a esta situação de aumento contínuo (e mal compreendido) da incidência, houve um súbito salto acima da linha de referência na incidência anual de câncer de mama invasivo a partir de 1983 a 1984. No início, acreditou-se que algo extraordinário tivesse ocorrido e que o câncer de mama estava se tornando uma epidemia. Por sorte, logo se reconheceu que esse aumento súbito na incidência era uma aberração temporária. O aumento abrupto na incidência de câncer de mama foi ocasionado pelo início da triagem mamográfica em escala nacional. Cânceres que, em condições normais, não foram diagnosticados durante alguns anos, tiveram sua detecção antecipada em 1 a 3 anos, ou mais, pela mamografia de triagem. Estes foram somados à incidência habitual de cânceres que teriam atingido tamanho detectável sem triagem. Os resultados favoráveis dos estudos de triagem suecos foram reconhecidos, e muitas mulheres começaram a ser submetidas à triagem nos Estados Unidos. Tantas mulheres foram submetidas à triagem que o aumento na detecção de câncer de mama se refletiu em estatísticas nacionais. Cânceres detectados mais cedo foram somados à incidência habitual que aumentava lentamente. À medida que mais mulheres se aproveitaram da triagem, a incidência elevada aparente aumentou. A responsabilidade da detecção precoce por mamografia como causa do súbito aumento (63,64) é demonstrada pelo fato de que houve aumento abrupto simultâneo na detecção de CDIS em 1984. O CDIS praticamente só é diagnosticado por mamografia. Antes do início de triagem disseminada, apenas o CDIS extenso e palpável era detectável ao exame clínico. Em conseqüência, antes de 1984, o CDIS representava apenas 3% a 5% de todos os cânceres. Após o início da triagem por mamografia, a percentagem de cânceres detectados como CDIS aumentou de repente. Desde 1984, a incidência de CDIS aumentou de modo que agora representa 20% a 30% do total de cânceres de mama. Assim, o aumento repentino na detecção dessas lesões em meados de 1984 serve como indicador do início da triagem ampla nos Estados Unidos. À medida que a triagem se tornou mais difundida, e cada vez mais pessoas são examinadas com regularidade, o limiar para detecção caiu, de modo que cânceres estão

sendo detectados na mesma freqüência, porém em tamanhos menores. Isto significa que a incidência global de cânceres invasivos está voltando aos níveis habituais, que ainda parecem continuar a aumentar.

A taxa de mortalidade por câncer de mama permaneceu quase constante entre 1940, quando foram colhidos os primeiros dados pelo Connecticut Tumor Registry, e 1990. De repente, em 1990, começou a cair, e diminuiu em 25% nos 15 anos seguintes. Como a taxa de mortalidade independe de detecção de câncer, esta foi nitidamente uma diminuição real em mortes, e não uma diluição dos dados. Considerando-se o início abrupto da triagem mamográfica em 1984 e a diminuição igualmente súbita de mortes por câncer de mama 6 anos depois (Fig. 3.4), fica claro que grande parte dessa diminuição é conseqüência de triagem mamográfica (64a). A triagem periódica detecta os cânceres de crescimento moderado e lento. Estes não causariam morte imediata, mas levariam alguns anos para ser letais. Quando são interrompidos por detecção precoce, a diminuição da mortalidade só será percebida alguns anos depois.

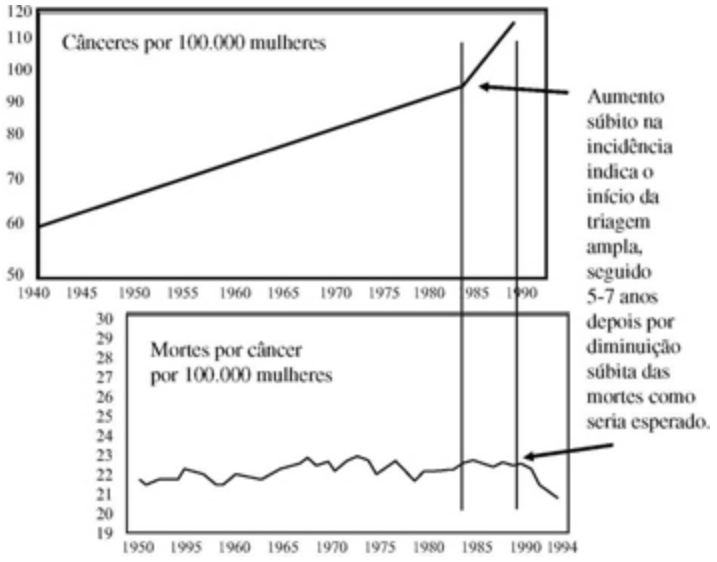

Fig. 3.4 Este gráfico, baseado nos dados do programa Surveillance, Epidemiology, and End Results e do Connecticut Tumor Registry, mostra que a incidência de câncer de mama invasivo, que aumentou constantemente desde 1940, mostrou um salto adicional em 1983 a 1984 decorrente da maior detecção nos Estados Unidos após o início da triagem mamográfica em grande escala. O gráfico inferior delineia a taxa de mortalidade no mesmo período que permaneceu inalterada até o início da triagem e então mostrou diminuição súbita.

Risco Absoluto versus Relativo

O risco de câncer de mama pode ser discutido em termos dos riscos absoluto e relativo. O risco absoluto é aquele, em toda a população, de um indivíduo, com determinada característica, desenvolver câncer de mama. O risco relativo diz respeito ao risco entre subsegmentos especiais da população. Os riscos relativos comparam mulheres com determinadas características que podem estar relacionadas com o desenvolvimento de câncer a outro grupo de mulheres que não possuem essas características. O risco relativo é a razão entre a incidência de câncer de mama em mulheres com a característica avaliada e a incidência de câncer de mama em uma população de mulheres semelhantes à exceção da característica estudada. Por exemplo, uma mulher cuja biopsia da mama exibe hiperplasia atípica corre risco cinco vezes maior de ter câncer de mama subseqüente em comparação com uma mulher cuja biopsia não mostrou atipia. O risco relativo relaciona mulheres submetidas a biopsia de mama. O risco cinco vezes maior é relativo a mulheres submetidas a biopsia mas que não tiveram diagnóstico de hiperplasia atípica. O risco relativo não inclui mulheres que jamais foram submetidas a biopsia de mama. Como a maioria das mulheres não desenvolve câncer de mama e a maioria não foi submetida a biopsia, e como as mulheres submetidas a biopsia podem partir de um risco maior que a mulher sem condições predisponentes, o risco absoluto na mulher cuja biopsia mostrou hiperplasia atípica pode ser maior do que indicaria o risco relativo. Por outro lado, o risco relativo pode ser muito maior que o absoluto. Por exemplo, alguns dados sugerem que mulheres cuja mãe ou irmã teve câncer de mama bilateral pré-menopausa

têm risco nove vezes maior que o risco vitalício de câncer de mama. Se 1 em cada 7 mulheres tem câncer de mama (14%), então 9 vezes esse risco sugere que essas mulheres teriam chance maior que 100% de ter câncer de mama. No entanto, o risco absoluto de um em sete compreende todas as mulheres, incluindo aquelas com risco elevado. Conforme observado, o risco absoluto vitalício em mulheres sem elevação do risco é, na verdade, cerca de 4% a 5%, de modo que um risco 9 vezes maior representa uma probabilidade de 36% a 45% de ter câncer de mama – ainda muito alta, mas não 100%.

Para avaliar o significado do risco, devem-se conhecer as características dos grupos comparados e a gravidade do problema avaliado. Se mulheres no grupo A tiverem risco 1,5 vez maior que mulheres no grupo B, então possuem aumento de 50% do risco em relação ao grupo B. No entanto, se o problema for incomum (mulheres no grupo B raramente têm câncer), esse aumento do risco aparentemente grande não é tão importante quanto um pequeno aumento do risco de uma doença comum em termos de risco absoluto e do número real de pessoas afetadas. Por exemplo, conforme mencionado, no estudo Women's Health Initiative, mulheres em uso de hormônios após a menopausa pareceram ter um aumento de quase 30% do risco de câncer de mama. No entanto, durante o período de estudo, apenas 38 mulheres em 10.000 apresentaram câncer de mama no grupo que usava hormônios, enquanto câncer de mama acometeu 30 mulheres no grupo que não tomava hormônios. O risco relativo é de 38 *versus* 30 (aumento de 27%), enquanto o risco absoluto se refere ao conjunto de 10.000 mulheres (8 casos a mais de câncer em 10.000 mulheres em uso de TRH). O risco absoluto de câncer de mama, mesmo em mulheres que usavam hormônios ainda foi muito baixo, embora seja bem maior do que em mulheres que tiveram câncer de mama mas não usavam hormônios. O risco relativo é maior, embora o risco absoluto ainda seja muito baixo.

A relação entre riscos absoluto e relativo pode ser vista nas fórmulas a seguir:

risco relativo de câncer de mama 5 (número de mulheres em um grupo que possuem o fator analisado e apresentam câncer de mama)/(número de mulheres no grupo estudado que não possuem o fator e apresentam câncer de mama)

risco absoluto de câncer de mama 5 (número de mulheres com o fator analisado que apresentam câncer de mama)/(todas as mulheres)

Ao ler sobre riscos, é importante distinguir entre riscos relativo e absoluto.

QUADRO 3.3A

REVISÃO DAS ESTATÍSTICAS DE CÂNCER DO SEER (1975-2002): RISCO ANUAL DE CÂNCER DE MAMA DURANTE CADA DÉCADA DE VIDA

Faixa Etária	Risco Anual	Risco Anual (%)
20-29	0,05/1.000	0,005
30-39	0,4/1.000	0,044
40-49	1,5/1.000	0,146
50-59	2,7/1.000	0,273
60-69	3,8/1.000	0,382
Risco vitalício (idade > 85) 13,2%		

O risco vitalício e o risco anual às vezes são confundidos. O risco anual (incidência) é o número de mulheres com diagnóstico de câncer a cada ano em uma população (em geral, expresso como um número por 1.000 ou 100.000 indivíduos na população). O risco vitalício é a chance de ter câncer de mama durante todo o período de vida. É calculado somando-se os riscos anuais. Em outras palavras, o risco vitalício é a soma dos riscos anuais de câncer de mama. Os riscos anuais de câncer de mama são resumidos no Quadro 3.3A,B com base em estimativas do SEER. Pode ser simplificado lembrando-se que a incidência anual de câncer de mama é de aproximadamente 1 mulher em 1.000 entre 40 e 50 anos; 2 por 1.000, entre 50 e 60 anos; e 3 por 1.000, entre 60 e 70 anos. A incidência verdadeira não tem progressão tão simples de 1 por 1.000, 2 por 1.000, 3 por 1.000, 4 por

1.000 a cada década, mas há um aumento contínuo a cada ano de vida. O risco vitalício é apenas a soma desses riscos anuais.

QUADRO 3.3B

REVISÃO DAS ESTATÍSTICAS DE CÂNCER DO SEER (1975-2002): RISCO ANUAL DE CÂNCER DE MAMA DURANTE CADA DÉCADA DE VIDA

Faixa Etária	Risco Anual	Risco Anual (%)
20-29	1/20.000	0,005
30-39	1/2.500	0,044
40-49	1/667	0,146
50-59	1/370	0,273
60-69	1/263	0,382
Risco vitalício (idade > 85) 13,2%		

O fato de uma mulher ter uma chance em 7 (14%) de ter câncer de mama ao longo da vida foi bastante divulgado. Felizmente, a maioria das mulheres tem probabilidade bem menor de desenvolver câncer de mama. Com base apenas no sexo (feminino), mulheres norte-americanas têm um risco vitalício básico aproximado de 4% a 5%. Subsegmentos da população estão em risco adicional, e essas mulheres, quando combinadas com a população geral, elevam o risco vitalício médio total para 1 chance em 7 (14%) de ter câncer de mama durante toda a vida.

Incidência e Idade

A proporção de riscos continuou quase igual nas últimas décadas. Câncer de mama pode ocorrer em praticamente qualquer idade. Para muitos observadores, parece que a incidência está aumentando em mulheres jovens, afetando-as mais cedo. Essa percepção deve ser resultante do aumento da população de mulheres jovens. A incidência (número por 1.000) permaneceu quase igual, mas o número absoluto de mulheres aumentou. O número absoluto de mulheres com câncer de mama é

calculado multiplicando-se o número por 1.000 vezes o número de mulheres daquela idade. Se a incidência continuar igual mas o número total de mulheres aumentar, então o número de mulheres com câncer aumentará (incidência 3 número total de mulheres daquela idade 5 número de mulheres com câncer).

Um dos principais fatores de risco de câncer de mama é o envelhecimento (Quadro 3.4). A incidência aumenta com a idade. Na maioria das mulheres, o câncer de mama tende a ser um fenômeno estatístico. Quanto mais tempo vivem nossas células, maior é a chance de lesão ou mutação do DNA que não destrói a célula e não é restaurada por mecanismos de reparo do DNA. É provável que isso seja responsável pelo aumento da incidência que ocorre com o envelhecimento. Se as lesões ou mutações apropriadas se acumularem, podem sobrevir perda de controles proliferativos, crescimento celular irrestrito e câncer.

A incidência de câncer de mama inicia seu aumento constante entre mulheres na terceira década de vida. Apenas 4 mulheres por 100.000 (0,04/1.000) terão câncer de mama a cada ano no final da terceira década, enquanto mais de 100 por 100.000 (1,0/1.000) serão diagnosticadas no final da quinta década; esse número sobe para cerca de 172 por 100.000 (1,7/1.000) na sexta década e, na sétima década, para mais de 230 cânceres de mama por 100.000 (2,3/1.000) a cada ano (65). Muitas vezes, esquece-se de que, para manter essas taxas anuais de diagnóstico de cânceres, deve haver um grande número de cânceres crescendo na população que ainda não atingiu o nível de detectabilidade. Mediante um modelo simplificado para desenvolvimento de câncer de mama, os dados sugerem que, para cada 3 cânceres (um de crescimento rápido, um de crescimento intermediário e outro de crescimento lento) detectados anualmente, pode haver até 39 cânceres invasivos não detectados na população e outras 18 mulheres com CDIS (66). Isto sugere que há muitos casos de câncer de mama não diagnosticados na população a cada ano. Com freqüência, esquece-se de

que cânceres diagnosticados em uma década de vida poderiam ter sido detectados anos antes em uma década anterior.

QUADRO 3.4

A INCIDÊNCIA DE CÂNCER DE MAMA AUMENTA COM A IDADE

Faixa Etária	Cânceres por 100.000 Mulheres a Cada Ano
20-24	0,7
25-29	3,9
30-34	13,4
35-39	30,8
40-44	60,6
45-49	100,0
50-54	132,4
55-59	172,2
60-64	204,9
65-69	237,8
70-74	271,2
75-79	295,5
80-84	299,9
85 +	288,3

Baseado nos dados do SEER, 2000.

Números absolutos e relativos podem gerar outros tipos de confusão. Por exemplo, embora a incidência de câncer de mama aumente com a idade, o número absoluto de mulheres afetadas pode mostrar um quadro diferente. Alguns usaram os riscos relativos para confundir a importância do câncer de mama em mulheres entre 40 e 49 anos. Em 1993, sugeriu-se que o câncer de mama não era tão importante em mulheres de 40 a 49 anos. Afirmou-se que, como o diagnóstico só poderia ser feito em 16% das mulheres nessa idade, a triagem deveria concentrar-se no diagnóstico dos outros 84% que ocorreriam em mulheres a partir de 50 anos. Foi ignorado o fato de que mulheres nascidas logo após a II Guerra Mundial estavam chegando aos 40 anos. Embora a incidência (número por 1.000 mulheres)

fosse menor entre 40 e 49 anos do que entre 50 e 59 anos, o número absoluto de mulheres entre 40 e 49 anos que desenvolveu câncer de mama em 1993 foi apenas 8% menor que o de mulheres entre 50 e 59 anos. Naquele ano, o diagnóstico de câncer de mama foi definido em 28.900 mulheres com idade entre 40 e 49 anos (16% dos cânceres diagnosticados), enquanto durante o mesmo período foram diagnosticados 31.500 cânceres de mama em mulheres entre 50 e 59 anos (17% dos cânceres diagnosticados) (67). Em 1995, estimou-se que, em virtude do grande número de mulheres com 40 a 49 anos, houve maior número de diagnósticos de câncer de mama nessas mulheres (33.800) do que naquelas entre 50 e 59 anos (28.300), apesar da incidência de câncer de mama ter permanecido menor no primeiro grupo. À medida que a população envelhecer, haverá uma percentagem crescente nas faixas etárias mais avançadas, e o número total de mulheres com câncer de mama continuará a aumentar.

Pode Haver Dois Tipos Básicos de Câncer de Mama

A incidência de câncer de mama parece aumentar continuamente com a idade até cerca de 50 anos, quando há ligeira estabilização, e depois começa a subir de novo porém em ritmo mais gradual (Fig. 3.5A). Isto é mais visível quando os dados são dispostos em representação semilogarítmica (Fig. 3.5B). Este platô foi denominado gancho de Clemmesen. Como a taxa de aumento da incidência se modifica após o platô, isto foi usado para afirmar que pode haver dois tipos de câncer de mama — um pré-menopausa e outro pós-menopausa. Manton e Stallard (68) idealizaram um modelo computadorizado no qual a curva do “câncer de mama precoce”, cuja taxa de ocorrência é máxima por volta dos 55 anos, é somada a uma curva do “câncer de mama tardio” que aumenta continuamente com a idade a partir dos 30 anos, formando uma curva de incidência que contém o gancho de Clemmesen (Fig. 3.6).

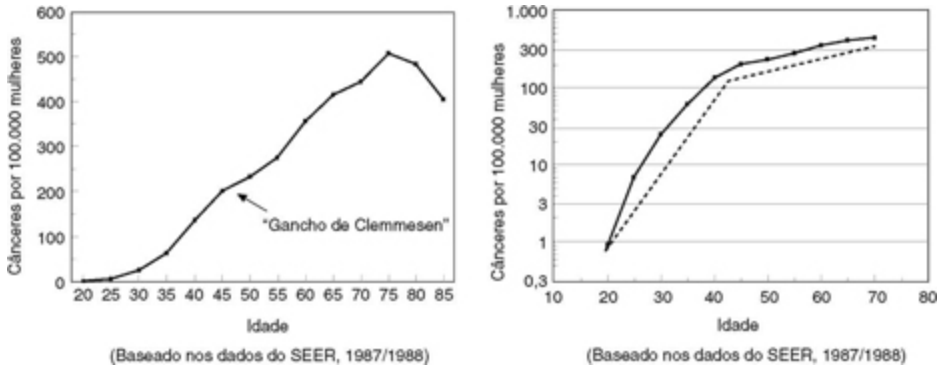

Fig. 3.5 (A) A incidência de câncer de mama começa a aumentar por volta dos 35 anos, tem uma ligeira estabilização por volta dos 50 anos (seta) e depois continua a aumentar de forma mais gradual, sugerindo duas populações diferentes de câncer. (B) A alteração na inclinação pode ser observada quando os dados são representados em escala semilogarítmica. Há rápido aumento da incidência até cerca de 50 anos, e depois a taxa de aumento diminui. (Adaptado de American Cancer Society. 1987-1989 SEER Incidence Rates and 1993 U.S. Census Projections. P-25, no. 1018. Atlanta: American Cancer Society.)

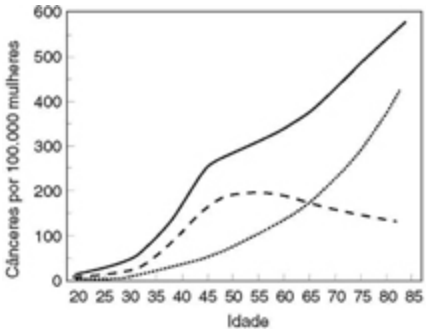

Fig. 3.6 Conforme demonstrado por Manton e Stallard, duas curvas superpostas podem ser somadas para produzir uma curva de incidência global. Isto sugere a possibilidade de uma forma pré-menopausa de câncer de mama (linha tracejada) e uma forma pós-menopausa (linha pontilhada) que se somam formando a linha de incidência sólida com o gancho de Clemmesen.

Há alguns dados adicionais que parecem apoiar esta hipótese. No estudo de triagem de Vancouver, British Columbia, a taxa de detecção do câncer de mama diminui entre 45 e 55 anos e depois aumenta de novo (69). No estudo de Kopparberg, o benefício também diminuiu por volta dos 50 anos e depois aumentou de novo. O benefício da triagem também pareceu mudar no estudo de Gothenburg. Houve benefício nas mulheres de 39 a 44, 45 a 49 e 55 a 59 anos naquele estudo, mas não entre as de 50 a 54 anos (70). Este é

o primeiro estudo que examinou faixas etárias menores. Infelizmente, embora tenhamos enfatizado que a compilação de dados e a comparação entre mulheres de 40 a 49 anos e aquelas a partir de 50 anos podem causar erro, pesquisadores fizeram isso repetidas vezes, e é provável que tenhamos perdido modificações sutis importantes, que foram diluídas por agrupamento das mulheres e comparação dicotômica (comparação de mulheres de 40 a 49 anos com mulheres acima de 50 anos). Pode ser necessário agrupar dados, mas pesquisadores devem tentar compreender os fatos por meio da revisão inicial de dados não agrupados e depois usando os menores grupos possíveis de modo a não negligenciar alterações sutis e importantes.

Outra informação que pode sugerir uma modificação no tipo de câncer associada à idade é observada no American College of Surgeons National Cancer Database e nos dados do SEER, em que a percentagem de cânceres de mama diagnosticados parece cair por volta de 45 anos e aumentar após cerca de 55 anos com um segundo pico por volta de 65 anos (71).

Detecção Precoce e Antecipação do Diagnóstico

A janela de oportunidade para detecção de câncer de mama em tamanho e estágio iniciais parece ser mais estreita em mulheres jovens. Isto é refletido pelos resultados do estudo Swedish Two-County Screening Trial (72). Os dados de Moskowitz (73) também sugeriram que a antecipação do diagnóstico de câncer pela mamografia antes que seja palpável ao exame clínico é menor em mulheres jovens. Isto pode indicar uma diferença real na taxa de crescimento ou apenas uma diferença na capacidade da mamografia de detectar anormalidade. Nosso modelo simples de crescimento do câncer de mama descrito adiante sugere que os cânceres de crescimento mais rápido tendem a predominar em mulheres jovens, porque são os primeiros a atingir um dado tamanho (66).

Há algumas evidências de que essa antecipação da mamografia não é um reflexo da taxa de crescimento. Se, na verdade, os cânceres com maior

taxa de crescimento causam morte mais rapidamente, então, de acordo com a sobrevida, a antecipação do diagnóstico com base na idade pode não advir do crescimento mais rápido. A sobrevida no câncer de mama parece ser semelhante entre mulheres de 40 a 49 anos e aquelas com 50 a 59 anos que possuem tumores com tamanho, grau histológico ou estado nodal iguais (74). De fato, um grande estudo sueco sugeriu que mulheres com diagnóstico de câncer de mama entre 45 e 49 anos tinham a melhor taxa de sobrevida (75) (Quadros 3.5 e 3.6).

QUADRO 3.5

IDADE E SOBREVIDA NO CÂNCER DE MAMA

Faixa Etária	Sobrevida Após 20 Anos (%)
Menos de 40	44
40-44	51
45-49	48
50-54	41
55-59	30
60-69	34
70-79	17

Adaptado de Adami HO, Malker B, Holmberg L, et al. The relationship between survival and age at diagnosis in breast câncer. N Engl J Med 1986;315:559-563.

QUADRO 3.6

CASOS ESTIMADOS DE NOVOS CÂNCERES DE MAMA E MORTES POR Câncer DE MAMA POR IDADE EM 1997

Faixa Etária	Novos Casos	Percentagem do Total	Mortes	Percentagem do Total
< 30	600	0,4	100	0,2
30-34	2.500	1,4	400	0,9
35-39	6.100	3,4	900	2,1
40-44	12.400	6,9	2.300	5,2
45-49	20.200	11,2	3.400	7,7

50-54	19.200	10,7	3.800	8,7
55-59	13.800	7,7	2.700	6,2
60-64	15.000	8,3	3.000	6,8
65-69	21.600	12,0	5.300	12,1
70-74	23.600	13,1	5.600	12,8
75-79	19.900	11,0	5.700	13,0
80-84	13.800	7,7	4.900	11,2
85 +	11.500	6,4	5.800	13,2

Embora pareça provável que, em mulheres jovens, o tumor alcance com mais rapidez tamanho e estágio mais avançados e alcance o nível de letalidade em que não é mais possível curá-lo, o prognóstico ainda tende a ser determinado pelo tamanho e estágio em que a lesão é interrompida, seja qual for a idade nas mulheres a partir de 40 anos (76). Houve alguns relatos sugestivos de que o câncer de mama em mulheres muito jovens (abaixo de 35 anos) é mais letal (77), porém na maioria das mulheres a sobrevida parece estar diretamente associada ao tamanho e ao estágio do câncer no momento do diagnóstico. Se os cânceres crescerem mais rapidamente em mulheres jovens, então a triagem mais freqüente pode ter impacto na mortalidade.

Modelo Simples de Crescimento do Câncer de Mama

Conforme observado, criamos um modelo muito simples de crescimento do câncer de mama a fim de explicar por que os cânceres parecem ser mais agressivos em mulheres jovens e menos agressivos entre as mais idosas. O modelo também mostra que, para cada câncer diagnosticado a cada ano, deve haver muitos outros que ainda não chegaram ao nível de detecção.

Estudos sugerem que mesmo cânceres de mama de crescimento rápido podem levar muitos anos para crescer a partir de uma única célula até uma massa diagnosticável. Este é o motivo pelo qual há muito mais cânceres encontrados nas mamas de mulheres que morrem acidentalmente do que o número de cânceres detectados a cada ano (78). Pesquisadores

interpretaram esse fato erroneamente como indicação de que há muitos cânceres que jamais se tornam clinicamente importantes (79), quando, na verdade, para manter o número de cânceres detectados a cada ano, é preciso haver muitos mais que não atingiram o nível de detectabilidade.

Também se observou que cânceres de mama parecem crescer com mais rapidez e ser mais letais em mulheres muito jovens (80,81), enquanto parecem ter crescimento mais lento e ser mais indolentes em mulheres muito idosas. Alguns sugeriram que isto se deve a fatores hormonais ou a outros fatores relacionados com a idade, porém tais observações jamais foram plenamente explicadas. Nosso modelo simples de crescimento do câncer de mama sugere que as diferenças observadas no crescimento de cânceres de mama em mulheres muito jovens e muito idosas (66) podem ser apenas mecanicistas. O modelo também sugere que, como podem ser necessárias décadas para que alguns cânceres sejam clinicamente evidentes, muitos cânceres de mama tendem a começar a se desenvolver em mulheres muito jovens. Não deve ser útil, ao tentar determinar por que os cânceres de mama ocorrem, observar exposições ambientais alguns anos antes do diagnóstico. Considerando-se a taxa de crescimento de cânceres, pode ser que se tenha iniciado muitos anos ou mesmo décadas antes do diagnóstico. Isto também tem implicações na prevenção. Pode ser preciso direcionar os esforços de prevenção para adolescentes e mulheres com pouco mais de 20 anos, e não para mulheres mais idosas cujos cânceres podem ter começado muitos anos antes.

Nosso modelo simples baseia-se nos diagramas de “crescimento ao longo do tempo” desenvolvidos por Moskowitz (82). Ele os empregou para explicar a importância dos intervalos de triagem e dos limiares para intervenção. O modelo supõe que a maioria dos cânceres de mama começa com uma única célula. Esta se divide, e depois seus clones se dividem, e assim por diante. Com base no número de células, pode-se projetar o tamanho do tumor à medida que cresce, e isto pode ser representado em função do tempo. Embora o crescimento seja mais provavelmente

exponencial, a visualização do processo pode ser simplificada imaginando-se que cânceres de mama são como balões liberados do fundo do oceano. Eles ascendem aos poucos, durante muitos anos, em direção à superfície, crescendo durante a ascensão. Os balões que chegam à superfície podem ser comparados a cânceres de mama que se evidenciam como um tumor. Isto pode ser representado por setas cujas inclinações dependem da taxa de crescimento (tempo de duplicação) do tumor (Fig. 3.7). Cânceres de crescimento mais rápido terão uma inclinação mais íngreme. Embora o câncer de mama médio tenha o número de células duplicado em cerca de 120 dias (83), é provável que haja uma distribuição das taxas de crescimento de muito rápida a muito lenta.

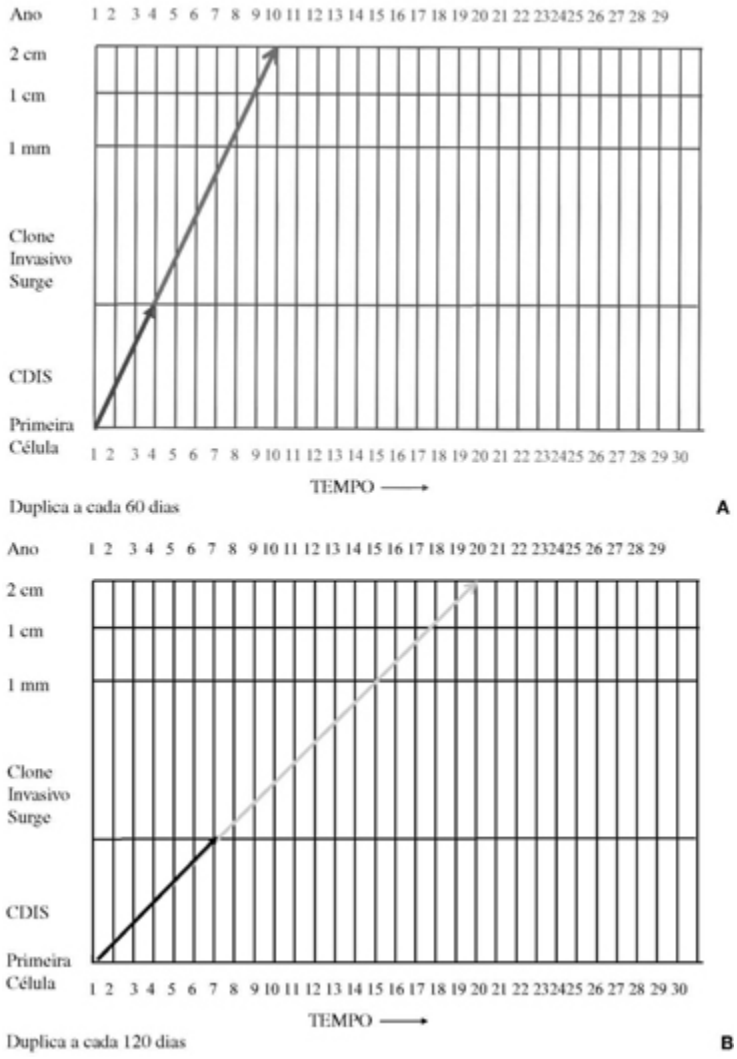

Fig. 3.7 Cânceres crescem em taxas diferentes. As taxas de crescimento tendem a ter distribuição contínua, mas pode-se considerar que cânceres crescem em taxas alta, intermediária e baixa, como indicado nesta figura com (A) cânceres de crescimento rápido que se duplicam a cada 60 dias (4 anos como carcinoma ductal in situ), (B) cânceres intermediários que se duplicam a cada 120 dias (7 anos como carcinoma ductal in situ) e

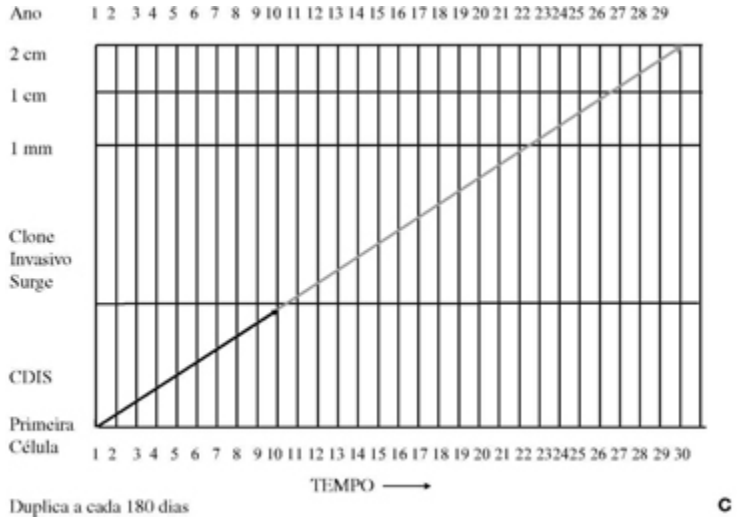

(C) cânceres de crescimento lento que se duplicam a cada 180 dias (10 anos como carcinoma ductal in situ).

O modelo pressupõe que três novos cânceres surgem a cada ano (três balões são liberados do fundo do oceano). Um crescerá muito rápido com tempo de duplicação de 60 dias. O segundo duplicará em uma média de 120 dias e o terceiro crescerá mais lentamente, duplicando em 180 dias. Caso se considere que os cânceres atravessam uma fase *in situ*, esta pode ser incorporada ao modelo. Nos cânceres de baixo grau, presumimos que sejam necessários cerca de 9 anos para surgir um clone invasivo; no grau intermediário, cerca de 6 anos; e, no câncer de alto grau, apenas 3 anos como lesão *in situ*. Se supusermos ainda que o crescimento é direto e contínuo após o surgimento do câncer invasivo, o câncer invasivo de baixo grau com duplicação a cada 180 dias produziria um tumor com 1 mm de diâmetro (um milhão de células) cerca de 11 anos após a primeira célula invasiva, um tumor de 1 cm em 16 anos e um tumor de 2 cm em 21 anos. Um câncer invasivo intermediário produziria uma lesão de 1 mm de diâmetro em cerca de 8 anos, um câncer de 1 cm em 11 anos e um tumor de

2 cm em 14 anos. O câncer invasivo de alto grau produziria um tumor de 1 mm de diâmetro em cerca de 4 anos a partir da primeira célula, um câncer de 1 cm em 5 anos e uma lesão de 2 cm em 7 anos. A soma de todos esses tempos significa que o crescimento, desde a primeira célula do CDIS até a formação de uma massa invasiva de 2 cm (palpável), levaria 30 anos em um câncer de baixo grau, 20 anos em um câncer de grau intermediário e 10 anos em um câncer de alto grau. Embora seja quase certo que estas sejam simplificações excessivas, padrões de crescimento mais complexos não alteram as observações básicas de que haverá mais cânceres crescendo na população do que o número detectado a cada ano e que cânceres de crescimento rápido predominarão em mulheres jovens, enquanto cânceres de crescimento lento predominarão em mulheres de mais idade.

Para simplificar o modelo, também consideramos que a cada ano surgem três novos tumores (Fig. 3.8). As linhas verticais nas figuras representam anos e as linhas horizontais representam o tamanho dos cânceres. As setas que cruzam qualquer linha vertical representam o número de cânceres de um determinado tipo na população naquele momento.

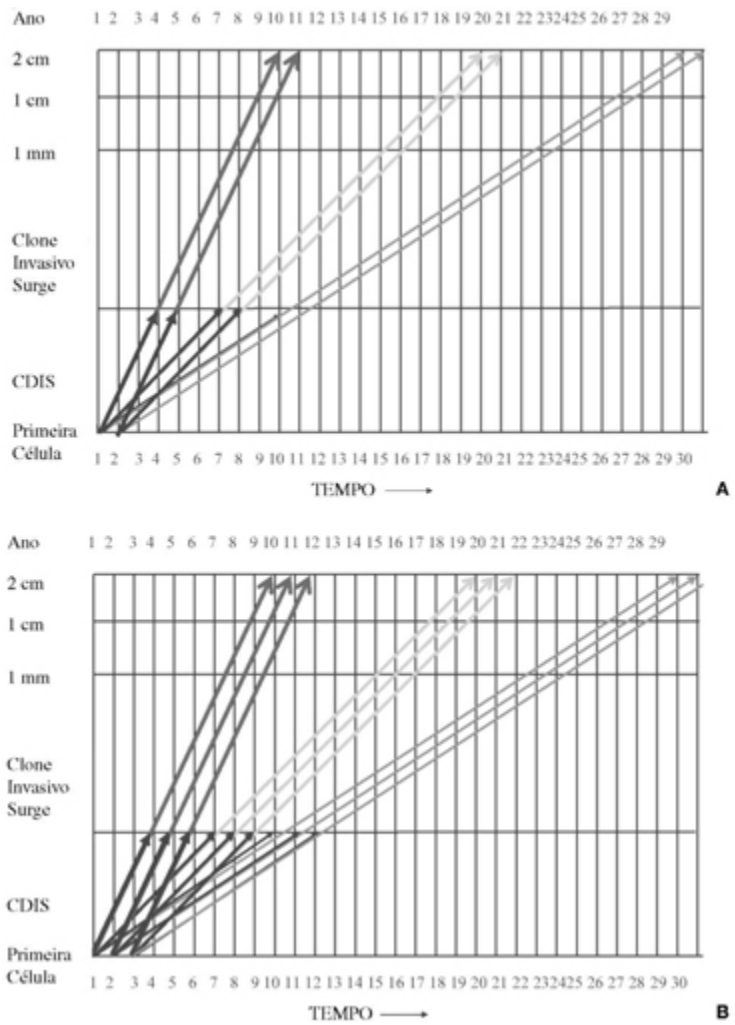

Fig. 3.8 (A) Cânceres acumulam-se na população com o tempo. Este gráfico mostra três cânceres iniciando no primeiro ano e mais três no segundo. São acrescentados mais três no terceiro ano (B). Suponha que mais três novos cânceres comecem a crescer a cada ano subseqüente (C-E).

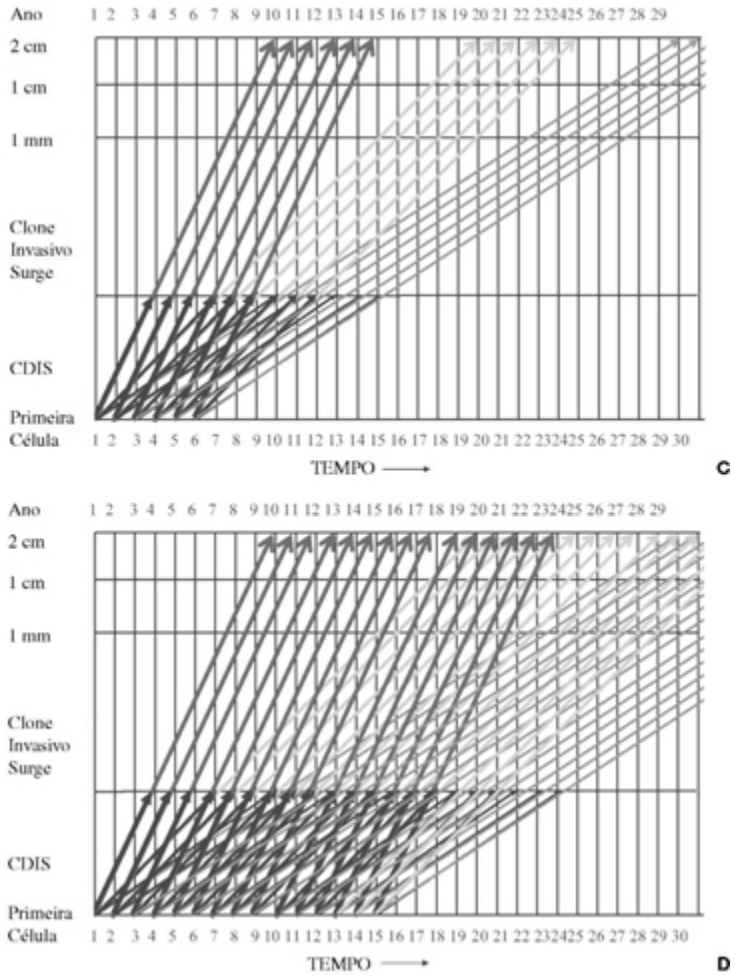

Fig. 3.8 (continuação)Por fim, haverá muito mais cânceres “sob a superfície” que ainda não foram detectados do que o número de cânceres detectados a cada ano. Se melhorarmos a detecção dos cânceres, podemos esperar encontrar muito mais cânceres na população do que os poucos por 1.000 detectados a cada ano. Por fim, à medida que detectamos mais cânceres no limiar inferior, o número de cânceres detectados por 1.000 será igual a cada ano, mas eles apenas serão menores e, exceto se detectarmos os cânceres no ano em que começam a crescer, sempre haverá mais cânceres do que o total encontrado a cada ano.

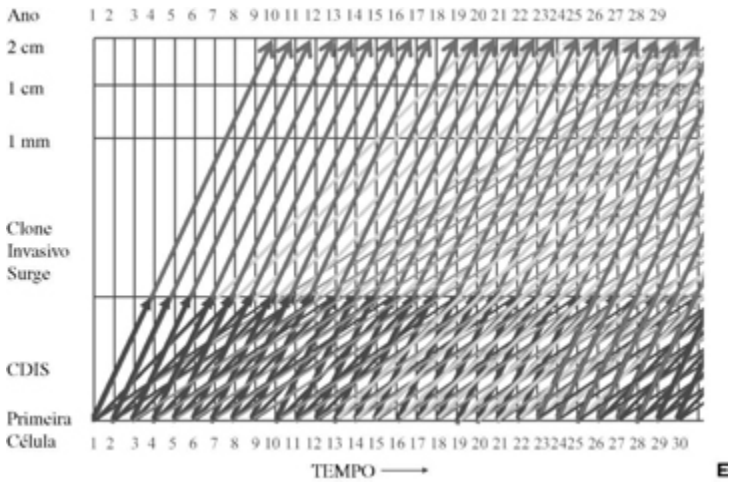

É evidente que haverá muito mais cânceres de mama invasivos pequenos na população em determinado momento do que aqueles que chegam ao nível detectável (2 cm) em qualquer ano. Basta somar as setas que cruzam as linhas verticais para perceber, na Fig. 3.8E, que quando o primeiro câncer de crescimento lento chegar “à superfície” haverá 29 outros cânceres de crescimento lento (9 CDIS e 20 invasivos) ainda não descobertos (sob a superfície) na população. Ao mesmo tempo, haverá também 19 tumores de crescimento moderado (6 CDIS e 13 invasivos) e 9 tumores de crescimento rápido (3 CDIS e 6 invasivos) não descobertos na população, sob a superfície.

A partir desse modelo, pode-se observar que, para cada 3 cânceres que atingem 2 cm, haverá outros 57 cânceres (39 cânceres invasivos e 18 CDIS) não detectados na população. Essas razões significam que, considerando-se nossas suposições, haveria 6 vezes mais CDIS e 13 vezes mais lesões invasivas que não são diagnosticadas para cada câncer invasivo detectado anualmente. A razão de 19 vezes mais cânceres não detectados a cada ano que o número de cânceres detectados é ainda maior do que a encontrada em estudos de necropsia. No entanto, é improvável que necropsias revelem todos os cânceres em uma população, pois muitos devem ser pequenos demais para ser diagnosticados, mesmo ao exame histológico. É provável que mesmo uma revisão patológica completa subestimasse o verdadeiro número de cânceres presentes. Todavia, esse modelo simples explica por

que devemos esperar encontrar muitos mais casos não diagnosticados de câncer de mama à necropsia do que o número de casos diagnosticados a cada ano e, proporcionalmente, o número de mortes anuais por câncer de mama. Também é importante perceber que estes são os números de cânceres que devem crescer a cada ano para manter o diagnóstico dos três cânceres. Se presumirmos que os três cânceres diagnosticados podem ser letais, pode haver ainda mais cânceres abaixo da superfície se também houver cânceres não-letais.

Nem Todos os Cânceres de Mama São Letais

Está razoavelmente claro que nem todos os cânceres de mama são letais. É claro que o CDIS raramente é letal (menos de 1%), porém mesmo cânceres de mama invasivos podem ser muito indolentes. Em uma revisão de mortes por câncer de mama em mulheres com diagnóstico entre 1940 e 1943, muito antes que houvesse qualquer triagem, Adair *et al*. (84) constataram que muitas mulheres com câncer de mama morreram por outras causas, enquanto outras continuavam vivas 30 anos após o diagnóstico. Eles acompanharam 1.640 mulheres com câncer de mama, excluindo 180 mulheres inoperáveis ou que tinham doença metastática. Havia 1.458 com doença tratável, que foram acompanhadas em média por 30,6 anos. Dentre estas, 184 (13%) estavam vivas 28 anos após o diagnóstico. Houve 826 mulheres (56%) que morreram por câncer de mama, enquanto 349 (24%) morreram por outras causas e 99 (6,8%) abandonaram o acompanhamento. Mesmo mulheres com linfonodos positivos (60 em 184) estavam vivas após 28 anos. A taxa de sobrevida atuarial global em 30 anos foi de 35%.

A informação de que muitos cânceres de mama não são letais, mesmo quando não detectados precocemente, é uma boa notícia para as mulheres, mas também é importante enquanto desenvolvemos melhores formas de detectá-los. À medida que nossos exames de triagem se tornam mais sensíveis e começam a encontrar cânceres menores, deve-se esperar a detecção de muito mais cânceres abaixo da superfície do que estamos

acostumados a encontrar no presente. O número de cânceres sem potencial letal pode aumentar. À medida que surgirem novos exames de triagem, será cada vez mais importante criar formas de determinar quais desses cânceres não serão letais e quais podem ser, para não tratarmos em excesso os primeiros.

O que É a Carga Total de Câncer na População

O número mínimo de cânceres presentes na população a qualquer momento é igual ao número de anos necessários para que um câncer evolua de uma única célula até uma lesão detectada multiplicado pelo número de cânceres que começam a cada ano. Assim, a razão entre cânceres indetectados e detectados diminuirá se os tempos de duplicação forem reduzidos, ao passo que aumentará se os tempos de duplicação forem maiores do que pressuposto pelo modelo. Ademais, pode haver ainda mais cânceres abaixo da superfície na população, pois o número total de cânceres também pode aumentar se começarmos a detectar aqueles que antes permaneciam abaixo da superfície, nunca eram detectados e nunca se tornavam letais.

Com base nesse modelo simples, percebe-se que, se todos os cânceres (CDIS e lesões invasivas) algum dia atingissem tamanho detectável, o número de cânceres no reservatório em determinado momento seria quase 20 vezes maior que o número que se torna detectável em um determinado ano. Pode-se presumir que todos serão relevantes do ponto de vista biológico (potencialmente letais) se tiverem tempo suficiente. No caso de mulheres a partir de 80 anos, muitos desses podem ser irrelevantes, mas os cânceres em mulheres jovens devem ser importantes. Todavia, ainda não há forma de determinar que percentagem desses cânceres será realmente letal. Mas caso suponhamos que os três cânceres que surgem a cada ano em nosso modelo crescerão e serão letais, e se acrescentarmos ao modelo outros que não serão letais, é evidente que o número de cânceres letais na população em determinado momento é ainda muito maior que o número detectado a cada ano ou o número que causa mortes a cada ano.

É Provável que Mulheres Jovens Tenham Cânceres de Crescimento Proporcionalmente Mais Rápido Porque Estes se Tornam Detectáveis Primeiro, ao Passo que Cânceres de Crescimento Lento São Mais Prováveis em Mulheres Mais Velhas

Nosso modelo simples mostra o que é óbvio mas aparentemente não fora reconhecido antes. Lesões de crescimento mais rápido chegarão antes à superfície. Esta observação pode explicar bem por que cânceres de mama em mulheres muito jovens, como percentual dos cânceres diagnosticados, parecem ter crescimento mais rápido e ser mais letais. A razão entre os cânceres iniciados, de crescimento rápido e mais agressivos e os cânceres de crescimento lento, menos agressivos e de menor grau não precisa mudar com a idade para explicar a maior freqüência de cânceres agressivos em mulheres jovens. O predomínio de tumores agressivos em mulheres jovens pode ser explicado pelo simples fato de que tumores de crescimento rápido atingem tamanho detectável antes (em menor idade) que tumores de crescimento lento. Os tumores de crescimento lento provavelmente estão presentes na população, mas são pequenos demais e só se tornam detectáveis quando as mulheres estão mais velhas. Se houver uma distribuição de cânceres que se iniciam a cada ano de acordo com a taxa de crescimento — alta, moderada ou baixa —, é evidente que os tumores de crescimento rápido serão os primeiros a atingir o nível de detectabilidade (a superfície). Embora possa haver influência de outros fatores, este modelo simples pode ser tudo que é necessário para explicar as observações feitas a respeito do câncer de mama em mulheres muito jovens.

No outro extremo do espectro, pode-se observar que, se houver diminuição do aparecimento de cânceres de mama de todos os graus com a idade, haverá uma maior percentagem de cânceres de crescimento lento restante na população com o tempo (eles atingem a superfície por último), e estes aparecerão nas mulheres idosas. Embora seja possível uma explicação biológica diferente, mais complexa, as observações podem ser explicadas usando-se esta interpretação mecânica simples.

A última conseqüência desse modelo simples está implícita nas suposições usadas para os tempos de duplicação. Se for pressuposta duplicação constante e os tempos de duplicação estiverem corretos, mesmo os tumores de crescimento mais rápido já existiam, sem ser descobertos, 9 anos antes de atingirem 2 cm, enquanto as lesões de crescimento mais lento poderiam existir há 29 anos. Se isto for verdade e nosso modelo refletir corretamente o crescimento do câncer de mama, haveria indicação de que o início de muitos cânceres de mama pode dar-se em mulheres muito jovens. Dados de mulheres expostas a altas doses de radiação, e também de modelos em animais, sugerem que a mama em desenvolvimento na adolescência é mais suscetível a carcinógenos. Um artigo recente mostrando que o fumo, quando iniciado na juventude, era um fator de risco para câncer de mama apóia essa sugestão (85), assim como estudos anteriores realizados com camundongos (86). A observação de que a carcinogênese por radiação está inversamente relacionada com a idade da mulher no momento da exposição (87) reforça ainda mais a importância da suscetibilidade da mama indiferenciada a carcinógenos. Embora ainda não tenham sido classificadas, há evidências crescentes de que existem células-tronco mamárias responsáveis pelo seu desenvolvimento. Se isto for verdade, é provável que elas sejam muito numerosas na adolescência. Muitos começaram a acreditar que as células-tronco são as células que podem tornar-se malignas. Nesse caso, o período de desenvolvimento da mama pode ser o momento em que muitos cânceres surgem. Os dados sugerem que devemos pesquisar influências ambientais que afetam o tecido mamário no período anterior à diferenciação terminal (desenvolvimento dos lóbulos), e não apenas em mulheres maduras. É bem possível que os fatores de risco sejam os fatores ambientais presentes durante o desenvolvimento da mama, e não aqueles presentes na idade de detecção do câncer.

Possíveis Motivos do Aumento da Incidência de Câncer de Mama Durante Meio Século

O Connecticut Tumor Registry foi um dos primeiros cadastros do seu tipo nos Estados Unidos. Em 1935, começou a reunir dados sobre câncer em moradores de Connecticut. Em 1973, o NCI iniciou o programa SEER. Este foi um grande esforço para coletar informações sobre todos os casos de câncer em sete regiões dos Estados Unidos, começando por Connecticut, Iowa, Novo México, Utah, Havaí e as áreas metropolitanas de Detroit e São Francisco-Oakland. No período de 1974 a 1975, a região metropolitana de Atlanta foi agregada, juntamente com a área de Seattle-Puget Sound. Em 1978, foram acrescentados dez municípios com predomínio de população negra e rural na Georgia e, em 1980, o programa SEER adicionou dados de índios americanos no Arizona. A cidade de New Orleans, na Louisiana, entrou e saiu do programa no período de 1974 a 1977 e depois retornou ao SEER em 2001. New Jersey também entrou, saiu e retornou, participando entre 1979 e 1989 e depois retornando em 2001. Também são coletados dados sobre residentes do Alasca, além do município de Los Angeles e quatro municípios na região de São José-Monterey. Em 2001, o SEER acrescentou Kentucky, Grande Califórnia, New Jersey e Louisiana. Esses 11 cadastros populacionais de câncer e os três cadastros suplementares compreendem cerca de 14% da população norte-americana. Os cadastros incluem dados sobre características demográficas dos pacientes, sede do tumor primário, características morfológicas dos tumores, seu estágio no momento do diagnóstico, o primeiro ciclo de tratamento e mortes.

Muitos analistas, que gostariam de afirmar que o câncer de mama é uma doença associada à vida moderna, ressaltam que sua incidência vem aumentando desde a década de 1970. O que eles não compreendem ou não informam é que, com base nos dados de Connecticut e no banco de dados do SEER, está claro que a incidência do câncer de mama invasivo vem aumentando continuamente pelo menos desde 1940 (Fig. 3.3). Conforme observado, em 1940 cerca de 60 mulheres em 100.000 foram diagnosticadas com câncer de mama. Em 1980, este número havia aumentado para mais de 90 mulheres por 100.000. As razões do aumento

gradual, mas contínuo, da incidência no último meio século ainda são imprecisas e provavelmente multifatoriais.

Sem dúvida, hormônios influenciam o desenvolvimento do câncer de mama. A menarca ocorre cada vez mais cedo desde o início do século XX. É possível que a exposição precoce a hormônios e ciclos hormonais seja uma razão importante do aumento da incidência de câncer de mama. Esta é uma teoria apoiada por Pike *et al*. (88). Eles acreditam que grande parte do risco de câncer de mama pode advir da exposição da mulher aos seus próprios hormônios. Supuseram que o risco de câncer de mama está diretamente relacionado com o número de ciclos ovulatórios de uma mulher ao longo da vida.

Lesão do DNA e perturbação dos mecanismos celulares reguladores parecem ser as principais causas de muitos tumores sólidos, incluindo os da mama. Uma lesão irreparável do DNA ou mutações são mais prováveis quando a proliferação celular é alta e é preciso copiar o DNA. Proliferação celular ativa máxima na mama ocorre durante a fase lútea intermédia do ciclo ovulatório (89). Durante um ciclo normal, há proliferação celular abundante seguida por apoptose (morte celular programada, ver adiante). Quanto maior a proliferação celular, maior é a probabilidade de que a replicação de DNA seja comprometida e cópias anormais sejam produzidas. Em algumas células, a lesão pode não ser corrigida pelos mecanismos de reparo habituais. Em algumas mulheres, como aquelas com genes BRCA1 e BRCA2 anormais, os próprios mecanismos de reparo podem não funcionar adequadamente. Isto pode não ser suficiente para produzir uma célula cancerosa, mas pode aproximar mais a célula de um genótipo canceroso. Se não morrer, a célula pode ter adquirido alterações suficientes para perder o controle da proliferação, de modo que se torna uma neoplasia maligna completa, ou pode aproximar-se das alterações necessárias de modo que uma futura lesão ou mutação completará a transformação com mais facilidade. Do ponto de vista estatístico, quanto maior o número de ciclos

ovulatórios (exposição a hormônios endógenos), mais alto é o risco de câncer de mama.

Os proponentes dessa teoria sugerem que o início precoce de ciclos ovulatórios (menarca precoce) deslocou a curva de incidência, que aumenta com a idade, para a esquerda (Fig. 3.9), elevando a incidência anual em mulheres de todas as idades. Nas sociedades em que a menarca ocorre mais tarde, a curva de incidência pode ser deslocada para a direita, para idades mais avançadas, em que a mulher pode morrer por outras causas antes que o câncer de mama se torne um problema. Essa teoria é apoiada pela observação de que menarca precoce (exposição precoce a hormônios endógenos cíclicos) parece aumentar o risco de câncer de mama. O risco é reduzido quando ciclos ovulatórios são interrompidos por gestações precoces e repetidas ou por longos períodos de lactação (ver adiante). Histerectomia com ooforectomia ou menopausa precoce reduzem o risco, enquanto menopausa tardia o aumenta (90).

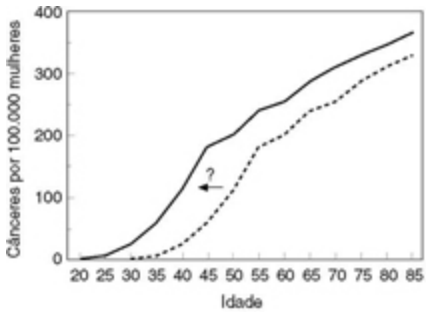

Fig. 3.9 A idade da menarca vem diminuindo desde a virada do século XX. É possível que exposição precoce a ciclos hormonais endógenos tenha deslocado a curva de incidência para a esquerda (idade menor) e possa ser responsável por pelo menos parte do aumento da incidência de câncer de mama.

Menarca Precoce

As observações anteriores sugerem que é o grau de exposição de uma mulher aos seus próprios hormônios e ciclos ovulatórios que pode determinar sua probabilidade de ter câncer de mama. Outros apoios indiretos a essa teoria provêm das observações de que a incidência de câncer de mama é baixa nas sociedades em que a menarca ocorre no final

da adolescência. Em sociedades e até mesmo em áreas do país onde a primeira gravidez a termo e a menopausa ocorrem cedo, há redução do risco de câncer de mama (91).

Nos Estados Unidos, as mulheres estão amadurecendo cada vez mais cedo, expondo suas mamas mais cedo a estrogênios e progestogênios endógenos e a ciclos (92). A idade média da menarca caiu de 17 anos no século XIX para 12 a 13 anos e ainda menos (93).

Propôs-se que a nutrição seria um fator na antecipação da maturação, e pode haver associação entre alimentação e câncer de mama. As sociedades cuja alimentação é rica em gordura podem ser mais bem nutridas. A melhor nutrição resulta em maturação antecipada e no início mais cedo da ovulação. Isto resulta em exposição antecipada a ciclos hormonais endógenos e na proliferação celular que parece estar associada ao risco de câncer de mama. De modo semelhante, a idade da menopausa aumentou. As mulheres estão sendo expostas aos próprios ciclos hormonais por maiores períodos de tempo. Antecipação progressiva da menarca e retardo da menopausa talvez sejam parcialmente responsáveis pelo aumento da incidência de câncer de mama.

Idade Avançada na Primeira Gravidez a Termo

Alterações do estilo de vida também podem responder por parte do aumento da incidência. Muitas mulheres estão adiando a formação da família ou jamais têm filhos. A idade da primeira gravidez a termo vem aumentando. O risco de uma mulher que tem a primeira gravidez a termo aos 18 anos apresentar câncer de mama corresponde a um quarto ou um terço do risco da mulher cuja primeira gravidez a termo só ocorreu após 30 anos (94). A gravidez a termo promove maturação da mama, pois ela deve produzir leite. Em modelos de camundongos, observou-se que a mama em desenvolvimento corre risco de ser afetada por carcinógenos, o que não ocorre com a mama desenvolvida (diferenciada). É provável que a gravidez a termo precoce, forçando a diferenciação terminal, reduza a janela de

suscetibilidade durante a qual a mama imatura poderia ser exposta a carcinógenos.

Estudo realizado pelo NCI concluiu que no nordeste dos Estados Unidos as mulheres eram mais propensas a adiar a primeira gravidez a termo do que em outras partes do país e que isto, juntamente com a menopausa tardia, era responsável pela maior parte do aumento da incidência de câncer de mama e de mortes por câncer de mama observado em mulheres daquela região (16).

Lactação

Há alguma discordância a respeito da influência da lactação sobre o risco de câncer. Parece claro que o simples fato de uma mulher ter amamentado não influencia o risco. Há alguns dados, porém, sugestivos de que lactação prolongada ajuda a reduzir o risco. Se a lactação conferir proteção, é provável que esteja relacionada não apenas ao fato de ter amamentado, mas à duração da lactação. Relatou-se que o risco de câncer de mama pode ser reduzido pela metade quando uma mulher amamenta por mais de 10 anos no total (95). Os benefícios da lactação prolongada também foram sugeridos em estudo realizado por Newcomb *et al*. (96), no qual o risco de câncer de mama foi reduzido em 25% a 30% (em mulheres pré-menopausa) quando elas amamentaram por período mínimo de 24 meses. Embora possa advir de alterações na própria mama, a redução do risco também pode ser causada pela cessação dos ciclos ovulatórios associada à lactação, apoiando a hipótese de Pike.

Contraceptivos Orais

O câncer de mama é claramente mediado por hormônios. Alguns sugeriram que o uso de contraceptivos orais pode ter influenciado o aumento da incidência desde 1940, embora os estudos de mulheres que utilizaram anticoncepcionais tenham mostrado resultados conflitantes, sem aumento definido do risco com seu uso. Em um grande estudo prospectivo

monitorado pela Harvard School of Public Health, não houve aumento do risco de câncer de mama em mulheres que usaram contraceptivos orais em um grupo de 118.273 enfermeiras, com idade entre 30 e 55 anos, após 10 anos de acompanhamento (97). Uma metanálise acerca dos dados de 5 estudos prospectivos não mostrou evidência de aumento do risco, porém a revisão de 27 estudos de casos-controles sugeriu um risco relativo de 1,73 para as mulheres que usaram contraceptivos orais durante pelo menos 4 anos antes da primeira gravidez a termo (98). Alguns dados sugerem que o uso de contraceptivos orais na juventude e por longos períodos eleva o risco de câncer de mama antes dos 40 anos (99). Isto pode ser verdade, mas o risco relativo máximo descrito é de 1,3 a 1,5 e, como o risco inicial de câncer de mama nessas idades é muito baixo, mesmo uma grande diferença no risco relativo representa um risco absoluto muito baixo. Considerando-se que cerca de cinco em cada 10.000 mulheres entre 30 e 39 anos têm câncer de mama a cada ano, um risco relativo de 1,5 aumentaria este número para 7,5 (5 3 1,5). É provável que os benefícios da contracepção sejam muito superiores a qualquer risco de câncer de mama.

Terapia de Reposição Hormonal e Risco de Câncer de Mama

Durante muitos anos acreditou-se que os benefícios cardiovasculares da TRH e seus efeitos salutares na prevenção da osteoporose após a menopausa tivessem sido comprovados. No entanto, Colditz *et al*. (100) constataram aumento significativo no risco de câncer de mama em 121.700 mulheres participantes do Nurses Health Study durante o uso de TRH. O risco relativo (em comparação com mulheres que jamais usaram TRH) foi de aproximadamente 1,5 para mulheres que usaram hormônios durante 5 a 9 anos e continuam a usar. A adição de progestogênios à reposição de estrogênio pode ter ajudado a reduzir o risco de câncer de endométrio, mas, em seu estudo, não reduziu o risco de câncer de mama.

Um estudo prospectivo maior ganhou as manchetes nacionais e resultou em acentuada diminuição do uso de hormônios após a menopausa. O

Women’s Health Initiative foi um estudo controlado randomizado (2). Dele participaram 16.608 mulheres pós-menopausa com útero intacto. Essas mulheres foram designadas aleatoriamente para uso de estrogênio associado a progestogênio ou uso de um placebo. O grupo de tratamento tinha 8.506 mulheres, e o grupo placebo, 8.102. Nenhuma das participantes sabia se estava tomando hormônio ou placebo. A idade média das mulheres era de 63,3 anos. Com acompanhamento médio de 5,2 anos (3,5-8,5), houve mais cânceres de mama no grupo de estudo que no grupo placebo. O aumento do número de cânceres nas mulheres que usavam TRH alcançou 8 por 10.000 mulheres-anos quando dividido pelo número de mulheres-anos do estudo. Conforme observado, isso equivalia a 38 mulheres com diagnóstico de câncer de mama por 10.000 mulheres-anos no grupo tratado com hormônios e 30 mulheres por 10.000 mulheres-anos no grupo que recebeu placebo. Houve um aumento aproximado de 27% no risco relativo de câncer de mama. Como essa discrepância ultrapassou o critério pré-determinado para interrupção, o estudo foi suspenso antes que fosse possível determinar se o aumento dos casos de câncer resultou em aumento da mortalidade.

Este é um bom exemplo da diferença entre os riscos relativo e absoluto, conforme descrito no Cap. 4. O número de cânceres ocorridos no grupo de estudo foi 27% maior que nos controles (risco relativo), mas o aumento absoluto do risco nas mulheres que receberam TRH foi de apenas 8 em 10.000. Além disso, considerando-se o fato de que o câncer de mama médio duplica de tamanho em 120 dias, seriam necessários cerca de 11 a 12 anos para que uma célula cancerosa crescesse até atingir 2 cm (supondo-se que não passasse algum tempo como câncer intraductal, o que significaria mais alguns anos para atingir 2 cm). É improvável que a TRH tenha sido a causa desses cânceres. O fato de terem aparecido tão cedo no estudo sugere que é mais provável que os hormônios tenham, no máximo, estimulado o crescimento de cânceres que já estavam presentes e apenas feito com que se tornassem detectáveis mais cedo. Infelizmente, houve interrupção antecipada do estudo, de modo que é impossível responder a esta questão.

Também não será possível determinar se o aparecimento antecipado desses cânceres afetará a taxa de mortalidade das mulheres no estudo.

A possibilidade de que a TRH eleva o risco de diagnóstico de câncer de mama foi sugerida em outros estudos. O Million Women Study relatou duplicação do risco de câncer de mama (risco relativo) (41). Este estudo comparou o risco de câncer de mama entre mulheres que usavam TRH e as que não usavam, e por isso tem problemas associados a vieses de seleção. Contudo, este estudo também mostrou que usuárias atuais eram 1,66 vez mais propensas a ter câncer de mama do que aquelas que jamais usaram TRH. Este é um aumento moderado do risco relativo, embora o risco absoluto ainda seja muito baixo.

Tais relatos suscitaram grande preocupação entre mulheres e seus médicos. Este é um exemplo de como todos nós superestimamos os riscos na vida. Na verdade, o risco absoluto de câncer de mama com TRH é muito baixo. Não obstante, os dados sugerem que a TRH aumenta o risco de câncer de mama, destacando o fato de que a TRH só deve ser usada se os benefícios superarem o aumento do risco.

Carcinógenos Ambientais

Levantou-se a hipótese de que fatores ambientais podem estar contribuindo para o aumento da incidência de câncer de mama por aumento da exposição a carcinógenos ambientais. Um estudo mostrou maior concentração de DDE, metabólito do DDT, no sangue de mulheres com câncer de mama (101), enquanto outro mostrou níveis elevados de compostos bifenis policlorados (PCB) na gordura da mama de mulheres com câncer de mama (102). Nosso próprio estudo mostrou que cânceres de mama são mais comuns nos tecidos adjacentes à gordura subcutânea ou retromamária. Esta última observação pode ser uma mera conseqüência da geometria da mama (103), mas também se supôs que carcinógenos seriam retidos na gordura, talvez contribuindo para nossos resultados.

Nenhum dos estudos que tentam relacionar carcinógenos ambientais com câncer de mama foi confirmado. Anos de estudo de várias regiões em que há altas taxas de câncer de mama não mostraram relações causais. Freqüentemente, esquece-se que as leis de probabilidade determinam que deve haver algum lugar no país que possui o maior risco de câncer e outro que possua o menor, com base apenas no acaso. Também parece ser esquecido que os cânceres podem ter surgido enquanto as mulheres estavam em outras partes do país e que elas podem ter-se mudado depois para a área de maior incidência. O local de residência de uma mulher quando o câncer é diagnosticado pode ser diferente do local onde residia quando a primeira célula se tornou maligna.

Sejam quais forem as teorias, o aumento contínuo da incidência permanece inexplicado. A revisão do NCI, já mencionada, mostrou que o aumento da incidência e da mortalidade por câncer de mama observado no nordeste dos Estados Unidos em comparação com outras partes do país pode ser atribuído à idade mais avançada da primeira gravidez a termo e à menopausa tardia nessas mulheres, e provavelmente não estava relacionado com fatores ambientais, como muitos temiam (16).

O Pico da Incidência na Década de 1980

Conforme observado, superposta a um pano de fundo de aumento contínuo da incidência de câncer de mama nos últimos 55 anos, houve elevação aguda da curva de incidência por volta de 1984. Embora alguns tenham apressadamente interpretado esse fato como evidência de uma epidemia de câncer de mama, a maioria dos casos que contribuíram para o rápido aumento aparente da incidência consistia em lesões em estágio inicial e claramente atribuíveis ao aumento da triagem mamográfica em meados da década de 1980.

Esse aumento foi analisado com cuidado (104,105), e a maior parte da elevação adicional pode ser explicada pela detecção mamográfica em um determinado ano de cânceres que, sem triagem, não teriam sido detectados

até um ano ou mais depois. Esse aumento adicional persistirá enquanto a percentagem de mulheres submetidas a triagem a cada ano continuar aumentando. Embora a triagem seja responsável por grande parte da elevação da incidência, aumentos em mulheres com menos de 45 e mais de 65 anos não são completamente explicados pela detecção precoce (106). Este e o aumento contínuo subjacente da incidência nos últimos 60 anos permanecem inexplicados.

ETIOLOGIA

A Provável Genética do Câncer de Mama

Os cânceres de mama parecem resultar basicamente de uma falha do controle normal da diferenciação e proliferação celular. Por fim, é provável que a perda de controle seja causada por anormalidades na dupla hélice de DNA que forma os genes celulares contidos nos 23 pares de cromossomos humanos. Alterações ou mutações de um ou mais genes estão se estabelecendo como a causa direta do câncer de mama.

O DNA pode ser lesionado por influências externas como carcinógenos ambientais ou por mutação espontânea (107). Se houver envolvimento de células somáticas, que começam a vida com DNA normal, o acúmulo de danos pode levar décadas, contribuindo para a crescente incidência de cânceres com a idade. Esses tumores tendem a ser isolados e provavelmente representam a maioria dos cânceres em mulheres de mais idade. Muitos agora acreditam que células-tronco se tornam malignas. Conforme observado, isto poderia ser responsável pelo menor risco de câncer de mama em mulheres cujas mamas tiveram um menor período de diferenciação em razão de uma primeira gravidez a termo precoce.

Anormalidades das células germinativas são a base dos cânceres de mama hereditários verdadeiros. Como os genes anormais herdados estão presentes em todas as células corporais, as chances de desenvolver um câncer mais cedo são maiores, e estes provavelmente representam muitos

cânceres que surgem em mulheres jovens. Foi Knudson quem afirmou que mulheres que herdam DNA lesionado necessitam de menos danos subseqüentes, e, como o problema herdado está localizado na célula germinativa, todas as células mamárias são marcadas para alteração futura e câncer (108). Assim, seria esperado que mulheres com predisposição hereditária apresentassem câncer de mama mais cedo (seriam necessárias menos alterações subseqüentes do DNA) e fossem mais propensas a ter tumores multicêntricos e incidência mais alta de bilateralidade (109). Esta hipótese é apoiada pelo fato de que irmãs e filhas de mulheres com câncer de mama bilateral pré-menopausa são, realmente, mais propensas a manifestar câncer de mama em idade menor que o probando.

Provavelmente não existe um fator isolado responsável pelo desenvolvimento de todo câncer de mama, e a indução do câncer deve ser multifatorial. Foram descritas muitas associações do hospedeiro e fatores ambientais (110), embora nenhuma tenha sido demonstrada conclusivamente como causa em seres humanos.

Síntese de Proteínas

O DNA cromossômico regula as funções celulares por meio do controle da síntese protéica. Para que uma proteína seja produzida, o gene no cromossomo que a expressa deve ser ativado. Os genes têm basicamente duas partes funcionantes, além de seqüências longas que não parecem ter função. Uma parte é uma região reguladora que controla a transcrição do gene, e a outra contém o código que determina, em última análise, a seqüência de aminoácidos que formarão a proteína do gene.

A transcrição ocorre quando outras proteínas (fatores de transcrição) se fixam a partes da região controladora do gene. Essa ligação permite a fixação da RNA-polimerase que transcreve a seqüência codificada de bases de nucleotídeos contidas no DNA do gene (adenina, guanina, timina e citosina) para produzir uma molécula complementar de RNA mensageiro (RNAm). O RNAm entra no citoplasma celular e vai até os ribossomos. Por

sua vez, o código contido na seqüência do RNAm é usado pelos ribossomos como molde para seqüenciamento da ligação de aminoácidos em proteínas específicas para o gene original (Fig. 3.10).

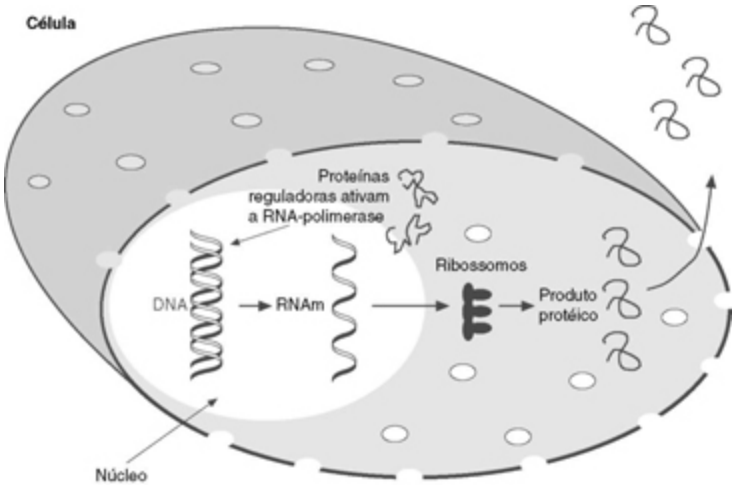

Fig. 3.10 Proteínas reguladoras denominadas fatores de transcrição fixam-se a partes específicas de um gene e permitem fixação e ativação da RNA-polimerase que transcreve o código do DNA para o RNA mensageiro. Em seguida, o código do RNA mensageiro é usado pelos ribossomos celulares para montar proteínas específicas.

Alterações do DNA

O câncer de mama, como provavelmente é o caso para a maioria dos tumores sólidos, resulta de pelo menos duas, e provavelmente muitas, alterações no DNA cromossômico de uma célula. Isto pode ocorrer em virtude de mutações espontâneas que se acumulam com o tempo; processos endógenos que aumentam a probabilidade de que haja comprometimento da duplicação do DNA, que faz parte da proliferação normal, de alguma forma que cause lesão; ou influências ambientais como a inalação, ingestão ou outras exposições a substâncias químicas ou radiações que danificam o DNA (carcinógenos).

Embora haja fatores associados a aumento do risco, a maioria dos cânceres de mama é esporádica e imprevisível e tende a resultar do infortúnio e do envelhecimento celular. Em vez do DNA lesionado ser restaurado pelos mecanismos normais de reparo ou em vez da célula morrer

por causa das alterações, este DNA é incorporado ao cromossomo e transmitido para as células-filhas idênticas em cada divisão. Se houver acúmulo de lesão suficiente no(s) gene(s) apropriado(s), a célula perde sua inibição e é capaz de proliferar sem controle. Como lesão ou alterações do DNA se acumulam com o tempo, é previsível que a incidência de câncer de mama aumente com a idade.

Os mecanismos de reparo celular são muito importantes. Lesão dos mecanismos de reparo da célula aumenta a probabilidade de que a lesão do DNA, caso ocorra, não seja corrigida adequadamente. O risco mais alto de câncer de mama em mulheres com mutações dos genes BRCA1 e BRCA2 pode ocorrer porque esses genes fazem parte do sistema de reparo. Quando não funcionam bem, a lesão do DNA não é reparada de forma adequada, e o risco de câncer aumenta.

Genótipo e Fenótipo

As células que sofreram alterações do DNA podem não ser visíveis ao exame patológico. Seu genótipo, ou constituição genética, pode estar alterado, mas, como o patologista só pode ver alterações morfológicas da célula ou medir indiretamente seus antígenos nucleares ou de superfície, a transformação em uma célula maligna só pode ser notada se houver alteração do fenótipo celular. Exceto se houver alteração visível do tamanho da célula, de seu formato, do aspecto de seu citoplasma ou do núcleo, ou se for possível demonstrar alterações dos antígenos por meio de técnicas imuno-histoquímicas, uma célula transformada pode ser inaparente.

Iniciação, Promoção e Progressão

Propôs-se a existência de três fases no desenvolvimento do câncer de mama. A iniciação é a fase em que ocorrem alterações na célula que a transformam em célula cancerosa. Os carcinógenos são iniciadores. Um iniciador pode não apenas transformar uma célula em maligna, como também causar sua multiplicação e crescimento. Por outro lado, essa célula

pode permanecer latente por um período variável, talvez muitos anos, até que, por alguma razão, seu crescimento seja estimulado, e a promoção resulta em multiplicação desimpedida. A promoção pode ser causada por algumas substâncias químicas. Elas podem afetar muito a proliferação após a iniciação, mas os promotores não terão efeito se a célula já não tiver sido iniciada. Em outras palavras, promotores não podem causar um câncer, mas ativar ou fomentar seu crescimento. O período de promoção também é variável, mas, se o câncer não for destruído, pode entrar numa terceira fase conhecida como progressão durante a qual se dissemina para outras partes do corpo, e essas metástases são letais.

Mediante avaliação da inclinação das curvas de incidência de cânceres, epidemiologistas estimam ser necessárias pelo menos duas, e talvez mais, alterações (eventos) no DNA para que haja transformação maligna (111). Embora os mecanismos não tenham sido explicados por completo, parece haver pelo menos três importantes vias de perda de controle do crescimento celular.

Fatores de Crescimento, Oncogenes e Genes Supressores Tumorais

A proliferação e a função celular são controladas pelo DNA cromossômico. Conforme observado, o código do DNA é traduzido em proteínas, que são os verdadeiras controladoras do crescimento e da função celulares. Os genes determinam a estrutura, a quantidade e o momento de produção de proteínas e, portanto, as propriedades e funções da célula. O resultado denomina-se expressão gênica.

Crescimento celular apropriado requer controle do tipo, da quantidade e do momento da expressão gênica e da síntese protéica. A perda da regulação do gene causa crescimento maligno irrestrito. Há muitas formas de alteração dos genes. Os pares de bases que formam o código genético podem ser modificados. A mutação de ponto que resulta na substituição de um par adenina:timina por um par guanina:citosina pode não ter efeito, se a

alteração ocorrer em uma das muitas partes insignificantes do cromossomo, ou pode exercer um efeito profundo. A alteração pode resultar na substituição do aminoácido errado na proteína criada com base no código do DNA, e isto pode afetar a atividade biológica da proteína.

Translocação é outra alteração em que parte de um cromossomo é reconstruída em posição diferente na cadeia de DNA. Se ocorrer no lugar errado, pode ter efeitos importantes. Genes que são desativados em sua posição normal podem ser ativados quando translocados.

Deleções envolvem a perda de partes do código genético. Variam da eliminação de um único par de bases à perda de todo um cromossomo. Mais uma vez, dependendo do que é perdido, o resultado pode ser insignificante ou devastador.

Amplificação do gene é o termo usado quando, em vez de haver as duas cópias habituais de cada gene, uma cópia é duplicada muitas vezes. Estas podem unir-se como parte do cromossomo ou formar aglomerados extracromossômicos de cromatina.

A função celular pode ser modificada por aumento ou diminuição da expressão de um gene mediante alteração da produção da proteína codificada por este gene. Amplificação do gene pode resultar na produção excessiva da proteína, e isto pode alterar a função celular. O excesso de cópias de um gene pode não apenas causar superexpressão, como o controle da transcrição do DNA em RNA e em uma proteína também pode ser alterado, modificando a expressão da proteína.

Dentre as moléculas produzidas pelos genes, há um grupo conhecido como fatores de crescimento cujo propósito é “ativar” o crescimento e a multiplicação celulares. Essas moléculas formam ligantes que se unem a receptores na célula ou em sua superfície (o ligante é como uma chave que se encaixa em um receptor, como a ignição de um carro) e desencadeiam uma cascata de eventos, resultando na ativação dos genes responsáveis pela divisão celular.

As células podem produzir fatores de crescimento que formam um *feedback* positivo através de seus próprios receptores, que mantêm o crescimento ativo. Esse tipo de auto-regulação é conhecido como função autócrina. A estimulação de uma célula pelas secreções de outra é um efeito parácrino.

Fatores de Crescimento

As proteínas produzidas pela célula realizam muitas funções. Uma categoria de proteínas foi denominada fatores do crescimento porque influenciam a proliferação celular. A superexpressão desses fatores foi encontrada em muitos tumores. Diversos fatores de crescimento parecem estar ativos em alguns cânceres de mama. A superexpressão das seqüências de DNA que os codificam foi identificada em muitos tumores sólidos. Dentre os mais bem estudados estão o fator de crescimento epidérmico, o fator de crescimento transformador alfa e Her-2/neu (também conhecido como erb-B2 e int-2).

Diferenciação Celular

Alguns dos fatores citados anteriormente exercem sua influência durante partes do ciclo celular. Existem vários tipos básicos de células. Por fim, devem ser formadas células que realizam a função apropriada do órgão. Essas células diferenciaram-se. As células diferenciadas são consideradas maduras. Acredita-se que uma célula diferenciada não pode tornar-se indiferenciada e é incapaz de sofrer alteração maligna, mas o processo de diferenciação pode ser interrompido, e é provável que as células indiferenciadas proliferativas sejam a base da maioria dos tumores. Conforme observado, pesquisadores suspeitam que, na verdade, são as células-tronco lesionadas que produzem tumores malignos.

Células-tronco

Além de serem as células que se dividem para formar o ser humano, células-tronco são necessárias para manter o corpo. Como as células

morrem com freqüência, devem ser substituídas. Este é o papel das células-tronco, que são indiferenciadas. No curso habitual dos eventos, quando uma célula morre, uma célula-tronco se divide formando duas células. Uma delas continua sendo célula-tronco, enquanto a outra se diferencia e substitui a célula morta. Uma teoria afirma que células-tronco defeituosas são as progenitoras do câncer. Como provavelmente há estágios intermediários entre a célula-tronco e a célula diferenciada, interrupções no caminho também poderiam causar várias manifestações malignas. Em 1996, Deng *et al*. (112) publicaram um estudo sugerindo que pode haver uma célula-tronco para os ductos mamários, mas esta ainda não foi identificada. Eles constataram que havia defeitos genéticos semelhantes nas células dos lóbulos normais adjacentes aos lóbulos contendo células cancerosas. As células nos lóbulos mais distantes não tinham as mesmas alterações genéticas. Isto sugere algumas possibilidades. Se houver uma célula-tronco responsável pelo desenvolvimento dos ductos e dos lóbulos, uma alteração em seu DNA antes de alongamento do ducto e de diferenciação terminal significaria que a alteração do DNA seria distribuída em todas as células do segmento. Isto deixaria um maior número de células em risco, de modo que se sofressem dano adicional haveria aumento da probabilidade de alteração maligna. Isto explicaria os achados de Deng *et al*. e talvez fosse a explicação do chamado fenômeno de campo. O desenvolvimento de alterações genéticas semelhantes limitadas a um lobo ou segmento da mama só poderia ser decorrente de lesão antes da formação do segmento (de modo que o DNA anormal seria disseminado apenas naquele segmento sem afetar os outros) (Fig. 3.11). A exposição a um agente após diferenciação dos lóbulos e maturação da mama não poderia afetar apenas as células de um lobo ou segmento. Todas essas observações sugerem, de novo, a importância de exposição a carcinógenos na juventude, antes da diferenciação terminal.

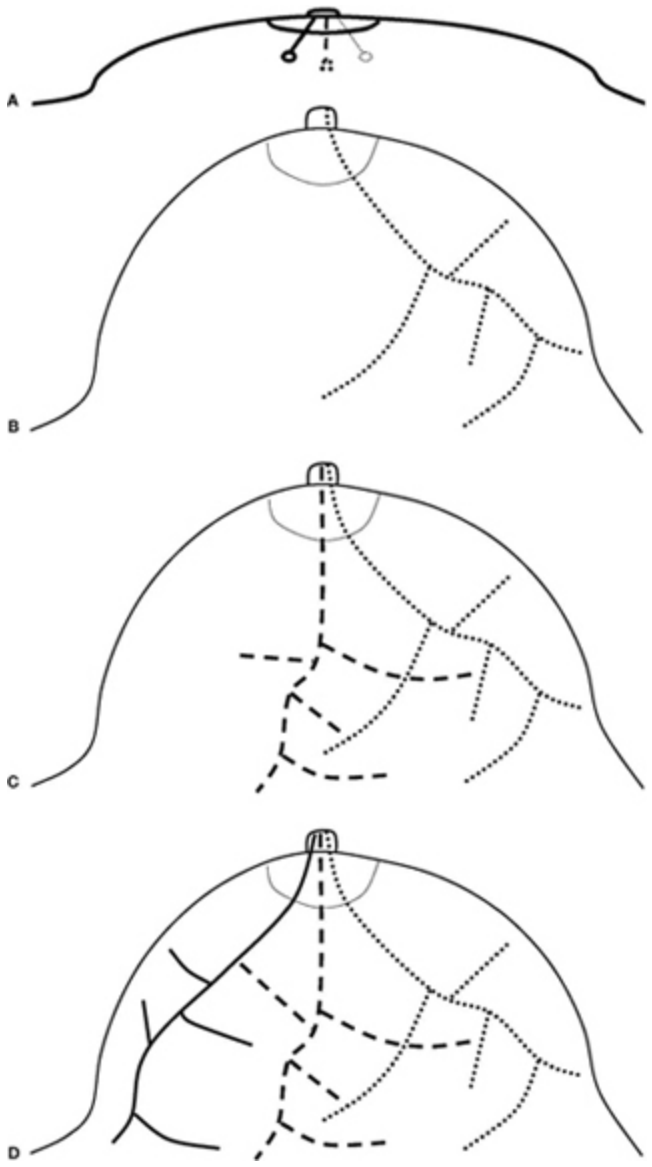

Fig. 3.11 Muitos cânceres provavelmente são iniciados antes que haja desenvolvimento ductal. Ao nascimento, há ductos primitivos, e cada um provavelmente tem sua própria célula-tronco, sob o mamilo (A). Quando a mama se desenvolve, o DNA das células-tronco é distribuído por todo o lobo (B). O DNA nas células de cada segmento está separado do DNA nos outros segmentos (C,D).

O câncer multifocal que se desenvolve em uma única rede ductal com pontes de CDIS não oferece indicação sobre o momento de iniciação do câncer.

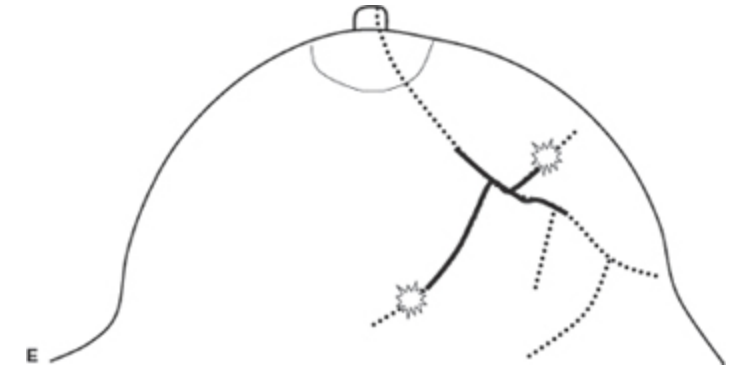

O câncer multicêntrico que se desenvolve em múltiplas redes ductais não conectadas pode ser causado pela atuação de um carcinógeno após o desenvolvimento dos ductos.

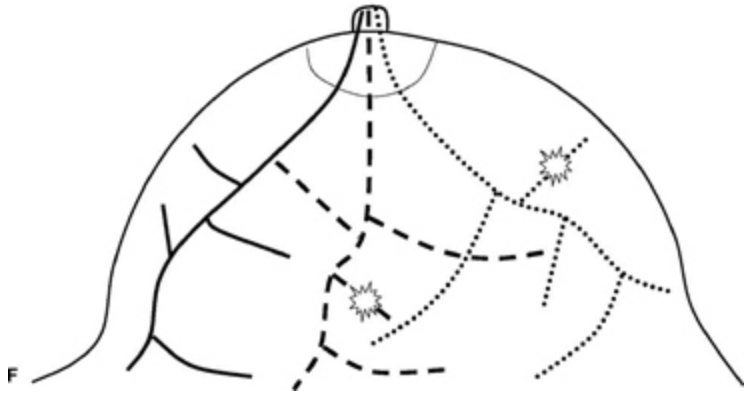

O câncer multifocal que se desenvolve em uma única rede ductal sem conexões diretas sugere iniciação antes da formação dos ductos, de modo que a propagação do DNA anormal ocorre em apenas uma rede ductal.

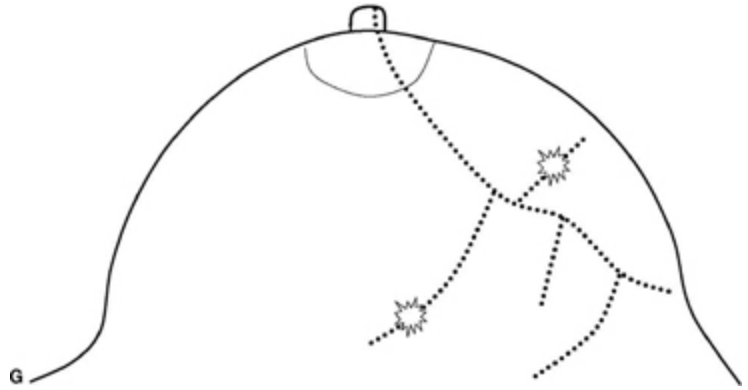

Fig. 3.11 Se houver desenvolvimento de cânceres multifocais em partes separadas de uma rede ductal (lobo) e houver conexões de carcinoma ductal in situ entre as lesões invasivas (E), não se pode tirar conclusão sobre o momento de início do câncer. Cânceres multicêntricos (F) podem surgir após o desenvolvimento dos ductos. No entanto, se surgirem cânceres simultâneos no mesmo segmento mas sem pontes diretas e sem câncer nos outros lobos separados (G), isto indicará início antes do desenvolvimento dos ductos.

O Ciclo Celular

O ciclo celular normal possui quatro estágios principais, em geral controlados estritamente (Fig. 3.12). As células G_0 estão em estado de repouso. As células nesse estado podem prosseguir para diferenciar-se ou ser estimuladas a dividir-se. Os fatores de crescimento secretados por outras células, ou pela própria célula, ativam genes que produzem uma família de proteínas denominadas ciclinas. A célula entra no estágio G_1, e as ciclinas ativam enzimas denominadas cinases ciclina-dependentes (CDK), essenciais à multiplicação celular. A síntese de DNA ocorre durante o estágio S do ciclo celular, e é formada uma cópia dos cromossomos para a nova célula. Este é seguido por um segundo estágio de repouso denominado G_2. Outras ciclinas desencadeiam a produção de fusos que afastam os dois grupos de cromossomos em direção aos centrômeros, para as duas células separadas no estágio M da mitose.

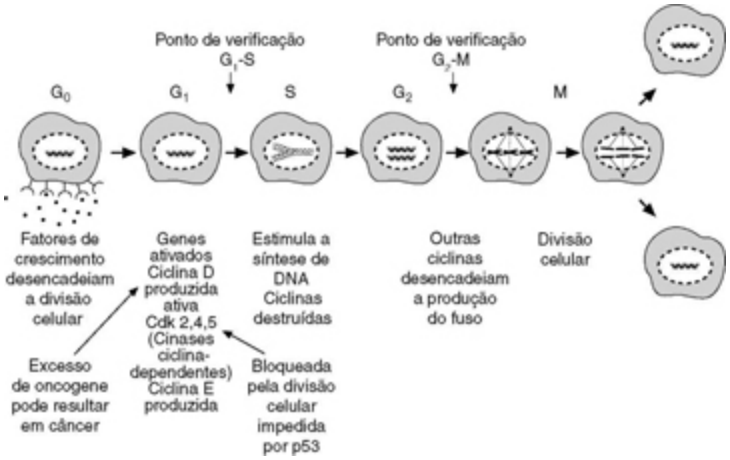

Fig. 3.12 O ciclo celular tem vários estágios definidos. O estado de repouso denomina-se G_0. Fatores de crescimento desencadeiam a produção de ciclinas que ativam cinases ciclina-dependentes que estimulam a síntese de DNA durante a fase S. Quando a síntese está completa, a célula está em G_2. O ciclo é interrompido em pontos de verificação entre G_1 e S e entre G_2 e M, quando erros podem ser corrigidos por mecanismos de reparo. Erros em qualquer número de pontos ao longo dessa seqüência estão associados a cânceres de mama. (Adaptado de Hartwell LH, Kasten MB. Cell cycle control and câncer. Science 1994;266:1821-1828.)

Existem no mínimo dois pontos de verificação durante os quais o processo de divisão celular pode ser interrompido. Erros na síntese de DNA podem ser corrigidos durante esses pontos de verificação. Os problemas com o molde de DNA são corrigidos durante o ponto de verificação G_1-S, enquanto erros no novo DNA são corrigidos durante o ponto de verificação G_2-M. Em alguns tumores, parece haver perda desses pontos de verificação. Talvez seja a perda de um ponto de verificação que impeça o reparo do DNA e cause perpetuação dos cromossomos danificados. Indivíduos com ataxia-telangiectasia podem não possuir o ponto de verificação G_1-S, e isto pode explicar por que são tão propensos a lesão celular por radiação.

Toda a seqüência do ciclo celular, assim como os pontos de verificação, parece ser controlada pela família de CDK (113). Esses complexos de proteínas conduzem a célula através das fases da divisão celular por meio de alças de *feedback* positivas e negativas. Se houver lesão do DNA e o sistema CDK estiver funcionando normalmente, o processo de divisão celular será interrompido e haverá reparo do DNA. Se o sistema CDK estiver defeituoso, a célula pode continuar a se dividir, e o DNA não será reparado. Isto pode causar instabilidade genética e resultar em células que são ainda mais propensas a outras alterações que podem, por fim, levar a uma célula maligna. A proteína p53 parece estar implicada no controle do ciclo celular, e isto pode explicar por que mutações desse gene são muito comuns em lesões malignas.

Telômeros e Apoptose

Existem outros controles genéticos que também podem ser afetados na transformação maligna. Telômeros são seqüências de DNA encontradas nas extremidades de cada cromossomo. Parecem diminuir de tamanho cada vez que uma célula se divide. Quando o telômero é eliminado, a célula morre por um processo chamado apoptose. A apoptose foi denominada morte celular programada e é o processo em que uma célula se destrói de forma ordenada. Ao contrário da morte celular por lesão, a célula apoptótica é removida sem nenhuma resposta inflamatória. Aparentemente há outras formas de desencadear apoptose.

O telômero pode ser uma forma que o organismo usa para "contar" o número de vezes que uma célula se divide e pode representar um mecanismo para evitar que as células se dividam em excesso, o que aumentaria o risco de lesão e câncer. Parece que os cânceres perdem esse controle de proliferação e que seus telômeros não são afetados pela divisão celular.

Pesquisadores também constataram que a telomerase, ribonucleoproteína que sintetiza DNA telomérico, é ativada em células cancerosas. As seqüências teloméricas perdidas a cada divisão celular normal podem ser reconstruídas pela telomerase, resultando em "imortalidade" da linhagem celular. A telomerase parece estar presente em linhagens de células germinativas e células cancerosas, mas não em células somáticas normais (114).

Ploidia Celular

As células normais têm duas cópias de cada cromossomo e são denominadas diplóides. Possuem duas cópias de cada gene. Outras áreas em que pode haver erros da proliferação celular são o processo de afastamento dos cromossomos recém-duplicados para as duas células originadas a partir da "célula-mãe". Os pólos do fuso são pontos de fixação que se desenvolvem em partes opostas do núcleo. Durante a mitose, estruturas filamentares, conhecidas como fusos, estendem-se desses pólos dos fusos até os cromossomos. Quando a célula se divide, esses fusos puxam os

cromossomos duplicados para suas respectivas novas células quando o citoplasma e o núcleo se dividem.

Uma disfunção do fuso pode resultar em um complemento de cromossomos incompleto ou anormalmente grande. Se a divisão da célula for apropriada, ela terá um complemento diplóide (duas cópias) normal de cromossomos. Os erros do fuso produzem uma célula aneuplóide (com número de cromossomos menor que o normal). Outro erro associado aos pólos do fuso pode fazer com que cópias demais de um cromossomo sejam levadas para a nova célula, agora tetraplóide.

Aneuploidia e tetraploidia são anormalidades do número de cromossomos, enquanto fatores que interferem na replicação e no reparo de DNA causam anormalidades cromossômicas como translocações, deleções e amplificação.

Reparo Genético e Lesão dos Mecanismos de Reparo

Aparentemente uma forma de desenvolvimento dos cânceres é quando os mecanismos celulares envolvidos em reparo do DNA não funcionam a contento. Se a lesão do DNA não for reparada e não destruir a célula, a célula pode estar mais próxima de se tornar uma célula cancerosa. Algumas anormalidades genéticas que foram associadas ao câncer de mama hereditário envolvem genes que sintetizam proteínas participantes no reparo da lesão genética (115). Os dados sugerem que BRCA1 e BRCA2 podem estar envolvidos em reparo de DNA, e, quando não funcionam adequadamente, há aumento das chances de formação de uma célula cancerosa. A lesão pode ocorrer durante a divisão celular quando o DNA é copiado inapropriadamente. Os genes que tomam parte na correção desses erros são chamados genes reparadores de erros de pareamento. Eles detectam e reparam segmentos de DNA pareados erroneamente com seqüências de nucleotídeos não-complementares.

Há um segundo sistema envolvido em reparo de lesões mais focais. Este foi denominado reparo por excisão do nucleotídeo. Os genes implicados

nesses processos codificam proteínas que reparam anormalidades espontâneas ou causadas por fatores exógenos, como lesão química ou por radiação.

Pode-se prever que indivíduos com defeito nos genes que codificam esses mecanismos em reparo estejam em risco mais alto de câncer.

Ativação e Superexpressão de Oncogenes

A regulação do crescimento celular está, em última análise, nos cromossomos e no código do DNA. É provável que haja múltiplas e diversas vias pelas quais uma célula normal é transformada em maligna. Um mecanismo que pode causar crescimento irrestrito é a alteração de um gene que realiza uma função celular normal ou a superexpressão desse tipo de gene pela superprodução da proteína codificada pelo gene. Essa classe de genes, quando normal, realiza funções reguladoras importantes no crescimento celular, mas, quando os genes são alterados de modo que suas funções normais não são mais controladas, eles tornam-se genes do câncer. O gene normal, ou do tipo selvagem, dessa categoria foi denominado protoncogene. Parece participar do controle do crescimento e da diferenciação celular.

A divisão celular é cuidadosamente controlada na célula normal e interrompida quando o ambiente apropriado indica que a célula deve parar de dividir-se. Inibição por contato é um sistema de *feedback* em que as células em divisão param de se dividir quando tocam uma célula vizinha. A diferenciação em uma célula apropriada para sua localização e função no corpo também parece ser importante para crescimento celular normal e controlado. A perda de controle do crescimento e a perda de diferenciação celular são características de crescimento maligno. Quando alterados, ou superexpressos, os protoncogenes tornam-se oncogenes.

Como tais genes são fundamentais para a função celular, pode ser necessária apenas uma lesão mínima para que haja transformação celular (116). Embora alguns oncogenes sejam recessivos (é preciso que haja lesão

de ambas as cópias para haver transformação maligna), outros são dominantes. O resultado de uma mutação de ponto (alteração em um único par de bases), uma translocação (deslocamento de parte do código de DNA para um local inapropriado), um rearranjo (ordenação errada da seqüência de DNA) ou uma amplificação (muitas cópias do gene) pode converter um protoncogene em um oncogene.

Oncogenes que atuam como genes dominantes podem afetar uma célula com apenas uma alteração e não necessitam de dois alelos (cópias do gene) para ser alterados. O Ras é um exemplo de oncogene que requer apenas uma mutação de ponto para sua ativação. A amplificação de Her-2/neu (outro protoncogene) foi associada a cânceres de mama com pior prognóstico (117), enquanto outros estudos sugeriram que ativação deste oncogene é necessária para que o câncer *in situ* se torne invasivo (118).

Genes Supressores

A atividade de um gene supressor tumoral exerce controle positivo sobre a proliferação celular. Estes são genes com funções de controle celular em suas configurações normais, ou do tipo selvagem. Os genes supressores tumorais controlam a proliferação celular. Pode haver alteração ou perda dessas funções normais se o código do tipo selvagem for danificado, modificado ou perdido. Quando os supressores tumorais deixam de funcionar, a célula pode proliferar sem controle. Alteração, ativação ou perda desses genes pode ocorrer durante a divisão celular normal, quando há erro no arranjo do DNA reconstituído ou perda de seqüências na transcrição necessária para copiar o DNA de uma célula para as células-filhas. Alguns indivíduos herdam uma cópia defeituosa do gene. Isto significa que é preciso apenas que haja perda do alelo com função normal para que a célula perca seu autocontrole.

Ao contrário do comportamento dominante dos oncogenes, a perda de atividade do gene supressor requer a perda ou alteração das duas cópias cromossômicas (alelos). Por isso, é provável que os genes associados à

suscetibilidade hereditária a câncer de mama sejam genes supressores. Um gene dominante de câncer hereditário deve tornar-se fatal muito cedo. Para que o gene supressor anormal funcione, as duas cópias devem ser perdidas ou alteradas. Assim, uma mulher pode herdar um alelo anormal e ainda ter células com função normal, mas, como é preciso que haja apenas lesão do único alelo restante, a probabilidade da célula perder a função é maior que a chance de que ambos sejam lesionados em uma célula normal. Isto é responsável pelo aumento da probabilidade de câncer nessas mulheres.

Um exemplo de um gene supressor tumoral é aquele identificado como p53. Esse gene costuma inibir o crescimento celular irrestrito. Também pode estar envolvido em reparo do DNA. Acredita-se que, quando há lesão do DNA, o p53 esteja envolvido em interrupção temporária da divisão celular para permitir tempo de reparo do DNA antes que o DNA anormal seja copiado e se torne um defeito permanente transmitido para as gerações seguintes da célula original. A perda de atividade do p53 normal do tipo selvagem requer inativação ou mutação das duas cópias do gene para que a célula se torne maligna.

Carcinógenos e Anormalidades de Campo

É provável que os carcinógenos atuem causando alterações no código ou na seqüência do DNA ou destruindo genes importantes. Podem atuar sobre uma única célula ou afetar um grande número de células que produzem um fenômeno de campo onde muitas células em uma grande área são marcadas e podem surgir múltiplos tumores separados. CLIS e hiperplasia atípica podem representar essas alterações de campo que aumentam a probabilidade de câncer, porque muitas células têm alterações do DNA que as tornam mais próximas de se tornar cancerosas. Embora eu suspeite que algumas alterações de campo sejam causadas por uma célula-tronco lesionada que propaga seu DNA danificado para todo o segmento, há alguns dados sugestivos de que também podem representar múltiplas células afetadas separadamente, e não clones da mesma célula-mãe. Isto foi

demonstrado em cânceres dos sistemas respiratório e digestivo nos quais foram encontradas alterações de p53, mas as mutações gênicas diferem nas lesões primárias separadas.

Estatisticamente, espera-se que mutações ocorram com freqüência relativamente previsível, causando alteração do DNA normal. A lesão do DNA também pode advir de fatores externos ou ambientais. Carcinógenos, como a radiação ionizante, podem causar lesão significativa de partes reguladoras do código do DNA.

É Provável que Muitos Cânceres de Mama Sejam Causados por Azar Estatístico

Alterações mutacionais, bem como aquelas causadas por carcinógenos, geralmente resultam em morte celular. É provável que muitas células lesionadas sejam eliminadas pelos mecanismos normais do hospedeiro. Algumas lesões cromossômicas podem ser corrigidas por mecanismos de reparo do DNA. No entanto, considerando-se o número de células e as oportunidades de mutação ou lesão, há uma probabilidade estatística de que células com alteração ou lesão suficiente sobrevivam e formem cânceres, e as chances dessa ocorrência aumentam com a idade de acordo — ao menos em parte — com o fato de que, quanto mais tempo vive um organismo, maiores são as chances de que a lesão ou alteração necessária ocorra.

Além disso, existe a possibilidade de lesão por exposição ambiental, bem como problemas que podem ocorrer em outras funções celulares como aquelas envolvidas em reparo do DNA. Indivíduos que herdam ou desenvolvem defeitos nos mecanismos de reparo, como aqueles homozigotos para o gene da ataxia-telangiectasia, têm capacidade reduzida de reparar lesões do DNA.

A suscetibilidade ao câncer de mama também pode estar associada a hormônios, a fatores de crescimento, ao sistema imune do indivíduo e a outras influências ainda não esclarecidas.

Alterações do DNA e Padrões de Apresentação do Câncer de Mama

Câncer de Mama Esporádico

Muitas alterações podem ocorrer no DNA de uma célula. Durante a divisão celular, o DNA pode recombinar-se em seqüências inapropriadas alterando o número e a estrutura dos cromossomos. Pode haver deleções e rearranjos nas seqüências do DNA, rupturas, alterações na seqüência de bases e erros na replicação da seqüência durante a divisão celular. Essas alterações podem ocorrer em células somáticas e ser limitadas apenas àquela célula, causando câncer de mama esporádico. Esse é o tipo mais comum de câncer de mama e pode estar mais relacionado com azar. Uma célula acumulou a lesão necessária, um câncer se desenvolveu e não há como predizer que isso ocorreria.

Câncer de Mama Hereditário

Estima-se que cerca de 90% dos cânceres de mama sejam esporádicos conforme descrito anteriormente e, ao que se sabe, podem acometer qualquer pessoa. Algumas mulheres, porém, herdaram um gene anormal e estão em risco muito mais alto de câncer de mama subseqüente. Se os cromossomos alterados estiverem em uma célula germinativa de um dos pais, e esse DNA for herdado por uma criança, a lesão estará presente em todas as células corporais. Isto inclui o DNA de leucócitos, e por isso, quando essas anormalidades cromossômicas hereditárias estão presentes, mutações das células germinativas, ao contrário dos cânceres esporádicos, podem ser detectadas por meio de exames de sangue.

Como a anormalidade da célula germinativa é distribuída para todas as células do corpo, há bilhões de células que já possuem alguma lesão cromossômica. Com tantas células que possivelmente já deram um passo no caminho para a malignidade, será preciso menos tempo para desenvolver qualquer outra alteração necessária para o surgimento de uma célula

cancerosa do que no desenvolvimento esporádico de câncer a partir de células com DNA normal. Como as células em mulheres que herdaram DNA alterado já estão mais próximas da aquisição de todas as alterações do DNA necessárias para iniciação do câncer, e as alterações estão presentes em todas as células da mama, é provável que esses cânceres hereditários surjam mais cedo do que os esporádicos, e, como há muitas células envolvidas, é maior a chance de que surjam cânceres em vários lugares.

Conforme observado, as mutações da linhagem germinativa identificadas não parecem estar na linha de desenvolvimento direto de um câncer de mama, mas parecem estar envolvidas nos mecanismos de reparo do DNA. Talvez a lesão herdada que pode ser causa direta de malignidade seja tão devastadora que impeça a sobrevida do embrião. O comprometimento da capacidade de reparo do DNA aumenta as chances de haver alterações significativas no DNA que podem causar transformação maligna, já que o DNA não está sendo reparado.

Um dos primeiros genes associados a aumento do risco de câncer foi o p53. Foi identificada mutação ou perda do gene supressor tumoral p53 no cromossomo 17p em algumas mulheres com câncer de mama hereditário e também com câncer esporádico (119). Existem algumas famílias nas quais esses genes são transmitidos entre as gerações e há múltiplos tipos de cânceres em vários membros da família, como na síndrome de Li-Fraumeni. A mutação de p53 é uma das anormalidades mais comuns em cânceres de mama de todos os tipos. Processos geneticamente controlados são complexos e têm controles e equilíbrios incluídos. Quando o DNA do p53 normal produz sua proteína p53, esta se liga ao DNA celular, e é produzida outra proteína, p21, que, por sua vez, interage com uma proteína que estimula a divisão celular, CDK2, e o complexo dessas duas proteínas impede a divisão da célula (120). A perda de p53 significa perda desse freio da divisão celular.

BRCA1 e BRCA2

Foram identificados dois outros genes hereditários associados a aumento do risco de câncer de mama e também de câncer ovariano. Mulheres que herdam (da mãe ou do pai) anormalidades do gene BRCA1 ou BRCA2 correm risco muito maior de câncer de mama e ovariano (121). O BRCA1 foi localizado no cromossomo 17q21, enquanto o BRCA2 reside no cromossomo 13q. Mulheres que possuem esses genes correm risco muito alto de desenvolver câncer de mama em algum momento da vida. Estimativas iniciais sugeriram que uma mulher que herda uma mutação de BRCA1 tem chance de 50% a 73% de ter câncer de mama até os 50 anos e chance de 87% de tê-lo até os 70 anos (122). Estimativas subseqüentes sugeriram que o risco vitalício é um pouco menor (123). Uma análise apresentada no Breast Cancer Linkage Consortium em 2003, de 500 famílias com mutações conhecidas dos genes BRCA1 e BRCA2, estimou que, em mulheres com mutação do gene BRCA1, o risco de câncer de mama até os 70 anos era de 65% (IC, 44 a 78) e o risco de câncer ovariano era de 39% (IC, 18 a 54). Em mulheres com mutação de BRCA2, o risco de câncer de mama até os 70 anos era de 45% (IC, 31 a 56) e de câncer ovariano era de 11% (IC, 2,4 a 19) (124).

Muitas pesquisas procuraram determinar a função desses genes, mas a função exata ainda é obscura. Alguns acreditam que sejam genes supressores tumorais. Dados publicados na edição de 24 de janeiro da revista *Cell* e na edição de 24 de abril de 1997 da revista *Nature* sugerem que os genes BRCA1 e BRCA2 codificam proteínas envolvidas em reparo do DNA. Isto explicaria por que nem todas as mulheres com BRCA1 e BRCA2 desenvolvem câncer de mama precoce. Os pesquisadores mostraram que embriões que possuem dois genes anormais morrem *in utero*. Porém um único alelo defeituoso não é letal. No entanto, uma mulher que herda um único alelo tem o defeito em todas as células corporais. Isto aumenta muito a chance de que uma célula perca seu segundo alelo do tipo selvagem, com função apropriada, resultando em um defeito no mecanismo de reparo do DNA daquela célula. Isto aumentaria as chances de que aquela

célula desenvolvesse mutações ou anormalidades do DNA que não seriam reparadas. É provável que muitas dessas células apenas morressem, mas aumentaria muito o risco de que a célula acumulasse alterações genéticas que não seriam reparadas, não matariam a célula e poderiam mais tarde resultar em fenótipo maligno.

Mulheres com mutações genéticas hereditárias estão sendo intensamente estudadas. Ainda não se sabe se tais estudos esclarecerão o câncer de mama em geral ou apenas aqueles cânceres associados a esses genes. Mulheres sob maior risco de ter mutação dos genes BRCA1 ou BRCA2 enfrentam a dificuldade de escolher se querem descobrir se têm uma mutação genética. Existem opções para tais mulheres. Sugeriu-se triagem mais intensiva, com mamografia a partir dos 25 anos (125), e a RM mostrou ser capaz de revelar cânceres não detectados por mamografia em mulheres de alto risco (126,127). Infelizmente, não há dados que comprovem que a detecção desses cânceres salva vidas, mas o fato de serem encontrados em tamanho pequeno e estágio inicial sugere que isto poderia resultar em menos mortes. Mostrou-se que a mastectomia profiláctica, embora seja uma medida extrema, reduz o risco de câncer de mama (20).

Ainda que a descoberta de genes causadores de suscetibilidade a câncer de mama tenha sido uma grande conquista na compreensão do câncer de mama, a maioria dos cânceres de mama não é causada por um gene hereditário e é esporádica. Cânceres realmente hereditários representam apenas 5% a 10% de todos os cânceres de mama. Em conseqüência, testes genéticos podem ser usados para determinar mulheres com maior risco, mas a ausência de uma mutação genética não elimina o risco de câncer de mama. Até onde sabemos, todas as mulheres correm algum risco de câncer de mama. Ainda não se sabe se as alterações que estão sendo identificadas nas formas hereditárias de câncer de mama ajudarão a esclarecer as alterações que ocorrem em cânceres esporádicos. A complexidade já está

presente porque a maioria dos cânceres de mama esporádicos tem genes BRCA1 e BRCA2 normais.

A Natureza Clonal do Câncer de Mama

É provável que os cânceres de mama se originem de células derivadas de clones isolados que sofrem mutações progressivas, desenvolvendo novos clones. Um clone provavelmente cresce mais que o outro enquanto o tumor entra nas diferentes fases de seu desenvolvimento (Fig. 3.13A). Diferentes clones podem surgir à medida que ocorrem mutações subseqüentes. O fato de que muitos cânceres invasivos, provavelmente iniciados no epitélio ductal nos ductos lactíferos, continuam a ter componentes que permanecem e crescem nos ductos (componente intraductal) sugere que as lesões intraductais e invasivas são formadas por clones separados da mesma célula progenitora. Os clones intraductais, que não possuem capacidade genética de invadir, continuam a crescer no ducto, enquanto o(s) clone(s) invasivo(s) que desenvolveu(ram) a capacidade de invadir infiltra(m) o tecido adjacente. Talvez o fato do câncer *in situ* não ser encontrado em associação a todas as lesões invasivas se deva ao fato do câncer ter desenvolvido capacidade invasiva no início de sua progressão ou do câncer *in situ* poder continuar a crescer exceto se for destruído pelo supercrescimento do próximo clone (128). É provável que clones intraductais só possam crescer nos ductos. O fato do câncer *in situ* muitas vezes estar associado a câncer invasivo apóia este modelo de crescimento tumoral com os clones *in situ* continuando a ser incapazes de escapar do ducto.

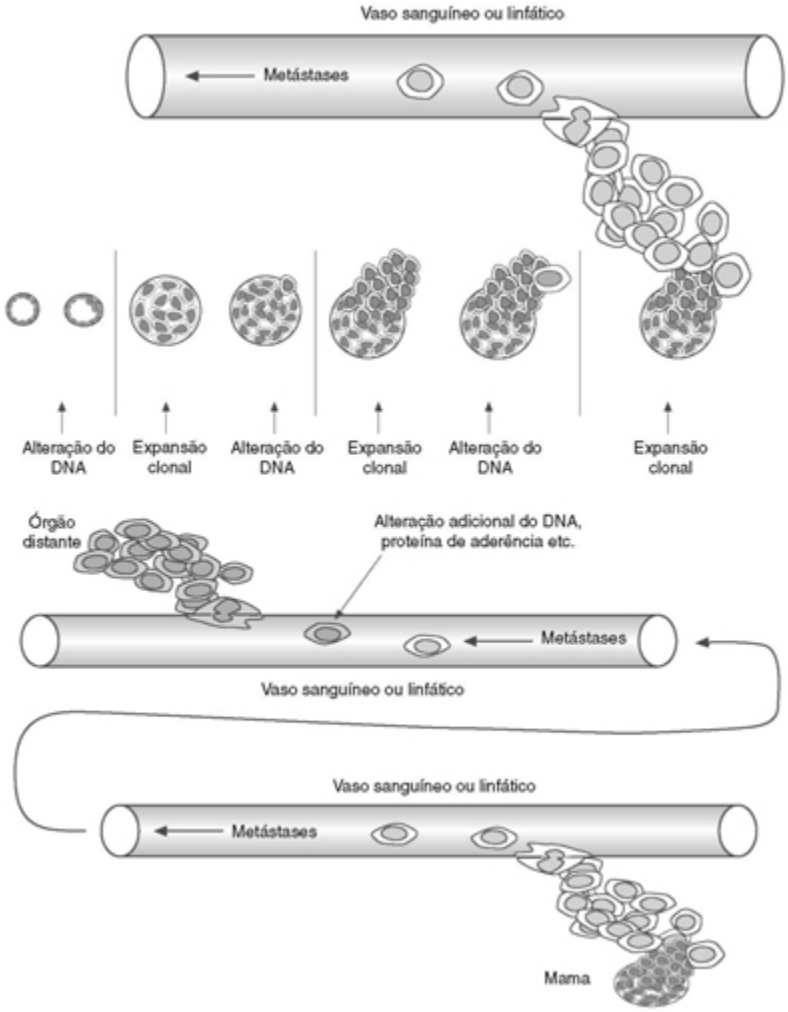

Fig. 3.13 Representação esquemática do possível desenvolvimento clonal de cânceres de mama sugerindo possíveis estágios de progressão do câncer de mama. (A) Uma teoria sugere que uma célula acumula alterações genéticas que causam sua proliferação irrestrita. Pode ser logo um câncer invasivo ou pode crescer apenas no ducto. Esse clone multiplica-se (expansão clonal). Uma das células pode desenvolver capacidade invasiva que passa a transmitir aos clones subseqüentes. O clone antigo pode continuar a crescer ou ser superado pelo clone invasivo. As alterações genéticas podem ser inaparentes à microscopia até que sejam refletidas em alterações fenotípicas da célula e sua relação com outras células. Parece que uma única camada normal de epitélio pode desenvolver múltiplas camadas celulares (hiperplasia). Quando as células parecem atípicas, o patologista dá o nome de hiperplasia atípica, e, quando há alterações fenotípicas suficientes visíveis, o diagnóstico é carcinoma ductal in situ. Quando uma dessas células desenvolve a capacidade de invadir, seus clones formam câncer de mama invasivo. Mutações subseqüentes podem causar diferentes colônias clonais. (B) As células podem circular no sangue, mas devem ter a capacidade genética de aderir ao revestimento do vaso, atravessar para outro órgão e proliferar naquele órgão. Sem as alterações necessárias do DNA, uma célula cancerosa não consegue produzir metástases.

Não É Assim Tão Simples

Hwang *et al*. (129) demonstraram a clonalidade entre CLIS e carcinoma lobular invasivo. Eles constataram que os genes em cânceres lobulares invasivos eram muito mais semelhantes aos genes no CLIS associado do que os genes em outros casos de carcinoma lobular invasivo. Isto não apenas sugere, previsivelmente, que o carcinoma lobular invasivo se desenvolve a partir do CLIS como também sugere que o comportamento celular não pode ser determinado apenas pelos genes presentes. Pode haver outros fatores envolvidos. Nossos próprios patologistas no Massachusetts General Hospital encontram poucas diferenças, ou nenhuma, entre os genes em lesões que variam de hiperplasia atípica a câncer de mama invasivo. Isto sugere que o crescimento do câncer não é apenas causado por alterações genéticas, mas pela expressão dos genes envolvidos. Um tumor poderia ter a mesma composição genética de outro, mas pode ser o nível de expressão genética que determina seu comportamento.

É provável que haja outros fatores necessários na iniciação, promoção e progressão do câncer de mama. Alguns podem agir como carcinógenos, enquanto outros são co-fatores que apóiam o desenvolvimento e o crescimento de um câncer.

O Câncer Provavelmente É um Processo Multifásico

É improvável que uma única alteração da função gênica cause câncer. Devem ser necessárias múltiplas alterações para produzir os vários caracteres que distinguem neoplasias malignas em várias fases do seu desenvolvimento. No câncer pulmonar, acredita-se que sejam necessárias 15 a 20 alterações. Mostrou-se que o desenvolvimento do câncer de cólon representa o resultado final de múltiplas “lesões”. Vogelstein (130) demonstrou que as várias alterações no desenvolvimento progressivo do câncer de cólon são refletidas por alterações somáticas em células e tecidos que podem ser reconhecidas pelo patologista, progredindo de epitélio normal, por meio da proliferação focal, até adenomas e, por fim, carcinoma,

invasão e metástase. Provavelmente, o câncer de mama segue um processo semelhante em múltiplas etapas. As etapas podem ocorrer durante um longo período ou, em alguns casos, é provável que as alterações ocorram em rápida seqüência ou talvez até mesmo de forma simultânea. O fato do desenvolvimento do câncer ser um processo multifásico provavelmente é responsável por grande parte da variabilidade no crescimento e na disseminação dos cânceres.

Felizmente, a iniciação do câncer tende a exigir múltiplos eventos nocivos ou “lesões” em locais definidos nos cromossomos, sendo necessárias alterações bastante específicas para a progressão contínua do câncer; do contrário, o câncer seria muito mais comum. Como existem duas cópias de cada gene, se o gene afetado for recessivo, a célula deve perder sua heterozigosidade [tornar-se homozigótica para o gene ou genes específicos alterados ou perdê-lo(s) por completo] para que haja câncer. A necessidade de múltiplas alterações reduz a probabilidade de indução de câncer em um indivíduo. O fato da incidência de câncer de mama estar relacionada com a idade pode decorrer em parte da probabilidade estatística de que, com o tempo, haja mais chances de que ocorram as alterações necessárias do DNA.

Conforme observado, é provável que a progressão de um câncer não requeira apenas genes anormais, mas também expressão gênica anormal. Pode haver um gene anormal, mas é a expressão desse gene que causa crescimento maligno.

A célula cancerosa deve adquirir capacidade de invadir e produzir metástases por meio de outras mutações ou eventos prejudiciais. Isto deve explicar por que alguns cânceres crescem no ducto (*in situ*) durante muitos anos enquanto outros desenvolvem capacidade invasiva no início do período de crescimento.

Proliferação celular é um componente necessário na carcinogênese. Sem proliferação, a lesão do DNA não será expressa. É possível que um efeito do estrogênio e da progesterona seja a estimulação da proliferação celular e

a promoção tumoral. É provável que lesão do DNA seja comum, mas a maioria das células lesionadas pode reparar a lesão ou a lesão causa morte celular. Os mecanismos de reparo são mais eficazes quando a divisão celular é lenta. Células em repouso parecem ser mais capazes de reparar o DNA lesionado. Um pequeno número de células pode sobreviver com a lesão. Entre células que proliferam rapidamente (p. ex., durante o ciclo menstrual e o desenvolvimento mamário), a chance de ocorrer uma lesão irreparável é maior.

Um Modelo Possível do Câncer de Mama

Proliferação

Se o câncer de mama for semelhante ao câncer de cólon, pode ocorrer a seqüência apresentada a seguir. Algumas lesões ou mutações ocorrem sem alterar o aspecto da célula (alterações do genótipo). A lesão ou as mutações subseqüentes resultam em alterações notáveis de uma célula ou grupo de células que modificam seu fenótipo e se tornam visíveis para o patologista. Estas foram reconhecidas como lesões pré-malignas (131), como a hiperplasia atípica. Lesão ou alteração subseqüente de uma célula nesse grupo resulta em um novo clone que forma câncer *in situ*.

Invasão

As células cancerosas dentro do ducto replicam-se sem regulação normal. Podem proliferar sem inibição, mas são impedidas de deixar o ducto pelo colágeno que as circunda, formando a membrana basal. É provável que essas células também sejam geneticamente instáveis e marcadas para outra mutação ou alteração. A invasão tende a resultar do desenvolvimento da capacidade de uma dessas células de penetrar na membrana basal. Isto pode exigir a capacidade de secretar enzimas proteolíticas, como a catepsina D, para romper a membrana basal ao redor do ducto e permitir invasão do

tecido adjacente. As células com capacidade invasiva obtêm acesso aos sistemas vascular e linfático e a oportunidade de se tornar metastáticas.

Metástase

O câncer de mama *in situ* não é letal. Mesmo o câncer invasivo limitado à mama não é letal (exceto se houver erosão de um grande vaso ou penetração no pulmão ou mediastino). O câncer de mama mata por meio de disseminação metastática e comprometimento das funções de outros órgãos. Nem todos os cânceres de mama desenvolvem capacidade metastática. Mostrou-se que muitas vezes as células cancerosas passam para o sangue (132) sem efeito prejudicial se não tiverem desenvolvido a capacidade de crescer fora da mama.

Para que as células tenham sucesso na produção de metástases, devem adquirir outras alterações além do crescimento irrestrito de um tumor. São necessárias outras modificações para que as células que tiveram acesso aos sistemas sanguíneo e linfático sejam capazes de sair do sistema vascular e estabelecer metástases em outros sistemas orgânicos (133). Felizmente, o processo de disseminação metastática é complexo. Para produzir metástases, uma célula deve ser capaz de sair do ducto, invadir o estroma que circunda o ducto, entrar no sistema linfático ou vascular, evitar destruição pelo sistema imune, viajar até outro órgão, extravasar (deixar o sangue), invadir o novo local e proliferar nos novos tecidos (134). Para serem invasivas, as células tumorais devem secretar enzimas proteolíticas capazes de dissolver o colágeno tipo IV que forma a membrana basal que circunda o ducto. Embora alguns estudos sugiram que as células cancerosas presentes no sangue aderem aos capilares e que isto permite a proliferação no órgão, outros estudos sugerem que a célula cancerosa metastática deve desenvolver proteínas de aderência que permitem sua fixação à parede do vaso sanguíneo e a passagem para o tecido adjacente (Fig. 3.13B). Essas exigências provavelmente impedem que a maioria das células tumorais que chegam ao sangue forme metástases. Embora alguns cânceres possam ter

células que atingem capacidade metastática no início do seu desenvolvimento, a possibilidade de cura de mulheres com câncer sugere que muitos deles demoram até desenvolver a capacidade de disseminação para outros órgãos. Analisando uma grande série de mulheres com câncer de mama, Michaelson *et al*. (135) mostraram que a probabilidade de disseminação metastática é uma função do número de células no tumor primário. Nossa análise sugeriu que, no câncer de mama, o risco de disseminação metastática é baixo quando há menos de um bilhão de células no tumor mas aumenta rapidamente quando esse número é ultrapassado. Calculamos que toda célula tem uma chance aproximada de 10^{212} de disseminação metastática. A mamografia começa a detectar cânceres contendo cerca de 10^{7} células (3 mm de diâmetro) e pode detectar muitos cânceres antes que haja chance de disseminação. Este é o motivo pelo qual a triagem pode salvar vidas.

Interrupção da História Natural do Câncer

Um câncer que se desenvolve durante um período de tempo relativamente longo oferece a oportunidade de que sua história natural seja interrompida. A detecção precoce possibilita a cura da paciente antes que o câncer produza metástases. Também é provável que, em algumas mulheres, todas essas modificações ocorram durante um curto período e que alguns cânceres sofram todas essas alterações no início de seu crescimento, produzindo metástases antes que possam ser detectados. Talvez, em algumas mulheres, a primeira célula seja iniciada com todas as alterações necessárias que permitem que seus clones sejam metastáticos desde o início (Fig. 3.14). Também é provável que alguns cânceres jamais desenvolvam a capacidade de disseminar-se para outros órgãos e nunca sejam letais. No momento, ainda é impossível identificar quais tumores se encaixam nessas categorias. Algum dia, a análise genética pode permitir a diferenciação de tumores (136) de modo que se possa iniciar tratamento agressivo para lesões quase certamente metastáticas enquanto será necessário pouco, ou

nenhum, tratamento para aqueles cânceres com baixo potencial metastático. Apesar disso, a maioria dos cânceres provavelmente tem uma chance finita de disseminação metastática, e estes permitem interromper sua história natural. Os estudos controlados randomizados de triagem mostraram que algumas mulheres podem ser curadas do câncer por meio de detecção precoce.

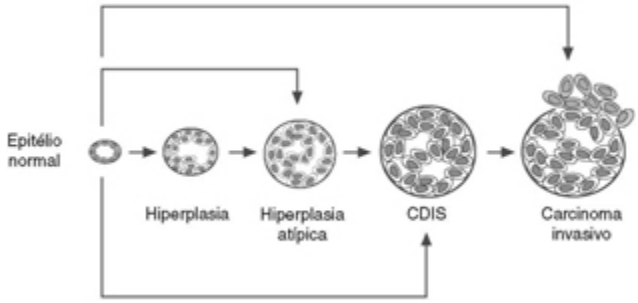

Fig. 3.14 O câncer de mama pode originar-se por progressão de um epitélio normal, que passa por hiperplasia, hiperplasia atípica, carcinoma ductal in situ até o câncer invasivo, ou talvez possa prosseguir de qualquer um desses estágios diretamente para invasão. É provável que alguns cânceres desenvolvam de imediato a capacidade de invadir e gerar metástases a partir da primeira célula.

Outros Fatores que Influenciam o Desenvolvimento do Câncer de Mama

Hormônios

Decerto, os hormônios têm papel importante no crescimento do câncer de mama. Em muitos tumores, detectam-se receptores de estrogênio e progesterona, e o crescimento dessas lesões pode ser inibido por administração de inibidores competitivos do estrogênio, como o tamoxifeno.

Alguns pesquisadores acreditam que a indução do câncer ocorre durante as fases de crescimento ativo da mama na adolescência e no início da idade adulta. Uma teoria inicial do desenvolvimento do câncer de mama invocava os efeitos desimpedidos do estrogênio sobre o crescimento celular. Mostrou-se em ratos que o estrogênio *per se* pode ser carcinogênico mas

que esse efeito sobre as células da mama pode ser neutralizado pela progesterona. A atividade lútea é responsável pela produção de progesterona, e, antes do início de ciclos ovulatórios completos, o estrogênio circula sem os efeitos moderadores da progesterona (137). Assim, ciclos anovulatórios podem submeter a mama ao potencial carcinogênico do estrogênio desimpedido. Os dois períodos da vida em que os efeitos desimpedidos do estrogênio são mais prováveis são na época da menarca antes do ciclo ovulatório completo e nos anos perimenopausa, quando a atividade lútea é reduzida. A ovulação pode cessar por completo enquanto a produção de estrogênio persiste.

Esse suposto efeito carcinogênico do estrogênio desimpedido pode ser responsável pelo aparente benefício de proteção relativa da gravidez a termo precoce. Uma gravidez a termo precoce pode reduzir o risco de câncer de duas formas. A gravidez a termo induz a diferenciação da glândula mamária, e isto reduz a janela durante a qual um carcinógeno seria capaz de afetar as células indiferenciadas. A diferenciação também parece estabelecer ciclos ovulatórios regulares, reduzindo a janela de tempo durante a qual a mama é influenciada por estrogênio sem a influência mediadora da progesterona.

É difícil testar a teoria de que o estrogênio desimpedido seja carcinogênico. O efeito pode ocorrer precocemente, causando transformação celular, mas essas células, uma vez transformadas, podem permanecer latentes por até 20 anos até que um evento subseqüente promova seu crescimento como câncer. Se esta hipótese for correta, é provável que a relação seja complexa, pois estudos até hoje sugerem apenas um aumento relativamente pequeno da incidência de câncer de mama em mulheres na pós-menopausa que usam suplementos hormonais contendo estrogênio exógeno (138). É possível que o efeito seja maior durante o crescimento celular proliferativo quando a mama está se desenvolvendo.

Conforme observado, Pike e Henderson (88) estão convencidos de que são os hormônios associados ao ciclo ovulatório e seu papel na proliferação

celular os responsáveis pela maioria dos cânceres de mama. Sua hipótese é que o aumento da divisão celular eleva o risco de câncer de mama. Há proliferação celular na mama durante a fase folicular inicial e também durante a fase lútea pré-menstrual do ciclo, mas a taxa de mitoses é maior durante a fase lútea. Eles afirmam que não é apenas o estrogênio desimpedido que aumenta o risco de cânceres de mama, mas que a progesterona também pode ter influência. Além disso, afirmam que o risco é determinado pelo número total de ciclos ovulatórios, em razão dos seus efeitos sobre o aumento da proliferação celular. Por essa teoria, menarca tardia e menopausa precoce reduzem o risco de câncer de mama em virtude de uma redução do número de ciclos ovulatórios, deslocando as curvas de risco para uma idade mais avançada em que outras causas de morte impedem que os cânceres se tornem clinicamente significativos durante a vida da mulher. Por outro lado, a menarca precoce inicia os ciclos proliferativos cedo, deslocando as curvas de risco para idades mais jovens e, assim, há probabilidade de câncer mais cedo.

A teoria também explica as alterações no risco por obesidade em várias fases da vida de uma mulher, além dos efeitos da gravidez e talvez da lactação. Obesidade em geral não é um grande fator de risco para câncer de mama, mas estudos mostraram algumas correlações fracas. Em mulheres antes da menopausa, a obesidade não eleva o risco de câncer de mama e pode, na verdade, reduzir um pouco o risco, porém tem associação oposta em mulheres na pós-menopausa, nas quais a obesidade parece aumentar um pouco o risco (139). Pike afirma que obesidade antes da menopausa aumenta a probabilidade de anovulação e de menor número de ciclos, enquanto obesidade pós-menopausa eleva o risco de câncer de mama por meio da conversão pela gordura da androstenediona, androgênio secretado pelas supra-renais, em estrona, assim prolongando a exposição a estrogênios endógenos. De acordo com a teoria, uma primeira gravidez a termo precoce reduz o número de ciclos ovulatórios no início da vida, deslocando o risco de câncer de mama para mais tarde.

A longa duração da lactação (ver adiante) pode ter algum efeito protetor. Estudo realizado na China sugere que houve redução de 30% no risco de câncer de mama para cada cinco anos de amamentação (140). Henderson e Pike afirmariam que isto decorreu da interrupção dos ciclos ovulatórios durante a lactação. Esta teoria também poderia explicar por que o risco de câncer de mama é menor em mulheres criadas em culturas orientais tradicionais em comparação com mulheres norte-americanas. Nas mulheres asiáticas, a menarca ocorre mais tarde que nas ocidentais. Na China, a idade média da menarca é 17 anos, enquanto nos Estados Unidos era de 12 a 13 anos (141) e continua a diminuir. É provável que a melhor nutrição influencie essa maturação antecipada, e é possível que não seja apenas a alimentação a influência direta sobre o risco de câncer de mama, mas seu efeito sobre a maturação, a idade da menarca e, talvez, os ciclos ovulatórios.

Fatores da Dieta

Conforme discutido previamente, o mecanismo primário para o desenvolvimento de câncer de mama provavelmente é uma alteração do DNA cromossômico. A interação de fatores de risco ambientais e mecanismos celulares básicos é obscura. Há não muito tempo, havia grande interesse na influência da alimentação sobre o desenvolvimento de câncer de mama. Isto adveio das grandes diferenças na distribuição geográfica da incidência de câncer de mama que não parecem estar diretamente relacionadas com a genética e não são completamente explicadas por alterações do estilo de vida, como a primeira gravidez a termo tardia. A maioria dos estudos não associou os fatores alimentares diretamente ao desenvolvimento de câncer de mama, embora haja diversos fatores que parecem definir o aumento do risco.

A influência de fatores nutricionais foi sugerida tanto por modelos animais quanto por estudos populacionais. Mulheres japonesas, por exemplo, tinham baixa prevalência de câncer de mama que alguns

relacionaram à sua dieta tradicional, pobre em gordura animal. Quando passam a seguir uma dieta ocidental, a prevalência do câncer de mama acaba por igualar-se à das mulheres ocidentais (142-144). A taxa de mortalidade por câncer de mama em outros países mostrou correlação direta com a quantidade estimada de consumo de gordura pela população, mas os efeitos da gordura alimentar sobre a mama ainda não são bem compreendidos.

Não se estabeleceu uma relação de causa e efeito, e contestou-se a importância da gordura alimentar. Willett *et al*. (145) estão acompanhando uma população de 89.538 enfermeiras diplomadas que participam de um estudo de saúde a longo prazo. Durante um período de acompanhamento de 4 anos, foram diagnosticados 601 casos de câncer de mama. Foram obtidas anamneses detalhadas, e a análise não mostrou aumento do risco nas mulheres em que 44% da taxa calórica provinham de lipídios quando comparadas àquelas com 32% de lipídios. Os autores publicaram um acompanhamento dessa população após 8 anos, e ainda não havia relação entre risco de câncer de mama e consumo total de gordura (146). Críticos afirmaram que o nível mínimo (menos de 29% da taxa calórica total representada por lipídios) não fora suficientemente restrito para produzir um resultado.

Os estudos que analisam especificamente a ingestão de gordura na meia-idade (quando a incidência de câncer de mama começa a aumentar) foram inconclusivos. No entanto, Holmes e Willett (147) ressaltaram que o ganho de peso na meia-idade eleva o risco de câncer de mama e que o risco pode não estar relacionado apenas com consumo de gordura, mas com a taxa calórica total. Também existe a possibilidade de que, como o risco da radiação, fatores relacionados à alimentação na idade de desenvolvimento das mamas (talvez resultando na iniciação de cânceres que serão promovidos mais tarde) sejam mais importantes do que os mesmos fatores na idade em que cânceres de mama começam a aparecer. Como são necessários muitos anos (até mesmo décadas) para que um câncer cresça a

partir de uma única célula até formar um tumor clinicamente evidente, faz sentido afirmar que os fatores alimentares tendem a ser mais importantes nas décadas que precedem a detecção do câncer do que os fatores alimentares no momento do diagnóstico do câncer (anos após seu início). Em vez de estudar a alimentação de mulheres na época do surgimento de cânceres de mama, devemos analisar os fatores alimentares muitos anos antes (148). O fato do risco de câncer de mama ser associado a fatores presentes no período do desenvolvimento mamário é claramente constatado pelo fato de que a chance de câncer de mama induzido por radiação é maior quando a mama está em desenvolvimento. O uso de contraceptivos, em geral, não está associado a risco mais alto de câncer de mama, exceto em mulheres que os utilizaram logo após a menarca (149). Provavelmente estivemos avaliando os fatores da alimentação feminina em idades muito após a indução dos cânceres. No entanto, será difícil tentar estudar a maneira como a alimentação das adolescentes influencia seu risco de câncer de mama em anos subseqüentes, e décadas passarão antes que haja respostas.

É provável que as associações alimentares, se de fato influenciam diretamente o risco de câncer de mama, não sejam simplesmente “causa e efeito”, mas o resultado de interações complexas. É possível que fatores ambientais atuem apenas em fases específicas do desenvolvimento da mama. Pode ser que fatores alimentares influenciem a mama em crescimento, mas não a mama adulta diferenciada. Também é possível que uma restrição mais rigorosa de gordura possa ter um efeito, mas, no momento, não parece que a restrição moderada de gordura tenha efeito demonstrável sobre o risco de câncer de mama.

Permanece a dúvida sobre se a alimentação ou algum outro fator associado poderia explicar isso. A raridade das relações hereditárias diretamente mensuráveis sugere interação complexa de características ambientais e individuais na patogenia do câncer de mama. Harris *et al*.

(150) ressaltaram que esses determinantes não-genéticos oferecem a possibilidade de desenvolver métodos de prevenção.

Vírus

Foram sugeridas etiologias virais para o câncer de mama, mas estas jamais foram comprovadas. Os vírus são possíveis vetores para introdução de DNA ou RNA anormal em uma célula que podem atuar como oncogenes. Isto poderia afetar o controle celular. Os vírus são fatores importantes no desenvolvimento do câncer de mama em algumas cepas de camundongos, mas não há associações sólidas em seres humanos. Embora haja relatos de isolamento de partículas virais em tumores mamários humanos (151), ainda é preciso estabelecer uma relação causal nítida.

A maioria das mulheres não tem nenhuma elevação aparente do risco além do fato de serem mulheres, e a maioria dos cânceres de mama ocorre como neoplasia maligna esporádica em mulheres da população geral. Entre 65% e 80% dos cânceres de mama ocorrem em mulheres que não têm nenhum dos fatores comuns associados a aumento do risco além do sexo feminino. Assim, todas as mulheres devem ser consideradas de risco, e não há população que possa ser excluída da triagem com segurança.

Felizmente, a maioria das mulheres, mesmo aquelas pertencentes às principais categorias de risco (exceto o risco hereditário), jamais terá câncer de mama. Como em geral os fatores de risco não têm força suficiente para influenciar a maioria das decisões de triagem, sua utilidade é questionável, mas é razoável conhecer as associações. Na população menor de mulheres cuja mãe ou irmã teve câncer de mama antes da menopausa e, portanto, são mais propensas a ter câncer de mama hereditário, é sugerido que se inicie mais cedo a triagem mamográfica. Estudos também sugeriram que a triagem por RM detecta outros cânceres não revelados por mamografia (127). Infelizmente, não há dados comprobatórios de que a triagem de mulheres de alto risco (como um grupo separado) salve vidas, mas, até que

esses dados estejam disponíveis, há algum apoio para a triagem intensiva de mulheres de alto risco.

SOBREVIDA NO CÂNCER DE MAMA

Apesar do aumento contínuo na incidência de câncer de mama entre 1940 (quando se inaugurou o cadastro do Connecticut Tumor Registry) e 1990, a taxa de mortalidade permaneceu bastante constante. Nos Estados Unidos, havia cerca de 25 a 30 mortes por 100.000 mulheres na população a cada ano atribuíveis ao câncer de mama (1). De repente, em 1990, a taxa de mortalidade (mortes por câncer de mama como uma percentagem da população não são afetadas pela taxa de diagnóstico de câncer de mama) começou a declinar e na década seguinte diminuiu em 20%. Alguns atribuíram essa diminuição aos avanços do tratamento. Conforme observado, isto coincidiu quase exatamente com o início da triagem mamográfica nos Estados Unidos que começou em grande escala entre 1983 e 1984 (152).

A probabilidade de sobreviver ao câncer de mama varia com a idade em que o diagnóstico é definido (Quadro 3.5). Ao contrário da crença popular, em mulheres com diagnóstico da doença no mesmo estágio, as mais jovens têm a mesma sobrevida que as mais velhas, ou ainda maior (75), porém nas mais jovens o câncer tende a ser diagnosticado em estágio mais avançado. Em geral, uma mulher diagnosticada com câncer de mama entre 40 e 49 anos tem chance de 50% de sobreviver por 20 anos, enquanto uma mulher diagnosticada entre 50 e 59 anos tem chance de apenas 30% de sobreviver por esse período (Quadro 3.5). Essa diferença na sobrevida pode ser responsável pelo benefício tardio da triagem de mulheres entre 40 e 49 anos. Em alguns estudos, a redução da mortalidade em mulheres jovens só começou a aparecer 5 a 7 anos após o início da triagem, enquanto em mulheres com mais de 50 anos começou a aparecer apenas 2 a 3 anos após a triagem. Sem dúvida, a idade de 50 anos não tem significado, mas pode ser necessário mais tempo para demonstrar o benefício da triagem em mulheres

mais jovens em relação às mais velhas, porque as primeiras vivem mais tempo com o câncer de mama.

Até 1990, a taxa de mortalidade global por câncer de mama não mudou. O fato da taxa de mortalidade ter permanecido inalterada por mais de 50 anos enquanto a incidência aumentou continuamente pode ser interpretado de duas formas. A estabilidade da taxa de mortalidade global diante da elevação contínua da incidência pode significar que a melhora na detecção e no tratamento estava salvando algumas vidas durante o período. Por outro lado, os dados também podem ser explicados pela teoria de que o número crescente de cânceres detectados era do tipo não-letal. Esta última teoria é menos provável, pois a triagem mamográfica, que pode detectar os menores cânceres e tem maior chance de encontrar cânceres não-letais, só passou a ter uso disseminado em meados da década de 1980 e a incidência vinha aumentando 40 anos antes de qualquer triagem mamográfica disseminada.

Em apoio à interpretação de melhor detecção e tratamento há o fato de que entre 1989 e 1992 houve diminuição real das mortes por câncer em todas as mulheres, exceto aquelas a partir dos 80 anos. O NCI estimou que a diminuição variou de 3,4% em mulheres com 70 a 79 anos a 9,3% em mulheres com 50 a 59 anos (153) (Quadro 3.7). Embora seja difícil determinar a razão da diminuição na mortalidade, esta decorre parcialmente de detecção precoce (157). Os argumentos para eliminar o apoio à triagem de mulheres com menos de 50 anos são irônicos, pois essas mulheres têm mostrado a maior adesão e se beneficiado da triagem, provavelmente resultando em redução da taxa de mortalidade.

QUADRO 3.7

DIMINUIÇÃO DA MORTALIDADE EM MULHERES POR CÂNCER DE MAMA, 1989 A 1992

Faixa Etária	Diminuição da Mortalidade (%)
30-39	8,7
40-49	8,1
50-59	9,3

60-69	4,8
70-79	3,1

PREVENÇÃO DO CÂNCER DE MAMA

Apesar das causas exatas do câncer de mama continuarem indefinidas, há dados sugestivos de que alguns cânceres de mama sejam preveníveis ou ao menos tenham seu desenvolvimento adiado. Há vários anos sabe-se que muitos cânceres de mama, particularmente em mulheres pós-menopausa, necessitam de estrogênio para a promoção de seu crescimento. Mostrou-se que o tratamento com tamoxifeno aumenta a sobrevida livre de doença em mulheres cujos cânceres são positivos para receptor estrogênico (154) e que há algum efeito mesmo quando a análise do receptor sugere um tumor negativo. O tamoxifeno parece competir pelo receptor estrogênico e atua como inibidor competitivo e agente tumoristático. A persistência do benefício após a interrupção do uso sugere que ele também possui propriedades tumoricidas.

Estudos mostraram que mulheres com câncer de mama tratadas com tamoxifeno tiveram redução de até 40% do número de cânceres desenvolvidos na mama contralateral quando comparadas a mulheres com cânceres semelhantes que não receberam tamoxifeno (155,156). Embora pareça impedir o efeito do estrogênio nos cânceres de mama, o tamoxifeno simula o efeito estrogênico em termos de preservação da densidade óssea e prevenção da osteoporose (157) e também tem efeitos cardiovasculares salutares (158). Os únicos efeitos negativos, além de causar sintomas da menopausa (fogachos etc.) em algumas mulheres, são o aumento do risco de câncer do endométrio (159) e aumento de episódios tromboembólicos. Monitoração cuidadosa do útero é importante durante o uso de tamoxifeno. Aparentemente, quando administrado a ratos, pode causar câncer hepático (160), mas isto não foi observado em seres humanos.

Com base nos efeitos predominantemente salutares do tamoxifeno e nos dados que podem ser usados para inferir um efeito preventivo e provável

redução na incidência de cânceres de mama, foi iniciado um estudo internacional em 1992 para avaliar seu uso na prevenção do câncer de mama. Mulheres a partir de 60 anos ou mulheres jovens de alto risco, com perfil de risco equivalente a uma mulher de 60 anos (Quadro 3.8), foram recrutadas para um estudo controlado randomizado no qual o grupo de estudo usou tamoxifeno durante 2 ou 5 anos para determinar se esse uso reduziria o risco futuro de câncer de mama. O estudo P1 mostrou que o uso profilático de tamoxifeno por mulheres com risco básico de câncer de mama correspondente a uma mulher de 65 anos (chance de 1,6% ao ano) reduziu a taxa de cânceres de mama invasivos em 45% (157). O mais surpreendente foi a diminuição de tumores positivos para receptor de estrogênio. Como no estudo de TRH descrito antes, não está claro se esses cânceres foram evitados de modo permanente ou apenas tiveram seu surgimento adiado pelo tamoxifeno. O sucesso desse estudo motivou pesquisas intensivas para encontrar modos mais seguros e com menos efeitos colaterais que o tamoxifeno de prevenção de cânceres de mama.

QUADRO 3.8

MULHERES ELEGÍVEIS PARA O ESTUDO DE QUIMIOPROFILAXIA COM TAMOXIFENO

Qualquer mulher com CLIS comprovado por biopsia

Idade 35-39 anos

Um ou mais parentes de primeiro grau com Câncer de mama

e

doença mamária benigna com pelo menos duas biopsias da mama

Idade 40-44 anos

Dois ou mais parentes de primeiro grau com Câncer de mama

ou

doença mamária benigna com pelo menos duas biopsias da mama

Idade 45-54 anos

Um ou mais parentes de primeiro grau com Câncer de mama

ou

doença mamária benigna com pelo menos duas biopsias da mama

Idade 55-59 anos

Um ou mais parentes de primeiro grau com Câncer de mama

ou

primeiro filho nascido vivo aos 30 anos de idade ou depois:

Idade igual ou maior que 60 anos Todas são elegíveis

Outros Moduladores Seletivos do Receptor de Estrogênio Além do Tamoxifeno

Com o sucesso do tamoxifeno, houve grande interesse no desenvolvimento de outros moduladores seletivos do receptor de estrogênio (SERM). O tamoxifeno reduziu o número de cânceres diagnosticados, mas muitos acreditam que seus efeitos colaterais tornam seu uso arriscado, e envidaram-se esforços para desenvolver melhores técnicas de prevenção. Outro SERM denominado raloxifeno foi testado como forma de reduzir osteoporose após a menopausa. Não apenas ajudou a diminuir a osteoporose, mas as mulheres que o utilizaram tiveram menor incidência de câncer de mama (161). Isto foi muito encorajador e o estudo STAR (estudo de tamoxifeno e raloxifeno) foi iniciado para comparar os dois fármacos e testar especificamente sua capacidade de evitar o câncer de mama (162). O tamoxifeno foi comparado ao raloxifeno no mesmo estudo STAR. O raloxifeno ofereceu a mesma diminuição dos cânceres de mama com menos efeitos colaterais.

Outros Métodos de Prevenção

Inibidores da aromatase (IA) compreendem uma categoria de substâncias que bloqueiam por completo a síntese de estrogênio. Mostraram ser ainda mais eficazes que o tamoxifeno na prevenção de recorrências entre mulheres com cânceres positivos para receptor de estrogênio. Há grande interesse no desenvolvimento dos IA para prevenção do câncer de mama.

RESUMO

A solução ideal para o problema do câncer de mama seria o desenvolvimento de uma forma segura de evitá-lo, e estão sendo envidados esforços para desenvolver técnicas de prevenção. Como a maioria das mulheres que utilizariam uma técnica de prevenção jamais teria câncer de mama na ausência da técnica, a principal dificuldade será desenvolver uma prevenção sem grandes efeitos colaterais. Até compreendermos as causas de câncer, a prevenção continua sendo imprevisível. Do ponto de vista de saúde pública, seria preferível uma cura universal de modo que fosse necessário tratar apenas mulheres com a doença. Essa cura também continua difícil. É provável que, no futuro próximo, detecção precoce continue sendo a melhor esperança para redução da mortalidade.

CONCLUSÃO

Provavelmente não existe um fator único que explique todos os cânceres de mama, e as etiologias diretas permanecem obscuras. Vários fatores parecem aumentar o risco em algumas mulheres, mas, até onde se pode determinar, nenhuma mulher está imune e todas as mulheres têm algum grau de risco. As associações entre fatores de risco específicos e câncer de mama são interessantes e importantes para direcionar pesquisas, mas em geral têm pouco significado prático. Deve-se enfatizar mais uma vez que, embora algumas mulheres corram maior risco, todas as mulheres devem ser consideradas em risco de câncer de mama.

Os fatores de risco apenas definem aquelas que estão em risco mais alto que a taxa básica de 4% a 5%. Não se identificou uma população de mulheres isentas do risco de câncer de mama, e programas de triagem devem levar isso em conta. Se a triagem for oferecida apenas a mulheres nos grupos de alto risco, mais de 65% dos cânceres de mama surgirão fora dos grupos de alto risco, e as mulheres afetadas não serão beneficiadas por detecção precoce.

Até que sejam definidos métodos seguros de prevenção, a triagem para detecção precoce ainda é o principal método para redução da mortalidade

por câncer de mama, e a triagem mamográfica de mulheres assintomáticas ainda é o único método eficaz para reduzir a mortalidade em estudos randomizados. A RM pode detectar cânceres em mulheres de alto risco com mamas densas que não seriam detectáveis por mamografia (131), mas o significado da detecção desses cânceres é incerto e a eficácia da detecção de cânceres por RM (redução da mortalidade) nunca foi demonstrada em estudos randomizados. O que foi ignorado até agora é que provavelmente a RM pode detectar mais cânceres em mulheres de todos os níveis de risco. A RM está sendo usada na triagem de mulheres de alto risco. O que está sendo evitado é o limiar do que constitui alto risco. É provável que todas as mulheres possam ser beneficiadas pela triagem com RM. Se for possível demonstrar que a RM diminui as mortes por câncer de mama além do que é atingido pela mamografia, será o custo da tecnologia e a necessidade da administração intravenosa de agentes de contraste que limitarão seu uso disseminado. O avanço de curto prazo mais provável na triagem de todas as mulheres será o uso da tomossíntese mamária digital, que produz uma mamografia melhor do que a imagem radiológica bidimensional convencional. No futuro próximo, a triagem mamográfica de alta qualidade será o método mais eficaz de redução da taxa de mortalidade por câncer de mama.

REFERÊNCIAS

1. American Cancer Society. Breast câncer: câncer facts and figures. Atlanta: American Cancer Society; 1995.
2. Rossouw JE, Anderson GL, Prentice RL, et al. Risks and benefits of estrogen plus progestin in healthy postmenopausal women: principal results from the Women's Health Initiative randomized controlled trial. JAMA 2002;288:321-333.
3. Welsch CW. Relationship between dietary fat and experimental mammary tumorigenesis: a review and critique. Cancer Res 1992;52:2040s-2048s.
4. Vatten LJ, Kvinnsland S. Body height and risk for breast câncer: a prospective study of 23,831 Norwegian women. Br J Cancer 1990;61:881-885.
5. Gail MH, Brinton LA, Byar DP. Projecting individualized probabilities of developing breast câncer for white females who are being examined annually. J Natl Cancer Inst 1989;81: 1879-1886.

6. Spivey GH, Perry BW, Clark VA, et al. Predicting the risk of câncer at the time of breast biopsy. Am Surg 1982;48:326-332.
7. MacMahon B, Cole P, Brown J. Etiology of human breast câncer: a review. J Natl Cancer Inst 1973;50:21-42.
8. Kvale G, Heuch I. Menstrual factors and breast câncer risk. Cancer 1988;62:1625-1631.
9. Moolgavkar SH, Day NE, Stevens RG. Two-stage model for carcinogenesis: epidemiology of breast câncer in females. J Natl Cancer Inst 1980;65:559-569.
10. Trichopolous D, MacMahon B, Cole P. Menopause and breast câncer risk. J Natl Cancer Inst 1972;48:605-613.
11. Lilienfield AM. The relationship of câncer of the female breast to artificial menopause and marital status. Cancer 1956;9: 927-934.
12. Adami HO, Hansen J, Jung B, et al. Characteristics of familial breast câncer in Sweden: absence of relation to age and unilateral versus bilateral disease. Cancer 1981;48:1688-1695.
13. Sattin RW, Rubin GL, Webster LA. Family history and the risk of breast câncer. JAMA 1985;253:1908.
14. Gail MH, Brinton LA, Byar DP, et al. Projecting individualized probabilities of developing breast câncer for white females who are being examined annually. J Natl Cancer Inst 1989;81: 1879-1886.
15. Anderson DE. Some characteristics of familial breast câncer. Cancer 1971;28:1500-1504.
16. Ottman R, PikeMC, KingMC, et al. Practical guide for estimating risk for familial breast câncer. Lancet 1983;2:556-558.
17. Hall JM, Lee MK, Newman B, et al. Linkage of early-onset familial breast câncer to chromosome 17q21. Science 1990,250: 1684-1689.
18. Malkin D, Li F, Strong LC, et al. Germ line p53 mutations in a familial syndrome of breast câncer, sarcomas, and other neoplasms. Science 1990;250:1233-1238.
19. Lynch HT, Lynch JF. Breast câncer genetics in an oncology clinic: 328 consecutive patients. Cancer Genet Cytogenet 1986;22: 369-371.
20. Rebbeck TR, Friebel T, Lynch HT, et al. Bilateral prophylactic mastectomy reduces breast câncer risk in BRCA1 and BRCA2 mutation carriers: the PROSE Study Group. J Clin Oncol 2004; 22:1055-1062.
21. King MC, Wieand S, Hale K, et al. Tamoxifen and breast câncer incidence among women with inherited mutations in BRCA1 and BRCA2: National Surgical Adjuvant Breast and Bowel Project (NSABP-P1) Breast Cancer Prevention Trial. JAMA 2001;286: 2251-2256.
22. MacMahon B, Cole P, Lin M, et al. Age at first birth and breast câncer risk. Bull World Health Organ 1970;43:209-221.
23. Sellers TA, Kush LA, Potter JD, et al. Effect of family his-tory,body-fat distribution, and reproductive factors on the risk ofpostmenopausal breast câncer. N Engl J Med 1992,326: 1323-1329.
24. Horn PL, Thompson WD. Risk of contralateral breast câncer: associations with histologic, clinical, and therapeutic factors. Cancer 1988;62:412-424.
25. Henderson IC. Risk factors for breast câncer development. Cancer 1993;71:2127-2140.

26. Love SM, Gelman RS, Silen WS. Fibrocystic disease of the breast: a non-disease? N Engl J Med 1982;307:1010.
27. Marshall LM, Hunter DJ, Connolly JL, et al. Risk of breast câncer associated with atypical hyperplasia of lobular and ductal types. Cancer Epidemiol Biomarkers Prev 1997;6:297-301.
28. Connolly J, Schnitt S, London S. Both atypical lobular hyperplasia and atypical ductal hyperplasia predict for bilateral breast câncer risk. Lab Invest 1992;66:13A.
29. Is 'fibrocystic disease' of the breast precancerous? Consensus meeting, Oct. 3 to 5, 1985, New York. College of American Pathologists. Arch Pathol Lab Med 1986;110:171-173.
30. Jensen RA, Page DL, Dupont WD, et al. Invasive breast câncer risk in women with sclerosing adenosis. Cancer 1989;64: 1977-1983.
31. Ohuchi N, Abe R, Kasai M. Possible changes of intraductal papillomas of the breast: a 3-D reconstruction study of 25 cases. Cancer 1984;54:605-611.
32. Georgian-Smith D, Lawton TJ. Calcifications of lobular carcinoma in situ of the breast: radiologie-pathologie correlation. AJR Am J Roentgenol 2001,176:1255-1259.
33. Rosen PP, Kosloff C, Lieberman PH, et al. Lobular carcinoma in situ of the breast. Detailed analysis of 99 patients with average follow-up of 24 years. Am J Surg Pathol 1978;2:225-231.
34. Arpiño G, Allred DC, Mohsin SK, et al. Lobular neoplasia on core-needle biopsy—clinical significance. Cancer 2004; 101: 242-250.
35. Foster MC, Helvie MA, Gregory NE, et al. Lobular carcinoma in situ or atypical lobular hyperplasia at core-needle biopsy: is excisional biopsy necessary? Radiology 2004;231:813-819.
36. Janjan NA, Wilson JF, Gillin M, et al. Mammary carcinoma developing after radiotherapy and chemotherapy for Hodgkin's disease. Cancer 1988;61:252-254.
37. Dershaw D, Yahalom J, Petrek JA. Breast carcinoma in women previously treated for Hodgkin disease: mammographie evaluation. Radiology 1992;184:421-423.
38. Aisenberg AC, Finklestein DM, Doppke KP, et al. High risk of breast carcinoma after irradiation of young women with Hodgkin's disease. Cancer 1997;79:1203-1210.
39. Russo J, Russo IH. Biological and molecular bases of mammary carcinogenesis. Lab Invest 1987;57:112-137.
40. Colditz GA, Stampfer MJ, Willett WC, et al. Prospective study of estrogen replacement therapy and risk of breast câncer in postmenopausal women. JAMA 1990;264:2648-2653.
41. Beral V, Million Women Study Collaborators. Breast câncer and hormone-replacement therapy in the Million Women Study. Lancet 2003;362:419-427.
42. Stephenson GD, Rose DP. Breast câncer and obesity: an update. Nutr Cancer 2003;45:1-16.
43. Lee SY, Kim MT, Kim SW, et al. Effect of lifetime lactation on breast câncer risk: a Korean women's cohort study. Int J Cancer 2003;105:390-393.
44. Stampfer MJ, Colditz GA, Willett WC. Alcohol intake and risk of breast câncer. ComprTher 1988;14:8-15.
45. Willett WC, Stampfer MJ, Colditz GA, et al. Moderate alcohol consumption and the risk of breast câncer. N Engl J Med 1988; 316:1174-1179.
46. Longnecker MP, Berlin JA, Orza MJ, et al. A meta-analysis of alcohol consumption in relation to the risk of breast câncer. JAMA 1988;260:652-656.

47. Wrensch M, Chew T, Farren G, et al. Risk factors for breast câncer in a population with high incidence rates. Breast Cancer Res 2003;5:R88-102.
48. Sellers TA, Alberts SR, Vierkant RA, et al. High-folate diets and breast câncer survival in a prospective cohort study. Nutr Cancer 2002;44:139-144.
49. Wolfe JN. Breast patterns as an index of risk for developing breast câncer. AJR Am J Roentgenol 1976;126:1130-1137.
50. Krook PM. Mammographie tissue patterns as risk indicators for incident câncer in a screening program: an extended analysis. AJR Am J Roentgenol 1978;131:1031.
51. Wilkinson E, Clopton C, Green R, et al. Mammographie tissue patterns and the risk of breast câncer. J Natl Cancer Inst 1977; 59:1397.
52. Janzon L, Andersson I, Petersson H. Mammographie patterns as indicators of risk of breast câncer. Radiology 1982;143:417-419.
53. Hainline S, Meyers L, McLelland R, et al. Mammographie patterns and risk of breast câncer. AJR Am J Roentgenol 1978;130: 1157-1158.
54. Peyester RG, Kalisher L, Cole P. Mammographie tissue patterns and the prevalence of breast câncer. Radiology 1977;125:287.
55. Egan RL, McSwenney MB. Mammographie tissue patterns and risk of breast câncer. Radiology 1979;133:65.
56. Mendell L, Rosenbloom M, Naimark A. Are breast tissue patterns a risk index for breast câncer? A reappraisal. AJR Am J Roentgenol 1977:128:547.
57. Carlile T, Thompson DJ, Kopecky KJ, et al. Reproducibility and consistency in classification of breast parenchymal patterns. AJR Am J Roentgenol 1983;140:1-7.
58. Wolfe JN, Wilkie RC. Breast pattern classification and observer error. Radiology 1978;127:343-344.
59. Meyers LE, McLelland R, Strieker CX, et al. Reproducibility of mammographie classifications. AJR Am J Roentgenol 1983;141: 445-450.
60. Boyd NF, O'Sullivan B, Fishell E, et al. Mammographie patterns and breast câncer risk: méthodologie standards and contradictory results. J Natl Cancer Inst 1984;72:1253-1259.
61. Boyd NF, Jensen HM, Cooke G, et al. Relationship between mammographie and histological risk factors for breast câncer. J Natl Cancer Inst 1992;84:1170-1179.
62. Miller BA, Feuer EJ, Hankey BF. Trends in invasive breast câncer incidence among American women. J Natl Cancer Inst 1991;83:678.
63. Feuer EJ, Wun LM. How much of the recent rise in breast câncer incidence can be explained by increases in mammography utilization? A dynamic population model approach. Am J Epidemiol 1992;136:1423-1436.
64. Miller BA, Feuer EJ, Hankey BF. Recent incidence trends for breast câncer in women and the relevance of early detection: an update. CA Cancer J Clin 1993;43:27-41.
64a. Nass SJ, Henderson C, Lashog JC, eds, Committee on Technologies for the Early Detection of Breast Cancer. Mammography and Beyond. Developing Technologies for the Early Detection of Breast Cancer. Washington, DC: National Academy Press, 2001.
65. Ries LAG, Eisner MP, Kosary CL, et al, eds. SEER câncer statistics review, 1975-2001. Bethesda: National Cancer Institute; 2004.

http://seer.câncer.gov/csr/1975_2001/results_merged/sect_04_ breast.pdf, 3.
66. Kopans DB, Rafferty E, Georgian-Smith D, et al. A simple model of breast câncer growth may provide explanations for observations of apparently complex phenomena. Cancer 2003;97: 2951-2959.
67. Smith RA. Epidemiology of breast câncer, 2nd ed. In: A categorical course in physics: technical aspects of breast imaging. Haus, AG, Yaffe MJ, eds. Oak Brook, IL: Radiological Society of North America Publications; 1993:21-33. Adapted from American Cancer Society. 1987-1989 SEER Incidence Rates and 1993 U.S. Census Projections. P-25, no. 1018. Atlanta: American Cancer Society.
68. Mantón KG, Stallard E. A two-disease model of female breast câncer: mortality in 1969 among white females in the United States. J Natl Cancer Inst 1980;64:9-16.
69. Burhenne HJ, Burhenne LW, Goldberg F, et al. Interval breast cancers in the screening mammography program of British Columbia: analysis and classification. AJR Am J Roentgenol 1994; 162:1067-1071.
70. Bjurstam N, Bjorneld L, Warwick J, et al. The Gothenburg Breast Screening Trial. Cancer 2003;97:2387-2396.
71. Mettlin CJ, Menck HR, Winchester DP, et al. A comparison of breast, colorectal, lung, and prostate cancers reported to the National Cancer Data Base and the Surveillance, Epidemiology, and End Results Program. Cancer 1997;79:2052-2061.
72. TabarL, FaberbergG, Day NE, et al. What is the optimum interval between screening examinations? An analysis based on the latest results of the Swedish Two-County Breast Cancer Screening Trial. Br J Cancer 1987;55:547-551.
73. Moskowitz M. Breast câncer: age-specific growth rates and screening strategies. Radiology 1986;161:37-41.
74. Tabar L. New Swedish breast câncer detection results for women aged 40-49. Cancer 1993;72:1437-1448.
75. Adami HO, Malker B, Holmberg L, et al. The relationship between survival and age at diagnosis in breast câncer. N Engl J Med 1986;315:559-563.
76. Michaelson J, Satija S, Kopans D, et al. Gauging the impact of breast carcinoma screening in terms of tumor size and death rate. Cancer 2003;98:2114-2124.
77. Gajdos C, Tartter PI, Bleiweiss IJ, et al. Stage 0 to stage III breast câncer in young women. J Am Coll Surg 2000;190:523-529.
78. Pollei SR, Mettler FA, Bartow SA, et al. Occult breast câncer: prevalence and radiographic detectability. Radiology 1987;163: 459-462.
79. Welch HG, Black WC. Using autopsy series to estimate the disease "reservoir" for ductal carcinoma in situ of the breast: how much more breast câncer can we find? Ann Intern Med 1997; 127:1023-1028.
80. Tabar L, Faberberg G, Dayne, et al. What is the optimum interval betwem screening examinations? An analysis based on the latest results of the Swedish Two-Country Breast Cancer Screening Trial. Br J Cancer 1987;55:547-551.
81. Aebi S, Gelber S, Castiglione-Gertsch M, et al. Is chemotherapy alone adequate for young women with oestrogen-receptor positive breast câncer. Lancet 2000;355:1869-1874.

82. Moskowitz M. Guidelines for screening for breast câncer. Is revision in order? Radiol Clin North Am 1992;30:221-233.
83. Michaelson JS, Halpern E, Kopans DB. Breast câncer: computer simulation method for estimating optimal intervals for screening. Radiology 1999;21:551-560.
84. Adair F, Berg J, Joubert L, et al. Long-term followup of breast câncer patients: the 30-year report. Cancer 1974;33:1145-1150.
85. Band PR, Le ND, Fang R, et al. Carcinogenic and endocrine disrupting effects of cigarette smoke and risk of breast câncer. Lancet 2002;360:1044-1049.
86. Russo J, Russo IH. Biological and molecular bases of mammary carcinogenesis. Lab Invest 1987;57:112-137.
87. Bhatia S, Robison LL, Oberlin O, et al. Breast câncer and other second neoplasms after childhood Hodgkin's disease. N Engl J Med 1996;334:745-751.
88. Pike MC, Krailo MD, Henderson BE, et al. Hormonal risk factors, breast tissue age, and the age-incidence of breast câncer. Nature 1983;303:767-770.
89. Spicer DV, Ursin G, Parisky YR, et al. Changes in mammographie densities induced by a contraceptive designed to reduce breast câncer risk. J Natl Cancer Inst 1994;86:431-436.
90. Kelsey JL, Gammon MD, John EM. Reproductive factors and breast câncer. Epidemiol Rev 1993;15:36-47.
91. Sturgeon SR, Schairer C, Gail M, et al. Geographic variation in mortality from breast câncer among white women in the United States. J Natl Cancer Inst 1995;87:1846-1843.
92. Henderson BE. Endogenous and exogenous endocrine factors. Hematol Oncol Clin North Am 1989;3:577-598.
93. Wyshak G, Frisch RE. Evidence for a secular trend in the age of menarche. N Engl J Med 1982;306:1033-1035.
94. MacMahon B, Cole P, Lin TM, et al. Age at first birth and breast câncer risk. Bull World Health Organ 1970;43:209-221.
95. Byers T, Graham S, Rzepka T, et al. Lactation and breast câncer. Evidence for a negative association in premenopausal women. Am J Epidemiol 1985;121:664-674.
96. Newcomb PA, Storer BE, Longnecker MP, et al. Lactation and a reduced risk of premenopausal breast câncer. N Engl J Med 1994; 330:81-87.
97. Romieu I, Willett WC, Colditz GA, et al. Prospective study of oral contraceptive use and risk of breast câncer in women. J Natl Cancer Inst 1989;81:1313-1321.
98. Romieu I, Berlin JA, Colditz G. Oral contraceptives and breast câncer: review and meta-analysis. Cancer 1990;66:2253-2263.
99. Breast câncer and combined oral contraceptives: results from a multinational study. The WHO Collaborative Study of Neoplasia and Steroid Contraceptives. Br J Cancer 1990;61:110-119.
100. Colditz GA, Hankinson SE, Hunter DJ, et al. The use of estrogens and progestins and the risk of breast câncer in postmenopausal women. N Engl J Med 1995;332:1589-1593.
101. Wolff MS, Toniolo PG, Lee EW, et al. Blood levels of orcanochlo-rine residues and risk of breast câncer. J Natl Cancer Inst 1993; 85:648-652.
102. Falck F, Ricci A, Wolff MS, et al. Pesticides and polychlorinated biphenyl residues in human breast lipids and their relation to breast câncer. Arch Environ Health 1992;47:143-146.

103. Stacey-Clear A, McCarthy KA, Hall DA, et al. Observations on the location of breast câncer in women under fifty. Radiology 1993;186:677-680.
104. Glass A, Hoover R. Changing incidence of breast câncer [letter]. J Natl Cancer Inst 1988;80:1076-1077.
105. Lantz PM, Remington PL, Newcomb PA. Mammography screening and increased incidence of breast câncer in Wisconsin. J Natl Cancer Inst 1991;83:1540-1546.
106. White E, Lee CY, Kristal AR. Evaluation of increase in breast câncer incidence in relation to mammography use. J Natl Cancer Inst 1990;82:1546-1552.
107. Shields PG, Harris CC. Molecular epidemiology and the genetics of environmental câncer. JAMA 1991;266:681-687.
108. Knudson AG. Hereditary câncer, oncogenes, and antioncogenes. Cancer Res 1985;45:1437-1443.
109. Hall JM, Lee MK, Newman B, et al. Linkage of early-onset familial breast câncer to chromosome 17q21. Science 1990;250: 1684-1689.
110. Leis HP. Risk factors for breast câncer: an update. Breast 1981; 6:21-27.
111. Stein WD. Analysis of câncer incidence data on the basis of multistage and clonal growth models. Adv Cancer Res 1991;56: 161-182.
112. Deng G, Lu Y, Zlotnikov G, et al. Loss of heterozygosity in normal tissue adjacent to breast carcinomas. Science 1996;274: 2057-2059.
113. Hartwell LH, Kasten MB. Cell cycle control and câncer. Science 1994;266:1821-1828.
114. Kim NW, Piatyszek MA, Prowse KR, et al. Specific association of human telomerase activity with immortal cells and câncer. Science 1994;266:2011-2015.
115. Marx J. DNA repair comes into its own. Science 1994;266: 728-730.
116. Roth JA. Molecular surgery for câncer. Arch Surg 1992;127: 1298-1302.
117. Kern JA, Schwark DA, Nordberg JE, et al. Studies of the HER-2/ neu proto-oncogene in human breast and ovarian câncer. Science 1989;244:707-712.
118. VanVrierM, Petrese J, Mooi W, et al. Neu-protein overexpression in breast câncer: association with comedo-type ductal carcinoma in situ and limited prognostic value in stage II breast câncer. N Engl J Med 1988;319:1239-1245.
119. Malkin D, Li FP, Strong LC, et al. Germ line p53 mutations in a familial syndrome of breast câncer, sarcomas, and other neoplasms. Science 1990;250:1233-1238.
120. Genes and disease. The p53 tumor suppressor protein, http://www.ncbi.nlm.nih.gov/books/bv.fcgi?call = bv.View..ShowSection &rid = gnd.section. 107
121. Wooster R, Neuhausen SL, Mangion J, et al. Localization of a breast câncer susceptibility gene, BRCA2, to chromosome 13ql2-13. Science 1994;265:2088-2090.
122. Ford D, Easton DF, Bishop DT, et al. Risks of câncer in BRCA1-mutation carriers. Breast Linkage Consortium. Lancet 1994;343: 692-695.
123. Struewing JP, Hartage P, Wacholder S, et al. The risk of câncer associated with specific mutations of BRCA1 and BRCA2 among Ashkenazi Jews. N Engl J Med 1997;336:1401-1408.

124. Abstracts presented at the Breast Cancer Linkage Consortium (BCLC) and the International Collaborative Group on Familial Breast and Ovarian Cancer (ICG-FBOC) 14fh General Meeting at the Centro Nacional de Investigaciones Oncológica (CNIO), Madrid, Spain, 2-4 June 2003. Fam Cancer 2003;2:175-230.
125. Burke W, Daly M, Garber J, et al. Recommendations for follow-up care of individuals with an inherited predisposition to câncer. IL BRCA1 and BRCA2. Cancer Genetics Studies Consortium. JAMA 1997;277:997-1003.
126. Tilanus-Linthorst MM, Obdeijn IM, Battels KC, et al. First experiences in screening women at high risk for breast câncer with MR imaging. Breast Cancer Res Treat 2000;63:53-60.
127. Kriege M, Brekelmans CT, Boetes C, et al. Efficacy of MRI and mammography for breast-cancer screening in women with a familial or genetic predisposition. N Engl J Med 2004;351: 427-437.
128. Noguchi S, Aihara T, Koymam H, et al. Discrimination between multicentric and multifocal carcinomas of the breast through clonal analysis. Cancer 1994;74:872-877.
129. Shelley Hwang E, Nyante SJ, Yi Chen Y, et al. Clonality of lobular carcinoma in situ and synchronous invasive lobular carcinoma. Cancer 2004;100:2562-2572.
130. Vogelstein B, et al. Genetic alterations accumulate during colorectal tumorigenesis. In: Recessive oncogenes and tumor suppression, Cavenee W, Hastie N, Standbridge E, eds. Cold Spring Harbor, NY: Cold Spring Harbor Laboratory Press; 1989.
131. Weinberg RA. The genetic bases of câncer. Arch Surg 1990,125: 257-260.
132. Hansen E, Wolff N, Knuechel R, et al. Tumor cells in blood shed from the surgical field. Arch Surg 1995;130:387-393.
133. Hart IR, Saini A. Biology of tumour metastasis. Lancet 1992;339: 1453-1457.
134. Aznavoorian S, Murphy AN, Stetler-Stevenson WG, et al. Molecular aspects of tumor cell invasion and metastasis. Cancer 1993; 71:1368-1383.
135. Michaelson JS, Halpern E, Kopans DB. Breast câncer: computer simulation method for estimating optimal intervals for screening. Radiology 1999;21:551-560.
136. van de Vijver MJ, He YD, van't Veer LJ, et al. A gene-expression signature as a predictor of survival in breast câncer. N Engl J Med 2002;347:1999-2009.
137. Korenman SG. The endocrinology of breast câncer. Cancer 1980; 46:874.
138. Rossouw JE, Anderson GL, Prentice RL, et al. Risks and benefits of estrogen plus progestin in healthy postmenopausal women: principal results from the Women's Health Initiative randomized controlled trial. JAMA 2002;288:321-333.
139. Sellers T, Kushi L, Potter DJ, et al. Effect of family history, body fat distribution and reproductive factors on the risk of postmenopausal breast câncer. N Engl J Med 1992;326:1323-1329.
140. Henderson BE. Endogenous and exogenous endocrine factors. Hematol Oncol Clin North Am 1989;3:577-598.
141. Harris JR, Lippman ME, Veronesi U, et al. Breast câncer. N Engl J Med 1992;327:319-328.
142. Buell P. Changing incidence of breast câncer in Japanese-American women. J Natl Cancer Inst 1973;51:1479-1483.
143. Cole P. Major aspects of the epidemiology of breast câncer. Cancer 1980;46:865.

144. Wynder EL. Dietary factors related to breast câncer. Cancer 1980; 46:899-904.
145. Willett WC, Stampfer MJ, Colditz GA, et al. Dietary fat and the risk of breast câncer. N Engl J Med 1987;316:22-28.
146. Willett WC, Hunter DJ, Stampfer MJ, et al. Dietary fat and fiber in relation to risk of breast câncer. An 8-year follow-up. JAMA 1992;268:2037-2044.
147. Holmes MD, Willett WC. Does diet affect breast câncer risk? Breast Cancer Res 2004;6:170-178.
148. Frazier AL, Li L, Cho E, et al. Adolescent diet and risk of breast câncer. Cancer Causes Control 2004;15:73-82.
149. White E, Malone KE, Weiss NS, et al. Breast câncer among young U.S. women in relation to oral contraceptive use. J Natl Cancer Inst 1994;86:505-514.
150. Harris JR, Lippman ME, Veronesi U, et al. Breast câncer. N Engl J Med 1992;327:319-328, 390-397, 473-480.
151. Hutter RV. The influence of pathologic factors on breast câncer management. Cancer 1980;46:961.
152. Kopans DB. Beyond randomized controlled trials: organized mammographie screening substantially reduces breast carcinoma mortality. Cancer 2002;94:580-581.
153. Smigel K. Breast câncer death rates decline for white women. J Natl Cancer Inst 1995;87:173.
154. Early Breast Cancer Trialists' Collaborative Group. Systemic treatment of early breast câncer by hormonal, cytotoxic, or immune therapy: 133 randomised trials involving 31,000 recurrences and 24,000 deaths among 75,000 women. Lancet 1992;339:71-85.
155. Rutqvist LE, Cedermark B, Glas U, et al. Contralateral primary tumors in breast câncer patients in a randomized trial of adjuvant tamoxifen therapy. J Natl Cancer Inst 1991;83:1299-1306.
156. Nayfield SG, Karp JE, Ford LG, et al. Potential role of tamoxifen in prevention of breast câncer. J Natl Cancer Inst 1991;83: 1450-1459.
157. FornanderT, Rutqvist LE, Sjoberg HE, et al. Long term adjuvant tamoxifen in early breast câncer: effect on bone mineral density in postmenopausal women. J Clin Oncol 1990;8:1019-1024.
158. Bagdade JD, Wolter J, Subbaiah PV, et al. Effects of tamoxifen treatment on plasma lipids and lipoprotein lipid composition. J Clin Endocrinol Metab 1990;70:1132-1135.
159. Leeuwen FE, Benraadt J, Coebergh JWW, et al. Risk of endometrial câncer after tamoxifen treatment of breast câncer. Lancet 1994;343:448-452.
160. Nayfield SG, Karp JE, Ford LG, et al. Potential role of tamoxifen in prevention of breast câncer. J Natl Cancer Inst 1991;83: 1450-1459.
161. Sporn MB, Dowsett SA, Mershon J, et al. Role of raloxifene in breast câncer prevention in postmenopausal women: clinical evidence and potential mechanisms of action. Clin Ther 2004;26: 830-840.
162. Rhodes DJ, Hartmann LC, Perez EA. Breast câncer prevention trials. Curr Oncol Rep 2000;2:558-565.

OceanofPDF.com

Triagem do Câncer de Mama

4

INTRODUÇÃO

Estatísticas sobre incidência e mortalidade do câncer de mama começaram a ser reunidas pelo Connecticut Tumor Registry em 1940. Em 1973, o National Cancer Institute (NCI), autorizado pelo National Cancer Act, lançou o programa Surveillance, Epidemiology, and End Results (SEER) para monitorar atentamente a incidência e a taxa de mortalidade de cânceres em vários estados e cidades representativas dos Estados Unidos. O câncer de mama foi um dos tipos monitorados com atenção.

Entre 1940 e 1990, a taxa de mortalidade do câncer de mama manteve-se estável. Em 1990, começou uma queda súbita e contínua nos Estados Unidos. No ano 2000, já havia diminuído quase 20% (1) e, em 2005, 25%. Como a taxa de mortalidade é o número de mulheres que morrem por câncer de mama a cada ano, apresentado na forma de um percentual do número total de mulheres na população (ajustado para mudanças na distribuição de mulheres com diferentes idades que ocorrem com o tempo), ela não é influenciada pela freqüência ou pelos tipos de cânceres detectados. A taxa de mortalidade, que é a razão entre o número de mulheres que morrem com câncer de mama dividido pelo número total de mulheres na população, é a melhor forma de avaliar nossos resultados na luta contra o câncer de mama. Como descrito adiante, é provável que a triagem mamográfica tenha grande influência na diminuição de mortes por câncer de mama nos Estados Unidos. Oncologistas clínicos afirmam que boa parte da redução se deve ao melhor tratamento. Peto *et al*. (2)

afirmaram que a diminuição da mortalidade por câncer de mama ocorreu graças aos avanços do tratamento, mas Peto, que é mais conhecido pela aplicação da metanálise aos dados de estudos de quimioterapia, admitiu para mim que sua análise nem mesmo levou em conta a contribuição da triagem e da detecção precoce (Richard Peto, comunicação pessoal). Uma análise cuidadosa dos dados sugere que o melhor tratamento provavelmente contribuiu para alguns pontos percentuais de redução, mas a triagem deve ter sido o principal responsável pela diminuição da taxa de mortalidade nos Estados Unidos (3). Além disso, hoje há estudos realizados na Suécia, na Holanda e na Dinamarca que atribuem à triagem a maior parte da diminuição da mortalidade, sendo apenas uma pequena parte dessa redução decorrente dos avanços terapêuticos (4–7).

A interpretação do provável papel da triagem na diminuição da taxa de mortalidade por câncer de mama pode ser encontrada em uma revisão das estatísticas nacionais de câncer nos Estados Unidos. A incidência (novos casos descobertos a cada ano) de câncer de mama invasivo aumentou continuamente durante o período dos registros. Em 1940 (o primeiro ano do Connecticut Tumor Registry), houve cerca de 60 novos casos de câncer de mama por 100.000 mulheres na população (8). Essa taxa aumentou em 1% a 2% a cada ano, de modo que em 1980 foram diagnosticados cerca de 90 novos casos de câncer de mama invasivo por 100.000 mulheres. Este aumento contínuo nunca foi explicado por completo, mas foi atribuído a alterações no estilo de vida e a fatores ambientais. No período de 1983 a 1984, porém, houve um aumento súbito do número de cânceres de mama invasivos diagnosticados nos Estados Unidos, acima da alteração básica contínua. Embora na época tenha havido grande preocupação (alguns acreditavam que havia uma epidemia de câncer de mama), logo se percebeu que não houve modificação real na incidência de câncer de mama, mas que o aumento súbito adicional fora ocasionado pelo início da triagem mamográfica ampla e pela detecção antecipada (em vários anos) dos cânceres, elevando a incidência em um determinado ano. A demonstração

da mudança nas estatísticas nacionais indicou que a triagem nos Estados Unidos havia começado em escala grande o suficiente para que os resultados fossem refletidos nas estatísticas nacionais. Talvez uma indicação ainda maior do início da triagem ampla tenha sido o aumento súbito e contínuo na detecção de carcinoma ductal *in situ* (CDIS) nos Estados Unidos. Essa alteração também foi grande o bastante para refletir-se nos números nacionais (9). Como o CDIS quase só é detectado por mamografia, a modificação abrupta na incidência dessas lesões precoces é um indicador claro de que a triagem mamográfica ampla nos Estados Unidos começara em número suficiente para influenciar as estatísticas nacionais a partir de 1983 a 1984 (Fig. 4.1).

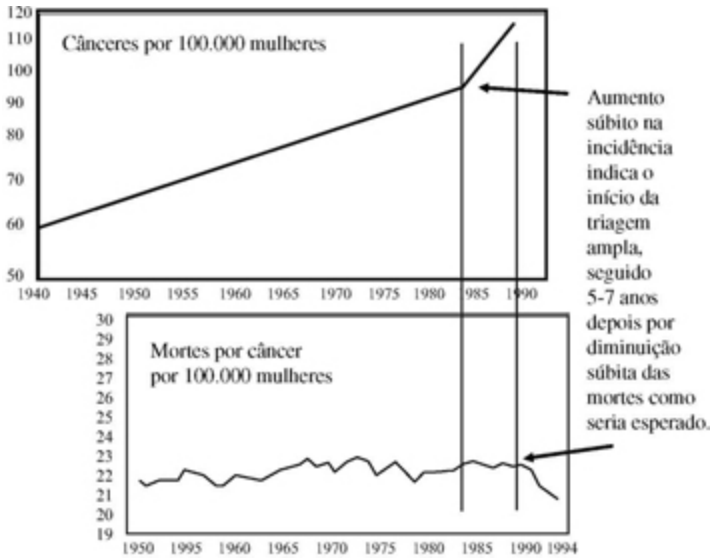

Fig. 4.1 (parte superior) Este gráfico mostra o aumento contínuo da incidência de câncer de mama desde pelo menos 1940. Os dados levam em conta a população que está envelhecendo. No período de 1983 a 1984, houve aumento súbito e rápido da incidência causado pelo início da triagem nos Estados Unidos em número suficiente para ser refletido nas estatísticas nacionais. (parte inferior) Como seria esperado se cânceres de crescimento moderado e lento estivessem sendo detectados mais cedo, a taxa de mortalidade iniciou uma queda súbita semelhante alguns anos mais tarde, em 1990, refletindo a diminuição da mortalidade graças à triagem mamográfica. (Adaptado de Miller BA, Feuer EJ, Hankey BF. Trends in invasive breast câncer incidence among American women. J Natl Cancer Inst 1991;83:678.)

Para compreender o que pode ter ocorrido, é importante entender que é improvável que a triagem periódica interrompa cânceres de mama de crescimento acelerado (e rapidamente letais) antes que surjam metástases. Em conseqüência > da amostragem com viés de duração (ver adiante), é mais provável que a triagem periódica interrompa cânceres de crescimento moderado e lento. Cânceres de crescimento moderado, se não tiverem sua detecção antecipada, causam morte 5 a 10 anos após o período em que poderiam ser curados se diagnosticados. Assim, quando começou a diminuir subitamente em 1990, a taxa de mortalidade espelhava o aumento repentino da incidência em 1983 a 1984, e a época foi compatível com o fato da triagem ser uma importante causa do início da queda da taxa de mortalidade (3). Na Holanda, a triagem foi introduzida aos poucos em várias partes do país. Em uma análise cuidadosa, demonstrou-se que a taxa de mortalidade por câncer de mama permaneceu bastante constante (e até mesmo aumentou um pouco) antes da abertura dos centros de triagem. As mortes por câncer de mama diminuíram nas regiões atendidas pelos centros de triagem, mostrando relação direta com a sua abertura (6). Nos municípios de Ostergotland e Dalarma, na Suécia, foram comparadas as taxas de mortalidade por câncer de mama antes da triagem, durante o Estudo Sueco de Triagem de Dois Municípios (Swedish Two-County Screening Trial) quando o exame foi oferecido a metade das mulheres e após o estudo quando foi oferecido a todas as mulheres entre 40 e 74 anos. Houve redução de até 63% da mortalidade por câncer de mama nas mulheres participantes entre o período anterior à triagem e os anos mais recentes (4). Uma segunda revisão sueca abrangendo quase 30% da população mostrou diminuição de 44% de mortes por câncer de mama no período, refletindo a quantidade de exames de triagem realizados. Os autores estimaram que 16% (da diminuição de 44% da mortalidade) poderiam ser atribuídos a melhora da saúde e dos recursos terapêuticos no período, mas os demais 28% de redução da mortalidade por câncer de mama provavelmente advieram de triagem mamográfica (5). Estudo realizado em Copenhague, Dinamarca, também mostrou diminuição de

mortes associada ao início da triagem mamográfica (7). Esses estudos populacionais não comprovam que a mamografia salva vidas, mas são a "cereja do bolo". A mamografia foi estudada com mais detalhes e rigor científico do que qualquer outro exame de triagem. Foi validada em todos os níveis necessários para comprovar sua eficácia. O Breast Cancer Detection Demonstration Project (BCDDP) e outros estudos mostraram que a mamografia poderia detectar cânceres em tamanho menor e estágio anterior ao habitual. Estudos controlados randomizados (ECR) altamente científicos demonstraram redução estatisticamente significativa da mortalidade, e agora os resultados foram confirmados com a introdução da triagem mamográfica na população geral. Foram atendidos todos os critérios objetivos necessários para validar a mamografia como exame de triagem para câncer de mama.

TRIAGEM DO CÂNCER: CONCEITOS FUNDAMENTAIS E SUA APLICAÇÃO À MAMOGRAFIA

Para que sejam considerados eficazes, a maioria dos exames de triagem de câncer, e certamente um exame para triagem de câncer de mama, deve salvar vidas. Na verdade, não é uma tarefa simples comprovar que um exame de triagem salva vidas. Por isso, houve tamanha controvérsia e discussão a respeito da eficácia da mamografia. Contudo, acredito que a controvérsia persistiu por mais tempo do que o justificável, tendo em vista as evidências científicas, porque a maioria dos médicos, e decerto a maioria dos radiologistas, não teve tempo ou treinamento para compreender as questões epidemiológicas e estatísticas envolvidas no processo. Eles conheciam o tratamento da paciente, mas confiaram em outras pessoas para analisar os dados de triagem e tirar conclusões por eles. Isso resultou em um pequeno grupo de "campeões" nos dois lados das controvérsias, com indivíduos demais dispostos a adotar uma posição com base na opinião de outra pessoa, e não em seu conhecimento dos dados. Não é tão difícil entender os conceitos, e seria muito proveitoso para as mulheres se os

profissionais envolvidos na detecção e no diagnóstico de câncer de mama conhecessem melhor as questões e os resultados dos estudos de triagem. Por isso, este capítulo é extenso. Aborda muitos conceitos que têm pequena relação com os cuidados diários à mulher, mas são temas fundamentais. As discussões a seguir aplicam-se não apenas à mamografia, mas também a qualquer outro exame de triagem de câncer e, na verdade, à maioria dos exames de triagem em geral. É surpreendente que pesquisadores interessados na triagem de cânceres de pulmão, cólon e próstata não tenham aproveitado a enorme base de conhecimento desenvolvida a partir das controvérsias envolvendo a triagem do câncer de mama. Se não aprendermos com o passado, estamos condenados a repetir os mesmos erros (10). É compreensível que pesquisadores de outros campos desconheçam os dados sobre mamografia, mas é indesculpável que pesquisadores na área de avaliação da mama tenham ignorado as lições do passado. Aqueles que apóiam a ultra-sonografia (US), a ressonância magnética (RM) ou outros exames novos para triagem do câncer de mama devem compreender por que a validação da mamografia demorou tanto. Todos nós desejamos salvar vidas, mas precisamos comprovar que nossas intervenções são eficazes e que os danos não serão maiores que os benefícios.

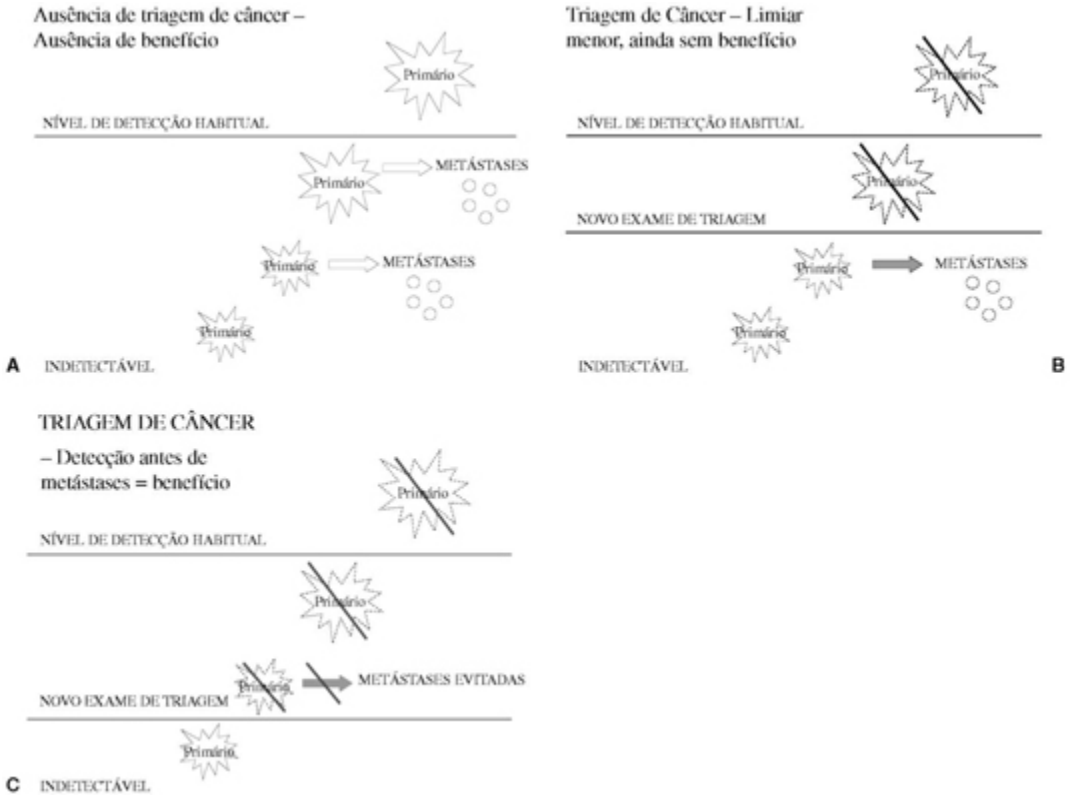

Fig. 4.2 Estes diagramas mostram por que a simples detecção antecipada de um câncer pode não ter efeito sobre o resultado. (A) Com o limiar de detecção padrão, o câncer já produziu metástases, de modo que o resultado não é afetado pela descoberta do tumor primário. A paciente morrerá. Pode-se criar um novo exame de triagem que detecte o câncer mais cedo (B), mas, se ainda assim já houve disseminação metastática, o resultado não será alterado e a paciente ainda morrerá. Sem dúvida, se o câncer nunca produzir metástases, a detecção antecipada também não será útil. A única forma de um novo exame de triagem ser eficaz é se o câncer for detectado antes da disseminação metastática (C). Nessa situação, a vida da paciente será salva.

A Intuição Nem Sempre Acerta: a Detecção Antecipada do Câncer Pode Não Ser Benéfica

O benefício da detecção antecipada do câncer parece evidente. No caso do câncer de mama, porém, isso não é claro. Mesmo na ausência de triagem, a morte da maioria das mulheres com câncer de mama não é causada por ele. Estudos de necropsia mostraram que algumas mulheres que morrem por outra causa tiveram cânceres de mama que jamais as afetaram e foram achados casuais à necropsia (11,12). No outro extremo estão mulheres que

morrem por câncer de mama metastático mas que possuem tumores primários tão pequenos que sua detecção é difícil mesmo quando se realiza seção histológica completa das mamas (Fig. 4.2). Essas duas categorias de mulheres não serão beneficiadas pela triagem. Nas primeiras, a detecção dos cânceres será prejudicial, porque sofrerão todos os efeitos psicológicos de um diagnóstico de câncer de mama e serão submetidas a tratamentos que causam morbidade (e talvez até mesmo mortalidade prematura) em razão de um câncer que, se não tivesse sido encontrado, nunca teria causado danos. No caso das últimas, que já têm doença metastática, a triagem apenas as tornará cientes de seus cânceres mais cedo (com toda a ansiedade e trauma emocional associados, além do trauma físico do tratamento), mas esse conhecimento não trará nenhum benefício. Se a triagem só detectasse esses cânceres, com certeza causaria apenas danos e não proporcionaria benefício. Assim, a maior parte do esforço despendido no estudo da triagem do câncer de mama visava a determinar seu benefício. O propósito da comprovação primária do benefício é determinar se a detecção precoce resulta em diminuição da mortalidade por câncer de mama que possa ser diretamente atribuída a triagem.

Níveis de Evidências Necessários para Validar um Exame de Triagem

Grande parte da assistência médica baseia-se em observações não controladas. Em geral, há poucos argumentos quando uma pessoa está enferma, e muitas vezes são usados exames e tratamentos cujo benefício se baseia em observações casuais para salvar uma vida ou tentar reverter um processo debilitante. A conduta “Já vi um caso parecido” na assistência médica pode ser a única justificativa para intervenção quando alguém já está enfermo. Múltiplos exames de imagem que podem empregar doses muito altas de radiação são justificados com freqüência porque, sem eles, a morbidade poderia persistir muito mais tempo e, se não fosse interrompida, a doença poderia matar a pessoa. A triagem, porém, é muito diferente. Na

maioria das vezes, os indivíduos submetidos ao exame são sadios e não têm a doença pesquisada. Se uma triagem falso-positiva não tivesse conseqüências, haveria poucos motivos para não realizar o exame. Mas, como praticamente todo exame de triagem tem resultados falso-positivos e essas pessoas são submetidas, sem necessidade, a ansiedade e mesmo a trauma físico de procedimentos diagnósticos supérfluos e até de tratamentos desnecessários, a triagem pode causar danos. Ademais, a maior parte das pessoas submetidas à maioria dos exames de triagem não terá proveito direto, visto que nunca terão a doença que o exame busca (o que se aplica à triagem do câncer de mama). Por fim, a triagem também tem custos econômicos. Isto não se refere apenas ao preço do exame, mas também ao custo para o indivíduo que precisa ausentar-se do lar, do ambiente familiar ou do trabalho. Além disso, há os custos induzidos por exames falso-positivos que resultam em intervenção, bem como os custos do tratamento de indivíduos que não serão beneficiados.

A mamografia é uma tecnologia de triagem. Seu único valor real é a detecção precoce do câncer de mama para reduzir a taxa de mortalidade por essas neoplasias malignas. Como a triagem também possui conseqüências negativas, é fundamental determinar se ela pode mesmo alterar a história natural do câncer de mama e interromper seu crescimento antes que haja disseminação metastática. Além disso, como o benefício pode não ser uniforme, é importante verificar se está relacionado com a idade e, em caso afirmativo, quando deve ser iniciada a triagem e quando ela deixa de ser útil.

A Motivação da Triagem

Há não muito tempo, foi sugerido que o câncer de mama disseminava-se para outras partes do corpo e tornava-se uma doença sistêmica e incurável antes que fosse possível detectá-lo. No entanto, por meio de ECR, agora está claro que isto não ocorre em muitas mulheres. Estudos demonstraram que a evolução natural do câncer de mama pode ser interrompida e que as

pessoas podem ser curadas ou que a morte por câncer de mama pode ser adiada se as neoplasias forem detectadas e tratadas antes da geração de metástases.

Não foi fácil comprovar isso. Embora o câncer de mama seja a segunda maior causa de morte por câncer em mulheres (o câncer de pulmão é a primeira), ele é menos letal do que muitas outras formas de câncer. Por sorte, o câncer de mama não é a causa de morte da maioria das mulheres afetadas por ele. Isso ocorre em parte porque é uma neoplasia maligna diretamente associada ao envelhecimento, e muitas mulheres acometidas têm idade suficiente para que outras doenças sejam letais antes dele. A chance de disseminação metastática é probabilística (13). Na verdade, alguns cânceres de mama nunca desenvolvem capacidade metastática. Outros são diagnosticados como tumores grandes, palpáveis e limitados à mama e são curados antes que possa haver metástases. A detecção precoce desses cânceres não salvará nenhuma vida, mas parecerá que sim. Logo, em qualquer estudo sobre detecção de câncer de mama e sua influência sobre o resultado, é muito difícil determinar quais cânceres são realmente afetados pela intervenção.

O Exame Deve Detectar Cânceres Mais Cedo

Antes do início de triagem ampla, a maioria dos cânceres de mama atingia tamanho suficiente para ser palpado pela mulher e pelo médico, porém a maioria das mulheres ainda não morria em razão do câncer de mama. É verdade que alguns cânceres de mama podem ser muito grandes e ainda não enviar metástases e que seu tratamento curará a paciente, mas também está claro que, na maioria das mulheres, a probabilidade de cura é inversamente proporcional ao tamanho do câncer primário, e o prognóstico tem relação direta com o tamanho (14,15). Por certo, uma exigência básica para que um exame de triagem de câncer de mama tenha chance de reduzir a taxa de mortalidade é que seja capaz de detectar neoplasias malignas menores e em estágio anterior ao que seria encontrado na ausência do exame. Isto requer

avaliação da mama antes que haja sinais ou sintomas sugestivos da presença de câncer. A mamografia é o único exame capaz de fazer isto e de detectar uma grande percentagem de cânceres antes que o tumor seja encontrado mediante palpação pela paciente ou por seu médico (15,16).

A Definição de Triagem

A triagem do câncer de mama pode ser definida como a avaliação de uma população de mulheres assintomáticas, sem sinais ou sintomas evidentes de câncer de mama, na tentativa de detectar doença insuspeita numa etapa anterior do seu crescimento que não seria detectada sem a aplicação do exame de triagem. Subentende-se que isto pode ocorrer quando a cura ainda é possível.

A principal razão para realização de exames médicos de imagem da mama é a triagem do câncer. Assim como uma tela na janela permite a passagem de ar mas impede a entrada de insetos, a triagem do câncer de mama é um filtro que deve permitir a passagem da maioria das mulheres sem câncer de mama enquanto tenta peneirar a população na tentativa de reter aquelas com câncer incipiente. A triagem do câncer de mama tenta permitir que a maioria das mulheres sem câncer atravesse a tela enquanto seleciona para avaliação adicional aquelas mulheres com anormalidades que podem indicar câncer. Assim como um filtro de água pode interceptar minerais benéficos na tentativa de eliminar contaminantes prejudiciais, a triagem do câncer de mama também pode encontrar alterações benignas que não são imediatamente distinguíveis das malignas. Os limiares para intervenção são como os espaços na tela da janela. Se a tela tiver aberturas mínimas para evitar a passagem dos menores insetos, também prejudicará mais a entrada de luz e ar. Isto se assemelha aos poros do filtro de água. Quanto menores os poros do filtro, maior é a quantidade de material benigno retida com o material indesejado. Se os poros do filtro forem alargados para reduzir a retenção de partículas benignas, algumas partículas prejudiciais também passarão. Como a maioria dos exames de triagem não

consegue fazer distinção precisa entre lesões benignas e câncer, se os limiares de interesse forem mantidos baixos, a maioria dos cânceres ficará retida na tela, mas muitas lesões benignas também serão detectadas e deverão ser diferenciadas de malignas. Se não for tolerada uma alta taxa de resultados falso-positivos, deve-se elevar o limiar para intervenção, e isto significa que alguns cânceres atravessarão o filtro.

Como muitas vezes é difícil diferenciar entre um achado benigno e câncer, uma conduta agressiva para triagem do câncer de mama detectará mais cânceres de mama precoces, mas também aumentará a preocupação de que haja mais lesões benignas, enquanto um limiar mais alto para intervenção reduz o número de lesões benignas mas permite que alguns cânceres escapem. Muitos fatores influenciam os limiares para intervenção, incluindo os custos decorrentes de falsos alarmes. A triagem é uma tentativa de encontrar todas as anormalidades que possam ser cânceres incipientes. Os exames diagnósticos servem para distinguir os dois. Infelizmente, assim como o melhor filtro de água não remove todas as impurezas, a triagem do câncer de mama não detecta todos os cânceres, e nem todos são detectados em uma fase na qual a cura seja possível.

O Que Determina a Eficácia de um Exame de Triagem?

Não existe definição absoluta de eficácia. Em geral, a triagem por uma nova técnica é eficaz se o estágio em que a doença é detectada for reduzido em relação aos métodos anteriores, mas em última análise, e de forma crítica, o uso do exame deve resultar diretamente em redução da mortalidade ou oferecer algum outro benefício, como a menor necessidade de tratamento perigoso ou adverso. Além disso, o grau de benefício deve ser avaliado em relação aos riscos e custos humanos, bem como aos custos econômicos do exame e das intervenções induzidas.

A Importância da Avaliação Cega de um Novo Exame

Após se considerar a possibilidade de um exame ser útil como técnica de triagem, deve-se demonstrar que ele pode, de fato, detectar a doença em tamanho menor e estágio antecipado, sem necessidade de outros exames. Este também parece ser um conceito de difícil compreensão para muitos, quando propõem a adoção de um exame que seria associado a outro, como o uso de US associada a mamografia (17). Apesar da possibilidade de associação do novo exame a outro já estabelecido, primeiro deve-se determinar sua capacidade de detectar cânceres. Esta é a única forma de verificar se o novo exame contribui para a detecção do câncer além do que já está disponível (o exame antigo). Para determinar se a US pode descobrir cânceres de mama não detectados por mamografia ou exame clínico, o estudo deve ser realizado e avaliado sem nenhuma outra informação sobre a paciente estudada. Do contrário, a realização e a interpretação da US podem sofrer viés em razão da orientação consciente, ou não, pelos achados da mamografia ou do exame clínico. A pessoa que realiza e/ou interpreta a US pode, mesmo inconscientemente, concentrar-se em uma área suspeita mostrada pela mamografia ou pelo exame clínico da mama (ECM) que pode ter sido ignorada de modo consciente, ou não, na mamografia ou no ECM. Logo, os achados da US que poderiam ser desconsiderados rotineiramente podem assumir maior importância em razão da suspeita levantada pela mamografia, apesar desta ter sido interpretada como negativa porque o achado não foi suficiente para causar preocupação ou porque o examinador ignorou inconscientemente o achado, fazendo parecer que a US detectou o câncer. Para evitar vieses, a forma apropriada de avaliar um novo exame é realizá-lo sem as informações adicionais, “fechar” a interpretação cega de modo que não possa ser alterada e depois reavaliar em conjunto com as informações do exame estabelecido. Isto permite avaliação da contribuição independente do novo exame apesar de que ele pode ser sempre usado em conjunto com outros dados. Os pesquisadores podem queixar-se, mas esta é uma exigência para a validação apropriada de um novo exame de triagem. Após demonstrar que o novo exame pode encontrar cânceres não detectados pelos exames regulares, deve-se

comprovar que isto diminui o número de mortes antes que o exame de triagem seja considerado eficaz.

Os Benefícios da Triagem Devem Ser Analisados à Luz dos Danos Associados a Ela

Muitas vezes, a eficácia médica da triagem é confundida com a comparação entre risco *versus* o benefício e o custo. Além dos custos monetários e econômicos diretos da triagem, pode haver efeitos físicos e psicológicos negativos diretamente associados a ela. É importante lembrar que mulheres aparentemente sadias é que estão sendo examinadas. Muitas ficam ansiosas ao fazer uma mamografia, e a ansiedade é um dano. Elas ocupam seu tempo, incluindo afastamento da família ou do trabalho, e há ainda os custos de deslocamento entre o ambiente doméstico ou o local de trabalho e a clínica de triagem. Em muitas mulheres, o exame de triagem será anormal em algum momento, podendo causar mais ansiedade que, de outra forma, nunca ocorreria. Serão realizadas biopsias, e muitas delas mostrarão lesões benignas. Estes são eventos traumáticos que não ocorreriam sem a triagem. Existe a possibilidade de que a triagem descubra um câncer que não teria afetado a mulher se não tivesse sido encontrado (nem todos os cânceres de mama são letais). A ansiedade e o trauma físico que podem estar associados à detecção desses cânceres não-letais são possíveis danos da triagem. Algumas mulheres serão tratadas para eliminar cânceres que jamais as teriam afetado se não tivessem sido encontrados (pseudodoença), e outras serão submetidas a terapias tóxicas que não curarão os cânceres mas apenas as deixarão enfermas por um período maior antes de sua morte, visto que morrerão da mesma forma que teriam morrido se a detecção do câncer não fosse antecipada. Todos estes danos podem ser causados por um exame de triagem.

Os Benefícios da Triagem

O principal benefício da triagem é a possibilidade de evitar a morte dolorosa prematura e freqüentemente prolongada. Os benefícios secundários incluem redução no trauma de tratamento de lesões precoces (menos cirurgias e exposições a quimioterapia), além dos benefícios sociais relativos à importância da mulher para sua família e à perda de produtividade e da contribuição para a sociedade decorrente de morte prematura.

Não há formas simples de comparar os riscos e os benefícios. Mulheres diferentes os percebem de maneira diferente. Cada mulher tem sua opinião e deve receber informações sobre os benefícios e os riscos de modo que ela possa decidir se deseja submeter-se a triagem.

Evidências de Benefício versus Comprovação de Benefício: Muitos Fatores Influenciam as Observações

Grande parte da controvérsia sobre quais mulheres devem ser submetidas à triagem girou em torno dos conceitos de evidência de benefício *versus* comprovação de benefício. As evidências de benefícios podem ter muitas origens. Quando um exame de triagem pode reduzir o tamanho e o estágio de cânceres no momento do diagnóstico, isto indica que é benéfico. O aumento da sobrevida em pacientes submetidas a triagem também é evidência de benefício. Nenhum desses, porém, comprova benefício, pois ambos estão sujeitos a vieses que podem induzir a erro. A comprovação deve eliminar os muitos vieses que fazem parecer que existe um benefício real quando há, na verdade, uma ilusão resultante da não-avaliação de fatores que podem interferir na aquisição e interpretação dos dados. Talvez eu tenha esquecido alguns fatores sutis que podem influenciar a aquisição e a análise dos dados de triagem, mas estes parecem ser os mais importantes:

1. Viés de antecipação do diagnóstico: O câncer é detectado mais cedo de modo que a sobrevida parece maior, mas a data da morte não é alterada.
2. Amostragem com viés de duração: É mais provável que a triagem periódica detecte cânceres de crescimento mais lento.

3. Viés de seleção: É mais provável que as mulheres participantes da triagem ou de estudos de triagem sejam sadias.
4. Viés de pseudodoença (viés de diagnóstico excessivo): A triagem pode detectar cânceres não-letais, o que pode fazer parecer que houve um benefício.
5. Viés de atribuição da causa de morte: Como é determinada a causa de morte se a paciente tiver mais de uma doença (p. ex., câncer e cardiopatia)?
6. Viés de randomização: É alocado um maior número de mulheres cujo prognóstico é melhor (ou pior) no grupo de triagem.
7. Deformação pela idade: Na análise, considera-se a idade no início do estudo, mas o benefício pode ocorrer somente em idade mais avançada.

Todos estes fatores serão discutidos em detalhes adiante.

Em razão desses problemas, a simples observação do tempo de sobrevida das mulheres após o diagnóstico de câncer (dados referentes à sobrevida), com e sem triagem, pode induzir a erro. É por isso que se exige que ECR comprovem o benefício de um exame de triagem. A comprovação da eficácia de um exame é ainda mais complicada porque não há consenso universal de que critérios de avaliação indiretos (características que prevêem a mortalidade futura precisamente) podem ser usados para predizer o benefício, e a maioria ainda exigiria que o exame mostrasse diminuição das mortes (a mortalidade é o critério de avaliação, ou desfecho, utilizado). Mesmo a demonstração de redução de mortes por câncer de mama entre as mulheres examinadas em um ECR pode não ser evidência suficiente de benefício, porque a diferença pode ser casual. A maioria dos analistas só aceita comprovação do benefício se a diferença no número de mortes no grupo examinado em comparação com o número de mortes no grupo controle em um ECR for estatisticamente significativa — portanto, improvável de ser aleatória.

Significância Estatística

Significância estatística é uma forma matemática de determinar se um achado pode ser casual ou se provavelmente é um achado verdadeiro. A matemática é pouco mais do que um método para determinar o que muitas vezes é óbvio. Se, por exemplo, entre mulheres submetidas a triagem com nosso novo exame, 7 morressem por câncer de mama enquanto 10 mulheres morressem no grupo não examinado, provavelmente concordaríamos que 7 contra 10 não é uma grande diferença. Em razão dos pequenos números, essa diferença poderia ser facilmente casual (uma moeda pode cair com a face "cara" voltada para cima por algumas vezes seguidas, mas, se for jogada mais vezes, a chance é de 50%) e, com certeza, não é comprovação de benefício. Porém, se houvesse apenas 70 mortes entre as mulheres submetidas a triagem e 100 mortes no grupo não examinado, nossa reação instintiva ao comparar 70 com 100 (a mesma razão observada em 7 *versus* 10, mas a diferença absoluta é muito maior) seria de considerar muito menos provável que seja casual e deduzir que o exame fez diferença real. A significância estatística é apenas um método matemático usado para calcular a chance de que as diferenças nos resultados sejam casuais ou ocasionadas por diferenças verdadeiras. Isso torna as comparações mais objetivas e menos subjetivas.

O Valor de p

Até mesmo a determinação da significância estatística é arbitrária, porque o acaso sempre está presente mesmo quando estão incluídos grandes números. Não existe medida absoluta de benefício. A significância estatística é escolhida com base em probabilidades. Em geral, aceita-se que o resultado seja estatisticamente significativo se a probabilidade do resultado ser casual for igual ou inferior a 5%. Simplificando, o termo "estatisticamente significativo" indica que os resultados têm probabilidade igual ou inferior a 5% de ser casuais, ou seja, eles têm probabilidade igual ou superior a 95% de representar uma relação verdadeira. A maioria considera significativo um valor de *p* igual ou inferior a 5%. Este é

expresso como um valor de *p* igual ou inferior a 0,05 (5%) na análise estatística.

A significância estatística não é trivial. Em mulheres entre 40 e 49 anos, a questão da significância estatística causou grande discórdia na discussão sobre triagem. Havia indicações de benefício para essas mulheres no início da discussão, mas só houve comprovação quando o número de mortes aumentou, com a passagem do tempo, de modo que o benefício se tornou estatisticamente significativo.

Risco Absoluto versus Relativo: Benefício Absoluto *versus* Relativo

Se um grupo de mulheres for examinado para detecção de câncer de mama e algumas apresentarem câncer enquanto outras não, e algumas forem salvas por detecção precoce e outras não, as razões usadas para explicar os riscos e benefícios podem gerar confusão. Suponha que haja 100.000 mulheres em nosso estudo e 400 (400 por 100.000 é igual a 4 por 1.000) tenham câncer de mama e 200 das 400 (2 por 1.000 das 100.000 originais) morram em razão desses cânceres. Isto significa que o risco absoluto de desenvolver câncer de mama entre as 100.000 mulheres é de 400/100.000 5 0,004 ou 0,4%. No entanto, o risco de morrer por câncer de mama tem uma medida absoluta quando distribuído por toda a população e um risco relativo quando se inquire qual a percentagem das mulheres com câncer de mama que morre em razão dele. O risco absoluto de morte por câncer de mama para as 100.000 mulheres da população é de 200/100.000 5 0,002 ou 0,2%, mas o risco relativo de morte entre as mulheres com câncer de mama é de 200/400 5 0,5 ou 50%. Assim, se nosso novo exame de triagem puder salvar metade das vidas que seriam perdidas sem triagem (100 mulheres são salvas), a diminuição relativa das mortes é de 100/200 5 50%. No entanto, o benefício absoluto deve ser considerado em relação a todas as mulheres examinadas para salvar as 100 vidas (isto é, 100.000 mulheres). O benefício absoluto para todas as 100.000 mulheres é de apenas 100/100.000 5 0,001 ou 0,1%. Assim, embora o benefício relativo para as mulheres destinadas a morrer por câncer de mama na ausência de triagem seja alto (redução de

50% das mortes), o benefício absoluto para todas as mulheres que tiveram que realizar a triagem para salvar as 100 vidas é uma percentagem bem menor.

As diferenças entre os benefícios absoluto e relativo são importantes ao se comparar intervenções para doenças com diferentes incidências e diferentes taxas de mortalidade. Se, por exemplo, há 400 casos de câncer por 100.000 mulheres em uma população, mas apenas 40 delas morrem em razão do câncer a cada ano e é desenvolvido um exame que reduza o risco à metade de modo que apenas 20 mulheres morrerão, a modificação do risco relativo de morrer é marcante, mas o risco absoluto para todas as 100.000 mulheres apenas passa de 40/100.000 (0,0004) para 20/100.000 (0,0002), uma diminuição relativa de 50% mas uma redução absoluta mínima das mortes. Se, na mesma população, 400 mulheres apresentarem outro tipo de câncer, 200 das 400 morrerem em razão do câncer e o novo exame reduzir o número de mortes em 25% (para 150 em vez de 200), a diminuição relativa de 25% é menor que no primeiro exame, mas a diminuição absoluta de 50 *versus* 20 significa que o segundo exame tem maior potencial de salvar vidas que o primeiro, embora a diminuição relativa das mortes seja menor no segundo caso (25% *versus* 50%). A diminuição absoluta (total de vidas salvas) foi maior com o segundo exame. Ao determinar a eficácia de um exame de triagem, deve-se compreender as diferenças entre riscos e benefícios relativos e absolutos.

Critérios de Avaliação Indiretos

Pelas razões apresentadas antes, está claro que a simples demonstração de que mulheres cujos cânceres são detectados mais cedo vivem mais não é suficiente para afirmar que há benefício verdadeiro (viés de antecipação do diagnóstico). O benefício real só pode ser demonstrado conclusivamente através de ECR nos quais um grande grupo é dividido aleatoriamente, sendo oferecida triagem a um grupo, enquanto o outro atua como grupo controle não examinado. Tais estudos nem sempre são viáveis, porque são muito dispendiosos e pode haver razões éticas e práticas para que não sejam

realizados (negação de intervenção ao grupo controle). Além disso, se for preciso acompanhar as mulheres até a morte, podem ser necessários muitos anos até que os resultados estejam disponíveis. Nesse ínterim, pode surgir uma nova tecnologia.

No esforço de obter respostas mais rápidas, especialistas tentaram idealizar estudos que não necessitem de um ECR. Eles procuraram determinar outros fatores mensuráveis diretamente relacionados com a medida final, que é a redução de mortes por câncer de mama. Se fosse possível determinar os fatores que predizem se uma pessoa morrerá de câncer de mama ou sobreviverá a ele, não seria necessário realizar longos estudos. A análise de dados dos ECR sobre a triagem de câncer de mama identificou parâmetros que se correlacionam muito bem com o menor número de mortes. Estes incluem o tamanho dos cânceres, seu grau histológico e a presença de envolvimento dos linfonodos axilares ou doença metastática distante. Eles poderiam ser usados como critérios de avaliação indiretos (em lugar da monitoração das mortes). A utilidade dos critérios de avaliação indiretos é a possibilidade de avaliação bem antes que haja morte e de validação mais rápida do exame se os critérios forem diretamente preditivos de morte.

Apesar da identificação de critérios de avaliação indiretos para câncer de mama, eles não são perfeitamente preditivos. Mulheres com cânceres de mama muito pequenos podem morrer em razão do câncer, e isto pode não acontecer em algumas com cânceres muito grandes. O fato é que o benefício só pode ser realmente determinado por meio de ECR. Isto dificultou mais a demonstração da eficácia. Embora se tenha demonstrado que a detecção de cânceres menores e em estágio anterior está diretamente relacionada com prolongamento da vida (18), como a previsão não é perfeita, isto ainda não é aceito de forma universal como medida precisa do benefício.

Em razão da dificuldade para realizar ECR e do grande custo associado, é necessário algum meio-termo. Estudos repetidos mostraram que a triagem

reduz o tamanho e o estágio em que os cânceres são detectados, e, com base estatística (não exatamente de um por um), há redução das mortes. Acredito que poderiam ser realizados ECR que não exigissem a morte como desfecho. Se os cânceres examinados forem menores e estiverem em estágio anterior e os números absolutos de cânceres diagnosticados no grupo de triagem e controle forem iguais, pode-se concluir que há redução da mortalidade. A presença do mesmo número de cânceres nos dois grupos (supondo-se que o número de participantes seja igual nos dois grupos) seria fundamental. É possível que a triagem detecte cânceres de mama que nunca seriam clinicamente relevantes, nunca seriam letais e nunca seriam encontrados no grupo não examinado. É possível que a triagem detecte esses cânceres adicionais em um tamanho menor e em estágio anterior em relação aos outros cânceres. Isto faria parecer que houve detecção com menor tamanho e estágio anterior quando, na verdade, foram encontrados apenas outros cânceres não letais. Assim, não haveria benefício. O problema pode ser visto no seguinte exemplo. Suponha que sejam encontrados 200 cânceres no grupo controle não submetido à triagem e que entre estes haja 100 que serão letais (taxa de mortalidade de 50%). Agora, suponha que a triagem detecta esses mesmos cânceres com o mesmo tamanho e estágio que nas mulheres controles e encontra outros 50 cânceres menores e em estágio anterior, mas que na verdade são cânceres não-letais. Parecerá que a triagem permite a detecção em estágio anterior (uma maior percentagem de cânceres será detectada em tamanho menor e estágio anterior em relação ao grupo controle), mas, se as pacientes forem acompanhadas durante muitos anos, será verificado que não houve benefício adicional. Porém, se fosse encontrado igual número de cânceres nos dois grupos e os cânceres no grupo examinado estivessem em tamanho menor e em estágio anterior, seria mais provável que essa detecção em estágio anterior resultasse em diminuição verdadeira de mortes por câncer. Parece-me que essa é a única forma de evitar estudos prolongados e dispendiosos.

Triagem e Saúde Pública

As principais controvérsias sobre triagem mamográfica são, na verdade, questões de saúde pública, e não científicas. Embora oponentes da mamografia neguem, é bastante certo que a maioria dos argumentos contra a triagem mamográfica tenha surgido em razão dos custos associados (financeiros e humanos). Como o custo é uma questão controversa, oponentes da triagem tentaram evitar as discussões usando a interpretação imperfeita dos dados e concentrando-se nos danos da triagem.

Oponentes da triagem de mulheres entre 40 e 49 anos afirmavam que estavam realizando análises científicas quando, na verdade, ignoraram as questões científicas. Se tivessem dito às mulheres que a triagem era eficaz mas muito dispendiosa, teria havido uma discussão em que os planejadores de saúde teriam perdido. Eles evitaram a discussão dizendo às mulheres que não havia benefícios e que, portanto, a triagem de mulheres jovens resultaria apenas em danos. As mulheres não tinham como argumentar contra "a ciência". Isto é mais visível na Europa onde, em muitos países, a triagem não é oferecida a mulheres abaixo de 50 anos de idade. Os administradores de saúde europeus não se dispõem nem mesmo a discutir a questão. Solicitaram-me que fizesse um resumo de uma palestra que apresentei no Summit on Breast Cancer Screening, em Milão, em 2002, garantindo que seria publicado juntamente com o material de outros palestrantes. Para minha surpresa, a publicação foi rejeitada no *European Journal of Oncology* sem nenhuma explicação. Meu artigo apresentava os argumentos científicos favoráveis a triagem de mulheres entre 40 e 49 anos. Os países europeus não desejavam expor esses argumentos, porque não queriam pagar pela triagem dessas mulheres, e assim o artigo não foi publicado.

Sem dúvida, é legítimo perguntar se o benefício proporcionado à pequena percentagem de mulheres cujas vidas podem ser salvas por triagem justifica a ansiedade causada pelos exames falso-positivos e pelo trauma em razão de biopsias de lesões benignas em muitas mulheres submetidas a

triagem, mulheres sadias que podem jamais desenvolver câncer de mama. Além disso, se a triagem for oferecida pelo governo ou por seguradora, também se devem considerar os custos econômicos. No entanto, é injusto evitar a discussão verdadeira por meio de análises não confirmadas cientificamente.

Infelizmente, as questões de saúde pública encobriram as questões científicas e médicas básicas relativas à possibilidade da triagem reduzir mortes por câncer nas mulheres participantes. A despeito do fato de que a triagem se tornou uma questão de saúde pública, a triagem do câncer de mama não é principalmente uma preocupação de saúde pública. É diferente dos problemas habituais de saúde pública, como triagem da tuberculose ou vacinação contra doenças contagiosas. Estes últimos são interesses legítimos de saúde pública porque sua implementação beneficia toda a sociedade. O benefício real da triagem do câncer de mama é importante sobretudo para a mulher interessada em reduzir o risco de morte por câncer de mama. Somente o acesso à triagem e a alocação de recursos (quem arcará com os custos) são assuntos de saúde pública.

Aspectos econômicos e políticos influenciaram a interpretação dos dados científicos acerca da triagem de mulheres entre 40 e 49 anos. O médico tem a responsabilidade de determinar os benefícios médicos da triagem e a mulher tem direito de ser informada sobre os riscos para que possa decidir se quer aproveitar o possível benefício. Muitas vezes, esses conceitos foram esquecidos no planejamento de ações em saúde pública, e as mulheres e seus médicos não receberam todas as informações relativas à triagem. A ciência e a orientação médica foram comprometidas no passado por tentativas de reduzir o custo da assistência médica por meio de análises sem fundamento dos dados disponíveis. Isto deve ser evitado no futuro. A ciência e a medicina devem oferecer a melhor orientação. A sociedade decidirá como distribuir os recursos.

PRINCIPAIS FATORES ENVOLVIDOS NA DETERMINAÇÃO DA EFICÁCIA DE UM EXAME DE TRIAGEM

Conforme descrito anteriormente, embora pareça simples determinar a eficácia de um exame de triagem, na verdade é muito difícil (10). Como muitos cânceres de mama, se não a maioria, não são letais e há até mesmo cânceres encontrados em necropsia que jamais afetaram a mulher (19,20), não se trata apenas de verificar se mulheres examinadas vivem mais. Há muitas formas de viés na análise.

A Linha de Tempo do Câncer: Intervalo de Triagem e Limiares para Intervenção

O sucesso ou o fracasso da triagem depende apenas da detecção do câncer de mama quando ainda é possível obter cura ou pelo menos adiar a morte. Como doença metastática é a causa das mortes por câncer de mama, não se trata apenas da detecção de cânceres, mas de encontrá-los antes que haja disseminação para outros órgãos. Esse esforço sofre pressões conflitantes. Do ponto de vista médico, o objetivo é detectar o maior número possível de cânceres em estágio mais precoce possível. Do ponto de vista de saúde pública, o objetivo é manter o custo no mínimo possível. O intervalo entre as triagens é fundamental, bem como o limiar para intervenção. Para encontrar muitos cânceres ainda curáveis, o tempo entre as triagens deve ser curto e o limiar para intervenção deve ser baixo e agressivo (isso aumenta o número de pequenos cânceres detectados e também o número de resultados falso-positivos). Como cada exame e cada intervenção custam dinheiro, a pressão pública para reduzir os gastos com assistência médica fez aumentar o tempo recomendado entre os exames de triagem, e também há pressão para elevar o limiar para intervenção a fim de reduzir resultados falso-positivos.

Tempo de Permanência

Acredita-se que o câncer de mama se origine de uma única célula. Uma se divide em duas, duas se dividem em quatro, quatro se tornam oito etc. Só é possível detectar o câncer de mama quando há bem mais de um milhão de células cancerosas. Esta é a verdadeira fase oculta do tumor. Em seguida, inicia-se um período de crescimento pré-clínico durante o qual ele é inaparente em um exame clínico da mama ou auto-exame (AEM) mas pode ser detectado por mamografia. Por fim, torna-se grande o suficiente para ser detectado pela mulher e/ou pelo médico. O período da fase pré-clínica de um câncer, em que ele é detectável por mamografia mas ainda não é evidente clinicamente, foi denominado tempo de permanência (Fig. 4.3A). Se o objetivo da triagem for antecipar a detecção dos cânceres, eles devem ser encontrados nesse período. Se o intervalo entre os exames de triagem for igual ou superior ao tempo de permanência, apenas cânceres detectados durante o tempo de permanência podem ser beneficiados por detecção precoce, pois este é o período em que a descoberta pode ser antecipada (Fig. 4.3B). Pode-se notar que a forma de maximizar a detecção de cânceres precoces é fazer com que o tempo decorrido entre os exames de triagem não ultrapasse metade do tempo de permanência.

Isto pode ser compreendido simplificando-se a situação. Suponha que todos os cânceres surjam simultaneamente e tenham iguais tempos de permanência pré-clínica. Se a primeira triagem for realizada antes da fase detectável e a segunda após o início da fase clinicamente aparente (Fig. 4.3C), é evidente que a triagem terá pouca utilidade na detecção precoce, porque na época da segunda triagem eles já serão clinicamente evidentes. A única forma de detectar esses cânceres sincronizados é repetir a triagem antes que eles se tornem clinicamente evidentes.

No entanto, os cânceres não têm crescimentos iguais. Mesmo se todos os cânceres tivessem os mesmos tempos de permanência, o que não é verdade, as triagens atingiriam momentos diferentes do tempo de permanência (Fig. 4.3D). Alguns serão detectados antes pelo primeiro

exame, mas, se o intervalo entre os exames for longo demais, a maioria alcançará a detectabilidade clínica antes do próximo exame. Para maximizar o número de cânceres detectados durante o período pré-clínico, o intervalo de triagem deve ser menor que a metade do tempo de permanência (Fig. 4.3E). Mesmo a triagem mais freqüente pode não beneficiar todas as mulheres. Se o tempo de permanência for curto demais ou se surgirem metástases durante esse tempo, pode ser impossível realizar a triagem com freqüência suficiente para antecipar a detecção desses cânceres. Na verdade, mais importante do que o tempo de permanência deve ser a capacidade de detecção antes que haja metástases. Provavelmente, alguns cânceres produzem metástases bem antes de serem detectáveis por exame clínico ou até mesmo por mamografia. Eis um forte argumento para a triagem ser realizada em intervalos curtos.

O Intervalo Entre Triagens Não É Trivial Nem o São os Limiares para Intervenção

Michaelson *et al*. (21) construíram um modelo computadorizado detalhado para mostrar que o intervalo entre triagens e o comparecimento pontual das pacientes para mamografia anual são muito importantes. A fim de compreender melhor a importância do intervalo de triagem e dos limiares para intervenção, é proveitoso pensar no câncer como uma série de balões ascendendo a partir das profundezas do oceano e flutuando durante vários anos em diferentes velocidades rumo à superfície. À medida que os balões ascendem, eles se tornam maiores (Fig. 4.4A). Após um dado período, atingem a superfície. Todos os anos surgem novos balões (Fig. 4.4B). O momento em que atingem a superfície pode ser considerado aquele em que a paciente descobre o câncer e procura auxílio.

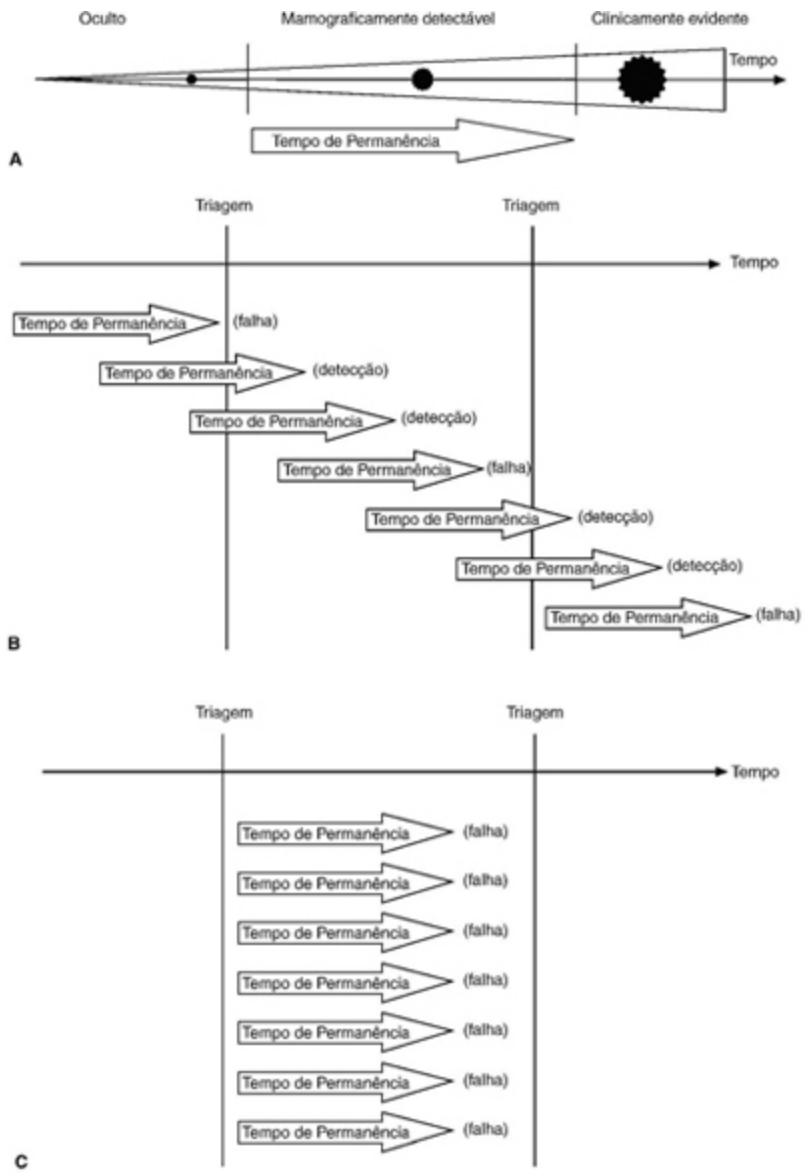

Fig. 4.3 A linha do tempo do câncer. (A) Um câncer cresce por um período durante o qual é indetectável. Em seguida, entra em um período de seu crescimento durante o qual pode ser detectado por mamografia mas é clinicamente oculto. Isto foi denominado tempo de permanência. Por fim, torna-se visível clinicamente. (B) Se o período entre triagens for longo demais, apenas cânceres detectados por acaso durante o tempo de permanência podem ser tratados. (C) Se o intervalo entre triagens for longo demais, não haverá benefício. Por exemplo, se os cânceres forem sincronizados e a primeira triagem for realizada antes do início do tempo de permanência e o próximo após esse tempo, a triagem não será benéfica.

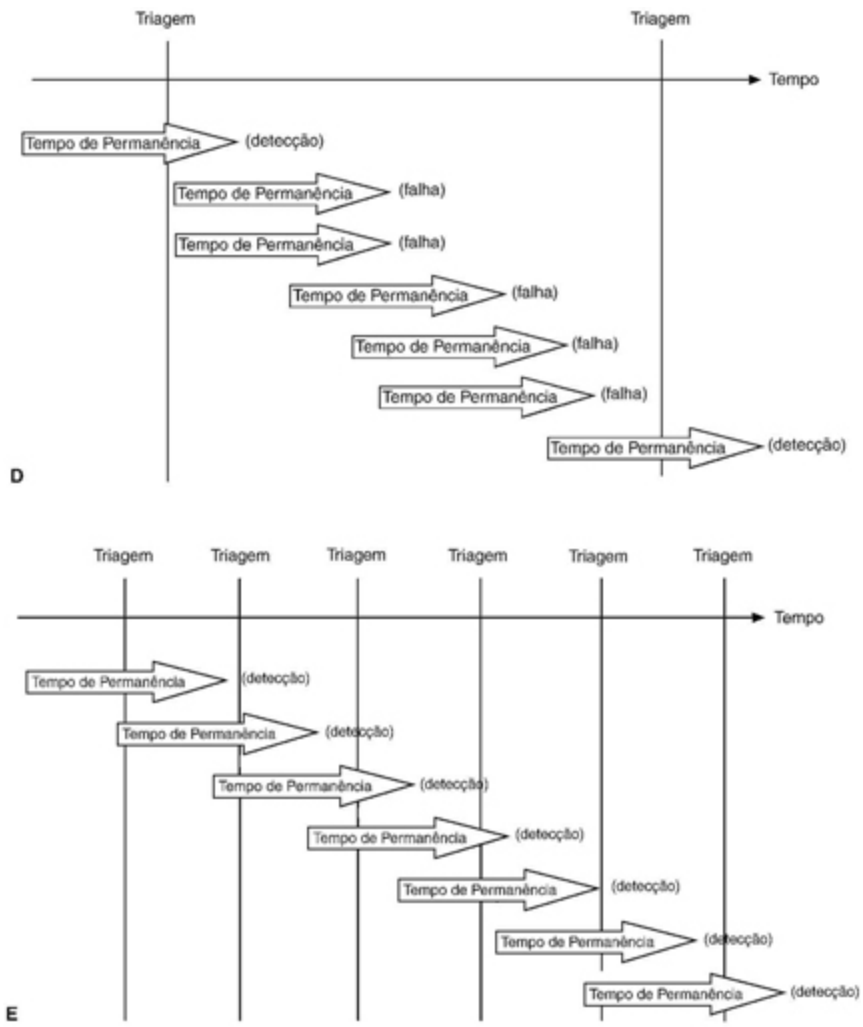

(D) Mesmo que os cânceres não sejam sincronizados, se o intervalo de triagem for longo demais, o benefício é reduzido. (E) A detecção de cânceres durante o tempo de permanência é maximizada por triagem em um intervalo que não seja superior à metade do tempo de permanência.

A triagem do câncer é semelhante a um mergulhador que desce tentando encontrar os balões mais cedo, em tamanho menor, antes que atinjam a superfície. A profundidade até onde o mergulhador desce é semelhante à sensibilidade do exame (o número de cânceres que podem ser detectados dividido pelo número de cânceres existentes). O exame físico é como o mergulhador em apnéia. Ele atinge certa profundidade e intercepta alguns balões mais cedo e em menor tamanho. Isto pode salvar a vida de algumas mulheres. A mamografia é como um mergulhador com garrafa de ar comprimido que pode ir mais fundo e encontrar os balões enquanto estão

menores. A profundidade que o mergulhador alcança é análoga à qualidade da mamografia. Se, por exemplo, a preocupação com a dose acarretar imagens mamográficas de má qualidade, alguns cânceres escaparão à detecção quando forem muito pequenos e, como os balões, estarão maiores quando forem detectados. Estão sendo envidados esforços com o objetivo de desenvolver técnicas melhores, como RM ou US, para detecção antecipada de maior número de cânceres (mergulhos mais profundos). Outros esforços visam, em primeiro lugar, a evitar sua ascensão (tamoxifeno e raloxifeno).

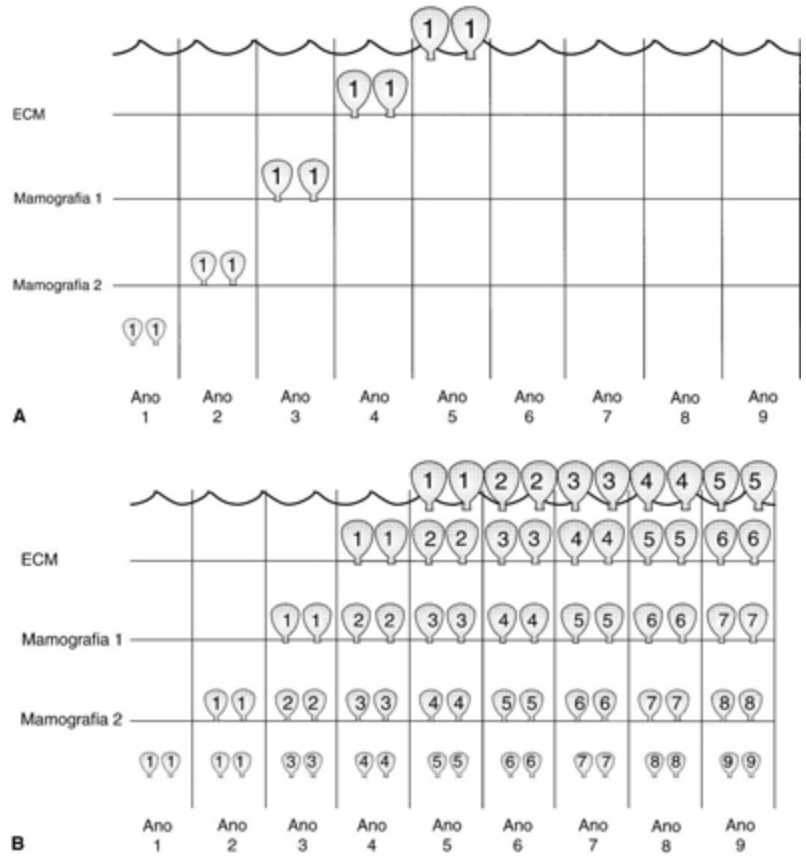

Fig. 4.4 (A) O câncer é como um balão ascendendo do fundo do oceano, aumentando de tamanho com o tempo. (**B**) A cada ano, os balões atingem um novo nível e tamanho, enquanto novos balões começam a ascender. Isto é comparável a cânceres que crescem com o tempo e a novos cânceres que surgem todos os anos.

A profundidade que o mergulhador alcança é o limiar que determinará o tamanho com que os balões são detectáveis. Como os balões ascendem em

velocidade específica, um determinado número atinge a superfície todos os anos. Isto corresponde à incidência de cânceres diagnosticados na ausência de triagem.

Para compreender melhor os fatores associados à triagem, o problema pode ser simplificado. Suponha que dois balões cheguem a um novo nível a cada ano e que dois balões cheguem à superfície todos os anos antes do início dos mergulhos (Fig. 4.4). Quando os mergulhos começam, o número de balões encontrados é determinado pela profundidade que o mergulhador alcança e pelo seu êxito na descoberta dos balões. Se supusermos que o mergulhador pode atingir profundidade suficiente para alcançar o terceiro nível, sabemos que ele pode encontrar oito balões (Fig. 4.5): ele encontrará os dois balões que chegam à superfície; eliminará dois balões que, se não fosse o mergulho, teriam chegado à superfície no ano seguinte; encontrará dois balões que só atingiriam a superfície 2 anos depois; e ainda encontrará os dois que só alcançariam a superfície 3 anos depois.

Se mergulhar novamente no ano seguinte, os balões que seriam encontrados em menores profundidades já foram eliminados de modo que ele encontrará apenas os dois balões que, no decorrer do ano, atingiram a profundidade de seu mergulho (limiar de detecção). O primeiro mergulho é análogo à primeira triagem do câncer de mama, que é denominada triagem de prevalência, porque encontra os cânceres acumulados na população mas não detectados. Cada triagem (mergulho) sucessiva que encontra os novos cânceres que chegam ao limiar de detecção denomina-se triagem de incidência. O período durante o qual os balões podem ser encontrados é o tempo de permanência, e os anos de antecipação da detecção dos balões (ou cânceres) representam o tempo de antecipação conquistado pela triagem. Pode-se usar uma fórmula simplificada para calcular a antecipação da detecção do câncer pela triagem subtraindo-se a incidência da prevalência e dividindo-se o resultado pela incidência. No exemplo do mergulhador, ele encontrou balões 3 anos antes do que se tivesse aguardado por eles na superfície [(8 - 2)/2].

O tempo de antecipação e o sucesso da triagem são influenciados pelo tempo decorrido entre os exames e pelo limiar para detecção. Se os mergulhos fossem realizados apenas a cada 2 anos (intervalo de triagem maior) (Fig. 4.6), muitos balões teriam atingido um tamanho maior do que se ele mergulhasse todos os anos. O tempo de antecipação seria menor, e ele encontraria balões maiores (cânceres mais avançados). De modo semelhante, se ele não mergulhar tão fundo (o que representa um limiar maior e menos agressivo para intervenção), ele só encontrará os balões maiores e o tempo de antecipação será menor (Fig. 4.7). Se o tempo entre os mergulhos for grande demais em relação à velocidade de ascensão dos balões, ele chegará a um ponto em que pode descobrir muitos balões logo antes ou na iminência de atingir a superfície. Será perdida a oportunidade de interromper muitos cânceres mais cedo. O mergulhador não terá acrescentado nenhum tempo de antecipação significativo à sua detecção, pois muitos cânceres, se não a maioria, estarão próximos da superfície ou já a terão atingido.

Um dos problemas da triagem é que muitos cânceres são morfologicamente indistinguíveis de lesões benignas no diagnóstico por imagem. Ou a intervenção é agressiva (limiar baixo) para diagnosticar essas lesões, resultando em muitas biopsias cuja histologia acaba por se mostrar benigna (consideradas biopsias desnecessárias por alguns críticos), ou, para evitar as biopsias desnecessárias, permite-se que alguns cânceres detectados atravessem a triagem (limiar alto), porque têm morfologia semelhante às lesões benignas e os radiologistas não desejam um maior número de biopsias com resultados benignos. No caso do mergulhador, a superposição de lesões benignas e malignas é análoga a uma situação em que alguns balões têm formato de peixe e o mergulhador tenta evitar pegar os peixes ao procurar os balões. Ele pode não identificar alguns balões entre os peixes ou pode deixá-los passar para evitar pegar os peixes. Se deseja encontrar o maior número possível de balões, o mergulhador pode ter de pegar também alguns peixes. A razão entre o número de balões encontrados e o número de

peixes mais balões que o mergulhador precisa trazer à superfície é o valor preditivo positivo (VPP) da triagem.

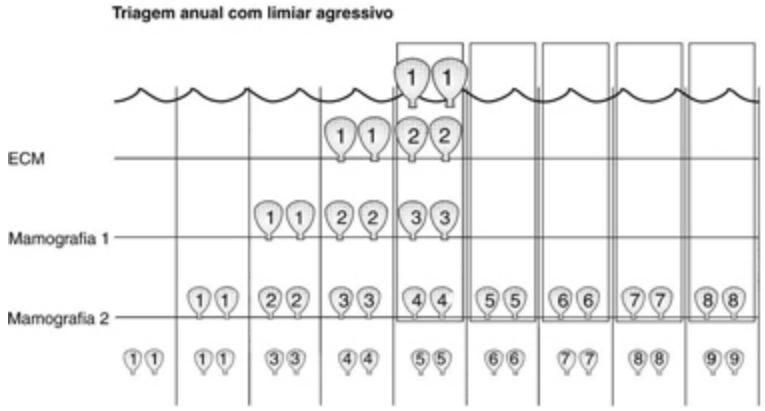

Fig. 4.5 Limiar de detecção. Supondo-se que o mergulhador possa atingir o terceiro nível, Mamografia 2, oito balões serão encontrados no primeiro ano. Se ele mergulhar na mesma profundidade um ano depois (intervalo de 1 ano entre triagens), encontrará 2 novos balões no nível Mamografia 2, e ele encontrará 2 novos balões a cada mergulho anual sucessivo.

O problema para o mergulhador é ainda mais complicado porque algumas vezes a água é turva, e é difícil identificar os balões, e às vezes é tão escura que é impossível avistar até mesmo os balões grandes, e eles flutuam indetectados até a superfície. Isto é análogo à densidade radiográfica da mama, em que é difícil identificar alguns cânceres no tecido denso e outros permanecem completamente ocultos e indetectáveis por mamografia.

Em suma, o tamanho e o sucesso com que os balões são detectados são influenciados pela profundidade que o mergulhador alcança (a qualidade da mamografia), a freqüência dos mergulhos (intervalo de triagem), a transparência da água (sensibilidade da mamografia) e a quantidade de peixes que o mergulhador está disposto a pegar para evitar perda dos balões (limiares de intervenção e especificidade da mamografia).

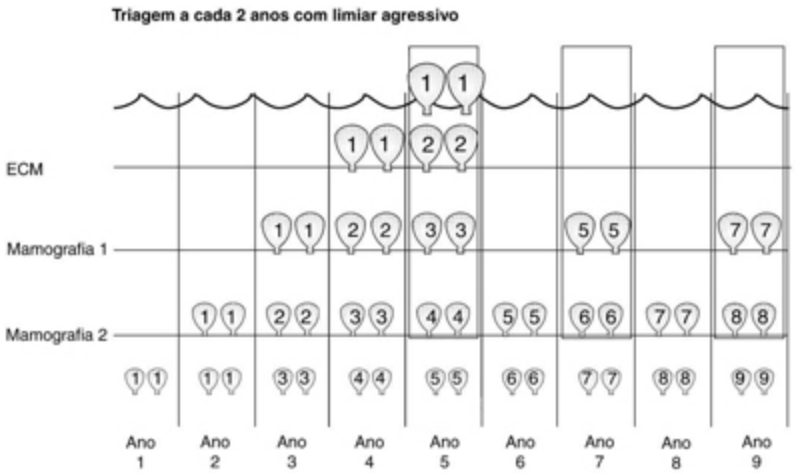

Fig. 4.6 Aumento do intervalo entre triagens reduz o tempo de antecipação do diagnóstico. Se o mergulhador pular um ano mas ainda mergulhar na mesma profundidade, no próximo mergulho ele encontrará quatro balões, mas dois serão maiores do que se tivesse mergulhado todos os anos. Da mesma forma, se houver um intervalo de 2 anos entre triagens, os cânceres detectados provavelmente serão mais avançados do que se a triagem fosse anual.

As taxas de detecção na triagem de prevalência podem ser comparadas à triagem de incidência para fornecer uma indicação aproximada do tempo médio de antecipação e uma avaliação da eficácia do programa de triagem. Em um dos estudos de triagem europeus, as mulheres são submetidas a triagem a cada 2 a 3 anos, e a cada vez são detectados 6 cânceres por cada 1.000 mulheres examinadas. Isto significa que o programa está realizando uma triagem de prevalência de cada vez. Alguns cânceres serão detectados mais cedo, porém outros terão crescido até próximo do tamanho em que seriam detectados sem triagem. Estes últimos praticamente não têm tempo de antecipação, e o programa de triagem não está antecipando a detecção de cânceres além do que seria encontrado com qualquer triagem de prevalência. O programa de triagem está perdendo a oportunidade de detectar muitos cânceres em tamanho e estágio menores porque seu intervalo é muito longo.

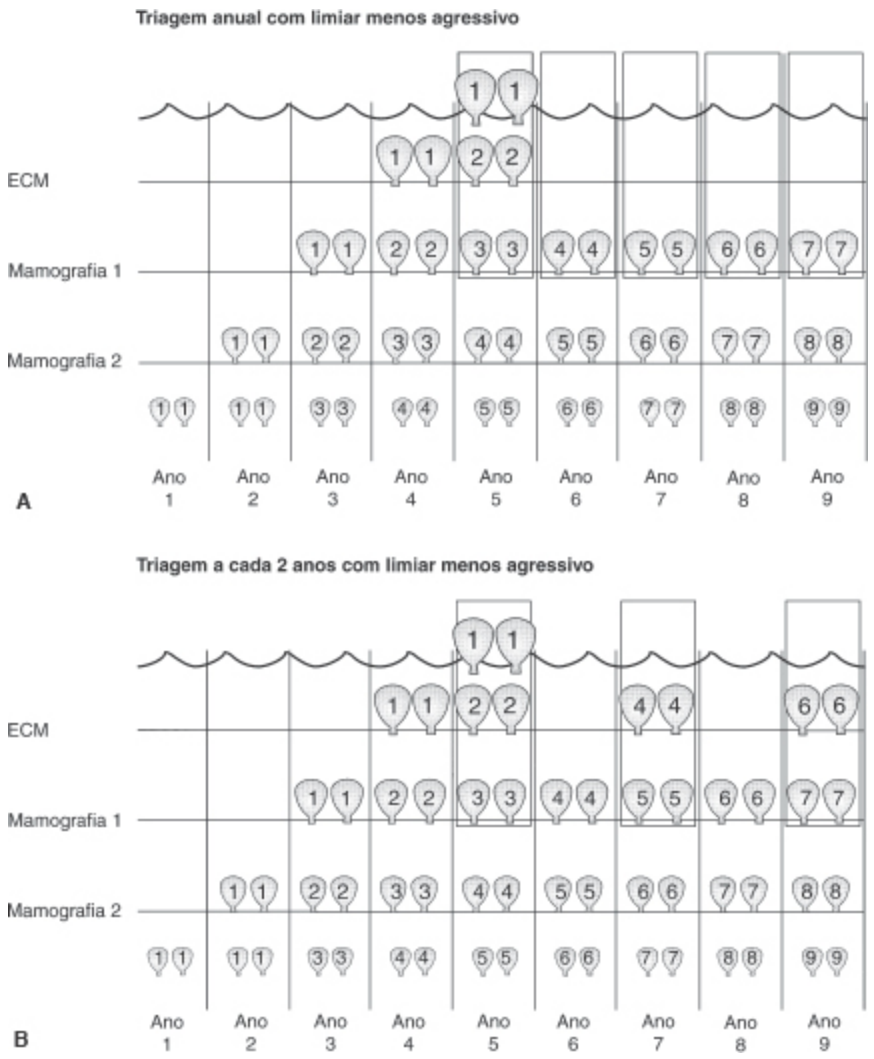

Fig. 4.7 Aumento do limiar reduz a capacidade de detecção antecipada de cânceres. (A) Se o limiar for elevado (o mergulho não é tão profundo), serão detectados menos cânceres na primeira triagem, e aqueles detectados no segundo exame, um ano depois, serão maiores do que se o limiar fosse menor. (B) A elevação do limiar e o aumento do intervalo comprometem a utilidade da triagem. Se o limiar for elevado e o tempo entre mergulhos for aumentado, os balões (cânceres) serão ainda maiores no momento da detecção e o tempo de antecipação do diagnóstico será ainda mais reduzido.

A triagem do câncer de mama é idêntica ao modelo citado antes. Seu sucesso é determinado pela capacidade da mamografia de antecipar o diagnóstico de cânceres que estão crescendo, pela freqüência de exame e pela agressividade do radiologista em um diagnóstico de lesões indeterminadas (o limiar para intervenção).

Intervalo de Triagem e Heterogeneidade do Câncer

A triagem do câncer de mama é naturalmente complexa, pois nem todos os cânceres crescem na mesma velocidade. Uma extensão do modelo citado anteriormente (Fig. 4.8) simplifica demais a realidade, mas é muito útil para se compreender o benefício da triagem e a influência da velocidade de crescimento na detecção de câncer. Também é útil para se compreender o reservatório de cânceres na população. Muitos esquecem que, para cada câncer detectado a cada ano, há um grande número de cânceres sob a superfície que estão crescendo na população mas ainda não atingiram tamanho detectável (22).

É provável que a taxa de crescimento dos cânceres siga uma distribuição de Poisson em forma de sino. Isto pode ser simplificado dividindo-se as taxas de crescimento em três categorias. Uma pequena percentagem de cânceres cresce com muita rapidez, outra pequena percentagem tem crescimento muito lento e a maioria é intermediária. O eixo x do modelo representa uma linha de tempo. Suponha que a linha horizontal espessa seja o nível de incurabilidade. Quando um câncer chega neste nível, ele não pode ser curado (há metástases), e, se a paciente não morrer por alguma outra causa, o câncer será letal mais tarde.

O nível de incurabilidade não é igual para todos os cânceres. Tende a ser determinado pelo intervalo entre a primeira transformação de uma célula em cancerosa e o desenvolvimento de clones capazes de produzir metástases. Em alguns cânceres, isto talvez já ocorra na segunda célula, se tiver sofrido as alterações necessárias para se tornar invasiva e metastática. No caso desses cânceres, a detecção precoce não salvará a mulher. No entanto, está claro que em muitos cânceres ocorre progressão da doença local (câncer limitado à mama) para o desenvolvimento de capacidade metastática e que durante essa fase inicial a evolução natural pode ser interrompida e a paciente pode ser curada. Na maioria dos cânceres, o nível de incurabilidade está diretamente relacionado com o tamanho do câncer.

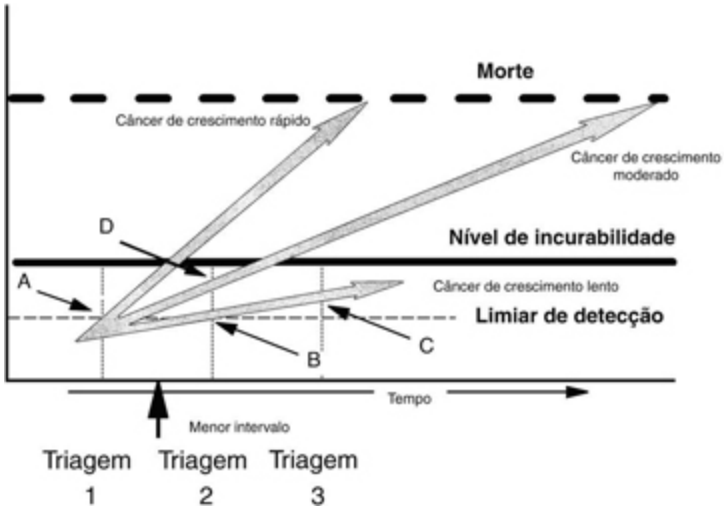

Fig. 4.8 A taxa de crescimento de cânceres provavelmente tem uma distribuição de Poisson, em forma de sino; contudo, em termos gerais, existem três tipos de câncer. Alguns têm crescimento muito rápido, outros têm taxa moderada de crescimento e ainda outros crescem muito devagar. Suponha que a linha horizontal grossa seja o nível de incurabilidade. Quando um câncer atinge esse nível, já gerou metástases e é impossível curá-lo. O evento pode ser a segunda célula que desenvolveu as alterações necessárias para tornar-se invasiva e metastática, e até mesmo a detecção antecipada não salvará o indivíduo. No entanto, está claro que a história natural do câncer de mama pode ser interrompida, e o nível de incurabilidade em geral está diretamente relacionado com o tamanho do câncer. A linha tracejada fina representa o limiar de detecção para mamografia. Tudo que estiver abaixo dessa linha não pode ser detectado; qualquer câncer acima da linha é detectável. As linhas pontilhadas verticais representam sessões de triagem. Se cânceres de crescimento lento forem avaliados, pode-se observar que talvez na primeira triagem eles passem despercebidos porque estão logo abaixo do limiar de detecção (seta A). Eles são detectáveis na segunda triagem (seta B), mas, caso passem despercebidos de novo, são detectáveis no próximo exame (seta C) antes de atingirem o nível de incurabilidade. Na verdade, alguns jamais serão letais durante toda a vida da paciente. O fato de que a triagem periódica tem maior probabilidade de encontrar cânceres de crescimento mais lento denomina-se amostragem com viés de duração. Cânceres com padrões moderados de crescimento podem não ser detectados na primeira triagem (seta A), mas podem sê-lo na próxima triagem (seta D) antes que atinjam o nível de incurabilidade, e provavelmente foi a detecção desses cânceres que resultou na demonstração de diminuição da mortalidade nos estudos controlados randomizados. Cânceres com padrões rápidos de crescimento podem não ser detectados no primeiro exame (seta A) e, se o intervalo entre triagens (intervalo de triagem) for longo demais, podem atingir o nível de letalidade antes do próximo exame. A única forma de interromper cânceres de crescimento mais rápido é ter um menor limiar de detecção ou realizar triagens mais freqüentes (seta vertical curta).

A linha inferior horizontal tracejada é o limiar de detecção da mamografia. Aquilo que estiver abaixo dessa linha não pode ser detectado. Qualquer câncer acima da linha é detectável. As linhas pontilhadas verticais representam sessões de triagem. Pode-se notar que cânceres de crescimento lento podem não ser detectados na primeira triagem, porque estão no limiar de detecção ou logo abaixo dele. Eles são detectáveis na segunda triagem, mas, ainda que escapem mais uma vez, podem ser detectados no próximo exame antes de atingir o nível de incurabilidade. Na verdade, alguns jamais serão letais durante toda a vida da paciente.

Cânceres com padrões moderados de crescimento podem não ser encontrados na primeira triagem, mas podem ser detectados na próxima triagem antes de atingir o nível de incurabilidade; é provável que a detecção desses cânceres tenha resultado na demonstração de diminuição da mortalidade nos estudos sobre triagem do câncer de mama.

Cânceres com padrões rápidos de crescimento podem não ser detectados no primeiro exame e, se o intervalo de triagem for muito longo, podem atingir o nível de letalidade antes do próximo exame. A única forma de interromper cânceres de crescimento rápido é ter um menor limiar de detecção (se possível) ou realizar exames mais freqüentes com menor intervalo entre eles.

Amostragem com Viés de Duração: Triagem Periódica Detecta Cânceres de Crescimento Lento

Como o modelo sugere, os cânceres têm taxas variadas de crescimento, que também parecem estar relacionadas com seu grau de virulência. A triagem é realizada a intervalos periódicos. O intervalo entre os exames é um dos fatores que influenciam os tipos de cânceres diagnosticados mais cedo. Cânceres de crescimento rápido podem ser indetectáveis em um exame e atingir tamanho clinicamente detectável antes do próximo exame. A triagem periódica tem mais chances de encontrar cânceres de crescimento lento, sobretudo se o tempo entre os exames for longo. Isto é conhecido

como amostragem com viés de duração. Pode-se ver o resultado desse viés no seguinte exemplo. Suponha que haja 100 mulheres com câncer em uma população submetida a triagem, mas avaliamos apenas as mulheres cujos cânceres são detectados por triagem para determinar se a triagem é benéfica. Se a triagem detectar apenas os cânceres de crescimento lento (em razão da amostragem com viés de duração) que são menos letais, então haverá menos mortes, e parecerá que a triagem foi benéfica quando, na verdade, o sucesso aparente foi apenas secundário à amostragem com viés de duração.

Amostragem com viés de duração significa que é mais provável que mulheres cujos cânceres são detectados por triagem tenham doença mais indolente, apenas porque estes são os cânceres detectados com mais facilidade pela triagem periódica. Mesmo se estes fossem os únicos cânceres detectados na triagem, ainda haveria algum benefício real. Há alguns dados sugestivos de que a detecção precoce encontra cânceres antes que um clone mais virulento possa desenvolver-se e crescer mais do que as outras células (23). No entanto, se a triagem selecionar apenas mulheres com cânceres não-letais, então a observação de que a sobrevida é maior que a de mulheres não examinadas pode ser um simples reflexo desse fenômeno. A amostragem com viés de duração é uma razão pela qual a avaliação da sobrevida de mulheres com câncer detectado por triagem e sua comparação com outras mulheres ou com controles históricos podem induzir a erro.

Viés de Antecipação do Diagnóstico: O Câncer Pode Ser Detectado Mais Cedo, Mas a Data da Morte Não É Alterada

Estatísticas de sobrevida são as medidas mais usadas na avaliação do câncer, mas podem não mostrar um quadro claro do benefício da triagem. Sobrevida é uma medida do tempo decorrido entre a detecção e o diagnóstico do câncer e a morte por doença metastática. A detecção antecipada de um câncer pode fazer com que a sobrevida pareça mais longa.

No entanto, isto pode ser apenas decorrente de detecção antecipada do câncer, mas a data da morte não foi afetada. Se a data da morte não for adiada, o benefício aparente de sobrevida prolongada não é real. O benefício só é real se a data da morte for adiada.

Esse conceito pode ser compreendido por meio da seguinte situação hipotética. Suponha que duas mulheres idênticas desenvolvam cânceres de mama idênticos exatamente ao mesmo tempo e que os cânceres crescem com velocidades iguais. Se não forem tratados, os cânceres afetarão as duas mulheres de forma igual, causando morte 15 anos após o início do crescimento dos tumores (Fig. 4.9A). Se uma delas fosse beneficiada pela triagem e tivesse o câncer detectado 5 anos após seu início e vivesse mais 10 anos, sua sobrevida do momento do diagnóstico até a morte seria de 10 anos. Se a segunda mulher não tivesse sido submetida a triagem mas fosse aguardado até que o câncer crescesse o suficiente para tornar-se palpável, o diagnóstico poderia ser feito 7 anos após o início do crescimento. Se ela vivesse mais 8 anos antes de sucumbir ao câncer, sua sobrevida, do momento do diagnóstico ao momento da morte, seria de 8 anos. Se os tempos de sobrevida dessas duas mulheres fossem comparados, pareceria que a primeira mulher sobreviveu 2 anos a mais do que a segunda e foi beneficiada pela triagem. No entanto, uma análise mais cuidadosa mostra que isto não é verdade. A data em que um câncer começa a crescer jamais pode ser determinada. A única medida disponível é o tempo decorrido entre o diagnóstico e a morte (tempo de sobrevida). No exemplo anterior, a primeira mulher sobreviveu 10 anos após o diagnóstico, enquanto a segunda mulher sobreviveu apenas 8 anos. Superficialmente, parece que a mulher examinada foi beneficiada pela detecção precoce, porque sua sobrevida foi maior. A análise da sobrevida induz a erro, porque as duas mulheres morreram 15 anos após o início do câncer. Na verdade, sua mortalidade absoluta (data da morte) não foi afetada, sem benefício verdadeiro para a mulher submetida a triagem. O benefício aparente na primeira mulher decorre do viés de antecipação do diagnóstico. O câncer foi detectado mais

cedo em sua evolução inexorável e assim foi conhecido durante um maior período, mas o momento da morte (mortalidade) nessa situação não foi alterado.

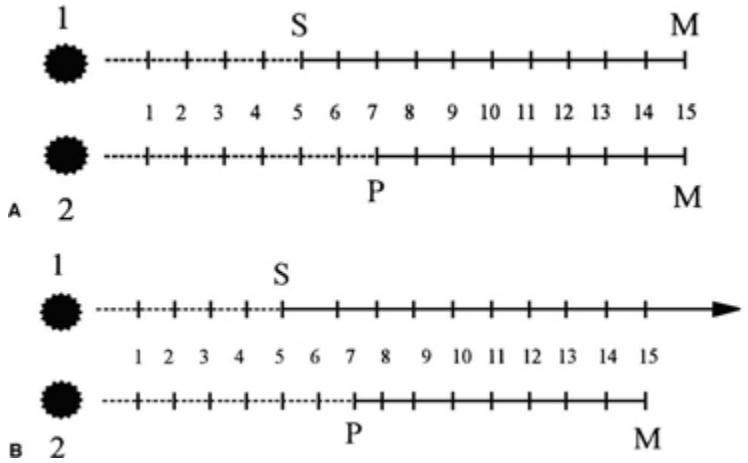

Fig. 4.9 (A) O viés de tempo de antecipação pode ser explicado supondo-se que haja duas mulheres idênticas (1 e 2) cujos cânceres surgem ao mesmo tempo e crescem na mesma velocidade. Se a mulher n.º 1 realizar triagem e o câncer for detectado no ponto *S*, mas a mulher n.º 2 não realizar triagem e seu câncer só for detectado quando palpável (ponto *P*), a sobrevida da mulher n.º 1 parecerá ser 2 anos mais longa que a da mulher n.º 2. Embora soubesse do câncer 2 anos antes da mulher n.º 2, a mulher n.º 1, nessa situação, não obteve benefício real, porque as duas mulheres ainda morreram 15 anos após o surgimento dos cânceres. Este é o viés de antecipação do diagnóstico. (B) Benefício de mortalidade absoluta. Se, porém, a mulher n.º 1 viveu mais tempo do que a mulher n.º 2, a triagem seria benéfica. Estudos controlados randomizados simulam gêmeos porque criam populações idênticas pelo processo de randomização. Em estudos controlados randomizados, deve haver o mesmo número de mortes por câncer de mama a cada ano. Se o grupo examinado tiver menos mortes, a triagem é considerada eficaz porque se evitou o viés de antecipação do diagnóstico.

Viés de Seleção: Mulheres Que Participam da Triagem Podem Ter Cânceres Mais Indolentes

Em geral, mulheres voluntárias para estudos de saúde estão mais preocupadas com sua saúde e, por conseguinte, tendem a ser mais sadias que a população geral. Se essas mulheres forem examinadas por uma nova técnica de triagem, pode parecer que há menos mortes, quando o motivo

verdadeiro é que elas são mais sadias e haveria menos mortes por câncer sem a triagem. Esta é uma forma de viés de seleção.

Outra forma de viés de seleção ocorre na seguinte situação: suponha que nosso novo exame de triagem encontre apenas as formas indolentes de câncer. Se então compararmos as mulheres cujos cânceres são detectados pelo exame (foram selecionadas pelo exame), elas parecerão estar muito bem em relação à população geral. Esta é outra forma de viés de seleção e outro motivo pelo qual a eficácia de um exame não pode ser comprovada pela simples observação da evolução de mulheres cujos cânceres são detectados pelo exame.

Viés de Pseudodoença (Viés de Diagnóstico Excessivo): Pode Parecer Câncer, Mas Não Será Letal

Suponha que nosso exame detecte alta percentagem de cânceres não-letais ou que até mesmo detecte lesões benignas que os patologistas consideram semelhantes a câncer mas que, na verdade, raramente se tornam letais. Na ausência de triagem, se 400 mulheres por 100.000 desenvolverem câncer a cada ano e 50% (200 mulheres) dessas 400 morrerem, a taxa de sobrevida é de 50%, com uma taxa de mortalidade de 200/100.000 (0,2%). Se desenvolvermos um exame que detecta câncer em outras 200 mulheres, mas que nunca será letal, a percentagem de mulheres que morrem por câncer parecerá diminuir de 200/400 (50%) para 200/600 (33%). Parecerá que melhoramos em 17% (50% para 33%) a taxa de sobrevida nas mulheres com diagnóstico de câncer de mama quando, na verdade, não houve impacto no número absoluto de mortes (a taxa de mortalidade), que continua em 200/100.000 (0,2%). Nesse caso, os dados foram confundidos pelo acréscimo de 200 cânceres não-letais à equação. Isto se denomina viés de pseudodoença. Alguns sugeriram que o CDIS representa pseudocâncer. De fato, não sabemos qual percentagem de CDIS evolui para câncer de mama invasivo e qual percentagem destes pode ser letal. Portanto, as estatísticas de câncer de mama são calculadas incluindo o CDIS e depois

recalculadas apenas para incluir lesões invasivas. Mesmo cânceres invasivos nem sempre são letais; assim, poderia parecer que um exame que detectou cânceres invasivos muito indolentes, como os cânceres tubulares, aumentou a sobrevida, quando estava apenas diluindo os resultados conforme explicado antes, e a taxa de mortalidade permaneceria inalterada. Felizmente, a taxa de mortalidade não é afetada pela taxa de detecção, de modo que o viés de pseudodoença não a afetará.

Viés de Atribuição da Causa de Morte

Em estudos de farmacoterapia do câncer, todos os indivíduos tratados têm a doença, e a maioria das mortes será causada pelo câncer que está sendo tratado. Nesses estudos, comparam-se as taxas de mortalidade dos dois grupos, tratado e não-tratado, sem levar em conta a causa da morte. Como poucas mortes têm outras causas, isto geralmente não dilui os dados, mas também elimina vieses que podem ser introduzidos ao se tentar determinar por que um participante morreu. Por exemplo, suponha que uma mulher tivesse câncer de mama metastático mas também tivesse cardiopatia. Quando ela morre, como se pode determinar com exatidão a causa da morte? Caso se saiba que ela participou de um estudo da triagem do câncer de mama, o indivíduo que determina a causa da morte pode sofrer influência consciente ou não. Caso se acredite que a triagem foi benéfica, pode-se atribuir a morte à cardiopatia, de modo que parece haver menos mortes por câncer entre mulheres submetidas a triagem. Caso se acredite que a triagem não ajudou, pode-se atribuir a morte ao câncer de mama quando, na verdade, foi causada por um infarto. Além disso, se a intervenção realmente causar mortes inesperadas por algum outro motivo, isto pode ser encoberto observando-se apenas as mortes ocasionadas por câncer, enquanto a observação de todas as mortes pode revelar um problema desconhecido. Se o medicamento reduzir as mortes por câncer mas aumentar o risco de cardiopatia, como é o caso da doxorrubicina (Adriamycin), este efeito pode não ser notado se os estudos analisarem

apenas mulheres que morreram por câncer de mama. O uso da mortalidade por todas as causas pode eliminar o viés — a paciente morreu e isto é tudo que interessa.

A análise de todas as causas de mortalidade é a melhor forma de evitar viés de atribuição e também a negligência de um efeito colateral inesperado da intervenção, mas é um problema importante em estudos de triagem do câncer de mama. Nesses estudos, a maioria das mulheres jamais terá câncer de mama, e a maioria das mortes entre as mulheres no estudo não é causada pelo câncer de mama. O fato é que, apesar de ser um câncer comum, apenas cerca de 3% das mortes anuais nos Estados Unidos são causadas pelo câncer de mama, embora haja diagnóstico anual de câncer invasivo em mais de 200.000 mulheres. Por conseguinte, a maioria das mortes durante o estudo de triagem decorre de alguma outra razão além do câncer de mama (pois refletem a população geral), com as mortes por câncer de mama representando uma pequena percentagem do total. Logo, a tentativa de mostrar que a detecção precoce de cânceres de mama pode reduzir a taxa de mortalidade global é uma tarefa muito difícil. A triagem do câncer de mama nos estudos reduziu em cerca de 25% as mortes por câncer de mama. Mesmo se essas mortes forem responsáveis por até 10% do total de mortes nas mulheres participantes do estudo, estimamos que os estudos deveriam incluir mais de 3 milhões de mulheres para que a diminuição de 25% nas mortes por câncer de mama refletissem uma diminuição significativa das mortes por todas as causas. Se o câncer de mama for responsável por apenas 3% de todas as mortes, o número necessário de mulheres no estudo aumenta para muitos milhões. Esses grandes estudos são inviáveis. Logo, os estudos de triagem compararam apenas mortes por câncer de mama ou compararam todas as causas de mortalidade em mulheres com câncer de mama. Para reduzir a chance de viés de atribuição, aqueles que revêem os prontuários das mulheres que morrem nos estudos de triagem não devem saber se as mulheres foram ou não submetidas a triagem, para que não haja interferência na atribuição da causa de morte.

Viés de Randomização

ECR destinam-se a eliminar os vieses citados anteriormente. Infelizmente, os próprios ECR podem ser comprometidos. Um dos vieses que podem ocorrer em estudos controlados randomizados é o comprometimento da própria randomização. Os desenhos de estudos esforçam-se sobremodo para evitar esse viés. O National Breast Screening Study (NBSS) do Canadá é um estudo em que foram cometidos graves erros, resultando em viés de randomização.

Em estudos realizados apropriadamente, mulheres são designadas para um grupo submetido a triagem ou para um grupo controle. Isto deve ser feito antes que se tenha qualquer informação sobre as mulheres (alocação cega), de modo que mulheres com bom (ou mau) prognóstico não sejam, de forma inadvertida ou intencional, alocadas desproporcionalmente em um dos grupos do estudo. Esse possível viés é revisto em detalhes adiante (ver The National Breast Screening Studies do Canadá). Naquele estudo, não apenas as mulheres foram alocadas em listas abertas como também uma pessoa poderia pular uma linha para colocar a mulher no grupo desejado, arruinando a alocação cega. Isto foi complicado pelo fato de que todas as mulheres haviam sido submetidas a exame clínico da mama antes da alocação, de modo que aqueles que as distribuíram já sabiam se elas tinham tumor ou adenopatia axilar. O NBSS é um exemplo de como não realizar randomização.

Deformação pela Idade

Quando os dados de um estudo são analisados, a idade das mulheres é considerada como a idade que tinham quando foram designadas para o grupo de triagem ou controle. Essa é a melhor forma de evitar vieses nos resultados (24). No entanto, alguns afirmaram que isto pode resultar em atribuição de um benefício a mulheres jovens quando o benefício só ocorreu quando elas tinham mais idade. Em outras palavras, uma mulher pode ter ingressado no estudo com 48 anos, mas a triagem pode só ter sido eficaz

quando ela chegou aos cinqüenta anos (25). A redução da mortalidade atribuída à triagem antes dos 50 anos pode ser inapropriada. Em 1995, de Koning *et al*. (26) escreveram um artigo, amplamente citado, sugerindo que o benefício para mulheres entre 40 e 49 anos era, na verdade, decorrente de cânceres detectados após os 50 anos. No entanto, de Koning confessou-me no Global Summit on Mammographic Screening, realizado em Milão entre 3 e 5 de junho de 2002, ter, na National Institutes of Health Consensus Development Conference (CDC) de 1997, sugerido que sua estimativa baseara-se em uma redução da mortalidade de apenas 10% e que, com base nos números maiores apresentados a ele nos estudos de triagem suecos, ele concordava que grande parte do benefício decorria da triagem antes dos 50 anos e que a deformação pela idade não era um fator importante. Não está claro por que ele não publicou uma atualização do artigo original, visto que gerou grande confusão, mas em 2004 ele me assegurou que estava fazendo uma nova análise.

Superficialmente, pode parecer que os dados dos estudos devem ser analisados pela idade em que o câncer foi diagnosticado. No entanto, se os dados forem analisados por faixas etárias, isto poderia introduzir um problema importante. Para compreender as possíveis implicações, devemos usar o modelo das gêmeas, descrito na próxima seção. Se a gêmea submetida a triagem teve o câncer de mama diagnosticado aos 48 anos e a gêmea controle só teve o câncer diagnosticado aos 51 anos, a morte da gêmea controle seria atribuída a um benefício para mulheres acima de 50 anos, enquanto a vida salva de uma mulher com menos de 50 anos não seria creditada, pois ela não teria morte concomitante no grupo controle. É melhor analisar os dados do estudo pela idade no momento da alocação, e não no momento do diagnóstico, e constatar que o câncer ignora a idade e a triagem não começa a ser útil de repente só porque uma pessoa atingiu os 50 anos.

Estudos Controlados Randomizados — Superação dos Vieses para Comprovar a Eficácia de um Exame de Triagem

Considerando-se todos os possíveis vieses descritos antes, pode-se perguntar como seria possível comprovar que um exame de triagem é benéfico. A resposta está no exemplo das gêmeas. Poderia ter sido estabelecido um benefício real para a gêmea submetida a triagem se ela tivesse vivido mais do que a não submetida (Fig. 4.9B). Como a única diferença entre as duas foi a triagem, então esta seria a explicação clara para ela não ter morrido quando a gêmea não examinada morreu. A mulher não examinada permite avaliar a história natural do câncer, com a qual é comparada a mulher submetida a triagem.

Como observado na primeira situação, se as duas mulheres morreram na mesma época, apesar da triagem de uma delas, então o exame não foi benéfico. Na situação das gêmeas, só a data da morte é importante. O momento do diagnóstico é irrelevante, assim como o tempo de sobrevida, pois estão sujeitas ao viés de antecipação do diagnóstico. Se a mulher submetida a triagem viveu mais que a outra, então, como ambas estavam destinadas a morrer ao mesmo tempo, o adiamento da mortalidade da mulher examinada representaria um benefício absoluto da triagem, independentemente do tempo de antecipação do diagnóstico ou qualquer outro viés. O retardo da mortalidade comprova que o diagnóstico realmente adiou sua morte e que a triagem foi benéfica. Como não há forma de identificar a data em que um câncer realmente começa a crescer, o adiamento da morte, medido como redução da mortalidade, é a única forma absoluta de determinar se a triagem proporciona benefício real. A redução da mortalidade (na verdade, o adiamento da morte), e não a análise da sobrevida, é a única comprovação precisa da eficácia da triagem.

O modelo de mulheres idênticas, descrito anteriormente, não existe. Até mesmo gêmeas idênticas não têm trajetórias de saúde idênticas. No entanto, o modelo de gêmeas pode ser simulado usando-se as leis de probabilidade. Esta é a base dos ECR. A divisão aleatória de grandes populações de

mulheres, designando um grupo a ser examinado e o outro como grupo de comparação não examinado (controles), cria populações de gêmeas. Se os números forem grandes o suficiente e o processo de alocação for aleatório, toda mulher no grupo examinado terá uma “irmã gêmea” no grupo controle. Não há como conhecer os pares, mas isto não é importante. Se houver número suficiente de mulheres no estudo, a designação aleatória formará dois grupos idênticos do ponto de vista demográfico. Os grupos serão idênticos em todas as suas características, como a distribuição etária dos participantes, sua situação conjugal e paridade. Se não houvesse interferência, o mesmo número de mulheres apresentaria câncer de mama nos dois grupos a cada ano, e o mesmo número de mulheres morreria aproximadamente na mesma época por câncer de mama anualmente. Se, após a triagem, houver menor número de mortes no grupo submetido a triagem a cada ano (porque o câncer foi detectado antes que houvesse mestástase na gêmea no grupo examinado), pode-se determinar que há benefício absoluto. Como o ECR só compara mortes por câncer de mama a cada ano e não está interessado no número de cânceres diagnosticados, no momento de diagnóstico dos cânceres ou no tempo de sobrevida das mulheres, ele elimina os vieses inerentes em outros tipos de análise, incluindo amostragem com viés de duração e viés de antecipação do diagnóstico.

O ECR monitora mortes por câncer de mama, e, se a triagem for eficaz, haverá menos mortes por câncer de mama no grupo examinado do que nas mulheres do grupo controle. Em um ECR, a sobrevida não é importante; a mortalidade (o número anual de mortes em cada grupo) é o critério de avaliação, assim como as mulheres gêmeas no exemplo acima.

A Importância do Processo de Randomização

Muitos analistas dos estudos de triagem do câncer de mama negligenciaram o fato de que a forma de alocação aleatória das mulheres no grupo de triagem ou de controle é fundamental para a acurácia do estudo. Conforme

observado, o NBSS do Canadá foi promovido como estudo bem realizado, ignorando grandes falhas no modo de randomização. Sem dúvida, se mulheres destinadas a morrer por câncer de mama fossem alocadas em maior número em um grupo, isso causaria desequilíbrio dos resultados. A alocação aleatória cega é fundamental. Os responsáveis pela distribuição das mulheres nos grupos não devem ter nenhuma informação sobre elas; caso contrário, podem ser criados vieses, de forma inadvertida ou intencional, selecionando mulheres com algumas características e colocando-as em um ou outro grupo (viés de seleção). Um exemplo óbvio de viés de seleção ocorreria se fosse permitido que mulheres com linfonodos axilares palpáveis participassem de um estudo de triagem e fossem designadas basicamente para um grupo. Como é mais provável que essas mulheres tenham cânceres avançados (linfonodos positivos) e como as mulheres com cânceres avançados são mais propensas a morrer do que aquelas com cânceres linfonodo-negativos, essa seleção influenciaria o estudo contra o lado que recebeu o excesso de mulheres com linfonodos palpáveis. Isto realmente ocorreu no NBSS do Canadá, em que mais mulheres com linfonodos axilares positivos e mais mulheres com quatro ou mais linfonodos positivos (e prognóstico ainda pior) no momento da randomização do NBSS foram designadas para o grupo de triagem (27). Isto parece ter ocorrido porque o NBSS violou a regra básica de designação aleatória, e não apenas realizou um exame clínico da mama (ECM) nas mulheres antes de serem designadas para triagem ou controle como também fez a designação em listas abertas, de modo que uma linha poderia ser pulada se alguém quisesse garantir que a mulher fosse submetida a uma mamografia. A randomização cega é fundamental.

A Redução da Mortalidade É a Medida Final da Eficácia de um Estudo

Em um ECR, se houver menos mortes anuais das mulheres submetidas a triagem e se essa diferença for estatisticamente significativa (improvável

que seja casual), pode-se confirmar a eficácia da triagem. Exceto se outro exame tiver uma correlação individual com morte, a maioria concorda que o ECR, tendo a morte como critério de avaliação, é a única forma de confirmar uma intervenção, como a triagem do câncer de mama. O ECR elimina os efeitos do viés de antecipação do diagnóstico e amostragem com viés de duração. Conforme mencionado, alguns critérios de avaliação indiretos, como tamanho e estágio, parecem ter correlação direta com a mortalidade, mas não foram universalmente aceitos.

Como Avaliar o Benefício: Mortalidade por Câncer de Mama versus Mortalidade Global por Todas as Causas

Conforme observado, para comprovar benefício, deve haver mulheres que morrem por câncer de mama no grupo controle, enquanto suas equivalentes no grupo de triagem não morrem. Em geral, a eficácia da triagem é medida por redução das mortes por câncer de mama. Alguns afirmaram que se deve medir a mortalidade geral para verificar como a triagem afeta o total de mortes na população (28–31). Wright e Mueller (31), por exemplo, afirmaram que, como o câncer de mama é responsável por apenas 3% das mortes anuais em todas as mulheres, uma redução da mortalidade de 30% diminuirá as mortes totais em apenas 1% e a triagem não compensará o custo. Praticamente todas as intervenções médicas podem ser banalizadas dessa forma, pois a grande maioria das pessoas não terá nenhuma doença. Em sua tentativa de desacreditar os estudos de triagem, Gotzsche e Olsen (29) afirmaram que os ECR da mamografia não mostraram diminuição da mortalidade por todas as causas (não apenas por câncer de mama) e, como poderia haver viés na maneira como a causa da morte foi definida, afirmaram que 5 dos 7 ECR sobre triagem de câncer de mama não eram válidos. A falácia de seus argumentos está no fato de que, como ressaltaram Wright e Mueller, a maioria das mortes anuais, tanto na população geral quanto na população submetida a triagem do câncer de mama, tem outras causas, ainda que o câncer de mama seja muito comum. Embora apenas nos

Estados Unidos mais de 40.000 mulheres ainda morram por câncer de mama todos os anos, somente cerca de 3% das mortes anuais são causadas por câncer de mama. Sugerir que uma redução das mortes por câncer de mama deva reduzir a taxa de mortalidade global na população antes de ser considerada eficaz é ignorar os fatos. Gotzsche e Olsen tentaram comparar estudos de triagem mamográfica a estudos de fármacos. Nestes últimos, a mortalidade por todas as causas é usada para evitar viés decorrente de atribuição da causa de morte. Se todas as mortes no grupo tratado com medicamentos forem comparadas com todas as mortes no grupo tratado com placebo, não há como influenciar os resultados. No entanto, todos os participantes de estudos farmacológicos têm a doença em tratamento, e a maioria das mortes será causada pela doença, de modo que é razoável comparar a mortalidade por todas as causas nos dois grupos. Em estudos de triagem do câncer de mama, a maioria das mulheres não tem câncer de mama, e a maioria das mortes das mulheres no estudo decorre de outras causas à exceção de câncer de mama. Calculamos que, para que um estudo de triagem de câncer de mama mostre uma diminuição estatisticamente significativa de todas as mortes por meio de detecção antecipada do câncer de mama, seria necessário que houvesse alguns milhões de mulheres no estudo se 10% das mortes fossem causadas por câncer de mama (32). Como apenas 3% das mortes são causadas por câncer de mama, um estudo precisaria ter muitos milhões de mulheres, e isto é impossível. Duffy mostrou que a diminuição de mortes por câncer de mama causa redução estatisticamente significativa do número total de mortes nos estudos de triagem se forem incluídas nos dois grupos dos estudos apenas mulheres com diagnóstico de câncer de mama (já que o câncer de mama é uma importante causa de morte nessas mulheres). A medida da mortalidade por todas as causas nos estudos de triagem do câncer de mama resulta em acentuada diluição do efeito da triagem, porque a maioria das mulheres morre por outras causas. Como todas um dia morrem e a maioria das causas de morte não é evitável, uma redução das mortes por câncer de mama terá pequeno impacto em toda a população mas um grande impacto naquelas

cujas vidas foram prolongadas. A morte por câncer de mama é o critério apropriado para demonstrar a capacidade de redução da mortalidade por esse câncer.

PRINCÍPIOS E PROBLEMAS EM ESTUDOS CONTROLADOS RANDOMIZADOS

ECR são o melhor método para demonstrar a eficácia de uma intervenção. No entanto, o simples fato de um estudo ser randomizado com um grupo controle não garante que seus resultados sejam válidos. Se o estudo não for concebido e executado apropriadamente, seus resultados podem ser enganosos. Os próprios ECR podem ser influenciados por erro na randomização e falha na execução. Além disso, é possível que os resultados do estudo sejam aplicados apenas às mulheres que participaram e podem não estar relacionados à população geral (ver Validade Externa), dependendo das características da população no estudo.

A validade do ECR provém de sua potência estatística inerente à forma de estudo e ao número de participantes (tamanho da amostra). Como redução de mortes por câncer de mama é o benefício desejado, a comprovação estatística do benefício tem diversas exigências:

1. Deve haver mulheres suficientes no estudo de modo que haja número suficiente de mulheres com câncer. Isto é denominado probabilidade prévia de câncer na população.
2. É preciso que haja números suficientes de mulheres que morrem por câncer (denominados eventos) de modo que, se houver redução da mortalidade entre as mulheres submetidas a triagem, o benefício (diferença entre o número de mortes no grupo de triagem em relação aos controles) seja estatisticamente significativo.
3. Se o número de mulheres nos estudos ou o número de eventos forem insuficientes, os resultados positivos podem não atingir validade estatística e um benefício real pode ser desprezado.

Existem outros fatores que podem influenciar um ECR e, em particular, o número de mulheres necessário para o estudo. Como os fatores de risco determinam quantas mulheres terão câncer de mama e a idade é um fator de risco importante, a idade das mulheres no estudo e suas histórias familiares de câncer de mama influenciarão o número de participantes necessárias. Outro fator é a freqüência com que as participantes são examinadas em relação ao tempo de antecipação do diagnóstico (com que antecedência o exame pode encontrar o câncer em relação aos controles). O número de participantes necessárias no estudo também é influenciado pela qualidade técnica do procedimento de triagem e por sua capacidade de detectar câncer de mama mais cedo, bem como os limiares para intervenção. Por fim, se a diferença de mortes entre as mulheres examinadas e não examinadas for pequena, o estudo precisará de mais participantes para ter significância estatística do que se a diferença for grande.

Tamanho da Amostra Necessário para Comprovar um Benefício (Quantas Mulheres São Necessárias no Estudo?) e Potência Estatística

Como em qualquer intervenção que não cura todas as participantes, o resultado da triagem deve ser avaliado em relação a uma alternativa. A maioria dos estudos avalia o benefício da triagem em relação à não-triagem, enquanto alguns, como o NBSS, compararam a triagem mamográfica com um único exame físico em mulheres entre 40 e 49 anos de idade e com o exame físico anual em mulheres de 50 a 59 anos. Os resultados foram comparados usando-se medidas estatísticas (rejeição da hipótese nula) e geram uma estimativa da probabilidade que determina a chance dos resultados serem casuais (valor de p). A capacidade de um estudo de oferecer resultados estatisticamente significativos é a potência estatística. Como a comprovação do benefício é medida por estatística (isto é, se o benefício é estatisticamente significativo), um estudo deve ser idealizado com cuidado, de modo que seja grande o bastante e realizado de forma

apropriada para que os resultados sejam válidos cientificamente e, se houver um benefício, que haja número suficiente de indivíduos para que o benefício tenha significância estatística. Como em uma pesquisa política, se não houver participantes suficientes, os resultados podem ser enganosos.

Para haver potência estatística que demonstre uma diferença predeterminada (p. ex., melhora de 20%) entre triagens e controles, o número de participantes do estudo deve ser adequado para garantir o aparecimento de cânceres suficientes durante o estudo e, mais importante, mortes suficientes por câncer, de modo que se possa avaliar a diferença em mortes por câncer e que os resultados tenham significância estatística. A medida habitual da validade estatística é que as diferenças entre os dois grupos têm uma probabilidade, 5% de serem casuais (*p*, 0,05). Como o acaso sempre existe e as leis de probabilidade não permitem absolutos, a maioria dos estudos é idealizada para oferecer uma chance de 80% de demonstrar o benefício esperado no nível de 5% de certeza. O tamanho do estudo é influenciado pelo grau de certeza necessário para aceitar um benefício (significância estatística). Quanto maior o grau de certeza necessário, maior deve ser o estudo para qualquer nível específico de benefício. Uma decisão que exija 95% de certeza (*p* # 0,05) necessita de um estudo maior do que outra em que 90% de certeza seja considerado aceitável.

O tamanho de um estudo também é influenciado pelo real benefício da triagem. Se a triagem fosse capaz de reduzir as mortes em 50%, seria necessária a participação de menos mulheres para demonstrar um benefício de 25%. Se o número de mulheres incluídas em um estudo for insuficiente para o grau de benefício real, o estudo pode não atingir validade estatística apesar de um benefício real.

O Cálculo da Potência

Ao conceber um estudo, os pesquisadores devem estimar o tamanho necessário para comprovar o benefício esperado. Este é o cálculo da

potência que determina o tamanho do estudo necessário e a força que terá para mostrar um benefício. Se um estudo não tiver potência suficiente, pode não mostrar um benefício estatisticamente significativo por ter poucos participantes, apesar de haver um benefício real. O cálculo da potência baseia-se:

1. no número esperado de cânceres que surgirão na população durante o estudo (a probabilidade prévia de câncer na população estudada)
2. na taxa de mortalidade por câncer de mama esperada entre essas mulheres (taxa de mortalidade)
3. no benefício previsto (redução da mortalidade)
4. no tempo em que o benefício é esperado
5. no grau de certeza necessário para aceitar um benefício (significância estatística)

Qualquer alteração desses fatores que envolva menos participantes ou menos eventos pode reduzir a capacidade do estudo de ter a potência estatística para comprovar um benefício. Por exemplo, quanto menor o número de mortes entre mulheres controles, mais difícil é comprovar um benefício (se as mulheres não morrerem por câncer de mama no grupo controle, não há espaço para benefício no grupo de triagem).

ECR devem ser concebidos cuidadosamente para garantir a consideração de todos esses fatores. Variações alteram a capacidade (potência) estatística de comprovar um benefício. Como esses estudos são muito dispendiosos, os pesquisadores tentam reduzir ao máximo o tamanho da população para conter os custos. Isto diminui a potência do estudo.

Análises Retrospectivas de Subgrupos

A maioria dos estudos tem potência limítrofe desde o início (para reduzir o custo). Um dos principais erros ocorridos repetidamente na análise dos ECR de triagem do câncer de mama foi a análise retrospectiva não planejada dos dados por subgrupos etários. Em particular, os analistas analisaram mulheres de 40 a 49 anos nos estudos de triagem, embora nenhum dos

estudos tivesse potência estatística suficiente para permitir tais análises. Os estudos devem ser analisados com base em seu desenho. Se, por exemplo, um estudo foi concebido para avaliar a triagem em mulheres de 40 a 64 anos e teve potência suficiente para mostrar um benefício estatisticamente significativo após 7 anos, é improvável que tivesse potência suficiente para mostrar um benefício estatisticamente significativo no subgrupo de mulheres com 40 a 49 anos do mesmo estudo, porque não haveria número suficiente de mulheres nessa faixa etária para que o benefício fosse significativo, ainda que houvesse benefício real.

A análise de subgrupos é um processo importante, mas deve-se ter cautela ao utilizar os resultados. Certa vez, perguntei a Sam Shapiro, que organizou o Plano de Seguro-Saúde (HIP, do inglês *Health Insurance Plan*) do Estudo de Nova York, sobre a análise não planejada de subgrupos, e ele ressaltou que "Isto é feito o tempo todo para determinar a pergunta da próxima pesquisa." Ele ignorava que ele e outros usavam os resultados da análise de subgrupos para fazer recomendações médicas. Isto não é justificado se o número de participantes do estudo for insuficiente para permitir que o subgrupo tenha potência bastante por si só. A análise não planejada e retrospectiva de subgrupos de estudos que não têm potência estatística no subgrupo equivale à realização de um estudo que originalmente não tem potência suficiente. Decerto, não deve ser usada para fazer recomendações médicas, como ocorreu na discussão sobre triagem em mulheres de 40 a 49 anos.

O número insuficiente de participantes é uma das principais falhas nos ECR realizados. A maioria dos estudos teve potência limítrofe para comprovar o benefício da triagem, e essa potência foi ainda mais comprometida pela fragmentação dos dados em números ainda menores por análise retrospectiva de subgrupos, divididos por idade. Se o número de mulheres no estudo for pequeno demais, os resultados podem ser enganosos. A importância da potência é tão básica que está incluída em livros-textos. Lachin (33) escreveu:

Se o teste estatístico não alcançar significância, a sua potência torna-se um fator crítico para alcançar uma conclusão. Não se reconhece amplamente que a incapacidade de atingir significância estatística muitas vezes pode estar mais relacionada com a baixa potência do estudo do que com ausência verdadeira de diferença entre as terapias concorrentes. Assim, estudos clínicos com tamanho inadequado da amostra estão condenados ao fracasso antes de começar e só servem para confundir a determinação do tratamento mais eficaz de um determinado distúrbio.

Isto foi reforçado em um artigo de Moher *et al*. (34), que escreveram no *Journal of the American Medical Association*:

Essencial para o planejamento de um ECR é a estimativa do tamanho da amostra necessária. O pesquisador deve garantir que haja potência suficiente para detectar, como estatisticamente significativo, um efeito terapêutico de tamanho especificado *a priori*. A perspectiva oposta de concepção do problema é que o pesquisador deve garantir que haja baixa probabilidade de cometer um erro do tipo II ou concluir que o resultado não é estatisticamente significativo, quando o efeito observado é clinicamente importante.

Se um estudo com resultados negativos tiver potência insuficiente, um efeito clinicamente importante mas estatisticamente não significativo, costuma ser ignorado ou, pior, é usado para indicar que o tratamento em estudo não fez diferença.

A controvérsia relativa a triagem de mulheres de 40 a 49 anos decorreu do fato de que alguns analistas ignoraram essas advertências básicas e analisaram subgrupos dos dados de estudos com número insuficiente de participantes para permitir análises de subgrupos estatisticamente válidas. Análise inapropriada dos dados foi o principal motivo da controvérsia sobre triagem e da decisão do NCI em 1993 de negar a triagem a mulheres de 40 a 49 anos. Alertamos para esse problema em 1993 no International Workshop on Screen-ing for Breast Cancer for Women Ages 40 to 49 realizado pelo NIC (35), mas nossa advertência não chamou atenção

durante anos, e análises inapropriadas foram usadas repetidas vezes para sugerir que a triagem entre 40 e 49 anos não é benéfica, mas, na verdade, os dados mostram um benefício quando os estudos são analisados cientificamente.

O Acompanhamento a Longo Prazo às Vezes Compensa o Tamanho Inadequado da Amostra

O cálculo da significância estatística em estudos de triagem envolve mulheres-anos (o número de mulheres acompanhadas durante um determinado número de anos 5 mulheres/anos). Em parte, o acompanhamento da população durante um período maior (aumento do valor mulheres/anos) pode compensar um tamanho inadequado da amostra, mas aumento do número de anos de acompanhamento mediante aumento da duração de acompanhamento de cada mulher não é tão eficaz quanto o aumento do total mediante aumento do número de participantes. Por exemplo, serão salvas mais vidas (maior benefício) com a triagem de 10.000 mulheres por ano durante 5 anos e acompanhamento durante 5 anos do que com a triagem de 5.000 mulheres durante 5 anos e acompanhamento por 10 anos. O primeiro grupo terá 50.000 mulheres-anos de triagem, enquanto o segundo terá apenas 25.000 mulheres-anos. A principal vantagem do acompanhamento mais longo é permitir que haja mortes por tumores de crescimento moderado no grupo controle (estes levarão mais tempo para matar) com o objetivo de demonstrar o benefício no grupo examinado. Isto é exatamente o que ocorreu em mulheres de 40 a 49 anos nos estudos de triagem. Quando os dados foram divididos em subgrupos, o benefício notado no grupo de mulheres entre 40 e 49 anos não atingiu significância estatística (alguns analistas ignoraram o fato de que era matematicamente impossível que os resultados fossem significativos, pois os estudos não tinham potência para atingir significância nos primeiros anos de acompanhamento). Em primeiro lugar, os dados jamais devem ser divididos em subgrupos etários, mas, com acompanhamento mais longo

(mais mulheres/anos e mais mortes), o benefício em mulheres de 40 a 49 anos nos estudos de triagem adquiriram significância estatística (36).

Seleção das Populações para Estudo

Teoricamente, a principal exigência de um ECR é que compare dois grupos de mulheres representativos da população e sem diagnóstico de câncer. Se o grupo for dividido por distribuição aleatória dos indivíduos, os grupos de teste e controle formados devem ser idênticos. Se os números forem grandes o suficiente e o processo de alocação for realmente aleatório, toda mulher no grupo submetido a triagem terá uma correspondente idêntica no grupo controle. Deve haver desenvolvimento do mesmo número de cânceres nos dois grupos, sendo esperado o mesmo número de mortes por câncer a cada ano nos dois grupos na ausência de triagem. A única diferença entre os dois grupos deve ser que um é submetido a triagem e o outro não. Se o número de mortes no grupo examinado for muito menor que no grupo controle, está claro que a triagem fez diferença.

No entanto, há mecanismos importantes que podem comprometer os resultados de um ECR, a começar pela escolha dos participantes. Epidemiologistas afirmaram claramente que estudos de triagem não devem incluir mulheres com sintomas clínicos de câncer de mama (37). Como é provável que seu destino já esteja determinado antes do ingresso no estudo, mulheres com câncer de mama avançado (câncer incurável, com linfonodos positivos) antes do início de um estudo não devem ser beneficiadas pela triagem. Além disso, os cânceres avançados no início dominarão a estatística de mortalidade inicial e podem encobrir qualquer benefício inicial.

Um dos principais estudos, o NBSS, permitiu que mulheres com sintomas clínicos e cânceres palpáveis, com linfonodos positivos, participassem do estudo. Os pesquisadores afirmaram que foi preciso incluir essas mulheres para que tivessem número suficiente de mulheres com câncer no estudo para atender à exigência de potência (Anthony Miller,

PhD, comunicação pessoal; ver Mamografia de Má Qualidade no NBSS). De fato, a inclusão de mulheres com cânceres clinicamente evidentes aumenta a potência global do estudo mediante a incorporação de mais cânceres e eventos (mortes), mas também diminui a capacidade de medir o benefício da triagem, porque tais mulheres não podem ser auxiliadas por esses exames. Utilizando o mesmo raciocínio, reduzido ao absurdo, a potência de um estudo poderia ser aumentada incluindo-se mulheres que já morreram de câncer de mama. Isto aumentaria o número de mulheres com câncer de mama, o número de mortes e a potência estatística, mas, sem dúvida, reduziria qualquer benefício obtido com a triagem.

Na melhor das hipóteses, a inclusão dessas mulheres, se elas forem igualmente distribuídas nos grupos de triagem e controle, dilui os resultados. Se não houver distribuição igual de cânceres avançados, como ocorreu no NBSS, para os quais a triagem é, *a priori*, ineficaz, o estudo pode ser comprometido e seus resultados contestados pela pressão de mortes inevitáveis no grupo com excesso desses cânceres.

Validade Externa

Os estudos de triagem devem ser concebidos com grande cuidado, pois erros podem causar resultados enganosos. Em condições ideais, um estudo de triagem deve incluir mulheres da mesma população que deve participar se a triagem for considerada benéfica. Se a população estudada não for representativa da população geral, os resultados do estudo podem não se aplicar à população geral (validade externa). Por exemplo, mulheres voluntárias para estudos geralmente têm uma chance diferente de ter a doença (probabilidade prévia), e, como podem ter um nível de saúde diferente da mulher média, pode haver evolução desigual da mesma doença. Os resultados de um estudo em que há auto-seleção das mulheres por apresentação voluntária podem não se aplicar, por exemplo, a uma população de mulheres encaminhadas pelo médico para exame de triagem.

O NBSS é o único estudo que solicitou voluntárias para o estudo. Em seguida, essas mulheres foram randomizadas em dois grupos, um grupo submetido a triagem e um grupo controle ao qual a mamografia não foi oferecida. A solicitação de voluntárias garantiu que haveria alto nível de adesão, mas significou que os resultados do estudo só poderiam ser aplicados a mulheres voluntárias. À primeira vista, este parece ser um ponto trivial, mas há vieses claros resultantes do estudo de voluntárias, e não da população geral.

O fato de serem incluídas pouquíssimas mulheres representantes das minorias nos estudos é um problema. A taxa de mortalidade por câncer de mama em mulheres negras, em particular aquelas com menos de 40 anos, é maior que em mulheres brancas. Não há dados para determinar se essas mulheres podem ser beneficiadas pela triagem. Até mesmo mulheres mais velhas de grupos minoritários podem ser mais ou menos beneficiadas pela triagem. Não há dados de estudos que avaliem essas populações. Agora há interesse na triagem de mulheres em alto risco (38), particularmente aquelas que podem ter mutações genéticas — p. ex., gene 1 do câncer de mama (BRCA1) e gene 2 do câncer de mama (BRCA2) —, que aumentam a probabilidade de câncer de mama. Por infelicidade, nenhum dos estudos avaliou especificamente mulheres de alto risco, de modo que não há dados comprobatórios do benefício da triagem para mulheres de alto risco.

A Maioria dos ECR Não Foram Estudos de Triagem Verdadeiros, mas Estudos de "Convite a Triagem"

Muitas pessoas desconhecem o fato de que os seis ECR não-canadenses não foram estudos de triagem verdadeiros, mas sim estudos de **convite** a triagem. Foram baseados na população. Isto significa que um grupo da população geral foi identificado e dividido aleatoriamente antes que se tivesse qualquer informação sobre os indivíduos (randomização cega). Então, aquelas designadas para o grupo de triagem foram convidadas a realizar o exame. Esta é a forma adequada de distribuir os participantes de

um estudo. Tal conduta deve refletir o que ocorreria em uma triagem geral da população, e não há oportunidade de infuenciar os resultados se não houver informações sobre as participantes antes de sua distribuição aleatória. No entanto, nessa triagem por convite as mulheres podem decidir não participar do programa. Elas podem recusar o convite. Isto poderia resultar em vício nos resultados de modo que, para evitar vieses de seleção, depois que a mulher é designada para um grupo do estudo, ela é considerada participante mesmo que recuse o convite. De fato, muitas mulheres convidadas recusam a triagem (não-adesão). Além disso, há mulheres designadas para o grupo controle que fazem a triagem por conta própria, fora do estudo. Mesmo que suas vidas sejam salvas por essa triagem, elas ainda são computadas nas análises como controles não examinados, contaminando o grupo controle. A não-adesão e a contaminação causam perda da potência estatística (ver Não-adesão e Contaminação), e o estudo deve compensar a não-adesão por inclusão de mais mulheres, ou será enfraquecido por perda da potência estatística.

Viés de Tratamento

Outro possível problema dos ECR de triagem consiste na dificuldade de determinar se as mulheres no grupo controle diagnosticadas com câncer de mama foram tratadas da mesma forma que as mulheres no grupo de triagem. Na tentativa de explicar um excesso de mulheres com cânceres de mama linfonodo-positivos no grupo submetido a triagem, os pesquisadores do NBSS revelaram que as mulheres do grupo controle, atendidas em hospitais comunitários, foram submetidas a menos dissecções axilares, e menos extensas, do que as mulheres submetidas a triagem. Se houver diferenças de tratamento entre as mulheres da triagem e o grupo controle, há introdução de um novo viés importante na análise dos dados daquele estudo.

Outros Fatores que Afetam a Potência e o Desenho de Estudos Controlados Randomizados

Não-adesão e Contaminação

Muitos dos estudos não só recrutaram número insuficiente de mulheres como tiveram sua potência ainda mais comprometida por não-adesão e contaminação. Em estudos por convite, algumas mulheres convidadas recusam a triagem. Essas mulheres são denominadas não-aderentes (uma mulher não pode ser forçada a submeter-se a exame de triagem). Existem outras mulheres, supostamente controles não examinados, que realizam mamografias por conta própria fora do estudo, causando contaminação do grupo controle. Como essas mulheres ainda são contadas no grupo em que foram alocadas, a não-adesão e a contaminação diluem os efeitos da triagem. Todavia, para evitar vieses de seleção, mulheres não-aderentes que morrem em razão de câncer de mama ainda são consideradas como examinadas e mulheres cujas vidas são salvas pela detecção do câncer por triagem fora do estudo ainda são consideradas como controles não examinados. A triagem não pode afetar aquelas não examinadas, e, se as mulheres controles forem submetidas a triagem, o estudo apenas compara mulheres examinadas com mulheres examinadas.

Para que a potência estatística do estudo seja mantida, esses fatores dilucionais devem ser levados em conta ao planejar um estudo. A única forma de compensar a diluição por não-adesão e contaminação é aumentar o número de mulheres do estudo. A fórmula para aumentar o número de mulheres no estudo é:

$$\text{o tamanho planejado da amostra} \times [1/(1 - \text{taxa de contaminação} - \text{taxa de não-adesão})^2]$$

Por exemplo, se for esperado que 25% das mulheres no grupo controle façam mamografias por conta própria, contaminando os controles não examinados, o número de mulheres necessário no estudo, como estimado

originalmente no cálculo da potência, deve ser multiplicado por $1/(1 - 0,25)^2$ 5 1,78. Assim, se 25% das mulheres controles forem submetidas a mamografia em um estudo no qual são necessárias 50.000 mulheres para comprovar um benefício específico previsto, o número de mulheres no estudo deve ser aumentado em 78%, para 89.000 mulheres, para que seja preservada a mesma potência de comprovar um benefício. O número teria que aumentar para 200.000 mulheres se, além disso, 25% das mulheres do grupo de triagem recusassem o exame.

Apesar dos ECR serem o único método aceito para determinar com objetividade a eficácia da triagem e terem a permissão da ciência para conferir-lhes validade, seus resultados devem ser avaliados com conhecimento cuidadoso do seu desenho e forma de execução. Pode haver grandes vieses nesses estudos, de modo que se devem avaliar os detalhes de cada um, seu desenho e execução para determinar a legitimidade dos resultados.

A não-adesão e a contaminação diluem o benefício em um ECR. Houve não-adesão e contaminação significativas nos estudos europeus, e a adesão foi muito baixa no estudo do HIP de Nova York. Por exemplo, no estudo do HIP, apenas 21.000 das 31.000 mulheres consideradas examinadas o foram realmente. Todavia, conforme a exigência para evitar viés de seleção, todas foram contadas como pertencentes ao grupo de triagem. Isto dilui o efeito da triagem porque, como no estudo de Ostergotland, na Suécia, as ausentes (mulheres contadas como examinadas que recusaram o convite) muitas vezes têm maior mortalidade e, assim, diminuem o benefício geral da triagem para a população. No Estudo Sueco de Triagem de Dois Municípios (Swedich Two-County Screening Trial), estimou-se que a redução de 30% na mortalidade em todo o grupo de triagem correspondia na verdade a uma redução de 40% ou mais, se fossem analisadas apenas mulheres realmente examinadas. No estudo de Ostergotland, se as ausentes não fossem incluídas, a triagem teria resultado em redução da mortalidade, e não na ausência de benefício observada em razão das mortes de mulheres que

recusaram a triagem mas que ainda eram contadas como se tivessem sido examinadas.

No NBSS do Canadá, primeiro as mulheres foram convidadas a participar e depois randomizadas. Isto reduz a não-adesão, mas, como mulheres voluntárias tendem a ter mais consciência da saúde e muitas delas são mais sadias, os resultados desse tipo de estudo podem não ser aplicáveis à população geral. (Outros problemas do estudo canadense são discutidos adiante neste capítulo.)

Não há como impedir que uma mulher colocada em um grupo controle realize mamografia por conta própria, fora do estudo. Este foi um grande problema no estudo de Malmö, no qual 25% das mulheres que deveriam ser controles não examinados realizaram mamografias fora do estudo. Dentre as mulheres de 45 a 54 anos, 35% das mulheres no grupo controle foram submetidas a mamografia. Em geral, 20% dos cânceres detectados no grupo controle foram detectados por mamografia. Sem dúvida, isto tem um efeito dilucional e reduz muito a potência de detecção do benefício de um estudo já comprometido por um número relativamente pequeno de participantes.

O método de randomização também é importante. Alguns estudos foram randomizados com base em indivíduos. Outros foram randomizados com base na localização geográfica. Observou-se, por exemplo, que os resultados do estudo de Edimburgo eram desequilibrados porque a randomização se baseou nas práticas dos médicos. Como havia diferenças no nível socioeconômico das participantes, os resultados foram influenciados, e foi necessário fazer ajustes para levar isso em conta. Além disso, a qualidade da mamografia naquele estudo foi considerada ruim. Todavia, o estudo ainda mostrou benefício da triagem (39).

O Acompanhamento Pode Influenciar os Resultados de um ECR se For Incompleto

Como a triagem nos estudos é realizada por um tempo finito, as participantes também devem ser acompanhadas por um período suficiente

para permitir o aparecimento de um benefício. Como cânceres de mama não matam de imediato e só pode haver benefício para mulheres examinadas se mulheres no grupo controle morrerem, as participantes devem ser acompanhadas até que as mulheres controles morram, e o acompanhamento deve ser longo o suficiente para determinar o benefício. Isto pode levar uma década ou mais. Por exemplo, se for detectado carcinoma ductal *in situ* em uma mulher examinada, podem ser necessários 10 a 15 anos para que sua equivalente no grupo controle desenvolva câncer invasivo e para que essa lesão produza metástases e se torne letal. Um dos problemas nos estudos é que alguns analistas esperavam um benefício quase imediatamente após o início da triagem. Um conhecimento completo da atuação dos ECR torna essa expectativa irrealista. É provável que a triagem interrompa os cânceres de crescimento moderado e lento (amostragem com viés de duração), e estes não matarão as mulheres controles durante muitos anos. O acompanhamento deve ser suficientemente longo para verificar o benefício de detecção desses cânceres. Não é realista acreditar que a triagem do câncer de mama deva salvar vidas no período de 5 anos após a triagem da primeira mulher, porém esta foi uma exigência na análise dos estudos, o que levou a uma interpretação errada dos dados, sobretudo de mulheres entre 40 e 49 anos.

A duração do acompanhamento das mulheres é determinada pelo período em que o benefício é esperado. Se, como ocorre em mulheres de 40 a 49 anos, a sobrevida após 5 anos de cânceres de mama diagnosticados sem triagem for alta (40), as mulheres devem então ser acompanhadas por tempo suficiente para que os controles morram por câncer de mama e o benefício das triagens seja evidente. Isto também influencia o tamanho do estudo. Se pesquisadores estiverem tentando demonstrar um benefício precoce, a triagem deve encontrar e interromper os cânceres de crescimento rápido. Eles devem realizar triagem apropriada utilizando intervalo pequeno entre os exames e um limiar baixo (agressivo) para intervenção. O estudo também deve ter um grande número de mulheres com cânceres de

crescimento rápido que serão letais logo após o início do estudo. Como, no caso de mulheres jovens, apenas um pequeno número de mulheres no grupo controle morre rapidamente em razão de seus cânceres, um estudo deve ser muito grande e agressivo para demonstrar um benefício precoce. Conforme mencionado, é mais provável que a triagem beneficie mulheres com cânceres de crescimento moderado. Como a sobrevida dessas mulheres também é maior que a de mulheres idosas, é necessário acompanhamento mais longo para permitir o acúmulo de número suficiente de mortes e demonstração do benefício com significância estatística (41).

Outros Fatores que Influenciam Estudos Controlados Randomizados

Muitos outros fatores influenciam um ECR, incluindo as características da população em estudo. Se o estudo for concebido com base em uma expectativa de que surgirá um determinado número de cânceres com número proporcional de mortes e a população se mostrar mais sadia do que o esperado, sofrendo menos cânceres e/ou menos mortes por câncer, o estudo pode fornecer resultados enganosos. A freqüência da triagem também afeta os resultados. Por exemplo, se a mamografia conseguir detectar cânceres em média 2 anos antes do que seria esperado, a triagem a cada 2 anos não resultará na detecção precoce de muitos cânceres, e o benefício será pequeno ou nulo.

A qualidade técnica da triagem e o limiar de intervenção também influenciam o benefício. Se a qualidade das mamografias for insuficiente para a detecção de cânceres pequenos ou se os radiologistas decidirem que eles devem ter alta percentagem de biopsias com diagnóstico de câncer positivo, então, *a priori*, cânceres pequenos (de aspecto limítrofe ou difíceis de visualizar em mamografias de má qualidade) escaparão da triagem (42). Se for usada apenas mamografia com incidência única, cânceres não serão detectados (ver Problemas com os Outros Estudos). Se o limiar de detecção for alto demais e resultar em pequena ou nenhuma redução no tamanho e no

estágio dos cânceres no momento do diagnóstico, a triagem não será benéfica (43).

O Benefício É Medido em Relação à Taxa de Mortalidade das Mulheres Controles

A taxa de mortalidade do grupo controle não examinado é um fator importante negligenciado em muitas análises dos estudos de triagem. Se o estágio dos cânceres detectados no grupo controle for avançado, um benefício é mais fácil de demonstrar porque o prognóstico no grupo controle é sombrio. Esta é a provável razão pela qual o estudo do HIP, realizado na década de 1960 (utilizando mamografia de má qualidade, em seu início), foi bem-sucedido com relativamente poucos participantes. As mulheres controles, que receberam apenas assistência médica habitual, tiveram câncer avançado. Isto permitiu que a triagem tivesse mais facilidade para encontrar cânceres em estágio anterior e alterar a taxa de mortalidade nas mulheres examinadas. À medida que melhoraram a assistência médica e o estágio de detecção do câncer de mama (cânceres precoces, estágios menores), tornou-se mais difícil reduzir o estágio de detecção em um programa de triagem. Simplificando, se as mulheres no grupo controle não morrerem, a triagem trará pouco benefício.

Detecção Precoce Não É Sinônimo de Ser Capaz de Excluir a Presença de Câncer: Falsa Tranqüilização

Como a triagem não detecta todos os cânceres e nem sempre os detecta cedo o suficiente para permitir cura, **ela não deve ser considerada um método para garantir que uma mulher não tem câncer**. As mulheres devem ser lembradas disso para que uma mulher cujo exame seja negativo não ignore uma alteração na mama surgida logo após o exame. Isto poderia retardar o diagnóstico (ver Falsa Tranqüilização, adiante). A triagem é apenas uma chance de detectar alguns cânceres mais cedo em um momento no qual uma intervenção poderia modificar a evolução da doença. Apesar

da triagem não detectar todos os cânceres, muitos cânceres de mama podem ser encontrados em estágio precoce e muitas mulheres podem ter suas vidas salvas pela detecção antecipada. Juntamente com os benefícios positivos da triagem, porém, deve-se compreender que, em face do avanço tecnológico atual, a triagem não detecta todos os cânceres nem salva todas as mulheres, e ainda não há exame ou associação de exames que possa garantir que uma mulher não tem câncer de mama. A triagem não é a solução para o problema do câncer de mama, mas, até que se desenvolva uma cura universal ou sejam descobertos métodos seguros de prevenção, a triagem por mamografia pode salvar muitas vidas. A investigação deve ser apoiada para aumentar o sucesso da mamografia.

TRIAGEM DO CÂNCER DE MAMA: PERSPECTIVA HISTÓRICA

Evidências Iniciais dos Benefícios da Triagem

O Primeiro Estudo Controlado Randomizado de Triagem do Câncer de Mama: O Estudo do Plano de Seguro-Saúde (HIP) de Nova York

No início da década de 1960, iniciou-se o primeiro ECR de triagem em um programa de seguro-saúde em Nova York conhecido como HIP de Nova York. Os pesquisadores desejavam determinar se a triagem de câncer de mama em mulheres assintomáticas utilizando ECM e mamografia reduziria a taxa de mortalidade. O estudo do HIP incluiu 62.000 mulheres entre 40 e 64 anos inscritas no plano de seguro. Sem nenhuma informação sobre as participantes do estudo, os pesquisadores as dividiram aleatoriamente em um grupo ao qual foram oferecidos ECM e mamografia e em um número igual de mulheres alocadas no grupo controle ao qual não foi oferecido nenhum serviço especial além da assistência habitual. Em seguida, foram oferecidos mamografia de triagem e exame físico anuais durante 4 anos às

mulheres do grupo de estudo. As mulheres incluídas no grupo controle sequer foram informadas do estudo e receberam a assistência médica habitual quando surgia algum problema.

Apenas 65% das mulheres no grupo de triagem aceitaram a oferta e foram examinadas pelo menos uma vez. Nesse grupo, 88% fizeram pelo menos dois exames. Conforme mencionado, para não influenciar os resultados, quando uma mulher é designada para um grupo, ela é considerada como se fosse submetida à intervenção ou como controle não examinado. Isto se destina a evitar viés de seleção, em que as mulheres que realizam o exame de triagem podem ter cânceres mais favoráveis. Assim, no estudo do HIP, bem como nos outros ECR, os 35% de pacientes que foram designadas para o grupo de triagem mas recusaram o exame ainda foram incluídos em análises subseqüentes como parte do grupo examinado, diluindo o efeito. Comparando-se o número subseqüente de mortes em mulheres examinadas e naquelas do grupo controle, os pesquisadores demonstraram que detecção precoce por mamografia associada a ECM poderia reduzir a mortalidade por câncer de mama (44).

Estimou-se que o número de mulheres inscritas nos estudos (tamanho da população) tinha uma chance de 50% de conseguir demonstrar um benefício de 20% (redução das mortes por câncer de mama) da triagem de modo que os resultados seriam estatisticamente significativos se houvesse esse benefício para as mulheres submetidas à triagem. Como a maioria dos ECR realizados desde o HIP, este estudo destinava-se a pesquisar um benefício da triagem de mulheres a partir dos 40 anos. Não visava, como foi feito retrospectivamente, a dividir a população entre mulheres com 40 a 49 anos e mulheres a partir de 50 anos. Foi a estratificação retrospectiva, sem apoio científico, que criou controvérsia sobre triagem.

A avaliação das populações no HIP demonstrou redução da mortalidade nas mulheres examinadas que começou a aparecer 3 a 5 anos após o primeiro exame (45). Os dados foram publicados com resultados em 18 anos. Nessa época, 163 mulheres no grupo controle haviam morrido por

câncer de mama em comparação com 126 no grupo examinado. Essa redução de 23% da mortalidade na população submetida a triagem foi estatisticamente significativa (46). Como o estudo era randomizado com controles, o benefício não era apenas uma diferença discutível na sobrevida, mas uma verdadeira redução absoluta da mortalidade. O HIP foi o primeiro estudo a mostrar benefício verdadeiro da triagem do câncer de mama.

Infelizmente, não foi possível determinar as contribuições relativas da mamografia e do exame físico para essa redução da mortalidade. O estudo utilizou uma técnica relativamente nova na época, a mamografia, cuja qualidade era muito inferior à atual. Em geral, aceita-se que o benefício da triagem advém de uma mudança no estágio em que cânceres são diagnosticados. A triagem faz com que um determinado número de casos esteja em estágio inferior no momento do diagnóstico ou tenha melhor prognóstico em um estágio (47). Estima-se que 19% dos cânceres detectados por triagem foram percebidos por mamografia isolada (esse número é muito menor do que o atual). Além disso, nos estudos de triagem mais modernos, os estágios dos cânceres detectados nas populações tornaram-se ainda mais precoces. O motivo pelo qual mesmo a pequena antecipação da detecção de lesões ocorrida no HIP causou benefício foi que havia muito mais cânceres avançados no grupo controle do HIP do que há agora em mulheres não examinadas nos Estados Unidos. A detecção antecipada é muito mais fácil quando a comparação é feita com cânceres mais avançados no grupo controle.

A despeito do sucesso do HIP, ainda restam dúvidas sobre se a melhora da triagem poderia reduzir ainda mais mortes por câncer de mama. Estudos subseqüentes foram idealizados por aqueles que desejavam verificar se a triagem apenas com mamografia poderia ser benéfica, enquanto outros pesquisadores tentaram demonstrar que era necessário apenas triagem por ECM. Na tentativa de determinar o benefício da mamografia isolada, e, como é mais fácil padronizar a mamografia do que o ECM, muitos estudos europeus subseqüentes utilizaram apenas mamografia para triagem. Ao

contrário, os pesquisadores nos estudos canadenses (NBSS1 e NBSS2) acreditavam que era necessário realizar apenas ECM e que a mamografia não oferecia grande vantagem.

Projeto de Demonstração de Detecção do Câncer de Mama

Muitos consideravam que a eficácia da triagem fora comprovada pelo estudo do HIP. Acreditavam faltar apenas comprovar que era possível realizar triagem populacional em grande escala com eficiência. Isto levou ao BCDDP para determinar se era possível realizar triagem de populações muito grandes. Os europeus não ficaram convencidos de que as respostas eram completas, e outros ECR foram concebidos e realizados. As questões foram ainda mais complicadas pela decisão do pesquisador principal no estudo do HIP, Professor Sam Shapiro, de analisar os dados no HIP para verificar o possível efeito da menopausa sobre os resultados. Assim, ele dividiu os resultados do estudo e analisou mulheres de 40 a 49 anos (a idade de 50 anos foi escolhida como representante da menopausa) separadamente, apesar do estudo do HIP não ter sido idealizado para permitir isto e de não ter potência para analisar mulheres mais jovens em separado. Na verdade, o HIP mostrou benefício para esse subgrupo, o que só foi notado mais tarde no acompanhamento (5 a 7 anos após o início da triagem). Isto, associado ao fato de que, segundo Shapiro, o benefício não era estatisticamente significativo [a análise de Chu *et al*. (48) mostrou significância], motivou os analistas a ignorar o benefício e a ser contrários à triagem de mulheres com 40 a 49 anos. A origem da discussão sobre a idade de início da triagem foi a análise por subgrupos, não planejada, dos dados do HIP para mulheres de 40 a 49 anos, sem potência estatística.

Muitos consideraram que o HIP validara a eficácia da triagem e que restava apenas determinar a viabilidade da triagem eficiente de grandes números de mulheres. Por conseguinte, o NCI, em conjunto com a American Cancer Society (ACS), decidiu que não era necessário outro ECR, mas realizou o maior programa de triagem do mundo como projeto de

demonstração para comprovar que a triagem populacional poderia ser realizada nos Estados Unidos. O BCDDP, realizado na década de 1970, avaliou cerca de 280.000 mulheres auto-selecionadas (voluntárias). O programa permitiu a participação de qualquer mulher a partir de 35 anos (mais tarde elevado para 40 anos). As voluntárias foram submetidas a exame físico e mamografia em pelo menos 1 de 5 triagens anuais em 29 centros daquele país.

Como o estudo não era um ECR, não foi possível utilizar os resultados para comprovação da eficácia da triagem, mas obtiveram-se informações importantes. O BCDDP mostrou com clareza a capacidade da mamografia por raios X de detectar cânceres pequenos em estágio inicial (16). Durante o período de triagem, houve 4.485 cânceres em 4.257 mulheres nessa população. A triagem detectou 3.557 desses cânceres, e os outros foram descobertos como anormalidades palpáveis encontradas entre as triagens.

Antes de discutir os resultados positivos do projeto, é importante notar que mais de 800 cânceres não foram detectados por triagem, mas apareceram no intervalo (19%). Estes foram cânceres diagnosticados clinicamente dentro de 1 ano após uma mulher ter sido submetida a um exame físico e mamografia negativos, mas antes da próxima avaliação ou no período de 1 ano após o último exame de triagem. Considerando-se um tempo de duplicação médio do câncer de mama de 100 a 180 dias, é provável que esses cânceres estivessem presentes no momento da triagem mas não tenham sido detectados. Assim, no BCDDP, cerca de 20% dos cânceres não foram detectáveis antes por ECM e mamografia juntos, demonstrando que mesmo a triagem com exame físico e mamografia associados não detecta todos os cânceres de mama. Essa falha da mamografia e do exame clínico em detectar 20% dos cânceres também foi observada na maioria dos ECR.

Os Benefícios da Triagem Constatados no BCDDP

A importância da mamografia foi demonstrada pelo BCDDP. Mais de 90% dos cânceres encontrados na triagem foram detectados por mamografia. A capacidade da mamografia de detectar cânceres de mama em estágio precoce antes que se tornassem suficientemente grandes para ser palpáveis também foi confirmada no BCDDP. Quase 42% dos cânceres detectados no BCDDP eram clinicamente ocultos e detectados apenas por mamografia.

Carcinoma intraductal não-invasivo (CDIS) e cânceres invasivos # 1 cm são lesões favoráveis em estágio inicial. A presença de câncer nos linfonodos axilares indica pior prognóstico. No BCDDP, apenas 14% das mulheres com tumores pequenos (1 cm ou menos) mostraram evidências de envolvimento de linfonodos axilares no momento do diagnóstico, enquanto 29% das mulheres com lesões maiores tinham linfonodos positivos. Mais de 50% das lesões precoces foram detectadas apenas por mamografia, o que demonstra sua capacidade de detectar câncer de mama mais cedo, resultando em detecção em estágio anterior e diminuição de mortes.

A ausência de um grupo controle impede o uso de dados do BCDDP para apoiar diretamente os benefícios da triagem, mas foi demonstrada claramente a capacidade da mamografia de detectar cânceres clinicamente ocultos, impalpáveis, em estágio anterior. Uma comparação da experiência sobre mortalidade da população do BCDDP com populações monitoradas no programa SEER sugere um benefício de sobrevida para mulheres de todas as idades estudadas. Dentre mulheres cujos cânceres foram diagnosticados durante o BCDDP, a taxa de sobrevida após 20 anos foi de 76%. Esta é comparada com a taxa de sobrevida histórica no programa SEER (a população norte-americana geral) de apenas 57% em 20 anos (49). As sobrevidas iguais, sem distinção de idade, e as indicações claras nos ECR de redução da mortalidade diretamente associada a detecção de cânceres menores e em estágio antecipado fornecem informações conclusivas de que a triagem beneficia mulheres de qualquer idade.

OS ESTUDOS CONTROLADOS RANDOMIZADOS SOBRE A TRIAGEM DO CÂNCER DE MAMA

Foram realizados oito ECR (ou nove, se o Estudo Sueco de Dois Municípios for contado como dois estudos) na Europa, no Canadá e nos Estados Unidos desde a década de 1960. Nesses estudos, as mulheres foram divididas aleatoriamente em dois grupos. A um deles ofereceu-se triagem e o outro serviu como grupo controle não examinado. Esses estudos mostraram que houve menos mortes por câncer de mama nas mulheres examinadas do que nos controles. Os estudos, mediante demonstração de redução absoluta estatisticamente significativa, nas mulheres examinadas constataram que a triagem periódica pode reduzir as mortes por câncer de mama. Se os estudos forem analisados como foram concebidos, esse benefício é claramente demonstrado em mulheres cuja triagem é iniciada aos 40 anos (36,50,51).

Estudo do Plano de Seguro-Saúde de Nova York

Conforme descrito, o primeiro ECR de triagem e o protótipo para estudos subseqüentes foi o HIP, que foi realizado na década de 1960. Após o HIP, foram realizados mais oito ECR de triagem do câncer de mama.

Os Estudos Suecos

Após o HIP, foram realizados vários ECR de grande escala na Suécia. Todos os estudos suecos foram concebidos para avaliar a utilidade da mamografia isolada. Nenhum deles incluiu ECM em seus protocolos (52,53). Na tentativa de reduzir exposição a radiação e manter o custo da triagem baixo, três dos cinco estudos empregaram apenas uma incidência, a mediolateral oblíqua.

O Estudo de Dois Municípios (Kopparberg e Ostergotland)

Os dois primeiros estudos suecos foram idealizados juntamente. Embora sejam dois estudos diferentes, seus dados foram relatados juntos, e eles são conhecidos como Estudo Sueco de Dois Municípios. Mulheres dos municípios de Kopparberg (hoje, Dalarma) e Ostergotland foram designadas de acordo com as comunidades em que viviam (grupos) para realizar mamografia ou servir como controles não examinados. Empregou-se a randomização por agrupamento segundo a comunidade.

Nos dois municípios, a população total de 40 e 74 anos era de 162.981 mulheres para randomização. Foram analisados os dados de 134.867 mulheres com 40 a 74 anos de idade. Os resultados preliminares do Estudo de Dois Municípios refletiram o benefício na mortalidade do HIP, demonstrando redução de 30% na mortalidade na população examinada em relação ao grupo controle não examinado — um benefício oriundo exclusivamente de triagem mamográfica (54).

Kopparberg (Dalarma)

O estudo de Kopparberg foi iniciado em 1977. Participaram 38.562 mulheres de 40 a 74 anos designadas aleatoriamente para o grupo examinado e 18.478 alocadas no grupo controle. Foi oferecida mamografia às mulheres do grupo de triagem entre 40 e 49 anos a cada 2 anos e às mulheres entre 50 e 74 anos a cada 33 meses. Oitenta e nove por cento das mulheres às quais foi oferecida triagem realizaram no mínimo a primeira triagem. Utilizou-se a mamografia em incidência única.

Ostergotland

O estudo de Ostergotland começou em 1978, simultaneamente ao estudo de Kopparberg. O desenho do estudo foi semelhante, sendo as mulheres de 40 a 74 anos randomizadas por agrupamentos comunitários. A triagem foi oferecida a 38.405 mulheres, e 37.145 foram escolhidas como controles não examinados. Mamografia em incidência única foi oferecida a cada 2 anos para mulheres de 40 a 49 anos e a cada 33 meses para mulheres de 50 a 74 anos, e houve adesão de 89% ao primeiro convite para triagem.

É importante reconhecer que, no Estudo de Dois Municípios, as mulheres de 40 a 49 anos foram examinadas a cada 2 anos e aquelas a partir de 50 anos foram examinadas a intervalos de quase 3 anos. Um intervalo de 2 anos entre as triagens pode ser longo demais para ter grande efeito sobre a mortalidade na população mais jovem. Outra limitação do estudo é que foi usada apenas uma incidência mediolateral oblíqua de cada mama, e essa prática resultou em não-detecção de até 24% dos cânceres (55,56). Um terceiro possível problema dessa triagem é que, após a triagem de prevalência, 70% das biopsias de lesões detectadas mamograficamente constataram câncer. Este alto VPP pode significar que alguns cânceres foram ignorados porque não tinham características suficientes para justificar biopsia, e, por conseguinte, seu diagnóstico pode ter sido adiado. Numa etapa subseqüente do estudo, empregou-se aspiração com agulha fina, e isso pode ser responsável pelo elevado limiar aparente para intervenção com base na taxa de biopsia excisional.

Nos 89% das mulheres que aceitaram a primeira triagem, a taxa de cânceres em estágio II foi reduzida em 25% em relação aos controles não examinados, e, 7 anos após a randomização, houve 31% menos mortes por câncer de mama entre aquelas examinadas do que no grupo controle. Essa redução persistiu por 10 anos (18). O Estudo de Dois Municípios cumpriu duas exigências para eficácia da triagem: redução do estágio e redução da mortalidade absoluta.

O Estudo de Dois Municípios é um exemplo de como a simples revisão das estatísticas pode não revelar todo o efeito de triagem. Os dados foram separados retrospectivamente e analisados por idade. No estudo de Kopparberg, houve redução de 25% da mortalidade nas mulheres de 40 a 49 anos. No início, isto não foi estatisticamente significativo em razão do pequeno número e do acompanhamento curto. No estudo de Ostergotland, não houve diminuição de mortes por câncer no grupo examinado em comparação com controles. O motivo não está bem esclarecido, mas é quase certo que decorra da recusa da triagem por um grande número de

mulheres que morreram no grupo examinado. Quase metade das mulheres que morreram por câncer de mama no programa de Ostergotland e foram consideradas examinadas tinham, na verdade, recusado o exame. Na análise desses estudos, é preciso incluir tais mulheres no grupo examinado. Em face dos pequenos números gerais de mortes por câncer, se apenas algumas dessas mulheres tivessem sido examinadas e salvas, o estudo teria mostrado benefício. Os analistas ignoraram a alta taxa de mortalidade por câncer entre aquelas que recusaram a triagem e se limitaram a apontar Ostergotland como um exemplo de triagem sem benefício.

Malmö

Outro ECR de triagem mamográfica foi iniciado em Malmö, Suécia, em 1976 e encerrado em 1986 (57). Cerca de 42.000 mulheres, de 45 a 69 anos, foram randomizadas individualmente. O intervalo entre as triagens do grupo de estudo foi de 18 a 24 meses (média, 21 meses). A triagem foi oferecida a 20.695 mulheres, e 20.783 foram designadas aleatoriamente como controles não examinados. Nos primeiros dois exames, foram realizadas as incidências mediolateral oblíqua e craniocaudal. Quando as mamas não eram radiograficamente densas, os exames subseqüentes incluíam apenas a incidência oblíqua.

A adesão à triagem foi de 70%. No início do acompanhamento, as mulheres que tinham idade a partir de 55 anos no início do estudo tiveram diminuição de 20% na mortalidade, mas em razão dos pequenos números de participantes no estudo isto não atingiu significância estatística. Muitos pesquisadores ficaram preocupados quando o acompanhamento inicial de mulheres entre 45 e 50 anos mostrou algumas mortes a mais por câncer entre as mulheres examinadas em relação aos controles. Porém isto foi causado pela flutuação estatística esperada quando o número total de mortes é muito pequeno. Após acompanhamento de 10 anos, o benefício para mulheres entre 45 e 49 anos foi uma diminuição de 49% nas mortes por câncer de mama.

Um segundo estudo também foi realizado em Malmö. Os dois foram relatados na Conferência de Desenvolvimento de Consenso em Janeiro de 1997, em Bethesda, Maryland (58). Outras 17.000 mulheres de 45 a 48 anos foram submetidas a triagem. O resumo para mulheres de 40 a 49 anos pode ser encontrado na seção Comprovação: Benefício Estatisticamente Significativo em Mulheres de 40 a 49 Anos, que inclui os resultados combinados dos dois estudos de Malmö.

Estocolmo

O estudo de Estocolmo começou em 1981 (59) e randomizou 38.525 mulheres de 40 a 65 anos para oferta de triagem e 20.651 para permanecerem como controles não examinados. A randomização foi individual e se baseou na data de nascimento. Das mulheres convidadas para triagem, 82% realizaram o primeiro exame. Ofereceu-se triagem a cada 2 anos utilizando mamografia apenas em uma incidência oblíqua. Na primeira triagem, 53% dos cânceres eram palpáveis. Como o Estudo de Dois Municípios já mostrava benefício, o programa foi interrompido depois de apenas duas triagens, e, em seguida, a mamografia foi oferecida a todas as mulheres. Os pequenos números e a curta duração da triagem limitam a utilidade do estudo. Estocolmo relatou redução da mortalidade em 21%, mas, em vista dos pequenos números no estudo, o benefício não é estatisticamente significativo. Além disso, a realização de apenas dois ciclos de triagem em uma população pequena demais dificulta muito a demonstração de um benefício.

Gotemburgo

O estudo de Gotemburgo foi iniciado em 1982, distribuindo aleatoriamente 52.000 mulheres de 39 a 59 anos. A triagem foi oferecida a 20.724 mulheres, e 28.909 foram randomizadas como controles não examinados. Realizou-se a mamografia em duas incidências a cada 18 meses, com participação de 84% das mulheres convidadas para o primeiro exame. Em

Gotemburgo, houve redução estatisticamente significativa de cerca de 44% das mortes por câncer de mama em mulheres de 39 a 49 anos (60). O benefício da triagem de mulheres com 39 a 59 anos foi uma diminuição de 20% a 30% de mortes por câncer (61). É interessante notar que houve benefício para mulheres de 39 a 44, 45 a 49 e 55 a 59 anos, mas não para aquelas de 50 a 54 anos. Esses resultados comprovam nosso ponto de vista há muitos anos: o agrupamento das mulheres por idade, em especial por décadas, pode causar simplificação excessiva e compreensão errada do que está realmente ocorrendo.

Edimburgo

O estudo de Edimburgo é complicado. Usando consultórios médicos para randomização, 45.130 mulheres foram divididas em 23.226 no ramo estudado e 21.904 no ramo controle. As mulheres participantes tinham 45 a 64 anos no início do estudo. Aquelas do grupo examinado foram submetidas a mamografia (duas incidências) e um ECM na triagem de prevalência (primeira). O exame clínico só foi usado no 2.º, 4.º e 6.º anos, e o ECM foi associado a mamografia em incidência única (mediolateral oblíqua) nos anos ímpares 3, 5 e 7. Descreveu-se uma redução relativa da mortalidade de quase 20% com acompanhamento de 7 a 9 anos, mas em razão dos pequenos números de mulheres nos estudos isto não atingiu significância estatística (62). Foi sugerido algum comprometimento dos resultados porque apenas 60% das mulheres aceitaram a oferta de triagem e porque a randomização pelo médico introduziu diferenças socioeconômicas. O acompanhamento mais longo mostrou diminuição de 21% a 29% das mortes entre as mulheres examinadas, sendo a maior parte dos benefícios decorrente da mamografia (39).

Os Estudos Nacionais de Triagem da Mama (National Breast Screening Studies) no Canadá (NBSS1 e NBSS2)

Os NBSS tiveram suas raízes no estudo do HIP. Este estudo mostrou que era possível interromper a história natural do câncer de mama e que a detecção precoce poderia reduzir o número de mortes causadas por esses cânceres. Embora o estudo do HIP tenha sido idealizado para avaliar mulheres entre 40 e 64 anos, os pesquisadores decidiram tentar determinar se havia um subgrupo de mulheres no qual o benefício fosse maior. Eles estimaram os dados por agrupamento retrospectivo dos resultados por idade, avaliando mulheres de 40 a 49 anos separadamente daquelas com 50 a 64 anos. Essa foi a origem da controvérsia sobre triagem de mulheres entre 40 e 49 anos. No entanto, os pesquisadores ignoravam que o estudo não era grande o bastante para justificar o uso dos dados para fazer recomendações médicas a partir dessa análise de subgrupos não-planejada retrospectiva com base estatística. Os números de mulheres jovens eram pequenos demais para permitir que o benefício para as jovens fosse estatisticamente significativo. Infelizmente, em vez de usar a análise de forma apropriada para sugerir um novo estudo, os pesquisadores sugeriram que a triagem de mulheres entre 40 e 49 anos não era benéfica.

Pesquisadores no Canadá reconheceram a possibilidade de haver um limiar etário para que a triagem fosse benéfica. Alguns também acreditaram que o principal benefício no estudo do HIP não era decorrente da mamografia mas do ECM que fazia parte da triagem. No HIP, isto não era tão absurdo, visto que o estágio dos cânceres no grupo controle era suficientemente alto para que qualquer detecção precoce, mesmo por ECM, devesse ser benéfica. Tendo em mente essas importantes questões, o National Cancer Institute do Canadá patrocinou o NBSS (63,64).

Na verdade, o NBSS consistiu em dois estudos separados. O primeiro foi concebido para determinar a eficácia da triagem de mulheres entre 40 e 49 anos de idade com mamografia e exame físico na primeira triagem seguidos por mamografia anual (43), enquanto o segundo NBSS visava a comparar as contribuições relativas do exame físico e da mamografia na triagem de mulheres assintomáticas de 50 a 59 anos (44).

O NBSS foi muito diferente de todos os outros estudos. Em lugar de distribuir aleatoriamente uma população e depois convidar as mulheres alocadas no grupo de triagem para fazer o exame, o NBSS primeiro procurou participantes voluntárias. Essa abordagem facilitou o controle das previsões estatísticas, porque aumentou a probabilidade de adesão a pelo menos uma triagem, já que as mulheres concordaram em participar em vez de ser randomizadas. Nos outros estudos, as mulheres poderiam recusar, e recusaram, o convite à triagem. O uso de voluntárias, porém, significava que os resultados do estudo não poderiam ser aplicados à população geral.

Os demais estudos usaram randomização cega. As mulheres foram alocadas em grupos de triagem ou controles não examinados antes que qualquer pesquisador do estudo as conhecesse individualmente. Conforme mencionado, randomização cega é a única forma de chegar à alocação aleatória verdadeira. Se a randomização não for cega, existe a possibilidade de que a alocação não seja aleatória (com viés consciente ou não) e haja comprometimento das conclusões do estudo. O NBSS cometeu o erro de não usar randomização realmente cega, e há evidências de que as duas populações não foram divididas aleatoriamente.

A partir de 1980, foram procuradas mulheres voluntárias para o programa. Assim, o NBSS incluiu mulheres auto-selecionadas de 40 a 59 anos recrutadas em 15 centros do Canadá. As mulheres não poderiam ter história de câncer de mama nem ter realizado mamografia no período de 1 ano antes do estudo, mas foi permitida a participação de mulheres com sinais ou sintomas (nódulos etc.) de câncer de mama. Este último fato também contribuiu para dúvidas sobre o estudo.

O fato de que esse estudo examinou voluntárias teve dois possíveis efeitos. Voluntárias tendem a ser mais conscientes sobre a saúde e mais sadias. De fato, no relato dos dados sobre os primeiros 7 anos de acompanhamento, houve muito menos mortes do que o esperado entre as participantes, sugerindo o efeito de voluntárias sadias. A segunda questão diz respeito à validade externa dos resultados para a população. Não está

clara a maneira como os resultados obtidos com voluntárias seriam aplicados à população feminina geral.

Desenho Básico do NBSS

NBSS1: Mulheres de 40 a 49 Anos

No primeiro estudo, 50.430 mulheres de 40 a 49 anos foram recrutadas para participar entre 1980 e 1985. Depois de a mulher concordar em participar, ela foi submetida a um ECM completo e depois alocada, em uma lista aberta, para o grupo de estudo ou controle (foi essa randomização não-cega que levantou sérias questões). Foram oferecidos mamografia e exame físico anuais ao grupo de estudo, enquanto as mulheres controles foram submetidas apenas ao exame físico inicial e depois acompanhadas por correspondência para verificar seu estado de saúde subseqüente. Auto-exame da mama (AEM) foi ensinado aos dois grupos. Ao fim de 7 anos, houve, paradoxalmente, 38 mortes por câncer de mama entre as mulheres submetidas a triagem e 28 no grupo controle. A diferença de 10 mortes não foi estatisticamente significativa, mas o excesso de mortes por câncer no grupo de triagem levantou questões sérias. Mesmo com 11 a 16 anos de acompanhamento, ao contrário dos outros estudos, ainda houve mais mortes por câncer entre as mulheres submetidas a triagem do que no grupo controle (65).

Estávamos entre os primeiros a apontar vários problemas críticos no NBSS1 (66). Permitiu-se a participação de mulheres com lesões palpáveis, algumas das quais comprovadamente eram cânceres, no estudo de triagem (sem dúvida, a triagem não beneficiará mulheres que já têm câncer de mama palpável). Isto teria sido aceitável se as mulheres não tivessem sido examinadas antes da alocação no grupo de triagem ou controle, de modo que seriam distribuídas uniformemente entre os dois, mas, como a alocação foi feita com listas abertas, era possível que os responsáveis pelas alocações pulassem uma linha e colocassem o nome no grupo de triagem ou controle conforme seu desejo, comprometendo a alocação. Os fatos sugerem que isto

aconteceu, causando um desequilíbrio. Os dados mostram que 33 mulheres designadas para triagem já possuíam câncer de mama com linfonodos positivos no momento da alocação, enquanto apenas 21 mulheres com linfonodos positivos foram alocadas no grupo controle. Mais importante é o fato de que 19 mulheres com câncer de mama avançado (4 ou mais linfonodos axilares positivos) foram designadas para o grupo examinado enquanto apenas 5 dessas mulheres foram alocadas no grupo controle. É provável que esses desequilíbrios, que são estatisticamente significativos (27) e não devem ocorrer em uma alocação aleatória, tenham comprometido os resultados. Além disso, o número de mulheres com linfonodos axilares positivos foi maior no grupo examinado do que no grupo controle no início do estudo de triagem, e a disparidade continuou a aumentar com o passar dos anos (os números devem ter convergido quando as mulheres controles "alcançaram" as mulheres submetidas a triagem). O processo de randomização foi revisto, mas, infelizmente, os revisores ignoraram as preocupações sobre as quais eu havia escrito para eles (67). Eles examinaram apenas as marcas de rasura nas listas quando, na verdade, não havia razão para apagar um nome quando era possível apenas pular uma linha para colocar uma mulher no grupo desejado. Recomendei que entrevistassem as mulheres que realizaram as alocações (com proteção contra qualquer retaliação) para determinar se ocorrera designação intencional das participantes em um dos grupos (68). Isto nunca foi feito por um revisor externo, e a maioria dos analistas que defendem o NBSS ignorou as preocupações que levantei e sugeriu que a revisão de Bailar e MacMahon absolveram o NBSS, quando nada poderia estar mais distante da verdade.

NBSS2: Mulheres de 50 a 59 Anos

O segundo estudo NBSS envolveu mulheres de 50 a 59 anos. Os pesquisadores acreditavam que o benefício do HIP fosse devido ao ECM e que a mamografia tivesse contribuído pouco. Idealizaram um estudo para comparar as contribuições relativas da mamografia e do ECM. O NBSS

distribuiu aleatoriamente as 39.476 voluntárias de 50 a 59 anos em grupos iguais. Um grupo foi submetido a mamografia e ECM anuais e foi comparado com o outro grupo, submetido apenas a ECM anual, sem mamografia. Não houve grupo controle sem triagem, e por isso não foi possível usar os dados para determinar qualquer benefício de qualquer uma dessas condutas de triagem para as mulheres no estudo. Ao fim de 7 anos após a primeira triagem, não havia diferença na mortalidade entre os dois grupos (64) e também não havia diferença após 13 anos de acompanhamento (69).

Sumário dos ECR

Há consenso quase universal de que os ECR demonstraram que a triagem é eficaz, que é possível interromper a história natural do câncer de mama e que a taxa de mortalidade pode ser reduzida por triagem periódica com mamografia (50). Na realidade, como a maioria dos estudos mal teve tamanho suficiente para fornecer resultados estatisticamente significativos, apenas o estudo do HIP e os dados associados do Estudo Sueco de Dois Municípios têm número suficiente de mulheres para demonstrar, sozinhos, um benefício estatisticamente significativo da triagem de mulheres de 40 a 74 anos (51). Todos os outros estudos, exceto o NBSS, mostram benefício não significativo da triagem (Fig. 4.10). O benefício da triagem foi aceito com base na associação dos resultados de todos os estudos em uma metanálise que confere significância à diferença (37).

Muitos estudos continuam a ser analisados. Isto foi complicado pelo fato de que, quando os benefícios da triagem se tornaram evidentes, muitos dos programas iniciaram a triagem dos grupos controles. Quando os estudos foram analisados conforme concebidos (sem estratificação por idade), aos 7 a 12 anos de acompanhamento, a redução da mortalidade atribuível a triagem variou de 30% no NBSS para mulheres de 50 a 59 anos (mamografia e ECM comparados com ECM isolado) a 14% nos dados iniciais de Gotemburgo; 16% em Edimburgo; 18% em Ostergotland; 19%

em Malmö; 20% em Estocolmo; 29% no HIP; e 32% em Kopparberg. Em 2002, uma revisão de todos os estudos suecos (exceto o Estudo de Dois Municípios) mostrou benefício de 21% estatisticamente significativo em mulheres de 40 a 74 anos (53).

Em uma atualização dos sete estudos populacionais (o Canadá não foi incluído) publicada em 1994, Wald *et al*. (70) calcularam uma redução da mortalidade de 22% para a triagem de mulheres na idade de 40 a 74 anos com intervalo de confiança de 95% de 0,70 a 0,87. Em razão dos pequenos números de mulheres nos estudos, porém, apenas o estudo do HIP e o Estudo de Dois Municípios são, sozinhos, estatisticamente significativos. Duffy *et al*. (71) fizeram outra metanálise em 2002 que mostrou redução da mortalidade estatisticamente significativa de 24% [RR 0,76 (0,70–0,82)] para a triagem iniciada aos 40 anos.

Não há dúvida de que a triagem reduz a taxa de mortalidade por câncer de mama, e os dados associados sugerem redução de no mínimo 20% a 30%. Esta provavelmente é uma baixa estimativa, porque os resultados baseiam-se em estudos por convite. Conforme mencionado, a não-adesão e a contaminação reduzem o benefício aparente. Com exceção do estudo canadense, todos os estudos foram “por intenção de tratar”. Isto significa que mulheres foram aleatoriamente designadas para um grupo de estudo (examinado) ou o grupo controle não examinado e, após a randomização, foram convidadas a realizar o exame. Os resultados dos estudos foram analisados como se todas tivessem participado, mas muitas recusaram a oferta. Contudo, para evitar viés de seleção, uma mulher que morreu de câncer de mama e que fora convidada para triagem ainda é contada no grupo examinado mesmo que tenha recusado o exame (não-adesão). De modo semelhante, se uma mulher alocada no grupo controle realizou mamografia por conta própria, fora do estudo, e teve a vida salva em razão disso, ela ainda é contada como controle não examinado (contaminação). A não-adesão e a contaminação diluem o benefício da triagem. Na verdade, o benefício é muito maior do que os estudos mostram.

AS CONTROVÉRSIAS DA TRIAGEM MAMOGRÁFICA

A triagem mamográfica foi uma das intervenções médicas mais estudadas e contestadas na história. Houve muitos debates nacionais e internacionais sobre sua segurança, sua eficácia e os indivíduos que devem ser examinados, além da sua capacidade real de detecção de câncer. A atenção científica rigorosa superou todos esses desafios, e hoje a maioria concorda que a triagem mamográfica é segura e pode reduzir a taxa de mortalidade por câncer de mama. Embora essas controvérsias tenham sido difíceis, com fortes emoções nos dois lados, elas estimularam o raciocínio e a melhor compreensão da importância do estudo científico rigoroso antes que uma intervenção seja considerada eficaz. As discussões sobre mamografia formaram um núcleo de raciocínio analítico que pode ser aplicado a muitas intervenções médicas, em especial à triagem de populações sadias. À medida que são desenvolvidas técnicas para detecção precoce de doenças, como a triagem do câncer de pulmão, de próstata, de cólon etc., a comunidade médica deveria aprender com as discussões sobre a triagem do câncer de mama para evitar muitos erros do passado (10).

A maioria das contestações à triagem mamográfica foi enfrentada e esclarecida por análise científica. Algumas, como a preocupação com o aumento da detecção de CDIS, estão sendo abordadas, mas ainda não foram resolvidas. Outras, como a discussão sobre triagem de mulheres entre 40 e 49 anos, ainda são confundidas pela incapacidade de alguns de reconhecer análises científicas adequadas. A confusão ocorrida na década de 1990, sugerindo que mulheres com menos de 50 anos eram muito diferentes daquelas a partir de 50 anos, persiste, e a desinformação permanece (72), propondo que os dados são incertos quando, na verdade, são muito claros no apoio à triagem de mulheres a partir dos 40 anos.

Tenho quase certeza de que os debates não terminaram, pois o câncer de mama é um dos cânceres mais visíveis e de maior carga emocional. O fato de a detecção precoce ser benéfica mas a triagem mamográfica estar longe da perfeição estimulou muitos esforços para encontrar outras formas de

detecção dos cânceres que não são detectados antes por mamografia. Estas são tarefas importantes, mas, à medida que novas tecnologias são criadas, é preciso abordar as mesmas questões a respeito da eficácia. Ainda é importante ter certeza de que os exames não causam mais danos do que benefícios.

A Radiação da Mamografia Causa Mais Mortes por Câncer do que Curas?

A primeira grande controvérsia surgiu na década de 1970 quando a preocupação com o risco de radiação aumentou a inquietação em relação à mamografia com raios X em mulheres com menos de 50 anos. Bailar sugeriu que a radiação da mamografia poderia causar mais mortes por câncer do que a cura proporcionada pela triagem mamográfica (73). Constatou-se mais tarde que Bailar superestimara a quantidade de radiação usada na mamografia em uma ordem de grandeza. Além disso, embora a radiação seja um carcinógeno, os dados mostram que o risco está relacionado com a idade em que os tecidos mamários foram expostos. Está bastante claro que a mama em desenvolvimento é mais suscetível a lesão por radiação e que após a diferenciação terminal o risco é menor mesmo com doses relativamente altas. Cada vez há mais dados sugestivos de que é mais provável que as células-tronco indiferenciadas (ainda não identificadas na mama) sejam as células que podem tornar-se malignas. Após a diferenciação terminal (seja por idade ou por uma gravidez a termo), o número ou o tipo de células-tronco tende a diminuir e, com isso, o risco representado pelos carcinógenos diminui. Os dados mostram claramente que o benefício da triagem mamográfica é muito maior que os riscos teóricos da irradiação (74–77).

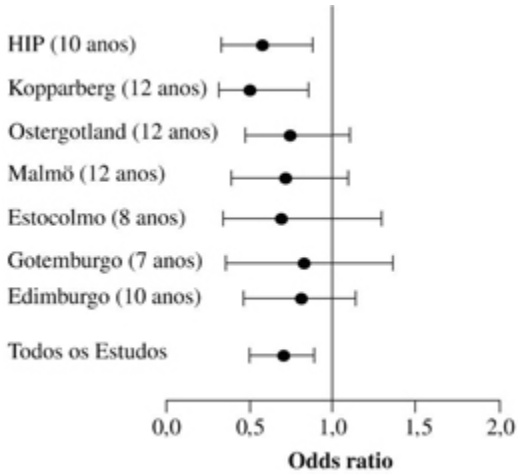

Fig. 4.10 Chance de morte por câncer de mama em mulheres de 40 a 74 anos que participaram dos 7 estudos controlados randomizados por convite. Os pontos representam estimativas pontuais (os dados são analisados em algum momento no tempo). Isso muda com acompanhamento prolongado. Representam a taxa de mortes por câncer em relação ao número de mulheres sob triagem dividida pelas mortes por câncer em relação ao número de controles. Se a estimativa pontual estiver à esquerda da linha, significa que há menos mortes por câncer entre as mulheres submetidas a triagem. Se o ponto estiver à direita, significa que houve mais mortes por câncer entre as mulheres sob triagem. A percentagem de redução da mortalidade é 1 2 a estimativa pontual 3 100. As barras mostram o intervalo de confiança de 95%. Isto significa que, com base nos números de mortes por cânceres ocorridas no momento de revisão dos dados, as leis de probabilidade (com confiança de 95%) sugerem que o verdadeiro efeito está em algum ponto da linha. Se toda a barra estiver à esquerda da linha vertical 1,0, o benefício é considerado estatisticamente significativo (p, 0,05). (Adaptado de Shapiro S. Screening: assessment of current studies. Cancer 1994;74: 231-238.)

A Discussão Sobre Triagem de Mulheres de 40 a 49 Anos

Há poucos argumentos de que a triagem mamográfica possa reduzir o tamanho e o estágio na detecção do câncer de mama (14,78) e que isto possa resultar em redução de mortes por câncer de mama (79). Também há pouca controvérsia de que a detecção precoce por mamografia possa interromper a história natural do câncer de mama em muitas mulheres e que a mortalidade possa ser reduzida (50). Historicamente, a controvérsia surgiu quando se decidiu avaliar os resultados do estudo do HIP dividindo-se as mulheres e analisando os dados das mulheres entre 40 e 49 anos separadamente daquelas entre 50 e 64 anos. Isto foi feito considerando-se

que a menopausa poderia influenciar o resultado, e a idade de 50 anos foi escolhida como substituto da menopausa.

Observou-se que, nos primeiros anos de acompanhamento, o benefício começou a surgir 2 a 3 anos após o início da triagem nas mulheres de mais idade mas só começou a ser observado 5 a 7 anos depois nas mulheres jovens. Em razão do número relativamente pequeno de mulheres jovens no HIP, o benefício para o subgrupo jovem não pareceu atingir significância estatística. Isto foi refutado na análise de Chu *et al*. (80), mas muitos afirmaram que os dados não alcançaram significância e que, portanto, a triagem de mulheres jovens não era benéfica. O NBSS foi concebido para esclarecer essa questão. Outros consideravam que os estudos não deveriam ser divididos em subgrupos e que havia outras evidências de benefício suficientes, como os resultados do BCDDP, e que a triagem deveria ser recomendada a todas as mulheres a partir dos 40 anos. As análises não-planejadas de dados por subgrupos que não tinham potência estatística, como a análise do HIP, foram as responsáveis pela controvérsia.

Diretrizes do Consenso de 1989

Durante a década de 1980, as organizações médicas promulgaram diretrizes para triagem do câncer de mama que muitas vezes divergiam entre si. Muitas organizações procuraram chegar a um consenso, e na primavera de 1989 o NCI uniu-se à ACS, à American Medical Association e a outros grandes grupos médicos e chegaram a um acordo que forneceu diretrizes uniformes de triagem a mulheres e seus médicos. As diretrizes consensuais de 1989 recomendavam uma mamografia inicial entre 35 e 40 anos, mamografia e ECM a cada 1 a 2 anos para mulheres de 40 a 49 anos e triagem anual de mulheres a partir de 50 anos. Depois, a sugestão do exame inicial foi retirada, pois havia pouquíssimos dados que pudessem ser usados para avaliar cientificamente o benefício da mamografia em mulheres com menos de 40 anos.

O consenso representou um compromisso político. O Breast Imaging Committee do American College of Radiology (ACR) ressaltou que a triagem mamográfica de mulheres com 40 a 49 anos poderia detectar cânceres em média cerca de 2 anos antes que se tornassem clinicamente evidentes (81,82). A comissão argumentou que a triagem dessas mulheres jovens a cada 2 anos significaria que muitos cânceres seriam detectados no momento em que se tornassem clinicamente aparentes, e a triagem com esse intervalo ou em intervalo maior não deveria proporcionar grande benefício. Embora o Breast Imaging Committee do ACR tenha aprovado com unanimidade que as diretrizes devem recomendar mamografia anual de mulheres jovens, a comissão foi invalidada em razão da preocupação de que isto causasse o afastamento de algumas organizações do consenso. Alegou-se que seria melhor aceitar o meio-termo de chegar a um consenso e depois rever as diretrizes. Por isso, adotou-se o intervalo de 1 a 2 anos para mulheres entre 40 e 49 anos.

NCI Retira o Apoio à Triagem de Mulheres de 40–49 Anos

Apenas três anos e meio depois, em dezembro de 1993, o NCI retirou seu apoio à triagem de mulheres com 40–49 anos. A decisão foi tomada por alguns indivíduos no NCI que consideravam que os dados não justificavam a decisão de 1989 de apoiar a triagem de mulheres com 40 a 49 anos. Eles usaram a publicação dos primeiros resultados do NBSS, no fim de 1992, como motivo para convocar um seminário em janeiro de 1993, ostensivamente para rever os dados mais recentes sobre triagem. As conclusões do seminário foram predeterminadas pelo desequilíbrio acentuado de apresentações, francamente dominadas pelos oponentes da triagem, e pela redação do sumário do seminário por obstinados opositores da triagem (50). O sumário foi publicado em outubro de 1993, e o NCI apresentou sua conclusão de que não houve benefício ao National Cancer Advisory Board (NCAB), pois buscava apoio para seu plano de descartar as diretrizes para mulheres de 40 a 49 anos. O NCAB, porém, tendo recebido

argumentos favoráveis à triagem, decidiu, quase por unanimidade (13 a 1), orientar o NCI a manter o apoio para a triagem de mulheres de 40 a 49 anos. Pela primeira vez em sua história, o diretor do NCI ignorou a orientação do NCAB e, em dezembro de 1993, retirou o apoio à triagem mamográfica de mulheres com 40 a 49 anos. O que havia começado como esforço de algumas pessoas, de corrigir o que consideravam uma decisão errada tomada no consenso de 1989, terminou como uma clara decisão política. A decisão de retirar o apoio à triagem de mulheres entre 40 e 49 anos e de apoiar o exame de mulheres com mais de 50 anos a cada 1 a 2 anos (também um desvio das diretrizes de 1989) manteve as recomendações do NCI condizentes com o Health Care Plan da administração Clinton, anunciado em janeiro de 1994. O plano de saúde fora desenvolvido em 1993 com base na orientação do NCI de que retiraria o apoio à triagem de mulheres de 40 a 49 anos. Um retrocesso desse plano no último minuto teria afetado radicalmente o pacote administrativo. É uma coincidência improvável que o pacote de saúde oferecesse triagem apenas a mulheres a partir de 50 anos a cada 2 anos.

A decisão do NCI causou grande confusão e foi criticada por basear-se na análise inapropriada dos dados (83). O argumento foi perpetuado ignorando-se os princípios básicos de análise estatística e da análise de dados do ECR. Estudos que reuniram mulheres de 40 a 49 anos e as compararam com todas as mulheres nas três décadas subseqüentes de vida produziram uma falsa impressão de que houve grandes alterações nos parâmetros de triagem aos 50 anos. Porém os fatos mostram que não há alterações abruptas de nenhum parâmetro de triagem em nenhuma idade.

Por Que Realizar a Triagem de Mulheres de 40 a 49 Anos?

Câncer de mama não é uma questão trivial em mulheres na quinta década de vida. Mais de 40% dos anos de vida perdidos por câncer de mama são de mulheres com menos de 50 anos (46). Cânceres de mama diagnosticados entre 40 e 49 anos representam 30% dos anos de vida perdidos por essas

neoplasias malignas. O número de mulheres de 40 a 49 anos com câncer de mama é maior do que sugerem os dados disponíveis porque, na ausência de triagem, cânceres que podem ser detectáveis na mulher de 40 a 49 anos são diagnosticados somente após os 50 anos. É provável que o número de cânceres diagnosticados em mulheres de 40 a 49 anos seja ainda maior com triagem mamográfica apropriada.

Muitas pessoas que se opõem à triagem de mulheres de 40 a 49 anos sugerem que o câncer de mama não é um problema importante nessa idade. A análise depende do ponto de vista. Há uma distinção importante entre a incidência anual de câncer de mama (novos casos por 1.000 mulheres) e os números absolutos de cânceres que surgem entre essas mulheres (incidência multiplicada pelo número de mulheres naquela idade).

Incidência de Câncer de Mama

A incidência de câncer de mama aumenta continuamente com a idade. Cerca de 1,3 a 1,6 em cada 1.000 mulheres de 40 a 49 anos são diagnosticadas com câncer de mama a cada ano. Esse número aumenta para 2,2 a 2,6 em mulheres de 50 a 59 anos e para 3,3 a 3,9 em mulheres de 60 a 69 anos. Os opositores da triagem de mulheres jovens ressaltam que há quase duas vezes mais mulheres de 50 a 59 anos que desenvolvem câncer de mama a cada ano em relação a mulheres de 40 a 49 anos. Os mesmos analistas muitas vezes ignoram o fato de que o número de mulheres com diagnóstico aos 60 a 69 anos corresponde a 1,5 vez o observado no período de 50 a 59 anos. Também não está claro se ser 1 em 1.000 é tão diferente de 1 de 2 ou 1 de 3 em 1.000.

Números Absolutos versus Relativos e Vieses na Análise de Dados

O número absoluto de mulheres com diagnóstico de câncer de mama fornece uma perspectiva diferente da simples análise da incidência. Ele relaciona a incidência ao número real de mulheres nessa idade em um dado momento. Assim, embora o número de cânceres por 1.000 seja menor em mulheres jovens, se houver mais mulheres jovens pode haver um número

maior de mulheres com câncer de mama nessa idade. Alguns banalizaram a importância do câncer de mama em mulheres de 40 a 49 anos usando apenas os dados sobre incidência. Além disso, essas mulheres foram repetidamente comparadas com todas as mulheres em quatro outras décadas de vida juntas, como se estas formassem um grupo uniforme (o que não é verdade).

Mitos Sobre Detecção e Diagnóstico do Câncer de Mama

O agrupamento de mulheres de diferentes idades pode ser muito enganador. Por exemplo, com base em estimativas do SEER, em 1993 28.900 mulheres de 40 a 49 anos receberam o diagnóstico de câncer de mama. Os opositores da triagem ressaltaram que estes representavam apenas 16% de cânceres diagnosticados naquele ano. Insistiram para que a triagem se concentrasse nos 84% dos cânceres diagnosticados em todas as outras mulheres (Fig. 4.11A). No entanto, esse argumento ignorou que houve diagnóstico de apenas 31.500 cânceres de mama em mulheres de 50 a 59 anos em 1993 (84). Este número é apenas 9% maior que o número diagnosticado em mulheres de 40 a 49 anos e representava apenas 17% de todos os cânceres diagnosticados em 1993 (Fig. 4.11B). Pode-se argumentar que essas mulheres devem ser ignoradas para se concentrar nos 83% de cânceres ocorridos em todas as outras mulheres. O fato é que, em 1993, nenhuma década de vida representou . 25% do total de cânceres diagnosticados (Fig. 4.11C, D).

O motivo para que o número de cânceres fosse tão alto entre mulheres de 40 a 49 anos foi que a geração pós-guerra estava chegando aos 40 anos. Em 1995, a ACS estimou que, na verdade, o número de diagnósticos de câncer de mama era maior em mulheres de 40 a 49 anos (33.800) do que em mulheres de 50 a 59 anos (28.300). O mesmo ocorreu em 1996.

O uso da idade de 50 anos como ponto de análise e a comparação entre todas as mulheres abaixo dessa idade e todas as mulheres a partir de 50 anos, como se cada um desses grupos fosse uniforme, criaram a ilusão de

que fatores que mudam devagar com a idade se modificavam de repente aos 50 anos.

A Idade de 50 Anos Não Tem Significado Biológico

Mulheres e seus médicos foram levados a acreditar que algo dramático ocorre aos 50 anos quando, na verdade, essa idade não tem significado biológico. A idade de 50 anos foi escolhida como substituto da menopausa, porque é difícil determinar a idade da menopausa real. Embora seja uma seleção bastante arbitrária, ela foi imbuída de significado biológico pela repetição. No passado, oncologistas acreditavam que a idade de 50 anos ou a menopausa eram importantes determinantes do uso de quimioterapia ou hormonioterapia. Agora está claro que essa percepção estava relacionada com a forma de agrupamento dos dados. Mulheres na pós-menopausa podem ser beneficiadas por quimioterapia, e a idade é apenas uma das variáveis usadas para decidir a melhor seleção de tratamento. As mulheres devem saber que não há nenhum acontecimento mágico aos 50 anos.

Idade e Densidade do Tecido Mamário

Uma das sugestões mais repetidas é que a mama é densa em mulheres com menos de 50 anos e que se transforma em gordura e se torna mais radiotransparente aos 50 anos, permitindo diagnóstico precoce do câncer. Embora uma maior percentagem de mulheres jovens tenha tecido denso, este não é um fenômeno que sofre modificação abrupta em nenhuma idade. Cerca de 90% das mulheres aos 30 anos têm mamas densas à mamografia. Essa percentagem muda em cerca de 1% a 2% a cada ano e continua até cerca de 65 a 70 anos, quando 60% das mulheres têm mamas gordurosas. Depois disso, as percentagens parecem continuar iguais (ver Cap. 12). Não há alteração abrupta da densidade do tecido mamário em nenhuma idade. A compreensão errada acerca dos padrões de tecidos mamários e idade é, mais uma vez, função do agrupamento de mulheres e referência à idade de 50

anos como ponto de análise. Isto cria a falsa impressão de que um fenômeno de alteração gradual sofre uma modificação abrupta aos 50 anos.

Não há diferença significativa no tecido mamário, como observado pela mamografia em mulheres de 40 a 49 anos em comparação com aquelas de 50 a 59 anos. As mamas não se transformam em gordura na menopausa ou aos 50 anos (85). Prechtel (86) demonstrou isso histologicamente, e a análise cuidadosa, por idade, da densidade tecidual à mamografia realizada por Stomper *et al*. (87) confirma que a percentagem de mulheres com mamas densas diminui continuamente com a idade, mas não há alteração abrupta aos 50 anos ou na menopausa.

Idade e Taxas de Detecção de Câncer

Em um esforço para apoiar os argumentos contrários à triagem de mulheres de 40 a 49 anos, opositores da triagem empregaram análise de dados inapropriada e forneceram dados fora de contexto. Como observado em relação aos padrões de tecido mamário, por comparação de mulheres de 40 a 49 anos com aquelas a partir de 50 anos, dados que se modificam gradualmente com o tempo parecem mudar de repente aos 50 anos. Agrupamento e comparações inapropriados foram usados para banalizar a importância do câncer de mama em mulheres de 40 a 49 anos.

Esse mesmo tipo de agrupamento artificial foi usado em um artigo publicado em 1993 e empregado para apoiar a decisão do NIC de modificar as diretrizes. Os autores avaliaram a prevalência de câncer em uma população submetida a triagem com base na idade. Eles concluíram que houve modificação repentina do VPP da mamografia aos 50 anos (88). A análise dos dados foi distorcida pelo fato de que mulheres de 30 a 49 anos foram comparadas com aquelas de 50 a mais de 70 anos. Utilizando a idade de 50 anos como ponto de análise e incluindo os extremos do que, na verdade, é apenas uma seqüência contínua e gradual, fez-se parecer que houve uma grande mudança aos 50 anos. Eles chegaram a uma conclusão falsa agrupando todas as mulheres jovens e comparando-as a todas as

mulheres idosas. Assim, constataram que havia apenas 2 cânceres por 1.000 mulheres examinadas com menos de 50 anos e que o número parecia saltar aos 50 anos para 10 cânceres por 1.000. Na realidade, um exame mais cuidadoso de seus dados mostrou que a alteração era mais gradual. Nas mulheres de 30 a 39 anos, o programa detectou 1 câncer por 1.000 mulheres. Este número aumentou para 3 por 1.000 em mulheres de 40 a 49 anos, 6 por 1.000 naquelas de 50 a 59 anos, 13 por 1.000 entre 60 e 69 anos e 14 por 1.000 em mulheres de 70 a 79 anos. Os intervalos de confiança foram superpostos para mulheres de 40 a 49 anos em comparação com aquelas de 50 a 59 anos, mostrando que a diferença não era sequer estatisticamente significativa, embora seja bem conhecido que a incidência de câncer de mama aumenta de forma constante com a idade. Usando-se um agrupamento diferente, seria possível afirmar que, como a taxa de detecção para mulheres de 30 a 59 anos era de apenas 3,3 por 1.000 e nas mulheres de 60 a 79 anos era de 14 por 1.000, a triagem deve concentrar-se em mulheres de 60 a 79 anos. As conclusões foram facilmente distorcidas pela forma de agrupamento dos dados.

A maioria dos leitores desinformados foi induzida a erro pela análise da University of California, San Francisco (UCSF) School of Medicine (88). O sucesso do argumento ficou claro em um sumário da controvérsia redigido por Sox (89) nos *Annals of Internal Medicine*, no qual ele concluiu erroneamente, com base na revisão acima, que “o resultado (número de cânceres detectados) da primeira mamografia foi cinco vezes maior em mulheres a partir de 50 anos (10 cânceres por 1.000 estudos em comparação com 2 cânceres por 1.000 estudos). . . . Sem dúvida, a mamografia é muito mais eficiente na detecção de cânceres de mama em mulheres de mais idade”.

Nossos próprios dados confirmam o fato de que o número de cânceres aumenta continuamente com a idade (quando são contados os números em cada idade específica) e que não há alteração abrupta aos 50 anos ou em qualquer outra idade. Essa tendência é claramente um reflexo da

probabilidade prévia de câncer que aumenta de modo contínuo com a idade, como seria esperado. Não há nenhum acontecimento mágico aos 50 anos.

Idade e Taxas de Reconvocação, Recomendações para Biopsia de Mama e Valor Preditivo Positivo

Opositores da triagem de mulheres na quinta década de vida também sugeriram que houve uma grande modificação nas taxas de reconvocação (mamografia anormal), em recomendações de biopsia e no desenvolvimento de cânceres detectados por essas biopsias aos 50 anos. De fato, o número de mulheres que retornaram em razão de uma mamografia anormal é praticamente igual, sem distinção de idade. Em nossa prática, é de 6% a 8% quando são incluídas todas as triagens (prevalência e incidência). Frankel *et al*. (90) mostraram que as taxas de reconvocação diminuem após a triagem de prevalência. Sua taxa de reconvocação foi de 7% na triagem inicial e caiu para 3% nas subseqüentes. Isto reflete o fato de que a existência de mamografias prévias para comparação reduz a incerteza de um achado limítrofe.

A percentagem de recomendação de biopsia é praticamente igual em todas as mulheres de 40 a 49 anos. Varia de 0,5% a 1,5%. Como a prevalência de câncer de mama aumenta de modo contínuo com a idade, os cânceres diagnosticados por biopsias recomendadas também mostram aumento contínuo com a idade. Em nossos dados, o VPP da biopsia de uma mulher de 40 anos é de aproximadamente 15%, com aumento constante até cerca de 40% aos 79 anos. As diferenças no VPP da mamografia são apenas um reflexo do aumento contínuo da probabilidade prévia de câncer na população (91) e não sofrem modificação súbita aos 50 anos ou em nenhuma outra idade.

Grande parte da controvérsia foi fabricada. Se mulheres e seus médicos tivessem sido informados de que a idade de 50 anos era apenas uma escolha arbitrária, isto seria compatível com os dados, e as discussões poderiam ter se concentrado na economia envolvida na triagem. Infelizmente, os esforços

foram voltados para instituir a relevância biológica da idade de 50 anos, o que não é verdade.

NBSS: Exemplo de Como um Grande Estudo Pode Ser Comprometido

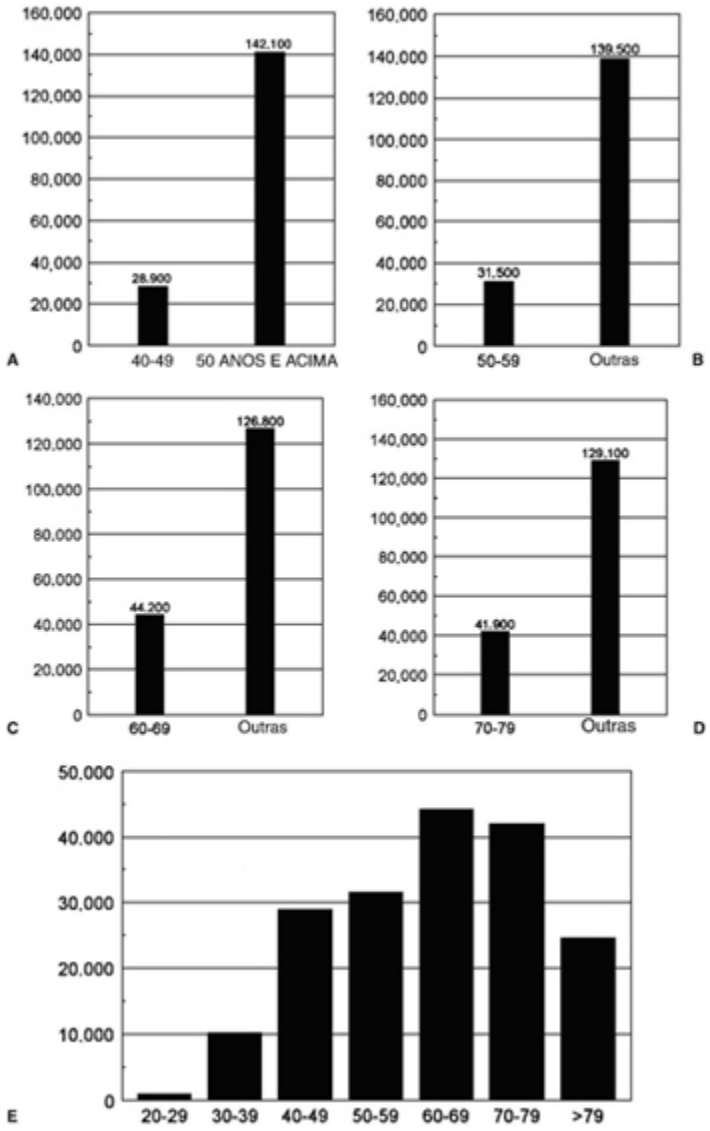

Fig. 4.11 (A) Cerca de 16% dos cânceres de mama invasivos diagnosticados em 1993 acometiam mulheres de 40 a 49 anos. (B) Cerca de 17% dos cânceres de mama invasivos diagnosticados em 1993 acometiam mulheres entre 50 e 59 anos. (C) Cerca de 25% dos cânceres de mama invasivos diagnosticados em 1993 acometiam mulheres entre 60 e 69 anos. (D) Cerca de 23% dos cânceres de mama invasivos diagnosticados em 1993 acometiam mulheres entre 70 e 79 anos. (E) Total em todas as faixas etárias em 1993.

O estímulo para a modificação das diretrizes do NCI foi a publicação dos resultados iniciais do NBSS. Este estudo foi anunciado como de planejamento cuidadoso e destinado idealmente para responder às questões persistentes sobre triagem. O NBSS foi o único ECR concebido desde o início para tentar avaliar a eficácia da triagem de mulheres na faixa etária de 40 a 49 anos. Uma revisão superficial desse estudo não mostra as grandes falhas que comprometem gravemente a interpretação de seus resultados.

Os dados iniciais do NBSS foram usados como exemplo de um grande estudo que não mostrou nenhuma vantagem (63), mas uma revisão minuciosa do próprio estudo mostra que ele não foi idealizado ou executado de modo adequado. O cálculo da potência (estimativa do número de mulheres necessárias para validade estatística) naquele estudo baseou-se em uma redução da mortalidade de 40% (101). Esse grande benefício, embora possível, nunca foi sugerido como provável. Supondo-se que o estudo tivesse atendido a todos os outros critérios estatísticos nos quais foi baseado, o que não ocorreu, ele não tem potência estatística suficiente, em primeiro lugar, para mostrar um benefício menor que 40%.

Infelizmente, o estudo não teve sequer a potência para o qual foi concebido. Desprezando-se os efeitos da má qualidade das mamografias (92) sobre os resultados do estudo, outros problemas surgiram. O estudo foi concebido sem levar em conta que 26% das mulheres designadas como controles não examinados realizaram mamografias fora do programa. Na verdade, houve comparação de um grupo de mulheres examinadas com outro grupo de mulheres examinadas. É óbvio que a comparação de triagem com triagem reduz a capacidade de comprovar um benefício da triagem. Os pesquisadores afirmaram que estas eram mamografias diagnósticas. Essa incapacidade de compreender a tecnologia que estavam estudando (mamografia) é o ponto central dos problemas com o NBSS. O termo mamografia diagnóstica é enganoso para aqueles que não compreendem a tecnologia. A mamografia não é particularmente útil como procedimento de diagnóstico. O benefício desse tipo de mamografia, como de todas as

mamografias, provém da triagem. Na mulher sintomática, ainda há benefício pela triagem da mama ipsilateral e também da mama contralateral para pesquisa de câncer de mama clinicamente oculto. Em geral, a mamografia não pode excluir câncer de mama, e por isso seu papel no diagnóstico é limitado, mas sempre é capaz de detectar câncer de mama não suspeitado, mesmo em mulheres cuja área clinicamente suspeita mostra ser benigna (93). Na verdade, 26% das mulheres controles não submetidas a triagem no NBSS realizaram mamografia.

Um desenho de estudo apropriado exige o acréscimo de mais mulheres para compensar o efeito dilucional de contaminação. A fim de preservar a potência estimada para o estudo, os pesquisadores do NBSS teriam de aumentar o número de mulheres com menos de 50 anos de 50.000 para 89.000 de modo a compensar a contaminação de 26%. Como o NBSS não considerou a contaminação, o estudo não teve potência para detectar nem mesmo um benefício de 40%.

Mamografia de Má Qualidade no NBSS

Embora o objetivo mais importante do NBSS fosse avaliar o benefício da triagem mamográfica de mulheres jovens e apesar das preocupações expressas por consultores do programa, desde o início foi decidido que a qualidade da mamografia não seria o mais importante. Dois conselheiros afastaram-se em protesto. Os centros de triagem foram escolhidos entre aqueles que se ofereceram para participar. Permitiu-se o uso de qualquer equipamento mamográfico disponível. A dose de cada mamografia foi a principal preocupação, e a qualidade da imagem não foi um critério importante. Adotou-se a monitoração por físicos para garantir que a dose permanecesse baixa. Em conseqüência, não foram usadas grades para redução do espalhamento em grande parte do estudo, resultando em degradação da imagem.

Outro fator que prejudicou a qualidade da mamografia foi a ausência de treinamento especial das tecnólogas que realizavam os exames e dos

radiologistas que interpretavam as imagens. Assim, em vez de avaliar a eficácia da mamografia de alta qualidade para triagem, os idealizadores do estudo decidiram avaliar a eficácia da triagem mamográfica praticada em geral no início do estudo (Miller A, comunicação pessoal, 1992). Por outro lado, o programa recrutou enfermeiros, que receberam treinamento intensivo e especial, para realizar o exame físico no estudo (94).

Em virtude das preocupações levantadas por consultores do programa e outros que conheciam o NBSS, os pesquisadores organizaram uma revisão externa objetiva da qualidade das mamografias cujos resultados foram publicados em 1990 (94,95). Embora a qualidade das mamografias tenha melhorado aos poucos, a revisão externa mostrou claramente que, durante a maior parte do estudo (1 a 4 anos), mais de 50% das mamografias foram consideradas ruins ou inaceitáveis. Os principais pesquisadores argumentaram que as piores mamografias ocorreram nos primeiros 2 anos da triagem, quando foi examinado apenas um pequeno número de mulheres (quando os centros se conectaram *online*), mas seus próprios dados mostraram que a má qualidade dos exames predominou até o 4.º ano, quando todos os centros estavam ativos. De fato, no quarto ano, 15% dos estudos ainda eram inaceitáveis. Isto não adveio apenas da não-utilização da incidência mediolateral oblíqua (assim subavaliando o prolongamento axilar da mama, onde surge a maioria dos cânceres), como argumentaram os pesquisadores, mas da má qualidade geral das imagens, que variavam de mau posicionamento a deficiência de contraste e nitidez da imagem.

A preocupação com a má qualidade das imagens não foi citada apenas por críticos de fora do programa. O próprio físico consultor do NBSS afirmou (96): “Em meu trabalho como físico consultor do NBSS, identifiquei muitos problemas com a qualidade das mamografias realizadas em alguns centros de triagem do NBSS. A qualidade (no NBSS) estava muito abaixo da tecnologia de ponta, mesmo para aquela época (início da década de 1980). Problemas na qualidade da mamografia resultaram não apenas de equipamento inadequado em alguns casos, mas também da

técnica inadequada de imagem e da falta de treinamento especializado para tecnólogas e radiologistas.”

Como um gesto louvável dos administradores do programa e em razão das repetidas preocupações levantadas pelos consultores, além da menor sensibilidade de detecção constatada pelo próprio radiologista consultor do programa (97), a qualidade das mamografias melhorou com o tempo. Contudo, para um estudo com essa importância, a qualidade deveria ter sido alta desde o início.

Sobrevida no Grupo Controle

Outro problema com a potência estatística do NBSS foi que os cálculos foram baseados em uma mortalidade esperada de 212 por 100.000 no grupo controle durante os 5 anos do estudo, quando, na verdade, a taxa de mortalidade parece ter sido muito menor (111 mortes por câncer de mama por 100.000 durante 5 anos), reduzindo ainda mais a potência do estudo. O grupo controle no NBSS obteve significativa sobrevida no câncer de mama. A sobrevida após 5 anos de câncer de mama em mulheres de 40 a 49 anos no Canadá e nos Estados Unidos em 1980 foi de 75% a 80%. O grupo controle no NBSS obteve sobrevida em 5 anos superior a 90%. Não apenas isto não refletia a sobrevida na população geral como também significava que seria necessário não haver praticamente mortes entre as mulheres sob triagem na análise de 7 anos para que houvesse benefício estatístico. Pareceria que as mulheres voluntárias para o NBSS não representavam mulheres canadenses, mas formavam um grupo selecionado. Assim, os resultados do estudo não são aplicáveis à população geral. Também é provável que as voluntárias tenham características de sobrevida diferentes das mulheres encaminhadas por médicos, que constituem a maioria das mulheres submetidas a triagem nos Estados Unidos.

Efeito do Uso de Radiologistas Não-treinados

Os pesquisadores do NBSS não treinaram as tecnólogas e os radiologistas que participaram do estudo. O mau treinamento dos radiologistas foi refletido no fato de que os pesquisadores do NBSS constataram, em sua própria revisão cega realizada pelo radiologista consultor, que pelo menos 25% dos cânceres encontrados nas mulheres sob triagem eram evidentes em mamografias anteriores e deveriam ter sido detectados pelo menos 1 ano antes (97).

Processo de Randomização

A validade de um ECR está na distribuição equilibrada das mulheres nos dois grupos. Se nenhum grupo foi examinado, deve haver quantidades iguais de todos os elementos nos dois grupos. O mesmo número de mulheres deve apresentar câncer, o mesmo número de mulheres deve ter diagnóstico de câncer avançado e o mesmo número de mulheres deve morrer de câncer de mama nos dois grupos. Para isto, é muito importante que a alocação de mulheres nos grupos de triagem e controle seja realmente aleatória. Esta é a única forma de obter grupos cujos comportamentos serão semelhantes. Para evitar comprometer o processo de alocação, a randomização deve ser cega, e os responsáveis por ela não devem ter informações sobre as mulheres participantes, de modo que não haja possibilidade de alocação intencional em um grupo. Há evidências fortes de que o processo de alocação aleatória no NBSS foi, na verdade, comprometido e que os grupos foram desequilibrados desde o início do estudo.

Os resultados mostram que foram encontrados cânceres mais avançados (linfonodos axilares positivos) na população examinada no primeiro turno de triagem do que no grupo controle. Isto significa que, por acaso ou por falha no processo de randomização, foram colocadas mais mulheres com tumores de prognóstico sombrio no grupo de estudo. No momento da alocação, 33 mulheres que tinham linfonodos axilares positivos no início do estudo foram randomizadas para o grupo de triagem (30 desses cânceres

foram palpáveis no primeiro exame), enquanto apenas 21 foram colocadas entre os controles. A discrepância é ainda maior se forem avaliadas mulheres com quatro ou mais linfonodos. Foram incluídas no grupo examinado 19 mulheres com esses cânceres de prognóstico sombrio (17 palpáveis no momento da alocação), enquanto apenas 5 foram designadas para o grupo controle. A diferença é estatisticamente significativa. Apenas esse desequilíbrio da distribuição já seria responsável pelo fracasso do estudo em demonstrar qualquer benefício para mulheres de 40 a 49 anos.

É provável que os motivos desses grandes desequilíbrios sejam duas falhas no desenho do NBSS. Como o estudo foi, de fato, pequeno demais (ver Potência Estatística), os pesquisadores incluíram mulheres com anormalidades palpáveis no estudo de triagem. Afirmaram que isto era mais realista, porque, se a triagem é oferecida como prestação de saúde pública, mulheres com nódulos também participarão. O fato é que, sem os cânceres palpáveis que seriam encontrados nessas mulheres sintomáticas, o estudo não teria tido mulheres suficientes para atender aos critérios estatísticos. Como era improvável que essas mulheres fossem beneficiadas pela triagem, a inclusão de mulheres sintomáticas teria, no máximo, diluído os resultados do estudo se tivessem sido alocadas igualmente nos dois grupos. Se, por outro lado, fossem alocadas de forma desigual, como parece ter sido o caso, elas teriam desequilibrado os resultados.

Randomização Não-cega

A simples inclusão de mulheres com câncer avançado poderia não ter causado um problema crítico, exceto pelo fato de que o desenho do estudo permitiu provável comprometimento do processo de alocação. Um elemento-chave no desenho de um ECR é que o processo de randomização seja cego, de modo que não haja chance de afetar as distribuições aleatórias entre os dois grupos. O que jamais foi explicado a contento, e que também foi desprezado nas análises feitas por opositores da triagem, é que mulheres no NBSS foram submetidas a um ECM antes da randomização. A aceitação

da participação de mulheres com câncer de mama palpável e a permissão de um ECM antes da alocação podem comprometer o processo de randomização. É provável que o processo tenha sido corrompido, pois a formação dos grupos foi feita com listas abertas preparadas antes. Isto permitiu que o enfermeiro examinador incluísse uma mulher sintomática no grupo examinado para garantir que fosse submetida a mamografia, e essa é a explicação provável do desequilíbrio de cânceres avançados e de prognóstico sombrio.

Os pesquisadores argumentaram que os grupos pareceram ser designados aleatoriamente em vista das principais características demográficas das mulheres parecerem estar igualmente divididas entre os dois grupos. O que eles ignoraram é que mesmo uma transferência de 100 ou mais mulheres de um grupo para o outro não influenciaria as características demográficas das outras 24.000 mulheres que devem ter sido randomizadas de modo adequado, mas poderia afetar seriamente o resultado do estudo. A transferência de um número relativamente pequeno de mulheres com câncer de mama avançado causaria grande alteração nos resultados da mortalidade. O fato de haver um excesso de cânceres avançados e um excesso estatisticamente significativo de cânceres de prognóstico sombrio no grupo de triagem levanta a possibilidade de comprometimento do processo de alocação aleatória. Seja qual for o motivo, essa adulteração do grupo examinado garante que a triagem não pode mostrar benefício precoce no NBSS, em que predominam os resultados desses cânceres prevalentes, cuja evolução não deve ser afetada pela triagem.

Os pesquisadores argumentaram que o excesso de cânceres avançados alocados no grupo examinado no início do estudo decorreu do fato de que a triagem detecta maior número de todos os tipos de cânceres, incluindo os cânceres avançados. É provável que isto seja verdade. No entanto, se o processo de randomização foi realmente aleatório, deve haver o mesmo número de todos os tipos de cânceres nos dois grupos, e os cânceres

avançados no grupo controle devem chegar à superfície no decorrer do estudo, diminuindo o excesso de cânceres avançados no grupo examinado. Esse tipo de equilíbrio ocorreu nos outros estudos mas não no NBSS. Na verdade, ocorreu o inverso. O excesso de cânceres avançados (linfonodos positivos) aumentou entre as mulheres examinadas em relação aos controles durante o estudo. Passou de 33 para 102 (aumento de 69 mulheres) no grupo de 40 a 49 anos examinado, enquanto entre os controles passou de apenas 21 para 68 (aumento de 47). A ausência de diminuição associada aos fatos da randomização não ser cega, da realização de ECM antes da randomização e de 90% dos cânceres com prognóstico sombrio alocados para triagem serem palpáveis sugere provável comprometimento do processo de alocação. Conforme mencionado, se 10 a 100 mulheres foram transferidas entre os 2 grupos, essa transferência não seria detectável nas características demográficas gerais dos dois grupos. Isto também explicaria a sobrevida inferior à esperada entre as mulheres sob triagem e a sobrevida superior à esperada entre as mulheres controles descritas pelos pesquisadores do NBSS.

Embora o pesquisador principal no NBSS tenha afirmado que todos os outros estudos tiveram experiência semelhante com cânceres avançados, R. E. Tarone (27), bioestatístico no NCI, mostrou que isto não era verdade e que o excesso de cânceres avançados no NBSS era exceção entre os estudos. Ele confirmou que isto indicava falha da randomização e recomendou que os resultados do NBSS fossem recalculados para eliminar os cânceres avançados. MacMahon e Bailar realizaram, em 1995 e 1996, uma revisão independente do processo de randomização (98). Infelizmente, apesar dos revisores terem sido exortados a entrevistar os responsáveis pela randomização, enfermeiros e funcionários administrativos jamais foram entrevistados (com anonimidade e garantia contra retaliação). Essa é a única forma de determinar se houve comprometimento da randomização, e os revisores não responderam à questão.

Diferenças na Assistência Entre os Grupos Controle e Examinado

Não apenas houve problemas importantes na concepção e execução do NBSS como em janeiro de 1997, na Conferência de Desenvolvimento de Consenso organizada pelo National Institutes of Health para abordar a controvérsia da triagem, o pesquisador principal, na tentativa de explicar o excesso de cânceres com linfonodos positivos, revelou que as mulheres controles eram assistidas basicamente em centros comunitários e submetidas a dissecções axilares menos extensas e em menor número do que as mulheres submetidas a triagem com câncer, que muitas vezes eram assistidas em centros acadêmicos. Isto indica que também houve diferenças de tratamento entre os dois grupos, comprometendo ainda mais a validade dos resultados do estudo.

Comprovação: Benefício Estatisticamente Significativo em Mulheres de 40 a 49 Anos

Praticamente não houve debate a respeito da eficácia da triagem de mulheres entre 50 e 69 anos, mas, apesar das análises inapropriadas dos dados, muitas mulheres aceitaram os argumentos do NCI contrários à triagem de mulheres de 40 a 49 anos. Por fim, na primavera de 1996, os pesquisadores reuniram-se em Falun, na Suécia, e atualizaram os resultados dos estudos de triagem com pelo menos 10 anos de acompanhamento. Apesar dos estudos não terem sido concebidos para estratificação por idade, os dados mostraram benefício estatisticamente significativo da triagem de mulheres de 40 a 49 anos (107). O novo diretor do NCI foi informado desses resultados atualizados e exortado a reconsiderar a posição do NCI. Ele reconheceu, em particular, que a decisão de 1993 havia sido um equívoco e concordou em rever a posição do NCI.

A Conferência de Desenvolvimento de Consenso de 1997 para Revisão das Diretrizes de Triagem para Mulheres de 40 a 49 Anos

Vários de nós, profissionais da área, continuamos a criticar o NCI e o processo usado para modificar as diretrizes em 1993. Por fim, Richard Klausner, o novo diretor do NCI, procurou uma revisão objetiva dos dados. Assim, em janeiro de 1997, a pedido do NCI, foi convocada uma Conferência de Desenvolvimento de Consenso (CDC) do National Institutes of Health para rever os dados mais recentes sobre triagem de mulheres de 40 a 49 anos. A CDC é concebida como um julgamento, com a seleção de uma comissão de especialistas para atuarem como júri e um programa que fornece argumentos para ambos os lados da questão.

A comissão de especialistas da CDC sobre a controvérsia de triagem foi apresentada como um grupo de especialistas objetivos quando, na verdade, muitos não eram especialistas, tendo sido escolhidos especificamente porque não tinham envolvimento prévio na controvérsia, e, portanto, seu conhecimento das questões era escasso. Diversos membros do quadro tinham grandes conflitos de interesse que não foram revelados, incluindo pelo menos três que recebiam vultosas verbas do NCI (a decisão do NCI em 1993 estava em julgamento). A organização da CDC, o programa e a seleção dos membros da comissão foram muito criticados durante a preparação da conferência, pois haveria um viés contra a triagem. Embora o diretor do NCI tivesse prometido que o NCI não interviria, a conferência foi organizada pelo mesmo indivíduo responsável pelo seminário de 1993 sobre o mesmo tópico, que havia sido o trampolim para a mudança de diretrizes do NCI. As preocupações anteriores à reunião foram ignoradas pelo Office of Medical Applications of Research (o grupo do NIH que organiza as CDC), e a conferência foi mantida.

A comissão da CDC concluiu que não havia evidências que apoiassem a triagem de mulheres com menos de 50 anos. As conclusões foram tão divergentes dos fatos disponíveis que ocasionaram debate acalorado e até mesmo uma revisão no Senado. A comissão publicou um relatório que, além de estar repleto de informações erradas, nem sequer reconheceu os novos dados apresentados para revisão. O que geralmente se desconhece é

que 1 membro renunciou por discordar após a reunião, e 2 dos outros 13 escreveram uma opinião divergente, concluindo que havia dados para apoiar a triagem de mulheres de 40 a 49 anos.

Em seguida, os dados ignorados pela CDC foram apresentados a um grupo de especialistas da American Cancer Society reunida em março de 1997 (Fig. 4.12). Os dados sobre todos os estudos tiveram uma média de 12,7 anos de acompanhamento. O estudo em Gotemburgo, Suécia, mostrou redução da mortalidade de 44% que, por si só, era estatisticamente significativa. A solidez do benefício é refletida pelo fato de que 30% das mulheres mortas no estudo de Gotemburgo, entre as mulheres examinadas, haviam recusado a triagem (ainda são contadas como examinadas). O estudo de Malmö, com maiores números, mostrou redução estatisticamente significativa de 35%. Apenas 2 estudos para mulheres a partir de 50 anos são significativos. Quando todos os estudos suecos foram analisados juntos, o benefício de 29% foi estatisticamente significativo. Somando-se os dados de Edimburgo e do HIP, para juntar todos os estudos populacionais por convite, constata-se um benefício de 26%, que foi significativo. Mesmo acrescentando-se o NBSS, com suas grandes diferenças dos outros estudos e seus outros problemas importantes, a significância do benefício permaneceu (36). Além disso, o benefício continua a aumentar nos estudos com essas mulheres jovens.

Apesar de estar ciente dos mesmos fatos, a comissão da CDC surpreendeu os participantes da conferência ao concluir que não havia benefício. A comissão estava tão fora de sintonia com os fatos (99) que suas conclusões foram prontamente repudiadas pelo diretor do NCI, responsável pela reunião. A revisão subseqüente da ACS concluiu que era óbvio o benefício da triagem de mulheres de 40 a 49 anos. A ACS foi além e concluiu que — com base em análises do tempo de antecipação do diagnóstico feitas por Moskowitz (81), Tabar *et al*. (82) e Kerlikowske *et al*. (88), além do fato de que os melhores resultados foram obtidos nos estudos de Gotemburgo, no qual mulheres de 40 a 49 anos foram submetidas a

triagem a cada 18 meses com mamografia em duas incidências — a mamografia anual deve ser ainda mais eficaz do que os dados dos estudos sugerem. Assim, a recomendação atual da ACS é de triagem anual de mulheres a partir de 40 anos. A triste ironia é que os revisores subseqüentes da controvérsia ignoram a parcialidade evidente da comissão da CDC em ignorar todos os dados favoráveis a triagem de mulheres entre 40 e 49 anos e continuam a sugerir que os dados ainda são obscuros (72), apesar da sua clareza.

Em uma reviravolta abrupta, o NCAB, repudiando a conclusão da comissão da CDC, orientou o NCI a recomendar triagem de mulheres de 40 a 49 anos. Isto foi adotado de imediato pelo NCI no fim de março de 1997, e a controvérsia foi praticamente encerrada.

O fato lastimável é que todos os argumentos foram usados como se a idade de 50 anos tivesse algum significado real. Essa idade não tem significado biológico. Nunca houve nenhuma justificativa para seu uso como limite. A controvérsia havia sido produzida por análise e manipulação inapropriadas dos dados. Há benefício estatisticamente significativo na triagem de mulheres a partir de 40 anos. Conforme mencionado, o benefício tende a ser ainda maior do que mostram os dados dos estudos, porque sete dos oito estudos foram realizados por convite e diluídos por não-adesão e contaminação.

Política e Interesses Ocultos Confundiram as Discussões sobre Triagem

Infelizmente, o câncer de mama é uma questão muito politizada, e muitas análises foram deslegitimadas por interesses ocultos. A discussão sobre a triagem de mulheres de 40 a 49 anos é um exemplo. A seguir, apresento um artigo que expus no Summit on Breast Cancer Screening, em Milão, em 2002, para discutir as questões levantadas pelos analistas do Cochrane. Asseguraram-me que seria publicado com os outros artigos apresentados no encontro, mas, para minha grande surpresa, sua publicação foi recusada sem

nenhuma explicação. Como muitos países europeus não oferecem triagem a mulheres de 40 a 49 anos e não desejam aumentar seus orçamentos na área de saúde para custear o exame dessas mulheres, é provável que esse artigo teria causado grande controvérsia, e por isso foi censurado. Acredito ser instrutivo para o leitor ter uma idéia do controle das informações existentes, mesmo em revistas médicas.

Triagem de Mulheres de 40 a 49 Anos: Problemas na
Análise de Dados
A Idade de Cinqüenta Anos Não Tem Importância
Apresentado ao Global Summit on Mammographic Screening
Milão, Itália, 3 a 5 de junho de 2002
por
Daniel B. Kopans, MD

Introdução

É algo surpreendente que a idade de 50 anos ainda seja propagada como a idade em que as mulheres devem começar a triagem mamográfica. Não existe nenhum dado relativo à triagem que mostre a alteração abrupta de qualquer elemento aos 50 anos ou em qualquer outra idade a partir dos 40 anos (100). A idade de 50 anos não tem significado biológico conhecido. Foi escolhida há anos como substituta da idade da menopausa. E supôs-se que a menopausa, considerando-se a influência dos hormônios no desenvolvimento do câncer de mama, influenciaria a detecção, o diagnóstico e o tratamento dessas neoplasias. Infelizmente, embora muitos pesquisadores agora reconheçam que a idade de 50 anos é arbitrária e que a influência da menopausa na triagem é, na melhor das hipóteses, muito pequena e obscura, mulheres e seus médicos foram induzidos a acreditar que a idade de 50 anos e a menopausa têm alguma relevância para a triagem, quando isto não é verdade. Como será discutido adiante, as informações erradas sobre a idade de 50 anos têm origem no agrupamento

de dados e na comparação entre mulheres até 49 anos e mulheres a partir de 50 anos, como se esses fossem dois grupos uniformes. Não são uniformes, e esse tipo de comparação dicotômica fez parecer que há alterações que ocorrem aos 50 anos, o que não é verdade.

OS ESTUDOS CONTROLADOS RANDOMIZADOS NÃO FORAM DESENHADOS PARA AVALIAR MULHERES DE 40 A 49 ANOS SEPARADAMENTE

Os dados mais fidedignos sobre os benefícios da triagem mamográfica provêm dos ECR. Nenhum dos 7 ECR populacionais foi desenhado para avaliar o benefício da triagem em mulheres de 40 a 49 anos como um grupo separado. Foram concebidos para avaliar uma faixa etária mais ampla. Por exemplo, o estudo do HIP foi concebido para avaliar o benefício da triagem de mulheres entre 40 e 64 anos (46). O tamanho da população teve uma potência específica (50%, e não os 80% habituais) para comprovar o benefício da triagem nessa faixa etária. A controvérsia surgiu porque os analistas tentaram avaliar separadamente o benefício para mulheres de 40 a 49 anos através da separação retrospectiva por idade. Como o estudo não foi concebido para isto e sua potência para a população total era, na melhor das hipóteses, limítrofe, havia grande escassez de mulheres mais jovens. Os estudos, individuais e coletivos, não possuíam potência estatística para comprovar o benefício nos primeiros anos de acompanhamento dessas mulheres jovens. Embora tenham morrido menos mulheres na população sob triagem em relação aos controles nessas idades, estatísticos argumentaram que sem número suficiente não era possível descartar a possibilidade desse aparente benefício ser causado apenas pelo acaso (80). Na verdade, este era um raciocínio circular. Como o número de mulheres era insuficiente para haver potência estatística de comprovar um benefício, os dados não devem ser analisados como se pudessem ser usados para comprovar um benefício com legitimidade. Decerto, os dados não deveriam ter sido usados para sugerir que não houve benefício. Todos os estudos

tiveram potência estatística insuficiente, individualmente e também quando agrupados, para comprovar um benefício esperado de cerca de 25% a 30%.

Mesmo o estudo canadense, que deveria ter sido concebido para avaliar separadamente mulheres de 40 a 49 anos, na verdade foi pequeno demais para avaliar mulheres nessa faixa etária. Não teve potência estatística para demonstrar redução estatisticamente significativa da mortalidade nessas mulheres. Constata-se que o desenho do NBSS foi baseado na viabilidade. Tendo em vista os recursos limitados, foi o maior estudo que poderia ser organizado. A revisão do desenho mostra que se fossem atendidos os parâmetros metodológicos do NBSS, o que não aconteceu, ele seria suficiente apenas para permitir a demonstração de um benefício de 40% ou mais em 5 anos (101). Nunca teve potência para mostrar um benefício esperado de 25%. A potência do NBSS foi ainda mais reduzida por uma taxa de sobrevida no grupo controle que era quase o dobro do esperado. O menor número de mortes entre as mulheres controles reduziu ainda mais a potência do estudo. Além disso, 26% das mulheres controles foram submetidas a mamografias. Essa contaminação não foi planejada no desenho do NBSS. Conforme mencionado, para compensar os efeitos da mamografia no grupo controle (triagem dos controles), o NBSS deveria incluir quase 40.000 mulheres a mais na faixa etária de 40 a 49 anos.`

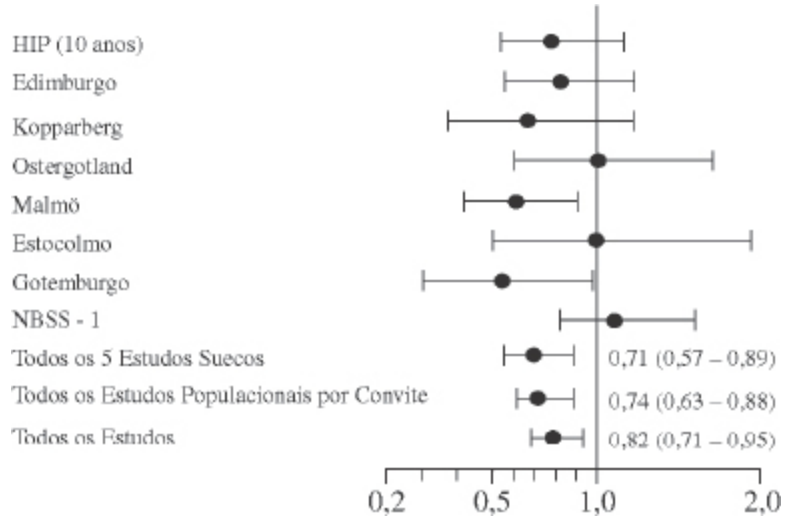

Fig. 4.12 Estes são os resultados que resumem os estudos controlados randomizados em mulheres de 40 a 49 anos, em março de 1997, compilados por Edward Hendrick, PhD, e apresentados à American Cancer Society. Demonstram um benefício estatisticamente significativo atribuível à triagem (ver detalhes na Fig. 4.10).

No entanto, com a exceção do NBSS, nenhum dos ECR foi concebido para permitir estratificação retrospectiva por idade. Embora promovido como estudo para avaliar mulheres de 40 a 49 anos, na verdade o NBSS foi subdimensionado (66). Se o estudo tivesse sido realizado de acordo com o plano, poderia mostrar apenas uma redução estatisticamente significativa da mortalidade de 40% ou mais (101). Além disso, na tentativa de alcançar a potência desejada, permitiu-se a participação de mulheres com câncer de mama avançado, que não poderiam ser beneficiadas pela triagem. Infelizmente, o estudo também violou as regras básicas de um ECR. O processo de alocação não foi cego. A randomização foi feita com listas abertas, e todas as mulheres foram submetidas a exame clínico antes da alocação. Logo, houve oportunidade de subverter o processo de randomização, como sugerem os dados (2,27). Não apenas houve excesso de mulheres com cânceres avançados e de mulheres com linfonodos positivos alocadas no grupo de triagem como a sobrevida no grupo controle foi muito maior que o esperado, mais uma vez sugerindo desequilíbrio de alocação. Esses fatores suscitaram preocupação com a validade dos resultados do NBSS. A contaminação do grupo controle reduz ainda mais a potência do estudo, sem mencionar a questão da mamografia de má qualidade que foi demonstrada em uma revisão cega (92,102) e confirmada pelo próprio físico consultor do estudo (96). Logo, os dados do único estudo realizado com o objetivo de analisar o benefício da triagem em mulheres de 40 a 49 anos não são confiáveis.

Nenhum dos estudos remanescentes foi designado para permitir análise retrospectiva legítima por subgrupos de mulheres entre 40 e 49 anos. Usei o termo legítimo porque a análise não planejada dos dados por subgrupos que não têm potência estatística é realizada o tempo todo para determinar qual deve ser o próximo objetivo da pesquisa, mas não é válida para fazer

recomendações em assistência médica. Quando foram analisados segundo seu desenho, os ECR mostraram redução da mortalidade estatisticamente significativa para mulheres de 40 a 74 anos (71). Aqueles que usaram estratificação retrospectiva por idade jamais justificaram isto em bases científicas. Naturalmente, se a potência estatística não fosse importante, os estudos necessitariam de apenas duas participantes — uma no grupo examinado e outra no grupo controle. Especialistas alertaram sobre isso várias vezes (33,34). Mostramos que os estudos, mesmo quando reunidos, tinham número insuficiente de mulheres de 40 a 49 anos para comprovar redução da mortalidade. Assim como o desenho dos estudos é fundamental para sua validade, a análise apropriada de seus resultados é fundamental. A capacidade de um estudo de demonstrar um benefício estatisticamente significativo baseia-se no número de mortes por câncer nos grupos examinado e controle, que está relacionado com o número de mulheres que apresentam câncer no estudo, associado a idade das mulheres, outros fatores de risco e número total de mulheres no estudo. Se não houver mulheres suficientes que morrem de câncer de mama, o estudo não pode mostrar um benefício estatisticamente significativo. O raciocínio para a controvérsia da triagem é que os analistas usaram dados de estudos não concebidos para responder às perguntas feitas. De maneira pouco conscienciosa, eles usaram suas análises daqueles dados para orientar indevidamente mulheres e seus médicos.

O fato é que os estudos de triagem, coletiva e individualmente, não tinham potência estatística para demonstrar uma redução da mortalidade no acompanhamento inicial das mulheres com menos de 50 anos. Para que um estudo tenha potência de 80% de comprovar uma redução da mortalidade de 25% com significância estatística em 5 anos após a primeira triagem em mulheres de 40 a 49 anos (supondo-se uma sobrevida após 5 anos de 80% entre os controles), ele deveria recrutar uma população total próxima de 500.000 mulheres (103). Mais tarde, essa estimativa foi confirmada pela International Union Against Breast Cancer (104) e também pelo ACS e pelo

NCI (105). Somando-se todos os estudos do mundo, o número total de mulheres com menos de 50 anos é inferior a 180.000. Em outras palavras, somando-se todas as mulheres com menos de 50 anos em todos os estudos, havia menos de um terço do número necessário para demonstrar um benefício estatisticamente significativo de 25% no início do acompanhamento. Na verdade, esse número foi ainda mais reduzido por não-adesão e contaminação. Não deveria ter sido surpresa que a redução inicial da mortalidade entre essas mulheres não fosse estatisticamente significativa.

Por meio de estratificação etária retrospectiva, analistas tornaram impossível que os dados fossem estatisticamente significativos para mulheres de 40 a 49 anos nos primeiros anos de acompanhamento. Afirmar então que os benefícios observados não apoiavam a triagem porque não eram estatisticamente significativos foi enganoso e cientificamente errado.

A fraqueza da análise não planejada de subgrupos pode ser vista em uma pesquisa de opinião política. Suponha que uma pesquisa esteja tentando determinar quem será escolhido em uma eleição primária e inclua 500 participantes para que os resultados sejam estatisticamente significativos. Para que haja segurança, eles entrevistam 1.000 pessoas. A pesquisa parece ser razoável. No entanto, os pesquisadores decidiram que só há interesse nas eleições primárias republicanas, e assim analisam apenas os resultados dos republicanos (um subgrupo da pesquisa original) e percebem que apenas 100 republicanos participaram. Com certeza, eles podem examinar os resultados, mas o subgrupo é pequeno demais para constituir uma amostra significativa.

O perigo da análise por subgrupos sem potência estatística pode ser visto reduzindo-se ainda mais o subgrupo. A maioria dos analistas concordou que a triagem pode reduzir a taxa de mortalidade em cerca de 30% em mulheres de 50 a 69 anos de idade. Provavelmente eles constatariam que, se a população fosse dividida em um subgrupo ainda menor, qualquer redução da mortalidade em mulheres de 57 anos, por

exemplo, não seria estatisticamente significativa. Se, por outro lado, for aceito que a análise por subgrupos de dados sem potência estatística é aceitável, então, reduzido ao absurdo, os estudos exigiriam apenas duas participantes. A divisão dos estudos em subgrupos sem potência estatística e a elaboração de recomendações médicas com base na análise daquele subgrupo induzem a erro científico e não têm base clínica.

A incapacidade de reconhecer o pequeno número de mulheres no subgrupo de 40 a 49 anos nesses estudos e as implicações estatísticas desses pequenos números levaram a análises insustentáveis e ao uso ilegítimo dos resultados da triagem para guiar as recomendações da assistência médica. Uma revisão superficial dos estudos produziu resultados demasiado ilusórios. Por exemplo, muitos revisores indicaram que o estudo em Malmö, Suécia, incluiu 42.000 mulheres. No entanto, muitos não mencionaram que menos de 8.000 dessas mulheres tinham menos de 50 anos (20% das mulheres no estudo). Cerca de metade dessas foram examinadas e metade consistia supostamente em controles não examinados, mas 35% das controles foram submetidas a mamografias fora do estudo. Isto significa que o grupo controle das mulheres com menos de 50 anos no estudo de Malmö tinha o número quase insignificante de 2.400 mulheres. Isto representa 1/100 do número de mulheres necessário em um grupo controle para comprovar uma redução da mortalidade de 25% em 5 anos. Todos os outros estudos submetidos a análise retrospectiva por idade tinham números igualmente pequenos de mulheres de 40 a 49 anos que, mesmo quando somados, não possuíam a potência estatística de comprovar um benefício nos primeiros anos de acompanhamento. A análise de subgrupo não planejada, sem potência estatística, é usada apenas para definir a próxima questão científica a ser abordada. Não deve ser usada para elaborar recomendações médicas.

Os fatos são que, na época da revisão do NCI em 1993, 5 dos 8 estudos haviam demonstrado redução da mortalidade em mulheres de 40 a 49 anos. Isto, porém, foi rejeitado pelo NCI porque o número de mortes envolvidas

era pequeno demais para ser estatisticamente significativo. Sem dúvida, a falta de significância decorreu da falta de potência estatística nos estudos, refletida pelos grandes intervalos de confiança em torno das estimativas pontuais dos benefícios (Fig. 4.13).

Todos os estudos reunidos não tinham potência estatística para demonstrar uma redução estatisticamente significativa da mortalidade com a triagem de mulheres de 40 a 49 anos nos primeiros anos de acompanhamento (35). Os estudos incluíram menos de metade das 500.000 mulheres de 40 a 49 anos que seriam necessárias para mostrar redução da mortalidade de 25% com significância estatística nos primeiros anos de acompanhamento. Embora os estudos tenham realmente mostrado benefício, este não teria significância (51) em razão da falta de potência. Isto levou a grandes erros de interpretação, que persistem até hoje. Embora os dados nunca devessem ter sido usados para comparar mulheres de até 49 anos com aquelas a partir de 50 anos, com acompanhamento mais longo e maiores números, o benefício, porém, tornou-se significativo para mulheres de 40 a 49 anos (106).

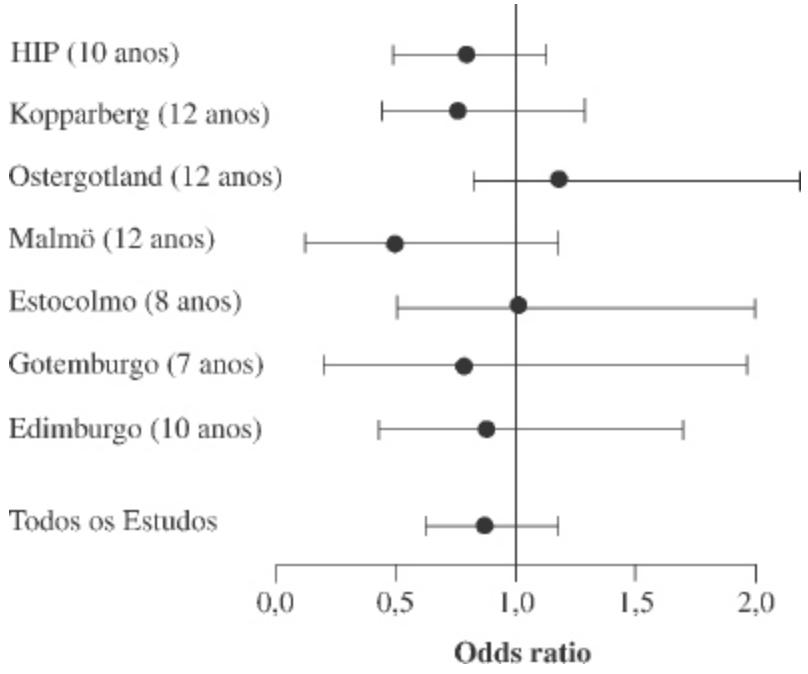

Fig. 4.13 Estes se assemelham aos dados usados pelo National Cancer Institute para desprezar o benefício da triagem em mulheres de 40 a 49 anos (ver explicação na Fig. 4.10). O National Breast Screening Study não foi incluído. (Adaptado de Shapiro S. Screening: assessment of current studies. Cancer 1994;74:231-238.)

Avaliação Prematura dos Resultados dos Estudos

Houve outra subestimativa, porque os dados foram avaliados muito cedo após o início dos estudos. Muitos estudos foram avaliados 5 anos após a primeira triagem. Pode ser impossível demonstrar um benefício precoce se forem detectados apenas tumores com crescimento moderado, e as mulheres com esses cânceres não começam a morrer nesse período de acompanhamento inicial. Considerando-se as taxas de sobrevida após 5 anos relativamente favoráveis do câncer de mama, se os resultados forem buscados cedo demais após o início de um estudo, o número de mulheres participantes deve ser muito grande para atingir significância estatística. Muitos daqueles que analisaram os dados têm pouca experiência com pacientes portadoras de câncer de mama. Os planejadores em saúde estavam buscando resultados imediatos da intervenção. É improvável que a triagem permita uma redução imediata em mortes por câncer de mama. Ao contrário do senso comum, mulheres com menos de 50 anos vivem mais tempo com câncer de mama do que mulheres com mais de 50 anos (40) (Fig. 4.14A). Para que haja benefício da triagem, as mulheres com câncer de mama no grupo controle devem morrer. Assim, a sobrevida de fundo dos controles pode atrasar o surgimento do benefício nas mulheres sob triagem. É provável que isto tenha ocorrido no estudo do HIP, em que o benefício para mulheres de 40 a 49 anos só começou a aparecer 5 a 7 anos depois do início da triagem. Houve um resultado semelhante em outros programas de triagem. Nos estudos suecos, o benefício começou a aparecer 7 a 10 anos após a primeira triagem (52).

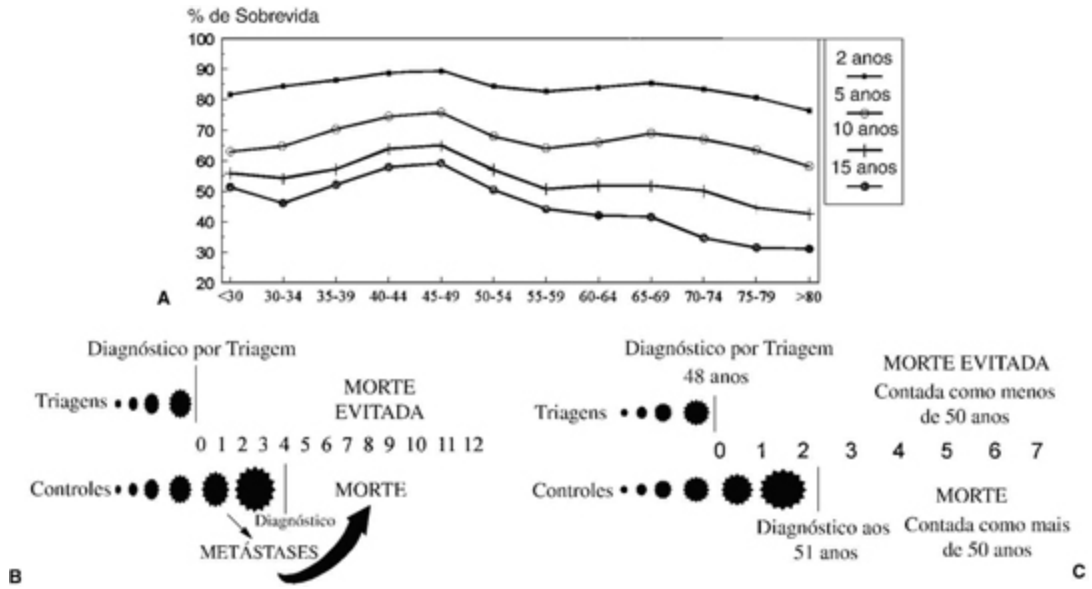

Fig. 4.14 (A) Sobrevida por idade no momento do diagnóstico. Mulheres jovens realmente vivem mais com câncer de mama do que as mais velhas, como revela o gráfico. (B) É difícil mostrar um benefício precoce da triagem. Para demonstrar benefício na mulher examinada, sua correspondente no grupo controle deve ter metástases algum tempo após detecção e tratamento do câncer na mulher sob triagem, e a mulher controle deve morrer em razão dessas metástases. É improvável que isto ocorra durante alguns anos após a primeira triagem, porém mais provável que surja 5 anos ou mais depois, certamente não 1 a 2 anos após o início da triagem. Um benefício tardio é mais lógico. (C) A análise de dados deve ser baseada na data da randomização, e não do diagnóstico, para evitar viés. (A foi adaptado de Adami HO, Malker B, Holmberg L, et al. The relationship between survival and age at diagnosis in breast câncer. N Engl J Med 1986;315:559-563.)

Quanto Tempo Após o Início da Triagem se Deve Esperar um Benefício?

O modelo das mulheres gêmeas exposto anteriormente explica esse ponto. Para que um estudo de triagem mostre que uma vida pode ser salva, a mulher examinada deve ter seu câncer detectado antes que haja metástases. Para que se demonstre um benefício precoce, o câncer na gêmea controle teria de disseminar-se logo após esse momento, de modo que ela morreria relativamente cedo, e a mulher examinada teria um benefício imediato. Esta última situação é improvável em razão da amostragem com viés de duração. Espera-se que a triagem periódica interrompa cânceres de crescimento moderado e lento, de modo que podem passar-se vários anos até o

surgimento do benefício. Além disso, a demonstração de um benefício pela triagem depende de mortes no grupo controle. Se houvesse relativamente poucas mortes no grupo controle, seria difícil demonstrar o benefício da triagem (como ocorreu no NBSS). Em resumo, o momento em que o benefício começa a aparecer depende do tipo de câncer detectado, que tem sua história natural interrompida nas mulheres submetidas a triagem e que evolui até a letalidade nas mulheres controles. Os ECR, que não foram otimizados para a triagem de mulheres de 40 a 49 anos, mostram redução da mortalidade que, dependendo do estágio dos cânceres diagnosticados no grupo controle, começa a aparecer 5 a 7 anos após a primeira triagem.

Redução da Mortalidade Precoce

Acredito que uma das observações que aumentaram a confusão sobre a idade recomendada para início da triagem foi que pareceu haver redução quase imediata em mortes por câncer de mama entre as mulheres mais velhas. Alguns pesquisadores ignoraram o fato de que um benefício imediato não parecia lógico do ponto de vista científico e ignoraram o benefício em mulheres jovens porque este levou 5 a 7 anos para ser observado em alguns estudos. Um benefício tardio é mais lógico. O que precisa ser explicado é como a triagem pode ter benefício imediato (Fig. 4.14B). O câncer de mama tem uma longa história natural. A maioria dos cânceres só é diagnosticada após vários anos de estudo (apenas 30% dos cânceres detectados em programas de triagem são encontrados na triagem de prevalência). Além disso, o tempo de antecipação do diagnóstico para detecção mamográfica varia de 2 a 4 anos ou mais antes que uma lesão se torne clinicamente evidente. Assim, se um câncer for detectado 2 anos antes de seu equivalente no grupo controle, ainda deve haver um período entre a detecção do câncer na mulher controle e sua morte. Portanto, é difícil imaginar como a mulher sob triagem poderia ser beneficiada no início.

O momento em que um benefício surge reflete a velocidade de produção de metástases dos cânceres no grupo controle (os cânceres no

grupo examinado devem ser encontrados antes disso) e a velocidade de crescimento dessas metástases suficiente para matar as mulheres controles. Para que haja um benefício imediato, a mulher examinada com câncer de crescimento rápido deve ser detectada por acaso no início do estudo (isto é improvável em razão da amostragem com viés de duração), logo antes do surgimento de doença metastática (de modo que ela não morra). Sua equivalente no grupo controle deve apresentar metástase logo após esse momento, de modo que, quando seu câncer for detectado um ano ou mais depois, ela morra rapidamente. Essa situação é muito improvável. É particularmente difícil explicar isto, considerando-se que, entre mulheres de mais idade em que o benefício aparece cedo, o tempo entre as triagens foi muito longo (2 anos ou mais). Isso aumentaria o efeito do viés de antecipação do diagnóstico e reduziria a probabilidade de detecção e cura dos cânceres de crescimento rápido. Não é científico rejeitar um benefício tardio. Do ponto de vista biológico, é mais lógico que uma redução imediata da mortalidade, e pesquisadores deveriam estar se perguntando por que há diminuição quase imediata da mortalidade após o início da triagem de mulheres a partir dos 50 anos (talvez o benefício primário apóie, de alguma forma, o crescimento metastático) em vez de menosprezarem o benefício tardio, biologicamente mais legítimo.

A avaliação dos resultados muito cedo após o fim da triagem, como parece ter ocorrido em muitos estudos, também diminui o real benefício da triagem por dois outros modos. Reduz o efeito do benefício em cânceres que incidem durante o período de triagem enquanto enfatiza o resultado daqueles prevalentes no início da triagem. Também reduz o período de acompanhamento do padrão de 5 anos para cânceres incidentes e ignora que a mortalidade por câncer de mama continua por 20 anos ou mais.

Acompanhamento por cinco anos após triagem inicial não significa que a estatística de sobrevida após 5 anos seja aplicável a todos os cânceres nos estudos. Como a maioria dos cânceres não é encontrada no primeiro ano de triagem, muitos dos cânceres do estudo têm um período de risco muito

menor. Por exemplo, se forem detectados 3,2 cânceres por 1.000 mulheres na triagem de prevalência e, a cada ano subseqüente, for detectado 1 câncer por 1.000 mulheres (incidência), a medida do benefício em termos de redução da mortalidade 5 anos após a triagem inicial de 100.000 mulheres apresentaria 720 casos de câncer de mama no estudo. No entanto, apenas alguns desses estariam sujeitos a 5 anos de acompanhamento completos. Seriam detectados cânceres incidentes no 4.º ano em uma centena de mulheres que teriam sido acompanhadas por apenas 1 ano desde o diagnóstico; 100 mulheres acompanhadas por 2 anos; 100 por 3 anos; e 100 por 4 anos. Muitas de suas equivalentes no grupo controle não teriam sido sequer diagnosticadas no período, e apenas as mulheres com os 320 cânceres prevalentes teriam sido acompanhadas durante todos os 5 anos de sobrevida. A análise dos resultados com cânceres prevalentes influencia a avaliação, pois estes tendem a ser menos beneficiados pela descoberta do que cânceres incidentes (em razão da natureza avançada de muitos cânceres prevalentes). Embora os dados dos estudos devessem ser analisados durante a sua concepção, o aparente benefício da triagem é reduzido por mistura de casos prevalentes com casos incidentes.

Conforme mencionado, também pode haver um atraso no benefício associado ao intervalo entre exames e às características de crescimento dos cânceres na população. Quanto maior o intervalo entre os exames, maior é a percentagem de mulheres cujos cânceres crescerão e atingirão um nível incurável nesse período. De modo semelhante, quanto mais rápido o crescimento do tumor, maior é a probabilidade de que a mortalidade por câncer a curto prazo não seja afetada (os tumores tornam-se incuráveis antes da detecção). Se for possível afetar a morte por cânceres com taxas moderadas de crescimento, as evidências de benefício são tardias, porque esses cânceres não matam tão rapidamente quanto as lesões de crescimento rápido. Mulheres jovens parecem ter cânceres com maiores taxas de crescimento (81,82,106), e isto também pode explicar o benefício tardio.

Mesmo que o benefício demore 10 anos ou mais, não está claro por que não é importante. Um benefício que ocorre após 10 anos não é menor do que outro que seja notado após 5 anos nessas mulheres jovens. Como ressaltou Feig, o diagnóstico de câncer em uma mulher de 45 anos, evitando sua morte aos 55, representa um benefício maior do que o diagnóstico aos 60 anos (a mulher já ultrapassou os 55 anos) que evita a morte aos 65.

Argumentos dos Oponentes

Oponentes da triagem antes dos 50 anos argumentaram que, como o benefício em mulheres acima de 50 anos é evidente e em mulheres mais jovens só é notado 8 a 10 anos após o início da triagem, pode-se obter o mesmo benefício iniciando-se a triagem mais tarde. Os dados negam isto. A janela de oportunidade para retardar ou evitar morte por câncer de mama pode ocorrer no início de seu crescimento, embora ele só seja fatal após muitos anos. Não há razão biológica para se acreditar que os cânceres detectados por triagem em mulheres a partir de 50 anos, que resultam em diminuição da mortalidade, sejam os mesmos cânceres que reduziram a mortalidade em mulheres jovens, quando detectados entre 40 e 49 anos, assim como não é razoável sugerir que o benefício para mulheres de 50 a 59 anos ocorreu porque elas chegaram aos 60 anos.

Uma extensão desse argumento falacioso foi usada por opositores da triagem para sugerir que o aparente benefício em mulheres de 40 a 49 anos ocorreu porque elas atingiram a idade de 50 anos e subitamente seus cânceres foram curados. Isto não apenas é insustentável do ponto de vista biológico, nas Prorok *et al*. (24) alertaram que os dados dos ECR devem ser analisados segundo a idade das mulheres no momento da alocação. Embora pareça lógico analisar os resultados considerando-se a idade no momento do diagnóstico, esta é uma pseudovariável influenciada pelo próprio estudo. Seu uso influenciará os resultados contra cânceres detectados em mulheres jovens. Como os ECR podem ser considerados grupos de gêmeas, se for detectado câncer em uma mulher de 48 anos e sua gêmea no grupo controle

só descobrir o câncer aos 51 anos (Fig. 4.14C), a morte por câncer da mulher alocada no grupo controle será considerada uma morte por câncer diagnosticado após os 50 anos, enquanto será atribuído um diagnóstico antes dos 50 anos à mulher sob triagem sem correspondência no grupo controle, e, se esta sobreviver, parecerá que era apenas um câncer não-letal.

Embora os dados não tenham sido analisados segundo a idade no momento do diagnóstico, os estudos do HIP (11), de Kopparberg (107) e de Gotemburgo (108) realizaram essas análises, e todos constataram que a maior parte do benefício ocorreu em cânceres diagnosticados antes dos 50 anos. Como o estudo de Gotemburgo também começou a examinar seu grupo controle depois do sétimo ano de estudo (os benefícios mostrados em outros estudos tornou impossível negar a triagem aos controles), os pesquisadores estimam que a maior parte do benefício adveio da detecção de cânceres antes dos 50 anos. No estudo do HIP, a mortalidade diminuiu em 30% em mulheres que iniciaram a triagem entre 40 e 44 anos. Nenhuma dessas mulheres atingiu a idade de 50 anos durante o estudo. Tabar *et al*. (107) ressaltaram que, no estudo de Kopparberg, a maior parte do benefício observado em mulheres de 40 a 49 anos decorreu de cânceres detectados entre 40 e 49 anos. Vários estudos sugerem que, na verdade, o benefício é maior para mulheres entre 40 e 44 anos, diminuindo naquelas entre 45 e 54 anos e aumentando de novo por volta dos 55 anos. Isto indica a possibilidade de duas populações de câncer de mama (ver Cap. 3).

Uso Incoerente da Estatística

Os oponentes da triagem usaram de maneira contraditória a ausência de potência estatística nos estudos. Na época em que o NCI modificou suas diretrizes, seus conselheiros haviam sugerido que não havia sequer tendência a benefício (50). No entanto, mesmo naquela época, 3 entre 5 estudos suecos mostraram diminuição da mortalidade entre 25% em Kopparberg e 27% em Gotemburgo a 49% em Malmö. O estudo de Edimburgo observara redução de 22% da mortalidade por câncer de mama

(109), e o estudo do HIP mostrou redução de 23% da mortalidade em mulheres de 40 a 49 anos. Embora cinco dos oitos ECR tenham demonstrado benefício, este foi ignorado porque não era estatisticamente significativo. O que foi inexplicavelmente ignorado foi o fato de que seria quase impossível que o beneficio fosse significativo nessas populações, visto que o número de mulheres de 40 a 49 anos era pequeno demais para permitir significância estatística. Os mesmos revisores, porém, afirmaram que esses mesmos estudos, pequenos demais para comprovar um benefício, sugeriram que a triagem não era benéfica. O mais estarrecedor em relação a essa conclusão é que o número de mulheres necessário para comprovar a ausência de benefício deve ser ainda maior do que o número necessário para comprovar um benefício.

OUTRAS EVIDÊNCIAS QUE APÓIAM A TRIAGEM DE MULHERES DE 40 A 49 ANOS

O câncer de mama ainda é relativamente incomum, e a maioria das mulheres sobrevive e morre por algum outro problema. Os ECR para estudo da triagem do câncer de mama devem ser muito grandes para que sejam eficazes. Seu custo é alto, e é improvável que algum dia seja realizado um ECR apropriado e grande o suficiente. Isto é especialmente verdadeiro à luz das questões éticas referentes à existência de um grupo controle não examinado. Considerando-se as limitações dos ECR realizados e a importância da triagem, é razoável avaliar dados de outras fontes para analisar seu possível benefício.

Existem muitos dados que podem levar a inferência do benefício da triagem de mulheres de 40 a 49 anos. Foi sugerido que há diferenças nos cânceres detectados em mulheres de 40 a 49 anos e naquelas a partir de 50 anos. Embora possa ser verdade em termos da antecipação do diagnóstico e do intervalo de triagem, isto não parece aplicar-se à sobrevida. Na revisão sueca, o teste estatístico de heterogeneidade entre os dois grupos (mulheres

jovens e mais velhas) não foi significativo, sugerindo que não há diferença nos resultados esperados em mulheres de diferentes idades.

Dados do BCDDP mostram que não há diferença significativa entre as taxas de sobrevida em mulheres com menos de 50 anos e naquelas de 50 a 59 anos, e não há diferenças por idade de acordo com tamanho, grau e estágio do tumor (49,110). O estudo sueco de Kopparberg confirmou que não há diferença entre a sobrevida de mulheres jovens e a de mais velhas quando seus cânceres são comparados por tamanho, estágio e grau histológico (18). Mulheres mais velhas mostraram redução estatisticamente significativa da mortalidade em virtude do menor estágio no momento da detecção graças à triagem. Demonstrou-se que a mamografia também antecipa a detecção de tumores em mulheres jovens, e pode-se esperar redução da mortalidade quando a triagem é apropriada.

A taxa de sobrevida em mulheres de 40 a 49 anos com câncer de mama no BCDDP foi igual ou superior à de mulheres a partir de 50 anos, e a percentagem de cânceres detectados por mamografia em mulheres com menos de 50 anos naquele estudo foi igual àquela detectada apenas por mamografia em mulheres a partir de 50 anos.

Programas de triagem mais modernos, como o da UCSF, o programa em British Columbia e até mesmo uma clínica particular no Novo México, mostraram que cânceres pequenos, incipientes, podem ser encontrados com freqüência proporcional nos dois grupos. Em revisões recentes de nossos dados, os programas de triagem constataram que o tamanho médio dos cânceres nos grupos abaixo de 50 anos e a partir de 50 anos era igual. O estágio no momento do diagnóstico era um pouco melhor em mulheres com menos de 50 anos (78,111,112).

Por ironia, ao mesmo tempo em que o NCI estava desencorajando a triagem de mulheres com menos de 50 anos, eles anunciaram diminuição de 8,7% de mortes por câncer de mama em mulheres de 40 a 49 anos entre 1989 e 1992. A diminuição em mulheres de 50 a 59 anos (muitos desses cânceres provavelmente foram detectados quando as mulheres tinham 40 a

49 anos) foi de 9,3%. Embora o NCI tenha sugerido que a diminuição decorreu de quimioterapia, os dados sugerem que grande parte se deveu à triagem.

AGRUPAMENTO ENGANOSO DE DADOS

Um dos aspectos mais enganosos da controvérsia foi o agrupamento inapropriado de dados comparando mulheres até 49 anos com aquelas a partir de 50 anos. Isto fez parecer que há uma mudança abrupta aos 50 anos de dados que, na verdade, se modificam aos poucos com a idade. Foi observado primeiro em avaliações da densidade tecidual da mama de acordo com as mamografias. Pesquisadores foram induzidos a concluir erroneamente que os tecidos mamários eram radiologicamente densos até os 50 anos (ou até a menopausa) e que então se transformavam em gordura e se tornavam radiotransparentes, facilitando a detecção do câncer. Na verdade, isto está longe da realidade. De fato, o tecido mamário é denso na maioria das mulheres entre 30 e 39 anos, mas a percentagem modifica-se de modo gradual e contínuo com a idade, sem alteração abrupta aos 50 anos, ou na menopausa (113). Confirmamos isto em uma revisão de mais de 100.000 mamografias. Há muitas mulheres jovens com mamas radiotransparentes e muitas mulheres jovens com tecido mamário denso, e nada acontece à densidade radiológica da mama aos 50 anos, ou na menopausa, na maioria das mulheres.

A divisão inapropriada em faixas etárias foi usada para sugerir que a taxa de detecção de câncer de mama modifica-se aos 50 anos. Em um estudo, citado várias vezes, os autores compararam a taxa de detecção do câncer de mama em mulheres de 30 a 49 anos à de todas as mulheres de 50 a 79 anos (88). É surpreendente que os autores tenham incluído até mesmo mulheres de 30 a 39 anos, visto que sua triagem rotineira não está sendo considerada. Além disso, em razão da incidência muito baixa de câncer de mama entre essas mulheres, quando os dados foram reunidos, sua inclusão reduziu a incidência geral nas mulheres jovens, assim como a alta

incidência em mulheres de 60 a 79 anos aumentou o número no grupo a partir dos 50 anos. Os autores argumentaram que, como a taxa de detecção do câncer foi de apenas 2 por 1.000 em mulheres de 30 a 49 anos, enquanto foi de 10 por 1.000 em mulheres a partir de 50 anos, a triagem deve ser concentrada nessas últimas. Tal conclusão foi repetida por outros que não avaliaram com cautela os dados verdadeiros apresentados no artigo (114). Na verdade, os dados mostravam aumento gradual das taxas de detecção de câncer, sem alteração abrupta aos 50 anos. Se mulheres de 40 a 49 anos tivessem sido comparadas àquelas de 50 a 59, as taxas de detecção de câncer seriam muito mais próximas e não significativamente diferentes. Como esperado, as taxas de detecção acompanharam a probabilidade prévia de câncer na população. Foi apenas a análise dicotômica dos dados reunidos que fez com que os resultados parecessem mudar de repente aos 50 anos.

Nossa própria revisão de taxas de reconvocação de triagem, recomendações de biopsia e taxas de detecção de câncer mostrou que, se essas percentagens forem avaliadas para cada idade sem agrupamento, não há alteração abrupta aos 50 anos, ou em qualquer outra idade, de nenhum fator (115). Nossos resultados mostraram que houve diminuição gradual da taxa de reconvocação de cerca de 8% aos 40 anos até cerca de 6% aos 79. A recomendação de biopsia, baseada em uma mamografia anormal, foi igual, sem distinção de idade, e o VPP e as taxas de detecção de câncer aumentaram continuamente com a idade, refletindo a probabilidade prévia de câncer de mama na população.

Agrupamento por idade também foi usado para banalizar a quantidade de cânceres de mama em mulheres de 40 a 49 anos. Em 1993, propôs-se que, como apenas 16% dos cânceres de mama eram diagnosticados em mulheres de 40 a 49 anos, a triagem deveria concentrar-se em mulheres a partir de 50 anos, que representavam 84% dos cânceres. Os autores que usaram esse argumento não mencionaram que se poderia dizer o mesmo a respeito de mulheres de 50 a 59 anos, pois elas representaram “apenas” 17% dos cânceres naquele ano. Sem dúvida, a incidência de câncer aumenta

continuamente com a idade, mas o número absoluto de cânceres está relacionado com o número de mulheres de cada idade. Na verdade, em 1995 foram diagnosticados mais cânceres em mulheres de 40 a 49 anos do que em mulheres de 50 a 59 anos em razão do grande número de mulheres de 40 a 49 anos.

CONCLUSÃO

Infelizmente, a controvérsia a respeito da recomendação de triagem em mulheres de 40 a 49 anos foi fabricada. Não há dados que apóiem o uso da idade de 50 anos como nada além de um ponto de partida arbitrário. A controvérsia surgiu com o uso compreensível, mas cientificamente inapropriado, da análise de dados retrospectiva por subgrupos não planejados que não possuíam potência estatística, comparando mulheres de 40 a 49 anos com mulheres a partir de 50 anos. Isto levou à falsa crença de que a idade de 50 anos tinha algum significado real. O próprio motivo para não recomendar triagem de mulheres entre 40 e 49 anos é cientificamente insustentável. Caso se recomende o início da triagem aos 50 anos, as mulheres e seus médicos devem ser informados de que esta é uma idade puramente arbitrária e que a triagem só não é recomendada em mulheres mais jovens por motivos econômicos, e não científicos, pois as evidências científicas verdadeiras apóiam a recomendação de triagem a partir dos 40 anos.

Outros Mitos Comuns e Ausência de Lógica nos Debates Sobre Triagem

Biopsias Desnecessárias e Cicatrizes

Oponentes da triagem enfatizam os danos envolvidos. Como qualquer exame, há mamografias de triagem falso-positivas. Isto é válido para mulheres de todas as idades. Seis a 7% das mulheres submetidas a triagem pela primeira vez são chamadas de volta para avaliação imediata. Isto não

varia com a idade. A maioria mostra ser insignificante com poucas incidências mamográficas adicionais. A taxa de reconvocação cai muito quando as mulheres têm mamografias anteriores para comparação (90).

Quando a mamografia detecta uma anormalidade e se recomenda biopsia, a probabilidade de câncer de mama é de 20% a 30%. Em outras palavras, a chance de um resultado benigno é de 70% a 80%. Estas foram denominadas biopsias desnecessárias. Os oponentes ainda opinaram contra a triagem sugerindo erradamente que biopsias causam fibrose permanente na mama, de modo que quando uma mulher necessitar de mamografia, ao apresentar uma massa, a mamografia será ilegível.

Tais observações não apenas estão totalmente erradas como a lógica de sua aplicação é incoerente. Após biopsia de uma anormalidade benigna e cicatrização da mama, restam poucas evidências, ou nenhuma, da cirurgia em mamografias subseqüentes (116), e, nos poucos casos em que há alterações visíveis, essas raramente geram confusão. Realizamos um estudo prospectivo de mamografias de triagem rotineiras no qual os radiologistas desconheciam o fato de que 178 mulheres haviam sido submetidas a biopsias de mama benignas. Em 170 (95%), a biopsia benigna prévia não dificultou a interpretação da mamografia. Em 153 casos (86%), não havia sinal de cirurgia prévia à mamografia. Em cinco casos (3%), a biopsia foi evidente após o conhecimento da história. Em 11 casos (6%), a alteração pós-cirúrgica foi imediatamente evidente, mas não foi um problema de interpretação. Em apenas oito casos (4%), foram necessárias imagens antigas para eliminar a alteração pós-cirúrgica. Em outra análise, a taxa de reconvocação de todas as mulheres examinadas no Massachusetts General Hospital entre 1993 e 1996 foi de 6%. Em mulheres submetidas a biopsia da mama benigna anterior, a taxa de reconvocação foi de 7%. Uma biopsia da mama benigna prévia quase sempre cicatriza sem que haja anormalidade residual visível na mamografia.

Além disso, a mamografia não é vantajosa para a mulher que tem um nódulo, mas sim na detecção de cânceres impalpáveis clinicamente ocultos.

Quando um câncer é suficientemente grande para ser palpado, as chances de cura são muito menores. A razão para mamografia da mulher com uma anormalidade palpável é examinar o tecido naquela mama e examinar a outra mama para detecção de câncer de mama clinicamente oculto. Como a mamografia não é uma técnica diagnóstica no sentido absoluto e não pode ser usada para exclusão de câncer de mama, o seu papel na avaliação de nódulos é limitado. Assim, o uso da mamografia apenas quando a mulher tem uma anormalidade praticamente elimina qualquer vantagem sua. A lógica de que a mamografia deve ser evitada até que haja algum nódulo palpável, porque seu uso na triagem motiva biopsias desnecessárias, é absurda.

A percentagem de biopsias motivadas por uma anormalidade palpável na mama é maior que as induzidas por uma mamografia anormal. A probabilidade de uma anormalidade palpável ser câncer varia de 5% a 30% (são encontrados números maiores em clínicas às quais mulheres são encaminhadas para obter uma segunda opinião e são, assim, pré-selecionadas). Além disso, quando um câncer é palpável, seu tamanho costuma ser maior e o estágio mais adiantado do que o do câncer detectado por mamografia (117). Se a preocupação é reduzir biopsias desnecessárias, então deve-se voltar a atenção primeiro para o ECM.

Triagem de Mulheres Abaixo de 40 Anos

As diretrizes do consenso de 1989 haviam incluído originalmente a recomendação de mamografia inicial em mulheres de 35 a 40 anos. Essa recomendação foi discretamente eliminada porque não havia justificativa científica. Nenhum dos ECR incluiu mulheres com menos de 40 anos, e os dados são escassos. Por certo, detectamos cânceres em estágio inicial impalpáveis (CDIS e lesões invasivas) em mulheres jovens. O único estudo que lança alguma luz estatística na questão foi realizado no Memorial Hospital em Nova York. Liberman *et al*. (118) constataram que, entre 5.105 mulheres examinadas entre as idades de 35 e 39 anos, biopsia foi

recomendada em 31 (, 1%). A triagem detectou oito cânceres (cinco CDIS, três invasivos). Essa taxa de 1,6 por 1.000 foi igual à taxa observada em mulheres de 40 a 49 anos. Assim como não há motivo para acreditar que haja algum acontecimento mágico aos 50 anos, também não há por que esperar que a idade de 40 anos tenha propriedades místicas.

Um dos aspectos potencialmente negativos da triagem é o fato de que algumas mulheres, se não muitas, acreditam que o exame de triagem negativo significa que elas não têm câncer. Isto pode produzir falsa segurança. Alguns estudos mostraram excesso de mortes entre as mulheres submetidas a triagem nos primeiros anos de acompanhamento. Grande parte ocorreu em uma época em que o número de mortes tinha apenas um algarismo, e a flutuação estatística e a probabilidade eram importantes. No entanto, os resultados do NBSS oferecem uma lição importante a todos os médicos envolvidos na triagem do câncer de mama. Outros estudos, como o HIP, mostraram um fenômeno paradoxal de excesso inicial de mortes por câncer entre mulheres alocadas para triagem, embora em grau muito menor. Se a triagem foi ineficaz, seria previsto o mesmo número de mortes tanto no grupo de estudo quanto no grupo controle. É provável que o excesso de mortes no grupo de estudo, nos primeiros anos de acompanhamento, seja um artefato produzido por números pequenos e flutuação estatística. A persistência de um excesso só pode significar que o diagnóstico foi tardio (outras hipóteses estão, no melhor dos casos, no limite da ciência).

Falsa Tranqüilização Pode Retardar o Diagnóstico

O atraso no diagnóstico pode ser resultante de falsa tranqüilização das mulheres por uma triagem negativa. Infelizmente, ao se convencer mulheres a realizar triagem, muitas vezes é sugerido incorretamente que a mamografia pode excluir câncer de mama e que um exame negativo confere alguma proteção. É provável que mulheres cujos resultados foram negativos desenvolvam uma falsa tranqüilidade. Acreditando que a triagem negativa é uma proteção, a mulher que desenvolveu um problema na mama durante o

intervalo entre exames, supondo que a alteração pode não ser importante, é mais propensa a adiar a avaliação imediata, ou pode adiar a avaliação sabendo que será examinada de novo no futuro. Em contraste, sua correspondente no grupo controle não teria falsa tranqüilização semelhante e seria mais propensa a procurar avaliação imediata quando notasse uma anormalidade na mama. Assim, a mulher examinada adiaria o diagnóstico de câncer de mama, havendo maior chance de se apresentar em estágio mais avançado. Esse problema seria ampliado pela triagem de má qualidade, convertendo lesões possivelmente precoces no momento da detecção em cânceres avançados e fatais em razão de retardo no diagnóstico. Esse retardo decorrente de falsa tranqüilização entre mulheres sob triagem foi documentado em um estudo finlandês (119). No BCDDP, quase 20% dos cânceres ocorridos em mulheres submetidas a um exame físico negativo e mamografia negativa foram diagnosticados dentro de 1 ano após a triagem negativa. Mulheres submetidas a triagem devem saber que o exame negativo não confere proteção. A mamografia é usada na esperança de antecipar a detecção de um câncer. Não pode ser usada para excluir câncer de mama.

As mulheres devem compreender que uma alteração na mama a qualquer momento, mesmo logo após a triagem negativa, deve ser levada de imediato à atenção médica.

Limiares Inconstantes para Intervenção

Não houve consenso sobre os parâmetros para intervenção no NBSS (e aparentemente tampouco nos demais estudos). Se a mamografia fosse considerada positiva, o caso era encaminhado a um cirurgião, que determinaria a indicação de biopsia. Essa recomendação era então transmitida ao médico do paciente fora do programa, que tomava a decisão final sobre intervenção. Os cirurgiões não haviam concordado sobre as diretrizes. De acordo com Anthony Miller, diretor do NBSS, houve pelo menos um médico que se recusou a biopsiar lesões impalpáveis. De acordo

com a publicação do NBSS, 25% das biopsias recomendadas pelas mamografias de triagem não foram realizadas, provavelmente adiando o diagnóstico de cânceres de mama.

Um desequilíbrio de alocação no NBSS pode explicar o fato de que o excesso de cânceres avançados entre as mulheres examinadas e controles não diminuiu, mas isto não pode explicar o aumento durante o estudo. O fato de que a diferença aumentou no decorrer do estudo provavelmente tem origem na falsa tranqüilização e no atraso do diagnóstico entre as mulheres sob triagem. Esta é a explicação mais provável para o aumento do excesso de cânceres avançados no NBSS. A mamografia de má qualidade exacerba o problema, aumentando o número de mulheres falsamente tranqüilizadas e convertendo cânceres passíveis de cura (por detecção precoce na mamografia de alta qualidade) em incuráveis devido à ausência de detecção antecipada e ao diagnóstico tardio decorrentes da falsa tranqüilização.

Problemas com os Outros Estudos

Mamografia em Incidência Única Deixa Passar Cânceres

Metade dos estudos usou apenas uma mamografia mediolateral oblíqua. Isto foi feito para reduzir a exposição a raios X e os custos da triagem. Infelizmente, a mamografia em uma única incidência oblíqua deixa passar mais de 24% dos cânceres (55,56,120) (Fig. 4.15). O significado exato disso foi discutido, mas é provável que os estudos de triagem tivessem reduzido ainda mais a mortalidade se sempre fossem realizadas mamografias em duas incidências. Os estudos que usaram triagem anual com mamografia em 2 incidências mostraram maior redução da mortalidade do que aqueles que fizeram triagem a cada 2 anos ou com mamografia em incidência única (111).

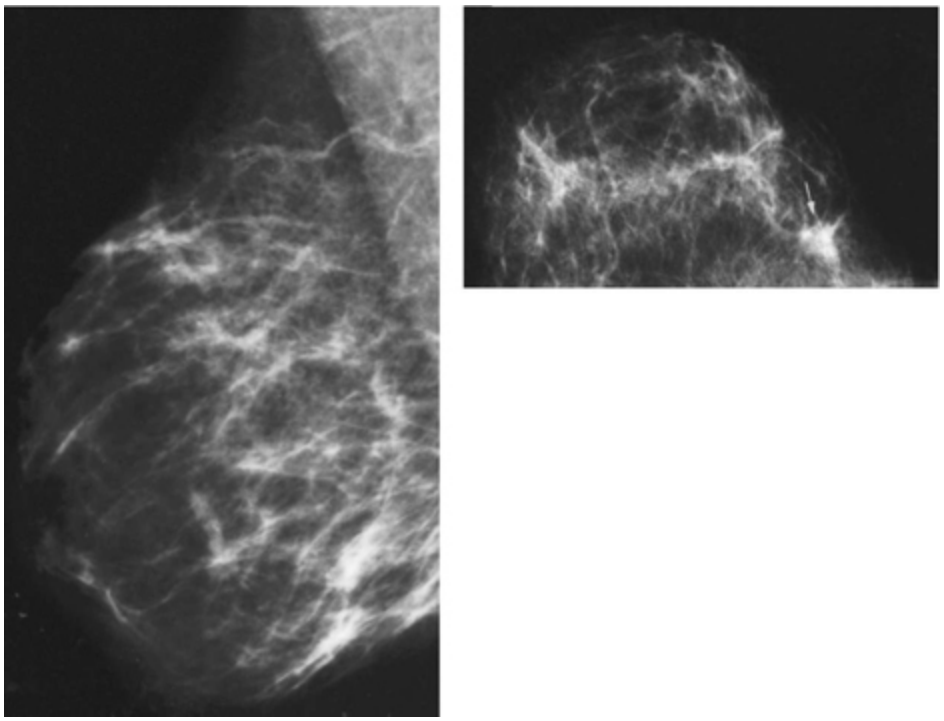

Fig. 4.15 Mamografia em incidência única pode não detectar quase 25% dos cânceres. Um câncer invasivo não é evidente na incidência mediolateral oblíqua (A) e não seria detectado utilizando-se triagem em incidência única. Só é evidente na região lateral da mama esquerda na incidência craniocaudal (B) (seta).

Além disso, como é impossível determinar se uma potencial anormalidade é uma superposição de estruturas normais, usando apenas uma incidência, a taxa de reconvocação é muito maior se for usada apenas uma incidência.

Intervalos de Triagem

A freqüência de triagem (tempo entre exames) não é uma questão trivial. O fato de ser possível reduzir a mortalidade por câncer de mama comprova que a história natural do câncer de mama pode ser interrompida. Isto sugere que há um período de tempo no crescimento de muitos cânceres, se não de todos, antes que atinjam um nível de letalidade. O intervalo de triagem pode determinar os tipos de câncer detectados e pode afetar o tempo até ocorrência de benefício. Serão detectados apenas cânceres que demoram a atingir o nível de letalidade, e a paciente pode ter pequeno benefício se o

tempo entre exames for longo demais. Se o intervalo for reduzido, os tumores com taxas de crescimento moderadas podem ser influenciados, e é provável que muitos desses tenham sido curados nos estudos de triagem e sejam responsáveis pela redução da mortalidade. A única forma de interromper cânceres que atingem o nível de incurabilidade mais rápido é reduzir o tempo entre exames. Na triagem de mulheres de 40 a 49 anos, os dados disponíveis sugerem que o exame deve ser feito todos os anos (81,82). O tempo de antecipação do diagnóstico na mamografia de mulheres de 40 a 49 anos é de cerca de 2 anos. Se mulheres dessa idade forem examinadas a cada 2 anos, a vantagem da detecção antecipada será reduzida. A triagem deve ser anual.

Um método para determinar o tempo de antecipação da detecção de câncer por mamografia é subtrair o número de cânceres encontrados em cada triagem de incidência do número detectado na triagem de prevalência e dividir o resultado pelo número de cânceres detectados em cada triagem de incidência. Sem triagem, os cânceres acumulam-se na população, de modo que a triagem de prevalência inclui o número de novos cânceres que ascendem até a superfície todos os anos (cânceres incidentes) mais os cânceres que ascenderam nos anos anteriores e que poderiam ter sido detectados mas, na ausência de triagem, acumulam-se na população. Se forem detectados 8 cânceres por 1.000 mulheres examinadas na triagem mamográfica de prevalência (2 dos quais teriam sido detectados sem triagem) e depois forem detectados 2 cânceres em cada exame subseqüente (triagem de incidência), o tempo de antecipação seria (8 2 2)/2 5 3 anos. Em outras palavras, como 2 cânceres atingem o limiar de detectabilidade a cada ano (incidência), seriam necessários 3 anos sem triagem, com o acréscimo anual de 2 cânceres à população, para somar os 8 cânceres encontrados na primeira triagem.

Moskowitz deduziu que o tempo de antecipação pode ser calculado determinando-se o tempo necessário para que a taxa de detecção anual volte aos valores de referência após o fim da triagem (81). Se uma pessoa afirmar

que uma nova técnica de detecção (triagem) é mais sensível para detecção de câncer do que a espera por sinais ou sintomas para revelar uma lesão, então a triagem encontrará não apenas os cânceres que ascendem todos os anos até o nível de detectabilidade clínica, mas também aquelas lesões ocultas que ainda não são evidentes clinicamente. No primeiro ano de triagem, serão encontrados os cânceres prevalentes. Estes incluem cânceres detectáveis por muitos anos mas foram ignorados, além daqueles que acabaram de atingir o nível de detectabilidade clínica e cânceres detectados com antecipação de 1 ano ou mais graças à triagem. Os anos subseqüentes de triagem (se o intervalo estiver dentro do período de antecipação) detectarão os cânceres incidentes ou novos e incluirão as lesões clinicamente detectáveis e as lesões ocultas. Essas duas combinam-se para produzir uma incidência constante anual durante o período de triagem na população.

A triagem, por detecção antecipada das lesões, mergulha na área de cânceres futuros que só seriam encontrados quando atingissem o nível de detectabilidade clínica. Assim, quando a triagem cessar, haverá uma queda da incidência anual de cânceres detectados, porque a triagem já eliminou muitas lesões que seriam clinicamente detectáveis no futuro. Moskowitz constatou que o tempo de antecipação do diagnóstico com a triagem é o tempo decorrido, após sua interrupção, até que a incidência retorne aos níveis observados durante a triagem (81) (Fig. 4.16). Em outras palavras, como a triagem detecta cânceres que só seriam detectáveis clinicamente algum tempo depois, o tempo ganho pela triagem é igual ao tempo decorrido até que novos cânceres ascendam de níveis abaixo do limiar de detecção, depois que a triagem cessa, para substituir aqueles eliminados por triagem e portanto para que a incidência retorne ao nível anual constante. Assim, o tempo de antecipação ganho por detecção precoce é o tempo necessário para que haja reposição do reservatório, nos mesmos níveis anteriores à triagem, por meio do crescimento de novos cânceres na população.

O BCDDP de Cincinnati analisou 10.530 mulheres anualmente utilizando exame físico e mamografia. Usando o raciocínio anterior, Moskowitz constatou que o tempo de antecipação do diagnóstico obtido com triagem mamográfica de mulheres de 35 a 49 anos era, em média, de 2 6 0,5 anos, enquanto era de 3,5 6 0,5 anos nas mulheres acima de 50 anos (81).

Observou-se fenômeno semelhante no Estudo Sueco de Dois Municípios, no qual Tabar *et al*. (82) compararam o número de cânceres que atingiram o nível de detectabilidade clínica em mulheres examinadas durante o intervalo entre triagens com o número de cânceres detectados durante o mesmo período em mulheres controles. Ele constatou que, no segundo ano após uma triagem e logo antes do próximo exame, foram diagnosticados 68% mais cânceres em mulheres entre 40 e 49 anos (entre triagens) do que em suas correspondentes no grupo controle no mesmo período. Em outras palavras, o tempo de antecipação da mamografia nessas mulheres foi de cerca de 2 anos. Em comparação, quando as mulheres a partir de 50 anos foram submetidas a triagem após um intervalo de quase 3 anos, os cânceres ocorridos nas mulheres sob triagem não representaram sequer 50% dos que estavam ocorrendo na população controle, sugerindo um maior tempo de antecipação em mulheres mais velhas.

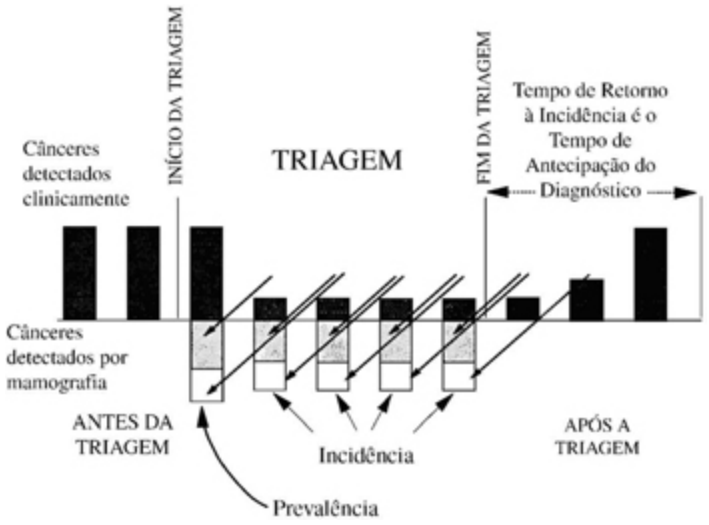

Fig. 4.16 Moskowitz estimou o tempo de antecipação ganho pela triagem contando o número de anos que levou para que o número de cânceres que atingia a superfície na sua população de triagem, após o fim da triagem, fosse igual ao número de cânceres encontrados a cada ano (cânceres incidentes) durante a triagem. As barras acima da linha horizontal representam cânceres detectados por exame clínico ou pela própria paciente. As barras abaixo da linha representam cânceres detectados por mamografia. Na primeira triagem (prevalência), é detectado um grande número de cânceres, incluindo aqueles que se estavam acumulando na população e aqueles que apenas a mamografia pode detectar. As setas diagonais indicam o fato de que cânceres detectados por mamografia representam cânceres retirados do futuro. Se não fossem detectados antes, teriam chegado à superfície nos anos subseqüentes. Quando a triagem cessa, há primeiro uma queda no número de cânceres que chegam à superfície. O tempo necessário para que o número que atinge a superfície a cada ano (sem triagem mamográfica) se iguale ao número de cânceres detectados a cada ano durante a triagem fornece uma estimativa do número de cânceres precoces detectados por triagem (tempo de antecipação).

No programa de triagem no UCSF, os pesquisadores constataram que a sensibilidade da mamografia (percentagem de cânceres detectados por mamografia) em mulheres de 40 a 49 anos era de 87,5% se o intervalo de triagem fosse de 7 meses, 83,6% se o intervalo fosse de 13 meses e 71,4% se o intervalo fosse de 25 meses. Os números de mulheres a partir de 50 anos foram de 98,5%, 93,2% e 85,7% nos mesmos intervalos. Os dados do UCSF indicam que a triagem de mulheres entre 40 e 49 anos tem a mesma sensibilidade que a triagem de mulheres mais velhas a cada 2 anos.

Infelizmente, os dados foram fornecidos apenas com a idade de 50 anos como ponto de corte e a idade na qual os dados foram analisados. É provável que não haja aumento repentino do tempo de antecipação do diagnóstico aos 50 anos, mas sim um alongamento progressivo do tempo de antecipação, como seria esperado quando são usadas médias. Em algumas mulheres, seja qual for a idade, o tempo de antecipação é muito maior e em outras é muito menor (Fig. 4.17).

Os dados suecos mostraram um benefício da mortalidade em mulheres com mais de 50 anos examinadas a cada 2 a 3 anos. Isto pareceria apoiar a análise de Moskowitz prevendo um maior tempo de antecipação em mulheres nessa faixa etária. Embora provavelmente mulheres mais velhas

sejam beneficiadas por intervalos de exame de 2 anos, como estes são tempos de antecipação médios, qualquer aumento do intervalo entre exames deve reduzir o benefício. Por fim, o custo da triagem determinará a duração do intervalo. É preciso ter cautela. Se o intervalo for longo demais e estiver próximo do tempo de permanência médio, pode-se poupar dinheiro, mas a triagem trará pouco benefício.

Sugeriu-se um estudo de um milhão de mulheres para avaliar o efeito do intervalo, porém jamais foi realizado. Considerando-se o custo desse estudo e suas complexidades, teria sido difícil realizá-lo adequadamente. Também é improvável que os estudos disponíveis forneçam quaisquer dados adicionais que possam ser usados para convencer todos os analistas dos intervalos apropriados. No entanto, com base nos dados disponíveis e na avaliação do risco de radiação favorável mais recente para mulheres a partir de 40 anos (ver Risco de Radiação), é provável que nessa idade as mulheres devam iniciar triagem anual. A única razão para não realizar a triagem todos os anos é econômica. Se então o custo se tornar primordial para mulheres mais velhas — e essa idade é incerta —, um ciclo de triagem a cada 18 meses a 2 anos pode ser suficiente para reduzir a mortalidade, embora triagem mais freqüente deva oferecer benefício adicional.

Aumento da Mortalidade nas Análises Iniciais dos Dados sobre Triagem

Conforme mencionado, surgiram preocupações de que a triagem pudesse aumentar a taxa de mortalidade. Isto se baseou na observação de que em 4 estudos houve, paradoxalmente, mais mortes por câncer entre as mulheres sob triagem abaixo dos 50 anos do que entre os controles, nos dados do acompanhamento inicial, o que foi observado no estudo do HIP, nos dados iniciais do estudo de Malmö, no estudo de Ostergotland e no NBSS.

Nos estudos do HIP e Malmö, os resultados iniciais sobre mortalidade foram baseados em apenas algumas mortes em cada grupo. É quase certo que a flutuação estatística tenha sido responsável pelo aumento inicial entre

as mulheres examinadas. A posterior inversão dos resultados e a redução da mortalidade a longo prazo entre as mulheres sob triagem apóiam essa análise.

O desequilíbrio de alocação em mulheres canadenses pode impossibilitar a reversão das mortes excessivas no NBSS. Estas ainda são evidentes após 11 a 16 anos de acompanhamento (65). Conforme mencionado, havia 14 mulheres a mais com 4 ou mais linfonodos positivos alocadas no grupo examinado antes mesmo do início da triagem. Essa desproporção acentuada de mulheres com cânceres de prognóstico sombrio é explicação mais que suficiente para as 10 mortes a mais por câncer de mama iniciais, e agora 3, no grupo sob triagem no NBSS.

No estudo de Ostergotland, o excesso de mortes por câncer também deve ser decorrente da flutuação esperada com números pequenos. O acaso também é importante. A provável causa de ausência de benefício naquela metade do Estudo de Dois Municípios é que quase metade das mortes por câncer no grupo examinado ocorreu em mulheres que recusaram o exame (as regras de análise do estudo exigem que elas ainda sejam contadas no grupo de triagem). O comitê de revisão sueco concluiu que, quando são analisados todos os dados do estudo sueco, não houve excesso de mortes por câncer em nenhum dos grupos examinados.

A Mamografia É Prejudicial?

Com base nas análises incompletas dos resultados iniciais que sugeriram possível excesso de mortes por câncer nas mulheres sob triagem, alguns rapidamente sugeriram que a mamografia era a causa de morte prematura. Sugeriu-se que a compressão da mamografia poderia causar ruptura de um ducto contendo câncer intraductal, permitindo a passagem das células para o tecido adjacente e gerando metástase (121), e que a compressão poderia expulsar células diretamente para o sangue (121), enquanto outros citaram dados obtidos em animais que mostraram aumento do crescimento de algumas lesões metastáticas após a retirada da lesão primária (122) como

explicação para o excesso de mortes. Esta última observação foi feita em 2003 por Retsky *et al*. (123), que afirmaram que a “ferida cirúrgica (excisão de um câncer), sobretudo em pacientes pré-menopausa com linfonodos positivos, pode desencadear a angiogênese de micrometástases avasculares latentes”, acelerando seu crescimento e antecipando a morte. Também citaram o aparente excesso de mortes por câncer em mulheres jovens nos primeiros anos de acompanhamento nos estudos controlados randomizados da triagem mamográfica. No entanto, o exame cuidadoso dessas observações mostra que não há apoio científico para a preocupação de que a triagem possa causar mortes prematuras por câncer de mama. Analistas retiraram os dados do contexto, aplicaram teorias fisicamente impossíveis e ignoraram as evidências científicas para chegar a conclusões insustentáveis. Infelizmente, alguns pesquisadores defensores de uma teoria de crescimento e metástase do câncer tentaram moldar os dados para apoiar suas teorias (124).

Não Há Evidências Válidas de que Houve um Verdadeiro Excesso de Mortes por Câncer Entre Mulheres Submetidas a Triagem

A sugestão de que houve excesso verdadeiro de mortes por câncer entre mulheres examinadas abaixo dos 50 anos baseia-se em argumentos infundados. Alguns autores afirmaram que há um excesso de mortes por câncer em mulheres jovens em todos os estudos, porém este certamente não é o caso no estudo de Malmö II. Naquele estudo de mulheres abaixo dos 50 anos, a redução da mortalidade com a triagem mamográfica de mulheres jovens é visível de imediato, como se pode observar no gráfico da página 66 do relatório do NIC sobre o estudo (58). Não houve excesso de mortes por câncer entre mulheres sob triagem.

Não apenas as argumentações daqueles que acreditam que a triagem causou excesso de mortes decorrem da não-compreensão dos dados e de sua análise, como eles continuam a esquecer que os estudos randomizados de triagem foram, exceto o NBSS, estudos por convite. A triagem foi oferecida

às mulheres; ela não era obrigatória. Muitas mulheres recusaram o convite. O que a maioria não compreende é que, para evitar vieses, qualquer pessoa que tenha sido convidada a fazer a triagem nesses estudos ainda é contada como examinada mesmo que tenha recusado. Se ela morreu de câncer de mama, sua morte é contada com as mulheres sob triagem. Nenhum artigo mostra esses dados. Logo, aqueles que sugeriram que os estudos de triagem mostram que a detecção precoce causou excesso de mortes basearam sua interpretação em informações gravemente incompletas. Não há como saber quantas mortes descritas no grupo examinado realmente ocorreram em mulheres examinadas. É provável que várias mortes tenham ocorrido em mulheres que recusaram a triagem. A alegação de que a detecção antecipada dos cânceres aumenta o número de mortes não é baseada em fatos.

O Aparente Excesso de Mortes no Acompanhamento Inicial, se Verdadeiro, É Facilmente Explicado por Flutuação Estatística

Não apenas não há dados para determinar se houve mais mortes entre mulheres submetidas a triagem como uma realidade estatística básica também desafia aqueles que acreditam ter havido excesso de mortes. Em qualquer estudo em que ocorrem eventos (mortes) com o passar do tempo, os dados nos primeiros anos de acompanhamento consistem em números muito pequenos (a maioria das mortes por câncer de mama não é imediata). Em muitos estudos de triagem do câncer de mama, o número de mortes por câncer de mama no início do acompanhamento é da ordem de um algarismo. Como mesmo em estudos controlados e randomizados as mulheres não morrem exatamente ao mesmo tempo nos dois grupos, uma diferença nas mortes entre os dois será determinada principalmente pelo acaso (flutuação estatística). Por exemplo, se houve 6 mortes por câncer em um grupo e 4 no outro, pareceria que o primeiro grupo teve 50% mais mortes por câncer quando, estatisticamente, não há diferença real, em razão dos números baixos e do acompanhamento curto. Uma moeda jogada para

cima pode cair com a face da cara voltada para cima cinco vezes seguida, mas à medida que o número de jogadas aumenta, fica claro que isto era apenas casual e a razão aproxima-se de 50/50. O papel da flutuação estatística pode ser observado no gráfico do estudo de Malmö publicado na página 65 de uma monografia do NCI sobre a CDC em 1997 (58), no qual as curvas de mortalidade sobem e descem quando os números são baixos, com o excesso de mortes por câncer oscilando entre os grupos até que os números sejam grandes o suficiente para se notar o benefício da triagem (Fig. 4.18). A mesma flutuação estatística pode ser observada no gráfico da página 59 da mesma monografia, mostrando a flutuação nos 4 estudos suecos.

É quase certo que qualquer excesso aparente de mortes por câncer adveio das flutuações estatísticas inerentes ao pequeno número de mortes no início dos estudos. As outras supostas razões citadas anteriormente não têm base científica.

É Improvável que Células Cancerosas Passem para o Sangue ou para a Linfa

A mamografia requer compressão aproximada de 4,5 a 9 kg sobre a superfície da mama. Mesmo a aplicação da compressão máxima de 20,5 kg, quando distribuída sobre a área de compressão, atinge apenas cerca de 0,07 a 0,21 kgf/cm^2, dependendo do tamanho da mama. Uma mama de 250 cm^3 comprimida por 18 kg sofre uma pressão de 0,22 kgf/cm^2, enquanto uma mama de 750 cm^3 sofre 0,09 kgf/cm^2 (125). A compressão manual da mama (usando os dedos) pode facilmente gerar 0,42 kgf/cm^2, porque a força é concentrada em uma área muito pequena. Assim, a força de compressão não é mais propensa a causar disseminação tumoral do que o exame digital manual, uma posição de decúbito dorsal ou “interações sociais”. Além disso, é improvável que a compressão possa empurrar células para o sangue, porque as veias tendem a se fechar sob pressão. Até mesmo as artérias são comprimidas, de modo que o fluxo de contraste intravenoso

para a mama é impedido durante a compressão mamográfica. Por fim, é quase certo que a simples introdução de células cancerosas no sangue não significa que elas possam gerar metástases. A disseminação metastática requer que as células possuam a capacidade biológica de sair do sangue e sobreviver em outros sistemas orgânicos.

A Retirada do Tumor Primário Pode Estimular o Crescimento de Lesões Metastáticas em Alguns Modelos Animais, Mas Isto Não Tem Efeito na Sobrevida

Dados experimentais sugerem que a taxa de crescimento de lesões metastáticas pode aumentar quando o câncer primário é removido, mas este parece ser um fenômeno breve, com duração de apenas algumas horas (122,126). Não está claro se isto realmente ocorre em seres humanos, e não há evidências de que cause morte precoce, mesmo nos modelos animais.

Opositores da triagem analisaram apenas os números gerados pelos estudos, mas não avaliaram os estudos e a origem dos números. O fato de que, em praticamente todos os grandes estudos, cânceres detectados por mamografia têm prognóstico superior àqueles detectados por exame físico mostra que a realização da própria mamografia não tem efeito prejudicial direto. Nossa própria revisão de mulheres com menos de 50 anos comparou aquelas cujos cânceres foram detectados por mamografia com aquelas cujos cânceres foram palpáveis. Dentre as mulheres que tiveram cânceres detectados por mamografia, a sobrevida após 5 anos foi de 95%, enquanto aquelas com cânceres palpáveis tiveram sobrevida após 5 anos de apenas 74%. Dentre as que morreram no grupo com câncer palpável, apenas uma fora submetida a mamografia prévia (127). Sem dúvida, a mamografia não tem efeito prejudicial. No Estudo Sueco de Dois Municípios, a mortalidade por câncer de mama foi maior entre as mulheres convidadas para triagem mamográfica que recusaram (79). Essas mulheres provavelmente foram comprometidas por sua própria negação, resultando em atraso do

diagnóstico, e pode-se concluir que a não-realização da mamografia agrava o prognóstico.

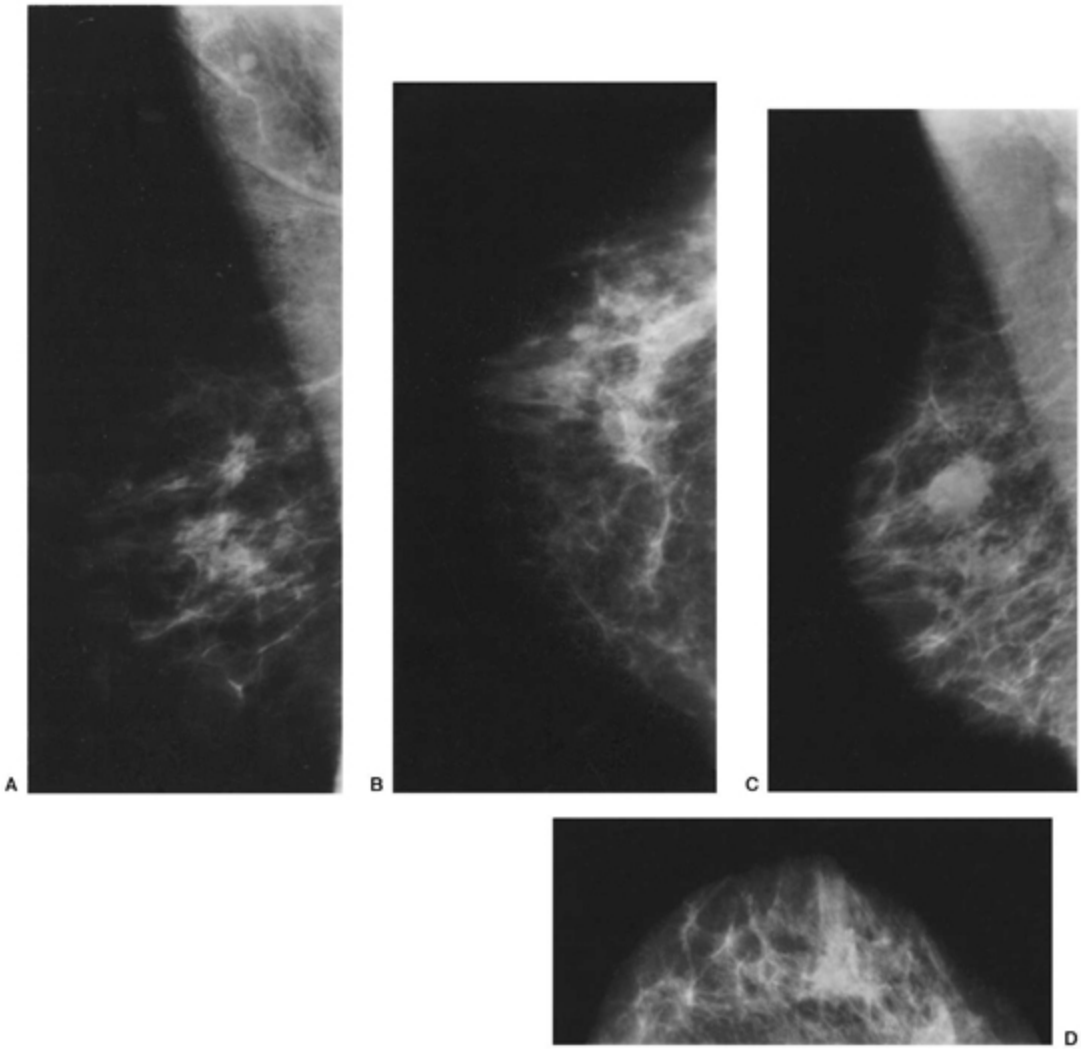

Fig. 4.17 Tumores podem crescer com rapidez, seja qual for a idade. Em uma mulher de 67 anos, não havia evidências de câncer nas incidências mediolateral oblíqua (A) e craniocaudal (B) em 1995. Dezesseis meses depois, as incidências mediolateral oblíqua (C) e craniocaudal (D) detectam o carcinoma ductal invasivo de 1,5 cm palpável. É provável que esse câncer pudesse ser interceptado antes se a seguradora tivesse permitido triagem anual.

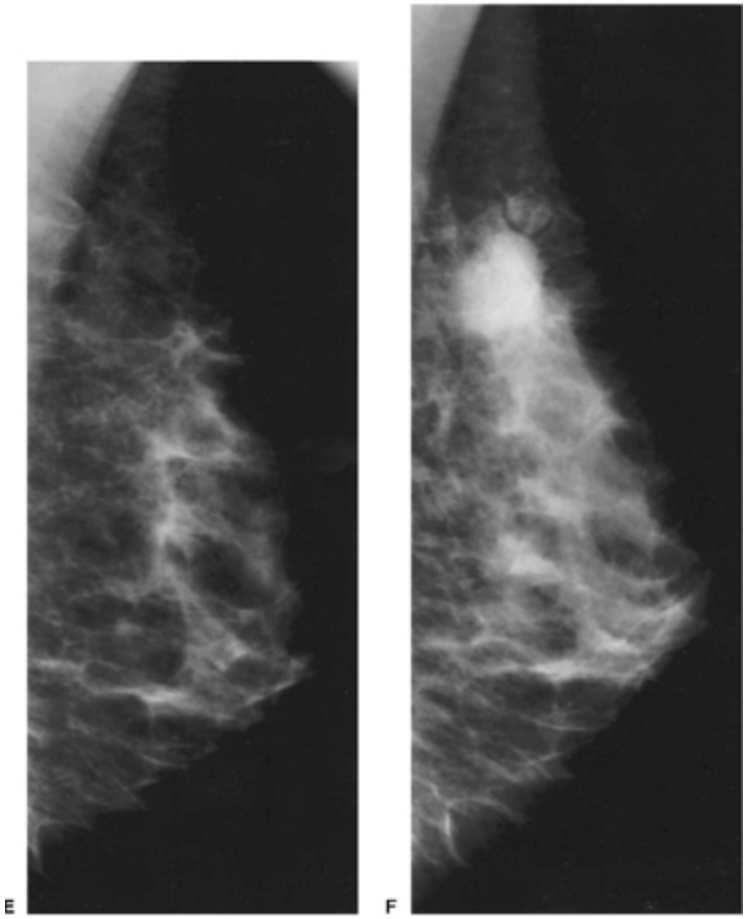

Fig. 4.17 Em outra paciente, a primeira mamografia lateral (E) não tinha alterações significativas. Três meses depois, o câncer de mama invasivo palpável, com 2 cm, é evidente (F). Este câncer tem crescimento tão rápido que mesmo um intervalo de triagem de 6 meses teria sido irrelevante.

Análises Cientificamente Imprecisas Continuam a Confundir a Questão

Foram abordadas quase todas as preocupações levantadas sobre a triagem de mulheres de 40 a 49 anos. As evidências científicas apóiam claramente a triagem de mulheres a partir de 40 anos, e o único motivo para a escolha de iniciar aos 50 anos é arbitrário. No entanto, a controvérsia durou tantos anos e as análises erradas foram repetidas com tanta freqüência que analistas ainda sugerem que não há consenso e que a questão “ainda é controversa” (72). Esse fenômeno é um exelente exemplo da perpetuação de informações

não-científicas, em razão do apoio de periódicos médicos e da impossibilidade da mídia de descobrir a verdade nesses debates.

A Mamografia Detecta Muito Mais Carcinomas Ductais do Que São Detectados sem Mamografia: Isto É Bom?

O início da triagem mamográfica ampla nos Estados Unidos foi caracterizado pelo aumento abrupto do diagnóstico de CDIS que ocorreu no período de 1983 a 1984 em número suficiente para influenciar estatísticas nacionais (128). Antes disso, apenas 2% a 5% dos cânceres diagnosticados a cada ano nos Estados Unidos eram CDIS. A detecção das microcalcificações associadas ao CDIS por meio de mamografia resultou em grande aumento na detecção dessas lesões. Embora muitos acreditem que isto representou uma melhora real na detecção do câncer e que a descoberta antecipada das lesões foi um grande benefício, outros ressaltaram que isso na verdade poderia ser prejudicial (129).

Ainda não está claro qual percentagem das lesões de CDIS detectadas por mamografia evolui, sem tratamento, para cânceres invasivos e possivelmente letais. Se essas lesões do CDIS não evoluírem, seria melhor deixá-las ocultas, pois o tratamento só traria prejuízos. Analistas tentaram estimar a probabilidade de evolução, mas não houve meio direto para determinar com exatidão o significado dessas lesões. Talvez os melhores dados sejam provenientes dos programas de triagem suecos, nos quais se estimou que a detecção de CDIS poderia ser responsável por 12% da diminuição de mortes no estudo Dois Municípios (130). Contudo, os mesmos autores também estimaram que 50% a 80% das lesões de CDIS encontradas por mamografia evoluiriam para lesões invasivas se não tratadas. Houve outros esforços para determinar a importância do CDIS detectado por mamografia (131), mas ainda há muita incerteza. Estudos, como aqueles realizados pelo National Surgical Adjuvant Breast Project, mostraram que a taxa de recorrência é duas vezes maior quando o CDIS é tratado apenas por meio de tumorectomia (sem radiação) do que quando o

tratamento inclui radioterapia adjuvante (132) e também que metade das recorrências consiste em lesões invasivas, mas ainda não há evidências diretas de que o tratamento dessas lesões reduza a taxa de mortalidade. Ernster *et al*. (129) usaram o aumento da taxa de detecção de CDIS para atacar a triagem mamográfica em um artigo de 1996 muitas vezes citado. Eles ressaltaram que muitas dessas lesões iniciais, cuja história natural verdadeira era desconhecida, foram absurdamente tratadas por mastectomia enquanto lesões invasivas, que poderiam ser letais, foram tratadas com conservação da mama. Em vez de culpar a comunidade médica por não compreenderem melhor a forma de tratamento do CDIS, culparam a mamografia por encontrar as lesões logo no início. Felizmente, houve uma grande reavaliação na forma de tratamento dessas lesões, e a conduta está se tornando mais racional, mas sua história natural ainda é desconhecida. Em um estudo do tratamento de lesões de CDIS com ampla excisão isolada no Massachusetts General Hospital, as taxas de recorrência foram altas o suficiente nos primeiros anos de acompanhamento para justificar a interrupção do estudo.

É desapontador que, com todas as lesões de CDIS encontradas, isso não pareça ter reduzido a taxa de cânceres invasivos encontrados na população. No entanto, considerando-se que a incidência de cânceres invasivos aumentou continuamente nos últimos 60 anos, pode ser impossível ter certeza de que a detecção desses cânceres não reprimiu o aumento. Embora a maioria ainda acredite que a detecção de CDIS por mamografia seja benéfica, a discussão está longe de terminar.

A Triagem É Contestada para Mulheres de Todas as Idades: A Controvérsia de Gotzsche e Olsen

Em 2000, surgiu uma grande controvérsia quando dois membros da Cochrane Collaboration publicaram um artigo no qual reviram os ECR de triagem e concluíram que a mamografia não era benéfica em mulheres de nenhuma idade (29). Isto desencadeou trocas na literatura, e os dois

revisores refizeram suas análises e tiveram a oportunidade sem precedentes de reescrever e publicar suas análises (contra a orientação da revisão por pares) (30). Embora estivesse claro para a maioria dos especialistas da área que as conclusões dos revisores da Cochrane estavam erradas, a segunda publicação foi usada com sensacionalismo por uma jornalista do *New York Times*, resultando em grande confusão nos Estados Unidos em razão da cobertura repetitiva da mídia. Muitos revisores abordaram a controvérsia (133,134) resumida adiante.

O papel da mídia, em particular de uma jornalista e do *New York Times*, na divulgação de informações erradas foi surpreendente. A mídia agira com responsabilidade a respeito da primeira publicação de Gotzsche e Olsen em 2000. Entrevistaram muitos especialistas que explicaram as falhas na análise de Gotzsche e Olsen, e deu-se pouca importância à publicação. No entanto, quando seu artigo de contestação sem precedentes foi publicado em 2001, permitiu-se que uma jornalista do *New York Times*, conhecida por publicar histórias médicas sensacionalistas, escrevesse sua interpretação do estudo de Gotzsche e Olsen na primeira página. Em uma reunião na Mayo Clinic que reviu o papel da mídia e dos avanços médicos, ficou claro que o artigo escrito pela Sra. Gina Kolata (135) forçou o restante da imprensa a acompanhá-la. A Sra. Kolata fez uma análise unilateral do artigo de Gotzsche e Olsen e forneceu pouco conhecimento sobre as questões científicas envolvidas. Em seguida, a história do *Times* foi repetida pela imprensa do mundo todo. Apesar dos anos de revisão e de múltiplas análises que confirmaram os benefícios da triagem mamográfica, a cobertura da imprensa gerou grande confusão entre mulheres e seus médicos, e foram estimuladas várias novas revisões de “emergência” dos dados dos estudos de triagem do câncer de mama.

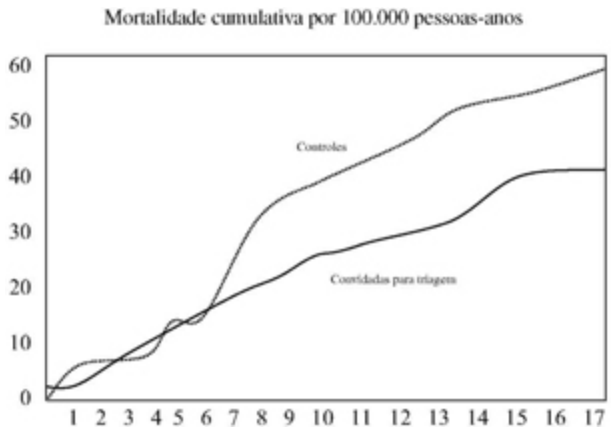

Fig. 4.18 Flutuação estatística. A flutuação estatística ocorrida com a avaliação de pequenos números é facilmente observada neste gráfico. Nos dados iniciais dos estudos de Malmö, as curvas oscilam à medida que as mortes em um grupo ultrapassam aquelas no outro. As mulheres não morrem precisamente ao mesmo tempo nos grupos comparados em estudos controlados randomizados, de modo que, quando são avaliados os dados iniciais, pode haver um grupo que tem mais mortes do que o outro, com base apenas no acaso e em pequenos números. À medida que aumenta o número de mortes, a flutuação é eliminada. A sugestão de um excesso de mortes quando os números são tão pequenos não é apoiada pela ciência. (Adaptado de Andersson I, Janzon L. Reduced breast câncer mortality in women under age 50: updated results from the Malmö Mammographic Screening Program. J Natl Cancer Inst Monogr 1997;22:63–67.)

Ficou claro que a controvérsia não foi causada por argumentação científica legítima, mas pela grande incapacidade de Gotzsche e Olsen de compreender bem os estudos de triagem. O episódio também ocorreu porque a revista *Lancet* violou os princípios e o processo de revisão por pares. O incêndio foi alimentado pela recente tendência à publicação de reportagens superficiais em jornais previamente respeitáveis, com o objetivo de criar histórias sensacionalistas.

O artigo no *New York Times* foi realmente impreciso. Designou o estudo de 2001 como um “novo estudo”, quando, na verdade, os autores haviam publicado suas mesmas preocupações no estudo de 2000 (29). Na verdade, a segunda revisão de Gotzsche e Olsen foi uma reanálise dos mesmos dados usando as mesmas abordagens dos dados. Além disso, o *Times* noticiou uma publicação que não era o verdadeiro estudo, mas uma carta que resumiu as conclusões de Gotzsche e Olsen (mais tarde, o estudo foi publicado no

website de *Lancet*). Essa “notícia antiga” foi tratada com urgência indevida e colocada na primeira página do *Times*. A autora fez com que parecesse uma notícia importante apesar da publicação no *Lancet* ter ocorrido 2 meses antes (30).

Ignorando que os argumentos de Gotzsche e Olsen haviam sido refutados antes e dando a entender que este era um novo estudo, o artigo do *Times* criou grandes dúvidas sobre a eficácia da triagem mamográfica. O artigo de Kolata foi seguido por um ataque à triagem mamográfica. A sugestão de que era ineficaz foi reforçada por vários artigos de acompanhamento (136,137), colunas de opinião (138,139) e editoriais de jornal. As dúvidas sobre os benefícios da triagem foram reforçadas, enquanto o *Times* negou a publicação da maioria das opiniões contrárias bem como de críticas aos seus artigos. Uma carta da ACS ao editor, assinada por outras nove organizações (140), reiterando seu apoio à triagem mamográfica teve a publicação negada pelo jornal. O mesmo material também teve a publicação negada como coluna de opinião no *Times* (Robert Smith, PhD, comunicação pessoal). O *New York Times* aceitou milhares de dólares quando a ACS finalmente pagou para publicar a carta como um anúncio no jornal, mas o *Times* retomou o ataque com um editorial criticando o “*establishment* do câncer” por escrever a carta (141). A ACS foi criticada por não aceitar a revisão de Gotzsche e Olsen, apesar da Sociedade conhecer bem a revisão e não ter aceito suas conclusões porque careciam de base científica.

Um artigo de primeira página no *New York Times* sempre chama a atenção do restante da mídia, e a história propaga-se rapidamente. A maior parte da imprensa havia ignorado os artigos originais quando foram publicados pela primeira vez, mas, após o *Times* demonstrar interesse, outras histórias seguiram-se logo, aparentemente com pouco esforço da maior parte da mídia para tentar compreender os fatos. Foram levantadas preocupações em todo o mundo. Isto não apenas confundiu mulheres e seus

médicos, mas a situação desencadeou pelo menos quatro importantes revisões da triagem mamográfica.

O Lancet Ignorou a Revisão por Pares, e o Comportamento da Mídia Gerou a Controvérsia

Na verdade, a controvérsia começou em 2000 quando os dois membros dinamarqueses da Cochrane Collaboration, Peter Gotzsche e Ole Olsen, publicaram sua revisão dos dados sobre triagem do câncer de mama. A Cochrane Collaboration é uma rede independente de revisores que faz "revisão sistemática de intervenções em saúde" (142). Na primeira publicação de Gotzsche e Olsen no *Lancet*, os autores decidiram que cinco dos sete ECR não foram realizados adequadamente. Violando as diretrizes básicas de revisão de estudos, eles desprezaram os resultados daqueles estudos (que mostram benefício claro). Gotzsche e Olsen afirmaram que apenas o estudo de Malmö e o NBSS do Canadá foram razoavelmente bem realizados e que apenas seus resultados eram válidos. Como consideraram que aqueles estudos não demonstraram benefício, eles concluíram que a triagem mamográfica não era benéfica para mulheres de nenhuma idade.

Não se deu muita atenção a essa publicação inicial, porque os ECR da triagem de câncer de mama foram revistos várias vezes nas últimas décadas. Houve consenso quase universal de que a triagem mamográfica era capaz de reduzir a taxa de mortalidade em 25% a 30% (50). A principal controvérsia, na década de 1990, foi sobre a idade em que o benefício da triagem começa. Além disso, vários pesquisadores responsáveis pelos estudos já haviam respondido às questões levantadas pelo artigo.

Uma revisão dos argumentos levantados por Gotzsche e Olsen mostrou sua falta de conhecimento sobre os estudos de triagem do câncer de mama e a análise apropriada dos dados de tais estudos. Há consenso quase universal de que, ao se avaliar múltiplos estudos, não se pode eliminar seletivamente os resultados dos estudos que não agradam. Por exemplo, os dados do NBSS do Canadá, avaliando a triagem de mulheres de 40 a 49 anos, são contrários a todos os outros resultados (eles tiveram mais mortes no grupo

examinado do que entre controles). É quase certo que isso decorreu da má qualidade da mamografia (92,102) e eles violaram as regras básicas de um ECR porque o processo de alocação não foi cego. Primeiro, o NBSS examinou todas as voluntárias, antes da randomização, e depois as distribuiu entre os grupos de triagem e controle por meio de listas abertas. Este é um erro grave que permite comprometimento, impossível de localizar, do processo de alocação. A randomização cega está no coração de um estudo executado de modo apropriado. Os estudos do NBSS violaram abertamente esse princípio básico. Agravaram a situação incluindo mulheres com cânceres de mama avançados e palpáveis no estudo de triagem (66). É quase certo que, no estudo de mulheres com 40 a 49 anos, participantes com câncer de mama avançado, que não poderiam ser beneficiadas pela triagem, tenham sido alocadas em número maior no grupo de triagem do que no grupo controle, causando desequilíbrio desde o início do estudo (27). Todavia, apesar das grandes falhas, o NBSS ainda deve ser incluído nas análises de estudos de triagem para evitar vieses. A exclusão de cinco estudos na avaliação feita pelos revisores dinamarqueses contraria a análise apropriada dos estudos.

Em minha experiência, é muito incomum ter uma segunda chance de defender uma análise em uma publicação quando as conclusões da primeira publicação foram rejeitadas pela comunidade científica. Todavia, após o repúdio da sua primeira análise, os dois autores persistiram, refizeram a revisão e chegaram às mesmas conclusões da mesma forma. Não está bem claro o que ocorreu na revista *Lancet* que deu uma segunda chance a Gotzsche e Olsen, mas parece que o processo de revisão por pares não foi seguido. No Global Summit on Mammographic Screening realizado em Milão, de 3 a 5 de junho de 2002, Peter Boyle, o principal bioestatístico no European Institute of Oncology, mostrou que ele e pelo menos dois outros pares revisores da ressubmissão de Gotzsche e Olsen rejeitaram o material por falhas científicas. Aparentemente desconsiderando essa revisão por pares, o editor do *Lancet*, Richard Horton, decidiu publicar o sumário de

seu segundo artigo na revista e publicou a reanálise detalhada no website da *Lancet*. As ramificações infelizes dessa política de publicações muito duvidosa por uma revista científica foram visíveis na manchete criada: “Análise: Mamografias Não Reduzem o Risco de Morte por Câncer” (143). Em primeiro lugar, a “nova análise” não havia sido realmente publicada e não estava disponível para a comunidade médica, e portanto era impossível avaliar suas conclusões. Um dos principais problemas desenvolvidos na disseminação de informações médicas é o fato de que muitos periódicos médicos, como o *Lancet*, adotaram uma conduta de “tablóide” em relação às notícias médicas. Enviam sumários de artigos controversos para a mídia antes da data de publicação do periódico, proibindo o vazamento de informações até a publicação no periódico. Todavia, a mídia pode preparar suas histórias para a data de publicação do artigo e apresentar as informações com seu próprio viés, enquanto a comunidade médica precisa aguardar para ter acesso aos dados na data de publicação. Um artigo controverso terá publicidade imediata, sem oportunidade de revisão do artigo pela comunidade médico-científica de modo a fazer comentários informados. Isto resulta em relatos sensacionalistas da imprensa, como nesse caso, sem que os comentaristas possam oferecer algum equilíbrio. A mídia pode disseminar histórias com graves falhas, mas podem ser necessários dias para a contestação científica. Então, os danos já podem estar feitos.

A maior parte da imprensa ignorou a revisão de Gotzsche e Olsen da mesma análise até dezembro de 2001, quando o *New York Times* “publicou” essa história com um ano de atraso na primeira página, escrevendo: “Novo estudo em revista médica britânica incitou debate acalorado entre médicos europeus e norte-americanos ao afirmar que mamografias não impedem a morte de mulheres por câncer de mama nem as ajudam a evitar mastectomias.” A jornalista entrevistara várias pessoas cujas respostas refletiram a falta de informações da maioria sobre as questões e os dados. As respostas daqueles que tinham informações verdadeiras e conhecimento

foram relegadas a poucos parágrafos. O artigo inicial do *Times* foi sucedido por uma segunda história de primeira página sobre triagem em geral, na qual a Sra. Kolata mais uma vez levantou dúvidas sobre a mamografia. As tentativas de publicar os argumentos contrários foram refutadas pelo *Times*. Outros meios de comunicação reproduziram a história do *Times*, e a controvérsia se espalhou.

Falhas da Análise de Gotzsche e Olsen

A revisão de Gotzsche e Olsen e o conseqüente exagero da mídia resultaram em pelo menos quatro grandes revisões dos ECR de triagem mamográfica. Uma das revisões foi realizada pela U.S. Preventive Services Task Force (USPSTF). Apesar das conclusões de Gotzsche e Olsen, a USPSTF concluiu que os dados apoiavam a recomendação de triagem a partir dos 40 anos. Esta foi realmente uma grande alteração da USPSTF, que antes não havia apoiado a triagem de mulheres entre 40 e 49 anos. A International Association for Research in Cancer (IARC) convocou uma comissão de 24 especialistas para rever os dados. Eles concluíram que as questões levantadas por Gotzsche e Olsen eram interpretações erradas dos fatos ou que seus achados foram irrelevantes (144). O National Health Council da Holanda publicou uma revisão detalhada das questões de Gotzsche e Olsen e também concluiu que muitas delas decorriam da compreensão errada dos estudos e dos dados ou que eram irrelevantes (145). Foi realizado um Global Summit on Mammographic Screening em Milão para, mais uma vez, rever os estudos. Os dois analistas dinamarqueses foram convidados, mas não compareceram. Na reunião, todas as questões levantadas por eles foram abordadas por pesquisadores, incluindo os autores dos estudos, concluindo em consenso com a IARC que a triagem mamográfica era capaz de reduzir a taxa de mortalidade por câncer de mama.

Essas análises concluíram que Gotzsche e Olsen preocuparam-se com questões pequenas, sem grandes conseqüências, cuja importância eles exageraram. Os autores cometeram graves erros e omissões em sua revisão.

Concluíram que o estudo de Malmö havia sido muito bem realizado, mas que não mostrara nenhum benefício da triagem. Ignoraram, de certo modo, o fato de que o estudo, na verdade, mostrara uma redução estatisticamente significativa da mortalidade de cerca de 35% (58) em mulheres convidadas para triagem antes dos 50 anos. Uma análise subseqüente deste estudo, também publicada na revista *Lancet*, mostrou que a triagem também era benéfica para mulheres mais velhas (146). Gotzsche e Olsen concluíram erradamente que não havia benefício. Também não foi esclarecido por que eles usaram em sua revisão informações desatualizadas do estudo de Malmö.

O relatório da Holanda faz uma revisão muito detalhada das questões levantadas por Gotzsche e Olsen. A premissa básica de que os estudos que mostram benefício tinham grandes falhas e vieses era altamente duvidosa. Provavelmente os ECR foram submetidos a maior rigor do que qualquer grupo de estudos científicos. O estudo do HIP, por exemplo, começou em 1963, porém os revisores dinamarqueses levantaram algumas questões básicas sobre seu desenho e execução. Há que se perguntar por que demorou tanto para que essas questões fossem levantadas. Os pesquisadores principais idosos no estudo do HIP morreram antes que alguém levantasse as questões sugeridas por Gotzsche e Olsen. Os revisores dinamarqueses rejeitaram os resultados do estudo do HIP porque os dados mostraram que um número de mulheres no grupo examinado maior do que no grupo controle fora retirado da análise em razão de diagnóstico de câncer de mama antes do início do estudo. Isto sugeriu a Gotzsche e Olsen um viés evidente na alocação das mulheres. Na verdade, reflete sua incompreensão da forma de realização do estudo do HIP. Conforme mencionado, 62.000 mulheres do HIP da Grande Nova York foram distribuídas aleatoriamente para os grupos de oferta de triagem ou de controles não examinados. As mulheres controles não examinadas não foram informadas sobre a participação no estudo. O grupo da triagem foi convidado a realizá-la. É claro que, quando essas mulheres compareceram para o exame de triagem,

foi fácil determinar se já tinham diagnóstico de câncer de mama e excluí-las do estudo. Como o grupo controle não foi convidado, o fato de uma mulher ter diagnóstico de câncer de mama antes da data de alocação só seria conhecido após a revisão de sua morte, revelando a data de seu diagnóstico anterior. Como a maioria das mulheres não morre em razão do câncer de mama, teriam chegado à atenção dos revisores do grupo controle menos mulheres com diagnóstico prévio do que no grupo examinado. Dessa forma, mulheres com câncer de mama preexistente no grupo controle que não morreram por câncer de mama não seriam excluídas, mas também não influenciariam os resultados (que só foram afetados pelas mortes por câncer de mama). Isto não apenas é explicado na monografia do HIP (46), mas, de acordo com o diretor do NCI, Andrew von Eschenbach, MD, também poderia ser confirmado se os dois dinamarqueses tivessem conversado com um "especialista em estudos que tivesse participado desse estudo" (147). Eles deveriam ter sido mais rigorosos em sua revisão.

Os resultados do Estudo de Gotemburgo e do Estudo Sueco de Dois Municípios foram rejeitados por Gotzsche e Olsen, porque não havia perfeito equilíbrio da idade média das mulheres naqueles estudos. Isto os levou a acreditar que a randomização deve ter sido desequilibrada. Ressaltaram que, no estudo de Gotemburgo, houve diferença "estatisticamente significativa" nas idades das mulheres nos grupos examinados em comparação com aquelas no grupo controle. Esse "desequilíbrio" foi de 0,09 ano. O que eles chamaram de diferença "significativa" somava 32 dias. É questionável se isto teve qualquer influência nos resultados do estudo e não sugere o problema de randomização indicado pelos autores. Além disso, como foi destacado, se fossem avaliados 20 parâmetros em qualquer estudo, pelo menos um deles, considerando-se apenas o acaso, seria considerado estatisticamente significativo (148). Pequenas assimetrias, como essa diferença trivial da idade média, não invalidam os resultados do estudo (149).

Gotzsche e Olsen rejeitaram os resultados do Estudo Sueco de Dois Municípios porque também havia pequenas diferenças na idade das mulheres sob triagem em relação às mulheres controles. Os revisores não compreenderam que isto é esperado quando se usa randomização por agrupamento (150), como foi o caso no Estudo de Dois Municípios. Este fato não invalida as conclusões do estudo.

Gotzsche e Olsen também concluíram que deve ter havido viés na atribuição de causas de morte nos estudos de triagem, porque foram atribuídas menos mortes ao câncer de mama nos grupos examinados do que em controles. Como a maioria dos estudos cegou os revisores para determinar as causas de morte, não está claro como isso foi comprometido. Além disso, a resposta óbvia às suas questões é que há menos mortes por câncer de mama no grupo examinado, porque a triagem reduziu a taxa de mortalidade por câncer de mama. Basicamente, eles apresentaram um raciocínio circular: se houve menos mortes no grupo examinado, então a atribuição de morte deve ter sido influenciada.

Um dos principais pontos apresentados por Gotzsche e Olsen foi que os estudos erram ao medir o benefício observando redução das mortes por câncer de mama entre o grupo examinado e o grupo controle. Eles insistiram que a única medida verdadeira do benefício seria uma redução das mortes por todas as causas. Afirmaram que a medida apenas das mortes por câncer de mama resultaria em viés. Em sua correspondência no *Lancet*, Gotzsche e Olsen enfatizaram corretamente que os estudos não deveriam mostrar uma diferença na taxa de mortalidade por todas as causas. Paradoxalmente, concluíram que os estudos não foram realizados de modo adequado, porque não mostraram diminuição em mortes por todas as causas. Ressaltaram que se não fossem incluídas na análise mortes por todas as causas, poderia haver viés se aqueles que determinam a causa da morte desejassem fazer com que a triagem parecesse benéfica. Poderiam ser atribuídas mais mortes por câncer de mama às mulheres não examinadas, enquanto menos mortes por câncer de mama poderiam ser atribuídas ao

grupo examinado. Não está claro como isto aconteceria se aqueles que determinam a causa da morte não sabiam se as mulheres pertenciam ao grupo de triagem ou controle. No entanto, argumentaram corretamente que esse tipo de viés poderia ser evitado comparando-se as mortes por todas as causas, e não apenas aquelas por câncer de mama. Gotzsche e Olsen foram, sem dúvida, influenciados por estudos de tratamento e não compreenderam bem os estudos de triagem. Nos estudos de tratamento, o grupo tratado é comparado com o grupo controle contando-se as mortes por todas as causas. Dessa forma, elimina-se qualquer possível viés introduzido pela tentativa de determinar a causa de morte de um indivíduo (foi causada pela doença em estudo ou por algum outro motivo?). A comparação da mortalidade por todas as causas é a conduta ideal e constitui um critério de avaliação legítimo em estudos de tratamento. Em estudos que avaliam duas formas de tratamento de indivíduos com uma doença conhecida em que todos têm a doença, a comparação de todas as mortes (seja qual for a causa) faz sentido. Não apenas não há forma de influenciar a comparação, porque não é necessário determinar se a morte foi causada pela doença estudada, mas também permite aos pesquisadores verificar se o tratamento causou algum risco inesperado. Se, por exemplo, um medicamento está sendo usado no tratamento de um câncer e há poucas mortes por câncer, a simples comparação dessas mortes sugeriria um benefício. No entanto, poderia não se perceber que o medicamento causa um aumento das mortes cardiovasculares. Essa complicação inesperada seria notada analisando-se todas as causas de morte, e não apenas as mortes específicas pela doença. No entanto, exigindo que os estudos de triagem do câncer de mama mostrem diminuição de todas as causas de mortalidade, Gotzsche e Olsen demostraram falta de conhecimento. É inocente exigir que um estudo de triagem reduza as mortes por todas as causas. Sem dúvida, Gotzsche e Olsen não compreenderam que, ao contrário de um estudo sobre tratamento, em um estudo de triagem apenas pequena percentagem dos participantes tem a doença e poucas mortes dentre as que ocorrem durante o estudo serão causadas pela doença pesquisada. Em estudos de triagem do câncer de

mama, o número de mortes por outras causas é muito maior do que por câncer de mama. Para que uma diminuição de mortes por câncer de mama mostre diminuição estatisticamente significativa em mortes por todas as causas, seriam necessários estudos grandes demais. Um estudo teria de ser tão grande que se tornaria inviável. Estimamos que, se o câncer de mama causasse 10% de mortes anuais, seria preciso que 3 milhões de mulheres participassem de um estudo para mostrar que uma diminuição de 25% em mortes por câncer de mama teria efeito significativo sobre a mortalidade por todas as causas (151). Como o câncer de mama causa cerca de 3% das mortes anuais, seria preciso incluir muitos milhões de mulheres no estudo, o que seria impossível.

Gotzsche e Olsen também duvidaram dos dados do estudo, porque não se levaram em conta as possíveis mortes cardiovasculares por irradiação da mama. Eles negligenciaram o fato de que isto representava, no máximo, 5% das pacientes irradiadas (152,153) e que poderia ser aplicado tanto às mulheres sob triagem quanto aos controles, de modo que qualquer diferença seria trivial. Além disso, esse ponto deixou de ser relevante, visto que os campos de tratamento modernos são construídos para evitar irradiação cardíaca.

Gotzsche e Olsen também argumentaram que a triagem conduz a mais mastectomias, com base em dados que tinham dos estudos. No entanto, negligenciaram o fato de que a mastectomia era o tratamento padrão de todos os cânceres na época em que esses estudos foram realizados. Isso não é mais verdade. Está bem consolidado que a mamografia moderna resultou em redução acentuada da necessidade de mastectomia.

A credibilidade da análise dinamarquesa também é reduzida pelo fato de que enfatizaram o NBSS do Canadá como exemplo de estudo adequado e sem viés, quando os fatos já apontados mostram com clareza o grande comprometimento do estudo canadense. Gotzsche e Olsen, que se consideravam especialistas em ECR, ignoraram que o NBSS violou regras básicas e vitais de um ECR. Sabe-se que, para evitar viés, o processo de

alocação deve ser cego e não se pode ter nenhuma informação sobre as participantes antes da alocação cega e aleatória. As pacientes do NBSS não apenas foram submetidas a um ECM antes da alocação como foram usadas listas abertas. Além disso, nesse estudo de triagem permitiu-se a participação de mulheres com cânceres clinicamente evidentes, alguns dos quais avançados. Teria sido simples, e indetectável, transferir algumas mulheres com cânceres avançados para o grupo examinado (pular uma linha na lista), causando importante viés nas alocações do câncer e nos resultados do estudo sem nenhum efeito sobre as características demográficas gerais etc. Pelo menos em relação às mulheres de 40 a 49 anos, houve excesso estatisticamente significativo de mulheres com cânceres de mama avançados alocadas no grupo de triagem (27). Os autores dinamarqueses sugerem que uma revisão esclareceu o processo de randomização canadense, mas ignoraram o fato de que a revisão foi basicamente uma camuflagem, pois não entrevistou as mulheres que realizaram a randomização para determinar se houve comprometimento (68). As falhas no NBSS são indefensáveis e representam erros clássicos na concepção e execução do estudo. Além disso, a qualidade da mamografia neste estudo de triagem foi ruim (92,102), levando o próprio físico do NBSS a afirmar que era “muito abaixo da tecnologia de ponta, mesmo para aquela época (início da década de 1980)” (96). É inexplicável por que Gotzsche e Olsen, que fundamentaram seus argumentos na afirmação de que são especialistas na revisão de ECR, indicariam o NBSS como exemplo de estudo bem concebido e executado.

Apesar dos fatos científicos, o *New York Times* e a Sra. Kolata continuaram a tentar respaldar sua posição. Eles enfatizaram o fato de que o PDQ, comissão que resume as diretrizes do NCI, concordou com a revisão de Gotzsche e Olsen. O PDQ foi descrito como uma comissão objetiva do NCI (154). Na verdade, o PDQ é um grupo de indivíduos livremente associado ao NCI. Eles não foram escolhidos de forma objetiva, mas pelo presidente da comissão, Barnett Kramer, antigo oponente da recomendação

de triagem para mulheres de 40 a 49 anos. Nove dos outros 11 membros do PDQ também eram consagrados oponentes da triagem de mulheres de 40 a 49 anos (tendo todos lecionado e publicado artigos contrários). Acredito que talvez o PDQ seja um dos grupos mais tendenciosos que poderia ser reunido para avaliar a questão. Escrevi pessoalmente ao *New York Times* alertando-os sobre a parcialidade dessa comissão, mas eles continuaram a induzir seus leitores a pensar que este era um grupo objetivo e insinuaram que ele expressava a opinião do NCI. Eles não procuraram Andrew von Eschenbach, MD, o diretor do NCI, que me informou que o PDQ "não determina a política do NCI".

O *New York Times* continuou a ignorar as evidências científicas e a atacar qualquer pessoa que apoiasse a triagem. Quando o Secretário Thompson, do Health and Human Services, demonstrou apoio à triagem, com base no relato da USPSTF, o *New York Times* publicou um editorial criticando-o. Também desprezaram a USPSTF como um grupo sem importância quando, na verdade, é muito respeitado, mesmo pelos que discordaram dele no passado. O *Times* prosseguiu desprezando a análise porque a Força Tarefa, sob pressão da crítica de Gotzsche e Olsen, havia rebaixado o nível de evidências dos estudos de A para B. Esse rebaixamento foi claramente uma concessão à política dos eventos recentes. Uma conferência realizada na Suécia em meados de fevereiro confirmou a qualidade dos estudos e a ausência de apoio científico para a revisão de Gotzsche e Olsen. Todos os estudos têm falhas, mas a maioria foi muito bem realizada, e as poucas falhas não anulam os resultados. Por certo, os estudos suecos foram planejados e executados com cuidado e acompanhamento muito rigoroso, e mostram benefício claro da triagem mamográfica. Os benefícios da triagem foram reafirmados com a publicação de uma revisão atualizada dos estudos suecos (53).

Evidências que Apóiam a Eficácia da Triagem Mamográfica

A maioria dos especialistas concorda que mulheres podem ser beneficiadas pela triagem mamográfica. Não está claro por que a revista *Lancet* publicou

o sumário dessa revisão imperfeita não aprovada pela revisão por pares, visto que os benefícios da mamografia foram demonstrados claramente não apenas nos ECR como também na população geral. Um exame pode ser eficaz em um estudo científico designado com cuidado, mas é necessário que o benefício seja confirmado (observação de melhora quando o exame é introduzido na população geral). Isto realmente ocorreu com a triagem mamográfica. A taxa de mortalidade por câncer de mama no Estudo Sueco de Dois Municípios diminuiu nos últimos 29 anos em proporção direta com a percentagem de mulheres sob triagem (4). Nas mulheres desses municípios submetidas à triagem, a taxa de mortalidade diminuiu em 63% comparando-se o período anterior à triagem com épocas mais recentes quando a triagem foi oferecida a todas as mulheres. Em contraste, nas mulheres que recusaram a triagem mas provavelmente tiveram acesso aos mesmos tratamentos, a taxa de mortalidade permaneceu inalterada. Isto sugere que a maior parte da redução na taxa de mortalidade adveio da triagem, e não do tratamento. A taxa de mortalidade por câncer de mama nos Estados Unidos, que permanecera inalterada por mais de 50 anos, começou a diminuir abruptamente por volta de 1989 a 1990, e a diminuição manteve-se nos últimos 10 anos. Essa diminuição súbita nas mortes refletiu claramente o início da triagem nos Estados Unidos ocorrido por volta de 1983 a 1985, como indicado pelo aumento abrupto da incidência naquela época (3). Este é exatamente o prazo que seria esperado. Tratamentos melhores podem ser úteis, mas, sem dúvida, a maior parte do benefício decorre de detecção antecipada.

Em fevereiro de 2002, houve uma reunião em Estocolmo para permitir que Gotzsche e Olsen apresentassem suas questões e que os autores dos estudos respondessem às suas críticas. Aparentemente, ficou claro que as questões de Gotzsche e Olsen eram infundadas e sua rejeição ao benefício da triagem era improcedente. Em março, os governos sueco e holandês rejeitaram a análise de Gotzsche e Olsen e reafirmaram a utilidade da triagem mamográfica. A análise atualizada dos estudos suecos mostrou

redução da mortalidade de 21%, estatisticamente significativa, para convite a triagem mamográfica (29). Muitas vezes, ignora-se que esses estudos avaliaram o benefício do convite a triagem. Como mulheres que morreram de câncer de mama no grupo examinado e recusaram a triagem ainda são contadas como triagem, é provável que a verdadeira redução da mortalidade seja ainda maior.

Uma Acusação Final à Revisão de Gotzsche e Olsen

Quando a situação estava assentando após a revisão de Gotzsche e Olsen, surgiu um artigo final muito sincero em sua revisão das afirmações dos autores. Freedman *et al*. (155) abordaram muitas questões levantadas por Gotzsche e Olsen em uma revisão detalhada. Eles foram muito diretos em sua crítica da revisão de Gotzsche e Olsen. Concluíram que a revisão de Gotzsche e Olsen, com relação ao estudo do HIP, "reflete um erro de compreensão da tabela analisada". Em resposta à revisão do Estudo de Dois Municípios feita por Gotzsche e Olsen, eles escreveram: "Os pontos (i) e (ii) mostram algum erro de compreensão dos conceitos estatísticos básicos como viés, variância e agrupamento. O ponto (iii) depende da falta de cuidado na leitura de tabelas, ou desatenção ao material explanatório apresentado com separação de algumas páginas das tabelas usadas." Em relação ao NBSS canadense, Freedman *et al*. salientaram que "a defesa da randomização por Gotzsche e Olsen caracteriza erroneamente as evidências". Eles resumiram a análise de Gotzsche e Olsen afirmando: "Assim, a crítica baseia-se em avaliações da qualidade dos estudos, mas estas se baseiam em interpretações errôneas dos dados e da literatura." Em sua declaração final sobre a controvérsia de Gotzsche e Olsen, Freedman *et al*. escreveram: "A crítica de Gotzsche e Olsen aos estudos positivos (HIP e Dois Municípios), assim como sua defesa do NBSS, é, na melhor das hipóteses, descuidada. Em vez de esclarecer as questões, seus artigos causaram grande confusão. Estudos clínicos de mamografia levaram a grandes avanços na compreensão do câncer de mama e a uma redução

significativa da mortalidade por essa doença. É hora de avançar, embora ainda haja algumas dúvidas.”

Resumo da Controvérsia de Gotzsche e Olsen

A controvérsia iniciada pela revisão de Gotzsche e Olsen foi o resultado infeliz da publicação de uma crítica aos estudos de triagem sem justificativa científica e apoio técnico por uma revista médica respeitada. Isto havia sido abordado nas comunidades científicas e médicas com pequeno sensacionalismo até que a mídia exagerou os achados e promoveu confusão. O *New York Times* mostrou arrogância, falta de objetividade e ausência de bom senso. Em completo desprezo à busca pela verdade, o *Times* inconscientemente manipulou as informações em detrimento do público.

Propus que as revistas interrompessem suas políticas sensacionalistas de divulgação de informações restritas, mas isso foi ignorado. É uma pena. É raro haver um motivo para que achados de um estudo médico sejam divulgados com urgência. Em vez de causar confusão pública, as questões controversas devem ser analisadas em nível científico, e deve-se evitar a pressa de envolver a mídia. Considerando-se as pressões pela primeira divulgação da história, está claro que, na imprensa, muitos renunciaram à busca da verdade em favor de maior publicidade. A medicina e a ciência não devem sucumbir à mesma tentação.

A Comprovação Final da Eficácia da Triagem Mamográfica: Diminuição da Taxa de Mortalidade por Câncer de Mama na População Geral

Após ser demonstrado que um exame reduz as mortes em estudos cuidadosamente realizados, o teste real ocorre quando ele é introduzido na assistência médica para a população geral. Se houver benefício, a taxa de mortalidade por câncer de mama deve diminuir quando o exame de triagem estiver disponível para todas as pessoas (supondo-se que elas tirem vantagem dele). Conforme mencionado no início deste capítulo, isto foi

demonstrado em quatro estudos e fortemente sugerido pelas estatísticas nos Estados Unidos. Em 2001, Tabar *et al*. (4) reviram os dados dos dois municípios participantes do Estudo Sueco de Dois Municípios. Eles compararam a taxa de mortalidade do câncer de mama durante um período de 29 anos. O primeiro período foi de 1968 a 1977, quando não havia triagem nos municípios. O segundo período foi de 1978 a 1987, quando foi realizado o Estudo de Dois Municípios durante o qual foi oferecida triagem a metade das mulheres, e, por fim, o período de 1988 a 1996, quando foi oferecida triagem a todas as mulheres de 40 a 69 anos nos dois municípios. A taxa de mortalidade de cânceres de mama incidentes diagnosticados em mulheres de 40 a 69 anos examinadas durante o período mais recente (1988 a 1996) diminuiu à significativa taxa de 63%. O risco relativo de morte no período final de triagem em comparação com o primeiro período, quando não havia triagem, foi de 0,37, e o IC de 95% foi de 0,30 a 0,46. Quando são consi-deradas todas as mulheres (incluindo as que recusaram a triagem), a diminuição da mortalidade em comparação com o período em que não havia triagem foi de 50% (RR 5 0,50; IC de 95%, 0,41 a 0,60). Não houve alteração significativa da mortalidade por câncer de mama durante os três períodos entre mulheres que não foram submetidas a triagem. Esse grupo incluiu mulheres de 20 a 39 anos, porque essas mulheres nunca foram convidadas para triagem, mulheres de 40 a 69 anos não submetidas a triagem e aquelas mulheres que foram convidadas durante o segundo e o terceiro períodos mas recusaram. Provavelmente todas as mulheres nos dois municípios tiveram acesso ao mesmo tratamento, de modo que o fato de não ter havido melhora da taxa de mortalidade em mulheres não examinadas no período de 29 anos sugere que o benefício decorreu quase todo da triagem.

Em 2002, Duffy *et al*. (5) publicaram revisão mais ampla das taxas de mortalidade do câncer de mama em sete municípios (cerca de um terço da população sueca). A revisão confirmou o benefício da triagem. O estudo incluiu 2.044 mortes por carcinoma de mama de 14.092 tumores incidentes

diagnosticados nos períodos pré-triagem e de triagem. A mortalidade por câncer de mama foi reduzida em 44% nos 7 municípios somados em mulheres realmente submetidas a triagem em comparação com o período anterior a triagem [RR 5 0,56; intervalo de confiança de 95% (IC de 95%), 0,50 a 0,62]. Quando foram incluídos todos os cânceres incidentes (em mulheres submetidas ou não a triagem), depois de mais de 10 anos de triagem houve diminuição de 32% (estatisticamente significativa) na taxa de mortalidade (RR 5 0,68; IC de 95%, 0,60 a 0,77). Municípios com menos de 11 anos de triagem mostraram redução significativa de 18% na mortalidade por carcinoma de mama (RR 5 0,82; IC de 95%, 0,72 a 0,94) no período de triagem em comparação com o período prévio.

Embora o tipo de análise rigorosa realizado na Suécia não possa ser reproduzido nos Estados Unidos, uma revisão das estatísticas do programa SEER mostra benefício semelhante após o início da triagem ampla nos Estados Unidos (3). A incidência de câncer de mama aumentou continuamente desde 1940, passando de cerca de 60 cânceres invasivos por 100.000 mulheres na população para mais de 90 por 100.000 em 1983. Em 1984, houve súbito aumento adicional na incidência de cânceres de mama invasivos, ultrapassando o aumento contínuo já existente. O fato desse aumento mais recente ter sido ocasionado pela triagem mamográfica é apoiado pelo aumento súbito simultâneo do número de casos de CDIS. Está bastante claro que o CDIS só pode ser detectado por mamografia (exceto a situação ocasional em que a lesão é tão extensa que pode ser palpada). De fato, a mamografia foi criticada por encontrar tantos CDIS (129). O salto na incidência das duas formas de câncer de mama, em número suficiente para afetar as estatísticas nacionais, indica o início da triagem ampla nos Estados Unidos. Considerando-se o fato de que a triagem periódica é mais propensa a influenciar cânceres de crescimento moderado e lento, não seria esperada diminuição das mortes por câncer de mama logo após o início da triagem. Tão repentinamente quanto a incidência de câncer de mama aumentou em razão da triagem, a taxa de mortalidade começou a cair nos Estados Unidos

em 1990. Isto ocorreu 5 a 7 anos após o início da triagem. A diminuição prosseguiu, de modo que em 2000 a taxa de mortalidade havia diminuído quase 20%. Suspeito que aperfeiçoamentos no tratamento tenham contribuído para a diminuição de mortes, mas o período em que ocorreram é uma forte indicação de que a triagem resultou em diminuição das mortes por câncer de mama nos Estados Unidos e também em outros países.

Um estudo realizado na Holanda apoiou ainda mais a triagem mamográfica. Otto *et al*. (6) constataram que a taxa de mortalidade por câncer de mama, que vinha aumentando lentamente na Holanda, começou a cair após a abertura dos centros de triagem regionais. Até a abertura de um centro, a taxa de mortalidade aumentava. Logo após sua abertura, a taxa de mortalidade caía.

Por fim, outro estudo realizado na Holanda estimou que 7% da diminuição da mortalidade em mulheres de 55 a 74 anos poderia ser atribuída a quimioterapia e terapia hormonal adjuvantes, enquanto 28% a 30% da redução da mortalidade poderia ser causada por triagem mamográfica.

Em Resumo

Os benefícios da triagem mamográfica foram demonstrados em ECR rigorosos. Esses benefícios foram confirmados de várias formas na população geral. Infelizmente, embora este seja um grande avanço, o câncer de mama ainda mata mais de 40.000 mulheres por ano somente nos Estados Unidos. A mamografia pode reduzir as mortes em até 50%, mas ainda há muitas mulheres que não serão salvas pela triagem mamográfica. É preciso realizar pesquisas intensivas para encontrar a cura, desenvolver medidas preventivas seguras ou desenvolver outras formas de encontrar mais cânceres antes que surjam metástases.

EXAME CLÍNICO DA MAMA E AUTO-EXAME DA MAMA COMO COMPLEMENTOS DA MAMOGRAFIA

Nem todos os cânceres são detectados pela mamografia. Quase 9% dos cânceres no BCDDP eram palpáveis mas não observados à mamografia. Estudos anteriores sugerem que, se as mulheres forem submetidas a triagem por mamografia e exame físico, cerca de 15% dos cânceres não serão detectados pela mamografia, mas serão encontrados pelo exame clínico. A maioria não percebe que outros 20% de cânceres que não são evidentes por mamografia ou exame físico no momento da triagem tornam-se evidentes clinicamente (encontrados como um nódulo pela mulher ou pelo médico) entre triagens anuais. Como é quase certo que esses cânceres no "intervalo" estejam presentes no momento da triagem mas não sejam visíveis nem palpáveis, os dados sugerem que a triagem mamográfica ainda não detectará 35% dos cânceres que são diagnosticados dentro de 1 ano após a triagem. Outra forma de compreender as estatísticas é a seguinte:

Suponha que câncer de mama será diagnosticado em 100 mulheres em determinado ano e que todas elas são examinadas no início do ano por mamografia e ECM. Das 100, 68 terão os cânceres detectados pela mamografia, e outras 12 pelo ECM. Estes somam os 80 cânceres detectáveis no momento da triagem, deixando os outros 20 para tornar-se palpáveis e ser diagnosticados ao longo do ano após a triagem negativa.

A relação geral descrita anteriormente foi confirmada em revisão de Oestreicher *et al*. (156). Eles avaliaram as contribuições da mamografia e do exame clínico na triagem de 61.688 mulheres. Nesse grupo, diagnosticou-se câncer invasivo por triagem ou dentro de 1 ano após triagem em 574 mulheres. Havia 61.114 mulheres sem evidências de câncer com acompanhamento mínimo de 1 ano. A mamografia detectou 78% dos cânceres. O ECM detectou 21% dos cânceres, mas muitos deles também foram encontrados por mamografia. Nesse estudo, o ECM isolado detectou 4% dos cânceres. A mamografia e o ECM detectaram 82% dos cânceres no momento da triagem. Outros 18% dos cânceres não foram detectados na triagem mas foram encontrados dentro de um ano. Há muito espaço para melhora na detecção de câncer de mama.

O problema é complicado porque, como o crescimento dos cânceres é relativamente lento com tempo de duplicação médio de 120 dias, há muito mais cânceres na população do que o número diagnosticado a cada ano (22). Dependendo da mistura de cânceres de crescimento rápido, lento e intermediário, pode haver até nove vezes mais cânceres indetectáveis em uma população a cada ano do que o número diagnosticado a cada ano. É possível que haja ainda mais cânceres aguardando para ser detectados. Também pode haver um reservatório adicional de cânceres de mama que, se não tratados, jamais seriam letais. À medida que aperfeiçoamos a detecção do câncer de mama, devemos lembrar que a descoberta de cânceres inofensivos é pouco útil. Os exames de triagem devem proporcionar redução da taxa de mortalidade por câncer de mama.

Exame Clínico da Mama e Auto-exame da Mama

O exame físico e a mamografia avaliam diferentes características teciduais e fornecem duas fontes de informações únicas e distintas. Os resultados do exame físico não devem ser usados para ignorar anormalidades detectadas pela mamografia. De modo semelhante, a mamografia não deve ser usada para ignorar os resultados do ECM. A mamografia e o exame físico são métodos complementares, e um detecta cânceres não encontrados pelo outro. Um programa de triagem completo deve incluir mamografia de alta qualidade e exame físico cuidadoso. Embora um ECR realizado na China (157) não tenha demonstrado benefício do AEM, a incidência de câncer de mama ainda muito baixa na China e a probabilidade de que as mamas de mulheres chinesas sejam menores, facilitando a detecção de cânceres pelas próprias mulheres sem exame regular, associadas ao fato de que muitos cânceres de mama ainda são encontrados pela mulher antes que sejam evidentes à mamografia, sugerem que ainda se deve incentivar o AEM mensal.

Assim como um exame físico negativo não exclui a possibilidade de neoplasia maligna detectável por mamografia, a mamografia negativa não

elimina a possibilidade de um câncer palpável.

Houve grande discussão sobre a eficácia da mamografia isolada. A eficácia do exame físico, isolado, nunca foi comprovada cientificamente. Foi irônico e cientificamente incoerente quando, em 1993, o NCI retirou seu apoio à triagem mamográfica de mulheres entre 40 e 49 anos mas sugeriu que o exame clínico ainda poderia ser útil. Três dos estudos incluíam, de fato, o ECM e, se não foi aceito o benefício da mamografia, não havia apoio para o ECM de rotina. A incoerência de alguns oponentes da triagem mamográfica pode ser observada no fato de que enquanto afirmam que a triagem mamográfica é ineficaz, apesar dos dados dos ECR, ignoram que, embora eles ainda apóiem o ECM, não há dados semelhantes que o apóiem (158).

Auto-exame da Mama

Conforme mencionado, os dados preliminares de um dos únicos ECR prospectivos que avaliou a eficácia do AEM não mostraram benefício. Esse estudo foi realizado com mulheres chinesas que, em primeiro lugar, têm baixa incidência de câncer de mama, e os dados foram muito preliminares. Como a maioria dos cânceres de mama ainda é detectada pelas próprias mulheres e, como a mamografia e o exame clínico associados parecem não detectar 5% a 20% dos cânceres que ocorrem no intervalo entre triagens, o AEM mensal ainda pareceria prudente.

Exame Clínico da Mama

A ausência de análise científica que permeou a controvérsia sobre triagem foi claramente evidente na retirada do apoio à triagem mamográfica de mulheres de 40 a 49 anos pelo NCI, ao mesmo tempo em que estimulava médicos a continuar a triagem por ECM. Oponentes da triagem mamográfica levantaram a questão de que mamografia falso-positiva causa ansiedade excessiva e muitas biopsias desnecessárias (aquelas com resultados benignos). ECM falso-positivos causam ansiedade semelhante e

resultam em maior percentagem de biopsias desnecessárias do que a triagem mamográfica. Spivey *et al*. (159) mostraram que, na melhor das clínicas, 75% a 85% das biopsias induzidas apenas por ECM são benignas. Em uma revisão de nossas próprias pacientes, o VPP das biopsias induzidas por mamografia em população de triagem assintomática foi duas a três vezes maior que o do ECM, e naquela população mamografias de triagem detectaram 10 vezes mais cânceres. Bassett *et al*. (117) demonstraram que, mesmo em uma clínica de encaminhamento cirúrgico em que mulheres com câncer são pré-selecionadas para avaliação, o VPP da mamografia foi igual ao do ECM, enquanto o estágio de cânceres detectados por mamografia era mais favorável. Se o objetivo desejado for reduzir o número de biopsias desnecessárias, o exame clínico deve ser o primeiro a ser abandonado.

A incoerência na decisão do NCI ficou ainda mais evidente pelo fato de que as mulheres jovens submetidas a mamografia nos estudos do HIP, de Edimburgo e do NBSS também foram examinadas por ECM. Se esses estudos são usados para rejeitar a mamografia, então é evidente que não mostram benefício do ECM em mulheres de 40 a 49 anos. Por ironia, dois dos principais oponentes da triagem em mulheres de 40 a 49 anos, que afirmaram, erroneamente, estar baseando sua avaliação na ciência, ignoraram por completo a ausência de apoio científico ao ECM na triagem e recomendaram seu uso (158). O fato é que, assim como não há evidências de redução da mortalidade com AEM, não há apoio científico real ao ECM. Todavia, eu acredito, apenas com base em observações casuais, que o ECM e o AEM ainda são boas idéias. Sem dúvida, porém, a mamografia é o único teste de triagem do câncer de mama com apoio científico.

QUANDO INTERROMPER A TRIAGEM: EM QUE IDADE A TRIAGEM SE TORNA INEFICAZ?

Embora não seja tão polêmica, a decisão sobre a idade de interrupção da triagem também foi levantada. Não existe resposta simples. Nenhum dos estudos avaliou mulheres com mais de 74 anos e, como os números de

mulheres com mais de 70 anos nos estudos são muito pequenos, a potência estatística é baixa. Uma força-tarefa que avaliou a questão concluiu que os benefícios da triagem de mulheres com mais de 65 anos devem ser avaliados em relação à expectativa de vida e às outras causas de morte. Concluiu-se que a triagem deve ser individualizada em mulheres idosas, levando-se em conta esses fatores (160).

Economia e Relação Custo/Benefício

Em 1988, Eddy *et al*. (161) escreveram que a triagem de mulheres de 40 a 49 anos era benéfica mas que o custo era alto, e apenas mulheres dispostas a pagar por ela deveriam ter acesso. Sem dúvida, esse foi o ponto de vista que motivou os planejadores de saúde. No entanto, em vez de afirmar sem rodeios, como fez Eddy, que mulheres impossibilitadas de custear a triagem não deveriam ter acesso, alguns planejadores de saúde evitaram a questão tentando sugerir que não há benefício. Se o acesso a triagem for negado porque os planejadores não desejam destinar fundos para este fim, as mulheres devem ser informadas diretamente de modo que possa haver discussão apropriada sobre a forma de distribuição de recursos. Os planejadores de saúde devem deixar de invocar e se esconder atrás de falhas da ciência para sugerir que não há benefício.

Embora uma análise detalhada da relação custo/benefício esteja além do escopo deste livro, Rosenquist e Lindfors (162) analisaram o custo da triagem e fizeram estimativas do custo por ano de vida salva. Este é o método padrão para comparar diferentes intervenções. Só deve ser usado para comparar triagem com outras intervenções de saúde como medida do custo relativo. Eles estimaram que o custo marginal por ano de vida salva com mamografia anual, dos 40 aos 85 anos, supondo-se que houvesse redução de 30% da mortalidade, foi de 18.600 dólares. Se a mesma triagem só começasse aos 50 anos, o custo seria reduzido para 16.800 dólares. Se fossem examinadas apenas mulheres de 40 a 49 anos, o custo seria de 26.200 dólares. A triagem apenas de mulheres de 60 a 69 anos custaria

15.500 dólares e a triagem apenas de mulheres entre 80 e 85 anos custaria 35.000 dólares (162). O custo por ano de vida salva com triagem de mulheres entre 40 e 85 anos é comparável ao custo por ano de vida salva com a cirurgia de revascularização do miocárdio e é menor que o custo da diálise renal, do tratamento do colesterol, da exigência de uso de cinto de segurança e de muitas outras intervenções (163). Como o número de mortes por câncer de mama é pelo menos cinco vezes maior que por câncer do colo uterino, a triagem do câncer de mama é economicamente mais vantajosa que o exame para câncer cervical (Papanicolaou) (164).

Niilismo Dilucional

Muitas vezes, oponentes da triagem colocam a intervenção no contexto de toda a população. Isto é apropriado quando se comparam intervenções, mas é preciso compreender as distorções criadas. Analisando-se um benefício em relação a toda a população, os resultados de uma intervenção podem ser banalizados, fazendo-se parecer que o esforço não compensa. Esse tipo de análise é comum em análises de custo/benefício quando se diz que a intervenção acrescenta um número de dias de vida. Essa análise que avalia o benefício em termos da população como um todo foi mal compreendida por alguns que consideram os dias somados ao pé da letra. Na realidade, por exemplo, uma mulher que é salva de morrer por câncer de mama aos 40 anos pode ter mais 40 anos de vida, mas a análise do custo/benefício divide esse resultado por toda a população e expressa o benefício em termos de dias de vida adicionados a toda a população. Essa é uma forma útil de comparar diferentes intervenções desde que não seja mal compreendida como se indicasse que o benefício de uma intervenção é pequeno.

Outro exemplo que mostra como a diluição do resultado pode levar a banalização do problema pode ser observado na exigência de cintos de segurança nos automóveis. Em 1994, o National Transportation Safety Council estimou que cerca de 5.200 vidas são salvas a cada ano por cintos de segurança. Pode-se fazer com que isto pareça insignificante perguntando

qual o benefício para toda a população. Se o benefício de 5.200 vidas for diluído por todos os 250.000.000 de norte-americanos, os cintos de segurança beneficiam apenas 1 em 50.000. Além disso, cerca de nove milhões de carros são vendidos todos os anos nos Estados Unidos. O custo aproximado da instalação de um cinto de segurança é de 100 dólares (400 dólares/carro). Assim, o custo dos cintos de segurança em carros novos é de 3,6 bilhões de dólares. Se for dividido pelas 5.200 vidas, são 700.000 dólares para cada vida salva. Se o indivíduo for ignorado, pode-se usar esse mesmo tipo de análise para argumentar que o custo dos cintos de segurança para a sociedade não compensa. Oponentes da triagem usaram argumentos semelhantes para banalizar o benefício da triagem de mulheres de 40 a 49 anos (ver Economia e Relação Custo/Benefício).

Convém apresentar um ponto de referência para a controvérsia sobre triagem. A triagem cervical é bem aceita. No entanto, a maioria das pessoas desconhece que são diagnosticadas cerca de 12.000 mulheres de todas as idades com câncer cervical todos os anos, e 4.500 mulheres de todas as idades morrem em razão de câncer cervical a cada ano. Em 1996, foi diagnosticado câncer de mama em cerca de 33.000 mulheres de 40 a 49 anos, e quase 6.000 morreram de câncer de mama entre 40 e 49 anos (isto não inclui mulheres com diagnóstico entre 40 e 49 anos que morreram após os 50 anos). Houve mais mortes por câncer de mama entre mulheres cujo diagnóstico foi feito entre 40 e 49 anos do que mortes por câncer cervical em todas as mulheres.

RESUMO

Triagem mamográfica não é a solução final para o problema do câncer de mama. Nem todas as vidas podem ser salvas mesmo com detecção precoce, e sabe-se que a mamografia não detecta todos os cânceres de mama e também que nem todos os cânceres detectados por mamografia são curáveis. Até que sejam criados métodos para evitar o câncer de mama ou seja descoberta uma cura universal, a maior oportunidade de redução do

risco de morte por câncer de mama é a triagem periódica com mamografia, ECM e AEM mensal. É provável que a triagem possa reduzir a mortalidade seja qual for a idade em que é iniciada. Os dados disponíveis sugerem que mulheres jovens devem ser examinadas com maior freqüência. Sem dúvida, deve-se recomendar a triagem anual (não o intervalo opcional de 1 a 2 anos) para mulheres com menos de 50 anos. O único motivo para um intervalo maior em mulheres mais velhas é a redução de custos. No momento atual, questões de custos e benefícios confundem-se com recomendações médicas. Existem métodos que podem proporcionar redução de custo sem sacrifício da qualidade da triagem, e estes devem ser implementados antes que o apoio à triagem seja suspenso por motivos econômicos.

RECOMENDAÇÕES

Conforme a recomendação da ACS, os dados disponíveis sugerem benefício da triagem anual de todas as mulheres a partir dos 40 anos, utilizando mamografia e ECM e incentivando o AEM mensal. A única razão para aumentar o intervalo entre os exames é econômica (reduzir custos). Não foi definida a idade em que é seguro aumentar o intervalo entre triagens. Provavelmente não é 50 anos.

Embora haja poucos dados que possam ser usados para avaliar a verdadeira idade em que a triagem se torna eficaz, dados baseados em observações casuais sugerem que não é exagero iniciar a triagem a partir dos 35 anos. Na ausência de dados, é difícil ser firme a respeito do benefício.

Abaixo dos 35 anos, o risco de radiação começa a ser importante, e o benefício da triagem torna-se ainda menos claro. Embora não haja estudo que comprove a eficácia, mulheres em risco muito alto, como aquelas que têm um parente de primeiro grau com câncer de mama antes da menopausa (e talvez mutações hereditárias de BRCA1 e BRCA2), podem desejar iniciar a triagem mais cedo (165). Embora haja a preocupação não comprovada de que essas mulheres podem estar em maior risco de

carcinogênese por radiação, seu risco histórico é alto o bastante para que os benefícios da detecção antecipada superem o pequeno aumento do risco pela radiação. Como o risco nesse caso é o aparecimento de câncer mais cedo que o caso-índice, no momento sugerimos que a triagem seja iniciada 10 anos antes da idade em que foi feito o diagnóstico em sua parente.

Como é esperado que a mamografia não detecte 15% a 20% dos cânceres, ela não deve ser usada para excluir câncer, e uma anormalidade clinicamente significativa deve ser tratada apesar de uma mamografia negativa. As mulheres devem ser lembradas de que uma triagem negativa não garante ausência de câncer de mama e que qualquer alteração (mesmo que ocorra logo após uma triagem negativa) deve ser levada ao médico.

A mamografia não é a solução final para o câncer de mama. É preciso realizar pesquisas intensivas para combater essas neoplasias malignas devastadoras, mas até que seja criada uma técnica preventiva segura, desenvolvido um método melhor de detecção ou descoberta uma cura universal, a triagem mamográfica é a melhor oportunidade para redução da taxa de mortalidade por câncer de mama.

APRENDENDO COM O PASSADO

A triagem mamográfica está longe de ser a solução final para o problema do câncer de mama. Tenho poucas dúvidas de que a RM e a US podem ser usadas para detectar cânceres clínica e mamograficamente ocultos. Isto já foi demonstrado com a RM (38) e deve ser demonstrado com a US no ACR Imaging Network/Avon Study (166). Como se discutiu em todo este capítulo, a simples detecção de câncer oculto não significa que houve benefício, e a mesma possibilidade de danos aplicada à mamografia se aplica à triagem por RM e US. Os dois exames têm alta taxa de resultados falso-positivos, e não há comprovação de que a detecção de cânceres por esses exames resultará em diminuição de mortes. Atualmente, a RM é sugerida apenas para triagem de mulheres de alto risco. A US é muito debatida, já que depende muito do operador, não é padronizada e tem alta

taxa de resultados falso-positivos sem comprovação de eficácia (167). Pesquisadores estão evitando o óbvio. É provável que a RM e a US sejam capazes de detectar cânceres mamograficamente ocultos em mulheres de todos os níveis de risco. Em vista do alto custo da triagem por RM e US, das altas taxas de resultados falso-positivos em ambas e da chance de que encontrem cânceres não-letais, ECR são necessários. Os ECR devem ser organizados tão logo possível para determinar se a triagem por meio desses exames pode reduzir ainda mais a taxa de mortalidade por câncer de mama do que a triagem mamográfica. Esta é uma incumbência hercúlea, mas sem efetuar os estudos apropriados podemos acabar por causar mais danos do que benefícios. Os ECR são muito demorados, mas pode ser possível comprovar benefício em poucos anos fazendo-se um ECR e empregando critérios de avaliação indiretos em vez de esperar um benefício relativo à mortalidade (que pode exigir 10 a 15 anos para ser comprovado). Isto só pode ser feito de modo legítimo se o número de cânceres no grupo submetido a RM ou US, além de mamografia (o grupo de estudo), não for maior que o número de cânceres no grupo controle e se forem encontrados no grupo de estudo cânceres em menor tamanho e em estágio anterior em relação ao grupo controle. Se o número de cânceres for igual nos dois grupos, pode-se concluir que não há viés de diagnóstico excessivo, e, se os cânceres no grupo de estudo mostrarem tamanho menor e estágio anterior, então pode-se concluir que a triagem adicional será benéfica. Se, no entanto, forem diagnosticados mais cânceres no grupo de estudo que no grupo controle, não é possível excluir o viés de pseudodoença (diagnóstico excessivo), e os estudos terão que esperar pelos dados sobre a mortalidade. Os custos da não-realização desses estudos em possíveis vidas perdidas, ou, ao contrário, os possíveis danos da triagem, serão muito maiores se ECR não forem realizados do que o custo de se realizar os exames sem comprovação científica da eficácia.

COMENTÁRIO FINAL

Muitas questões levantadas nas discussões sobre triagem mamográfica foram capciosas e uma distração, mas as questões básicas relativas à validação de um exame de triagem são muito reais e importantes. Como escreveu Santayana (168), “Aqueles que não conseguem lembrar do passado estão condenados a repeti-lo.” Devemos aprender com as discussões sobre triagem para não repetirmos os mesmos erros. Os exames de triagem devem ser validados apropriadamente antes de sua introdução na assistência médica geral.

REFERÊNCIAS

1. Smigel K. Breast câncer death rates decline for white women. J Natl Cancer Inst 1995;87:173.
2. Peto R, Boreham J, Clarke M, et al. UK and USA breast câncer deaths down 25% in year 2000 at ages 20-69. Lancet 2000;355; 1822.
3. Kopans DB. Beyond randomized controlled trials: organized mammographie screening substantially reduces breast câncer mortality. Cancer 2002;94:580-581.
4. Tabar L, Vitak B, Tony HH, et al. Beyond randomized controlled trials: organized mammographie screening substantially reduces breast carcinoma mortality. Cancer 2001;91:1724-1731.
5. Duffy SW, Tabar L, Chen H, et al. The impact of organized mammography service screening on breast carcinoma mortality in seven Swedish counties. Cancer 2002;95:458-469.
6. Otto SJ, Fracheboud J, Looman CWN, et al. Initiation of population-based mammography screening in Dutch municipalities and effect on breast-cancer mortality: a systematic review. Lancet 2003;361:1411-1417.
7. Olsen AH, Njor SH, Vejborg I, et al. Breast câncer mortality in Copenhagen after introduction of mammography screening: cohort study. BMJ 2005;330:220. E-pub January 13, 2005.
8. Miller BA, Feuer EJ, 1 lankey BF. Trends in invasive breast câncer incidence among American women. J Natl Cancer Inst 1991;83: 678.
9. Committee on Technologies for the Early Detection of Breast Cancer, Sharyl J. Nass, I. Craig Henderson, Joyce C. Lashof, eds, National Cancer Policy Board, Institute of Medicine, Division of Earth and Life Studies, National Research Council. Mammography and Beyond. Developing Technologies for the Early Detection of Breast Cancer. The Institute of Medicine of the National Academies. National Academy of Sciences: Washington, DC; 2001:18.
10. Kopans DB, M on sees Ü, I eig SA. Screening for câncer - when is it valid? Lessons from the mammography experience. Radiology 2003;229:319-327.
11. Nielsen M, Jensen J, Andersen J. Precancerous and cancerous breast lesions during lifetime and at autopsy. A study of 83 women. Cancer 1984;54:612-615.
12. Bhathal PS, Brown RW, Lesueur CC, et al. Frequency of benign and malignant breast lesions in 207 consecutive autopsies in Australian women. Br J Cancer 1985;51:271-278.

13. Michaelson JS, Silverstein Mf Wyatt J, et aL Predicting the survival of patients with breast carcinoma using tumor size. Cancer 2002; 95:713-723.
14. Carter CL, Allen C, Henson DE. Relation of tumor size, lymph node status, and survival in 24,740 breast câncer cases. Cancer 1989;63:181-187.
15. Michaelson J, Satija S, Kopans D, et al. Gauging the impact of breast carcinoma screening in terms of tumor size and death rate. Cancer 2003;98:2114-2124.
16. Baker LH. Breast Cancer Detection Demonstration Project: five-year summary report. CA Cancer J Clin 1982;32:194-225.
17. Ko lb TM, Lichy J, Newhouse J H. Comparison of the performance of screening mammography, physical examination, and breast US and evaluation of factors that influence them: An analysis of 27,825 patient evaluations. Radiology 2002;225:165-175.
18. Tabar L, Duffy SW, Burhenne LW. New Swedish breast câncer detection results for women aged 40-49. Cancer 1993; 72: 1437-1448.
19. Alpers CE, Wellings SR. The prevalence of carcinoma in situ in normal and cancer-associated breasts. Hum Pathol 1985; 16: 796-807.
20. Bartow SA, Pathak DR, Black WC, et al. Prevalence of benign, atypical, and malignant breast lesions in populations at different risk for breast câncer. A forensic autopsy study. Cancer 1987;60: 2751-2760.
21. Michaelson JS, Halpern E, Kopans DB. Breast câncer: computer simulation method for estimating optimal intervals for screening. Radiology 1999;21:551-560.
22. Kopans DB, Rafferty E, Georgian-Smith D, et al. A simple model of breast câncer growth may provide explanations for observations of apparently complex phenomena. Cancer 2003;97: 2951-2959.
23. Heimann R, Hellman S. Aging, progression, and phenotype in breast câncer. J Clin Oncol 1998;8:2686-2692.
24. Prorok PC, Hankey BF, Bundy BN. Concepts and problems in the evaluation of screening programs. J Chronic Dis 1981;34; 159-171.
25. Fletcher SW. Breast câncer screening among women in their forties: an overview of the issues. J Natl Cancer Inst Monogr 1997; 22:5-9.
26. de Koning HJ, Boer R, Warmerdam PG, et al. Quantitative interpretation of age-specific mortality reductions from the Swedish breast cancer-screening trials. J Natl Cancer Inst 1995;87: 1217-1223.
27. Tarone RE. The excess of patients with advanced breast cancers in young women screened with mammography in the Canadian National Breast Screening Study. Cancer 1995;75:997-1003.
28. Skrabanek P. Breast câncer screening with mammography. Lancet 1993;341:1531.
29. Gotzsche PC, Olsen O. Is screening for breast câncer with mammography justifiable? Lancet 2000;355:129-134.
30. Olsen O, Gotzsche PC. Cochrane review on screening for breast câncer with mammography. Lancet 2001;358:1340-1342.
31. Wright C, Mueller CB. Screening mammography and public health policy: the need for perspective. Lancet 1995;348:29-32.

32. Kopans DB, Halpern E. Re: all-cause mortality in randomized trials of câncer screening. J Natl Cancer Inst 2002;94:863.
33. Lachin JM. Introduction to sample size determination and power analysis for clinical trials. Control Clin Trials 1981;2:93-113.
34. Moher D, Dulberg C, Wells GA. Statistical power, sample size, and their reporting in randomized controlled trials. JAMA 1994; 272:122-124.
35. Kopans DB, Halpern E, Hulka CA. Statistical power in breast câncer screening trials and mortality reduction among women 40-49 with particular emphasis on the National Breast Screening Study of Canada. Cancer 1994;74:1196-1203.
36. Hendrick RE, Smith RA, Rutledge JH, et al. Benefit of screening mammography in women aged 40-49: a new meta-analysis of randomized controlled trials. J Natl Cancer Inst Monogr 1997; 22:87-92.
37. Elwood JM, Cox B, Richardson AK. The effectiveness of breast câncer screening by mammography in younger women. Online J Curr Clin Trials 1993;32.
38. Kriege M, Brekelmans CT, Boetes C, et al. Efficacy of MRI and mammography for breast-cancer screening in women with a familial or genetic predisposition. N Engl J Med 2004;351: 427-437.
39. Alexander FE, Anderson TJ, Forrest APM, et al. 14 Years of follow-up from the Edinburgh randomised trial of breast-cancer screening. Lancet 2000;353:1903-1908.
40. Adami HO, Malker B, Holmberg L, et al. The relationship between survival and age at diagnosis in breast câncer. N Engl J Med 1986;315:559-563.
41. Chu KC, Connor RJ. Analysis of the temporal patterns of benefits in the Health Insurance Plan of Greater New York trial by stage and age. Am J Epidemiol 1991;133:1039-1049.
42. D'Orsi CJ. To follow or not to follow, that is the question. Radiology 1992;184:306.
43. Peer PG, Holland R, Jan HCL, et al. Age-specific effectiveness of Nijmegen population-based breast cancer-screening program: assessment of early indicators of screening effectiveness. J Natl Cancer Inst 1994;86:436-441.
44. Shapiro S. Evidence on screening for breast câncer from a randomized trial. Cancer 1977;39:2772-2778.
45. Shapiro S, Venet W, Venet L, et al. Ten- to fourteen-year effect of screening on breast câncer mortality. J Natl Cancer Inst 1982; 69:349-355.
46. Shapiro S, Venet W, Strax P, et al. Periodic screening for breast câncer: the Health Insurance Plan project and its sequelae, 1963-1986. Baltimore: Tohns HoDkins Universitv Press; 1988.
47. Connor RJ, Chu KC, Smart CR. Stage-shift câncer screening model. J Clin Epidemiol 1989;42:1083-1095.
48. Chu KC, Smart CR, Tarone RE. Analysis of breast câncer mortality and stage distribution by age for the Health Insurance Plan clinical trial. J Natl Cancer Inst 1988;80:1125-1132.
49. Smart CR, Byrne C, Smith RA, et al. Twenty-year follow-up of the breast cancers diagnosed during the Breast Cancer Detection Demonstration Project. CA Cancer J Clin 1997;47:134-149.
50. Fletcher SW, Black W, Harris R, et al. Report of the International Workshop on Screening for Breast Cancer. J Natl Cancer Inst 1993;85:1644-1656.

51. Shapiro S. Screening: assessment of current studies. Cancer 1994; 74:231-238.
52. Nystrom L, Rutqvist LE, Wall S, et al. Breast câncer screening with mammography: overview of Swedish randomised trials. Lancet 1993;341:973-978.
53. Nystrom L, Andersson I, Bjurstam N, et al. Long-term effects of mammography screening: updated overview of the Swedish randomised trials. Lancet 2002;359:909-919.
54. Tabar L, Fagerberg CJG, Gad A, et al. Reduction in mortality from breast câncer after mass screening with mammography. Lancet 1985;1:829-832.
55. Muir BB, Kirkpatrick A, Roberts MM, et al. Oblique-view mammography: adequacy for screening. Radiology 1984;151:39-41.
56. Wald NJ, Murphy P, Major P, et al. UKCCCR multicentre randomised controlled trial of one and two view mammography in breast câncer screening. BMJ 1995;311:1189-1193.
57. Anderson I, Aspergen K, Janzon L, et al. Mammographie screening and mortality from breast câncer: the Malmô mammographie screening trial. BMJ 1988;297:943-948.
58. Andersson I, Janzon L. Reduced breast câncer mortality in women under 50: update from the Malmô mammographie screening program. J Natl Cancer Inst Monogr 1997;22:63-67.
59. Frisell J, Glas U, Hellstrom L, et al. Randomized mammographie screening for breast câncer in Stockholm. Breast Cancer Res Treat 1986;8:45-54.
60. Bjurstam N, Bjorneld L, Duffy S, et al. The Gothenburg Breast Cancer Screening Trial: preliminary results on breast câncer mortality for women ages 39-49. J Natl Cancer Inst Monogr 1997; 22:53-55.
61. Bjurstam N, Bjorneld L, Warwick J, et al. The Gothenburg Breast Screening Trial. Cancer 2003;97:2387-2396.
62. Roberts MM, Alexander TJ. Anderson TJ, et al. Edinburgh trial of screening for breast câncer: mortality at seven years. Lancet 1990;335:241-246.
63. Miller AB, Baines CJ, To T, et al. Canadian National Breast Screening Study: 1. Breast câncer detection and death rates among women aged 40-49. CMAJ 1992;147:1459-1476.
64. Miller AB, Baines CJ, To T, et al. Canadian National Breast Screening Study: 2. Breast câncer detection and death rates among women aged 50-59. CMAJ 1992;147:1477-1594.
65. Miller AB, To T, Baines CJ, et al. The Canadian National Breast Screening Study-1: breast câncer mortality after 11 to 16 years of follow-up. A randomized screening trial of mammography in women age 40 to 49 years. Ann Intern Med 2002,137:305-312.
66. Kopans DB, Feig SA. The Canadian National Breast Screening Study: a critical review. AJR Am J Roentgenol 1993; 161: 755-760.
67. Bailar JC, MacMahon B. Randomization in the Canadian National Breast Screening Study: a review for evidence of subversion. CMAJ 1997;156:193-199.
68. Kopans DB. NBSS: opportunity to compromise the process [letter]. CMAJ 1997,157:247.
69. Miller AB, To T, Baines CJ, et al. Canadian National Breast Screening Study-2:13-year results of a randomized trial in women aged 50-59 years. J Natl Cancer Inst 2000;92:1490-1499.
70. Wald N, Chamberlin J, Hackshaw A. Consensus conference on breast câncer screening: report of the evaluation committee. Oncology 1994;51:380-389.
71. Duffy SW, Tabar L, Smith RA. The mammographie screening trials: commentary on the recent work by Olsen and Gotzsche. CA Cancer J Clin 2002;52:68-71.

72. Fletcher SW, Elmore JG. Mammographie screening for breast câncer. N Engl J Med 2003;348:1672-1680.
73. Bailar, JC. Mammography: a contrary view. Ann Intern Med 1976;84:77-84.
74. Feig SA. Hypothetical breast câncer risk from mammography: a reassuring assessment. Breast 5:2-6, 1980.
75. Feig SA, Ehrlich SM. Estimation of radiation risk from screening mammography: recent trends and comparison of expected benefits. Radiology 1990;174:638-647.
76. Feig SA. Assessment of radiation risk from screening mammography. Cancer 1996;77:818-822.
77. Mettler FA, Upton AC, Kelsey CA, et al. Benefits versus risks from mammography: a critical assessment. Cancer 1996;77:903-909.
78. Clay MG, Hiskop G, Kan L, et al. Screening mammography in British Columbia 1988-1993. Am J Surg 1994,167:490-492.
79. Tabar L, Duffy SW, Krusemo UB. Detection method, tumor size and node metastases in breast cancers diagnosed during a trial of breast câncer screening. Eur J Cancer Clin Oncol 1987;23: 959-962.
80. Chu KC, Smart CR, Tarone RE. Analysis of breast câncer mortality and stage distribution by age for the Health Insurance Plan clinical trial. J Natl Cancer Inst 1988;80:1125-1132.
81. Moskowitz M. Breast câncer: age-specific growth rates and screening strategies. Radiology 1986;161:37-41.
82. Tabar L, Faberberg G, Day NE, et al. What is the optimum interval between mammographie screening examinations? An analysis based on the latest results of the Swedish two-county breast screening trial. Br J Cancer 1989;55:547-551.
83. United States House of Representatives, House Committee on Government Operations. Misused science: the National Cancer Institute's elimination of mammography guidelines for women in their forties. Washington, DC: Government Printing Office; 1994. House Report 103-863.
84. Smith RA. Epidemiology of breast câncer, 2nd ed. In: A categorical course in physics: technical aspects of breast imaging. Haus, AG, Yaffe MJ, eds. Oak Brook, IL: Radiological Society of North America Publications; 1993:21-33.
85. Kopans DB. "Conventional wisdom": observation, experience, anecdote and science in breast imaging. AJR Am J Roentgenol 1994;162:299-303.
86. Prechtel K. Mastopathic und Altersabhangige Brystdrusen Ver-andernagen. Fortschr Med 1971;89:1312-1315.
87. Stomper PC, D'Souza DJ, DiNitto PA, et al. Analysis of parenchymal density on mammograms in 1353 women 25-79 years old. AJR Am J Roentgenol 1996;167:1261-1265.
88. Kerlikowske K, Grady D, Barclay J, et al. Positive predictive value of screening mammography by age and family history of breast câncer. JAMA 1993;270:2444-2450.
89. Sox H. Screening mammography in women younger than 50 years of age. Ann Intern Med 1995;122:550-552.
90. Frankel SD, Sickles EA, Cupren BN, et al. Initial versus subsequent screening mammography: comparison of findings and their prognostic significance. AJR Am J Roentgenol 1995; 164:

1107-1109.
91. Kopans DB. The use of mammography for screening. JAMA 1994;271:982.
92. Kopans DB. The Canadian screening program: a different perspective. AJR Am J Roentgenol 1990;155:748-749.
93. Kopans DB, Meyer JE, Cohen AM, et al. Palpable breast masses: the importance of preoperative mammography. JAMA 1981 ;246: 2819-2822.
94. Miller AB, Baines CJ, Turnbull C. The role of the nurse-examiner in the National Breast Screening Study. Can J Public Health 19 91 ; 82:162-167.
95. Baines CJ, Miller AB, Kopans DB, et al. Canadian National Breast Screening Study: time-related changes in mammographie technical quality—an external review. AJR Am J Roentgenol 1990; 155: 743-747.
96. Yaffe MJ. Correction: Canada study [letter]. J Natl Cancer Inst 1993;85:94.
97. Baines CJ, McFarlane DV, Miller AB. The role of the reference radiologist. Estimate of inter-observer agreement and potential delay in câncer detection in the National Breast Screening Study. Invest Radiol 1990;25:971-976.
98. Bailar J, MacMahon B. Randomization in the Canadian National Breast Screening Study: a review for evidence of subversion. CMAJ 1997;156:193-199.
99. Kopans DB. The breast câncer screening controversy and the National Institutes of Health Consensus Development Conference on Breast Cancer Screening for Women ages 40-49. Radiology 1999;210:4-9.
100. Kopans DB. The breast câncer screening controversy: lessons to be learned. J Surg Oncol 1998;67:143-150.
101. Miller AB, Howe GR, Wall C. The national study of breast câncer screening. Clin Invest Med 1981;4:227-258.
102. Baines CJ, Miller AB, Kopans DB, et al. Canadian National Breast Screening Study: assessment of technical quality by external review. AJR Am J Roentgenol 1990;155:743-747.
103. Kopans DB, Halperin E, Hulka CA. Statistical power in breast câncer screening trials and mortality reduction among women 40-49 with particular emphasis on the National Breast Screening Study of Canada. Cancer 1994;74:1196-1203.
104. Eckhardt S, Badellino F, Murphy GP. UICC meeting, on breast-cancer screening in premenopausal women in developed countries. Int J Cancer 1994;56:1-5.
105. Eyre H, Sondik E, Smith RA. Joint meeting on the feasibility of a study of screening premenopausal women (40-49 years) for breast câncer: April 20-21, 1994. Cancer 1995;75:1391-1403.
106. Kerlikowske K, Grady D, Barclay J, et al. Likelihood ratios for modern screening mammography: risk of breast câncer based on age and mammographie interpretation. JAMA 1996;276:39-43.
107. Tabar L, Duffy SW, Chen HH. Re: quantitative interpretation of age-specific mortality reductions from the Swedish breast câncer screening trials. J Natl Cancer Inst 1996;88:52-53.
108. Tabar L, Larson LG, Andersson I, et al. Breast câncer screening with mammography in women aged 40-49. Report of the organizing committee and collaborators, Falun meeting; 21-22 March, 1996: Falun, Sweden. Int J Cancer 1996;68:693-699.

109. Moss S, Alexander F. Presentation to the International Union Against Cancer (UICC) meeting on Breast Cancer Screening in Premenopausal Women in Developed Countries. Geneva, Switzerland; September 29-October 1, 1993.
110. Smart CR, Hartmann WH, Beahrs OH, et al. Insights into breast câncer screening of younger women. Cancer 1993;72:1437-1448.
111. Sickles EA, Kopans DB. Deficiencies in the analysis of breast câncer screening data. J Natl Cancer Inst 1993;85:1621-1624.
112. Linvers M, Paster SB. Success of screening, mammography in the private practice setting in detecting early breast câncer in women age 40-49 versus over age 50. Presented at the Society of Breast Imaging; Orlando, Florida; May 10-13, 1995.
113. Stomper PC, D'Souza DJ, DiNitto PA, et al. Analysis of parenchymal density on mammograms in 1353 women 25-79 years old. AJR Am J Roentgenol 1996;167:1261-1265.
114. Sox HC. Benefit and harm associated with screening for breast câncer. N Engl J Med 1998;338:1145-1146.
115. Kopans DB, Moore RH, McCarthy KA, et al. Biasing the interpretation of mammography screening data by age grouping: nothing changes abruptly at age 50. Breast J 1998;4:139-145.
116. Sickles EA, Herzog KA. Mammography of the postsurgical breast. AJR Am J Roentgenol 1981;136:585-588.
117. Bassett LW, Liu TH, Giuliano AE, et al. The prevalence of carcinoma in palpable vs impalpable mammographically detected lesions. AJR Am J Roentgenol 1991;157:21-24.
118. Liberman L, Dershaw DD, Deutch BM, et al. Screening mammography: value in women 35-39 years old. AJR Am J Roentgenol 1993;161:53-56.
119. Joensu H, Klemi PJ, Tuominen J, et al. Breast câncer found at screening and previous detection by women themselves [letter]. Lancet 1992;339:315.
120. Andersson I, Hildell J, Muhlow A, et al. Number of projections in mammography: influence on detection of breast disease. AJR Am J Roentgenol 1978;130:349-351.
121. Watmough DJ, Quan KM. X-ray mammography and breast compression [letter]. Lancet 1992;340:122.
122. Van Dierendonck JH, Keijzer R, Cornelisse CJ, et al. Surgically induced cytokinetic responses in experimental rat mammary tumor models. Cancer 1991;68:759-767.
123. Retsky M, Demicheli R, Hrushesky W. Breast câncer screening: controversies and future directions. Curr Opin Obstet Gynecol 2003;15:1-8.
124. Demicheli R, Bonadonna G, Hrushesky WJM, et al. Menopausal status dependence of early mortality reduction due to diagnosis of smaller breast cancers (TI v T2-T3): relevance to screening. J Clin Oncol 2004;22:102-107.
125. Russell DG, Ziewacz JT. Pressure in a simulated breast subjected to compression forces comparable to those of mammography. Radiology 1995;194:383-387.
126. Gunduz N, Fisher B, Saffer EA. Effect of surgical removal on the growth and kinetics of residual tumor. Cancer Res 1979;39: 3861-3865.
127. Stacey-Clear A, McCarthy KA, Hall DA, et al. Breast câncer survival among women under age 50: is mammography detrimental? Lancet 1992;340:991-994.

128. National Cancer Institute. SEER Cancer Statistics Review, Graph 153. Available online at http://seer.câncer.gov./cgi-bin/csr/1975_2003/search.pl#results. Accessed July 25, 2006.
129. Ernster VL, Barclay J, Kerliikowske K, et al. Incidence of and treatment for ductal carcinoma in situ of the breast. JAMA 1996; 275:913-918.
130. Duffy SW, Tabar L, Vitak B, et al. The relative contributions of screen-detected in situ and invasive breast carcinomas in reducing mortality from the disease. Eur J Cancer 2003;39: 1755-1760.
131. Evans AJ, Pinder SE, Ellis IO, et al. Screen detected ductal carcinoma in situ (DCIS): overdiagnosis or an obligate precursor of invasive disease? J Med Screen 2001;8:149-151.
132. Fisher ER, Dignam J, Tan-Chiu E, et al. Pathologic findings from the National Surgical Adjuvant Breast Project (NSABP) eight-year update of Protocol B-17. intraductal carcinoma. Cancer 1999; 86:429-438.
133. Kopans DB. The most recent breast câncer screening controversy about whether mammographie screening benefits women at any age: nonsense and nonscience. AJR Am J Roentgenol 2003; 180: 21-26.
134. Duffy SW. Interpretation of the breast screening trials: a commentary on the recent paper by Gotzsche and Olsen. Breast 2001 ; 10:209-212.
135. Kolata G. Study sets off debate over mammograms' value. New York Times December 9, 2001.
136. Kolata G. Questions grow over usefulness of some routine câncer tests. New York Times December 30, 2001.
137. Kolata G, Moss M. X-ray vision in hindsight: science, politics and the mammogram. New York Times February 11, 2002.
138. Lerner BH. Breast câncer is a complicated enemy. New York Times December 14, 2001.
139. Virginia Ernster [OP ED]. Mammograms and Personal Choice. New York Times, February 14, 2002.
140. American Cancer Society, American College of Obstetricians and Gynecologists, American College of Preventive Medicine, American College of Surgeons, Cancer Research Foundation of America, National Alliance of Breast Cancer Organizations, Oncology Nursing Society, Society of Gynecological Oncology
141. Editorial. Circling the mammography wagons. New York Times February 6, 2002.
142. Cochrane Collaborative Publicity Leaflets. Available online at www.cochrane.org/resources/brochure.htm. Accessed July 27, 2006.
143. Okie S. Analysis: mammograms don't cut câncer death risk. Washington Post October 19, 2001.
144. International Agency for Research on Cancer Press Release N° 139, March 19, 2002. Available online at http://www.iarc.fr/ENG/Press_Releases/archives/prl39a.html. Accessed July 25, 2006.
145. Knottnerus JA. Report to the Minister of Health, Welfare, and Sport. The benefit of population screening for breast câncer with mammography. Health Council of the Netherlands. The Hague: Publication No. 2002/03E.

146. Miettnen OS, Henschke CI, Pasmantier MW, et al. Mammographie screening: no reliable supporting evidence? Lancet 2002; 359:404-405.
147. Statement of Andrew von Eschenbach, MD, Director, National Cancer Institute, before the United States Senate Committee on Appropriations, Subcommittee on Labor, Health and Human Services, Education, and Related Agencies, and the Committee on Health, Education, Labor and Pensions, Subcommittee on Public Health. Thursday, February 28, 2002.
148. Hayes C, Fitzpatrick P, Daly L, et al. Lancet 2000;355:749.
149. de Koning H J. Commentary: assessment of nationwide cancer-screening programmes. Lancet 2000;355:80-81.
150. Nixon R, Prévost TC, Duffy SW, et al. Some random-effect models for the analysis of matched-cluster randomized controlled trials: applications to the Swedish two-county trial of breast câncer screening. J Epidemiol Biostat 2000;5:349-358.
151. Kopans DB, Halpern E. Re: all-cause mortality in randomized trials of câncer screening. J Natl Cancer Inst 2002;94:863.
152. Cuzick J, Stewart H, Rutquist L, et al. Cause-specific mortality in long term survivors of breast câncer who participated in trials of radiotherapy. J Clin Oncol 1994;12:447-453.
153. Early Breast Cancer Trialists' Collaborative Group. Favorable and unfavorable effects on long-term survival of radiotherapy for early breast câncer: an overview of the randomised trials. Lancet 2000;355:1757-1770.
154. Kolata G. Expert panel cites doubts on mammogram's worth. New York Times January 24, 2002.
155. Freedman DA, Petitti DB, Robins JM. On the efficacy of screening for breast câncer. Int J Epidemiol 2004;33:43-55.
156. Oestreicher N, Lehman CD, Seger DJ, et al. The incremental contribution of clinical breast examination to invasive câncer detection in a mammography screening program. AJR Am J Roentgenol 2005;184:428-32.
157. Thomas DB, Gao DL, Ray RM, et al. Randomized trial of breast self-examination in Shanghai: final results. J Natl Cancer Inst 2002;94:1445-1457.
158. Barton MB, Harris R, Fletcher SW. The rational clinical examination. Does this patient have breast câncer? The screening clinical breast examination: should it be done? How? JAMA 1999;282: 1270-1280.
159. Spivey GH, Perry BW, Clark VA, et al. Predicting the risk of câncer at the time of breast biopsy. Am Surg 1982;48:326-332.
160. Kopans DB. Screening mammography in women over age 65. J Gerontol 1992;47:59-62.
161. Eddy DM, Hasselblad V, McGivney W, et al. The value of mammography screening in women under 50 years. JAMA 1988;259: 1512-1519.
162. Rosenquist CJ, Lindfors KK. Screening mammography in women aged 40-49 years: analysis of cost-effectiveness. Radiology 1994; 191:647-650.
163. Tengs TO, Adams M, Pliskin JS, et al. Five hundred life-saving interventions and their cost-effectiveness. Risk Anal 1995; 15: 369-390.
164. Mass PJ, Koning HJ, Inveld M, et al. The cost-effectiveness of breast câncer screening. Int J Cancer 1989;43:1055-1060.

165. Burke W, Daly M, Garber J, et al. Recommendations for follow-up care of individuals with an inherited predisposition to câncer. JAMA 1997;277:997-1003.
166. Berg WA. Rationale for a trial of screening breast ultrasound: American College of Radiology Imaging Network (ACRIN) 6666. AJR Am J Roentgenol 2003;180:1225-1228.
167. Kopans DB. Sonography should not be used for breast câncer screening until its efficacy has been proven scientifically. AJR Am J Roentgenol 2004;182:489-491.
168. Santayana G. The life of reason, vol. 1. New York: Scribner's; 1905:284.

OceanofPDF.com

Risco da Radiação 5

Em 1976, o estudo do Health Insurance Plan of New York havia começado a demonstrar os benefícios da triagem do câncer de mama. O programa Breast Cancer Detection Demonstration Project estava em andamento quando Bailar expressou a preocupação de que as doses de radiação necessárias para mamografia na década de 1960 poderiam induzir tantos cânceres quanto aqueles curados graças à detecção precoce pela mamografia (1). Essa avaliação pessimista gerou temores intensos e resultou em queda brusca no uso da mamografia. Incentivou-se uma reavaliação do risco em potencial da radiação para a mama, bem como pesquisas sobre técnicas de redução das doses mamográficas. As doses atuais para mamografia são bem inferiores àquelas usadas por Bailar nas suas estimativas, pois se demonstrou que suas estimativas eram excessivas. Múltiplos revisores concluíram que o risco é muito baixo e talvez até inexistente, certamente para mulheres na faixa etária de triagem a partir de 40 anos. Não obstante, apesar de anos de avaliação e análises favoráveis, alguns oponentes da triagem mamográfica continuam a levantar questões sobre a segurança da mamografia (2,3).

RADIAÇÃO IONIZANTE COMO CARCINÓGENO

A radiação ionizante é um carcinógeno conhecido. Não resta dúvida de que exposição a altas doses de radiação aumenta o risco de câncer de mama. O mecanismo provável é lesão do DNA cromossômico pelos radicais livres que são produzidos quando prótons de alta energia são absorvidos nos tecidos. Sabe-se que a radiação ionizante produz quebras cromossômicas.

Contudo, os efeitos da radiação não são uniformes e dependem em grande parte dos órgãos que estão sendo irradiados. A pele e os ossos, por exemplo, são relativamente insensíveis à radiação, enquanto as células sanguíneas são razoavelmente sensíveis. Na avaliação dos riscos da radiação, é importante considerar o(s) órgão(s) que sofreu(ram) exposição. Mostrou-se que os efeitos sobre a mama variam com a dose e a idade em que a mulher é exposta (4). Em doses altas, o risco da radiação parece ser linear, e o risco aumenta em proporção direta à exposição. A relação é menos clara em doses mais baixas. Os dados disponíveis apóiam uma relação linear ou uma relação quadrática linear (5) (Fig. 5.1), porém uma revisão em 2003 de mulheres expostas em Hiroshima e Nagasaki sugeriu que o risco é linear mesmo com doses baixas (4). A relação quadrática linear começa com um risco menor que a relação linear reta nas exposições a doses inferiores, mas é muito semelhante ao modelo em linha reta em doses mais altas.

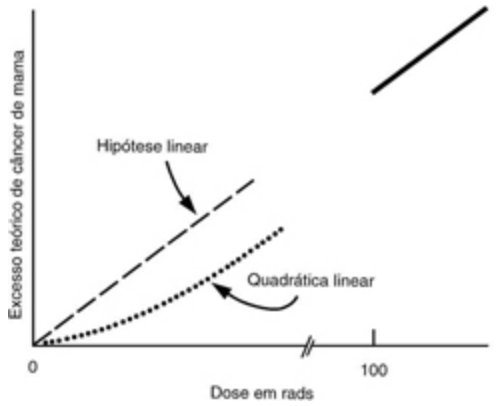

Fig. 5.1 Excesso teórico de câncer de mama em conseqüência de exposição a radiação. O gráfico baseia-se na avaliação do risco absoluto. A extrapolação linear de dados de doses altas até os níveis mamográficos abaixo de 1 rad é uma estimativa conservadora. A curva mais gradual da relação quadrática linear é defendida por muitos físicos.

A controvérsia adveio das incertezas em torno dos possíveis efeitos (ou ausência de efeito) associados às baixas doses utilizadas na mamografia moderna. A análise de Bailar baseou-se nas doses necessárias para expor o filme industrial detalhado de grãos finos que era usado sem écrans de intensificação na década de 1960 e nos primórdios da mamografia. As

exposições naquela época freqüentemente excediam vários rads (cGy) por imagem. Quando a questão do risco de radiação foi levantada, as doses já haviam diminuído significativamente após a introdução da técnica xerorradiográfica, que reduziu as doses para menos de 2 rads (2 cGy) e depois para menos de 1 rad (1 cGy). O desenvolvimento de combinaçõesde filme/écran para doses inferiores reduziu ainda mais as necessidades de exposição, de modo que os sistemas modernos de filme/écran emitem bem menos de 0,2 rad (0,2 cGy) por exposição para cada mama de tamanho médio. Unidades de mamografia digital permitem exposições ainda menores. Entretanto, deve-se salientar que esforços excessivos para reduzir a dose podem resultar em carência do fluxo de fótons e imagens ruidosas, o que reduziria a capacidade da mamografia de detectar cânceres.

Jamais houve alguma evidência direta de que as doses exigidas pela mamografia moderna tenham algum efeito sobre a mama, particularmente entre mulheres acima de 40 anos nas quais a triagem é benéfica. Não existem evidências científicas de que alguém já desenvolveu ou um dia desenvolverá câncer de mama em decorrência da mamografia. Todas as análises de carcinogênese da radiação na mama baseiam-se na extrapolação a partir de populações expostas a doses que são pelo menos duas ordens de magnitude acima daquelas utilizadas na mamografia por raios X.

EVIDÊNCIAS DE AUMENTO DO RISCO DE CÂNCER DE MAMA POR EXPOSIÇÃO A RADIAÇÃO EM DOSES ALTAS

As evidências que demonstram a relação da irradiação da mama com aumento do risco de câncer provêm de estudos de vários grupos de mulheres que foram expostas a doses moderadas ou altas de radiação. O maior grupo incluiu mulheres dentre mais de 90.000 indivíduos que sobreviveram às bombas atômicas em Hiroshima e Nagasaki mas foram expostas a radiação (6,7). Outra análise baseou-se em mulheres que foram tratadas com radiação para espondilite anquilosante entre a década de 1930

e o início da década de 1950 (8). Nos anos 1940 e 1950, cerca de 600 mulheres foram tratadas com doses terapêuticas de radiação (60 a 1.400 rads) para mastite (9), e outros estudos analisaram quase 40.000 mulheres que foram submetidas a fluoroscopias torácicas repetidas entre 1930 e o início da década de 1950 para monitorar o tratamento de tuberculose por meio de pneumotórax (10-12). A preponderância dos dados provenientes desses estudos mostrou aumento subseqüente da incidência de câncer de mama entre mulheres expostas a altas doses de radiação. Estudos mais recentes mostraram risco semelhante para mulheres irradiadas devido à doença de Hodgkin (13-15). Tais estudos não deixaram dúvida de que exposição a radiação ionizante eleva o risco. Contudo, o debate continua acerca da magnitude do risco e sua aplicabilidade às pacientes expostas a doses baixas. Tornou-se cada vez mais claro que não é apenas o nível da dose que determina o risco, mas também a idade do indivíduo na época da exposição da mama. Em Hiroshima e Nagasaki, mulheres cujas mamas foram expostas a radiação em idades abaixo de 20 anos estavam sob risco significativamente mais alto; porém o risco caiu rapidamente: mulheres que foram expostas com mais de 35 anos de idade sofreram pouco ou nenhum aumento do risco (4). As mesmas relações etárias foram observadas em mulheres irradiadas no tratamento da doença de Hodgkin (16). Em nossa revisão, 35% das mulheres submetidas a radioterapia para doença de Hodgkin durante a adolescência tiveram câncer de mama até 40 anos de idade (17). O risco de que uma sobrevivente da doença de Hodgkin desenvolva câncer de mama por radiação diminui se ela tiver sido irradiada na terceira década de vida, e não há elevação demonstrável do risco se a radioterapia tiver ocorrido a partir da quarta década. Esses achados sugerem claramente que é a mama indiferenciada em desenvolvimento que é potencialmente suscetível a carcinogênese por radiação, enquanto a mama diferenciada “madura” parece ter pouca ou nenhuma sensibilidade à radiação no que diz respeito a carcinogênese.

ANORMALIDADES GENÉTICAS

DNA alterado ou lesionado parece ser o principal mecanismo implicado no desenvolvimento de cânceres de mama. Há alguma preocupação de que mulheres que já possuem, em conseqüência da herança de genes danificados, anormalidades do DNA que as predispõem ao aparecimento de câncer estariam em risco mais alto por carcinógenos do que o indivíduo médio. Alguns pesquisadores especularam que mulheres portadoras do gene BRCA1 ou BRCA2 correriam risco mais alto por exposição a carcinógenos. Até o presente, tais preocupações não foram validadas e um estudo sugere que não há aumento do risco.

Gene da Ataxia-telangiectasia

Um pesquisador suscitou grande preocupação ao sugerir que os portadores do gene da ataxia-telangiectasia estariam em risco elevado. Um relato de 1991 na revista New England Journal of Medicine sugeriu que mulheres heterozigóticas (uma cópia anormal) para o gene da ataxia-telangiectasia corriam risco mais alto de câncer de mama induzido por radiação. A afirmação baseou-se em estudo de casos-controles dos parentes de homozigotos que manifestavam a síndrome. No estudo, as parentes consangüíneas (muitas supostamente heterozigóticas com uma cópia anormal) dos pacientes com ataxia-telangiectasia que foram expostas a radiografias diagnósticas demonstraram risco mais alto de câncer de mama. Os autores alertaram que como as estimativas são de que os heterozigotos constituem 1% da população geral, e como ainda não existe um teste para determinar a heterozigosidade, todas as mulheres deveriam evitar exposição a radiação das mamas (18). Essa preocupação foi uma extrapolação do fato de que homozigotos são extremamente sensíveis a radiação. Eles supuseram que o risco aumentado observado em homozigotos expostos a radiação se refletiria em seus parentes heterozigóticos.

As conclusões desse estudo basearam-se em uma comparação de casos com controles não equivalentes e uma amostra muito limitada com graves falhas. Heterozigotos obrigatórios (parentes consangüíneos de homozigotos

possuem uma cópia anormal do gene) foram inquiridos sobre sua exposição a radiografias diagnósticas e, então, a incidência de câncer de mama entre essas mulheres foi comparada com as esposas dos pacientes (sem parentesco consangüíneo), que tinham menor probabilidade de abrigar o gene. Os autores encontraram um número maior de cânceres de mama entre os heterozigotos e lançaram a advertência.

Numerosas cartas ao editor contestaram as conclusões dos autores (19–23). Dentre os problemas do estudo, incluindo o pequeno tamanho da amostra, estava a ausência de dosimetria. A exposição efetiva da mama a radiação não pôde ser determinada. Embora os autores tenham alertado contra a mamografia, a exposição a mamografia não foi sequer determinada no estudo. A maioria das exposições decorreu de exames angiográficos que expuseram as mamas a menos do que a radiação de fundo. Um viés grave foi o fato de que o grupo de estudo era mais velho do que os controles (a incidência de câncer de mama é mais alta em mulheres de mais idade). Outros fatores de risco não foram levados em conta, e as razões para a realização dos exames radiológicos não foram explicitadas. Os autores construíram seus argumentos em suposições prévias apoiadas em seu próprio trabalho anterior, que era similarmente construído sobre suas suposições prévias. As preocupações levantadas por esse estudo não têm apoio científico e provavelmente são incorretas. Um estudo dos mesmos indivíduos provavelmente também teria demonstrado que alimentar-se no restaurante do hospital encerrava o mesmo aumento do risco. Não obstante, é importante estar alerta para riscos possíveis. É provável que, à medida que desenvolvermos maior compreensão da biologia molecular do câncer de mama, será possível identificar fatores que predispõem uma mulher e a tornam mais sensível aos muitos carcinógenos ambientais além da radiação.

IMPORTÂNCIA DO RISCO DA RADIAÇÃO

Seria preferível ser capaz de demonstrar claramente que não há aumento do risco de câncer nos níveis da dose mamográfica, mas é impossível provar a

ausência completa de risco (o tamanho da amostra teria de ser infinito). Estimou-se que, como até mesmo o risco teórico é muito baixo, seria preciso recrutar 100 milhões de mulheres para que o estudo tivesse potência estatística para confirmar ou refutar um efeito significativo sobre a mama nas doses baixas da mamografia moderna. É impossível realizar um estudo que demonstrasse um efeito carcinogênico real para as doses mamográficas de menos de 1 rad (1 cGy) (Quadro 5.1), e é impossível demonstrar que a mamografia é isenta de risco. Dificultando a análise dos efeitos, até mesmo a exposição a doses altas não eleva o risco imediatamente: há um período latente de 5 a 10 anos antes que o excesso de cânceres de mama comece a aparecer.

Não apenas é impossível predizer especificamente quem apresentará câncer de mama como também é difícil medir os efeitos da radiação em baixos níveis sobre a mama em virtude da magnitude relativamente pequena do efeito (se existente) e do fato de que é impossível examinar um câncer de mama e definir se ele foi ou não induzido por radiação: esses cânceres não diferem morfológica ou histologicamente dos cânceres de mama de ocorrência natural.

QUADRO 5.1

DEFINIÇÃO DE TERMOS

Termo da Unidade	Definição	Equivalente
Rad	Dose absorvida de radiação 5 a absorção de 100 ergs por grama de material ou a quantidade de energia absorvida	
Rem	Dose equivalente ao rad no homem 5 a eficácia biológica de uma dose específica	Rem 5 rad 3 fator determinado biologicamente
Gray (Gy)	Equivalente à absorção de 100 rads	

Mesmo em doses altas, a exposição a radiação não induz cânceres na maioria das mulheres. Apenas aumenta o risco, e é um número pequeno (em termos absolutos) de mulheres expostas que desenvolverão câncer

como conseqüência. Com base em dados de mulheres expostas a doses muito altas e por meio de um modelo de risco absoluto (o risco é igual independentemente da idade à época da exposição), parece que uma exposição da mama a cerca de 2 Gy (200 rads) é necessária para dobrar o risco de uma mulher ter câncer de mama. Uma estimativa aproximada é que, se duas mulheres em uma população de 1.000 tiverem câncer a cada ano regularmente, a exposição das mamas de todas as 1.000 mulheres a 200 rads (aproximadamente 1.000 vezes a dose de uma mamografia) aumentaria a incidência para 4 cânceres por ano, a partir de 5 a 10 anos após a exposição. A incidência é o dobro, mas o número absoluto é pequeno, o que explica a dificuldade em estabelecer claramente o risco ou a segurança.

ESTIMATIVAS DO RISCO DE DOSES BAIXAS E RELAÇÃO COM A IDADE À ÉPOCA DA EXPOSIÇÃO

A controvérsia permanece sobre os efeitos de doses abaixo do nível mamográfico de 1 rad (1 cGy). Alguns físicos propõem uma resposta quadrática linear, sugerindo risco menor que a extrapolação linear simples dos dados de doses altas, que em geral é considerada a pior das hipóteses (ver Fig. 5.1). Em 1990, o National Research Council publicou relatório intitulado Health Effects of Exposure to Low Levels of Ionizing Radiation: BEIR V (24). Com base em revisão dos dados disponíveis, o Comitê de Efeitos Biológicos da Radiação Ionizante calculou o aumento em potencial do risco de câncer de mama relativo a radiação. Eles concluíram que os dados disponíveis mostraram que o risco variava com a idade à época da exposição, com risco decrescente entre mulheres expostas em idades maiores, e que “não há evidências de nenhum aumento do risco para mulheres expostas após os 40 anos de idade”.

O único estudo que não mostrou redução do risco com a idade foi aquele que analisou mulheres tratadas com radiação para mastite puerperal. É possível que as células dos tecidos mamários dessas mulheres fossem mais suscetíveis a lesão em razão da proliferação celular ativa ou de alguma

sinergia com inflamação que os tecidos provavelmente apresentavam no momento da exposição (25).

Outra forma de avaliar o risco é por meio do modelo de risco relativo. O potencial carcinogênico da radiação é mais alto quando mulheres jovens são expostas e diminui com a idade da mulher no momento da exposição. A expressão desse risco representa um fator constante ao longo do tempo baseado na idade à época da exposição versus a fração da dose sofrida naquela idade, mas o excesso de cânceres é proporcional à incidência nos indivíduos na idade alcançada. Isto significa que exposições sucessivas ao longo do tempo exercem um efeito relativo incrementalmente decrescente à medida que a paciente envelhece. Conforme mencionado, o efeito da radiação também não é imediato, e o excesso de cânceres só começa a aparecer 5 a 10 anos após a exposição (período de latência). Parece que o excesso de cânceres que são atribuídos à radiação é proporcional à idade alcançada do indivíduo. Em outras palavras, assim como a incidência natural de câncer de mama aumenta com a idade, os cânceres adicionais que parecem ser induzidos por radiação também aumentam com a idade.

Os especialistas do BEIR V desenvolveram um refinamento do modelo de risco de radiação para analisar esses riscos relativos com base na idade no momento de exposição e no risco proporcional subseqüente à medida que a paciente envelhece. O modelo explica o impacto decrescente da exposição à radiação com a idade, bem como a incidência crescente relacionada com a idade. Através da ponderação do risco reduzido em relação ao aumento da idade à época de exposição e do ajuste do excesso de cânceres induzidos em proporção à incidência normal de cânceres de mama de ocorrência natural em idades subseqüentes, pode-se predizer o risco adicional teórico de câncer de mama induzido por radiação durante a vida de um indivíduo. O modelo de risco também leva em conta um período de latência após a exposição durante o qual nenhum câncer adicional é esperado.

Em termos mais simples, o fator de risco relativo diminui com a idade, e exposições equivalentes têm menor importância em mulheres de mais idade. Mulheres expostas na pré-adolescência e na adolescência estão sujeitas a risco bem mais alto que aquelas expostas na quarta e quinta décadas de vida. O risco de exposição até mesmo a doses altas de radiação parece diminuir abruptamente aos 35 anos de idade (4). Dados do Canadá, em revisão de coorte de pacientes com tuberculose expostas à radiação de fluoroscopia, sugerem que talvez não exista risco algum em qualquer nível de dose para mulheres expostas após 35 a 40 anos de idade (26).

Um relato da Suécia sugere que algum risco persiste após os 40 anos de idade (27). Contudo, as pacientes nesse estudo receberam radiação devido a distúrbios benignos, e seu risco talvez advenha do fato de que elas já estavam em risco mais alto (28).

Como o risco de carcinogênese por radiação para a mama diminui com a idade à época de exposição, aos 35 a 40 anos o risco provavelmente é baixíssimo ou nulo. Em um grande estudo de casos-controles, Boice reviu a incidência de câncer de mama contralateral em mulheres que tiveram câncer na mama ipsilateral tratado com radioterapia (20). A mama sem câncer recebeu em média 3 Gy (300 rads) de radiação dispersa da mama tratada, porém não houve aumento do risco de câncer contralateral ao longo de mais de 20 anos de acompanhamento de mulheres acima de 45 anos de idade. Infelizmente, não houve número suficiente de mulheres mais jovens para tornar a idade de 40 anos o ponto de análise, mas, com menor certeza estatística, parece haver pouco ou nenhum aumento do risco nessa população (29).

Os riscos relativos para mulheres acima de 40 anos são baixos, e pode ser que não haja excesso de risco para aquelas expostas a radiação após 40 anos de idade. Conforme mencionado, qualquer risco em potencial de carcinogênese por radiação para mulheres acima de 40 anos é tão pequeno que um estudo controlado randomizado concebido para demonstrar até mesmo o risco teórico mais alto teria de recrutar tantas mulheres que é

impossível executá-lo. Na verdade, não existem estudos demonstrando que exposição a níveis de radiação da mamografia entre mulheres em idade de triagem (a partir de 40 anos) encerre algum risco adicional. Uma reavaliação dos dados das bombas atômicas japonesas sugere que os riscos até mesmo de exposições altas podem ter sido superestimados (30). No estudo de triagem mamográfica Swedish Two-County Trial, no qual mais de 100.000 mulheres foram submetidas a mamografias repetidas desde a década de 1970, não houve aumento da incidência de câncer associado ao grupo de triagem.

Mettler et al. realizaram revisão abrangente dos dados e concluíram que até mesmo um benefício de 5% da triagem (o benefício real é 20 a 30%) sobrepujaria o risco teórico da triagem de mulheres a partir de 35 anos de idade (31). Como mostra o Quadro 5.2, se uma mulher começar a triagem aos 35 anos, a relação benefício/risco permanece favorável.

QUADRO 5.2

RELAÇÃO BENEFÍCIO/RISCO PARA MULHERES QUE COMEÇAM A TRIAGEM MAMOGRÁFICA ANUAL AOS 35 ANOS, PRESSUPONDO UM BENEFÍCIO DE 5% AOS 35 ANOS, QUE AUMENTA PARA 25% AOS 75 ANOS

Idade Alcançada	Relação Benefício/Risco
40	> 400
45	352
50	66
55	47
60	37
65	33
70	29
75	27

Fonte: Adaptado de Mettler FA, Upton AC, Kelsey CA, et al. Benefits versus risks from mammography: a critical assessment. Cancer 1996;77:903-909.

O Risco de Radiação para a Mama Diminui com a Idade

Dada a probabilidade de que os cânceres permaneçam latentes por muitos anos após seu início e que possivelmente muitos anos transcorrem entre a promoção e a detecção do tumor, é difícil definir quando um câncer de mama começa. Muitos cânceres de mama são iniciados no início da vida de uma mulher. Um dos períodos nos quais a iniciação é provável dá-se durante o desenvolvimento mamário. Durante a puberdade e até a terceira e quarta décadas de vida, ductos são formados e ocorre diferenciação terminal, dando origem aos tecidos glandulares da mama e às unidades ductolobulares terminais. Ocorre divisão celular ativa em altas taxas durante essa fase, e mostrou-se que uma lesão ou mutação do DNA acontece mais provavelmente, e não é reparada, durante períodos de divisão celular rápida. Ademais, há uma probabilidade aumentada de que as mamas não desenvolvidas ou em desenvolvimento contenham alta percentagem de células-tronco. Estas são as células que, sob a estimulação hormonal da puberdade, produzem os ductos e lóbulos. A ação de um carcinógeno sobre um órgão que contenha grande número de células indiferenciadas tem maior chance de induzir câncer do que se o mesmo órgão for exposto depois que a maioria das células estão diferenciadas. A diferenciação dos ductos terminais da mama para formar lóbulos parece ocorrer durante muitos anos após a telarca. Uma gravidez a termo induz conclusão da diferenciação, e provavelmente é por isso que uma mulher cuja primeira gravidez a termo ocorre até 18 anos de idade tem um terço a metade do risco de câncer de mama em comparação com uma mulher cuja primeira gravidez a termo ocorre após os 30 anos. É possível que a diminuição do risco advenha do fato de que o período de desenvolvimento mamário, durante o qual um carcinógeno tem maior chance de eficácia, é abreviado por uma gravidez a termo. O período de desenvolvimento mamário torna-se uma janela de oportunidade durante a qual exposição a um carcinógeno ou uma mutação espontânea tem maior probabilidade de ser preservada e ter efeito deletério. Encontraram-se evidências da iniciação de cânceres de mama no início da vida, durante o desenvolvimento mamário, em certos tipos de camundongos. Em cepas suscetíveis, um carcinógeno ministrado durante o

desenvolvimento mamário resulta em alta percentagem de cânceres de mama. Se o mesmo carcinógeno for ministrado após a conclusão do desenvolvimento mamário, não ocorre indução de câncer de mama (32). Como carcinógeno, é provável que a radiação atue de maneira semelhante. Exposição de tecido mamário a radiação antes e no período da diferenciação terminal pode acarretar risco mais alto de lesão do que exposição em idades posteriores, quando os lóbulos estão diferenciados e até mesmo começando a involuir.

Os dados sugerem que na época em que a mulher tem 40 anos de idade, provavelmente não há risco de radiação da mama. Embora exista a possibilidade de que tais eventos ocorram em qualquer época e o momento de iniciação permaneça incerto, a importância de obtenção de imagens de alta qualidade deve ser o objetivo principal da mamografia. Se for possível alcançar melhoras na detecção do câncer de mama, elas podem até justificar aumento da dose. Esforços adicionais para reduzir a dose não devem comprometer a qualidade das imagens. Se a qualidade das imagens puder ser preservada, esforços por uma dose menor são oportunos.

MAMOGRAFIA COM FILME/ÉCRAN E RISCO DA RADIAÇÃO

A mamografia moderna com filme/écran em duas incidências exige exposição da mama a apenas 0,2 a 0,3 rad (2 a 4 mGy). Através do modelo de risco absoluto, isto sugere um risco teórico global de um em um milhão de a mamografia induzir carcinoma, com risco ainda menor para mulheres a partir de 40 anos de idade. Hendrick utilizou os cálculos do relatório BEIR V para predizer os possíveis riscos de triagem com auxílio do modelo de risco relativo (Quadro 5.3). Com base nas estimativas conservadoras do BEIR V, Hendrick calculou que a realização de mamografias em duas incidências anualmente entre 40 e 75 anos de idade pode causar um excesso de 13,8 mortes por câncer de mama em um grupo de 100.000 mulheres (Quadro 5.4). Este número foi extrapolado, e provavelmente não haverá

mortes por câncer causadas por mamografias durante 35 anos a partir de 40 anos de idade. Além disso, durante o mesmo período, ocorreriam mais de 9.000 cânceres naturais (33) entre 100.000 mulheres, com a morte de pelo menos 3.000 delas por câncer de mama se elas não realizassem triagem. Como a triagem reduz a taxa de mortalidade em 25 a 30%, 750 a 1.000 vidas seriam salvas pela mamografia anual sob o risco de possivelmente perder 13,8 vidas em razão de cânceres induzidos por radiação. Essa taxa de mortalidade extrapolada de 13,8 por 100.000 provavelmente é uma estimativa excessiva, no mínimo porque a triagem também reduziria a taxa de mortalidade em 25 a 30%, mas pode ser que não exista nenhum risco de radiação mamográfica para essas mulheres.

QUADRO 5.3

ESTIMATIVAS EXTRAPOLADAS DO RELATÓRIO BEIR V DA POSSÍVEL MORTALIDADE VITALÍCIA DO CÂNCER DE MAMA EM DECORRÊNCIA DE UMA ÚNICA MAMOGRAFIA EM IDADE ESPECÍFICA (DUAS INCIDÊNCIAS PARA CADA MAMA) E DOSE TOTAL DE 300 MRADS (3 mGy) PARA CADA MAMA

Idade Exposta	Possível Risco Total de Mortalidade por Câncer de Mama
20	2,5 por 100.000 mulheres
25	2,3 por 100.000 mulheres
30	2,0 por 100.000 mulheres
35	1,7 por 100.000 mulheres
40	1,3 por 100.000 mulheres
45	0,9 por 100.000 mulheres
50	0,6 por 100.000 mulheres
55	0,3 por 100.000 mulheres
60	0,01 por 100.000 mulheres
65	0,02 por 100.000 mulheres

Fonte: Cortesia de R. Edward Hendrick, Ph.D. Os argumentos estatísticos muitas vezes não são convincentes, porém muitos dos riscos cotidianos que assumimos voluntariamente são tão ameaçadores à vida, senão mais, quanto o risco teórico (e possivelmente nulo) de câncer de mama radiogênico em doses mamográficas (Quadro 5.5). Mulheres que podem beneficiar-se da triagem mamográfica correm risco muito baixo, se algum, de indução de tumor pela radiação.

QUADRO 5.4

EXTRAPOLAÇÃO DO RELATÓRIO BEIR V: ESTIMATIVAS DO POSSÍVEL RISCO TOTAL DE EXCESSO DE MORTES POR CÂNCER DE MAMA DECORRENTES DE MAMOGRAFIA ANUAL (DUAS INCIDÊNCIAS DE CADA MAMA) E DOSE TOTAL DE 300 MRADS (3 mGy) PARA CADA MAMA POR ANO*

Idade Exposta	Possível Risco Total de Mortalidade por Câncer de Mama
20	54,1 por 100.000 mulheres
25	41,9 por 100.000 mulheres
30	30,9 por 100.000 mulheres
35	21,4 por 100.000 mulheres
40	13,8 por 100.000 mulheres
45	8,9 por 100.000 mulheres
50	3,9 por 100.000 mulheres
55	1,5 por 100.000 mulheres
60	0,4 por 100.000 mulheres
65	0,04 por 100.000 mulheres

*Durante o mesmo período de tempo, ocorreriam mais de 3.000 mortes em decorrência de cânceres de mama naturais entre mulheres que não são submetidas a triagem. Fonte: Cortesia de R. Edward Hendrick, Ph.D.

QUADRO 5.5

RISCOS COTIDIANOS QUE AUMENTAM A CHANCE DE MORRER EM UM DE UM MILHÃO*

Respirar o ar de Boston ou Nova York por 2 dias (poluição do ar)
Andar de bicicleta por 16 km (acidente)
Dirigir um automóvel por 480 km (acidente)
Viajar de avião a jato por 1.600 km (acidente)
Ingerir 40 colheres de sopa de pasta de amendoim (câncer induzido por aflatoxina B)
Ter 60 anos de idade e pertencer ao sexo masculino nos próximos 20 minutos

*Esta é uma lista parcial de riscos diários (adaptado de Wilson R. Analyzing the daily risk of life. Technology Review, 1979, e Pochin E. Estimates of industrial and other risks. J R Coll Physicians London 1978;12:210–218) que aumentam a chance de morrer em um de um milhão, que é o risco que uma mulher corre ao realizar uma mamografia, de acordo com um modelo de risco absoluto. Como o risco da radiação está relacionado com a idade, o risco de mamografia para mulheres a partir de 35 anos de idade é consideravelmente menor e aproxima-se de zero.

RISCO DE MAMOGRAFIA PARA UM FETO EM DESENVOLVIMENTO

A exemplo de qualquer procedimento radiológico, em geral é desejável evitar radiação em mulheres grávidas. Se uma mamografia for solicitada como triagem de rotina, em geral adiamos o exame se houver a possibilidade de que a paciente esteja grávida, apenas como precaução conservadora. De fato, o útero recebe uma dose minúscula de radiação durante exposição mamográfica em duas incidências. Como o feixe de raios X para a incidência mediolateral oblíqua aponta para longe do corpo e da pelve da paciente, toda exposição para o feto provém principalmente da incidência craniocaudal. Como o feixe primário é bloqueado pelo filme, pelo suporte do cassete e pela unidade "bucky" ou detector digital, a transmissão através destes é de apenas 1/5.000 da radiação incidente, ou aproximadamente 0,2 mR. Caso se pressuponha que o útero está a 10 cm de profundidade na pelve, a dose para o útero seria de 1/1.000 da dose de entrada (cerca de 0,0002 mR). A radiação dispersa de uma mamografia em duas incidências é de aproximadamente 0,000002 mR para o útero. No total (radiação dispersa mais feixe primário), a exposição para o útero nas duas incidências de cada mama seria de cerca de 0,0004 mR. Com uma mudança para tomossíntese mamária digital, que requer imagens apenas na incidência mediolateral, a exposição para o feto seria ainda menor. Normalmente, um feto recebe cerca de 2 mR por semana apenas da radiação de fundo. Assim, a possível contribuição da mamografia é praticamente zero. Se a mamografia for clinicamente importante, não deve haver hesitação. Por razões psicológicas, colocamos um avental de chumbo em volta da pelve da paciente, mas essa medida não é indicada cientificamente.

CONCLUSÃO

Assim como em qualquer exame, deve-se ponderar o risco contra o benefício em potencial. O risco em potencial de radiação para a mama não pode ser ignorado, mas essa possibilidade teórica deve ser vista juntamente com a redução na mortalidade do câncer de mama demonstrada pelos programas de triagem controlados e randomizados e por outros estudos em relação à falta de sucesso na redução da mortalidade geral por câncer de mama nas décadas anteriores à triagem mamográfica. A maioria dos dados demonstra que a idade à época de exposição é o fator mais importante na carcinogênese dos raios X. Decerto, não há razão para realizar mamografias em mulheres abaixo de 30 anos de idade, e há poucas evidências em favor de avaliação mamográfica de mulheres abaixo de 30 anos. Como a eficácia demonstrada da mamografia reside na sua aplicação como teste de triagem entre mulheres cuja probabilidade de câncer é baixa, e portanto o benefício da detecção precoce é baixo, mamografia provavelmente deveria ser evitada caso não se esperasse um benefício para cada indivíduo. A mamografia é quase exclusivamente uma tecnologia de triagem, e sua aplicação deve ser limitada a mulheres para as quais a triagem se mostrou benéfica. O uso de mamografia em qualquer mulher, sintomática ou não, que tenha menos de 40 anos de idade não é justificado cientificamente. Os padrões nacionais de assistência devem basear-se em evidências científicas. Como a mamografia não é diagnóstica na definição estrita do termo, sua aplicação para avaliar uma anormalidade clinicamente evidente é limitada. Sua principal indicação é na triagem do resto da mama onde haja um sinal ou sintoma, bem como na mama contralateral para pesquisa de câncer clinicamente oculto. Os dados dos estudos de triagem avaliaram mulheres a partir de 40 anos de idade. Um estudo que avaliou a triagem de mulheres de 35 a 39 anos encontrou uma taxa de detecção de câncer de mama nessas mulheres (1,6/1.000)igual à das mulheres de 40 a 45 anos (34), sugerindo que o benefício da triagem daquelas mulheres provavelmente seria igual ao das mulheres entre 40 e 45 anos. Como não existem dados que apóiem a triagem de mulheres abaixo de 35 anos, a eficácia da mamografia, mesmo entre mulheres sintomáticas, não foi demonstrada e portanto não deve ser

adotada como padrão de assistência. Atualmente, muitos acreditam que mulheres em risco geneticamente aumentado devem começar a triagem 5 a 10 anos antes da idade em que a parente de primeiro grau mais jovem foi diagnosticada. Não há dados diretos em favor dessa conduta, mas é a melhor estimativa com base nos riscos e benefícios em potencial (35). Na ausência de prova de eficácia, cada médico deve basear-se na própria experiência ao decidir acerca do uso de mamografia na avaliação de uma dada paciente abaixo de 35 anos.

REFERÊNCIAS

1. Bailar JC. Mammography: a contrary view. Ann Intern Med 1976; 84:77-84.
2. Lee Davis D, Love SM. Mammographie screening. JAMA 1994; 271:152-153.
3. Kopans DB. The Breast Cancer Screening Controversy and the National Institutes of Health Consensus Development Conference on Breast Cancer Screening for Women ages 40-49. Radiology 1999;210:4-9.
4. Land CE, Tokunaga M, Koyama K, et al. Incidence of female breast câncer among atomic bomb survivors, Hiroshima and Nagasaki, 1950-1990. Radiât Res 2003;160:707-717.
5. Feig SA, Hendrick RE. Risk, benefit, and controversies in mammographie screening. In: Haus AG, Yaffe MJ, eds. Syllabus: a categorical course in physics. Technical aspects of breast imaging, 2nd ed. Oak Park, IL: RSNA; 1993:119-135.
6. McGregor DH, Land CE, Choi K, et al. Breast câncer incidence among atomic bomb survivors, Hiroshima and Nagasaki, 1950-1969. J Natl Cancer Inst 1977,59:799.
7. Tokunga M, Norman JE, Asano M, et al. Malignant breast tumors among atomic bomb survivors, Hiroshima and Nagasaki, 1950-1974. J Natl Cancer Inst 1979,62:1347.
8. Lewis CA, Smith PG, Stratton IM, et al. Estimated radiation doses to different organs among patients treated for ankylosing spondylitis with a single course of x-rays. Br J Radiol 1988;61:211-220.
9. Mettler FA, Hempelmann LH, Dutton AM, et al. Breast neoplasms in women treated with x-rays for acute postpartum mastitis: a pilot study. J Natl Cancer Inst 1969;43:803.
10. MacKenzie I. Breast câncer following multiple fluoroscopies. Br J Cancer 1965;19:1.
11. Myrden JA, Hiltz JE. Breast câncer following multiple fluoroscopies during artificial pneumothorax treatment of pulmonary tuberculosis. Can Med Assoc J 1969;100:1032.
12. Boice JD, Monson RB. Breast câncer following repeated fluoroscopic examinations of the chest. J Natl Cancer Inst 1977;59:823.
13. Janjan NX, Wilson JF, Gillin M, et al. Mammary carcinoma developing after radiotherapy and chemotherapy for Hodgkin's disease. Cancer 1988;61:252-254.
14. Dershaw D, Yahalom J, Petrek JA. Breast carcinoma in women previously treated for Hodgkin's disease: mammographie evaluation. Radiology 1992;184:421-423.

15. Bhatia S, Robison LL, Oberlin O, et al. Breast câncer and other second neoplasms after childhood Hodgkin's disease. N Engl J Med 1996;334:745-751.
16. Horwich A, Swerdlow AJ. Second primary breast câncer after Hodgkin's disease. Br J Cancer. 2004;90:294-298.
17. Bhatia S, Robison LL, Oberlin O, et al. Breast câncer and other second neoplasms after childhood Hodgkin's disease. N Engl J Med 1996;334:745-751.
18. Swift M, Morrell D, Massey RB, et al. Incidence of câncer in 161 families affected by ataxia-telangiectasia. N Engl J Med 1991;325: 1831-1836.
19. Kuller LH, Modran B. Risk of breast câncer in ataxia-telangiectasia [letter]. N Engl J Med 1992;326:1357.
20. Boice JD. Risk of breast câncer in ataxia-telangiectasia [letter]. N Engl J Med 1992;326:1358.
21. Wagner LK. Risk of breast câncer in ataxia-telangiectasia [letter]. N Engl J Med 1992;326:1359.
22. Hall EJ, Geard CR, Brenner DJ. Risk of breast câncer in ataxia-telangiectasia [letter]. N Engl J Med 1992;326:1359.
23. Land CE. Risk of breast câncer in ataxia-telangiectasia [letter]. N Engl J Med 1992;326:1360.
24. Health Effects of Exposure to Low Levels of Ionizing Radiation: BEIR V. Washington, DC: National Academy Press, 1990.
25. Shore RE, Hildreth N, Woodard ED, et al. Breast câncer among women given x-ray therapy for acute postpartum mastitis. J Natl Cancer Inst 1986;77:689-696.
26. Miller AB, Howe GR, Sherman GJ, et al. Mortality from breast câncer after irradiation during fluoroscopic examinations in patients being treated for tuberculosis. N Engl J Med 1989;321: 1285-1289.
27. Mattson A, Ruden B, Hall P, et al. Radiation-induced breast câncer: long-term follow-up of radiation therapy for benign disease. J Natl Cancer Inst 1993;85:1679-1685.
28. Kopans DB. Re: radiation-induced breast câncer [letter]. J Natl Cancer Inst 1993;86:66-67.
29. Boice JD, Harvey EB, Blettner M, et al. Cancer in the contralateral breast after radiotherapy for breast câncer. N Engl J Med 1992; 326:781-785.
30. Marshall E. Study casts doubt on Hiroshima data. Science 1992; 258:394.
31. Mettler FA, Upton AC, Kelsey CA, et al. Benefits versus risks from mammography: a critical assessment. Cancer 1996;77:903-909.
32. Russo J, Tay LK, Russo IH. Differentiation of the mammary gland and susceptibility to carcinogenesis. Breast Cancer Res Treat 1982; 2:5-73.
33. Gohagan JK, Darby WP, Spitznagel EL, et al. Radiogenic breast câncer effects of mammographie screening. J Natl Cancer Inst 1996;77:71-76.
34. Liberman L, Dershaw DD, Deutch BM, et al. Screening mammography: value in women 35-39 years old. AJR Am J Roentgenol 1993;161:53-56.
35. Hoskins KF, Stopler JE, Calzone KA, et al. Assessment and counseling for women with a family history of breast câncer: a guide for clinicians. JAMA 1995;273:577-585.

OceanofPDF.com

Estadiamento do Câncer de Mama

6

Embora cânceres de mama pareçam começar no epitélio ductal ou lobular, há grande variação no seu crescimento e desenvolvimento. É difícil predizer a evolução da doença em cada paciente de maneira precisa. Pode haver exceções, mas na maioria das vezes os tumores crescem primeiro dentro do sistema ductal. À medida que crescem, desenvolvem a capacidade, provavelmente por meio de mutação ou lesão cromossômica adicional, de romper o ducto, infiltrar o estroma periductal e ganhar acesso para vasos linfáticos e a estruturas vasculares, finalmente estendendo-se para linfonodos axilares e outros linfonodos e para órgãos distantes.

Está-se tornando cada vez mais claro que cada tumor é singular no seu padrão de DNA e no que diz respeito à interação do tumor com o hospedeiro. Esforços estão em andamento para identificar os caracteres específicos de cada tumor, tendo como objetivo ajustar o tratamento da paciente às características únicas do seu tumor e à resposta do seu corpo a ele. Contudo, até que isto se torne possível, nosso conhecimento do câncer de mama proveio da análise de grandes números de mulheres e da resposta de grupos de mulheres às modalidades terapêuticas. O agrupamento do que parecem ser indivíduos semelhantes baseia-se no estadiamento.

O estadiamento utiliza características definíveis do tumor que, ao longo dos anos, forneceram as melhores informações para tentativa de estabelecer o prognóstico para o indivíduo. O estadiamento também serve de recurso para determinar quais tratamentos podem obter a melhor resposta. Embora seja uma medida grosseira, a rotulação de um câncer permite uma predição mais exata da evolução e é um fator crucial na análise de novas técnicas de tratamento e na seleção de opções terapêuticas. Ao permitir a comparação

de tumores com características semelhantes, o estadiamento permite a comparação das estratégias de detecção e tratamento.

Identificaram-se fatores que predizem aproximadamente o prognóstico subseqüente. A esperança é tornar essa predição cada vez mais exata, mas por enquanto concebeu-se um sistema razoavelmente simples, e radiologistas devem estar familiarizados com ele. O estadiamento ainda é bastante grosseiro e não leva em conta as características do tumor de cada indivíduo nem as características da paciente, mas oferece uma base de referência importante.

Um câncer pode ser estadiado de acordo com sua apresentação clínica e/ou suas características patológicas. Em geral, as características patológicas são mais exatas, reprodutíveis e preditivas e são aquelas em que se baseiam a maioria das decisões terapêuticas. O estadiamento do câncer de mama reconhece três níveis gerais de envolvimento tumoral, categorizados amplamente segundo a localização das neoplasias:

Local: diz respeito ao crescimento do câncer na própria mama.

Regional: diz respeito ao crescimento do câncer nos tecidos contíguos à mama (axila, em torno da clavícula e paraesternal).

Distante: diz respeito ao tumor metastático além da mama e de seu envolvimento regional.

Os parâmetros mais importantes do prognóstico continuam a ser o tamanho do câncer (1), que geralmente é definido como seu maior diâmetro (espículos não incluídos), e o estado dos linfonodos axilares. O grau histológico do tumor também é um fator importante do prognóstico (2).

As principais decisões terapêuticas dependem do tumor ser confinado ao ducto (câncer intraductal/carcinoma ductal *in situ*) ou invasivo, de seu tamanho e da entrada ou não do tumor nos vasos linfáticos ou sanguíneos ou sua presença fora da mama em linfonodos regionais ou outros locais metastáticos. Embora em algumas mulheres a presença de tumor nos vasos linfáticos possa ser um problema direto (p. ex., envolvimento do plexo

braquial), envolvimento linfático é uma indicação da biologia do tumor e estabelece sua capacidade de existir em outros órgãos além da mama.

A principal razão da avaliação dos linfonodos axilares é a definição do prognóstico e como um auxílio na seleção do tratamento, especialmente a decisão de empregar quimioterapia ou hormonioterapia adjuvante. A demonstração de que algumas mulheres cujos linfonodos axilares são negativos ainda se beneficiam de terapias adjuvantes reduziu um pouco a importância da avaliação dos nodos axilares (3), porém a maioria dos ginecologistas ainda prefere saber o estado dos linfonodos axilares como uma medida da agressividade tumoral.

Durante os últimos anos, a dissecção axilar padrão levou a uma coleta menos mórbida de amostras dos linfonodos orientada pela identificação dos linfonodos que parecem ser os primeiros na cadeia de drenagem da mama (biopsia de linfonodo sentinela). A biopsia de linfonodo sentinela substituiu a dissecção axilar na maioria dos grandes centros. Esses linfonodos predizem o estado dos demais nodos na axila em 95% dos casos (4). Ao prescindir de dissecção axilar completa em toda paciente com câncer de mama, a morbidade da cirurgia axilar (p. ex., edema do braço) diminuiu. O estadiamento possui muitas utilidades. Pode ser útil até mesmo na determinação da necessidade de dissecção dos linfonodos axilares (5).

Pesquisadores tentaram subclassificar cânceres *in situ* e invasivos a fim de obter um prognóstico mais exato. Em análise de 918 pacientes com cânceres de mama T1 (2 cm ou menos), Barth *et al*. (6) concluíram que 23% tinham linfonodos axilares positivos. Observaram, contudo, que a positividade dos linfonodos variou com certos fatores. Os fatores preditivos mais fortes de envolvimento de nodos axilares foram a presença de invasão de vasos linfáticos ou sanguíneos intramamários, um tumor palpável e alto grau nuclear. A probabilidade de positividade aumentou com o tamanho do tumor. Eles verificaram que se um tumor fosse impalpável, T1a ou T1b sem invasão de linfonodos ou vasos e de grau não alto, a incidência de nodos positivos era de apenas 3%. Entretanto, se a lesão fosse palpável, tivesse

invasão linfática ou vascular, fosse de alto grau e tivesse tamanho de 1 a 2 cm, a positividade dos linfonodos aumentava para 49%. Mulheres com tumor impalpável de grau baixo ou intermediário com 1 cm ou menos e sem invasão de vasos linfáticos ou sanguíneos tinham risco tão baixo de envolvimento de linfonodos que a dissecção axilar pode ser desnecessária.

O American Joint Committee on Cancer (AJCC) utiliza o sistema de classificação TNM para definir os estágios. O tamanho do tumor primário define o T; o estado dos linfonodos regionais, o N; e a presença ou ausência de metástases distantes, o M.

Conforme mencionado, o sítio primário é a mama, além da pele sobrejacente e suas inserções na parede torácica. Os linfonodos regionais são os situados na axila. Embora a drenagem linfática da mama também inclua a cadeia mamária interna bem como os nodos ao longo dos canais através dos músculos peitorais, os nodos mais comumente afetados e clinicamente acessíveis são os da axila, e estes são os nodos principalmente analisados para fins do estadiamento. Os linfonodos axilares foram subdivididos em níveis (Fig. 6.1). Os nodos do Nível I são aqueles localizados na axila lateralmente ao músculo peitoral maior. Os nodos do Nível II estão situados superiormente no ápice da axila, entre os músculos peitorais maior e menor, e os do Nível III são infraclaviculares. Tumor em nodos supraclaviculares ou envolvimento de qualquer outro grupo de linfonodos, incluindo os mamários internos, é considerado metástase distante.

Os cânceres podem ser estadiados clinicamente por inspeção visual, palpação e mamografia, com confirmação do tumor por biopsia. Contudo, a maioria dos protocolos terapêuticos emprega estadiamento patológico. O estadiamento patológico inclui a avaliação macroscópica do tamanho do tumor excisado e a avaliação histológica do tumor, seu tipo (caso seja classificável), o grau das células (o grau 1 é bem diferenciado e o grau 3 pouco diferenciado) e o restante da mama (caso se tenha realizado mastectomia), e a avaliação microscópica dos linfonodos axilares

removidos por ocasião de cirurgia. Estudos sugerem que se devem excisar pelo menos 10 linfonodos axilares do nível I e talvez do nível II para garantir uma avaliação precisa de envolvimento regional (7). O estadiamento atual possibilita a categorização de como os linfonodos axilares foram avaliados, levando em conta a adoção difusa de biopsia de linfonodo sentinela. Ainda que terapia adjuvante tenha de ser usada, independentemente do estado dos linfonodos, a presença ou ausência de tumor em nodos axilares é importante para fins do prognóstico e análise de futuras decisões terapêuticas.

O número real de linfonodos acometidos parece afetar o prognóstico diretamente. Em termos do prognóstico, a ausência de envolvimento nodal oferece a maior chance de cura, porém até 30% das mulheres com linfonodos negativos desenvolverão câncer de mama recorrente. Mulheres com um a três nodos envolvidos têm expectativa de vida reduzida, mas se saem melhor do que aquelas com quatro ou mais nodos envolvidos (8). Alguns estudos indicam que infiltração do tumor a partir do nodo para o tecido circundante é um fator adicional de prognóstico adverso.

Mulheres que têm linfonodos positivos por ocasião do diagnóstico podem beneficiar-se de quimioterapia ou hormonioterapia adjuvante (9). Pacientes com tumores grandes e mais agressivos também podem beneficiar-se de terapia adjuvante ainda que tenham nodos negativos.

A maior parte dos dados disponíveis baseia-se em análises bastante rudimentares dos linfonodos. O nodo é bivalvar, e diversos cortes são realizados a partir de cada superfície. A percentagem de mulheres com nodos positivos aumenta à medida que a investigação se torna mais escrupulosa. O estadiamento e as conclusões baseadas no estadiamento estão evoluindo, uma vez que testes mais sensíveis por meio de técnicas imuno-histoquímicas, ou a análise do DNA com reação em cadeia da polimerase, podem detectar até mesmo algumas células nos linfonodos. Como há menos nodos para serem avaliados, a mudança para biopsia de linfonodo sentinela resultou em uma avaliação mais detalhada dos

linfonodos, e até mesmo algumas células malignas podem ser identificadas. Sua importância ainda não foi determinada, mas o sistema de estadiamento atualizado permite distinguir como os linfonodos foram avaliados, de modo que ao longo do tempo espera-se determinar a importância dessa avaliação mais detalhada.

Embora a princípio pareça complexo, o estadiamento envolve basicamente o tamanho do tumor e a presença ou ausência de tumor em linfonodos axilares e locais distantes. O estágio do tumor depende das combinações desses fatores e pode ser simplificado da seguinte maneira:

Cânceres no estágio I têm diâmetro menor ou igual a 2 cm e não possuem evidências de metástases axilares ou distantes.

Cânceres no estágio II têm diâmetro maior que 2 cm até no máximo 5 cm ou são tumores com envolvimento associado dos nodos axilares mas sem extensão metastática a distância.

Cânceres no estágio III são tumores de qualquer tamanho em que os linfonodos estão fixados em uma massa axilar emaranhada (IIIa) ou tumores com extensão para a parede torácica ou com envolvimento da pele, ou ambos (IIIb).

Cânceres no estágio IV incluem qualquer tumor com metástases distantes associadas.

O sistema de classificação completo é incluído no apêndice deste capítulo.

REFERÊNCIAS

1. Michaelson JS, Silverstein M, Sgroi D, et al. The effect of tumor size and lymph node status on breast carcinoma lethality. Cancer 2003; 98:2133-2143.
2. Henson DE, Ries L, Freedman LS, et al. Relationship among outcome, stage of disease, and histologic grade for 22,616 cases of breast câncer. The basis for a prognostic index. Cancer 1991;68: 2142-2149.
3. Early Breast Cancer Trialists' Collaborative Group. Systemic treatment of early breast câncer by hormonal, cytotoxic, or immune therapy. Lancet 1992;339:l-15,71-85.
4. Harlow SP, Krag DN. Sentinel lymph node biopsy in breast câncer. Breast Dis 2001;12:43-55.

5. Taneja C, Cady B. Decreasing role of lymphatic system surgery in surgical oncology. J Surg Oncol 2005;89:61-66.
6. Barth A, Craig PH, Silverstein MJ. Predictors of axillary lymph node metastases in patients with Tl breast carcinoma. Cancer 1997;79: 1918-1922.
7. Bonadonna G, Zambetti M, Valagussa P. Sequential or alternating doxorubicin and CMF regimens in breast câncer with more than three positive nodes: ten-year results. JAMA 1995;273:542-547.
8. Winchester DP, Cox JD. Standards for breast-conservation treatment. CA Cancer J Clin 1992;42:134-162.
9. Consensus Development Panel. Adjuvant chemotherapy for breast câncer: consensus conference. JAMA 1985;254:3461.

CLASSIFICAÇÃO DE CÂNCER DE MAMA DO AMERICAN JOINT COMMITTEE ON CANCER*

C50.0 Mamilo

C50.1 Parte central da mama

C50.2 Quadrante superior interno da mama

C50.3 Quadrante inferior interno da mama

C50.4 Quadrante superior externo da mama

C50.5 Quadrante inferior externo da mama

C50.6 Prolongamento axilar da mama

C50.8 Lesões sobrejacentes da mama

C50.9 Mama, SOE

RESUMO DAS ALTERAÇÕES

- Micrometástases são distinguidas de células tumorais isoladas com base no tamanho e nas evidências histológicas de atividade maligna.
- Acrescentaram-se identificadores para indicar o uso de dissecção de linfonodo sentinela e técnicas imuno-histoquímicas ou moleculares.
- As principais classificações do estado dos linfonodos são designadas de acordo com o número de nodos axilares envolvidos, que é

determinado por coloração rotineira com hematoxilina e eosina (método preferido) ou por coloração imuno-histoquímica.

- A classificação de metástase para linfonodos infraclaviculares foi acrescentada como N3.
- A metástase para linfonodos mamários internos, com base no método de detecção e na presença ou ausência de envolvimento de nodos axilares, foi reclassificada. O envolvimento microscópico dos nodos mamários internos detectado por dissecção de linfonodo sentinela através de linfocintilografia mas não por exames de imagem ou exame físico é classificado como N1. O envolvimento macroscópico dos nodos mamários internos detectado por exames de imagem (excluindo linfocintilografia) ou pelo exame físico é classificado como N2 se ocorrer na ausência de metástases para os linfonodos axilares ou como N3 se ocorrer na presença de metástases para os linfonodos axilares.
- A metástase para os linfonodos supraclaviculares foi reclassificada como N3 em vez de M1.

INTRODUÇÃO

Este sistema de estadiamento de carcinoma da mama aplica-se a carcinomas infiltrativos (incluindo microinvasivos) e *in situ*. Confirmação microscópica do diagnóstico é obrigatória, e devem-se registrar o tipo histológico e o grau do carcinoma.

*Usado com permissão do American Joint Committee on Cancer (AJCC), Chicago, IL. A fonte original deste material é o *AJCC Cancer Staging Manual*, 6.ª ed. (2002), publicado por Springer-Science and Business Media LCC, www.springerlink.com.

ANATOMIA

Sítio Primário

A glândula mamária, situada sobre a parede torácica anterior, compõe-se de tecido glandular com estroma fibroso denso. O tecido glandular

compreende lóbulos que se agrupam em 15 a 25 lobos dispostos aproximadamente em um padrão semelhante a raios de roda. Múltiplos ductos maiores e menores conectam as unidades lobulares secretoras de leite ao mamilo. Pequenos ductos lactíferos percorrem a mama, convergindo para ductos coletores maiores que se abrem no seio lactífero na base do mamilo. A maioria dos cânceres surge nas unidades ductolobulares terminais da mama. O tecido glandular é mais abundante na parte superior externa da mama; em conseqüência, metade de todos os cânceres de mama ocorrem nessa área.

Parede Torácica

A parede torácica inclui as costelas, os músculos intercostais e o músculo serrátil anterior, mas não os músculos peitorais.

Linfonodos Regionais

Os vasos linfáticos da mama drenam através de três vias principais: axilar, transpeitoral e mamária interna. Os linfonodos intramamários são codificados como linfonodos axilares para fins do estadiamento, enquanto os supraclaviculares o são como linfonodos regionais. Metástase para qualquer outro linfonodo, incluindo os cervicais ou mamários internos contralaterais, é classificada como distante (M1) (Fig. 6.1).

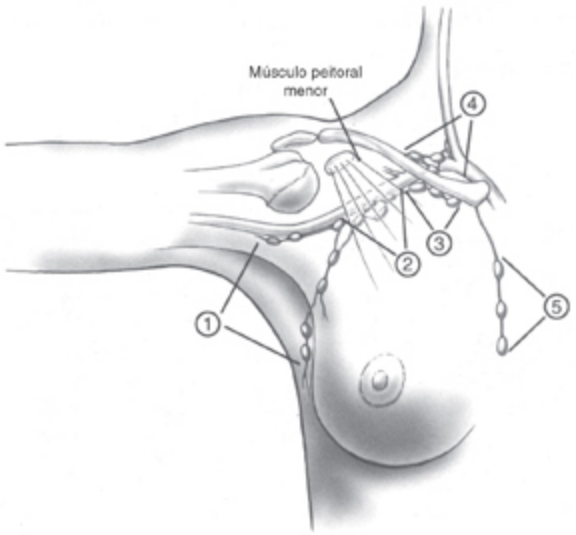

Fig. 6.1 Diagrama esquemático da mama e dos linfonodos regionais. a Axila inferior, Nível I; b Axila intermédia, Nível II; c Axila superior, apical, Nível III; d Supraclavicular; e Nodos mamários internos.

Os linfonodos regionais incluem:

1. Axilares (ipsilaterais): nodos interpeitorais (de Rotter) e nodos ao longo da veia axilar e suas tributárias que podem ser divididos (mas não obrigatoriamente) nos seguintes níveis:
   a. Nível I (axila inferior): linfonodos laterais à borda lateral do músculo peitoral menor.
   b. Nível II (axila intermédia): linfonodos entre as bordas medial e lateral do músculo peitoral menor e linfonodos interpeitorais (de Rotter).
   c. Nível III (axila apical): linfonodos mediais à margem medial do músculo peitoral menor, incluindo aqueles designados como apicais.
2. Mamários internos (ipsilaterais): linfonodos nos espaços intercostais ao longo da borda do esterno na fáscia endotorácica.
3. Supraclaviculares: linfonodos na fossa supraclavicular, um triângulo formado pelo músculo e tendão omohióideos (borda lateral e superior), pela veia jugular interna (borda medial) e pela clavícula e veia subclávia (borda inferior). Linfonodos adjacentes fora desse triângulo são considerados nodos cervicais inferiores (M1).

Sítios Metastáticos

Células tumorais podem ser disseminadas por meio dos vasos linfáticos ou sanguíneos. Os quatro principais locais de envolvimento são ossos, pulmões, cérebro e fígado, mas células tumorais também são capazes de enviar metástases para muitos outros locais.

REGRAS DE CLASSIFICAÇÃO

Estadiamento Clínico

O estadiamento clínico abrange exame físico, com inspeção e palpação cuidadosas da pele, da glândula mamária e de linfonodos (axilares, supraclaviculares e cervicais), exames de imagem e exame patológico da mama ou outros tecidos apropriados para estabelecer o diagnóstico de câncer de mama. A extensão do tecido examinado patologicamente para estadiamento clínico é menor do que a necessária para estadiamento patológico (veja Estadiamento Patológico, adiante). Os achados nos exames de imagem são considerados elementos do estadiamento se forem obtidos dentro de 4 meses após o diagnóstico na ausência de progressão da doença ou mediante realização de cirurgia(s), dos dois prazos o que for mais longo. Tais achados podem incluir o tamanho do tumor primário e invasão da parede torácica e a presença ou ausência de metástase regional ou distante. Os achados dos exames de imagem e os achados cirúrgicos obtidos depois que uma paciente foi tratada com quimioterapia neoadjuvante, hormonioterapia, imunoterapia ou radioterapia não são considerados elementos do estadiamento inicial.

Estadiamento Patológico

O estadiamento patológico inclui todos os dados utilizados no estadiamento clínico, mais os dados de exploração e ressecção cirúrgicas bem como do exame patológico do carcinoma primário, de linfonodos regionais e de

locais metastáticos (se aplicáveis), incluindo não menos do que a excisão do carcinoma primário com ausência de tumor macroscópico em todas as margens da ressecção revelada por exame patológico. Pode-se classificar um câncer como pT se houver envolvimento apenas microscópico, mas não macroscópico, na margem. Se houver tumor na margem de ressecção revelado por exame macroscópico, o câncer é codificado como pTX porque é impossível definir a extensão total do tumor primário. Se o tumor primário for invasivo e não apenas microinvasivo, deve-se realizar a ressecção no mínimo dos linfonodos axilares inferiores (Nível I) — isto é, os linfonodos localizados lateralmente à borda lateral do músculo peitoral menor — para classificação patológica (pN). Essa ressecção habitualmente inclui seis ou mais linfonodos. Como alternativa, um ou mais linfonodos sentinelas podem ser ressecados e examinados para classificação patológica. Certos tipos histológicos de tumor (carcinoma tubular puro, 1 cm, carcinoma mucinoso puro, 1 cm e carcinoma microinvasivo) têm incidência muito baixa de metástase para os linfonodos axilares e geralmente não exigem dissecção de nodos axilares. Nódulos cancerosos na gordura axilar adjacente à mama, sem evidências histológicas de tecido linfonodal residual, são classificados como metástases para linfonodos regionais (N). O estadiamento patológico inclui qualquer uma das seguintes combinações de classificações clínica e patológica: pT pN pM, ou pT pN cM, ou cT cN pM. Se cirurgia ocorrer depois que a paciente tiver recebido quimioterapia neoadjuvante, hormonioterapia, imunoterapia ou radioterapia, deve-se utilizar o prefixo “y” com a classificação TNM — p. ex., ypTNM.

CLASSIFICAÇÃO TNM

Tumor Primário (T)

Determinação do Tamanho do Tumor

A medição clínica empregada para classificar o tumor primário (T) é aquela considerada mais precisa para o caso em questão (isto é, exame físico ou exame de imagem, como mamografia ou ultra-sonografia). O tamanho do tumor patológico para classificação T é uma medida *apenas do componente invasivo*. Por exemplo, se houver um componente intraductal de 4,0 cm e um componente invasivo de 0,3 cm, o tumor é classificado como T1a. O tamanho do tumor primário é medido para classificação T antes de qualquer tecido ser removido para exames especiais, como os receptores de estrogênio. Nas pacientes que foram submetidas a múltiplas biopsias de fragmento, a medição apenas da lesão residual pode resultar em subclassificação significativa do componente T e, assim, estadiamento deficiente do tumor. Em tais casos, deve-se reconstruir o tamanho original do tumor com base em uma combinação dos achados radiológicos e histológicos.

Classificação Tis

O carcinoma *in situ*, sem evidências de componente invasivo, é classificado como Tis, com uma subclassificação indicando o tipo. Os casos de carcinoma ductal *in situ* e os casos com carcinoma ductal e lobular *in situ* são classificados como Tis (CDIS). O carcinoma lobular *in situ* é cada vez mais definido como um fator de risco para câncer de mama subseqüente, embora haja algumas evidências de que às vezes seja um precursor de carcinoma lobular invasivo. Por exemplo, este pode ser o caso do CLIS com citologia mais atípica (pleomorfa) bem como exemplos mais extensos e localmente distorcivos de CLIS bem desenvolvido (1). Independentemente dessa controvérsia, o CLIS é descrito como neoplasia maligna nos cadastros de dados nacionais e deve ser considerado como tal neste sistema de classificação — p. ex., Tis (CLIS), a doença de Paget do mamilo sem massa tumoral associada (clínica) ou carcinoma invasivo (patológico) é classificada como Tis (Paget); a doença de Paget com massa demonstrável (clínica) em qualquer área dentro da mama ou um

componente invasivo (patológico) é classificada de acordo com o tamanho da massa tumoral ou componente invasivo.

Microinvasão do Carcinoma de Mama

Microinvasão é a extensão de células malignas além da membrana basal para os tecidos adjacentes na ausência de qualquer foco superior a 0,1 cm na sua maior dimensão. Quando há múltiplos focos de microinvasão, usa-se o tamanho apenas do maior foco para classificar a microinvasão. (Não se deve utilizar a soma de todos os focos individuais.) A presença de múltiplos focos de microinvasão deve ser registrada e/ou quantificada, assim como na presença de múltiplos carcinomas invasivos maiores.

Múltiplos Carcinomas Primários Ipsilaterais Simultâneos

As diretrizes a seguir são usadas na classificação de múltiplos carcinomas primários ipsilaterais simultâneos (infiltrativos, macroscopicamente mensuráveis). Tais critérios não se aplicam a um carcinoma macroscópico associado a múltiplos focos microscópicos separados. De maneira mais conservadora, os tumores são definidos como tendo origem independente apenas se ocorrerem em quadrantes diferentes da mama.

1. Usar o maior carcinoma primário para designar a classificação T. Não atribuir uma classificação T separada para o(s) tumor(es) menor(es).
2. Registrar no prontuário que este é um caso de múltiplos carcinomas primários ipsilaterais simultâneos. O prognóstico desses casos deve ser analisado separadamente.

Carcinomas de Mama Bilaterais Simultâneos

Cada carcinoma é estadiado como um carcinoma primário separado em órgão distinto.

Carcinoma Inflamatório

O carcinoma inflamatório é uma entidade clinicopatológica caracterizada por eritema difuso e edema (*peau d'orange*) da mama, muitas vezes sem massa palpável subjacente. Esses achados clínicos devem envolver a maior parte da pele da mama. Classicamente, as alterações cutâneas surgem rapidamente na mama acometida. Assim, não se deve aplicar o termo *carcinoma inflamatório* a uma paciente com câncer da mama avançado localmente negligenciado que se apresenta tardiamente na evolução da sua doença. Nos exames de imagem, pode haver uma massa detectável e espessamento típico da pele sobre a mama. Essa apresentação clínica advém de êmbolos tumorais dentro de vasos linfáticos dérmicos, o que pode ou não ser evidente em biopsia de pele. O tumor do carcinoma inflamatório é classificado como T4d. É importante lembrar que carcinoma inflamatório é principalmente um diagnóstico clínico. Envolvimento dos vasos linfáticos dérmicos isolado não indica carcinoma inflamatório na ausência de achados clínicos. Além do quadro clínico, contudo, uma biopsia ainda é necessária para demonstrar câncer dentro dos vasos linfáticos dérmicos ou no próprio parênquima mamário.

Pele da Mama

Depressão da pele, retração do mamilo ou qualquer outra alteração cutânea exceto aquelas descritas sob T4b e T4d pode ocorrer em T1, T2 ou T3 sem modificar a classificação.

Linfonodos Regionais (N)

Macrometástases

Os casos em que linfonodos regionais não podem ser avaliados (removidos previamente ou não removidos para exame patológico) são designados como NX ou pNX. Os casos em que não se detectam metástases em linfonodos regionais são denominados NO ou pNO.

Nas pacientes que têm nodos positivos clinicamente, N1 designa metástase para um ou mais linfonodos axilares ipsilaterais móveis, N2a designa metástase para linfonodos axilares que estão fixados uns aos outros (emaranhados) ou a outras estruturas e N3a indica metástase para linfonodos infraclaviculares ipsilaterais. Metástases para os linfonodos mamários internos ipsilaterais são chamadas N2b quando são detectadas por exames de imagem (incluindo TC e ultra-sonografia, mas excluindo linfocintilografia) ou pelo exame físico e quando não são acompanhadas de metástase para os linfonodos axilares. Metástases para os nodos mamários internos ipsilaterais denominam-se N3b quando são detectadas por exames de imagem ou pelo exame físico e quando estão associadas a metástase para os linfonodos axilares. Metástase para os linfonodos supraclaviculares ipsilaterais são chamadas N3c, independentemente da presença ou ausência de envolvimento de nodos axilares ou mamários internos.

Nas pacientes cujo exame patológico revela nodos positivos com um ou mais depósitos tumorais maiores que 2 mm, casos com 1 a 3 linfonodos axilares positivos são classificados como pN1a; aqueles com 4 a 9 linfonodos axilares positivos, como pN2a; e aqueles com 10 ou mais nodos axilares positivos, como pN3a. Os casos com metástase histologicamente confirmada para os nodos mamários internos, detectada por dissecção de linfonodo sentinela mas não por exames de imagem (excluindo linfocintilografia) ou exame físico, são classificados como pN1b se ocorrerem na *ausência* de metástase para os linfonodos axilares e como pN1c na *presença* de metástases para 1 a 3 linfonodos axilares. (Se 4 ou mais nodos axilares forem afetados, usa-se a classificação pN3b.) O envolvimento clínico com confirmação histológica dos nodos mamários internos por exames de imagem (excluindo linfocintilografia) na ausência ou na presença de metástases para nodos axilares é classificado, respectivamente, como pN2b e pN3b. Evidências histológicas de metástase em linfonodo(s) supraclavicular(es) ipsilateral(is) são classificadas como pN3c. Seja qual for o tamanho ou o grau do tumor primário, a designação

pN3c é classificada como Estágio IIIC. Um caso cuja classificação se baseia apenas na dissecção de linfonodo sentinela recebe a designação adicional (ls), de “linfonodo sentinela” — por exemplo, pN1 (ls). Para um caso cuja classificação inicial se baseia na dissecção de linfonodo sentinela mas subseqüentemente se realiza dissecção padrão de linfonodos axilares, a classificação baseia-se nos resultados totais da dissecção de linfonodos axilares (isto é, incluindo o nodo sentinela).

Células Tumorais Isoladas e Micrometástases

Células tumorais isoladas (CTI) são definidas como células únicas ou pequenos grupos celulares não maiores do que 0,2 mm na maior dimensão, em geral sem evidências histológicas de atividade maligna (como proliferação ou reação do estroma). Caso se tenha realizado exame imuno-histoquímico adicional à procura de CTI em paciente com linfonodos histologicamente negativos, os linfonodos regionais devem ser designados como pN0(i 2) ou pN0(i 1).

Micrometástases são definidas como depósitos tumorais maiores que 0,2 mm porém não maiores que 2,0 mm na maior dimensão que podem ter evidências histológicas de atividade maligna (como proliferação ou reação do estroma). Os casos em que apenas micrometástases são detectadas (nenhuma maior que 2 mm) são classificados como pN1mi. A classificação é denominada (i 1), de “imuno-histoquímico” se micrometástases tiverem sido detectadas apenas por exame imuno-histoquímico [p. ex., pN1mi (i 1)].

Se linfonodos histológica e imuno-histoquimicamente negativos forem examinados à procura de evidências de metástases por meio de técnicas moleculares [reação em cadeia da polimerase-transcriptase reversa (PCR-TR)], os linfonodos regionais são classificados como pN0(mol 2) ou pN0(mol 1), de acordo com os resultados.

Metástases Distantes (M)

Casos que não podem ser avaliados quanto à presença de metástases distantes são designados como MX; aqueles em que não há metástases distantes são chamados M0; e aqueles com uma ou mais metástases distantes identificadas são denominados M1. História clínica e exame físico negativos são suficientes para definir um caso como M0; exames radiológicos extensos ou outros testes são desnecessários. Repare que os linfonodos supraclaviculares positivos atualmente são classificados como N3 em vez de M1.

DEFINIÇÃO DE TNM

Tumor Primário (T)

As definições para classificar o tumor primário (T) são iguais para a classificação clínica e a patológica. Se a medição for realizada por ocasião do exame físico, o examinador utiliza as classes principais (T1, T2 ou T3). Se forem empregados outros recursos, como medições mamográficas ou patológicas, podem-se usar as subclasses de T1. Os tumores devem ser medidos até o incremento de 0,1 cm mais próximo.

TX	O tumor primário não pode ser avaliado
T0	Nenhuma evidência de tumor primário
Tis	Carcinoma *in situ*
Tis (CDIS)	Carcinoma ductal *in situ*
Tis (CLIS)	Carcinoma lobular *in situ*
Tis (Paget)	Doença de Paget do mamilo sem tumor

Nota: A doença de Paget associada a um tumor é classificada de acordo com o tamanho do tumor.

TI	Tumor com maior dimensão igual ou inferior a 2 cm
T1mic	Microinvasão com maior dimensão igual ou inferior a 0,1 cm
T1a	Tumor maior que 0,1 cm porém não superior a 0,5 cm na sua maior dimensão
T1b	Tumor maior que 0,5 cm porém não superior a 1 cm na sua maior dimensão
T1c	Tumor maior que 1 cm porém não superior a 2 cm na sua maior dimensão

T2 Tumor maior que 2 cm porém não superior a 5 cm na sua maior dimensão

T3 Tumor com maior dimensão superior a 5 cm

T4 Tumor de qualquer tamanho com extensão direta para (a) parede torácica ou (b) pele, conforme descrição abaixo

T4a Extensão para a parede torácica, excluindo o músculo peitoral

T4b Edema (incluindo *peau d'orange*) ou ulceração da pele da mama, ou nódulos cutâneos satélites confinados à mesma mama

T4c T4a e T4b presentes

T4d Carcinoma inflamatório

Linfonodos Regionais (N)

Clínica

NX Linfonodos regionais não podem ser avaliados (p. ex., removidos previamente

N0 Nenhuma metástase para linfonodos regionais

N1 Metástase para linfonodo(s) axilar(es) ipsilateral(is)

N2 Metástases em linfonodos axilares ipsilaterais fixados ou emaranhados ou em nodos mamários internos ipsilaterais clinicamente evidentes* na *ausência* de metástase clinicamente evidente nos linfonodos axilares

N2a Metástase em linfonodos axilares ipsilaterais fixados uns aos outros (emaranhados) ou a outras estruturas

N2b Metástase apenas em nodos mamários internos ipsilaterais clinicamente evidentes* e na *ausência* de metástase clinicamente evidente em linfonodos axilares

N3 Metástase em linfonodo(s) infraclavicular(es) ipsilateral(is) com ou sem envolvimento de linfonodos axilares, ou clinicamente evidente* em linfonodo(s) mamário(s) interno(s) ipsilateral(is) e na *presença* de metástase clinicamente evidente em linfonodos axilares; ou metástase em linfonodo(s) supraclavicular(es) ipsilateral(is) com ou sem envolvimento de linfonodos axilares ou mamários internos

N3a Metástase em linfonodo(s) infraclavicular(es) ipsilateral(is)

N3b Metástase em linfonodo(s) mamário(s) interno(s) ipsilateral(is) e linfonodo(s) axilar(es)

N3c Metástase em linfonodo(s) supraclavicular(es) ipsilateral(is)

* Clinicamente evidente é definido como detectado por exames de imagem (excluindo linfocintilografia) ou pelo exame físico ou visível ao exame patológico macroscópico.

Patologia (pN)[a]

pNX Os linfonodos regionais não podem ser avaliados (p. ex., removidos previamente ou não removidos para exame patológico)

pN0 Não há metástase histologicamente nos linfonodos regionais; nenhum exame adicional para pesquisa de células tumorais isoladas (CTI)

Nota: Células tumorais isoladas (CTI) são definidas como células tumorais únicas ou pequenos grupos celulares não maiores do que 0,2 mm, em geral detectadas apenas por métodos imuno-histoquímicos (IHQ) ou moleculares mas que podem ser identificadas na coloração H&E. As CTI não costumam mostrar evidências de atividade maligna — p. ex., proliferação ou reação do estroma.

pN0(i -) Não há metástase histologicamente nos linfonodos regionais, IHQ negativa

pN0(i +) Não há metástase histologicamente nos linfonodos regionais, IHQ positiva, nenhum grupo celular na IHQ superior a 0,2 mm

pN0(mol -) Não há metástase histologicamente nos linfonodos regionais, achados moleculares negativos (PCR-TR)[b]

pN0(mol +) Não há metástase histologicamente nos linfonodos regionais, achados moleculares positivos (PCR-TR)[b]

pN1 Metástase em 1 a 3 linfonodos axilares, e/ou nodos mamários internos com doença microscópica detectada por dissecção de linfonodo sentinela mas não clinicamente evidente**

pNlmi Micrometástase (maior que 0,2 mm, não superior a 2,0 mm)

pNla Metástase em 1 a 3 linfonodos axilares

pNlb Metástase em nodos mamários internos com doença microscópica detectada por dissecção de linfonodo sentinela mas não clinicamente evidente**

pNlc Metástase em 1 a 3 linfonodos axilares e em linfonodos mamários internos com doença microscópica detectada por dissecção de linfonodo sentinela mas não clinica mente evidente.** (Se associada a mais de 3 linfonodos axilares positivos, os nodos mamários internos são classificados como pN3b para refletir aumento da carga tumoral.)

pN2 Metástases em 4 a 9 linfonodos axilares ou em linfonodos mamários internos clinicamente evidentes* na *ausência* de metástase nos linfonodos axilares

pN2a Metástases em 4 a 9 linfonodos axilares (pelo menos um depósito tumoral superior a 2,0 mm)

pN2b Metástases em linfonodos mamários internos clinicamente evidentes* na *ausência* de metástase nos linfonodos axilares

pN3 Metástases em 10 ou mais linfonodos axilares ou em linfonodos infraclaviculares ou em linfonodos mamários internos ipsilaterais clinicamente evidentes* na *presença* de 1 ou mais linfonodos axilares positivos; ou em mais de 3 linfonodos axilares com metástase microscópica clinicamente negativa em linfonodos mamários internos; ou em linfonodos supraclaviculares ipsilaterais

pN3a Metástases em 10 ou mais linfonodos axilares (pelo menos um depósito tumoral maior que 2,0 mm), ou metástases nos linfonodos infraclaviculares

pN3b Metástases em linfonodos mamários internos ipsilaterais clinicamente evidentes* na *presença* de 1 ou mais linfonodos axilares positivos; ou em mais de 3 linfonodos axilares e em linfonodos mamários internos com doença microscópica detectada por

dissecção de linfonodo sentinela mas não evidente clinicamente**

pN3c Metástases em linfonodos supraclaviculares ipsilaterais

* *Clinicamente evidente* é definido como detectado por exames de imagem (excluindo linfocintilografia) ou pelo exame físico.

** *Não evidente clinicamente* é definido como não detectado por exames de imagem (excluindo linfocintilografia) ou pelo exame físico.

[a]A classificação baseia-se na dissecção de linfonodos axilares com ou sem dissecção de linfonodo sentinela. A classificação baseada exclusivamente na dissecção de linfonodo sentinela sem dissecção subseqüente de linfonodos axilares é designada (Is), de "linfonodo sentinela" — p. ex., pN0 (i +) (Is).

[b]PCR-TR: reação da cadeia da polimerase/transcriptase reversa.

Metástases Distantes (M)

MX Metástases distantes não podem ser avaliadas

M0 Ausência de metástases distantes

M1 Metástases distantes presentes

AGRUPAMENTO DOS ESTÁGIOS

Estágio 0	Tis	N0	M0
Estágio I	T1*	N0	M0
Estágio IIA	T0	N1	M0
	T1*	N1	M0
	T2	N0	M0
Estágio IIB	T2	N1	M0
	T3	N0	M0
Estágio IIIA	T0	N2	M0
	T1*	N2	M0
	T2	N2	M0
	T3	N1	M0
	T3	N2	M0
Estágio IIIB	T4	N0	M0
	T4	N1	M0
	T4	N2	M0
Estágio IIIC	Qualquer T	N3	M0
Estágio IV	Qualquer T	Qualquer N	M1

*T1 inclui T1mic.

Nota: A designação do estágio pode ser modificada se exames de imagem pós-operatórios revelarem a presença de metástases distantes, desde que os

exames sejam realizados dentro de 4 meses após o diagnóstico na ausência de progressão da doença e desde que a paciente não tenha recebido terapia neoadjuvante.

TIPO HISTOPATOLÓGICO

Os tipos histopatológicos são os seguintes:

***Carcinomas* In situ**

SOE (sem outra especificação)

Intraductal

Doença de Paget e intraductal

Carcinomas Invasivos

SOE

Ductal

Inflamatório

Medular, SOE

Medular com estroma linfóide

Mucinoso

Papilar (padrão predominantemente micropapilar)

Tubular

Lobular

Doença de Paget e infiltrativo

Indiferenciado

Epidermóide

Adenóide cístico

Secretor

Cribriforme

GRAU HISTOLÓGICO (G)

Todos os carcinomas de mama invasivos devem ter seu grau definido, exceto o carcinoma medular. Recomenda-se o grau histológico combinado de Nottingham (modificação de Elston-Ellis do sistema de graduação de Scarff-Bloom-Richardson) (2,3). O grau de um tumor é determinado por avaliação das características morfológicas (formação de túbulos, pleomorfismo nuclear e contagem mitótica), atribuindo-se um valor de 1 (favorável) a 3 (desfavorável) para cada característica e somando-se o escore final das três categorias. Um escore combinado de 3-5 pontos é designado como grau 1; um escore combinado de 6-7 pontos é grau 2; e um escore combinado de 8-9 pontos é grau 3.

GRAU HISTOLÓGICO (RECOMENDA-SE O GRAU HISTOLÓGICO COMBINADO DE NOTTINGHAM)

GX	O grau não pode ser avaliado
G1	Grau histológico combinado baixo (favorável)
G2	Grau histológico combinado intermediário (moderadamente favorável)
G3	Grau histológico combinado alto (desfavorável)

CONSIDERAÇÕES SOBRE AS MODIFICAÇÕES BASEADAS EM EVIDÊNCIAS DO AJCC CANCER STAGING MANUAL, 6.ª EDIÇÃO

O grau histológico (grau histológico combinado de Nottingham recomendado) deve ser incorporado ao sistema de classificação TNM?

Hansemann foi o primeiro a reconhecer em 1890 que o aspecto morfológico dos tumores estava associado ao grau de malignidade (4), e a primeira graduação formal das características morfológicas no câncer de mama ocorreu 35 anos depois (5). Desde então, mostrou-se claramente que o grau histológico do carcinoma de mama invasivo fornece informações significativas sobre o prognóstico (2,6–9). Diferentes abordagens de graduação histológica foram descritas e adotadas. Embora todas essas abordagens ofereçam algum nível de informações do prognóstico, o grau de

concordância entre elas é variável, o que dificulta a comparação dos estudos clínicos. Ademais, a graduação é subjetiva por natureza, e pode haver diferenças substanciais na avaliação mesmo quando se utiliza o mesmo sistema de graduação (10–13).

Diversos observadores salientaram que a variação entre observadores ao estimar o grau histológico pode ter um efeito adverso apenas discreto na avaliação do prognóstico, especialmente se a variação no resultado for maior que a variação entre observadores (8,14). Isto pode ser verdade em termos gerais, mas deve-se ter em mente que a inclusão do grau histológico no sistema de estadiamento do AJCC influenciará a coleta de dados e a codificação nos cadastros nacionais de câncer. A reprodutibilidade entre instituições será um requisito importante para a inclusão de dados nesses grandes bancos de dados.

A modificação do sistema de graduação de Bloom e Richardson por Elston e Ellis (o grau histológico combinado de Nottingham) (2) foi concebida para tornar os critérios de graduação mais quantitativos. Três características morfológicas (percentagem de formação de túbulos, grau de pleomorfismo nuclear e contagem mitótica precisa em uma área definida do campo) são analisadas de maneira semiquantitativa, e um escore numérico é atribuído a cada uma a fim de calcular o grau final. Elston e Ellis reuniram informações da sobrevida a longo prazo de 1.831 pacientes para as quais um grau histológico combinado de Nottingham fora atribuído e encontraram uma correlação muito forte com o prognóstico (p, 0,0001). Em estudos subseqüentes, obteve-se melhor concordância entre observadores com o grau histológico combinado de Nottingham do que com o sistema prévio (15–17), e ele é recomendado na Declaração de Consenso do College of American Pathologists (3). Portanto, o grau histológico combinado de Nottingham é fortemente recomendado nesta revisão da graduação histológica dos tumores.

Até mesmo com esta abordagem mais quantitativa, variações significativas nos resultados podem advir de variações técnicas no

processamento do tecido tumoral. O tempo decorrido entre excisão cirúrgica e fixação pode variar sobremodo de um caso para outro (de 10 min. a 4 h em um estudo publicado) (18). Um retardo de apenas 2 horas pode diminuir a taxa mitótica em 10 a 30% (19,20) e um retardo de 24 horas pode acarretar declínio marcante de mais de 75% (21). Mesmo com os tempos de fixação padronizados, o tipo de fixador utilizado também pode ser um elemento importante; alguns fixadores comumente usados contribuem para uma morfologia celular aquém da ideal (17,18). Diretrizes precisas sobre esses detalhes técnicos serão importantes para garantir a comparabilidade dos dados entre instituições.

Assim, o grau histológico tem valor prognóstico, e maior reprodutibilidade é possível com o grau histológico combinado de Nottingham. Permanece a questão sobre como acrescentar o grau histológico ao sistema de classificação TNM existente. Como tumores grandes (T3, T4) quase sempre suscitam a recomendação de terapia adjuvante e como muitos desses tumores tendem a ser de alto grau, não se espera que o acréscimo de informações da graduação tenha efeito significativo no planejamento terapêutico desse grupo. De maneira mais conservadora, a graduação histológica deve ser considerada nos casos em que ela poderia influenciar as decisões do tratamento mais fortemente — isto é, em tumores pequenos (T1, T2) com linfonodos negativos. Por isso, é lamentável que as evidências disponíveis sobre a interação do tamanho do tumor com o grau histológico em relação ao prognóstico das pacientes sejam escassas para tumores pequenos.

O Quadro 6.1 mostra os resultados de oito estudos retrospectivos que analisaram dados do prognóstico com base no grau histológico em tumores pequenos (8,14,18,22–26). Em razão da variedade de tempos de acompanhamento, sistemas de graduação, amostras de pacientes e medidas do prognóstico, é difícil extrair um quadro consistente desses estudos. Todos os estudos mostraram uma diferença entre os Graus 1 e 3, mas a posição dos tumores intermediários do Grau 2 variou, às vezes juntando-se

com o Grau 1 e outras vezes com o Grau 3. Nos estudos que utilizaram especificamente o grau histológico combinado de Nottingham (18,24,26), o Grau 2 juntou-se ao Grau 3 ou ficou intermediário entre os Graus 1 e 3 para uma variedade de medidas do prognóstico. Três estudos analisaram especificamente os tumores T1a/b (23–25). Utilizaram três sistemas de graduação histológica diferentes e três medidas distintas do prognóstico, mas encontraram diferenças algo menores entre os Graus 1 e 3 do que outros estudos que incluíram tumores maiores.

QUADRO 6.1

GRAU HISTOLÓGICO E PROGNÓSTICO EM PACIENTES COM CÂNCER DE MAMA EM ESTÁGIO PRECOCE

						Prognóstico		
						Grau		
Autores	Descrição Das Pacientes	Número de Pacientes	Acompanhamento (anos)	Sistema de Graduação[a]	Medida do Prognóstico[b]	Grau 1	2	Grau 3
Rosen et al, 1989[22]	T1, N0	644	20	NE	Recidiva	10%	23%	30%
Henson et al, 1991[8]	T1, N0 ou T0, N1	22,616	10	NE	Sobrevida relativa	95	91%	84%[c]
	T1/2, N1 ou T2, N0		10	NE	Sobrevida relativa	82%	71%	63%[c]
Rosner & Lane, 1991[23]	T1a/b	113	7	BR	TLD	100%[d]		91%
	T1c	125	7	BR	TLD	91%[d]		79%
	T2	132	7	BR	TLD	65%[d]		70%
Genestie et al, 1998[18]	T1/2, N0/1	877	5	N	SG	96%	88%	80%
					SLM	91%	81%	78%
Kollias et al, 1999[24]	T1a/b, N0	318	10	N	SG	95%	91%	91%
Leitner et al, 1999[25]	T1a/b	218	7	OMS	SLR	100%	97%	88%
Reed et al, 2000[26]	T1/2, N0	228	10	N	SLR	90%	70%	69%
					SG	94%	86%	78%
Lundin et al, 2001[14]	T1, N0	665	5	OMS	SLDD	98%	86%	87%
	T2, N0	244	5	OMS	SLDD	96%	78%	69%

[a] NE, sistema de graduação não especificado; BR, Bloom-Richardson; N, grau histológico combinado de Nottingham; OMS, Organização Mundial de Saúde.

[b] TLD, taxa livre de doença; SG, sobrevida global; SLM, sobrevida livre de metástase; SLR, sobrevida livre de recidiva; SLDD, sobrevida livre de doença distante.

[c] Os Graus originais 3 e 4 não mostraram diferença significativa e foram reunidos no Grau 3 para esta revisão.

[d] Os Graus originais 1 e 2 foram reunidos em uma categoria no estudo original.

Essas observações incipientes, associadas à escassez geral e à variabilidade das informações, sugerem fortemente que os dados disponíveis ainda não estão maduros o bastante para oferecer orientação na incorporação do grau histológico ao sistema de estadiamento do câncer de mama. Como as evidências que indicam a relevância do grau histológico para o prognóstico do câncer de mama são fortes, parece certo que os dados subseqüentes apoiarão a incorporação do grau no sistema de estadiamento do AJCC no futuro próximo.

A classificação do estado patológico dos linfonodos em pacientes com nodos negativos deve ser ampliada para incluir informações sobre células tumorais isoladas detectadas por técnicas imuno-histoquímicas?

Células tumorais isoladas (CTI) são definidas como células tumorais únicas ou pequenos grupos celulares não maiores do que 0,2 mm que geralmente não mostram evidências histológicas de atividade maligna (tal como proliferação ou reação do estroma). Embora haja uma percepção crescente de que as CTI detectadas por coloração imuno-histoquímica podem ser relevantes para o prognóstico, sua importância clínica ainda não foi demonstrada. Até mesmo com grupos maiores de células isoladas, não está definido se a detecção de CTI justifica uma dissecção de linfonodos axilares. Isto é especialmente verdadeiro para CTI encontradas em linfonodos sentinelas nos casos em que o tumor primário é muito pequeno e a probabilidade de metástase em um linfonodo não-sentinela parece ser praticamente zero (27).

Claramente, a coleta organizada de dados em grande escala é essencial para definir a importância clínica de CTI. Por essa razão, atualmente

sugere-se um código taquigráfico para descrever pacientes pN0 quando se realizou exame imuno-histoquímico para CTI. A designação adicional de “i 1” ou “i 2” indica que a coloração imuno-histoquímica foi realizada com resultados positivos ou negativos.

Micrometástases (pN1mi) detectadas por coloração imuno-histoquímica e não verificadas pela coloração H&E devem ser classificadas como pN1?

Micrometástases são definidas como depósitos de tumores com tamanho maior que 0,2 mm porém não superior a 2,0 mm. Ao contrário de células tumorais isoladas, as micrometástases podem exibir evidências histológicas de atividade metastática, como proliferação ou reação do estroma. O uso de técnicas imuno-histoquímicas (IHQ) para detectar micrometástases ocultas aumentou abruptamente com a aceitação crescente de dissecção de linfonodos sentinelas. A incidência relatada de micrometástases nodais detectadas por IHQ em pacientes que têm linfonodos histologicamente negativos variou de 12 a 29% (28–32).

A questão não resolvida é se micrometástases detectadas por IHQ e não verificadas por coloração histológica padrão exercem impacto significativo no prognóstico da paciente. Estudos retrospectivos relataram reduções na sobrevida livre de doença variáveis de 10 a 22% em alguns subgrupos de pacientes em que doença axilar micrometastática foi detectada por técnicas imuno-histoquímicas. Uma percentagem significativa de pacientes com nodos histologicamente negativos sofrerá recorrência distante e morrerá de sua doença, e foi sugerido que algumas das pacientes desse subgrupo podem ser aquelas com micrometástases ocultas nos linfonodos axilares, porém podem ocorrer metástases na medula óssea e em outros órgãos sem envolvimento axilar (30,31,33).

A premissa de que a coloração H&E é essencial para validar o potencial metastático de lesões detectadas por IHQ está sob escrutínio crescente. Depósitos celulares identificados apenas por IHQ têm sido cada vez mais usados para nortear as recomendações clínicas sem verificação por H&E. O

tamanho do foco micrometastático talvez se mostre crucial; uma lesão de 1 mm com IHQ positiva pode conter até 500.000 células, o que claramente satisfaz o requisito de proliferação para potencial metastático, seja qual for a verificação por H&E. Não obstante, o College of American Pathologists recomenda a coloração H&E, porque ela fornece evidências citológicas e histológicas de malignidade mais definitivas do que as preparações de imunocoloração costumam oferecer e evita interpretação errônea de artefatos de coloração.

Devem-se usar critérios de tamanho para distinguir entre células tumorais isoladas e micrometástases?

Teoricamente, células tumorais isoladas devem ser distinguíveis de micrometástases com base nas características metastáticas, como proliferação ou reação do estroma (34). Contudo, essa distinção pode ser altamente subjetiva, e a reprodução de um mesmo resultado entre patologistas e entre instituições é difícil. Esta revisão incorpora critérios de tamanho para ajudar na distinção, de modo que grupos de células tumorais isoladas são definidos como não maiores do que 0,2 mm de diâmetro, enquanto micrometástases têm diâmetro maior do que 0,2 mm mas não superior a 2,0 mm. O uso de 2,0 mm como limite superior do tamanho de micrometástases, originalmente proposto por Huvos e colaboradores em 1971 (35), é coerente com os padrões já adotados no sistema de estadiamento do AJCC. Selecionou-se 0,2 mm como limite inferior porque ele reduz significativamente a probabilidade de que CTI sejam registradas como micrometástases, sem exigir uma estimativa de contagem celular real em CTI. A resultante classificação de pacientes com depósitos tumorais metastáticos não superiores a 0,2 mm como pN0 é coerente com as baixas taxas de recorrência tipicamente observadas nesse grupo de pacientes.

Como a PCR-TR deve ser empregada na detecção de depósitos tumorais pequenos?

Um nível ainda mais refinado de resolução na detecção de células tumorais isoladas e micrometástases está potencialmente disponível por intermédio da reação em cadeia da polimerase-transcriptase reversa (PCR-TR). Recentemente, Verbanac e colaboradores (36) descreveram que essa técnica foi capaz de identificar um marcador neoplásico em percentagem significativa de linfonodos sentinelas que foram negativos na análise por coloração histológica e imuno-histoquímica. Isto não é de todo surpreendente, uma vez que a PCR-TR teoricamente é capaz de identificar células únicas. No entanto, é improvável que essas células se tornem clinicamente importantes. Há evidências de que tais exames altamente sensíveis produzem resultados falso-positivos. Além disso, como todo um bloco de tecido linfonodal é digerido em preparação para a PCR-TR, seria tecnicamente complicado determinar o tamanho exato da lesão original.

Enquanto aguardamos avanços adicionais nessa área, esta edição do *AJCC Cancer Staging Manual* classificará toda lesão identificada apenas por PCR-TR como pN0 (a classificação que ela receberia com o emprego de coloração histológica convencional) para fins de estadiamento. Todos os casos que foram histologicamente negativos para metástases nos linfonodos regionais e nos quais se realizou pesquisa de células tumorais com PCR-TR receberão a designação adicional (mol 1) ou (mol 2), de acordo com o resultado.

A classificação do estado patológico dos linfonodos em pacientes com nodos positivos (todos os nodos com depósitos maiores que 0,2 mm) deve ser modificada para refletir mais claramente a importância prognóstica do número de nodos acometidos?

Em edições prévias do *AJCC Cancer Staging Manual*, o sistema TNM utilizou definições semelhantes para os estados clínico e patológico dos linfonodos. Isto teve a conseqüência lamentável de atribuir o número de linfonodos afetados a subcategorias da classificação pN1, ignorando esse indicador relevante do prognóstico.

Nesta revisão, as pacientes com 1 a 3 linfonodos axilares positivos (com pelo menos um depósito tumoral maior que 2 mm e todos os depósitos tumorais superiores a 0,2 mm) são classificadas como pN1a, aquelas com 4 a 9 linfonodos axilares positivos são classificadas como pN2a e aquelas com 10 ou mais linfonodos axilares positivos recebem a designação pN3a. O reconhecimento da importância do número absoluto de linfonodos afetados para o prognóstico está coerente com a prática clínica atual e fundamenta-se em grande volume de dados clínicos. A decisão de separar as pacientes com 1 a 3 nodos positivos daquelas com 4 ou mais nodos positivos é coerente com dados da sobrevida relatados por Carter e colaboradores (ver Fig. 6.2) (37). Esses pesquisadores examinaram as taxas de sobrevida após 5 anos segundo o tamanho do tumor e o estado dos linfonodos de 24.740 casos de câncer de mama registrados no Programa Surveillance, Epidemiology, and End Results (SEER) do National Cancer Institute. Em cada grupo de tamanho tumoral (, 2 cm, 2–5 cm, . 5 cm), eles observaram relação inversa entre a sobrevida global e o número de linfonodos positivos. Nas pacientes com tumores de tamanho, 2 cm, por exemplo, a sobrevida relativa após 5 anos foi 96,3% para pacientes com nodos negativos, 87,4% para aquelas com 1 a 3 nodos positivos e 66,0% para aquelas com 4 ou mais nodos positivos.

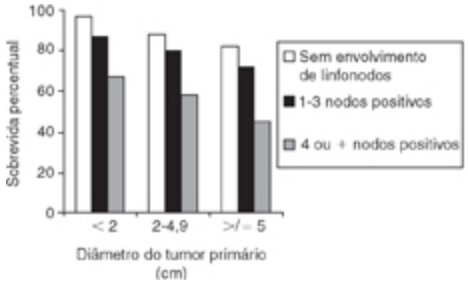

Fig. 6.2 Sobrevida relativa após cinco anos de câncer de mama como uma função do diâmetro tumoral e do número de linfonodos axilares positivos. (De Carter et al. Relation of tumor size, lymph node status, and survival in 24,740 breast câncer cases. *Cancer* 1989;63:181–187. Reimpresso com permissão de Wiley-Liss, Inc., subsidiária de John Wiley & Sons, Inc.)

A decisão de separar as pacientes com 10 ou mais nodos positivos na categoria N3a, embora um pouco mais arbitrária, baseia-se no reconhecimento de que as taxas de sobrevida continuam a diminuir à medida que o número de linfonodos axilares positivos aumenta. Em inquérito de 20.547 casos de carcinoma de mama compilados pelo American College of Surgeons, Nemoto e colaboradores (38) demonstraram que a sobrevida esperada declinou linearmente com o aumento do número de linfonodos axilares que foram positivos ao exame histológico, até um total de 21 nodos positivos (Fig. 6.3). O ponto de corte utilizado aqui ($ 10) é comumente adotado. [Ver, por exemplo, o relato sobre o protocolo NSABP B-11 em Paik *et al*. (39) e vários outros estudos clínicos (40–42).]

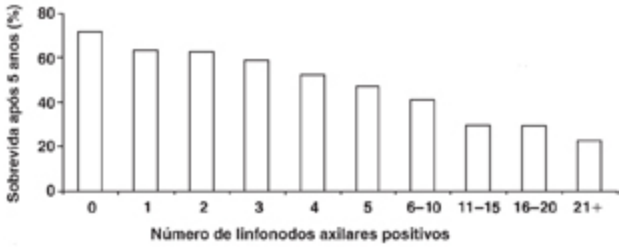

Fig. 6.3 Sobrevida de 20.547 mulheres com câncer de mama de acordo com o número de linfonodos axilares envolvidos histologicamente. (Dados de Nemoto, et al. Management and survival of female breast câncer: results of a national survey by the American College of Surgeons. Cancer 1980;45:2917-2924.)

A mudança na classificação de pacientes com linfonodos axilares positivos reorganiza o sistema de estadiamento patológico a fim de refletir mais precisamente os padrões atuais de assistência utilizados por médicos na estratificação de pacientes em termos do prognóstico e das decisões terapêuticas.

O achado de linfonodos mamários internos positivos deve manter a classificação atual de N3?

Dados do National Cancer Data Base (1985-1991) foram analisados para comparar as taxas de sobrevida relativa após 5 anos em todas as pacientes com câncer de mama no Estágio IIIB *versus* apenas pacientes com câncer no Estágio IIIB com linfonodos mamários internos positivos (N3) (L.L.

Douglas, comunicação pessoal). Para todos os cânceres em Estágio IIIB (*n* 5 9.775), a taxa de sobrevida relativa após 5 anos foi 47,6% com intervalo de confiança de 99% de 45,7–49,5. Para os casos no Estágio IIIB apenas com N3 (*n* 5 717), a taxa de sobrevida relativa foi 45,2% com intervalo de confiança de 99% de 38,6–51,9. Isto sugere que não há diferença na sobrevida entre pacientes N3 e o grupo no Estágio IIIB como um todo. Em relato separado, Veronesi e colaboradores (43) relataram os resultados de um estudo randomizado realizado de 1964 a 1968 no qual pacientes com câncer de mama T1-3, N0-1 foram tratadas com mastectomia de Halsted ou com mastectomia ampliada que incluiu a remoção dos linfonodos mamários internos. Nas 342 pacientes tratadas com mastectomia ampliada, a taxa de sobrevida global após 5 anos foi 44% naquelas com nodos mamários internos positivos, em comparação com 78% das pacientes com linfonodos mamários internos negativos. Essas taxas de sobrevida são coerentes com as do National Cancer Data Base.

Um problema desses relatos é que nenhum dos dois considera os efeitos independentes na sobrevida de linfonodos mamários internos (MI) positivos na ausência de linfonodos axilares positivos (AX). O Quadro 6.2 mostra os resultados de cinco estudos que compararam taxas de sobrevida em pacientes que foram classificadas como MI2/AX1, MI1/AX2 e MI1/AX1 (44–48). Embora as taxas de sobrevida nas primeiras duas categorias fossem semelhantes, houve redução significativa na sobrevida em pacientes MI1 e AX1.

Com base nesses achados, esta revisão classifica linfonodos mamários internos positivos que são detectados por exames de imagem (incluindo TC ou ultra-som, mas excluindo linfocintilografia) ou por exame físico como N2b quando eles ocorrem na *ausência* de linfonodos axilares positivos e como N3b quando ocorrem na *presença* de linfonodos axilares positivos. Nos casos em que doença microscópica comprovada é detectada nos linfonodos mamários internos, a classificação depende de a doença ser ou não clinicamente oculta. Para linfonodos mamários internos positivos com

doença microscópica detectada por dissecção de linfonodo sentinela mas por exames de imagem (excluindo linfocintilografia), a classificação patológica é pN1b na *ausência* de linfonodos axilares positivos e pN1c na *presença* de 1 a 3 linfonodos axilares positivos. Linfonodos mamários internos positivos descobertos por dissecção de linfonodo sentinela mas na presença de 4 ou mais linfonodos axilares positivos são considerados pN3b a fim de refletir a maior carga tumoral. Para linfonodos mamários internos positivos com doença macroscópica histológica detectada por exames de imagem (excluindo linfocintilografia) ou por exame físico, a classificação é pN2b na *ausência* de linfonodos axilares positivos e pN3b na *presença* de linfonodos axilares positivos.

QUADRO 6.2

TAXAS DE SOBREVIDA DE PACIENTES COM CÂNCER DE MAMA EM FUNÇÃO DO ESTADO DOS LINFONODOS AXILARES E MAMÁRIOS INTERNOS

	Sobrevida %			
Autor	***N***	**MI-AX+**	**MI+/AX-**	**Ambos Positivos**
Bucalossi et al, 1971[44]	610	56	79	28
Caceres, 1967[45]	425	52	56	24
Li & Shen, 1983[46]	1242	60	73	38
Urban & Marjani, 1971[47]	500	68	64	54
Veronesi et al, 1983[48]	995	72	88	56

MI, linfonodos mamários internos; AX, linfonodos axilares.

O achado de linfonodos supraclaviculares positivos deve ser classificado como N3 em vez de M1?

Desde 1907, sabe-se que linfonodos supraclaviculares (LNSC) clinicamente evidentes conferem prognóstico sombrio a pacientes com câncer de mama (49). Estudos clínicos realizados de 1966 a 1995 relataram taxas de sobrevida após 5 anos variáveis de 5 a 34% (mediana, 18%) (50). O prognóstico reservado levou à conclusão de que metástases nos LNSC devem ser designadas como metástases distantes (M1) em vez de

metástases em linfonodos regionais avançados (N3), e esta mudança foi incorporada à revisão de 1997 do *AJCC Cancer Staging Manual* (51).

Uma análise dos estudos prévios revela um viés contra o tratamento agressivo de pacientes quando um LNSC positivo foi tratado como metástase distante. Como pacientes com metástases distantes são consideradas incuráveis, a maioria dos estudos usou apenas terapia locorregional (cirurgia e/ou irradiação) no tratamento de pacientes LNSC-positivas, e essa terapia era considerada paliativa.

Estudo recente por Brito e colaboradores (52) forneceu evidências de que o tratamento agressivo de pacientes LNSC-positivas alcança resultados em termos do prognóstico comparáveis aos de pacientes com câncer de mama localmente avançado (CMLA, Estágio IIIB) sem metástases distantes. Nesse estudo, 70 pacientes com CMLA LNSC-positivas receberam tratamento intensivo que incluiu quimioterapia de indução, cirurgia, quimioterapia pós-cirúrgica e irradiação. Após tempo de acompanhamento mediano de 8,5 anos, não houve diferença na sobrevida livre de doença ou na sobrevida global das pacientes acometidas de CMLA com LNSC positivos e nenhum outro sinal de metástase distante em comparação com pacientes no Estágio IIIB sem metástase distante. As pacientes no Estágio IIIB e com LNSC positivos diferiram significativamente na sobrevida global em comparação com pacientes no Estágio IV (Fig. 6.4). Tais achados indicam que a classificação do LNSC como metástase distante pode ser um desserviço a pacientes, porque subentende incurabilidade e pode acarretar um tratamento aquém do ideal. As pacientes com metástases nos LNSC ipsilaterais e nenhuma outra metástase distante devem ser classificadas como N3 em vez de M1, porque sua evolução clínica e seu prognóstico são semelhantes aos de pacientes com CMLA no Estágio IIIB. Para esclarecer a importância da doença N3, a nova categoria IIIC foi instituída para qualquer T, N3, que inclui pN3a, pN3b ou pN3c.

Existem outros fatores do prognóstico que são potentes o suficiente para considerar-se sua inclusão no sistema de graduação TNM?

Os fatores prognósticos fornecem informações sobre o prognóstico da paciente na ausência de tratamento sistêmico. Tais fatores tendem a refletir as características biológicas do tumor, como proliferação, invasividade e capacidade metastática. Os fatores prognósticos devem ser cuidadosamente distinguidos de fatores preditivos, que refletem resposta a um dado agente terapêutico ou combinação de agentes.

Um fator prognóstico útil do ponto de vista clínico é aquele estatisticamente significativo (seu valor prognóstico apenas raramente ocorre por acaso), independente (conserva seu valor prognóstico quando combinado com outros fatores) e clinicamente relevante (tem impacto marcante na exatidão do prognóstico). Mostrou-se definitivamente que o estado dos linfonodos axilares é o fator prognóstico mais importante para sobrevida livre de doença e global em pacientes com câncer de mama (3).

Na Quinta Edição do *AJCC Cancer Staging Manual* (51), relatou-se que foram identificadas cerca de 80 variáveis em potencial do prognóstico para o câncer de mama humano. Desde então, outros fatores foram sugeridos (diversos fatores de crescimento com seus receptores e proteínas de ligação; proteases, incluindo a catepsina-D, ativador de plasminogênio do tipo da uroquinase e metaloproteinases da matriz). Ao mesmo tempo, alguns fatores outrora considerados promissores produziram resultados ambíguos ou decepcionantes em estudos do prognóstico (p53, HER2/neu), muitas vezes porque métodos técnicos não foram padronizados e dados são difíceis de comparar entre estudos.

Além do estado dos linfonodos axilares, o Relatório de Consenso do College of American Pathologists (3) e as diretrizes de prática clínica da American Society of Clinical Oncology (53,54) identificaram o tamanho do tumor, o grau histopatológico e o índice mitótico como fatores prognósticos clinicamente úteis. (Esta revisão recomenda o uso rotineiro do sistema de graduação histológica combinada de Nottingham, que incorpora o índice

mitótico na avaliação do grau tumoral.) Dois estudos relataram que ploidia do DNA não é um marcador confiável do prognóstico. O estado de receptores de estrogênio, embora um bom fator preditivo de resposta a hormonioterapia, é um fator prognóstico relativamente fraco. Resultados promissores foram relatados em alguns casos para o p53, mas a ausência de padronização e a comparabilidade dos dados são problemas persistentes. Problemas similares afetam o uso de HER2/neu como fator do prognóstico, embora deva ser medido rotineiramente em pacientes para predizer a probabilidade da sua resposta a Herceptin®, para o caso de haver recidiva após o tratamento adjuvante padrão. Fatores como Ki-67 continuam a ter problemas técnicos que limitam a reprodutibilidade entre examinadores.

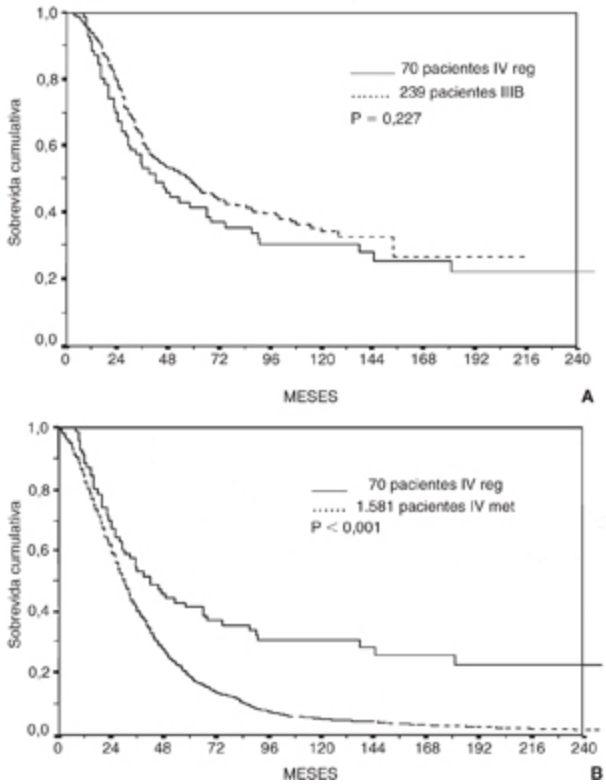

Fig. 6.4 (A) Sobrevida global estimada de pacientes com câncer de mama no Estágio IIIB em comparação com câncer de mama no Estágio IV regional (adenopatia supraclavicular ipsilateral sem evidências de doença distante). (B) Sobrevida global estimada de pacientes com câncer de mama no Estágio IV regional (adenopatia supraclavicular ipsilateral sem evidências de doença distante) em comparação com pacientes com câncer de mama no Estágio IV (metástases distantes). (Reimpresso de Brito, et al. Long-term results of combined-modality therapy for locally advanced breast câncer with ipsilateral supraclavicular metastases: The University of Texas M. D. Anderson Cancer Center experience. J Clin Oncol 2001;19(3):628-633, com permissão.)

Espera-se que os estudos em andamento forneçam evidências mais definitivas sobre a utilidade clínica de muitos desses fatores. Tais estudos também devem contribuir para a padronização de ensaios e métodos analíticos que será essencial para atingir a reprodutibilidade entre diferentes pesquisadores e instituições. Os estudos sobre novos fatores prognósticos promissores devem medir e relatar simultaneamente os fatores comprovados — sobretudo tamanho, estado dos linfonodos e grau histológico — para indicar quanto os novos fatores refletem os clássicos.

REFERÊNCIAS

1. Page DL, Kidd TE, Dupont WD, Simpson JF, Rogers LW. Lobular neoplasia of the breast: higher risk for subsequent invasive câncer predicted by more extensive disease. Hum Pathol 1991;22: 1232-1239.
2. Elston CW, Ellis IO. Pathological prognostic factors in breast câncer. I. The value of histologic grade in breast câncer: experience from a large study with long-term follow-up. Histopathology 1991;19:403-410.
3. Fitzgibbons PL, Page DL, Weaver D, et al. Prognostic factors in breast câncer. College of American pathologists consensus statement 1999. Arch Pathol Lab Med 2000;124:966-978.
4. Hansemann von D. Über assymetrische zelltheilung in epithelk-rebsen und deren biologische bedeutung. Virchows Arch Pathol Anat 1890;119:299-326.
5. Greenough RB. Varying degrees of malignancy in câncer of the breast J Cancer Res 1925;9:452-463.
6. Bloom HJG, Richardson WW. Histologic grading and prognosis in breast câncer. Br J Cancer 1957;9:359-377.
7. Le Doussal V, Tubiana-Hulin M, Friedman S, et al. Prognostic value of histologic grade nuclear components of Scarff-Bloom-Richardson (SBR): an improved score modification based on multivariate analysis of 1262 invasive ductal breast carcinomas. Cancer 1989;64:1914-1921.

8. Henson DE, Ries L, Freedman LS, Carriaga M. Relationship among outcome, stage of disease, and histologic grade for 22,616 cases of breast câncer. Cancer 1991;68:2142-2149.
9. Neville AM, Bettelheim R, Gelber RD, et al. Factors predicting treatment responsiveness and prognosis in node-negative breast câncer. J Clin Oncol 1992;10:696-705.
10. Delides GS, Garas G, Georgouli G, et al. Intra lab oratory variations in the grading of breast carcinoma. Arch Pathol Lab Med 1982; 106:126-128.
11. Stenkvist B, Bengtsson E, Eriksson O, et al. Histopathological systerns of breast câncer classification: reproducibility and clinical significance. J Clin Pathol 1983;36:392-398.
12. Gilchrist KW, Kalish L, Gould VE, et al. Interobserver reproducibility of histopathological features in Stage II breast câncer: an ECOG study. Breast Cancer Res Treat 1985;5:3-10.
13. Harvey JM, de Klerk NH, Sterrett GH. Histologic grading in breast câncer: interobserver agreement, and relation to other prognostic factors including ploidy. Pathology 1992;24:63-68.
14. Lundin J, Lundin M, Holli K, et al. Omission of histologic grading from clinical decision making may result in overuse of adjuvant therapies in breast câncer: results from a nationwide study. J Clin Oncol 2001;19:28-36.
15. Dal ton LW, Page DL, Dupont WD. Histologic grading of breast carcinoma. A reproducibility study. Cancer 1994;73:2765-2770.
16. Frierson HP, Wolber RA, Berean KW, etal. Interobserver reproducibility of the Nottingham modification of the Bloom and Richardson histologic grading scheme for infiltrating ductal carcinoma. Am I Clin Pathol 1995;103:195-198.
17. Robbins P, Pinder S, de Klerk N, et al. Histologic grading of breast carcinomas: a study of interobserver agreement. Hum Pathol 1995;26:873-879.
18. Genestie C, Zafrani B, Asselain B, et al. Comparison of the prognostic value of Scarff-Bloom-Richardson and Nottingham histologic grades in a series of 825 cases of breast câncer: major importance of the mitotic count as a component of both grading systems. Anticancer Res 1998;18:571-576.
19. Donhuijsen K, Schmidt U, Hirche H, et al. Changes in mitotic rate and cell cycle fractions caused by delayed fixation. Hum Pathol 1990;21:709-714.
20. Cross SS, Start RD, Smith JHF. Does delay in fixation affect the number of mitotic figures in processed tissue? J Clin Pathol 1990; 43:597-599.
21. Start RD, Flynn MS, Cross SS, et al. Is the grading of breast carcinomas affected by a delay in fixation? Virch Arch A Pathol Anat 1991;419:475-477.
22. Rosen PP, Groshen S, Saigo PE, et al. Pathological prognostic factors in Stage I (T1N0M0) and Stage II (T1N1M0) breast carcinoma: a study of 644 patients with median follow-up of 18 years. J Clin Oncol 1989;7:1239-1251.
23. Rosner D, Lane WW. Should all patients with node-negative breast câncer receive adjuvant therapy? Cancer 1991;68:1482-1494.
24. Kollias J, Murphy CA, Elston CW, et al. The prognosis of small primary breast cancers. Eur J Cancer 1999;35:908-912.
25. Leitner SP, Swern AS, Weinberger D, et al. Predictors of recurrence for patients with small (one centimeter or less) localized breast câncer (Tla,bN0M0). Cancer 1995;76:2266-2274.

26. Reed W, Hannisdal E, Boehler PJ, et al. The prognostic value of p53 and c-erb B-2 immunostaining is overrated for patients with lymph node negative breast câncer. Cancer 2000;88:804-813.
27. Czerniecki BH, Scheff AM, Callans LS, et al. Immunohistochemis-try with pancytokeratins improves the sensitivity of sentinel lymph node biopsy in patients with breast carcinoma. Cancer 1999;85:1098-1103.
28. Trojani M, de Mascarel I, Bonichon F, et al. Micrometástases to axillary lymph nodes from carcinoma of breast: detection by immunohistochemistry and prognostic significance. Br J Cancer 1987;55:303-306.
29. Senmak DD, Meineke TA, Knechtges DS, Anderson J. Prognostic significance of cytokeratin-positive breast câncer metastases. Mod Pathol 1989;2:516-520.
30. Chen ZL, Wen DR, Coulson WF, et al. Occult metastases in the axillary lymph nodes of patients with breast câncer node negative by clinical and histologic examination and conventional histology. Dis Markers 1991;9:238-248.
31. de Mascarel I, Bonichon F, Coindre IM, et al. Prognostic significance of breast câncer axillary lymph node micrometástases assessed by two special techniques: re-evaluation with longer follow-up. Br J Cancer 1992;66:523-527.
32. Hainsworth PI, Tjandra JJ, Stillwell RG, et al. Detection and significance of occult metastases in node-negative breast câncer. Br J Surg 1993;80:459-463.
33. Clare SE, Sener SF, Wilkens W, et al. Prognostic significance of occult lymph node metastases in node-negative breast câncer. Ann Surg Oncol 1997;4:447-451.
34. Hermanek P, Hutter RVP, Sobin LH, Wittekind C. Classification of isolated tumor cells and micrometastasis. Cancer 1999;86:
2668-2673.
35. Huvos AG, Hutter RVP, Berg JW. Significance of axillary macrome-tastases and micrometástases in mammary câncer. Ann Surg 1971; 173:44-46.
36. Verbanac KM, Fleming TP, Min CH, et al. RT-PCR increases detection of breast câncer sentinel lymph node micrometástases. [Abstract 125]. 22nd Annual San Antonio Breast Cancer Symposium, 1999.
37. Carter CL, Allen C, Henson DE. Relation of tumor size, lymph node status, and survival in 24,740 breast câncer cases. Cancer 1989;63:181-187.
38. Nemoto T, Vana J, Bedwani RN, et al. Management and survival of female breast câncer: results of a national survey by the American College of Surgeons. Cancer 1980;45:2917-2924.
39. Paik S, Bryant J, Park C, et al. erbB-2 and response to doxorubicin in patients with axillary lymph node-positive, hormone receptor-negative breast câncer. J Natl Cancer Inst 1998;90:1361-1370.
40. Crump M, Goss PE, Prince M, Girouard C. Outcome of extensive evaluation before adjuvant therapy in women with breast câncer and 10 or more positive axillary lymph nodes. J Clin Oncol 1996; 14:66-69.
41. Diab SG, Hilsenbeck SG, de Moor C, et al. Radiation therapy and survival in breast câncer patients with 10 or more positive axillary lymph nodes treated with mastectomy. J Clin Oncol 1998;16: 1655-1660.

42. Fountzilas G, Nicolaides C, Aravantinos G, et al. Dose-dense adjuvant chemotherapy with epirubicin monotherapy in patients with operable breast câncer and > 10 positive axillary lymph nodes: a feasibility study. Oncology 1998;55:508-512.
43. Veronesi U, Marubini E, Mariani L, et al. The dissection of internal mammary nodes does not improve the survival of breast câncer patients: 30-year results of a randomized trial. Eur J Cancer 1999; 35:1320-1325.
44. Bucalossi P, Veronesi **U,** Zingo L, Cantu C. Enlarged mastectomy for breast câncer: review of 1,213 cases. Am J Roentgenol Radium TherNucl Med 1971;111:119-122.
45. Caceres E. An evaluation of radical mastectomy and extended radical mastectomy for câncer of the breast. Surg Gynecol Obstetrics 1967;123:337-241.
46. Li KYY, Shen Z-Z. An analysis of 1,242 cases of extended radical mastectomy. Breast, Diseases of the Breast 1984;10:10-19.
47. Urban JA, Marjani MA. Significance of internal mammary lymph node metastases in breast câncer. Am J Roentgenol Radium Ther Nucl Med 1971;111:130-136.
48. Veronesi U, Cascinelli N, Bufalino R, et al. Risk of internal mammary lymph node metastases and its relevance on prognosis of breast câncer patients. Ann Surg 1983;198:681-684.
49. Halsted WS. The results of radical operations for the cure of câncer of the breast. Ann Surg 1907;46:1-5.
50. Debois JM. The significance of a supraclavicular node metastasis in patients with breast câncer: a literature review. Strahlenther Onkol 1997;173:1-12.
51. AJCC câncer staging manual, 5th ed. Philadelphia: Lippincott-Raven, 1997.
52. Brito RA, Valero W, Buzdar AU, et al. Long-term results of combined-modality therapy for locally advanced breast câncer with ipsilaterai supraclavicular metastases: The University of Texas M. D. Anderson Cancer Center experience. J Clin Oncol 2001;19: 628-633.
53. American, Society of Clinical Oncology: Clinical practice guidelines for the use of tumor markers in breast and colorectal câncer, J Clin Oncol 1996;14:2843-2877.
54. American Society of Clinical Oncology: 1997 update of recommendations for the use of tumor markers in breast and colorectal câncer. J Clin Oncol 1998;16:793-795.

HISTOLOGIAS — MAMA

8010/2 Carcinoma *in situ*, SOE

8010/3 Carcinoma, SOE

8020/3 Carcinoma indiferenciado, SOE

8070/3 Carcinoma epidermóide, SOE

8200/3 Carcinoma cístico adenóide

8201/2 Carcinoma cribriforme *in situ*

8201/3 Carcinoma cribriforme, SOE

8211/3 Adenocarcinoma tubular

8480/3 Adenocarcinoma mucinoso

8500/2 Carcinoma intraductal, não infiltrativo, SOE

8500/3 Carcinoma ductal infiltrativo, SOE

8501/2 Comedocarcinoma, não infiltrativo

8502/3 Carcinoma secretor da mama

8503/2 Adenocarcinoma papilar intraductal não infiltrativo

8510/3 Carcinoma medular, SOE

8520/2 Carcinoma lobular *in situ*, SOE

8520/3 Carcinoma lobular, SOE

8522/2 Carcinoma intraductal e carcinoma lobular *in situ*

8530/3 Carcinoma inflamatório

8540/3 Doença de Paget mamária

8541/3 Doença de Paget e carcinoma intraductal da mama

8980/3 Carcinossarcoma, SOE

9020/3 Tumor filóide maligno

MAMA

Nome/Endereço do Hospital	Nome/Informações da Paciente

Tipo de Amostra _____ Tipo Histopatológico _____

Tamanho do Tumor _____ Lateralidade: ☐ Bilateral ☐ Esquerda ☐ Direita

DEFINIÇÕES

Clínico	*Patológico*	**Tumor Primário (T)**	
☐	☐	**TX**	O tumor primário não pode ser avaliado.
☐	☐	**T0**	Nenhuma evidência de tumor primário
☐	☐	**Tis**	Carcinoma *in situ*
☐	☐	**Tis**	(CDIS) Carcinoma ductal *in situ*

☐	☐	**Tis**	(DLIS) Carcinoma lobular *vin situ*
☐	☐	**Tis**	(Paget) Doença de Paget do mamino sem tumor *Nota:* Doença de Paget associada a um tumor é classificada de acordo com o tamanho do tumor.
☐	☐	**T1**	Tumor com maior dimensão inferior ou igual a 2 cm
☐	☐	**T1mic**	Microinvasão com maior dimensão inferior ou igual a 0,1 cm
☐	☐	**T1a**	Tumor maior que 0,1 cm porém não superior a 0,5 cm na sua maior dimensão
☐	☐	**T1b**	Tumor maior que 0,5 cm porém não superior a 1 cm na sua maior dimensão
☐	☐	**T1c**	Tumor maior que 1 cm porém não superior a 2 cm na sua maior dimensão
☐	☐	**T2**	Tumor maior que 2 cm porém não superior a 5 cm na sua maior dimensão
☐	☐	**T3**	Tumor com maior dimensão superior a 5 cmT4 - Tumor de qualquer tamanho com extensão direta para (a) parede torácica ou (b) pele, apenas conforme descrito abaixo.
☐	☐	**T4a**	Extensão para a parede torácica, não incluindo o músculo peitoral
☐	☐	**T4b**	Edema (incluindo *peau d'orange* ou ulceração da pele mamária, ou nódulos cutâneos satélites confinados à mesma mama
☐	☐	**T4c**	T4a e T4b
☐	☐	**T4d**	Carcinoma inflamatório

Notas

Clinicamente evidente é definido como detectado por exames de imagem (excluindo linfocintilografia) ou pelo exame físico.

A classificação baseia-se em dissecção dos linfonodos axilares com ou sem dissecção de linfonodo sentinela. A classificação baseada exclusivamente em dissecção de linfonodo sentinela sem dissecção subseqüente de linfonodos axilares é designada (ls), de “linfonodo sentinela” – p. ex., pN0(i 1)(ls).

Células tumorais isoladas (CTI) são definidas como células tumorais únicas ou pequenos grupos celulares inferiores ou iguais a 0,2 mm, geralmente detectadas apenas por métodos imuno-histoquímicos (IHQ) ou moleculares, mas podem ser verificadas na coloração H&E. CTI em geral não exibem evidências de atividade metastática (p. ex., proliferação ou reação do estroma).

PCR-TR: reação em cadeia da polimerase/transcriptase reversa.

Não evidente clinicamente é definido como não detectado por exames de imagem (excluindo linfocintilografia) ou pelo exame físico.

Se associados a mais de 3 linfonodos axilares positivos, os linfonodos mamários internos são classificados como pN3b para refletir aumento da carga tumoral.

T1 inclui T1mic

MAMA			
Clínico	**Linfonodos Regionais (N)**	***Patológico***	**Linfonodos Regionais (pN)**[2]
☐ NX	Linfonodos regionais não podem ser avaliados (p. ex., removidos previamente)	☐ pNX	Linfonodos regionais não podem ser avaliados (p. ex., removidos previamente ou não removidos para exame patológico)
☐ N0	Ausência de metástase nos linfonodos regionais	☐ pN0	Nenhuma metástase histologicamente nos linfonodos regionais, nenhum exame adicional para células tumorais isoladas (CTI)[3]
☐ N1	Metástase em linfonodo(s) regional(is) ipsilateral(is) móvel(is)	☐ $pN0_{(i2)}$	Nenhuma metástase histologicamente nos linfonodos regionais, IHQ negativa
☐ N2	Metástases em linfonodos regionais ipsilaterais fixos ou emaranhados, ou em linfonodos mamários internos ipsilaterais clinicamente evidentes[1] na *ausência* de metástase clinicamente evidente nos linfonodos axilares	☐ $pN0_{(i1)}$	Nenhuma metástase histologicamente nos linfonodos regionais, IHQ positiva, nenhum grupo de CTI maior que 0,2 mm
☐ N2a	Metástase em linfonodos axilares ipsilaterais fixados uns aos outros (emaranhados) ou a outras estruturas	☐ $pN0_{(mol2)}$	Nenhuma metástase histologicamente nos linfonodos regionais, achados moleculares negativos (PCR-TR)[4]
☐ N2b	Metástase apenas em linfonodos mamários internos ipsilaterais clinicamente evidentes[1] na *ausência* de metástase clinicamente evidente nos linfonodos axilares.	☐ $pN0_{(mol1)}$	Nenhuma metástase histologicamente nos linfonodos regionais, achados moleculares positivos (PCR-TR)[4]
☐ N3	Metástase em linfonodo(s) infraclavicular(es) ipsilateral(is) com ou sem envolvimento de linfonodos axilares, ou em	☐ pN1	Metástase em 1 a 3 linfonodos axilares e/ou em linfonodos mamários internos com doença microscópica detectada por dissecção de linfonodo

	linfonodo(s) mamário(s) interno(s) ipsilateral(is) clinicamente evidente(s)[1] e na *presença* de metástase em linfonodos axilares clinicamente evidentes; ou metástase em linfonodo(s) supraclavicular(es) ipsilateral(is) com ou sem envolvimento de linfonodos axilares ou mamários internos			sentinela mas não clinicamente evidente[5]
☐ N3a	Metástase em linfonodo(s) infraclavicular(es) ipsilateral(is) e linfonodo(s) axilar(es)	☐ pN1mi		Micrometástase (maior que 0,2 mm, nenhuma maior que 2,0 mm)
☐ N3b	Metástase em linfonodo(s) mamário(s) interno(s) ipsilateral(is) e linfonodo(s) axilar(es)	☐	pN1a	Metástase em 1 a 3 linfonodos axilares
☐ N3c	Metástase em linfonodo(s) supraclavicular(es) ipsilateral(is)	☐	pN1b	Metástase em linfonodos mamários internos com doença microscópica detectada por dissecção de linfonodo sentinela mas não clinicamente evidente[5]
		☐	pN1c	Metástase em 1 a 3 linfonodos axilares e em linfonodos mamários internos com doença microscópica detectada por dissecção de linfonodo sentinela mas não clinicamente evidente[5, 6]
		☐	pN2	Metástase em 4 a 9 linfonodos axilares ou em linfonodos mamários internos clinicamente evidentes[1] na *ausência* de metástase em linfonodos axilares
		☐	pN2a	Metástase em 4 a 9 linfonodos axilares (pelo menos um depósito tumoral maior que 2,0 mm)
		☐	pN2b	Metástase em linfonodos mamários internos clinicamente evidentes[1] na *ausência* de metástase em linfonodos axilares
		☐	pN3	Metástase em 10 ou mais linfonodos axilares, ou em linfonodos

infraclaviculares, ou em linfonodos mamários internos ipsilaterais clinicamente evidentes[1] na *presença* de 1 ou mais linfonodos axilares positivos; ou em mais de 3 linfonodos axilares com metástase microscópica clinicamente negativa em linfonodos mamários internos; ou em linfonodos supraclaviculares ipsilaterais

☐ pN3a Metástase em 10 ou mais linfonodos axilares (pelo menos um depósito tumoral maior que 2,0 mm), ou metástase nos linfonodos infraclaviculares

☐ pN3b Metástase em linfonodos mamários internos ipsilaterais clinicamente evidentes[1] na *presença* de 1 ou mais linfonodos axilares positivos; ou em mais de 3 linfonodos axilares e em linfonodos mamários internos com doença microscópica detectada por dissecção de linfonodo sentinela mas não clinicamente evidente[5]

☐ pN3c Metástase em linfonodos supraclaviculares ipsilaterais

MAMA

Nome/Endereço do Hospital	Nome/Informações da Paciente

Tipo de Amostra _____ Tipo Histopatológico _____

Tamanho do Tumor _____ Lateralidade: ☐ Bilateral ☐ Esquerda ☐ Direita

Clínico	*Patológico*	**Metástase Distante (M)**	
☐	☐	**MX**	Metástase distante não pode ser avaliada
☐	☐	**M0**	Nenhuma metástase distante
☐	☐	**M1**	Metástase distante presente
			biópsia de sítio metastático realizada... ☐ S ..... ☐ N

Agrupamento dos Estágios

☐	☐	0	Tis	N0	M0
☐	☐	I	T1(?)	N0	M0
☐	☐	IIA	T0	N1	M0
			T1(?)	N1	M0
			T2	N0	M0
☐	☐	IIB	T2	N1	M0
			T3	N0	M0
☐	☐	IIIA	T0	N2	M0
			T1(?)	N2	M0
			T2	N2	M0
			T3	N1	M0
			T3	N2	M0
☐	☐	0	T4	N0	M0
			T4	N1	M0
			T4	N2	M0
☐	☐	IIIC	Qualquer T	N2	M0
☐	☐	IV	Qualquer T	Qualquer N	M1

Nota: A designação do Estágio pode ser modificada se exames de imagem pós-operatórios revelarem a presença de metástases distantes, desde que os exames sejam realizados dentro de 4 meses após o diagnóstico na ausência de progressão da doença e desde que a paciente não tenha recebido terapia neoadjuvante.

Grau Histológico (G)

Todos os carcinomas de mama invasivos, exceto o carcinoma medular, devem ser graduados. Recomenda-se o grau histológico combinado de Nottingham (modificação de Elston-Ellis do sistema de graduação de Scarff-Bloom-Richardson).

O grau de um tumor é determinado por avaliação das características morfológicas (formação de túbulos, pleomorfismo nuclear e contagem mitótica), atribuindo-se um valor de 1 (favorável) a 3 (desfavorável) a cada característica e somando-se os escores das três categorias. Um escore combinado de 3-5 pontos é designado grau 1; um escore combinado de 6-7 pontos é grau 2; um escore combinado de 8-9 pontos é grau 3.

Grau Histológico *recomenda-se o grau histológico combinado de Nottingham*

- GXO grau não pode ser avaliado
- G1Grau histológico combinado baixo (favorável)
- G2Grau histológico combinado intermediário (moderadamente favorável)
- G3Grau histológico combinado alto (desfavorável)

Tumor Residual (R)

- RXA presença de tumor residual não pode ser avaliada
- R1Nenhum tumor residual
- R2Tumor residual macroscópico
- R3Tumor residual macroscópico

Descritores Adicionais

Para identificação de casos especiais na classificação TNM ou pTNM, usam-se o sufixo "m" e os prefixos "y", "r" e "a". Embora não afetem o agrupamento dos estágios, eles indicam os casos que exigem análise separada.

o **sufixo m** indica a presença de múltiplos tumores primários em um único **sítio** e é registrado entre parênteses: pT(m)NM.

o **prefixo y** indica os casos em que a classificação é realizada durante ou após terapia multimodal inicial. A categoria cTNM ou pTNM é identificada por um prefico "y". ycTNM ou YpTNM categoriza a extensão de tumor presente no momento do exame. A categorização "y" não é uma estimativa de tumor antes da terapia multimodal.

o **prefixo r** indica tumor recorrente quando estadiado após um intervalo livre de doença que é indicado pelo prefixo "r": rTNM

o **prefixo a** o estágio determinado por ocasião de necropsia: aTNM.

Indicadores do Prognóstico (se aplicáveis)

Notas

Descritores Adicionais

Invasão de vasos linfáticos (L)

LX A invasão de vasos linfáticos não pode ser avaliada

L0 Nenhuma invasão de vasos linfáticos

L1 Invasão de vasos linfáticos

Invasão venosa (V)

VX A invasão venosa não pode ser avaliada

V0 Nenhuma invasão venosa

V1 Invasão venosa microscópica

V2 Invasão venosa macroscópica

ILUSTRAÇÃO

Indicar no diagrama tumor primário e linfonodos regionais envolvidos.

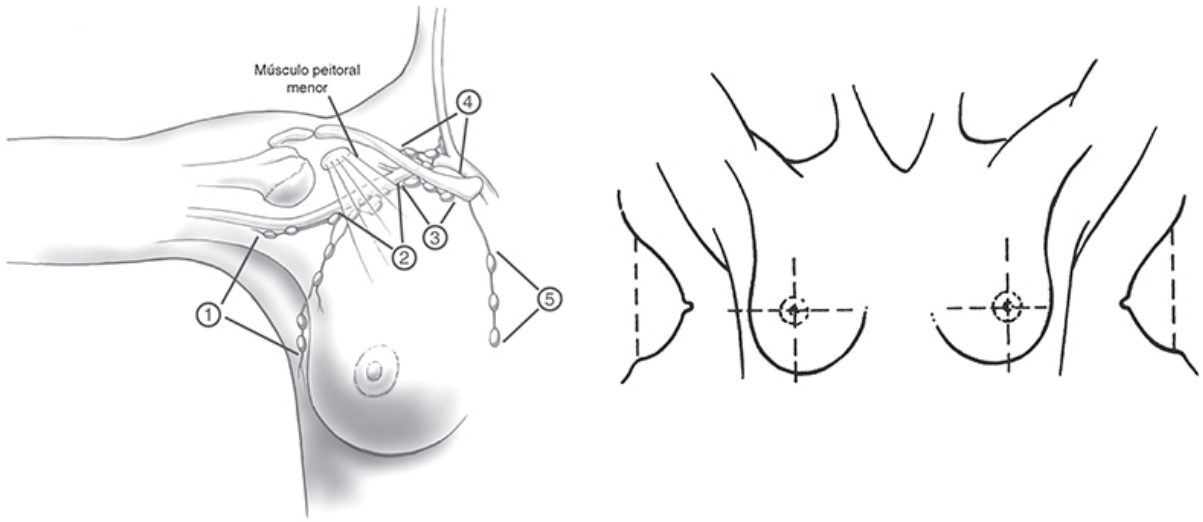

Diagrama esquemático da mama e dos linfonodos regionais:

1. Axilares inferiores, Niel I
2. Axilares intermédios, Nível II
3. Axilares intermédios, apicais Nível III
4. Supraclaviculares
5. Mamários internos

Assinatura do médico _____

Data_____

OceanofPDF.com

Carcinoma Ductal *In Situ* e Câncer de Mama Incipiente: Detecção, Diagnóstico e Indicadores do Prognóstico

7

Radiologistas orgulham-se do fato de que a triagem mamográfica resultou na detecção da forma mais precoce de câncer de mama — o carcinoma ductal *in situ* (CDIS). Mamografia é a única forma de detectar cânceres de mama pequenos e não-invasivos. Antes de 1984, CDIS raramente era detectado. Quando o era, quase sempre consistia em uma lesão extensa que era palpável. Em 1984, houve um aumento súbito na detecção de CDIS, o que foi indicado pelo banco de dados Surveillance, Epidemiology, and End Results do National Cancer Institute. Aquele ano marca a data em que a triagem mamográfica começou a ser utilizada por um número suficiente de mulheres para refletir-se em estatísticas nacionais.

O que pareceu ser uma vitória para alguns foi visto por outros como um grande problema. Essa opinião foi apresentada em um artigo de 1996 no *Journal of the American Medical Association*, no qual Ernster *et al*. (1), em vez de louvar a capacidade da mamografia de detectar lesões pré-invasivas, culpou o exame de triagem por sua capacidade de detectá-las. Eles citaram o fato de que o aumento da taxa de detecção de CDIS que adveio da introdução de triagem com mamografia resultou em “tratamento excessivo” de mulheres. Eles levantaram a preocupação legítima de que essas lesões

não eram câncer claramente, pois seu potencial letal era duvidoso. Não obstante, como os autores salientaram, essas lesões incipientes, de importância incerta, estavam sendo tratadas por mastectomia numa época em que mulheres com cânceres invasivos potencialmente letais tinham as mamas preservadas por nodulectomia e radioterapia. Embora a preocupação fosse legítima, tratou-se de um caso de “matar o mensageiro”. Radiologistas estavam sendo acusados de encontrar essas lesões quando na verdade o problema era que a interpretação patológica e o tratamento inapropriado não haviam evoluído com a capacidade da tecnologia de encontrar tais lesões. Entretanto, questões fundamentais foram levantadas acerca do CDIS e da sua importância.

Não há dúvida de que a mamografia é, essencialmente, a única maneira de detectar a maioria das lesões CDIS. Antes do uso difundido de triagem mamográfica, 2 a 5% de todos os cânceres diagnosticados por ano eram CDIS (2). Atualmente, 20 a 30% dos cânceres detectados nos Estados Unidos são CDIS (3). Muitos acreditam que a detecção do câncer de mama na sua forma mais precoce deve ser benéfica, mas isso não é tão claro. Se o CDIS for a lesão precursora de todos os cânceres invasivos, a detecção dessas lesões deve interromper a progressão para invasão, e o número de cânceres invasivos deve diminuir à medida que o número de lesões CDIS aumenta. É desconcertante que isto não tenha acontecido. A despeito da detecção de 20.000 casos ou mais de CDIS a cada ano, o número de cânceres invasivos não parece ter diminuído. Parte do problema pode ser que, como a taxa de cânceres invasivos aumentou constantemente a cada ano desde 1940, talvez seja difícil detectar uma redução relativa; talvez a taxa de aumento fosse mais alta se não estivéssemos detectando o CDIS. No entanto, permanece o fato de que há poucas evidências diretas de que a detecção de mais CDIS foi benéfica. No outro lado dessa situação confusa está o fato de que, quando lesões CDIS são excisadas, se a mama não for tratada com radiação, até 24% recorrerão dentro de 5 anos, e metade desses

recorrerá como cânceres invasivos (4). A história natural e a importância dessas lesões continuam a ser confusas e incertas.

CDIS EVOLUI PARA CÂNCER INVASIVO?

A crítica de Ernster foi seguida por um artigo de Welch e Black que tentou reforçar o argumento de que a maioria dos casos de CDIS não seria importante: eles estimaram que, na pior das hipóteses, apenas 25% dos CDIS iriam algum dia evoluir para lesões possivelmente letais (5). Eles fundamentaram seu argumento no fato de que em diversas séries de necropsias CDIS fora encontrado entre mulheres que morreram de outras causas (6). Ademais, vários estudos de necropsias encontraram CDIS não detectado e cânceres invasivos nos tecidos mamários de mulheres que morreram de acidente (7,8). Claramente, tais lesões jamais afetaram as mulheres durante a vida; logo, eles concluíram que muitas lesões detectadas por mamografia não eram ameaçadoras. Verificou-se depois que esta era uma suposição incorreta. Decerto, entre mulheres de mais idade cujas necropsias mostraram por acaso que elas tinham câncer de mama (o câncer jamais afetou suas vidas), a detecção desses cânceres, enquanto elas estavam vivas, teria sido apenas prejudicial por causar trauma psicológico desnecessário e tratamento totalmente inútil (9). Contudo, Welch e Black não compreenderam o significado dos cânceres detectados por necropsia de mulheres que morreram acidentalmente. Elas representam um grupo bastante diferente. Essas lesões não necessariamente são inócuas. A confusão gerada é que cânceres não descobertos em mulheres “mais velhas” podem ser insignificantes, porém cânceres invasivos e *in situ* não descobertos em mulheres que morrem de acidente talvez sejam mais importantes. Os estudos “forenses” (mortes prematuras) não procuram a prevalência de cânceres no fim da vida como entre mulheres mais velhas, mas, em vez disso, fornecem uma janela para a prevalência de cânceres potencialmente letais que estão crescendo na população. O fato de que essas mulheres morrem “acidentalmente” equivale a tê-las selecionado de

maneira aleatória. Os dados de mortes acidentais representam um verdadeiro corte através da população. Não há razão para acreditar que as lesões encontradas nessas mulheres não se teriam tornado cânceres relevantes se elas continuassem a viver. Em outras palavras, em vez de mostrar a distribuição de câncer de mama em mulheres mais velhas no fim da vida, o número de casos de câncer encontrados entre mulheres que morrem prematuramente, por acidente, representa um corte transversal no total de cânceres que estão presentes durante os anos iniciais e intermediários da vida. Esses são os cânceres que contribuem para a incidência de neoplasias malignas descobertas todo ano. Cânceres entre mulheres mortas acidentalmente representam a prevalência verdadeira de câncer de mama oculto na população.

Welch e Black concluíram a partir desses estudos que, dentre mulheres de 40 a 49 anos, no máximo apenas 25% dos casos de CDIS tinham chance de tornar-se uma lesão possivelmente letal (10). Eles deduziram que, como 12% das mulheres que morrem acidentalmente tinham CDIS porém apenas 3% das mulheres que morrem a cada ano morrem de câncer de mama, apenas 25% das lesões CDIS poderiam evoluir para cânceres letais (3%/12% 5 25%). O maior equívoco deles foi ter comparado a quantidade de CDIS observada em um corte aleatório da população (mulheres que morrem de acidente) com o risco de morrer de câncer de mama a cada ano na população inteira. Esta não foi uma conclusão válida porque dados transversais são uma medida da prevalência de câncer na população, enquanto a taxa de mortalidade está relacionada com a incidência anual de câncer de mama. A comparação por Welch e Black entre o número de cânceres de mama que parecem estar presentes na população total (refletido pelos cânceres encontrados nas mulheres mortas acidentalmente) e o número de mortes por câncer de mama a cada ano na população total seria correta apenas se o câncer evoluísse de uma única célula até a morte do indivíduo em um só ano. A comparação da quantidade de câncer de mama presente na população com o número de mortes a cada ano constitui uma

medida útil do risco dos cânceres não diagnosticados. Contudo, os dados de mulheres que morrem de acidente fornecem uma medida do número real de cânceres de mama que existem na população.

A fim de compreender melhor os dados de necropsias, criamos um modelo simples de crescimento do câncer de mama (11). O modelo não prova que CDIS se torna câncer de mama invasivo, mas explica por que, ainda que todas as lesões CDIS se tornem cânceres invasivos, esperamos encontrar na população um reservatório de lesões não detectadas, em qualquer momento dado, muito maior do que o número de casos detectados por ano (o que ajuda a explicar os achados de necropsias). Suponha que consigamos detectar apenas os cânceres que atingem tamanho de 2 cm. Se um câncer começar como uma única célula em um ducto, seus clones crescerem dentro daquele ducto como CDIS por 10 anos e então surgir um clone invasivo que dobra de tamanho a cada 180 dias, seriam necessários cerca de 30 anos para que uma única célula de CDIS gerasse um tumor invasivo de 2 cm. Caso se pressuponha que um novo câncer começa dessa forma a cada ano e que somos capazes de detectar apenas cânceres invasivos de no mínimo 2 cm, para cada lesão que atinge o tamanho de 2 cm haverá 20 cânceres invasivos menores e 10 lesões CDIS que estão crescendo na população sem ser detectados. Este seria o caso se todas as lesões CDIS mais tarde se tornassem cânceres invasivos de 2 cm. O número de lesões CDIS torna-se ainda maior se alguns não evoluírem para cânceres invasivos. Essa estimativa vale para um câncer de crescimento lento, mas pode-se fazer o mesmo cálculo para cânceres de crescimento rápido. O número de lesões CDIS crescendo na população é igual ao número de anos necessários para que a lesão CDIS se torne invasiva, e o número de cânceres invasivos crescendo sem ser detectados na população é igual ao número de anos necessários para que uma lesão invasiva evolua da primeira célula até um tamanho detectável. Independentemente dos números, decerto há muito mais cânceres crescendo em qualquer momento na população do

que o número de cânceres detectados por ano. Até hoje, não existe meio de predizer quais dessas lesões podem tornar-se letais.

O reservatório de lesões CDIS não pode ser usado para predizer qual percentagem se torna invasiva, mas não há sustentação para a hipótese de Welch e Black de que um grande reservatório significa que apenas uma pequena percentagem se torna invasiva. É provável que muitos cânceres invasivos passem por uma fase de CDIS muito breve; de fato, alguns cânceres podem ser invasivos desde a segunda célula. Contudo, as observações gerais permaneceriam as mesmas, e deve-se esperar que o reservatório de tumores na população (CDIS e invasivo) seja muito maior que o número de cânceres detectados a cada ano ainda que todos se tornem detectáveis e todos sejam biologicamente relevantes. Somente se formos capazes de mergulhar fundo no “reservatório” e detectar cânceres durante sua iniciação é que os dois números se aproximarão da igualdade.

A tentativa de determinar se o CDIS, deixado sozinho, evoluirá para uma lesão invasiva é complicada pelo fato de que, para definir o diagnóstico, a lesão deve ser biopsiada. É desnecessário dizer que a biopsia modifica sua história natural. Pode-se pensar que é possível estudar a história natural de CDIS investigando mulheres que tiveram lesões biopsiadas e erroneamente consideradas benignas e não tratadas. Contudo, algumas das lesões podem ter sido totalmente removidas, de modo que o acompanhamento das mulheres poderia subestimar o número que evoluiria para cânceres invasivos. Isto provavelmente compromete estudos retrospectivos que analisaram lesões de baixo grau que foram mal diagnosticadas como benignas anos antes e, por isso, não foram tratadas. O mesmo é válido para os estudos controlados randomizados que avaliaram tratamento com radiação e tamoxifeno. Esse problema também prejudica a extrapolação de estudos de cadastros nos quais as lesões são excisadas, sem tratamento adicional. Nesses estudos, tenta-se remover toda a lesão. É impossível extrapolar com exatidão o risco subjacente com base nas taxas de recorrência após esses procedimentos. Em conseqüência, a evolução

clínica verdadeira do CDIS é desconhecida. Não existem medidas diretas que possam ser realizadas para determinar qual percentagem de lesões CDIS evoluiria para cânceres invasivos se não fossem tratadas.

CDIS NÃO É UMA LESÃO ÚNICA

Nosso conhecimento do CDIS é ainda complicado pelo fato de que não existe uma forma única dessas lesões incipientes. Com base em critérios histológicos, patologistas atualmente dividem o CDIS em três categorias. Acredita-se que o CDIS grau I seja razoavelmente indolente e não deve tornar-se invasivo por muitos anos. CDIS de alto grau (grau III) é considerado mais agressivo e provavelmente invade prontamente. Lesões de grau intermediário situam-se no meio (12). Como há um consenso razoavelmente universal de que câncer confinado aos ductos não é letal, a verdadeira pergunta é qual dessas lesões prosseguirá para tornar-se câncer invasivo. Com base nos resultados do estudo de triagem controlado randomizado Swedish Two-County, Duffy *et al*. estimaram que, no primeiro exame de triagem, 37% das lesões CDIS não evoluiriam para cânceres invasivos (13). Em triagens subseqüentes que detectaram novos casos de CDIS, apenas 4% não evoluiriam. Ao estimar quantos casos teriam sido cânceres no estágio 1 ou 2 se não tivessem sido detectados como CDIS, eles acreditaram que cerca de 12% da redução em mortes que ocorreu naquele estudo adveio da detecção de CDIS.

Patologistas atualmente parecem concordar que há subtipos distintos de câncer intraductal. Ainda há controvérsia sobre a melhor maneira de classificar essas lesões (14). Muitos descrevem diferenças baseadas na morfologia celular e na arquitetura das células agregadas. Tumores de células grandes parecem ter uma história natural diferente de cânceres de células pequenas. Uma neoplasia sólida (células em contato umas com as outras, sem espaços definidos dentro do tumor) é distinguida de outra que forma espaços cribriformes (semelhantes a uma peneira). Muitos tumores possuem áreas de necrose; outros exibem crescimentos micropapilares.

Surgiu um consenso que divide o CDIS em três categorias: pouco diferenciado (alto grau), diferenciação intermediária e bem diferenciado (baixo grau). CDIS de alto grau caracteriza-se por células relativamente grandes e pleomorfas com núcleos grandes (maior do que o diâmetro de dois eritrócitos), enquanto CDIS de baixo grau consiste em células relativamente pequenas e monótonas que têm morfologia semelhante.

Lagios *et al*. (15) foram um dos primeiros grupos a desenvolver um sistema de graduação histológica para CDIS que, segundo alguns, pode ser usado para predizer os padrões de crescimento dessas lesões. Eles observaram que CDIS pouco diferenciado, particularmente o tipo comedo (de células grandes), parece recorrer logo (dentro de 5 anos após a detecção), muitas vezes com invasão. Eles notaram que os tipos micropapilar e cribriforme evoluíam em velocidade mais lenta. Seu sistema de graduação do CDIS classificava as características citológicas das lesões.

No início, Lagios *et al*. utilizaram um sistema de classificação que era o inverso do sistema adotado para lesões invasivas. O grau I era o mais alto ou pior, enquanto o grau IV era o mais leve, indicando o melhor prognóstico. O grau I de Lagios era uma lesão de células grandes pouco diferenciadas, com comedonecrose. O grau II era um tipo de células pequenas com padrão cribriforme e necrose associada. O grau III exibia padrão cribriforme com anaplasia. O grau IV era a forma micropapilar de células pequenas de CDIS.

Dados de Lagios sugeriram que talvez fosse possível predizer quais lesões tinham probabilidade de recorrer dentro de alguns anos e quais provavelmente não recorreriam por muitos anos ou jamais o fariam (16). Essa capacidade de predição teria um impacto significativo sobre intervenções terapêuticas. Em estudo de 79 mulheres tratadas de CDIS por excisão isolada cujo tumor media menos de 2,5 cm em sua maior extensão, Lagios relatou taxa de recorrência global de 10% após acompanhamento médio de 4 anos. Nessa série, necrose foi uma característica importante do prognóstico. Cinco das 31 lesões (16%) do tipo comedo de CDIS com

células grandes recorreram dentro de 3 anos após o diagnóstico, com tratamento por excisão isolada, e mais 2 de 5 (40%) dos cânceres cribriformes de células pequenas com necrose também recorreram. Apenas 1 de 10 (10%) dos cânceres cribriformes sem necrose recorreu, e nenhuma das 33 lesões micropapilares havia recorrido após 6 anos de acompanhamento.

Silverstein *et al*. (17) empregaram um sistema de graduação semelhante para predizer recorrência local e sobrevida livre de doença. Suas lesões do grau 1 consistiam em CDIS no qual as células apresentavam baixo grau nuclear, cujos núcleos tinham 1 a 1,5 vez o diâmetro dos eritrócitos com cromatina difusa e sem nucléolos visíveis. A lesão do grau 2 apresentava células com núcleos maiores (1 a 2 vezes o diâmetro eritrocitário), cromatina grosseira e nucléolos eventuais. O grau 3 (alto grau) tinha núcleos maiores do que 2 vezes o diâmetro de eritrócitos com cromatina "vesicular" e um ou mais nucléolos. Usando esses parâmetros, eles classificaram várias lesões. O grupo 1 consistiu em lesões que exibiam grau nuclear 1 ou 2 mas não demonstravam nenhuma necrose. As lesões do grupo 2 eram do grau 1 ou 2 mas com necrose, e o grupo 3 reunia as lesões de alto grau. Dentre 238 pacientes, houve 31 recorrências locais. Das 80 lesões classificadas como do grupo 1, bem diferenciadas, apenas 3 recorreram (3,8%). Dentre as 90 mulheres classificadas como portadoras de lesões do grupo 2 (moderadamente bem diferenciadas), 10 recorreram (11,1%), enquanto houve 18 recorrências nas 68 lesões do grupo 3 (26,5%) (pouco diferenciadas). A sobrevida livre de doença atuarial após 8 anos baseada no sistema de Van Nuys foi de 93% para o grupo 1, 84% para o grupo 2 e 61% para o grupo 3.

Holland *et al*. (14) criaram um esquema de graduação similar. Eles dividiram CDIS em lesões pouco diferenciadas, intermediárias (ou moderadamente diferenciadas) e bem diferenciadas. Sua classificação baseou-se em características celulares e em padrões de crescimento. Essas características abrangem o grau nuclear, relação arquitetural de células e

presença ou ausência de necrose. A morfologia nuclear nas células é um indicador primário do prognóstico. O Quadro 7.1 mostra algumas das características que eles sugeriram para classificação de CDIS.

Assim como nos outros sistemas, seus dados preliminares sugerem que lesões pouco diferenciadas recorrem cedo, e uma alta percentagem das recorrências é de cânceres invasivos. CDIS bem diferenciado recorre lentamente, levando 10 anos ou mais, e invasão é menos comum. Também se sugeriu que, quando um câncer invasivo é pouco diferenciado, qualquer CDIS associado também o é, e lesões invasivas de baixo grau tendem a estar associadas a CDIS de baixo grau.

O sucesso a longo prazo desses sistemas de graduação ainda está indefinido, bem como a sua aplicação no tratamento de CDIS. Alguns argumentam que é apenas uma questão de grau e que por fim, se concedido tempo suficiente, muitas dessas lesões, independentemente dos seus níveis de diferenciação, recorrerão se não forem tratadas completamente e muitas desenvolverão capacidade invasiva.

A importância do acompanhamento a longo prazo é evidente na revisão por Page *et al*. (19). Eles acompanharam 28 pacientes cujas biopsias prévias haviam sido incorretamente diagnosticadas como benignas. Na revisão histológica, as lesões biopsiadas foram diagnosticadas retrospectivamente como CDIS cribriforme de baixo grau. Dentre as 28 mulheres, houve 9 (36%) recorrências ao longo de um período de 25 anos. Sete das mulheres (25% do total e 78% das recorrências) apresentaram cânceres invasivos dentro de 10 anos no mesmo quadrante da mesma mama. As outras duas recorrências surgiram em anos subseqüentes. Houve 5 mortes por câncer de mama (18%) nesse grupo. Isto mostra claramente que até mesmo CDIS de baixo grau não é uma lesão totalmente inócua. A importância em potencial do CDIS também é sugerida pelo fato de que estudos como o de Page *et al*. avaliaram lesões que foram excisadas, e algumas provavelmente sofreram excisão total. Portanto, o acompanhamento a longo prazo de CDIS provavelmente subestima o risco do CDIS que não é tratado. Se uma

paciente tiver expectativa de vida significativa, até mesmo CDIS de baixo grau pode ser uma lesão importante.

QUADRO 7.1

GRADUAÇÃO HISTOLÓGICA DO CDIS

Diferenciação citológica

Bem diferenciado: as células são uniformes em tamanho e forma (monomorfas) com cromatina regularmente distribuída e nucléolos ausentes ou "inconspícuos" e raras mitoses evidentes.

Diferenciação intermediária: algum pleomorfismo. A cromatina pode estar um pouco aglomerada e há nucléolos e mitoses eventuais.

Pouco diferenciado: células pleomorfas com núcleos pleomorfos, cromatina aglomerada, nucléolos proeminentes e mitoses freqüentes.

Necrose: necrose geralmente está presente no CDIS pouco diferenciado, às vezes presente no CDIS moderadamente diferenciado e em geral ausente no CDIS bem diferenciado.

Características arquiteturais

A polarização das células (orientação do seu eixo longitudinal em direção a uma luz) é uma característica proeminente.

Células altamente polarizadas formando espaços cribriformes ou protrusões micropapilares na luz do ducto estão associadas a CDIS bem diferenciado.

Células altamente polarizadas (as células estão orientadas com seus ápices dirigidos para a luz) podem estar presentes sem uma luz associada e podem formar um padrão sólido de crescimento. Isto às vezes ocorre no CDIS moderadamente diferenciado. Menos polarização (as células estão orientadas de maneira casual) está associada a CDIS pouco diferenciado. Este pode formar um padrão sólido com ou sem necrose ou padrões pseudomicropapilares ou cribriformes.

Fonte: Adaptado de Holland R, Peterse JL, Millis RR, et al. Ductal carcinoma *in situ*: a proposal for a new classification. Semin Diagn Pathol 1994;11:167-180.

O QUE É CÂNCER DE MAMA? A SOBREVIDA EM CASO DE CÂNCERES ATÉ MESMO INVASIVOS É MAIOR DO QUE A MAIORIA ACREDITA

A despeito de séculos de pesquisas, não há consenso universal sobre a definição de câncer de mama. Decerto, a pergunta mais importante a ser respondida sobre uma lesão mamária é seu potencial letal. Felizmente, muitas mulheres, senão a maioria, que desenvolvem câncer de mama, até mesmo lesões invasivas, não morrerão do câncer. Até nos anos que precederam a detecção antecipada, muitas mulheres não morriam de seus

cânceres de mama. Adair *et al*. estudaram 1.640 mulheres diagnosticadas com câncer de mama entre 1940 e 1943 (18). Dentre as pacientes, 182 (11,1%) apresentaram-se com doença tão avançada que foram consideradas inoperáveis. Elas já manifestavam doença metastática distante, câncer inflamatório, adenopatia supraclavicular ou tumor irressecável com linfonodos axilares fixados. As demais 1.458 mulheres foram acompanhadas por 30 anos. Oitenta e quatro (13%) estavam vivas no mínimo 28 anos após tratamento. Pouco mais da metade (826) morreram do câncer de mama (57%). Um quarto (349) morreu de outras causas (24%) e 99 (6,8%) perderam-se do acompanhamento. Um dado interessante é que 100 tiveram câncer de mama contralateral (7%). Os pesquisadores estimaram que, até mesmo na era antes de triagem e tratamento adjuvante, havia uma sobrevida atuarial global após 30 anos de 35% (mesmo mulheres com nodos positivos [60/184] estavam vivas após 28 anos).

Como a incidência de câncer de mama aumenta com a idade, muitas mulheres que são diagnosticadas com câncer de mama e estão em idade avançada morrem de outras causas, como cardiopatia. Mesmo dentre mulheres mais jovens, aquelas diagnosticadas com câncer de mama são mais propensas a sobreviver ao câncer do que a morrer em conseqüência dele. Por décadas, os dados mostram que apenas cerca de 40% das mulheres que são diagnosticadas com câncer de mama invasivo vêm a morrer do câncer. Não está claro se isto decorre de detecção antecipada e melhor tratamento ou simplesmente porque algumas lesões que são classificadas como cânceres têm o potencial de ser letais enquanto outras não. A ameaça de morte de algumas lesões, como CDIS bem diferenciado, pode ser extremamente remota (19), enquanto a mortalidade de um câncer invasivo pouco diferenciado e rapidamente progressivo pode ser mais imediata. Embora se espere que as características moleculares serão capazes de predizer letalidade futura (20), ainda não existe meio de predizer com alguma certeza o prognóstico para uma dada lesão específica.

QUAL É O MODELO BIOLÓGICO APROPRIADO PARA CDIS?

Existem duas escolas de pensamento a respeito do desenvolvimento de câncer de mama. Uma escola acredita que câncer de mama é o resultado final de uma série de alterações que constituem um espectro contínuo. Esse conceito foi proposto primeiro por Gallager e Martin, que basearam suas conclusões em observações de extensas análises histológicas de mamas inteiras (21). Suas observações sugeriram uma progressão lógica de transição epitelial até o câncer. Eles mostraram que a maioria dos cânceres de mama origina-se no ducto terminal intralobular. Segundo seus estudos, o epitélio ductal normal nessa região pode sofrer crescimento hiperplásico reversível. Em algumas mulheres, as células começam a ter características atípicas. Eles acreditavam que hiperplasia epitelial atípica era a última alteração reversível que precede a transição irreversível para carcinoma *in situ*, que depois evolui para câncer de mama invasivo. Uma vez invasivo, o câncer ganha acesso aos sistemas vascular e linfático e se estende para outros órgãos, finalmente matando o indivíduo.

Contudo, outros acreditam que o câncer de mama não faz parte de um espectro, mas representa dualidade de crescimento. Eles argumentam que apenas o câncer de mama invasivo é um câncer verdadeiro e que ele surge originalmente sem atravessar uma fase *in situ*, e que o câncer de mama *in situ* tem pouca importância.

A teoria do espectro contínuo compara o câncer de mama com o câncer de colo uterino, que, após um período *in situ* variável, torna-se invasivo. A teoria dual compara câncer de mama com cânceres da tireóide e da próstata. Nesses órgãos, parece haver cânceres histologicamente evidentes que permanecem confinados no local e não são letais e outros cânceres que rapidamente invadem e geram metástases.

Embora o câncer de próstata tenha sido comparado com o câncer de mama, há diferenças importantes. É provável que a maioria dos cânceres de

próstata ocorra em idade tão avançada que outras causas de morte sobrevenham antes que muitos deles se tornem significativos. Em contraste, o câncer de mama afeta mulheres uma década ou mais antes da idade em que o câncer de próstata acomete homens, aumentando a probabilidade de que lesões precoces de câncer de mama se tornem significativas.

Embora haja esperança de que ensaios moleculares serão capazes de subclassificar cânceres entre os que serão letais e os indolentes (20), essas técnicas estão nos primeiros anos de exploração e ainda não se demonstrou sua eficácia na predição de letalidade ou indolência. A incapacidade de predizer com exatidão a evolução de uma dada lesão pode apenas indicar que os recursos analíticos disponíveis atualmente não distinguem entre cânceres com potencial letal e os não-letais. Contudo, também é possível que assim como mutações ou lesões do DNA casuais geram câncer em primeiro lugar, a evolução clínica de um câncer pode ser modificada por alterações subseqüentes do DNA que são imprevisíveis. Enquanto não formos capazes de predizer com exatidão o futuro de uma determinada lesão, é prudente tratar a maioria dos cânceres de mama como se tivessem potencial letal. Porém, isto não quer dizer que uma mastectomia seja necessária. Estudos são necessários para definir o melhor tratamento para cada tipo de lesão.

Os estudos controlados randomizados sobre triagem mostraram que a progressão do câncer de mama nem sempre leva à morte. A história natural (seja ela qual for) de alguns cânceres pode ser interrompida e a morte prevenida mediante detecção antecipada. O que resta definir é a melhor forma de tratar as diversas manifestações do câncer de mama a fim de maximizar o benefício e minimizar o dano para o indivíduo decorrentes de detecção, diagnóstico e tratamento.

Está bem estabelecido que o prognóstico guarda relação direta com o tamanho do câncer (embora não seja determinado absolutamente por ele) (22), com seu grau histológico e com a possibilidade de que as células tumorais se estenderam ou não aos linfonodos axilares (refletindo

capacidade metastática) (23). A detecção de câncer de mama numa etapa antecipada do seu crescimento tem claras vantagens, e a finalidade deste capítulo é rever o conhecimento atual do que constitui câncer de mama "incipiente", ou em estágio precoce. Provavelmente existem múltiplos caminhos até o câncer de mama invasivo. Algumas lesões devem originar-se de uma única célula e são plenamente capazes de invasão e expansão metastática muito cedo no seu crescimento, se não imediatamente; outras provavelmente surgem no epitélio que é alterado extensamente e instável geneticamente, com alterações ocorrendo durante longos períodos de tempo e resultando em uma célula que finalmente acumula as alterações genéticas essenciais a transformação maligna.

CÂNCER DE MAMA E SUAS SUBCATEGORIAS

Câncer de mama não é um único processo patológico; ele possui inúmeras variações. Ademais, o prognóstico de um indivíduo é determinado não apenas pelo câncer, mas também pela resposta do hospedeiro ao câncer. Nossa capacidade de classificar cânceres permanece rudimentar. Revisão patológica dos tecidos por microscopia óptica continua a ser o exame diagnóstico mais preciso. Patologistas subclassificaram cânceres da mama, e é importante compreender sua terminologia e classificação.

Carcinoma Ductal (In Situ e Invasivo)

Uma percentagem muito pequena de lesões malignas origina-se de elementos do estroma da mama. Noventa por cento dos cânceres de mama têm características celulares que são semelhantes ao epitélio ductal e, por conseguinte, são classificados como cânceres ductais. Quando *in situ* (confinados ao ducto), denominam-se carcinoma intraductal, ou mais comumente CDIS. Quando as células romperam a membrana basal que circunda o ducto e invadiram os tecidos circundantes, eles são chamados carcinoma ductal invasivo ou infiltrativo.

Como a maioria dos cânceres de mama se origina nos ductos, a primeira manifestação de câncer de mama é o CDIS. Como o câncer que está confinado aos ductos não pode expandir-se além da mama nem ser letal, conforme mencionado, não está claro se o CDIS de fato evolui para câncer invasivo. Assim, o CDIS muitas vezes é considerado em separado em estatísticas de câncer. Alguns nem sequer o consideram uma neoplasia maligna verdadeira. Contudo, os dados sugerem que o CDIS está diretamente relacionado com o câncer de mama invasivo. Praticamente todos os cânceres que surgem em mulheres que tiveram CDIS crescem na mesma localização que o CDIS. É comum que cânceres invasivos estejam intimamente associados a CDIS. Embora nem todos os cânceres tenham áreas reconhecíveis de CDIS, essa lesão é quase certamente uma lesão precursora direta de muitos, senão todos os cânceres invasivos.

Atualmente, é impossível resolver as controvérsias acerca da história natural do câncer de mama e da importância do câncer *in situ*. O diagnóstico de carcinoma intraductal só pode ser definido por biopsia. O processo de definir o diagnóstico altera o curso da lesão, e é impossível realizar um estudo preciso da sua história natural. Um estudo sugeriu que lesões CDIS, se biopsiadas mas deixadas sem tratamento definitivo, evoluirão para câncer invasivo em pelo menos 30 a 50% das mulheres (24).

Estudo conduzido pelo National Surgical Adjuvant Breast Project (NSABP), um grande grupo colaborativo multicêntrico, observou que mulheres com CDIS (sem categorização adicional) tratadas com excisão isolada tiveram taxa de recorrência de 23% após 3 anos, enquanto aquelas tratadas com excisão e radiação tiveram a taxa de recorrência reduzida para 9% (25). Um estudo mais abrangente do NSABP envolvendo apenas mulheres com CDIS detectado por mamografia confirmou esse achado. Dentre 818 mulheres com CDIS randomizadas para tratamento com nodulectomia isolada ou nodulectomia e radioterapia de 50 Gy (5.000 rad) com acompanhamento médio de 43 meses (faixa, 11 a 86 meses), eles verificaram que em 391 mulheres tratadas com nodulectomia isolada, 64

(16,4%) desenvolveram câncer recorrente na mesma mama. Dessas, 32 (50%) das recorrências foram não-invasivas e 32 (50%) tiveram recorrências invasivas. Dentre as 399 mulheres tratadas com nodulectomia e irradiação mamária, 28 (7%) tiveram recorrências na mesma mama: 20 (71%) recorrências não-invasivas e apenas 8 (28%) recorrências invasivas. A incidência cumulativa após 5 anos de segundos cânceres na mama ipsilateral foi reduzida pela irradiação de 10,4% para 7,5% no caso de cânceres não-invasivos e de 10,5% para 2,9% no caso de cânceres invasivos (*P* 5 0,055 e *P*, 0,001). O fato de que as recorrências *in situ* foram reduzidas por acréscimo de irradiação revelou-se importante, mas de importância ainda maior foi que 50% das recorrências no grupo não irradiado foram cânceres invasivos (8% do total após 4 anos) e duas mulheres morreram de câncer de mama (26). A radioterapia adjuvante cortou a taxa de recorrência do câncer de mama invasivo pela metade.

Esse estudo foi novamente atualizado em 1999 (27). Com acompanhamento mais longo (8 anos), verificou-se que radiação após nodulectomia reduziu a taxa de recorrência na mama de 31% para 13%. Embora 40% dos cânceres que recorreram fossem invasivos, a mortalidade ainda era de apenas 1,8% após 8 anos.

Porém a importância e a necessidade de radioterapia em pacientes tratadas de CDIS foram contestadas. Silverstein e Lagios (28) e outros argumentaram que, se as lesões forem avaliadas adequadamente e tecido normal suficiente for removido em torno do CDIS (CDIS quase sempre é um processo confinado a um lobo ou segmento da mama) de modo que as margens do tecido estejam livres de tumor, muitas lesões de baixo grau podem ser tratadas com excisão isolada. A minha impressão é que o tipo de excisão preconizado por Silverstein é bem mais extenso do que a simples excisão até margens negativas. Ele exige cirurgia extensa, e, segundo as próprias palavras de Silverstein, procedimentos semelhantes aos de cirurgia plástica (“cirurgia oncoplástica”). A cirurgia extensa adotada na conduta de Silverstein tem pouca probabilidade de ser aceitável pela maioria das

mulheres e seus cirurgiões, e eu suspeito que nodulectomia até margens claras (2 mm livres de tumor) seguida por irradiação será o tratamento padrão de CDIS até que se determinem fatores preditivos mais precisos de recorrência.

Esses resultados também podem ser interpretados de duas outras maneiras. Os defensores da teoria dual diriam que no máximo 50% dos cânceres intraductais se tornarão significativos, enquanto os proponentes do espectro contínuo sugeririam que, se as lesões forem excisadas de maneira precoce e total, sua evolução pode ser interrompida e a paciente curada da doença. Infelizmente, radiologistas conhecem bem exemplos de lesões que quase certamente eram CDIS que foram menosprezadas ou deixadas sem tratamento e evoluíram para câncer de mama invasivo (Fig. 7.1). Tais casos isolados devem servir de lembrança e não ser ignorados, mas estudos científicos devem ditar a assistência.

Os dados sugerem fortemente que o CDIS de fato representa um precursor de câncer de mama invasivo. Jamais houve um caso relatado de "calcificações de câncer" que desaparecessem exceto se fossem substituídas por uma lesão invasiva. Como muitos salientaram, praticamente todos os cânceres se originam no epitélio ductal e, logo, são por definição intraductais no início. Pode ser que, se o indivíduo viver o suficiente, o CDIS freqüentemente evoluirá para invasão. Não existem estudos claros para determinar a taxa real de progressão. Com base nos dados do estudo de triagem Swedish Two-County, Duffy *et al*. estimaram que a maioria das mortes (65%) que foram evitadas naquele estudo de triagem mamográfica decorreu de antecipação pela detecção dos cânceres no estágio I, antes que eles crescessem até o estágio II (29). Em seus estudos, eles estimaram que aproximadamente 12% das mortes que foram evitadas decorreram da detecção de CDIS. Contudo, em outra revisão dos dados daquele estudo sueco, os autores concluíram que mais de 60% das lesões CDIS evoluirão para cânceres invasivos (30). Essa contradição aparente é apenas um reflexo do fato de que muitos cânceres de mama invasivos não são letais.

Não há dúvida de que o reservatório de CDIS na população é bem maior que o número de cânceres invasivos que atingem a superfície (isto é, são detectados) por ano. Em nosso modelo, mostramos que, para cada lesão invasiva que atinge tamanho de 2 cm a cada ano, pode haver até seis lesões CDIS na população “abaixo da superfície” e não detectadas, ainda que todas as lesões CDIS evoluam para câncer invasivo. Se apenas uma percentagem evoluir, mas todos os cânceres começarem como CDIS, então o número de casos de CDIS não detectados seria ainda maior. A questão que permanece é qual percentagem dessas lesões *in situ* evoluirá até lesões invasivas letais.

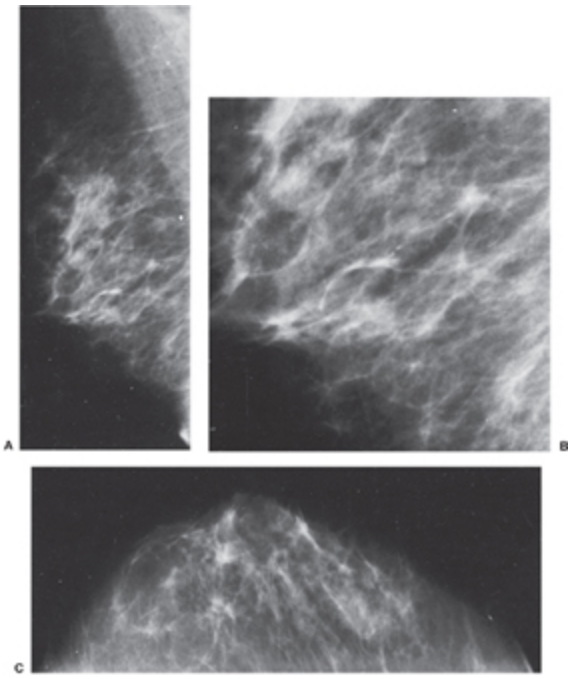

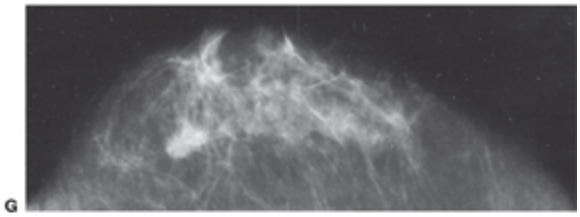

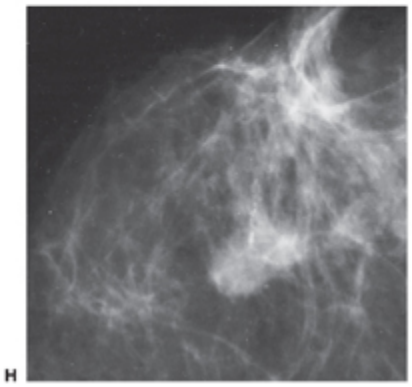

Fig. 7.1 Se concedido tempo suficiente, o CDIS provavelmente evoluirá para câncer de mama invasivo. Nesta paciente, as calcificações lineares finas vistas nas incidências mediolateral oblíqua (MLO) (A), MLO ampliada (B), craniocaudal (CC) (C) CC (G) e CC ampliada (H), que se comprovou ser câncer de mama invasivo.

Uma Oportunidade para Avaliar a História Natural de CDIS

Como a maioria dos casos de CDIS detectados nos Estados Unidos é removida cirurgicamente, a história natural da lesão sempre é interrompida. Os estudos de triagem europeus oferecem uma oportunidade para maior compreensão da história natural do CDIS. Em muitos estudos, os limiares para intervenção foram mais altos que os utilizados nos Estados Unidos. Os aglomerados de calcificações limítrofes que são excisados nos Estados Unidos provavelmente foram ignorados em alguns dos estudos europeus. Uma revisão dos cânceres de mama invasivos que depois foram diagnosticados naqueles estudos poderia revelar quais pacientes tinham calcificações indicativas de CDIS que passaram despercebidas na triagem inicial. Infelizmente, o orgulho (poucos desejam admitir que deixaram um caso de câncer passar na triagem) e o custo dessa revisão provavelmente impedem sua realização.

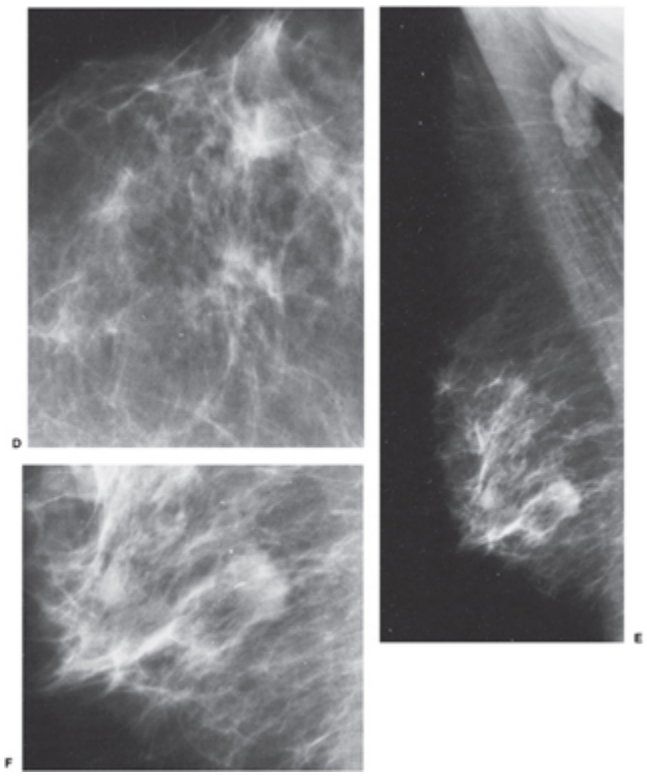

Fig. 7.1 (continuação) e CC ampliada (D) foram avaliadas e descartadas como vasculares. Vinte e sete meses depois, a paciente retornou. Além de mais calcificações no componente in situ, agora há uma massa, vista nas incidências MLO (E), MLO ampliada (F),

É provável que outros fatores sejam descobertos para ajudar a predizer a história natural de CDIS. Pesquisadores continuam a elucidar as seqüências de DNA implicadas nos diversos estágios de desenvolvimento do câncer de mama. A expressão de vários genes, como o HER2, já foi vinculada a uma forma mais agressiva de CDIS, e mais detalhes serão revelados no futuro. Graduação do CDIS e finalmente análises do DNA poderão fornecer à paciente e a seu médico maior conhecimento da virulência em potencial dessas lesões.

Invasão Microscópica

Conforme mencionado, CDIS puro não é letal. A única maneira do câncer de mama ser letal é através de disseminação metastática. A análise da importância do CDIS também é complicada porque a diferenciação pelo

patologista entre lesões *in situ* e invasivas pode ser imprecisa, uma vez que ele revê um pequeno fragmento do tumor inteiro. Seriam necessários milhares de lâminas para avaliar todos os níveis através de um tumor para identificar onde ele poderia ter rompido a membrana basal e invadido o estroma. Esse erro de amostragem explica o fato de que a invasão pode passar despercebida.

Mostrou-se, por meio de microscopia eletrônica, que algumas lesões que parecem confinadas aos ductos mediante microscopia óptica transpuseram a membrana basal e invadiram o estroma circundante (31). Isto pode explicar por que em algumas mulheres com carcinoma intraductal aparente detecta-se paradoxalmente tumor em linfonodos axilares quando o diagnóstico é definido, e algumas de fato morrem de câncer de mama metastático. A probabilidade de invasão "microscópica" aumenta com o tamanho da lesão CDIS. Por meio de análise de cortes minuciosos, Lagios *et al*. observaram que, se a lesão CDIS fosse maior que 2,5 cm, havia uma probabilidade de quase 50% (11/24) de que houvesse invasão microscópica (32). Não houve invasão microscópica em nenhuma lesão menor que 25 mm. Na maioria das lesões CDIS detectadas por mamografia, que em geral são muito pequenas, invasão é muito rara. A probabilidade de metástase linfonodal aumenta quando microinvasão está presente. No total, apenas 2% das mulheres com CDIS submetidas a dissecção axilar terão tumor detectado nos linfonodos. Por esta razão, dissecção de linfonodos axilares raramente é indicada para CDIS, porém alguns cirurgiões realizam biopsias de linfonodo sentinela em mulheres com CDIS de grande volume, especialmente se for pouco diferenciado.

ALGUMAS LESÕES QUE PARECEM CDIS PODERIAM REPRESENTAR CÂNCERES INVASIVOS QUE ESTÃO FORMANDO ESTRUTURAS SEMELHANTES A DUCTOS?

Tabar e Igleheart levantaram, separadamente, outra possibilidade para explicar o fato de que algumas lesões CDIS ou lesões invasivas pequenas

com um grande componente CDIS têm taxa de letalidade bem mais alta do que o esperado. Ambos me sugeriram que alguns cânceres que parecem ser casos de CDIS extenso na verdade representam células invasivas que constroem estruturas que se assemelham a ductos ocupados por CDIS. Tabar *et al*. mostraram que cânceres invasivos pequenos associados a CDIS extenso que é necrótico com calcificações ramificadas lineares (chamadas "moldes" por Tabar) encerram prognóstico bem pior do que a pequena quantidade de invasão aparente sugeriria (33). No acompanhamento a longo prazo de mulheres no estudo de triagem Swedish Two-County, a sobrevida de mulheres que tiveram cânceres invasivos com tamanho de 1 a 9 mm sem calcificações do tipo moldes foi de cerca de 95%. Contudo, 14% de 138 mulheres que se apresentaram com tumores muito pequenos, de 1 a 9 mm, associados a calcificações em moldes na mamografia responderam por 73% do total de mortes por câncer de mama (*p*, 0,001). Dentre os tumores T1a, T1b e de 10 a 14 mm com calcificações ramificadas lineares (moldes), eles verificaram que a taxa de mortalidade era semelhante à de mulheres com cânceres avançados de alto grau. Tais resultados sugerem uma diferença biológica entre CDIS extenso e focos pequenos. Resta saber se as lesões extensas de CDIS de fato representam uma manifestação estranha de um câncer invasivo de alto grau.

CARCINOMA LOBULAR IN SITU

Carcinoma lobular *in situ* (CLIS) é uma lesão ainda mais desconcertante que o CDIS. Quando células neoplásicas parecem que se originaram das células de revestimento do lóbulo e estão contidas dentro do lóbulo, elas são designadas CLIS. O CLIS tem virulência duvidosa. Quando células que parecem ter surgido dentro do lóbulo invadem, elas são denominadas carcinoma lobular invasivo, e este é tão ameaçador quanto o carcinoma ductal infiltrativo.

Conforme descrito adiante, por muitos anos acreditou-se que o CLIS representasse uma lesão de alto risco e não um precursor direto, como o

CDIS parecia ser. Isto ocorreu porque cânceres invasivos, quando presentes, pareciam ter surgido na mesma velocidade nas duas mamas (não apenas na mama que continha o CLIS), e o câncer invasivo pode ser lobular ou ductal. Análises mais recentes sugerem que o CLIS é uma lesão precursora. Pelo menos um estudo observou que as alterações genéticas em mulheres com carcinoma lobular invasivo ao lado de CLIS são semelhantes nas duas lesões, sugerindo uma origem ou "clonalidade" similar (34).

Historicamente, menos de 10% dos cânceres exibem características citológicas sugestivas de origem no epitélio lobular. Em nossos dados no Massachusetts General Hospital (MGH), contudo, a percentagem de cânceres diagnosticados como carcinoma lobular invasivo quase dobrou entre 1993 e 2003. A razão desse aumento é obscura. Alguns propuseram que a terapia de reposição hormonal (TRH) poderia estimular cânceres positivos para receptores de estrogênios (RE), e o carcinoma lobular invasivo geralmente é RE-positivo, mas não há comprovação direta de que o uso de TRH nas décadas de 1980 e 1990 justifique esse aumento. O aumento de cânceres lobulares invasivos no MGH começou de maneira razoavelmente abrupta. Desconheço algum aumento súbito proporcional no uso de TRH que o tenha precedido. Houve redução acentuada no uso de hormônios exógenos com a publicação do estudo Women's Health Initiative, mas a percentagem de cânceres que são carcinoma lobular invasivo não começou a diminuir.

Neoplasia Lobular, Hiperplasia Lobular Atípica e CLIS

O diagnóstico de CLIS causa grande ansiedade devido à palavra "carcinoma" no nome e ao fato de que seu tratamento é desconcertante. A confusão aumentou agora que patologistas modificaram o significado da terminologia e estão subcategorizando essas lesões. David Page, um dos principais patologistas de mama no mundo, descreveu essas lesões na Internet: "Usamos o termo 'neoplasia lobular' para indicar toda a gama de

alterações *in situ* com células típicas inicialmente diagnosticadas como CLIS em 1941” (35).

A categoria geral agora é chamada de neoplasia lobular, e esta contém subdivisões de hiperplasia lobular atípica (HLA) e CLIS. Em um artigo de 2003 no *The Lancet*, Page *et al*. escreveram: “O carcinoma invasivo após hiperplasia lobular atípica tem probabilidade três vezes mais alta de surgir na mama diagnosticada com hiperplasia lobular atípica do que na outra mama sem esses achados iniciais. Nossos achados sugerem um modelo de pré-malignidade para hiperplasia lobular atípica intermediário entre um precursor local e risco generalizado para as duas mamas” (36). Como o CLIS é impalpável e, com raras exceções (37), não possui correlato mamográfico, essas lesões sempre foram encontradas coincidentemente: biopsiava-se uma lesão palpável e encontrava-se CLIS ao seu lado, ou biopsiava-se uma lesão detectada por mamografia e descobria-se CLIS, por coincidência, ao seu lado.

No passado, acreditava-se que o CLIS diferia do CDIS de diversas maneiras. Quando um câncer invasivo surge em associação a CDIS, ele sempre cresce na mesma área em que o CDIS foi encontrado e sempre é carcinoma ductal invasivo. Em pacientes com CLIS, se um câncer invasivo surgir, ele nem sempre aparece na parte da mama onde se encontrou o CLIS (embora o CLIS geralmente acometa um volume de tecido mamário bem maior do que o detectado em biopsia). Além disso, o câncer invasivo às vezes se desenvolve na mama oposta e, quando está presente, com freqüência é um carcinoma ductal invasivo em vez de carcinoma lobular invasivo. Isto levou à crença de que o CLIS *per se* não tinha maiores conseqüências, mas era um fator de risco. Todos concordavam, porém, que o CLIS era um indicador relevante de aumento do risco do aparecimento subseqüente de câncer de mama invasivo. CLIS pode ser uma lesão que representa um “fenômeno de campo” no qual grandes volumes do tecido mamário possuem alterações que predispõem a câncer invasivo. A literatura mais antiga sugere que mulheres com CLIS têm risco de até 30% de

desenvolver carcinoma invasivo (ductal ou lobular), com igual risco (15%) de que o tumor invasivo cresça em uma das duas mamas (38).

Como as duas mamas estão sob risco quando CLIS está presente, o tratamento é controverso. A maioria das mulheres com a doença não apresentará carcinoma invasivo; assim, costuma-se adiar o tratamento definitivo até que as mamas sejam observadas "cuidadosamente". A probabilidade de ocorrer carcinoma invasivo é a mesma para ambas as mamas, o que dificulta a recomendação de um tratamento mais agressivo pois as duas mamas devem ser tratadas da mesma maneira.

A mudança na terminologia patológica trouxe uma confusão maior mas possivelmente uma melhor compreensão dessas lesões. Ao distinguir entre HLA e CLIS, uma nova compreensão pode estar surgindo. Pesquisadores acreditam que a HLA pode ser semelhante à hiperplasia ductal atípica por ser uma lesão precursora e não apenas um fator de risco. Page *et al*. relataram que mulheres com história prévia de HLA tinham maior probabilidade de desenvolver uma lesão invasiva na mesma área do que na mama contralateral (36). Esse conceito gerou novas formulações. Quando uma biopsia de fragmento revela hiperplasia ductal atípica, geralmente se concorda que uma excisão cirúrgica é indicada porque há boa chance (em algumas séries, 50%) de que o CDIS será diagnosticado por biopsia maior. Atualmente, alguns sugerem que se a biopsia de fragmento revelar HLA, deve-se realizar a mesma intervenção. Essa conduta ainda não foi comprovada. Todo o trabalho publicado é retrospectivo, no qual pesquisadores examinaram dados de biopsias de fragmento cujo achado patológico mais suspeito foi HLA. Os estudos observaram que até 15% dessas mulheres terão câncer invasivo quando forem rebiopsiadas (39). O problema desses estudos é que eles não explicitam o motivo de repetição de biopsia nessas pacientes. Decerto, se uma lesão espiculada foi biopsiada e o laudo patológico do fragmento foi HLA, uma segunda biopsia é obrigatória. Como a probabilidade de uma nova biopsia revelar câncer aumenta sobremodo quando os resultados da biopsia inicial foram discordantes dos

achados radiológicos, os estudos que analisam pacientes submetidas a biopsias repetidas teriam alta proporção de cânceres como viés nos resultados.

Ademais, a diferenciação entre hiperplasia ductal atípica e CDIS é uma questão de quantidade (quanto mais ductos envolvidos, maior a chance de que uma lesão seja denominada CDIS em vez de hiperplasia ductal atípica). Ainda não está claro se a HLA terá o mesmo nível de importância. Suspeitamos que a HLA seja uma lesão coincidente e não recomendamos reexcisão se os resultados da biopsia de fragmento forem coerentes com os achados radiológicos. Até que se disponha de dados prospectivos que vinculem HLA diretamente a cânceres invasivos, excisão adicional dessas lesões não deve ser realizada fora de estudos clínicos. Decerto, o nível de risco mais alto justifica acompanhamento estreito dessas pacientes.

TALVEZ A QUESTÃO SEJA AS CALCIFICAÇÕES

Em casos isolados, observamos que periodicamente detectamos calcificações aglomeradas que quando biopsiadas são descritas como tecido benigno, mas lá está o câncer de mama “na porta ao lado”. Sempre descartamos o achado como coincidência, mas já ocorreu com freqüência suficiente para me fazer especular se as calcificações não seriam de algum modo induzidas pela proximidade do tecido benigno ao câncer. Talvez sejam essas lesões, se puderem ser caracterizadas com exatidão, que deveriam ser excisadas, e não o CLIS, que pode ser um expectador inocente. Elsheikh e Silverman detectaram câncer de mama (eles incluíram CDIS e cânceres invasivos) em 9 de 33 mulheres, das quais 20 tinham HLA e 13 CLIS (40). Eles desconsideraram o fato de que a maioria dessas mulheres (88%) foram biopsiadas em razão de calcificações. Eles relataram que 4 das 13 mulheres (31%) com CLIS apresentavam CDIS ou câncer invasivo por ocasião de excisão cirúrgica, enquanto quatro casos de CDIS e um câncer lobular invasivo foram detectados entre 5 de 20 mulheres (25%) que tiveram HLA na biopsia de fragmento. Imagino que o CLIS e a HLA

sejam meros desvios, e são as calcificações que constituem o achado significativo, embora elas se localizem em estruturas benignas. Um estudo prospectivo sólido é necessário para esclarecer essas questões.

Um Conhecimento em Evolução do CLIS

Nosso conhecimento de CLIS está evoluindo. À medida que nossos recursos de biologia molecular se tornam mais sofisticados, provavelmente descobriremos que cânceres lobulares invasivos de fato surgem a partir de CLIS, mas o tempo em que essa progressão ocorre é bem mais longo que para o CDIS — daí a dificuldade em vincular as lesões *in situ* às invasivas. O fato de que o CLIS representa um epitélio geneticamente instável deve explicar por que cânceres ductais invasivos podem surgir dele bem como de câncer lobular invasivo.

Alguns pesquisadores acreditam que o CLIS encerra o mesmo potencial precursor direto que o CDIS tem para câncer ductal invasivo. Ouvi a sugestão de que o CLIS é uma lesão precursora direta, porém a progressão para invasão demora muito mais tempo que a do CDIS até a invasão. Esse conceito é apoiado por Fisher *et al.*, que relataram acompanhamento durante 12 anos de mulheres que tiveram CLIS detectado enquanto participavam de um protocolo do National Surgical Adjuvant Breast Project (NSABP) (41). Haviam 180 pacientes que foram diagnosticadas com CLIS cujo único tratamento foi excisão local. Os pesquisadores acompanharam as pacientes e avaliaram o risco de recorrência do tumor na mama ipsilateral (RTMI) e recorrência do tumor na mama contralateral (RTMC), bem como as taxas de mortalidade entre essas mulheres. Durante os 12 anos de acompanhamento, houve 26 (14,4%) RTMI e 14 (7,8%) RTMC. Dentre essas, apenas 9 das mulheres com RTMI (5,0% de 180) desenvolveram câncer invasivo, enquanto 10 (5,6% do total) das mulheres diagnosticadas com câncer contralateral tinham cânceres invasivos. Oito dos 9 cânceres invasivos que recorreram na mama ipsilateral (88,9%) e 6 dos 8 cânceres invasivos que surgiram na mama contralateral (75%) entre mulheres cuja

histologia os autores puderam rever foram cânceres lobulares invasivos. Os pesquisadores também observaram que 96% de todas as RTMI e 100% das RTMI invasivas ocorreram no mesmo local que o CLIS original. Felizmente, apenas 2 mulheres dentre as 180 (1,1%) morreram do câncer de mama. Ambas tinham cânceres invasivos, uma RTMI e a outra RTMC. Os autores concluíram que o CLIS representa uma forma mais indolente de carcinoma da mama *in situ* que o CDIS. Embora possa ser um precursor direto de câncer invasivo, as taxas de recorrência são tão baixas que eles não encontraram "nenhuma razão convincente para instituir um tratamento cirúrgico do CLIS diferente do conservador".

Os dados do NSABP estão em desacordo com alguns dos resultados mais antigos. Suas taxas de recorrência de tumor invasivo são menores que as previstas por análises prévias. Pode ser que isto decorra do acompanhamento mais breve.

A HISTÓRIA NATURAL DO CÂNCER DE MAMA

Conforme mencionado, não há consenso geral sobre a história natural do câncer de mama. Geralmente se aceita que o câncer de mama começa no revestimento epitelial do ducto. As células do ducto terminal intralobular provavelmente são responsáveis pela maior parte da proliferação, e acredita-se que essas são as células suscetíveis a transformação maligna.

Células cancerosas que permanecem confinadas dentro do ducto não causam a morte da paciente. O câncer de mama torna-se letal apenas quando desenvolve a capacidade de romper o ducto e invadir o tecido circundante, ganhando acesso aos sistemas vascular e linfático, através dos quais se expande para outros órgãos, onde crescem e destroem suas funções. Persiste a incerteza sobre a história natural do câncer de mama e as etapas efetivas na progressão para letalidade. A exemplo de outros cânceres, o desenvolvimento e o crescimento desses tumores são variáveis e provavelmente influenciados por propriedades individuais do tumor além de fatores do hospedeiro e do ambiente.

Está-se tornando cada vez mais evidente que iniciação, promoção e progressão do câncer constituem uma seqüência em múltiplas etapas de alterações do DNA e fatores promocionais que posteriormente resultam em uma célula maligna, cujo clone prolifera sem restrição. As primeiras alterações genéticas atualmente são indetectáveis por microscopia óptica. É difícil descrever precisamente as alterações genéticas (genotípicas) em nível histológico porque muitas alterações provavelmente não se refletem em mudanças visíveis no fenótipo celular como características evidentes morfologicamente.

O Modelo Mais Provável

Os dados e a experiência sugerem que muitos caminhos diferentes podem resultar em câncer. Inegavelmente, existem cânceres que se desenvolvem a partir de uma única célula que adquire todas as alterações genéticas necessárias para tornar-se um câncer invasivo e cujos clones são plenamente capazes de invasão e produção de metástases letais (Fig. 7.2). Em outros cânceres, provavelmente há uma progressão que começa com algumas alterações genéticas que podem ou não ser refletidas no aspecto da célula. Então, essa célula ou grupo de células prolifera excessivamente sob algum controle persistente (hiperplasia), e o processo pode ser reversível de modo a não sobrevir uma neoplasia maligna. Também existem células que provavelmente se tornam geneticamente instáveis (hiperplasia atípica e câncer de mama *in situ*). Como muitas dessas células já perderam alguns dos controles genéticos habituais, há aumento da probabilidade de que uma célula do grupo adquira alterações adicionais que a aproximam do fenótipo maligno. Embora suas funções exatas não estejam elucidadas, os genes BRCA1 e BRCA2 parecem estar implicados em sistemas de reparo do DNA. Uma célula que não consegue reparar seu DNA é mais propensa a adquirir alterações genéticas que podem motivar o aparecimento de câncer de mama. Assim, o DNA anormal pode não resultar diretamente em iniciação do câncer, mas pode aumentar as chances de carcinogênese.

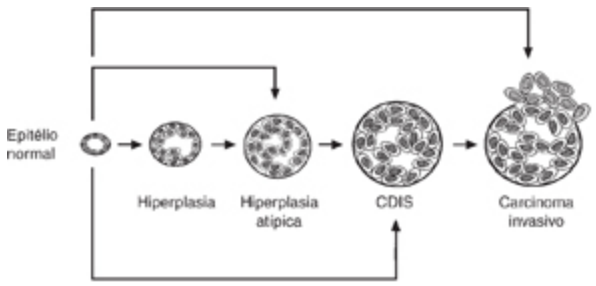

Fig. 7.2 A teoria do espectro contínuo sugere uma progressão em etapas desde o epitélio normal através de hiperplasia, hiperplasia atípica e CDIS até câncer de mama invasivo. É mais provável que alguns cânceres sigam essa progressão, enquanto outros avançam para invasão a partir de qualquer uma das etapas intermediárias. Alguns cânceres podem ser invasivos com potencial metastático desde a primeira célula transformada, enquanto outros se replicam em cada etapa por períodos de tempo variáveis. Algumas alterações intermediárias, como hiperplasia atípica, talvez representem alterações de campo que ocorrem em muitas células simultaneamente.

Fenômenos de Campo

Embora pareça que muitos cânceres de mama (se não a maioria) se originam de uma única célula que adquire (durante um período de tempo variável) todas as alterações do DNA essenciais para proliferar sem restrição, invadir o tecido normal e expandir-se para outros órgãos, também parece que alguns cânceres se originam em tecidos que estão “preparados”. Isto torna a alteração definitiva mais provável. Algumas alterações afetam numerosas células de tal modo que elas ainda não são malignas mas estão predispostas a transformação maligna. Sua “instabilidade genética” eleva o risco de ocorrer essa transformação. Em um número significativo de mulheres, um grande número de células, influenciadas por fatores ainda indeterminados, pode sofrer transformação ao mesmo tempo, cada uma com potencial mais alto de transformações subseqüentes. Quando múltiplas células estão sob risco, descreve-se a situação como fenômeno de campo.

Atualmente está claro que tais alterações multicelulares podem estar relacionadas com seqüências gênicas anormais hereditárias transferidas da célula germinativa para todas as células no corpo, aumentando a probabilidade de câncer subseqüente. Também é provável que as alterações

decorram de algum agente ambiental que afete muitas células de maneira semelhante. Contudo, suspeito que alterações que afetam múltiplas células de uma grande área (campo) muito provavelmente decorrem de uma única célula que sofreu lesão ou alteração do DNA antes do desenvolvimento da mama, que depois se estende para um segmento da mama pois aquela alteração é copiada e assim forma a mama desenvolvida. O mecanismo dessas alterações ainda não foi elucidado, mas está cada vez mais claro que provavelmente existem células-tronco mamárias (embora ainda não se tenha identificado nenhuma diretamente). Se este for o caso, uma lesão dessa célula antes do desenvolvimento final da mama poderia fazer com que todas as células na distribuição ductal formada a partir daquela célula-tronco contivessem DNA anormal. Esta é uma explicação possível para o aparecimento de um grande campo de células anormais similares. De outro modo, e menos provavelmente, um carcinógeno pode ter atuado sobre um grande número de células em um volume da mama ao mesmo tempo.

O CLIS parece ser um fenômeno de campo no qual múltiplas células advieram de uma transformação genética comum. O risco mais alto para mulheres com tais lesões provavelmente decorre do número maior de células que possuem um genótipo mais próximo de um fenótipo verdadeiro de câncer.

Hiperplasia atípica pode ser um pequeno foco de células anormais ou estender-se por grandes áreas. O fato de que também encerra um alto risco do desenvolvimento de câncer invasivo sugere que ela também representa um defeito de campo. Os tecidos com hiperplasia atípica consistem em muitas células que sofreram alterações (supostamente no DNA ou talvez em resposta a fatores reguladores do crescimento) que se refletem no fenótipo e deixam os tecidos mais próximos de adquirir alterações cromossômicas essenciais a transformação maligna. O grande número dessas células e as probabilidades estatísticas aumentam a chance de transição de uma célula (ou mais) para malignidade franca.

O CÂNCER DE MAMA ORIGINA-SE DE UMA CÉLULA-TRONCO?

A origem exata do câncer de mama continua desconhecida. Alguns propuseram que cânceres de mama surgem de uma célula-tronco precursora da célula epitelial ductal ou lobular e que as várias semelhanças com elementos ductais ou lobulares e subclassificações do câncer representam direções diferentes na desdiferenciação das células de uma determinada lesão.

Há evidências crescentes de que existem células-tronco mamárias. Deng *et al*. (42) detectaram defeitos genéticos (perda de heterozigosidade) em células aparentemente normais encontradas em lóbulos normais em proximidade estreita com um câncer que eram similares aos defeitos observados em células malignas em lóbulos vizinhos contendo câncer, enquanto células em lóbulos distantes não exibiam as mesmas alterações genéticas. Este achado sugere que pode haver um progenitor comum para as células benignas e malignas da rede de ductos afetados. Se houver uma célula-tronco responsável pelo desenvolvimento dos ductos e lóbulos, então uma alteração no seu DNA no início da vida, antes do alongamento dos ductos e da diferenciação dos lóbulos terminais, poderia ser distribuída para todas as células no segmento. Isto deixaria as células de todo o segmento sob risco de alteração genética adicional, aumentando a probabilidade de que uma ou mais células depois se tornem malignas. Este fato explica os achados de Deng *et al*. e também poderia explicar o fenômeno de campo, em que as células em uma área da mama exibem anormalidade semelhante, mas outras áreas da mama são normais. O fenômeno de campo pode ser a explicação para adenose difusa, hiperplasia atípica ou até mesmo CLIS.

Em favor da existência de células-tronco está o fato de que seria muito improvável que apenas as células de um único segmento na mama madura fossem lesionadas por exposição a um carcinógeno ou mutágeno enquanto células dos demais segmentos fossem poupadas. Entretanto, se uma célula-tronco fosse alterada na mama imatura, aquela alteração seria distribuída

para todas as células do segmento em desenvolvimento, e somente as células do segmento seriam acometidas; esta é a explicação provável para anormalidades com distribuição segmentar (Fig. 7.3). Os esforços para prevenir o câncer de mama muitas vezes se voltam para mulheres de mais idade. Se houver células-tronco, sua presença sugere a importância de prevenir exposição a carcinógenos em idade baixa, antes da diferenciação terminal.

A seqüência de eventos descritos anteriormente e os que se seguem é, não obstante, ainda controversa. Aqueles que acreditam em um espectro contínuo de crescimento sugerem que o carcinoma intraductal prolifera por um período de tempo variável confinado ao ducto. Então, uma ou mais células desenvolvem a capacidade de penetrar a membrana basal, e seus clones invadem o estroma circundante, ganhando acesso às redes vasculares sanguínea e linfática e permitindo disseminação metastática (Fig. 7.4).

Defensores da teoria dual argumentam que surge na mama um número significativo de cânceres não-letais que jamais comprometerão a vida das mulheres. O câncer invasivo potencialmente letal é interpretado como uma lesão distinta que também se desenvolve no epitélio mas rapidamente invade e envia metástases (isto é, torna-se sistêmica e portanto incurável) antes que seja detectável. Este último modelo baseia-se na observação de que, em biopsias de mama aleatórias, são encontrados carcinomas insuspeitos (particularmente lesões *in situ*) que jamais afetarão a vida da paciente.

Muitos Cânceres de Mama Originam-se de uma Lesão In Situ

Ohuchi *et al*. (43) mostraram, em uma elegante análise patológica tridimensional, que o CDIS pode estender-se para cima e para baixo da rede ductal e permanecer *in situ*, enquanto o câncer invasivo pode ser encontrado associado a parte do processo. Este achado favorece a teoria do espectro contínuo. Seus dados sugerem que uma das células já instáveis geneticamente no CDIS (44) desenvolveu um clone invasivo, que proliferou

enquanto as demais células *in situ*, incapazes de invadir, continuaram a proliferar e estender-se para cima e para baixo dos ductos. Essa observação explica por que o CDIS e o câncer de mama invasivo podem ser encontrados na mesma lesão (Fig. 7.5).

Se o Câncer É Clonal, Por Que uma Lesão É Heterogênea?

O câncer de mama invasivo provavelmente surge a partir de uma única célula. São os clones dessa célula que formam o tumor inicial. Porém não há razão para esperar que, depois que uma célula se torna maligna, alterações adicionais do DNA não ocorram na sua descendência. De fato, depois que uma célula é geneticamente anormal, a chance de alterações adicionais aumenta. Tais células são geneticamente instáveis. O desenvolvimento de outros clones com características diferentes é a explicação provável para a freqüente heterogeneidade celular dos cânceres. Subseqüentemente, o clone mais agressivo predomina. Tabar *et al*. sugeriram que esse predomínio explica por que cânceres pequenos tendem a ser mais bem diferenciados enquanto cânceres maiores tendem a ser pouco diferenciados (45). Eles argumentam que essa é mais uma razão pela qual detecção precoce é tão importante.

Câncer *in situ* não é encontrado dentro de muitos cânceres invasivos por diversas razões. É possível que haja alguns cânceres em que a primeira célula maligna ou uma das primeiras células *in situ* desenvolva toda a capacidade necessária (alterações genéticas) para invadir e até gerar metástases. Desse modo, alguns cânceres jamais passam por algum estágio *in situ* significativo. Em outros cânceres, é provável que assim como invade e destrói o tecido normal, o câncer invasivo também destrói qualquer tumor *in situ*, e, no momento do diagnóstico, encontra-se apenas câncer invasivo.

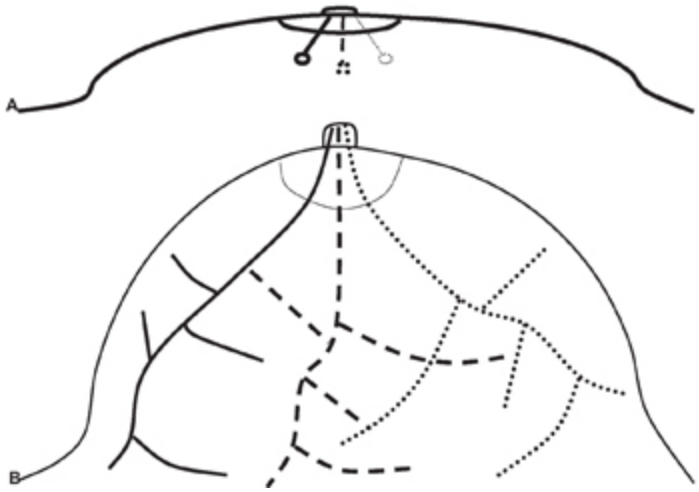

Fig. 7.3 É provável que o DNA em cada lobo (segmento) da mama difira daquele presente nos outros lobos porque eles não se comunicam. Se células-tronco estiverem presentes ao nascimento (A), é provável que se uma célula ou mais sofrerem alterações do DNA antes do desenvolvimento dos ductos, as alterações serão distribuídas para todas as células naquela rede (B) mas não para as células nas outras redes ductais.

Câncer Multifocal Versus Multicêntrico

Câncer de mama multifocal deve ser definido como múltiplos focos de câncer associados a uma rede ductal, ao passo que câncer multicêntrico envolve focos que estão em lobos ou segmentos separados. Multifocalidade é o resultado de câncer oriundo de uma única célula cujos clones se estendem para cima e para baixo do ducto, com o aparecimento subseqüente de clones invasivos formados independentemente em vários locais. A multicentralidade exige a transformação independente de duas células (ou grupos celulares) separadas. Multifocalidade é razoavelmente comum; multicentralidade é razoavelmente incomum.

Estudos de mamas inteiras por Holland *et al*. (46) sugerem que a maioria dos focos de câncer está conectada diretamente e representa disseminação por contigüidade. Eles observaram que cânceres multifocais fazem parte da mesma lesão. Em virtude de erro de amostragem, a conexão entre os componentes da lesão nem sempre é reconhecida em análise patológica de rotina. Ohtake *et al*. (47) usaram análise tridimensional de alta definição de cânceres para mostrar que as lesões multifocais estão

conectadas por ductos envolvidos em contigüidade com CDIS. Multicentralidade com focos totalmente separados de câncer em diferentes redes ductais é raríssima.

DISSEMINAÇÃO METASTÁTICA

O câncer de mama incipiente pode ser definido como aquele que ainda não se disseminou da mama para outras partes do corpo. O fenômeno de disseminação metastática foi modelado e parece ser compatível com uma probabilidade associada a números (48). Quanto maior o número de células em um câncer, maior a chance de que uma delas se estenda a outros órgãos. Podem-se encontrar células malignas flutuando no sangue de pacientes com câncer de mama (49). A presença das células no sangue, contudo, não significa que o câncer se tornou metastático. A capacidade de gerar metástases provavelmente requer alteração, ativação ou desativação genética adicional.

Pesquisadores mostraram que, para crescer, um tumor deve ser capaz de estimular o crescimento de suprimento sanguíneo novo (50). O potencial metastático aumenta de acordo com o tamanho do tumor, que está relacionado com a neovascularidade tumoral. Vários estudos sugeriram que o número de vasos na periferia de um tumor prediz a probabilidade de disseminação metastática (51). Em algumas séries, a sobrevida a longo prazo parece estar relacionada com neovascularidade. É provável que, quanto mais neovasos forem formados, pior o prognóstico.

A capacidade de um tumor de enviar metástases exige outras habilidades genéticas. A simples liberação de células malignas na circulação sanguínea não resulta em disseminação metastática. Os tumores também devem ser capazes de produzir enzimas proteolíticas que são essenciais para romper o colágeno que possa impedir sua expansão (embora alguns estudos sugiram que a célula cancerosa pode induzir tecidos normais a produzir tais enzimas). Seguindo através do sangue, as células malignas também devem ser capazes de produzir enzimas de aderência que lhes

permitam fixar-se às paredes vasculares e sair do sistema vascular para invadir um órgão (52). Alguns dados experimentais sugerem que algumas células malignas podem ser capazes de crescer apenas porque se tornam contidas mecanicamente em leitos capilares pequenos. Não obstante, as metástases de muitos cânceres para locais específicos sugerem que fatores ambientais locais também são necessários para disseminação metastática.

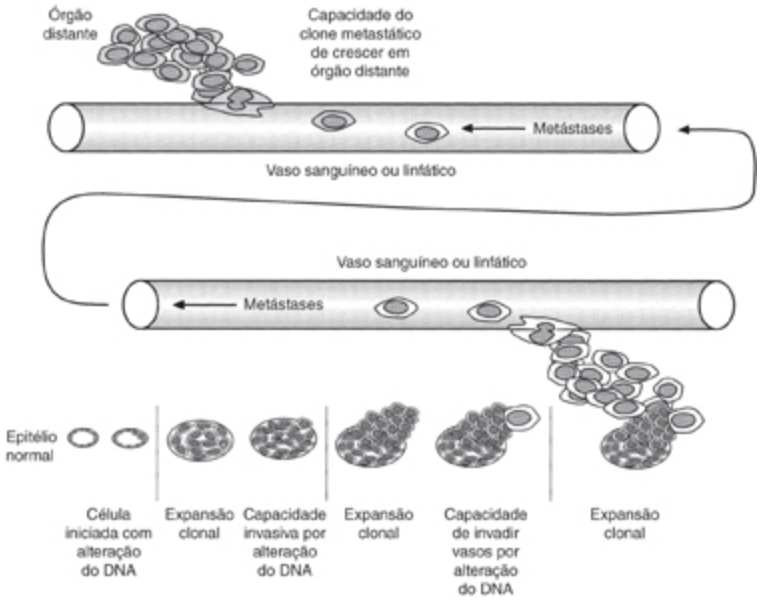

Fig. 7.4 Seja como um processo em múltiplos estágios ou como o desenvolvimento direto de uma lesão invasiva, uma série de alterações genéticas ocorre mais provavelmente para que uma célula e seus clones sejam capazes de proliferar, invadir e enviar metástases.

O câncer de mama, infelizmente, muitas vezes logra êxito ao estabelecer-se em diferentes locais no corpo. Porém o sucesso da triagem prova que é possível interromper essas alterações seqüenciais e eliminar o câncer de mama antes do estabelecimento de lesões metastáticas.

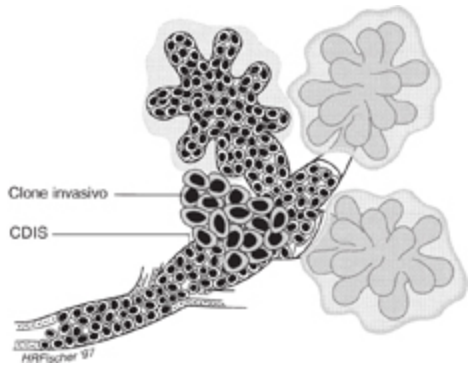

Fig. 7.5 Células que estão proliferando fora de controle mas desprovidas da capacidade de invadir podem continuar a crescer dentro do ducto, enquanto um clone que desenvolveu capacidade invasiva pode estar crescendo simultaneamente na mesma lesão.

A Triagem Resulta em Diagnóstico Excessivo de Câncer de Mama?

Alguns criticaram a triagem com o argumento de que ela encontra apenas cânceres não ameaçadores de crescimento lento. Se assim fosse, a triagem resultaria no diagnóstico de mais cânceres a longo prazo do que a assistência médica de rotina. Isto não tem acontecido no acompanhamento prolongado dos estudos de triagem. No estudo do Health Insurance Plan of New York (HIP), conforme esperado, a detecção antecipada gerou mais cânceres entre as mulheres examinadas nos anos iniciais do estudo, mas no sétimo ano (2 anos após a conclusão da triagem) o grupo controle igualou-se à medida que seus cânceres "chegaram na superfície". Nos estudos suecos, houve um pequeno excesso de cânceres encontrados, como seria esperado, entre as mulheres submetidas a triagem. Como os grupos controles depois foram examinados, é difícil avaliar a questão do diagnóstico excessivo, mas este não parece ser um fenômeno importante. Suspeito que alguns cânceres muito indolentes, que jamais seriam clinicamente relevantes, sejam detectados pela triagem. Esta é uma das razões pelas quais é importante demonstrar que um novo exame reduz a mortalidade.

Triagem por meio de mamografia detecta um maior número de cânceres em termos absolutos, mas também os encontra mais cedo ao longo do seu crescimento e reduz o estágio em que a doença é identificada. Seja qual for a história natural verdadeira do câncer de mama, o fato persiste visto que, em grandes estudos controlados randomizados, o diagnóstico precoce através de triagem mamográfica reduziu a mortalidade absoluta geral da doença na população examinada.

As duas teorias aparentemente contraditórias sobre o desenvolvimento do câncer de mama talvez não sejam incompatíveis. A hipótese que sugere dois níveis de agressão tumoral pode muito bem representar os dois extremos do espectro. É provável que alguns cânceres de mama desenvolvam todas as alterações necessárias no DNA de uma célula durante um curto período de tempo com potencial metastático precoce; outros jamais acumulam as alterações necessárias, e é provável que exista um espectro de neoplasias com potenciais intermediários. Dado o modelo emergente de alterações progressivas do DNA que resultam no aparecimento de tumores sólidos, um número significativo de cânceres de mama provavelmente se desenvolve ao longo de muitos anos, e alguns evoluem rapidamente (com a maioria situada entre os dois extremos).

É uma probabilidade estatística que algumas células adquirirão as mutações apropriadas ou lesão cromossômica que lhes permitam crescimento irrestrito, invasão tecidual e potencial metastático muito rapidamente, mas outras lesões seguirão lentamente através dos vários estágios com clones de células que crescem apenas localmente, enquanto outros, por meio de alterações cromossômicas ao longo do tempo, desenvolvem capacidade mais letal. Deve haver cânceres *in situ* que nunca adquirem as alterações essenciais para permitir a produção de enzimas necessárias para a invasão, porém em termos estatísticos, quanto mais longa a presença de uma lesão *in situ*, maior a probabilidade de que uma de suas células desenvolva a capacidade de romper o ducto. Se essa célula sobreviver, sua descendência clonal torna-se o câncer invasivo que é reconhecido com potencial letal.

ONDE O CDIS TERMINA?

Dentre as dificuldades associadas ao CDIS está definir onde ele termina (sua extensão na mama). Muitas dessas lesões são extremamente extensas, pois cresceram para cima e para baixo da rede ductal. Até mesmo lesões detectadas por mamografia com freqüência são mais extensas do que foi

sugerido pelas calcificações que em geral denunciam sua presença (53). Em estudo de pacientes com CDIS detectado por mamografia e margens aparentemente claras em análise patológica da amostra excisada, 40% tiveram doença residual encontrada por ocasião de reexcisão do leito cirúrgico ou no momento da mastectomia.

Embora o patologista deva avaliar as margens do tecido excisado para tentar determinar se o tumor alcança a margem do tecido excisado, indicando que há tumor residual na mama, o erro de amostragem inerente à avaliação das margens do tumor significa que um ducto contendo tumor e estendendo-se à margem e ao tecido não excisado passa facilmente despercebido (Fig. 7.6). Atualmente, muitos cirurgiões excisam a lesão tão precisamente quanto possível e então realizam "raspagens" nas paredes da cavidade de biopsia. Essas margens "raspadas" são analisadas em separado. Elas permitem uma análise mais precisa das margens. Se as margens raspadas contiverem tumor, pode-se presumir que não existe forma de determinar onde o câncer *in situ* termina, e mastectomia é recomendada. Até que exista uma forma precisa de demonstrar que todo o CDIS foi excisado, esse tipo de análise rudimentar é a única maneira de avaliar a integralidade da excisão.

À medida que mais mulheres com CDIS forem estudadas e o espectro de lesões abrangidas por essa terminologia for mais bem definido, as condutas terapêuticas provavelmente serão modificadas para reconhecer a variedade de lesões que no passado foram tratadas como se tivessem o mesmo prognóstico. Até que tenhamos melhores métodos para caracterizar essas lesões, devemos confiar nos resultados de estudos abrangentes para basear as recomendações do tratamento. Os estudos mostraram que a conduta conservadora (excisão e radiação) é tão bem-sucedida no tratamento do CDIS quanto no câncer de mama invasivo; mastectomia geralmente é desnecessária. O que resta esclarecer é a questão da sobrevida a longo prazo. Os dados sugerem que a recorrência na mama conservada não é um evento tão significativo quanto a recorrência na parede torácica

após mastectomia. Também parece que a terapia conservadora do CDIS é a conduta correta. A importância do CDIS permanece indeterminada.

TAXA DE CRESCIMENTO DO CÂNCER DE MAMA

O fato de que o câncer de mama não é uma só doença complica a detecção e o tratamento. O tempo de duplicação do câncer de mama varia de dias a anos, mas o tempo médio é de 100 a 180 dias (54,55). Embora triagem seja uma tentativa de detectar câncer de mama precocemente, no momento em que o tumor é clinicamente evidente (diâmetro aproximado de 1 cm), ele provavelmente está crescendo há 5 a 10 anos. Pressupondo que o número de células dobra a cada 100 dias (isto é, uma torna-se duas, duas viram quatro, quatro geram oito, e assim por diante a cada 100 dias), seriam necessárias 20 duplicações para que uma célula se torne 1 milhão de células (uma massa com aproximadamente 1 mm de diâmetro). Essa lesão estaria crescendo há 5,5 anos (20 3 100 dias/365).

A detecção mamográfica do câncer de mama que ainda é clinicamente inaparente parece antecipar o tempo de detecção em 1 a 2 anos em mulheres jovens e em até 4 anos em mulheres de mais idade. Assim, detecção precoce é um termo relativo. O tamanho do tumor na mama é importante apenas em termos da sua relação com o aparecimento de metástases. Em geral, quanto maior o tumor, maior a probabilidade de que ele produza lesões metastáticas (56). O ponto no qual células tumorais ganham acesso aos sistemas vascular e linfático e desenvolvem a capacidade de crescer em outros órgãos é o fator importante na detecção precoce. Uma vida pode ser salva apenas se o tumor primário for eliminado antes que envie metástases.

Metástase Bem-sucedida: Um Modelo Especulativo

Como as lesões metastáticas são o componente letal, o câncer de mama é curável se a lesão primária for eliminada antes que clones se tenham disseminado para outros órgãos e desenvolvido a capacidade de vida

independente da lesão primária. Os dados sugerem que talvez exista uma dependência inicial da doença metastática à lesão primária. Há modelos animais em que lesões metastáticas crescem mais rápido por um curto período após a remoção da lesão primária (57). Supostamente, fatores são elaborados e liberados no sangue pela lesão primária que atingem e detêm o crescimento das lesões metastáticas; talvez existam outras inter-relações.

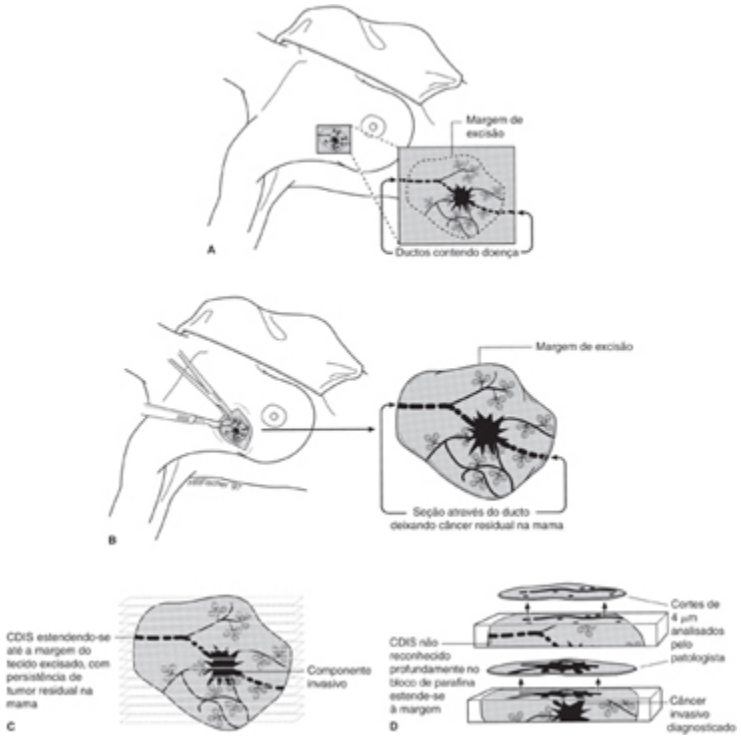

Fig. 7.6 Em conseqüência da excisão cirúrgica e do modo como o material de biopsia é processado e revisto, o patologista pode não perceber que o tumor se estende até a margem do tecido excisado e que há tumor residual na mama. O cirurgião pode excisar um tumor sem perceber que ductos contendo o tumor foram secionados e há tumor residual na mama (A). A amostra excisada é secionada em cortes de 2 mm (B) que são colocados em blocos de parafina separados (C). O patologista revê um ou dois cortes de 4 mm extraídos do topo de cada bloco (D). Se o tumor que se estende à margem se situar mais profundamente no bloco, o patologista não o detectará e concluirá erroneamente que o tumor foi totalmente excisado com uma borda de tecido circundante normal.

Houve muita especulação sobre a razão do retardo no benefício de triagem de mulheres jovens (na maioria dos estudos, o benefício só aparece após 7 a 10 anos), mas houve pouca discussão e nenhuma explicação satisfatória para a redução quase imediata em mortes por câncer de mama

entre mulheres mais velhas examinadas nos estudos de triagem (o benefício começou a aparecer 2 a 3 anos após a primeira triagem). Para que um benefício imediato apareça no estudo de triagem, uma mulher no grupo controle deve morrer de câncer de mama em idade precoce no estudo enquanto seu equivalente no grupo de triagem vive. Como a triagem periódica tem maior chance de detectar os cânceres de crescimento lento (amostragem com viés de duração), e este fenômeno seria exacerbado pelo intervalo de triagem longo utilizado nos estudos, a única forma de prevenir uma morte precoce seria se a doença metastática já estivesse estabelecida e destinada a matar a mulher do grupo controle dentro de alguns anos após o início do estudo mas de algum modo regrediu com a detecção e o tratamento precoces do indivíduo submetido a triagem. De novo, isto jamais foi comprovado e é puramente especulativo, mas pode explicar os resultados dos estudos. Significaria que metástases podem estar presentes mas não são autônomas durante um período de tempo e dependentes da lesão primária. Enquanto não se tornarem autônomas, elas não são "bem-sucedidas".

Seja qual for a explicação, as células tumorais parecem precisar de alterações que lhes permitam crescer como lesões metastáticas. Elas podem ganhar acesso aos sistemas vascular e linfático e então flutuar no sangue sem ser capazes de viver em outros ambientes teciduais. Desenvolvem potencial letal apenas quando logram êxito no estabelecimento de metástases. Para que seja eficaz, a triagem deve resultar na interrupção de um câncer antes que isto ocorra. Dados dos estudos de triagem mostraram que a detecção antecipada pode realizar isto e proporcionar redução significativa da mortalidade.

SOBREVIDA E FATORES DO PROGNÓSTICO

O câncer de mama nem sempre é fatal. De fato, como compreende uma série de doenças que surgem com a idade, muitas mulheres que são diagnosticadas com câncer de mama, conforme mencionado, morrem de

outra doença (p. ex., cardiopatia). A maioria das mulheres com câncer de mama não morre em conseqüência desse câncer. Parece haver uma diferença na taxa de sobrevida entre mulheres jovens e as mais velhas: ao contrário do senso comum, mulheres jovens tendem a viver mais tempo com câncer de mama do que mulheres mais velhas (58). Nos Estados Unidos, a sobrevida após 5 anos de mulheres que tinham menos de 50 anos de idade por ocasião do diagnóstico de câncer de mama invasivo entre 1974 e 1987 foi de 78%, enquanto a de mulheres mais velhas foi um pouco menor (74 a 75%) (Quadro 7.2) (59). Os dados da sobrevida são influenciados pelo método de detecção. Nos programas de triagem, a sobrevida de mulheres de 40 a 49 anos foi quase idêntica à daquelas de 50 a 59 anos quando comparadas por estágio na detecção (60,61).

Não obstante, mais de 30% das mulheres que desenvolvem câncer de mama morrerão da doença, e até 1990 a mortalidade global não havia mudado por mais de 50 anos. O fato de que antes de 1990 a incidência de câncer de mama estava aumentando enquanto a taxa de mortalidade permanecia a mesma só pode ser explicado de duas maneiras: ou se encontrou um número crescente de cânceres invasivos não-letais (isto é improvável na era pré-mamografia) ou houve progresso constante no tratamento do câncer de mama ao longo do tempo. Uma taxa de mortalidade estável a despeito de uma incidência crescente sugere que algumas mulheres estavam sendo curadas. Desde 1990, a taxa de mortalidade do câncer de mama caiu em 20%, e isto provavelmente adveio da triagem.

O tratamento, seja cirúrgico ou quimioterápico, pode ser incapacitante, o que suscitou tentativas de subcategorizar cânceres de mama em grupos com bom prognóstico e aqueles com prognóstico menos favorável. Se cânceres puderem ser segregados de maneira precisa, o tratamento de cânceres favoráveis pode ser menos agressivo, e às pacientes com cânceres menos favoráveis pode ser oferecida terapia mais intensiva. Até o presente, apesar do otimismo que é gerado com a descoberta de cada novo indicador

do prognóstico, os principais fatores relevantes continuam a ser o tamanho do tumor, seu tipo e grau histológicos, a presença ou ausência de receptores hormonais (principalmente estrogênio), o estado dos linfonodos axilares e a presença ou ausência de doença metastática distante.

As taxas de recorrência refletem uma associação estatística. Em geral, a triagem detecta cânceres pequenos antes que eles tenham enviado metástases ou num momento em que a carga tumoral é pequena e pode ser controlada pelo sistema imune corporal. Contudo, alguns cânceres de mama são microscópicos no momento da disseminação metastática. Claramente, essas lesões são "sistêmicas" numa etapa muito precoce de seu crescimento, e sua detecção provavelmente tem pouco efeito na sobrevida global das pacientes. Em alguns casos, ocorre o oposto, e um pequeno número de cânceres é bastante indolente e cresce até um grande tamanho na mama sem produzir metástases. Triagem e detecção antecipada provavelmente influenciam a mortalidade em mulheres cujos tumores seguem um padrão de crescimento entre esses dois extremos. Pode haver um período antes da disseminação metastática em que o tumor pode ser eliminado e a morte evitada ou em que redução da carga de células tumorais permite que a vigilância imunológica normal prevaleça e elimine a ameaça.

Tamanho do Tumor

Numerosos estudos mostraram uma relação direta entre o diâmetro de um câncer infiltrativo (em geral medido pelo patologista) e a sobrevida (23,62,63). No Breast Cancer Detection Demonstration Project (BCDDP), a percentagem de mulheres com linfonodos axilares positivos aumentou com o tamanho do tumor. Nenhuma das mulheres apresentava nodos positivos quando o câncer era *in situ*, e, se o câncer invasivo tivesse menos de 0,3 mm, apenas 4% tinham linfonodos-positivos. Essa taxa aumentou para 10% em casos de tumores de 0,3 a 1 cm, 22% naqueles de 1 a 2 cm, 32% naqueles de 2 a 3 cm, 44% naqueles de 4 a 5 cm e 50% naqueles de 5 cm ou mais (61).

Embora a maioria dos esquemas de estadiamento utilize 2 cm como ponto de corte entre cânceres grandes e pequenos (estágio 1), o prognóstico melhora continuamente à medida que o tamanho do tumor diminui. Rosen *et al*. (64) encontraram uma diferença significativa na sobrevida para cânceres invasivos linfonodo-negativos menores do que 1 cm *versus* aqueles com 1 a 2 cm (todos no estágio 1). Se o tumor fosse menor que 1 cm e os linfonodos-negativos, 20% das mulheres tiveram recorrência dentro de 20 anos e morreram. Se o tumor (também linfonodo-negativo) tivesse 1 a 2 cm, as mortes aumentaram para 30%.

O estudo Swedish Two-County mostrou que, se cânceres invasivos forem menores que 1 cm, todas as pacientes se saem tão bem que o grau histológico (que normalmente é um fator prognóstico independente) não exerce influência sobre a sobrevida (65). Tabar *et al*. também mostraram que os dados da sobrevida acompanham os resultados da mortalidade visto que ambos são melhores quando tumores são detectados com menor tamanho e em estágio antecipado (66). A biologia dos tumores grandes parece diferir da dos pequenos.

QUADRO 7.2

SOBREVIDA PERCENTUAL EM CASO DE CÂNCER DE MAMA INVASIVO NO DECORRER DO TEMPO

Ano de diagnóstico	Ano 1	Ano 2	Ano 3	Ano 4	Ano 5	Ano 6	Ano 7	Ano 8	Ano 9	Ano 10
Idade abaixo de 50										
1985	97,6	91,9	85,8	81,3	77,9	73,5	71,8	69,9	68,6	67,9
1990	97,6	93,0	88,4	84,9	82,3	80,0	78,5	76,5	75,4	73,3
1995	98,0	83,7	89,9	86,6	84,0	82,0	79,9			
2000	98,5	95,6								
Idade igual ou superior a 50										
1985	95,3	91,1	86,5	82,6	79,1	76,6	74,4	72,5	70,5	68,7
1990	96,8	93,5	90,3	87,7	85,7	83,7	81,7	80,7	79,3	78,2
1995	97,0	94,3	92,1	89,9	88,0	86,9	85,5			
2000	97,4	95,5								

Fonte: Dados do programa Surveillance, Epidemiology and End-Results do National Cancer Institute. Relative Survival Rates for Successive Numbers of Years after Diagnosis. SEER Program.

Michaelson *et al*. desenvolveram uma relação matemática entre tamanho tumoral e sobrevida (67). Sua fórmula mostra que a chance de morrer aumenta em aproximadamente 1% para cada milímetro adicional de diâmetro do tumor. Eles também integraram a presença de metástases em linfonodos na fórmula. Predizem que cada linfonodo-positivo adicional aumenta a chance de morrer em 6%. Decerto, este é um modelo matemático e não um instrumento preditivo perfeito, mas mostra que o prognóstico está diretamente ligado ao tamanho e ao estágio do câncer.

Tipo e Grau Histológicos

As subcategorias de câncer de mama encerram prognósticos variáveis. Mulheres com carcinomas ductais invasivos que demonstram manifestações variáveis de diferenciação, como os cânceres colóides, papilares e tubulares, geralmente têm sobrevida mais favorável que aquelas com carcinoma ductal invasivo indiferenciado "sem outra especificação". Cânceres medulares típicos também têm prognósticos mais favoráveis (68). Os sistemas de graduação histológica tentam avaliar a atividade mitótica da população celular, o nível de diferenciação das células, seu pleomorfismo e sua diferenciação arquitetural (isto é, se estão tentando formar estruturas semelhantes às da mama, como ductos, formação de túbulos ou ácinos glandulares). Pleomorfismo celular parece ser a medida mais fidedigna.

Henson *et al*. observaram que o grau histológico do tumor foi importante para o prognóstico em análise de 22.616 casos de câncer de mama no programa Surveillance, Epidemiology, and End-Results que monitora 9,6% da população norte-americana (Quadro 7.3) (69). Mulheres cujos tumores foram classificados como estágio I/grau 1 tiveram taxa de sobrevida após 5 anos de 99% e após 10 anos de 95%. Mesmo que seus linfonodos contivessem tumor, se seus tumores fossem menores que 2 cm e o grau histológico fosse 1, sua sobrevida após 5 anos seria de 99%. Aquelas

que apresentaram tumores classificados como estágio II/grau 1 tiveram o mesmo prognóstico de pacientes cujos tumores eram estágio I/grau 3. Os dois grupos saíram-se melhor que aquelas cujos tumores foram classificados como estágio I/grau 4. O grau histológico aumentou (piorou) de acordo com o tamanho tumoral. Tabar também verificou que o grau do tumor parece mudar à medida que ele aumenta de tamanho. Isto pode refletir alterações genéticas progressivas à medida que os tumores envelhecem, com a seleção de clones mais agressivos.

QUADRO 7.3

SOBREVIDA APÓS CINCO ANOS POR ESTÁGIO

Estágio	Sobrevida
I	96
II	82
III	53
IV	18

Fonte: Adaptado de Henson DE, Ries L, Freedman LS, et al. Relationship among outcome, stage of disease, and histologic grade for 22,616 cases of breast câncer. The basis for a prognostic index. Cancer 1991;68:2142-2149.

Em análise de 918 pacientes com cânceres de mama T1 (2 cm ou menos), Barth *et al*. (70) observaram que, no total, 23% tinham linfonodos axilares positivos. Eles concluíram que a probabilidade de positividade aumentou com o tamanho do tumor, e os fatores preditivos mais fortes de envolvimento de nodos axilares foram a presença de invasão linfática ou vascular sanguínea intramamária, palpabilidade do tumor e grau nuclear alto. Eles verificaram que, se o tumor fosse impalpável, T1a ou T1b sem invasão linfática ou vascular sanguínea e não fosse de alto grau, a incidência de nodos positivos era de apenas 3%. Porém, se a lesão fosse palpável, tivesse invasão linfática ou sanguínea, fosse de alto grau e medisse 1 a 2 cm, a positividade dos linfonodos aumentava para 49%. Michaelson *et al*. também demonstraram uma relação direta entre tamanho tumoral e sobrevida (56).

Envolvimento de Linfonodos Axilares

Embora o câncer de mama envie metástases por via hematogênica bem como através dos vasos linfáticos, o prognóstico de pacientes acometidas está fortemente associado à presença ou ausência de doença metastática nos linfonodos axilares por ocasião do diagnóstico. Por exemplo, em tumores menores de 2 cm, a taxa de sobrevida após 5 anos diminui de 96% em mulheres que não têm envolvimento nodal no momento do diagnóstico para 87% naquelas com 1 a 3 nodos positivos e para 66% nas com 4 ou mais linfonodos envolvidos (46). Embora estudos sugiram que até mesmo algumas mulheres com linfonodos negativos (com tumores maiores) podem beneficiar-se de tratamento sistêmico, o benefício diminui à medida que o tamanho do tumor se reduz, e a avaliação dos linfonodos axilares ainda fornece informações importantes acerca do prognóstico. No passado, era necessário examinar pelo menos 10 linfonodos para se obter uma amostra precisa (71). Atualmente, é possível realizar estadiamento preciso dos linfonodos mediante identificação do "linfonodo sentinela" (72).

A positividade dos linfonodos não é uma relação tudo-ou-nada. O prognóstico piora com o número de nodos acometidos. No entanto, a presença do tumor no sistema linfático é principalmente uma indicação do potencial biológico do tumor. Quando linfonodos foram afetados, o tumor demonstrou sua capacidade de sobreviver fora da mama e deve ser considerado "sistêmico", de modo que o tratamento sistêmico com quimioterapia ou hormonioterapia provavelmente será benéfico.

Infelizmente, a ausência de tumor em linfonodos não garante cura. Cerca de 30% das mulheres linfonodo-negativas morrem de câncer de mama recorrente (73). Isto pode ser um artefato do método rudimentar que tem sido usado há anos para analisar os linfonodos. A análise padrão dos linfonodos consiste em cortá-los ao meio (bivalvar) e corar raspagens da superfície de corte com hematoxilina e eosina. Com o advento da biopsia de linfonodo sentinela veio uma avaliação mais intensiva e completa dos nodos por meio de múltiplos cortes, imuno-histoquímica (colorações com

citoceratina para pesquisar células epiteliais no nodo) e até mesmo reação em cadeia da polimerase para encontrar DNA tumoral. Esse esforço mais intensivo resulta em taxas de positividade nos linfonodos mais altas do que com a amostragem convencional. Ainda não há consenso sobre como lidar com essa maior sensibilidade. O dilema reside no fato de que todos os dados sobre o tratamento baseiam-se na análise de linfonodos que empregava a forma menos sensível para detectar metástases.

Além dos indicadores prognósticos mencionados anteriormente, há grande interesse na definição de fatores prognósticos mais precisos que possam ser usados para predizer melhor quais mulheres são mais propensas a recidivar e beneficiar-se de terapia adjuvante.

Conteúdo de DNA

A citometria de fluxo para medir o conteúdo de DNA de células malignas correlacionou-se com o prognóstico em alguns estudos. Esse método envolve digestão do tumor para preparar uma suspensão de suas células. Após coloração especial, as células fluem através de um contador celular a *laser* que permite quantificação da população celular e fornece uma estimativa semiquantitativa do conteúdo de DNA das células. As medidas básicas da citometria de fluxo são a ploidia das células (o complemento cromossômico) e a percentagem de células na fase S (síntese de DNA). Em geral, células que têm complemento de DNA anormal (aneuploidia) encerram prognóstico mais reservado que as com complemento diplóide normal. Um câncer que exibe grande população de células em divisão, indicada pela percentagem de células na fase S, também parece indicar pior prognóstico (74).

A despeito do otimismo com a citometria de fluxo, as dificuldades na padronização e os caprichos da análise de fluxo não produziram resultados consistentes. Análise da ploidia não é usada comumente, mas a percentagem de células na fase S é empregada por alguns para estimar a taxa de crescimento do tumor. A incorporação de timidina radioativa nas

células tumorais tem sido usada como uma medida de atividade sintética do DNA. Em seu lugar, podem-se usar colorações imuno-histoquímicas. A bromodesoxiuridina é incubada com as células tumorais e, então, o tecido é corado, permitindo a detecção de células que estão replicando ativamente. Os números podem variar de um laboratório para outro. Embora não seja mais utilizada no MGH, a faixa de células na fase S variava de 0 a 40%, com média de 6% e mediana de 5% de cânceres ductais invasivos. Lesões benignas raramente têm uma medida superior a 3%. Em geral, quanto mais alta a percentagem de células na fase S, maior a probabilidade de recorrência.

Estado dos Receptores Hormonais

Tornou-se padrão de assistência medir a presença de receptores hormonais em cânceres de mama (75). Muitos tumores possuem receptores de estrogênio e progesterona. A presença de RE em quantidade significativa está associada a melhor prognóstico e sugere maior probabilidade de resposta à manipulação hormonal, como o uso de tamoxifeno para bloquear os efeitos de estrogênio ou inibidores da aromatase para bloquear a produção de estrogênio.

Expressão de Oncogenes e Outros Fatores

Está-se tornando cada vez mais fácil examinar tecidos à procura de um gene ou seu produto protéico. A amplificação do oncogene HER2/neu está associada a recorrência e morte antecipadas, e a droga trastuzumab (Herceptin) foi criada para combater esses cânceres.

Resultados inconsistentes ocorreram com medições da enzima proteolítica catepsina D. Esta enzima talvez ajude os tumores a atravessar a membrana basal. Tandon *et al*. sugeriram que sua presença em altas concentrações foi sinal de prognóstico reservado, mas outros não reproduziram esses resultados (76).

O fator de crescimento epidérmico e o fator de crescimento transformador alfa foram identificados como outros indicadores potencialmente úteis do prognóstico. Parecem ser importantes em cânceres independentes de hormônio, e sua presença foi identificada como indicador de prognóstico adverso.

Angiogênese Tumoral

É razoavelmente evidente que cânceres não podem crescer além de um volume de alguns milímetros sem o crescimento interno de vasos sanguíneos para fornecer nutrientes. Esses vasos provavelmente também fornecem ao tumor uma via de saída de metástases da mama. Não é surpreendente que o grau de neovascularidade se correlacione com a capacidade biológica do tumor. Weidner *et al*. correlacionaram a densidade da vascularidade tumoral em volta do câncer com a presença de doença metastática (51) e a sobrevida (77). Os tecidos foram submetidos a coloração imuno-histoquímica para detectar antígeno relacionado com o fator VIII (integrante da membrana celular dos vasos sanguíneos). Mediante avaliação da área de neovascularidade mais "ativa", os pesquisadores verificaram que, para cada 10 vasos ao redor do tumor contados em campo de 200 3, o risco de doença metastática subiu 60%. Na sua população-teste, quando houve mais de 100 vasos no campo, todos os cânceres recorreram dentro de 33 meses, enquanto menos de 5% recorreram quando houve 33 microvasos ou menos no campo.

CÂNCER DE MAMA INCIPIENTE

Gallagher e Martin definiram inicialmente o termo "câncer de mama mínimo" para referir-se ao CLIS, CDIS ou carcinoma invasivo com diâmetro não superior a 0,5 cm (21). A definição de câncer mínimo foi modificada pelo Breast Cancer Detection Demonstration Project (BCDDP) para incluir tumores com diâmetro de até 1 cm, o que confundiu sua aplicação. O termo "câncer mínimo" perdeu importância. Atualmente está

claro que as especificidades do tumor estão-se tornando cada vez mais importantes, e o agrupamento de cânceres em categorias gerais pode ser enganoso. O tamanho do tumor é um dos fatores mais importantes que predizem a sobrevida e orientam o tratamento. No BCDDP, mulheres com cânceres acima de 1 cm de diâmetro tiveram probabilidade de 29% de ter nodos positivos por ocasião do diagnóstico, enquanto apenas 14% das mulheres cujos cânceres eram menores que 1 cm tiveram nodos positivos. Os dados de Evans *et al*. também apóiam a importância da detecção de cânceres invasivos menores que 1 cm (53). No estudo de triagem mamográfica Swedish Two-County Trial, Tabar *et al*. observaram que mulheres com cânceres invasivos menores que 1 cm tiveram sobrevida excelente e que, quando os tumores eram pequenos assim, o grau histológico não comprometia a sobrevida, e todas as pacientes se saíram bem. Quando eram maiores que 1 cm, os tumores do grau 3 encerraram pior prognóstico que o grau 2, que teve pior sobrevida do que pacientes com tumores do grau 1, como normalmente seria esperado (54).

Embora Tabar *et al*. tenham concluído que se devem envidar esforços para detectar cânceres enquanto eles têm menos de 1,5 cm, essa recomendação provavelmente é uma acomodação prática. A mamografia pode detectar o câncer que mede menos de 1 cm. Mais de 50% dos cânceres invasivos detectados por triagem no MGH são menores que 1 cm. O objetivo da triagem deve ser a detecção de cânceres de mama invasivos menores que 1 cm.

Os dados fortalecem uma definição de cânceres de mama incipientes como os que são CDIS ou invasivos porém com diâmetro igual ou inferior a 1 cm e sem evidências de envolvimento dos linfonodos axilares. Como a terminologia confusa dificulta avaliação dos dados, termos genéricos como “câncer de mama mínimo” devem ser descartados e substituídos por descrições mais precisas que incluam tamanho, grau tumoral, envolvimento de vasos linfáticos e sanguíneos, proximidade do câncer com a margem tecidual excisada e estado dos linfonodos. Cada um desses fatores parece

fornecer informações sobre o prognóstico, e, para garantir que as populações que estão sendo comparadas sejam de fato comparáveis, é preciso controlar esses fatores.

Detecção antecipada não significa, infelizmente, que o câncer esteja no início do seu desenvolvimento nem garante um resultado favorável. Há também uma variação no potencial metastático de cânceres de mama. Alguns infiltram os sistemas vascular e linfático muito tempo antes de serem detectáveis por quaisquer meios conhecidos. Ademais, muito provavelmente ocorrem respostas variáveis do hospedeiro a cânceres de mama que ainda nem começaram a ser compreendidas. Tais respostas influenciam o prognóstico final. Até mesmo o programa de triagem mais exigente não salvará todas as mulheres. A redução da mortalidade que pode ser esperada com base nos dados dos estudos HIP e sueco é de 25 a 40%. Feig estimou que a triagem com mamografia pode reduzir a taxa de mortalidade em até 50% (78). No estudo Swedish Two-County, mulheres submetidas a triagem tiveram redução de 63% na taxa de mortalidade em comparação com a era pré-triagem (79). Embora a triagem mamográfica não salve todas as vidas, um número considerável de mulheres são salvas, e a triagem oferece uma oportunidade de reduzir mortes por câncer de mama que vale a pena ser aproveitada.

RESUMO

A história natural do câncer de mama continua a ser basicamente especulativa. Os diversos estágios de iniciação, promoção e progressão do tumor provavelmente ocorrem ao longo de um período de tempo variável. Este pode ser muito breve ou estender-se por décadas. Os requisitos de alteração da expressão gênica através de perda, mutação, inativação ou hiperexpressão provavelmente são eventos aleatórios, porém carcinógenos ambientais talvez exerçam um papel em alguns casos. Anormalidades genéticas hereditárias podem reduzir o número de eventos subseqüentes necessários em outros. Para que um câncer seja “bem-sucedido”, é provável

que alterações tenham de ocorrer em determinada seqüência, com a chance e a probabilidade estatística desempenhando um papel importante. Alguns tumores jamais desenvolvem a capacidade de crescer além do ducto, enquanto outros exibem capacidade invasiva e metastática no início do seu crescimento (com a maioria dos tumores situada entre os dois extremos). Provavelmente, a história natural de tumores que desenvolvem alterações durante um período moderadamente longo pode ser alterada por triagem e detecção antecipada. A eficácia e a freqüência da triagem e a capacidade de detectar câncer de mama “incipiente” determinarão qual a percentagem de cânceres que podem ser atingidos.

REFERÊNCIAS

1. Ernster VL, Barclay J, Kerliikowske K, et al. Incidence of and treatment for ductal carcinoma in situ of the breast. JAMA 1996;275: 913-918.
2. Rosner D, Bedwani RN, Vana J, et al. Noninvasive breast carcinoma: results of a national survey by the American College of Surgeons. Ann Surg 1980;192:139-147.
3. Ernster VL, Ballard-Barbash R, Barlow WE, et al. Detection of ductal carcinoma in situ in women undergoing screening mammography. J Nad Cancer Inst 2002;94:1546-1554.
4. Fisher B, Costantini J, Redmond C, et al. Lumpectomy compared with lumpectomy and radiation therapy for the treatment of intraductal breast câncer. N Engl J Med 1993;328:1582-1586.
5. Welch HG, Black WC. Using autopsy series to estimate the disease "reservoir" for ductal carcinoma in situ of the breast: how much more breast câncer can we find? Ann Intern Med 1997,127: 1023-1028.
6. Nielsen M, Jensen J, Anderson J. Precancerous cancerous breast lesions during lifetime and at autopsy. A study of 83 women. Cancer 1984;54:612-615.
7. Nielsen M, Thomsen JL, Primdahl S, et al. Breast câncer and atypia among young and middle-aged women: a study of 110 medicolegal autopsies. Br J Cancer 1987;56:814-819.
8. Pollei SR, Mettier FA, Bartow SA, et al. Occult breast câncer: prevalence and radiographic detectability. Radiology 1987;163: 459-446.
9. Alpers CE, Wellings SR. The prevalence of carcinoma in situ in normal and cancer-associated breasts. Hum Pathol 1985;16: 796-807.
10. Welch HG, Black WC. Using autopsy series to estimate the disease "reservoir" for ductal carcinoma in situ of the breast: how much more breast câncer can we find? Ann Intern Med 1997;127: 1023-1028.
11. Kopans DB, Rafferty E, Georgian-Smith D, et al. A simple model of breast câncer growth may provide explanations for observations of apparently complex phenomena. Cancer

2003;97:2951 -2959.
12. Consensus Conference Committee. Consensus Conference on the Treatment of In Situ Ductal Carcinoma of the Breast, April 22-25, 1999. Cancer 2000;88:946-954.
13. Duffy SW, Vitak B, Day NE, et al. The relative contributions of screen-detected in situ and invasive breast carcinomas in reducing mortality from the disease. Eur J Cancer 2003;39:1755-1760.
14. Holland R, Peterse JL, Millis RR, et al. Ductal carcinoma in situ: a proposal for a new classification. Semin Diagn Pathol 1994;11: 167-180.
15. Lagios MD, Margolin FR, Westdahl PR, et al. Mammographically detected duct carcinoma in situ: frequency of local recurrence following tylectomy and prognostic effect of nuclear grade on local recurrence. Cancer 1989;63:618-624.
16. LagiosMD. Duct carcinoma in situ: pathology and treatment. Surg Clin North Am 1990;70:853-871.
17. Silverstein MJ, Poller DN, Waisman JR, et al. Prognostic classification of breast ductal carcinoma-in-situ. Lancet 1995;345: 1154-1157.
18. Adair F, Berg J, Joubert L, et al. Long-term followup of breast câncer patients: the 30-year report. Cancer 1974;33:1145-1150.
19. Page DL, Dupont WD, Rogers LW, et al. Continued local recurrence of carcinoma 15-25 years after a diagnosis of low-grade ductal carcinoma in situ of the breast treated only by biopsy. Cancer 1995;76:1197-1200.
20. van de Vijver MJ, He YD, van't Veer LJ, et al. A gene-expression signature as a predictor of survival in breast câncer. N Engl J Med 2002 19;347:1999-2009.
21. Gallagher HS, Martin JE. Early phases in the development of breast câncer. CA Cancer J Clin 1969;24:1170.
22. Michaelson JS, Silverstein M, Wyatt J, et al. Predicting the survival of patients with breast carcinoma using tumor size. Cancer 2002; 95:713-723.
23. Carter CL, Allen C, Henson DE. Relation of tumor size, lymph node status, and survival in 24,740 breast câncer cases. Cancer 1989;63:181-187.
24. Page DL, Dupont WD, Rogers LW, et al. Intraductal carcinoma of the breast—follow-up after biopsy only. CA Cancer J Clin 1982; 49:751.
25. Fisher B, Redmond C, Poisson R, et al. Eight-year results of a randomized clinical trial comparing total mastectomy and lumpectomy with or without irradiation in the treatment of breast câncer. N Engl I Med 1989;320:822-828.
26. Fisher B, Costantini I, Redmond C, et al. Lumpectomy compared with lumpectomy and radiation therapy for the treatment of intraductal breast câncer. N Engl J Med 1993;328:1582-1586.
27. Fisher ER, Dignam J, Tan-Chiu E, et al. Pathologic findings from the National Surgical Adjuvant Breast Project (NSABP) eight-year update of Protocol B-17: intraductal carcinoma. Cancer 1999;86: 429-438.
28. Silverstein M, Lagios MD. Use of predictors of recurrence to plan therapy for DCIS of the breast. Oncology 1997;11:393-410.

29. Duffy SW, Tabar L, Vitak B, et al. The relative contributions of screen-detected in situ and invasive breast carcinomas in reducing mortality from the disease. Eur I Cancer 2003;39:1755-1760.
30. Yen MF, Tabar L, Vitak B, et al. Quantifying the potential problem of overdiagnosis of ductal carcinoma in situ in breast câncer screening. Eur I Cancer 2003;39:1746-1754.
31. Ozzello L. Ultrastructure of intra-epithelial carcinomas of the breast. Cancer 1971;28:1508.
32. Lagios MD, Westdahl PR, Margolin FR, et al. Duct carcinoma in situ. Relationship of extent of noninvasive disease to the frequency of occult invasion, multicentricity, lymph node metastases, and short-term treatment failures. Cancer 1982;50:1309-1314.
33. Tabar L, Chen HH, Duffy SW, et al. A novel method for prediction of long-term outcome of women with Tla, Tib, and 10-14-mm invasive breast cancers: a prospective study. Lancet 2000;355: 429-433.
34. Shelley Hwang E, Nyante SJ, Yi Chen Y, et al. Clonality of lobular carcinoma in situ and synchronous invasive lobular carcinoma. Cancer 2004;100:2562-2572.
35. Page DL. Atypical lobular hyperplasia (ALH) and focal lobular carcinoma in situ (LCIS). Available at: www.BreastConsults.com
36. Page DL, Schuyler PA, Dupont WD, et al. Atypical lobular hyperplasia as a unilateral predictor of breast câncer risk: a retrospective cohort study. Lancet 2003;361:125-129.
37. Georgian-Smith D, LawtonTJ. Calcifications of lobular carcinoma in situ of the breast: radiologie-pathologie correlation. AJR Am J Roentgenol 2001;176:1255-1259.
38. Rosen PP, Lieberman PH, Braun DV, et al. Lobular carcinoma in situ of the breast. Am J Surg Pathol 1978;2:225.
39. Brenner RJ, Jackman RJ, Parker SH, et al. Percutaneous core needle biopsy of radial scars of the breast: when is excision necessary? AJR Am J Roentgenol 2002,179:1179-1184.
40. Elsheikh TM, Silverman JF. Follow-up surgical excision is indicated when breast core needle biopsies show atypical lobular hyperplasia or lobular carcinoma in situ: a correlative study of 33 patients with review of the literature. Am I Surg Pathol 2005;29: 534-543.
41. Fisher ER, Land SR, Fisher B, et al. Pathologic findings from the National Surgical Adjuvant Breast and Bowel Project: twelve-year observations concerning lobular carcinoma in situ. Cancer 2004; 100:238-244.
42. Deng G, Lu Y, Zlotnikov G, et al. Loss of heterozygosity in normal tissue adjacent to breast carcinomas. Science 1996;274: 2057-2059.
43. Ohuchi N, Furuta A, Mori S. Management of ductal carcinoma in situ with nipple discharge. Intraductal spreading of carcinoma is an unfavorable pathologic factor for breast-conserving surgery. Cancer 1994;74:1294-1302.
44. Visscher DW, Wallis TL, Crissman JD. Evaluation of chromosome aneuploidy in tissue sections of preinvasive breast carcinomas using interphase cytogenetics. Cancer 1996;77:315-320.
45. Tabar L, Fagerberg G, Chen H, et al. Screening for breast câncer in women aged under 50: mode of detection, incidence, fatality, and histology. J Med Screen 1993;2:94-98.
46. Holland R, Hendriks JHCL, Verbeck ALM, et al. Extent, distribution, and mammographic/histological correlations of breast ductal carcinoma in situ. Lancet

1990;335:519-522.
47. Ohtake T, Abe R Izoh K, et al. Intraductal extension of primary invasive breast carcinoma treated by breast conservative surgery. Cancer 1995;76:32-45.
48. Michaelson JS, Halpern E, Kopans DB. Breast câncer: computer simulation method for estimating optimal intervals for screening. Radiology 1999;21:551-560.
49. Brugger W, Bross KJ, Glatt M, et al. Mobilization of tumor cells and hematopoietic cells into peripheral blood of patients with solid tumors. Blood 1994;83:636-640.
50. Folkman J, Watson K, Ingber D, et al. Induction of angiogenesis during the transition from hyperplasia to neoplasia. Nature 1989; 339:58-61.
51. Weidner N, Semple JP, Welch WR, et al. Tumor angiogenesis and metastasis correlation in invasive breast carcinoma. N Engl J Med 1991;324:18.
52. Hart IR, Saini A. Biology of tumour metastasis. Lancet 1992;339: 1453-1461.
53. Evans A, Pinder S, Wilson R, et al. Ductal carcinoma in situ of the breast: correlation between mammographie and pathologic findings. AJR Am J Roentgenol 1994;162:1307-1311.
54. Collins VP, Loeffler RK, Tivey H. Observations on growth rates of human tumors. Cancer 1956;9:988.
55. Lundgren B. Observations on growth rate of breast carcinomas and its possible implications for lead time. Cancer 1977;40:1722.
56. Michaelson JS, Silverstein M, Wyatt J, et al. Predicting the survival of patients with breast carcinoma using tumor size. Cancer 2002; 95:713-723.
57. Van Dierendonck IH, Keijzer R, Cornelisse CI, et al. Surgically induced cytokinetic responses in experimental rat mammary tumor models. Cancer 1991;68:759-767.
58. Adami H, Malker B, Holmberg L, et al. The relation between survival and age at diagnosis in breast câncer. N Engl I Med 1986; 315:559-563.
59. National Cancer Institute Surveillance, Epidemiology and End-Results Program. Relative survival rates for successive numbers of years after diagnosis. SEEasR Program 1974-1987.
60. Tabar L. New Swedish breast câncer detection results for women aged 40-49. Cancer 1993;72:1437-1448.
61. Smart CR, Hartmann WH, Beahrs OH, et al. Insights into breast câncer screening of younger women. Cancer 1993;72:1449-1456.
62. McGuire WL. Prognostic factors in primary breast câncer. Cancer Surv 1986;5:527-536.
63. Tabar L, Duffy SW, Krusemo UB. Detection method, tumor size and node metastases in breast cancers diagnosed during a trial of breast câncer screening. Eur J Cancer Clin Oncol 1987;23: 959-962.
64. Rosen PP, Grosheti S, Saigo PE, et al. A long-term follow-up study of survival in stage I (TI NO M0) and stage II (TI NI M0) breast carcinoma. J Clin Oncol 1989;7:355-366.
65. Tabar L, Fagerberg G, Day N, et al. Breast câncer treatment and natural history: new insights from results of screening. Lancet 1992;339:412-414.
66. Tabar L, Gad A, Holmberg I, et al. Significant reduction in advanced breast câncer. Results of the first seven years of mammogra-phy screening in Kopparberg, Sweden. Diagn Imag Clin Med 1985;54:158-164.

67. Michaelson JS, Silverstein M, Sgroi D, et al. The effect of tumor size and lymph node status on breast carcinoma lethality. Cancer 2003;21:33-43.
68. Ridolfi RL, Rosen PP, Port A, et al. Medullary carcinoma of the breast—a clinicopathological study with 10-year follow-up. Cancer 1977;40:1365-1385.
69. Henson DE, Ries L, Freedman LS, et al. Relationship among outcome, stage of disease, and histologic grade for 22,616 cases of breast câncer. The basis for a prognostic index. Cancer 1991;68: 2142-2149.
70. Barth A, Craig PH, Silverstein MJ. Predictors of axillary lymph node metastases in patients with Tl breast carcinoma. Cancer 1997;79:1918-1922.
71. Fisher B, Wolmark N, Bauer M, et al. The accuracy of clinical nodal staging and limited axillary dissection as a determinant of histologic nodal status in carcinoma of the breast. Surg Gyneco Obstet 1981;152:765-772.
72. Veronesi U, Galimberti V, Mariani L, et al. Sentinel node biopsy in breast câncer: early results in 953 patients with negative sentine node biopsy and no axillary dissection. Eur J Cancer 2005;41: 231-237.
73. Fisher B, Bauer M, Margolese R, et al. Five-year results of a randomized clinical trial comparing total mastectomy and segmental mastectomy with or without radiation in treatment of the breast. N Engl J Med 1985;312:665-672.
74. Johnson H, Masood S, Belluco C, et al. Prognostic factors in node-negative breast câncer. Arch Surg 1992;127:1386-1391.
75. McGuire WL, Clark GM, Dressier LG, et al. Role of steroid hormone receptors as prognostic factors in primary breast câncer. Natl Cancer Inst Monogr 1986;1:19-23.
76. Tandon AK, Clark GM, Chamness GC, et al. Cathepsin D and prognosis in breast câncer. N Engl I Med 1990;322:297-302.
77. Weidner N, Folkman J, Pozia F, et al. Tumor angiogenesis: a new significant and independent prognostic indicator in early-stage breast carcinoma J Natl Cancer Inst 1992;84:1875-1887.
78. Feig S. Estimation of currently attainable benefit from mammographie screening of women aged 40-49 years. Cancer 1995;75: 2412-2419.
79. Tabar L, Vitak B, Tony HH, et al. Beyond randomized controlled trials: organized mammographie screening substantially reduces breast carcinoma mortality. Cancer 2001;91:1724-1731.

OceanofPDF.com

Mamografia: Equipamento e Física Básica

8

No fim da década de 1980, o American College of Radiology (ACR) desenvolveu o Programa de Acreditação em Mamografia (MAP). Inicialmente como programa voluntário, o MAP foi um esforço para padronizar e aumentar a qualidade da mamografia e do equipamento mamográfico. Em 1992, o Congresso dos EUA sancionou a lei Mammography Quality Standards Act (MQSA) e atribuiu a Food and Drug Administration (FDA) a tarefa de estabelecer diretrizes e supervisionar a qualidade básica do equipamento mamográfico e das instalações de mamografia nos Estados Unidos. O FDA, por sua vez, certificou várias organizações para que realizassem as inspeções exigidas de equipamentos e instalações. A primeira a ser certificada e o maior organismo de acreditação é o MAP do ACR. Diversos estados também foram certificados para credenciar serviços de mamografia.

O ACR revê periodicamente as exigências do equipamento de mamografia e formula especificações detalhadas como parte do MAP (1). As especificações evoluíram ao longo do tempo, e o leitor pode consultar o ACR e o FDA para obter orientação e informações atualizadas. Como as especificações mudarão à medida que ocorrerem avanços tecnológicos, este capítulo discute os princípios gerais dos exames de imagem obtidos com raios X, muitos dos quais não mudam. Outra referência valiosa é o resumo do Categorical Course in Physics de 1993-1994 da Radiological Society of North America, Technical Aspects of Breast Imaging (2). Mais recentemente, Hendrick e Berns produziram uma análise detalhada da

otimização das imagens na mamografia com filme/écran para aqueles que buscam maiores detalhes (3). As últimas informações sobre exigências do ACR podem ser encontradas em http://www.acr.org/departments/stand_accred/accreditation/mammo/mammo.html.

As especificações mais recentes sobre o equipamento mamográfico podem ser encontradas em http://www.acr.org/departments/stand_accred/accreditation/qcm/doc/mqsa_eqpt_rqmts.doc.

Embora sistemas de mamografia digital sejam comercializados, eles ainda não substituíram os sistemas de filme/écran convencionais em virtude do seu custo elevado, da necessidade de sistema de arquivamento digital e do fato de que, afora a melhora logística, a mamografia digital não demonstrou maior capacidade de detectar câncer de mama do que a mamografia convencional (ver Mamografia Digital). Mostrou-se que os sistemas de mamografia digital são equivalentes, na detecção e análise de lesões, aos sistemas com filme/écran, mas ainda não está claro se são superiores. Quando a tomossíntese mamária digital estiver comercialmente disponível, haverá uma mudança rápida para essa nova tecnologia digital (ver Tomossíntese Mamária Digital), porque os dispositivos de mamografia digital tridimensional aumentarão a detecção de câncer de mama (sensibilidade) e ao mesmo tempo reduzirão a taxa de falso-positivos (especificidade). Não obstante, a geração de raios X, a física de interação dos raios X com tecidos mamários e a conversão dos raios X que deixam a mama em uma imagem mamográfica continuarão a seguir os princípios físicos básicos descritos adiante.

PRINCÍPIOS BÁSICOS DE MAMOGRAFIA DE ALTA RESOLUÇÃO

O objetivo final da mamografia é produzir imagens detalhadas das estruturas internas da mama permitindo a detecção antecipada de câncer de

mama. Como é necessário obter detalhes finos, o processo requer imagens com alta resolução espacial. Como as diferenças inerentes na atenuação dos raios X (contraste tecidual) entre tecidos mamários normal e enfermo são muito pequenas, a mamografia de alta qualidade exige a capacidade de aumentar essas diferenças e gerar alta resolução do contraste. A produção de tais imagens envolve interação complexa de muitos fatores inter-relacionados (Fig. 8.1).

Cada componente da seqüência do procedimento influencia a imagem resultante e pode interferir na capacidade de detectar câncer de mama incipiente. Por fim, a imagem é formada pelo detector, e são as exigências deste que determinam os parâmetros do exame. As combinações de filme/écran, por exemplo, exigem exposição suficiente para garantir que quando a imagem for processada a figura resultante seja otimizada para visualização em um negatoscópio. Esse processo tem desvantagens inerentes porque as características do filme como meio de visualização ditam os vários componentes da seqüência do exame e os valores de exposição. O desenvolvimento da mamografia digital permite maior otimização dos parâmetros de exposição porque a geração da imagem e a visualização são independentes de exposição.

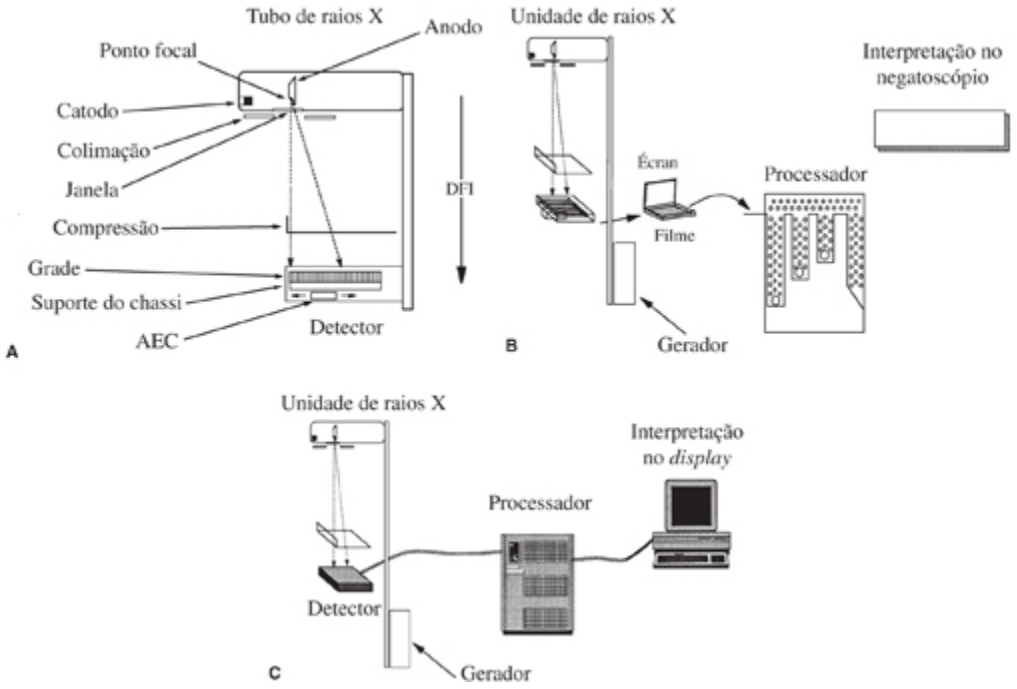

Fig. 8.1 Cadeia de produção de imagens da mamografia. Mamografia convencional requer que todos os componentes da seqüência da imagem sejam realizados adequadamente. Isto inclui o dispositivo de raios X e seus componentes, como o tubo de raios X e seu catodo, anodo, ponto focal, janela, filtração, colimação, distância foco-imagem (DFI), sistema de compressão e controle automático da exposição (AEC) (A); o detector e seus componentes, como chassi, filme e écran; ou o detector solid-state, o processador do filme e seus componentes; e o sistema de interpretação (negatoscópio ou display do computador). Todos esses componentes estão inter-relacionados. Alterações em qualquer ponto da seqüência podem influenciar a operação dos demais elementos. Embora o detectar e o modo de apresentação sejam diferentes entre mamografia convencional (B) e mamografia digital (C), as interações dos componentes do sistema devem ser cuidadosamente compatibilizadas e ajustadas.

O filme possui uma resposta sigmóide complexa a exposição aos raios X e à luz que os fótons estimulam no écran de intensificação. Como baixos níveis de exposição produzem pouca alteração no filme, há pouco contraste entre os tecidos de alta atenuação dos raios X (as áreas brancas do filme) em razão das características do filme na extremidade inferior da curva. Para amplificar as diferenças de atenuação entre tecidos normais e lesões malignas e proporcionar contraste nas áreas de alta atenuação da mama (os tecidos fibroglandulares), é necessária maior exposição para mover-se até a parte da curva de Hunter e Driffield (H&D) (Fig. 8.2) onde pequenas

alterações na quantidade de radiação que chega ao detector geram grandes alterações no escurecimento do filme (maior contraste). Isto pode ser visto comparando-se a densidade óptica no filme ao contraste em um gráfico da função gama. A imagem ideal está no ápice do gráfico. O contraste é melhor quando o ápice é alto e está sobre uma ampla faixa de densidade óptica. Isto corresponde às exposições que registram a atenuação dos raios X na parte linear de inclinação mais íngreme da curva H&D, na qual pequenas diferenças no contraste tecidual são amplificadas. Em exposições altas, as alterações na densidade do filme começam a se nivelar (o "ombro" da curva) e o contraste deixa de ser amplificado. A extremidade inferior e o "ombro" da resposta do filme a luz representam as áreas onde o contraste é mais deficiente e estão relacionados com as limitações do filme.

A aquisição digital direta de uma imagem de raios X não é restrita dessa forma porque a exibição da imagem não é afetada pelos fatores implicados na sua aquisição. Detectores digitais possuem essencialmente uma resposta linear a fótons de raios X, seja qual for o nível de exposição. Isto permite separação máxima por contraste e maior capacidade de explorar métodos ainda melhores de obter imagens da mama com raios X.

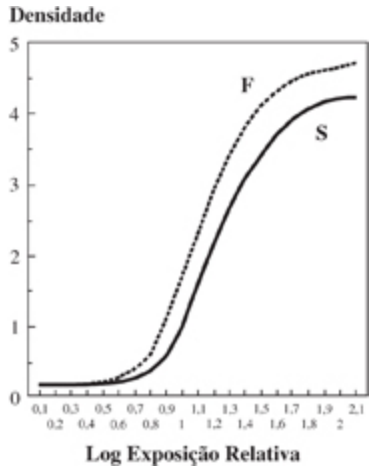

Fig. 8.2 Essas curvas de Hunter e Driffield (H&D) relacionam a quantidade de exposição com a densidade (escurecimento) do filme para um sistema (S) com escala cinza mais longa e menos contraste do que (F), que representa um filme mais rápido (menos exposição é necessária para o grau de escurecimento) com maior contraste (a curva ascende mais rapidamente com quantidades crescentes de exposição).

Exames de Imagem com Filme e Écran

Haus (4) resumiu os vários componentes da imagem mamográfica com filme e écran. Ele dividiu a nitidez radiográfica em contraste e borramento (*blur*; “baixa nitidez”).

Contraste

O “contraste relativo” inerente é a diferença na atenuação dos raios X dos diversos tecidos mamários atravessados pelos raios X em relação aos tecidos adjacentes, e é determinado por sua espessura, densidade e composição atômica. O contraste que pode ser demonstrado por uma imagem correlaciona-se com a transmissão de raios X através dos tecidos (penetração). Isto é influenciado pela qualidade do feixe (a energia e o número de fótons), que é uma função do anodo/material-alvo, da quilovoltagem do feixe e do material usado para filtrar o feixe de raios X. O contraste final também é influenciado pela quantidade de difusão que atinge o filme, que é influenciada pela colimação do feixe, pelo adelgaçamento da mama por compressão, por qualquer lacuna de ar entre a mama e o detector e por grades redutoras de difusão ou colimação em fenda. O contraste tecidual inerente é amplificado pelo contraste gerado no filme ou no sistema detector digital. A imagem no filme é influenciada pelo tipo de filme utilizado, pelo seu processamento (isto é, produtos químicos, temperatura, tempo e agitações) e por fatores que comprometem a imagem fotográfica, incluindo véu por armazenamento impróprio, luzes de segurança excessivas e vazamentos de luz.

Borramento

Haus divide borramento em diversos componentes, começando pelo borramento direto devido a movimentos da mama durante a exposição. O borramento provocado por movimentos pode ser reduzido por compressão para imobilizar a mama e também por encurtamento do tempo de exposição. Borramento geométrico (formalmente denominado baixa nitidez

geométrica) é a perda de detalhes decorrente de vários componentes da cadeia de obtenção da imagem, muitos dos quais interagem entre si. A alteração de um componente pode influenciar negativamente outros. Uma fonte de borramento está relacionada com o tamanho do ponto focal (*focal spot*). Pode-se neutralizar o borramento devido a um ponto focal grande por meio de maior distância do tubo à mama e ao de-tector (distância foco-imagem). O grau de borramento também está relacionado com a distância do objeto ao detector. Também há borramento relacionado com a espessura do fósforo do écran que converte os fótons de raios X em luz. O borramento também é influenciado pelo tamanho das partículas do fósforo e pelo contato entre o filme e o écran. O grau de borramento interfere na capacidade de detectar detalhes finos. Um dos objetivos para melhorar as imagens radiográficas da mama é diminuir o borramento.

Ruído

Ruído é outra fonte de degradação da imagem. Pode vir de várias fontes. É essencialmente um sinal aleatório que pode ocultar o sinal que fornece informações úteis. O ruído em uma imagem radiográfica começa com os próprios raios X. Não-uniformidade, ou mosqueamento, na imagem é uma função da qualidade do feixe de raios X (kVp e mA), que influencia a quantidade de fótons de raios X que atingem o detector (mosqueamento quântico). Pode-se conceber uma imagem radiográfica como se ela fosse pintada por uma série de pontos. Cada ponto é produzido por um fóton de raio X. Um número deficiente de fótons torna a imagem “ruidosa”, com heterogeneidades e menor definição das estruturas (Fig. 8.3). Quanto maior o número de fótons que constituem a figura e quanto mais próximos estiverem, mais nítida será a figura. Quando há mais fótons de raios X atingindo o detector, a imagem é bem mais clara do que quando menos fótons o atingem. A granularidade do filme é outra fonte de ruído. Tem tamanho finito, e, se a imagem do filme for ampliada, a heterogeneidade da granularidade do filme é evidenciada. Por exemplo, quando o tamanho das

calcificações é muito pequeno, a área localizada do filme causada pela calcificação não é distinguível da granularidade na emulsão do filme.

O mosqueamento também é influenciado pela velocidade e pelo contraste do filme, pelas características de absorção do écran e por sua eficiência na conversão dos fótons de raios X em fótons luminosos. Embora o filme responda aos raios X diretamente, essa resposta é muito ineficiente, e a imagem é produzida pela conversão dos raios X em luz visível, que é bem mais eficiente na exposição do filme. A conversão de raios X em fótons luminosos por um écran fluorescente acrescenta ruído e borramento à imagem porque a luz é difundida pelo écran, reduzindo a nitidez da imagem resultante. Por fim, as estruturas normais do tecido mamário que se superpõem e podem ocultar cânceres produzem o que se chama ruído "da estrutura". Todos esses fatores conspiram para reduzir a nitidez e o contraste e dificultam a interpretação de mamografias.

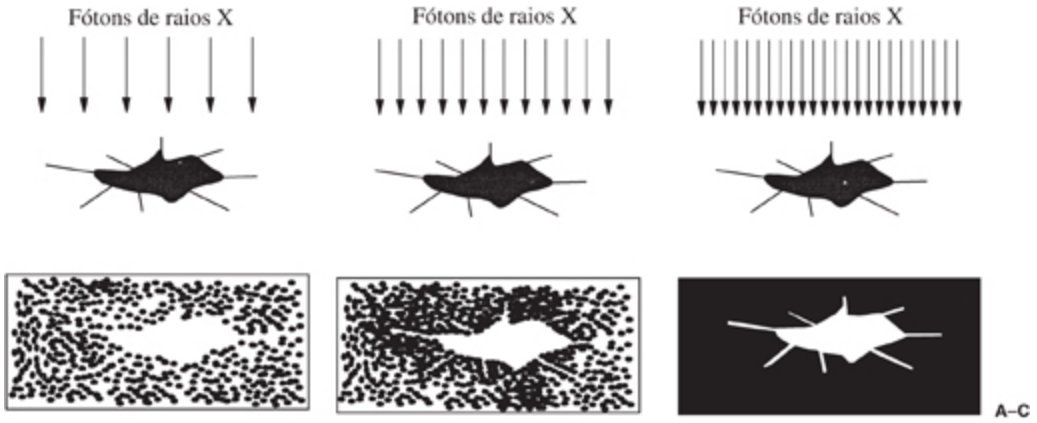

Fig. 8.3 Mosqueamento quântico é uma função do número de fótons que atingem o detector. Se poucos fótons atingirem o detector, a sombra do objeto será indistinta (A). O aumento do número de fótons melhora a clareza do objeto a ser visualizado (B). Quanto maior a concentração de fótons, mais clara é a imagem (C).

Artefatos

Existem numerosas fontes de artefatos que também comprometem a imagem. Podem provir da paciente, como desodorantes, pomadas e pós. O filme pode ser frisado ou arranhado durante sua manipulação. Impressões digitais podem causar artefatos negativos e positivos. Eletricidade estática

também gera artefatos. O processador do filme pode produzir raias, pontos e arranhões, entre outros artefatos.

DETECTORES DE FILME/ÉCRAN

O principal problema no uso do filme como detector e meio de apresentação é que praticamente todos os parâmetros da imagem estão inter-relacionados, e a modificação de qualquer componente pode influenciar sobremodo outros parâmetros que afetarão a imagem resultante. Cada melhora de um componente geralmente obriga a uma concessão em outro para compensar. Embora seja um avanço, até mesmo detectores digitais resultam em concessões.

A maioria dos sistemas mamográficos de filme/écran representa uma ponderação dos diversos elementos da seqüência de obtenção da imagem. Esse processo começa com o gerador, a geração de elétrons, a composição e a forma do ponto focal e o tipo de filtração do feixe. Juntos, tais elementos geram um espectro de raios X que deve ser otimizado de acordo com os tecidos examinados e as necessidades do sistema de registro. O gerador é um dos principais determinantes da velocidade em que a exposição pode ser realizada e da qualidade (energia) do feixe de raios X. O tipo de material escolhido para o ponto focal influencia o tamanho do ponto focal e o débito de raios X. Como o contraste inerente entre tecidos mamários e lesão na mama é razoavelmente baixo, envidaram-se esforços para tentar amplificar essas diferenças sutis de contraste. A qualidade do feixe determina as interações dos raios X e tecidos que produzem a separação do contraste. As diferenças teciduais são aumentadas por meio de raios X “mais brandos”. Isto é muito importante no diagnóstico por imagem com filme/écran. Graças à manipulação computadorizada, o diagnóstico por imagem digital não requer raios X brandos, pois o contraste pode ser recapturado por meio de processamento computadorizado.

A qualidade do feixe também influencia o grau de difusão degradante da imagem secundário às interações dos raios X ao nível atômico dos

tecidos. Quando a direção de alguns fótons do feixe primário é alterada (difusão), o contraste se reduz. Isto resulta na necessidade de uma grade redutora da difusão ou um colimador em fenda, como o usado no sistema de mamografia digital de Fisher. À exceção do sistema de Fisher, que protege a mama de raios X primários não aproveitados, o acréscimo de uma grade redutora da difusão exige aumento da dose. A grade bloqueia os fótons dispersos mas também o feixe primário, e basicamente se deve realizar uma segunda exposição para visualizar a imagem embaixo da grade depois que ela é deslocada para outra posição (pressupondo-se que metade da imagem é coberta quando a grade está estacionária).

A exemplo de todos os sistemas radiográficos, à medida que o tamanho do ponto focal é reduzido, a resolução espacial em potencial aumenta. Contudo, a menos que o calor seja dissipado com maior eficiência, o débito de fótons deve diminuir à medida que o tamanho do ponto focal se reduz de modo que o calor gerado pela concentração do fluxo de elétrons sobre uma menor área do anodo não destrua o tubo. Como o fluxo de fótons cai em proporção ao quadrado da distância entre a fonte de raios X e o detector, um declínio no débito influencia a distância em que o ponto focal pode estar do objeto a ser examinado e do detector, o que afeta a nitidez, o borramento e a resolução espacial. O débito, baseado no gerador, no tubo de raios X e na distância do tubo, e a eficiência de detecção do sistema de registro influenciam o tempo necessário para obter uma exposição ideal. Exposições mais longas acarretam doses desproporcionalmente mais altas nos sistemas de filme/écran em decorrência de falha da lei de reciprocidade (ver Falha da Lei de Reciprocidade). As características de engenharia do sistema influenciam a distância objeto (estruturas e lesões mamárias)-detector, afetando a amplificação e a resolução espacial. A compleição corporal da paciente e sua interface com a máquina podem ser limitadas para acomodar exigências técnicas.

Por fim, a resolução é limitada pela capacidade do detector de registrar e apresentar os detalhes que os demais elementos do sistema lhe

forneceram. A otimização dos componentes da cadeia de obtenção da imagem é limitada pela tecnologia disponível, e concessões muitas vezes são necessárias. Um sistema de mamografia ideal teria um ponto focal infinitamente pequeno capaz da produção instantânea de um número ilimitado de fótons de energia apropriadamente baixa, com um detector que tivesse faixa dinâmica ilimitada e fosse capaz de detectar cada fóton que atravessasse a mama diretamente. O sistema de mamografia ideal não existe.

PRODUÇÃO DE RAIOS X

Pico de Quilovolts

Os tubos de raios X são concebidos para receber energia elétrica na forma de elétrons que são extraídos de um filamento e acelerados em direção a um segmento de metal de modo que a colisão com o metal converta a energia dos elétrons em fótons de raios X. Praticamente todos os tubos de raios X utilizados no diagnóstico por imagem médico (exceto dispositivos experimentais) geram raios X mediante a passagem de uma corrente elétrica por um fio ou fita de metal (filamento catódico). Em virtude da resistência do filamento, parte da energia da corrente que percorre o filamento é convertida em calor. As altas temperaturas fazem com que elétrons "evaporem" do catodo metálico. Empregam-se forças elétricas a fim de acelerar esses elétrons para longe do catodo em direção ao anodo, que se compõe de um metal selecionado especificamente de acordo com os tipos de raios X gerados pelo impacto dos elétrons. Quando os elétrons atingem o anodo, parte de sua energia é convertida em fótons de raios X e parte em calor. Muitas das limitações dos tubos de raios X convencionais residem na geração de calor no filamento catódico e na capacidade do anodo de suportar o calor que é gerado pelo feixe de elétrons focado sobre ele.

O tipo e a energia dos fótons de raios X gerados são determinados pela energia dos elétrons e pela composição do anodo. Muitos fótons são criados

por *Bremsstrahlung*, que em alemão significa “radiação de interrupção”. Quando elétrons penetram o anodo, aqueles que passam perto do núcleo dos átomos anódicos são alentecidos pela atração com o núcleo. Ao serem alentecidos, liberam quantidades variáveis de energia, que é convertida em fótons de raios X de energias correspondentemente variáveis.

As energias dos fótons da radiação de interrupção dependem da energia dos elétrons que os produzem e da proximidade dos elétrons com o núcleo à medida que eles atravessam o átomo. Tais fótons não podem ter energia mais alta que os elétrons responsáveis por sua geração, mas produzem um espectro de fótons raios X de baixa energia. A energia mais alta em um feixe de fótons é determinada pela energia transmitida aos elétrons quando eles são acelerados do catodo para atingir o anodo. Essa energia é descrita como pico de quilovolts (kVp); ela representa a energia máxima dos fótons que estão sendo gerados.

Espectros de Raios X

O espectro de energias incluídas no feixe completo é determinado por outros fatores, incluindo o kVp. A maioria das interações produz calor e nenhum raio X. A maioria dos fótons emitidos devido à *Bremsstrahlung* geralmente é gerada com energias que são bem inferiores ao kVp. Tais fótons são mais abundantes nas energias baixas, mas distribuem-se até o kVp.

Raios X Característicos

Alguns fótons de raios X são gerados com determinadas características de energia. Interações dos elétrons acelerados com os átomos no anodo produzem raios X “característicos”. Este termo é usado porque eles possuem energias que são próprias do material que os gerou. Para que raios X característicos sejam gerados, os elétrons acelerados devem ter energia suficiente para derrubar um elétron em uma das órbitas externas do átomo.

A perda de um elétron produz uma situação instável. O elétron deslocado é rapidamente reposto por outro dos elétrons do átomo de nível energético mais alto. Ao cair de um nível de energia alta para uma posição inferior, os elétrons liberam energia na forma de fótons de raios X. Como esses fótons são gerados por elétrons que se deslocam entre níveis de energia distintos que são ditados pelo número atômico do átomo, suas energias são distintas e "características" do átomo que gerou os fótons. A geração desses fótons, com suas energias específicas, é uma das razões pelas quais a composição do anodo é tão importante.

A qualidade da radiação característica depende de quais órbitas de elétrons são envolvidas. Os anodos mais comuns utilizados na mamografia com filme/écran são molibdênio, ródio e tungstênio. Os fótons de raios X característicos emitidos por um alvo de molibdênio têm predominantemente 17,4 keV de energia, com uma menor contribuição de 19,7 keV. Aqueles produzidos por ródio têm predominantemente 20,2 keV, com pequena contribuição de 22,8 keV; o tungstênio tem uma emissão característica em 59 keV (além de outros picos de energia muito baixa). As radiações características de molibdênio e ródio são particularmente valiosas para a obtenção de imagens com filme/écran porque constituem uma fonte abundante de fótons de baixa energia que ajudam a aumentar o contraste inerentemente baixo entre tecido mamário e o câncer de mama. Detectores digitais provavelmente serão capazes de tirar vantagem de pontos focais mais tolerantes ao calor como o tungstênio porque o processamento computadorizado recupera boa parte do contraste que se perde pelo emprego de fótons de energia mais alta. Tubos mais tolerantes ao calor que produzem fótons mais energéticos (e penetrantes) permitirão exposições mais rápidas e melhora das imagens por meio de detectores digitais.

GERADORES DE RAIOS X

A fonte de energia elétrica do sistema mamográfico está entre os diversos fatores que determinam o débito de raios X e a qualidade do feixe. O

gerador determina o kVp e o tempo implicados na produção de raios X. Geradores de potencial constante são capazes de uma produção essencialmente contínua em um único nível de voltagem. Os geradores menos eficientes eram monofásicos, em que o kVp era alcançado ao longo de um período de tempo. Geradores trifásicos foram um avanço, mas potencial constante é necessário para fornecer energias fotônicas mais uniformes. A energia fotônica uniforme é importante porque garante uma produção de raios X "mais puros". O potencial constante praticamente elimina as flutuações (ondulações) na geração de raios X que eram inerentes aos equipamentos trifásicos bem como aos monofásicos antigos. Por meio da produção de voltagem e energia do feixe quase imediata e constante, os tempos de exposição são diminuídos e os perfis de energia do feixe são mais uniformes.

TAMANHO DO PONTO FOCAL E CONSIDERAÇÕES GEOMÉTRICAS

A mamografia radiográfica demanda alta resolução para visualizar as estruturas finas de massas e as características morfológicas de calcificações pequenas que muitas vezes indicam câncer de mama incipiente. Partículas tão pequenas quanto 150 mm podem ser visualizadas em condições ideais, e está-se perseguindo uma maior resolução. A visibilidade das lesões está relacionada não apenas com a resolução espacial do sistema de diagnóstico por imagem mas também com o contraste das lesões em comparação com o tecido circundante e a nitidez das estruturas detectadas (o oposto de borramento). A resolução é determinada pelo tamanho do ponto focal (*focal spot*), pela distância do ponto focal até a estrutura dentro da mama a ser visualizada, pela distância dessa estrutura até o detector e finalmente pela capacidade do detector de produzir a imagem e do *display* de apresentar a imagem.

O ponto focal é um componente-chave do sistema mamográfico. A configuração do ponto focal varia com o tubo de raios X. Utilizam-se

diversos métodos de geração de raios X a partir do anodo, que resultam em pontos focais variáveis entre redondos, retangulares ou bipolares. O ponto focal é uma área do anodo atingida pelos elétrons, acelerados a partir do catodo. Além da geração de fótons de raios X, o impacto dos elétrons resulta na produção de calor. Se as energias e o tempo para gerar fótons não fossem limitados, o calor derreteria e destruiria o anodo. A capacidade do tubo de dissipar esse calor (capacidade térmica) determina as características da sua produção. O desenho dos pontos focais é um meio-termo entre a necessidade de ter o menor ponto focal possível, mas capazes de produzir grandes números de fótons durante curtos períodos de tempo, e a necessidade de evitar que o anodo derreta. Os desenhos dos tubos baseiam-se intensamente na geometria para lograr tal objetivo.

A fim de manter acúmulo de calor baixo, miliamperes (fótons) altos e tamanho do ponto focal pequeno, a área do anodo que constitui o ponto focal é na verdade maior que o ponto focal “aparente”. Ademais, nos tubos mais modernos, a área atingida pelos elétrons é constantemente modificada por rotação do anodo para reduzir acúmulo de calor. Os elétrons são focados sobre uma grande área que é inclinada em relação ao feixe incidente de elétrons e à mama (Fig. 8.4). Desse modo, a área sobre a qual o anodo gera fótons (e calor) é bem maior que o ponto focal aparente. Pode-se compreender esse conceito olhando-se da mama para cima em direção ao anodo. Dependendo de sua localização na mama, o ponto focal parecerá ser bem pequeno (próximo ao lado do mamilo) e parecerá aumentar à medida que a perspectiva se desloca em direção à parede torácica (Fig. 8.5). Isto significa que a nitidez da imagem varia em diferentes partes da mama em relação ao tamanho aparente do ponto focal, e a baixa nitidez geométrica ou borramento dependerá de qual parte da imagem está sendo considerada. Infelizmente, à medida que o ponto focal aparente diminui afastando-se da parede torácica, há também uma queda do fluxo de fótons devido ao efeito do ângulo (ver adiante).

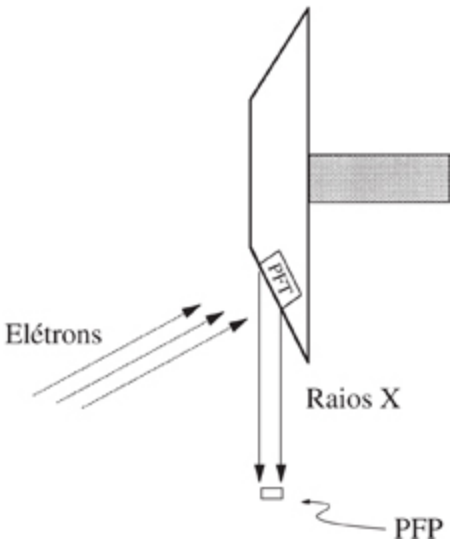

Fig. 8.4 A superfície do anodo está angulada em relação ao feixe de elétrons gerados pelo catodo e para a mama. Esse recurso apresenta uma área maior da qual são gerados fótons (PFT), mas o ponto focal "projetado" (PFP) parece menor na mama, aumentando a resolução espacial.

Tamanho "Nominal" do Ponto Focal

A baixa nitidez geométrica seria eliminada se o ponto focal fosse infinitamente pequeno. Quanto mais próximo o ponto focal estiver do "foco" idealizado, melhor será a resolução espacial possível do sistema. Fabricantes têm a permissão de empregar tamanhos do ponto focal que podem, na verdade, ser bem maiores do que o tamanho "nominal" que eles informam. As dimensões do ponto focal podem ser 50% maiores que o tamanho "nominal" alegado. Por exemplo, um ponto focal nominal de 0,4 mm pode chegar a 0,6 mm. O tamanho real do ponto focal deve ser medido antes que um sistema seja aceito.

Efeito do Ângulo

A exemplo da maioria dos fatores implicados na mamografia, como um ponto focal pequeno é obtido mediante angulação do anodo, à medida que o tamanho do ponto focal aparente diminui, a produção do ponto focal também diminui em virtude do efeito do ângulo. Isto ocorre na parte do

campo de raios X em que o ângulo ponto focal-detector é o mais obtuso. Como o ângulo dos raios X emergentes gerado nessa parte do ponto focal é muito íngreme, o ponto focal aparente nesse extremo é muito pequeno, mas infelizmente muitos dos fótons gerados nesse extremo são reabsorvidos pelo próprio anodo. Isto significa que os raios X produzidos, vistos na mama, são diminuídos. Os tubos são orientados de modo que esse efeito recaia sobre a parte anterior mais delgada da mama, onde menor fluxo é tolerável.

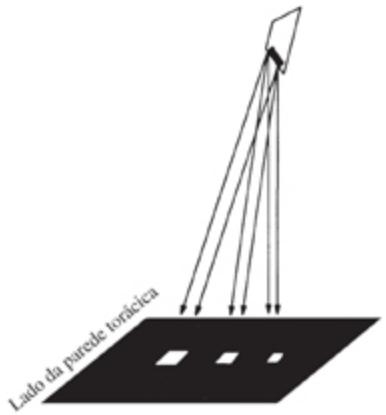

Fig. 8.5 Os tubos de mamografia são orientados por angulação do anodo ou do tubo de modo que a menor projeção do ponto focal seja no lado do mamilo; ela se torna progressivamente maior em direção à parede torácica. Este esquema demonstra como o ponto focal "aparente" se torna progressivamente menor à medida que se afasta da parede torácica. Como o efeito do ângulo começa a limitar o fluxo de fótons à medida que o ponto focal projetado diminui, a orientação do ponto focal é ajustada para a parte anterior mais fina da mama, que recebe exposição adequada com o fluxo reduzido. O lado da parede torácica mais espesso da mama recebe a maior parte do débito.

Borramento Devido a Baixa Nitidez Geométrica

Uma forma importante de borramento da imagem advém de baixa nitidez geométrica. Embora se aproximem de um foco idealizado, até mesmo os menores pontos focais produzem borramento geométrico se estiverem próximo demais da estrutura a ser visibilizada, a estrutura for pequena demais para ser visibilizada ou a estrutura estiver longe demais do detector. Conforme mencionado, o borramento da baixa nitidez geométrica resulta do fato de que os raios X emanam de todo o ponto focal. Se, por exemplo, o

ponto focal for retangular, os raios X são gerados tanto dos dois extremos quanto do meio. As sombras projetadas dos raios X gerados dos extremos do ponto focal são um pouco diferentes uma da outra, e sua superposição inexata (além das sombras dos raios X gerados no meio) borra a imagem. Isto produz uma sombra principal (a umbra) das estruturas mamárias que é circundada por uma sombra secundária menos nítida (a penumbra) (Fig. 8.6). A penumbra borra os detalhes. Como o nome indica, baixa nitidez geométrica é a perda de nitidez devida à geometria do sistema no que diz respeito ao tamanho do ponto focal, ao objeto cuja sombra está sendo projetada e à distância do objeto ao detector (Fig. 8.7). Se o objeto estiver em contato direto com o detector, não haveria borramento secundário à geometria; a sombra da imagem seria bem precisa. Se o objeto estiver a alguma distância do filme, suas margens serão borradas em relação à distância que estiver do detector, ao tamanho do ponto focal que a está gerando, aos raios X e à distância do ponto focal até o objeto que está sendo visualizado e até o detector. Isso ocorre porque o ponto focal, embora muito pequeno, tem um tamanho finito, e os raios X provêm de toda a sua superfície seguindo caminhos divergentes. O borramento secundário a baixa nitidez geométrica é reduzido por meio de um equipamento que seja dedicado à mamografia e utilize o menor ponto focal possível.

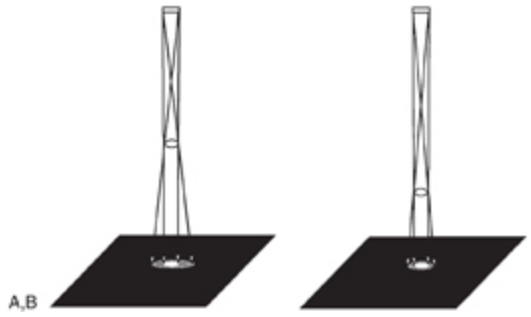

Fig. 8.6 Como o ponto focal tem um tamanho finito e os raios X provêm dos dois extremos e do meio, uma sombra secundária (penumbra) é produzida (A) e pode superpor-se e borrar a sombra primária. Este efeito pode ser reduzido aproximando-se o objeto (estruturas mamárias) do detector, o que reduz o tamanho da penumbra e aumenta a nitidez da sombra (B).

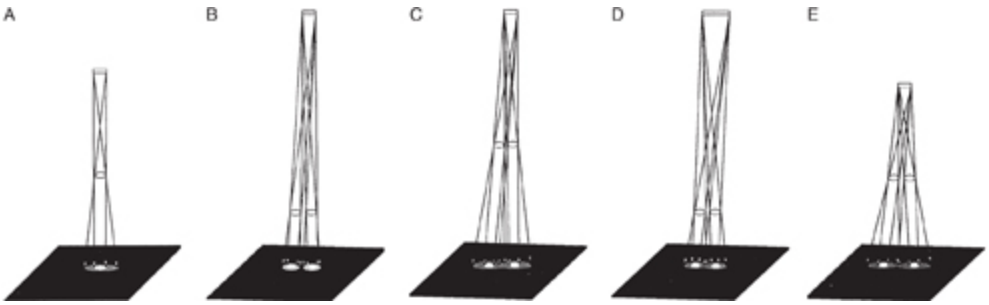

Fig. 8.7 Como o ponto focal tem dimensão (não é infinitamente pequeno), fótons provêm dos dois extremos e do meio. Isto faz com que o objeto projete sombras primária (umbra) e secundária (penumbra) (A). A capacidade de resolver objetos e distingui-los separadamente, como essas duas estruturas redondas (B), está relacionada com muitos fatores. A resolução espacial de um sistema pode ser reduzida, causando baixa nitidez geométrica (borramento). Se as sombras (primária e secundária) não se superpuserem, os dois objetos serão vistos separados. O borramento aumenta quando as sombras secundárias de duas estruturas adjacentes são aumentadas a ponto de se superpor. Isto reduz a probabilidade de que o observador seja capaz de dizer que as estruturas são de fato separadas e ocorre quando os objetos são afastados do detector (C), o ponto focal é aumentado (D) ou o ponto focal é aproximado dos objetos (E).

Borramento devido a baixa nitidez geométrica é facilmente compreendido através da comparação de uma mamografia com a projeção da sombra de sua mão sobre uma parede branca com o auxílio de uma luz forte. Quanto menos focada for a fonte luminosa (comparável a um ponto focal grande), quanto mais próximo do objeto estiver a fonte luminosa ou quanto mais longe da parede branca estiver o objeto, mais borrada será a sombra da sua mão. Esse fenômeno é fácil de demonstrar com o auxílio de um projetor de *slides*. Se um objeto for colocado entre a luz e a tela, sua sombra torna-se cada vez mais bem definida à medida que ele se aproxima da tela. À medida que o objeto é afastado da tela, suas margens tornam-se borradas. De modo semelhante, quanto menor for a fonte de luz ou quanto mais longe esta estiver do objeto e da tela, mais nítida será a sombra do objeto.

Para reduzir a baixa nitidez geométrica associada aos raios X, o ponto focal deve ser afastado do objeto e do detector o máximo possível, o ponto focal deve ser o menor possível e o objeto a ser visualizado deve ser mantido o mais perto possível do detector. A última exigência é a razão pela

qual a mama deve ser comprimida fisicamente contra a superfície do detector.

Haus *et al*. (5) calcularam que um ponto focal de 1 mm a 28 cm de uma estrutura é capaz de resolver 6 pares de linhas (pl)/mm para estruturas situadas 5 cm acima da superfície de registro. Como o tamanho da penumbra em relação à sombra principal projetada no filme é reduzido à medida que o ponto focal se afasta, esse mesmo ponto focal pode resolver 15 pl/mm se estiver situado a 75 cm do objeto a ser visualizado. Isto poderia ser desejável, mas, como o fluxo de fótons diminui com o quadrado da distância (razão inversa dos quadrados) até o ponto focal, as demandas sobre o tubo de raios X aumentam rapidamente.

A resolução de um sistema é governada pela interação de seus componentes, mas, mantendo-os constantes, Haus *et al*. utilizaram sistemas mamográficos para determinar as alterações na resolução que decorrem de variações no tamanho do ponto focal, na distância ponto focal-objeto e na distância do objeto ao detector. Os achados experimentais correlacionaram-se bem com a predição teórica de que a resolução de um sistema é inversamente relacionada com o tamanho do ponto focal e a distância da estrutura até o detector e diretamente relacionada com a distância do ponto focal à lesão. Essa relação é resumida na equação derivada empiricamente: PLA/mm 5 1,1 3 [*DFO*/(*PF* 3 *DOD*)], onde PLA/mm é a resolução aproximada em pl/mm, 1,1 é uma constante, *DFO* é a distância (em cm) do ponto focal ao objeto a ser resolvido, *PF* é o tamanho do ponto focal (em mm) e *DOD*, a distância (em cm) do objeto ao detector.

Assim, para um dado tamanho do ponto focal e uma lesão a determinada distância do detector, a resolução aumenta diretamente com a distância entre o ponto focal e o objeto a ser resolvido. Uma distância duas vezes maior duplica a resolução. De modo semelhante, a diminuição do ponto focal pela metade também duplica a resolução, desde que as demais variáveis permaneçam inalteradas.

Também se pode aumentar a resolução tirando-se vantagem da divergência do feixe de raios X e deslocando o ponto focal para mais perto do objeto a ser visualizado e afastando o objeto do detector. Em virtude da divergência do feixe, as sombras aumentam e ocorre amplificação (ver Mamografia de Magnificação). Este recurso será útil apenas se a nitidez for preservada, o que exige que o tamanho do ponto focal seja reduzido para evitar o aumento da baixa nitidez geométrica associado à alteração das distâncias. Embora a maior visibilidade das estruturas com magnificação radiográfica advenha principalmente de redução do ruído (6), se o ponto focal for pequeno o bastante, a magnificação resultará em aumento absoluto da resolução espacial (ver adiante).

Variação na Resolução Espacial Efetiva

As relações discutidas anteriormente pressupõem que o detector pode preservar a resolução alcançada pelo sistema, o que pode não ser o caso. As combinações filme/écran mamográficas modernas possuem uma capacidade de resolução inerente de 15 a 20 pl/mm. No entanto, em virtude de outros fatores que reduzem a nitidez, a potência de resolução efetiva dos sistemas mamográficos com filme/écran, atuando como instrumentos clínicos, é consideravelmente menor. Os sistemas devem ser capazes de resolver aproximadamente 13 pl/mm com o padrão da barra de pares de linhas situado a 1 a 2 cm da parede torácica no lado do detector e 4,5 cm acima do plano do filme com as linhas do modelo (*phantom*) orientadas paralelamente ao eixo do anodo-catodo. Quando o padrão é girado de modo que as linhas sejam perpendiculares a esse eixo, a resolução pode ser ainda menor, porque a maioria dos pontos focais geralmente é mais estreita do que alta.

A melhora dos outros elementos de resolução surtirá pouco efeito se o sistema do detector não registrar os detalhes aprimorados. Isto pode ser um fator significativo com a menor potência resolutiva dos detectores digitais. Mede-se a resolução espacial por meio de um modelo de pares de linhas

que alterna linhas metálicas com espaços vazios. Isto produz um alvo que tem contraste muito alto (essencialmente 100%) (as barras bloqueiam toda a radiação enquanto os espaços deixam a maior parte atravessar). A potência de resolução efetiva das estruturas com diferenças de contraste inferiores a 100% será menor.

A resolução espacial não deve ser considerada isoladamente. A capacidade do olho humano de reconhecer a resolução de um sistema depende não apenas da resolução espacial, mas também do contraste entre o objeto e os tecidos circundantes. Uma resolução espacial alta não tem valor se as margens que estão sendo distinguidas tiverem a mesma absorção de raios X mas nenhuma diferença de contraste. Se este for o caso, as margens não são “vistas” (Fig. 8.8). A resolução espacial visível verdadeira na mama pode ser bem menor que a medição dos pares de linhas porque as diferenças de contraste entre as estruturas mamárias são consideravelmente menores do que em um modelo de pares de linhas. Tais relações são expressas na função de transferência de modulação, que oferece um método melhor para comparar dois sistemas porque integra o contraste e a resolução espacial. Devido a limitações do contraste, o potencial de alta resolução dos sistemas de filme/écran jamais é alcançado (os detalhes estão lá mas, como não há diferença de contraste, não são percebidos). A resolução mais alta do contraste dos sistemas digitais pode mais do que compensar a menor resolução espacial. Isto é evidente quando se visualiza o modelo do ACR. Apesar da resolução espacial menor do que nos sistemas de filme/écran, a maioria dos sistemas de mamografia digital detecta todos os objetos-testes no modelo. Os sistemas de filme/écran não têm esse desempenho (Fig. 8.9).

Como geralmente não é uniforme, o formato do ponto focal também afeta a resolução. É freqüentemente retangular, e a produção pode ser bifásica com maior intensidade nos extremos. Isto reduz a capacidade resolutiva, porque o ponto focal atua como duas fontes, e não como uma fonte puntiforme. Os esforços para diminuir o tamanho do ponto focal são complicados pela relação entre o tamanho do ponto focal e a quantidade de

calor que o anodo pode suportar ao gerar os raios X e o número de fótons que podem ser gerados por unidade de tempo a partir de uma pequena superfície. A redução do tamanho do ponto focal aumenta o acúmulo de calor no tubo e pode impedir o uso de miliamperagem (mA) alta. Isto, por sua vez, aumenta o tempo de exposição necessário para produzir o fluxo de fótons suficiente para expor o detector adequadamente, e exposições mais longas aumentam a chance de borramento causado por movimentos da paciente.

Fig. 8.8 A resolução espacial oferece pouco benefício se não houver contraste. Embora haja alta resolução espacial, esses dois objetos (A) parecem ser um só no filme porque há capacidade insuficiente de distinguir suas sutis diferenças de contraste. Com o aumento da resolução de contraste, eles são distinguíveis (B).

Fig. 8.9 Produziu-se esta imagem de um modelo do ACR com detector digital. Como o contraste pode ser exacerbado, todos os objetos do teste são visíveis, embora a resolução espacial seja inferior à de um filme.

FALHA DA LEI DE RECIPROCIDADE

Até que detectores digitais substituam o filme, combinações filme/écran continuarão a ser o principal detector mamográfico. Outra propriedade inerente do filme afeta a produção de imagens. Exposição mais longa pode acarretar não apenas borramento por movimento da mama como também uma dose mais alta. A maior parte do escurecimento do filme que ocorre advém da luz do écran, que está diretamente relacionada com a exposição aos raios X. A relação entre exposição aos raios X (luz) e escurecimento do filme não é linear. A exposição (escurecimento do filme) geralmente é definida como a intensidade do feixe multiplicada pelo tempo (E 5 *I* 3 T). Essa relação sugere que a intensidade e o tempo são parâmetros recíprocos. Para manter a mesma exposição, a equação mostra que, se a intensidade for aumentada, o tempo de exposição pode ser reduzido em proporção direta. O oposto também seria verdade: se a intensidade for reduzida, o tempo deve aumentar. Tais relações recíprocas constituem a *lei de reciprocidade*.

A falha dessa relação denomina-se *falha da lei de reciprocidade*. Isto pode ser explicado da seguinte maneira. Suponha que são necessários 100 fótons para obter um escurecimento de 2 com exposição de 1 segundo. Se a produção de raios X pelo tubo for reduzida em 50%, exigindo maior tempo para o exame, ocorre que a lei de reciprocidade falha: se a produção for reduzida pela metade, na verdade é necessário mais do que o dobro da exposição (dose) para alcançar o mesmo nível de escurecimento. Esta é uma propriedade do processo fotográfico. Para os sistemas com filme/écran, quando as exposições excedem uma duração de 1 segundo, a dose deve aumentar desproporcionalmente para alcançar o mesmo nível de escurecimento do filme. Em outras palavras, a luz gerada por um écran a partir de um dado número de fótons de raios X fornecidos durante um curto período possui maior capacidade de escurecimento do filme do que a luz gerada pelo mesmo número total de fótons fornecido durante um período mais longo. Assim, tubos cujas características exigem exposições mais longas demandam mA (produção de fótons) desproporcionalmente mais

alta para alcançar um escurecimento do filme e qualidade de imagens semelhantes a um tubo com produção mais alta. Quanto mais longa for a exposição, menos sensível será a emulsão do filme à luz gerada pelo écran. Para radiografias equivalentes, um tubo que requeira exposições longas resultará em dose maior para a paciente do que um tubo que gere o mesmo débito em menor período de tempo, embora produzam filmes comparáveis. A maioria dos sistemas digitais não é afetada por esse fenômeno.

COMPOSIÇÃO DO PONTO FOCAL E FILTROS

A composição do anodo de raios X determina o espectro de raios X que o tubo produz. Esse espectro pode ser refinado com o auxílio de filtros que permitem a passagem de fótons de energias específicas e bloqueia aqueles de outras energias. Se o filtro apropriado for escolhido, o espectro de raios X pode ser estreitado até uma faixa razoavelmente pequena, tirando-se vantagem do melhor contraste de fótons de baixa energia. Para obter imagens com filme/écran ideais, a composição do ponto focal é fundamental. Detectores digitais oferecem maior flexibilidade. Os raios X "brandos" não são imprescindíveis com detectores digitais porque o baixo contraste inerente entre os tecidos da mama pode ser ampliado por processamento da imagem, ao contrário da combinação filme/écran, que depende de raios X brandos para aumentar o contraste. O diagnóstico por imagem digital provavelmente se beneficiará de tubos com kVp mais alto.

Anodo e Filtros de Molibdênio

O baixo contraste inerente das estruturas teciduais dentro da mama pode ser aumentado em exames radiológicos com filme/écran por meio de "radiação mais branda". Um tubo com anodo de molibdênio tira vantagem dos fótons de baixa energia (17,9 keV e 19,5 keV) da radiação característica produzida pelo alvo de molibdênio e pela radiação de interrupção na faixa de 15 a 20 keV (Fig. 8.10). Contudo, o anodo de molibdênio não produz um feixe totalmente monoenergético, nem mesmo de baixa energia. Alguns fótons de

alta energia também são gerados. Quando o feixe percorre um filtro de molibdênio, os fótons menos úteis de energias acima de 20 keV são absorvidos pelo filtro.

Fótons de energia muito baixa são quase totalmente absorvidos na mama. Elevam a dose mas não contribuem para a imagem. O filtro de molibdênio também bloqueia muitos desses fótons indesejáveis. A combinação de um anodo que produza fótons predominantemente de baixa energia com um filtro que permita a passagem destes e ao mesmo tempo absorva os fótons de muito baixa energia e de alta energia constitui uma janela eficaz, possibilitando que os fótons mais úteis (aqueles que produzem maior contraste entre as estruturas) alcancem a mama.

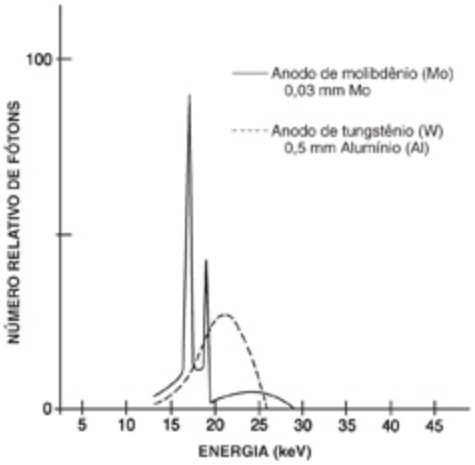

Fig. 8.10 Espectro de raios X produzido por um anodo com alvo de molibdênio. O molibdênio produz mais fótons de baixa quiloeletrovoltagem que o tungstênio, o que aumenta o contraste radiográfico. (Reimpresso com permissão de Haus AG, Cowart RW, Dodd GD, et al. A method of evaluating and minimizing goemetric unsharpness for mammographic x-ray units. Radiology 1978;128:775.)

Outros Materiais de Anodo e Filtros

O emprego de fótons de baixa energia ajuda a ampliar o contraste entre as estruturas mamárias, mas tais sistemas são limitados pela espessura da mama e pela atenuação de seus vários tecidos (densidade radiográfica). De fato, mamas maiores ou mais densas filtram o feixe durante sua passagem e induzem endurecimento do feixe (esses tecidos favorecem a transmissão de

fótons predominantemente de alta energia). Isto diminui o contraste geral (raios X brandos são absorvidos e jamais alcançam o filme, enquanto fótons mais energéticos que passam fornecem menos informações porque estas estão relacionadas com a proporção entre fótons absorvidos e não absorvidos).

Se os raios X forem de energia muito baixa (brandos demais), eles serão absorvidos pela mama em proporções crescentes, contribuindo para a dose mas não aumentando o contraste porque jamais alcançam o filme. Para penetrar mamas grandes ou radiograficamente densas, deve-se aumentar o kVp. O aumento do kVp diminui um pouco o contraste (embora o efeito real tenha sido exagerado por alguns) e portanto deve ser ajustado, se possível. De novo, detectores digitais utilizam tubos de energia mais alta e recuperam qualquer perda de contraste através do processamento da imagem.

Um método que tem sido usado para aumentar um pouco a energia do feixe é modificar o anodo ou a filtração, para permitir produção e passagem de fótons levemente mais energéticos. Anodos de tungstênio que produzem grande quantidade de fótons de energia mais alta podem ser usados em exames de imagem com filme/écran, mas devem ser especialmente desenhados com filtros para reduzir o grande número de fótons de energia muito alta que são gerados pelo anodo de tungstênio e comprometeriam significativamente o contraste. Podem-se usar filtros de ródio, paládio ou outros filtros da “órbita K” para reduzir os fótons de keV alta (degradantes do contraste), mas um anodo de tungstênio ainda produz uma mamografia que tem menos contraste do que um de molibdênio, mesmo quando se utilizam baixos parâmetros de kVp. (Um filtro da órbita K é um filtro composto de metais cujos átomos contêm elétrons na órbita K que absorverão fótons de raios X de energias específicas e um pouco acima e impedirão que esses fótons transponham o filtro.) O tungstênio pode tornar-se um anodo mais desejável para sistemas digitais primários porque são menos limitados na diferenciação do contraste do que os sistemas com

filme/écran. Alguns sugeriram que anodos de prata oferecerão o melhor espectro para o diagnóstico por imagem digital.

O ródio foi desenvolvido como material anódico, além de filtro. Porém, como se funde em temperatura mais baixa, anodos de ródio devem operar em mA inferiores. As energias características geradas por um anodo de ródio são aproximadamente 2 keV mais altas que as de molibdênio. Quando o feixe é filtrado por meio de um filtro de ródio, essa troca por energias um pouco mais altas oferece alguma vantagem sobre o molibdênio com filtro de molibdênio em mamas radiograficamente densas ou aquelas que são espessas apesar de compressão. Na mama radiograficamente densa ou espessa que exige energias de 28 kVp ou mais altas por meio de molibdênio, podem-se obter imagens comparáveis com ródio (ponto focal)/ródio (filtro) a 2 kVp abaixo da combinação molibdênio/molibdênio. Gingold *et al*. (7) observaram que 29 kVp era o ponto de interseção acima do qual um alvo de molibdênio com filtração de ródio oferecia contraste superior e dose inferior a uma combinação molibdênio/molibdênio e também verificaram que, se a exposição exigisse 29 kVp ou mais, a combinação ródio/ródio era ainda melhor.

Entretanto, nossos estudos e os de outros pesquisadores mostraram que o principal ganho do ródio está na redução da dose. A qualidade da imagem terá um contraste levemente inferior para o ródio/ródio a 26 kVp do que para molibdênio/molibdênio a 28 kVp, mas a dose será reduzida em cerca de 30% se a combinação de ródio for empregada. Pode-se usar ródio para filtrar um feixe de molibdênio, resultando em dose intermediária e uma imagem algo melhor se um kVp igual ou superior a 29 for necessário para uma imagem que utiliza molibdênio/molibdênio.

Como o filtro está no feixe de raios X, suas próprias heterogeneidades podem aparecer no filme. Devido à distância do filtro ao filme, elas costumam ser borradas e não têm conseqüências para a imagem, porém, se artefatos recorrentes aparecem nos filmes, deve-se avaliar o filtro quanto a deficiência de uniformidade.

Radiação Desfocada

Como os elétrons podem não estar perfeitamente focados sobre o ponto focal do tubo de raios X, eles podem atingir outras partes do anodo e produzir fótons que estão desfocados. Como o efeito disso é um ponto focal bem maior, sua ocorrência compromete a qualidade da imagem. Esforços para reduzir a radiação desfocada aumentam a qualidade da imagem.

Janela do Tubo de Raios X

A composição da janela através da qual os raios X deixam o tubo é importante. A janela de vidro encontrada na maioria dos tubos de raios X utilizados em exames de imagem corporais absorve uma quantidade excessiva dos fótons de baixa energia que são aproveitados na mamografia. Portanto, a maioria dos tubos mamográficos emprega janelas de berílio a fim de reduzir o grau de filtração pela janela.

Depois que os fótons de raios X da energia apropriada são gerados a partir de um ponto focal devidamente pequeno, a clareza da imagem é determinada pelas características do sistema na mama e além dela.

QUADRO 8.1

RAZÕES DE COMPRESSÃO MAMÁRIA

1. Manter a mama afastada da parede torácica, possibilitando a projeção de todos os tecidos sobre o detector sem a interferência do ruído de outras estruturas do tórax
2. Reduzir borramento decorrente de movimento mantendo a mama fisicamente imobilizada
3. Reduzir a dose necessária para obter uma imagem da mama reduzindo a espessura do tecido que deve ser atravessado pela radiação
4. Reduzir mais a dose e o movimento porque o menor tempo de exposição necessário para registrar a imagem de uma estrutura adelgaçada evita aumentos da dose decorrentes de falha da lei de reciprocidade quando se empregam sistemas de filme/écran com longos tempos de exposição. Isto também reduz a probabilidade de movimento
5. Separar as estruturas superpostas, facilitando uma avaliação mais precisa

6. Manter as estruturas mamárias mais próximas do detector a fim de reduzir borramento por baixa nitidez geométrica e aumentar a resolução do sistema
7. Reduzir difusão que degrada a imagem
8. Produzir uma espessura mais uniforme e permitir exposição mais uniforme
9. Possibilitar registro preciso de imagens para algoritmos de reconstrução computadorizados

COMPRESSÃO DA MAMA

Para obter alto contraste, os sistemas de filme/écran tinham de ter uma latitude de exposição estreita. Isso exigiu o desenvolvimento de sistemas radiográficos desenhados especificamente para mamografia. Com as combinações modernas de filme/écran, a mama não pode ser examinada em sua forma cônica normal porque a parte anterior delgada teria de ser hiperexposta para permitir a visibilização ideal da parte posterior espessa da mama; do contrário, a parte posterior seria pouco penetrada se a parte anterior recebesse exposição adequada. Uma das razões pelas quais compressão mamária é essencial é a nivelação da espessura a ser atravessada pelo feixe de raios X, de modo a obter uma exposição uniforme. Como a faixa dinâmica de um sistema de mamografia digital primária é muito ampla, a latitude da exposição não é um grande problema. Como variações nos valores de exposição podem ser corrigidas com um sistema de mamografia digital, seria possível realizar mamografias digitais com menos compressão do que a necessária no exame com filme/écran. Entretanto, a imagem seria comprometida por outros fatores (p. ex., difusão, a necessidade de espalhar os tecidos) que impedem redução da compressão. Exposição uniforme não é a única razão para compressão firme; também há outras vantagens (Quadro 8.1).

Importância da Compressão Mamária

Compressão da mama e o desconforto que causa são uma razão importante pela qual mulheres não anseiam por seguir as diretrizes de triagem mamográfica. O uso de compressão muitas vezes é mal compreendido. O

desconforto real é um fenômeno individual e difícil de medir. Ademais, muitas mulheres e seus médicos não compreendem a grande importância da compressão mamária. O benefício da nivelação da espessura da mama permanece. Os tecidos não devem ser danificados, porém, quanto mais firme a compressão (até um certo ponto), melhor a mamografia. Não obstante, compressão firme impossibilita a inclusão de toda a mama no campo de visão da imagem. Por esta razão, quando a mama é comprimida de um lado para outro e depois de cima para baixo, ela deve ser puxada para longe da parede torácica, além de ser comprimidas, na tentativa de garantir que os tecidos profundos sejam projetados sobre o sistema de registro e visualizados. Sugerimos que o sistema de compressão seja separado do tubo e do sistema detector de modo que o detector possa ser posicionado mais atrás ao redor da curva do tórax, facilitando a inclusão dos tecidos profundos. Resta saber se os fabricantes adotarão tal sugestão.

Existem outras vantagens de compressão além de tornar a espessura das estruturas mais uniforme. A baixa nitidez geométrica (borramento) é diminuída e a resolução aumentada pela compressão dos tecidos contra o detector. Quanto mais próximo o objeto a ser visualizado estiver do filme, menor será a penumbra e mais nítida sua sombra (ver Fig. 8.7). A compressão também reduz o borramento causado por movimento da mama e mantém a mama na posição apropriada. Ao estreitar os tecidos através dos quais os raios X devem passar, a degradação da imagem por difusão também se reduz. Compressão também significa que são necessários menores tempos de exposição, e o adelgaçamento da estrutura resulta em dose de radiação diminuída. Por fim, compressão da mama entre duas superfícies espalha os tecidos, com freqüência separando estruturas superpostas confusas na mamografia.

Parte da preocupação com a compressão advém de temores injustificados de que possa ser lesiva. Afora uma equimose eventual ou laceração cutânea rara (a pele da prega inframamária intertriginosa pode ser friável), a compressão raramente causa alguma lesão.

Os sistemas mamográficos devem ser capazes de gerar 11 a 20 kg de força. Muitos confundem esse valor com a pressão efetiva aplicada à mama. A pressão é medida em libras por polegada quadrada (psi), o que diz respeito à quantidade de força aplicada sobre toda a superfície comprimida da mama. O psi varia com o tamanho da mama e a área de superfície da pele que está em contato com as placas de compressão e o detector. Por exemplo, se a superfície da mama que está em contato com a placa de compressão for semicircular e o lado da parede torácica medir 11 polegadas (27,5 cm), a área em contato com o dispositivo de compressão será de aproximadamente 45 pol^2 (1/2 3 p 3 [5,5^2]) (Fig. 8.11). Isto significa que, se 45 libras (20 kg) forem aplicadas àquela área, a pressão resultante será 1 psi (45 libras/45 pol^2). Se a mama for menor, a mesma força gera maior pressão, porém até mesmo esta é bastante baixa. A redução do diâmetro da área de contato para 7 polegadas (17,5 cm) dobra a pressão para 2 psi. Isto na verdade significa muito menos do que outras pressões que o tecido mamário suporta no quotidiano. Estimou-se que a pressão gerada pelos dedos do examinador durante exame físico da mama aplica 6 psi aos tecidos mamários. Essa pressão é bem mais alta que a da mamografia, que em média aplica apenas 3 psi (8). Deitar em decúbito ventral sobre uma superfície dura provavelmente submete a mama a uma pressão bem mais alta do que a gerada na mamografia, e suspeito que “interações sociais” submetam a mama a pressões ainda mais altas (9).

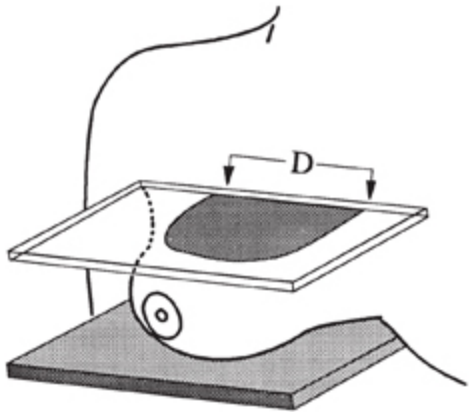

Fig. 8.11 Compressão em libras por polegada quadrada (psi). A pressão efetiva aplicada à mama é a força aplicada (em libras) dividida pela área sobre a qual a força é espalhada, fornecendo a unidade psi. Supondo que a mama seja um hemisfério, a pressão é igual ao número de libras aplicadas dividido pela metade da área de um círculo cujo diâmetro (D) equivale à parte da mama tocada pela placa de compressão. Este diagrama delineia a superfície em contato com a placa de compressão e o suporte do filme. Quanto maior a superfície em contato, menor a pressão em psi.

O desconforto da compressão mamária provavelmente é complexo. Há um claro componente psicológico. Boa parte do desconforto pode advir da falta de controle do indivíduo sobre o processo e das condições mecânicas, aparentemente impessoais e impudentes do exame. Um estudo demonstrou que, se as mulheres receberem um botão que controla o grau de compressão, muitas delas impõem um nível de compressão mais firme do que se a tecnóloga controlar a compressão.

Compressão mamária é importante, mas não deve ser excessiva. A tecnóloga deve saber que, depois que a pele mamária está tensa (esticada), qualquer compressão adicional não melhorará a imagem (não há potencial para achatar mais a mama), e compressão adicional apenas aumentará o desconforto. Outra possível fonte de dor ocorre se a pele for pinçada no processo. A tecnóloga deve ser sensível a qualquer desconforto manifestado pela paciente. Se a compressão for desconfortável, em geral é melhor liberar a compressão e trabalhar com a paciente para aliviar o problema. Geralmente é mais fácil posicionar a paciente na segunda vez se ela já tiver sido submetida a compressão. A tecnóloga deve envidar todos os esforços para aplanar a pele e garantir um procedimento confortável. Se a paciente for machucada ou perder a confiança no processo, a mamografia provavelmente perderá qualidade e a paciente poderá não retornar no futuro para nova triagem. Às vezes, o melhor é desistir e pedir que a paciente retorne alguns dias depois, quando as mamas estarão menos sensíveis. Contudo, a compressão é crucial para obter imagens de alta qualidade. As mulheres devem ser orientadas acerca da importância da compressão, e as tecnólogas devem trabalhar com as pacientes para obter compressão apropriada com desconforto mínimo.

Melhoras Possíveis em Imagens Radiográficas e Interface da Paciente

Há algumas modificações na mamografia convencional que podem melhorar a capacidade de examinar a mama. Um benefício possível advém de deslocamento do detector um pouco para longe da mama (obtendo pequenos graus de magnificação) ao redor da curva da parede torácica. Isto permite que os tecidos mais profundos sejam visualizados, conforme realizado com a técnica xerorradiográfica. Porém a simples visão da parede torácica não garante avaliação de todos os tecidos mamários. Por meio da técnica xerorradiográfica, a parede torácica era facilmente visível, mas, como a mama não era firmemente contida pelo sistema, o tecido podia deslizar ao redor da parede torácica atrás das costelas e anormalidades podiam ser menosprezadas (Fig. 8.12). Como compressão rígida com contato estreito entre a mama e o detector é essencial, a parede torácica não é incluída na imagem obtida com combinações filme/écran. A mamografia convencional com filme/écran exige o máximo de tração possível da mama para longe da parede torácica, a fim de projetá-la livre das estruturas torácicas e sobre o sistema detector. Alguns tecidos profundos podem ser omitidos. A separação do detector do sistema compressor pode permitir visualização dos tecidos mais profundos e ao mesmo tempo preservar as vantagens da compressão rígida (Fig. 8.13).

Uma das vantagens da tomossíntese mamária digital é que apenas a incidência mediolateral oblíqua (MLO) é necessária. Em virtude da ausência de elasticidade da pele na parte superior da mama, a compressão craniocaudal geralmente é a mais desconfortável das duas incidências. A posição craniocaudal torna-se desnecessária com a tomossíntese.

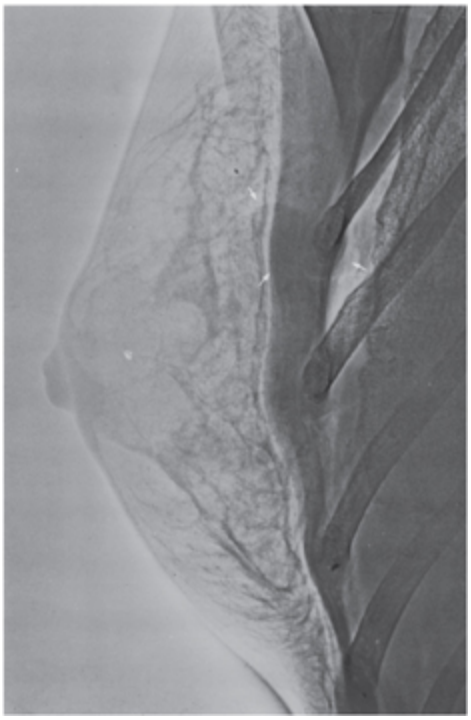

Fig. 8.12 A inclusão da parede torácica na imagem não garante que todo o parênquima mamário será visualizado. As *setas* indicam uma massa que está oculta na face lateral da mama atrás da curva do tórax e dos músculos peitorais nesta xeromamografia.

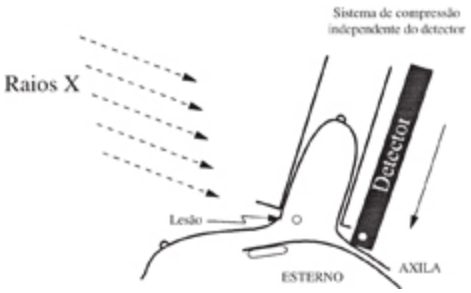

Fig. 8.13 A separação entre o detector e o sistema de compressão da mama permite posicionar o primeiro mais atrás ao redor da curva da parede torácica. Isto obtém alguma magnificação e reduz a chance de que a mamografia não visualize os tecidos profundos. A lesão está atrás das placas de compressão, mas ainda é projetada sobre o detector, que é deslocado mais para trás ao redor da curva da parede torácica.

Se a tomografia computadorizada da mama algum dia se tornar prática e demonstrar eficácia, a compressão provavelmente será reduzida ou eliminada.

Placas de Compressão

Pelas razões anteriormente citadas, compressão é essencial ao diagnóstico por imagem da mama com raios X. Constatou-se por tentativas e erros que as placas de compressão devem ter uma borda reta na frente (ao longo do lado da parede torácica) de modo que elas possam descer ao longo da parede torácica. Placas e filmes curvos foram experimentados, mas a curvatura raramente se amolda à paciente, e a tendência é que os ângulos empurrem a paciente para longe da borda do detector.

Na mamografia com filme/écran, a borda da placa de compressão ao longo da parede torácica deve ser moldada em ângulos retos com o plano de compressão e revestida para evitar lesionar a paciente. Uma crista ajuda a manter o tecido mamário no campo de visão e a puxá-lo para longe do tórax, projetando-o sobre o detector de filme/écran (Fig. 8.14). Placas de compressão mais graduais em forma de colher não apenas deixam de nivelar a espessura mamária como também tendem a empurrar a parte posterior da mama para longe do campo de visão.

Fig. 8.14 Uma crista ao longo do lado da parede torácica da placa de compressão ajuda a conter o tecido mamário no campo de visão e a puxá-lo para longe do tórax, projetando-o sobre o detector de filme/écran.

Há desvantagens no caso da placa de compressão ser paralela ao plano do filme. Com mamas mais espessas, a parte anterior da mama pode não receber nenhuma compressão. Observamos que, ao manter o lado da parede torácica da placa paralelo ao detector mas inclinando a frente da placa de compressão, os tecidos da mama anterior podem ser mais bem comprimidos e separados (Fig. 8.15). Ao permitir que a placa inteira gire, as partes mais espessas da mama e o prolongamento axilar da mama podem ser comprimidas sem sacrificar a compressão das partes mais finas da mama

anterior. Também desenvolvemos um sistema de tração que ajuda a trazer mais tecido mamário para o campo de visão mesmo após aplicação de alguma compressão (Fig. 8.16).

RADIAÇÃO DIFUSA

A imagem radiográfica é formada pela absorção diferencial dos fótons que atravessam a mama pelos tecidos que são percorridos. “Sombras” são projetadas sobre o detector. A exemplo de qualquer sombra, a nitidez da sombra depende do caminho que os fótons percorreram através da mama até o detector. Para que a imagem seja nítida, os fótons que atingem o detector devem seguir em linha reta a partir do ponto focal, através do objeto, até o detector. Se o seu trajeto for alterado, a sombra torna-se menos distinta e nítida. A maioria das interações dos raios X em energias mamográficas envolve absorção fotoelétrica em que um fóton de raio X é totalmente absorvido por deslocamento de um elétron. Isto produz imagens com sombras bem definidas.

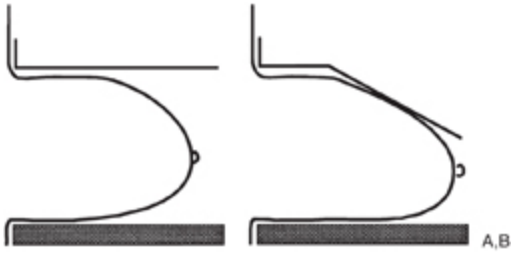

Fig. 8.15 Este esquema demonstra como uma placa rígida que é paralela ao detector pode não comprimir a frente da mama (A). Mediante inclinação da frente da placa (B), esses tecidos são comprimidos. O efeito desse tipo de compressão é separar as estruturas anteriores (ver Posicionamento, no Cap. 10).

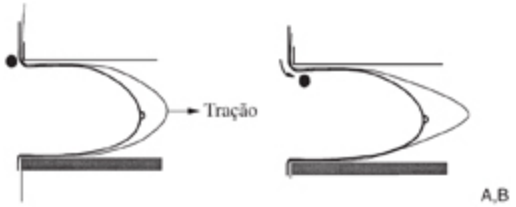

Fig. 8.16 Pode-se aplicar tração a uma mama parcialmente comprimida caso se utilizem membranas entre a mama e o sistema compressor/detector. Isto permite que a mama seja puxada para dentro do campo de visão mesmo depois de ser comprimida. Neste esquema, a mama é comprimida, com a membrana posicionada entre as placas e a mama (A). Durante a compressão, pode-se puxar a mama mais para dentro do campo de visão tracionando-se as membranas (B).

A outra interação entre fótons de raios X e tecidos produz a difusão de Compton. Nessa interação, o fóton transfere parte de sua energia para um elétron. O fóton continua fora do átomo, mas seu trajeto é alterado. Se essa difusão for coerente (na mesma direção que o trajeto original do fóton), ela pode contribuir para a nitidez da imagem. Contudo, muitas dessas interações não são coerentes, e os fótons dispersos podem turvar a imagem, assim como a luz difusa de um foco degrada a sombra de uma mão projetada sobre a parede branca de um quarto.

Os fótons secundários da radiação difusa comprometem significativamente a qualidade da imagem na mamografia, reduzindo o contraste e a nitidez geral. A difusão aumenta com a espessura da mama e o diâmetro do campo examinado. Em uma mama com espessura de 6 cm, a quantidade de difusão que atinge o sistema de registro pode equivaler a quase metade do feixe primário (que contém informações). Barnes e Berzovich (10) constataram que a relação entre a radiação difusa e o feixe primário (D/P) pode chegar a 0,86.

Pode-se reduzir a difusão comprimindo-se a mama para diminuir a quantidade de tecido atravessada pelo feixe. Colimação para expor um menor volume de tecido também reduz a difusão. Barnes e Berzovich também concluíram que, quando o diâmetro do campo foi reduzido de 14 para 4 cm e a espessura da mama de 6 para 3 cm, a relação D/P caiu de 0,86 para 0,32. Uma lacuna de ar entre a mama e o detector também diminui os efeitos da difusão por espalhá-la sobre uma área maior, e a difusão próximo às margens do campo nem sequer atinge o detector.

A despeito do seu efeito adverso sobre a imagem, fótons difusos contribuem para escurecimento do filme, e, quando a difusão é reduzida por

uma grade, são necessários fótons adicionais para obter exposição adequada. Isto contribui para o aumento da dose exigido pelo uso de uma grade. A grade e o material espaçador não apenas absorvem a difusão como também bloqueiam parte do feixe primário. A compensação desse efeito exige elevação da dose de radiação para a paciente. Na mamografia com filme/écran sem grade, 25 a 26 kVp produzem o melhor contraste quando se emprega um tubo com alvo de molibdênio. Embora a maioria das grades mamográficas tenha espaçadores de fibra de carbono de baixa atenuação, o material adicional pode exigir um aumento para 27 ou 28 kVp a fim de obter imagens adequadas.

Diferentes estimativas da dose foram registradas quando grades são empregadas. Em nossa experiência, o uso de uma grade oscilante com relação de grade 5:1 aumentou a exposição no meio do plano para uma mama com espessura média de 5 cm de 80 mrad (0,08 cGy) para 160 mrad (0,16 cGy). Outros relataram elevações maiores da dose, o que está relacionado com o tipo de grade, o equipamento mamográfico e o tamanho da mama (11).

Embora contraste reduzido possa ser melhorado eletronicamente em imagens digitais, redução da difusão também melhora as imagens, sobretudo quando as mamas são muito densas ou espessas, e as grades são úteis à mamografia digital. A razão disso pode ser vista no exemplo a seguir. Se a atenuação de uma massa permitir que os mesmos fótons atinjam o detector como fótons difusos mais tecido mamário normal, não haverá contraste entre os dois que possa ser registrado eletronicamente, e a massa não será visível, nem mesmo com um detector digital. Porém, a difusão geralmente se distribui em um padrão não-uniforme mas previsível, e é possível que um filtro eletrônico compense boa parte do seu efeito e recupere o contraste perdido. Contudo, a eliminação dos fótons dispersos ainda melhora a visualização de lesões mamárias, mesmo com um detector digital.

GRADES

Vários tipos de grades redutoras da difusão estão disponíveis. Dispositivos estacionários fixados ao suporte do filme ou inseridos diretamente no chassi, entre a mama e o filme, não são mais permitidos. Mostrou-se que grades focadas com 80 linhas por cm e relação de 3,5:1,0 melhoram a visualização de muitas lesões (12), mas tornou-se evidente que até mesmo essas grades com linhas muito finas comprometiam a imagem, possivelmente ocultando patologia significativa como microcalcificações. Assim, grades oscilatórias são essenciais. Tais dispositivos, que possuem relações de grade 4:1 a 5:1, são instalados em suportes do chassi. As linhas da grade são eliminadas pelo seu movimento.

Sickles e Weber (13) mostraram que em 60% das mamografias o uso da grade redutora da difusão aumentou a qualidade da imagem. Em seu estudo, o uso de grades resultou em maior capacidade de detecção em 20% das mulheres. As imagens que mais se beneficiaram do uso da grade foram de mamas que eram maiores que 6 cm sob compressão ou continham mais de 50% de tecido radiograficamente denso. Como ainda não existe um método exato de predizer a densidade radiográfica da mama, e a difusão aumenta com a densidade radiográfica, a grade deve permanecer instalada em todos os exames ou um filme-teste deve ser obtido. Em nossa experiência, a maior parte das mamografias beneficia-se do uso de grade. A maioria atualmente concorda que as grades melhoram a imagem no maior número das pacientes, e, para que o serviço de mamografia seja eficiente, rápido e de alta qualidade, grande parte deixa a grade instalada para todas as imagens. Duplicação da dose de radiação devido à interrupção do feixe primário pela grade e à necessidade de compensar os fótons perdidos é razoável em razão da melhora significativa na qualidade da imagem e da avaliação favorável do risco de radiação para mulheres acima de 35 a 40 anos de idade.

Novas grades foram criadas. Uma grade focada com absorvedores dispostos para gerar espaços aéreos poligonais elimina difusão em múltiplas

direções. Um sistema de mamografia digital desenvolvido pela American Science and Engineering (Cambridge, MA) tinha uma fenda que se movia com o feixe com pré-colimador, o que prevenia exposição da mama a raios que não estivessem adequadamente alinhados (Fig. 8.17). O sistema de mamografia digital de Fisher utiliza uma técnica de varredura em fenda similar. Esta é uma maneira bastante eficiente de eliminar a maior parte da difusão (uma fenda equivalente no lado do tubo da mama previne exposição excessiva à mama). A desvantagem desses sistemas é que eles são mecânicos e exigem alto grau de precisão para funcionar adequadamente. Além disso, formam apenas uma parte da imagem de cada vez, de modo que métodos como a tomossíntese não seriam práticos.

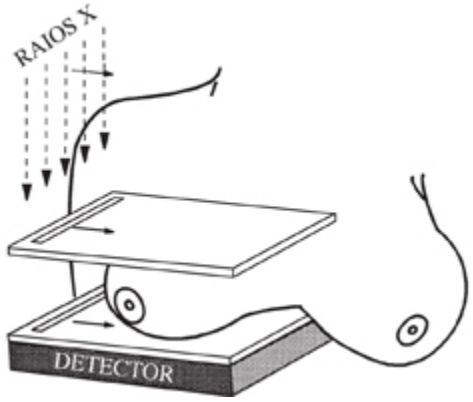

Fig. 8.17 Colimação em fenda pré- e pós-mama. A melhor rejeição da difusão é obtida com fendas móveis que são alinhadas. A fenda no lado do tubo da mama impede irradiação da mama pelo feixe primário que não alcançará o detector. A fenda pós-membrana permite que apenas radiação transmitida diretamente atinja o detector. A dificuldade com essa técnica reside na mecânica do deslocamento conjunto das fendas e na manutenção do alinhamento, bem como na demanda imposta ao tubo.

MAMOGRAFIA COM FILME/ÉCRAN

Grandes avanços ocorreram desde que o uso do filme industrial para mamografia foi lançado na década de 1960. Essa técnica com filme simples (sem écran) obtinha alta resolução. Porém, como o filme não é muito sensível a radiação, a mamografia com filme exigia longas exposições (aumentando a chance de borramento por movimento) e altas doses de

radiação. Embora a resolução inerente do filme industrial seja mais alta que a das combinações filme/écran, a associação de novos filmes com écrans de terras raras que fossem mais eficientes na captura de fótons de raios X e convertessem sua energia em luz visível permitiu redução considerável da dose com preservação de resolução espacial adequada.

A maioria dos écrans da mamografia moderna utiliza variações de lantânio e oxissulfeto de gadolínio para emitir luz verde. Mais recentemente, criaram-se écrans que emitem luz azul. Quando combinados com o filme e processamento apropriados, tais sistemas fornecem resolução espacial e contraste altos em níveis de dose aceitáveis. Combinações filme/écran exigem equipamento dedicado a mamografia. Além do desenvolvimento desses sistemas detectores, o posicionamento da paciente e as técnicas mamográficas também evoluíram desde a sua primeira padronização por Egan (14) no final da década de 1950.

Fatores que Influenciam a Qualidade da Imagem

Para alcançar melhor resolução do contraste em um órgão cujas estruturas são inerentemente de baixo contraste, criaram-se filmes de alto contraste. A contrapartida do maior contraste é um filme com latitude de exposição estreita e velocidade mais alta. Velocidade mais alta significa que uma dose de radiação menor é necessária para produzir o devido escurecimento do filme, permitindo visualização ideal. A dose é reduzida, porém a velocidade mais alta significa que menos fótons de raios X são necessários para escurecer o filme (evitando falha da lei de reciprocidade) (ver Fig. 8.2). O uso de menos fótons torna o sistema mais ruidoso em decorrência do mosqueamento quântico. Se o ruído for excessivo, estruturas finas e calcificações podem ser perdidas no ruído (ver Fig. 8.3).

ESCOLHA DE UMA COMBINAÇÃO FILME/ÉCRAN

A escolha da combinação filme/écran tem-se baseado principalmente nas preferências individuais e nas opções apresentadas pelos fabricantes. O FDA exige que as combinações sejam desenhadas especificamente para mamografia e ofereçam alta resolução em dose baixa. Microcalcificações de 200 a 300 mm (0,2 a 0,3 mm) devem estar dentro da resolução. Embora tenha havido a tentação de utilizar combinações filme/écran rápidas ou detectores digitais como um meio de reduzir a dose, isto não deve ocorrer em detrimento da qualidade da imagem. O risco da radiação para a mama é mais alto quando o órgão é indiferenciado em meninas e moças adolescentes. Felizmente, quando a mulher chega ao fim da quarta década de vida, os tecidos mamários não estão mais particularmente sensíveis a radiação. Não existem dados sugerindo que mulheres a partir de 40 anos de idade corram algum risco significativo por exposições mamográficas. Porém elas se beneficiam da detecção precoce, e a capacidade de demonstrar cânceres pequenos é o principal benefício da mamografia. A capacidade de detectar esses cânceres não deve ser comprometida por baixa qualidade da imagem. Com bom senso, a qualidade da imagem deve ser o fator determinante, e não a dose.

A maioria das combinações filme/écran mamográficas utiliza um filme com emulsão única e écran único. Envidaram-se esforços para produzir filme com emulsão dual e dois écrans a fim de aumentar a eficiência da captura de fótons, mas isto resultou em degradação franca da qualidade da imagem (15).

Filme Radiográfico

O filme de raios X consiste em um material básico claro ou colorido (corado) revestido de um lado com gel que contém uma distribuição uniforme de cristais de halogeneto de prata. Esses cristais formam grãos que contêm cerca de 10^9 átomos de prata. Cada grão possui uma área denominada “partícula de sensibilidade”. Os cristais e o gel contendo os cristais compõem a emulsão. O lado de emulsão do filme é colocado em

contato direto com a camada de fósforo do écran. O contato entre o filme e o écran deve ser estreito de modo que a luz, emitida do écran por interação do raio X com o fósforo do écran, não se espalhe para uma área maior. A nitidez exige que a luz produza um ponto preciso no filme (Fig. 8.18). Se houver pouco contato entre o écran e o filme, a luz espalha-se sobre uma área maior, e as sombras dos tecidos (ausência de exposição à luz) tornam-se menos nítidas.



Fig. 8.18 Luz espalhada no écran do detector pode gerar uma imagem borrada. Uma camada de fósforo mais espessa é mais eficiente na absorção dos raios X (setas pontilhadas). Porém, se o fósforo for espesso, a luz gerada por um fóton de raio X (setas sólidas) pode espalhar-se na camada de fósforo enquanto segue para a superfície. Essa luz expõe o filme e reduz a nitidez das margens das estruturas. Uma camada de fósforo mais fina aumenta a nitidez, porém permite que mais raios X passem sem detecção, exigindo dose mais alta.

A imagem dos raios X é produzida na emulsão do filme. Os grãos de halogeneto de prata são distribuídos na camada de gel. Quando exposto, o brometo de prata do cristal é convertido pela energia transferida do fóton de luz absorvido em um íon prata e um elétron. O íon prata é atraído pela "partícula de sensibilidade" na emulsão, formando uma estrutura crescente que contém átomos de prata. Se números suficientes de átomos se aglutinarem, a relação torna-se estável e o grão é "ativado". O número de grãos ativados correlaciona-se com o grau de exposição. Antes de ser revelado, o filme exposto contém uma imagem "latente" desses grãos ativados em que os átomos de prata estão reunidos, mas o agrupamento é pequeno demais para ser visível. A revelação do filme é um processo que amplifica as alterações químicas presentes na imagem latente por converter

os outros íons de prata no grão em prata metálica que é negra, tornando a imagem visível (ver adiante).

Controle Automático da Exposição

Não há correlação direta entre densidade radiográfica e o tamanho, a compressibilidade ou a espessura comprimida da mama (16,17). Assim, não se pode esperar que a tecnóloga seja capaz de predizer com exatidão os valores ideais da exposição. Controle automático da exposição (AEC) foi criado para reduzir a chance de hipo- ou hiperexposição. O AEC consiste no uso de sensores que geralmente estão embaixo do chassi do filme. Eles medem a radiação que atravessa a mama e o chassi. São calibrados de tal modo que, quando um número suficiente de fótons de raios X os atinge, a exposição é interrompida e o filme terá sido adequadamente exposto. A finalidade do AEC é garantir exposição uniforme e reprodutível e penetração dos tecidos mamá-rios, independentemente da sua espessura ou composição. O AEC atua medindo a energia que atravessou a mama e o detector.

Os sistemas disponíveis não são perfeitos. Muitos circuitos de AEC antigos tinham sua função comprometida por endurecimento do feixe em mamas progressivamente mais espessas ou densas. À medida que a espessura da mama aumentava ou a atenuação dos seus tecidos se tornava maior, fótons de baixa energia eram absorvidos na mama e uma maior proporção de fótons de alta energia atingia o detector. O AEC alcançava seu pico de energia com base nesses fótons mais energéticos e menos numerosos, e a exposição era interrompida antes que um escurecimento comparável do filme fosse alcançado, produzindo imagens cada vez mais subpenetradas. Os novos sistemas de AEC são capazes de avaliação mais exata e devem aproximar-se da linearidade, seja qual for a espessura da mama. O FDA exige um AEC devidamente calibrado e funcionante.

Idealmente, os sensores de AEC devem ser posicionados embaixo da parte mais densa da mama de modo que o filme nessa área seja igual ou

superior a 1,0 quando medido com densitômetro. A maioria dos sensores de AEC pode ser movida apenas da frente para atrás do centro da mama. Variações individuais na distribuição do parênquima mamário e a localização imprevisível do tecido de alta atenuação reduzem a precisão do AEC. Considerando-se essa geometria, o sensor de radiação pode não estar na sua posição ideal embaixo da parte mais densa da mama, que tende a estender-se para o quadrante superior externo. A incapacidade de posicionar os sensores de AEC embaixo dos tecidos densos pode acarretar interrupção prematura da exposição e uma mamografia subexposta. A capacidade de deslocar o AEC tanto no eixo *x* quanto no *y* permitiria maior flexibilidade. Sistemas que meçam múltiplas áreas da mama e informem ao computador o momento em que o tecido mais denso foi devidamente penetrado aumentariam o controle da exposição.

Sistemas de mamografia digital reduziram a necessidade de AEC porque a imagem pode ser ajustada após sua obtenção, mas o AEC ainda é benéfico. O próprio detector digital pode ser usado como AEC, e isto está disponível em sistemas de mamografia digital.

Na mamografia adequadamente exposta, os tecidos densos devem estar penetrados de modo que as estruturas dentro e atrás do tecido sejam visíveis. Usando uma combinação filme/écran, o ACR determinou que esse objetivo geralmente é alcançado se a medição densitométrica do filme embaixo das partes mais densas da mama for igual ou superior a 1,0. Em algumas mamas, pode não ser possível expor idealmente toda a faixa de densidades teciduais, exigindo múltiplas exposições para obter imagens ideais de todos os tecidos. Esta é uma das vantagens que a mamografia digital tem sobre aquela com filme/écran. Não obstante, o AEC elimina o trabalho de adivinhação.

Diversos sistemas mamográficos utilizam AEC para ajudar a selecionar os fatores apropriados do exame. Em alguns sistemas, realiza-se uma exposição "*scout*" preliminar nos primeiros milissegundos da exposição, e com base nos seus resultados o computador modifica o kVp e os mA

tentando otimizar a imagem de acordo com as instruções fornecidas pela tecnóloga. Se o microprocessador determinar que exposição adequada não é alcançável no kVp menor (a máquina não consegue fornecer mA suficientes), o kVp é automaticamente elevado para permitir a obtenção de uma imagem exposta adequadamente.

PROCESSAMENTO DO FILME

O desenvolvimento da tomossíntese mamária digital resultará em rápida conversão para mamografia digital, pois ficará evidente que ela é superior à mamografia bidimensional. Considerações econômicas podem adiar a mudança para algumas instituições, e o filme provavelmente continuará a ser uma forma comum de imagem mamográfica por vários anos. O processamento do filme é uma parte crítica do exame mamográfico. Imagens nítidas, de alto contraste e livres de artefatos são a meta.

A imagem latente que está contida na emulsão do filme após exposição é invisível. Se o grão de cristais de brometo de prata tiver recebido exposição suficiente, ele contém um núcleo de átomos de prata metálica. O processo de revelação converte o brometo de prata restante em prata metálica negra, fazendo com que todo o grão escureça. A densidade dos grãos escurecidos em uma dada área do filme lhe confere sua “escala cinza”. Todos os processadores convencionais transportam o filme através do revelador, constituído de produtos químicos que reagem com os cristais de halogeneto de prata que foram ativados por sua exposição a raios X e à luz do écran.

A revelação do filme é um processo de redução em que elétrons são fornecidos pelos produtos químicos reveladores para converter os demais átomos de grãos de brometo de prata ativados em prata metálica. O processo de revelação engloba múltiplas etapas químicas. Um ativador químico na revelação faz com que a emulsão amoleça e inche de modo que os outros produtos químicos reajam com os cristais de prata. O brometo de potássio regula a velocidade de revelação. O grupo de moléculas contendo

prata é reduzido em prata metálica por meio da transferência de um elétron de um dos produtos químicos reveladores (tipicamente fenidona). Um segundo agente, hidroquinona, regenera a molécula transferidora de elétrons de modo que ela possa reduzir outra molécula de halogeneto de prata. A semiquinona que resulta da regeneração poderia alentecer o processo, mas reage com sulfato de sódio formando monossulfonato de hidroquinona e permite que o processo de revelação prossiga e amplifique a imagem latente. O sulfito de sódio também funciona como antioxidante que mantém a estabilidade da hidroquinona por prevenir que oxigênio seja dissolvido na solução reveladora.

A velocidade do processo é controlada por outros produtos químicos, como o brometo de potássio. Acrescenta-se glutaraldeído para endurecer o gel de modo que a imagem radiográfica final resista a arranhões. Como há cerca de 101 átomos de prata em cada grão, o processo de revelação amplifica as informações da imagem latente por um fator de $5\ 3\ 10^9$ (18).

O halogeneto de prata que não foi ativado não é “revelado”. Contudo, os produtos químicos reveladores podem continuar a atuar, causando a conversão gradual dos grãos inativados em prata e “turvando” o filme a menos que a reação química seja interrompida. Em conseqüência, o filme é transportado para os produtos químicos fixadores, onde o ácido acético neutraliza o processo de revelação. O halogeneto de prata inativado dissolve-se na solução fixadora, que também contém amônio ou tiossulfato de sódio. Estes se reúnem com o halogeneto de prata, produzindo complexos de íons tiossulfato de prata. Esses complexos são removidos do filme no tanque de lavagem. O sulfito de sódio é incluído no fixador como conservante do filme.

O processo de lavagem é importante para remover o tiossulfato da emulsão. Ao longo do tempo, ele pode reagir com o nitrato de prata e o ar, gerando uma tonalidade castanho-amarelada como sulfato de prata. O teste de retenção do fixador procura garantir que apenas quantidades pequenas de tiossulfato permaneçam na emulsão.

O processo de revelação é concluído na câmara de secagem, e o filme revelado é então liberado do processador. A maioria dos processadores move o filme através dos diversos estágios por meio de cilindros de rolamento. Excesso ou deficiência de calor no processo de secagem bem como os cilindros que transportam o filme podem ser fontes de artefatos no filme.

Com base na experiência, geralmente é melhor processar o filme segundo as especificações do fabricante. Para obter imagens ideais, concentrações adequadas dos produtos químicos são essenciais. Como os produtos químicos ativos são consumidos durante o processo de revelação, eles devem ser repostos. As taxas de reposição corretas dos produtos químicos são importantes para manter o ambiente de revelação estável. A temperatura dos produtos químicos também exerce um efeito significativo na imagem final, porque o aquecimento do revelador acelera as reações químicas.

Quando um revelador de filmes é instalado pela primeira vez, é importante otimizar o processo de revelação. Depois que os parâmetros de revelação foram estabelecidos de modo a oferecer ao radiologista o contraste do filme e a redução do ruído desejados, o processador deve ser mantido para garantir que tais parâmetros permaneçam iguais e a revelação das imagens seja estável e consistente. Os procedimentos instituídos no processo de controle de qualidade, incluindo medições sensitométricas/densitométricas e da temperatura, visam a monitorar a estabilidade das funções do processador. O radiologista deve saber que os testes de controle de qualidade (CQ) do processador medem apenas a sua estabilidade: o processador pode ter sido instalado incorretamente e o CQ ainda parecerá consistente e em conformidade. O processador deve primeiro ser otimizado para que os testes de CQ tenham algum valor.

Processamento Estendido

Tabar e Haus (19) mostraram que, ao “prolongar” o processo de revelação, o filme poderia exibir contraste mais alto e seria possível obter mamografias em doses menores. Esta é a origem do processamento estendido. Os fabricantes de filmes introduziram uma ampla latitude na revelação para tentar garantir que o filme não fosse facilmente turvado por revelação excessiva. Os parâmetros habituais sugeridos para processamento do filme na verdade sub-revelavam a emulsão. Tabar e Haus perceberam isso e foram os primeiros a revelar mais dos grãos ativados deixando o filme nas soluções reveladoras por mais tempo do que era recomendado. O período de tempo típico que o filme permanecia nas soluções reveladoras no processamento convencional era 20 a 25 segundos. Tabar e Haus observaram que, se dobrassem esse tempo, o processamento era aprimorado, produzindo maior contraste em menor dose (mais grãos eram revelados com a mesma exposição). Combinações filme/écran modernas foram concebidas para fornecer imagens de alto contraste sem a necessidade de processamento estendido.

Problemas do Processador

Sprawls e Kitts (20) resumiram os problemas que podem ocorrer durante processamento do filme. Eles citaram subprocessamento em particular como um grande problema que reduz o contraste e a clareza das anormalidades. Definem *processamento ideal* como “o nível de processamento que produz as características de desempenho do filme (contraste e sensibilidade) especificadas pelo fabricante”. É razoável que hospitais acadêmicos experimentem com filmes, écrans e processadores (foi assim que Tabar descobriu o potencial do processamento estendido), mas em geral é melhor que o serviço de mamografia médio utilize e processe a combinação filme/écran de acordo com as instruções do fabricante.

Se o filme for subprocessado, o contraste é reduzido, e a velocidade do filme é diminuída, exigindo dose de radiação mais alta. Pode-se avaliar isto por meio da curva H&D produzida usando-se um sensitômetro para expor o

filme, processando-o através do processador clínico e medindo as densidades com densitômetro. A curva gerada por esse método pode ser comparada com a curva prevista pelo fabricante do filme. Se a inclinação da curva for menos íngreme, o contraste é menor do que deveria ser e, se a curva estiver deslocada para a direita, uma maior dose de radiação é necessária para alcançar o mesmo escurecimento do filme. Isto indica que o processamento reduziu a velocidade em potencial do filme.

Clinicamente, o efeito do subprocessamento é uma imagem que tem escala cinza larga e contraste diminuído.

Existem apenas duas razões para que a linha cutânea seja visível na mamografia. A primeira razão é que a mama seja muito fina quando comprimida. A pele muitas vezes é evidente quando a mama é comprimível para menos de 3 cm. Se o filme for sub-revelado, a linha cutânea também será evidente. Uma indicação aproximada de que o filme foi sub-revelado é que a densidade máxima do filme não será atingida nas áreas expostas ao feixe pleno, e o radiologista será capaz de ver através das partes mais escuras do filme não cobertas pela mama que deveriam ter sido reveladas até a densidade máxima do filme.

O filme será sub-revelado se a temperatura do processador estiver baixa demais, o filme não despender tempo suficiente na solução química reveladora ou os produtos químicos reveladores não forem agitados o suficiente para evitar o acúmulo de produtos “gastos” adjacentes à emulsão do filme, impedindo que produtos novos atinjam a emulsão. Sub-revelação também ocorre se os produtos químicos reveladores não forem repostos apropriadamente ou a solução reveladora estiver diluída ou contaminada.

MEDIÇÃO DA DOSE

A despeito da avaliação cada vez mais favorável dos riscos associados a radiação, a possibilidade de câncer induzido por radiação continua a ser um fator importante na triagem mamográfica. Embora seja provável que nos níveis atuais de exposição o risco para a população de mulheres acima de

40 anos de idade seja baixo ou nulo (21), é prudente tentar limitar a dose desde que a qualidade da imagem (capacidade de detecção) não seja prejudicada.

Determinação da Dose

A determinação da dose já gerou uma grande confusão, e muitos artigos foram escritos no esforço de estabelecer padrões apropriados. Existem vários métodos para medir a dose, porém a maioria concorda que a dose glandular média é o número mais adequado para se avaliar exposições. Hammerstein *et al*. (22) argumentaram, que, como é o epitélio glandular e ductal que está sob risco, a dose recebida por esses componentes do tecido mamário é o número relevante.

Como a dose varia com a profundidade dentro da mama em que ela é medida, é impossível medir a dose glandular média diretamente. Contudo, usaram-se medições diretas dentro do material de modelos para criar um sistema que permite estimar a dose *in vivo* a partir de fatores mensuráveis. Tais fatores incluem a qualidade do feixe de raios X e sua camada de meio-valor (CMV). A CMV é uma medida da energia penetrante do feixe, determinada pela espessura de alumínio necessária para reduzir a transmissão de fótons em 50%. Quanto mais alta a energia, mais espessa a CMV. A energia do feixe, a espessura do tecido atravessada pelo feixe (espessura comprimida) e a composição (percentagem de gordura *versus* tecido glandular) da mama influenciam a dose recebida pela mama.

Uma excelente revisão desses fatores é apresentada em detalhes em um manual publicado pelo National Council on Radiation Protection and Measurements intitulado *Mammography — A User's Guide* (23). Esse relatório indica que, para sistemas de filme/écran, a CMV ideal é 0,3 a 0,4 mm de alumínio. Medindo-se a dose com que o feixe entra na mama (dose de entrada na pele) e sabendo-se a energia do feixe através de sua CMV (qualidade do feixe), pode-se estimar a dose para a mama com base na composição dos tecidos (para padronizar as medições da dose, considera-se

que a mama média possua 50% de tecido adiposo e 50% de elementos glandulares). Supondo uma mama com espessura de 4 cm e exposição de entrada na pele de 370 mrad (0,37 cGy) para sistemas com filme/écran, a dose glandular média para um feixe com CMV de 0,3 mm de alumínio é 60 mrad (0,06 cGy) (24). O acréscimo de uma grade no mínimo dobra a dose. Wu *et al*. (25) forneceram estimativas da dose que são baseadas na energia do feixe (kVp), dose de entrada na pele e espessura da mama.

A dose glandular média substituiu outras medidas de dose. A dose de entrada na pele é significativa apenas para o cálculo da dose glandular média. Como a pele não está em risco de carcinogênese por radiação, a dose de entrada na pele não é *per se* uma medida proveitosa. A dose no meio da mama é uma estimativa melhor, mas é afetada pela qualidade do feixe e é menos precisa que a dose glandular média. A dose absorvida média para a mama é uma estimativa razoavelmente boa (9), mas não compensa variações na composição mamária tão bem quanto a dose glandular média (26). Existem tabelas que facilitam o cálculo dessas estimativas (8) e devem fazer parte de todo programa de garantia de qualidade. Para sistemas de filme/écran, o ACR recomenda que a dose glandular média para uma mama com espessura de 4,2 cm e composta de 50% gordura e 50% de tecido glandular não deve exceder 0,3 rad (3 mGy) em cada imagem.

Redução da Dose

A capacidade final de reduzir a dose de radiação é determinada pela eficiência do detector na contagem dos fótons que o atingem. O exame de imagem com filme/écran deixa de registrar muitos fótons que atravessam a mama. As combinações de filme/écran de terras raras atualmente utilizadas são mais eficientes na detecção dos fótons de raios X. Físicos medem a exatidão com que o detector coleta o sinal de entrada e o converte em uma imagem. Como o sinal (raios X que atravessam a mama com informações úteis na forma de sombras) sempre é acompanhado de ruído (sinais que não possuem informações úteis mas podem ocultar o sinal primário), a clareza

de uma imagem baseia-se na relação entre o sinal e o ruído (relação sinal/ruído [RSR]). Como o detector acrescenta ruído adicional dele mesmo, a medida de um detector eficiente é com que exatidão ele converte o sinal incidente em uma imagem interpretável. Isto pode ser quantificado pela eficiência quântica de detecção (EQD) do sistema. Essa medida relaciona a exatidão e eficiência da RSR do sinal que chega no detector com a RSR após detecção com base na seguinte fórmula: EQD 5 $(RSR_{saída}/RSR_{entrada})^2$.

Os sistemas de filme/écran são bastante eficientes na conversão de fótons incidentes em imagens interpretáveis, mas ainda deixam de aproveitar uma grande percentagem dos fótons disponíveis. Uma maior eficiência na conversão desses fótons resultaria em imagens melhores ou dose de radiação menor.

Espessura do Écran

A eficiência na detecção de fótons pode ser aumentada pela produção de um meio mais espesso em que eles serão detidos e registrados. A maioria das combinações filme/écran mamográficas utiliza emulsão única e écran único para preservar a resolução. Écrans finos deixam alguns fótons passar totalmente, de modo que eles não contribuem para a imagem.

Écrans mais espessos seriam mais eficientes na absorção desses fótons. Contudo, o fóton é convertido em luz no écran e a luz é irradiada em todas as direções a partir do ponto de absorção. Um écran mais espesso permitiria que fótons de luz se espalhassem por uma área maior antes de atingir o filme, de modo que a área de exposição seria mais parecida com um borrão do que com um ponto. A espessura do écran representa um meio-termo entre a velocidade e a eficiência da detecção de fótons e a nitidez da imagem. Detectores digitais que usam luz gerada por um fósforo como sinal de entrada têm a mesma limitação.

Os sistemas de écran dual/emulsão dual atingem eficiência quântica de detecção e redução da dose adicionais mediante maior capacidade de

absorção de fótons. Contudo, tais sistemas correm o risco de produzir imagens borradas por "*crossover*". Isto decorre da expansão da luz do écran em um lado expondo a emulsão do filme no outro lado (Fig. 8.19). Corantes especiais dentro da base do filme reduzem o *crossover*. Filmes de emulsão dupla também comprometem a nitidez da imagem, porque a imagem no lado distante do filme é um pouco maior que a imagem no lado próximo. Paralaxe é criada quando o filme é visto, resultando em borramento sutil de toda a imagem. Constatamos que os filmes de emulsão dupla podem reduzir a dose, mas isto não compensa a redução da nitidez. Os sistemas de filme/écran com emulsão dupla exigem magnificação para ter uma potência resolutiva igual aos filmes de emulsão única utilizados na produção de imagem por contato (15).

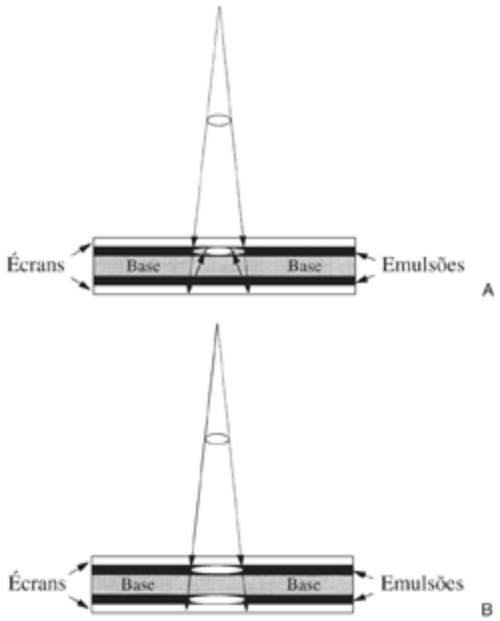

Fig. 8.19 Crossover ocorre quando a luz de um écran cruza para o outro lado, expondo a outra emulsão com uma borda larga, o que causa borramento (A). Paralaxe também reduz a nitidez dos detalhes no filme de emulsão dupla. A imagem no lado do tubo da emulsão será um pouco menor que a imagem no lado distante, e a ausência de superposição induzirá borramento (B).

MAMOGRAFIA DE MAGNIFICAÇÃO

A mamografia de magnificação aumenta a visibilidade de detalhes finos e a detectabilidade de lesões mamárias, como Sickles mostrou (27). Em virtude da divergência do feixe de raios X, obtém-se a magnificação deslocando-se o objeto para longe do filme e perto do ponto focal. O grau de magnificação é calculado a partir da relação simples *M* 5 *DFD*/*DFO*, onde *M* é a magnificação produzida, *DFD* é a distância do ponto focal ao detector e *DFO* é a distância do ponto focal ao objeto. Por exemplo, uma estrutura de 23,5 cm acima do filme será magnificada 1,5 vez se o ponto focal estiver a 35 cm do filme.

A magnificação requer pontos focais muito pequenos. Se o ponto focal for grande demais, o borramento geométrico aumentará e reduzirá a resolução espacial. Um ponto focal medindo 0,2 mm ou menos pode resolver 17 pl/mm em magnificação de 1,5 vez. Como esta é a resolução de apresentação aproximada das combinações filme/écran, pontos focais desse tamanho são necessários para esse grau de magnificação. O mesmo ponto focal em magnificação de 2 vezes resolve apenas 11 pl/mm em virtude do aumento na baixa nitidez geométrica que resulta de deslocamento do objeto para mais longe do detector.

Uma conceituação proposta por Zamenhof e Homer (28) ajuda a explicar como a magnificação melhora a resolução espacial. O sistema detector pode ser visto como uma série de elementos de resolução. A sombra de duas estruturas estreitamente situadas na mama recai sobre um único elemento de resolução na imagem não magnificada (Fig. 8.20). Porém se os objetos forem afastados do detector, o feixe divergente fará com que os objetos sejam projetados afastados, sobre elementos de resolução distintos, produzindo maior resolução. Um detector digital é constituído de “elementos de resolução” na forma de pixels, e o valor da magnificação mamográfica pode ser compreendido diretamente como uma expansão da imagem sobre um maior número de pixels.

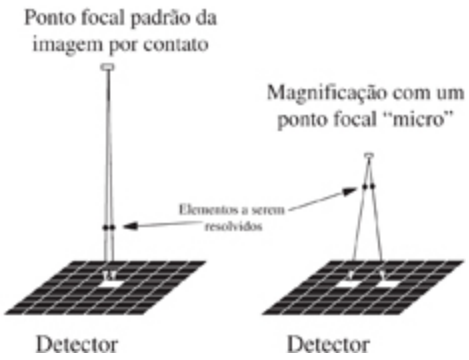

Fig. 8.20 A magnificação pode aumentar a resolução espacial. Pode-se ver a magnificação como expansão das estruturas sobre mais unidades de imagem, permitindo a diferenciação das estruturas e resolução espacial mais alta. Com os sistemas de mamografia modernos, contudo, boa parte do ganho da magnificação é um aumento da RSR.

Além disso, a magnificação reduz a difusão que degrada a imagem. Ao mover a mama para longe do detector a fim de obter magnificação, os mesmos fótons dispersos se espalham sobre uma área maior (com base na razão inversa dos quadrados), desse modo reduzindo seu impacto na imagem.

Embora no passado a magnificação tenha resultado em aumento efetivo na resolução espacial em comparação com imagens por contato, dada a geometria aperfeiçoada da maioria dos sistemas mamográficos modernos, a qualidade da imagem por contato é suficientemente alta, de modo que a melhor nitidez da imagem com a magnificação advém principalmente da expansão da imagem (do sinal) sobre uma área maior. O ruído permanece o mesmo, e portanto a RSR é aumentada. Provavelmente será demonstrado, e é nossa crença crescente, que a magnificação nos sistemas mamográficos modernos oferece pouca vantagem sobre boas imagens por contato a menos que os pontos focais se tornem ainda menores. Como a geração atual de detectores digitais possui resolução espacial inerentemente inferior aos sistemas de filme/écran, a mamografia de magnificação proporciona maior resolução espacial e melhor RSR quando mamografia digital é usada.

Uma desvantagem da magnificação é que, ao aproximar o ponto focal da mama e fazer com que os fótons que deixam a mama se espalhem por uma área maior, uma dose mais alta é necessária para exposição adequada.

Durante a realização de mamografia de magnificação, o débito do tubo é limitado. Para alcançar o ponto focal menor essencial, o feixe de elétrons provenientes do catodo do tubo de raios X concentra-se sobre uma parte menor do ponto focal. Isto aumenta a geração de calor que pode derreter o tubo. Em conseqüência, o débito de mA para um exame com magnificação deve ser reduzido de 90 a 150 mA para 30 a 40 mA ou menos na maioria dos equipamentos. Isto significa que exposições mais longas são necessárias quando há magnificação, e borramento por movimento torna-se mais comum.

O potencial de aumento da resolução por meio de mamografia de magnificação é desejável. Idealmente, a detecção mamográfica de câncer de mama poderia ser aumentada se toda a mama fosse magnificada. Infelizmente, como os pontos focais se tornam pequenos em relação ao objeto por angulação da sua superfície ou por inclinação de todo o tubo, a magnificação de grandes áreas é impossível com a geometria atual do tubo. Inclinação da superfície do anodo é uma técnica padrão utilizada para aumentar o débito do sistema e, ao mesmo tempo, manter o ponto focal aparentemente pequeno. Conforme mencionado, porém, o ponto focal pequeno é “visto” por apenas pequena parte do tecido mamário. À medida que nos afastamos dessa “área doce”, o tamanho aparente do ponto focal aumenta, agravando a baixa nitidez geométrica.

RESUMO

A capacidade de realizar detecção precoce de cânceres de mama depende totalmente da obtenção de imagens de alta qualidade. O equipamento deve ser selecionado cuidadosamente de modo a garantir alta qualidade das imagens. A seqüência do exame deve ser otimizada e, então, preservada mediante um programa de CQ. Até que os sistemas tenham o recurso de posicionar a mama mecanicamente, tecnólogas altamente treinadas são necessárias para posicionar a paciente e obter imagens ideais. Sistemas de mamografia digital eliminam boa parte do esforço necessário para obter

imagens de alta qualidade, mas têm suas próprias exigências. A tomossíntese mamária digital e a coleta de múltiplas imagens por vários ângulos aumentarão a necessidade de uma posição precisa e a manutenção da mama fixa. É necessário que a capacidade dos algoritmos de computador de retratar precisamente as estruturas mamárias seja testada e confirmada, e os artefatos desse processo terão de ser removidos. A intensidade dos esforços para produzir imagens de alta qualidade continuará.

REFERÊNCIAS

1. Yaffe MJ, Hendrick RE, Feig SA, et al. Recommended specifications for mammography equipment: report of the ACR-CDC focus group on mammography equipment. Radiology 1995;197:19-26.
2. Haus AG, Yaffe MJ. A categorical course in physics: technical aspects of breast imaging [syllabus]. Oak Brook, IL: Radiological Society of North America, 1992-94.
3. Hendrick RE, Berns EA. Optimizing techniques in screen-film mammography. Radiol Clin North Am 2000;38:701-718.
4. Haus AG. Screen-film processing systems and quality control in mammography. Kodak Health Sciences Monograph based on a lecture presented at the Symposium on the Physics of Clinical Mammography Sponsored by the American College of Radiology, St. Louis, July 25-27, 1990.
5. Haus AG, Cowart RW, Dodd GD, et al. A method of evaluating and minimizing geometric unsharpness for mammographie x-ray units. Radiology 1978;128:775.
6. Niklason LT, Rosol MS, Moore RH, et al. Magnification in mammography imaging. Med Phys 1995;22:919.
7. Gingold EL, Wu X, Barnes GT. Contrast and dose with Mo-Mo, Mo-Rh, and Rh-Rh target-filter combinations in mammography. Radiology 1995;195:639-644.
8. Russell DG, Ziewacz JT. Pressure in a simulated breast subjected to compression forces comparable to those of mammography. Radiology 1995;194:383-387.
9. Kopans DB. Physical trauma and breast câncer [letter]. Lancet 1993;343:1364-1365.
10. Barnes GT, Berzovich IA. The intensity of scattered radiation in mammography. Radiology 1978;126:243.
11. Dershaw DD, Malik S. Stationary and moving grids: comparative radiation dose. AJR Am J Roentgenol 1986,147:491.
12. Chan HP, Frank PH, Doi K, et al. Ultra-high-density radiographic grids: a new antiscatter technique for mammography. Radiology 1985;154:807.
13. Sickles EA, Weber WN. High-contrast mammography with a moving grid: assessment of clinical unity. AJR Am J Roentgenol 1986; 146:1137.
14. Egan RL. Experience with mammography in a tumor institution: evaluation of 1,000 studies. Radiology 1960;75:894.

15. Oestmann JW, Kopans DB, Linetsky L, et al. Comparison of two screen film combinations in contact and magnification mammography: detectability of microcalcifications. Radiology 1989;23: 657-659.
16. Swann CA, Kopans DB, McCarthy KA, et al. Mammographie density and physical assessment of the breast. AJR Am J Roentgenol 1987;148:525-526.
17. Boren WL, Hunter TB, Bjelland JC, et al. Comparison of breast consistency at palpation with breast density at mammography. Invest Radiol 1990;25:1010-1011.
18. Haus AG. Screen film image receptors and film processing. In: A categorical course in physics —technical aspects of breast imaging [syllabus]. Oak Brook, IL: Radiological Society of North America, 1993:83-99.
19. Tabar L, Haus AG. Processing of mammographie films: technical and clinical considerations. Radiology 1989,173:65-69.
20. Sprawls P, Kitts SL. Optimum processing of mammographie film. Radiographics 1996;16:349-354.
21. Mettler FA, Upton AC, Kelsey CA. et al. Benefits versus risks from mammography: a critical assessment. Cancer 1996;77:903-909.
22. Hammerstein GR, Miller DW, Masterson ME, et al. Absorbed radiation dose in mammography. Radiology 1979;130:485.
23. Feig SA, Haus AG, Jans RG, et al. Mammography—a user's guide [NCRP Report no. 85] (Vol. 85). Bethesda, MD: National Council on Radiation Protection and Measurements, 1986.
24. Shrivastava PN. Radiation dose in mammography: an energy-balance approach. Radiology 1981;140:483.
25. Wu X, Barnes GT, Tucker DM. Spectral dependence of glandular tissue dose in film/screen mammography. Radiology 1991; 179: 143-148.
26. Stanton L, Villanfana T, Day JL, et al. Dosage evaluation in mammography. Radiology 1984;150:577.
27. Sickles EA. Further experience with microfocal spot magnification mammography in the assessment of clustered breast microcalcifications. Radiology 1980;137:9.
28. Zamenhof RG, Homer MJ. Mammography: Part 1, physical principles. Appl Radiol 1984;Sept/Oct.

OceanofPDF.com

Garantia de Qualidade e Controle de Qualidade

9

Debra Deibel

INTRODUÇÃO

A mamografia digital ainda está evoluindo. O controle de qualidade (CQ) desses sistemas ainda está sendo elaborado e é específico de cada vendedor. Aconselhamos o leitor a seguir os métodos recomendados pelo vendedor até que medidas gerais de CQ sejam estabelecidas. Também é provável que a tomossíntese mamária digital substitua a mamografia digital convencional, e isso significará uma situação inteiramente nova em termos de desafios no CQ. Este capítulo aborda o CQ de sistemas de filme/écran convencionais e não foi modificado desde a segunda edição de *Diagnóstico por Imagem da Mama*.

CONTROLE E GARANTIA DE QUALIDADE PARA MAMOGRAFIA COM FILME/ÉCRAN

A mamografia figura entre os procedimentos radiológicos tecnicamente mais exigentes. A detecção precoce de câncer de mama baseia-se na capacidade do radiologista de perceber alterações sutis que são perceptíveis apenas em imagens de alta qualidade. Equipamento adequadamente projetado e ajustado, posicionamento apropriado para maximizar a visualização tecidual, exposição adequada e processamento ideal do filme são as chaves para se obter mamografias de alta qualidade. Se o exame não contiver as informações, interpretação precisa é obviamente impossível.

A boa técnica requer atenção constante aos detalhes. Ela começa com a seleção do equipamento a ser utilizado. Embora a triagem deva ser de baixo custo para tornar seus benefícios disponíveis a todos os segmentos da população, isto não significa baixa qualidade. Mamografia de triagem pode a ser única oportunidade de interromper o curso da doença, e portanto o exame de triagem deve ser da mais alta qualidade. À medida que o número de mulheres examinadas aumenta, a economia na compra de um equipamento inferior torna-se insignificante, ao passo que o uso desse equipamento pode comprometer a detecção de lesões incipientes. Com a sanção da lei Mammography Quality Standards Act (MQSA) pelo Congresso dos Estados Unidos e sua implementação pelo Food and Drug Administration (FDA), medidas básicas de garantia de qualidade (GQ) e CQ são atualmente uma obrigação legal.

A qualidade deve ser monitorada e mantida ao longo de toda a seqüência do exame. O sistema de raios X deve ser monitorado rotineiramente quanto ao débito do tubo e à qualidade do feixe, com atenção à resolução e ao contraste além da dose para a paciente. O controle automático de exposição deve ter uma resposta linear e, com raras exceções, ser utilizado em todos os exames para reduzir o número de exames sub- e superpenetrados. O écran nas combinações filme/écran deve ser rotineiramente inspecionado e limpo para evitar artefatos que possam prejudicar a imagem.

GARANTIA DE QUALIDADE

O objetivo da mamografia é visualizar todo o tecido mamário com alto contraste e alta resolução utilizando-se a menor dose com o mínimo de ruído possível para permitir a detecção e o diagnóstico de câncer de mama no menor tamanho e no estágio mais precoce possíveis. Para que a triagem esteja disponível para todos, o exame deve ter custo razoável. A GQ especifica o programa administrativo geral, o que inclui normas e procedimentos destinados a otimizar o controle do desempenho do serviço e

seu equipamento. O médico é responsável pela implementação do programa de GQ. A GQ exige todo um sistema de monitoração para garantir não apenas que as imagens sejam obtidas e processadas de maneira apropriada como também que sua análise e interpretação sejam organizadas e monitoradas e que as informações extraídas sejam transmitidas com exatidão e eficácia à paciente e ao seu médico.

É vantajoso utilizar sistemas de geração de laudos que ofereçam uma estrutura organizada no laudo e linguagem padronizada, como o Breast Imaging Reporting and Data System (BIRADS) do American College of Radiology (ACR). Sistemas computadorizados são fortemente recomendados para facilitar o rastreamento das pacientes, sobretudo aquelas que necessitam de acompanhamento, a fim de assegurar que as medidas sugeridas foram adotadas quando necessário e que o "circuito" foi fechado. Por meio de coleta de informações estatísticas detalhadas como o número de biopsias recomendadas e o número de cânceres diagnosticados, o programa de detecção de câncer pode ser monitorado, ajustado e aperfeiçoado.

CONTROLE DE QUALIDADE

CQ é o segmento do programa geral de GQ que especifica e implementa as medições do procedimento mamográfico para detectar quaisquer variações do ideal de modo que medidas corretivas sejam tomadas prontamente (1). Manutenção da qualidade mediante monitoração por CQ da produção da imagem é a base de um programa de detecção precoce. A seqüência de elementos que devem funcionar adequadamente para produzir uma mamografia de alta qualidade pode ser considerada uma cadeia de diagnóstico por imagem. Um elo fraco ou ruptura na cadeia em qualquer ponto compromete a eficácia da detecção precoce. Todos os componentes devem ser otimizados e, então, monitorados para garantir que a otimização seja preservada.

TESTE DE ACEITAÇÃO DO EQUIPAMENTO

Um dos requisitos do programa de GQ eficaz é estabelecer que todos os componentes do sistema de diagnóstico por imagem são compatíveis e funcionam bem em conjunto. No coração do sistema está o mamógrafo. Todo serviço deve ter um físico médico que execute uma série de testes no novo equipamento para garantir que ele satisfaz as especificações do fabricante, as expectativas do usuário final e quaisquer exigências legais. Ademais, esses testes de aceitação qualificam o sistema e constituem uma base inicial de comparação para monitoração subseqüente do CQ.

Os testes de CQ verificam apenas que a qualidade da imagem é consistente com imagens prévias sem necessariamente indicar qualidade geral da imagem. Assim, o estabelecimento de uma base inicial otimizada é a primeira etapa no programa de CQ. Os diversos componentes e parâmetros do programa de CQ costumam variar ao longo do tempo à medida que a tecnologia evolui. O ACR publica instruções acerca desses procedimentos (2).

ESTABELECIMENTO DOS COMPONENTES DO DIAGNÓSTICO POR IMAGEM DE QUALIDADE: BASE DE COMPARAÇÃO OTIMIZADA

Testes de aceitação pelo físico médico, sob orientação do radiologista, devem garantir os elementos de qualidade da imagem, dose para a paciente e segurança da radiação. O físico deve verificar o seguinte:

- Avaliação da montagem do mamógrafo (p. ex., detentores, travas, indicadores)
- Colimação: o campo luminoso de centralização coincide com o campo de radiação?
- Medições do tamanho do ponto focal (pontos focais grandes e pequenos)
- Exatidão e reprodutibilidade das estações de quilovolts (pico) e cronômetro

- Avaliação da qualidade do feixe (camada de meio-valor) realizado no pico de quilovolts utilizado clinicamente
- Controle automático de exposição: reprodutibilidade, compensação do pico de quilovolts, tempo de resposta mínimo, verificação do cronômetro reserva
- Uniformidade dos écrans de intensificação
- Exposição de entrada na mama e dose glandular média
- Pressões e mecânica da compressão
- Vazamento no tubo
- Base de comparação da imagem do modelo (*phantom*) mamográfico
- Avaliação de artefatos da grade
- Base de comparação da fita sensitométrica do processador

Tais testes são documentados no Manual for Mammography Physicists do ACR e no Medicine Report No. 29 da American Association of Physicists. Quaisquer problemas devem desencadear uma chamada ao engenheiro de manutenção, que implementará ações corretivas.

MAMÓGRAFO

Detector

Devem-se escolher combinações filme/écran que sejam especificamente desenhadas e ajustadas de acordo com a mamografia. Atualmente, a combinação inclui um único écran de intensificação, usado como tela de fundo, com resolução espacial suficiente para detectar microcalcificações de 2 a 300 mm, e adequadamente acoplado a um filme de emulsão única sensível ao espectro de emissão (a cor de luz emitida) do écran intensificador. O chassi que contém o écran e o filme deve ter atenuação muito baixa dos raios X e alta durabilidade e propiciar contato íntimo entre o filme e o écran. Ademais, o chassi deve ser desenhado de modo que as bordas do filme e do écran sejam estreitamente posicionadas contra a borda

da parede torácica do chassi para reduzir ao mínimo a quantidade de tecido mamário que não é visualizada.

Contato do Écran/Filme

Uma causa de borramento da imagem consiste em contato deficiente entre o écran e o filme. Devem-se testar os chassis obtendo imagem de um écran de cobre malha 40 para garantir bom contato écran/filme. Áreas de contato precário do écran/filme aparecem como manchas negras na imagem resultante. Cada écran deve ser marcado com um número de identificação próximo à borda esquerda ou direita, longe da parede torácica. Isto é realizado afixando-se pequenos números aderentes que não comprometam o contato do filme com o écran mas impedem que a luz do écran atinja o filme, de modo que os números do écran aparecem na cor branca em cada filme. O mesmo número deve ser colocado na parte externa do chassi. Essa numeração permite a identificação do chassi e do seu écran caso surja algum problema, de modo que artefatos relacionados ao chassi e seu écran sejam rapidamente resolvidos. Como poeira causa artefatos nas imagens e pode prejudicar o contato do écran/filme, os écrans devem ser limpos no mínimo uma vez por semana (se necessário, com maior freqüência).

Grade

A grade deve ser móvel. Deve funcionar adequadamente e ser capaz de continuar a funcionar mesmo quando há pressão do filme contra ela durante compressão mamária. Uma causa comum de artefato derivado da grade é conexão elétrica precária (Fig. 9.1).

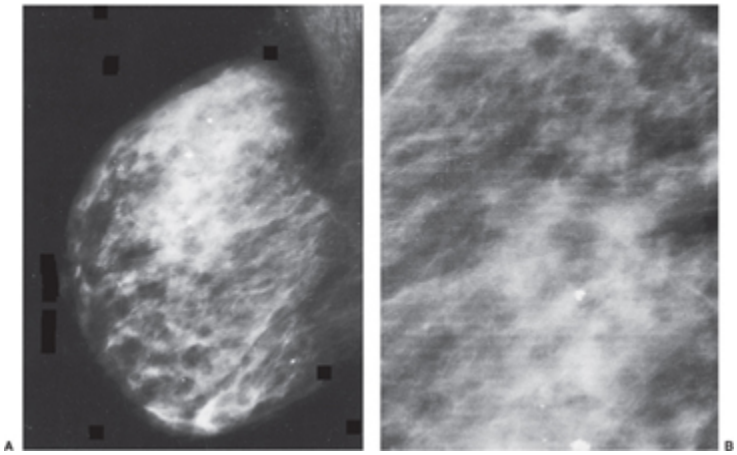

Fig. 9.1 As linhas da grade não são imediatamente evidentes nesta incidência mediolateral oblíqua (A), mas sobressaem em inspeção estreita (B). Elas podem prejudicar a análise dos detalhes finos. Deve-se repetir o exame.

Processamento

Processamento do filme geralmente é o elo mais fraco na cadeia de diagnóstico por imagem. Ele consiste em uma interação controlada e razoavelmente sensível entre o filme, os produtos químicos e o processador. Demonstrou-se que em geral é melhor seguir as instruções do fabricante do filme e utilizar combinações de filme, produtos químicos, tempo de ciclo do processador e temperaturas do revelador que foram previamente considerados mais eficazes. Isto não significa que cada serviço não possa descobrir combinações melhores, mas os parâmetros do processamento recomendados em geral foram cuidadosamente testados pelos fabricantes. O melhor é considerar esses componentes em conjunto como um sistema completo para obter a qualidade apropriada das imagens, especialmente em termos de contraste e velocidade do filme.

Processador

Idealmente, o processador é totalmente dedicado à mamografia. Se tiver de ser utilizado para processar outros tipos de filme, deve ser otimizado para o filme mamográfico. Se for necessário compartilhar o processador, é benéfico se todos os filmes de emulsão única forem direcionados para o

processador de mamografia, com um processador distinto para filmes de emulsão dupla, porque as taxas de reposição dos produtos químicos são determinadas pela quantidade de emulsão processada.

A manutenção diária do processador inclui sensitometria, monitoração da temperatura do revelador e limpeza dos cilindros de rolamento de modo que acúmulo de matéria particulada ou outro material não arranhe nem danifique o filme de outro modo. Limpeza escrupulosa deve ser realizada no mínimo uma vez por mês, e a inspeção do processador deve verificar se há cilindros de superfície irregular, velocidade de transporte não-uniforme, engrenagens rotas e taxas inadequadas de reposição dos produtos químicos.

Controle de Artefatos no Processamento por Manutenção Adequada

Se o processador for compartilhado, recomenda-se limpeza bimestral. Um filme especialmente fabricado para limpeza de cilindros de rolamento, usado diariamente, ajuda a evitar artefatos do processamento. Poeira e limo presentes nos cilindros de rolamento aderem ao filme de limpeza, ajudando a mantê-los livres de poeira nos períodos entre limpezas rotineiras. Como se observou que as maiores flutuações na qualidade da imagem estão associadas a processamento e ao processador, deve-se ter atenção estreita diariamente.

Processador e Produtos Químicos do Processamento

Para manter qualidade constante, o processador do filme deve ser otimizado para o tipo de filme mamográfico utilizado. Se possível, o processador deve ser empregado apenas com esses filmes, pois outros filmes (p. ex., tamanhos maiores, emulsão dupla) podem interferir nas características do processamento. A escolha e a concentração de produtos químicos do processamento são partes cruciais do sistema. Diversos produtos químicos raramente são permutáveis. A velocidade do filme, seu contraste e a base

mais véu são afetados pelos vários tipos e quantidades de produtos químicos utilizados (Fig. 9.2).

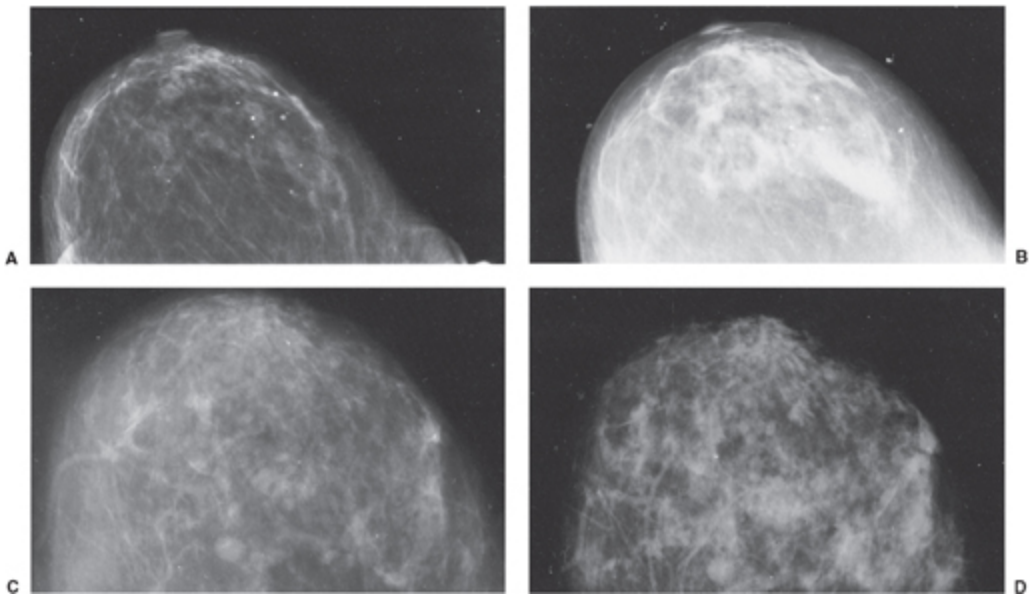

Fig. 9.2 (A) Imagem craniocaudal de alto contraste revelada adequadamente utilizando-se produtos químicos e condições de processamento recomendados. (B) Resultado do uso de produtos químicos reveladores que não são recomendados. A única diferença entre A e B é o produto químico revelador; todos os outros fatores permaneceram idênticos. A imagem é de baixo contraste e o filme foi sub-revelado. (C) Em outra paciente, contaminação dos produtos químicos e conseqüente sub-revelação produziram uma imagem craniocaudal de baixo contraste. (D) Uma revelação apropriada, gerando contraste bem maior, é evidenciada nesta imagem processada com produtos químicos adequados.

Deve-se ter cautela no aproveitamento de produtos químicos recondicionados, porque há tendência a estes serem menos concentrados do que os produtos originais fornecidos pelo fabricante (3). As reações químicas complexas no processamento do filme fogem ao escopo deste capítulo (ver Cap. 8). Contudo, várias classes de produtos químicos estão implicadas. A concentração de hidroquinona afeta o contraste do filme e ajuda a determinar o escurecimento final do filme. Fenidona afeta a velocidade do filme e os tons cinza da imagem. A atividade da hidroquinona e da fenidona é afetada pelo pH da solução reveladora. Sulfetos controlam oxidação e a concentração da hidroquinona, de modo que esta não seja consumida com rapidez excessiva. Pode-se obter uma

medida aproximada da concentração desses produtos químicos medindo-se a densidade das soluções, mas apenas análise química direta garante confirmação absoluta da concentração de cada componente.

Taxas de Reposição dos Produtos Químicos

Quando filmes são revelados, brometo é produzido. O brometo é necessário para controlar o processo de revelação, mas uma quantidade excessiva torna a revelação mais lenta. Os parâmetros de processamento dependem de um equilíbrio entre a lavagem de brometo do filme e a revelação lenta enquanto novos produtos químicos são acrescentados de acordo com a taxa de reposição apropriada para manter as concentrações desejadas ou uma solução química ponderada. À medida que o filme é processado, os produtos químicos envolvidos são consumidos e devem ser repostos. A taxa adequada de reposição dos produtos químicos é essencial para manter atividade estável do revelador e do fixador. A taxa exata de reposição depende da área de superfície da emulsão que está sendo processada. Como o processador não pode determinar quando um filme de emulsão dupla está sendo processado, esse tipo de filme deve ser processado separadamente dos filmes mamográficos de emulsão única, para manter taxas adequadas de reposição de produtos químicos. Alguns processadores monitoram essa taxa diretamente. Em geral, as taxas de reposição são calculadas de maneira mais rudimentar a partir do número e do tamanho dos filmes processados (isto é, o volume total de filmes revelados por dia). É importante consultar o fabricante do processador a fim de ajustá-lo e instalá-lo corretamente para definir as taxas de reposição apropriadas. Isto garantirá os resultados desejados e sua consistência.

De maneira algo paradoxal, um volume alto de filmes por dia requer taxas de reposição menores por filme. É difícil estabilizar um volume de filmes muito baixo (30 a 60 filmes por dia), e recomenda-se reposição por fluxo. A reposição por fluxo exige o uso de uma solução *starter* nos tanques de reposição.

Após a otimização inicial do processamento do filme, a reposição apropriada é monitorada e estabelecida por resultados sensitométricos estáveis (velocidade do filme, contraste do filme e base mais véu). As concentrações adequadas desses produtos químicos ajudam a controlar artefatos e a garantir que as imagens não se deteriorarão com o tempo.

Tempo e Temperatura de Processamento

O momento mais importante no ciclo de processamento do filme é aquele em que o filme é imerso na solução química reveladora. Essa etapa e o tempo total no processador devem ser definidos de modo a otimizar o desempenho sensitométrico do filme para satisfazer as necessidades diagnósticas do radiologista. Filmes mamográficos diferentes possuem características de processamento distintas; assim, não existe um único tempo ou temperatura de processamento que sejam apropriados para todos os filmes mamográficos.

Tempo de processamento refere-se ao período de tempo em que o filme é imerso na solução reveladora. Considera-se que um tempo de processamento no ciclo padrão seja de aproximadamente 21 a 32 segundos, enquanto no ciclo estendido é de 42 a 53 segundos, de acordo com a marca e o modelo do processador (4). A espessura da emulsão e o formato da granularidade do filme determinam o período de tempo necessário para sua revelação completa. A temperatura do revelador é uma função do tipo de filme e do tempo do ciclo de processamento, e de novo é melhor seguir as recomendações do fabricante do filme. A temperatura do revelador afeta a velocidade do filme, o contraste do filme e a base mais véu. Não há uma temperatura única apropriada para todos os filmes. Os fabricantes recomendam tempos de imersão e temperaturas para seus diversos produtos, e o melhor é não desviar-se desses padrões. Assim como o tempo de imersão, uma temperatura mais alta, até certo ponto, produz maior contraste. Se a temperatura for alta demais, o véu do filme degradará a imagem.

Maior contraste do filme pode ampliar a percepção de detalhes na mamografia, porém a velocidade mais alta do filme que geralmente acompanha aumento de contraste também intensifica o ruído na imagem porque menor quantidade de raios X é suficiente para obter uma dada densidade óptica. Maior contraste do filme torna o ruído mais visível. O processamento adicional aumenta base mais véu, e a imagem é degradada. O objetivo deve ser contraste alto com o menor ruído aceitável e prevenção de problemas decorrentes de processamento excessivo.

Agitação dos Produtos Químicos

Um dos fatores que são infreqüentemente reconhecidos no ciclo de processamento é a agitação dos produtos químicos. A agitação é propiciada por contato com cilindros de rolamento e bombas de recirculação da solução química (5). Se o filme seguir com pouca turbulência nos produtos químicos, as substâncias que entram em contato com a emulsão podem ser menos potentes, pois estão desgastadas. Agitação deficiente dos vários produtos químicos pode ser um problema significativo na obtenção do processamento desejado, e isto deve ser levado em conta durante a seleção de um processador.

Ciclo de Lavagem

Lavagem do filme após revelação é importante para a estabilidade prolongada da imagem. A remoção dos produtos químicos reveladores e fixadores aumenta a sobrevida das imagens arquivadas. A água de enxágüe sempre deve ser filtrada para remover possíveis contaminantes, e a temperatura da água deve ser ajustada de acordo com a recomendação do fabricante do processador.

Secagem do Filme

O secador é outro elemento-chave do ciclo de processamento que às vezes é menosprezado. Sua temperatura deve ser ajustada para o menor nível que

permita a saída de um filme seco do processador. Filmes excessivamente secos ou aqueles que são secados a uma temperatura alta demais podem ter artefatos que interferem na capacidade do radiologista de interpretá-los.

Etapas de Otimização do Processador e Estabelecimento de uma Base de Comparação

O procedimento para definir os parâmetros de processamento baseia-se na otimização lógica etapa-a-etapa. Ele deve começar pela inspeção minuciosa do processador por um engenheiro de manutenção, que executará as seguintes tarefas:

- Drenar os tanques no processador e limpar e lavar cuidadosamente com água tanques, bandejas e tubos até os tanques de reposição.
- Drenar e lavar os tanques de reposição e reabastecê-los com solução química nova misturada na concentração apropriada.
- Verificar a densidade com hidrômetro para obter uma medida aproximada da concentração dos produtos químicos processadores. O resultado deve ser coerente com a medida desejada fornecida pelo fabricante do revelador e do fixador.
- Verificar os valores do pH para determinar se as soluções foram misturadas corretamente.
- Encher o tanque de fixador com a solução fixadora.
- Encher o tanque de enxágüe com água filtrada.
- Lavar de novo o tanque do revelador para eliminar qualquer possibilidade de que contaminantes como o fixador o tenham comprometido. Verificar o filtro do tanque do revelador.
- Encher o tanque do revelador pela metade e acrescentar a quantidade específica de solução *starter* do revelador para começar a ponderação da solução. Acrescentar um volume adicional do revelador para completar o tanque. Para manter o pH e o brometo de potássio dentro de limites aceitáveis, acrescenta-se, ao revelador novo, *starter* (do mesmo

fabricante dos produtos químicos utilizados) de um pH levemente mais alto.

- Ajustar o controle de temperatura do revelador à temperatura especificada pelo fabricante do filme de acordo com o tempo de processamento adotado.
- Definir as taxas de reposição segundo o volume do tanque e o tamanho dos filmes que serão usados e o número estimado de filmes que serão processados por dia.
- Esperar o processador aquecer e estabilizar. Verificar a temperatura com termômetro digital que tenha exatidão mínima de 6 0,3 °C. (Não utilizar termômetros contendo mercúrio ou álcool: eles podem contaminar o processador caso se rompam.)
- Selecionar uma caixa nova de filmes para teste da otimização que seja do mesmo tipo de filme usado na mamografia. Observar o número da emulsão e registrá-lo.
- Utilizando um sensitômetro que seja adequado à cor da luz que será emitida pelos écrans e que produza uma escala de 21 graus no filme-controle, expor e processar uma fita sensitométrica. Esta deve ser processada com a extremidade menos exposta introduzida primeiro no processador, no mesmo lado da bandeja de alimentação do processador de cada vez e na mesma orientação em relação à emulsão. É importante executar corretamente esses detalhes do teste.
- Repetir o teste com a fita sensitométrica diariamente no mesmo horário aproximado, por 5 dias consecutivos. O teste sempre deve ser realizado antes que quaisquer imagens clínicas sejam processadas.
- Utilizando um densitômetro, medir no centro de cada grau da fita sensitométrica e registrar as densidades, incluindo uma área do filme processado que não tenha sido exposta.
- Determinar a média das densidades de cada grau, a partir das densidades daquele grau nas cinco fitas.
- Definir qual grau tem densidade mais próxima de 2,20 e qual grau está mais próximo porém não inferior a 0,45. A diferença nas densidades

entre esses dois graus denomina-se diferença de densidade (DD) (muitas vezes chamada de pontos de contraste).

- Calcular a média das densidades medidas do grau 1 ou da área não exposta das cinco fitas. Isto fornece o nível de base mais véu (B 1 V). Os valores numéricos da densidade média (DM), DD e B 1 V são os padrões que devem ser utilizados na comparação com futuros testes no seu processador utilizando a caixa-controle de filmes.
- Registrar esses valores em um mapa de controle e adotá-los como padrões no CQ diário do processador. Os limites de controle de DM e DD devem estar dentro de 6 0,10 dos padrões otimizados e B 1 V dentro de 6 0,03 do padrão.

Uma vez que as condições de processamento (produtos químicos misturados nas concentrações corretas medidas pela densidade), tempo, temperatura e agitação foram otimizados segundo as recomendações do fabricante do filme, deve-se atestar que o contraste desejado do filme é obtido. Cada filme tem um valor de gradiente médio (contraste do filme), e é importante conhecer esse valor e obtê-lo e mantê-lo constantemente no ambiente de processamento.

O gradiente médio descreve o contraste médio do filme e é definido pela inclinação de uma linha reta entre dois pontos das densidades especificadas. Estas são as densidades úteis mínima e máxima do filme ao longo do segmento reto da curva de Hunter e Driffield, onde ocorre maior contraste do filme. A Fig. 9.3 ilustra a diferença nas curvas típicas de filmes com contraste alto e baixo. A fita sensitométrica e o registro da densidade de todos os graus são usados para determinar o gradiente médio ilustrado na Fig. 9.4 (5,6).

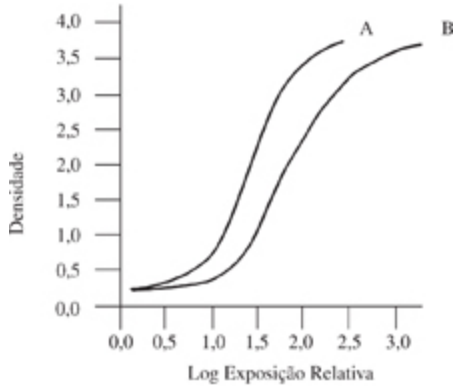

Fig. 9.3 Estas curvas de densidade do filme versus o logaritmo da exposição relativa demonstram as diferenças entre um filme de contraste mais alto (A) e outro (B), que possui escala de cinza mais ampla.

Câmara Escura

O ambiente da câmara escura pode ser uma grande fonte de problemas. Um bom projeto e limpeza ajudam a controlar os artefatos de poeira e garantir a qualidade das imagens. A câmara escura não deve ser utilizada como local de armazenamento. Somente os materiais essenciais ao processamento devem permanecer na câmara escura. Outros objetos acrescentam poeira e sujeira indesejáveis.

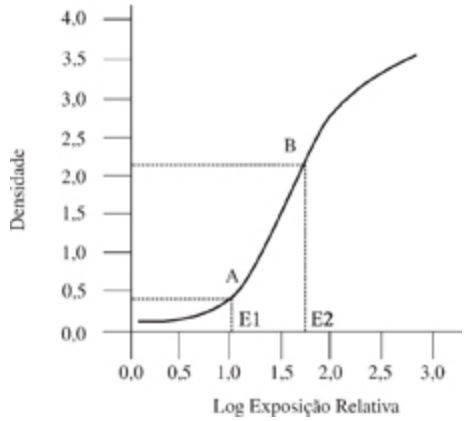

Fig. 9.4 O gradiente médio é calculado definindo-se a inclinação da curva de Hunter e Driffield entre o ponto A, que é a densidade 0,25 acima da base mais véu (a base mais véu geralmente é de 0,17 a 0,20) e o ponto na curva que está 2,0 acima da base mais véu. A fórmula é 1,75/(E2 2 E1). Neste caso, E2 5 1,67 e E1 5 1,09, de modo que o gradiente médio é 5 1,75/(1,67 2 1,09) 5 3,022.

Uma fonte de ar adequada deve ser garantida, e a umidade relativa deve ser mantida entre 40 e 60%. As saídas de ventilação, que são acumuladores de poeira, não devem estar situadas acima dos balcões utilizados para manuseio dos chassis. Um dos maiores criadores de poeira e artefatos na câmara escura pode ser o material do teto. Os ladrilhos de teto acústicos, feitos de material comprimido e acondicionados em trilhas de metal, acumulam poeira e sujeira, que caem quando a pressão do ar muda com a abertura e o fechamento da porta da câmara escura. Luz também pode penetrar a câmara escura através desses ladrilhos. Recomenda-se fortemente um teto de construção sólida. As fontes de poeira e sujeita e de luz devem ser controladas. Não se deve permitir a entrada de comida na câmara escura; migalhas nos écrans podem ser tão nocivas quanto a poeira.

Devem-se tomar providências para prevenir vazamentos de luz em volta de portas, caixas de passagem ou processadores. Vazamentos de luz acarretam véu e perda de contraste na imagem final. Luzes de segurança apropriadas, escolhidas para evitar a sensibilidade espectral do filme que está sendo processado, e lâmpadas de potência correta devem ser usadas. A luz de segurança deve ser posicionada a 1,2 m da área de trabalho ou da bandeja de alimentação. Deve-se realizar um teste de CQ da luz de segurança. O filme na câmara escura deve ser mantido dentro de um recipiente limpo e à prova de luz.

Condições de Visualização e Negatoscópios

Os sistemas de exibição para revisão e interpretação dos filmes muitas vezes são menosprezados. Os negatoscópios e as condições de visualização devem ser idênticos para a tecnóloga que está avaliando sua técnica e para o radiologista que está interpretando o exame. Idealmente, os negatoscópios usados em todo o serviço de diagnóstico por imagem da mama devem oferecer condições de iluminação idênticas de modo que a tecnóloga esteja vendo imagens exatamente iguais às que o radiologista examinará.

A luminância do negatoscópio mamográfico deve ser de um nível mais alto que os negatoscópios convencionais. Os negatoscópios típicos possuem níveis de luminância na ordem de 1.500 nit. Em razão das técnicas de alto contraste adotadas, em geral acredita-se que os níveis de luminância dos negatoscópios mamográficos devem ser de no mínimo 3.500 nit, para que as partes mais escuras dos filmes sejam visualizadas. Deve haver pouca ou nenhuma luz ambiente, porque a claridade compromete a capacidade de ver contraste no filme. Deve-se dispor de meios para bloquear a incidência de luz externa sobre a face da superfície de visualização e ao redor do filme, pois essa luz reduz intensamente a capacidade do olho de perceber estruturas de baixo contraste. Todo o filme mamográfico não coberto pela mama deve ser exposto e escuro para evitar clarão da luz ao redor da imagem. A tecnóloga e o radiologista devem ter uma lente de aumento de alta qualidade (2 3 a 5 3) para auxiliar na investigação de detalhes finos, em particular percepção e análise de microcalcificações.

EQUIPE DE DIAGNÓSTICO POR IMAGEM DA MAMA

A mamografia de alta qualidade exige atenção constante a detalhes. O radiologista, a tecnóloga e o físico devem trabalhar em colaboração estreita para manter a qualidade da imagem e a prestação de serviços de qualidade. Isto requer que cada membro da equipe reconheça sua importância, bem como a importância dos demais membros.

Radiologistas que atuam na mamografia devem ter uma compreensão sólida da tecnologia e da técnica. O radiologista responsável deve ter interesse firme no programa de GQ e supervisioná-lo. Os requisitos incluem a obtenção de título de especialista e participação em cursos de educação continuada sobre mamografia. O radiologista tem a responsabilidade de construir toda a cadeia de diagnóstico por imagem e supervisionar todas as atividades para garantir a produção de imagens consistentes e de alta qualidade. Motivação e liderança sobre a equipe e direção na solução de

problemas à medida que ocorrerem são uma responsabilidade importante do radiologista.

A tecnóloga em radiologia deve ser certificada pelo American Registry of Radiologic Technologists (ARRT) ou ter registro estadual e estar familiarizado com a operação correta do equipamento mamográfico. É interessante que a tecnóloga possua certificação de nível avançado em mamografia pelo ARRT.

A tecnóloga deve ser treinada, usar um posicionamento adequado da paciente para incluir o máximo possível do tecido mamário em cada incidência e conhecer as técnicas radiográficas e de compressão apropriadas (ver Cap. 10). Requisitos adicionais envolvem participação em cursos de educação continuada sobre mamografia.

O físico médico deve ser certificado em física radiológica e receber educação continuada sobre física da mamografia.

A equipe deve cultivar um senso de união. Uma vez que os componentes do sistema de diagnóstico por imagem estiverem compatíveis e otimizados, o serviço está pronto para começar a GQ.

PROGRAMA DE GARANTIA DE QUALIDADE

Todos os serviços devem atribuir a uma pessoa a responsabilidade pelo desenvolvimento e pela documentação do programa de GQ. O indivíduo escolhido deve ter a autoridade e a responsabilidade de concluir implementação e administração do programa. É obrigação do serviço apoiar totalmente o programa para que seja bem-sucedido. O indivíduo deve formar um comitê de GQ/CQ composto pelo radiologista, pela tecnóloga, pelo agente de segurança de radiação e pelo físico médico. Qualquer pessoa que possa contribuir para o processo total de GQ deve fazer parte do comitê. O comitê de GQ deve estabelecer especificações, diretrizes e procedimentos de avaliação para satisfazer as exigências dos programas de

adesão às normas. A próxima etapa é criar um manual para reunir a documentação necessária. O manual de GQ contém:

- Uma visão geral do departamento de mamografia: radiologista responsável, tecnóloga e físico médico; técnicos de manutenção e números de contato; licença do serviço, cópias dos certificados de acreditação e cópia do certificado do FDA
- Qualificações dos radiologistas, tecnólogos em radiologia e físicos médicos, incluindo credenciais e licenças, responsabilidades ou descrições dos cargos, *curriculum vitae* e educação médica continuada
- Lista do pessoal não-técnico e suas responsabilidades ou descrições dos cargos
- Programa de orientação de novos funcionários
- Normas de segurança de radiação
- Relatórios de dosimetria
- Normas de conservação dos filmes
- Normas e procedimentos para mamografia de triagem, mamografia diagnóstica, posicionamento, incidências especiais, procedimentos especiais, cópias de formulários de consentimento
- Cópia do formulário de anamnese das pacientes
- Cópias de folhetos de informações às pacientes
- Laudo da paciente e mecanismos de acompanhamento
- Relatórios de auditoria do serviço, com dados dos resultados
- Localização de livros e materiais de referência
- Manuais de instalação e registros de manutenção do equipamento
- Testes de aceitação de todos os elementos e testes iniciais de comparação
- Lista de testes e freqüências do CQ
- Lista dos indivíduos que executam testes de CQ
- Lista dos limites de controle aceitáveis para cada teste
- Descrição dos métodos dos testes de CQ

- Lista do equipamento de CQ usado nos testes e dos testes de controle desse equipamento (é importante que o equipamento dos testes seja monitorado)
- Cópias de mapas utilizados nos testes de CQ
- Protocolo estabelecido para corrigir quaisquer problemas detectados nos testes de CQ
- Atas das reuniões do comitê e relatório anual do físico médico
- Página de assinaturas de aprovação do programa
- Mecanismo de encaminhamento de queixas de pacientes

TESTES DE CONTROLE DE QUALIDADE

O Quadro 9.1 cita as freqüências mínimas dos testes de CQ para a tecnóloga e o físico médico atuantes na mamografia. O cronograma baseia-se nas freqüências mínimas recomendadas pelo ACR em seu programa de acreditação (2). Contudo, essas freqüências são o mínimo, e os testes de CQ devem ser realizados com maior freqüência no início para ganhar-se proficiência na execução dos testes e ter-se a capacidade de depender da estabilidade do equipamento radiológico. Documentação da execução, formulários de dados e mapas de controle devem ser completados para cada teste do manual de GQ. O radiologista, o físico médico e a tecnóloga de CQ devem rever formulários de dados, mapas de controle e imagens. A revisão pela tecnóloga de CQ é contínua, a revisão do radiologista é trimestral e a revisão do físico médico, pelo menos anual. No Massachusetts General Hospital, a qualidade é revista constantemente e imagem-por-imagem. Mamografia de alta qualidade exige uma equipe dedicada, pois demanda esforço constante. As etapas dos procedimentos, o equipamento necessário, precauções, armadilhas, critérios de desempenho sugeridos e ações corretivas estão contidos nos manuais de controle de qualidade do Committee on Quality Assurance in Mammography do ACR (2).

Objetivos dos Testes de Controle de Qualidade

Limpeza da Câmara Escura

A limpeza da câmara escura deve ser realizada no início do período de trabalho, antes que quaisquer filmes clínicos sejam manuseados ou processados a fim de minorar artefatos nas imagens. Deve-se dar tempo suficiente para executar essa tarefa no início do dia de trabalho. O uso de processadores para mamografia à luz diurna praticamente eliminou a câmara escura, à exceção do carregamento dos recipientes ou magazines de filmes, que ainda devem ser mantidos limpos em uma área limpa.

Controle de Qualidade do Processador

Após a limpeza da câmara escura, antes que imagens clínicas sejam processadas e quando a temperatura do revelador estiver no nível designado, devem-se realizar procedimentos de CQ do processador para confirmar e verificar que o processador e o sistema químico estão funcionando de acordo com os parâmetros otimizados preestabelecidos. Se os valores da densidade (DM, DD, B 1 V) estiverem além dos limites de controle definidos, deve-se repetir o teste para garantir que não foi um erro de procedimento. Se os resultados permanecerem fora dos limites de controle, deve-se determinar e corrigir a fonte do problema antes de processar ima]gens clínicas.

QUADRO 9.1

FREQÜÊNCIAS MÍNIMAS PARA TESTES DE CQ

Teste	Freqüência	Realizado por
Controle de qualidade do processamento (sensitometria e temperatura)	Diária antes que imagens clínicas sejam processadas e sempre que o processador sofrer manutenção	Tecnóloga
Limpeza da câmara escura	Diária	Tecnóloga
Limpeza dos écrans	Pelo menos semanal ou quando surgirem artefatos	Tecnóloga
Negatoscópios e condições de visualização	Semanal	Tecnóloga
Imagens do modelo	Pelo menos mensal	Tecnóloga, com revisão

		por radiologista e tecnóloga
Lista de verificação visual	Mensal	Tecnóloga
Retenção do fixador	Trimestral	Tecnóloga
Véu da câmara escura	Semestral	Tecnóloga
Contato écran/filme	Semestral	Tecnóloga
Compressão	Semestral	Tecnóloga
Avaliação da montagem do mamógrafo	Anual	Físico médico
Avaliação da colimação	Anual	Físico médico
Medição do tamanho do ponto focal	Anual	Físico médico
Avaliação da qualidade do feixe/camada de meio-valor	Anual	Físico médico
Sistema de controle automático de exposição	Anual	Físico médico
Uniformidade da velocidade do écran	Anual	Físico médico
Exposição de entrada na mama e dose glandular média	Anual	Físico médico
Avaliação de artefatos	Anual	Físico médico
Inspeção do negatoscópio	Anual	Físico médico

Limpeza dos Écrans

A limpeza é realizada pelo menos uma vez por semana ou sempre que forem detectados nas imagens artefatos por poeira ou sujeira que possam degradar a qualidade da imagem ou simular microcalcificações. A gordura de um dedo sobre o filme pode prejudicar sua revelação, e o resultado pode simular calcificações em uma mamografia (Fig. 9.5).

Limpeza dos Negatoscópios

Os painéis dos negatoscópios devem ser limpos e inspecionados visualmente uma vez por semana visando à uniformidade da luminância, e todo o equipamento de bloqueio luminoso dos negatoscópios deve ter sua função verificada.

Imagens do Modelo (Phantom)

Realiza-se uma radiografia para estabelecer uma base de comparação otimizada a fim de garantir a qualidade das imagens de toda a cadeia de diagnóstico por imagem. Primeiro, todos os outros componentes devem ser otimizados (isto é, equipamento e processamento da mamografia). Subseqüentemente, obtém-se uma radiografia do modelo uma vez por semana. Deve-se obter uma imagem do modelo após manutenção do mamógrafo ou sempre que surgirem suspeitas de problemas na qualidade da imagem. Com mamógrafos móveis, deve-se obter uma imagem do modelo toda vez que a unidade for deslocada.

A imagem do modelo é avaliada quanto a densidade de fundo, contraste (diferença de densidade), uniformidade e número de objetos visualizados. O modelo mamográfico aproxima-se de uma mama comprimida de 4,0 a 4,5 cm com seis fibras de náilon de tamanhos diferentes que simulam estruturas fibrosas, cinco grupos de microcalcificações simuladas e cinco massas semelhantes a tumores de tamanhos variáveis (Figs. 9.6 e 9.7). Os tamanhos dos objetos-testes dentro do modelo variam desde aqueles que devem ser visíveis em qualquer sistema a objetos que são difíceis de visualizar até mesmo nos melhores sistemas mamográficos.

Os critérios do ACR exigem um escore mínimo que inclui visibilidade das quatro maiores fibrilas, os três maiores grupos de microcalcificações simuladas e as três maiores massas tumorais. A tecnóloga de CQ deve avaliar a imagem do modelo e registrar o número de objetos detectados por meio de uma lente de aumento e nas mesmas condições de visualização de cada vez. O radiologista também pode avaliar as imagens do modelo. As imagens do modelo devem ser comparadas com as imagens iniciais e imagens prévias examinadas quanto a artefatos e áreas não-uniformes. Caso se observem problemas, deve-se determinar a fonte e tomar medidas corretivas. O físico médico pode auxiliar na identificação de cada problema.

Lista de Verificação Visual

A lista de inspeção visual para cada mamógrafo e serviço de mamografia deve basear-se no modelo e no fabricante do equipamento e nas normas definidas.

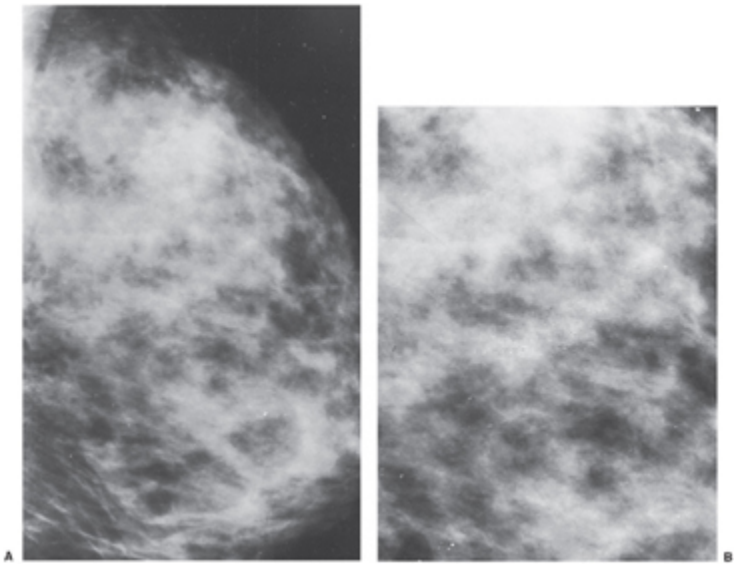

Fig. 9.5 (A) A presença de gordura no filme pode simular calcificações por bloquear a revelação. (B) O que parece ser calcificações nesta mamografia lateral é obviamente uma impressão digital em inspeção estreita.

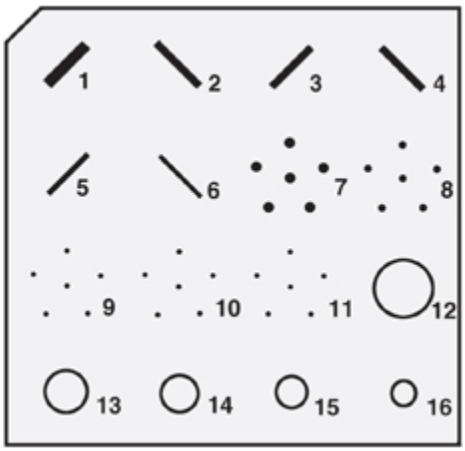

Fig. 9.6 O modelo (phantom) da Radiation Measurements Inc. contém 16 objetos-testes vistos neste esquema. Os objetos incluem seis fibras de náilon de espessura variável (1 5 1,56 mm, 2 5 1,12 mm, 3 5 0,89 mm, 4 5 0,75 mm, 5 5 0,54 mm e 6 5 0,40 mm) simulando espículas, cinco grupos de pontos de tamanhos variáveis (7 5 0,54 mm, 8 5 0,40 mm, 9 5 0,32 mm, 10 5 0,24 mm e 11 5 0,16 mm) simulando calcificações e discos finos de diâmetro (12 5 10 mm, 13 5 7,5 mm, 14 5 6,0 mm, 15 5 5,0 mm e 16 5 3,0 mm) e espessura (12 5 2,0 mm, 13 5 1,0 mm, 14 5 0,75 mm, 15 5 0,5 mm e 16 5 0,25 mm) variáveis, simulando massas. O kit inclui um disco plano para ser colocado sobre o modelo de modo que a densidade do filme embaixo do disco possa ser comparada com aquela imediatamente adjacente ao disco a fim de medir a amplitude de contraste da cadeia de diagnóstico por imagem. (De Radiation Measurements, Inc., Middleton, WI, com permissão.)

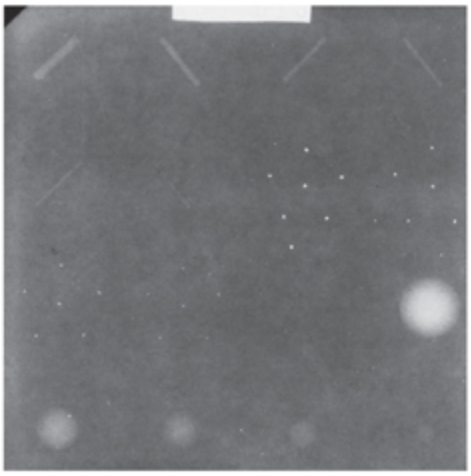

Fig. 9.7 Imagem do modelo do ACR, mostrando os diversos objetos-testes visíveis por meio da técnica com écran/filme. Pelo menos quatro das fibras, três dos grupos de calcificações simuladas e três das massas simuladas devem ser visíveis.

Análise dos Exames Repetidos

Deve-se acompanhar o número de mamografias repetidas (exposição adicional da paciente). Existem falhas inevitáveis, movimento da paciente (Fig. 9.8) e outros problemas que prejudicam as imagens. Os dados resultantes estabelecem o número e a causa dos filmes que foram descartados para identificar a fonte. A análise ajuda a identificar meios de aumentar a eficiência, reduzir os custos e diminuir exposição das pacientes.

Retenção do Fixador

Retenção do fixador é testada para determinar a quantidade de fixador residual no filme processado como um indicador da maneira pela qual imagens serão preservadas ao longo do tempo. A presença de fixador residual indica lavagem insuficiente e degrada a estabilidade da imagem.

Véu da Câmara Escura

O véu da câmara escura é avaliado para prevenir qualquer densidade indesejada no filme decorrente de véu por vazamentos de luz na câmara escura, mau estado dos filtros da luz de segurança ou armazenamento dos filmes.

Contato Écran/Filme

Deve-se verificar o écran/filme para garantir contato estreito, o que evita borramento da imagem. Todos os chassis devem ser testados durante o teste de aceitação e, depois, pelo menos semestralmente ou quando houver suspeita de borramento. A deterioração da espuma ou da base sobre a qual os écrans são montados ou limpeza precária pode prejudicar contato do écran/filme ou a qualidade da imagem. Isto também pode advir de material particulado entre o écran e o filme (Fig. 9.9).

Compressão

Testa-se a força de compressão para garantir nível adequado porém não excessivo nos modos manual e elétrico. Os testes anuais do físico médico visam a detectar problemas que interfiram na qualidade da imagem ou aumentem a dose de radiação recebida pela paciente. O radiologista deve receber um relatório escrito dos resultados dos testes para revisão e arquivamento no manual de GQ. O físico médico também deve rever os dados e mapas de CQ da tecnóloga em uma visita anual e estar disponível para a tecnóloga de CQ e o radiologista.

Um roteiro do procedimento de mamografia utilizando as técnicas manual e *phototiming* deve ser preparado e afixado no serviço de mamografia. Uma cópia também deve ser acrescentada ao manual de GQ. Esses roteiros devem ser revistos periodicamente pela tecnóloga, pelo físico médico e pelo radiologista. Pode ser necessário adotar técnicas manuais para obter densidade apropriada do filme durante o exame de mamas com implantes, e alguns *phototimers* não produzem densidades aceitáveis para todos os picos de quilovolts ou todas as espessuras de mamas.

PROGRAMAS DE ADESÃO À GARANTIA DE QUALIDADE

O ACR National Mammography Accreditation Program (Programa Nacional de Acreditação do ACR) foi criado em 1987 como um programa voluntário. "O ímpeto para o programa surgiu das preocupações de radiologistas, outras organizações médicas nacionais, do governo e do público para que profissionais qualificados realizem e interpretem mamografias e que equipamentos exclusivos de mamografia sejam utilizados para garantir que mulheres recebam mamografias em condições ideais com o mínimo risco possível" (2).

Em 1992, o Congresso norte-americano aprovou a lei MQSA. A lei exigiu que todo serviço de mamografia nos Estados Unidos fosse credenciado por meio de um programa nacional de acreditação sem fins lucrativos, como o Mammography Accreditation Program do ACR, a partir de 1.º de outubro de 1994. O FDA recebeu a tarefa de monitorar todos os serviços de mamografia. O regulamento final do FDA foi aprovado em 1997.

Muitos estados também possuem regulamentos a respeito de mamografia. Cada serviço deve consultar o Conselho Regional de Medicina para garantir adesão às exigências estaduais e federais.

ACREDITAÇÃO PELO AMERICAN COLLEGE OF RADIOLOGY

Os requisitos da acreditação pelo ACR provavelmente mudarão com o tempo. Para obter credenciamento por período de 3 anos do ACR, é necessário certificar cada um dos mamógrafos no serviço. As seguintes etapas devem ser cumpridas:

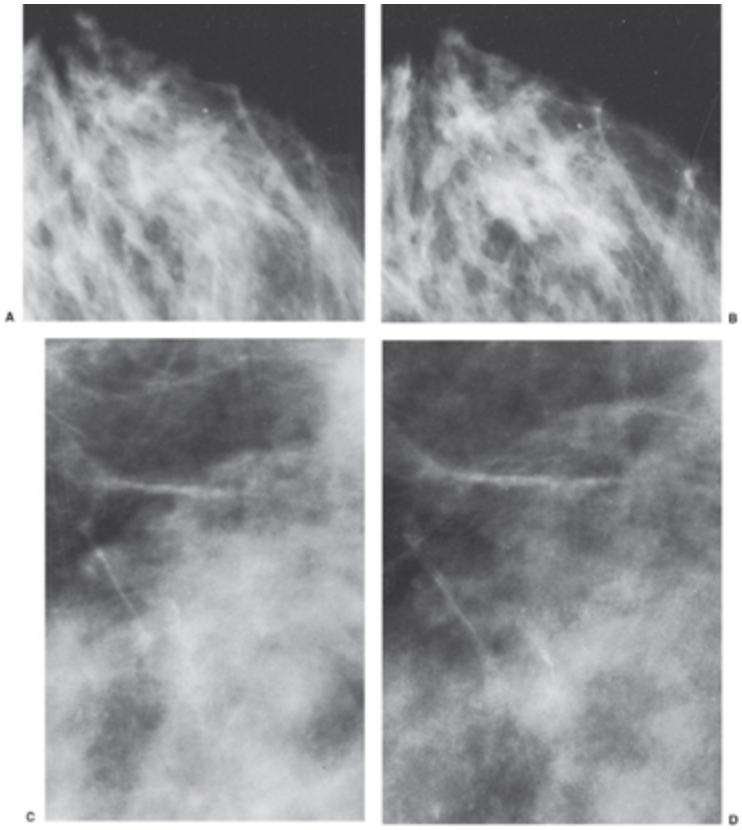

Fig. 9.8 Borramento por movimento pode ser sutil. É mais bem detectado procurando-se por calcificações. (A) As calcificações benignas parecem borradas. (B) Com eliminação do movimento, as calcificações são definidas nitidamente. (C) Neste segundo caso, as calcificações do carcinoma ductal in situ mal eram visíveis devido a borramento por movimento na imagem ampliada. (D) Elas são bem mais nítidas no exame repetido sem movimento.

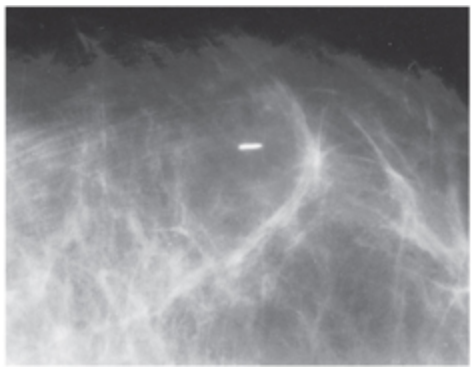

Fig. 9.9 Um pequeno fragmento de lã entre o filme e o écran bloqueia a luz do écran de modo que o filme subjacente é branco. As estruturas mamárias na área são borradas em razão de contato deficiente écran/filme.

- Deve-se enviar um questionário de proposta ao ACR, incluindo as qualificações do radiologista, do físico médico e dos tecnólogos em radiologia.
- Deve-se enviar documentação de um programa estabelecido de GQ/CQ.
- Para cada serviço de raios X, deve-se enviar a imagem de um modelo aprovado para avaliação da qualidade da imagem. Um dosímetro termoluminescente deve ser incluído no campo de visão no momento da exposição para determinar a dose de radiação.
- Devem-se enviar dois grupos de imagens clínicas, que serão revistas por um painel de radiologistas. Os casos devem apresentar duas mamas adiposas e duas mamas densas.
- O serviço deve enviar 30 dias de documentação de CQ da sensitometria e do processador.

RESUMO

A GQ e o CQ dependem de pré-planejamento minucioso das atividades e da execução correta do plano. Cada profissional envolvido na assistência das pacientes e na cadeia de diagnóstico por imagem tem a responsabilidade de garantir que o resultado seja de alta qualidade.

REFERÊNCIAS

1. Gray JE, Winkler NT, Stears J, et al. Quality control in diagnostic imaging. Rockville, MD: Aspen, 1982.
2. Committee on Quality Assurance in Mammography. Quality control manuals. Reston, VA: American College of Radiology, 1994.
3. Kimme-Smith C, Sun H, Bassett LW, et al. Effect of poor control of film processors on mammographie image quality. Radiographics 1992,12:1137-1146.
4. Haus AG. Recent advances in screen-film mammography. Radiol Clin North Am 1987;25:913-928.
5. McKinney WE. Radiographic processing and quality control. Philadelphia: Lippincott, 1988.
6. Methods for the sensitometry of medical and dental x-ray films. Washington, DC: American National Standards Institute. ANSI PH 2.9-1974.

OceanofPDF.com

Posicionamento na Mamografia

10

Um dos aspectos mais importantes porém difíceis na detecção e no diagnóstico de câncer de mama é o posicionamento da paciente e a exposição adequada na mamografia. Se a mama não estiver posicionada corretamente, grandes volumes de tecido mamário podem não ser visualizados. Se os tecidos não forem visualizados, a habilidade do radiologista é irrelevante e cânceres passarão despercebidos (Fig. 10.1). O radiologista deve insistir na realização de mamografias com posicionamento e exposição adequados e colaborar continuamente com tecnólogas dedicadas cujo objetivo é tentar produzir as melhores imagens para cada paciente. Imagens diagnósticas de alta qualidade demandam tecnólogas fortemente motivadas que reconheçam a importância do seu trabalho e procurem aumentar a qualidade constantemente.

A inclusão dos tecidos mamários anteriores nas imagens é simples, mas é difícil incluir tecidos profundos. Considerando que o volume da mama aumenta em direção à parede torácica, a incapacidade de visualizar esses tecidos pode excluir grandes áreas onde câncer pode surgir. O exame exige uma tecnóloga bem treinada que esteja qualificada nas manobras apropriadas e uma paciente cooperativa que esteja relaxada e permita a tração e a compressão da mama que são fundamentais para a realização de imagens de alta qualidade.

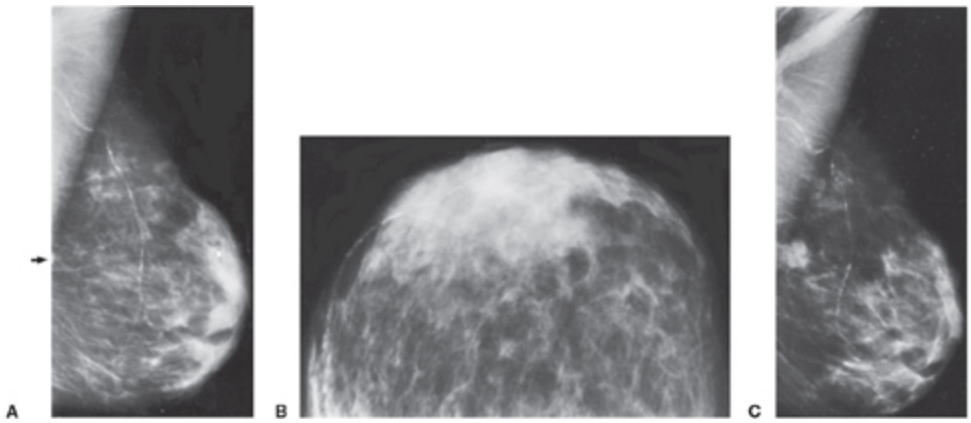

Fig. 10.1 Posicionamento precário pode desperdiçar oportunidades. Esta incidência MLO não foi bem posicionada e foi interpretada como negativa (A), bem como a incidência CC (B). Um ano depois (C), a mama foi mais tracionada para dentro da máquina e um carcinoma ductal invasivo era evidente. Poderia ter sido detectado um ano antes com melhor posicionamento. Sua borda anterior é quase visível na parte posterior da primeira MLO (seta em A).

A discussão a seguir trata da mamografia 2D convencional — com filme/écran e digital. Com o advento da tomossíntese mamária digital (TMD), a necessidade de múltiplas incidências será bem menor e provavelmente será eliminada. Nossa revisão da literatura e uma reavaliação de mais de 400 cânceres examinados por mamografia 2D (1) sugerem que a incidência mediolateral oblíqua (MLO) deve ser suficiente durante a aplicação da TMD. A incidência craniocaudal (CC) tem valor principalmente para permitir que o radiologista "veja atrás" de tecidos que podem obscurecer uma lesão na MLO. A TMD elimina esse problema. Ademais, a TMD elimina a necessidade da maioria das mamografias "diagnósticas".As lesões são bem mais evidentes e as margens mais nítidas na TMD, de modo que compressão focal e incidências roladas deixam de ser necessárias. Como a localização de uma lesão é claramente definida pelas coordenadas *x* e *y* na TMD e a *z* é facilmente determinada pelo número de cortes e pela espessura mamária, a localização 3D de uma lesão sempre é evidente na TMD. A TMD ainda exige posicionamento excelente para a MLO. Isto se torna ainda mais importante, uma vez que a incidência CC não será obtida.

MAMOGRAFIA DE TRIAGEM

A mamografia de triagem é o exame mamográfico mais importante. Embora detecção antecipada não garanta cura, a mamografia de triagem é a única oportunidade de detectar mais cedo um câncer de mama clinicamente oculto. O fato de que a triagem deve ser altamente eficiente e de baixo custo, de modo que esteja disponível para o maior número possível de mulheres, não significa que a qualidade da mamografia de triagem possa ser reduzida. O equipamento e o sistema detector devem ser capazes de produzir imagens de excelente qualidade. A tecnóloga deve esforçar-se para trabalhar com a paciente a fim de posicionar a mama tão completamente dentro do campo de visão quanto possível para evitar exclusão dos tecidos profundos. A mama deve ser comprimida de maneira apropriada para espalhar as estruturas superpostas, e a exposição deve ser apropriada para visualizar adequadamente os tecidos em risco de câncer. Com o advento da TMD, a distinção entre exame de triagem e avaliação diagnóstica desaparecerá, mas a necessidade de posicionamento excelente se tornará ainda mais relevante. A TMD fornece imagens radiográficas mais nítidas por eliminar o ruído das estruturas, mas a técnica requer inclusão máxima dos tecidos no campo de visão.

INCIDÊNCIAS MAMOGRÁFICAS DE ROTINA

Encontra-se tecido mamário medialmente até o esterno, lateralmente até a margem anterior do músculo latíssimo do dorso, superiormente até a clavícula e o ápice da axila e inferiormente até logo abaixo da prega inframamária (PIM) (Fig. 10.2). A mamografia é um esforço de radiografar o máximo possível desse volume.

Incidências Padrões

Quando se emprega mamografia convencional digital ou com filme/écran, devem-se obter duas incidências de cada mama, independentemente de o

exame ser triagem ou uma avaliação diagnóstica (a menos que se disponha de um exame recente com duas incidências). Duas incidências permitem avaliar as três dimensões, tendo em vista que a superposição de estruturas pode ser confusa quando se obtêm mamografias com uma única incidência. Sickles *et al*. observaram que a mamografia com incidência única induz taxa mais alta de reconvocação da paciente para avaliação adicional (2). Isto se dá porque estruturas normais superpostas podem gerar confusão em incidência única mas são facilmente esclarecidas pela segunda incidência. De maior importância é a observação de que a mamografia em incidência única faz com que o radiologista deixe de detectar 11 a 25% de cânceres (Fig. 10.3) (3,4). Se TMD for utilizada, o problema de tecidos superpostos é eliminado e, assim, a incidência CC torna-se desnecessária.

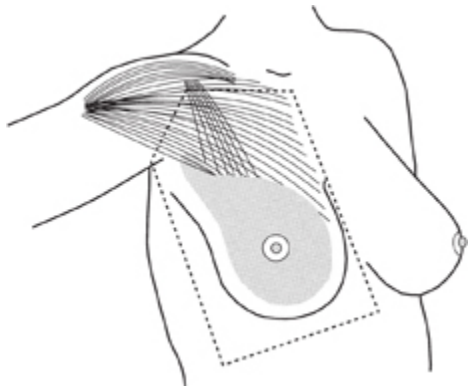

Fig. 10.2 Embora geralmente estejam na distribuição mostrada (*área sombreada*), os elementos glandulares e ductais da mama podem ascender na parede torácica até a clavícula, dentro da axila, lateralmente além da linha axilar anterior e para baixo até a parte superior do abdome.

As duas incidências sempre devem ser obtidas no primeiro exame de triagem. Alguns radiologistas, com a finalidade de reduzir dispêndio e exposição a radiação, ainda argumentam que, quando os tecidos mamários são compostos predominantemente de gordura radiotransparente, exames de triagem subseqüentes com mamografia em incidência única são suficientes. Não somente isto jamais foi comprovado como a economia é uma percentagem relativamente pequena do custo total da triagem (um filme contribui com 1/25 do custo da mamografia), e a exposição a radiação, em

comparação com o benefício de detecção precoce, é insignificante para mulheres a partir de 40 anos de idade (5). Como a obtenção de uma única incidência na mamografia convencional provavelmente resulta em ausência de detecção de cânceres precoces, o esforço de reduzir o dispêndio e a dose resultará em perda de vidas, e a triagem com incidência única não deve ter relação custo/benefício favorável. Mamografia em duas incidências é preferível para todos os exames de triagem. Se TMD for usada, a incidência MLO pode ser suficiente.

Incidências Adicionais

Durante o uso de mamografia convencional (com filme/écran ou digital), incidências adicionais podem ser necessárias quando uma anormalidade sob suspeita é encontrada na triagem ou ao exame físico. Incidências modificadas, compressão focal com colimação estreitada e magnificação podem ser empregadas para esclarecer um problema (ver a seção sobre incidências adicionais, adiante neste capítulo).

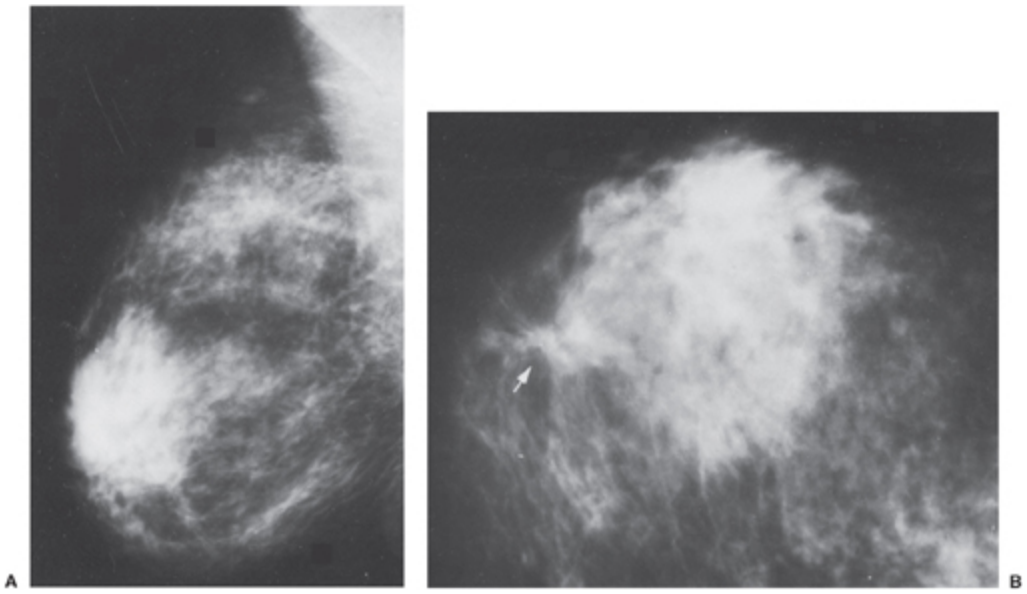

Fig. 10.3 A mamografia em incidência única resulta em taxas mais altas de reconvocação, e até 25% dos cânceres podem passar despercebidos. O câncer clinicamente oculto é inaparente nesta incidência MLO (A) e não teria sido detectado se não fosse a incidência CC (B), na qual é evidente medialmente (seta).

Posições para Mamografia

Mamografia pode ser realizada com a paciente sentada ou de pé. No contexto de triagem, quando uma produção alta de exames é desejada, a posição de pé é preferível. A posição ereta também facilita o posicionamento se a paciente tiver um abdome protuberante. A maioria dos mamógrafos permite a realização do exame em mulheres confinadas a cadeira de rodas. O exame em decúbito pode ser realizado com écran/filme e mamógrafos exclusivos para pacientes incapacitadas, mas é difícil. Ainda é preciso comprimir a mama, e deve-se aproximar a maca o máximo possível da bandeja do detector para que a mama seja posicionada adequadamente. Com alguns mamógrafos, pode-se remover a bandeja e comprimir a mama diretamente contra o écran, mas isto geralmente limita a qualidade do exame porque o *phototimer* e a grade oscilante não podem ser usados. Acolchoando-se as bordas do "*bucky*", pode-se realizar o exame na paciente deitada, e algumas cadeiras de múltiplas finalidades também foram desenhadas para permitir a realização de mamografia na paciente deitada. Em geral, é melhor, se possível, aguardar até que a paciente incapacitada se recupere de modo que ela possa ser posicionada da maneira habitual.

Posicionamento Pendente

O posicionamento **pendente**, com a paciente inclinada para a frente ou até mesmo em decúbito ventral, usando a gravidade para ajudar a posicionar a mama dentro do campo de visão, oferece vantagens em algumas mulheres (Fig. 10.4). Com o músculo peitoral maior relaxado pela manutenção do braço pendurado para a frente, a margem livre do músculo afasta-se da parede torácica, levando consigo o tecido mamário adjacente (Fig. 10.5). Isto ajuda a trazer os tecidos profundos para dentro do campo de visão. Infelizmente, esses sistemas não se tornaram padronizados e deixaram de ser fabricados.

Uma companhia oferece uma tecnologia de auxílio ao posicionamento que foi criada no Massachusetts General Hospital. Como auxílio para a tecnóloga, pode-se usar uma membrana situada entre o sistema de compressão e a mama para tracioná-la mais para dentro da máquina mesmo após aplicação de compressão (Fig. 10.6). Isto também ajuda a garantir que os tecidos profundos sejam incluídos na imagem.

Necessidade de Compressão

Como detalhes finos são essenciais nas imagens da mama, é provável que compressão mamária será sempre necessária. A compressão mantém a mama longe da parede torácica, permitindo transmissão da imagem sem obscurecimento pelas estruturas do tórax. Ela impede movimentos, espalha as estruturas superpostas da mama, reduz a difusão por diminuir a espessura do tecido, permite exposição mais uniforme convertendo o formato cônico da mama em um sólido retangular, reduz a dose necessária para exposição apropriada e, ao empurrar os tecidos para perto do detector, reduz borramento geométrico. A TMD pode reduzir a necessidade de compressão mamária, mas até mesmo essa técnica exige que a mama esteja totalmente imobilizada durante a(s) exposição(ões). O movimento da mama prejudica a reconstrução das imagens de TMD. Além disso, a extensão das estruturas no plano paralelo ao detector aumenta a exatidão das imagens mesmo com TMD.

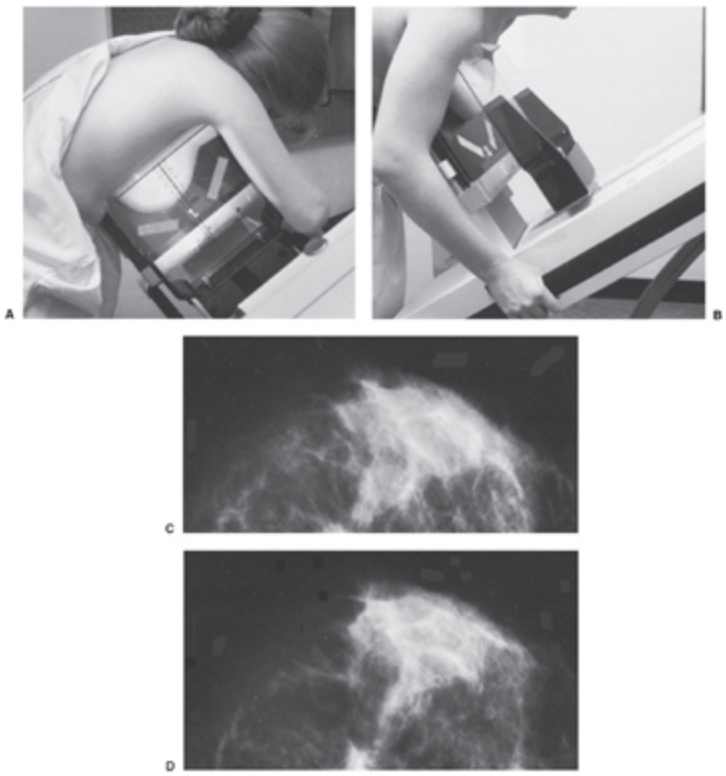

Fig. 10.4 O uso da gravidade para posicionar a mama na posição pendente tem algumas vantagens. Este mamógrafo inclina-se de modo que a paciente pode debruçar-se, e a gravidade auxilia a tecnóloga no posicionamento para as incidências mediolateral (A) e CC (B). Se a paciente relaxar os braços e os mantiver à frente, o músculo peitoral maior relaxa, o que também facilita o posicionamento. Na imagem (C), obtida com posicionamento ereto convencional, a parte posterior da mama foi menos incluída no campo de visão do que no posicionamento com a mama pendente (D).

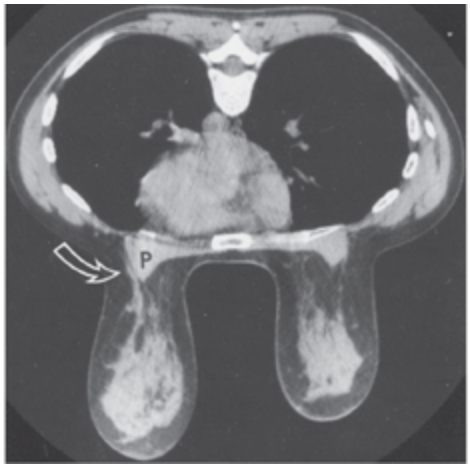

Fig. 10.5 O tecido mamário situa-se ao longo da margem lateral do músculo peitoral maior. Nesta TC, a paciente estava em decúbito ventral com as mamas pendentes. Há tecido mamário (seta) estendendo-se ao longo da margem lateral do músculo peitoral maior (P), que deve ser tracionado para dentro do campo de visão em uma mamografia. O mesmo tecido fora excisado do outro lado no tratamento de câncer de mama.

Compressão Apropriada

Uma compressão insuficiente permite que o tecido deslize para fora do campo de visão. Compressão excessiva não contribui para melhorar a imagem e produz apenas desconforto e dor na paciente. Dentre os objetivos da compressão estão redução ao máximo possível da espessura da mama e espalhamento das estruturas. O fator determinante é a elasticidade da mama e em particular a do seu invólucro, a pele. À medida que a compressão é aumentada, os tecidos mamários empurram perpendicularmente à direção da compressão e contra a pele exposta. Depois que a pele exposta está esticada, a pressão adicional apenas empurra os tecidos contra a pele inelástica e não melhora a imagem, mas causa dor. Portanto, a compressão deve ser aplicada até que a pele se torne esticada (ou a paciente peça para interrompê-la).

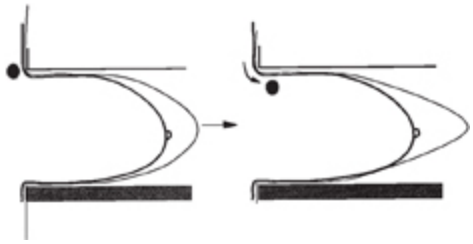

Fig. 10.6 Um sistema de tração pode puxar a mama (e possíveis lesões) mais para dentro da máquina, mesmo após a aplicação de alguma compressão.

Dor e Compressão

Ao contrário da crença popular, mulheres que são inquiridas acerca de compressão mamográfica reconhecem que na maior parte do tempo há pouco ou nenhum desconforto durante a mamografia (6). Naturalmente, se a mama estiver dolorida, a compressão provavelmente exacerbará o

desconforto. A menos que um exame imediato seja necessário, pode-se adiar a mamografia até que as mamas estejam indolores. Como a mama muitas vezes está edematosa e dolorida nos dias que antecedem o período menstrual e como também é melhor que radiografias sejam realizadas quando a paciente não estiver grávida, a época ideal para mamografia em mulheres pré-menopausa é a primeira metade do ciclo menstrual.

A mamografia não deve ser dolorosa. Se for, a dor pode decorrer de pinçamento da pele; se a compressão estiver incomodando, a tecnóloga deve interromper o exame e liberá-la. Além do aperto, boa parte do desconforto provavelmente advém de ansiedade e perda de controle associada ao procedimento. As tecnólogas devem ter isto em mente e apoiar as pacientes o máximo possível. Cada etapa do processo deve ser explicada, e a paciente deve ser avisada logo antes de compressão ser aplicada. Compressão em velocidade lenta parece ser preferível a compressão rápida. Se a paciente expressar dor, deve-se interromper a compressão. Se o posicionamento estiver insatisfatório, a tecnóloga deve liberar a compressão, tentar determinar o que estava causando desconforto, rediscutir o procedimento com a paciente e, então, tentar reposicioná-la visando a maior conforto.

Existe claramente um aspecto psicológico no desconforto associado a compressão mamária. Embora sistemas mamográficos devam ser capazes de gerar 11 a 20 kg (25 a 45 libras) de força, a pressão está relacionada com a área de superfície sobre a qual a força é aplicada. Isto é expresso em libras por polegada quadrada (psi). Como até mesmo as menores mamas têm áreas de superfície com mais de 10 pol^2, a pressão efetiva sobre a mama é bastante baixa. Por exemplo, se a superfície da mama que está em contato com a placa de compressão for semicircular (Fig. 10.7) e o lado da parede torácica medir 11 polegadas (28 cm), a área em contato com o dispositivo de compressão equivale a aproximadamente metade da área de um círculo com 11 polegadas de diâmetro (raio de 5,5 pol). Então, a área aproximada é de 45 polegadas quadradas (1/2 3 p 3 5,5^2). Isto significa que, se 45 libras

forem aplicadas sobre a área, a pressão resultante é 1 psi (45 lb/45 pol^2). Se a mama for menor, a mesma força produz maior pressão, mas até uma redução do diâmetro para 7 polegadas eleva a pressão a apenas 3 psi. Em nossa experiência, a intensidade da força raramente excede 20 lb. Mostrou-se que a pressão média (de acordo com o tamanho da mama) gerada por compressão mamográfica é de cerca de 3 psi. Isto equivale a aplicar 45 lb a uma mama cuja área cutânea, em contato com as placas de compressão, é de 15 polegadas quadradas, sugerindo um diâmetro na parede torácica um pouco menor que 7 polegadas. Tais números podem não significar muito até que se perceba que a pressão da mamografia é na verdade bem menor do que os 6 psi gerados pelos dedos do examinador durante um exame clínico da mama (ECM) (7). Uma mamografia provavelmente impõe menos pressão aos tecidos mamários do que "interações sociais".

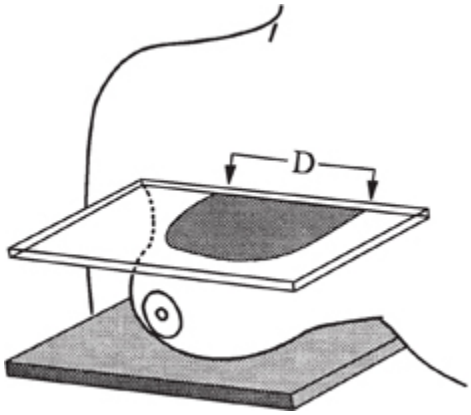

Fig. 10.7 O nível de pressão aplicado à mama é igual ao número de libras aplicadas dividido pela área de contato da placa de compressão com a mama (área sombreada). Portanto, a medida é em libras por polegada quadrada.

Falta de controle também é um componente do desconforto. Em um estudo que permitiu a mulheres controlar a compressão, muitas mulheres se impuseram compressão com menos desconforto relatado do que quando a tecnóloga realizava a compressão (8).

Incidência Mediolateral Oblíqua

A incidência mamográfica mais útil da mama é a imagem MLO. Ela oferece o maior grau de cobertura para uma única incidência; esta é a razão pela qual ela é escolhida para TMD. O posicionamento ideal na MLO deve permitir que a mama seja visualizada desde a axila até os segmentos inferiores, incluindo a PIM (Fig. 10.8). O termo *oblíqua* é utilizado de maneira diferente daquele que se emprega em outras áreas da radiologia. Não diz respeito à paciente, mas ao plano de compressão da mama. Com freqüência, encontra-se tecido mamário lateralmente e circunvizinho à margem lateral livre do músculo peitoral maior no seu trajeto em direção ao úmero (ver Fig. 10.5). Embora não haja fixação direta da mama ao peitoral, existem vasos sanguíneos e linfáticos penetrantes que seguem da mama para o interior do músculo, e a aderência da fáscia retromamária à fáscia peitoral dificulta afastamento entre a mama e o músculo.

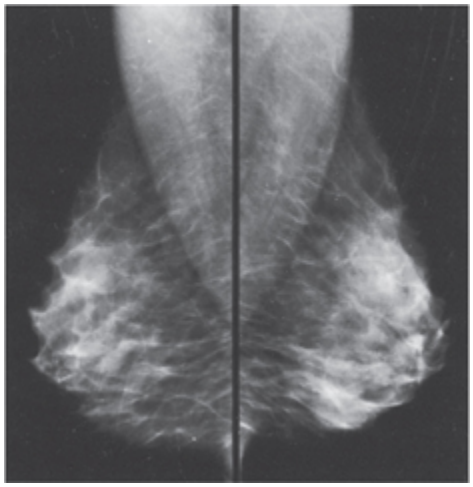

Fig. 10.8 Uma mamografia MLO bem posicionada deve incluir desde o tecido superior e profundo na axila até a PIM aberta, com a frente da mama tracionada para cima e para fora da parede torácica.

Assim como é mais fácil afastar a pele do músculo no braço pinçando-a paralelamente às fibras musculares, é mais fácil afastar a mama da parede torácica tracionando-a e comprimindo-a ao longo de um plano paralelo ao ângulo das fibras do músculo peitoral. Isto também reduz desconforto secundário a compressão. Em geral, as partes mais laterais e superiores da mama e seu prolongamento axilar devem ser visualizadas através do

peitoral maior; por essas razões, o músculo deve ser incluído na imagem MLO.

Posicionamento apropriado é realizado determinando-se o ângulo da margem livre do músculo peitoral maior enquanto a paciente eleva um pouco o úmero, mantendo o músculo relaxado (Fig. 10.9). O suporte deve ser girado de modo que o plano do detector esteja paralelo ao músculo onde este passa obliquamente no tórax. Demonstrou-se que esta é a melhor maneira de permitir que a mama seja tracionada para fora da parede torácica de modo que a quantidade máxima de tecido seja incluída no campo de visão. Esse ângulo, que varia de um indivíduo para outro, possibilita a compressão necessária dos tecidos mamários com o mínimo de desconforto.

É importante instruir a paciente para relaxar os ombros tanto quanto possível para evitar tensão nos músculos peitorais; do contrário, a quantidade de tecido visualizada será reduzida. A paciente jamais deve elevar o braço acima do ombro, e envidam-se todos os esforços para evitar retesamento dos músculos torácicos, que tende a afastar a mama do campo de visão. As melhores mamografias são realizadas quando a mulher relaxa ativamente o músculo peitoral maior.

A mama é posicionada tirando-se vantagem de suas margens móveis. Um dos objetivos do posicionamento é comprimir a mama e suas estruturas o mais próximo possível do detector para reduzir borramento associado a baixa nitidez geométrica. Como ela está firmemente fixada à parede torácica medialmente ao longo do esterno e superiormente embaixo da clavícula, não se pode mover a mama lateral ou inferiormente sobre a parede torácica, mas pode-se elevá-la e movê-la medialmente (Fig. 10.10). Durante posicionamento para a MLO, a tecnóloga eleva a mama e a traciona para a frente e medialmente, na tentativa de reunir todos os tecidos laterais profundos. Ela conduz a paciente para a máquina de modo que o ângulo do chassi se situe em posição alta e profunda na axila e posiciona a

borda do chassi contra as costelas para impedir que a mama deslize lateralmente.

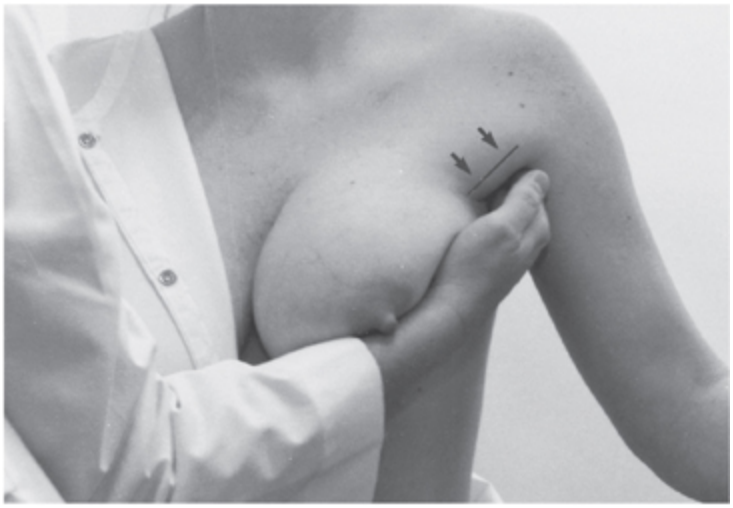

Fig. 10.9 Os dedos da tecnóloga estão atrás da margem livre do músculo peitoral maior. É o ângulo do músculo (linha e setas) que determina o ângulo em que o suporte é girado.

Então, a paciente deve girar lentamente em direção ao chassi de modo que a borda do chassi impeça a mama de deslizar para fora do campo de visão e o detector tracione e mantenha a mama medialmente, impedindo-a de deslizar lateralmente e para fora do campo de visão. À medida que a placa de compressão é trazida sobre o esterno e contra a mama, a tecnóloga remove a própria mão. Quando isso é realizado, ela deve continuar a segurar a mama e deslizar a própria mão para cima e para fora a fim de garantir que a mama permaneça medialmente e seja tracionada para longe da parede torácica e para cima, de modo que as estruturas estejam espalhadas (para cima e para fora). A paciente deve estar o máximo possível dentro da máquina para visualizar desde os tecidos superiores na axila e o quadrante superior externo até a PIM inferiormente. A mama deve ser tracionada para cima e para fora (Fig. 10.11) de modo que a PIM esteja aberta e não haja superposição entre a base da mama e a parte superior do abdome (Fig. 10.12). A PIM aberta deve ser visível na borda inferior do filme (Fig. 10.13).

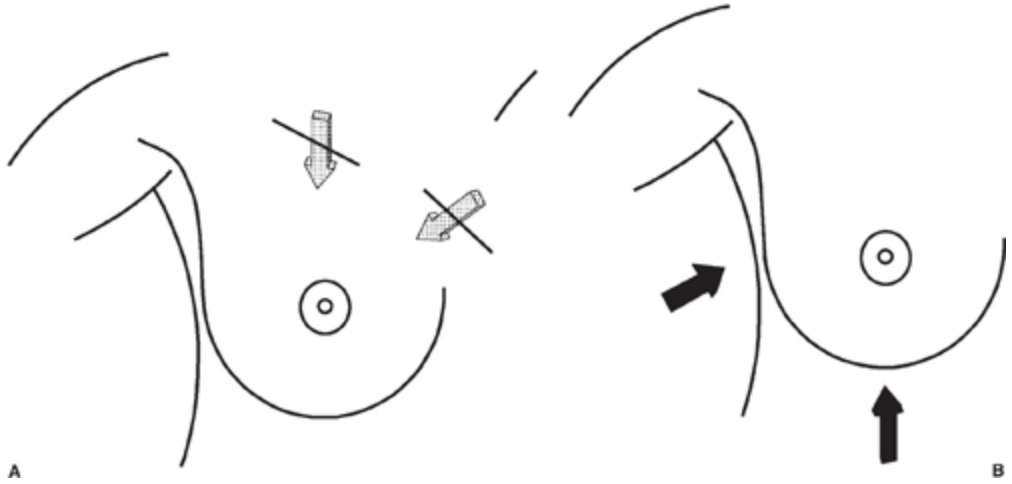

Fig. 10.10 (A) As margens medial e superior da mama são fixadas e imóveis (setas texturizadas). Usa-se a mobilidade das margens lateral e inferior (B) (setas sólidas) para posicionar a mama adequadamente.

Fig. 10.11 A mama deve ser tracionada para cima e para longe da parede torácica enquanto a compressão está sendo aplicada a fim de abrir a PIM.

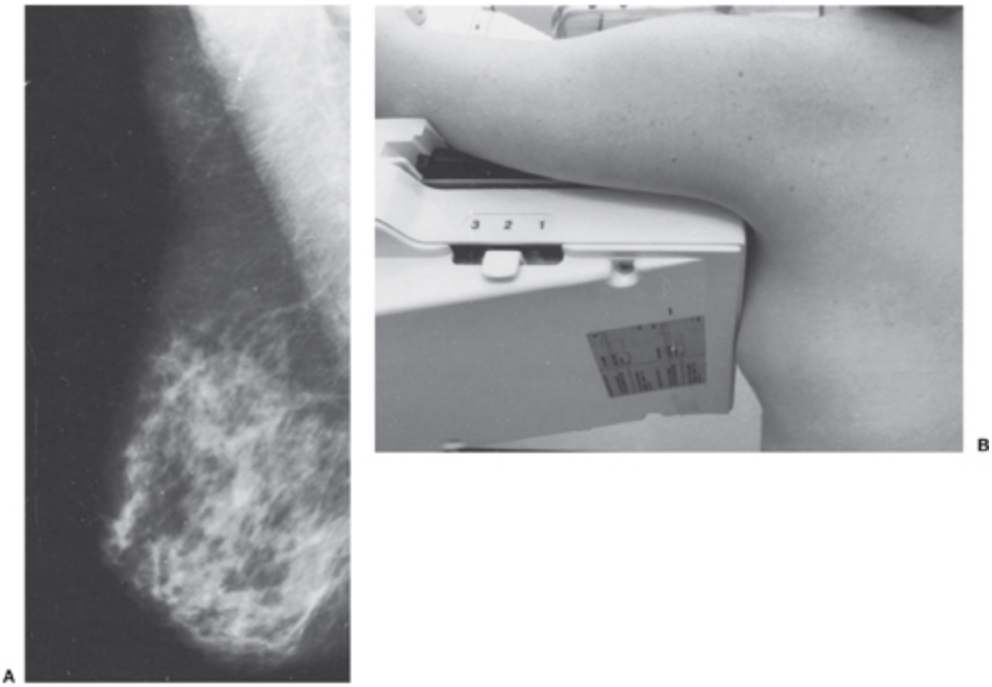

Fig. 10.12 A mama deve ser tracionada para cima e para longe da parede torácica. Nesta incidência MLO, a mama está decaindo e a PIM nem sequer foi incluída no filme (A). Isto pode ocorrer porque se permitiu que a paciente saísse da compressão, como se pode ver por trás (B), e a base da mama deslizou para fora.

Se o ângulo do detector estiver apropriadamente posicionado na axila, então a placa de compressão, que é alinhada com o detector, pressiona a mama superior e profundamente ao longo da sua margem súpero-medial (Fig. 10.14). Durante o posicionamento, a tecnóloga deve segurar a mama para manter sua posição e alisar a pele, eliminando quaisquer pregas. Como a mama é fixada medialmente, a placa de compressão não pode tracionar esses tecidos por qualquer distância. Se a mama não estiver em posição adequada medialmente, a fixação da mama ao longo do esterno puxará os tecidos mediais para fora do campo de visão, pois a placa desliza sobre os tecidos fixados (Fig. 10.15).

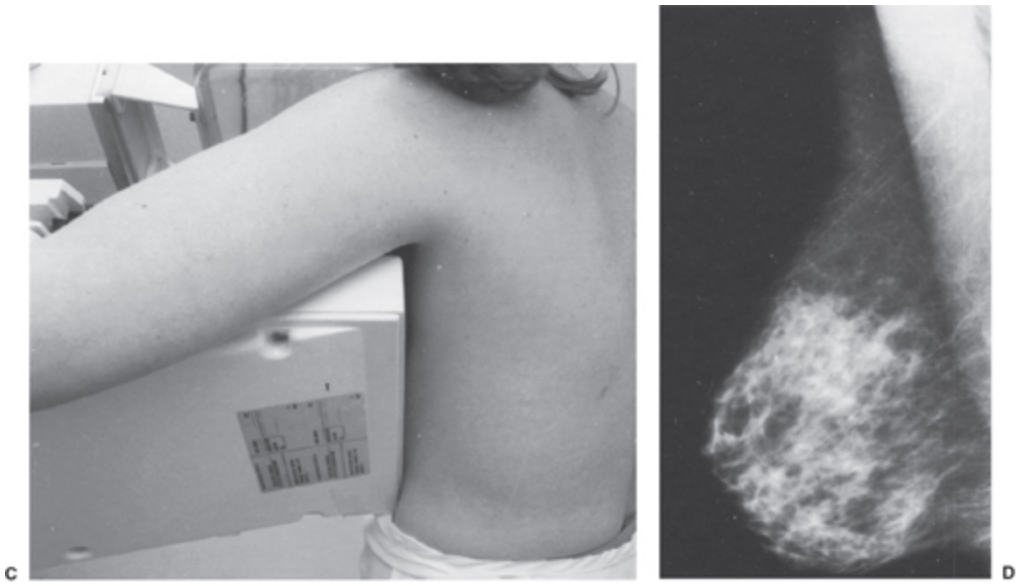

Fig. 10.12 (continuação) Ao tracionar a mama para cima e para longe da parede torácica e garantir que o detector esteja o mais próximo possível da parede torácica (C), a prega inframamária é visível e aberta (D).

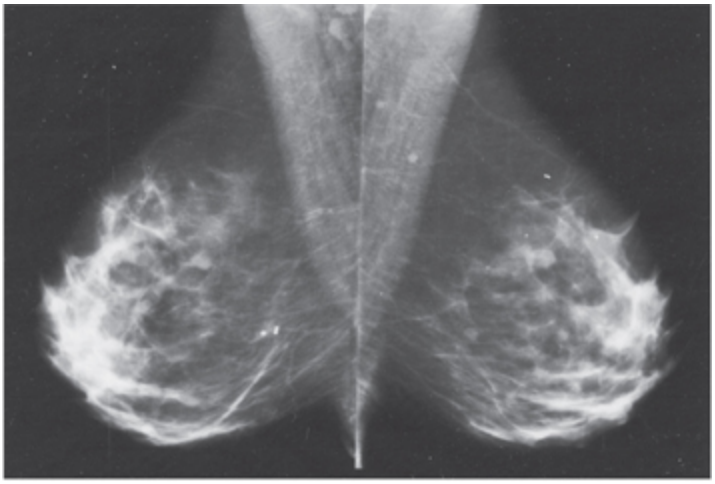

Fig. 10.13 Em mamografias bem posicionadas, a PIM está aberta, sem superposição da mama com a parte superior do abdome.

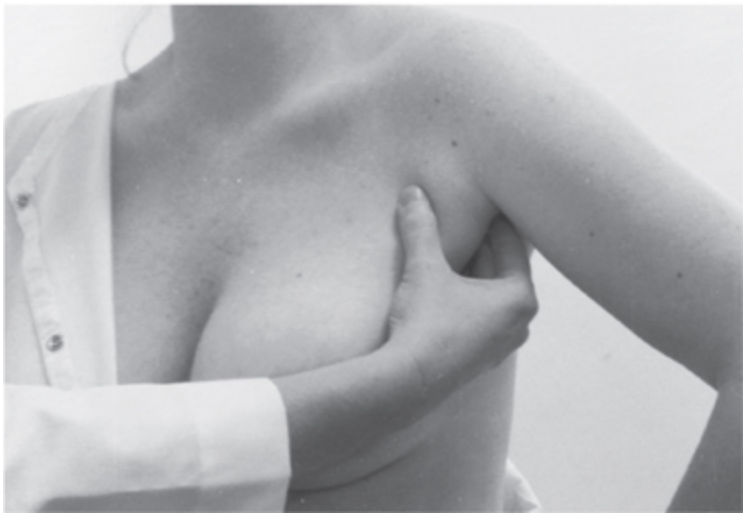

Fig. 10.14 O ângulo do detector deve idealmente ser colocado em posição alta na axila, como mostra esta figura, onde a tecnóloga colocou os dedos. A placa de compressão estará no nível do polegar da tecnóloga.

Ao mover-se a mama medialmente (em direção ao esterno) no máximo possível, a pele sobre a mama medial é relaxada e a placa de compressão não precisa ser deslocada tanto para comprimir a mama. Isto reduz, mas não elimina, a possibilidade de que uma lesão na mama medial saia de baixo da placa de compressão e não seja visualizada (ver Fig. 10.15C). A tecnóloga deve verificar se a mama está dentro da máquina no máximo possível.

Inclinação das Placas de Compressão para Seguir o Contorno da Mama

Em algumas pacientes, os tecidos axilares são muito espessos. Podem até ser mais espessos do que a mama; portanto, até mesmo com compressão firme a mama inferior não é comprimida o suficiente porque os tecidos no prolongamento axilar da mama impedem compressão adicional. Ademais, é comum constatar que a placa de compressão comprime o dorso da mama, mas os tecidos frontais mais delgados nem sequer são tocados pela placa e as estruturas anteriores não são espalhadas. Desenhamos uma placa de compressão inclinada que corrige esse problema. Ela não apenas gira para compensar tecidos mais espessos na parte superior externa da mama como

também se inclina para comprimir os tecidos subareolares anteriores (Fig. 10.16).

Se uma placa inclinada não estiver disponível, a tecnóloga deve radiografar os tecidos profundos superiores separadamente (Fig. 10.17A) e, então, repetir a incidência da parte frontal da mama com melhor compressão se necessário (ver Fig. 10.17B). Do mesmo modo, se a mama for grande demais para o chassi, ela deve ser examinada como um mosaico, usando-se várias incidências superpostas, porém o uso de imagens não superpostas não é recomendado porque dificulta a interpretação das imagens.

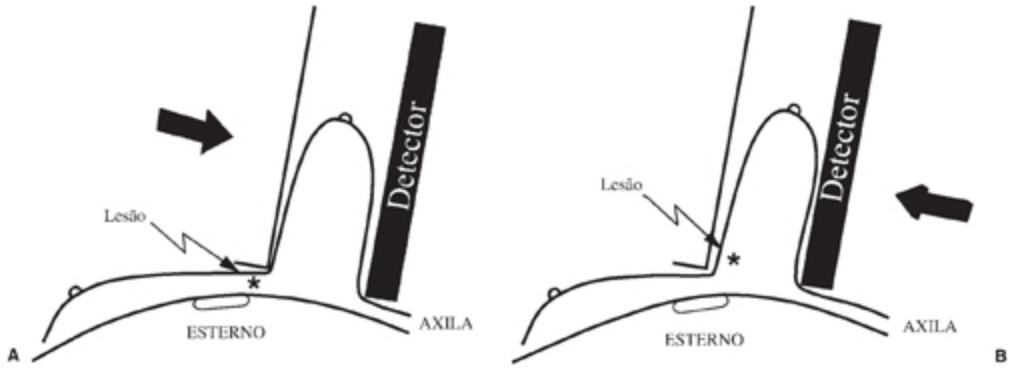

Fig. 10.15 (A) Este esquema é uma perspectiva da vista de cima para baixo. Se houver uma lesão na parte medial da mama, ela pode ser puxada para fora do campo de visão se a mama for deslocada lateralmente durante a compressão (seta). A mama deve ser deslocada medialmente (B) (seta) para evitar que a placa de compressão tenha de mover-se excessivamente em direção lateral. Lesões mediais podem ser puxadas para fora do campo de visão sob compressão porque a mama está fixada medialmente.

(continua)

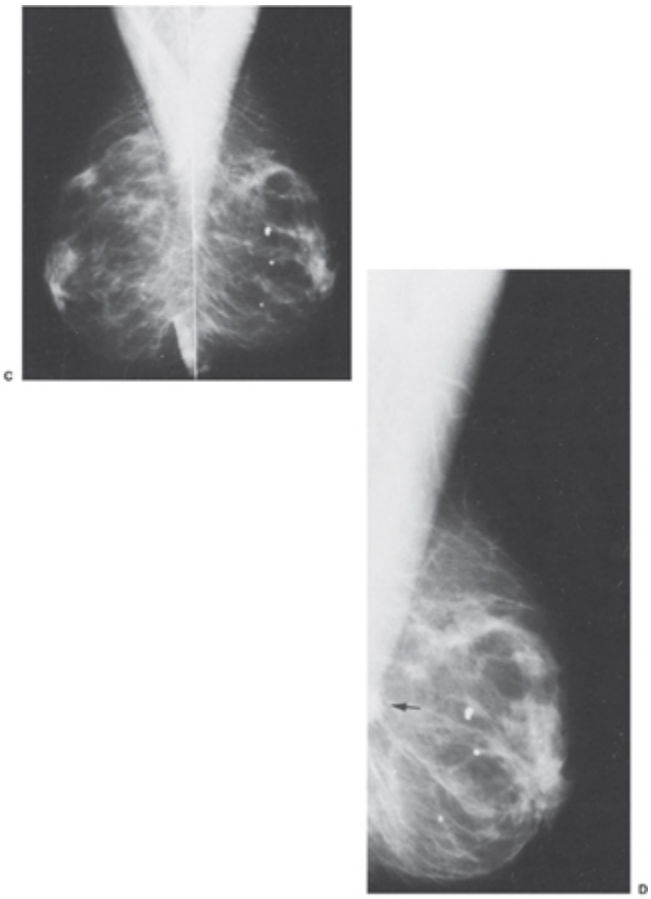

Fig. 10.15 (continuação) Nenhuma anormalidade é evidente nestas incidências MLO bilaterais (C). Uma imagem repetida da mama direita no mesmo dia demonstra câncer invasivo (D) (seta). Os tecidos mediais haviam sido excluídos do campo de visão no primeiro exame.

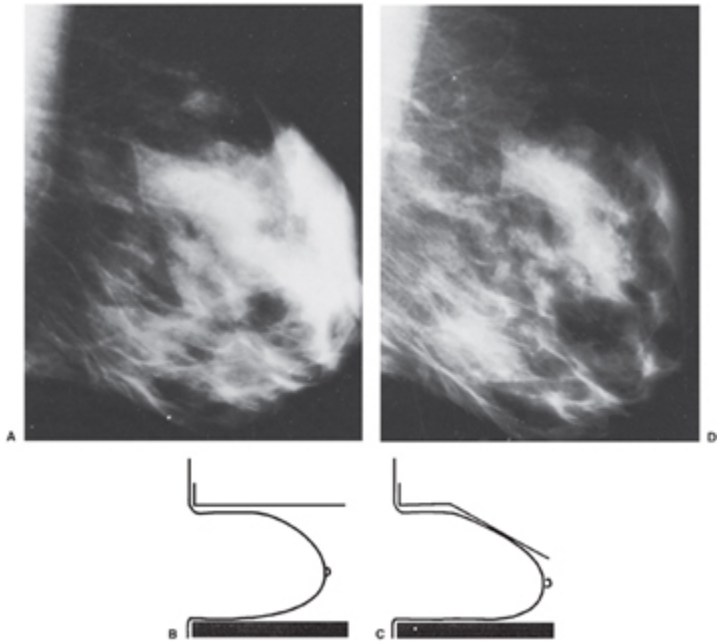

Fig. 10.16 A placa inclinada é capaz de comprimir os tecidos mamários anteriores. Esta incidência MLO foi realizada com placa de compressão convencional. A frente da mama não é comprimida, e as estruturas se superpõem (A). Com a compressão plana padrão, o dorso da mama é comprimido mas a frente com freqüência não é (B). A placa inclinada primeiro segura e comprime o dorso da mama, depois inclina-se para comprimir a frente (C). O resultado é melhor compressão geral e separação das estruturas anteriores (D).

Avaliação do Posicionamento Mediolateral Apropriado

Um exame MLO apropriadamente posicionado mostra tecidos estendendo-se do prolongamento axilar à parede abdominal superior (Fig. 10.18). Se a mama não estiver bem posicionada, cânceres podem passar despercebidos. O músculo peitoral deve ser visível em seu trajeto oblíquo na metade superior da imagem. Deve ser longo no alto e diminuir progressiva-mente quando cruza a parte superior da mama. Estudos sugeriram que o máximo de tecido mamário é visualizado quando o músculo peitoral está visível até o eixo do mamilo.

As tecnólogas devem envidar todos os esforços para incluir o maior volume possível da mama na compressão a fim de não deixar escapar lesões profundas. O grau de rotação do suporte para incidência oblíqua varia segundo a compleição da paciente, e a tecnóloga deve ajustar a máquina à

geometria de cada indivíduo. O objetivo é projetar o máximo possível de tecido sobre o detector. A maneira de alcançá-lo varia entre mulheres. Qualquer grau de obliqüidade que realizar isto é satisfatório desde que as duas mamas sejam examinadas simetricamente.

Fig. 10.17 Em uma paciente com mama grande ou quando os tecidos profundos impedem compressão da parte anterior, duas imagens podem ser necessárias. Nesta paciente, a mama anterior não está bem comprimida (A). Após obtenção de boa imagem dos tecidos profundos, obteve-se uma segunda imagem apenas da frente da mama (B) a fim de exercer melhor compressão dos tecidos anteriores.

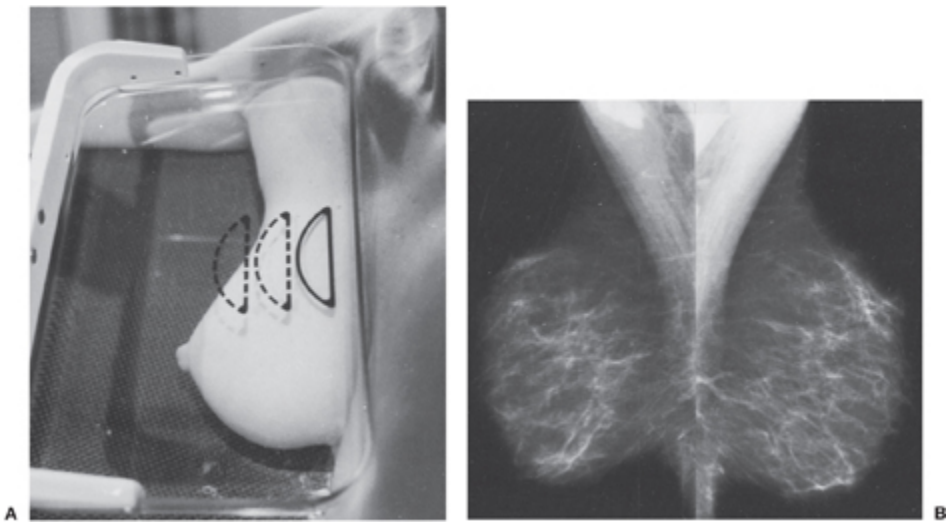

Fig. 10.18 Uma incidência MLO bem posicionada visualiza desde os tecidos superiores na axila até logo abaixo da PIM (A). A mamografia ideal (B) deve ser como a desta mulher de 36 anos (repare que nem todas as mulheres jovens têm tecidos densos).

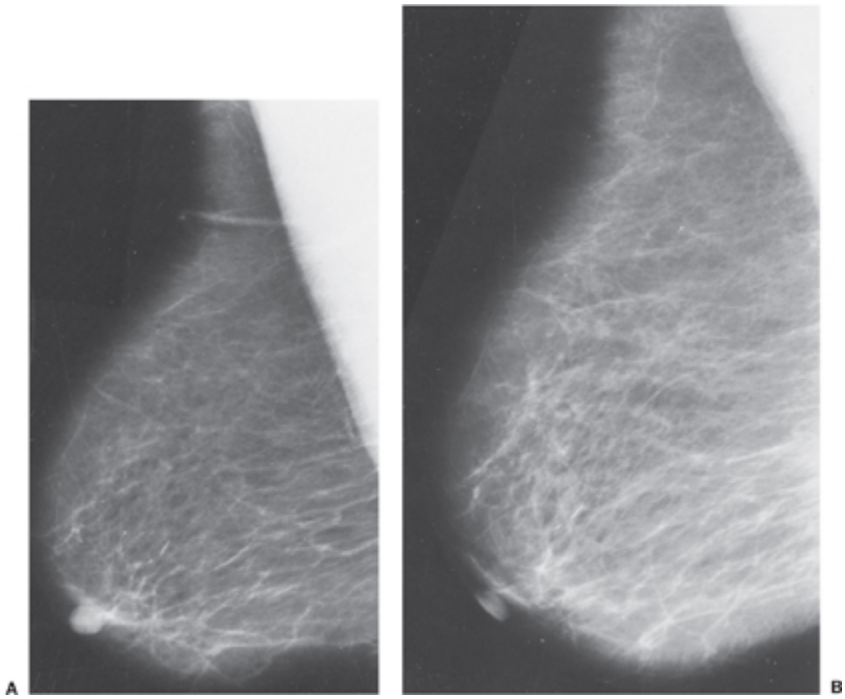

Fig. 10.19 Se o mamilo não estiver em perfil, pode-se confundi-lo com uma massa. Nesta incidência, parece haver uma massa subareolar (A). Quando a paciente foi reposicionada com o mamilo em perfil, verificou-se que era o mamilo (B).

Como único ponto de referência constante, o mamilo deve idealmente projetar-se de maneira tangencial sobre o feixe de raios X em todas as

imagens. Isto também reduz a chance de confundi-lo com uma massa ou de uma massa subareolar verdadeira ser confundida com o mamilo. Se o posicionamento do mamilo em perfil reduzir a quantidade de tecido mamário incluído na imagem, a tecnóloga não deve tentar visualizar o mamilo em perfil em benefício da projeção da quantidade máxima de tecido sobre o filme. Quando não está tangencial, o mamilo pode ser confundido com uma massa (Fig. 10.19A). Se houver alguma dúvida sobre a presença de uma anormalidade subareolar, pode-se obter uma incidência adicional da parte anterior da mama com o mamilo em perfil (Fig. 10.19B).

Incidência Craniocaudal

A segunda incidência que deve ser obtida rotineiramente quando se utiliza mamografia 2D convencional é a incidência CC. A compressão geralmente é aplicada a partir do topo da mama (embora alguns mamógrafos permitam compressão de baixo para cima) com o sistema detector sob a face caudal. O suporte é posicionado com o feixe perpendicular ao assoalho.

Sempre que possível, o mamilo deve ser projetado em perfil, mas, assim como na incidência MLO, a maximização dos tecidos incluídos na imagem é prioritária sobre a visualização do mamilo em perfil. Na incidência CC padrão, o eixo do mamilo é perpendicular à borda do detector. Obtém-se posicionamento CC ideal quando a tecnóloga eleva a mama segurando os tecidos a partir de baixo e tracionando a mama para cima e para longe da parede torácica. A pele e os tecidos no topo da mama são fixos, mas a parte inferior da mama e sua fixação na PIM são móveis e podem ser elevadas, relaxando a pele da parte superior. Se a mama for simplesmente posicionada sobre o detector (Fig. 10.20), a placa de compressão pode ser incapaz de manter os tecidos profundos no campo de visão. A elevação da PIM permite que mais tecido mamário seja trazido para o campo de visão, além de permitir compressão melhor e mais confortável.

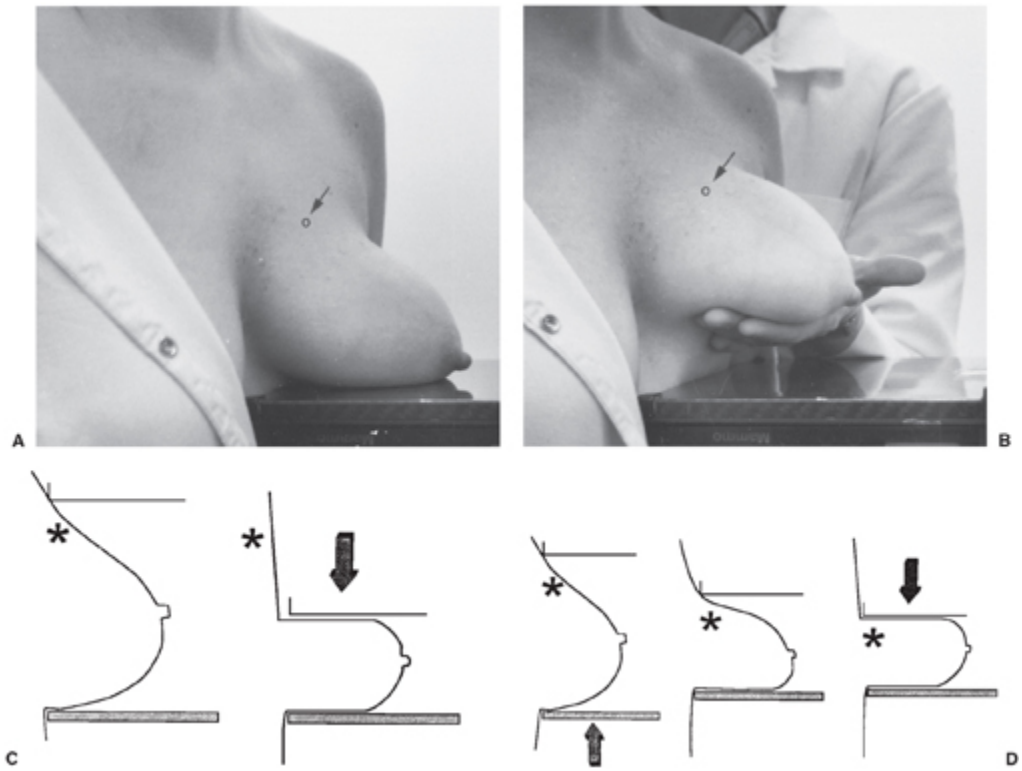

Fig. 10.20 A simples colocação da mama sobre o detector (A) pode fazer com que os tecidos profundos, particularmente na parte superior da mama (seta e O na pele), sejam puxados para fora do campo de visão por fixação no topo da mama quando a placa de compressão desce no tórax superior. A elevação da mama (B) relaxa a pele superior, e é menos provável que uma lesão seja excluída do campo de visão. Então, o detector é elevado até esse nível. O benefício da elevação da mama pode ser visto no esquema. A ausência de elevação da mama pode impedir visualização da lesão (C). A elevação permite que uma maior parte dos tecidos mamários superiores seja incluída no campo de visão (D).

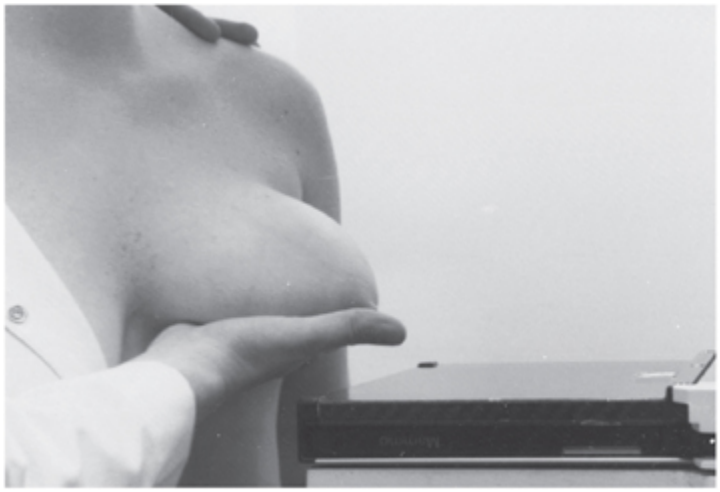

Fig. 10.21 A tecnóloga deve elevar a mama com a mão espalmada até onde possa ser deslocada para relaxar os tecidos mamários superiores. O detector deve ser elevado até esse nível.

A tecnóloga deve elevar a mama com a mão espalmada por baixo de modo que a PIM seja elevada até onde for possível (Fig. 10.21). O detector deve ser elevado até esse nível, e desse modo, quando a mama for colocada sobre o detector, a base da mama estará o mais alto possível, ao mesmo tempo evitando que uma elevação excessiva faça com que as fixações na sua base tracionem os tecidos mamários em direção à parede torácica e para fora do campo de visão. A elevação da mama relaxa os tecidos superiores; portanto, quando compressão é aplicada, as fixações no topo da mama não puxam as lesões profundas superiores para fora do campo de visão (ver Fig. 10.20). A paciente deve ser posicionada no mamógrafo de modo que a borda do chassi esteja contra as costelas, empurrando levemente para cima por debaixo da mama. Então, a mama é tracionada para a máquina com duas mãos (Fig. 10.22).

Como os tecidos mediais podem ser inadvertidamente tracionados para fora do campo de visão na incidência MLO por fixação normal ao longo do esterno, muitos radiologistas recomendam atenção especial a esses tecidos na incidência CC. À medida que a paciente se move contra o suporte do filme para a incidência CC, a mama oposta pendente pode chocar-se contra o suporte e impedir que ela se aproxime o máximo possível do detector. Para evitar isto, a mama oposta deve ser colocada sobre o detector de modo que a paciente possa mover-se para o campo de visão o mais profundamente possível (Fig. 10.23). Deve-se ter o cuidado de garantir que os tecidos mediais sejam visualizados. Porém, como câncer de mama é encontrado mais comumente nos tecidos laterais, não se devem negligenciá-los, e a tecnóloga deve tracioná-los para o campo de visão enquanto aplica compressão (Fig. 10.24).

Fig. 10.22 Traciona-se a mama para dentro da máquina utilizando-se as duas mãos.

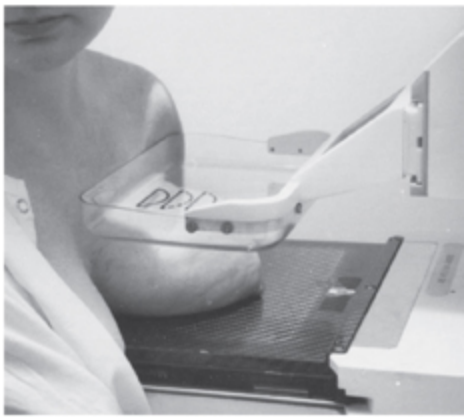

Fig. 10.23 Para evitar que a mama oposta empurre a paciente para longe do detector, a mama é colocada sobre o detector, como nesta posição CC.

Como a pele da parte superior da mama não pode ser esticada, a tecnóloga deve guiar cuidadosamente a placa de compressão sobre a clavícula. É uma boa idéia tracionar levemente a pele para cima e sobre a clavícula antes de aplicar a compressão e, quando a placa compressora é rebaixada, liberar a pele, prevenindo esticamento desconfortável. A compressão é aplicada de cima para baixo ao longo da parede torácica para empurrar os tecidos contra o detector. Se a mama tiver sido elevada ao máximo, a compressão terá de percorrer apenas uma curta distância para comprimir os tecidos, e é improvável que uma lesão na parte superior da mama seja tracionada para fora embaixo da compressão por fixação da mama superior. Tecidos mamários têm alguma elasticidade, mas há um

limite, e, à medida que a compressão é rebaixada, uma lesão alta na mama pode ser puxada para fora do campo de visão pelas fixações superiores normais. Se houver suspeita de uma lesão na parte superior da mama, pode-se utilizar compressão inferior nas imagens seguintes para avaliar esses tecidos.

Fig. 10.24 À medida que a compressão é aplicada, a tecnóloga deve tentar empurrar os tecidos laterais para dentro do campo de visão, como demonstrado aqui.

Controle de Qualidade

A incidência CC posicionada adequadamente deve complementar a MLO. Idealmente, o mamilo está perpendicular à borda do filme. Uma pequena parte da mama oposta deve estar visível na mamografia, indicando que ela foi posicionada sobre o detector e que os tecidos mamários mediais devem ter sido incluídos na imagem. Os tecidos laterais devem ter sido tracionados para dentro do campo de visão de modo que, se possível, há gordura visível atrás da parte lateral dos tecidos fibroglandulares (Fig. 10.25).

A maximização dos tecidos visualizados na incidência CC é dificultada pelo formato do tórax impedindo o posicionamento do detector. Em geral, mais tecido mamário pode ser projetado na incidência MLO do que na CC em razão da inclinação e da curva da parede torácica. Embora a tecnóloga deva procurar incluir na imagem todos os tecidos mamários garantindo que os tecidos mediais (esternais) sejam visualizados na incidência CC, parte dos tecidos laterais pode ser excluída do campo de visão. Se as imagens sugerirem que provavelmente há tecido glandular excluído do filme

lateralmente, a rotação da paciente para que os tecidos laterais repousem sobre o detector (CC exagerada lateralmente) pode proporcionar melhor avaliação dos tecidos laterais (Fig. 10.26). Nos exames de triagem, as tecnólogas devem ser treinadas para obter automaticamente essas incidências adicionais se os tecidos laterais se estenderem além da incidência CC padrão, evitando assim que a paciente seja reconvocada em razão de um exame de triagem incompleto.

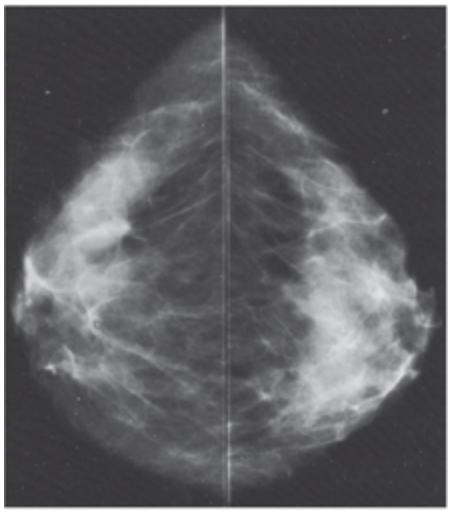

Fig. 10.25 Idealmente, há gordura entre a borda do filme e o parênquima em uma incidência CC bem posicionada. Estas são as incidências CC da paciente na Fig. 10.8.

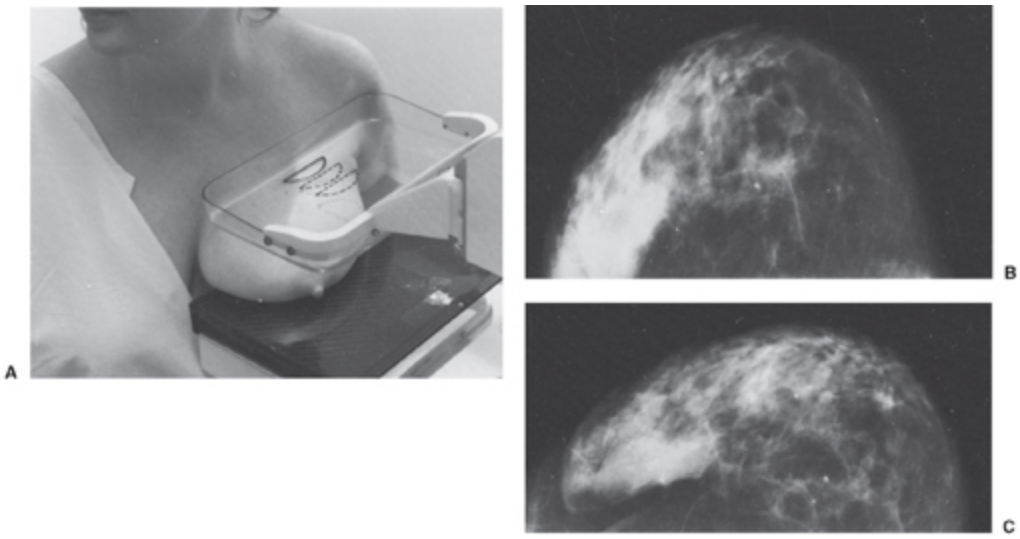

Fig. 10.26 Uma incidência CC exagerada lateralmente é utilizada para visualizar os tecidos que contornam a parede torácica. Conforme visto aqui (A), a paciente é girada medialmente para permitir que esses tecidos sejam posicionados sobre o detector (o mamilo não está mais perpendicular à borda do filme). Nesta incidência CC (B), os tecidos laterais não são totalmente visualizados e estão fora da borda do filme. A CC exagerada lateralmente (C) inclui esses tecidos.

A exemplo da MLO, a mama oposta deve ser posicionada simetricamente na incidência CC. Desse modo, as mamografias são vistas como imagens em espelho.

Posicionamento Apropriado para Incidências

A MLO em posicionamento apropriado deve englobar o máximo possível de tecido mamário. A imagem deve incluir a margem livre do músculo peitoral maior a fim de garantir que a paciente esteja o máximo possível sobre o detector e que o prolongamento da mama seja visualizado. Idealmente, a PIM deve estar presente na imagem e os tecidos mamários tracionados para cima e para fora, deixando as estruturas espalhadas e a PIM aberta de modo que a base da mama e a parte superior do abdome não se superponham. Embora a compleição ou o estado da paciente possa prejudicar o posicionamento ideal, o músculo peitoral maior deve ser visível até o eixo do mamilo na incidência MLO (Fig. 10.27).

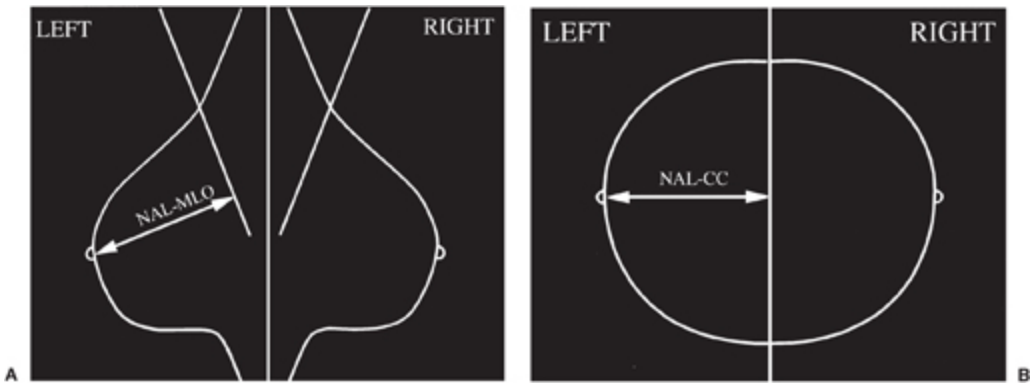

Fig. 10.27 (A) Esquema para indicar a visualização do músculo peitoral maior na incidência MLO até o nível da linha axial do mamilo (NAL) na MLO. (B) A linha correspondente do mamilo ao dorso do filme na CC não deve ser mais que 1 cm menor do que a NAL na MLO. Se for menor, provavelmente há tecido mamário não projetado sobre o detector. LEFT 5 ESQUERDO; RIGHT 5 DIREITO; CC 5 CRANIOCAUDAL; MLO 5 MEDIOLATERAL OBLÍQUA.

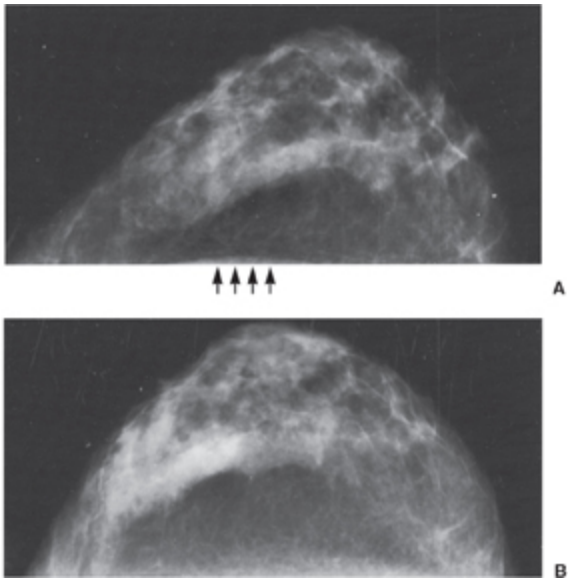

Fig. 10.28 Embora haja músculo peitoral maior visível (setas) nesta incidência CC (A), pode-se tracionar mais mama para dentro da máquina, conforme visto na segunda incidência CC (B).

A incidência CC deve englobar o máximo possível da mama, porém a geometria da mama e da parede torácica muitas vezes reduz a quantidade de tecido visualizada em comparação com a MLO. Sugeriu-se que a distância de um ponto logo abaixo do mamilo até a borda do filme na parede torácica na incidência CC (NAL-CC), às vezes chamada “linha mamilar posterior”, não deve ser mais do que 1 cm menor que a distância do mamilo, ao longo da linha axial mamilar (NAL-MLO), ao músculo peitoral maior na MLO (ver Fig. 10.27). Ou seja, NAL-MLO menos NAL-CC deve ser menor ou igual a 1 cm.

Estimou-se que o músculo peitoral maior deve ser visível em cerca de 30% das incidências CC. A visualização do músculo peitoral maior provavelmente decorre de relaxamento da paciente, permitindo que o

músculo abaule para a frente, e não necessariamente indica que mais tecido mamário é visualizado (Fig. 10.28).

AUXÍLIO PARA POSICIONAMENTO MAMOGRÁFICO

Louise Miller, uma das principais tecnólogas em mamografia dos Estados Unidos, criou um auxílio para posicionamento mamográfico (APM) que é um recurso visual para ajudar tecnólogas em treinamento a compreender as relações da mama com os músculos subjacentes da parede torácica e a maneira como essas estruturas interagem com os diversos componentes da imagem mamográfica.

O APM consiste em desenhar na pele de uma voluntária (utilizando marcadores apropriados) a área da parede torácica que contém tecido mamário e, portanto, está em risco de abrigar câncer (Fig. 10.29). Essa é a área que a tecnóloga tenta incluir na mamografia. O desenho adicional da localização prevista e do trajeto das fibras do músculo peitoral maior subjacente demonstra visualmente a relação dessas estruturas, como elas são vistas na mamografia. Se a paciente estiver adequadamente posicionada para a MLO, é evidente no APM que a margem livre do músculo peitoral maior pode ser visualizada até o nível do mamilo (Fig. 10.30). Quando a MLO está em posicionamento apropriado, todo o músculo que estiver livre de fixação está dentro do campo de visão, permitindo inclusão do tecido ao longo de sua face póstero-lateral.

Como o ângulo da placa de compressão é alinhado com o ângulo do suporte do filme, se o músculo não for largo no topo da mamografia, isto indica que o ângulo axilar não foi posicionado profundamente na axila, o que também é evidente no APM (Fig. 10.31). O uso do APM demonstra que, se o músculo peitoral parecer estar orientado verticalmente, a paciente não está em posicionamento apropriado e tecidos profundos podem ser excluídos. Um posicionamento inapropriado pode deixar passar despercebidos cânceres profundos (Fig. 10.32).

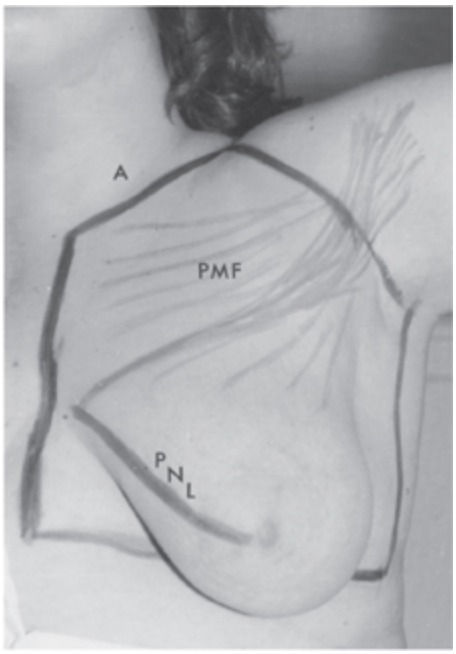

Fig. 10.29 Desenhou-se nesta voluntária a área de tecido mamário em potencial (linha externa escura A) e o trajeto esperado do músculo peitoral maior (PMF). A linha mamilar posterior (PNL) está desenhada medialmente, para que a tecnóloga possa entender como ela está relacionada com o músculo peitoral maior na incidência MLO.

Fig. 10.30 Utilizando o APM, a tecnóloga em treinamento compreende visualmente a relação da mama com o músculo peitoral maior conforme aparecem na mamografia. A relação da linha mamilar posterior com o músculo peitoral maior também é evidente.

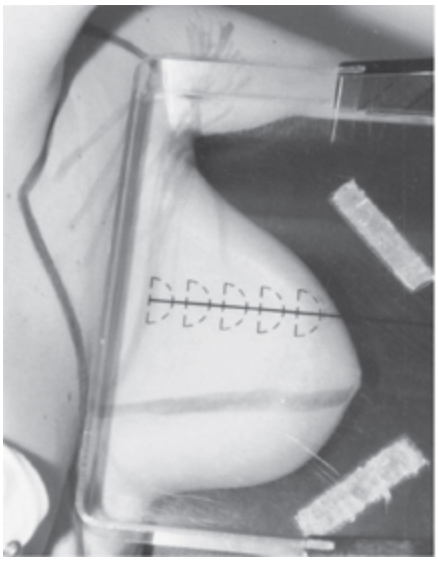

Fig. 10.31 O APM permite que a tecnóloga compreenda o que aconteceu quando a MLO mostra apenas uma margem estreita de músculo peitoral maior. Isto ocorre porque o detector não foi posicionado em profundidade suficiente na axila. Se o músculo peitoral parecer fino e em orientação vertical, a mama não foi posicionada adequadamente.

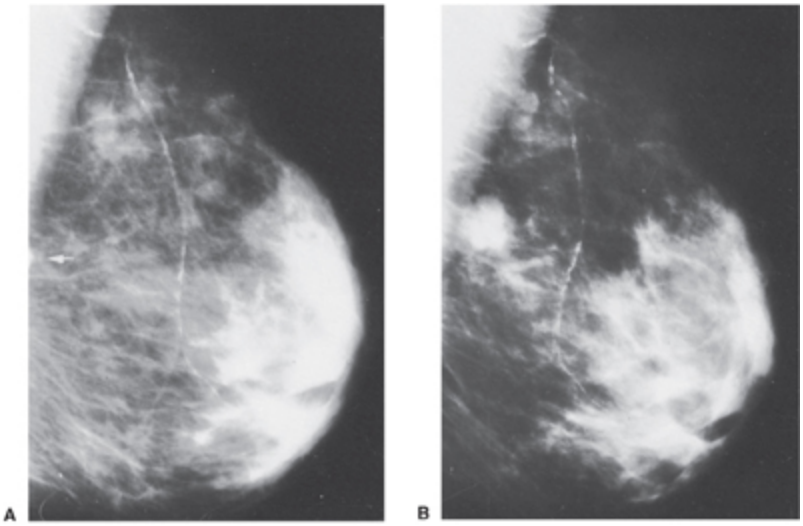

Fig. 10.32 A MLO direita (A) foi mal posicionada e um pequeno câncer, visto em retrospecto (seta), passou despercebido. Um ano depois, a paciente retornou e, com melhor posicionamento (ainda não ideal), o câncer maior agora é óbvio (B).

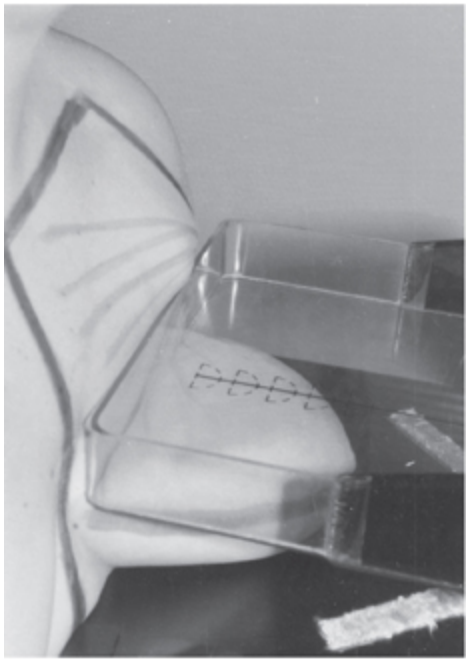

Fig. 10.33 O APM mostra claramente como o músculo peitoral maior pode ser tracionado para dentro do campo de visão durante a incidência CC.

Também se pode usar o APM para avaliar a incidência CC. Se a paciente estiver relaxada, o músculo peitoral maior pode ser desenhado no campo de visão (Fig. 10.33). É possível até mesmo visualizar um abaulamento na inserção esternal do músculo peitoral (Fig. 10.34).

MARCADORES DE IDENTIFICAÇÃO

A mamografia digital eliminou a necessidade de marcadores metálicos porque todas as anotações podem ser acrescentadas à imagem eletronicamente. Se mamografia com filme/écran ainda for utilizada, marcadores de identificação são essenciais. Além de identificar a paciente, marcação apropriada é importante para prevenir confusão direita-esquerda e medial-lateral. Envidam-se esforços para evitar excesso de marcação, mas marcadores direito e esquerdo devem ser visíveis em todas as imagens (Fig. 10.35). Uma indicação da incidência deve ser fixada no filme. Algumas tecnólogas preferem colocar marcadores radiopacos que indicam a incidência da imagem. Preferimos adesivos que se dobram sobre a borda do

filme (legíveis nos dois lados do filme) de modo que a incidência seja identificada facilmente sem ter de segurar o filme contra a luz e seja apanhada com maior facilidade em uma pasta de arquivo. De modo semelhante, adesivos em cores das datas dobrados sobre a borda permitem a pesquisa em uma pasta para retirar filmes específicos sem ter de segurar cada filme contra a luz (Fig. 10.36). Idealmente, o filme deve ser escurecido nas suas bordas de modo que, quando a mamografia estiver sendo inspecionada, não haja interferência de luz externa.

Por convenção, marcadores de identificação radiopacos devem ser colocados ao longo da parte axilar superior das mamas nas incidências laterais e ao longo do lado axilar da mama nas incidências CC (Fig. 10.37). Quando se obtêm incidências adicionais, devem-se marcá-las de maneira semelhante e indicar a incidência.



Fig. 10.34 Até mesmo o abaulamento medial periódico do músculo na incidência CC é evidente por meio do APM.

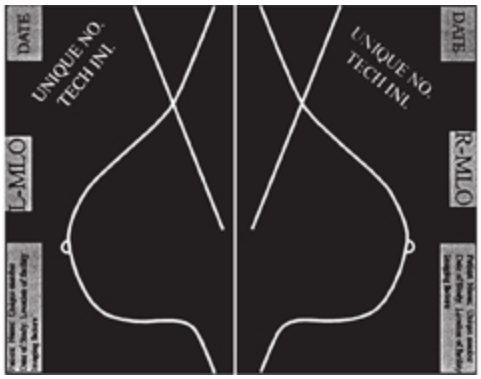

Fig. 10.35 Os filmes devem ser marcados com um código de identificação que seja único para a paciente (UNIQUE NO.), a data do exame (DATE), a incidência, o nome e a localização do serviço e as iniciais da tecnóloga (TECH INI). Fatores do exame registrados na imagem também podem ser úteis. L-MLO, mediolateral oblíqua esquerda; R-MLO, mediolateral oblíqua direita.

Todo filme deve conter um número singular que identifica a paciente. A data do exame deve estar no filme, bem como uma indicação da incidência. O nome da instituição deve estar na imagem, juntamente com seu endereço, para que o filme possa ser devolvido ao local apropriado caso seja levado em empréstimo para revisão e seja separado da pasta. Assim como todas as radiografias simples, as iniciais da tecnóloga devem estar no filme para o caso do radiologista necessitar de informações adicionais sobre o exame e a paciente.

Um adesivo numérico colocado diretamente sobre o écran de cada chassi bloqueia a luz e aparece na mamografia. Desse modo, se houver um problema causado pelo écran, pode-se identificá-lo. Também colocamos um marcador radiopaco no detector de cada mamógrafo a fim de identificar o equipamento de cada imagem, o que auxilia na solução de problemas de qualidade das imagens. Todas essas marcações tornam-se desnecessárias quando se utilizam sistemas digitais, porque tudo é identificado eletronicamente.

Fig. 10.36 Exemplo de adesivos na borda. Tais adesivos facilitam a identificação de filmes específicos de acordo com a incidência e a data do exame sem ter de segurar cada imagem contra a luz.

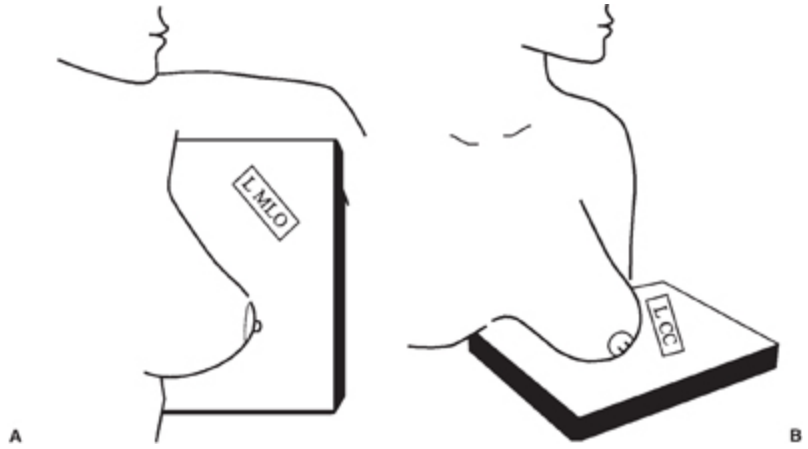

Fig. 10.37 Marcadores radiopacos devem estar na parte axilar das imagens, conforme visto nas incidências MLO (A) e CC (B).

EXAME FÍSICO

Embora a mamografia seja o método mais valioso de triagem do câncer de mama, alguns cânceres (até mesmo os pequenos) são palpáveis mas indetectáveis na mamografia. Embora não se tenha estudado bem o exame físico como único método de triagem, é provável que algumas vidas possam ser salvas por detecção de cânceres precoces com base apenas no exame clínico da mama (ECM). É recomendável que pacientes encaminhadas por um médico para triagem tenham sido examinadas por aquele médico. Se um serviço de mamografia aceitar pacientes que se auto-encaminham, elas devem ser examinadas no próprio serviço. Do contrário, elas devem ser

informadas de que a mamografia é apenas parte de uma triagem completa e aconselhadas a solicitar um ECM de seu médico caso não desejem realizá-lo no serviço. A execução apropriada do ECM exige abordagem sistemática (9). Os examinadores devem ser adequadamente treinados e monitorados, assim como os que realizam mamografias são treinados e monitorados.

Embora tecnólogas em radiologia interessadas possam ser treinadas para realizar ECM, isto não deve ser um pré-requisito. Sua principal responsabilidade é obter imagens mamográficas de alta qualidade. Radiologistas com certeza podem realizar ECM, mas isto também não é um pré-requisito. A responsabilidade do radiologista é supervisionar a execução de mamografias de alta qualidade e fornecer interpretação correta das imagens. Todo médico que assumir a responsabilidade pela execução de um ECM deve saber que são necessários 5 a 15 minutos para concluir um ECM minucioso. Menor tempo despendido no exame significa que o ECM não foi completo.

Exame Clínico da Mama Correlativo

Alguns radiologistas preferem realizar, ou solicitar que suas tecnólogas realizem, ECM dirigidos para identificar a área de preocupação pela qual a paciente foi encaminhada. Claramente, isto visa a garantir que uma área clinicamente suspeita seja incluída na mamografia. Existem diversos equívocos nessa abordagem. A idéia foi originalmente promovida numa época em que o posicionamento mamográfico era precário e grandes volumes de tecido mamário freqüentemente não eram incluídos nas incidências padrões (ver adiante) (10). Com o posicionamento moderno, é raro que uma área clinicamente relevante seja excluída das incidências padrões. Um segundo problema é que não há garantia de que uma área encontrada pela tecnóloga (ou mesmo pelo radiologista) em um exame superficial corresponda à área de preocupação do médico que encaminhou a paciente. Por fim, não há dados mostrando que essa abordagem resulte em diagnóstico antecipado de câncer, tampouco mostrando que a mortalidade

seja afetada por esse exame clínico. Os indivíduos podem decidir que preferem realizar o ECM, mas, até que se ensine o procedimento de maneira estruturada e se exija certificação semelhante à da mamografia, o ECM de qualquer tipo não deve ser considerado parte do padrão de assistência para mamografia. Além disso, os radiologistas devem reconhecer que o seu ECM ou aquele realizado por suas tecnólogas encerra conseqüências médico-legais potencialmente significativas.

MAMOGRAFIA PARA A PACIENTE COM UM SINAL OU SINTOMA QUE PODERIA INDICAR CÂNCER DE MAMA

Tem havido debate considerável sobre a avaliação apropriada de mulheres que são encaminhadas para mamografia porque apresentam uma anormalidade clinicamente evidente (11,12). A mamografia de fato tem pouco valor na avaliação de uma anormalidade palpável porque, ainda que a avaliação mamográfica seja negativa, o achado clínico deve ser investigado até uma conclusão satisfatória.

No passado, nós e outros sugerimos que um exame clínico dirigido da área em questão pelo radiologista ou pela tecnóloga deveria ser correlacionado com a mamografia. Em um estudo inicial, observamos que, mediante ajuste da mamografia a uma anormalidade clinicamente evidente encontrada no exame dirigido pelo radiologista, fomos capazes de visualizar um grupo adicional de cânceres de mama que eram inaparentes nas incidências mamográficas primárias (10). Contudo, nosso estudo foi realizado durante uma era em que o posicionamento não era bem ensinado e muitas vezes deixava a desejar. Não era incomum que grandes volumes de tecido fossem excluídos das duas incidências básicas. Quando a tecnóloga era solicitada a concentrar-se em determinada área, os tecidos que foram excluídos eram visualizados, e os cânceres que ali estavam tornavam-se evidentes.

A mamografia moderna é realizada com técnica muito mais rigorosa e as imagens têm qualidade muito superior à da mamografia no final da

década de 1970 e no início da década de 1980. O posicionamento rotineiro atual é muito mais bem-sucedido na avaliação da maior parte dos tecidos mamários. É muito menos provável que tecidos contendo uma lesão sejam omitidos da imagens de contato padrão. Portanto, o exame clínico dirigido ou correlativo tem pouca ou nenhuma validade.

Faulk e Sickles mostraram que a compressão focal de áreas clinicamente suspeitas demonstra alguns cânceres adicionais (13), mas estas eram lesões que haviam sido suspeitadas clinicamente, e não há dados comprovando que as imagens adicionais de fato influenciaram a assistência das pacientes.

Compressão Focal de um Achado Palpável

Embora não existam dados mostrando que a compressão focal de um achado palpável resulte em diagnóstico precoce ou que isto influencie a mortalidade, muitos palestrantes em diagnóstico por imagem da mama salientam a necessidade de realizar compressão focal de anormalidades palpáveis. Os dados de Faulk e Sickles, mencionados anteriormente, empregaram magnificação com compressão focal, e seus resultados sugeriram que a magnificação permite melhor visualização de alguns achados palpáveis do que as imagens em duas incidências convencionais. Esses dados, porém, não separam o benefício de magnificação da compressão focal. Acreditamos que a magnificação, em razão das longas exposições, é suscetível demais a movimentos quando se avalia uma área de preocupação clínica. Em conseqüência, realizamos incidências com compressão focal sem magnificação.

Na ausência do médico que encaminhou a paciente, é impossível saber a área precisa que suscitou sua preocupação. Em conseqüência, a tecnóloga solicita à paciente que ela assinale o problema. Ela coloca um marcador sobre a área indicada pela paciente e, então, realiza uma incidência com compressão focal na tentativa de obter uma imagem melhor de qualquer lesão na área. A simples obtenção de uma incidência em compressão focal

de uma área de preocupação clínica pode não acrescentar muito. O objetivo da incidência com compressão focal é tentar empurrar a borda de uma massa, caso esteja presente e indetectável nas incidências básicas, contra a gordura subcutânea num esforço de delimitar melhor sua margem. Isto é mais ou menos um tipo tangencial de incidência com compressão focal. A técnica que empregamos foi descrita por Wende Logan. A tecnóloga coloca um marcador radiopaco sobre a área indicada pela paciente e desenha uma linha imaginária entre o mamilo e a lesão (Fig. 10.38A,B). O suporte é girado de modo que o plano do detector seja paralelo a essa linha (Fig. 10.38C). A mama é posicionada sobre o detector e girada de modo que o marcador esteja tangencial ao feixe de raios X (Fig. 10.38D), e a placa de compressão focal é utilizada para comprimir a área de interesse indicada pela paciente (Fig. 10.38E,F). A geometria é tal que essa técnica oferece a melhor oportunidade de empurrar a margem de uma lesão (se presente) contra a gordura, conferindo melhor contraste e visualização de sua margem.

Nossa conduta é obter imagem com compressão focal de toda área clinicamente suspeita se a paciente puder indicá-la à tecnóloga. Como não há base científica para essa manobra, seu uso é empírico e não deve ser considerado padrão de assistência. Como o que a tecnóloga ou o radiologista palpa no ECM pode divergir da preocupação do médico que encaminhou a paciente, concentramo-nos no local que a paciente sugere que seja a área de preocupação. Assistimos apenas alguns casos raros em que incidências com compressão focal de uma área de preocupação clínica, indicada pela paciente, revelaram um câncer insuspeito (Fig. 10.39). Em nossa experiência, quando uma lesão é palpável e exibe características malignas na mamografia, a preocupação clínica geralmente é suficiente para que a área seja biopsiada ainda que a mamografia tenha sido negativa. Não há documentação de que a compressão focal de uma anormalidade palpável tenha um papel significativo na mudança do tratamento, e ainda não houve análise da relação custo/benefício das imagens extras obtidas.

Em uma pesquisa informal entre participantes de nossos cursos de pós-graduação, menos de 5% realizam imagens com compressão focal de áreas palpáveis. Compressão focal de um achado palpável não deve ser considerada padrão de assistência, porém acreditamos que, em raras situações, pode ser útil e informativa.

IMAGENS ADICIONAIS: INCIDÊNCIAS EXAGERADAS

Em virtude da curva e inclinação do tórax e da geometria da mama, sempre há tecidos que não são projetados sobre o detector. Isto é especialmente verdade para os tecidos profundos, em particular o quadrante superior interno, onde os tecidos são fixados e é difícil tracioná-los para dentro do campo de visão. Contudo, após a obtenção das incidências padrão, não há limite para as manobras e outras incidências que podem ser usadas para responder a perguntas específicas. O feixe de raios X pode ser direcionado a partir de qualquer ângulo (Fig. 10.40), a paciente pode ser virada para permitir visualização de partes específicas da mama e a própria mama pode ser rolada de um lado para outro e para a frente e para trás a fim de permitir que o feixe de raios X atravesse diferentes tecidos em ângulos variáveis. A obtenção de uma imagem da mama enquanto ela está pendendo permite o diagnóstico de calcificações benignas por leite de cálcio (14). Assim como durante a realização de fluoroscopia o radiologista move o paciente e utiliza a placa de compressão para identificar as várias estruturas superpostas no abdome, a mama pode ser movida e compressão focal aplicada para delinear as diversas estruturas superpostas da mama.

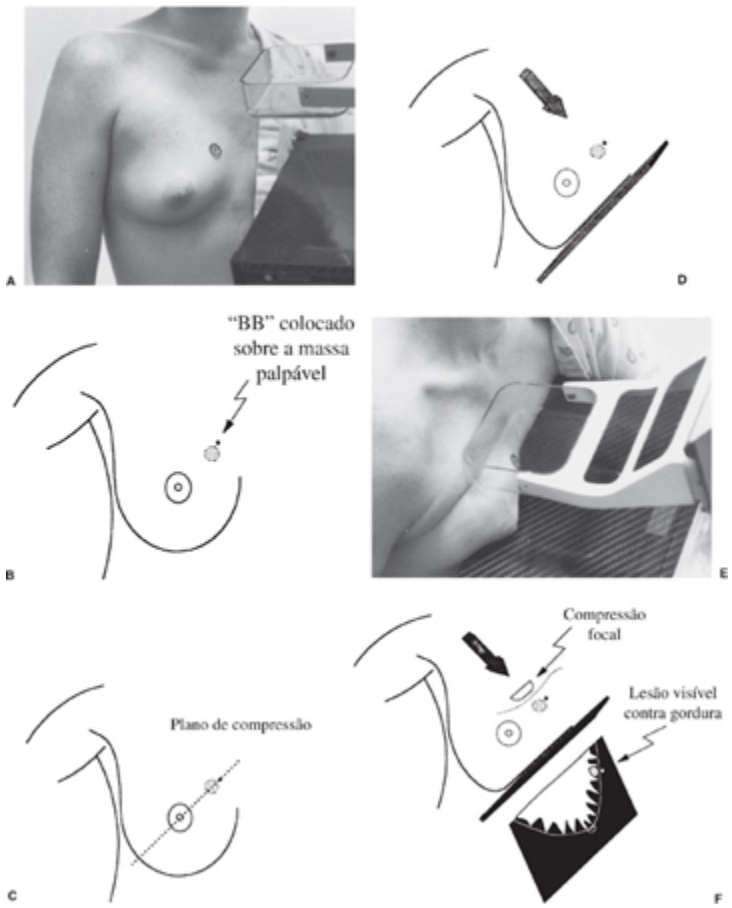

Fig. 10.38 Para melhorar o delineamento de uma massa palpável, coloca-se um marcador sobre a área (A,B) e, então, desenha-se uma linha imaginária entre a massa e o mamilo (C). O suporte é rodado até que o plano do detector esteja paralelo a essa linha (D). A compressão focal é posicionada de tal modo que o marcador cutâneo seja visto tangencialmente (E). Essa posição proporciona a melhor chance de empurrar a margem da massa contra a gordura subcutânea a fim de melhor visualizá-la (F).

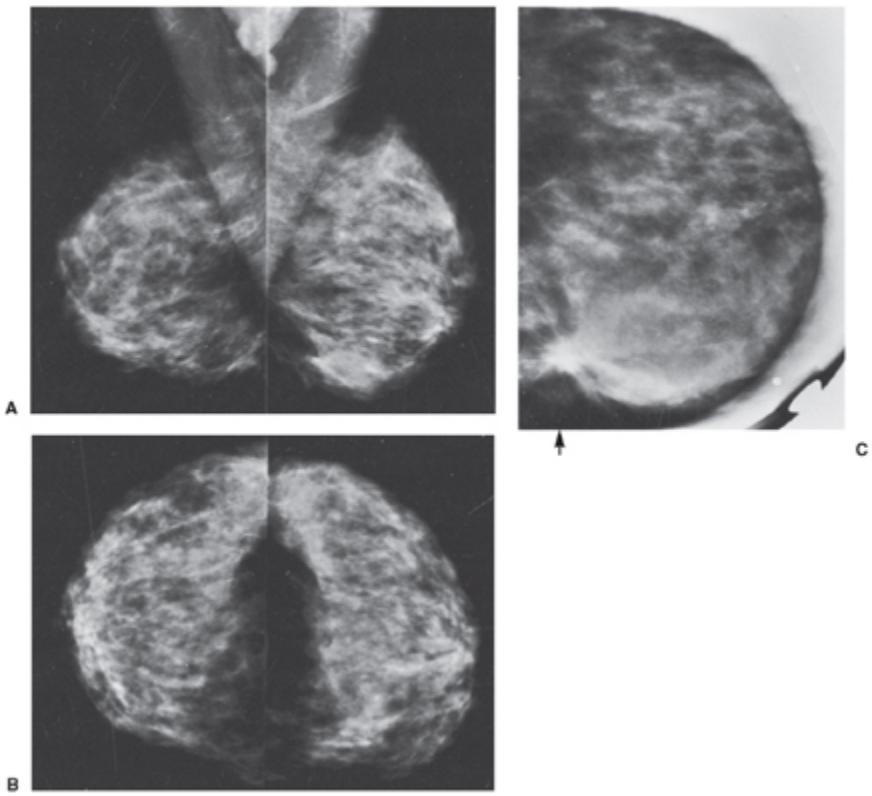

Fig. 10.39 A compressão focal de uma área palpável raramente modifica o tratamento de um problema clinicamente evidente. Neste caso, as mamografias MLO (A) e CC (B) preliminares nada revelaram, mas a paciente e o seu médico haviam palpado uma área não específica de espessamento na parte inferior da mama direita. Uma incidência com compressão focal (C) da área indicada pela paciente revelou uma massa especulada irregular que se comprovou ser um câncer de mama invasivo de 8 mm.

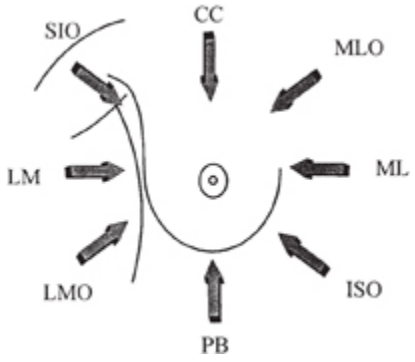

Fig. 10.40 O suporte pode ser girado para que o feixe de raios X provenha de qualquer direção. (CC, craniocaudal; MLO, mediolateral oblíqua; ML, mediolateral; ISO, ínfero-superior oblíqua; PB, por baixo; LMO, lateromedial oblíqua; LM, lateromedial; SIO, súpero-inferior oblíqua).

Visualização dos Tecidos Mamários Laterais

Incidência Craniocaudal Exagerada

Lateralmente

Se houver suspeita de uma lesão na metade lateral da mama, a paciente pode ser girada na incidência CC de modo que a metade lateral da mama seja posicionada sobre o detector, o que permite projeção mais completa desses tecidos sobre o sistema de registro (Fig. 10.41).

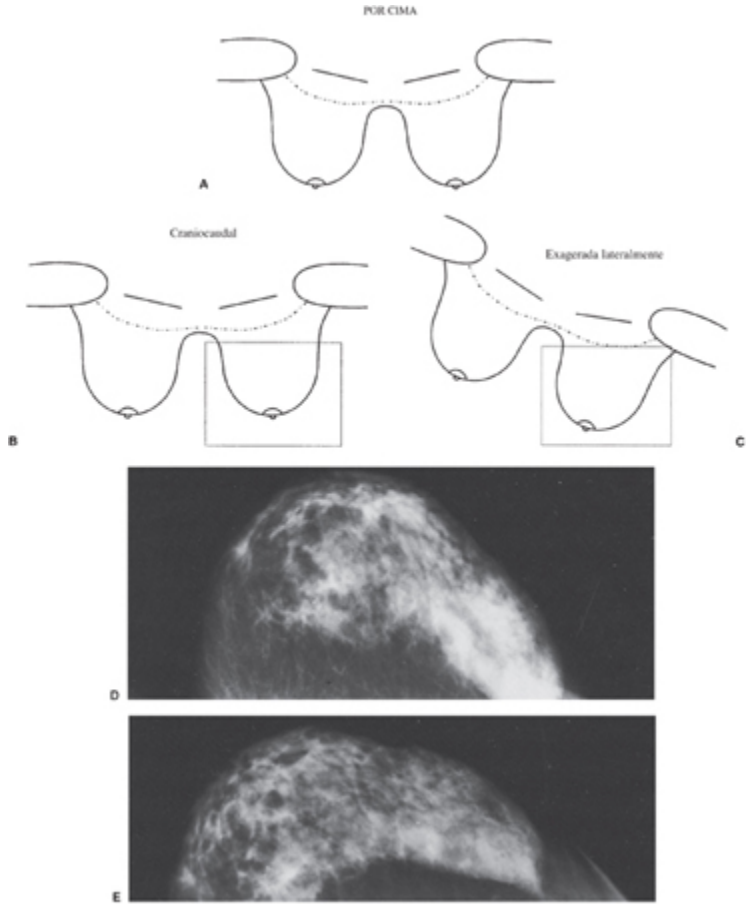

Fig. 10.41 A perspectiva neste esquema é por cima da paciente (A). A parede torácica é a linha tracejada. A incidência CC padrão (B) visualiza a maior parte da mama, exceto os tecidos mediais e laterais extremos. Visualizam-se os tecidos laterais girando a paciente medialmente (C) e colocando-os sobre o detector. Nesta paciente, a incidência CC padrão da mama esquerda não incluiu os tecidos laterais adequadamente (D). Uma CC exagerada lateralmente permitiu visualizar esses tecidos (E).

Incidência do Prolongamento Axilar

Em minha experiência, a incidência do prolongamento axilar da mama (PAM) é, dentre as posições extras, a mais mal compreendida. É utilizada para isolar o prolongamento axilar da mama e qualquer lesão contida lá. No passado, era chamada de incidência de Cleópatra (15) porque a paciente era posicionada em uma postura semi-reclinada para permitir aproximação do chassi e do sistema de compressão ao longo do prolongamento axilar da mama. Atualmente, essa mesma incidência do prolongamento axilar da mama é realizada mais facilmente com o mamógrafo moderno e não requer que a paciente se contorça em uma posição desconfortável, porque o suporte pode ser girado até uma posição paralela ao prolongamento axilar da mama.

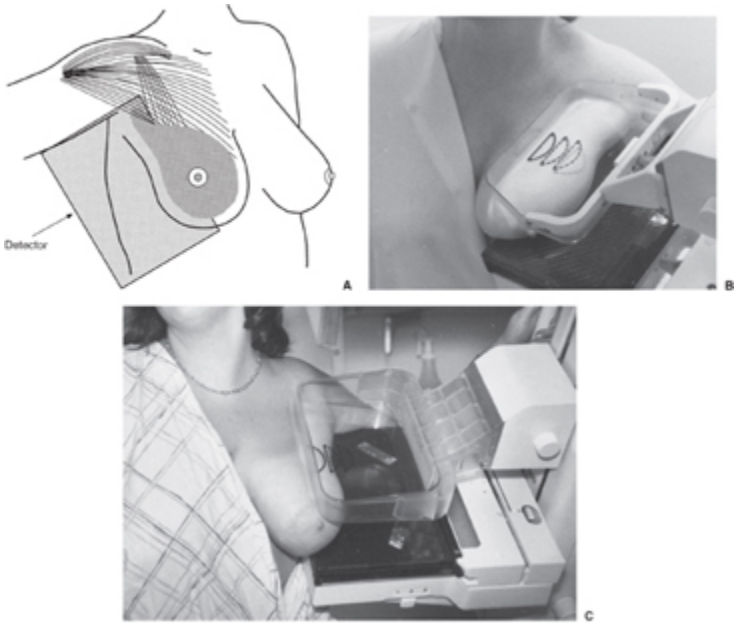

Fig. 10.42 Se houver suspeita de uma anormalidade no prolongamento axilar da mama, esses tecidos podem ser isolados na mamografia por meio da incidência PAM, que projeta sobre o detector apenas os tecidos laterais, que se estendem até a axila (A). Muitas tecnólogas cometem o erro de incluir tecidos centrais e até mesmo mediais nesta imagem, como se ela fosse uma MLO mal posicionada. Este é um exemplo de incidência PAM posicionada incorretamente (B), com a inclusão dos tecidos centrais. A incidência PAM deve isolar o prolongamento axilar da mama, como nesta figura (C).

Essa incidência é empregada principalmente para confirmar a localização de uma lesão. Por isso, é importante incluir apenas o prolongamento axilar da mama na incidência PAM. Um equívoco comum é a simples repetição da incidência MLO, que inclui tecidos mediais e laterais e não isola o prolongamento axilar da mama. A incidência PAM é posicionada em direção mais ântero-posterior, com a borda do detector ao longo da borda da parede torácica de modo que apenas os tecidos laterais (sem tecidos centrais ou mediais) são incluídos no campo de visão e apenas o prolongamento axilar da mama está sob compressão (Fig. 10.42).

Visualização dos Tecidos Mediais

Incidências Medial Exagerada e de Clivagem

Como a incidência CC padrão tenta incluir todos os tecidos mediais, imagens adicionais desses tecidos raramente são necessárias. Porém, se houver suspeita de uma lesão medial, a paciente é posicionada na incidência CC mas girada para que mais tecido mamário medial se projete sobre o chassi (Fig. 10.43). Esta é a incidência medial exagerada. Uma maneira melhor de visualizar esses tecidos é por meio da incidência de clivagem em que as duas mamas estão no campo de visão, o que permite obter as melhores imagens dos tecidos adjacentes ao esterno. Ambas as mamas são posicionadas sobre o chassi de modo que os tecidos sobre o esterno estão no campo de visão. Muitas vezes é proveitoso que a tecnóloga se posicione atrás da paciente e, com um braço de cada lado, segure as mamas e simultaneamente as junte e as tracione para longe da parede torácica e sobre o detector. A tecnóloga pode utilizar o próprio corpo para empurrar delicadamente a paciente em direção à máquina enquanto compressão é aplicada. É importante equilibrar as mamas de modo que o lado em questão cubra o controle automático de exposição para que a imagem receba exposição adequada. Se o controle automático de exposição estiver sob o espaço entre as mamas, haverá apenas ar no caminho dos raios X, e o

controle automático de exposição interromperá a exposição cedo demais e a imagem será subexposta.

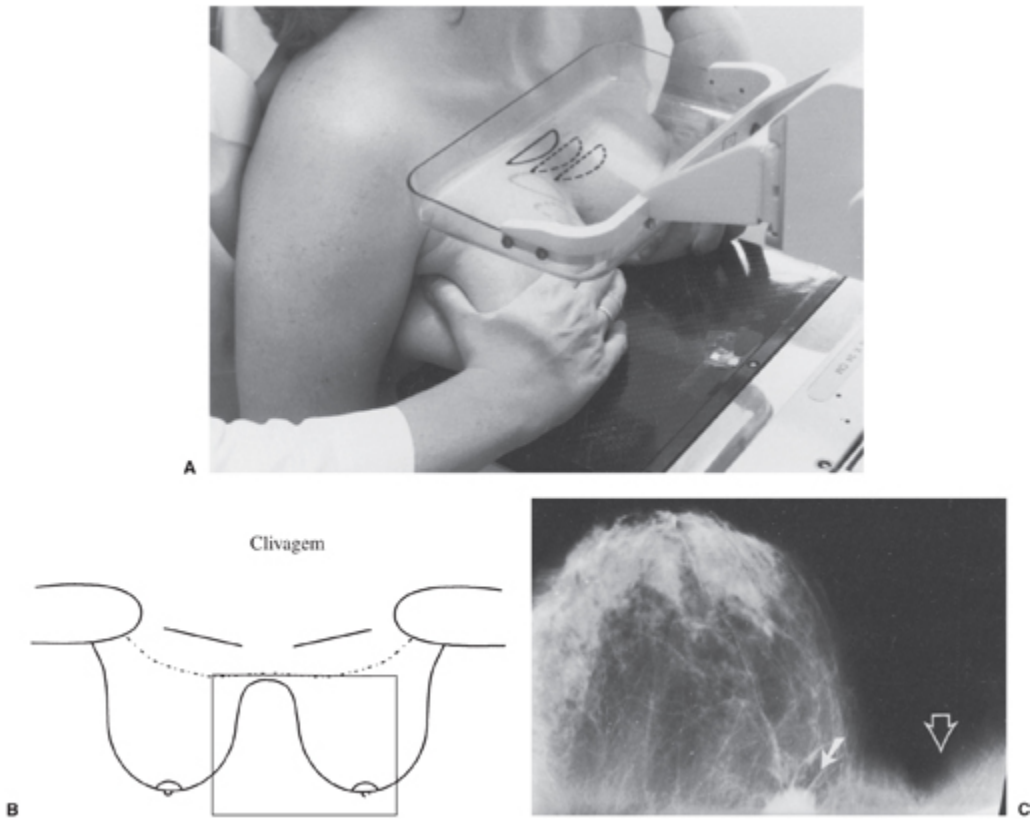

Fig. 10.43 A incidência de clivagem é empregada para visualizar os tecidos mediais da mama. A paciente é posicionada de modo que as duas mamas estejam sobre o detector, com a parte medial do lado em questão cobrindo o controle automático de exposição (A). Ambas as mamas são incluídas na compressão (B). Lesões mediais, como este câncer de mama invasivo (C), podem ser visualizadas com esta incidência.

Incidência Mediolateral Reta (90 Graus)

A incidência lateral reta é a terceira incidência mais útil. Se uma lesão for vista na MLO mas estiver inaparente na CC, pode-se recorrer à incidência lateral reta para determinar se a lesão é real e para fins de triangulação. Quando se avaliam calcificações, usa-se a incidência lateral reta com magnificação para esclarecer se as calcificações são leite de cálcio benigno precipitado e acumulado na parte inferior de cistos benignos.

Fig. 10.44 A incidência lateral reta é posicionada com o feixe de raios X paralelo ao assoalho.

Incidências ortogonais (obtidas em ângulo de 90 graus uma da outra) proporcionam a melhor avaliação das relações 3D de estruturas mamárias. Portanto, se for detectada uma lesão que exige intervenção, uma incidência lateral reta que seja o complemento em 90 graus da incidência CC freqüentemente é proveitosa.

A incidência lateral reta tem posicionamento igual ao da MLO, exceto que a compressão não é paralela ao trajeto do músculo peitoral maior; em vez disso, o feixe de raios X é paralelo ao assoalho, com a compressão em ângulo reto para a incidência CC (Fig. 10.44). Envidam-se todos os esforços para projetar o máximo possível de tecido sobre o detector, mas a incidência MLO geralmente permite avaliação mais completa do que a incidência mediolateral reta.

Incidências Lateromediais

Não deve ser nenhuma surpresa que os princípios básicos dos raios X se aplicam à mamografia. Como a resolução de detalhes muito pequenos é crucial, borramento secundário a baixa nitidez geométrica pode ser um problema significativo. Isto é particularmente verdade se pontos focais grandes forem usados com distâncias foco-objeto curtas ou se a distância objeto-detector for longa. Reduz-se o borramento encurtando a distância entre a lesão e o detector por aproximação da lesão ao sistema de registro.

Assim, se uma lesão estiver presente nos tecidos mediais da mama, a imagem será mais nítida na incidência lateromedial (Fig. 10.45). Esta coloca o detector ao longo da face medial da mama, com o feixe de raios X e a compressão partindo da face lateral. Essa posição às vezes até projeta mais tecido do que a mediolateral, mas em geral a incidência mediolateral é preferível como padrão.

A paciente é posicionada de modo que a borda do detector esteja sobre o esterno ou mesmo um pouco desviada para o lado oposto do esterno. A paciente inclina-se contra o detector. Algumas tecnólogas consideram útil a manobra de apoiar o queixo sobre o detector (Fig. 10.46). Isto permite que a tecnóloga empurre a mama em direção ao detector e então acrescente compressão (Fig. 10.47). Como as lesões próximo ao detector são visualizadas com maior nitidez, a incidência lateromedial produz imagem mais nítida de uma lesão nos tecidos mamários mediais.

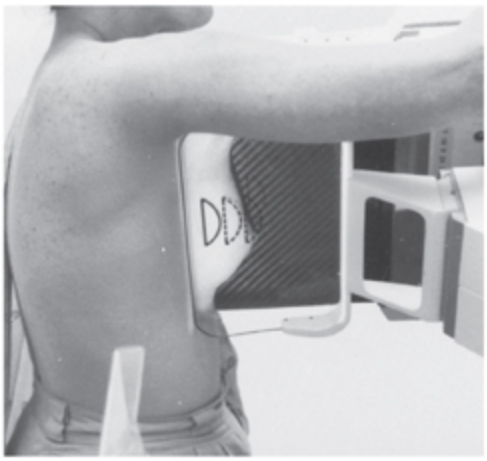

Fig. 10.45 Utiliza-se a incidência lateromedial para visualizar lesões mediais, triangular possíveis anormalidades e (com magnificação) determinar se calcificações são leite de cálcio benigno. Aqui, a paciente é posicionada para a incidência lateromedial.

Visualização dos Tecidos da Parte Superior da Mama

Em alguns casos, detecta-se uma lesão em posição alta na mama. Na compressão CC rotineira, esses tecidos podem ser empurrados para fora do campo de visão por causa de tração da pele superior quando a mama é

comprimida. Pode-se examinar a parte superior da mama por modificação da compressão CC. A parte inferior da mama é ignorada, e apenas a área em questão é comprimida e projetada sobre o detector no “nodulograma” descrito por sickles (Fig. 10.48).

Incidência Caudocraniana

Na maioria dos sistemas, pode-se girar o suporte em 180 graus para permitir que o detector seja colocado contra o topo da mama, mais próximo de uma lesão superior, e obter uma incidência caudocraniana. Essa manobra tira vantagem da margem livre da mama, e sua elevação em direção ao detector ajuda a impedir que os tecidos superiores saiam do campo de visão. Com freqüência, em razão da inclinação da parede torácica, a incidência caudocraniana inclui tecidos mais posteriores na parte superior da mama do que a incidência CC (Fig. 10.49).

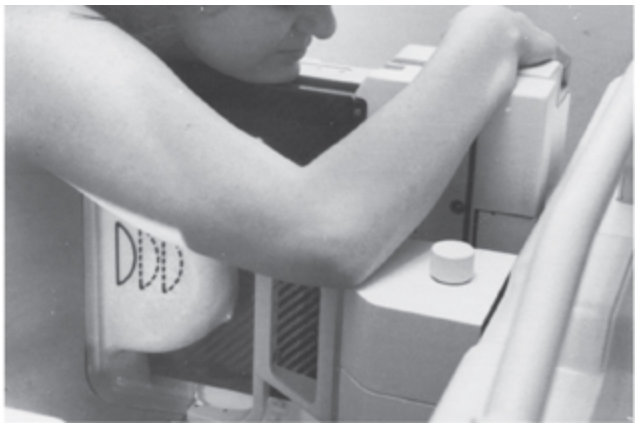

Fig. 10.46 A incidência lateromedial é obtida colocando-se o detector contra o esterno. Se a paciente relaxar o braço e colocar o queixo sobre o detector, pode-se tracionar a mama para dentro da máquina, como mostrado aqui.

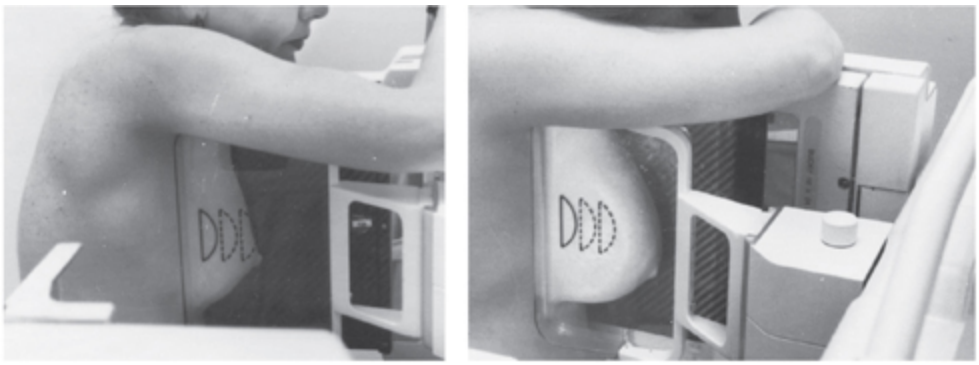

Fig. 10.47 Depois que a mama é posicionada, o braço é delicadamente elevado para fora do campo de visão.

Fig. 10.48 Se houver uma lesão na parte superior da mama, o isolamento dessa área por meio de um “nodulograma” pode ser útil. Aqui, o marcador é colocado sobre a possível lesão (A), e então apenas os tecidos contendo a lesão são comprimidos (B).

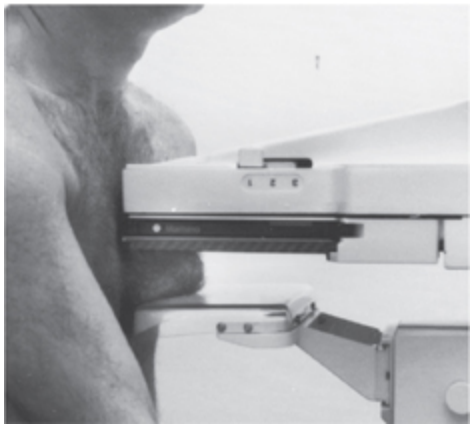

Fig. 10.49 A incidência caudocraniana é útil para mulheres cifóticas e aquelas com mamas pequenas. Aqui, é utilizada durante o exame de um homem.

POSICIONAMENTO DA MAMA MASCULINA

A mama masculina é posicionada da mesma maneira que a mama feminina pequena. Usa-se a MLO para obter imagens a partir da incidência lateral (Fig. 10.50). Pode-se realizar a incidência CC em direção craniocaudal ou caudocraniana (ver Fig. 10.49). Outras incidências podem ser úteis em homens assim como em mulheres (Fig. 10.51).

Fig. 10.50 A incidência MLO em um homem é posicionada de maneira exatamente igual à da mulher, como visto aqui.

DICAS DE TRIANGULAÇÃO

As técnicas para triangular lesões na mama são descritas em detalhes no Cap. 22. Vários conceitos básicos são apresentados nesta seção.

Às vezes, observa-se uma lesão na incidência CC que não é claramente identificável na incidência lateral. Um posicionamento criativo pode ser proveitoso. É possível resolver alguns problemas de localização usando-se o conceito simples de que uma lesão se move na direção em que o tecido que a contém é movido. Informações adicionais sobre a localização podem ser extraídas observando-se o deslocamento da lesão em relação a outras estruturas decorrente de reposicionamento leve ou mudanças na angulação do tubo (16,17).

Em geral, se uma lesão for vista em uma única incidência, é melhor retornar àquela incidência, modificá-la e observar o deslocamento da lesão em relação às estruturas circundantes como uma indicação de sua localização.

Paralaxe e Lesões Vistas Apenas na Incidência Mediolateral Oblíqua

Também se pode usar paralaxe para definir a localização de uma lesão dentro da mama comparando seu deslocamento em relação ao mamilo e a outras estruturas mamárias entre as incidências MLO e lateral reta. Quando uma lesão é vista na incidência MLO mas é inaparente na CC, uma mamografia lateral reta freqüentemente demonstra o achado (pressupondo que seja real). Como o suporte gira da incidência lateral reta através da oblíqua para chegar na CC, Sickles mostrou que, colocando-se as imagens em um negatoscópio com os mamilos alinhados, o topo das mamas nas incidências laterais no topo do negatoscópio e a parte lateral da incidência CC também no topo, com as imagens dispostas de tal modo que a incidência mediolateral (ML) seja a primeira, seguida pela MLO e por último pela CC (da reta lateral através da oblíqua para chegar na CC), uma linha que corte a lesão na ML e a mesma lesão na MLO assinala sua localização na CC. O emprego desse método, a partir da incidência ML e através da MLO, ajuda a determinar a localização provável de uma lesão na mama (Fig. 10.52):

1. Se uma lesão começar em posição alta na mama na ML e permanecer alta na MLO, ela é lateral na CC.
2. Se uma lesão começar em posição alta na ML e descer um pouco na MLO, ela é central na CC.
3. Se uma lesão começar em posição alta na ML e descer rapidamente na MLO, ela é medial na CC.
4. Se uma lesão começar no meio da mama na ML e subir na MLO, ela é lateral na CC.

5. Se uma lesão começar no meio da mama na ML e descer na MLO, ela é medial na CC.
6. Se uma lesão começar no meio da mama na ML e permanecer no meio na MLO, ela é central na CC.
7. Se uma lesão começar em posição baixa na mama na ML e permanecer baixa na MLO, ela é medial na CC.
8. Se uma lesão começar em posição baixa na ML e subir um pouco na MLO, ela é central na CC.
9. Se uma lesão começar em posição baixa na ML e subir rapidamente na MLO, ela é lateral na CC.

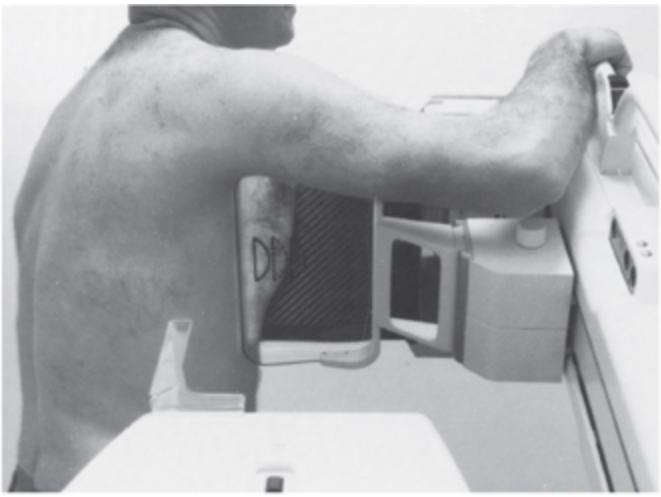

Fig. 10.51 Homem posicionado para uma incidência lateromedial.

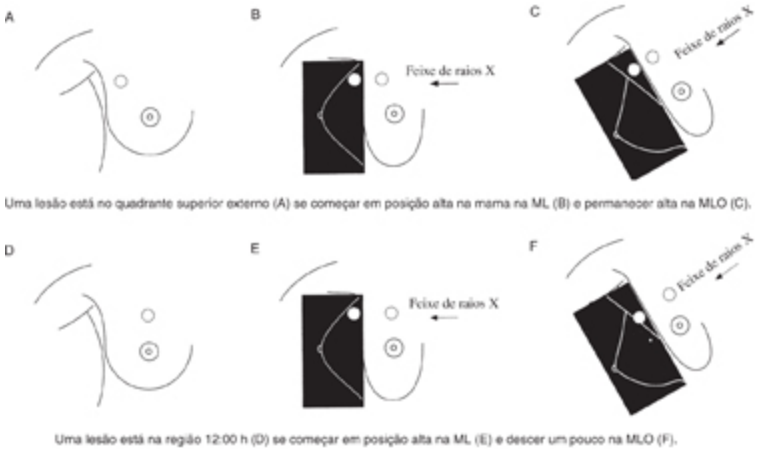

Fig. 10.52 Pode-se predizer a localização de uma lesão por seu deslocamento entre as incidências lateral reta e MLO.

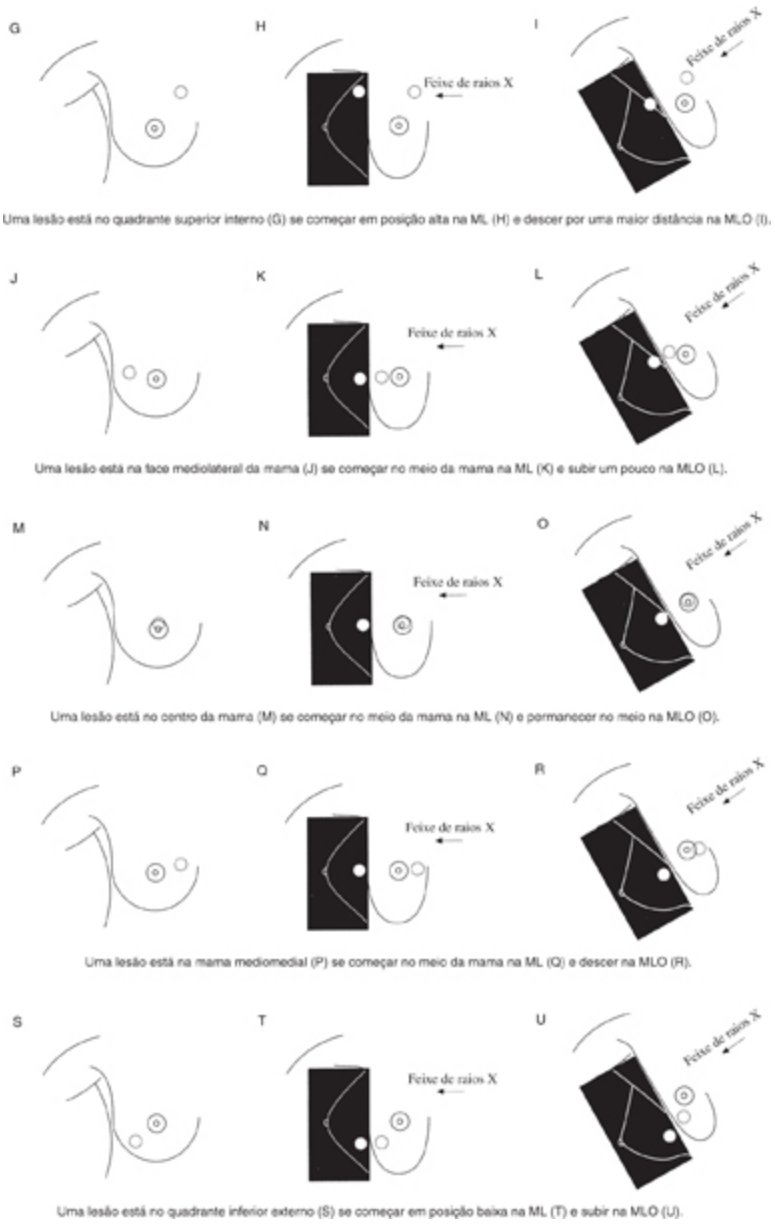

Fig. 10.52 (continuação)

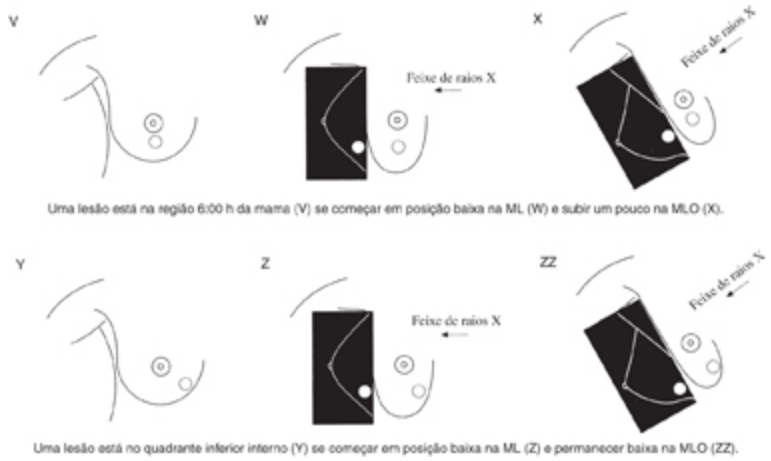

Fig. 10.52 (continuação)

Incidências Roladas e Lesões Vistas Apenas na Incidência Craniocaudal

A localização de uma lesão detectada apenas na incidência CC pode ser facilitada rolando-se a mama (como na fluoroscopia) e obtendo-se uma segunda incidência. A tecnóloga coloca uma mão no topo da mama e a outra embaixo e rola o topo em uma direção e a base na outra, tendo o mamilo como eixo de rotação (Fig. 10.53). Então, a mama é recomprimida mantendo-se a nova orientação dos tecidos. Sabendo-se em que direção o topo e a base foram rolados e observando-se o deslocamento da lesão entre as duas imagens, determina-se a localização da lesão.

Obtém-se um efeito de paralaxe similar angulando-se o tubo/sistema de compressão em 15 a 20 graus para reorientar a projeção das estruturas em relação umas às outras. O deslocamento aparente da lesão entre as incidências não-rodada e rodada revela se ela está no topo, no meio ou na base da mama. Então, utiliza-se essa informação para definir sua localização na incidência lateral.

Também se pode empregar a mesma técnica para determinar se uma lesão é real. Estruturas benignas que estão superpostas em uma incidência, produzindo uma sombra preocupante, podem ser separadas e eliminadas

como causa de preocupação por reorientação das relações dos tecidos internos.

ACHADOS NA PELE E LESÕES CUTÂNEAS

Estruturas na pele ou sobre ela podem ser projetadas como lesões intramamárias em razão da geometria esférica básica da mama. Não é o pigmento de uma lesão que é responsável por sua visualização na mamografia. Nevos raramente são visíveis. Lesões cutâneas costumam ser visíveis apenas quando são firmes e elevadas e conservam uma interface ar-tecido mole quando a mama é comprimida. A lesão cutânea mais comum que se projeta na mamografia é a ceratose seborréica. Marcadores aplicados nessas lesões confirmam sua localização na derme. Esses marcadores têm sido chamados de "marcadores de nevos", mas esta denominação é errônea: nevos não precisam de marcação; somente lesões cutâneas elevadas que possam ser visíveis na mamografia.

Depósitos de cálcio na pele podem ser mais problemáticos. Quando não possuem o clássico aspecto de centro transparente dos depósitos cutâneos benignos, podem simular microcalcificações aglomeradas intramamárias. Incidências tangenciais da pele confirmam sua localização cutânea. Facilita-se o processo aplicando-se marcadores na região de interesse e obtendo-se incidências tangenciais do marcador. Isto é descrito no Cap. 22.

COMPRESSÃO FOCAL DE LESÕES IMPALPÁVEIS

Quando toda a mama é comprimida, o grau máximo de compressão é aquele de sua parte menos comprimível. Quando se utiliza uma pequena placa compressora, pode-se aplicar pressão sobre uma área menor (mais libras por polegada quadrada) a um menor volume. A compressão focal ajuda a espalhar estruturas superpostas e pode empurrar uma lesão para mais perto do detector, reduzindo a baixa nitidez geométrica e o borramento (Fig. 10.54). Uma das principais aplicações da compressão focal é a demonstração de que estruturas que pareciam na imagem original

representar uma arquitetura significativa na verdade decorrem de superposição benigna de estruturas não relacionadas, formando o que Sickles denominou *sombra por somação* (Fig. 10.55).

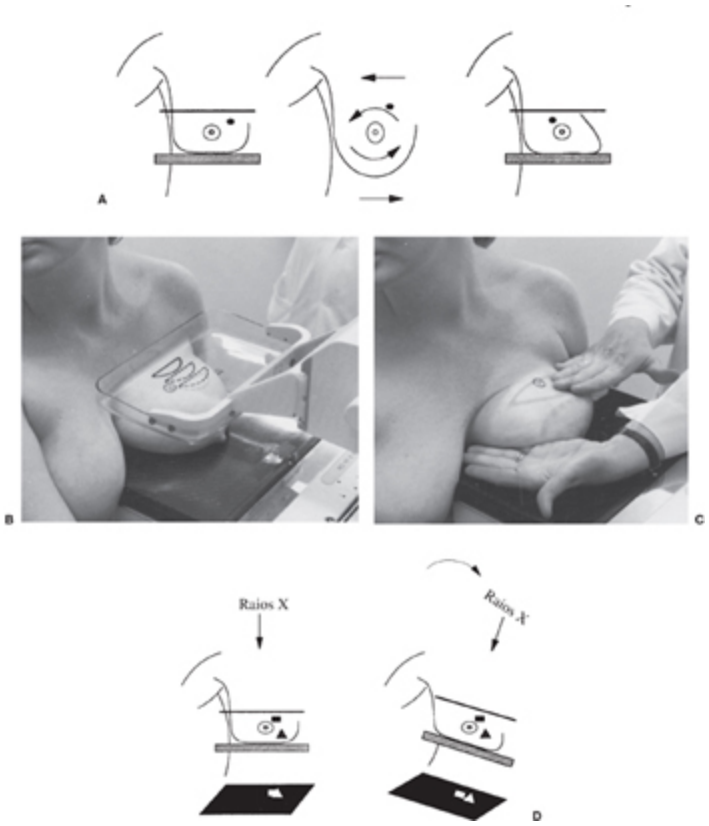

Fig. 10.53 Este esquema (A) demonstra o princípio das incidências roladas. Quando se rola o topo da mama em uma direção e a base na outra, as estruturas são reorientadas em relação ao feixe de raios X. Pode-se utilizar esta técnica para definir se uma lesão é real ou apenas estruturas normais superpostas, bem como para triangular lesões. Observe o marcador cutâneo sob a placa de compressão (B). (C) A tecnóloga rolou o topo da mama lateralmente e a base medialmente. O marcador, sobre o topo da mama, move-se lateralmente. Ao recomprimir a mama nessa nova posição, pode-se determinar a localização das estruturas. Obtém-se o mesmo efeito por meio de angulação do suporte e recompressão (D).

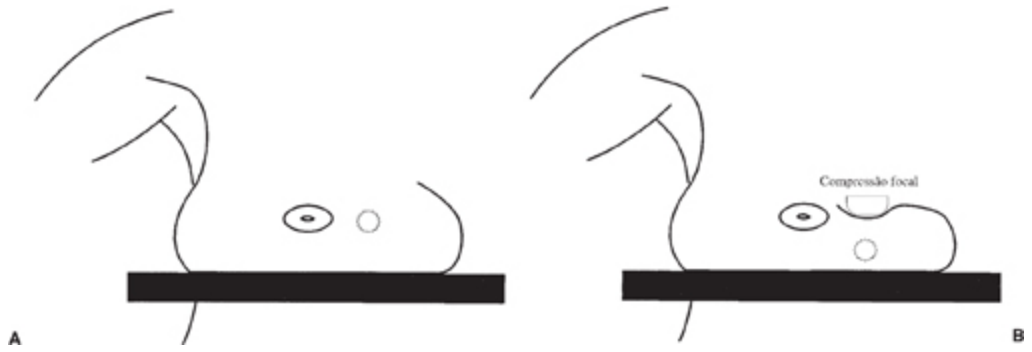

Fig. 10.54 Compressão focal diminui borramento por trazer o tecido (A) para mais perto do detector (B), reduzindo a baixa nitidez geométrica.

Algumas tecnólogas preferem estreitar os cones de colimação durante a compressão focal. Por meio de colimação do feixe de raios X, pode-se reduzir a difusão. Contudo, a tecnóloga deve ter o cuidado de não permitir que a lesão deslize escapando da placa de compressão, como uma semente de melancia, dando a falsa impressão de que a lesão não é real. Para evitar isto, deixamos os cones abertos durante a aplicação de compressão focal de modo que o campo fora da área comprimida seja visível, o que reduz a probabilidade dessa ocorrência. Ainda há o problema de que a lesão pode deslizar para trás da compressão (no lado da parede torácica). Isto pode ser reduzido utilizando-se um dispositivo compressor sobre um braço móvel de maneira que a borda da placa não precisa alinhar-se com a borda posterior do detector.

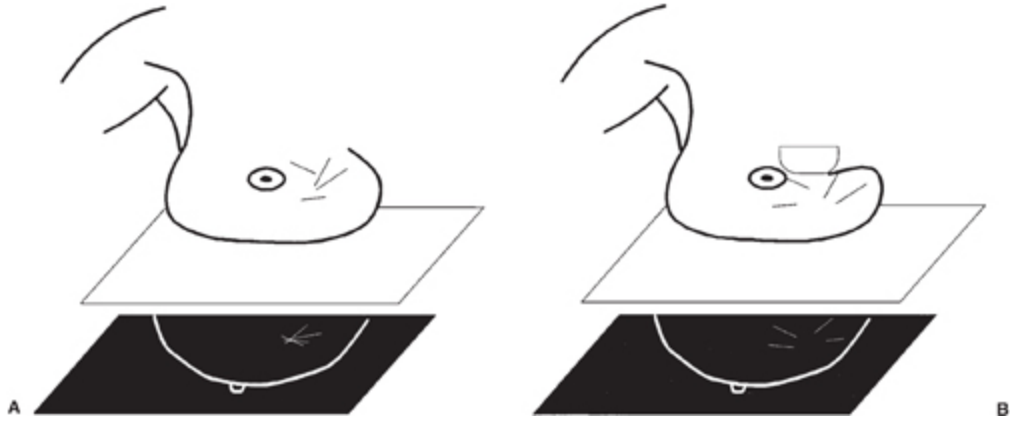

Fig. 10.55 A compressão focal separa estruturas superpostas. (A) As estruturas estão em partes diferentes da mama, mas aparecem como uma única estrutura na mamografia. A compressão focal as espalha, mostrando que não há lesão significativa (B).

Nem sempre é fácil posicionar o dispositivo de compressão focal diretamente sobre a área a ser avaliada. Embora se possa empregar uma régua, isto pode incomodar a paciente (algumas tecnólogas observaram que o uso de uma régua sugere uma anormalidade para a paciente). A maioria das tecnólogas utiliza os próprios dedos como instrumento de medição. Elas medem o número de polpas digitais do mamilo para trás (Fig. 10.56A) no seu eixo e, então, o número sobre a lesão (Fig. 10.56B). Algumas tecnólogas sugerem a obtenção de uma terceira medida da lesão à pele a fim de triangular melhor o alvo (ver Fig. 10.56C). Tais medidas são transpostas da mamografia para a paciente enquanto a mama é mantida contra o detector em compressão simulada, da maneira como se obteve o filme do qual as medidas foram extraídas (assim, as medidas são mais precisas) (ver Fig. 10.56D). Então, aplica-se a placa de compressão focal (ver Fig. 10.56E).

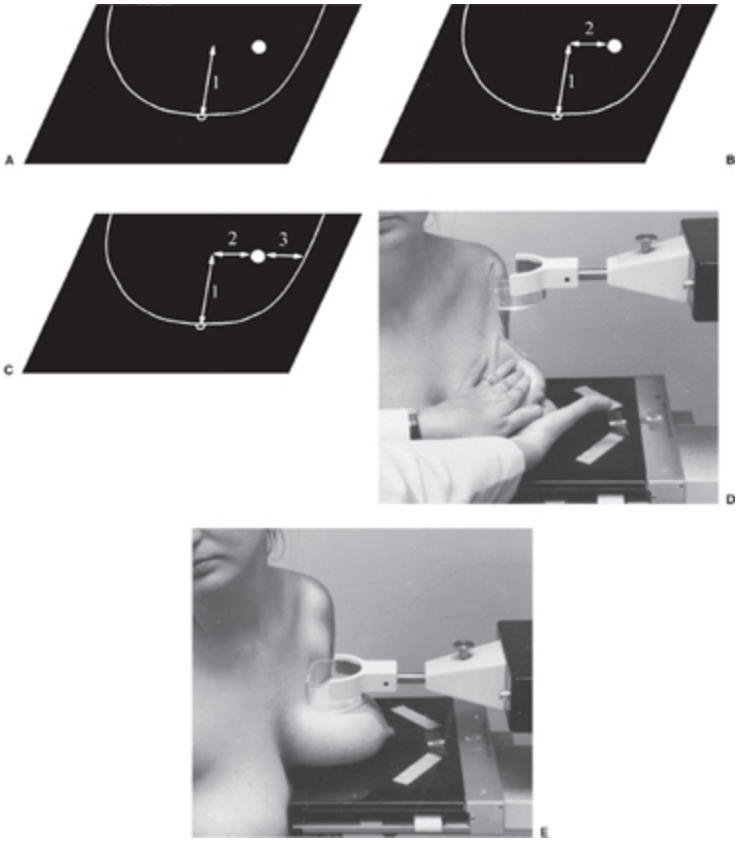

Fig. 10.56 A fim de posicionar com exatidão o dispositivo de compressão focal, realizam-se medidas no filme que incluem (A) a distância até o plano da lesão no eixo do mamilo, (B) a distância até a lesão e (C) a distância da lesão à pele. Tais medidas são então transferidas para a mama em compressão simulada (D), e a compressão é aplicada na sua interseção (E).

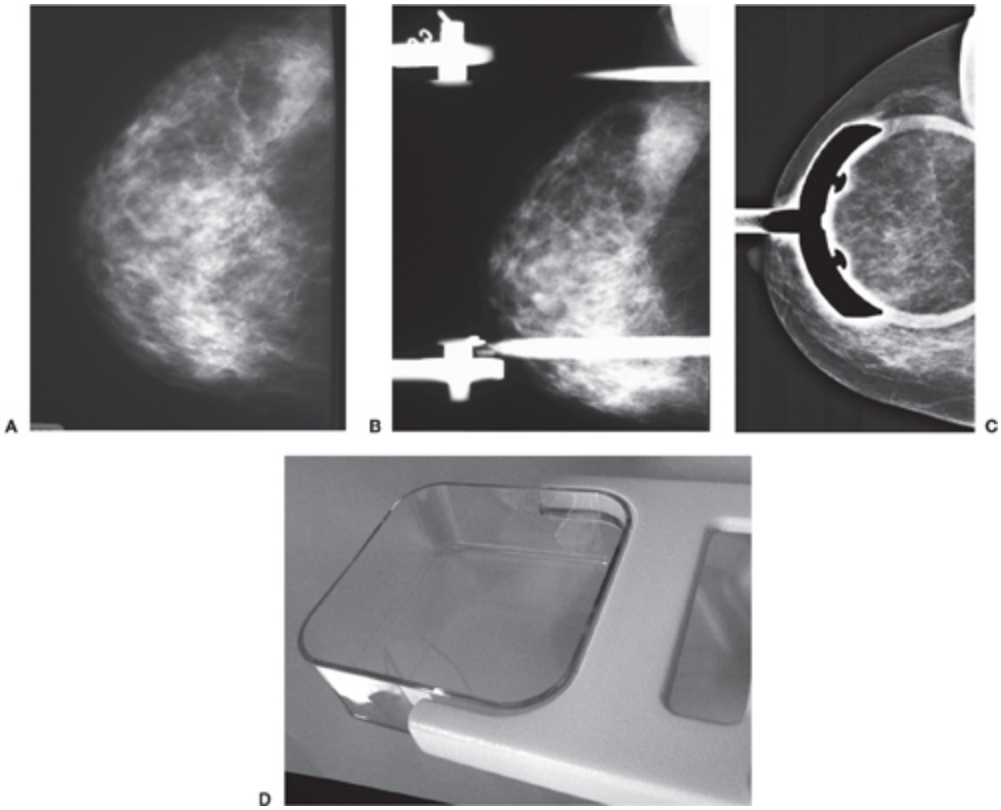

Fig. 10.57 A compressão focal verdadeira deve impor mais pressão para espalhar as estruturas. Há uma sugestão de distorção espiculada da arquitetura no centro posterior desta mama na incidência CC padrão (A). Esta placa (B) foi fornecida como um dispositivo de compressão focal, mas tem pouco valor. Exerce aproximadamente um nível de pressão igual ao da placa de compressão principal sobre uma pequena área, e portanto as estruturas não são mais espalhadas do que no exame padrão (C), e suas bordas prejudicam a visualização dos tecidos. Compressão focal verdadeira (D) espalha as estruturas, mostrando que não há anormalidade.

Muitos mamógrafos atuais possuem uma placa de compressão de tamanho intermediário (Fig. 10.57). Essa placa é razoavelmente grande e permite que a tecnóloga tenha maior chance de incluir a lesão no campo de visão, mas seu tamanho significa que tem uma grande área de contato com a mama, resultando em perda das vantagens da compressão focal. Essa

placa apenas obscurece parte do campo de visão sem oferecer qualquer benefício da compressão focal. Excluímos essas placas dos nossos equipamentos e não as utilizamos.

MAGNIFICAÇÃO

Quando se utiliza um ponto focal apropriadamente pequeno (tamanho efetivo de 0,2 mm para magnificação de 1,5 3 ou menor para magnificação mais alta), a mamografia por magnificação direta pode aumentar a resolução por causa da divergência do feixe de raios X e da projeção das informações sobre uma maior área do sistema de registro. Esse conceito é mais bem compreendido por meio da mamografia digital. Ao afastar-se o alvo do detector, as estruturas que estão sendo avaliadas caem sobre um número maior de pixels, e a resolução espacial aumenta (Fig. 10.58). Embora em mamógrafos das décadas de 1970 e 1980 a magnificação aumentasse a resolução espacial, este não é o caso nos sistemas modernos de filme/écran. O que a maioria não percebe é que, em conseqüência dos pontos focais efetivos utilizados, a melhora da imagem mamográfica mediante magnificação decorre de redução na degradação da imagem relacionada com difusão e de diminuição no ruído. A última é menos importuna porque o sinal (a lesão) é aumentado enquanto o ruído se espalha por uma área maior, elevando a relação sinal/ruído.

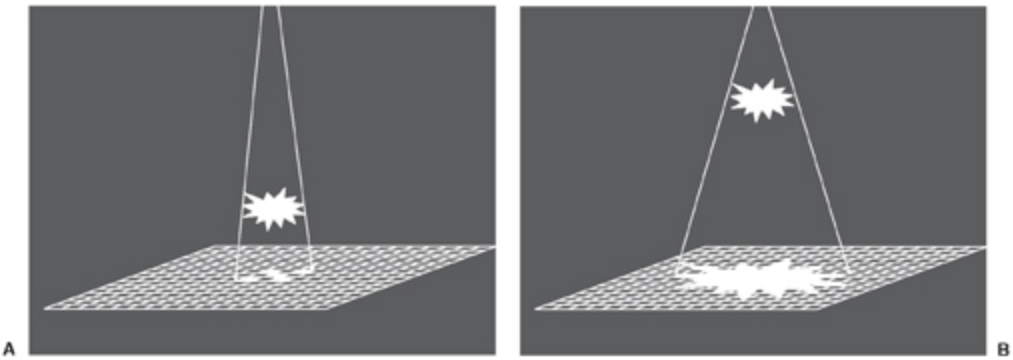

Fig. 10.58 Mamografia com magnificação aumenta a resolução espacial e melhora a relação sinal/ruído. É mais fácil compreender isto considerando-se um detector digital. Quando a mama está em contato com o detector, a lesão projeta-se sobre um número relativamente pequeno de pixels, e por isso seus detalhes não são bem vistos (A). Quando se afasta a mama (e lesão) do detector, a lesão projeta-se sobre mais pixels (B), de modo que será vista em maiores detalhes (desde que o ponto focal seja pequeno o bastante para não produzir borramento geométrico). Como o ruído nas imagens é o mesmo seja qual for a localização da mama e da lesão, quando se espalha o sinal (sombra da lesão) sobre mais pixels, a relação sinal/ruído aumenta (melhora).

Sickles demonstrou que a magnificação aumenta a visibilidade não apenas de calcificações como também de massas (18). A magnificação não requer dose mais alta para a paciente e deve ser usada seletivamente como uma técnica de solução de problemas para esclarecer o seguinte:

- A lesão é real?
- As microcalcificações representam coleções benignas (vasculares, adiponecrose, secretoras)?
- Existem mais calcificações do que aquelas que podem ser detectáveis no exame de contato e biopsia é indicada?
- As calcificações fazem parte de um processo difuso inaparente no exame de contato e mais provavelmente benigno?
- A análise das margens de uma massa auxiliará no tratamento da lesão?
- Qual a extensão do câncer?

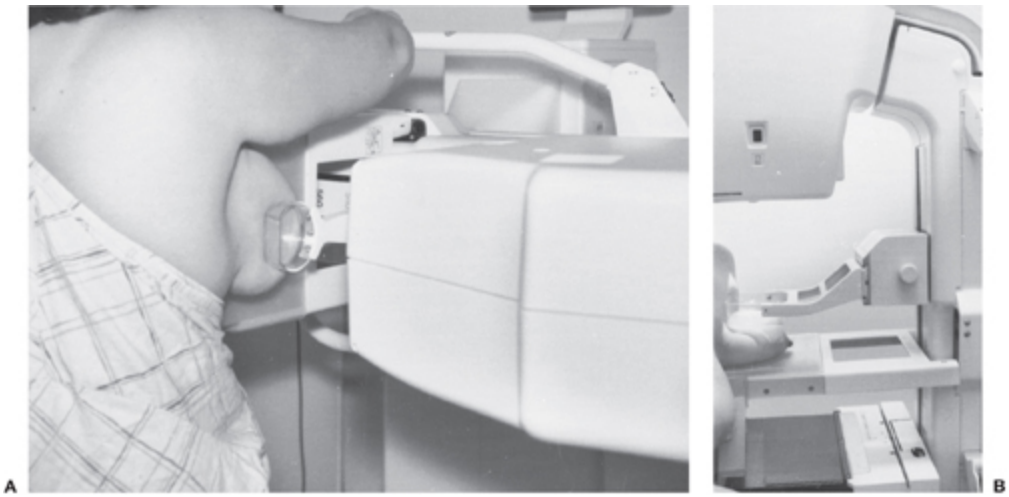

Fig. 10.59 A magnificação reduz o efeito do ruído. Conforme mostrado aqui, a mama é elevada do detector e movida para mais perto do ponto focal nas incidências MLO (A) e CC (B). Em razão da divergência do feixe, a imagem é ampliada. A aplicação do dispositivo de compressão focal reduz obscurecimento pela superposição de tecidos.

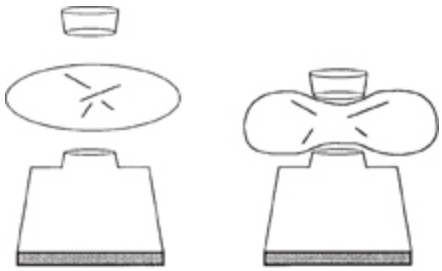

Fig. 10.60 Este esquema demonstra a magnificação focal dual.

Realiza-se a magnificação aproximando-se a mama do ponto focal e afastando-a do detector (Fig. 10.59). Mamografia com magnificação pode ser realizada em todas as incidências mamográficas. O campo inteiro, embora algo reduzido, pode ser ampliado. Muitas tecnólogas preferem estreitar os cones de colimação para reduzir a difusão durante a realização de imagens com magnificação. Provavelmente as imagens mais nítidas são obtidas usando-se compressão focal do topo e da base com colimação estreitada e magnificação (Fig. 10.60).

Com alguns mamógrafos digitais, nossa impressão é de que se ganha pouco com a magnificação. Essa questão está sendo investigada, mas as conclusões ainda demorarão um ano ou mais.

REFERÊNCIAS

1. Rafferty E. Presentation at RSNA, 2004.
2. Sickles EA, Weber WN, Galvin HB, et al. Baseline screening mammography: one vs. two views per breast. AJR Am J Roentgenol 1986;147:1149-1153.
3. Muir BB, Kirkpatrick A, Roberts MM, et al. Oblique-view mammography adequacy for screening. Radiology 1984;151:39-41.
4. Wald NJ, Murphy P, Major P, et al. UKCCCR multicentre randomised controlled trial of one and two view mammography in breast câncer screening. Br Med J 1995;311:1189-1193.
5. Mettler FA, Upton AC, Kelsey CA, et al. Benefits versus risks from mammography: a critical assessment. Cancer 1996;77:903-909, S. Stomper PC, Kopans DB, Sadowsky NL, et al. Is mammography painful? A multicenter patient survey. Arch Intern Med 1988; 148: 521-524.

7. Russell DG, Ziewacz JT. Pressure in a simulated breast subjected to compression forces comparable to those of mammography. Radiology 1995,194:383-387.
8. Kornguth PJ, Rimer BK, Conaway MR, et al. Impact of patient-controlled compression on the mammography experience. Radiology 1993;186:99-102.
9. Miller AB, Baines CJ, Turnbull C. The role of the nurse-examiner in the National Breast Screening Study. Can J Public Health 1991; 82:162-167.
10. Meyer JE, Kopans DB. Breast physical examination by the mam-mographer: an aid to improved diagnostic accuracy. Appl Radiol 1983;103-106.
11. Kopans DB. Breast imaging and the "standard of care" for the "symptomatic" patient. Radiology 1993;187:608-611.
12. Kopans DB. Breast imaging and the symptomatic patient: enough with the "diagnostic mammography." AJR Am J Roentgenol 2003; 181:1423.
13. Faulk RM, Sickles EA. Efficacy of spot compression-magnification and tangential views in mammographie evaluation of palpable masses. Radiology 1992;185:87-90.
14. Moy L, Slanetz PJ, Yeh ED, et al. The pendent view: an additional projection to confirm the diagnosis of milk of calcium. AJR Am J Roentgenol 2001;177:173-175.
15. GoodrichWA.TheCleopatraviewinxeromammography:asemire-clining position for the tail of the breast. Radiology 1978;128:811.
16. Swann CA, Kopans DB, McCarthy KA, et al. Localization of occult breast lesions: practical solutions to problems of triangulation. Radiology 1987;163:577-579.
17. Sickles EA. Practical solutions to common mammographie problems: tailoring the examination. AJR Am J Roentgenol 1988; 151: 31-39.
18. Sickles EA, Doi K, Gênant HK. Magnification film mammography: image quality and clinical studies. Radiology 1977;125:69-76.

OceanofPDF.com

Abordagem Sistemática do Diagnóstico por Imagem da Mama

11

PRINCÍPIOS BÁSICOS: DETECÇÃO VERSUS DIAGNÓSTICO

Para utilizar as tecnologias do diagnóstico por imagem da mama adequadamente, é preciso compreender a diferença entre detecção e diagnóstico. *Detecção* é o processo de encontrar anomalias dentre as quais um número significativo será maligno. *Diagnóstico* é a capacidade de caracterizar uma anomalia detectada como benigna ou maligna. Uma técnica de detecção proveitosa pode não ter valor na avaliação diagnóstica; por outro lado, um exame de diagnóstico pode ter pouca utilidade até que uma anomalia tenha sido detectada.

Triagem e Sensibilidade do Limiar

Triagem é uma avaliação para detectar doença não suspeitada. Existem vários níveis de triagem. Para uma mulher que teve um nódulo detectado ao exame físico, as áreas não envolvidas de tecido mamário podem ser submetidas a triagem em busca de câncer de mama. Uma mulher assintomática também pode submeter-se a triagem, bem como grandes populações.

O termo *triagem* é derivado do processo de separar ou selecionar. A palavra francesa *triage*, que o originou, descreve o ato de separar um mineral de terra no solo. Para essa finalidade, utiliza-se uma peneira com

aberturas que são escolhidas para permitir a retenção das partículas de tamanho desejado e passagem das partículas indesejáveis. O tamanho das aberturas determina o tamanho das pedras que são retidas e impedidas de passar na peneira. Se as partículas de mineral forem semelhantes a pedras pequenas, aberturas pequenas demais reterão o material desejado bem como pedras indesejáveis. Se as aberturas forem maiores, mais terra passará, porém o mineral também atravessará a peneira.

O tamanho das aberturas na peneira pode ser comparado com a sensibilidade do limiar de um programa de triagem do câncer de mama. Os limiares que são usados por radiologistas para aumentar a preocupação com uma lesão são semelhantes às aberturas de uma peneira. Assim como o mineral e a terra, quanto mais baixo for o limiar do radiologista, mais cânceres serão detectados, porém mais alta será a percentagem de lesões benignas (terra) que serão retidas pela peneira. Se o limiar de intervenção for elevado (as aberturas alargadas), menos lesões benignas serão investigadas (falso-positivas), porém mais cânceres serão descartados (1,2) como falso-negativos (ver Valor Preditivo Positivo).

Para que a triagem seja bem-sucedida, é preciso detectar cânceres de tamanho menor e em estágio mais incipiente do que eles seriam sem a triagem. Em última análise, a triagem do câncer de mama é eficaz apenas se a mortalidade for adiada ou prevenida.

A detecção deve preceder o diagnóstico, e a detecção do câncer de mama em estágio mais incipiente é a função mais importante de uma técnica radiológica. A mamografia é uma excelente técnica de detecção mas não é diagnóstica, a menos que a lesão exiba as características típicas de um processo maligno ou calcificações benignas típicas ou seja uma lesão encapsulada contendo gordura que define uma massa benigna. Para que a intervenção seja instituída precocemente, muitas lesões benignas exigirão biopsia porque freqüentemente é impossível distingui-las do câncer por outro método. Até que medidas preventivas sejam descobertas ou avanços

no tratamento implementados, as reduções da mortalidade do câncer de mama decorrerão apenas de aumentos na capacidade de detecção.

O aumento da capacidade diagnóstica beneficia mulheres por reduzir o número de biopsias de lesões benignas que devem ser realizadas. A ultrasonografia é um exemplo de exame de diagnóstico útil por sua capacidade de definir se uma massa é cística. Contudo, o fato de ser útil para melhor caracterizar uma lesão que foi detectada não tem nenhuma influência em sua capacidade de detectar uma nova lesão. Os exames de diagnóstico são úteis somente depois que a lesão foi detectada. Como a biopsia de mama (com agulha ou excisional) é um procedimento relativamente seguro de morbidade muito baixa, um exame de diagnóstico não-invasivo deve ser extremamente exato na distinção entre lesões benignas e malignas para que sua aplicação evite o uso da biopsia.

Mamografia por raios X é atualmente a única modalidade radiológica com eficácia comprovada na triagem, pois é o único exame de imagem que em estudos realizados adequadamente se mostrou capaz de reduzir a taxa de mortalidade do câncer de mama. Dadas a prevalência crescente do câncer de mama com o aumento da idade, a redução concomitante do risco de radiação associada à idade e as evidências de redução da mortalidade, é sensato instituir triagem para mulheres de 40 anos de idade. Mamografia anual e um exame físico cuidadoso devem ser combinados com a promoção dos benefícios em potencial do auto-exame da mama.

Oferta de Triagem de Baixo Custo e Alta Qualidade

Devem-se envidar esforços para reduzir o custo da triagem mamográfica para que todas as mulheres possam ser examinadas, mas a qualidade da imagem não deve ser sacrificada. Triagem de baixo custo não significa mamografia de baixa qualidade. Como o exame de triagem é a primeira oportunidade de detecção, deve-se utilizar a mamografia de qualidade mais alta. Tecnólogas bem treinadas são essenciais para definir o posicionamento

adequado da mama, e radiologistas experientes são necessários para interpretar os exames.

Num esforço para reduzir o dispêndio da triagem e torná-la disponível a todos os segmentos da população, deve-se aumentar a eficiência ao mesmo tempo preservando a qualidade. A sessão de triagem é o momento em que todo o benefício da mamografia é captado, e devem-se otimizar as imagens mamográficas na triagem. Embora os aspectos psicológicos de detecção e diagnóstico do câncer de mama sejam singulares, a triagem mamográfica é idêntica à triagem do câncer de colo uterino por meio do exame preventivo (Papanicolaou): o exame é negativo, requer acompanhamento estreito, exige reconvocação da paciente para avaliação adicional ou gera suspeita o suficiente para justificar uma biopsia.

Orientação de Mulheres acerca dos Métodos de Triagem

Em virtude dos temores associados ao câncer de mama, há uma grande pressão psicológica sobre a mulher submetida a triagem. Infelizmente, a mídia promoveu a idéia de que a mamografia de triagem deve ser revista imediatamente pelo radiologista e um laudo deveria estar imediatamente disponível para a mulher que se submeteu ao exame de triagem. Em virtude da evolução relativamente lenta da maioria dos cânceres de mama, não existe razão biológica para apressar a interpretação da mamografia. É mais importante evitar a ausência de detecção de um câncer de mama precoce do que fornecer um laudo imediato. Infelizmente, num esforço para promover a triagem, as mulheres foram induzidas a acreditar que uma mamografia negativa é garantia de que elas não têm câncer de mama. Esta é a razão injustificada da pressão por uma interpretação imediata.

A realidade é que uma mamografia negativa não garante que a mulher não tem câncer de mama. De fato, até 20% dos cânceres tornam-se clinicamente evidentes durante o curso de um ano, mas não foram detectados na mamografia no início daquele ano (3). A mamografia tem pouca ou nenhuma eficácia para excluir câncer, e uma mamografia negativa

pouco garante. Seu valor está na sua capacidade de demonstrar muitos cânceres em estágio precoce, e não sua capacidade de excluir câncer. Ter um radiologista à mão durante a fase de triagem reduz a necessidade de reconvocar pacientes com anormalidades duvidosas, e a pressa para rever a mamografia a fim de fornecer um laudo imediato pode resultar em omissão de cânceres incipientes.

Acurácia e Relação Custo/Benefício da Interpretação no Local

Ghate *et al*. observaram que sua taxa de reconvocação diminuiu de 18 para 14% quando eles mudaram de leitura *online* para leitura em lotes (4). Eles tinham altas taxas de reconvocação nos dois métodos, mas a leitura *online* resultou em um número bem maior de reconvocações sem aumento significativo na detecção de câncer. A maioria dos radiologistas bem treinados é capaz de interpretar 40 a 50 mamografias em uma sessão de "leitura em lotes" de 2 horas se os exames estiverem organizados em um alternador juntamente com exames prévios disponíveis de modo que a manipulação de filmes pelo radiologista seja minorada. Se o radiologista for experiente, entre 93 e 96% dos exames serão lidos como negativos, e 4 a 7% das mulheres submetidas a triagem serão reconvocadas para outro exame. Ter um radiologista no local para leitura dos mesmos casos, à medida que são realizados, e discutir principalmente os resultados negativos (93 a 96%) com as pacientes constituem medidas que eliminam 4 a 7% das reconvocações, mas isto significa que o mesmo número de casos tomaria 8 horas do tempo do radiologista. Esse método ineficiente não tem relação custo/benefício favorável.

A leitura em lote é não apenas mais eficiente como também permite mais de uma revisão, o que facilita a leitura dupla com pouco dispêndio adicional e benefício demonstrado na detecção. Em nosso serviço, concluímos que nossa detecção de câncer clinicamente oculto aumentou em mais de 7% apenas com revisão rápida do lote por um segundo radiologista

e pesquisa de anormalidades que tenham passado despercebidas pelo primeiro radiologista.

Se um radiologista for solicitado a dar seu parecer em cada exame à medida que é realizado, ele levará um dia inteiro de 8 horas para interpretar o mesmo número de exames. O custo terá de aumentar para compensar o uso ineficiente do tempo do radiologista bem como o retardo na seqüência de exames das pacientes criado por esse sistema. A leitura dupla nesse sistema "*online*" aumentará ainda mais o custo.

A relação custo/benefício torna-se favorável quando se separa o componente de triagem da etapa de diagnóstico ou avaliação da lesão. As modalidades usadas com menor freqüência, em geral mais dispendiosas, como tecnologias de biopsia orientada por ultra-som e outros exames de imagem, são aproveitadas com maior eficiência quando agrupadas em um centro. Múltiplos serviços de triagem periféricos e altamente eficientes devem ser interligados a um centro abrangente de avaliação para acelerar a análise de qualquer anormalidade observada na triagem. O centro abrangente permite a avaliação rápida de uma paciente com qualquer tipo de problema mamário mantendo-se uma relação custo/benefício favorável. Os serviços de triagem separados precisam apenas produzir exames mamográficos de contato de alta qualidade. Imagens de filme/écran podem ser enviadas ao centro principal para revisão. Isto é facilitado eletronicamente caso se obtenham mamografias digitais. Os recursos de mamografia com magnificação, ultra-som, tomografia computadorizada (TC), ressonância magnética (RM), citologia de aspiração com agulha fina, biopsia de fragmento, localização e biopsia excisional podem ser concentrados no centro de avaliação mamária, que recebe encaminhamentos dos múltiplos serviços de triagem. O centro de avaliação também deve ser usado na investigação de mulheres com sinais ou sintomas clinicamente evidentes de câncer de mama e pode promover a assistência multidisciplinar de mulheres diagnosticadas com câncer de mama. A organização da detecção e do diagnóstico de câncer de mama como funções

distintas provavelmente tem relação custo/benefício mais favorável a longo prazo.

A implicação negativa dessa abordagem é que 4 a 7% das mulheres serão solicitadas a retornar para exame adicional após um exame de triagem anormal, com o inerente aumento da ansiedade e algum custo adicional. O número de reconvocações diminui com a repetição da triagem (5). Do ponto de vista mamográfico, a mama é bastante estável de um ano para outro, e são somente as alterações, com sua probabilidade mais alta de câncer, que exigem reconvocação entre mulheres que realizam triagem repetida. Mulheres e médicos precisam compreender essas questões para que os custos se mantenham reduzidos, o que permitirá a oferta de triagem de alta qualidade a todas as mulheres.

PERCEPÇÃO E LEITURA DUPLA

A leitura dupla é fortemente recomendada. É um fato psicovisual que todos os observadores (até mesmo os mais experientes) deixam de perceber anormalidades significativas. Isto foi demonstrado em outros tipos de interpretação de imagens, e a interpretação mamográfica não é exceção. Estudos mostraram que observadores hábeis deixam de detectar anormalidades pulmonares que são visíveis em retrospecto (6), e até mesmo especialistas não percebem lesões intestinais significativas em clisteres opacos e fraturas em radiografias ósseas.

Esse fenômeno é claramente demonstrado no quotidiano pela ocorrência comum de procurar por um objeto conhecido como as chaves do carro. Quanto mais intensamente se procura, maior a frustração que se sente. Contudo, outro observador pode indicar facilmente que as chaves estão sobre uma mesa ao alcance da visão. A razão da ausência de percepção pelo primeiro observador é obscura mas comum a todas as pessoas. A incapacidade de visualizar um câncer que em retrospecto pode até ser óbvio não é negligência, mas parece ser um limiar psicovisual imutável do processo visual humano.



Fig. 11.1 O problema da percepção. Neste desenho de Hirschfeld intitulado Charlie Rose (A), o artista incluiu o nome de sua filha, Nina, por três vezes. (Copyright Al Hirschfeld. Desenho reproduzido por acordo especial com o representante exclusivo de Hirschfeld, The Margo Feiden Galleries Ltd., Nova York.) A dificuldade na pesquisa visual das "Ninas" é semelhante à pesquisa de anormalidades em uma mamografia pelo radiologista. As Ninas são todas definidas por fios de cabelos (B) nas bordas (setas). A diferença é que o radiologista não recebe uma descrição da anormalidade e não é informado sobre qual, das milhares de imagens revistas, contém a anormalidade.

Omissão de Detecção de Câncer

O fato de que um radiologista não é negligente ao deixar de ver um câncer quando este é visível em retrospecto nem sempre é claro para aqueles fora da radiologia. É útil explicar o problema por meio de uma comparação compreendida mais facilmente. As caricaturas desenhadas pelo artista Al Hirschfeld são um bom exemplo. O artista incluía periodicamente o nome de sua filha (Nina) em seu trabalho (Fig. 11.1). Ele facilitava a procura pelo nome indicando o número de vezes que o nome dela foi incorporado nos desenhos, e ele escrevia esse número ao lado de sua assinatura. A procura visual por "Ninas" é semelhante à procura por cânceres do radiologista. A diferença está no fato de que o radiologista não recebe nenhuma indicação de quais imagens contêm a anormalidade ou sua definição. Para aumentar a dificuldade, haverá apenas 2 a 10 cânceres detectados em cada 1.000

mulheres submetidas a triagem. Isto significa que o radiologista precisa rever 4.000 imagens (duas de cada mama) para encontrar o pequeno número que contêm um câncer visível. É praticamente inevitável que cânceres serão omitidos, a despeito de revisão cuidadosa das imagens.

A maioria dos observadores deixa de ver lesões diferentes na mamografia. Felizmente, assim como o segundo observador viu as chaves sobre a mesa facilmente, a ausência de detecção de um câncer pode ser reduzida quando um segundo radiologista revê o exame (leitura dupla). Por meio de um sistema de leitura dupla, Bird (7) demonstrou aumento de 5% na detecção de câncer. Tabar *et al*. (8) e Thurfjell *et al*. (9) observaram que a leitura dupla aumentou a taxa de detecção de câncer de mama em 15%.

Embora haja benefícios na leitura dupla, não está definido que ela deva ser o padrão de assistência. A leitura dupla pode aumentar o número de resultados falso-positivos. Se não for praticada de maneira eficiente, a leitura dupla aumentará o custo da triagem, e o custo elevado pode forçar a uma redução no acesso para muitas mulheres. A fim de manter os custos no mínimo, uma interpretação eficiente com mínimo de esforço adicional é essencial. Leitura dupla com pouco ou nenhum custo adicional pode ser realizada se a triagem for executada em um serviço de alta qualidade e produtividade elevada, com a interpretação do filme adiada e realizada por leitura em lotes.

Sistema do Massachusetts General Hospital

Conforme mencionado, em nosso estudo no Massachusetts General Hospital, a leitura por um segundo radiologista aumentou a taxa de detecção de câncer em 7%. Nosso sistema envolve montagem dos exames de triagem em um alternador ou revisão de imagens digitais no monitor. O leitor principal revê os exames metodicamente e utiliza os exames prévios e a história para fornecer uma interpretação por meio de códigos breves no computador ao lado do negatoscópio multivisão. Ao receber o comando de conclusão, o computador traduz facilmente os códigos em um laudo

completo escrito. Se não for interrompido, o primeiro radiologista leva 1 a 2 horas para rever 30 a 40 exames (o processo pode ser mais rápido se as interações com o computador forem reduzidas ao mínimo). O radiologista circula quaisquer áreas suspeitas com um marcador de cera (ou circula o achado no exame digital e imprime as imagens mostrando a lesão; nós não salvamos as marcações no sistema PACS).

Depois que a revisão do leitor principal está concluída, o “leitor rápido” revê os casos, tentando encontrar anormalidades significativas que o primeiro radiologista possa ter menosprezado. O leitor rápido revê os mesmos casos muito rapidamente porque ele não tem nenhuma documentação para fazer e não interage com o computador a menos que encontre um problema. O leitor rápido não costuma rever exames prévios. A revisão pelo leitor rápido pode ser concluída em 10 a 15 minutos ou menos. Se o leitor rápido encontrar uma anormalidade omitida pelo primeiro radiologista, ele modifica o código do computador e torna-se o intérprete daquele exame e responsável pelo caso.

Quando a revisão rápida está completa, o computador finaliza os laudos e os envia para o sistema de arquivo hospitalar como o prontuário permanente e para os médicos que encaminharam as pacientes, e cada paciente recebe uma carta com seus resultados. Realizamos leitura dupla de todos os exames, mas não citamos os dois leitores. A segunda leitura não é remunerada pelas seguradoras. Realizamos a leitura dupla sem cobrar nada para benefício da paciente, mas não fornecemos dois nomes, pois não há razão para oferecer a um advogado duas pessoas que poderão ser processadas caso um câncer deixe de ser detectado.

Em nosso estudo prospectivo de 5.899 mulheres submetidas a triagem por mamografia, detectou-se um total de 39 lesões malignas (6 a 7 por 1.000 mulheres examinadas). O leitor principal detectou 36 das 39; 3 cânceres adicionais foram detectados pelo leitor rápido. Isto mostrou claramente que a leitura dupla aumenta as taxas de detecção de câncer. Até mesmo radiologistas experientes deixam de detectar uma lesão que é visível

para um segundo leitor. Quando revimos os resultados de leitura dupla entre radiologistas com no mínimo 4 anos de experiência profissional, nós ainda encontramos mais 2% de cânceres do que a leitura dupla (apresentado no RSNA, 2004).

Nosso estudo prospectivo de leitura dupla também assinalou um fenômeno adicional importante: como era de se esperar, a leitura rápida pode suscitar erros. O leitor rápido (segundo), que leu os exames mais rápido do que o primeiro radiologista, deixou de detectar oito cânceres que haviam sido detectados pelo leitor principal, mais lento e metódico. Claramente, uma leitura rápida demais pode resultar em omissão de cânceres. Tais dados demonstram que, se um único radiologista ler os exames, uma revisão metódica é necessária (lenta é melhor do que rápida), mas é preferível ter um segundo observador porque essa segunda revisão rápida aumenta a taxa de detecção de câncer de mama com custo mínimo. Esses dados também argumentam contra a leitura *online*. Observamos que, quando líamos os exames *online*, as pacientes ficavam ansiosas à espera dos resultados. Elas se queixavam com as tecnólogas, que pressionavam os radiologistas na sala de interpretação para que lessem os exames mais rapidamente, elevando o risco de omissão de uma lesão. Apressar o radiologista pode induzir erros, e esta é outra razão para desencorajar a interpretação *online* em favor da leitura em lote.

MAMOGRAFIA DIAGNÓSTICA

Embora o termo *mamografia diagnóstica* tenha ganho popularidade, na verdade é uma denominação errônea. O maior benefício da mamografia provém de sua aplicação como exame de triagem na avaliação de mulheres assintomáticas. Capaz de detectar cânceres de mama 1,5 a 4,0 anos ou mais antes do que seriam habitualmente encontrados (10,11), a detecção mamográfica em um menor tamanho e estágio antecipado comprovou interromper a história natural e a progressão letal da doença e proporcionar redução e adiamento da mortalidade (8,12). A mamografia tem algum valor

diagnóstico e pode ser usada para esclarecer a preocupação levantada pelo exame clínico quando há concordância entre a mamografia o exame físico e ambos geram suspeitas, mas ela não pode ser usada para distinguir de maneira fidedigna entre lesões benignas e malignas, tampouco pode ser usada para excluir câncer.

Na paciente sintomática, a mamografia às vezes proporciona uma avaliação útil de um achado clínico suspeito. Existe a possibilidade teórica de que uma lesão palpável não desperte preocupação suficiente ao exame físico para suscitar uma biopsia *per se*. Se demonstrar um achado que levanta suspeita, a mamografia pode antecipar a intervenção. Existem relatos de casos nesse sentido, mas isto jamais foi documentado em estudos científicos prospectivos e, em nossa experiência, é muito raro.

O câncer, mesmo quando palpável, pode não ser detectado na biopsia. A demonstração simultânea de uma lesão sob suspeita à mamografia pode ser usada para reduzir um possível retardo no diagnóstico quando, por quaisquer razões, a biopsia de uma massa sob suspeita produz resultados benignos (13). Se a mamografia sugerir uma lesão altamente suspeitada (Fig. 11.2) e a biopsia não confirmar câncer, deve-se repetir a mamografia tão logo possível para confirmar que a anormalidade suspeitada foi de fato removida ou, se necessário, permitir nova biopsia.

Em alguns casos, recorre-se à mamografia para evitar biopsia de uma massa benigna. A demonstração de um fibroadenoma calcificado (Fig. 11.3) ou uma lesão encapsulada contendo gordura, como lipoma (Fig. 11.4), cisto oleoso ou hamartoma, é suficientemente diagnóstica para evitar biopsia. No entanto, considerando-se a importância do diagnóstico precoce de câncer de mama, a morbidade relativamente baixa de um diagnóstico tecidual e o fato de que a mamografia não revela todos os cânceres e que alguns cânceres exibem características benignas na mamografia, em geral não se deve confiar na mamografia para excluir a possibilidade de câncer.

Até 60% das anormalidades palpáveis não são visíveis na mamografia (14). Mesmo com incidências tangenciais e compressão focal, cânceres

palpáveis podem escapar da detecção pela mamografia. Assim como uma anormalidade detectada por mamografia deve ter resolução satisfatória, uma anormalidade detectada ao exame físico também deve ser resolvida a contento. Na realidade, dentre as mulheres com suspeita clínica de câncer, usa-se a mamografia principalmente como método de triagem do resto da mama em questão e da mama contralateral a fim de pesquisar câncer clinicamente não suspeitado (15).

O maior benefício da mamografia é a capacidade de detectar anomalias impalpáveis clinicamente ocultas na mama. Muitas dessas terão o diagnóstico confirmado de câncer, mas outras com morfologias similares se revelarão benignas. Como a mamografia e o exame físico fornecem informações baseadas em características teciduais diferentes (16,17), as preocupações suscitadas por um método raramente podem ser refutadas pela ausência de confirmação no outro, e, conforme reiterado, uma mamografia negativa não deve adiar intervenção quando há uma lesão clinicamente suspeitada. Do mesmo modo, um exame físico negativo não deve adiar o diagnóstico na mama que contém uma anormalidade mamograficamente suspeitada.

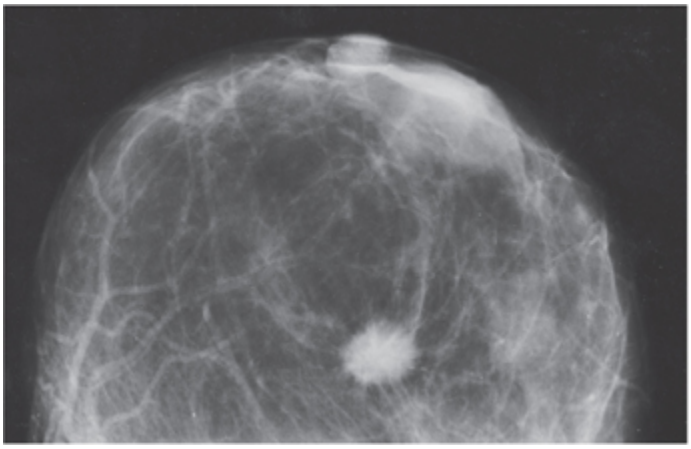

Fig. 11.2 Uma massa espiculada quase sempre é cancerosa. Se a biopsia dessa massa espiculada, muito densa e palpável for considerada benigna, deve-se duvidar do diagnóstico e repetir a mamografia para tentar garantir que a lesão mamograficamente suspeita foi de fato removida na cirurgia.

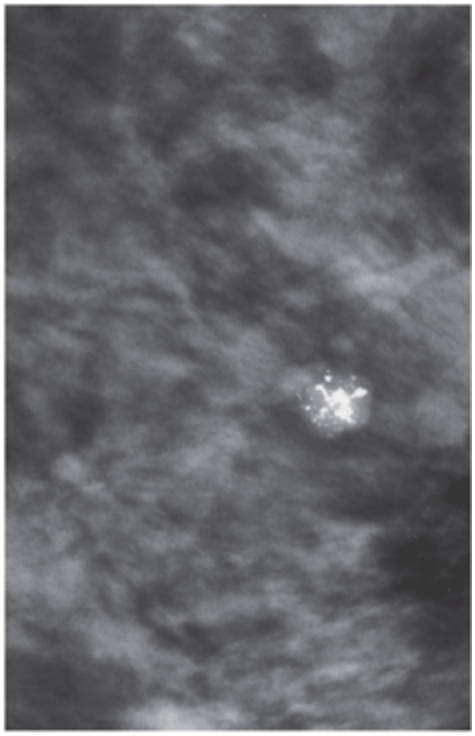

Fig. 11.3 Fibroadenoma calcificado. Um fibroadenoma calcificado em involução não requer avaliação adicional, mesmo se palpável.

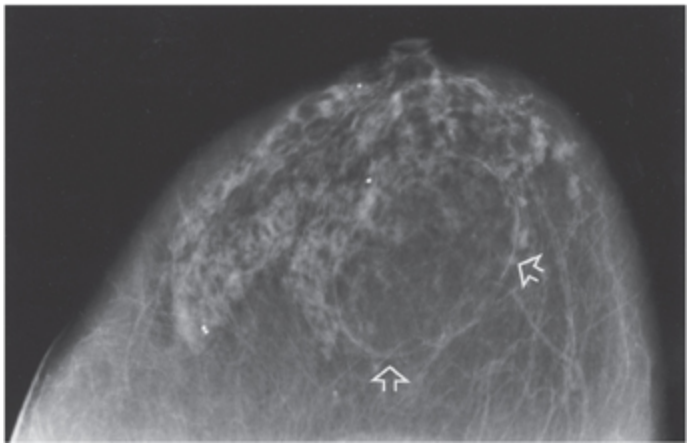

Fig. 11.4 Lipoma. Esta lesão encapsulada radiotransparente (setas) é um lipoma benigno e não exige avaliação adicional, mesmo se palpável.

Embora a mamografia possa demonstrar alguns cânceres adicionais quando se empregam incidências especiais para visualizar tecidos clinicamente sob suspeita (7,18), alguns cânceres podem ser obscurecidos ou menosprezados na mamografia de triagem rotineira, e o exame físico permanece como um importante componente da triagem.

TERMINOLOGIA DA TRIAGEM

Muitas das medidas de um programa de triagem envolvem conceitos estatísticos. A seguir, um breve resumo de diversos termos importantes:

1. *Prevalência* é o número de cânceres em uma população em dado momento. Se não tiver havido triagem, muitos cânceres estarão crescendo sem detecção na população. Quando a triagem começa, os cânceres que estavam crescendo na população (ao longo de muitos anos) serão encontrados, bem como os cânceres que são detectáveis pela primeira vez na população apenas naquele ano (os cânceres incidentes). Portanto, no primeiro ano de triagem (ano de prevalência), pode haver mais cânceres detectados do que nos anos seguintes (anos incidentes).
2. *Incidência* é o número de cânceres que são diagnosticados a cada ano seguinte a uma triagem de prevalência. É uma medida do número de cânceres que alcançam o nível de detectabilidade para o limiar de detecção que está efetivo naquele momento e ao longo do período de tempo (em geral, 1 ano). O número de cânceres incidentes depende da capacidade da triagem de detectar cânceres pequenos e da taxa de crescimento dos cânceres na população.
3. *Tempo de antecipação* é uma medida de o quanto antes um método de triagem consegue detectar câncer em comparação com outro método (p. ex., assistência médica habitual). Pode-se estimar o tempo de antecipação subtraindo o número de cânceres encontrados na triagem de incidência do número encontrado na triagem de prevalência e dividindo o resultado pelo número encontrado na triagem de incidência. Em outras palavras, tempo de antecipação aproximado (em anos) 5 (prevalência 2 incidência)/incidência, ou o número de anos antecipados que um câncer é detectável pelo novo limiar 5 ([cânceres antigos detectáveis anos antes 1 novos cânceres detectáveis pela primeira vez neste ano] 2 os novos cânceres detectáveis pela primeira vez neste ano)/os novos cânceres detectáveis em cada ano subseqüente no novo limiar.

Por exemplo, suponha que a triagem de prevalência detecta seis cânceres por 1.000 mulheres e a triagem de incidência detecta dois cânceres por 1.000 mulheres. O tempo de antecipação aproximado para a triagem é (6 2 2)/2 5 2 anos. Ou seja, o tempo de antecipação é uma medida de quantos anos de incidência (medidos pela triagem) de crescimento ocorrem antes que uma lesão seja detectada em uma triagem de prevalência.

4. *Probabilidade prévia de câncer* é o número de cânceres que se espera ocorrer em uma dada população durante um período de tempo. É uma medida da prevalência e da incidência de câncer esperadas em uma população. Por exemplo, como câncer é mais comum entre mulheres mais velhas, a probabilidade prévia de câncer é mais alta entre elas do que entre mulheres jovens.
5. *Valor preditivo positivo* (VPP) é uma medida da potência discriminadora do método em questão. É definido pelo número de cânceres verdadeiros dividido pelo número de exames considerados positivos para câncer. Pode-se usá-lo para medir a potência discriminadora da mamografia como uma medida de qual percentagem é lida como anormal e requer exames adicionais ou como uma medida da agressividade da intervenção quando biopsias são recomendadas. Para a última, VPP para recomendação de biopsia 5 número de cânceres diagnosticados dividido pelo número de lesões recomendadas para biopsia.
6. *Resultados verdadeiro-positivos* são as lesões consideradas cânceres e demonstradas como tal.
7. *Resultados falso-positivos* são as lesões consideradas cânceres mas que se revelam benignas.
8. *Resultados falso-negativos* são mamografias ou lesões consideradas negativas ou benignas mas que se revelam cânceres.
9. *Resultados verdadeiro-negativos* são mamografias ou lesões consideradas negativas e demonstradas como tal.
10. *Cânceres do intervalo* são casos cuja triagem não detecta câncer mas uma lesão é diagnosticada antes da próxima triagem. O intervalo

geralmente é de 1 a 2 anos.

11. *Sensibilidade* é uma medida da capacidade do exame de encontrar cânceres que estão na população. É calculada dividindo-se o número de cânceres diagnosticados corretamente na triagem pelo número total de cânceres que estão presentes na população: sensibilidade 5 verdadeiro-positivos divididos por (verdadeiro-positivos 1 falso-negativos). A sensibilidade diminui à medida que o número de falso-negativos aumenta.
12. *Especificidade* é uma medida de o quão bem-sucedida uma triagem é na afirmação de que o câncer está ausente quando ele realmente está. É calculada dividindo-se o número de casos corretamente considerados negativos pelo número de casos que de fato são negativos para câncer: especificidade 5 verdadeiro-negativos divididos por (verdadeiro-negativos 1 falso-positivos). A especificidade diminui à medida que o número de falso-positivos aumenta.

AVALIAÇÃO DO SUCESSO DE UM PROGRAMA DE TRIAGEM

As medidas mais importantes de um programa de triagem bem-sucedido são o número de cânceres encontrados a cada ano na população sob triagem em relação à probabilidade prévia de câncer naquela população, a percentagem de cânceres detectados pela triagem em relação ao número de cânceres que seriam detectados durante o intervalo (sensibilidade), o tamanho dos cânceres invasivos, a percentagem de cânceres invasivos com diâmetro inferior a 1 cm (medido por patologistas), os tipos (histologia e grau) de cânceres encontrados, a percentagem com linfonodos axilares positivos, a percentagem com disseminação metastática a distância, a percentagem com carcinoma ductal *in situ* (CDIS) e a capacidade de predizer qual mulher não tem câncer de mama (especificidade). A seguir, os objetivos da triagem bem-sucedida:

1. No primeiro ano de triagem (prevalência), de acordo com as faixas etárias e outros fatores de risco das mulheres submetidas a triagem, devem-se detectar 6 a 10 cânceres por 1.000 mulheres examinadas.
2. Em triagens subseqüentes (incidência) das mesmas mulheres, esperam-se dois ou três cânceres por 1.000 mulheres.
3. O objetivo é maximizar a detecção de cânceres invasivos pequenos. Um programa de triagem bem-sucedido deve tentar detectar 40 a 50% de cânceres invasivos quando eles têm diâmetro inferior ou igual a 1 cm. Alguns sugerem que um tamanho de 1,5 cm deva ser o objetivo (18), mas o tamanho menor é possível se a intervenção for agressiva.
4. Vinte a 30% dos cânceres devem ser CDIS (o carcinoma lobular *in situ* não é contado como uma lesão maligna). Devem-se registrar as estatísticas, incluindo CDIS e também aquelas que medem apenas cânceres invasivos.
5. A taxa de positividade dos linfonodos será mais alta no ano de prevalência (porque cânceres não diagnosticados estavam se acumulando na população antes do início da triagem), mas deve cair abaixo de 20% à medida que o programa continua.

Além desses objetivos, a sensibilidade, a especificidade e o VPP de uma anormalidade detectada por triagem e o VPP de uma lesão que é biopsiada são parâmetros úteis para avaliar o sucesso de um programa.

Valor Preditivo Positivo

O VPP é insignificativo sem alguma qualificação. Caso se deseje medir o número de mulheres reconvocadas para avaliação adicional, o VPP é aplicado à interpretação da mamografia de triagem. A maioria mede o VPP como uma recomendação para biopsia. Esta é uma medida dos limites utilizados para intervenção em um programa (a agressividade do programa de triagem). O VPP é significativo apenas no contexto do número de cânceres precoces diagnosticados.

Há variação significativa no VPP entre os serviços radiológicos que realizam mamografia. Isto enfatiza as diferenças nas populações submetidas a triagem, o método de interpretação e os limiares para intervenção. Boa parte dessa variação advém da sensibilidade do limiar dos diversos grupos. Alguns exigem uma probabilidade mais alta de câncer para realizar uma biopsia, enquanto outros adotam um limiar inferior (19). Em muitos países europeus, os limiares são determinados pelo custo. Permite-se que lesões limítrofes passem na triagem para manter os custos baixos (20) — uma razão pela qual alguns programas não detectam alta percentagem de cânceres incipientes.

Considerando-se a variabilidade na apresentação do câncer de mama e sua freqüente semelhança morfológica com lesões benignas, no futuro o melhor método de interpretação provavelmente incluirá uma estimativa da probabilidade de câncer para um determinado tipo de lesão. Esse método evoluirá juntamente com uma maior compreensão e correlação entre a morfologia dos cânceres de mama detectados por mamografia e suas características histológicas. A implementação de técnicas adjuvantes, como a citologia de aspiração com agulha fina ou biopsia de fragmento, será útil para modificar as probabilidades. Em última análise, os valores preditivos serão determinados por taxas de falso-negativos “aceitáveis” (21).

Análise das Características Operatórias do Receptor

A maioria dos radiologistas experientes reconhece as mesmas características de lesões em mamografias. Eles operam na mesma curva de características operatórias do receptor (COR), um gráfico que relaciona verdadeiro-positivos com falso-positivos (Fig. 11.5). Isto significa que, embora reconheçam os mesmos achados em mamografias, eles interpretam a relevância desses achados de maneira diferente e possuem limiares diferentes para preocupação. Por exemplo, um radiologista pode acreditar que todas as massas sólidas devam ser biopsiadas. No caso de massas circunscritas, isto significa que apenas 5% serão cânceres. Outro

radiologista pode argumentar que não é razoável biopsiar 100 mulheres para encontrar cinco cânceres. Os dois radiologistas vêem as mesmas coisas na mamografia, mas o primeiro, com menor limiar para intervenção, detectará mais cânceres incipientes do que o segundo — porém à custa de mais resultados falso-positivos. O segundo radiologista terá menos resultados falso-positivos, mas deixará que mais cânceres e mais falso-negativos passem através da triagem.

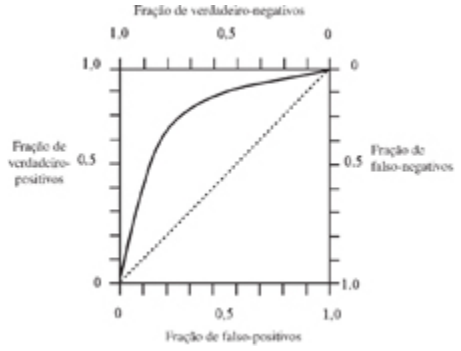

Fig. 11.5 Qual é a taxa de falso-negativos aceitável? Esta curva de características operatórias do receptor (a linha pontilhada representa a chance aleatória) demonstra graficamente que, para operados que possuem as mesmas capacidades de observação (eles operam na mesma curva), a única maneira de reduzir a taxa de falso-positivos é aumentar a taxa de falso-negativos adotando-se um limiar mais alto para intervenção e permitindo-se que cânceres escapem da triagem.

Se os observadores possuírem habilidades de percepção comparáveis, eles estão operando na mesma curva COR. A única maneira de reduzir a taxa de falso-positivos é permitir um aumento da taxa de falso-negativos (cânceres não detectados) (22). Do mesmo modo, se o objetivo for reduzir a taxa de falso-negativos, a taxa de falso-positivos tem de subir. O nível exato de operação que é correto é filosófico e, em última análise, determinado pelo custo (econômico e humano).

Pode-se afirmar que a principal finalidade da triagem é redução da mortalidade, que depende da detecção do maior número possível de cânceres em estágio incipiente. Os esforços para reduzir a taxa de falso-positivos não devem fazê-lo à custa de aumento de falso-negativos.

PADRONIZAÇÃO DOS LAUDOS E MONITORAÇÃO DO DESFECHO

A preparação dos laudos e o manejo dos dados são descritos no Cap. 25. Profissionais envolvidos na detecção e no diagnóstico do câncer de mama devem tentar padronizar seus laudos. Isso reduz a confusão para o médico que encaminhou a paciente e promove a comunicação de informações. O Breast Imaging Reporting and Data System (BIRADS) do American College of Radiology (ACR) foi desenvolvido exatamente com essa finalidade (ver Cap. 25). Parte do sistema inclui a recomendação de monitorar os resultados de cada radiologista bem como de todo o programa de triagem de modo que pontos fracos sejam corrigidos e o programa aperfeiçoado. Espera-se que, no futuro, os serviços sejam capazes de compilar dados e ajudar a refinar o diagnóstico em escala nacional.

Mediante monitoração de seus resultados, os profissionais e os serviços radiológicos podem desenvolver probabilidades baseadas não apenas nos dados nacionais como também na sua própria experiência, o que terá maior importância para suas populações. A padronização não apenas ajudará cada serviço a comparar-se com outros serviços no país como também, se dados semelhantes forem compilados por todos os serviços, permitirá a monitoração do efeito da triagem em termos nacionais. Talvez seja até possível aprimorar as diretrizes de triagem por meio de análise desses dados e descobrir novas informações que influenciarão o diagnóstico e o tratamento.

ADOÇÃO DE UMA ABORDAGEM ORGANIZADA

A mamografia e sua interpretação não devem ser aleatórias. Toda a seqüência desde a produção da imagem até a interpretação, a comunicação dos resultados e o acompanhamento para determinar o desfecho deve ser organizada no sentido de garantir alta probabilidade de detecção antecipada de cânceres de mama. Os parâmetros de intervenção devem ser

cuidadosamente elaborados para que a interpretação das imagens siga diretrizes específicas. A interpretação não deve ser um processo casual, mas sim baseado em princípios defensáveis. Se forem utilizados limiares específicos, a monitoração do desfecho pode auxiliar no ajuste dos limiares com base em fatos, e não em caprichos.

Limiares para Intervenção

Vários estudos mostraram que há benefício na detecção de cânceres de mama invasivos antes que eles se tornem maiores que 1 cm. Embora não haja razão biológica sugerindo a existência de limiares absolutos do prognóstico, há uma clara vantagem de sobrevida para mulheres cujos cânceres são iguais ou inferiores a 1 cm. Rosen *et al*. (23) acompanharam mulheres por um período de 20 anos. Dentre aquelas com linfonodos axilares negativos e câncer no estágio I, as mulheres cujos cânceres invasivos mediam 1 cm ou menos tiveram sobrevida mais longa do que aquelas cujos cânceres mediam 1,1 a 2,0 cm. Tabar *et al*. encontraram resultados semelhantes (24).

O grau histológico avalia a diferenciação de características celulares. Células bem diferenciadas assemelham-se a células mamárias normais, enquanto células mal diferenciadas são nitidamente diferentes. Na maioria dos cânceres, aqueles compostos de células mal diferenciadas têm prognóstico pior do que cânceres bem diferenciados. Tabar *et al*. observaram que, para cânceres invasivos menores que 1 cm, a associação habitual de grau mais alto a pior prognóstico não foi válida, mas o foi para cânceres maiores de 1 cm (24). Segundo os dados suecos, mulheres cujos cânceres foram diagnosticados com tamanho inferior a 1 cm têm evolução uniformemente favorável, seja qual for o grau histológico do tumor (24). Esta observação, bem como a análise da sobrevida, sugere que o objetivo deve ser diagnosticar o câncer de mama invasivo antes que ele atinja 1 cm, e os limiares devem ser estabelecidos de acordo com esse objetivo.

UMA ABORDAGEM SISTEMÁTICA

A capacidade de detectar cânceres de mama mais cedo requer imagens de alta qualidade, processamento adequado dos filmes, revisão sistemática das imagens, interpretação ponderada, capacidade de resolver problemas gerados pelo exame de imagem e capacidade de orientar a remoção diagnóstica de células ou tecido para diagnóstico. O radiologista deve participar de todos os aspectos desse processo. É muito importante que o controle de qualidade seja supervisionado pelo(s) radiologista(s) que interpretará(ão) as imagens, de modo que qualquer degradação das imagens seja detectada e corrigida o mais rápido possível.

Podem-se reduzir os erros seguindo-se uma abordagem do processo estruturada cuidadosamente. A detecção e o diagnóstico do câncer de mama dividem-se em cinco tarefas bastante específicas:

1. Detecção — Encontrar a lesão.
2. Verificação — É real?
3. Triangulação — Onde está?
4. Identificação — O que é?
5. Tratamento — O que fazer a respeito?

Detecção

Após a obtenção de imagens de alta qualidade, o radiologista deve adotar uma abordagem sistemática das imagens.

Distinção entre Triagem e Diagnóstico

Nos Estados Unidos, existem mais de 60 milhões de mulheres com idade a partir de 40 anos. O custo da triagem deve ser mantido em um mínimo, para que mulheres em todos os níveis econômicos possam realizá-la. O sistema de detecção e diagnóstico deve ser organizado de modo que elevado grau de qualidade seja preservado durante a prestação de serviços altamente eficientes. Observamos que o modelo sueco permite alta qualidade com

eficiência, e o serviço de triagem é separado do serviço de avaliação de problemas. Mulheres assintomáticas que necessitam apenas de triagem realizam suas mamografias em centros de triagem destinados a oferecer alta qualidade e eficiência. Seu objetivo é exclusivamente a mamografia. As tecnólogas são dedicadas e se esforçam para obter exames de qualidade mais alta possível.

O exame de triagem é a única oportunidade de detectar um câncer em seu estágio pré-clínico. Assim, as mamografias de triagem devem ser as de melhor qualidade possível. Deve-se usar equipamento capaz de produzir imagens de alta qualidade, e as tecnólogas devem ser bem treinadas. Mostrou-se que a mamografia em incidência única deixa de detectar 5 a 20% de cânceres de mama (25,26). Portanto, o exame de triagem inicial deve incluir duas incidências. Se a mama for composta predominantemente de gordura, pode ser possível utilizar uma única incidência lateral oblíqua em triagens subseqüentes, porém essa abordagem jamais foi validada cientificamente. Preferimos obter duas incidências em cada triagem.

Revisão Sistemática das Imagens

A exemplo da maioria dos exames de imagem, anormalidades na mamografia em geral são evidentes para o observador treinado. Contudo, uma abordagem sistemática da análise de imagens é importante para reconhecer alterações sutis e reduzir resultados falso-negativos secundários a erro do observador. Os indivíduos desenvolvem suas próprias rotinas, e, desde que os princípios básicos sejam mantidos, não existe uma só seqüência “correta”.

Porém a interpretação das imagens não deve ser arbitrária. O radiologista deve aderir a um sistema para prevenir equívocos comuns como confusão direita/esquerda ou incapacidade de compreender a localização tridimensional de uma anormalidade. A interpretação de imagens não deve basear-se em opiniões subjetivas, mas sim na análise de critérios morfológicos específicos. Os limiares para diversos níveis de

intervenção devem ser definidos e não sofrer flutuações diárias. A interpretação de imagens deve ser o mais coerente possível. Sem uma abordagem organizada, o aperfeiçoamento é mais difícil.

Exposição e Condições de Visualização

O tipo de negatoscópio utilizado é uma preferência individual, mas os detalhes da imagem devem estar prontamente visíveis. Combinações de filme/écran e exposições modernas resultam em imagens de alto contraste com densidades máximas do filme de até quatro ou mais em medição densitométrica.

A linha cutânea muitas vezes não é visível sem uma luz forte, mas a avaliação da pele raramente é importante. Uma iluminação geral forte é essencial para avaliar as seções escuras do filme. Hendrick (27) observou que cinco especialistas em mamografia utilizavam uma iluminação que, em média, era duas vezes mais forte que a iluminação de negatoscópios convencionais no nível de 3.500 nits.

Alternadores com filmes dispostos para interpretação em lote são mais eficientes no contexto de triagem. A luz externa deve ser reduzida, e o uso de bloqueio ao redor das imagens é preferível para reduzir o clarão periférico que pode comprometer a capacidade ocular de ver estruturas contrastantes.

Quando filmes prévios estão disponíveis, devem-se compará-los. Idealmente, o observador compara o exame atual com filmes prévios obtidos há 2 anos ou mais, porque uma anormalidade sutil pode ser evidente apenas como uma alteração progressiva ao longo de um período de tempo, e pode ser difícil reconhecê-la durante um intervalo curto.

Uma luz forte é proveitosa para avaliação de alterações na borda do parênquima nas seções escuras do filme embaixo da gordura subcutânea. A análise da pele raramente fornece informações que já não sejam

clinicamente evidentes porque alterações cutâneas associadas a câncer geralmente são alterações tardias e sobressaem ao exame clínico.

Praticamente todas as anormalidades são visíveis a olho nu, mas o uso de uma lente de aumento freqüentemente facilita a análise de estruturas pequenas e é um auxílio valioso para a detecção de microcalcificações. Uma lente ou outro sistema que permita aumento de 2 3 a 5 3 é útil. Também verificamos que uma lente de redução que comprima a imagem pode ajudar na detecção de áreas extensas de assimetria.

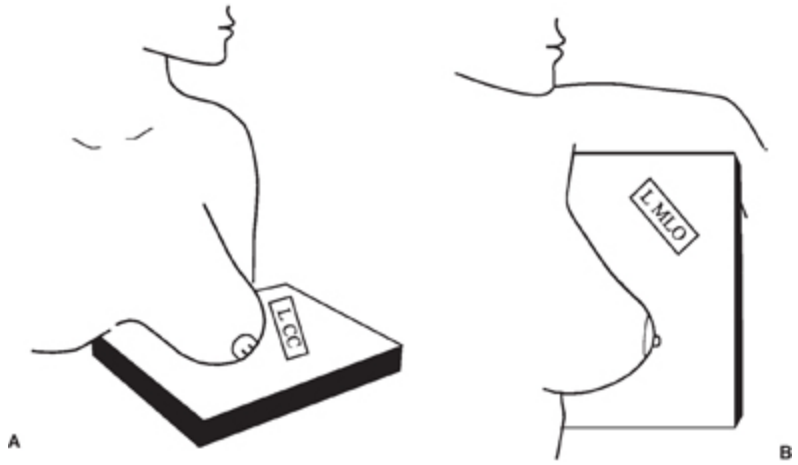

Fig. 11.6 Localização de marcadores opacos. Esquema para mostrar a localização de marcadores radiopacos nas incidências craniocaudal (A) e lateral (B).

Posicionamento dos Filmes para Visualização

As mamas são mais bem analisadas como órgãos simétricos. Por convenção, as mamografias devem ser identificadas com marcadores radiopacos no lado axilar das incidências craniocaudais (Fig. 11.6A) e ao longo do lado axilar superior da mama nas incidências laterais (Fig. 11.6B). Os marcadores devem estar nessa localização independentemente de como a imagem é obtida, para que os lados medial e lateral, o topo e a base da mama sejam identificados. O filme deve ter permanentemente um número de identificação única da paciente, bem como a data do exame e o nome da instituição que o realizou. As informações sobre espessura de compressão, pressão, miliampères e pico de quilovolts são dados potencialmente úteis

para ser incluídos na imagem. A disponibilidade desses dados ajuda a selecionar técnicas em futuros exames da paciente. O ACR recomenda a inclusão de informações permanentes nos filmes. Constatamos que adesivos permanentes são mais confiáveis e legíveis com o auxílio de luz refletida. Todas as mamografias também devem ter marcadores de esquerda e direita, e a incidência mamográfica deve ser registrada no exame (28).

O posicionamento das mamografias no negatoscópio é uma questão de preferência individual, mas deve ser organizado, e erros serão evitados se o mesmo sistema for adotado constantemente. A disposição das imagens sempre da mesma maneira gera menos confusão. A convenção radiológica é posicionar as imagens no negatoscópio como se o observador estivesse frente a frente com a paciente, com a mama esquerda à direita do observador e a mama direta à sua esquerda. Como preferimos ter o lado de emulsão não reflexivo do filme de emulsão única de frente para o observador a fim de evitar reflexão pelos filmes de qualquer luz externa, posicionamos as mamografias ao contrário dessa convenção, com a mama esquerda à esquerda do observador e a mama direita à sua direita.

Preferimos posicionar os filmes como imagens em espelho, com o lado da parede torácica das mamas um contra o outro e com os marcadores no topo das imagens. O lado da parede torácica da incidência lateral é colocado contra o lado da parede torácica da mama oposta (Fig. 11.7A). Usa-se a mesma orientação de imagens em espelho para posicionar as incidências craniocaudais, mas rodam-se os filmes de modo que a partes axilares, bem como as esternais, estejam opostas (ver Fig. 11.7B). Assim, o observador sabe que as metades superiores das mamas nas incidências laterais e as metades axilares nas incidências craniocaudais sempre estão no topo, com os lados esternais das incidências craniocaudais na base. A visualização das mamas como imagens em espelho ajuda a reconhecer assimetrias.

Durante a análise de imagens digitais em um monitor, as mesmas convenções se aplicam e a mesma organização é adotada.

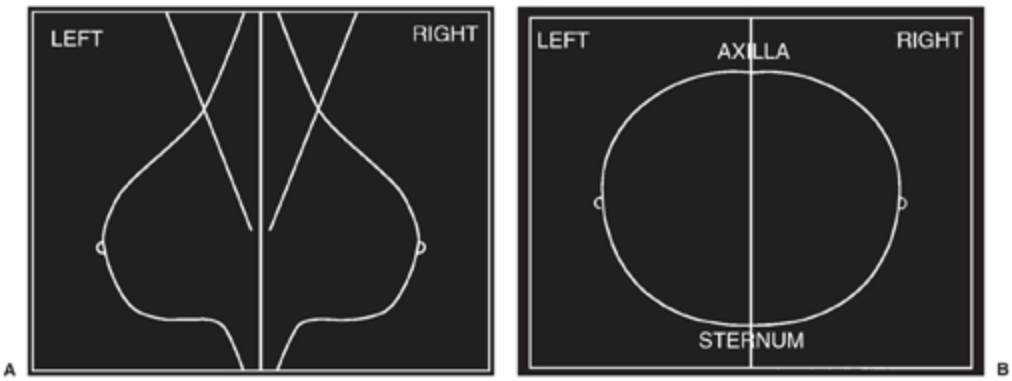

Fig. 11.7 A inspeção de imagens em espelho auxilia a interpretação mamográfica. Podem-se detectar as assimetrias dispondo-se as incidências laterais dorso a dorso (A) e as incidências craniocaudais de tal modo que as áreas correspondentes da mama são vistas como imagens em espelho (B). LEFT 5 esquerda; RIGTH 5 direita; AXILLA 5 axila; STERNUM 5 esterno.

Interpretação das Imagens

Em mamografias, assim como em outras radiografias, a detecção de lesões baseia-se na observação de alteração dos padrões normais. Existe variação acentuada nos padrões das estruturas internas da mama, e somente a experiência confere familiaridade ampla com o espectro normal.

Área a área, as mamas são notavelmente simétricas. Se as mamografias forem obtidas com posicionamento simétrico, a arquitetura e a distribuição da densidade devem ser imagens em espelho (Fig. 11.8). As imagens devem ser com-paradas área a área: as regiões subareolares devem parecer semelhantes, a parte superior da mama direita deve ser a imagem em espelho da parte superior esquerda, e assim por diante. Tabar e Dean (29) sugerem bloqueio de toda a imagem exceto pequenas seções em espelho das mamografias, durante o aprendizado, para ajudar a reconhecer áreas assimétricas.

Grandes áreas de assimetria são mais facilmente reconhecidas por visualização das imagens dorso com dorso a uma certa distância ou através de uma lente redutora para comprimir a escala e trazer toda a imagem à visão foveal. O radiologista deve avaliar diferenças assimétricas de densidade e arquitetura em duas incidências para determinar se elas são

verdadeiras em termos tridimensionais. Devem-se pesquisar alterações em exames prévios, se estiverem disponíveis.

Essa avaliação global é seguida por revisão individual em detalhes de cada imagem, à procura de densidades anormais, áreas de distorção da arquitetura e microcalcificações. Finalmente, deve-se usar uma lente de aumento para inspecionar cada imagem à procura de lesões pequenas e microcalcificações.

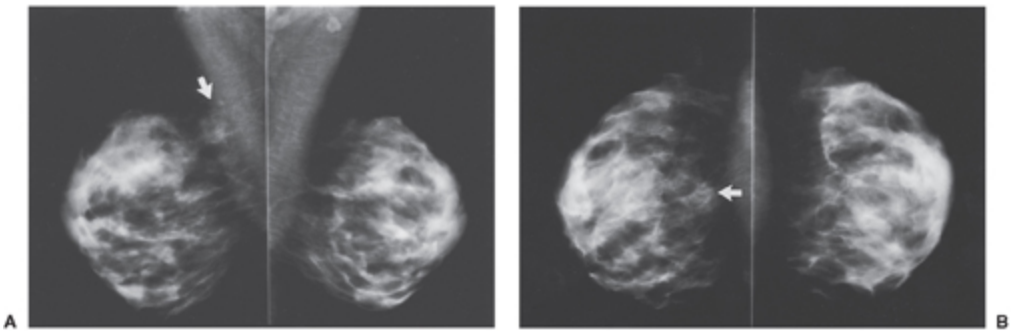

Fig. 11.8 A inspeção de imagens em espelho facilita a percepção. A assimetria focal (setas) nas incidências mediolateral oblíqua (A) e craniocaudal (B) revelou-se ser uma ilha de tecido mamário.

A detecção de câncer de mama envolve a triagem de tecidos considerados normais. Isto geralmente requer a avaliação de mulheres assintomáticas num esforço de detectar anormalidades clinicamente ocultas que tenham uma probabilidade significativa de câncer. Também se aplica a mulheres sintomáticas nas quais tanto os segmentos assintomáticos da mama ipsilateral como os da mama contralateral são avaliados.

Uma anomalia detectada na triagem pode gerar preocupação suficiente para suscitar intervenção imediata ou, se tiver aspecto limítrofe, exigir avaliação adicional para defini-la como irrelevante ou exigir diagnóstico tecidual. Este último processo foi denominado *mamografia diagnóstica*. Deve-se chamá-lo mais apropriadamente de *avaliação de lesão mamária* ou, como quer Sickles, *resolução de problemas*. Isto também se aplica à mulher sintomática à qual se podem aplicar técnicas radiológicas à área de preocupação levantada pelo exame clínico da mama. O valor da

mamografia é limitado nesta última aplicação, e novamente ela é mais valiosa na triagem de tecidos clinicamente normais.

Estabelecimento de uma Abordagem Ponderada

O radiologia deve estabelecer uma abordagem para detecção e diagnóstico na qual cada etapa e decisão sejam fundamentadas. No contexto de triagem, o radiologista pode preferir adiar a avaliação final até que um exame adicional seja realizado, mas o processo deve ser considerado incompleto enquanto o exame não for realizado. Nesse momento, deve-se chegar a uma avaliação final. As avaliações finais devem aderir ao sistema BIRADS do ACR (ver Cap. 25).

Idealmente, anormalidades significativas são totalmente caracterizadas quanto ao seu formato, características das margens, tamanho, atenuação dos raios X, localização na mama e efeito sobre as estruturas circundantes se forem massas. Se detectadas, calcificações devem ser caracterizadas em termos de localização, tamanho, número, morfologia, distribuição e heterogeneidade.

A avaliação inicial deve determinar se o achado pode ser caracterizado como benigno sem a necessidade de exame adicional. Idealmente, estabelecem-se diretrizes para que a interpretação seja consistente, concisa e apresentada claramente à paciente ou ao médico que a encaminhou. Limiares para vários níveis de intervenção devem ser instituídos e utilizados de maneira coerente. No contexto de triagem, um sistema computadorizado para gerar os laudos é bastante proveitoso. Laudos computadorizados promovem uma terminologia consistente que seja compreendida mais facilmente pelo médico da paciente e exigem que o radiologista forneça análises coerentes. O radiologista deve evitar basear-se na intuição acerca da importância de um achado, e deve ter razões cuidadosamente ponderadas que justifiquem as conclusões de sua interpretação.

Como a triagem não é controlada centralmente nos Estados Unidos, é importante que radiologistas individuais monitorem seus próprios resultados para garantir que eles estão detectando lesões incipientes. Se diretrizes forem seguidas e limiares definidos utilizados, a monitoração permite a modificação dos limiares para intervenção e pode minorar o número de mulheres que necessitam de procedimentos de intervenção para lesões que se revelam benignas. A organização da interpretação mamográfica é facilitada pelo fato de que a detecção e o diagnóstico de câncer de mama procuram identificar praticamente o único distúrbio significativo na mama; outros distúrbios na mama são importantes apenas se eles interferirem na detecção do câncer de mama.

Verificação

Antes de declarar uma anormalidade em potencial preocupante, o radiologista deve convencer-se de que um achado na triagem é de fato real em termos tridimensionais. Os métodos para confirmar a presença de uma lesão, bem como a triangulação de sua localização, são descritos em detalhes nos Caps. 10 e 22.

Lesões vistas em apenas uma incidência devem ser confirmadas como significativas antes de sugerir-se qualquer intervenção. Estruturas mamárias normais podem superpor-se na imagem bidimensional projetada e formar “sombras de somação” que simulam uma anormalidade significativa. As estruturas superpostas podem ser diferenciadas de lesões mamárias verdadeiras por várias técnicas. Em geral, essa diferenciação é possível na triagem inicial por meio de comparação das duas incidências padrões. A incapacidade de demonstrar uma anormalidade em duas incidências geralmente é suficiente para definir se um achado representa uma lesão real ou tecidos superpostos. Se restar alguma dúvida, a obtenção de múltiplas incidências aleatórias adicionais é inoportuna. A confirmação e a busca de definição de uma anormalidade devem ser cuidadosamente planejadas para minorar a exposição da paciente a raios X.

Retorno à Incidência que Sugeriu uma Anormalidade

Em geral, é mais proveitoso retornar à incidência em que se encontrou uma anormalidade e modificá-la para alterar a direção do feixe de raios X ao atravessar os tecidos. Se o achado sob suspeita parecer uma distorção da arquitetura, usa-se compressão focal para separar melhor as estruturas e eliminar superposição. A modificação do ângulo de incidência do feixe de raios X em relação aos tecidos pode lograr o mesmo objetivo. Angulação do suporte e repetição da imagem produzem uma incidência diferente dos vários elementos teciduais no detector. Isto também pode ser alcançado rolando-se a mama e recomprimindo-a para reorientar as relações dos tecidos com o feixe (30,31).

A Magnificação Reduz o Ruído e Aumenta a Nitidez

Pode-se recorrer ao aumento da nitidez mediante magnificação mamográfica direta para determinar melhor a verdadeira natureza de uma anormalidade bem como aprimorar a visualização de suas características morfológicas. A última pode ser importante para análise da lesão.

Triangulação

Depois que uma anormalidade foi confirmada e considerada potencialmente significativa, deve-se determinar sua localização tridimensional na mama. O radiologista deve evitar uma recomendação para intervenção enquanto não tiver uma idéia precisa da localização real da lesão dentro da mama. Anormalidades sugeridas em apenas uma incidência devem ser corroboradas por outras incidências ou outras técnicas de imagem, como ultra-som ou TC. Manobras como incidências roladas que são úteis para definir a existência de uma lesão também podem ser utilizadas para estabelecer sua localização dentro da mama, permitindo que uma agulha seja introduzida no seu interior com precisão. Avaliação do deslocamento

aparente de uma lesão contra o resto do tecido mamário através do efeito de paralaxe também pode ajudar a determinar sua localização (ver Cap. 22).

O radiologista deve certificar-se de que a lesão está de fato dentro da mama. Como a maior parte da superfície cutânea se projeta sobre a mama nas imagens em duas incidências, lesões e calcificações cutâneas podem ser confundidas com anormalidades intramamárias. A colocação de marcadores sobre estruturas cutâneas para confirmar que elas representam a sombra na mamografia é razoavelmente simples. O uso de uma grade localizadora para marcar calcificações cutâneas, permitindo a confirmação com imagens tangenciais, é descrito no Cap. 22.

Lesões cutâneas elevadas ou aquelas com superfícies irregulares que retêm pós e pomadas radiopacos podem projetar-se na mamografia e ser confundidas com anormalidades intramamárias (as lesões pigmentadas planas geralmente são invisíveis). Qualquer dúvida é facilmente resolvida com a colocação de um marcador na lesão cutânea e repetição da imagem, além de uma imagem com feixe de raios X tangenciais ao marcador. Calcificações cutâneas são demonstradas pela colocação de um marcador na superfície onde elas provavelmente se localizam e obtenção de uma imagem tangencial do marcador. Isto confirma sua localização na derme (32).

Incidências Roladas

Se uma lesão intramamária for encontrada apenas na incidência craniocaudal, incidências roladas podem definir em que terço da mama a lesão está. Os princípios da fluoroscopia são aplicados. Se a lesão se mover na direção em que o topo da mama é rolado, a lesão está no topo da mama. Se ela se mover com a base, esta é sua localização. Se ela permanecer relativamente estável, provavelmente está no centro. Então, podem-se obter incidências ortogonais concentradas no terço da mama onde a lesão está para confirmar sua localização.

Incidência Lateral Reta

Se uma lesão for vista apenas na incidência oblíqua, deve-se obter uma incidência lateral reta. Usa-se o deslocamento da lesão em relação à projeção dos tecidos mamários para definir sua localização na mama (30). Também recorremos a ultra-sonografia e TC para triangulação e localização precisas de lesões intramamárias verdadeiras quando as incidências modificadas deixam dúvidas (33,34).

Avaliação

Depois que a lesão foi confirmada e sua localização na mama definida (lesões cutâneas excluídas), deve-se proceder à sua análise. A primeira decisão a ser tomada é se a lesão é morfologicamente benigna. Um achado considerado benigno segundo critérios mamográficos não requer exames adicionais.

A interpretação mamográfica não deve ser baseada na intuição: o radiologista deve ter razões concretas ao decidir que uma lesão é benigna. Incidências com magnificação para melhor caracterização morfológica e definição da lesão e ultra-som para diferenciação cisto/sólido são os principais métodos não-invasivos de análise de lesões.

Análise morfológica combinada com a localização da lesão pode ser usada para evitar gerar preocupação com o linfonodo intramamário comum. Uma lesão circunscrita, redonda, lobulada ou reniforme na periferia lateral da mama representa quase certamente um linfonodo intramamário benigno e não requer avaliação adicional (Fig. 11.9). Calcificações esféricas com centro transparente (Fig. 11.10) quase sempre decorrem de processos benignos, como a calcificação de restos acumulados dentro e ao redor de ductos, adiponecrose e calcificações cutâneas. Calcificações que têm diâmetro superior a 0,5 mm e formam depósitos contínuos semelhantes a bastão com vários milímetros de extensão advêm da calcificação de restos dentro de ductos e não estão relacionadas com câncer.

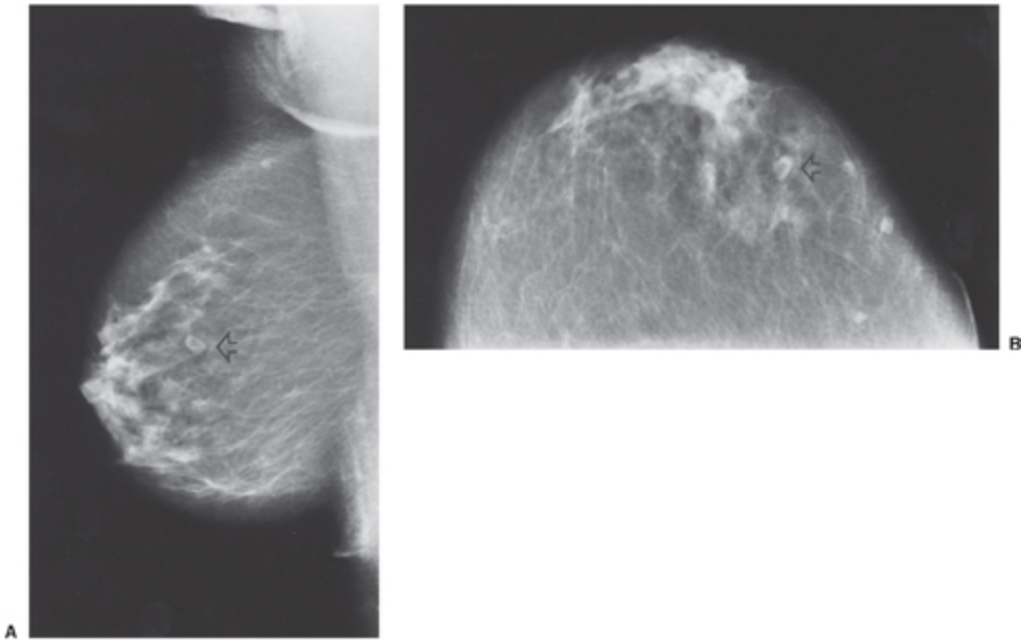

Fig. 11.9 Linfonodos intramamários. Esta massa (setas) e outras massas similares exibem o aspecto e a localização típicos de linfonodos intramamários benignos nas incidências mediolateral oblíqua (A) e craniocaudal (B), e nenhuma avaliação adicional é necessária.

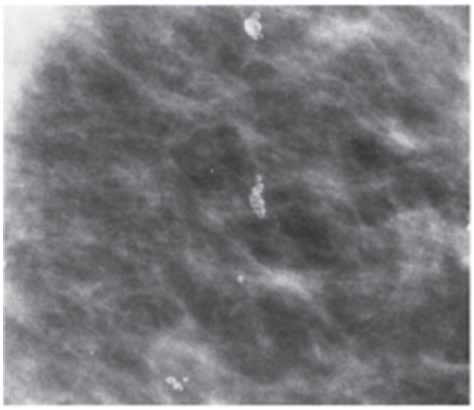

Fig. 11.10 Calcificações com centro transparente são geradas por processos benignos. Estas são típicas de depósitos cutâneos.

A magnificação combinada com incidência lateral e feixe horizontal demonstra a coleção inferior, em crescente, com concavidade para cima do “leite de cálcio” precipitado em cistos benignos. Fibroadenomas densamente calcificados não devem gerar alarme, e massas encapsuladas radiotransparentes, como lipomas, cistos oleosos, galactoceles e hamartoma de densidade mista, sempre são benignas.

Um aglomerado focal aparente de calcificações na imagem de contato pode revelar-se na imagem com magnificação como um grupo mais proeminente em tecidos que contêm numerosas calcificações similares, redondas, amorfas e difusas, reduzindo a probabilidade de câncer. A resolução mais alta da magnificação também pode demonstrar centros transparentes, evitando-se biopsia.

Uma lesão circunscrita não requer biopsia aberta apenas quando exibe margens nítidas e pode ser acompanhada (21). Alguns preferem utilizar imagens com magnificação para avaliar as margens. Acreditamos ser raríssimo que uma massa circunscrita nitidamente definida em mamografias modernas exiba margens mal definidas em magnificação, mas às vezes recomendamos acompanhamento após curto intervalo com base nas imagens de contato obtidas na triagem.

Ultra-som como Exame Adjuvante

No caso de lesões com tamanho próximo de 1 cm ou maiores, a ultra-sonografia distingue entre lesões císticas e sólidas. Um cisto deve ter paredes anterior e posterior nítidas sem ecos internos e ter boa transmissão no seu interior (Fig. 11.11). A avaliação de uma lesão sólida por ultra-sonografia é puramente uma probabilidade estatística, porque lesões sólidas benignas e malignas possuem morfologia ultra-sonográfica semelhante; contudo, a maioria dos fibroadenomas é ovóide, enquanto cânceres são mais freqüentemente esféricos ou triangulares.

Fig. 11.11 Cisto na ultra-sonografia. No ultra-som, um cisto deve ter margens bem definidas, paredes anterior e posterior nítidas, ausência de ecos internos e boa transmissão do som no seu interior.

TRATAMENTO

Limiares para intervenção devem ser definidos e aplicados com coerência. Os critérios que suscitam biopsia podem divergir entre radiologistas, mas os critérios adotados devem ser fundamentados em dados. Os dados disponíveis (ver Cap. 16) sugerem que a melhor oportunidade para curar um câncer de mama infiltrativo é descobri-lo quando seu diâmetro ainda é menor que 1 cm (23,24). Toda lesão espiculada que não decorra de cirurgia prévia, ainda que estável ao longo do tempo, é altamente suspeita; apenas raramente é benigna; Qualquer sugestão de uma margem infiltrativa mal definida deve suscitar intervenção. Calcificações que não tenham morfologia claramente benigna merecem avaliação cuidadosa. Aquelas que são típicas de câncer intraductal, formadas em células cancerosas necróticas no ducto ocupado por câncer de mama, devem ser biopsiadas. Cinco ou mais calcificações indeterminadas, de formato irregular, menores que 0,5 mm em um volume tecidual de 1 mL devem ser consideradas suspeitas.

O ACR criou o sistema BIRADS (ver Cap. 25), que estabelece seis categorias de classificação para o laudo mamográfico:

1. Mamografia negativa
2. Achado benigno — mamografia negativa
3. Achado provavelmente benigno — recomenda-se acompanhamento após curto intervalo
4. Anormalidade suspeita — deve-se considerar biopsia
5. Alta probabilidade de câncer
6. Câncer definido

No contexto de triagem, pode ser preciso reconvocar a paciente para avaliação adicional antes de ela se enquadrar em uma das categorias acima, mas toda avaliação mamográfica deve ser classificada em uma das seis categorias.

Mamografia Negativa

Se a mamografia for negativa, nenhum exame radiológico adicional é necessário. Isto não significa que a paciente não precisa de avaliação adicional. Se ela tiver uma anormalidade clinicamente evidente, devem-se tomar decisões clínicas. O fato de que a mamografia é negativa não modifica isso, assim como um exame físico negativo não altera a necessidade de investigar uma lesão que seja suspeitada por mamografia.

Achado Benigno

A determinação primária que deve ser feita é se a lesão é benigna. Se um achado tiver características morfológicas claramente benignas, não há necessidade de análise adicional ou intervenção.

Alta Probabilidade de Câncer

Lesões que têm alta probabilidade de câncer exigem intervenção. Isto geralmente significa análise tecidual (ou citológica).

Lesão Indeterminada

Quando uma lesão é confirmada e tem uma dada probabilidade de câncer mas sua histologia permanece incerta com base em análise morfológica, deve-se fazer uma recomendação de análise adicional. Esta pode ser simplesmente acompanhamento após curto intervalo no caso de uma lesão que tenha probabilidade mínima de câncer (2% ou menos) ou a recomendação para se obter tecido de lesões mais suspeitas. As recomendações devem seguir as diretrizes estabelecidas como as descritas anteriormente, e as conseqüências das recomendações devem ser monitoradas de modo que as modificações nas diretrizes sejam baseadas em dados e não em evidências isoladas.

Em geral, se a lesão for circunscrita e satisfizer os critérios de tamanho para investigação, recomenda-se aspiração guiada por ultra-som ou exame de imagem para estabelecer a composição cística ou sólida da lesão. A acurácia da citologia de aspiração com agulha fina ou da biopsia de fragmento permanece incerta. Idealmente, como existe alguma dependência do operador nesses procedimentos, a acurácia é estabelecida para cada serviço de radiologia (35). Se biopsia não for usada para diagnosticar lesões sólidas que alcançaram o limiar, mulheres com essas lesões devem ser acompanhadas muito cuidadosamente para garantir que resultados falso-negativos sejam corrigidos a tempo (36).

Se os resultados de uma biopsia com agulha discordarem do diagnóstico esperado, deve-se repetir a biopsia ou realizar uma biopsia excisional. Por exemplo, se a lesão for uma massa espiculada e o laudo afirmar “tecido fibrocístico”, há alta probabilidade de que a agulha tenha errado o alvo, e biopsia excisional deve ser realizada. Por outro lado, se a lesão for redonda ou ovóide com margens bem definidas e o material de biopsia com agulha for interpretado como fibroadenoma, os resultados são coerentes, e o aproveitamento da biopsia com agulha é justificado. Vários estudos demonstraram que, se a histologia de uma biopsia de fragmento for lida como hiperplasia atípica (lesão de alto risco porém benigna), biopsia

excisional é oportuna porque a lesão pode revelar-se um câncer de mama na excisão (37).

De Provavelmente Benigna para Suspeita

As lesões que se enquadram entre *claramente benigna* e *alta probabilidade de câncer* são as mais difíceis, e não há unanimidade entre especialistas acerca do seu tratamento apropriado. Abrangem desde aquelas com margens mal definidas àquelas com calcificações aglomeradas e morfologia heterogênea. Algumas dessas lesões serão classificadas como provavelmente benignas, enquanto outras serão consideradas suspeitas, para as quais se deve recomendar biopsia.

Há consenso geral de que a categoria de *acompanhamento após curto intervalo* deve incluir apenas lesões que provavelmente sejam benignas e tenham probabilidade muito baixa de câncer. A estabilidade de uma lesão ao longo do tempo não necessariamente é tranqüilizadora. O câncer de mama pode ser estável (38). O princípio de acompanhamento após curto intervalo aplica-se a lesões que, para começar, têm probabilidade muito baixa de câncer e também têm um nível adicional de certeza conferido pela sua estabilidade. As probabilidades são multiplicativas. O câncer pode permanecer estável durante vários anos, embora isto seja raro. Por conseguinte, a estabilidade de uma lesão preocupante não nos tranqüiliza. No entanto, a estabilidade de uma lesão que, para começar, tem baixa probabilidade de câncer multiplica uma baixa probabilidade por outra baixa probabilidade, resultando em uma probabilidade baixíssima tranqüilizadora.

Lesão Suspeita

Não existem critérios absolutos para recomendar uma biopsia, porque as probabilidades radiológicas devem ser avaliadas à luz dos fatores de cada paciente, como a idade, a qualidade de vida, o risco da intervenção e assim por diante. Contudo, em razão das incertezas reais de análise da lesão, o

médico que encaminhou a paciente deve, sempre que possível, receber probabilidades que serão apresentadas à paciente para que juntos eles tomem uma decisão informada acerca da conveniência de intervenção ou acompanhamento estreito. Por exemplo, algumas mulheres preferem evitar uma cirurgia e escolhem acompanhamento após curto intervalo de uma lesão com probabilidade de 2 a 5% de câncer, enquanto outras escolhem a cirurgia para uma chance de 1% de câncer. Se biopsia com agulha ou biopsia aberta for escolhida, o radiologista e o cirurgião devem ser capazes de oferecer à paciente um procedimento preciso e seguro que tenha alta probabilidade de estabelecer o diagnóstico correto com a menor lesão estética e morbidade possíveis.

Posicionamento da Agulha

Os métodos mais exatos de posicionamento da agulha consistem em fixar a mama no sistema de compressão do mamógrafo e inserir uma agulha dentro da lesão para biopsia com agulha ou uma agulha com fio-guia através ou ao longo da lesão paralelamente à parede torácica para orientar uma biopsia excisional (39). Para determinadas lesões, também se obtém posicionamento adequado por meio de ultra-som, TC e RM. Posicionamento exato para biopsia com agulha é fundamental para que os resultados sejam precisos. A introdução correta do guia para excisão é essencial para permitir que uma pequena quantidade de tecido seja removida a fim de determinar precisamente a histologia da lesão em questão (40). Deve-se realizar uma radiografia com compressão de todas as lesões impalpáveis excisadas e deve-se dos para interpreta utilizar uma radiografia dos fragmentos para determinar se o tecido contendo calcificações foi removido.

Se a lesão se revelar maligna e contiver calcificações visíveis mamograficamente, uma mamografia pós-cirúrgica com magnificação pode ajudar a avaliar a extensão da lesão e a possibilidade de câncer residual por definir a presença de calcificações residuais. Recomenda-se que, para

preservação da mama, todo o câncer macroscópico seja removido e que as margens do tecido excisado sejam livres de tumor (margens livres), indicando que o tumor macroscópico foi removido. Isto parece minorar a probabilidade de recorrência após radiação, porém a sobrevida geral não parece ser afetada.

Acompanhamento Após Curto Intervalo

O valor do acompanhamento após curto intervalo (período de tempo menor que o intervalo anual recomendado para triagem) ainda é controverso. Alguns argumentam que, se a lesão causar preocupação suficiente para suscitar biopsia imediata, existe pouca ou nenhuma vantagem em acompanhamento após curto intervalo, e preocupações desnecessárias são intensificadas e o custo elevado.

Há poucos dados prospectivos objetivos sobre acompanhamento após curto intervalo (40); nem mesmo a duração do intervalo tem base científica. A maioria dos esquemas baseia-se em análise dos tempos de duplicação esperados de câncer de mama. Nossa experiência sugere que, seja qual for o intervalo, ele não deve interferir na triagem anual. Adotamos um intervalo de 6 meses e recomendamos a monitoração de 6 em 6 meses por um total de 2 anos. Si- ckles sugeriu um intervalo curto inicial de 6 meses, seguido por acompanhamento anual dirigido por um total de 3 anos (36).

Em nosso programa de triagem, 2 a 4% das mulheres examinadas apresentam achados que as enquadram em nosso acompanhamento após curto intervalo. Embora os cânceres possam ser estáveis por mais de 2 anos (37), em nossa experiência eles quase sempre exibem características duvidosas no exame inicial. É muito raro que uma lesão classificada como provavelmente benigna, mas que depois se revela maligna, permaneça estável por 2 anos.

Uma lesão que tenha probabilidade baixíssima e permaneça estável por mais de 2 anos quase garante benignidade. Porém, como o número dessas lesões é muito pequeno, é quase impossível chegar a conclusões

estatisticamente significativas sobre intervalos de acompanhamento. Moskowitz salientou que a idade pode ser influente e sugeriu que em mulheres abaixo de 50 anos o intervalo deve ser encurtado para 3 meses em razão dos tumores de crescimento mais rápido nessa faixa etária; contudo, isto permanece puramente especulativo (comunicação pessoal).

Uma lesão que seja classificada como provavelmente benigna deve ter probabilidade muito baixa de câncer. Por exemplo, não se deve utilizar o acompanhamento após curto intervalo para avaliar lesões suspeitas encontradas em apenas uma incidência. Se uma lesão for suspeita, deve-se instituir investigação diligente de sua histologia. Se isto for impossível, o encaminhamento para outro centro permitirá antecipar a intervenção.

Se uma lesão exibir morfologia suspeita, a estabilidade é bem menos tranqüilizadora. Uma lesão espiculada de qualquer tamanho gera suspeita, independentemente de sua estabilidade. Estudos prospectivos são necessários para desenvolver normas baseadas em dados e não em suposições, mas até que eles sejam realizados é admissível que uma lesão que permaneça estável durante um período de 2 anos, e desde o início exiba características aparentemente benignas, tenha probabilidade baixa de ser maligna.

COMUNICAÇÃO DOS RESULTADOS DO DIAGNÓSTICO POR IMAGEM DA MAMA

A comunicação dos resultados dos exames de imagem da mama tem sido problemática (41). O laudo escrito pode não ser suficiente. Sugere-se que um exame de triagem anormal que exija avaliação adicional e achados significativos que sugiram uma probabilidade clara de câncer sejam comunicados por escrito e por comunicação telefônica direta com o médico que encaminhou a paciente. Nos Estados Unidos, muitos estados exigem que a paciente seja informada diretamente.

Observamos que além da comunicação escrita e verbal da necessidade de avaliação diligente, erros podem ser reduzidos mantendo-se um arquivo

das pacientes que se enquadram nas categorias que requerem atenção imediata. Esse arquivo é revisto periodicamente para garantir que o acompanhamento apropriado ocorreu. Um sistema computadorizado facilita esse processo e gera automaticamente listas de acompanhamento e cartas caso uma intervenção apropriada não tenha ocorrido.

AUDITORIA

Como em toda a medicina, a mamografia e o diagnóstico por imagem da mama evoluem continuamente. Novas observações continuarão a ocorrer. Um bom programa de triagem deve analisar os resultados das anormalidades que foram descobertas (ver Cap. 25) (isto é obrigatório na maioria dos estados e exigido nas diretrizes do Food and Drug Administration). Sabendo o que uma anormalidade revelou-se ser, o radiologista e sua equipe aperfeiçoarão a interpretação das imagens e poderão modificar seus métodos para melhor detectar e diagnosticar câncer de mama precoce.

RESUMO

A capacidade de detectar câncer de mama incipiente requer:

1. Exames de imagem otimizados com (a) mamógrafo exclusivo, (b) tecnólogas altamente treinadas para posicionar a mama de maneira apropriada de modo a maximizar o tecido visualizado, (c) processamento adequado da imagem para aumentar o contraste dos tecidos moles e preservar alta resolução e (d) programa de controle de qualidade para garantir que esses elementos permaneçam constantes.
2. A interpretação deve adotar (a) revisão sistemática por um radiologista treinado, sempre que possível comparando-se com exames prévios, (b) parâmetros e limiares definidos para interpretação, (c) comunicação apropriada de um achado ao médico que encaminhou a paciente ou mecanismos que garantam acompanhamento da paciente auto-encaminhada e (d) sistema de acompanhamento, pelo menos dos exames

anormais, para tentar garantir que preocupações sejam transmitidas adequadamente e avaliar os resultados dos limiares aplicados.

Mediante estabelecimento de um protocolo coerente e ponderado, o serviço de diagnóstico por imagem da mama fornece laudos acurados e concisos baseados em interpretações que não são arbitrárias mas cuidadosamente elaboradas. Por meio de monitoração dos resultados de suas atividades, a qualidade do serviço será aperfeiçoada.

REFERÊNCIAS

1. Elmore JG, Wells CK, Lee CH, et al. Variability in radiologists' interpretations of mammograms. N Engl J Med 1994,331: 1493-1499.
2. Kopans DB. The accuracy of mammographie interpretation. N Engl J Med 1994;331:1521-1522.
3. Baker LH. Breast câncer detection demonstration project: five-year summary report. CA Cancer J Clin 1982;32:194-225.
4. Ghate SV, Soo MS, Baker JA, et al. Comparison of recall and câncer detection rates for immediate versus batch interpretation of screening mammograms. Radiology 2005;235:31-35.
5. Frankel SD, Sickles EA, Cupren BN, et al. Initial versus subsequent screening mammography: comparison of findings and their prognostic significance. AJR Am J Roentgenol 1995,164:1107-1109.
6. Austin JHM, Romney BM, Goldsmith LS. Missed bronchogenic carcinoma: radiographic findings in 27 patients with a potentially resectable lesion evident in retrospect. Radiology 1992,T82: 115-122.
7. Bird RE. Professional quality assurance for mammographie screening programs. Radiology 1990;177:587.
8. Tabar L, Fagerberg G, Duffy S, et al. Update of the Swedish two-county program of mammographie screening for breast câncer. Radiol Clin North Am 1992;30:187-210.
9. Thurfjell EL, Lernevall KA, Taube AAS. Benefit of independent double reading in population-based mammography screening program. Radiology 1994;191:241-244.
10. Moskowitz M. Breast câncer: age-specific growth rates and screening strategies. Radiology 1986,161:37-41.
11. Tabar L, Fagerberg G, Day NE, et al. What is the optimum interval between mammographie screening examinations? An analysis based on the latest results of the Swedish two-county breast screening trial. Br J Cancer 1989;55:547-551.
12. Tabar L, Duff SW, Krusemo UB. Detection method, tumor size and node metastases in breast cancers diagnosed during a trial of breast câncer screening. Eur J Cancer Clin Oncol 1987;23: 959-962.

13. Meyer JE, Kopans DB. Analysis of mammographically obvious breast carcinomas with benign results on initial biopsy. Surg Gynecol Obstet 1981;153:570-572.
14. Faulk RM, Sickles EA. Efficacy of spot compression—magnification and tangential views in mammographie evaluation of palpable masses. Radiology 1992;185:87-90.
15. Kopans DB, Meyer JE, Cohen AM, et al. Palpable breast masses: the importance of preoperative mammography. JAMA 1981;246: 2819-2822.
16. Swann CA, Kopans DB, McCarthy KA, et al. Mammographie density and physical assessment of the breast. AJR Am J Roentgenol 1987;148:525-526.
17. Boren WL, Hunter TB, Bjelland JC, et al. Comparison of breast consistency at palpation with breast density at mammography. Invest Radiol 1990;25:1010-1011.
18. Meyer JE, Kopans DB. Breast physical examination by the mam-mographer; an aid to improved diagnostic accuracy. Appl Radiol 1983;103-106.
19. van Dijck JA, Verbeek AL, Hendriks JH, et al. The current detecta-bility of breast câncer in a mammographie screening program. Cancer 1993;72:1933-1938.
20. Kopans DB. Mammography screening for breast câncer. Cancer 1993;72:1809-1812.
21. Brenner RJ, Sickles EA. Acceptability of periodic follow-up as an alternative to biopsy for mammographically detected lesions interpreted as probably benign. Radiology 1989;171:645-646.
22. D'Orsi CJ. To follow or not to follow, that is the question. Radiology 1992;184:306.
23. Rosen PP, Groshen S, Saigo PE, et al. A long-term follow-up study of survival in stage I (TI NO M0) and stage II (TI NI M0) breast carcinoma. J Clin Oncol 1989;7:355-366.
24. Tabar L, Fagerberg G, Day N, et al. Breast câncer treatment and natural history: new insights from results of screening. Lancet 1992;339:412-414.
25. Muir BB, Kirkpatrick A, Roberts MM, et al. Oblique-view mammography: adequacy for screening. Radiology 1984;151:39-41.
26. Wald NJ, Murphy P, Major P, et al. UKCCCR multicentre randomised controlled trial of one and two view mammography in breast câncer screening. Br Med J 1995;311:1189-1193.
27. Hendrick RE. Committee on Quality Assurance in Mammography. American College of Radiology Mammography Quality Control Manuals (rev. éd.). Reston, VA: American College of Radiology, 1994.
28. Bassett LW, Hirbawi IA, DeBruhl N, et al. Mammographie positioning: evaluation from the viewbox. Radiology 1993;188: 803-806.
29. Tabar L, Dean P. Teaching atlas of mammography. New York: Thieme, 1985.
30. Swann CA, Kopans DB, McCarthy KA, et al. Localization of occult breast lesions: practical solutions to problems of triangulation. Radiology 1987;163:577-579.
31. Sickles EA. Practical solutions to common mammographie problems: tailoring the examination. AJR Am J Roentgenol 1988; 151: 31-39.
32. Kopans DB. Breast imaging. Philadelphia: Lippincott, 1989: 331-334.
33. Kopans DB, Meyer JE. Computed tomography guided localization of clinically occult breast carcinoma—the "N" skin guide. Radiology 1982;145:211-212.
34. Kopans DB, Meyer JE, Lindfors KK, et al. Breast sonography to guide aspiration of cysts and preoperative localization of occult breast lesions. AJR Am J Roentgenol 1984;143:489-492.

35. Kopans DB. Fine-needle aspiration of clinically occult breast lesions. Radiology 1989;170:313-314.
36. Sickles EA. Periodic mammographie follow-up of probably benign lesions: results of 3,184 consecutive cases. Radiology 1981; 179:463-468.
37. Gisvold JJ, Goeliner JR, Grant CS. Breast biopsy: a comparative study of stereotaxically guided core and excisional techniques. AJR Am J Roentgenol 1994;162:815-820.
38. Meyer JE, Kopans DB. Stability of a mammographie mass: a false sense of security. AJR Am J Roentgenol 1981;137:595-598.
39. Kopans DB, Meyer JE, Lindfors KK, et al. Spring-hookwire breast lesion localizer: use with rigid compression mammographie systems. Radiology 1985;157:505-507.
40. Gallagher WJ, Cardenosa G, Rubens JR, et al. Minimal-volume excision of nonpalpable breast lesions. AJR Am J Roentgenol 1989;153:957-961.
41. Robertson C, Kopans DB. Communication problems after mammographie screening. Radiology 1989;172:443-444.

OceanofPDF.com

Mamografia e a Mama Normal

12

Este capítulo dedica-se principalmente à mamografia que utiliza sistemas de filme/écran ou mamografia digital. Os achados da mama “normal” na ultrasonografia e na ressonância magnética serão abordados nos seus respectivos capítulos.

MAMOGRAFIA

O principal papel da mamografia é realizar a triagem de mulheres assintomáticas na esperança de detectar câncer de mama em tamanho menor e estágio mais incipiente do que a própria vigilância da mulher ou o exame físico rotineiro de seu médico alcançaria habitualmente. Mostrou-se que a detecção de cânceres por mamografia quando eles têm menor tamanho e estão em estágio incipiente reduz ou adia a mortalidade do câncer de mama (1–5).

A mamografia também é usada para avaliar mulheres com anormalidades clinicamente evidentes. Porém, sua utilidade como técnica diagnóstica é limitada pelo fato de que seus critérios morfológicos freqüentemente são inespecíficos e diagnósticos precisos são raros. A mamografia é mais bem vista como exame de triagem. Embora às vezes os achados mamográficos orientem corretamente o tratamento clínico, o tratamento de uma lesão clinicamente evidente deve ser determinado pela avaliação clínica. Como a mamografia não pode ser usada para excluir câncer de mama e como seus achados freqüentemente são inespecíficos, em mulheres que apresentam um sinal ou sintoma que possa indicar câncer de mama ela deve ser usada principalmente para examinar o restante da mama

ipsilateral e a mama contralateral para detectar câncer clinicamente oculto (6).

Detecção Versus Diagnóstico

Em 1979, Moskowitz (7) enfatizou a diferença entre detecção (triagem) e diagnóstico. A mamografia é útil principalmente para detecção de anormalidades, incluindo muitos cânceres incipientes e curáveis. Sua utilidade diagnóstica é menor para determinar se uma lesão que foi detectada é benigna ou maligna. Essa distinção tornou-se mais importante, pois entramos em um período no qual grandes populações são submetidas a triagem do câncer de mama. Para que os benefícios da triagem estejam disponíveis a todas as mulheres, o custo da mamografia deve permanecer em níveis razoáveis. No entanto, a qualidade das imagens deve ser maximizada. Podem-se alcançar esses objetivos estabelecendo-se programas de triagem eficientes. Como foi demonstrado na Europa e nos Estados Unidos (8), os custos podem ser reduzidos por separação entre a triagem (detecção) e a avaliação de mulheres que tenham um problema clinicamente evidente ou uma anormalidade detectada na triagem mamográfica (diagnóstico). Os exames de triagem devem ser lidos em lotes depois que a paciente deixou o centro. Isto é mais eficiente do que a leitura *online*. Também permite uma revisão menos apressada que reduz a chance de erro. A leitura em lotes também facilita a leitura dupla (conduta desejável, embora não seja padrão de assistência).

Para detectar anormalidades na mama, é importante compreender a mama normal. Complicando o processo há o fato de que existe ampla variação no “normal” observado em exames de imagem da mama. Familiaridade com a amplitude do “normal” é essencial à interpretação correta das imagens.

PRINCÍPIOS GERAIS

A Mama Normal

Considerando-se o enorme volume de trabalho realizado num esforço para conhecer a mama e a ocorrência de câncer de mama, é surpreendente que a mama normal jamais tenha sido definida claramente. Isto provavelmente decorre do fato de que, como o câncer de mama é a única anormalidade significativa que acomete a mama, apenas as alterações que parecem predispor a câncer de mama são consideradas significativas. Existe uma grande variedade de achados histológicos que ocorrem em mulheres que jamais terão câncer de mama, mas onde o "normal" termina e o "anormal" começa é indefinível. Como era de se esperar, verificou-se que as classificações utilizadas no passado são imprecisas. Por exemplo, o termo "doença fibrocística" ainda é usado por alguns, mas foi descartado em favor de uma subcategorização mais precisa das alterações que antigamente eram agrupadas sob esse termo. A mudança de terminologia ocorreu quando se reconheceu que a maioria dos achados que foram agrupados nessa classificação inespecífica não tinha significado particular e era tão comum que seria difícil classificá-la como doença (9).

Para dificultar a definição do normal, há grande variação entre indivíduos. Também é difícil obter quantidades significativas de informações histológicas acerca da mama normal em diversas idades porque mamas normais raramente estão disponíveis para avaliação histológica. A preponderância dos dados provém de séries de necropsias, que tendem a ser enviesados para uma população de mulheres mais velhas ou aquelas com doença significativa. Outros dados originam-se de material de mastectomia destinado a tratamento de câncer e a biopsias de mama, que por definição é tecido anormal. Ademais, como é impossível seguir histologicamente o desenvolvimento real, as mudanças mensais e a evolução a longo prazo dos tecidos mamários em um único indivíduo, a maioria dos estudos analisa apenas uma coorte de mulheres em um dado momento. É preciso fazer inferências comparando-se a histopatologia de mulheres diferentes em idades variáveis, e esses dados são influenciados

por fatores como história reprodutiva, fatores ambientais e uso de hormônios exógenos. Em conseqüência, é difícil fornecer uma definição precisa do que constitui a normalidade.

A MAMOGRAFIA E O CICLO MENSTRUAL

Embora as alterações fisiológicas do ciclo menstrual possam ser marcantes, não se sabe quais alterações, se alguma, são visíveis na mamografia. Os efeitos do ciclo menstrual na mamografia foram imaginados, mas poucas informações estão claramente documentadas. Na minha experiência, é raríssimo ver alguma alteração óbvia nos padrões teciduais mamográficos em mulheres pré-menopausa que seja atribuível ao ciclo menstrual, a despeito do fato de que as mulheres são reconvocadas ao serviço de triagem para avaliação adicional de modo que os exames de imagem são obtidos durante momentos diferentes do ciclo. Suspeito que quaisquer alterações observadas em período de tempo tão curto se devem mais provavelmente a diferenças no posicionamento ou na compressão do que a alterações reais no aspecto dos tecidos.

Um estudo por Baines *et al*. sugeriu que a taxa de falso-negativos em mamografia era mais alta entre mulheres submetidas a triagem na fase lútea (15.º ao 28.º dias) do seu ciclo menstrual, em comparação com aquelas examinadas durante a fase folicular (1.º ao 14.º dias) do ciclo (10). Decerto, a baixa qualidade geral da mamografia no Canadian Screening Trial torna esses dados duvidosos. Além disso, os autores não levaram em conta o fato de que a mama pode estar mais sensível na fase lútea e talvez as pacientes não tenham permitido compressão firme.

Outro estudo com fraquezas similares (11) observou que 28% das mulheres tinham tecido mamário muito denso durante a fase lútea do ciclo menstrual, enquanto 23 a 24% das mulheres apresentavam os padrões mamários mais densos durante a fase folicular. Além da graduação subjetiva que foi utilizada e do fato de que as percentagens são razoavelmente próximas, o problema de uma análise desse tipo é que não se

acompanharam as mesmas mulheres ao longo de seus ciclos. Radiologistas experientes sabem que a mama raramente muda seu padrão tecidual abruptamente. Grandes variações no peso podem gerar uma alteração razoavelmente marcante na densidade, pois gordura é removida ou acumulada na mama. Uma pequena percentagem de mulheres (10 a 15%) tem aumento perceptível da densidade tecidual quando recebem hormônios exógenos. Os efeitos reais do ciclo menstrual no aspecto mamográfico da mama ainda não foram demonstrados.

Graham *et al*. (12) usaram a ressonância magnética (RM) para avaliar sete mulheres durante diversas fases dos seus ciclos menstruais e sugeriram que o conteúdo de água e o volume de tecidos fibroglandulares aumentaram no fim do ciclo menstrual e diminuíram no início. Contudo, as variações foram pequenas, bem como o número de mulheres estudadas.

Hussain *et al*. (13) observaram alterações discretas no volume mamário na RM em diferentes fases do ciclo menstrual, com aumento de 8% no volume na fase pré-menstrual.

Do ponto de vista clínico, observam-se alterações cíclicas razoavelmente significativas na mama que variam com o indivíduo. Uma avaliação histológica documentou alterações celulares periódicas relevantes (14). Dados de ressonância magnética demonstraram aumento da captação de contraste durante a fase pré-menstrual do ciclo menstrual (15), sugerindo hiperemia, porém jamais se documentaram correlatos histologicamente.

A MAMOGRAFIA NORMAL

O espectro de padrões teciduais vistos na mamografia é quase tão variável quanto o indivíduo. Todas essas variantes devem ser “normais”. Com toda probabilidade, a maioria dos cânceres de mama forma-se no tecido mamário normal, com uma única célula desenvolvendo o genótipo maligno (e depois o fenótipo maligno) que é transferido a seus clones. A despeito da dificuldade em determinar com alguma exatidão o que é normal e o que é anormal, existem provavelmente alguns tecidos mamários anormais. O

risco mais alto, e com freqüência bilateral, de câncer de mama associado a hiperplasia ductal ou lobular atípica e a carcinoma lobular *in situ* (CLIS) sugere que essas lesões precursoras podem representar anormalidades de campo em que um grande número de células são de algum modo preparadas, elevando a chance de que uma célula ou um grupo celular evolua francamente para malignidade. Em virtude do risco aumentado, é razoável considerar esses tecidos mamários anormais; contudo, exceto depósitos de cálcio eventuais, tais tecidos são indistinguíveis do tecido mamário normal na mamografia. Embora pareça haver algum aumento do risco associado aos padrões mamários densos (16), ainda não existem indicadores precisos que sejam visíveis por mamografia capazes de predizer onde, ou mesmo em quem, um câncer surgirá. Ainda não há indicações definidas mamograficamente da presença de hiperplasia atípica ou CLIS.

A presença dessas lesões de alto risco de fato parece ter algumas associações. Por exemplo, CLIS geralmente acomete mulheres cujas mamas são radiograficamente densas. Não está claro se isso decorre da idade em que CLIS geralmente é encontrado (com maior freqüência, em mulheres pré-menopausa) ou se há uma relação verdadeira com densidade mamária. Stomper *et al*. (17) observaram, e nossos dados concordam, que hiperplasia atípica muitas vezes é encontrada por biopsias suscitadas por calcificações detectadas por mamografia. Eles verificaram que, em conseqüência, a mamografia foi capaz de definir mais mulheres com hiperplasia atípica do que biopsias suscitadas por anormalidades clinicamente evidentes. Observamos uma associação semelhante com calcificações adjacentes a CLIS. Georgian-Smith *et al*. descreveram uma forma incomum de CLIS que produz calcificações (18), mas constatamos que CLIS freqüentemente é detectado por depósito de cálcio em tecido benigno contíguo. Embora estas últimas associações sejam interessantes, sua relevância e utilidade prática permanecem obscuras.

VARIAÇÕES RELACIONADAS COM O DESENVOLVIMENTO

As mamas costumam desenvolver-se de maneira razoavelmente simétrica. Embora pequenas áreas teciduais não sejam idênticas nas duas mamas, a distribuição geral dos tecidos é simétrica, e os tecidos devem ser avaliados à procura de assimetrias. Embora as mamas em geral se desenvolvam simultaneamente, em alguns casos uma começa a desenvolver-se antes da outra. Em conseqüência, um examinador inexperiente pode suspeitar que o desenvolvimento assimétrico de uma mama antes da outra, na menina pré-adolescente ou adolescente, representa uma massa ao exame físico. Cirurgia deve ser evitada, pois quase sempre isso decorre de desenvolvimento assimétrico do broto mamário. A remoção do broto mamário resultará em insucesso do desenvolvimento mamário subseqüente. Existem massas eventuais que ocorrem na mama da adolescente, mas são incomuns. São praticamente sempre benignas e quase sempre excêntricas em relação ao mamilo. Como câncer de mama é raríssimo entre mulheres muito jovens e as chances são altíssimas de que uma massa verdadeira seja benigna, uma conduta expectante em vez de intervenção é sensata se houver alguma dúvida.

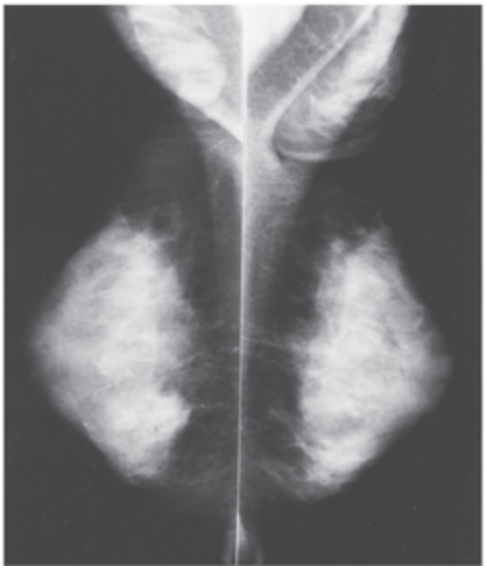

A

B

Fig. 12.1 (A) Observa-se tecido mamário acessório em posição alta na axila nestas incidências mediolaterais oblíquas. (B) O aspecto do tecido é idêntico ao do tecido mamário normal neste aumento fotográfico do prolongamento axilar da mama direita.

TECIDO MAMÁRIO ACESSÓRIO E ECTÓPICO

Às vezes observam-se variações razoavelmente marcantes no desenvolvimento do tecido mamário. Tecido mamário pode desenvolver-se em qualquer ponto ao longo da "linha mamária", a qual se estende, no embrião, da axila à virilha. Tecido mamário ectópico (descontínuo com a glândula e em localização atípica) é razoavelmente incomum, porque toda a crista mamária, exceto a parte torácica, geralmente é reabsorvida durante o desenvolvimento fetal. Tecido mamário acessório (uma extensão da glândula principal) é razoavelmente comum e aparente em posição alta na axila, seja unilateral ou bilateral (Fig. 12.1). Em casos raros, pode-se visualizar um mamilo acessório (Fig. 12.2) ou uma mama acessória (Fig. 12.3). Tais variações são importantes porque, sempre que houver epitélio ductal, existe a possibilidade de aparecimento de câncer de mama. Como a localização mais comum do tecido acessório é na axila, mamografia obtida em posicionamento adequado deve tentar incluir o máximo possível dessa área na imagem.

MAMAS ASSIMÉTRICAS

Depois que o desenvolvimento está completo, em geral há apenas uma leve diferença nos tamanhos das duas mamas. Às vezes, porém, uma mama se desenvolve bem mais do que a outra (Fig. 12.4). A razão exata desse evento jamais foi determinada, mas provavelmente advém de resposta diferencial dos órgãos-alvos a hormônios e fatores de crescimento. Afora a dificuldade psicológica que possa gerar, não há razão para acreditar que essa assimetria tenha alguma conseqüência particular. Aumento rápido assimétrico durante a adolescência às vezes é causado pelo crescimento de um fibroadenoma gigante. Tumores filóides também podem crescer rapidamente e induzir

aumento da mama. Cistos muito grandes podem ocupar grandes volumes da mama, mas em geral ocorrem somente a partir da quarta década em mulheres.

Fig. 12.2 Um mamilo acessório é visível na base da mama nesta xerorradiografia.

Fig. 12.3 Tecido mamário acessório pode formar uma mama funcionante completa que é capaz de lactação. O tecido na axila esquerda desta paciente era uma mama completa com mamilo separado que demonstrou lactação quando ela amamentou.

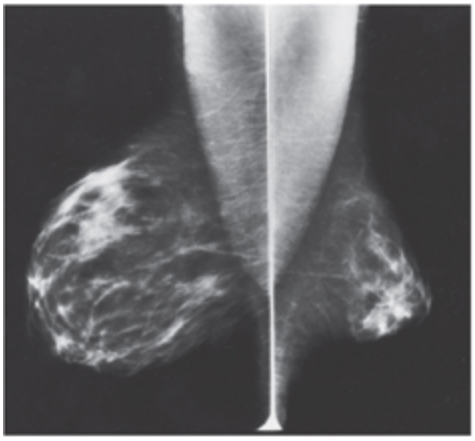

Fig. 12.4 As duas mamas são normais, embora a esquerda seja bem maior que a direita.

É raro que o câncer cause aumento significativo de uma mama sem outras evidências de neoplasia maligna, como uma massa, espessamento da pele ou eritema. De modo semelhante, inflamação não-neoplásica quase sempre resulta em dor ou eritema. Mamas nitidamente assimétricas sem outra anormalidade associada quase sempre são um fenômeno relacionado com o desenvolvimento. Em geral, não há necessidade de exames de imagem, a menos que se suspeite de massa ou abscesso.

TAMANHO DA MAMA E RISCO DE CÂNCER

Embora alguém pudesse supor que um maior volume de tecido significa risco mais alto de câncer, não parece haver relação óbvia entre tamanho da mama e aparecimento de câncer. Ainda não houve um estudo satisfatório sobre a relação de risco com tamanho, em parte por causa da dificuldade em medir o tamanho. Usando o tamanho do sutiã como medição aproximada do tamanho das mamas, observamos que a percentagem de mulheres que foram diagnosticadas com câncer de mama era aproximadamente igual para cada tamanho.

COMPOSIÇÃO DA MAMA

A composição das mamas também é extremamente variável. Tecido adiposo representa uma grande parte de muitas mamas e é radiotransparente. As

densidades visíveis em radiografias incluem em graus variáveis ductos, elementos lobulares e estruturas de tecido conjuntivo fibroso. Com freqüência, vêem-se os ductos como estruturas lineares finas (em geral, com diâmetro igual ou inferior a 1 mm) irradiando-se do mamilo para trás e entrecruzando os tecidos. Os lóbulos e o tecido conjuntivo intralobular projetam-se como densidades “algodoadas” vagas cuja arquitetura pode ser delineada após injeção de material de contraste (Fig. 12.5A–C). Os ductos e os lóbulos muitas vezes estão ocultos dentro do tecido conjuntivo (ver Fig. 12.5D–G) e, como têm a mesma atenuação dos raios X que o tecido conjuntivo, não são visíveis.

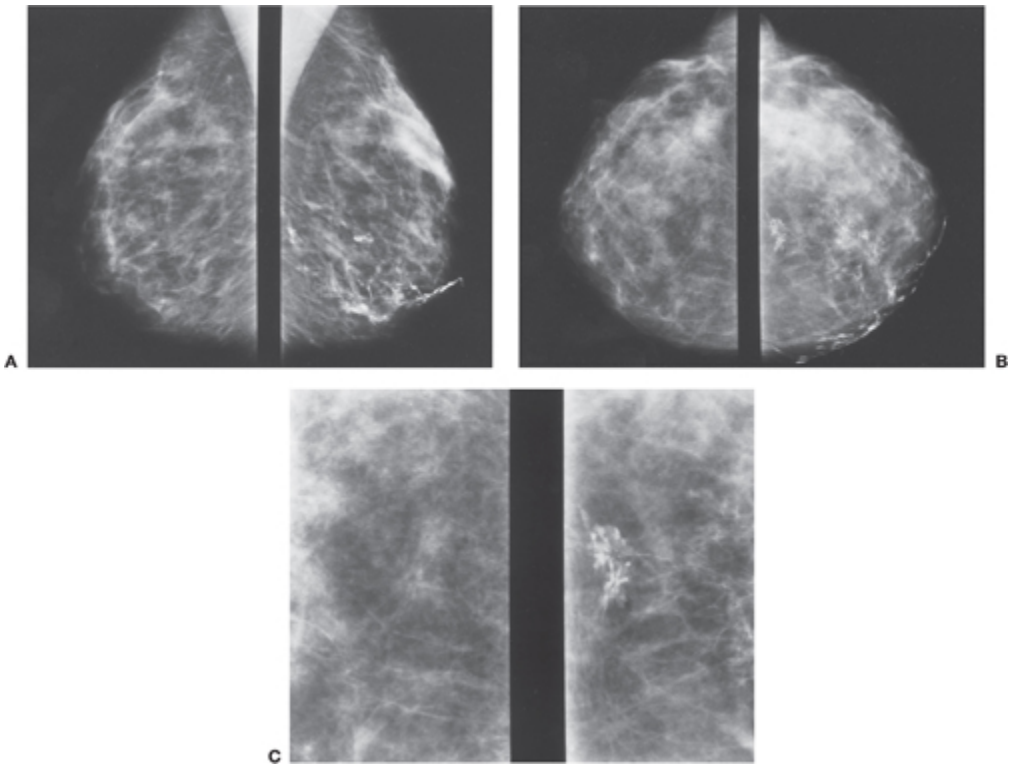

Fig. 12.5 Ductos são estruturas lineares finas, enquanto lóbulos produzem densidades mal definidas. Essas estruturas são vistas antes (à esquerda) e depois (à direita) da injeção de contraste, nas incidências lateral (A) e craniocaudal (B). Os dúctulos terminais (ácinos) assemelham-se a dedos de luva nesta vista em detalhe da incidência craniocaudal das imagens pré- e pós-contraste (C).

Existem dois tipos diferentes de tecido conjuntivo na mama. O tecido conjuntivo intralobular especializado contribui para a visibilidade do

lóbulo. O principal componente de densidade radiográfica na mamografia provém dos tecidos conjuntivos extralobulares, que provavelmente são responsáveis pela maior parte das variações acentuadas na densidade tecidual. Conforme mencionado, estudos sugeriram que mulheres cujas mamas são radiograficamente densas estão em risco mais alto de câncer de mama. Esse debate persiste há mais de 20 anos. De fato, parece haver algum aumento do risco em mulheres com padrões densos. Esta é uma relação importante, e sua compreensão pode revelar novas descobertas sobre a etiologia do câncer de mama, mas, como o câncer ocorre em mulheres com todos os padrões teciduais, a densidade radiográfica da mama é importante apenas porque os padrões densos podem obscurecer um câncer. Como a maioria das mulheres com padrões densos não desenvolve câncer de mama e aquelas com padrões menos densos não estão protegidas contra câncer de mama, nenhuma das muitas variações teciduais pode ser rotulada de anormal.

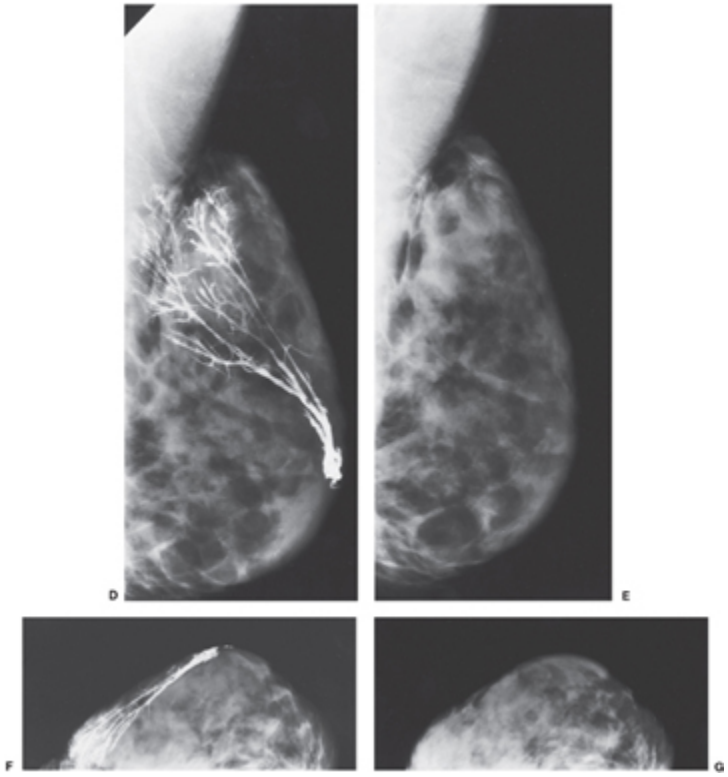

Fig. 12.5 Os ductos são claramente visíveis quando injetados com contraste (D, F) mas normalmente são delineados pelos tecidos conjuntivos intra- e extralobulares (E, G).

VARIAÇÃO DA MAMA COM A IDADE

O ensino convencional tem considerado que a mama, com seus ductos primitivos presentes ao nascimento, se desenvolve durante a adolescência e cresce até meados da terceira década de vida e a “maturação” (diferenciação dos brotos terminais em lóbulos) ocorre na primeira gestação a termo. Também se afirma que a mama sofre involução após a menopausa, com diminuição dos elementos epiteliais, estromais e lobulares e aumento do conteúdo de gordura. Essa “sabedoria convencional” na verdade é imprecisa. Pelo menos uma série de necropsias sugeriu que, de fato, a involução precede significativamente a menopausa em muitas mulheres e pode começar já na terceira década de vida (19). Nossa experiência no acompanhamento dos padrões teciduais determinados em mamografias mostra as mesmas alterações.

Em 1976, Wolfe (20) publicou uma revisão de casos de mulheres que realizaram mamografias durante um período de 5 a 10 anos. Ele sugeriu que, dentre algumas mulheres nesse grupo que apresentavam tecidos mamários densos, alterações involutivas com substituição adiposa foram evidentes nas mamografias subseqüentes. Contudo, suas conclusões devem ser contestadas. As imagens exibidas no artigo sugerem que Wolfe comparou padrões de tecidos obtidos com as técnicas de radiografias simples da década de 1960, que usavam um pico de quilovolts (kVp) baixo e produziam imagens de alto contraste, com as imagens xerográficas de menor contraste, mais planas e de latitude de exposição maior obtidas com kVp mais alto na década de 1970. Essa comparação, associada ao conceito convencional de involução adiposa, pode ter enviesado seus resultados. Outros estudos mostraram que a percentagem de mulheres mais jovens que têm mamas radiograficamente densas é mais alta do que aquela entre mulheres de mais idade, mas isto está longe de ser universal, e há muitas mulheres na terceira década de vida que possuem gordura como tecido predominante e muitas mulheres na nona década que têm tecidos mamários extremamente densos.

Em nossa experiência com mulheres que se submeteram a mamografias durante um período de 10 anos ou mais, raramente observamos uma alteração significativa na densidade radiográfica da mama a menos que houvesse aumento ou redução expressiva no peso corporal. De fato, a obesidade provavelmente é uma das influências mais importantes na densidade tecidual, porque a mama é uma área onde deposição e reabsorção de gordura são muito comuns. A compleição e a percentagem de gordura corporal não foram variáveis controladas no trabalho de Wolfe.

Com base nas alterações involutivas que foram razoavelmente bem documentadas microscopicamente, alterações no aspecto radiográfico da mama seriam esperadas ao longo do tempo, mas não foram demonstradas de maneira convincente em estudos longitudinais e talvez sejam sutis demais para ser evidentes na mamografia. Podemos apenas extrapolar de estudos horizontais em que mulheres de mais idade tendem a ter maior proporção de gordura na mama do que mulheres jovens. Jamais se demonstrou objetivamente a progressão de um padrão radiográfico para outro em um grande número de mulheres.

DENSIDADE MAMÁRIA E IDADE

A incapacidade de compreender as alterações que ocorrem na mama com o aumento da idade motivou muitos a continuar a acreditar que há uma alteração marcante na mamografia aos 50 anos de idade (usada como substituta da menopausa). Esse achado é um artefato da análise de dados. Boa parte da confusão advém de análises que agrupam mulheres entre aquelas com menos de 50 anos e as com mais de 50 anos. Analisando-se os dados dessa forma, com uma única idade como ponto de análise, as diferenças que surgem continuamente com a idade pareceram ocorrer naquela idade. Se o ponto de análise for a idade de 50 anos, quaisquer alterações relacionadas com a idade parecerão ocorrer naquela idade (Fig. 12.6A). Se os dados forem analisados corretamente comparando-se as proporções teciduais em cada idade, um quadro diferente surge (ver Fig.

12.6B): mulheres com padrões densos não mudam de padrão aos 50 anos ou em nenhum outro ponto isolado da vida (Fig. 12.7). Não há dúvida de que uma alta percentagem de mulheres tem tecido mamário denso aos 30 anos (cerca de 90% são densos *versus* 10% adiposos), mas essa proporção não muda abruptamente. Ela diminui de maneira contínua e gradual em aproximadamente 0,1% por ano, de modo que aos 40 anos cerca de 80% têm mamas densas. Aos 50 anos, 75% das mulheres ainda têm padrões teciduais BIRADS 3 ou 4. Há uma aceleração da redução em mulheres com padrões densos entre aproximadamente 50 e 60 anos de idade (talvez por influência da menopausa) de sorte que aos 60 anos 50% das mulheres ainda apresentam padrões mamários densos. A inclinação nivela-se depois disso, e portanto, até mesmo aos 78 anos, cerca de 45% das mulheres que não estão usando hormônios ainda exibem padrões densos do tecido mamário.

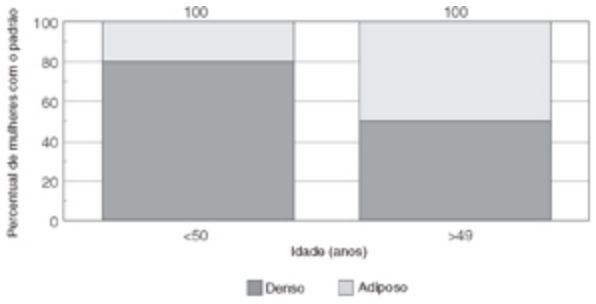

Fig. 12.6 (A) Percentagens de mulheres com tecidos mamários densos e com padrões adiposos. Quando se define a idade de 50 anos como ponto de análise, parece que os padrões teciduais se alteram aos 50 anos.

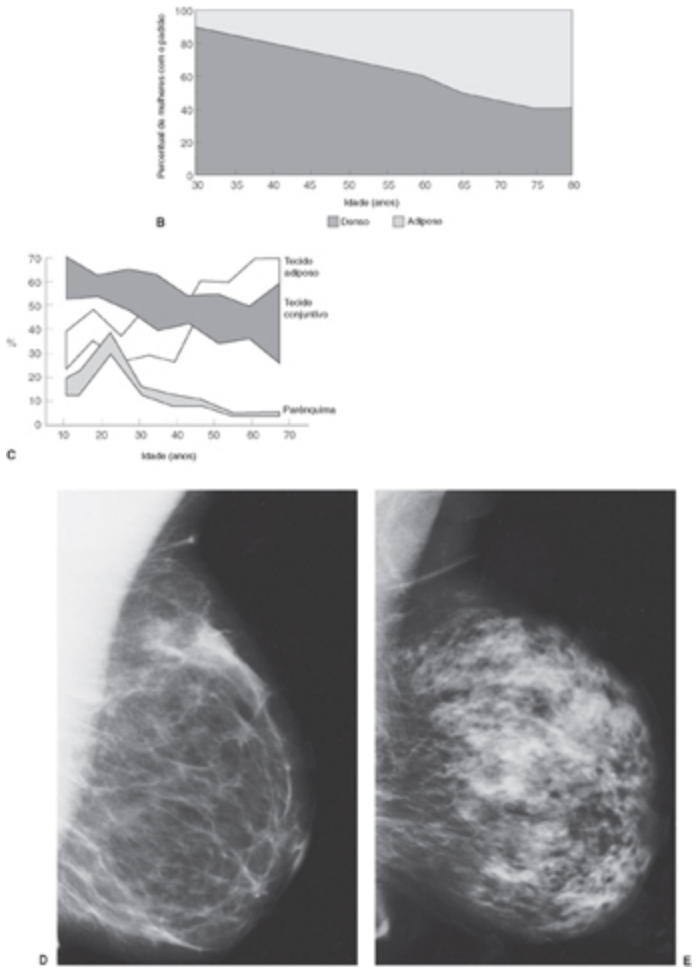

Fig. 12.6 Se os mesmos dados forem vistos como percentagens em cada idade (B), torna-se evidente que não há mudança abrupta aos 50 anos, mas sim uma alteração que ocorre em algumas mulheres em diferentes idades e jamais ocorre em outras. Esses dados do programa de triagem do Massachusetts General Hospital quase reproduzem a análise histológica de Prechtel (C). Essa análise histológica da alteração nas proporções dos componentes de tecidos mamários demonstra os mesmos achados observados na mamografia. Há redução gradual nos componentes de tecido conjuntivo e elementos glandulares e aumento gradual similar nos componentes adiposos, sem nenhuma mudança abrupta em alguma idade. Idade jovem nem sempre significa padrão denso, tampouco idade avançada significa padrão adiposo. (D) Esta mulher de 22 anos tem um padrão tecidual que é quase totalmente adiposo. (E) Esta mulher de 79 anos exibe um padrão tecidual muito denso (ela não usava hormônios). (C Adaptado de Prechtel K. Mastopathic und Altersabbangige Brustdrusen Berandernagen. Fortschr Med 1971;89:1312-1315.)

Stomper *et al*. (21) encontraram alterações graduais similares sem alterações abruptas em qualquer idade. Também observaram que mulheres com menos de duas gestações tinham maior probabilidade de ter mamas

densas. Ademais, constataram que calcificações benignas foram muito comuns em mamografias normais. Elas estavam presentes em 8% das mamografias realizadas em mulheres de 25 a 29 anos, aumentando para 86% das mamografias realizadas em mulheres de 76 a 79 anos.

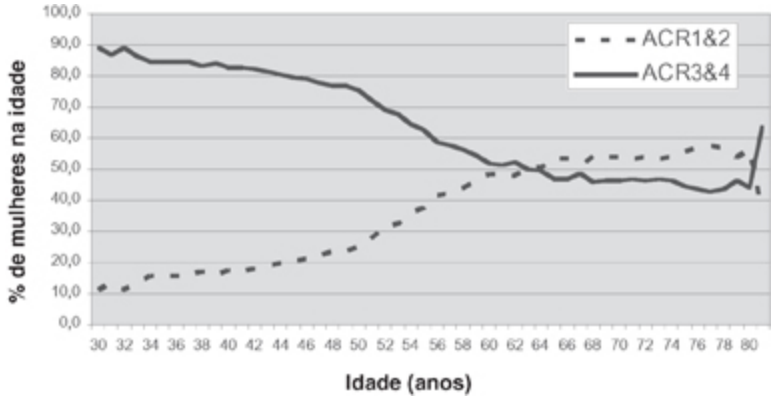

Fig. 12.7 Uma pequena percentagem de mulheres muda de padrões teciduais densos para adiposos a cada ano de aumento da idade. Este gráfico mostra a percentagem de mulheres com padrões densos (linha sólida) e aquelas com padrões adiposos (linha tracejada invertida) em cada idade. Não há alteração abrupta da percentagem aos 50 anos nem em qualquer outra idade, e 45% das mulheres pós-menopausa ainda apresentam padrões densos nos tecidos mamários.

Os dados sugerem que em uma pequena percentagem das mulheres os tecidos mamários mudam de um padrão denso para adiposo (Fig. 12.8) ao longo de uma ampla faixa de idades. O que está claro é que não existe uma alteração grande que ocorra subitamente aos 50 anos ou em qualquer outra idade. Essa mesma diminuição gradual em tecidos densos (tecido conjuntivo e elementos glandulares) que é evidente na mamografia também foi observada histologicamente por Prechtel (22) (ver Fig. 12.6C), cujos dados mostram uma alteração gradual nas percentagens com a idade que reflete quase diretamente alterações do padrão mamográfico com a idade. A análise de Prechtel também não mostra alteração abrupta aos 50 anos ou na menopausa.

Embora uma percentagem mais alta de mulheres jovens tenha padrões teciduais densos, os tecidos mamários de muitas mulheres jovens compõem-se quase totalmente de gordura. Não é raro que mulheres na

terceira década de vida tenham padrões teciduais com quase 100% de gordura (ver Fig. 12.6D). De modo semelhante, não é raro que mulheres na oitava e nona décadas tenham padrões muito densos (ver Fig. 12.6E). A diminuição na densidade do tecido mamário raramente é abrupta e em geral é sutil. As densidades trabeculares tornam-se mais finas, e a percentagem de gordura aumenta gradualmente em algumas mulheres. Em nossa experiência, é raríssimo que os tecidos mamários mudem subitamente.

A associação mais freqüente a uma alteração significativa na densidade é ganho ou perda de peso. A mama é um depósito de gordura, e ganho e perda ponderais podem ser visíveis através da densidade tecidual da mama. As alterações mais marcantes nos padrões mamários geralmente estão relacionadas com oscilações no peso (Fig. 12.9).

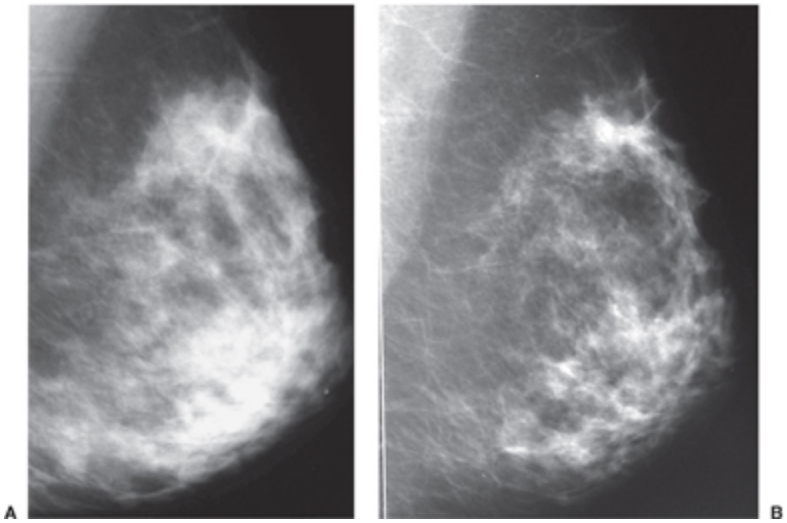

Fig. 12.8 Em algumas mulheres, a densidade tecidual muda para uma percentagem mais alta de gordura com o aumento da idade. Aos 43 anos de idade, esta paciente tinha tecido razoavelmente denso observado nesta mamografia mediolateral oblíqua (A). Aos 47 anos, a percentagem de tecido adiposo aumentou (B).

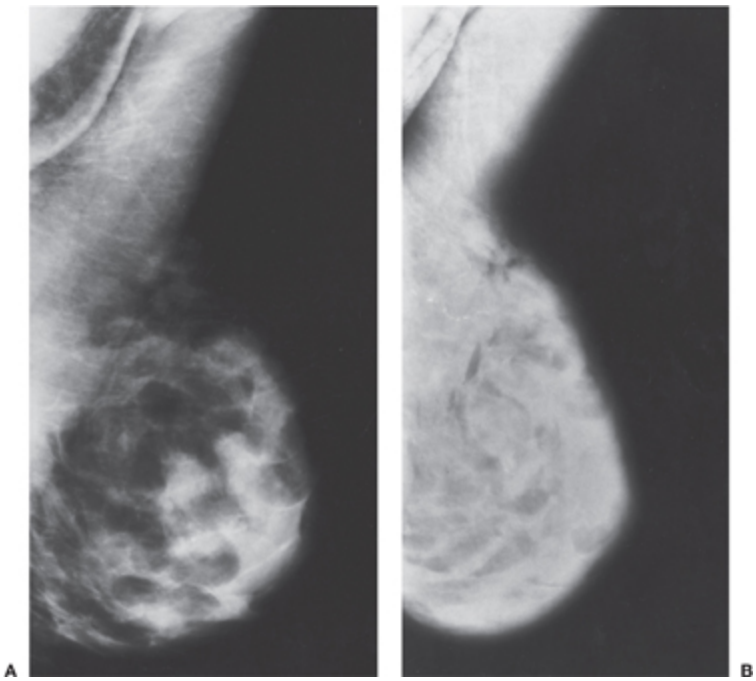

Fig. 12.9 A mudança de padrão de tecido denso misturado com gordura (A) para um padrão muito denso (B) decorreu de perda de 10 kg nesta mulher de 43 anos de idade.

Muitas pessoas expressaram a preocupação de que o uso de hormônios exógenos leve a mama a permanecer ou tornar-se densa. Nossos dados sugerem que isto é verdade, mas apenas para um grupo pequeno (cerca de 15%) de mulheres. Com base nos dados, acredito que aproximadamente 50% das mulheres mantêm um padrão tecidual razoavelmente denso ao longo de suas vidas. Cerca de 40% das mulheres mudam para um padrão menos denso com o aumento da idade, resultando em uma alteração em aproximadamente 0,2% das mulheres a cada ano entre 30 e 45 anos de idade. Essa alteração aumenta para 1% por ano entre 45 e 65 anos. Após 65 anos de idade, os padrões teciduais parecem ser fixos, e cerca de 45% das mulheres mantêm tecidos densos. O uso de hormônios parece moderar a alteração mais rápida que ocorre entre 45 e 65 anos idade, enquanto a alteração de fundo que ocorre com o avançar da idade não parece ser modificada por hormônios. Na minha experiência, é raro que mamas adiposas se tornem mais densas com o uso de hormônios exógenos. Em um estudo não publicado, observamos que apenas 12% das mulheres

mostraram aumento perceptível na densidade tecidual quando começaram a usar hormônios exógenos. Hormônios exógenos exercem pouco efeito sobre a densidade tecidual da maioria das mulheres.

A AVALIAÇÃO CLÍNICA DA MAMA NÃO PREDIZ SUA DENSIDADE RADIOGRÁFICA

Muitos confundiram a firmeza física dos tecidos mamários com sua densidade radiográfica (atenuação dos raios X), supondo incorretamente que o tecido mamário firme fosse radiograficamente denso. Isto não é verdade. Estudos mostraram que a densidade radiográfica da mama não pode ser predita com base no tamanho, na firmeza (medida pela força necessária para compressão) ou na espessura da mama comprimida (23,24). Ao contrário da sabedoria convencional, mamas com composição adiposa mais alta freqüentemente necessitam de maiores forças de compressão (25) e são mais firmes. De fato, em nossa experiência, mamas mais densas são comprimidas facilmente, enquanto mamas que são mais difíceis de comprimir muitas vezes exibem um padrão composto quase totalmente de gordura. Uma possível explicação para o último achado é que, como a mama é contida principalmente pela pele, em alguns indivíduos, se a pele não puder esticar-se e quantidades excessivas de gordura se depositarem na mama, esta se torna menos comprimível (Figs. 12.10 e 12.11).

Está claro que há uma tendência geral a tecido mamário menos denso (percentagem mais alta de gordura) com o aumento da idade, mas isto provavelmente advém de uma combinação de fatores genéticos (26,27), compleição corporal e peso. Um aumento no conteúdo de gordura na mama parece ser possível em praticamente qualquer idade (Fig. 12.12). Conforme mencionado, dentre mulheres cujo padrão tecidual muda com a idade, a inclinação da percentagem de mulheres que mudam aumenta entre 45 e 65 anos de idade. Esse aumento da inclinação é eliminado pelo uso de hormônios exógenos (mais mulheres permanecem “densas” em idades maiores), mas o papel efetivo e a interação de hormônios ainda não foram

elucidados. Uma pergunta intrigante é se mulheres cujo padrão tecidual permanece estável ao longo do tempo estão em risco maior ou menor de câncer de mama. Mulheres cujo padrão muda com o aumento da idade possuem um risco diferente daquelas cujos padrões não mudam?

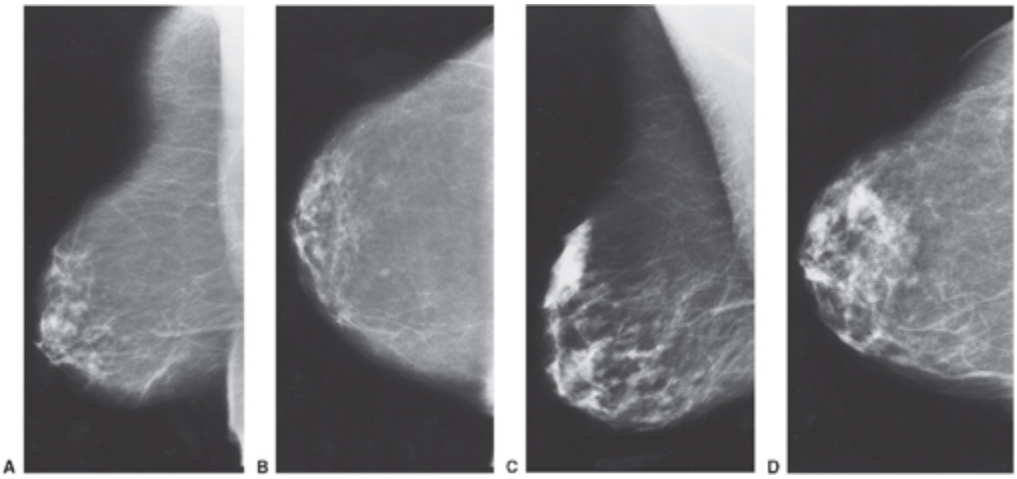

Fig. 12.10 Esta paciente de 53 anos apresentava um padrão predominantemente adiposo nas incidências mediolateral oblíqua (A) e craniocaudal (B). Suas mamas resistiam a compressão. Aos 57 anos, ela teve perda ponderal significativa, e os tecidos fibroglandulares estavam menos separados por gordura, produzindo áreas de maior densidade tecidual embora as mamas fossem mais comprimíveis nas incidências mediolateral oblíqua (C) e craniocaudal (D).

PADRÕES DO TECIDO MAMÁRIO (PARENQUIMATOSO)

Estudos iniciais dos padrões dos tecidos mamários vistos por mamografia foram realizados por Wolfe (28). Seus resultados sugeriram que mulheres com tecidos densos estavam em risco elevado de câncer de mama. Embora os tecidos densos projetados na mamografia sejam principalmente as sombras dos elementos do estroma além do parênquima (os elementos glandulares funcionantes), o aspecto geral desses tecidos foi denominado padrão parenquimatoso. Há vários anos, assinalou-se que o termo “parenquimatoso” não era correto, e por isso adotou-se o termo padrão “tecidual”. Independentemente da terminologia, há uma boa dose de incompreensão acerca desses padrões e sua representação na mamografia.

Em 1967, Wolfe desenvolveu uma classificação dos padrões mamográficos que dividia a mama em quatro categorias (28). Os padrões não são mais classificados de acordo com seus rótulos, mas as observações gerais permaneceram. Embora tenham sido adaptadas pelo American College of Radiology (ACR) no Sistema de Laudo e Dados Radiológicos da Mama do ACR (BIRADS), esse sistema é claramente uma simplificação excessiva: há uma variação contínua que produz um amplo espectro de padrões, e na verdade ainda não se sabe quais padrões representam a mama normal e quais, se algum, são anormais.

Wolfe rotulou uma mama que era quase totalmente radiotransparente por causa de alta proporção de gordura como N1 ou mama “normal” (Fig. 12.13A). Essa foi uma decisão arbitrária. Muito poucas mulheres têm padrão N1, de acordo com a idade e a população estudada. Muitos cânceres são diagnosticados em mulheres N1. Portanto, pode-se contestar a validade da sugestão de que esse padrão é normal e os demais são anormais.

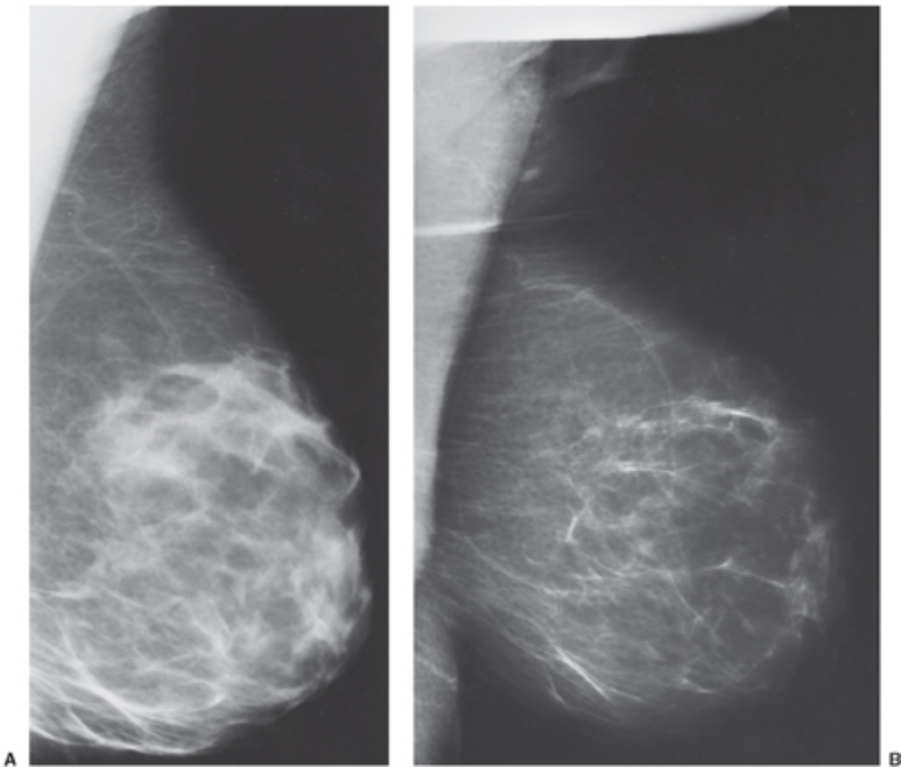

Fig. 12.11 Entre 35 (A) e 37 anos de idade (B), a paciente ganhou 20 kg. As mamas se tornaram menos comprimíveis, e as estruturas densas estavam mais separadas por gordura. Além disso, provavelmente houve alguma reabsorção de tecidos fibrosos e glandulares.

A segunda categoria de Wolfe incluía mamas que tinham predominantemente gordura na radiografia mas nas quais 15 a 25% do parênquima exibia densidades nodulares, sinuosas ou em contas. Ele acreditava que tais densidades correspondiam a ductos proeminentes visíveis em razão de colagenose periductal, porém essa suposição jamais foi demonstrada de maneira convincente. Wolfe chamou esse padrão de P1 (ver Fig. 12.13B).

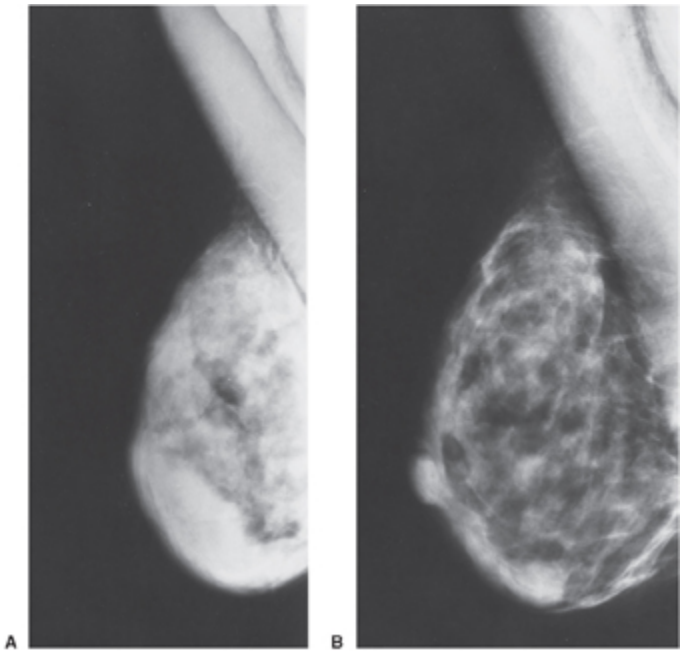

Fig. 12.12 Aos 36 anos, esta paciente tinha tecido mamário extremamente denso (A). Aos 39 anos, ela sofreu ganho ponderal considerável, e seus tecidos mamários continham uma proporção bem mais alta de gordura (B).

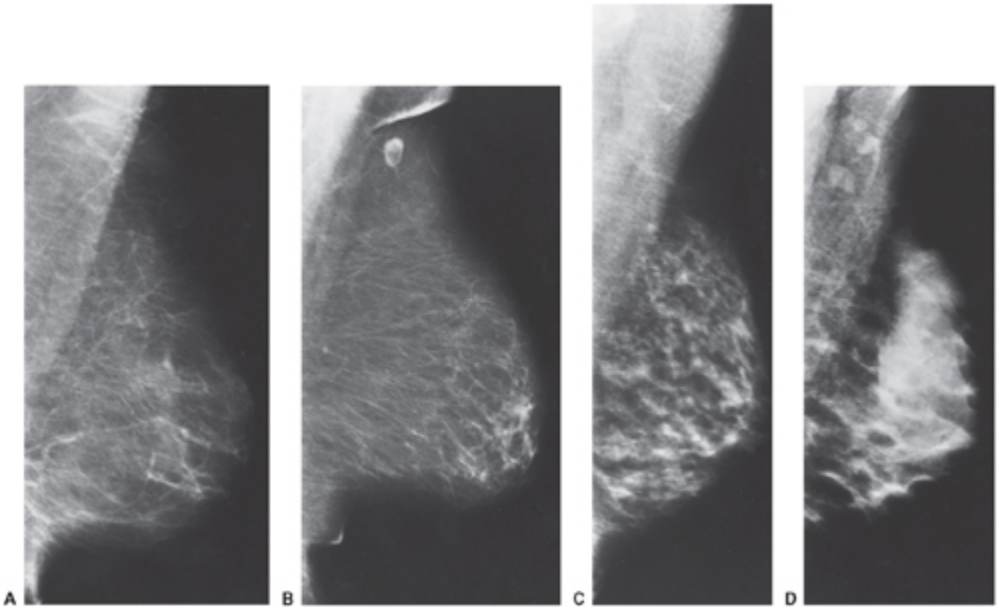

Fig. 12.13 (A) Mama do tipo N1 de Wolfe (atualmente, padrão ACR 1). Quase todo o tecido parece ser gordura. (B) Mama do tipo P1 de Wolfe (padrão ACR 2) com gordura predominante mas alguma (até 25%) densidade fibroglandular visível. (C) O padrão P2 de Wolfe (padrão ACR 3) é heterogeneamente denso com grande percentagem (mais de 25%) do volume contendo tecido fibroglandular denso. (D) Os padrões mais densos foram chamados DY por Wolfe (padrão ACR 4). São extremamente densos e decorrem predominantemente de altas percentagens de tecido conjuntivo fibroso.

Quando essas densidades nodulares e em contas aumentavam ocupando mais de 25% do cone parenquimatoso da mama, classificava-se o parênquima como tendo padrão P2 ou de ductos proeminentes (ver Fig. 12.13C). De fato, embora essas “densidades nodulares” muitas vezes sejam estruturas ductais, Wellings e Wolfe (29) depois mostraram que muitas delas podem estar relacionadas com os lóbulos e não com os ductos, e isso foi confirmado em estudo subseqüente que mostrou que as densidades nodulares freqüentemente decorrem de proliferação intralobular (30).

O quarto padrão de Wolfe classificava a mama que era radiograficamente densa com lâminas relativamente homogêneas de densidade ocupando mais de 25% do volume do cone parenquimatoso. Ele chamou esse padrão de DY, argumentando que ele representava displasia mamária (ver Fig. 12.13D). Este é um termo inespecífico que tem pouco significado real, mas confundiu alguns ao fazê-los pensar que fosse um

estado anormal. Na maioria das séries, 25 a 30% das mulheres se enquadram nessa categoria, e seria incomum que tantas mulheres tivessem mamas anormais. Wellings e Wolfe (29) mostraram que essa densidade difusa geralmente decorre do achado comum de fibrose do estroma. Tecido fibroso é um constituinte importante da mama e provavelmente é o principal componente de densidades visíveis radiograficamente.

Os correlatos histológicos verdadeiros dos padrões parenquimatosos de Wolfe jamais foram definidos claramente. Os poucos estudos histológicos realizados (25,31) foram influenciados pelo fato de que o tecido analisado era de biopsias de mama, que, de novo, são por definição anormais. Assim, qualquer extrapolação para a mama em geral e a população como um todo é tendenciosa. Em um estudo que realizamos em conjunto com a Harvard School of Public Health, observamos que as densidades nodulares na mamografia representavam os lóbulos da mama e, quando proeminentes, estavam freqüentemente associadas a hiperplasia intralobular (32). Esse estudo também se limitou a material de biopsia. Jamais houve uma comparação histológica grande de mamas inteiras e dos correlatos histológicos de seus padrões teciduais.

A exemplo de qualquer outra análise radiográfica que se baseie predominantemente nos padrões de densidade e morfologia, a histologia subjacente desses padrões provavelmente varia. O chamado padrão de ductos proeminentes provavelmente é um conglomerado de tecidos contendo estruturas lobulares e ductais. As densidades difusas na mama estão, com toda probabilidade, relacionadas com fibrose inespecífica, um fenômeno que é extremamente comum em mulheres jovens. A sugestão de que isto representa um estado anormal de “displasia” é uma simplificação incorreta e prejudica a análise, tendo em vista que tantas mulheres apresentam esse padrão. O termo “displasia” não deve ser usado em avaliação radiográfica e é discutível em análise histológica.

PADRÕES TECIDUAIS E RISCO DE CÂNCER DE MAMA

Em 1976, Wolfe (33) sugeriu que o padrão tecidual da mama, visto por mamografia, poderia predizer o risco de câncer de mama. Ele acreditava que os padrões mais densos encerram risco bem mais alto do que mamas constituídas predominantemente de gordura. Esse relato foi sucedido por numerosos estudos, alguns apoiando e outros refutando a hipótese. Embora o nível real de risco tenha variado sobremodo nos estudos, parecia haver um aumento discreto do risco para mulheres com tecido mamário denso. Os dados mais convincentes provieram de uma revisão das mamografias do National Breast Screening Study of Canada. Naquele programa de triagem, Boyd *et al*. (34) concluíram que o risco de câncer de mama era 5 vezes mais alto em mulheres com tecido mamário denso em comparação com aquelas com tecido adiposo e talvez 6 vezes mais alto que o risco de mulheres com padrão tecidual de 100% gordura (35). Os resultados parecem continuar válidos mesmo quando o potencial de ocultação é considerado (cânceres são encontrados com maior facilidade em mulheres com mamas adiposas e podem ter sido detectados antes do início de triagem, deixando os cânceres que estão ocultos nos tecidos densos para ser descobertos no estudo).

A despeito dessa observação interessante e potencialmente importante, os padrões teciduais não têm relevância prática para a estratificação do risco. Como cânceres parecem ocorrer em mulheres com todos os padrões teciduais, a densidade tecidual não ajuda a decidir quem deve ser submetido a triagem, tampouco é útil para determinar o intervalo da triagem (a menos que se considerem intervalos menores que 1 ano). As associações de fato suscitam questões interessantes sobre os determinantes dos padrões teciduais e como eles poderiam estar relacionados com o risco, e existem linhas de pesquisa que estão tentando definir os fatores que determinam os padrões teciduais mamários.

Considerando que números significativos de cânceres ocorrem em mulheres em cada padrão, é provável que exista uma variação do normal e que o risco para uma determinada mulher jamais será determinado por fatores visíveis macroscopicamente, pois a maioria dos cânceres é

provavelmente esporádica e surge em tecido normal. Não obstante, foram sugeridas algumas associações interessantes entre os padrões mamográficos densos e o risco de câncer de mama, e continuam os esforços para tentar determinar essas associações. É possível que o(s) gene(s) implicado(s) na densidade tecidual mamária também esteja(m) relacionado(s) com a suscetibilidade a câncer.

LOCALIZAÇÃO DE CÂNCERES DE MAMA

Muitos cânceres surgem na periferia do parênquima embaixo da interface da gordura subcutânea ou retromamária com o cone parenquimatoso da mama (Fig. 12.14) (36). Esta deve ser uma relação probabilística porque, com base na geometria dos planos, na maioria das mamas mais de 50% do tecido situa-se em uma zona de 1 cm na periferia das estruturas glandulares (Fig. 12.15). Como mais de 70% dos cânceres de mama detectados apenas por mamografia se situam nessa zona, surgem perguntas sobre outras razões possíveis. Se carcinógenos forem retidos na gordura mamária, sua proximidade com os ductos terminais nessa zona pode exercer um papel. Entretanto, o radiologista deve prestar atenção estreita a essa zona.

DENSIDADE TECIDUAL MAMÁRIA CRESCENTE

As alterações mais marcantes nos padrões teciduais freqüentemente advêm de oscilações do peso. É incomum que a mama normal aumente de densidade radiográfica à medida que a paciente envelhece. A razão mais comum para esse acontecimento é perda de peso, com aglomeração das estruturas trabeculares à medida que gordura é reabsorvida da mama (Fig. 12.16).

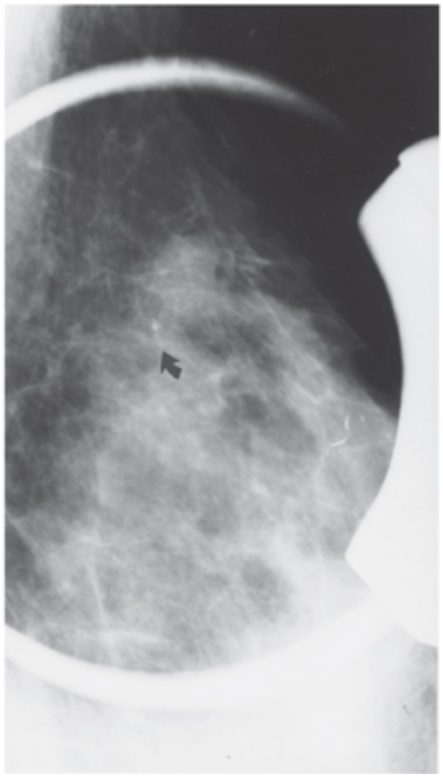

Fig. 12.14 A exemplo de muitos cânceres, este se situa na periferia do cone parenquimatoso.

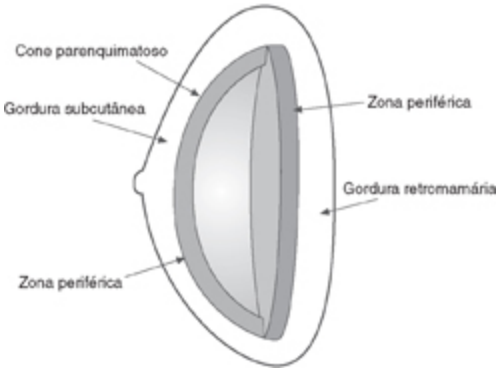

Fig. 12.15 Esquema da zona periférica do cone parenquimatoso da mama. Mais de 70% dos cânceres surgem nesta zona, que está 1 cm abaixo da gordura subcutânea e em frente da gordura retromamária. Isto provavelmente ocorre porque mais de 50% do tecido mamário (por geometria) se localiza nesta zona.

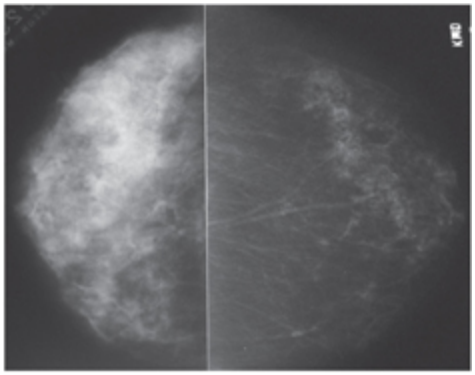

Fig. 12.16 A densidade tecidual muda de densa para adiposa com a idade. Algumas mulheres mudam sua densidade tecidual mamária com o aumento da idade, como neste caso de alteração acentuada e incomum. À esquerda, a mama aos 48 anos, enquanto aos 63 anos a mesma mama é composta principalmente de gordura, à direita.

Uma segunda razão para densidade crescente na mama é o uso de hormônios exógenos. Na nossa experiência, houve redução acentuada no número de mulheres que usam hormônios exógenos desde que os resultados do estudo Women's Health Initiative mostraram que o uso de hormônios exógenos aumenta o risco de câncer de mama e não teve efeitos salutares sobre cardiopatias (37). Porém acredito que os efeitos de hormônios sobre a densidade radiográfica da mama foram exagerados. Na minha experiência, é muito incomum observar qualquer aumento significativo na densidade tecidual na maioria das mulheres que usam hormônios exógenos. Em uma pequena percentagem de mulheres, contudo, pode haver aumento acentuado na densidade ou formação de cistos. Não obstante, este fenômeno é tão raro que eu registro esses casos em nossa série para ensino. Levantou-se grande preocupação de que a terapia de reposição hormonal (TRH) aumenta a densidade e oculta cânceres de mama. Este não tem sido o caso em nosso serviço. Embora alguns estudos com números limitados de mulheres tenham sugerido que 17 a 27% de mulheres desenvolvam padrões mais densos com a TRH (38–40), nossa experiência na avaliação de uma grande população de mulheres mostra que isto acontece em menos de 15% dos casos; na maioria das mulheres, não há aumento na densidade tecidual mamária com o uso de hormônios exógenos. Conforme mencionado, isto

parece ter sido confirmado em nossa revisão de mais de 150.000 mamografias.

Na rara situação em que hormônios exógenos de fato geram alterações, eles podem resultar em aumento difuso na densidade tecidual (Fig. 12.17), e o efeito pode ser marcante (Fig. 12.18). Embora incomum, também observamos o aparecimento de cistos em mulheres submetidas a TRH. É difícil atribuir o aparecimento de uma densidade solitária à TRH, mas, se esta for suspeita, pode ser razoável suspendê-la por 3 meses e avaliar se houve regressão da densidade. Claramente, porém, se a nova densidade exibir características malignas, não se recomenda retardo no diagnóstico.

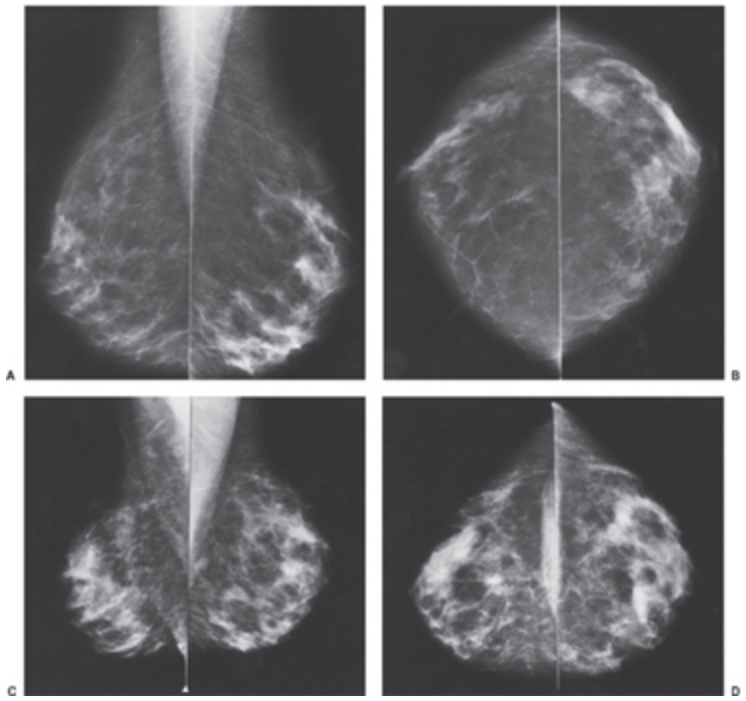

Fig. 12.17 Aumento na densidade mamária sem perda ponderal geralmente advém do uso de hormônios exógenos. Esta paciente teve menopausa prematura aos 35 anos, e esta mamografia foi realizada aos 38 anos (A, B). Ela recebia TRH quando a segunda mamografia foi realizada aos 44 anos, revelando aumento da densidade parenquimatosa (C, D).

Diversas formas de hormônios exógenos podem aumentar a densidade tecidual. O estrogênio em cremes vaginais é prontamente absorvido através

da mucosa e pode produzir alterações na mama. O uso de tais cremes deve ser assinalado na anamnese.

A MAMA RADIOGRAFICAMENTE DENSA

Há muita preocupação em torno da mama radiograficamente densa, porém ela jamais foi definida de maneira precisa. Usamos o termo para indicar o aspecto mamográfico de uma mama na qual há atenuação suficiente dos raios X por estruturas mamárias normais para que a capacidade da mamografia de detectar pequenos cânceres seja reduzida. Assim, cânceres podem ser ocultados pelo tecido circunvizinho altamente atenuante. Isto é igual ao fenômeno da silhueta que causa perda da borda cardíaca com o "sinal da silhueta" na radiografia de tórax. Se tecidos da mesma atenuação de raios X estiverem em contato um com o outro e não houver diferença de contraste discernível entre uma lesão (benigna ou maligna) e o tecido ao seu redor, a borda da lesão será invisível em imagens radiográficas. Pode ser impossível distinguir massas tumorais de tecidos conjuntivos normais a menos que haja alguma distorção da arquitetura ou partículas de cálcio associadas.

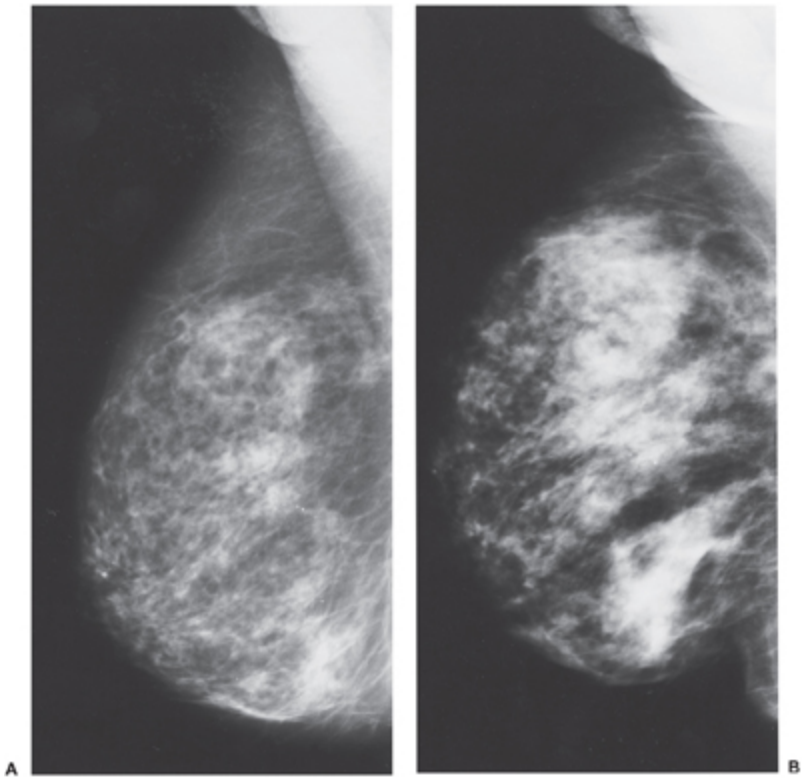

Fig. 12.18 Este aumento razoavelmente acentuado na densidade entre 63 (A) e 65 anos de idade (B) foi atribuído a TRH.

Muitos não conseguiram compreender o que “denso” significa na avaliação da mama. “Denso” nessa situação refere-se à densidade radiográfica da mama. É diferente da mama de consistência firme ao exame físico. Intuitivamente, espera-se que mamas pequenas e firmes sejam radiograficamente densas e mamas grandes e moles sejam radiotransparentes, mas este não é o caso. Conforme mencionado, o tamanho, a consistência e a compressibilidade da mama não estão relacionados com sua densidade radiográfica. Densidade radiográfica é diferente de firmeza física. Dois estudos demonstraram que não há relação entre o exame físico e qualidades táteis do tecido mamário e o aspecto radiográfico desse tecido. Parâmetros físicos como tamanho, espessura comprimida e resistência a compressão não se correlacionam com densidade radiográfica (21,22).

Os atenuadores mais altos na mama que não consistem em cálcio são as estruturas fibrosas, que tendem a ser os tecidos conjuntivos extralobulares, os quais podem ser encontrados em mamas firmes e moles. Um estudo sugere que são as mamas com alto conteúdo de gordura (radiotransparente) que freqüentemente são as mais firmes, exigindo pressões mais altas de compressão durante realização de mamografia (23).

Uma vez que a mama radiotransparente (o oposto de densa) é o resultado de alta percentagem de gordura mamária, como seria esperado, a densidade correlaciona-se um pouco com a quantidade de gordura corporal. A estatura e o peso talvez sejam os melhores fatores preditivos de densidade radiográfica (41). Como a mama é um depósito de gordura, mulheres altas e magras tendem a ter padrões densos e as mulheres baixas e pesadas tendem a ter padrões transparentes, mas até mesmo essa correlação é imperfeita. Não há correlações precisas que nos permitam predizer a densidade radiográfica a partir de parâmetros físicos. Isto tem implicações práticas, pois não se pode esperar que tecnólogas sejam capazes de predizer a densidade radiográfica, e portanto o *phototiming* é essencial para controle ideal da exposição mamográfica.

A única maneira de determinar a densidade radiográfica e os padrões teciduais é com base na própria mamografia. A ausência de correlação entre as características do tecido mamário ao exame clínico da mama e aquelas observadas na mamografia explica a importância do exame clínico da mama como parte da triagem. Os dois procedimentos medem características teciduais distintas. A mamografia mede a densidade dos átomos agrupados para compor o tecido mamário, enquanto o exame físico mede a resiliência e a elasticidade das moléculas formadas por esses átomos que compõem os vários tecidos da mama. A mamografia e o exame físico são exames complementares, e cada um detecta cânceres que não são evidentes pelo outro.

Detecção de Câncer e a Mama Densa

Conhecimento dos padrões teciduais mamários e da sua influência na sensibilidade da detecção mamográfica de câncer de mama é importante. Quanto maior a quantidade de gordura dentro da mama, mais fácil é reconhecer um tumor de densidade aquosa (Fig. 12.19). A exemplo de qualquer outro exame radiográfico, as margens de um câncer de densidade aquosa serão obscurecidas ou invisíveis quando são contíguas com tecido normal de atenuação equivalente dos raios X (Fig. 12.20). Em mamas cujo parênquima não é uniforme, a atenuação dos raios X varia de maneira não-uniforme, o que dificulta a detecção de um câncer pequeno cujas margens são igualmente não-uniformes. Na mama que é heterogeneamente densa ou extremamente densa, a sensibilidade da mamografia, não apenas para a detecção precoce de malignidade como também de cânceres grandes, está algo reduzida em virtude da dificuldade de encontrar cânceres mal definidos dentro do fundo heterogêneo. Esse problema é intensamente reduzido pelo uso da tomossíntese mamária digital (TMD), mas não está eliminado. Quando está completamente dentro de tecido conjuntivo fibroso, um câncer pode permanecer oculto, até mesmo na TMD.

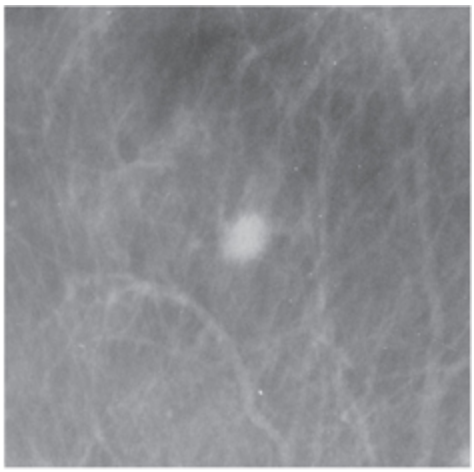

Fig. 12.19 Este carcinoma ductal invasivo de 6 mm é facilmente visível porque é circundado por tecido adiposo.

O fato de que a mamografia pode detectar cânceres muito pequenos mas também pode deixar escapar cânceres muito grandes é confuso para os clínicos e o público. A Fig. 12.21 ajuda a explicar como a mamografia pode

detectar muitos cânceres bem pequenos, mas alguns cânceres grandes e palpáveis ainda são difíceis de visualizar.

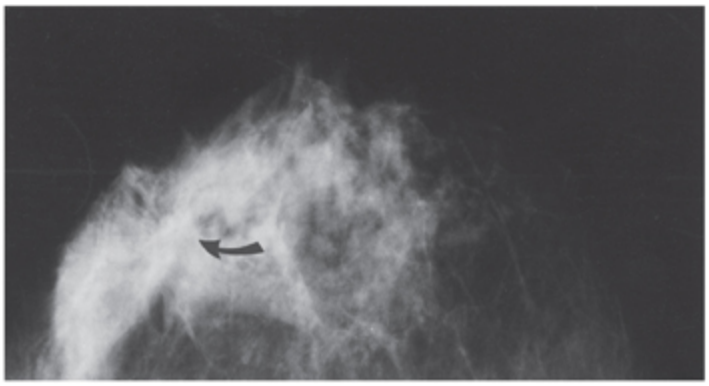

Fig. 12.20 Este câncer está ocultado pelos tecidos densos da mama e se tornou evidente na mamografia apenas porque distorceu a arquitetura (seta).

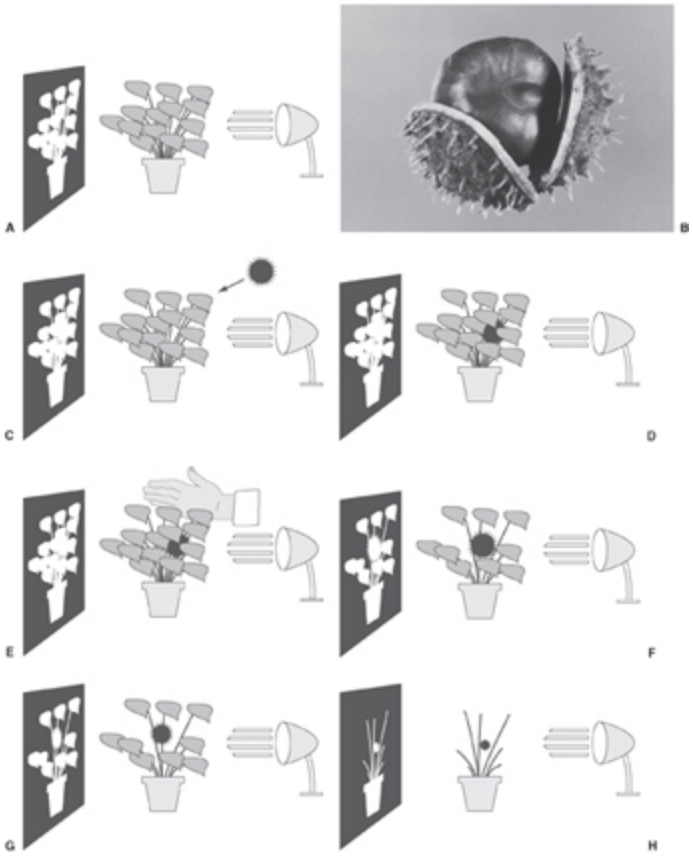

Fig. 12.21 A projeção de um vaso de planta sobre a parede usando-se um foco de luz (A) é uma boa analogia com a detecção de câncer de mama por exame clínico e mamografia. Suponha que uma castanha, com sua casca espinhosa (B), é colocada entre os ramos e as folhas da planta (C). Se as folhas estiverem densamente dispostas, a castanha — ainda que muito grande — pode ser invisível (D), porém a palpação pode senti-la facilmente (E). Se a planta tiver menos folhas, análoga à mama com menos tecido fibroso, a castanha torna-se mais visível (F). Se houver poucas folhas, até mesmo uma castanha muito pequena é visível (G), e, se uma castanha extremamente pequena for aninhada entre os ramos rígidos da planta, a castanha é facilmente visível mas impalpável porque é protegida pelos ramos (H).

Assim como nas imagens radiográficas, o câncer de mama pode ser oculto no tecido conjuntivo fibroso na RM. A intensidade do sinal do câncer é muito semelhante à do tecido fibroglandular benigno. Contudo, cânceres de mama tendem a ter neovasculatura que pode ser vista por meio de agentes de contraste intravenosos, e cânceres podem “acender” na RM com gadolínio. Esse mesmo efeito é evidente quando se empregam agentes de contraste iodados e tomografia computadorizada.

Como o ultra-som mede características teciduais diferentes, cânceres em tecidos mamários densos às vezes são visíveis no ultra-som embora ocultos na mamografia. Ainda não se esclareceu se a triagem com ultra-sonografia é exeqüível e prática e, o mais importante, se a detecção de cânceres com ultra-som reduzirá a taxa de mortalidade por câncer de mama.

A mama densa não é a única razão pela qual cânceres deixam de ser detectados. É interessante observar que dentre os cânceres omitidos na triagem em Nijmegen, Holanda (42), muitos cânceres passaram despercebidos em mulheres com tecido mamário predominantemente adiposo. Detecção de cânceres pequenos na mama densa é mais difícil, mas câncer de mama incipiente pode ser detectável por mamografia entre essas mulheres. Em revisão de 118 mulheres com câncer de mama detectado por mamografia isolada (43), entre mulheres abaixo de 50 anos de idade, observamos que 70% foram detectados em mulheres com tecido mamário radiograficamente denso, e estes eram de menor tamanho e estágio mais precoce do que nas mulheres com cânceres palpáveis. Embora uma

proporção mais alta de mulheres jovens tenha tecidos densos, dados recentes de programas modernos de triagem mamográfica mostraram que a mamografia pode detectar cânceres incipientes entre mulheres de 40 a 49 anos de idade na mesma proporção que entre aquelas de 50 a 59 anos (44–46). A mama densa de fato reduz a sensibilidade da mamografia, mas isto não deve impedir a triagem nessas mulheres e não é a única causa para a omissão de cânceres de mama.

Embora controverso (47), pode ser que a ocultação dos cânceres por tecidos densos explique parte do aumento aparente do risco atribuído aos padrões teciduais. Cânceres em mulheres com padrões mais transparentes (adiposos) podem ter sido encontrados mais cedo e removidos da população antes da aquisição dos dados em que o excesso de risco apareceu.

Reconhecendo o fato de que densidades parenquimatosas podem ocultar cânceres pequenos, o BIRADS do ACR adotou um sistema semelhante ao proposto por Wolfe, dividindo os padrões mamários em quatro grupos principais:

1. A mama compõe-se quase exclusivamente de gordura.
2. Há densidades fibroglandulares esparsas (cerca de 25 a 50% de tecido denso).
3. O tecido mamário é heterogeneamente denso (cerca de 51 a 75% de tecido denso).
4. O tecido mamário é extremamente denso (mais de 75% de tecido denso).

Esses grupos não são usados para sugerir nenhum risco particular de câncer de mama, mas para alertar o clínico de que, quando padrões densos estão presentes, a sensibilidade da mamografia pode ser reduzida (48). Embora os padrões densos possam reduzir a sensibilidade da mamografia, cânceres incipientes ainda são detectáveis por mamografia. A triagem mamográfica permanece valiosa em mulheres com tecido mamário denso.

CONCLUSÕES

Na avaliação da mama, é importante reconhecer que há uma grande variação do “normal”. Os tecidos mamários variam radiograficamente desde uma composição exclusiva de gordura até mama muito densa que é composta principalmente de tecido conjuntivo fibroso, com um amplo espectro entre esses dois extremos. A familiaridade com a grande variação observada em mamografias normais auxilia o radiologista a determinar quando um achado é anormal. Cada etapa do processo — de obtenção da mamografia a sua interpretação e comunicação dos resultados ao médico da paciente — deve ser realizada de maneira sistemática, na busca pela alta qualidade e eficiência. Depois que uma anormalidade é encontrada, a análise deve prosseguir sistematicamente. Antes de recomendar avaliação adicional, o radiologista deve determinar como o próximo exame mudará o curso da assistência. Exames não devem ser solicitados aleatoriamente, mas com ponderação e objetivos específicos em mente.

REFERÊNCIAS

1. Shapiro S, Venet W, Strax P, et al. Periodic screening for breast câncer: The Health Insurance Plan Project and its sequelae, 1963-1986. Baltimore: Johns Hopkins University Press, 1988.
2. Tabar L, Gad A, Holmberg LH, et al. Reduction in mortality from breast câncer after mass screening with mammography. Lancet 1985;13:829-832.
3. Morrison AS, Brisson J, Khalid N. Breast câncer incidence and mortality in the breast câncer detection demonstration project. J Natl Cancer Inst 1988;80(19):17-24.
4. Tabar L, Gad A, Holmberg L, et al. Significant reduction in advanced breast câncer, results of the first seven years of mammography screening in Kopparberg, Sweden. Diagn Imaging Clin Med 1985;54:158-164.
5. Duffy SW, Tabar L, Smith RA. The Mammographie Screening Trials: commentary on the recent work by Olsen and Gotzsche. CA Cancer J Clin 2002;52:68-71.
6. Kopans DB, Meyer JE, Cohen AM, et al. Palpable breast masses: the importance of preoperative mammography. JAMA 1981;246: 2819-2822.
7. Moskowitz M. Screening is not diagnosis. Radiology 1979;133: 265-268.
8. Bird RE, McLelland R. How to initiate and operate a low-cost screening mammography center. Radiology 1986;161:43-47.
9. Love SM, GeLman RS, Silen W. Fibrocystic "disease" of the breast—a non-disease? N Engl J Med 1982;307:1010-1014.
10. Baines CJ, Vidmar M, McKeown-Eyssen G, et al. Impact of menstrual phase on false-negative mammograms in the Canadian National Breast Screening Study. Cancer 1997;80:720-724.

11. White E, Velentgas P, Mandelson MT, et al. Variation in mammographie breast density by time in menstrual cycle among women aged 40-49 years. J Natl Cancer Inst 1998;90:906-910.
12. Graham SJ, Stanchev PL, Lloyd-Smith JO, et al. Changes in fibroglandular volume and water content of breast tissue during the menstmal cycle observed by MR imaging at 1.5 T. J Magn Reson Imaging 1995;5:695-701.
13. Hussain Z, Roberts N, Whitehouse GH, et al. Estimation of breast volume and its variation during the menstrual cycle using MR] and stereology. Br J Radiol 1999;72:236-245.
14. Vogel P, Georgiade NG, Fetter BF, et al. The correlation of histologic changes in the human breast with the menstrual cycle. Am J Pathol 1981;104:23-34.
15. Harms SE, Flamig DP, Hesley KL, et al. Fat-suppressed three-dimensional MR imaging of the breast. Radiographics 1993;13: 247-267.
16. Boyd NF, Byng JW, Jong RA, et al. Quantitative classification of mammographie densities and breast câncer risk: results from the Canadian National Breast Screening Study. J Natl Cancer Inst 1995;87:670-675.
17. Stomper PC, Cholewinski SP, Penetrante RB, et al. Atypical hyperplasia: frequency and mammographie and pathologic relationships in excisional biopsies guided with mammography and clinical examination. Radiology 1993;189:667-671.
18. Georgian-Smith D, LawtonTJ. Calcifications of lobular carcinoma in situ of the breast: radiologie-pathologie correlation. AJR Am J Roentgenol 2001;176:1255-1259.
19. Huston SW, Cowen PN, Bird CC. Morphometric studies of age related changes in normal human breast and their significance for evolution of mammary câncer. J Clin Pathol 1985;38:281-287.
20. Wolfe JN. Breast parenchymal patterns and their changes with age. Radiology 1976;121:545-552.
21. Stomper PC, D'Souza DJ, DiNitto PA, et al. Analysis of parenchymal density on mammograms in 1,353 women 25-79 years old. AJR Am J Roentgenol 1996;167:1261-1265.
22. Prechtel K. Mastopathic und Altersabbangige Brustdrusen Verand-ernagen. Fortschr Med 1971;89:1312-1315.
23. Swann CA, Kopans DB, McCarthy KA, et al. Mammographie density and physical assessment of the breast. AJR Am J Roentgenol 1987;148:525-526.
24. Boren WL, Hunter TB, Bjelland JC, et al. Comparison of breast consistency at palpation with breast density at mammography. Invest Radiol 1990;25:1010-1011.
25. Russell DG, Ziewacz J. Experimental investigation of tissue pressures that are developed within a breast compressed during mammography. Presented at the 79th Scientific Assembly and Annual Meeting of the Radiological Society of North America. Chicago, November 28-December 3, 1993.
26. Pankow JS, Vachon CM, Kuni CC, et al. Genetic analysis of mammographie breast density in adult women: evidence of a gene effect. J Natl Cancer Inst 1997;89:549-556.
27. Boyd NF, Dite GS, Stone J, et al. Heritability of mammographie density, a risk factor for breast câncer. N Engl J Med 2002;347: 886-894.
28. Wolfe JN. A study of breast parenchyma by mammography in the normal woman and those with benign and malignant disease of the breast. Radiology 1967;89:201.

29. Wellings SR, Wolfe JN. Correlative studies of the histological and radiographic appearance of the breast parenchyma. Radiology 1978;129:299.
30. Brisson J, Morrison AS, Burstein N, et al. Mammographie parenchymal patterns and histologic characteristics of breast tissue. Breast Dis 1989;1:253-260.
31. Fisher ER, Palekar A, Kim WS, et al. The histopathology of mammographie patterns. Am J Clin Pathol 1977;421:29.
32. Brisson J, Morrison AS, Burstein N, et al. Mammographie parenchymal patterns and histologic characteristics of breast tissue. Breast Disease 1989;1:253-260.
33. Wolfe JN. Breast patterns as an index of risk for developing breast câncer. AJR Am J Roentgenol 1976;126:1130-1139.
34. Boyd NF, Byng JW, Fishell EK, et al. Quantitative classification of mammographie densities and breast câncer risk: results from the Canadian National Breast Screening Study. J Natl Cancer Inst 1995;87:670-675.
35. Boyd NF, Lockwood GA, Byng JW, et al. Mammographie densities and breast câncer risk. Cancer Epidemiol Biomarkers Prev 1998; 7:1133-1144.
36. Stacey-Clear A, McCarthy KA, Hall DA, et al. Observations on the location of breast câncer in women under fifty. Radiology 1993; 186:677-680.
37. Writing Group for the Women's Health Initiative Investigators. Risks and benefits of estrogen plus progestin in healthy postmenopausal women. Principal results from the Women's Health Initiative randomized, controlled trial. I AMA 2002;288:321-333.
38. Berkowitz JE, Gatewood OMB, Goldblum LE, et al. Hormonal replacement therapy: mammographie manifestations. Radiology 1990;174:199-201.
39. Stomper PC, Van Voorhis BJ, Ravnikar VA, et al. Mammographie changes associated with postmenopausal hormone replacement therapy: a longitudinal study. Radiology 1990;174:487-490.
40. McNicholas MMJ, Heneghan JP, Milner MH, et al. Pain and increased mammographie density in women receiving hormone replacement therapy: a prospective study. AJR Am J Roentgenol 1994;163:311-315.
41. Brisson J, Morrison AS, Kopans DB, et al. Height, weight, mammographie features of breast tissue, and breast câncer risk. Am J Epidemiol 1984;119:371-381.
42. Peer PG, Holland R, Jan HCL, et al. Age-specific effectiveness of Nijmegen population-based breast câncer screening program: assessment of early indicators of screening effectiveness. J Natl Cancer Inst 1994;86:436-441.
43. Stacey-Clear A, McCarthy KA, Hall DA, et al. Breast câncer survival among women under age 50: is mammography detrimental? Lancet 1992;340:991-994.
44. Sickles EA, Kopans DB. Deficiencies in the analysis of breast câncer screening data. J Natl Cancer Inst 1993;85:1621-1624.
45. Clay MG, Hiskop G, Kan L, et al. Screening mammography in British Columbia 1988-1993. Am J Surg 1994,167:490-492.
46. Linver MN, Paster SB. Mammography outcomes in a practice setting by age: prognostic factors, sensitivity, and positive biopsy rate. Monogr Natl Cancer Inst 1997;22:113-117.

47. Boyd NF, O'Sullivan B, Campbell IE, et al. Mammographie patterns and bias in breast câncer detection. Radiology 1982;143: 671.
48. Bird RE, Wallace TW, Yankaskas BC. Analysis of cancers missed at screening mammography. Radiology 1992;184:613-617.

OceanofPDF.com

Interpretação da Mamografia

13

A função mais importante da mamografia é, inegavelmente, a detecção precoce do câncer de mama num esforço para reduzir a taxa de mortalidade desses cânceres. A execução e a aquisição de mamografias de alta qualidade são cruciais para se alcançar esse objetivo. Nenhum grau de treinamento na interpretação poderá corrigir o fato de que a lesão não é visualizada em razão de posicionamento errôneo, pouca penetração dos tecidos ou borramento da imagem. Do mesmo modo, nenhum observador é perfeito, e todos os observadores estão sujeitos a falhas periódicas na detecção de uma lesão que, em retrospecto, é visível. Embora não seja o padrão de assistência, deve-se incentivar a leitura dupla, mas deve-se realizá-la com eficiência para que não haja aumento significativo no custo. A leitura dupla reduz a taxa de falso-negativos, mas, como não é remunerada, não deve ser considerada o padrão de assistência. Se leitura dupla fosse exigida, o custo da triagem seria proibitivamente caro, e a triagem deixaria de estar disponível. Se mulheres tiverem seu acesso a triagem negado devido à elevação do custo, então claramente não há benefício na triagem, e exigir a leitura dupla seria prejudicial à saúde das mulheres. Não obstante, uma abordagem sistemática de todo o processo de triagem aumenta a eficiência, mantém a qualidade e ajuda a antecipar o diagnóstico de câncer de mama.

LEITURA EM LOTES VERSUS INTERPRETAÇÃO IMEDIATA

Na década de 1980, a mídia expôs alguns serviços e alguns radiologistas que estavam realizando mamografias de baixa qualidade e não informavam às mulheres detectadas com câncer que elas tinham um problema. Em conseqüência, o diagnóstico dos seus cânceres era retardado. Essas histórias levaram a uma investigação pelo congresso que culminou na aprovação da lei Mammography Quality Standards Act (MQSA). A lei era uma determinação para produzir padrões básicos de mamografia, incluindo equipamento; qualificações dos radiologistas, tecnólogas e físicos envolvidos; controle de qualidade; e programas de garantia de qualidade. O Food and Drug Administration (FDA) recebeu a atribuição de supervisionar um programa nacional para garantir que os serviços de mamografia aderissem aos padrões básicos de qualidade.

Num esforço para reduzir a chance de que um achado significativo não seja levado à atenção da paciente, retardando seu diagnóstico, especialistas da mídia instaram as mulheres para obter os laudos de suas mamografias antes de saírem do serviço de mamografia. Outros serviços utilizavam a interpretação imediata de mamografias como um recurso de marketing, e muitas mulheres começaram a cultivar a expectativa de que seu exame de triagem seria interpretado enquanto elas aguardavam. Atualmente, é evidente que essa prática é muito dispendiosa e algo arriscada. Constatamos que, na tentativa de fornecer interpretações imediatas, as pacientes começaram a “acumular-se” na sala de espera. Algumas pacientes com pressa de partir pressionavam as tecnólogas para obter o laudo, e as tecnólogas pressionavam os radiologistas. Isto forçava o radiologista a apressar a interpretação, elevando o risco de uma lesão passar despercebida. Realizamos um estudo para avaliar o benefício da leitura dupla. O estudo incluiu mais de 6.000 mulheres dentre as quais detectamos 39 cânceres. O primeiro radiologista trabalhou de maneira metódica e lenta e demorou mais de uma hora para rever 40 mamografias. Então, os exames foram lidos de novo por um segundo radiologista, que reviu todos os exames em alguns minutos. O primeiro radiologista detectou 36 cânceres. O radiologista

“rápido” (o segundo) encontrou 3 cânceres que haviam passado despercebidos pelo primeiro. Contudo, o radiologista rápido não viu 8 cânceres que foram encontrados pelo radiologista principal. Nosso estudo realça o fato de que dois radiologistas são melhores do que um, mas, se houver apenas um, este deve trabalhar lenta e metodicamente e não deve ser apressado porque uma paciente está esperando pelo laudo. Em decorrência de nosso estudo, atualmente oferecemos uma segunda leitura sem ônus para a paciente, mas deixamos de oferecer laudos imediatos em virtude do risco de uma leitura apressada.

A interpretação imediata de mamografias de triagem praticamente impede a prática da leitura dupla. Como a segunda leitura não é remunerada, a única maneira de realizá-la é interpretar os exames com eficiência de modo que ela leve uma quantidade mínima de tempo. A leitura dupla eficiente é facilitada quando a interpretação é realizada em lotes. Por essas razões, não é uma boa idéia ler mamografias de triagem enquanto a paciente aguarda. Se as mamografias não forem lidas “*on line*” e a paciente não receber seu laudo antes de deixar o serviço radiológico, a lei então obriga a estabelecer um sistema que garanta a geração do laudo e seu envio à paciente no prazo de 30 dias após o exame. Embora haja controvérsia sobre de quem é a responsabilidade por garantir que a paciente siga as recomendações de acompanhamento, acreditamos que seja uma boa idéia ter um sistema que tente monitorar se as mulheres seguem tais recomendações. Esse sistema também deve ser organizado de maneira eficiente, pois pode tornar-se rapidamente muito intensivo em mão-de-obra e dispendioso e também não é reembolsado.

A interpretação dos exames de triagem em lotes reduz o custo maximizando a produtividade do radiologista. A desvantagem de a paciente não receber um laudo imediato é mais do que compensada pelo dispêndio reduzido e pela vantagem adicional de a leitura das mamografias em um alternador permitir leitura dupla. Conforme demonstrado na interpretação de radiografias de tórax (1), clisteres opacos e outros exames de imagem,

existe um fenômeno psicovisual em razão do qual todos os radiologistas deixam periodicamente de perceber anormalidades significativas. A interpretação mamográfica não é exceção. Todo radiologista, por mais treinado que seja e por mais que se concentre na detecção de câncer, periodicamente deixa passar cânceres que são visíveis em mamografias. Como radiologistas diferentes deixam passar achados diferentes, a leitura dupla de uma mamografia reduz a taxa de erros. A interpretação de mamografias em um alternador permite a participação de múltiplos revisores com pouco aumento do custo. Em nosso estudo, a leitura dupla aumentou nossa taxa de detecção de câncer de mama em 7%. Bird (2) verificou que um segundo revisor aumentou a taxa de detecção de câncer em 5%, e Tabar *et al*. (3) descreveram aumento de 15% na detecção de câncer com a leitura dupla. Esse aumento da taxa de detecção devido a leitura dupla também foi documentado por Thurfjell *et al*. (4). Leitura dupla pode ser realizada com mamografia digital, desde que as estações de trabalho permitam a geração de listas aleatórias.

DETECÇÃO, DIAGNÓSTICO E ACURÁCIA DIAGNÓSTICA

A mamografia é valiosa na detecção de anomalias (lesões benignas e malignas) na mama (detecção), porém é menos adequada para a diferenciação dessas anomalias nas categorias benigna e maligna (diagnóstico). Com os avanços nas técnicas de diagnóstico por imagem da mama, surgiu uma maior compreensão das alterações histopatológicas subjacentes que explicam alguns achados mamográficos. Não obstante, permanece o problema de que o diagnóstico (no sentido real da palavra) de muitas lesões, baseado em critérios radiológicos, freqüentemente não alcança os altos níveis de certeza necessários para evitar um diagnóstico tecidual. Tendo em vista as conseqüências importantes da detecção precoce do câncer de mama e o alto nível de segurança na obtenção do diagnóstico tecidual, a acurácia de um exame diagnóstico não-invasivo que seja usado para evitar biopsia deve aproximar-se de 100%.

Apesar das incertezas, estabeleceram-se critérios para auxiliar no diagnóstico. Antes de realizar um procedimento invasivo, é importante analisar e classificar as anomalias na mama a fim de tomar medidas apropriadas. Mamografia e técnicas adequadas de diagnóstico como ultrasonografia para distinguir cistos de sólidos devem ser usadas no sentido de maximizar o diagnóstico de cânceres precoces e, sempre que possível, reduzir a necessidade de biopsiar lesões benignas.

Revisão das Imagens

Mamografia Digital versus Filme/Écran

Praticamente todos os critérios que foram definidos para a interpretação de mamografias de filme/écran se aplicam à mamografia digital. Também se aplicam à análise de cortes na tomossíntese mamária digital (TMD). Uma das vantagens da TMD é que boa parte das exigências diagnósticas que são geradas pelos achados em mamografias 2D não é mais exigida quando se utiliza a TMD. A TMD elimina a superposição de estruturas, as margens de massas e a morfologia de calcificações são mais claramente vistas e o exame de triagem define precisamente a localização tridimensional dos achados.

Uma Abordagem Organizada

A aquisição e a interpretação de todo exame mamográfico devem ser realizadas de maneira organizada e estruturada. Uma mamografia de alta qualidade é imprescindível, e as imagens devem ser revistas em ambiente apropriado com luz ambiente reduzida e boas condições de visualização. As imagens devem ser revistas por meio de um esquema de visualização consistente. O radiologista deve analisar as imagens sistematicamente à procura de massas, calcificações, áreas de assimetria, distorção da arquitetura e alterações a partir de exames prévios, se disponíveis. As decisões da interpretação devem basear-se nos limiares estabelecidos para

intervenção, e o radiologista deve ter razões consistentes e reprodutíveis para suas decisões.

Análise em Negatoscópio e Estação de Trabalho

Negatoscópio ou Estação de Trabalho

As condições de visualização da mamografia são importantes. Embora condições ideais de visualização jamais tenham sido determinadas cientificamente, existem princípios gerais que são válidos. Quando se analisam filmes modernos de alto contraste com alta densidade máxima, uma fonte de luz forte é essencial. Em geral, a luminância de um negatoscópio de mamografia deve ser duas vezes maior que a de um negatoscópio comum. Embora não exista nenhum estudo realmente científico sobre a luminância apropriada, Haus *et al*. (5) observaram que 5 especialistas usavam negatoscópios com um nível aproximado de 3.500 nits (candela/m^2) para analisar imagens mamográficas de alto contraste. Estações de trabalho de mamografia digital produzem bem menos luz. Contudo, não acredito que uma estação de trabalho deva produzir a mesma luminância que um negatoscópio. Como uma imagem em filme consiste em tons variáveis de cinza que bloqueiam a passagem de luz através do filme, o negatoscópio deve produzir luz forte o suficiente para “empurrá-la” através do filme, o qual reduz intensamente a luz à medida que ela atravessa. Uma estação de trabalho precisa produzir luz suficiente apenas para que o radiologista possa ver as estruturas. Não se deve comparar a iluminação da estação de trabalho com a luminância máxima de um negatoscópio. Uma comparação mais válida seria medir o brilho e o contraste de uma estrutura branca vista no filme com os mesmos parâmetros daquela estrutura na estação de trabalho. Estações de trabalho modernas aprovadas para mamógrafos produzem luz suficiente para visualização de mamografias digitais.

Independentemente de a imagem estar no filme ou em um computador, como a luz externa reduz a capacidade ocular de perceber objetos de baixo contraste, as imagens devem ser mascaradas para reduzir o clarão ao seu redor. O clarão pode interferir sobremodo na visualização de detalhes na mamografia e deve ser eliminado o máximo possível. A luz ambiente também compromete a visualização; portanto, as salas de interpretação devem ter baixos níveis de iluminação. Os negatoscópios utilizados pelas tecnólogas devem ser comparáveis aos dos radiologistas, de modo que as mamografias expostas adequadamente tenham aspecto semelhante, facilitando o controle de qualidade. Felizmente, graças à capacidade de ajustar "a janela e o nível" de mamografias digitais, as estações de trabalho da tecnóloga e do radiologista não precisam ser equivalentes, mas a tecnóloga deve ser capaz de ver na sua estação as mesmas estruturas que o radiologista vê. Isto não apenas assegura que ela seja capaz de garantir posicionamento, exposição e nitidez da imagem apropriados como também, quando está realizando exames diagnósticos, ela deve ser capaz de ver a área de interesse de modo a obter as imagens necessárias. A estação de trabalho da tecnóloga deve ter uma qualidade da imagem suficiente para ela avaliar se há algum borramento por movimento.

Disposição das Imagens para Visualização

As imagens devem ser dispostas de maneira padronizada e consistente no negatoscópio, bem como nos monitores de computador. Devem ser colocadas da mesma maneira a fim de minorar confusão direita-esquerda. A maioria dos radiologistas acredita que é preferível reunir as imagens mediolaterais oblíquas (MLO) de cada mama e dispô-las dorso-a-dorso como imagens em espelho e as incidências craniocaudais (CC) base a base como imagens em espelho com as partes laterais (axilares) das duas mamas no topo. Embora a convenção seja dispor a mamografia como se a paciente estivesse à frente do revisor, muitos revisores de mamografias de filme/écran preferem ter o lado fosco de emulsão em cima para reduzir o reflexo

da superfície sem emulsão. Isto deixa a mama esquerda à esquerda e a direita à direita. A maioria das estações de trabalho de mamógrafos permite que o radiologista escolha a maneira de dispor as imagens.

Se houver duas seções de negatoscópios, colocamos os filmes novos na fileira inferior e os filmes antigos em cima (Fig. 13.1), porém a disposição dos filmes é uma questão de preferência individual. Como alterações sutis podem ser inaparentes de 1 ano para outro, temos a rotina de comparar filmes obtidos há 2 anos ou mais com o exame atual. Um estudo sugeriu a utilização do exame prévio mais recente (6), mas a sua justificativa estava equivocada. É raro que uma alteração significativa não seja evidente de 1 ano para outro, mas há situações raras em que uma alteração é bem mais evidente quando exames mais antigos são comparados com o atual (Fig. 13.2). Um estudo pequeno como o realizado por Sumkin *et al*. não mostraria esses casos raros. Em conseqüência, o uso de exames obtidos há pelo menos 2 anos baseia-se na experiência e não na ciência, mas é a conduta prudente.

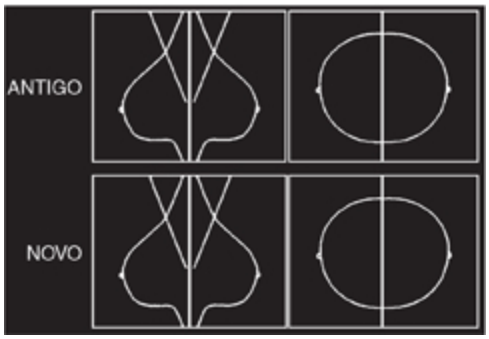

Fig. 13.1 Para evitar confusão, os filmes devem ser dispostos da mesma maneira todas as vezes.

Durante a revisão de mamografias digitais, acredito que seja vantajoso exibir o exame atual no mesmo monitor do exame prévio e ser capaz de ver um e outro exame alternadamente. Alternando-se as imagens sucessivamente, novos achados são evidenciados porque o olho é muito competente para perceber uma alteração entre duas figuras exibidas na mesma orientação. Uma massa nova será mais perceptível se as imagens

forem alternadas rapidamente no mesmo campo de visão do que se o radiologista olhar para duas imagens em monitores separados.

Controle de Qualidade na Sala de Interpretação

Verificação do Posicionamento Mamário

As imagens devem ser avaliadas primeiro em relação à qualidade. Idealmente, as mamas devem ter sido posicionadas de maneira simétrica para as exposições. Assim, o radiologista tem melhores condições de detectar qualquer assimetria. A tecnóloga deve ter tentado maximizar a quantidade de tecido projetada sobre o detector. O mamilo deve estar em perfil, se possível. Esta não é uma exigência absoluta: se, para posicionar a mama com a finalidade de visualizar o máximo dos tecidos mamários, o mamilo sair do perfil, a visualização dos tecidos é prioritária. Se houver dúvida em torno de uma área ser uma massa subareolar ou o mamilo fora de perfil (que pode assemelhar-se a uma massa), uma incidência adicional dos tecidos subareolares com o mamilo em perfil esclarece o problema.

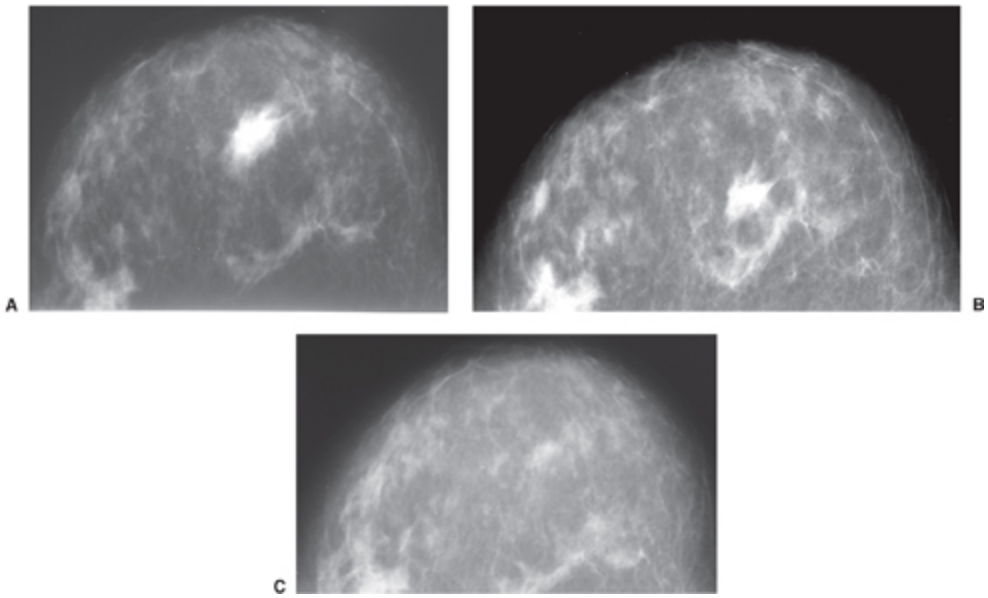

Fig. 13.2 Mamografias devem ser comparadas com exames prévios realizados há no mínimo 2 anos. É melhor comparar o exame atual com um exame prévio obtido há 2 anos ou mais. O câncer incipiente é mais evidente quando o exame atual (A) é comparado com a mamografia de vários anos atrás (C) em relação ao exame do ano imediatamente anterior (B).

Eklund e Cardenosa (7) descreveram medições que fornecem alguma indicação de que o tecido máximo a ser visualizado foi de fato incluído nos filmes. A compleição e as enfermidades da paciente podem impedir um posicionamento ideal, mas há alguns objetivos que devem ser perseguidos. Na maioria das mamografias, o músculo peitoral maior deve ser visível até o eixo do mamilo na incidência MLO, e a distância do ponto imediatamente abaixo do mamilo à borda do filme na incidência CC geralmente deve ser menor em até 1 cm do que a distância do ponto abaixo do mamilo ao músculo peitoral maior na MLO (Fig. 13.3) (8). As mamas devem ser tracionadas para cima e para fora, e não para baixo, e as estruturas trabeculares devem ser separadas por compressão firme. Idealmente, a junção da mama com a parte superior do abdome deve ser visível. A prega inframamária deve estar aberta, sem superposição da mama e do abdome superior (Fig. 13.4A). Em cerca de 30% das incidências CC, o músculo peitoral maior deve ser visível no dorso da mama (Fig. 13.4B). Quando a tomossíntese digital na incidência MLO substituir a mamografia bidimensional convencional, será ainda mais importante para a tecnóloga garantir que os tecidos mamários não deslizem para fora do campo de visão.

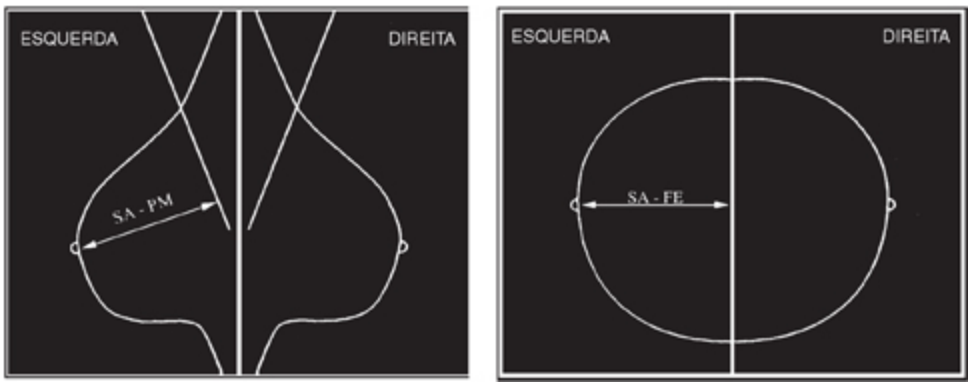

Fig. 13.3 Esquema mostrando a linha mamilar posterior nas duas incidências básicas. A distância da região subareolar (SA) ao músculo peitoral maior (PM) na incidência mediolateral oblíqua não deve ser mais do que 1 cm maior do que a distância de SA à borda do filme (FE) na incidência craniocaudal.

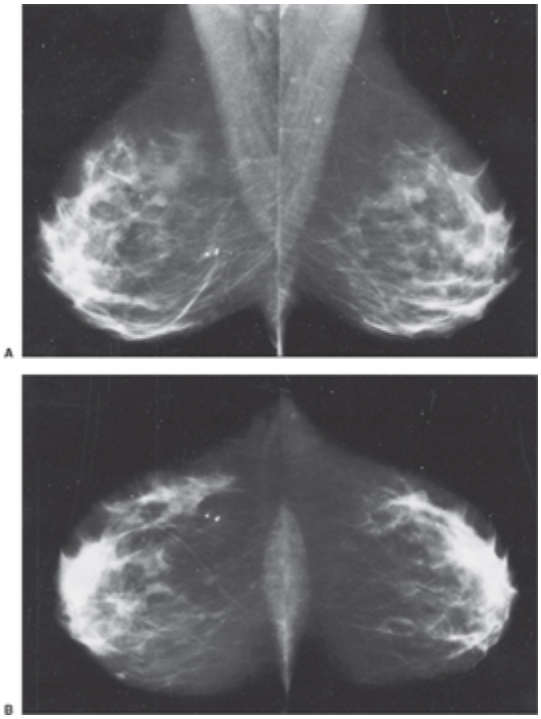

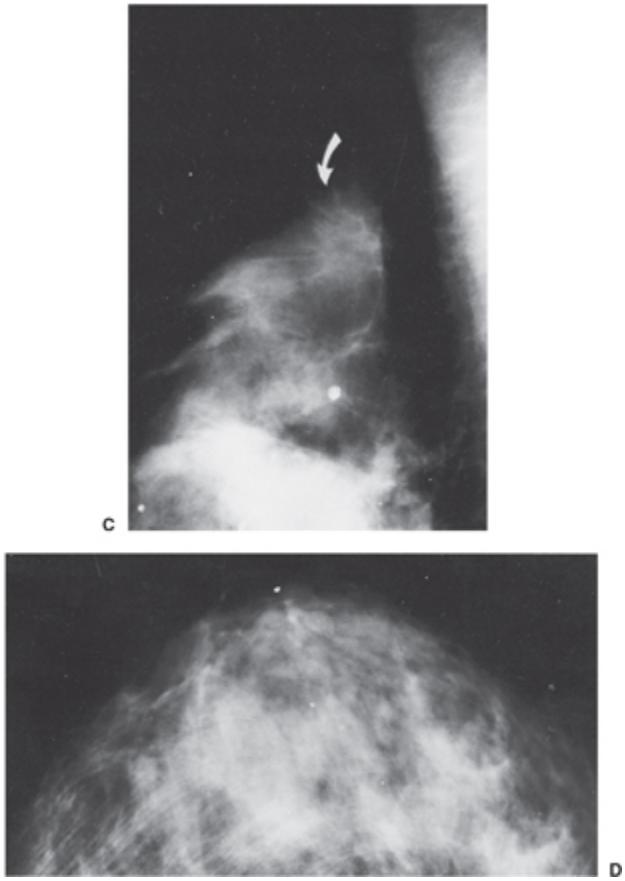

Fig. 13.4 As mamas devem ser posicionadas simetricamente com a mama tracionada para cima e para fora a fim de abrir a prega inframamária, como nestas incidências mediolaterais oblíquas (A). O músculo peitoral maior é visível em cerca de 30% das incidências craniocaudais, como nestas imagens (B). Penetração apropriada é importante. O câncer (seta) nesta incidência mediolateral oblíqua (C) não teria sido detectado se o tecido não fosse penetrado adequadamente. As linhas curvilíneas que se projetam sobre a parte medial da mama esquerda nesta incidência craniocaudal (D) representam os cabelos da paciente, que deslizaram por baixo do cone do tubo para dentro do campo de visão e se projetaram sobre a mama.

Penetração dos Tecidos pelos Raios X

Para visualizar lesões no tecido fibroglandular denso, o feixe de raios X deve ter energia suficiente para penetrá-lo. O American College of Radiology (ACR) recomenda que os tecidos menos penetrados em uma mamografia de filme/écran (as áreas mais brancas) meçam 1,0 ou mais na densitometria. Este é um nível em que as estruturas são visíveis através das partes densas (brancas) da mamografia (Fig. 13.4C). Também deve haver

penetração suficiente em uma mamografia digital para que as estruturas também sejam visíveis nas áreas menos penetradas.

Borramento

Existem muitas causas de borramento ou baixa nitidez de uma imagem. Muitas vezes é difícil reconhecer borramento secundário a movimento da mama durante a exposição. A maioria das mamas tem pelo menos uma calcificação, e a observação da nitidez ou falta de nitidez de calcificações pode indicar um problema de movimento. As estruturas lineares finas da mama em geral são bem definidas. Do contrário, deve-se suspeitar de movimento. Em raras situações, talvez devido a edema, as linhas finas da mama não estão nítidas embora a mama não se tenha movido, mas esta é a exceção. Com a substituição da mamografia 2D convencional pelas técnicas de tomossíntese, a prevenção de movimento torna-se ainda mais importante, pois o registro de múltiplas imagens será comprometido pelo movimento.

Inclusão de "Todo" o Tecido Mamário

Dada a geometria da mama e da parede torácica, é provável que parte dos tecidos mamários seja excluída, por melhor que seja o posicionamento da paciente. Incentivamos os fabricantes a aproveitar nossa idéia de propiciar compressão independente da mama de modo que o detector (filme/écran ou digital) seja colocado ao redor da curva da parede torácica a fim de visualizar mais do tecido mamário que se estende além da borda das placas de compressão. A tecnóloga deve trabalhar com a paciente para convencê-la a permanecer o máximo possível dentro da máquina de modo que a maior parte do tecido mamário seja incluído na imagem sem causar desconforto excessivo. Um fabricante fornece um dispositivo de tração, que foi inventado no MGH, para auxiliar a tecnóloga (Planmed — Finlândia).

O objetivo de toda mamografia de triagem deve ser visualizar a maior parte possível dos tecidos com resolução espacial e contraste altos. Os critérios descritos acima são ideais. As pacientes variam, e em geral é impossível obter posicionamento ideal em todas as incidências de todas as

mulheres. Por exemplo, a visualização do músculo peitoral maior na incidência CC é esperada em apenas 30% das mamografias. Embora seja raro satisfazer todos os critérios de posicionamento, a tecnóloga deve esforçar-se para obter bom posicionamento em cada exposição.

Artefatos

Embora seja quase impossível eliminar todos os artefatos, envidam-se esforços para reduzi-los ao mínimo. Com a aceitação da radiografia computadorizada (RC), os detectores digitais são vedados de modo que a poeira não deve ser um problema. Os écrans em sistemas de filme/écran devem ser limpos pelo menos uma vez por semana, ou com maior freqüência, a fim de eliminar a poeira que pode impedir a luz do écran de chegar ao filme, resultando em partículas brancas que simulam microcalcificações. Arranhões no écran ou no filme podem simular pseudolesões ou desviar a atenção de lesões reais. Artefatos incomuns costumam ter uma explicação simples (Fig. 13.4D). Pode ser mais difícil eliminar os artefatos em mamografias digitais. Pixels ruins podem ser removidos eletronicamente, desde que não estejam muito próximos uns dos outros, pois nesse caso eliminariam um número excessivo de elementos do detector em uma dada área, obscurecendo achados significativos. Outros artefatos digitais podem advir de eletrônica deficiente, e existem programas de controle de qualidade que são utilizados para detectá-los e eliminá-los.

INTERPRETAÇÃO DA MAMOGRAFIA

O observador deve evitar o ímpeto de analisar imediatamente mamografias de muito perto. É preferível sentar-se confortavelmente e analisar as imagens de uma distância, trazendo a visão foveal sobre toda a imagem. Alguns radiologistas consideram o uso de uma lente redutora benéfico para diminuir o tamanho das imagens. Isto ajuda a reconhecer áreas de assimetria.

Deve-se, então, visualizar a imagem a uma distância de 0,3 a 0,45 m para começar a avaliar alguns dos detalhes teciduais. Por fim, o observador deve avaliar a mamografia com atenção aos detalhes sutis. Embora todas as estruturas visíveis na mamografia sejam detectáveis pelo olho normal sem auxílio, uma lente de aumento ajuda ao tornar os detalhes pequenos mais óbvios. Uma das vantagens das imagens digitais é que elas podem ser aumentadas eletronicamente (assim como em fotografias), o que elimina a necessidade de lente de aumento. Até que se disponha de monitores capazes de exibir todos os dados de imagem adquiridos digitalmente, durante a leitura de imagens digitais o observador deve ter em mente que, em algum momento, a imagem deve ser apresentada de tal modo que permita a visualização de todos os dados adquiridos, pois alguns sistemas adquirem dados em resolução mais alta do que poderia ser mostrado em toda a mama no monitor.

As imagens devem ser revistas de maneira sistemática, com atenção especial aos tecidos profundos, sobretudo próximo à prega inframamária e em posição alta na axila (locais onde tumores raros podem passar despercebidos). Como a maioria dos cânceres se desenvolve na interface da borda do parênquima com a gordura subcutânea e retromamária (9), é preciso analisar esses tecidos à procura de distorção da arquitetura, massas ou calcificações. Os sistemas digitais facilitam a avaliação dessas zonas por meio de algoritmos de compensação que melhoram esses tecidos, os quais freqüentemente são “queimados” em mamografias de filme/écran (Fig. 13.5).

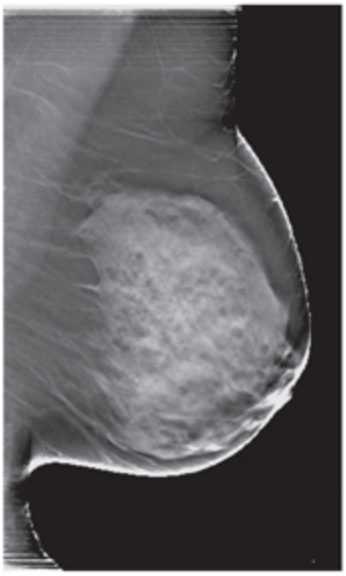

Fig. 13.5 Imagens digitais permitem compensação dos tecidos periféricos. Em uma imagem analógica, os tecidos na borda do parênquima mamário e as camadas subcutâneas freqüentemente são "queimados" em razão da hiperpenetração desses tecidos, que são mais finos do que o corpo da mama. Algoritmos de computador são capazes de compensar a imagem, de modo que esses tecidos são bem visualizados em uma única imagem.

Calcificações

A detecção de calcificações é importante. Existe um debate contínuo sobre a relevância da detecção do carcinoma ductal *in situ* (CDIS), que praticamente só é encontrado quando se vêem calcificações em uma mamografia. Contudo, calcificações podem não apenas representar câncer intraductal (CDIS) incipiente como também, em estudo realizado por nosso grupo, constatamos que 17% dos cânceres invasivos foram encontrados por mamografia somente devido à presença de calcificações formadas na parte intraductal desses cânceres. Nesses casos, as calcificações representavam a ponta do *iceberg*. Ademais, o radiologista deve procurar as pequenas massas e áreas de distorção da arquitetura que são formadas por cânceres invasivos. Dados de estudos controlados randomizados sobre triagem mamográfica, bem como dados históricos e modelos de desenvolvimento de tumores, mostram que devemos tentar encontrar cânceres invasivos antes

que eles atinjam um tamanho de 1 cm. Cânceres invasivos são potencialmente letais, e o prognóstico é melhor se forem tratados enquanto seu tamanho é # 1 cm (10–12). Em geral, a chance de disseminação metastática é um fenômeno probabilístico que se baseia no número de células que compõem o câncer. A probabilidade de metástase começa a aumentar rapidamente quando os tumores se tornam maiores que 1 cm (13). A análise da mamografia deve incluir uma pesquisa de pequenas massas e áreas de distorção da arquitetura, além de calcificações.

Revisão de Filmes Antigos

Se filmes antigos estiverem disponíveis, a comparação é importante na avaliação de quaisquer alterações. Se a paciente tiver realizado exame prévio em outro serviço, deve-se solicitar que ela obtenha e traga seus filmes antigos por ocasião do seu exame. Se ela não os trouxer, envidam-se esforços para obtê-los caso o exame atual sugira alguma anormalidade. Se o exame atual não tiver achados suspeitos, a obtenção dos filmes antigos acrescenta pouco. Em revisão de 1.432 casos nos quais 87% tinham filmes prévios, Bassett *et al.* (14) concluíram que o tratamento clínico foi modificado em 35 de 1.093 casos que tinham filmes prévios. Das 7 biopsias que foram realizadas em conseqüência da comparação, 2 casos de câncer teriam passado despercebidos sem as mamografias prévias. Os 2 casos foram detectados em virtude de alterações entre mamografias realizadas num mesmo serviço. O custo estimado para obter os 134 exames externos, dos 274 que foram solicitados, foi de $ 12,52 por exame (correio e mão-de-obra), com demora média de 43 dias para que os exames externos chegassem. Os exames externos evitaram apenas seis investigações e uma biopsia. Embora no mundo ideal fosse útil ter todos os exames prévios, considerando-se as dificuldades de logística na sua obtenção, a demora, o custo e o benefício modesto (além da freqüência com que os filmes emprestados se perdem), limitamos nossos esforços para obter filmes externos quando há uma questão do tratamento que os exija. Conforme

mencionado, solicitamos a todas as pacientes que obtenham seus filmes externos e os tragam no dia do exame, mas, se a mamografia for negativa, não vamos atrás dos filmes externos rotineiramente. A obtenção dos filmes externos, quando o exame atual nada revela, não é um padrão de assistência.

Neodensidades

Felizmente, o aspecto mamográfico da mama é bastante estável de um ano para outro, e o percentual total de tecidos atenuantes diminui em muitas mulheres (não todas) com o aumento da idade. Alterações, como o aparecimento de novas massas (neodensidades) ou calcificações, são razoavelmente incomuns, e portanto quando ocorrem devem ser analisadas a fim de determinar sua importância. Sumkin *et al*. (6) sugeriram que as mamografias precisam ser comparadas apenas com o exame do ano anterior. Infelizmente, o desenho do estudo deles não considerou fatores importantes (15). É uma boa idéia comparar exames com intervalo mínimo de 2 anos, porque as alterações podem ser menos evidentes de um ano para outro (Fig. 13.6). A comparação com imagens de 1 ano atrás aumenta a chance de que uma alteração lentamente progressiva passe despercebida. Uma diferença de 2 anos (ou mais) torna essas alterações sutis mais óbvias.

Em geral, uma nova anormalidade focal justifica revisão cuidadosa e muitas vezes exige ultra-sonografia (para diferenciação de cisto/sólido) ou avaliação tecidual (biopsia com agulha ou aberta), quando necessária para definir o diagnóstico. O aparecimento de múltiplos (três ou mais) achados similares em áreas não contíguas geralmente representa uma alteração benigna. Estes quase sempre são cistos, e o aparecimento de múltiplas (três ou mais) densidades arredondadas em geral não requer avaliação adicional.

Análise de Lesões Detectadas por Mamografia

Podem-se evitar problemas seguindo-se uma abordagem simples na interpretação de imagens:

1. Encontrar a lesão.
2. É real?
3. Onde está?
4. O que é?
5. O que fazer a respeito?

Estas cinco regras simples, seguidas em ordem, constituem um arcabouço organizado para avaliação de imagens.

Encontrar a lesão

O objetivo da triagem é detectar câncer mais cedo. O câncer de mama costuma apresentar-se como um ou uma combinação dos seguintes achados:

neodensidade

massa

calcificações: focais ou segmentares

assimetria: densidade assimétrica focal ou, raramente, mais difusa

distorção da arquitetura

alterações cutâneas

alterações trabeculares

alterações do mamilo

anormalidades nos linfonodos axilares

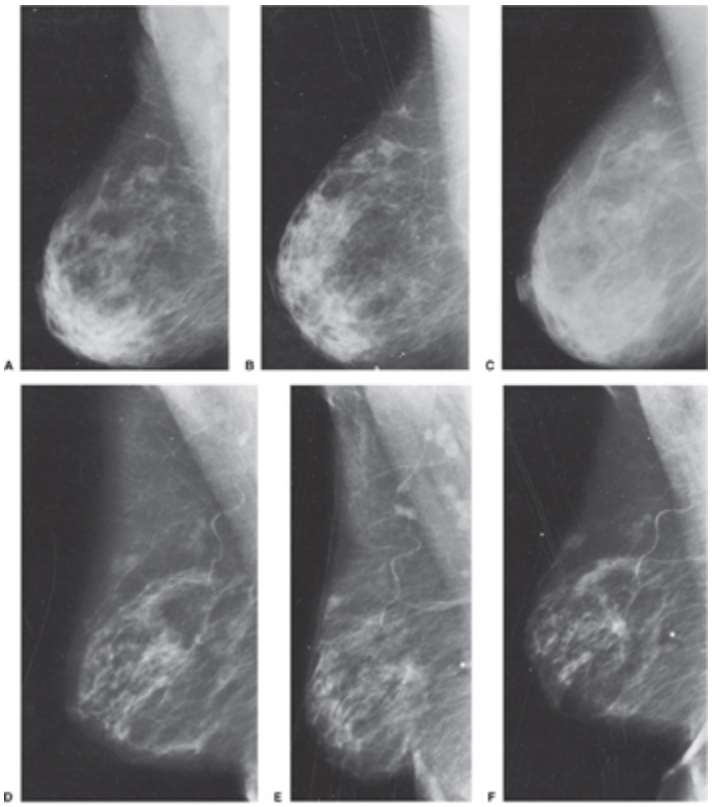
A
B
C
D
E
F

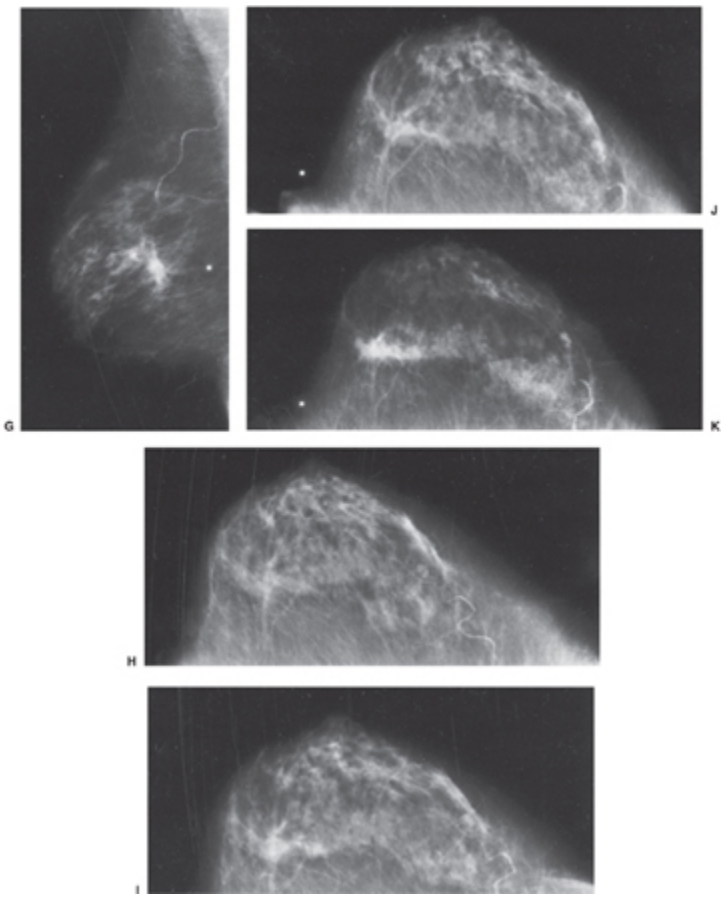

Fig. 13.6 Se possível, o exame atual deve ser comparado com um exame similar realizado no mínimo 2 anos antes. Por exemplo, as alterações entre esses 2 exames (A, B), obtidos com intervalo de 1 ano, são sutis e difíceis de detectar, bem como as alterações entre (B) e (C). (C) foi obtido 1 ano depois de (B). O pequeno câncer no topo da mama é mais bem identificado pela comparação de (A) com (C). Em uma segunda paciente, alterações sutis progressivas tornam-se aparentes à medida que um câncer lobular e ductal invasivo cresce lentamente desde 1990 até ser óbvio em 1994. As alterações sutis que ocorreram ano a ano são mais evidentes se os exames progressivos forem comparados com o primeiro ano. A primeira incidência mediolateral oblíqua é de 1990 (D), a segunda é de 1991 (E), a terceira de 1992 (F), e a última da ocasião em que a paciente retornou após um intervalo de 2 anos, em 1994 (G), quando o câncer é óbvio. As incidências craniocaudais correspondentes são de 1990 (H), 1991 (I), 1992 (J) e 1994 (K).

As mamografias devem ser revistas com a finalidade de detectar áreas que se tenham alterado ou surgido desde exames prévios (neodensidades ou calcificações novas), bem como encontrar massas, calcificações, distorção da arquitetura, assimetria focal e áreas de assimetria difusa. Todo achado suspeito deve então ser avaliado para determinar se é real e, em seguida,

definir sua localização e importância e qual deve ser a próxima etapa na assistência.

Para a maioria dos achados, as etapas são simples. Se o radiologista puder decidir, com base nas imagens de triagem, que o achado é tecido normal ou uma alteração benigna, nenhuma avaliação adicional é indicada. Radiologistas experientes descartam a maioria dos achados benignos sem esforço consciente. Calcificações grandes, calcificações secretoras, tecido mamário minimamente assimétrico e linfonodos intramamários são tão comuns e suas diferenças do câncer são tão óbvias que o observador experiente os avalia e descarta muito rapidamente. Porém, se houver um achado que não é descartado facilmente como normal ou benigno, deve-se prosseguir para as próximas etapas.

É Real? Se For, Onde Está?

Muitas anomalias que são detectadas revelam-se pseudolesões e decorrem simplesmente de estruturas normais superpostas. Sickles as chamou de sombras de somação. Seja através das imagens de triagem básicas ou incidências adicionais, o radiologista deve determinar primeiro se um achado é real e em seguida onde se localiza, em termos tridimensionais, na mama. A regra prática que sigo para decidir se estou seguro acerca da localização de uma lesão é ter certeza de que, se precisasse, poderia introduzir a ponta de uma agulha na anormalidade.

O que Fazer a Respeito?

Grande parte dos achados detectados por mamografia revela-se benigna. Depois que uma anomalia é detectada e comprovada como real em termos tridimensionais, a primeira etapa na avaliação é tentar definir se é possível classificá-la como achado benigno. Se sua morfologia indicar claramente uma estrutura normal ou um processo benigno, avaliação adicional é desnecessária. Se não for claramente benigno, a análise deve prosseguir.

O radiologista deve ter razões específicas para fundamentar uma dada interpretação. Caso descarte um achado, ele deve ser capaz de oferecer razões objetivas para fazê-lo. Se recomendar uma intervenção, ele deve explicar os motivos de sua preocupação. Limiares para intervenção e diretrizes devem ser definidos de modo que a análise não se baseie em impressões subjetivas, mas em critérios objetivos. Por exemplo, não basta dizer: “Acho que são calcificações benignas.” É preciso ser capaz de explicar por que o achado é assim classificado (p. ex., pontos lisos, redondos, . 1 mm e com centros transparentes). Estas são características benignas que fundamentam a interpretação.

O observador deve classificar sua avaliação de acordo com uma das sete categorias do Sistema de Laudo e Dados Radiológicos da Mama (BIRADS):

0. Usa-se esta categoria quando o exame sugere um ou mais achados que exigem avaliação radiológica adicional (não avaliação clínica adicional). Em decorrência de pressão do FDA, o ACR também permite o uso desta categoria para os casos em que filmes antigos estão sendo aguardados, ou quando houve um problema técnico e a paciente está sendo reconvocada. Os serviços de mamografia desejavam essa permissão para que fossem capazes de acompanhar as pacientes. Isto é lamentável porque dilui a capacidade de avaliar a verdadeira taxa de reconvocação da mamografia. Eu recomendaria o uso de um código adicional para os exames incompletos, como “I” de incompleto. É preferível resolver esses casos rapidamente e não colocá-los na categoria 0. Se estivermos aguardando exames externos, fornecemos uma interpretação final do exame atual com base na suposição de que não seremos capazes de recuperá-los. Se os recebermos, acrescentamos um adendo ao laudo. Reconvocações técnicas são guardadas em um arquivo especial, e, se a paciente não for encontrada e não retornar dentro de 1 semana, interpretamos o exame da melhor forma possível com a ressalva do problema técnico e de nosso esforço frustrado de reconvocar a paciente.

A categoria 0 é reservada a pacientes que precisam retornar para avaliação radiológica adicional, com base no seu exame de triagem.

1. A mamografia é negativa e nenhuma anormalidade é encontrada.
2. Há um achado benigno. Não há necessidade de avaliação adicional.
3. Há um achado que provavelmente é benigno, mas sugere-se acompanhamento a curtos intervalos porque a estabilidade ao longo de um período de tempo fornecerá garantia adicional.
4. Indeterminado: há uma probabilidade concreta de câncer, e deve-se considerar biopsia. O sistema BIRADS atualmente permite subdivisão desta categoria:

4A. Biopsia é recomendada, mas a lesão tem baixa probabilidade de câncer.

4B. A lesão possui probabilidade intermediária de câncer.

4C. A lesão provavelmente é maligna, mas os achados não são clássicos o suficiente para enquadrar a lesão na categoria 5.

5. A probabilidade de câncer é muito alta.
6. Há um achado que representa câncer conhecido comprovado por biopsia. A lesão está sendo tratada com quimioterapia neoadjuvante ou a mama está sob avaliação antes do tratamento definitivo de focos adicionais de câncer oculto. Usa-se esta categoria apenas se o câncer conhecido for evidente e nenhuma ação adicional for indicada com base nos achados do exame.

Uso da Mamografia de Magnificação

Existem apenas dados empíricos de que muitas das lesões de alta probabilidade encontradas em mamografias de contato de triagem exigem outra avaliação adicional que não seja uma biopsia tecidual. Alguns sugerem que, nos casos em que se pretende instituir terapia conservadora (nodulectomia e radioterapia), a avaliação adicional das lesões de alta probabilidade deve incluir incidências com magnificação na tentativa de definir melhor a extensão da lesão (multifocalidade) (16) ou pesquisar multicentricidade. No passado, a mamografia de magnificação de fato

aumentava a resolução espacial da imagem. Contudo, com os modernos sistemas mamográficos de filme/écran, este não é mais o caso, porém a magnificação de fato aumenta a relação sinal/ruído. A magnificação aumenta a visibilidade das estruturas, mas é raro, com as técnicas mamográficas modernas, encontrar anormalidades adicionais nas imagens com magnificação que não tenham sido suspeitadas no exame de contato convencional. É possível que, se a magnificação de toda a mama fosse exeqüível, cânceres mais precoces seriam detectados, mas, embora a mamografia de magnificação seja valiosa no sentido de aumentar a nitidez da imagem, seu valor na análise de áreas direcionadas da mama foi de certo modo exagerado. Como a magnificação reduz o ruído, as margens das massas são mais bem vistas e a morfologia das calcificações às vezes é mais clara. Pressupomos que essa nitidez aumentada seja benéfica, mas não houve nenhum estudo prospectivo com filme/écran para estabelecer a necessidade de magnificação na maioria dos casos. A magnificação não precisa ser realizada rotineiramente, mas em razão do risco médico-legal de omiti-la ("especialistas" insistirão que ela deveria ter sido realizada), antes de uma intervenção recomendam-se imagens com magnificação de massas, para avaliar suas margens, e de calcificações, para avaliar sua morfologia e extensão.

Como os sistemas digitais reduziram a resolução espacial em relação às imagens com filme/écran, a mamografia de magnificação aumenta a resolução espacial em comparação com as imagens de contato, além de aumentar a relação sinal/ruído quando se utilizam sistemas digitais, desde que os fatores da exposição (kVp e mAs) sejam aumentados apropriadamente.

Quando a Avaliação Adicional se Justifica?

Tem havido um certo "efeito manada" quando educadores enfatizam a necessidade de "investigar" um achado, embora isto às vezes não seja mais do que um exercício descuidado, em vez de se ter razões específicas para

avaliação adicional que produz um benefício documentado. A exemplo de qualquer teste médico, ao sugerir ou realizar avaliação adicional, o radiologista deve se fazer duas perguntas:

1. Como o próximo teste vai modificar a assistência da paciente?
2. Como os resultados do próximo teste beneficiarão a paciente?

Seja ao optar por incidências extras, magnificação, ultra-som ou outro exame como a RM, o radiologista deve ser capaz de responder a essas perguntas com razões específicas para a investigação. Se não houver nenhum benefício para a paciente, o exame adicional não tem valor. Pode até complicar a assistência se demonstrar outras áreas de preocupação que exigirão outra intervenção e depois se revelarão benignas.

Pesquisa de Outros Focos de Câncer

Após a excisão de um tumor, a demonstração mamográfica de calcificações adjacentes ao leito tumoral pode sugerir a presença de câncer residual. Gluck *et al*. (17) estudaram um grupo de 43 mulheres cujos cânceres de mama tinham microcalcificações associadas que eram visíveis à mamografia. Além da excisão primária, essas mulheres foram submetidas a nova excisão do local do câncer devido a suspeita de doença residual. Os pesquisadores concluíram que calcificações residuais na mamografia, compatíveis com aquelas evidentes em mamografias de magnificação pré-operatórias, predisseram corretamente a presença de câncer intraductal residual (CDIS) em 20 de 29 mulheres. Em 31% das mulheres, as calcificações advieram de processos benignos e constituíram achados falso-positivos. Dentre as 13 mulheres nas quais nenhuma calcificação residual foi encontrada, 4 foram identificadas com tumor residual, gerando uma taxa de falso-negativos de 31%, o que demonstra uma vez mais que não se pode utilizar mamografia para excluir câncer.

Importância de Calcificações Residuais

Se um câncer estiver presente, a magnificação pode demonstrar calcificações adicionais que indicam tumor em ductos. Propôs-se que tais calcificações sempre devem ser ressecadas no esforço de excisar todo o tumor macroscópico e reduzir a probabilidade de recorrência. Contudo, a predição de recorrências dentro da mama foi relacionada com evidências histopatológicas de tumor na margem de ressecção, e não baseada em achados radiológicos. Pode-se apenas pressupor a importância de calcificações residuais usando-se mamografia. Embora a excisão de todas as calcificações visíveis talvez faça sentido, na verdade existem apenas dados indiretos sugerindo que isso influenciaria taxas de recorrência na mama. Não existem dados demonstrando que a mor-talidade geral seria afetada se todas as calcificações evidentes por mamografia fossem ressecadas.

Os dados de fato indicam que calcificações residuais após excisão de um câncer que tinha calcificações associadas sugerem fortemente doença residual. O benefício de excisá-las foi deduzido pela combinação de diversas observações. A questão gira em torno da capacidade da radiação de destruir células cancerosas remanescentes após remoção cirúrgica da massa tumoral. Como a radiação mata células em escala logarítmica, com cada sessão matando uma percentagem do tumor que persiste, o objetivo da cirurgia é eliminar o maior número possível de células tumorais de modo que a radiação consiga eliminar todas as células remanescentes. Alguns cânceres de mama invasivos estão associados a um grande componente do tumor que se estende através dos ductos. Isto foi denominado componente intraductal extensivo (CIE). Estudos iniciais sugeriram que mulheres com cânceres e CIE, que foram tratadas por terapia conservadora consistindo em ressecção cirúrgica seguida por radioterapia adjuvante, tiveram risco de recorrência de câncer na mama mais alto do que aquelas sem CIE (18). Atualmente está razoavelmente claro que a alta taxa de recorrência não adveio do CIE, mas sim do fato de que o CIE indicava uma quantidade excessiva de tumor residual mamário após a excisão, e não uma resistência

inerente do câncer intraductal contra radiação. Está razoavelmente claro que recorrências são reduzidas se não houver tumor na margem da ressecção cirúrgica revista pelo patologista (19).

A necessidade de remover todas as calcificações associadas a um câncer permanece intuitivamente uma boa idéia, embora comprovada cientificamente. Não obstante, recomendamos que todo tecido contendo calcificações de aspecto maligno seja removido. Se houver calcificações que não exibem o mesmo aspecto daquelas no câncer conhecido, ou se as calcificações residuais tiverem morfologia benigna, então não é preciso removê-las.

A Detecção de Focos Adicionais de Câncer por Meio de Ressonância Magnética Pode Não Ser uma Boa Idéia

Tornou-se consenso que a remoção de todo o tumor macroscópico da mama reduz as chances de recorrência local. O tratamento moderno procura remover cirurgicamente todo o tumor de modo que o tecido ressecado tenha margens livres (nenhum tumor na margem que indique possível tumor residual na mama). Com atenção cuidadosa à excisão e às margens do tumor, radiação meticulosamente ajustada para destruir qualquer doença residual e o uso mais geral de hormonioterapia ou quimioterapia, as taxas de recorrência no Massachusetts General Hospital para mulheres tratadas com conservação mamária estão abaixo de 2% após 10 anos. Essa taxa representa uma redução marcante em comparação com pouco tempo atrás, quando a taxa era de 10 a 15% após 10 anos. Agora nos defrontamos com um dilema incomum. Múltiplos estudos mostraram que, em populações selecionadas, a ressonância magnética (RM) detecta focos adicionais de câncer de mama insuspeito nas mulheres diagnosticadas com um tumor encontrado por ocasião do exame clínico ou de mamografia (20–22). Em alguns estudos, até 20% das mulheres que teriam sido tratadas com conservação estão tendo seu tratamento modificado para mastectomia em razão da detecção desses outros focos. A questão é saber se esses focos não teriam sido destruídos pela radioterapia e pela quimioterapia se não

tivessem sido encontrados pela RM, o que permitiria às pacientes conservar as mamas. Os resultados citados acima acerca do MGH sugerem que este deve ter sido o caso na era pré-RM. Em conseqüência, o uso da RM para encontrar focos adicionais pode estar convertendo mulheres que teriam recebido tratamento conservador bem-sucedido em pacientes submetidas a mastectomia. Se isso for verdade, o uso da RM para tal finalidade não é uma boa idéia. Será difícil provar se o uso da RM é bom ou ruim, mas deve-se estudar essa questão antes que acabemos andando para trás e recomendando mais mastectomias enquanto o tratamento conservador era tão bem-sucedido.

Achados "0" do Sistema de Laudo e Dados Radiológicos da Mama que Podem Desencadear Avaliação Adicional

Lesões Indeterminadas

Se as características morfológicas de um achado não forem caracterizadas como indicativas de um processo benigno, ou provavelmente benigno, ou uma lesão claramente maligna, o achado é indeterminado e em geral deve suscitar avaliação adicional. A maioria de tais achados se revelará benigna. De fato, foi demonstrado que 25% das mulheres que reconvocamos para avaliação adicional têm nada mais do que estruturas teciduais normais superpostas. Em cerca de 50% das pacientes reconvocadas foi demonstrado um achado provavelmente benigno, e elas serão colocadas em uma rotina de acompanhamento a curtos intervalos de 6 meses durante 2 anos, e 12 a 24% das 8 mulheres em cada 100 que são reconvocadas para avaliação adicional receberão uma recomendação de biopsia, mas apenas 25% destas terão câncer (Quadro 13.1).

QUADRO 13.1

TAXAS DE RECONVOCAÇÃO E RESULTADOS DO MGH

1.000 mulheres submetidas a triagem

80 são reconvocadas para avaliação adicional

20 revelam ser BIRADS 1 (superposição benigna de estruturas normais)

40 são BIRADS 3 (acompanhamento a curtos intervalos)

10 são BIRADS 2 (cisto verificado por ultra-som, leite de cálcio benigno etc.)

10–20 são BIRADS 4 1 5 (biopsia recomendada)

2,5–5 (25% dos casos BIRADS 4 1 5) têm câncer de mama

30% dos cânceres de mama são CDIS

70% são cânceres invasivos

Como podemos ver pelas percentagens acima, há um amplo espectro de possibilidades dentro da categoria de achados indeterminados na mamografia. As chances de que uma lesão represente câncer variam de, 2% a 5% de probabilidade de câncer (BIRADS 2 e 3) a . 90% (BIRADS 5). Avaliação adicional com incidências especiais, sobretudo magnificação, pode ser útil para refinar melhor as características morfológicas de uma lesão. Com dados suficientes, é possível desenvolver as probabilidades para tipos específicos de lesões. À medida que os dados se acumulam, os serviços com experiência adequada podem oferecer à paciente e a seu médico probabilidades que tenham acurácia suficiente para que eles tomem uma decisão mais bem informada sobre acompanhamento ou biopsia de uma lesão.

Anormalidades Mamográficas Focais

Anormalidade mamográfica focal é um conceito nebuloso. A anormalidade focal vista por um radiologista pode ser tecido mamário normal aos olhos de outro. Uma anormalidade focal é confinada a um local na mama (foco) e exibe características que as destacam dos tecidos normais circundantes (Quadro 13.2).

QUADRO 13.2

ANORMALIDADES MAMOGRÁFICAS FOCAIS

Achados assimétricos

Densidade assimétrica focal

Tecido mamário assimétrico

Vasculatura assimétrica

Massas

Formato

Redondo, oval ou lobulado

Lesões cutâneas

Ceratose seborréica

Cisto de inclusão epidérmico (cisto sebáceo)

Lesões intramamárias

Cisto

Fibroadenoma

Hiperplasia pseudo-angiomatosa do estroma

Fibrose focal

Tumor filóide

Papiloma intracístico

Carcinoma ductal invasivo (SOE)

Linfoma primário

Carcinoma colóide

Carcinoma papilar

CDIS

Sarcomas

Histiocitoma fibroso maligno

Hamartoma mióide

Lesões metastáticas

Melanoma

Câncer de pulmão

Linfoma

Câncer de ovário

Câncer renal

Irregular

Alterações fibrocísticas

Fibroadenoma

Hiperplasia pseudo-angiomatosa do estroma

Câncer de mama invasivo (ductal ou lobular)

Distorção da arquitetura

Cirurgia prévia

Cicatriz radial

Câncer de mama invasivo (ductal ou lobular)

Assimetria

Normalmente, as mamas são razoavelmente simétricas em uma mamografia. A assimetria pode indicar um processo significativo; toda mamografia deve ser avaliada quanto à presença de assimetrias.

Uma Densidade Assimétrica Focal Deve Ser Distinguida de Tecido Mamário Assimétrico. A interpretação da mamografia inclui uma pesquisa de assimetrias. As mamas devem ser comparadas como órgãos simétricos. Uma pode ser maior que a outra, mas as estruturas internas em geral são bastante simétricas sobre grandes áreas de análise. A exemplo de qualquer característica corporal assimétrica, existem áreas tipicamente pequenas na mama que não são imagens em espelho, mas a distribuição geral dos tecidos costuma ser razoavelmente simétrica. Quando áreas assimétricas estão presentes, o observador deve determinar se são assimetrias verdadeiras ou apenas o resultado de diferenças no posicionamento ou na compressão. Assimetrias verdadeiras são reais na análise tridimensional e estão presentes nas duas incidências (Fig. 13.7). Estruturas teciduais superpostas que formam sombras de somação e variações teciduais normais são a forma mais comum de assimetrias irrelevantes (Fig. 13.8).

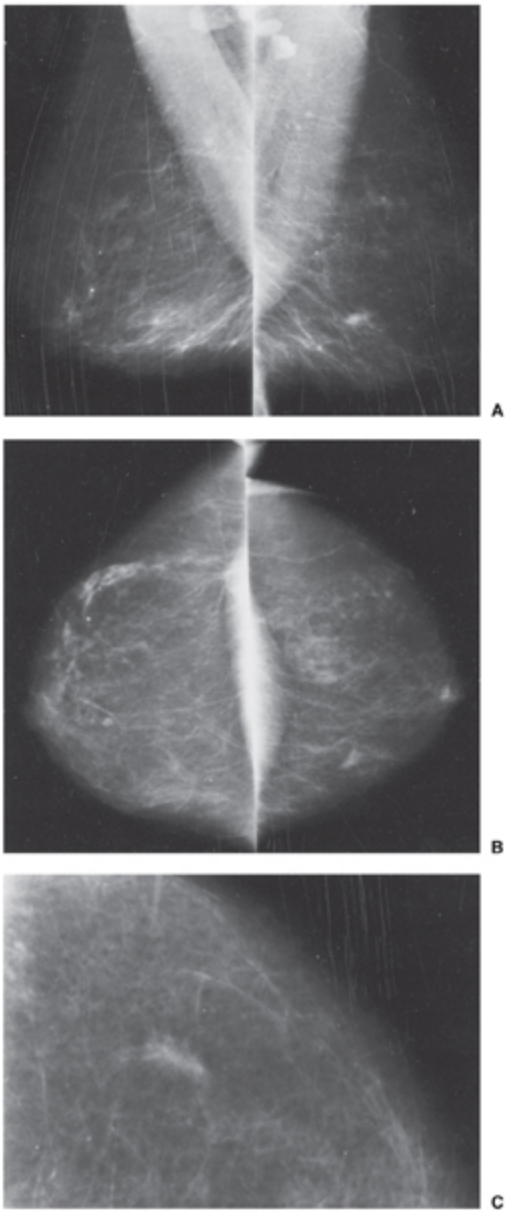

Fig. 13.7 Assimetrias focais reais em termos tridimensionais devem ser avaliadas. (A) Há uma assimetria focal na mama direita, inferior na incidência mediolateral oblíqua e medial na incidência craniocaudal (B). Na mamografia com magnificação, a margem espiculada de um carcinoma ductal invasivo é evidente (C).

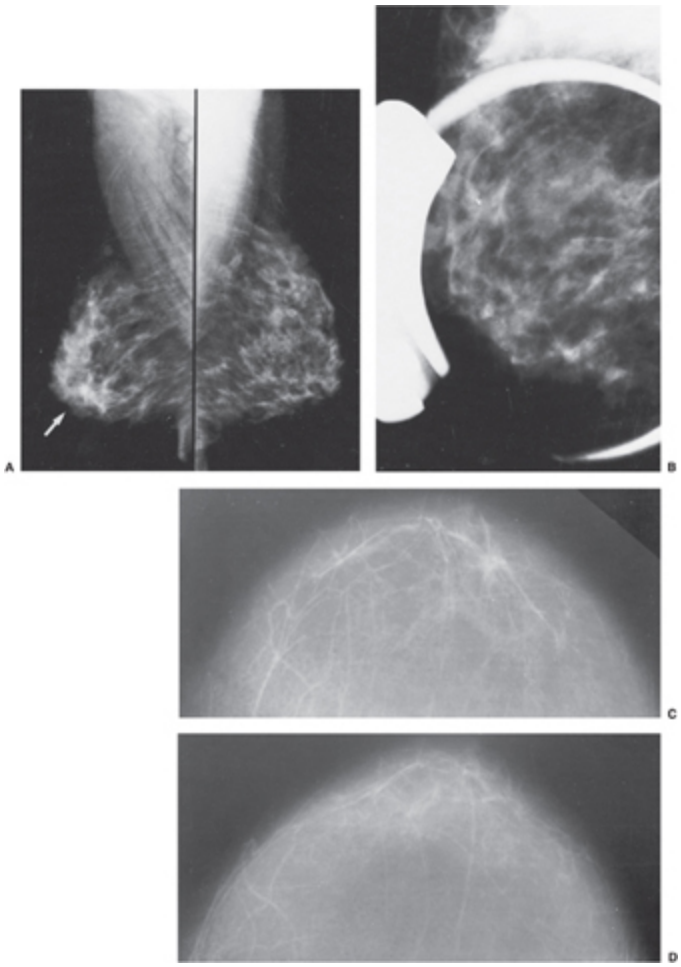

Fig. 13.8 O que parece ser uma área espiculada vista apenas na incidência mediolateral oblíqua (A) (seta) é na realidade superposição de estruturas normais quando a área foi comprimida com o dispositivo de compressão focal (B). Nesta segunda paciente, parece haver uma lesão espiculada lateral ao mamilo na incidência craniocaudal (C), mas quando a mama foi rolada um pouco para reorientar as estruturas (D), percebe-se que a "lesão" original decorria de estruturas normais superpostas.

Se uma densidade assimétrica for real do ponto de vista tridimensional, o observador deve decidir se a assimetria decorre de tecido mamário assimétrico focal benigno ou de uma massa. O primeiro é uma variante normal, discutida na seção a seguir; a última requer avaliação adicional. Em geral, é fácil distingui-los por "dissecção" dos componentes do achado na mamografia que compõem o volume assimétrico e conclusão de que ele se compõe de estruturas superpostas não relacionadas. Mamografia com compressão focal, incidências roladas ou uma mudança no ângulo do feixe

de raios X ajudam a espalhar ou reorientar as estruturas teciduais para determinar se uma massa está presente. Linhas finas (espículas) que estão associadas a câncer de mama estendem-se a partir da periferia de uma massa, enquanto linhas superpostas benignas atravessam uma massa pseudo-espiculada.

Densidade Assimétrica Focal. Muitas assimetrias são visíveis por mamografia. Reservo o termo assimetria focal como uma avaliação inicial. É um achado real na avaliação tridimensional (visto em duas incidências) que chama a atenção do revisor. A maioria das assimetrias focais revela ser tecido mamário normal. Quando uma paciente é reconvocada após triagem para avaliação de assimetria focal, a tarefa é determinar se a assimetria representa apenas uma ilha de tecido mamário que por acaso sobressaiu ou se representa uma massa verdadeira. A maioria das assimetrias focais revela ser ilhas de tecido mamário. Quando a assimetria é grande, pode ser enquadrada na categoria de tecido mamário assimétrico, que é uma variação normal.

Uma densidade assimétrica focal deve primeiro ser distinguida de tecido mamário assimétrico. Uma densidade assimétrica focal é uma estrutura tridimensional com margens definidas que se incorporam aos tecidos circundantes ou são obscurecidas por eles. Uma densidade assimétrica focal deve ser considerada suspeita se representar um pequeno volume (o tecido mamário assimétrico geralmente mede mais de 2 cm em diâmetro) e, especialmente, se a densidade da assimetria tiver concentração centrípeta. Ao contrário do tecido normal assimétrico, a densidade assimétrica sob suspeita parece estar formando uma massa com zona central densa cuja densidade se dilui em direção à periferia, o que é visto em duas incidências (Fig. 13.9). O achado torna-se mais suspeito quando não é difuso mas concentrado em torno de um ponto na mama (Fig. 13.10).

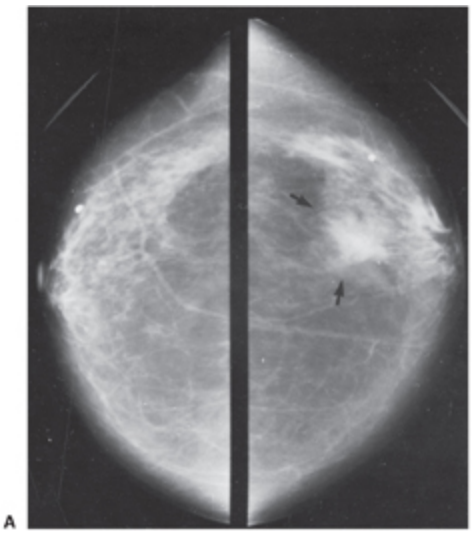

A

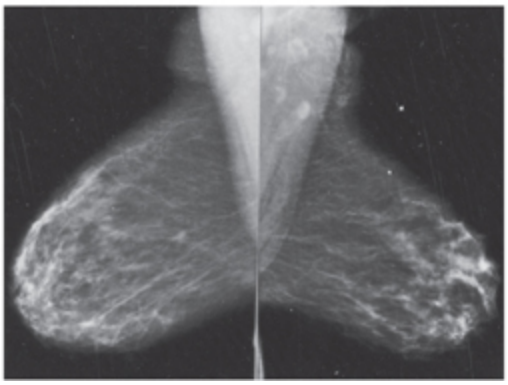

B

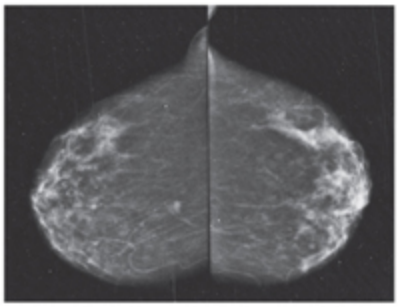

C

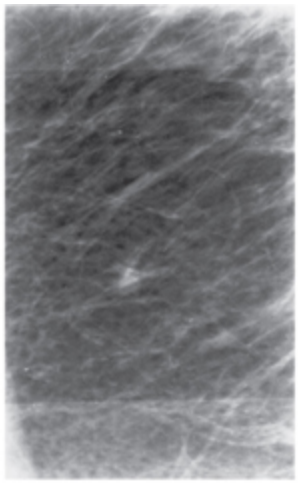

D

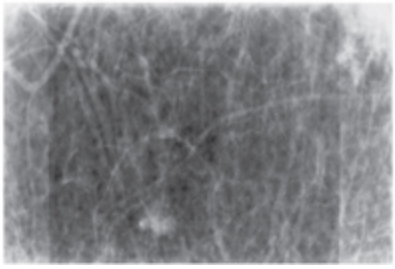

E

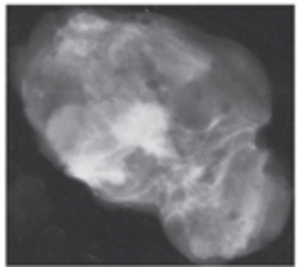

F

Fig. 13.9 O câncer de mama que se apresenta como assimetria geralmente mostra a densidade concentrada centralmente na assimetria. (A) Este câncer é detectado primeiro como uma densidade assimétrica focal na incidência craniocaudal, com a densidade concentrada centralmente (setas) e esmaecendo em direção à periferia do volume tecidual. Uma assimetria focal deve atrair a atenção do observador. Na segunda paciente, há uma assimetria focal no meio da mama esquerda na incidência mediolateral oblíqua (B) e medial na incidência craniocaudal (C). A mamografia com magnificação nas incidências mediolateral (D) e craniocaudal (E) confirma uma massa irregular suspeita com margens mal definidas, vista nesta radiografia de amostra (F), que revelou por meio de biopsia ser um carcinoma ductal invasivo com carcinoma ductal in situ associado.

Depois que a atenção do observador é atraída para uma densidade assimétrica, mediante inspeção mais estreita pode ser evidente que na verdade ela representa uma massa suspeita. A compressão focal ajuda a separar estruturas superpostas, aproximando os tecidos do filme para definir melhor as margens da lesão. A mamografia de magnificação pode mostrar que as margens de uma assimetria são irregulares ou espiculadas. Uma densidade assimétrica focal que seja, na análise tridimensional, mais atenuada do que o tecido mamário normal e que não represente apenas superposição de estruturas deve ser considerada suspeita e justifica biopsia.

Tecido Mamário Assimétrico. O sistema BIRADS atualmente o chama de *assimetria global*. Muitos anos atrás, o tecido mamário assimétrico era considerado um sinal secundário de câncer, com base em análises retrospectivas ou incompletas. Em uma revisão retrospectiva de mulheres cujas mamografias foram lidas como negativas mas que na verdade tinham câncer (lesões palpáveis), observou-se que algumas delas tinham tecido assimétrico correspondente ao local da lesão (23). Os autores concluíram que a densidade tecidual assimétrica era um sinal secundário de câncer. Infelizmente, esse tipo de análise ignorou o denominador da equação: isto é, quantas mulheres têm densidade assimétrica mas não têm câncer de mama? Usando um raciocínio igualmente deficiente, Wolfe (24) sugeriu que ductos assimetricamente proeminentes eram uma indicação de câncer, mas ele também não tinha um denominador para o fenômeno. Como ele descreveu apenas alguns casos, as pacientes provavelmente tinham áreas de

anormalidade palpável que eram clinicamente evidentes; do contrário, a biopsia não teria sido realizada.

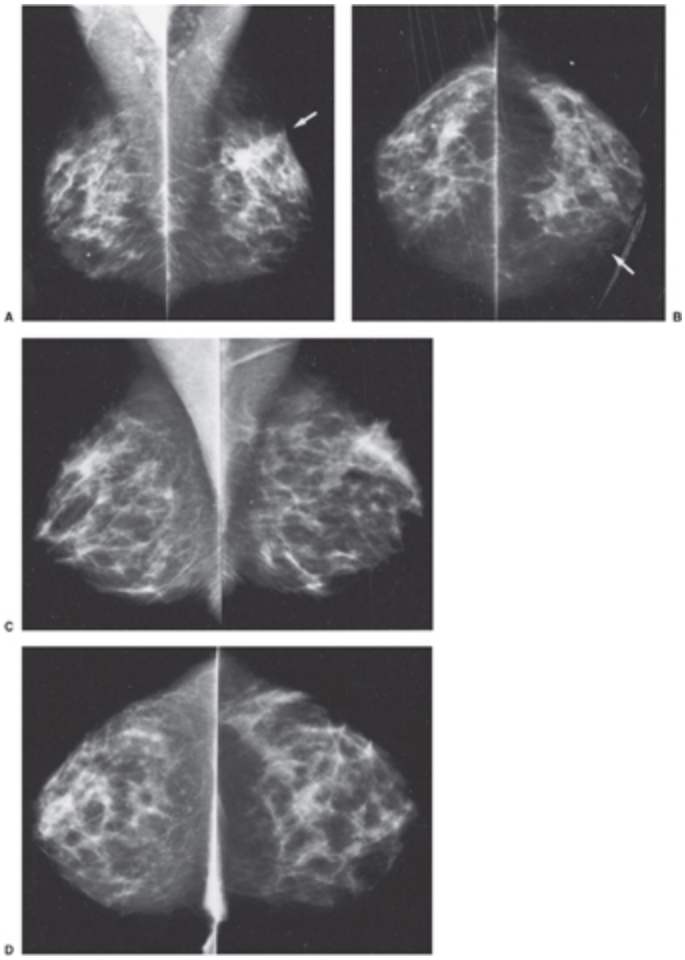

Fig. 13.10 Pode ser difícil distinguir densidade assimétrica focal de tecido mamário assimétrico normal. Nesta primeira paciente, observa-se uma área assimétrica focal densa (seta) na incidência mediolateral oblíqua deste câncer cístico adenóide palpável na parte superior da mama direita (A), porém menos nítida na incidência craniocaudal (B), logo medial à linha média. As diferenças são visíveis, porém sutis, quando comparadas com esta segunda paciente que não tinha nenhum achado palpável mas sua assimetria era mais difusa na parte superior da mama direita na incidência mediolateral oblíqua (C), sem concentração central da densidade em (C) ou na incidência craniocaudal (D). O tecido mamário assimétrico desta paciente permaneceu inalterado por . 3 anos.

Num esforço para compreender o valor real do tecido assimétrico ou de densidade tecidual assimétrica como uma indicação de câncer, realizamos uma análise prospectiva. Em um estudo de 8.408 mulheres, verificou-se que 221 (3%) tinham tecido mamário assimétrico proeminente (volume ou

densidade assimétricos) (25). As assimetrias incluíram maior densidade tecidual em um quadrante em comparação com sua imagem em espelho na outra mama (Fig. 13.11), maior volume de tecido radiograficamente denso em um lado *versus* o outro (Fig. 13.12) ou o que pareciam ser ductos mais proeminentes em um lado relativo ao outro (Fig. 13.13). Embora isso não fosse citado entre nossos critérios, também podemos afirmar que essas não eram áreas de tecido ou densidade que apareceram, mas estavam inalteradas desde mamografias prévias ou o exame era a primeira mamografia da paciente. O aparecimento de assimetria deve ser categorizado em separado e tem maior importância. Dentre as mulheres em nosso estudo, 20 tinham assimetrias palpáveis que correspondiam à assimetria na mamografia. Elas foram submetidas a biopsias excisionais. Das 20 pacientes biopsiadas, 2 foram diagnosticadas com câncer de mama invasivo e 1 foi identificada com linfoma da mama. As demais 17 mulheres biopsiadas tinham histologia benigna. As outras 201 mulheres com tecido mamário assimétrico mas sem achados palpáveis foram acompanhadas por 36 a 42 meses após a mamografia, e nenhuma foi diagnosticada com câncer de mama. Concluímos que tecido mamário assimétrico seria importante apenas se houvesse assimetria palpável correspondente. Mesmo quando a assimetria é palpável, o risco de câncer não é mais alto do que o risco de qualquer achado palpável suspeito.

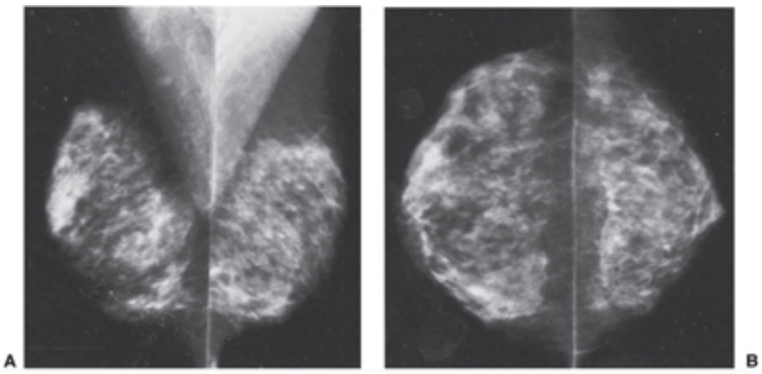

Fig. 13.11 Tecido mamário assimétrico normal aparece como maior densidade tecidual em uma mama comparada com o mesmo volume na imagem em espelho da outra mama. Há maior densidade tecidual na região subareolar súpero-lateral nesta mulher de 56 anos de idade, vista nas incidências mediolateral oblíqua (A) e craniocaudal (B). A imagem não se alterou em mais de 3 anos.

O observador poderia esperar que tecido mamário assimétrico fosse palpável, mas este raramente é o caso. A despeito do fato de que os tecidos muitas vezes são proeminentemente assimétricos na mamografia, essa assimetria em geral não é evidente por ocasião do exame clínico. Nós e outros mostramos que o exame clínico da mama (ECM) avalia parâmetros teciduais diferentes dos da mamografia (26,27). A mamografia mede a concentração e o "Z" dos átomos que constituem os tecidos, enquanto o exame físico mede as propriedades elásticas das moléculas formadas pelos átomos. O ECM mede características teciduais distintas daquelas medidas pela mamografia, e esta é a razão pela qual o ECM detecta alguns cânceres que não são visíveis por mamografia. Nosso estudo indicou que tecido mamário assimétrico na mamografia era significativo apenas quando também era palpável, e biopsia de tecido mamário assimétrico simples só é recomendada quando há assimetria palpável correspondente.

Como nosso estudo não revelou nenhum câncer dentre mulheres com tecido mamário assimétrico impalpável durante . 3 anos de acompanhamento, não há razão para avaliar essas mulheres com maior freqüência. Jamais se mostrou que o uso do ultra-som acrescenta alguma informação clinicamente útil nessa situação, desde que não haja razão para suspeitar-se de uma massa nos tecidos.

Assim, tecido mamário assimétrico, sem evidências de formação de massa, sem distorção da arquitetura e sem calcificações significativas, que não tenha surgido ao longo do tempo é uma variante normal e não requer avaliação adicional ou acompanhamento, exceto se for palpável.

A assimetria do tecido mamário pode advir de um maior volume de tecido fibroglandular de um lado ou de maior densidade do tecido em relação à área da outra mama na imagem em espelho. Deve-se distinguir

entre tecido mamário assimétrico e uma densidade assimétrica focal. A última pode revelar-se uma massa verdadeira, enquanto a primeira é apenas uma variação do normal. Tecido mamário assimétrico é um termo que deve ser reservado para grandes áreas de maior volume parenquimatoso ou maior densidade radiográfica do tecido, que não formam uma massa mas são claramente diferentes do volume tecidual contralateral correspondente.

Conforme mencionado, define-se tecido mamário assimétrico como:

1. Ausência de distorção da arquitetura: a arquitetura mamária está preservada, assim como o padrão trabecular subjacente.
2. Ausência de formação de massa.
3. Ausência de calcificações significativas associadas ao tecido assimétrico.
4. Não desenvolvido em um volume tecidual previamente normal.

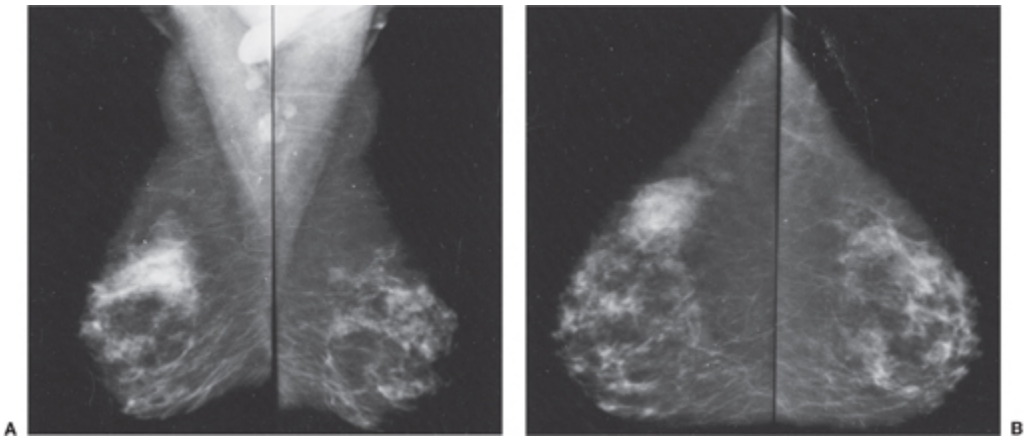

Fig. 13.12 Há maior volume de tecido mamário na mama esquerda nas incidências mediolateral oblíqua (A) e craniocaudal (B). Esse tecido mamário assimétrico permaneceu inalterado por mais de 3 anos. (Nota: os linfonodos axilares grandes são casuais. Um deles foi biopsiado e revelou ser um linfonodo reativo benigno.)

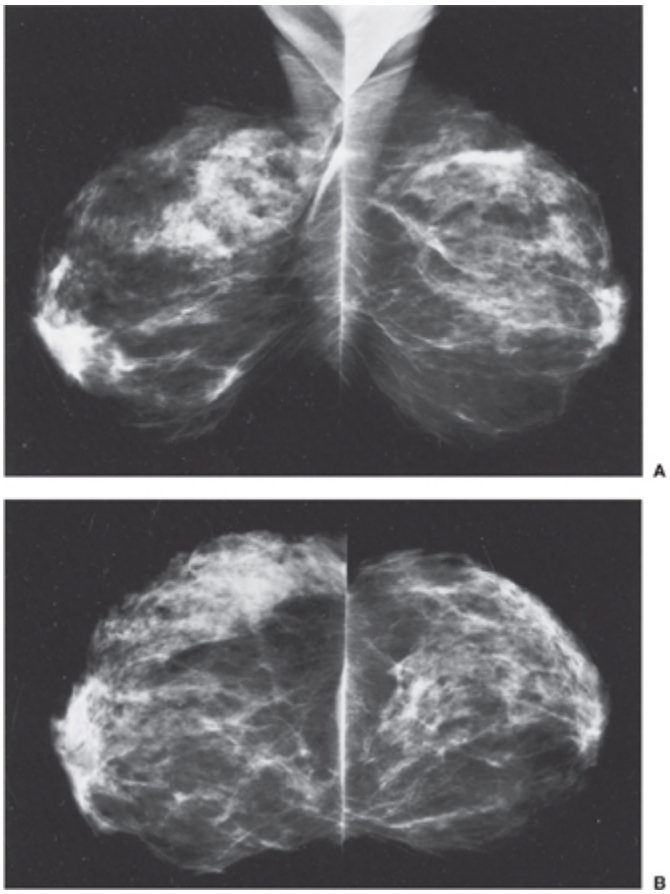

Fig. 13.13 Densidade tecidual assimétrica normal apresentando-se como ductos proeminentes. As densidades de aspecto nodular são mais proeminentes no quadrante superior externo da mama esquerda nas incidências mediolateral oblíqua (A) e craniocaudal (B). Na verdade, são provavelmente lóbulos, mas foram denominados ductos proeminentes. A imagem permaneceu inalterada por 5 anos nesta paciente de 67 anos de idade.

É importante reconhecer que tecido mamário assimétrico benigno é uma variante do desenvolvimento. Não deve surgir entre mamografias sucessivas em mulheres maduras. Volumes teciduais que aumentam de densidade e não podem ser explicados por diferenças na técnica radiológica e no posicionamento ou atribuídos a perda ponderal ou terapia de reposição hormonal (TRH) devem levantar suspeita. O carcinoma lobular invasivo é notório por causar aumento difuso e assimétrico da densidade ao longo do tempo, com pouca formação de massa ou alteração da arquitetura (Fig. 13.14).

Embora estruturas na frente e atrás da área possam, às vezes, confundir a imagem e dar a impressão de que a lesão contém gordura, tecido mamário assimétrico normal freqüentemente pode ser distinguível de uma massa quando se observe gordura distribuída através do volume. O câncer de mama raramente contém gordura. A TMD esclarece se uma lesão contém gordura.

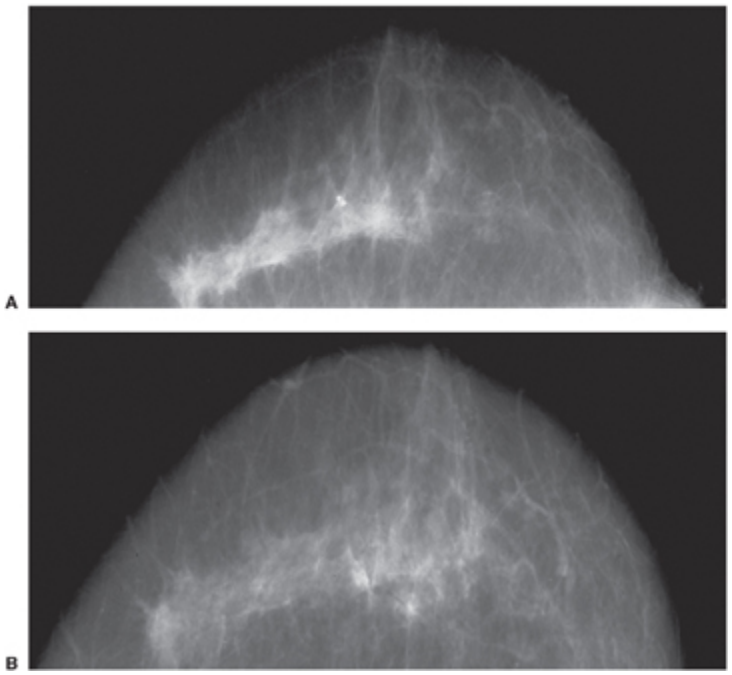

Fig. 13.14 O crescimento de um câncer lobular invasivo pode ser muito sutil. Esta imagem craniocaudal (A) sugere uma mama densa de aspecto normal. Contudo, na comparação com uma mamografia de 2 anos atrás (B), é óbvio que há um processo infiltrativo difuso que revelou ser câncer lobular invasivo.

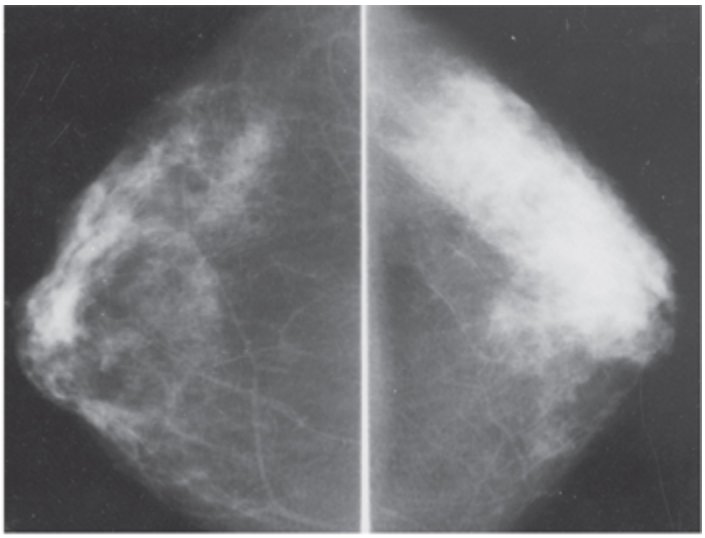

Fig. 13.15 O tecido mamário assimétrico benigno, visto na parte lateral da mama direita nestas incidências craniocaudais, não possui distorção da arquitetura nem sugestão de formação de massa nem calcificações significativas. Se não houver assimetria palpável correspondente e ela não tiver surgido ao longo do tempo, o tecido assimétrico representa uma variante normal do desenvolvimento.

A morfologia do tecido mamário assimétrico é semelhante à da mama contralateral, exceto que há maior volume tecidual ou o tecido possui maior densidade radiográfica no lado afetado (Fig. 13.15). Tecido mamário assimétrico simples benigno raramente exibe margens definidas, pois se esvaece nas bordas e não possui um centro radiodenso facilmente delimitado. Não deve haver nenhuma sugestão de uma massa subjacente ou distorção da arquitetura. Se houver calcificações significativas (não claramente benignas), a entidade deixa de ser assimetria simples e pode exigir avaliação adicional (biopsia). O tecido mamário assimétrico benigno às vezes ocupa um pequeno volume e constitui apenas uma ilha de tecido mamário normal (Fig. 13.16).

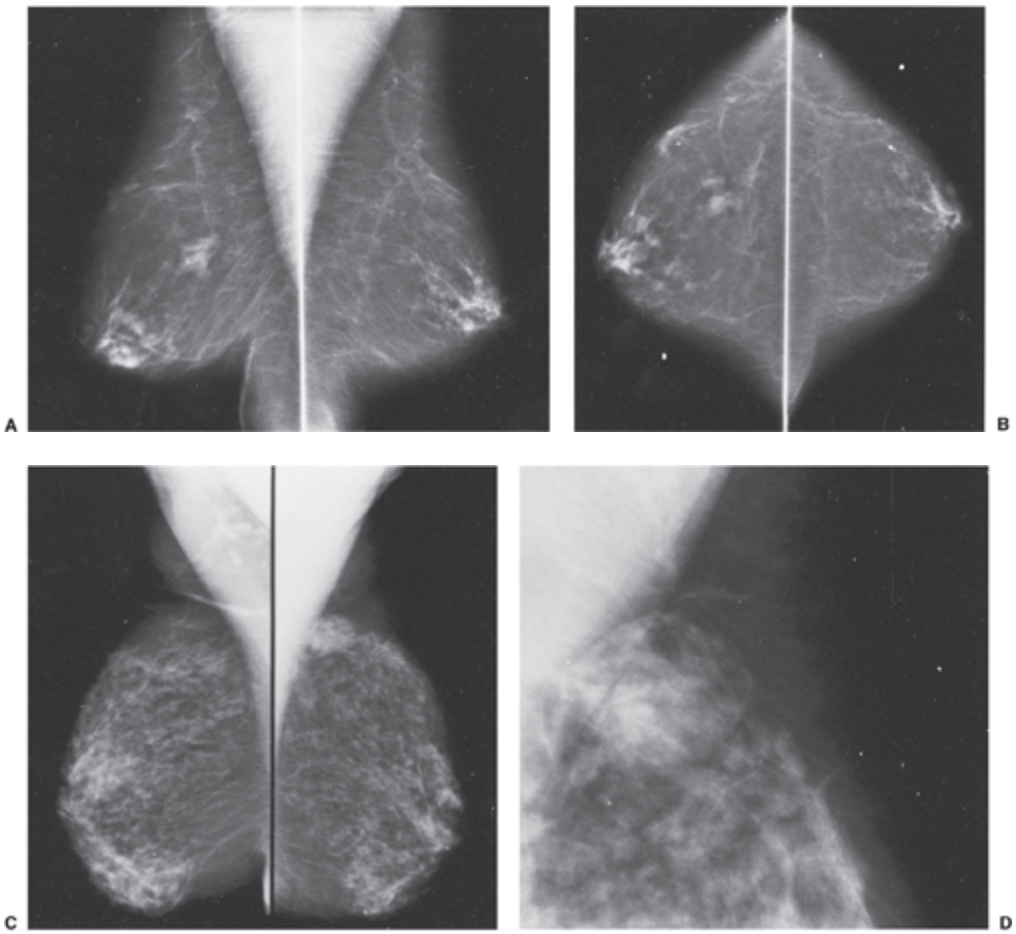

Fig. 13.16 Densidade assimétrica focal benigna. A densidade assimétrica focal visível no centro da mama esquerda nas incidências mediolateral oblíqua (A) e craniocaudal (B) permaneceu estável por 3 anos e é uma assimetria benigna. Nesta segunda paciente, o tecido assimétrico exibe contorno redondo na incidência mediolateral oblíqua (C), mas não há uma massa real na imagem com magnificação (D). Essa densidade está presente desde a primeira mamografia da paciente há 9 anos e é outra manifestação, incomum, de tecido mamário assimétrico.

Tecido mamário assimétrico é mais comum no quadrante superior externo. Praticamente todas essas assimetrias são variações normais oriundas de uma assimetria relacionada com o desenvolvimento ou, talvez, resposta diferencial dos órgãos-alvos a estimulação hormonal. Tecido mamário assimétrico pode ser criado iatrogenicamente com redução da densidade no lado contralateral, secundário a remoção cirúrgica de tecido mamário (Fig. 13.17).

Tecido mamário assimetricamente denso pode estar associado a câncer de mama, mas, quando se encontra câncer em tecido com as características acima, praticamente sempre há evidências clínicas da sua presença (Fig. 13.18), ou o aspecto mamográfico não satisfaz a definição real de tecido mamário assimétrico (ausência de massa associada, de distorção da arquitetura e de calcificações). Se a atenuação do tecido assimétrico aumentar ao longo do tempo, deve-se suspeitar do crescimento insidioso de um carcinoma lobular invasivo (28).

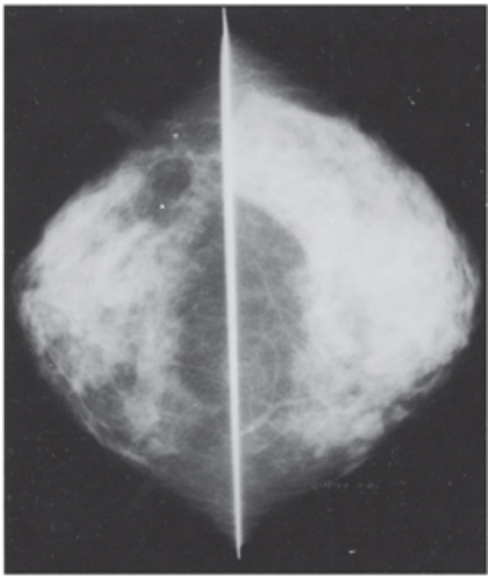

Fig. 13.17 Tecido mamário assimétrico criado iatrogenicamente. A densidade tecidual assimétrica vista na incidência craniocaudal da mama direita decorre de remoção cirúrgica de tecido da mama esquerda.

Vasculatura Assimétrica. Os vasos da mama geralmente têm tamanho e distribuição simétricos. Podem tornar-se ingurgitados em virtude de obstrução distal ou hiperfluxo devido a hiperemia (Fig. 13.19). Um vaso dilatado pode ser uma variante normal ou acompanhar inflamação ou neoplasia (Fig. 13.20). Uma veia assimetricamente grande que tenha . 1,5 vez o tamanho de seu equivalente contralateral pode ser uma indicação sutil de anormalidade. Constatamos que esse achado é extremamente incomum, porque está mais provavelmente associado a cânceres em estágio avançado, e está-se tornando cada vez mais raro encontrar esses tumores. Vasos

assimétricos em geral são uma variação normal ou decorrem de diferenças na compressão mamográfica (Fig. 13.21A, B), mas às vezes uma obstrução na axila ou no mediastino pode causar dilatação por meio de fluxo colateral (Fig. 13.21C).

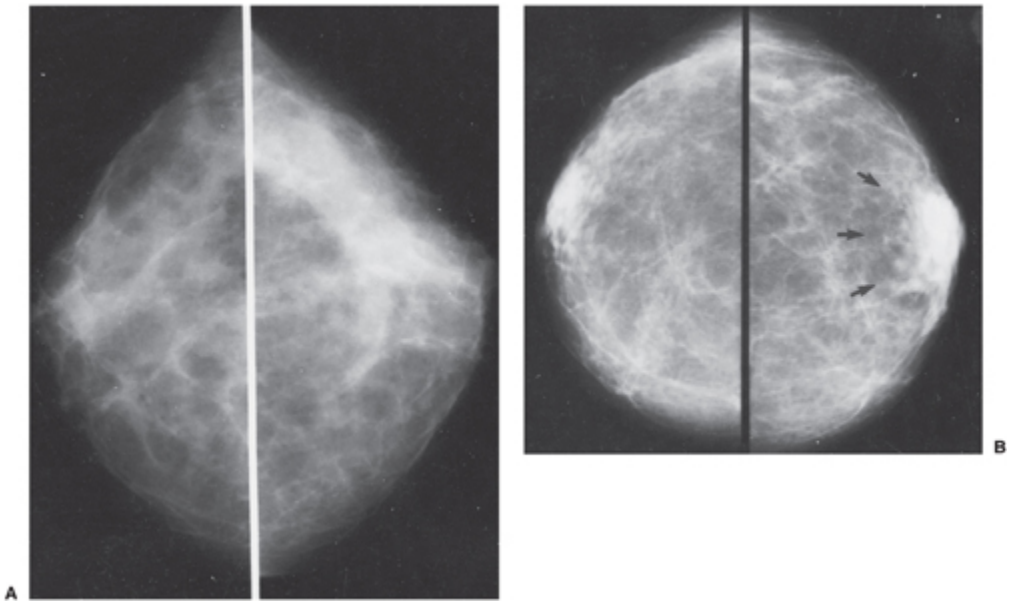

Fig. 13.18 Tecido mamário assimetricamente denso e câncer. A densidade assimétrica do tecido mamário pode estar associada a câncer. A assimetria observada na face lateral da mama direita nestas incidências craniocaudais era palpável, e a biopsia revelou carcinoma ductal invasivo (A). Também se encontrou carcinoma ductal invasivo onde esses ductos assimetricamente proeminentes e palpáveis (setas) são vistos na região subareolar da mama direita nessas incidências craniocaudais (B).

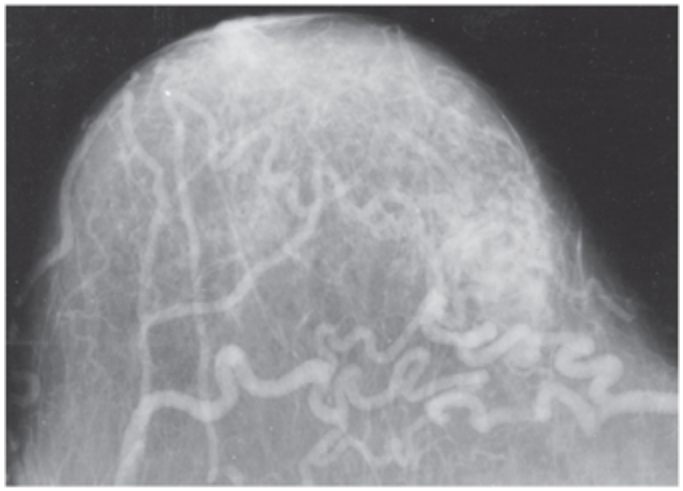

Fig. 13.19 Vasculatura assimétrica geralmente é benigna. Vasos aumentados, mesmo quando assimétricos, em geral não são conseqüência de câncer. As veias grandes nesta incidência craniocaudal resultam de insuficiência cardíaca congestiva.

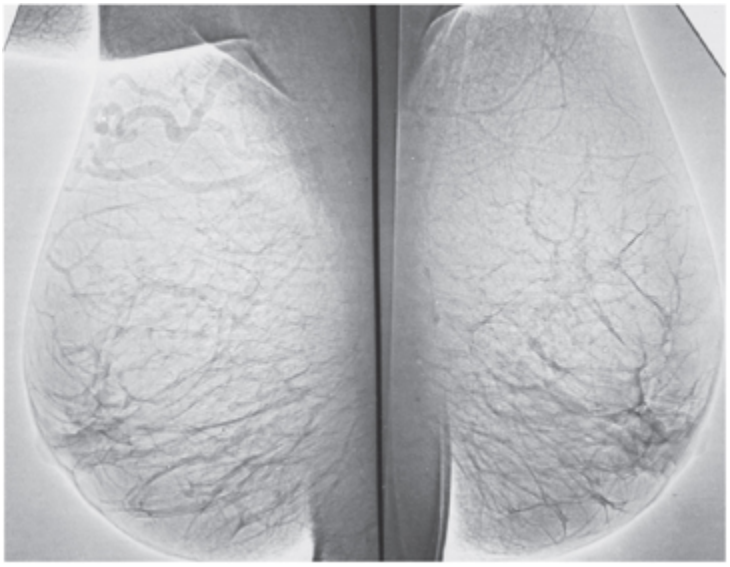

Fig. 13.20 Vasculatura assimétrica raramente está associada a câncer. Vasos dilatados assimetricamente em associação a câncer de mama são tão incomuns que assistimos apenas dois casos. O vaso aumentado à esquerda estava associado a um câncer de mama palpável na axila esquerda nestas xerorradiografias laterais.

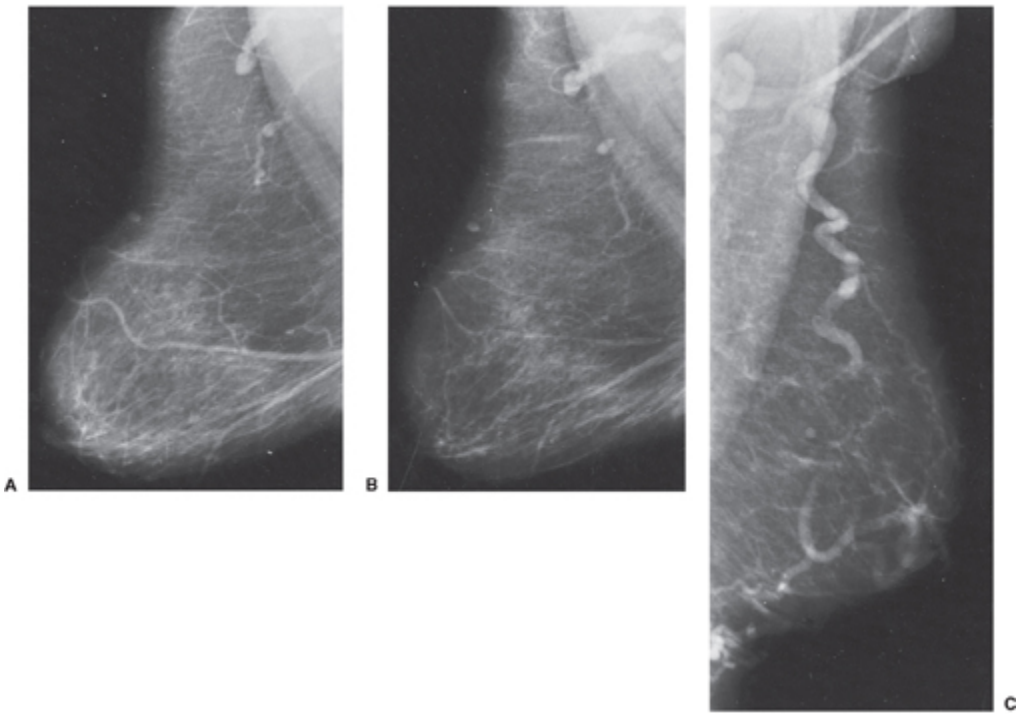

Fig. 13.21 O vaso visto na incidência mediolateral oblíqua (A) é mais proeminente do que aquele na mesma incidência obtida um ano depois (B) em virtude da melhor compressão na segunda incidência. O vaso nesta segunda paciente (C) é proeminente devido a fluxo colateral resultante de câncer de tireóide, que causava obstrução no mediastino superior.

Análise de Massas

A exemplo de qualquer achado significativo, massas devem ser descritas quanto a seu formato, características das margens, tamanho (o maior diâmetro da massa; espículas são excluídas), atenuação dos raios X (se significativa), localização e efeito sobre os tecidos circundantes. Também se devem descrever quaisquer achados associados (distorção da arquitetura, calcificações, alterações trabeculares, espessamento ou retração da pele). Devem-se adotar a terminologia e o método de laudo do ACR-BIRADS.

Localização

Lesões Cutâneas

Embora a cautela possa parecer trivial, o radiologista deve primeiro determinar que uma lesão está, de fato, dentro da mama e não na pele ou na superfície da mama. Em virtude do formato esférico básico da mama e da geometria da compressão, apenas tiras finas da superfície cutânea são incluídas na imagem tangencialmente em qualquer incidência, e a maior parte da superfície cutânea projeta-se sobre o tecido mamário. Assim como as calcificações, algumas massas que se projetam na mamografia são na verdade lesões cutâneas benignas (Fig. 13.22). O radiologista deve estar alerta para o fato de que a presença de uma lesão cutânea não exclui a possibilidade de uma lesão intramamária. Se houver alguma dúvida, deve-se colocar um marcador sobre a lesão cutânea a fim de identificá-la para o radiologista.

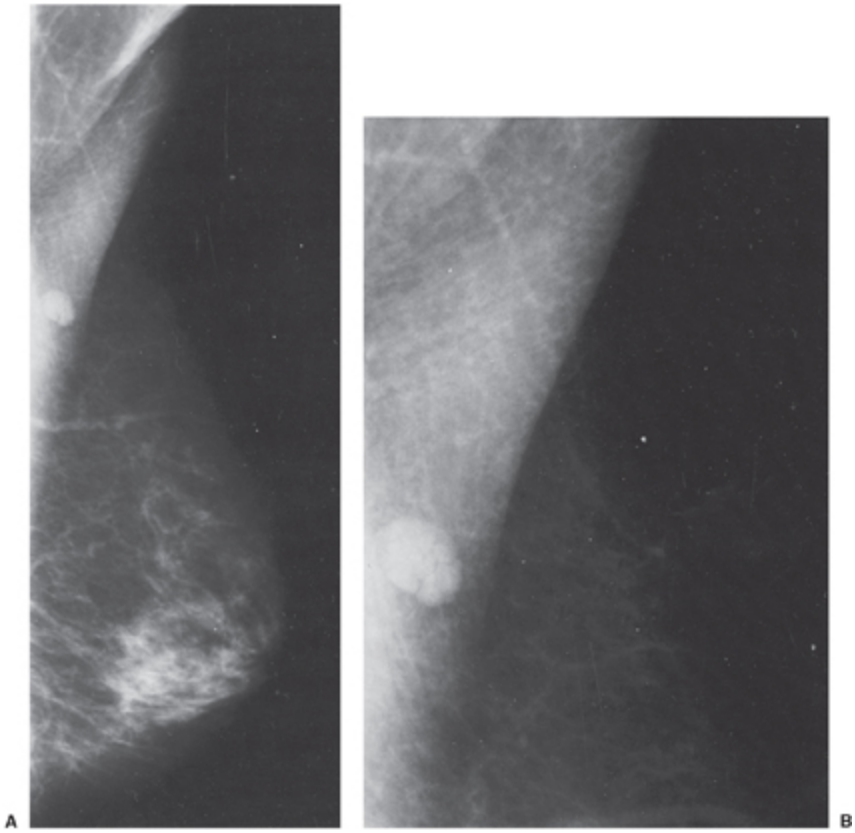

Fig. 13.22 Lesão cutânea projetando-se sobre a mama. Nesta incidência mediolateral oblíqua, há uma massa sobre o prolongamento axilar da mama (A). O fato de que é ceratose seborréica benigna da pele evidencia-se mediante inspeção cuidadosa, onde suas características verruciformes são nítidas (B).

O termo marcador de nevo foi cunhado para descrever um marcador radiopaco que é colocado sobre uma lesão cutânea de modo que sua localização seja confirmada na mamografia. De fato, nevos raramente são visíveis na mamografia. O pigmento de uma lesão não a torna radiopaca. Somente lesões cutâneas elevadas, como ceratoses seborréicas (Fig. 13.23), e lesões atenuantes, como cistos sebáceos (de inclusão epidérmicos) (Fig. 13.24), projetam-se como se fossem processos intramamários. São visíveis porque possuem uma interface ar-tecido mole ou são mais atenuantes do que o tecido mamário subjacente. Utilizamos marcadores em forma de rosquinha que a tecnóloga posiciona sobre lesões cutâneas elevadas para definir sua localização. Por convenção, usa-se o “bb” metálico para marcar áreas de preocupação clínica. A colocação da rosquinha de modo que ela

apareça no topo da lesão cutânea nas duas incidências da mamografia confirmará a etiologia da densidade na mamografia, eliminando qualquer preocupação (Fig. 13.25).

Ceratoses seborréicas exibem tipicamente um aspecto verrucóide, com ar aprisionado no seu interstício, tornando-as facilmente distinguíveis de lesões intramamárias (Fig. 13.26). Às vezes, elas retêm pó, o que pode simular microcalcificações aglomeradas.

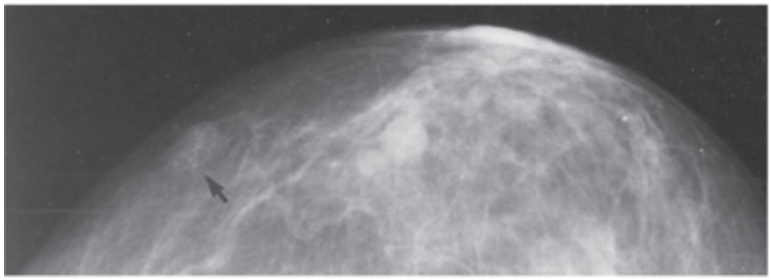

Fig. 13.23 Esta ceratose seborréica (seta) na pele é elevada e possui interface com ar, o que a torna visível na incidência craniocaudal ao projetar-se sobre a mama.

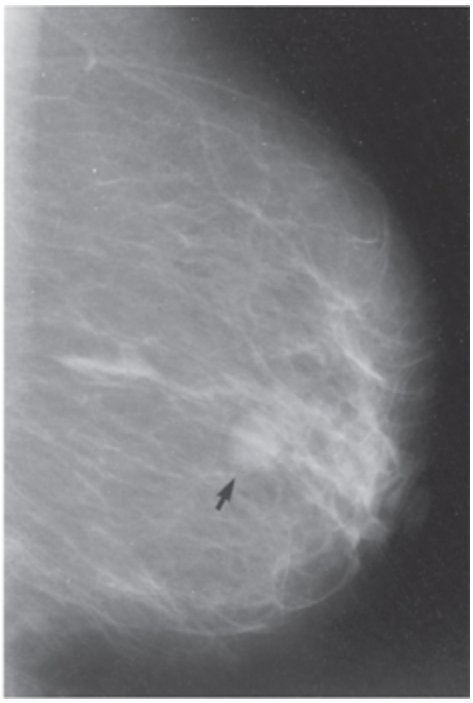

Fig. 13.24 Além de ser mais atenuante do que a gordura mamária, este cisto de inclusão epidérmico (seta) é um pouco elevado e visível na mamografia mediolateral.

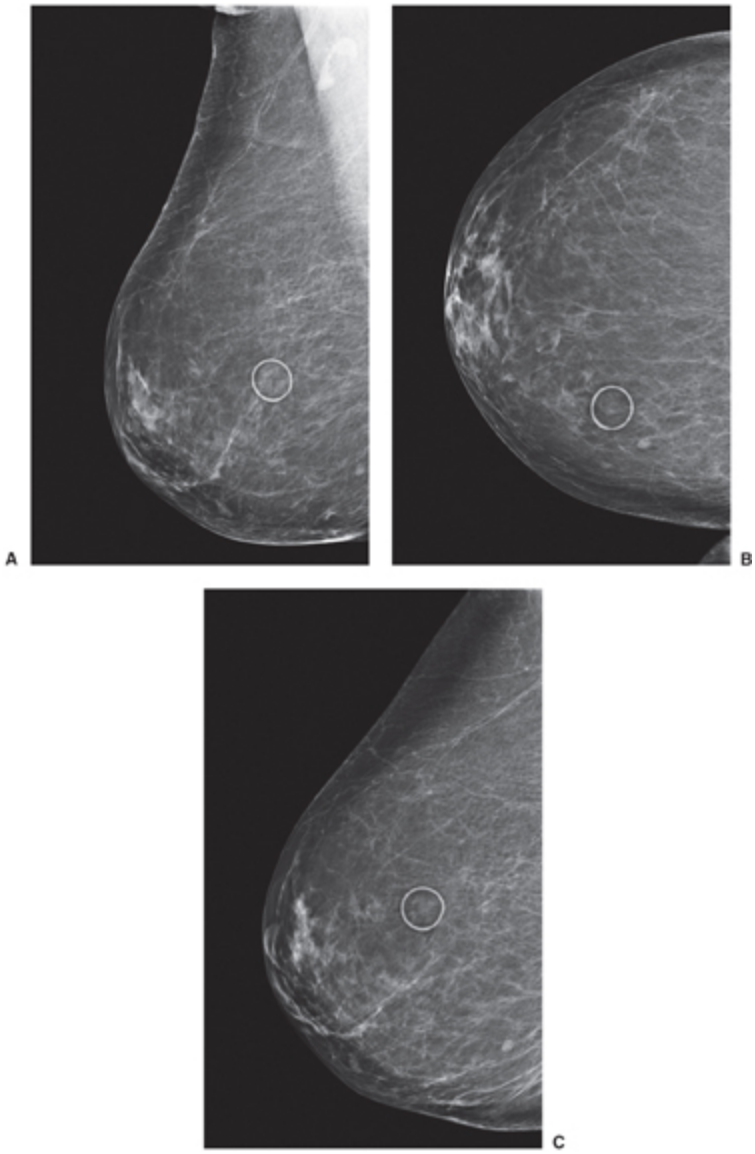

Fig. 13.25 Lesões cutâneas elevadas devem ser marcadas para evitar confusão. Um marcador em forma de rosquinha é colocado ao redor de uma lesão cutânea elevada que poderia ser confundida com uma massa intramamária. O marcador move-se com a densidade nas incidências mediolateral oblíqua (A), craniocaudal (B) e mediolateral (C), de modo que não há confusão.

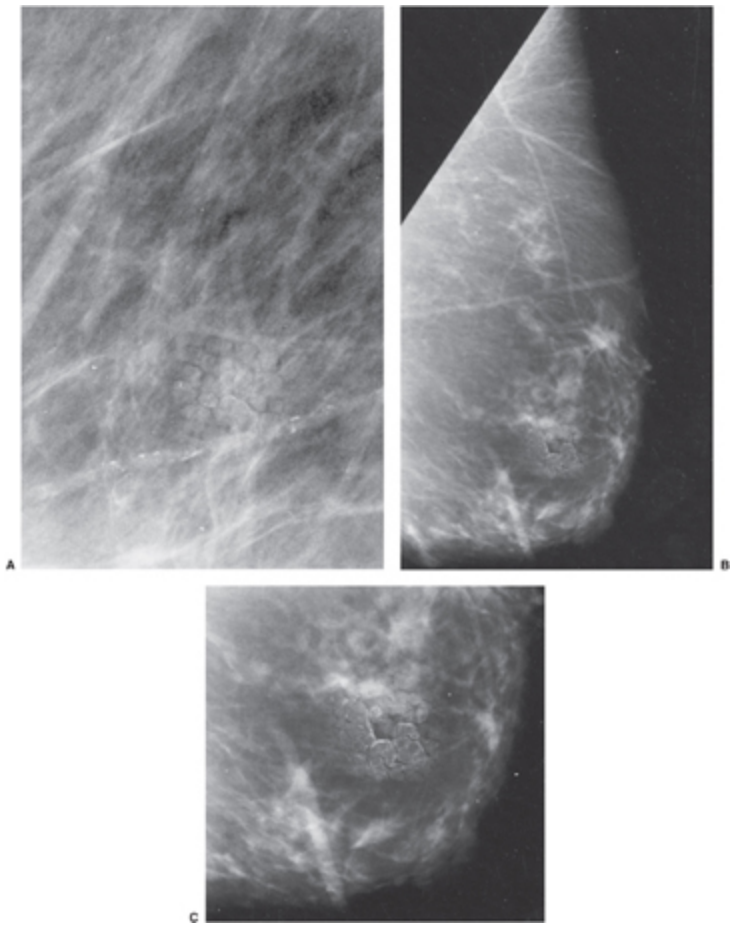

Fig. 13.26 (A) Ceratose seborréica benigna é mais evidente nesta incidência lateral (B) porque pó ou pomada enfatiza sua típica superfície verruciforme, que é vista em detalhe (C).

Como algumas lesões cutâneas apresentam margens irregulares, é preciso estabelecer uma correlação cuidadosa — cânceres já foram erroneamente descartados porque uma lesão cutânea foi assinalada sobre o diagrama da paciente em cima da mesma área do câncer. Para evitar confusão, a única coisa que assinalamos no diagrama da paciente são cicatrizes de cirurgias prévias. Lesões pigmentadas (nevos) não são visíveis na mamografia e não precisam ser assinaladas, a menos que sejam duras e elevadas acima da pele. Se houver alguma dúvida, marcadores devem ser colocados sobre a lesão cutânea ou a lesão deve ser posicionada de maneira tangencial e a mama reexaminada para provar que sua localização é dentro da pele ou sobre ela.

Localização dos Cânceres de Mama

Câncer de mama pode ocorrer em qualquer área da mama ou, melhor, onde quer que tecido mamário seja encontrado. O câncer pode surgir em qualquer ponto ao longo da linha mamária onde a crista mamária embrionária não tenha sido reabsorvida durante o desenvolvimento do embrião. A crista mamária embrionária estende-se desde a área proximal que se tornará a axila, atravessando o tórax e o abdome, até a área distal na virilha. Câncer de mama pode ocorrer em qualquer local onde os tecidos mamários primordiais não sejam reabsorvidos no curso normal do desenvolvimento fetal. Encontramos casos de câncer de mama primário localizado em posição alta na linha axilar média e em uma ilha de tecido mamário na parede abdominal anterior (Fig. 13.27). Câncer de mama foi descrito em outros restos de tecido mamário (29).

Estatisticamente, a localização mais comum do câncer de mama é no quadrante superior externo da mama. As estimativas variam.

Em pesquisa realizada pelo American College of Surgeons, cânceres foram detectados nas freqüências citadas nas seguintes localizações (30):

quadrante superior externo 5 36%

quadrante superior interno 5 9%

quadrante inferior externo 5 6%

mamilo ou subareolar 5 7%

quadrante inferior interno 5 5%

prolongamento axilar da mama 5 1%

quadrantes superpostos 5 17%

não relatado 5 18%

Embora os números difiram um pouco, a distribuição foi semelhante na revisão de Sickles (31) de cânceres detectados por mamografia:

quadrante superior externo 5 52%

quadrante superior interno 5 15%

retroareolar 5 14%

quadrante inferior externo 5 11%

quadrante inferior interno 5 8%

Fig. 13.27 Câncer pode desenvolver-se em restos de tecido mamário. Pode-se encontrar um câncer de mama primário em qualquer ponto ao longo da linha mamária. Este câncer palpável, visível nesta tomografia computadorizada (TC) do abdome, no lado direito da parede abdominal anterior, aparentemente surgiu em resto de tecido mamário que não foi reabsorvido durante o desenvolvimento embrionário. A paciente apresentou-se com doença metastática em um linfonodo axilar.

Cânceres de Mama São Comumente Encontrados na Zona Periférica Embaixo da Gordura. Nossa própria análise sugere que a maioria dos cânceres de mama se desenvolve na periferia do tecido glandular, logo embaixo da gordura subcutânea ou anterior à gordura retromamária. O radiologista deve avaliar cuidadosamente o parênquima mamário em uma zona com largura de 1 cm, imediatamente embaixo da gordura subcutânea e anterior à gordura retromamária. Dentre mulheres abaixo de 50 anos de idade, . 70% dos cânceres de mama foram encontrados nessa zona periférica (9). Isto provavelmente também é válido para mulheres de mais idade. Embora não se possam excluir outras razões para essa observação, como a possibilidade de que carcinógenos se acumulem na gordura, sujeitando os lóbulos subjacentes a lesão (32), a razão mais provável é que, do ponto de vista geométrico, esse volume

tecidual compreende . 50% do parênquima mamário (dependendo do tamanho da mama) (Fig. 13.28).

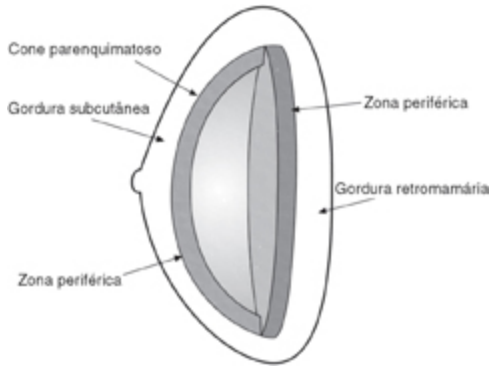

Fig. 13.28 Câncer de mama muitas vezes é encontrado na periferia da glândula. Este esquema delineia uma zona com 1 cm de largura embaixo da gordura subcutânea e anterior à gordura retromamária. Mais de 70% dos cânceres de mama surgem nessa zona. Na maioria das mulheres, dependendo do tamanho da mama, mais de 50% do parênquima localiza-se nessa zona.

Pontos Cegos Mamográficos. Na incidência MLO, a localização mais comum de uma lesão que deixa de ser visualizada é a área medial, porque essa parte da mama está mais afastada do filme e borrada devido a baixa nitidez geométrica. Ademais, esses tecidos são mais propensos a deslizar para fora sob a placa de compressão, saindo do campo de visão. Alguns preconizaram que as incidências CC fossem realizadas em posicionamento medial exagerado a fim de garantir a inclusão desses tecidos (embora este tipo de posicionamento exagerado não seja aprovado na revisão do filme pelo ACR, a qual exige que o mamilo seja perpendicular à borda do filme). O problema de posicionamento é complicado pelo fato de que, em nossa experiência, cânceres às vezes passam despercebidos nos tecidos fibroglandulares na parte lateral da mama que se estende para fora da borda do filme na incidência CC. Embora esses tecidos laterais sejam bem vistos na incidência MLO, freqüentemente obtemos uma incidência CC exagerada lateralmente para visualizar esses tecidos. Em um estudo da TMD que incluiu mais de 70 casos de câncer de mama, ainda não encontramos uma lesão que não fosse visualizada na incidência MLO por meio de tomossíntese, mas, se apenas a incidência MLO for usada na TMD, a

tecnóloga deve envidar todos os esforços para garantir que nenhum tecido deslize para fora do campo de visão.

Os tecidos da parte superior da mama podem escapar da placa de compressão na incidência CC se a mama não for elevada para relaxar a pele. Muitas vezes esta é a razão pela qual uma lesão é vista profundamente na mama na incidência lateral mas não na incidência CC.

Pode-se encontrar um câncer em qualquer local onde existam elementos epiteliais. Embora seja incomum, pode ocorrer câncer na gordura subcutânea. Ductos podem ser encontrados na gordura subcutânea, seguindo ao longo dos retináculos que se ligam à pele, e também pode ocorrer câncer nessa localização.

Localização de Lesões Benignas. A maioria das lesões mamárias, benignas e malignas, acomete qualquer área da mama. Quando a morfologia de uma massa sugere um linfonodo intramamário, sua localização é crucial ao diagnóstico. Linfonodos intramamários são achados extremamente comuns e encontrados em cerca de 5% de todas as mamografias. Tipicamente, são massas reniformes ou multilobuladas de contornos bem definidos e tamanho # 1 cm, com incisura central transparente (Fig. 13.29). A maioria dos linfonodos intramamários ocorre na borda do tecido mamário nas partes externas da mama. Embora patologistas tenham descrito linfonodos em todas as áreas da mama, o único local da mama no qual se vêem nodos intramamários rotineiramente na mamografia (Fig. 13.30) são os quadrantes externos. Em geral, situam-se acima do plano médio mas podem estar no quadrante inferior externo. Podem ser encontrados em até dois terços a três quartos da distância da parede torácica ao mamilo. Exibem aspecto tão típico que geralmente não requerem investigação adicional.

Em raros casos, descreveram-se linfonodos intramamários em mamografias em outras localizações à exceção dos tecidos laterais. Meyer *et al*. (33) relataram dois casos de lesões na parte medial da mama que foram descritas histologicamente como linfonodos, porém o artigo não

forneceu fotomicrografias. Encontramos tecido linfóide em outras partes da mama, e um único caso de um nodo intramamário anterior ao músculo peitoral maior no centro da mama (Fig. 13.30B, C). Pressupondo que os casos de Meyer sejam realmente de linfonodos, essa localização é extremamente incomum, pois foram encontrados apenas dois casos dentre milhares de biopsias de mama. Como lesões mamárias benignas são razoavelmente incomuns nos tecidos mediais, provavelmente é uma boa idéia encarar toda massa sólida na parte medial da mama com alguma suspeita e não descartá-la como linfonodo benigno.

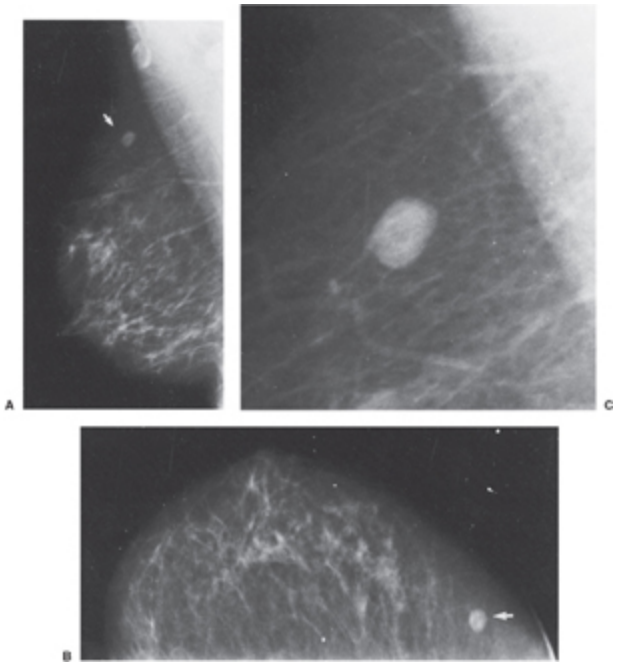

Fig. 13.29 Linfonodo intramamário típico. Esta é a localização e o aspecto típicos de um linfonodo intramamário (setas), projetando-se sobre a parte superior externa da mama, visto nas incidências mediolateral oblíqua (A) e craniocaudal (B). Mediante inspeção cuidadosa (C), o hilo transparente típico é visível na imagem mediolateral oblíqua. Não há necessidade de avaliação adicional.

O diagnóstico de linfonodo intramamário não deve ser considerado quando uma massa é encontrada em qualquer outra área da mama a menos que a lesão exiba um hilo transparente claramente definido. Se uma lesão no quadrante superior externo não tiver as características de um nodo intramamário benigno, como uma incisura hilar transparente e margens bem

definidas, deve-se aumentar a suspeita. Nem todas as massas no quadrante superior externo são linfonodos benignos, e, conforme mencionado, essa é a localização mais comum de câncer (Fig. 13.31). Se a morfologia for incerta, mamografia com magnificação pode demonstrar melhor a forma e as margens da massa. Se os achados não forem convincentes, pode-se recorrer à ultra-sonografia para mostrar a incisura hilar ecogênica (Fig. 13.32).

Como em geral são maleáveis e se conformam à luz do ducto, papilomas intraductais benignos em grandes ductos raramente são visíveis na mamografia a menos que sejam calcificados ou causem dilatação cística do ducto. Papilomas de grandes ductos são quase sempre encontrados na região subareolar dentro de vários centímetros do mamilo. Infelizmente, cânceres de mama também podem ocorrer nessa área, e por isso não se pode utilizar a localização como ponto diferencial.

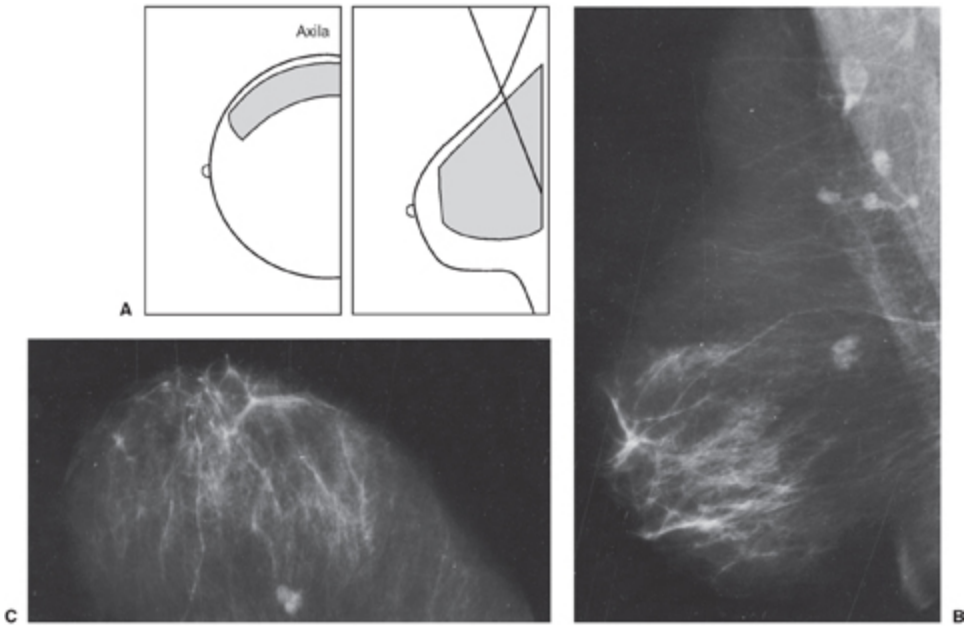

Fig. 13.30 (A) Este esquema delineia a localização habitual de nodos intramamários nas partes laterais da mama nas incidências craniocaudal e mediolateral oblíqua (áreas sombreadas). Este linfonodo intramamário central raro é o único caso que vimos, em mais de 150.000 mamografias, de um linfonodo intramamário de localização central na mama nas incidências mediolateral oblíqua (B) e craniocaudal (C). Análise histológica revelou ser um nodo reativo benigno.

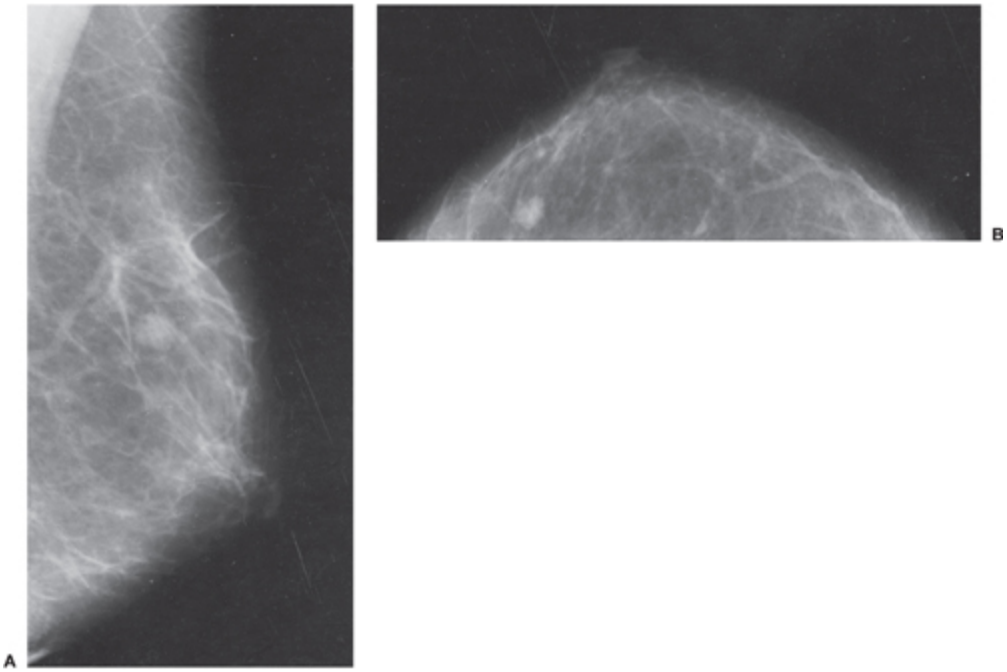

Fig. 13.31 Nem todas as massas no quadrante superior externo são linfonodos benignos. A densidade vista nas incidências mediolateral oblíqua (A) e craniocaudal (B) está na localização típica de um linfonodo intramamário, mas revelou ser câncer de mama invasivo. Se houver alguma dúvida, a mamografia de magnificação ajuda a avaliar as margens da lesão.

Cistos e fibroadenomas são encontrados onde quer que existam lóbulos, e lóbulos podem estar presentes em qualquer área da mama. A localização de uma lesão na mama não tem, *per se*, valor diferencial.

A determinação da localização de uma lesão é importante, caso biopsia ou avaliação adicional se torne necessária. Suas coordenadas devem ser claramente anotadas para orientar o clínico. Destinado a auxiliar o clínico, o sistema BIRADS sugere que a localização de uma lesão seja fornecida com base no mostrador de um relógio. A transferência da localização mamográfica para a clínica é algo problemática porque a mama é distorcida durante a realização da mamografia, mas pode-se fazer uma conversão. O radiologista deve transferir a localização com cuidado porque, por exemplo, 2:00 h na mama esquerda está no quadrante superior externo, mas está no quadrante superior interno na mama direita (Fig. 13.33). A profundidade da lesão é definida como anterior, intermédia ou posterior.

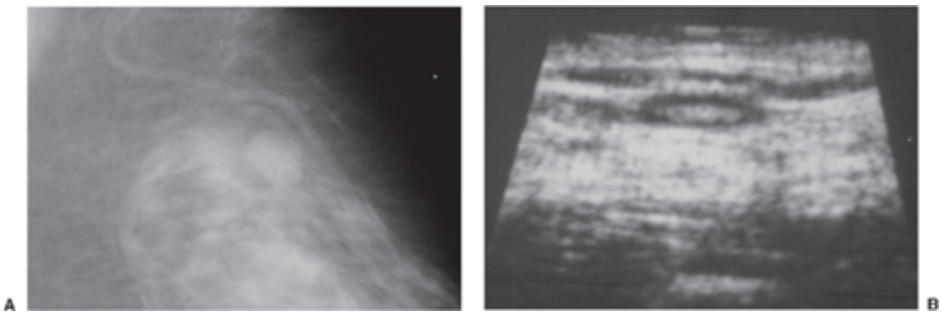

Fig. 13.32 Os linfonodos possuem um hilo ecogênico no ultra-som. Esta massa no quadrante superior externo era indeterminada na mamografia (A). É claramente um linfonodo no ultra-som, onde exibe aspecto pseudo-reniforme como uma massa hipoecóica com ecogenicidade central (B).

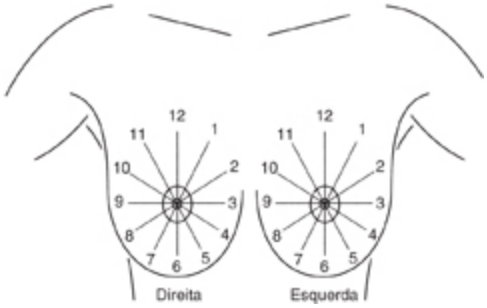

Fig. 13.33 Representação do método de mostrador de relógio para definir localização intramamária.

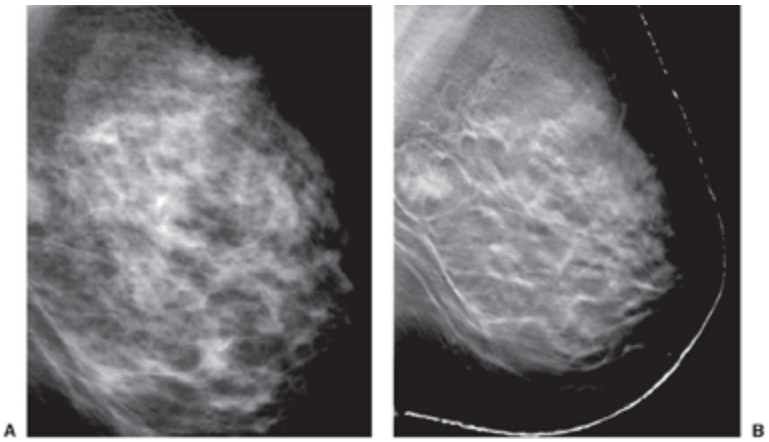

Fig. 13.34 A localização exata de uma lesão é obtida facilmente por meio da tomossíntese mamária digital. A lesão na parte posterior da mama foi detectada apenas na incidência mediolateral oblíqua da mamografia 2D, de modo que sua posição apenas nas dimensões ântero-posterior e súpero-inferior é evidente. Sua localização látero-lateral é indeterminada (A). As coordenadas x e y da lesão vista em um corte de tomossíntese (B) definem sua posição ântero-posterior e súpero-inferior, e sua localização látero-lateral é definida pelo corte onde a lesão é mais bem vista, pela espessura dos cortes e pelo número de cortes necessários para examinar toda a mama. Este hamartoma era mais visível no corte número 33 de um total de 66 cortes, de modo que estava no centro da mama.

Se avaliação adicional ou intervenção for necessária para uma determinada lesão, exames de imagem devem definir sua localização tridimensional. A triangulação de uma lesão costuma ser realizada facilmente por meio de imagens com raios X ortogonais. Uma modificação da incidência pode ser útil quando a triangulação é difícil (ver Problemas e Soluções). O ultra-som e a tomografia computadorizada também são úteis. Quando a TMD (mamografia 3D) substituir a mamografia bidimensional, será simples determinar a localização de uma lesão, pois o corte onde ela for mais visível definirá precisamente sua localização na mama (Fig. 13.34).

Tamanho. Qualquer lesão deve ser considerada suspeita se, independentemente do seu tamanho, tiver critérios morfológicos que sugiram possível câncer. Sickles (34) mostrou que o tamanho de uma lesão não auxilia, *per se*, na diferenciação entre lesões benignas e malignas. Contudo, o tamanho de um câncer no momento do diagnóstico é um indicador importante do prognóstico (35). O estadiamento atual do câncer de mama leva em conta o fato de que cânceres no estágio 1 são subdivididos quanto ao prognóstico. Embora o tamanho de 2 cm continue a ser o ponto de corte para cânceres infiltrativos no estágio I, há diferença significativa no prognóstico, que melhora com o diâmetro decrescente do tumor (10). Por esta razão, cânceres T1 atualmente são classificados como T1a (até 5 mm), T1b (6 a 10 mm) e T1c (11 a 20 mm).

Há muitos anos, Gallagher e Martin (36) demonstraram o benefício da detecção de cânceres infiltrativos com tamanho de até 5 mm. Esse é um

objetivo desejável mas difícil de alcançar até mesmo com mamografia. Vários estudos analisaram um limiar de 1 cm e concluíram que a detecção de cânceres infiltrativos # 1 cm tem um benefício para a sobrevida quase tão alto quanto o limiar de 5 mm (37–39). Michaelson *et al*. (40) mostraram que a probabilidade de disseminação metastática é razoavelmente baixa para lesões menores que 1 cm, mas começa a subir com relativa rapidez após 1 cm. Eles concluíram: "A correlação matemática entre o tamanho do tumor e a sobrevida é compatível com um mecanismo biológico no qual metástases distantes letais ocorrem por eventos distintos de disseminação de tal modo que, para cada célula de carcinoma invasivo de mama no tumor primário no momento da cirurgia, há aproximadamente uma chance de 1 em 1 bilhão de uma metástase distante letal ter-se formado. A detecção de cânceres invasivos de 1 cm ou menores é um objetivo alcançável. Em nosso serviço, . 50% dos cânceres invasivos detectados por triagem têm diâmetro # 1 cm."

Fig. 13.35 O formato das massas, segundo o Sistema de Laudo e Dados Radiológicos da Mama do American College of Radiology, divide-se em cinco tipos: redondo, oval, lobulado, irregular e (embora não estritamente uma massa) distorção da arquitetura.

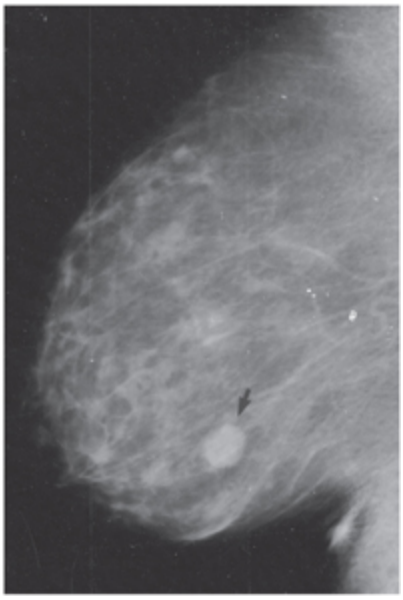

Fig. 13.36 Este cisto (seta) é um exemplo de massa redonda.

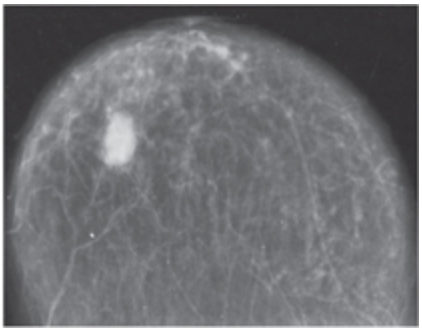

Fig. 13.37 Este hematoma é um exemplo de massa oval.

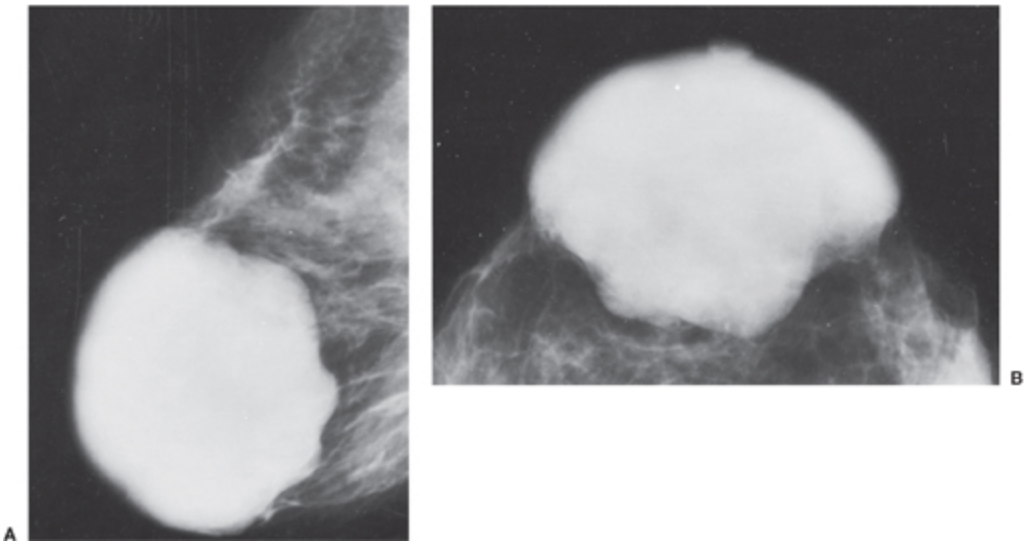

Fig. 13.38 Este fibroadenoma gigante nas incidências lateral (A) e craniocaudal (B) é um exemplo de massa lobulada.

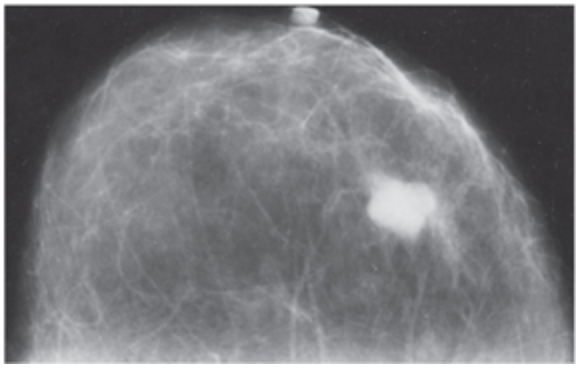

Fig. 13.39 Este câncer invasivo é um exemplo de massa irregular.

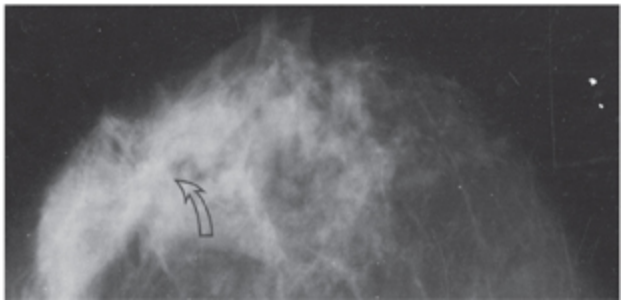

Fig. 13.40 A distorção da arquitetura (seta) nesta incidência craniocaudal foi a única indicação mamográfica do câncer invasivo na mama direita lateral.

Forma. As formas das massas (Fig. 13.35) podem ser divididas em redondas (Fig. 13.36), ovais (Fig. 13.37), lobuladas (Fig. 13.38), irregulares (Fig. 13.39) e distorção da arquitetura (Fig. 13.40). A probabilidade de câncer aumenta à medida que a forma de uma lesão se torna mais irregular. Uma área de distorção da arquitetura (particularmente se espiculada) que não esteja associada com uma massa em uma área que não foi submetida a cirurgia prévia freqüentemente decorre de câncer subjacente.

Margens. A interface de uma lesão com o tecido circundante (Fig. 13.41) é um dos fatores mais importantes na determinação da importância de uma massa (Quadro 13.3). Massas circunscritas cujas margens formam uma transição abrupta nítida com o tecido circundante quase sempre são benignas (Fig. 13.42).

Fig. 13.41 Uma massa pode apresentar cinco tipos de margens. O Sistema de Laudo e Dados Radiológicos da Mama do American College of Radiology as define como (representadas neste esquema): circunscrita, obscurecida, microlobulada, mal definida e espiculada.

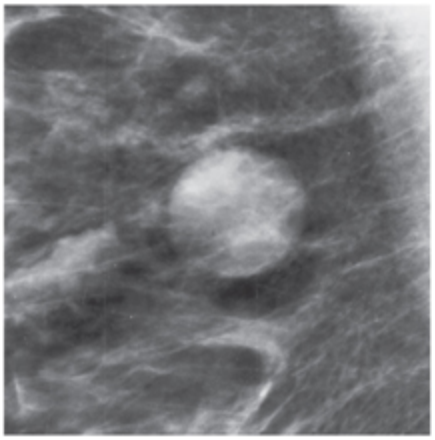

Fig. 13.42 Este cisto é um exemplo de lesão com margens circunscritas.

QUADRO 13.3

ANÁLISE DAS MARGENS
Circunscritas
Obscurecidas
Microlobuladas
Mal definidas
Espiculadas
Câncer de mama invasivo (ductal ou lobular)
Alteração pós-cirúrgica
Cicatrizes radiais com elastose
Tumores desmóides extra-abdominais
Tumores de células granulares

Uma margem obscurecida (Fig. 13.43) ocorre quando o tecido normal circundante oculta a borda real da lesão. O radiologista deve decidir se a

margem da lesão está obscurecida ou realmente é mal definida em virtude de infiltração. A última característica eleva o nível de preocupação. A tomossíntese digital elimina a margem obscurecida, e lesões malignas mal definidas quase sempre revelam espiculações na tomossíntese.

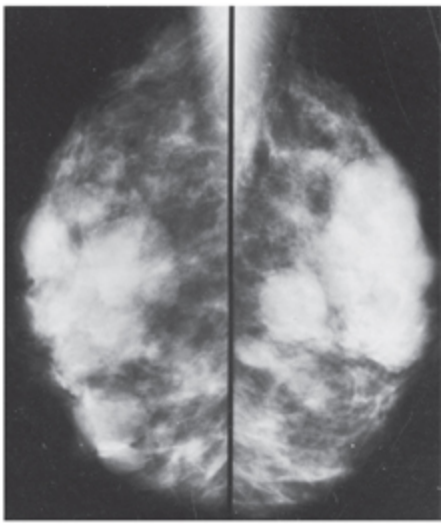

Fig. 13.43 Os múltiplos cistos nestas mamografias laterais são massas circunscritas, mas possuem margens que são obscurecidas pelos tecidos normais circundantes.

Uma margem microlobulada (Fig. 13.44) reflete a superfície irregular que pode ser produzida por um câncer de mama (embora fibroadenomas e cistos também possam tê-la). As protrusões irregulares que se formam na borda de um tumor podem delinear ondulações curtas na superfície da lesão vista na mamografia, que são distinguidas de uma massa lobulada, cujas ondulações são grandes. Microlobulações têm diâmetro de apenas alguns milímetros.

A maioria dos cânceres de mama exibe interface irregular, pois invade o tecido circundante. Isto decorre da infiltração de células cancerosas na periferia do câncer, produzindo uma margem realmente mal definida (Fig. 13.45) que deve despertar suspeita. A probabilidade de câncer é alta em lesões com margens mal definidas, porém massas benignas, como cistos e fibroadenomas, podem parecer ter margens indefinidas devido a contato com tecidos normais ou, no caso de cistos, inflamação pericística.

O câncer de mama clássico apresenta margem espiculada (Fig. 13.46) devido a projeções fibrosas que se estendem da massa tumoral principal. A etiologia exata da espiculação é incerta. Alguns propuseram que seria tecido normal tracionado em direção ao câncer por um processo de cicatrização. Análise microscópica cuidadosa dessas projeções revela células cancerosas associadas, e as espiculações provavelmente são uma reação a essa infiltração. Por convenção, o diâmetro de um câncer é medido através da massa tumoral e exclui as espículas.

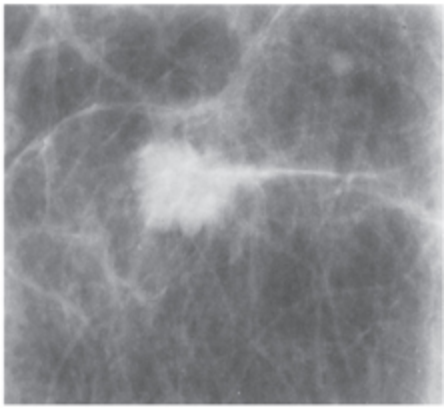

Fig. 13.44 Este câncer invasivo exibe margens microlobuladas.

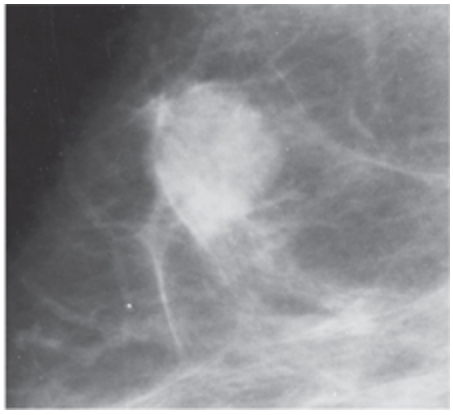

Fig. 13.45 Este câncer invasivo tem margem mal definida.

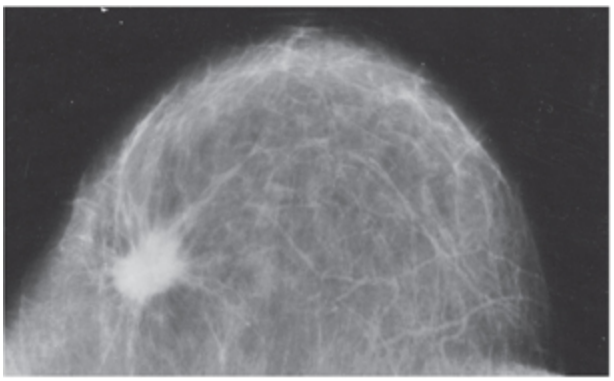

Fig. 13.46 Câncer invasivo com margem espiculada.

Alteração Pós-cirúrgica e Pós-tratamento. Massas espiculadas, ou áreas de distorção da arquitetura que parecem espiculadas, sempre devem ser biopsiadas a menos que a distorção seja atribuída diretamente a cirurgia prévia. Assim, a análise das lesões mamárias é auxiliada por algumas informações da anamnese. O conhecimento de cirurgia prévia, do local da incisão e, em particular, da localização do tecido que foi removido é importante para a interpretação de massas e calcificações. O esclarecimento do local efetivo do tecido removido é importante porque a incisão cutânea pode ser distante desse volume, e a arquitetura distorcida após uma cirurgia geralmente acomete o local de remoção tecidual.

Se uma biopsia revelar um diagnóstico benigno, a mama em geral cicatriza com pouca ou nenhuma distorção visível em mamografias subseqüentes (41). Distorção da arquitetura é comum durante o primeiro ano após qualquer forma de cirurgia mamária, mas deve desaparecer em quase todos os casos dentro de 12 a 18 meses (42). Alguns argumentaram que a triagem deve ser desencorajada porque resulta em biopsias mamárias, e biopsias induzem cicatrizes na mama, comprometendo a interpretação de futuras mamografias. Isto não é verdade. Depois que a resolução está completa, alterações pós-cirúrgicas subseqüentes a uma biopsia benigna raramente são evidentes em uma mamografia, e é ainda mais raro que quaisquer alterações dificultem a interpretação mamográfica (41).

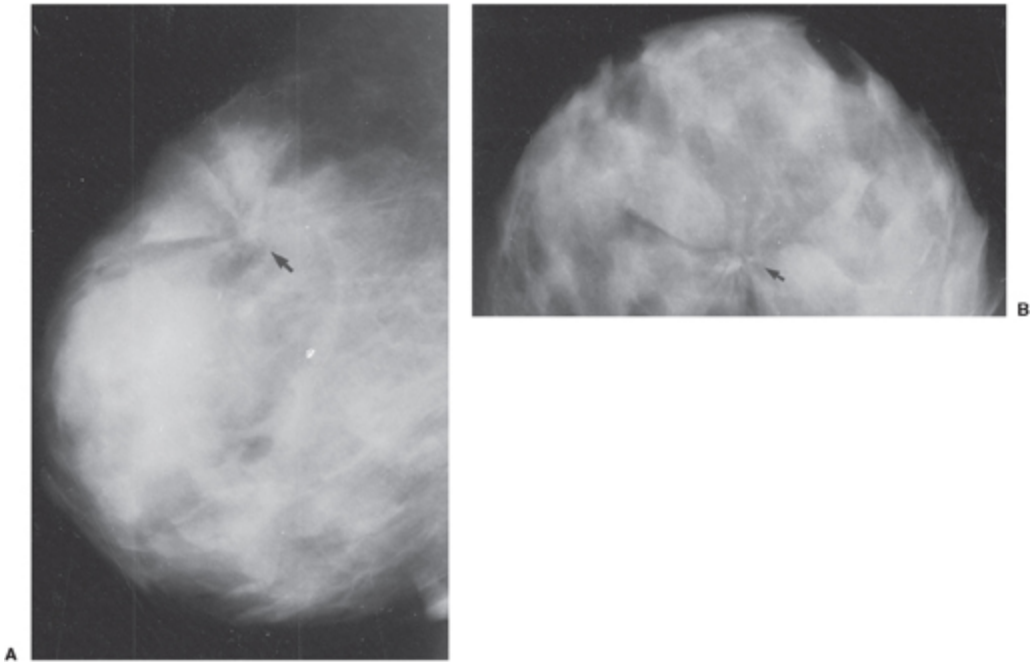

Fig. 13.47 Esta distorção espiculada da arquitetura (seta) nas mamografias lateral (A) e craniocaudal (B) revelou-se uma cicatriz radial idiopática.

A radioterapia do câncer de mama pode retardar a resolução e até produzir cicatrizes permanentes que são visíveis à mamografia. Isto pode causar problema no período de acompanhamento inicial. Em geral, realizamos uma nova mamografia de referência 6 meses após a conclusão da radioterapia (cerca de 1 ano após o exame de triagem que precedeu o diagnóstico de câncer). Não é incomum encontrar uma área de distorção espiculada da arquitetura no local de excisão nessa época. Se as margens de ressecção estavam livres quando o câncer foi removido, a probabilidade de câncer recorrente é muito baixa. Se não houver outras alterações sugestivas de doença recorrente, em geral recomendamos triagem anual. Se houver alguma dúvida persistente, a paciente pode ser colocada em um programa de acompanhamento a curtos intervalos com mamografias de 6 em 6 meses por 2 anos, mas isto é incomum. Uma alteração pós-tratamento deve permanecer estável ou melhorar com o tempo e, ao fim de 2 anos, a paciente retorna à triagem anual. A taxa de reconvocação de mulheres que foram tratadas de câncer de mama não é maior do que a taxa das que não foram tratadas, e portanto as primeiras podem retornar à triagem rotineira

após a conclusão da radioterapia e não precisam de mamografia diagnóstica (43). Para a maioria das pacientes com câncer, alterações pós-tratamento são óbvias, e o acompanhamento a curtos intervalos é desnecessário. Como recorrências do câncer atualmente são raras e não costumam surgir menos de 2 anos após o tratamento, não há razão para efetuar triagem dessas pacientes com freqüência maior do que o exame anual.

Adiponecrose pós-cirúrgica na mama irradiada ou não-irradiada pode produzir calcificações que às vezes geram confusão (44).

A hiperplasia ductal esclerosante benigna (cicatriz radial) pode produzir espículas visíveis na mamografia (Fig. 13.47). A probabilidade do diagnóstico pode ser sugerida por critérios morfológicos (espículas longas sem uma massa central que tenha gordura retida no interior), mas uma biopsia ainda é solicitada para esclarecer o diagnóstico com segurança (45). Pode-se realizar uma biopsia de fragmento, mas excisamos a lesão ainda que a biopsia mostre cicatriz radial.

Tipos de Massas

Massas Circunscritas (Redondas, Ovais ou Lobuladas)

Talvez um dos assuntos mais controversos em mamografia seja o manejo da massa circunscrita solitária. Estatisticamente, uma lesão redonda, oval ou lobulada com bordas bem definidas que sugere separação nítida entre a margem da lesão e os tecidos circundantes tem probabilidade muito alta de ser benigna. Infelizmente, como em todos os sinais, isto nem sempre indica lesão benigna. Existe um pequeno número de cânceres que são redondos, ovais ou lobulados com margens circunscritas.

Embora se afirmasse no passado que cânceres circunscritos geralmente eram do subtipo medular mais indolente, cânceres medulares, na verdade, freqüentemente exibem margem indistinta. O câncer mais comum que cresce como uma massa circunscrita é o carcinoma ductal infiltrativo (sem outra especificação) (SOE) (46). O linfoma, o carcinoma colóide e o carcinoma papilar às vezes se apresentam como lesões redondas de margens

lisas. Cânceres papilares com freqüência são intracísticos, e o cisto produz a margem lisa. Lesões que se disseminam para a mama a partir de sítios primários extramamários (melanoma, linfoma, câncer de pulmão etc.) freqüentemente são bem definidas, mas também costumam ser múltiplas, e a presença do câncer primário extramamário geralmente já é conhecida.

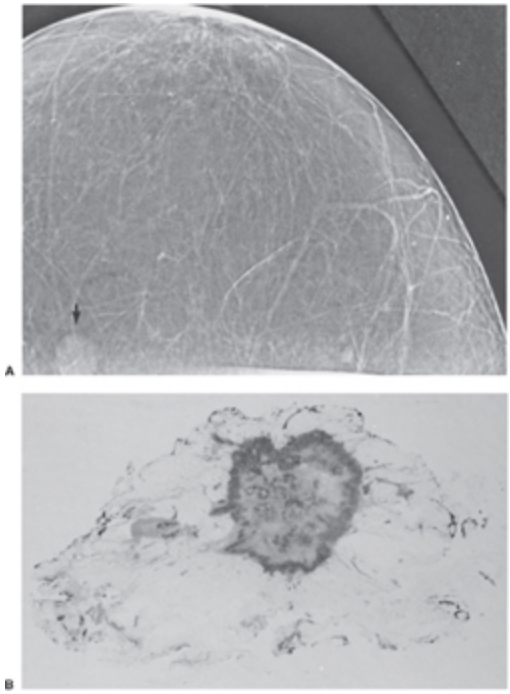

Fig. 13.48 A massa na parte medial da mama esquerda nesta xerorradiografia craniocaudal (A) parece ser bem circunscrita e tem um halo circundante. Fotomicrografia (B) do câncer invasivo que foi excisado revela que a margem da lesão na verdade é mal definida. Essa definição vaga foi inaparente ao nível de resolução da mamografia de contato.

Sinal do Halo. Com freqüência, encontra-se uma linha fina (de 1 mm ou menor) e escura em volta de massas circunscritas. Esse halo de radiotransparência perceptível na verdade é uma ilusão óptica. O halo é um efeito de Mach (47) que se deve à integração na retina da transição abrupta da interface entre as estruturas, fazendo com que os cones retinianos adjacentes à projeção da borda da massa na retina sejam suprimidos. Isto induz o sistema visual a acreditar que há uma faixa escura adjacente à borda brilhante da massa. A densitometria revela que não há redução na densidade. Também se pode demonstrar o efeito cobrindo a massa, que

causa desaparecimento do halo. Alguns radiologistas consideravam que o halo era patognomônico de um processo benigno, mas lesões malignas com margens nítidas também produzem halos (48). A nitidez aparente da borda varia com a resolução da imagem. Uma borda nítida na mamografia de contato pode revelar-se mal definida com a magnificação. Uma lesão com halo que parece ter margens lisas em nível macroscópico de uma mamografia (Fig. 13.48A) pode ter margem infiltrativa quando examinada em nível microscópico (Fig. 13.48B).

Probabilidade de Câncer Quando uma Massa É Nitidamente Circunscrita. A maioria dos pesquisadores observou que a probabilidade de câncer de massas redondas ou ovais com margens circunscritas é de aproximadamente 2% (48). Sickles (49) e Varas *et al*. (50) também mostraram que massas circunscritas têm probabilidade de câncer, 5% se não houver evidências de infiltração na mamografia com magnificação. Em nossa prática, 5% das massas circunscritas excisadas após localização com agulha eram malignas. As diferenças provavelmente residem no fato de que eliminamos a maioria dos cistos por ultra-som ou aspiração, e assim estes são excluídos de nossas estatísticas. Como a probabilidade de câncer é muito baixa no caso dessas lesões, a maioria concorda que é razoável acompanhá-las a curtos intervalos se forem encontradas na primeira mamografia e intervir apenas se aumentarem ou demonstrarem quaisquer outras alterações significativas. Sickles propôs o acompanhamento de uma lesão se ela for circunscrita em mais de 75% de sua margem (e qualquer segmento mal definido for obscurecido pelo tecido circundante) em mamografia com compressão focal e magnificação.

Importância do Tamanho. O tamanho não prediz câncer. Foi sugerido que o tamanho de uma lesão circunscrita poderia ser usado para orientar a intervenção, na crença de que, quanto maior a lesão, maior a probabilidade de que seja maligna. Não há base científica para essa afirmação. Em revisão dos dados de seu programa de triagem, Sickles (34) não encontrou aumento

significativo do risco com um tamanho crescente de lesões circunscritas solitárias. Nessa revisão, porém, houve uma associação fraca entre o aumento da idade da paciente e o risco de que uma dessas massas fosse maligna. Nossos dados concordam com isso, refletindo a probabilidade prévia de câncer na população, que aumenta com a idade da paciente. Aqueles que observaram diferença associada ao tamanho provavelmente também incluíram lesões palpáveis, enquanto Sickles reviu predominantemente lesões impalpáveis detectadas na triagem. Também é importante ressaltar que as lesões descritas por Sickles exibiam margens nitidamente definidas na mamografia com magnificação. Qualquer sugestão de infiltração ou espiculação deve suscitar intervenção precoce, seja qual for o tamanho da lesão. Uma massa circunscrita que não estava presente previamente mas surge em exame subseqüente também deve ser investigada.

Importância do Tamanho para o Prognóstico. Embora não seja um critério útil para distinguir entre lesões benignas e câncer, o tamanho é relevante quando a lesão comprovadamente é câncer. Se uma intervenção (diagnóstico tecidual) tiver de ser realizada para uma massa circunscrita recém-descoberta, deve-se realizá-la enquanto o prognóstico, caso seja câncer, é mais favorável. Conforme mencionado, os dados de Rosen *et al*. (10) do hospital Sloan-Kettering e de Tabar *et al*. (11) da Suécia demonstraram piora no prognóstico quando cânceres medem . 1 cm entre mulheres acometidas de câncer geralmente favorável com linfonodos negativos (estágio I). O tamanho de um câncer também está diretamente relacionado com a probabilidade de envolvimento dos linfonodos axilares (36) e, assim, o prognóstico. É provável que exista um limiar contínuo em vez de abrupto, mas cânceres . 1 cm têm probabilidade duas vezes mais alta de disseminar-se para os nodos axilares do que lesões com diâmetro # 1 cm. Embora 1 cm possa ser um ponto de corte artificial, existem dados que indicam sua validade. A maximização do diagnóstico de cânceres enquanto eles medem 1 cm ou menos é uma meta desejável.

Quando Intervir. A partir desse princípio, os dados sugerem que, se uma lesão circunscrita solitária detectada na primeira mamografia tiver de ser avaliada primariamente, deve-se fazê-lo enquanto a lesão mede até 1 cm. Se a avaliação primária estiver fora de questão, deve-se criar um protocolo de acompanhamento que ofereça a oportunidade de detectar rapidamente uma alteração que poderia indicar que a lesão é maligna e desencadear intervenção precoce.

Embora o padrão de assistência permita acompanhamento de lesões redondas ou ovais circunscritas (51), nossa conduta tem sido mais agressiva. Para diagnosticar cânceres de mama invasivos antes que atinjam um diâmetro de 1 cm, estabelecemos arbitrariamente um limiar de 8 mm para intervenção em massas circunscritas solitárias encontradas em uma primeira mamografia. Esse limiar não foi escolhido com base na crença de que a probabilidade de câncer aumenta com o tamanho, mas baseou-se em dados que demonstraram as vantagens do diagnóstico de cânceres enquanto seu diâmetro ainda é, 1 cm. Em nosso serviço, toda lesão circunscrita solitária igual ou superior a 8 mm é investigada por ultra-som (para diferenciação de cisto/sólido), aspiração com agulha (para diferenciação de cisto/sólido) ou biopsia de fragmento (se sólido), pressupondo que não existam filmes prévios demonstrando sua estabilidade. Aspiração com agulha fina ou biopsia de fragmento, se precisa, pode ser usada para evitar uma biopsia excisional, particularmente se o diagnóstico for claramente fibroadenoma. Dentre os cânceres detectados por triagem e diagnosticados em nosso serviço desde 1978, . 50% das lesões infiltrativas tinham menos de 1 cm.

Essa conduta aplica-se apenas a massas circunscritas solitárias. Não deve haver limiar de tamanho para massas espiculadas ou mal definidas, e deve-se recomendar uma biopsia dessas outras lesões independentemente do tamanho, porém, no caso de uma massa circunscrita mais provavelmente benigna, nosso limiar de investigação (ultra-som, aspiração ou biopsia) para lesões solitárias recém-descobertas aproxima-se de 1 cm.

Lesões pequenas (, 8 mm), redondas, isoladas e de margens lisas são tão freqüentes que é impraticável avaliá-las. É razoável acompanhá-las a intervalos de 6 meses se a avaliação primária não revelar morfologia suspeita. Isto é especialmente verdade quando muitas densidades semelhantes se espalham por toda a mama. Múltiplas densidades redondas com margens nítidas que não distorcem a arquitetura mamária normal quase sempre representam um processo benigno (52). Sickles criou a regra de multiplicidade. Três ou mais lesões iguais quase sempre são benignas (exceto massas espiculadas ou de formato irregular) e não precisam de investigação adicional. Isto se aplica a múltiplas densidades redondas. O radiologista deve pesquisar as anormalidades que diferem das lesões redondas — aquelas que podem representar câncer dentre as lesões benignas. Não há razão para avaliar múltiplas densidades redondas.

Lesões que São Redondas, Ovais ou Lobuladas com Margens Circunscritas

Fibroadenoma. A massa de margens nítidas mais comum entre mulheres na segunda, terceira e início da quarta décadas de vida é o fibroadenoma. Radiograficamente, um fibroadenoma é, para todos os fins práticos, indistinguível de um cisto ou até mesmo de um carcinoma bem circunscrito. Em geral, porém, exibe margens claramente definidas que podem ser um pouco mais angulares (Fig. 13.49) do que o cisto geralmente redondo ou ovóide. A exemplo de outras lesões benignas, não costumam distorcer a arquitetura mamária, mas, em vez disso, moldam-se a ela. Quando as calcificações grandes típicas estão presentes dentro do fibroadenoma, define-se o diagnóstico sem biopsia.

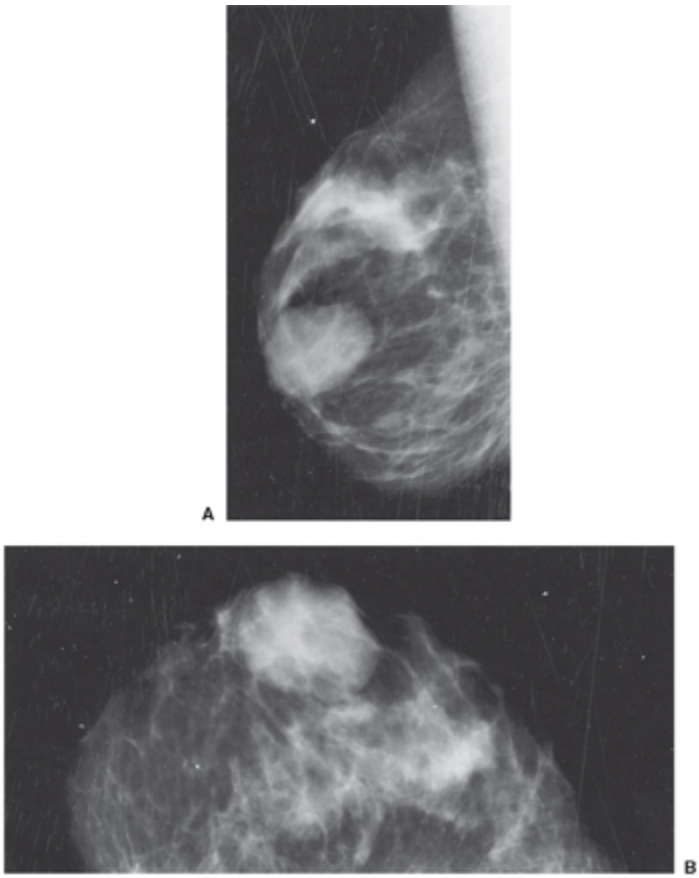

Fig. 13.49 Nas incidências mediolateral oblíqua (A) e craniocaudal (B), fibroadenomas, como esta massa na região subareolar da mama esquerda, costumam exibir margens nitidamente definidas que às vezes são um pouco achatadas. Elas tendem a orientar-se em seu eixo longitudinal na mesma direção dos ductos, mas essas características não são diagnósticas.

Cistos. Cistos provavelmente são as massas mais comuns na mama. São raros antes de 30 anos de idade. Apenas 3% das lesões que encontramos em mulheres abaixo de 30 anos são cistos. Cistos começam a ser diagnosticados com maior freqüência a partir da quarta década de vida. Embora mais comuns em mulheres antes da menopausa, são encontrados em mulheres de todas as idades e não são incomuns após a menopausa. Conforme descrito na seção sobre patologia, representam mais provavelmente dilatação dos ductos terminais dentro dos lóbulos que resulta de desequilíbrio entre secreção e reabsorção. Podem advir de dilatação cística de um ducto grande, mas esse mecanismo não está claro. Macrocistos (visíveis na mamografia) em geral são múltiplos e bilaterais

(ver Fig. 13.43). Também distorcem a arquitetura mamária raramente, pois aparecem como densidades redondas no seu interior (Fig. 13.50).

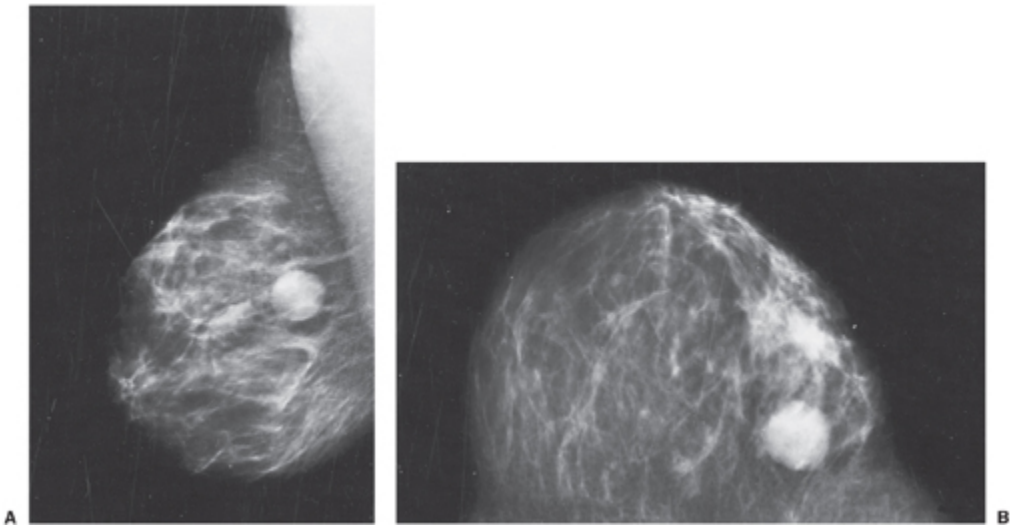

Fig. 13.50 Cistos raramente distorcem o tecido circundante. Esta massa redonda e bem circunscrita nas incidências mediolateral oblíqua (A) e craniocaudal (B) revelou ser um cisto.

Os cistos costumam ser bem definidos. Comumente, exibem margens que são parcialmente obscurecidas pelo parênquima circundante (Fig. 13.51). Às vezes, suas margens não são visíveis na mamografia, causando apenas aumento focal da densidade ou uma lesão palpável por ocasião do exame clínico. Partes de suas margens podem aparecer com contornos redondos e abaulados dentro do fundo denso da mama (Fig. 13.52).

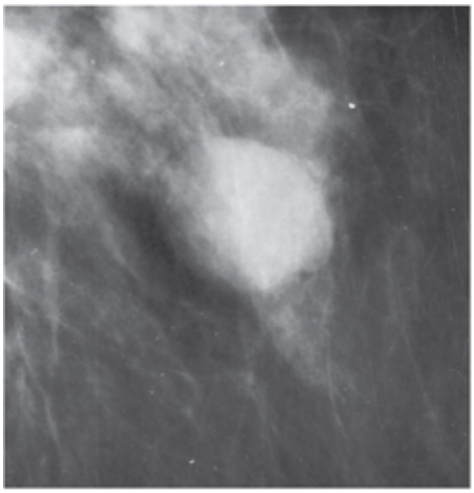

Fig. 13.51 Cistos com freqüência são obscurecidos parcialmente. Esta massa possui uma margem parcialmente obscurecida, mas revelou-se um cisto benigno com o emprego de aspiração orientada por exame de imagem.

Não há unanimidade no tratamento apropriado dos cistos. É melhor distinguir entre os que são detectados apenas por mamografia e os que são palpáveis. Essa provavelmente é uma distinção artificial, mas o clínico deve ditar o manejo de um cisto palpável, enquanto a lesão detectada apenas por mamografia deve ser assistida pelo radiologista.

A ultra-sonografia é uma forma segura, fácil e precisa de avaliar lesões para determinar se elas são císticas ou sólidas. A maioria dos clínicos concorda que, se uma lesão satisfizer todos os critérios para o diagnóstico ultra-sonográfico de cisto (redonda ou oval, bem definida, ausência de ecos internos e aumento da transmissão do som no seu interior) (Fig. 13.53), o diagnóstico está praticamente garantido (53).

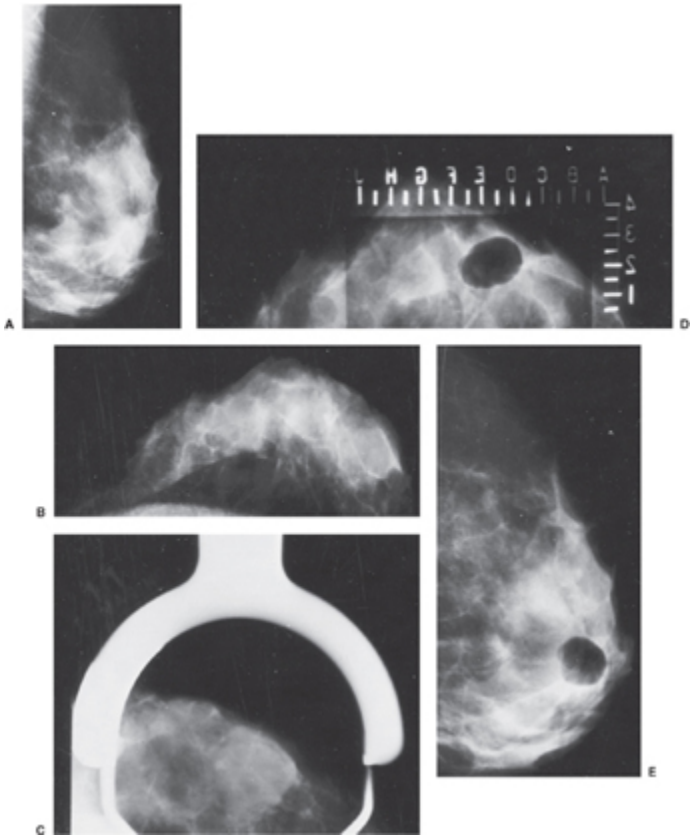

Fig. 13.52 A aspiração ajuda a esclarecer o diagnóstico de cisto. Há uma massa palpável nos tecidos ântero-mediais da mama direita nas incidências mediolateral oblíqua (A) e craniocaudal (B). Sua margem anterior é bem definida nas incidências com compressão focal (C), mas os tecidos circundantes obscurecem sua margem posterior. O ultra-som foi indeterminado; por solicitação do médico clínico, aspirou-se a massa e introduziu-se ar, conforme visto nas incidências craniocaudal (D) e lateral (E), que confirmam um cisto benigno.

No caso de lesões palpáveis que parecem ser cistos, a conduta pode ser diferente. Alguns cirurgiões argumentam que um cisto palpável pode ocultar algo embaixo, e eles aspiram massas palpáveis a despeito do diagnóstico ultra-sonográfico de cisto, porém os dados que fundamentam essa intervenção são obscuros. Além disso, muitos cistos palpáveis são dolorosos, e a presença de um nódulo gera ansiedade em algumas mulheres. A aspiração é o meio mais rápido, e com freqüência o menos dispendioso, de diagnosticar e eliminar um cisto palpável. Muitos preconizam o uso do ultra-som para avaliar massas palpáveis. Embora não exista nenhum estudo demonstrando algum benefício real, muitos defensores do ultra-som insistem na realização desse exame, e portanto, a fim de evitar um possível processo médico-legal, provavelmente é melhor atuar defensivamente e recorrer ao ultra-som para avaliar anormalidades palpáveis. Decerto não existem evidências de que a avaliação ultra-sonográfica rotineira de massas palpáveis tenha relação custo/benefício favorável, sobretudo se o clínico pretender aspirar a massa apesar do diagnóstico de cisto pelo ultra-som.

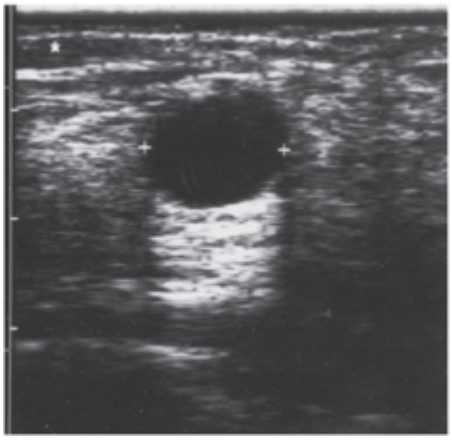

Fig. 13.53 Cisto clássico avaliado por ultra-som. Esta massa redonda tem margens anterior e posterior bem definidas, sem ecos internos. Há maior transmissão do som dentro do cisto. Essas características definem um cisto mamário simples benigno, e não há necessidade de intervenção adicional.

Uma lesão impalpável detectada apenas por mamografia é responsabilidade do radiologista. A demonstração ultra-sonográfica de um cisto é suficiente, e nenhuma avaliação adicional é necessária se os critérios radiológicos estiverem presentes. Se houver alguma dúvida, aspiração orientada por mamografia ou ultra-som pode ser diagnóstica e, ao mesmo tempo, eliminar a massa. Embora não seja essencial, a introdução de uma pequena quantidade de ar (menos do que a quantidade de líquido removida) após a aspiração de líquido pode ser proveitosa. Sugeriu-se que essa medida pode reduzir a chance de que o líquido se reacumule, mas isto provavelmente não é verdade. Se pacientes forem acompanhadas por vários anos, constatamos que até 40% dos cistos reenchem a despeito da introdução de ar (dados não publicados).

A observação de uma parede fina e lisa na pneumocistografia é tranqüilizadora e ajuda a confirmar que a lesão aspirada era igual à anormalidade visível na mamografia. Porém, como o ultra-som é bastante preciso, raramente realizamos pneumocistografia. Jamais demonstramos um câncer intracístico com pneumocistografia, embora outros radiologistas o tenham demonstrado. Câncer de mama intracístico é raríssimo. Em nossa experiência, os poucos cânceres intracísticos que ocorrem apresentam-se como cistos palpáveis que possuem alta atenuação dos raios X em conseqüência de sangue por hemorragia interna (Fig. 13.54).

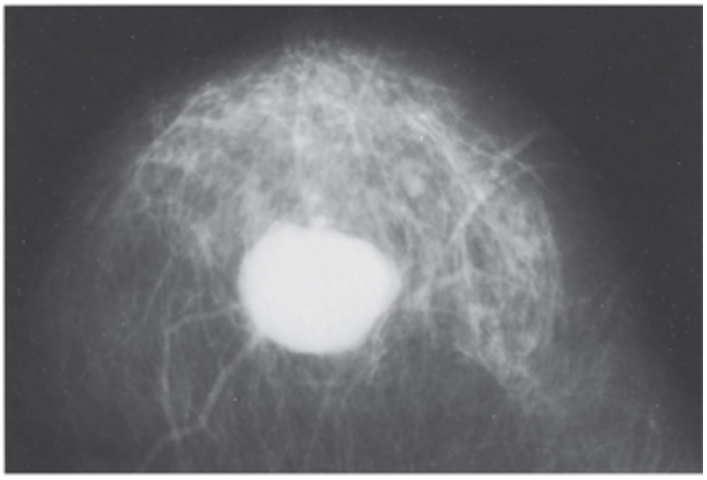

Fig. 13.54 Câncer intracístico pode sangrar. Esta massa, vista na incidência craniocaudal, apresentava alta atenuação dos raios X causada por hemorragia no câncer intracístico.

Embora seja provável que cânceres intracísticos impalpáveis serão encontrados à medida que o uso da triagem aumentar, a probabilidade é baixa. Por esta razão, não recomendamos reaspiração se um cisto recorrer, desde que os seguintes critérios sejam satisfeitos:

1. Um cisto impalpável é aspirado e esvaziado totalmente sem resíduos suspeitos.
2. O líquido é atípico à inspeção visual (claro, amarelo, verde, cinza, branco ou castanho).

Deixamos de recomendar reaspiração se o cisto recorrer, a menos que haja outras razões para esvaziá-lo de novo. Nossa conduta difere da de muitos cirurgiões que reaspiram cistos palpáveis recorrentes e os excisam cirurgicamente caso eles continuem a recorrer. O princípio dessa conduta não está claro, tampouco ela é aceita universalmente. Não existem dados sugerindo que a recorrência de um cisto impalpável tenha alguma importância.

O líquido de um cisto mamário quase nunca é claro. Na melhor das hipóteses, é amarelo turvo ou verde. Como câncer intracístico é raríssimo e a citologia pode ser negativa mesmo quando um câncer está presente, e com base no trabalho de Smith *et al*. (54), descartamos o líquido do cisto sem submetê-lo a análise citológica, a menos que o líquido represente sangue

antigo (material marrom ou vermelho espesso). Se a aspiração revelar sangue antigo, deve-se interrompê-la (para que a lesão permaneça visível) e indicar uma biopsia. A colocação de um clipe é recomendada se sangue antigo for removido, a fim de marcar o local se a lesão for totalmente aspirada.

Em raros casos, detectamos cânceres em contato com um cisto solitário (Fig. 13.55). Embora a relação seja incerta, é possível que o câncer tenha causado obstrução de um ducto, gerando um cisto solitário. Sinais de malignidade, bem como outras lesões com morfologia suspeita, não devem ser menosprezados apenas porque cistos foram identificados na mama.

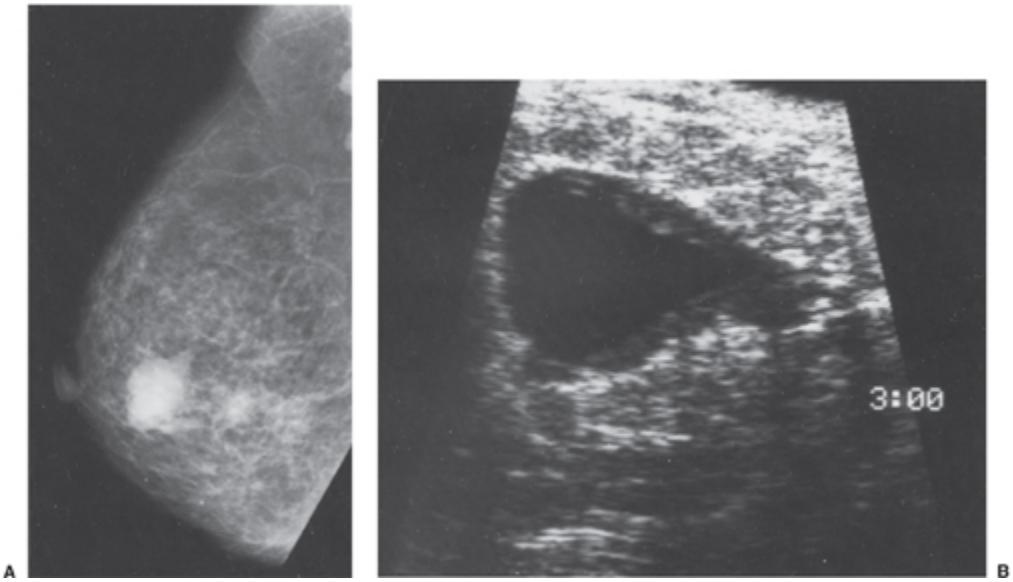

Fig. 13.55 Cânceres associados a cistos são extremamente incomuns. Esta massa lobulada, vista na incidência lateral reta (A), é complexa no ultra-som (B), com parede espessada. Encontrou-se um câncer contíguo ao cisto e crescendo para dentro dele.

Cistos podem sofrer resolução espontânea (Fig. 13.56) ou persistir por muitos anos. Embora sejam mais comuns antes da menopausa, podem ocorrer em mulheres pós-menopausa. A TRH pode resultar no desenvolvimento de cistos após a menopausa, juntamente com aumento da densidade fibroglandular (Fig. 13.57). Em algumas séries pequenas, relatou-se que os efeitos da TRH ocorreram com freqüência de até 27% dos casos (55), mas em nossa experiência, em revisão não publicada, a

percentagem foi mais próxima de 12% de mulheres sob reposição hormonal. Esses efeitos devem tornar-se menos comuns, pois o ligeiro aumento do risco de câncer de mama que foi demonstrado no estudo Women's Health Initiative (56) motivou a maioria das mulheres a descartar a TRH.

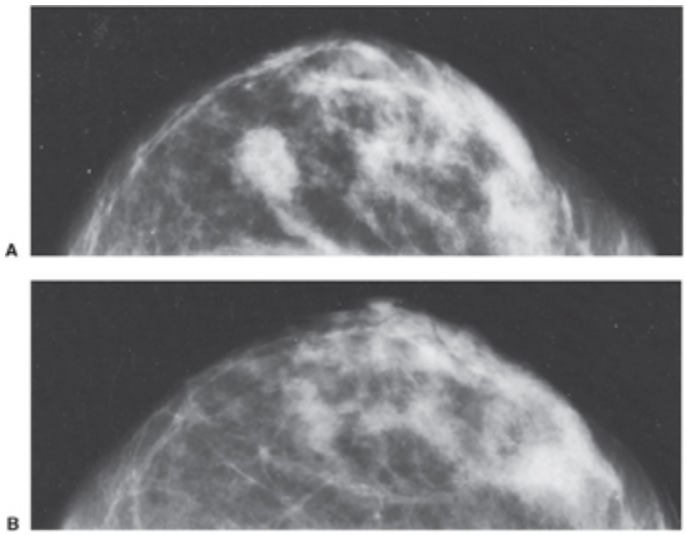

Fig. 13.56 Cistos podem ter resolução espontânea. O cisto na região medial da mama esquerda visto nesta incidência craniocaudal (A) foi reabsorvido espontaneamente em exame subseqüente 3 meses depois (B).

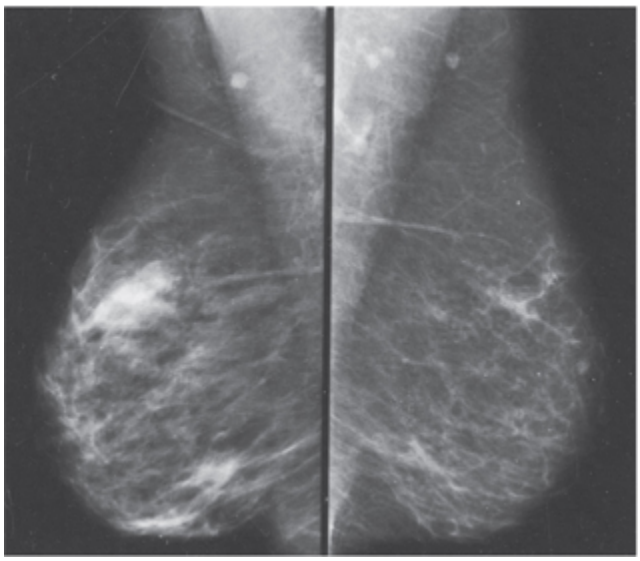

Fig. 13.57 Um efeito incomum da terapia de reposição hormonal é aumento da densidade tecidual. A incidência mediolateral oblíqua à direita foi obtida antes do uso de estrogênio. A mesma incidência à esquerda é uma imagem invertida da mesma mama. Foi obtida 2 anos após a imagem à direita. As densidades teciduais aumentadas decorrem de reposição hormonal com estrogênio.

Abscesso Mamário. A maioria das infecções na mama é tratada antes que elas formem um abscesso. Como grande parte dos abscessos mamários acomete mulheres jovens e está muitas vezes associada à amamentação, eles são freqüentemente tratados sem exames de imagem. Ademais, a compressão da mama é muito dolorosa na paciente com infecção. Em conseqüência, é raro indicar-se mamografia em uma mulher com abscesso, e a maioria dos casos é tratada clinicamente. Nas raras situações em que fomos solicitados a obter exames de imagem de abscessos mamários, observamos que eles exibem todo o espectro de achados. Na mamografia, podem ser redondos e bem circunscritos ou irregulares e mal definidos ou evidentes apenas por espessamento cutâneo e trabecular. Nem mesmo o ultra-som é capaz de diferenciar sempre entre abscesso e cisto ou mesmo uma massa sólida (Fig. 13.58). Em geral, aspiração é essencial para o diagnóstico. A despeito do fato de que um abscesso pode parecer hipoecóico e sugestivo de fleimão, se uma agulha calibrosa (número 18 ou maior) for utilizada, líquido purulento quase sempre pode ser removido.

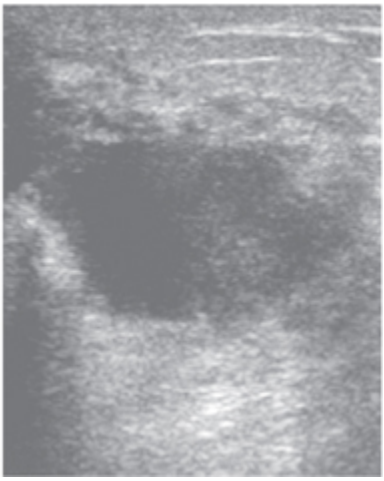

Fig. 13.58 Um abscesso mamário pode parecer sólido no ultra-som. Quando tecidos sofrem necrose formando um abscesso na mama, o aspecto da infecção pode simular uma massa no ultra-som. Esta imagem exibe aspecto semelhante a um fleimão no pâncreas.

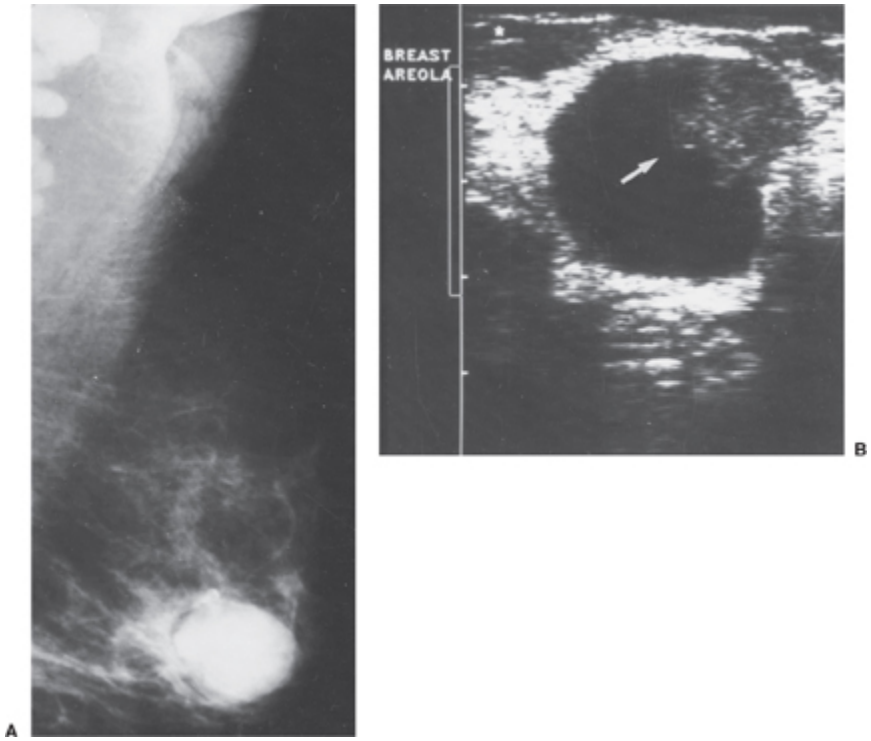

Fig. 13.59 Papiloma intracístico. Esta massa circunscrita (A) na região subareolar é um cisto que contém (B) uma massa intracística (seta) que consiste em um papiloma benigno. O cisto é um ducto que sofreu dilatação cística.

Papiloma Intraductal. Os papilomas intraductais geralmente se estendem no interior da luz ductal e são inaparentes em mamografias convencionais. Às vezes, formam massas visíveis que podem ser circunscritas. Se o ducto se dilatar cisticamente em volta do papiloma, eles podem aparecer como cistos (Fig. 13.59). Raramente, apresentam-se como massas lobuladas dentro de vários centímetros do mamilo.

Fibrose Focal. A mama é um órgão razoavelmente dinâmico e parece produzir e reabsorver colágeno prontamente. Às vezes, áreas focais de fibrose ocorrem e podem surgir como ilhas isoladas de densidade (57). As margens dessas ilhas fibróticas às vezes são lisas e bem demarcadas (Fig. 13.60), mas em geral são mais difíceis de avaliar porque elas se esvaecem

gradualmente nos tecidos circundantes. A compressão focal com colimação estreitada ajuda a eliminar a preocupação por mostrar arquitetura íntegra através da densidade.

Mais recentemente, algumas dessas lesões foram reclassificadas como hiperplasia pseudo-angiomatosa do estroma (58,59). São lesões benignas que podem assemelhar-se a fibrose focal ou fibroadenomas em exames de imagem. As lesões exibem fendas revestidas por fibroblastos (células fusiformes) que lhes conferem o aspecto de pequenos vasos (daí o nome). Elas não possuem potencial maligno conhecido.

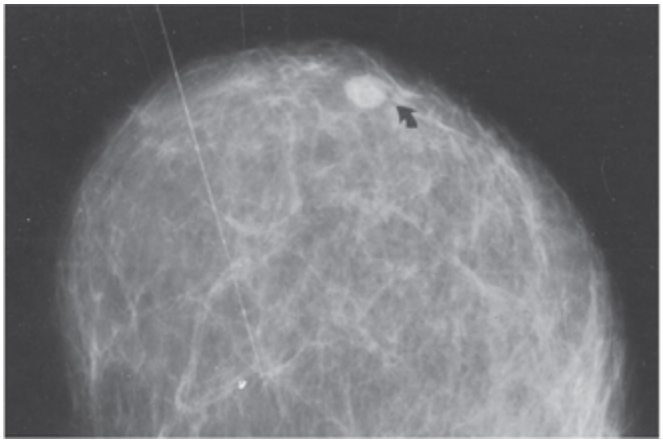

Fig. 13.60 A lesão bem circunscrita na região subareolar consiste em uma área focal de fibrose.

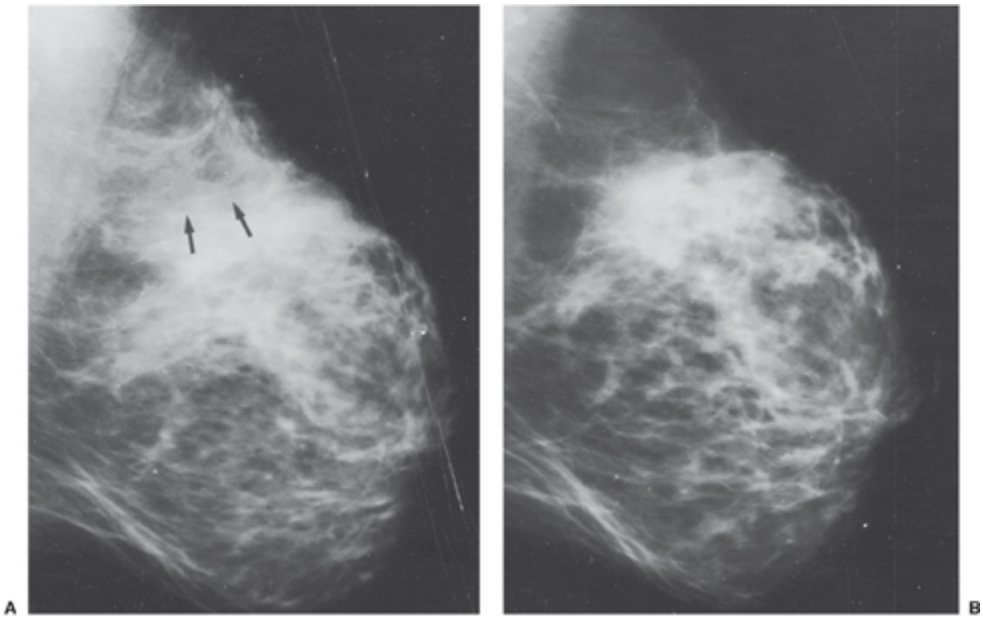

Fig. 13.61 Contusão. Esta paciente sofreu traumatismo direto no quadrante superior externo da mama direita. Observa-se espessamento trabecular (A) (setas), supostamente devido a sangue e edema que dissecaram ao longo dos planos teciduais. Vários meses depois (B), o sangue e o líquido foram reabsorvidos, não há mais equimose evidente e o padrão trabecular retornou ao aspecto fino e delicado.

Hematoma versus Contusão. Um traumatismo da mama pode acarretar uma massa dura ou espessamento que é óbvio ao exame físico. Radiograficamente, uma contusão pode apresentar-se como infiltração difusa bastante sutil de tecidos por sangue ou edema. Por produzir apenas alterações leves da arquitetura com algum espessamento das trabéculas mamárias (Fig. 13.61), a contusão raramente produz uma massa visível em exames radiográficos.

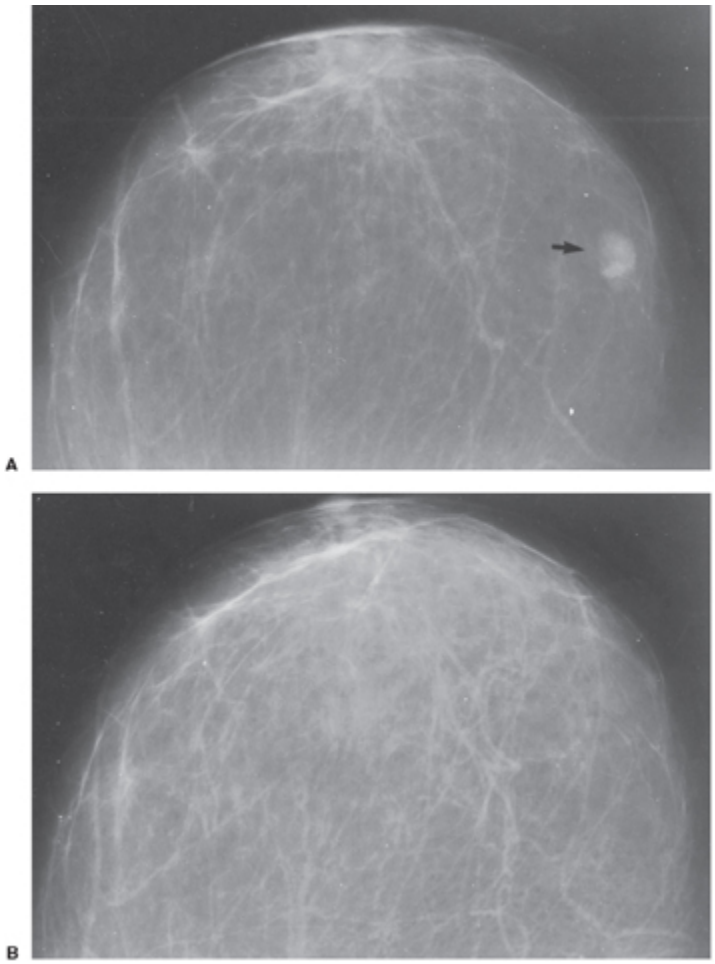

Fig. 13.62 Hematoma. (A) Massa circunscrita e regularmente lobulada na parte lateral da mama esquerda (seta), onde a paciente sofreu um golpe direto. (B) Vários meses após o traumatismo, o hematoma desapareceu.

Por outro lado, se um traumatismo gerar uma coleção focal verdadeira de sangue, pode-se observar uma lesão razoavelmente bem circunscrita (Fig. 13.62). Hematomas não são incomuns após cirurgia (Fig. 13.63A). Devem resolver-se espontaneamente dentro de várias semanas (Fig. 13.63B), mas não é raro que alterações da arquitetura persistam por até um ano após uma biopsia mamária com resultados benignos (42) e ainda mais tempo se a mama tiver irradiada em razão de câncer. Em geral, não há seqüelas a longo prazo de traumatismo mamário, e distorção permanente da arquitetura é razoavelmente incomum.

Em raras ocasiões, distorção da arquitetura e cicatrizes persistem, formando uma densidade espiculada preocupante. De outro modo, traumatismo pode resultar em uma de várias formas de adiponecrose, como a gordura encapsulada e gelatinizada do cisto oleoso pós-traumático com aspecto transparente típico.

Tumor Filóide. Tumor filóide é uma lesão rara que costumava ser mais comum. Em geral, forma uma densidade levemente lobulada com margens bem definidas e, em muitos casos, cresce rapidamente (Fig. 13.64). O tumor geralmente é benigno, mas cerca de 15% deles são malignos e são localmente invasivos, recorrentes ou metastáticos além da mama. Embora seja difícil determinar sua história natural, essa lesão provavelmente é uma variante do fibroadenoma. É radiograficamente indistinguível do chamado fibroadenoma gigante que pode ser visto em adolescentes e mulheres na terceira década de vida (ver Fig. 13.38).

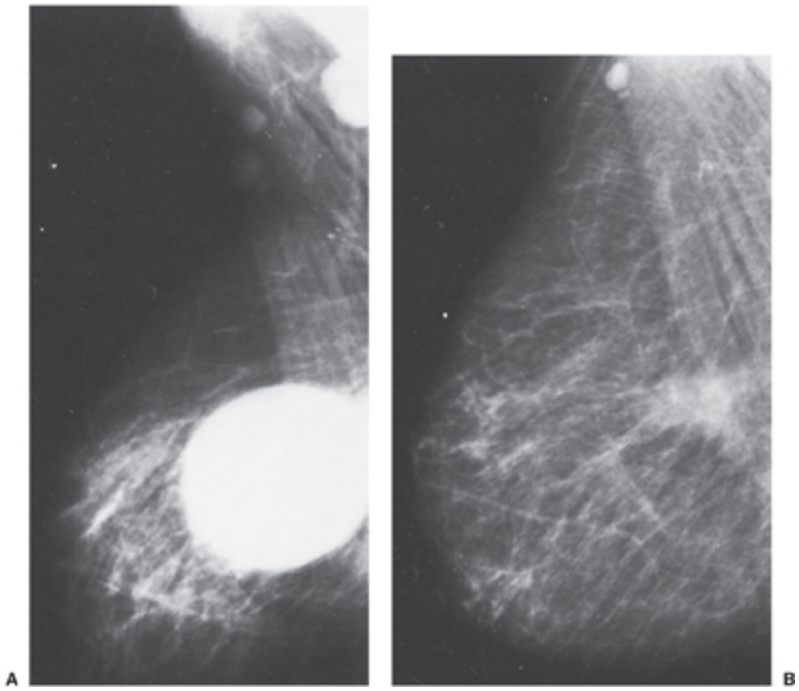

Fig. 13.63 (A) Este hematoma pós-operatório (a atenuação alta decorre da presença de sangue) estava presente 9 dias após uma biopsia excisional para carcinoma ductal in situ. Os nodos axilares são reativos. Nove meses depois (B), o hematoma havia sido desfeito com alteração pós-cirúrgica residual mínima.

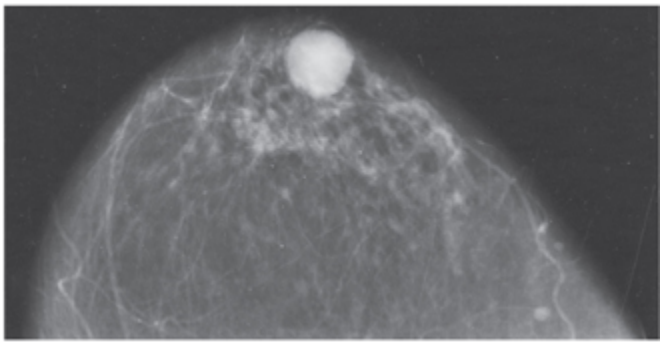

Fig. 13.64 Este tumor filóide aumentou de 2,5 para 3,5 cm em, 6 meses nesta paciente de 74 anos, que inicialmente recusou cirurgia.

Linfoma. O linfoma maligno da mama pode ter características morfológicas variáveis, desde aumento difuso da densidade (Fig. 13.65) a uma lesão nitidamente delimitada (Fig. 13.66). Linfoma primário da mama é fenômeno relativamente raro, e linfoma em geral é evidente em outra região do corpo quando detectado na mama.

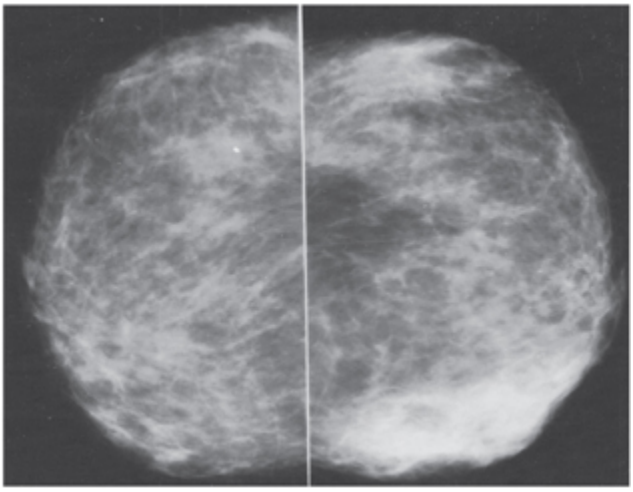

Fig. 13.65 A área de aumento assimétrico e difuso da densidade na parte medial da mama direita consiste em linfoma.

Câncer de Mama Circunscrito

Infelizmente, até 7% das lesões malignas podem ser circunscritas (Fig. 13.67). Acreditava-se que os cânceres circunscritos geralmente fossem do tipo medular e tivessem prognóstico mais favorável, mas na verdade o carcinoma ductal infiltrativo (SOE) ordinário é mais comumente o diagnóstico quando as margens de um câncer são nitidamente definidas na mamografia (46). Embora se tenha sugerido que margens circunscritas indicariam que um câncer é de crescimento lento, bordas circunscritas não garantem indolência.

Em geral, uma lesão maligna bem circunscrita tem alguma parte de sua margem que é mal definida, sugerindo infiltração. Assim como muitos outros elementos descritivos, esse aspecto também pode ocorrer em processos benignos. A superposição de estruturas teciduais normais pode conferir um aspecto mal definido a margens bem delimitadas. Compressão focal com colimação estreitada pode ajudar na avaliação dessas densidades. O uso de TMD para resolver a superposição de estruturas provavelmente facilitará o diagnóstico.

Doença Metastática na Mama. Lesões mamárias metastáticas oriundas de outro câncer primário com freqüência são redondas e razoavelmente bem

delimitadas. Quando se observam múltiplas densidades redondas — particularmente quando unilaterais —, deve-se considerar um processo metastático (Fig. 13.68). Embora incomum, praticamente qualquer outro câncer pode enviar metástases para a mama. Quando se encontra doença metastática na mama, o câncer primário geralmente já é conhecido.

A lesão mais comum que envia metástases para a mama é o melanoma (Fig. 13.69) (60), seguido por linfoma e câncer de pulmão. Também vimos casos de disseminação de câncer ovariano e carcinoma de células renais para a mama (Fig. 13.70). Lesões metastáticas em geral são múltiplas. Embora possam ser mal definidas, as lesões metastáticas freqüentemente se distinguem do câncer de mama primário por suas margens bem delineadas.

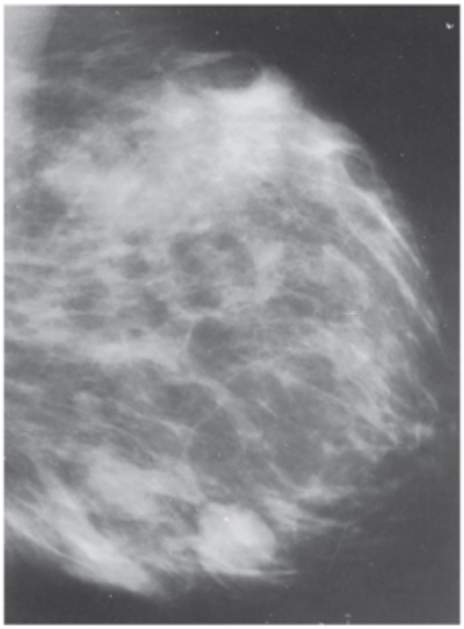

Fig. 13.66 O linfoma muitas vezes é bem circunscrito. Esta massa circunscrita solitária consiste em linfoma primário da mama.

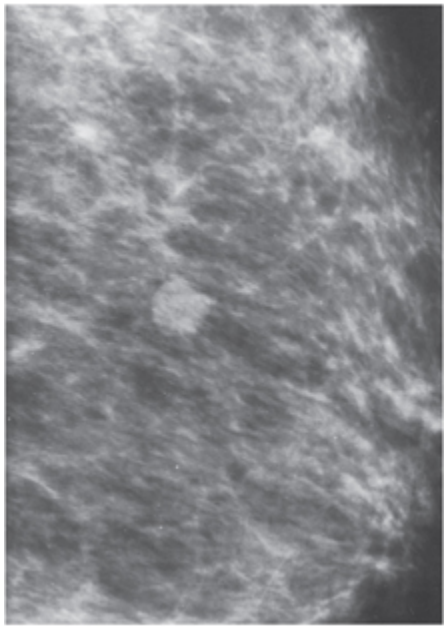

Fig. 13.67 A massa circunscrita com margens obscurecidas na região inferior da mama direita era um carcinoma ductal infiltrativo.

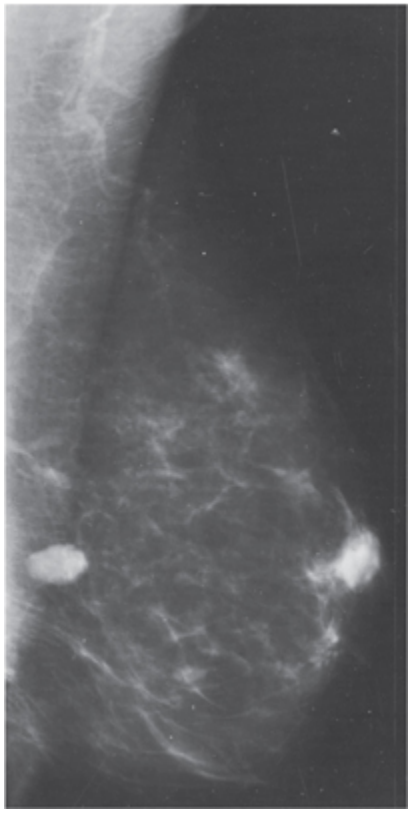

Fig. 13.68 A massa ovóide circunscrita situada profundamente na incidência mediolateral oblíqua é um linfoma, metastático para a mama. Há outro foco menos bem definido no tecido subareolar.

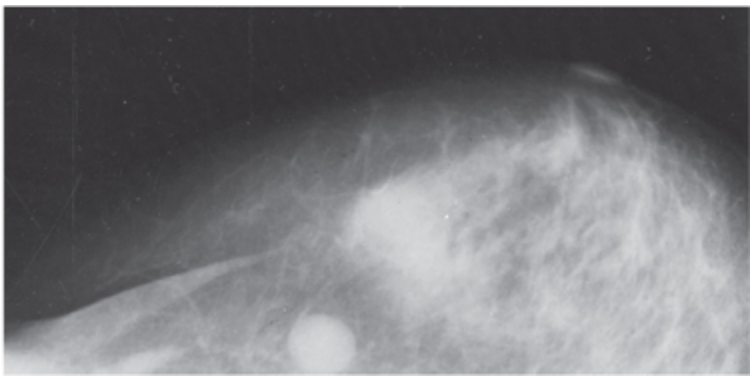

Fig. 13.69 A massa circunscrita na região lateral da mama direita é uma metástase de melanoma.

Massas Circunscritas Incomuns. Existem outras lesões raríssimas que podem ser circunscritas. Incluem sarcomas, histiocitomas fibrosos malignos e hamartomas mióides. Nenhuma delas exibe características distintivas nos exames de imagem.

Lesões com Margens Obscurecidas. Um dos principais problemas no diagnóstico é diferenciar entre uma lesão de margem bem circunscrita que é obscurecida por tecido normal circundante e uma lesão cuja margem é mal definida porque infiltra o tecido normal. Esse problema será muito reduzido com a TMD. Por meio da tomografia de alta resolução, a diferenciação entre massas benignas e malignas é muito facilitada. Uma margem que é obscurecida pode parecer mal definida apenas porque os tecidos na frente e atrás da lesão estão superpostos, e a sombra aglomerada obscurece a margem. Contudo, muitas lesões, benignas e malignas, desenvolvem lóbulos que são imersos em tecido conjuntivo fibroso extralobular normal. Suas margens são imediatamente contíguas a esse tecido com atenuação semelhante de raios X, o que impossibilita determinar onde a lesão termina e o tecido fibroso começa. Não é raro que cistos (Fig. 13.71), bem como fibroadenomas (Fig. 13.72), tenham margens obscurecidas, e isto freqüentemente resulta na necessidade de ultra-sonografia para distinguir um cisto de uma massa sólida, ou de diagnóstico tecidual, se a lesão for sólida. Inflamação pericística (talvez por

extravasamento do conteúdo do cisto) também pode borrar as margens dessas lesões benignas. A ultra-som ajuda a evitar intervenção mais agressiva para um cisto benigno.

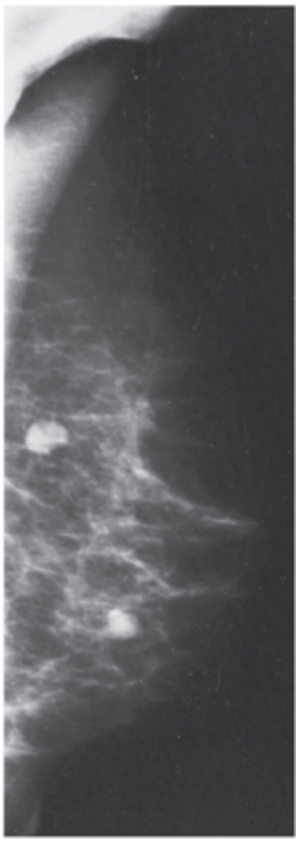

Fig. 13.70 Estas lesões circunscritas na incidência mediolateral oblíqua são metástases de câncer de ovário em paciente de 61 anos de idade.

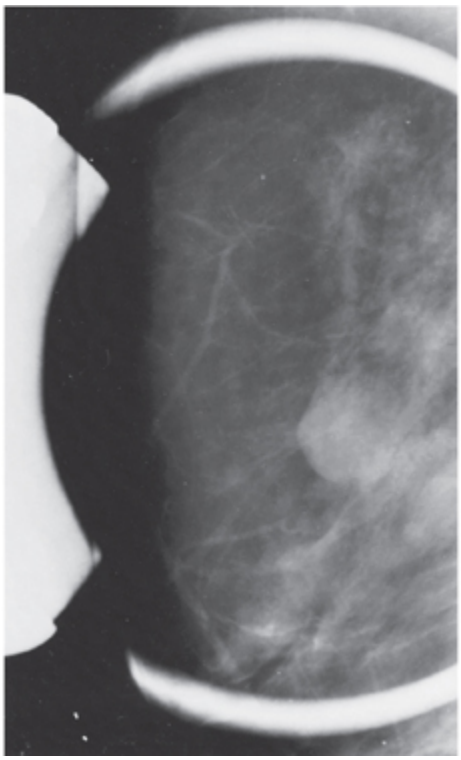

Fig. 13.71 Esta massa impalpável em paciente de 54 anos de idade exibia uma margem anterior circunscrita, vista na mamografia lateral com magnificação. A margem posterior está obscurecida ou mal definida. Ultra-sonografia mostrou que a lesão era um cisto benigno, e nenhuma avaliação adicional foi necessária.

Lesões com Margens Microlobuladas. Muitas lesões bem circunscritas dentro da mama exibem um grau de lobulação. Fibroadenomas, por exemplo, não costumam ser perfeitamente redondos e lisos, mas exibem margens lobuladas ondulantes. Contudo, quanto mais lobulada a lesão (lobulações por área de superfície) e menores as ondulações, maior a chance de ser maligna. Quando as lobulações são múltiplas e medem apenas alguns milímetros, deve-se elevar o nível de suspeita. Alguns descreveram essa microlobulação como nodosa. O sistema BIRADS do ACR prefere o termo margem microlobulada. Essa característica morfológica é forte indicação de câncer (Fig. 13.73) mas, de novo, não é patognomônica porque massas benignas podem ter margens similares (Fig. 13.74).

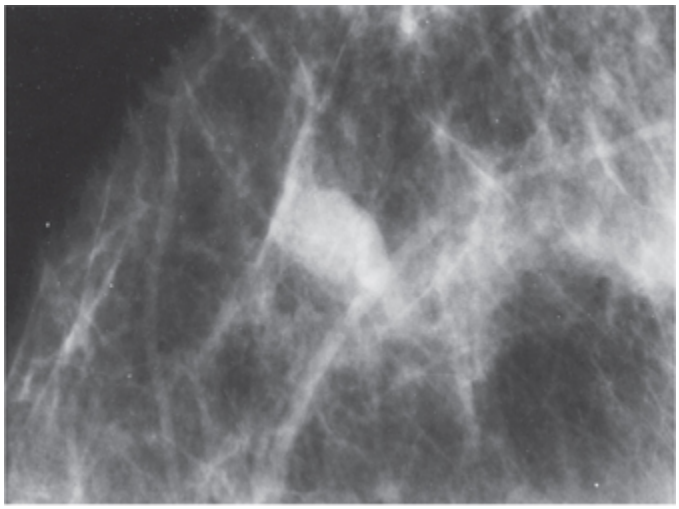

Fig. 13.72 Esta massa impalpável em mulher de 42 anos de idade tinha uma margem inferior e profunda obscurecida. O ultra-som encontrou uma massa sólida, e biopsia revelou um fibroadenoma benigno.

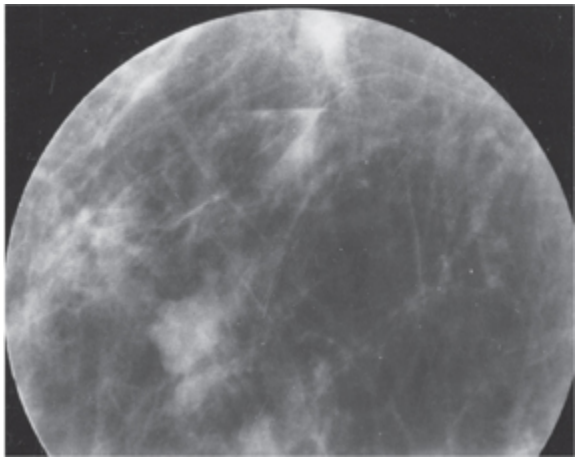

Fig. 13.73 Uma massa com margem microlobulada deve ser considerada suspeita. Esta massa de 8 mm exibe uma margem microlobulada e consiste em carcinoma ductal in situ.

Lesões com Margens Mal Definidas:

Câncer de Mama e Tudo o Mais

Câncer de Mama. Uma margem mal definida é uma característica importante do câncer de mama. A maioria dos cânceres de mama invasivos exibe margens mal definidas em decorrência de infiltração tumoral no tecido circundante e da fibrose irregular que freqüentemente acompanha o tumor (Fig. 13.75). A maioria das massas mal demarcadas deve ser

investigada, embora muitas lesões benignas possam ter margens mal definidas.

Cistos e Fibroadenomas. Praticamente qualquer lesão benigna da mama também pode apresentar-se com margens que, ao exame radiográfico, parecem mal definidas. Isto é válido para cistos (ver Fig. 13.56), cujas margens podem parecer mal definidas em razão de inflamação ou fibrose pericística. Fibroadenomas podem parecer ter margens mal definidas (Fig. 13.76). Muitas lesões benignas parecem ter margens mal delimitadas porque elas se fundem de maneira inconsútil no tecido mamário normal, e suas margens são obscurecidas. Uma massa sólida com margens mal definidas deve ser biopsiada.

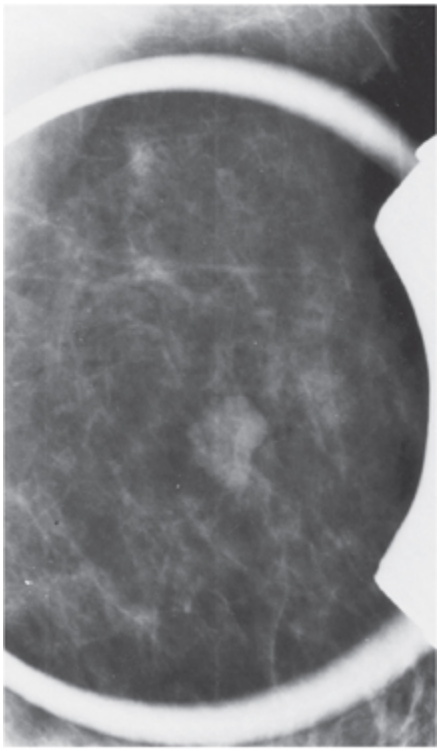

Fig. 13.74 Massas benignas podem ter margens microlobuladas. Esta massa, vista em mamografia com magnificação, consiste em um cisto benigno.

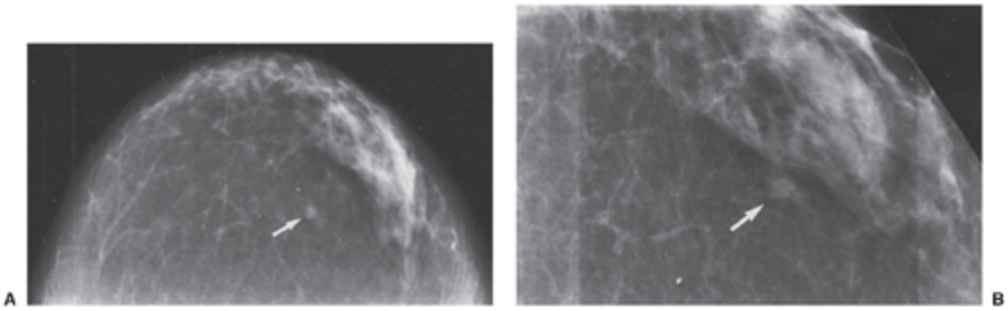

Fig. 13.75 A massa mal definida de 7 mm (A), na face mediolateral da mama esquerda (setas) na incidência craniocaudal, permanece mal definida na imagem com magnificação (B) e representa câncer ductal infiltrativo impalpável.

Contusão versus Hematoma. Contusão ou hematoma por traumatismo contundente da mama pode produzir uma massa dura, porém em geral é mais evidente ao exame físico do que à mamografia. No entanto, uma equimose pode produzir uma lesão mal definida. Sangue extravasado geralmente disseca ao longo dos planos fibrosos da mama, gerando espessamento trabecular, mas pode acumular-se e aparecer como uma massa no exame radiográfico.

Fibrose Focal. Fibrose focal e hiperplasia pseudo-angiomatosa do estroma freqüentemente exibem margens mal definidas e podem ser indistinguíveis, na mamografia, de um processo maligno (Fig. 13.77).

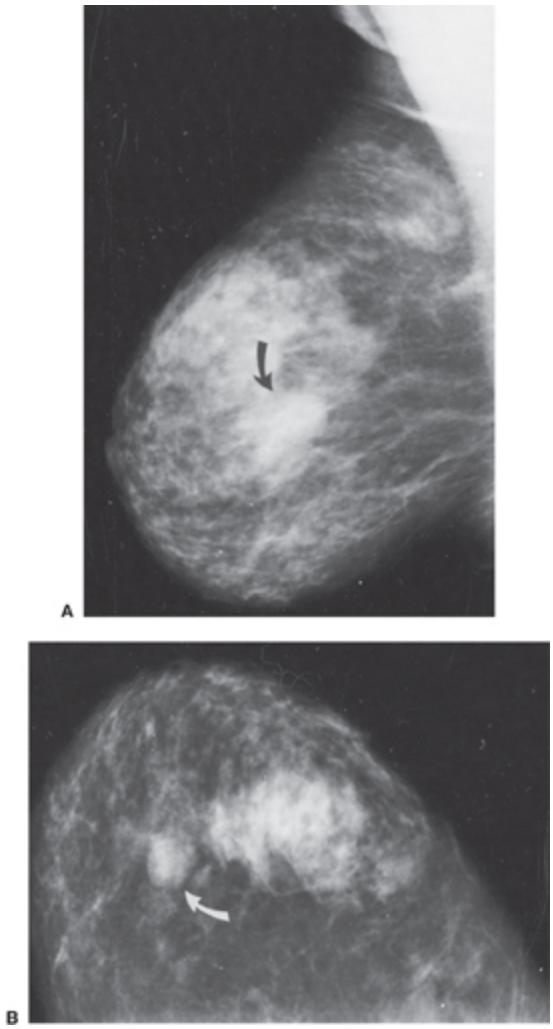

Fig. 13.76 Fibroadenomas às vezes parecem ter margens mal definidas, especialmente se não forem circundados por gordura. A massa mal definida (seta), nas incidências mediolateral oblíqua (A) e craniocaudal (B) de paciente de 51 anos de idade, consiste em um fibroadenoma.

Infecção. Uma infecção na mama, incluindo a formação de um abscesso verdadeiro, em geral não é demonstrada claramente na mamografia e, conforme mencionado, a maioria é tratada clinicamente sem a necessidade de mamografia. Assim como um hematoma, espessamento trabecular e distorção da arquitetura em um padrão inespecífico são mais prováveis.

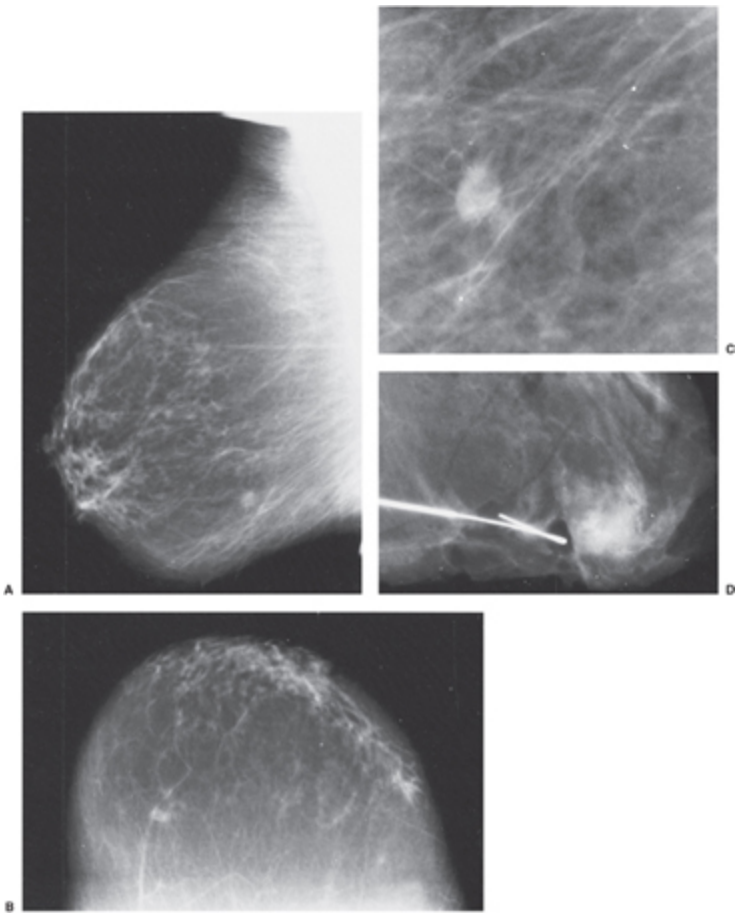

Fig. 13.77 A densidade mal definida, na região inferior da mama esquerda de paciente de 55 anos de idade na incidência mediolateral oblíqua (A) e medial na incidência craniocaudal (B), permanece mal definida na imagem com magnificação (C) e é indeterminada. A radiografia de amostra (D) claramente revela a definição vaga da lesão, que consiste em fibrose focal benigna.

Avaliação de Massas Mal Definidas

Ultra-sonografia pode ser útil para avaliar lesões mal definidas a fim de determinar se um cisto está presente. Compressão focal pode ajudar por difundir as estruturas superpostas, e a magnificação pode melhorar a visualização das margens da lesão (Fig. 13.78). Em geral, contudo, devem-se biopsiar lesões solitárias com margens mal definidas que não são cistos ou ilhas de tecido mamário normal.

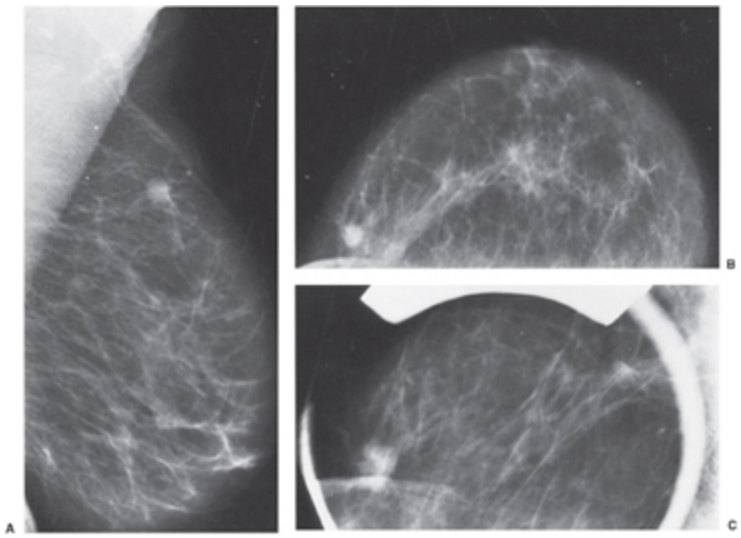

Fig. 13.78 A magnificação ajuda a avaliar as margens de uma lesão. Com base na incidência mediolateral oblíqua (A), a densidade na parte superior da mama poderia ser facilmente um linfonodo intramamário. A incidência craniocaudal (B) é mais preocupante, e a incidência craniocaudal com magnificação (C) define uma massa mal definida e espiculada que consiste em câncer de mama invasivo.

Distorção da Arquitetura

O câncer de mama nem sempre produz uma massa visível na mamografia. Pode produzir apenas uma área de distorção da arquitetura. Em geral, o fluxo de estruturas dentro da mama segue ao longo das linhas ductais em direção ao mamilo. Esse padrão se superpõe aos planos em crescentes dos ligamentos de Cooper, que formam estruturas densas e curvilíneas em forma de arco que se entrecruzam para inserir-se na superfície interna da pele, produzindo superfícies côncavas recortadas na borda do parênquima mamário. As perturbações desse fluxo normalmente simétrico — especialmente a tração de estruturas em direção a um ponto excêntrico ao mamilo — devem ser avaliadas cautelosamente (Fig. 13.79). Arquitetura distorcida deve ser vista com alto grau de suspeita, e, se for real em termos tridimensionais e não advier de cirurgia prévia, biopsia é indicada.

Também existem causas benignas de distorção da arquitetura. A mais comum é uma distorção aparente devida a superposição de estruturas normais. Incidências adicionais, em particular compressão focal e

incidências roladas, descartam distorções aparentes secundárias à superposição de estruturas normais.

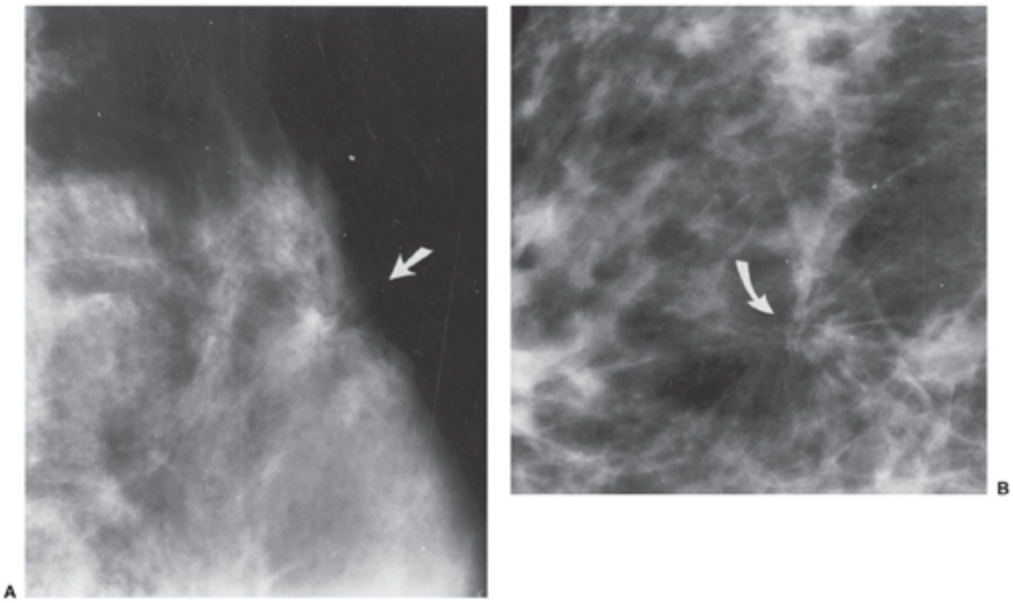

Fig. 13.79 Distorção da arquitetura. A borda do parênquima é puxada (seta) devido a um câncer invasivo (A). Nesta segunda paciente (B), o câncer era aparente como uma pequena área de distorção espiculada da arquitetura (seta).

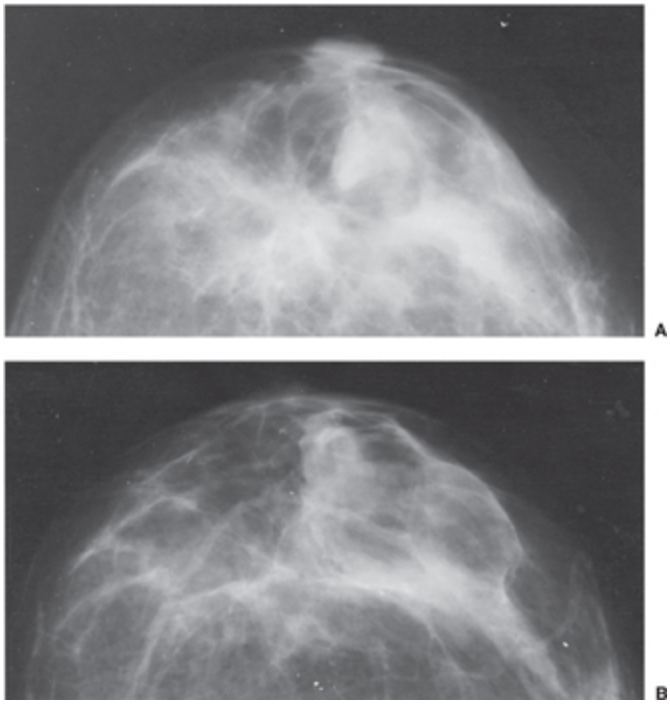

Fig. 13.80 Alteração pós-cirúrgica é uma causa de distorção da arquitetura. Nesta paciente, havia distorção espiculada da arquitetura vários meses após a remoção de uma lesão benigna (A). Um ano após a cirurgia (B), a distorção desapareceu e não há evidências mamográficas da cirurgia prévia.

Alteração Pós-cirúrgica

Cicatrizes pós-cirúrgicas (Fig. 13.80) e adiponecrose são as causas não-malignas mais comuns de distorção da arquitetura, embora seja surpreendentemente incomum que a mama forme uma cicatriz permanente, perceptível por raios X (ainda que haja uma cicatriz palpável). Cicatriz pós-cirúrgica persistente é rara e deve resolver-se dentro de 12 a 18 meses após cirurgia de um processo benigno. Caso não se tenha resolvido, deve-se rever a patologia da biopsia para garantir que uma lesão de alto risco, como hiperplasia atípica, não estava presente, possivelmente indicando a borda de um câncer que passou despercebido por ocasião da cirurgia. A menos que a distorção da arquitetura coincida claramente com uma região de cirurgia prévia, deve-se investigá-la. O observador deve ter em mente que o tecido que foi excisado pode situar-se a uma distância da incisão cutânea cirúrgica (61). O uso rotineiro de guias para marcar cicatrizes é inútil.

Cicatriz Radial

Fixação idiopática do tecido circundante é observada em uma entidade incomum que foi variavelmente chamada cicatriz radial, mastopatia indurativa, hiperplasia ductal esclerosante ou elastose, dentre outros termos (Fig. 13.81). Freqüentemente, linhas radiantes densas que costumam ser muito longas ($ 1 cm) sem uma massa central visível são entremeadas com gordura aprisionada, formando zonas transparentes próximo ao centro da área. Tais características morfológicas podem sugerir o diagnóstico, mas ainda assim a lesão deve ser biopsiada porque alguns cânceres exibem o mesmo aspecto. Como essa lesão benigna não pode ser definitivamente diferenciada de câncer por mamografia e às vezes engana até mesmo o patologista por seu aspecto macroscópico, preferimos realizar biopsia

excisional para fazer um diagnóstico definitivo. Alguns dados sugerem que a biopsia de fragmento por meio de dispositivo a vácuo pode fornecer um diagnóstico preciso. Considerando que cicatrizes radiais visíveis à mamografia não são muito comuns, ainda favorecemos a excisão cirúrgica das lesões que suspeitamos ser cicatrizes radiais para ter certeza do diagnóstico. Se uma biopsia de fragmento for utilizada para esclarecer o diagnóstico de distorção espiculada da arquitetura e os resultados forem benignos, sugere-se excisão cirúrgica em virtude do possível erro de amostragem de uma biopsia de fragmento.

Borda Parenquimatosa Distorcida. O tipo mais comum de distorção da arquitetura é espiculado e desacompanhado de massa visível. Em geral, ocorre no tecido mamário heterogeneamente denso. Como cânceres são mais comuns na interface do parênquima com a gordura subcutânea e retromamária, freqüentemente se encontra distorção espiculada na borda do cone parenquimatoso (Fig. 13.82). A massa subjacente é inaparente, e o olho do observador é atraído para a reação desmoplásica que distorce sutilmente a arquitetura. Com base em nossa experiência inicial com a TMD, esse novo exame demonstrará a massa que está causando a distorção da arquitetura em muitos casos, embora a mamografia bidimensional não o faça.

Quando um tumor ocorre na borda do parênquima mamário, embaixo da gordura subcutânea ou adjacente à gordura retromamária, ele pode distorcer a borda do parênquima. Essa distorção da arquitetura pode manifestar-se como tração, espessamento ou apenas achatamento ou retificação da borda. Fixação da borda do cone parenquimatoso em uma mama pode ser reconhecida por comparação com o tecido correspondente da mama oposta na imagem em espelho.

As inserções normais dos ligamentos de Cooper na pele produzem uma margem côncava e recortada do parênquima. Achatamento, abaulamento ou convexidade ao longo da borda parenquimatosa também indica a possibilidade de câncer. Um abaulamento convexo resulta mais

provavelmente de cisto ou fibroadenoma. Não obstante, ainda pode exigir investigação.

Lesões com Margens Espiculadas (Câncer, Alteração ou Cicatriz Pós-cirúrgica e Lesões Incomuns)

Uma margem espiculada é um dos achados mais significativos da mamografia. Embora não esteja presente em todos os cânceres, é uma das características mais típicas de muitos deles.

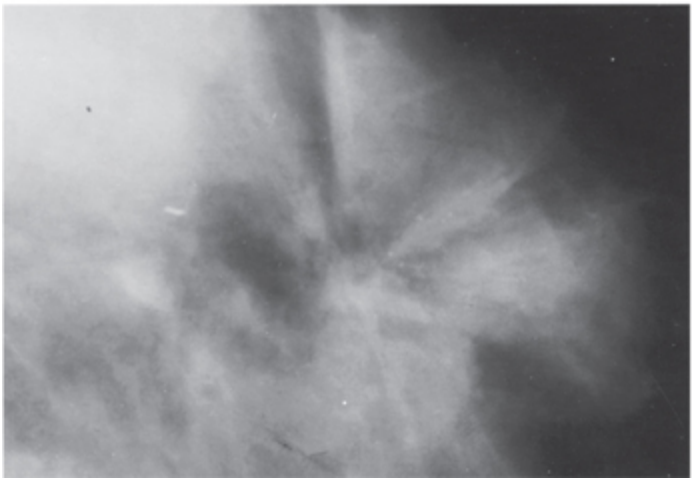

Fig. 13.81 A única maneira de fazer o diagnóstico de cicatriz radial é por meio de uma excisão cirúrgica. Esta distorção espiculada da arquitetura consiste em uma cicatriz radial benigna.

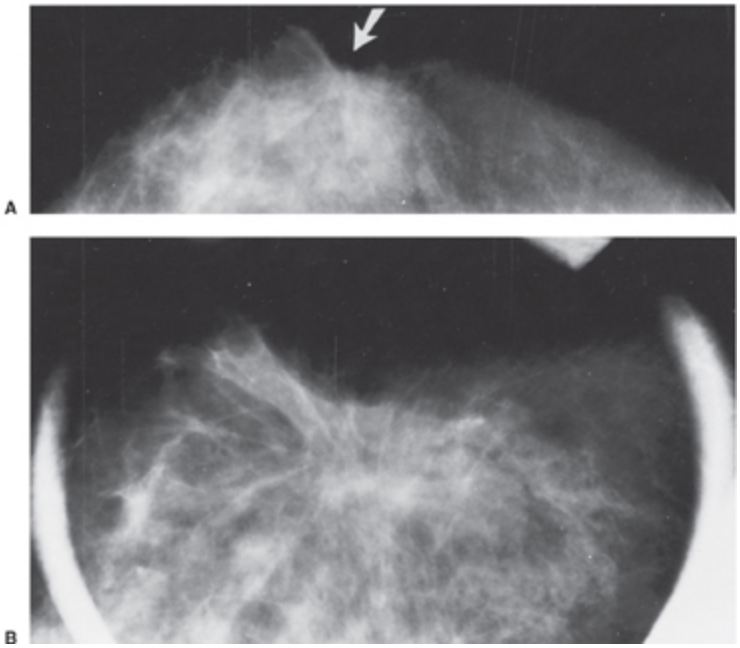

Fig. 13.82 O sinal da borda. A borda normalmente convexa ou recortada do parênquima é puxada para dentro (A) (seta). Imagem focal com magnificação (B) revela que a causa é câncer invasivo espiculado.

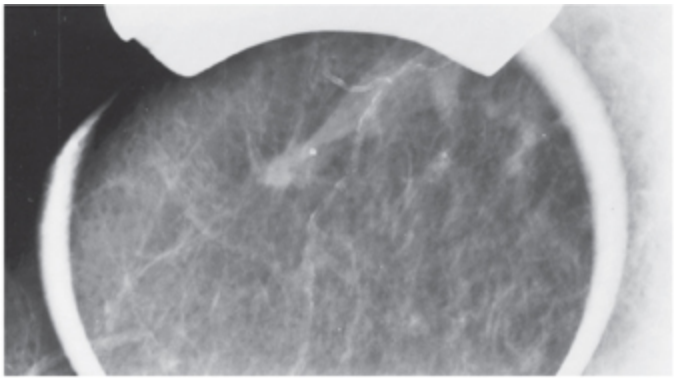

Fig. 13.83 Uma massa espiculada quase sempre é câncer. Esta lesão espiculada de 8 mm era carcinoma ductal invasivo impalpável.

Câncer de Mama. A presença de espiculação ou um aspecto irregular mais difuso (Fig. 13.83) é quase patognomônico de câncer de mama. Essas estruturas filamentosas orientadas radialmente representam fibrose entremeada com o tumor que se estende ao tecido em volta do câncer (Fig. 13.84A). A desmoplasia induzida pelo câncer distorce os tecidos circundantes. Quando um câncer com espiculação se desenvolve em um fundo de tecido mamário denso, sua massa pode ser obscurecida, mas pode-

se observar um padrão de “sol irradiante” sutil. Esse padrão são as espículas desmoplásicas da lesão, que se irradiam da massa oculta subjacente (Fig. 13.84B). Em alguns casos, a espiculação parece representar apenas fibrose, mas isto provavelmente é um erro de amostragem. Uma revisão mais cautelosa em geral encontrará células tumorais associadas às espículas. As espículas podem estender-se por vários centímetros ou medir apenas alguns milímetros, produzindo uma borda em escova (Fig. 13.85). Quando há espículas, o diagnóstico de câncer é praticamente certo.

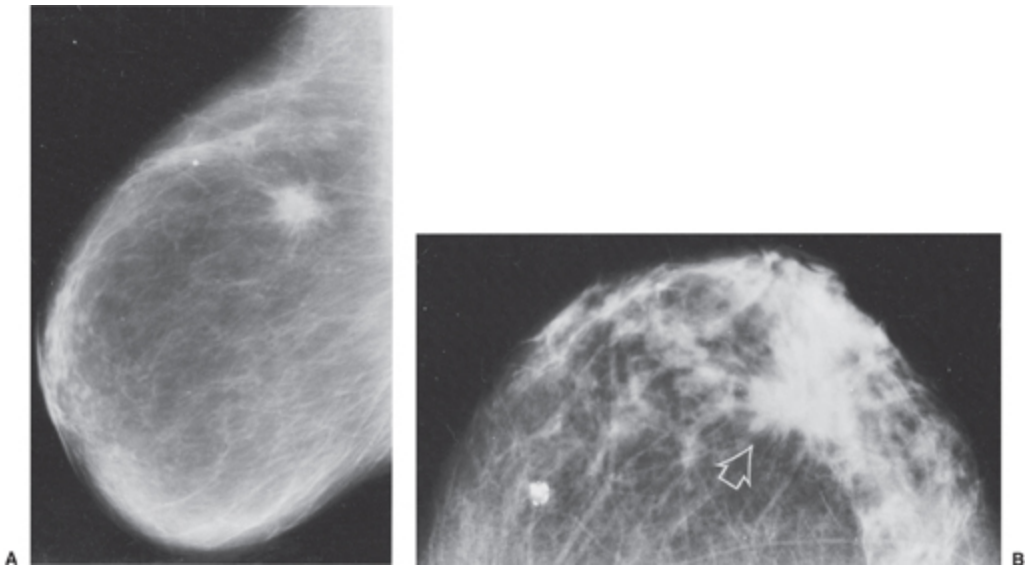

Fig. 13.84 As espículas são estruturas fibrosas provavelmente induzidas pelas células cancerosas em expansão. Se avaliadas de maneira cuidadosa, provavelmente haveria células cancerosas ao longo das espículas fibrosas deste carcinoma ductal invasivo palpável (A). Nesta segunda paciente (B), o câncer é oculto pelo tecido denso na parte lateral da mama, e apenas as espículas (seta) na gordura retromamária são visíveis.

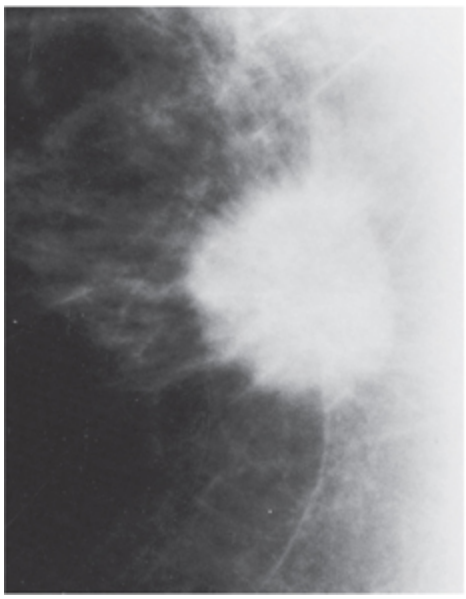

Fig. 13.85 Este câncer invasivo, visto em ampliação fotográfica, possui espículas muito curtas, conferindo-lhe um aspecto de borda em escova.

Alteração e Cicatriz Pós-cirúrgicas. Distorção da arquitetura e aumento da densidade podem persistir por muitos meses após uma cirurgia; proporcionado tempo suficiente, a mama geralmente se resolve sem cicatrizes visíveis na mamografia, a menos que uma grande quantidade de tecido tenha sido removida ou tenha havido complicações pós-operatórias. No período pós-operatório inicial (semanas a vários meses), distorção espiculada da arquitetura não é incomum (Fig. 13.86). Às vezes, particularmente se houver um hematoma, observa-se uma massa grande e espiculada após cirurgia de uma lesão benigna. A massa costuma ser reabsorvida, e a mama resolve-se sem seqüelas óbvias. Em certos casos, porém, até mesmo uma pequena biopsia pode acarretar cicatriz residual mal definida ou espiculada (Fig. 13.87).

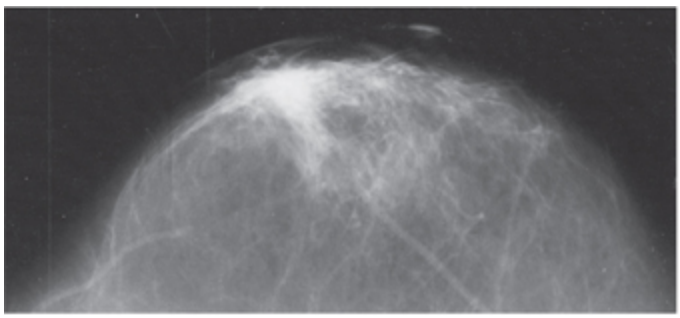

Fig. 13.86 A densidade espiculada, na área subareolar após uma biopsia com resultados benignos, é uma alteração pós-cirúrgica que pode persistir por várias semanas a até vários meses mas geralmente desaparece.

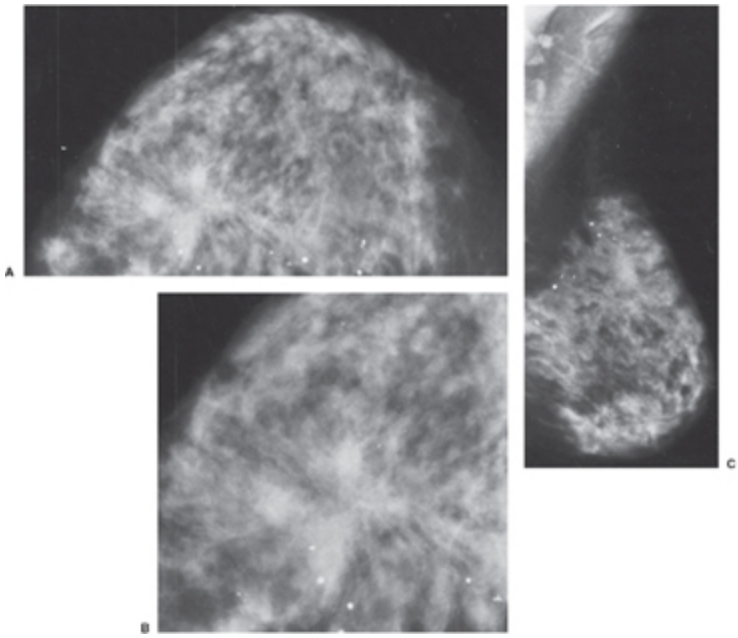

Fig. 13.87 Raramente, uma cicatriz pós-cirúrgica torna-se uma alteração espiculada fixa. Esta mulher teve uma biopsia benigna 6 anos antes, o que explica a distorção da arquitetura na incidência craniocaudal (A) e com ampliação fotográfica (B). Uma característica distintiva, além do fato de que a distorção era estável 6 anos antes, é que a alteração mal é visível na incidência mediolateral oblíqua (C).

Alteração pós-cirúrgica em geral é diagnosticada facilmente. Com freqüência, é um fenômeno plano e seu aspecto é preocupante em apenas uma incidência. Pode até mesmo ser inaparente em uma incidência ortogonal (ver Fig. 13.87). Câncer costuma ser evidente e preocupante em duas incidências. Às vezes, obtém-se uma mamografia logo após uma biopsia cirúrgica e encontra-se distorção da arquitetura. Pode-se argumentar que, se a biopsia tiver revelado uma lesão benigna e a lesão suspeita tiver sido excisada, é improvável que a arquitetura distorcida decorra de câncer oculto, e portanto não se deve soar o alarme. É raro que câncer de mama ocorra em região de uma biopsia benigna prévia, mas isto pode acontecer por coincidência. Em raros casos, um erro de amostragem faz o câncer passar despercebido na excisão prévia. Se uma biopsia de uma lesão

espiculada revelar apenas células atípicas, deve-se repetir a excisão, pois a lesão real pode ter sido omitida.

Contudo, um crescimento significativo do tumor é improvável dentro de 1 ano após cirurgia. Em conseqüência, o desenvolvimento rápido de uma massa maligna não detectada pela biopsia, em uma área que previamente era inespecífica em uma mamografia, é improvável. A resolução pode demorar muitos meses a mais de um ano, e uma nova massa detectada por ocasião do exame físico ou de mamografia logo após a cirurgia está, com toda probabilidade, relacionada com a cirurgia (Fig. 13.88).

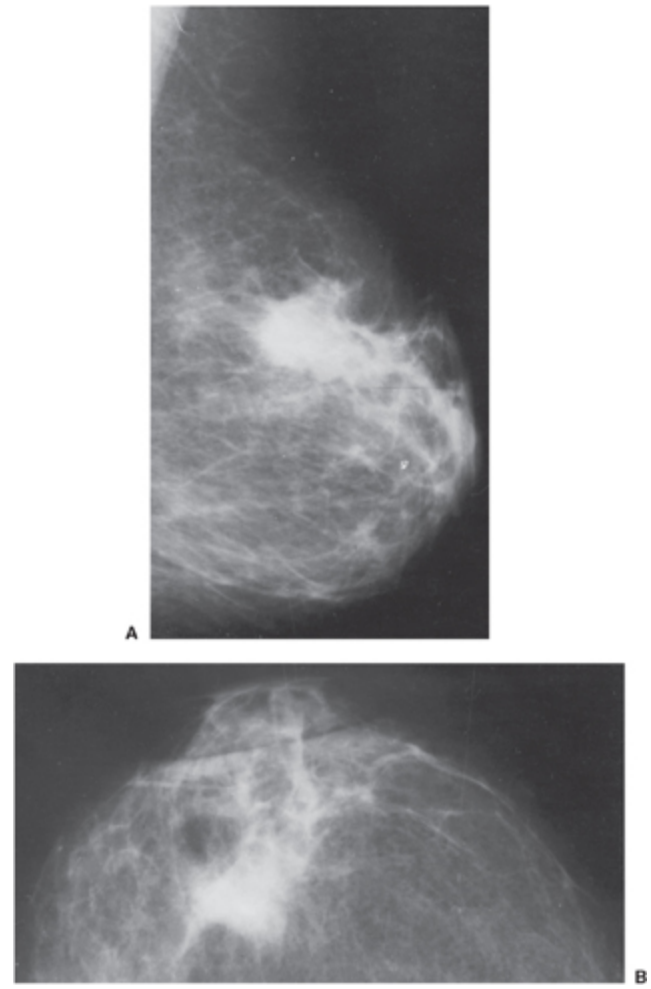

Fig. 13.88 Alteração pós-cirúrgica no período imediatamente após uma biopsia pode ser dramática se um hematoma se formou, como nesta paciente que tem uma massa grande, irregular e espiculada nas incidências lateral (A) e craniocaudal (B).

Em tais casos, acompanhar a paciente em vez de repetir a biopsia é razoável. Não é incomum que o local da biopsia pareça espiculado logo após o procedimento e que esse aspecto persista por até seis meses a um ano após cirurgia de uma lesão benigna. Se a mama também tiver sido irradiada em conseqüência de câncer, a distorção da arquitetura pode permanecer por 18 a 24 meses ou mais, em razão da resolução tardia causada pela radioterapia. Essas alterações em geral se resolvem mais tarde, deixando poucas evidências da biopsia prévia, mas em algumas mulheres adiponecrose pode induzir depósito de cálcio ou uma cicatriz permanente.

Uma área espiculada ou distorção da arquitetura vista em mamografia realizada mais de um ano após cirurgia deve ser correlacionada cuidadosamente com o local cirúrgico prévio (de onde o tecido foi removido). Deve-se ter em mente que a incisão cutânea pode estar distante da área biopsiada, o que às vezes complica a análise. Se houver alguma dúvida, uma biopsia é prudente. A alteração pós-cirúrgica deve estabilizar-se ou melhorar (resolver-se) com o tempo. O aparecimento de distorção onde não havia nada previamente ou um aumento da densidade ou distorção ao longo do tempo deve suscitar alto grau de suspeição.

Lesões Espiculadas Incomuns. Existem lesões benignas raras, como tumores desmóides extra-abdominais e tumores de células granulares, que podem simular o aspecto clássico de câncer de mama. Tumores desmóides e de células granulares são raríssimos.

Biopsia Falso-negativa. Quando uma lesão espiculada está presente, a probabilidade de câncer é tão alta que, se a lesão for biopsiada e os resultados forem benignos, deve-se manter ceticismo. Deve-se ter intenso ceticismo se a lesão tiver sofrido biopsia de fragmento e a patologia for benigna, mas, ainda que a lesão tenha sido excisada cirurgicamente, sugere-se um exame de imagem subseqüente para demonstrar que a lesão de fato foi removida, seja por radiografia da amostra para lesões impalpáveis seja por repetição da mamografia tão cedo quanto possível para lesões

impalpáveis e palpáveis (62). É possível que o câncer não tenha sido coletado na biopsia. Ademais, especialmente no caso de lesões impalpáveis, quando se obtém uma amostra tecidual grande, deve-se ter o cuidado de realizar avaliação histológica em diversos níveis porque o tumor pode ocupar apenas pequena parte da amostra e poderia passar despercebido em análise patológica rotineira.

Cicatrizes Radiais. Cicatrizes radiais têm sido cada vez mais diagnosticadas. Embora se tenham descrito várias características mamográficas, o câncer de mama pode ter aspectos idênticos, e portanto nenhuma dessas lesões pode ser diagnosticada com segurança sem biopsia. A cicatriz radial é uma lesão idiopática. É um processo cicatricial caracterizado por lóbulos aprisionados em tecido elástico com ductos contendo hiperplasia epitelial irradiando-se do centro. Com freqüência há papilomatose e adenose. Alguns estudos sugeriram que cicatrizes radiais com alterações atípicas encerram risco aumentado de câncer de mama (63). Outros acreditam que todas podem representar um risco aumentado (64). Ao exame radiográfico, conforme mencionado, a cicatriz radial pode aparecer como uma distorção espiculada da arquitetura que é indistinguível do câncer de mama. Pode até exibir o aspecto de uma massa espiculada (Fig. 13.89). Embora o diagnóstico possa ser sugerido pelas longas espículas com pouca ou nenhuma massa central, tais lesões devem ser biopsiadas a fim de não deixar passar um câncer. Alguns pesquisadores acreditam que uma biopsia de fragmento auxiliada com vácuo é suficiente para o diagnóstico (65), mas, dada a natureza infreqüente dessas lesões e o possível erro de amostragem da biopsia com agulha, recomendamos localização com agulha e excisão cirúrgica.

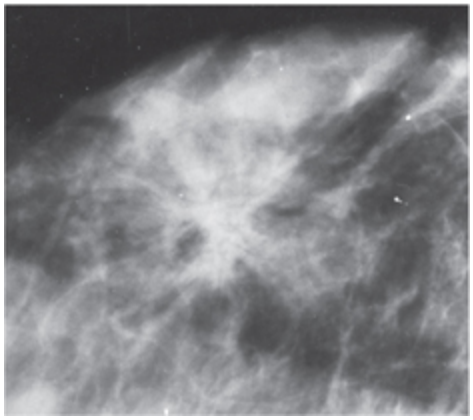

Fig. 13.89 Cicatrizes radiais podem aparecer como massas espiculadas. Esta massa espiculada era palpável em paciente de 27 anos e revelou-se uma cicatriz radial quando excisada.

Neodensidade

A mama é, no nível de resolução da mamografia, um órgão razoavelmente estável. Em muitas mulheres, contudo, começa a involuir muito antes da menopausa. Se houver alguma alteração, tecido conjuntivo fibroso e elementos glandulares são substituídos por gordura à medida que o indivíduo envelhece. Mesmo quando se usam hormônios exógenos, as densidades parenquimatosas da mama permanecem relativamente estáveis ao longo do tempo. Novas massas, áreas focais de aumento da densidade, novas calcificações ou alterações da arquitetura são incomuns e justificam avaliação adicional.

Espessamento das trabeculações de uma área pode indicar um processo significativo. Alterações sutis podem ocorrer durante vários anos. O ideal seria comparar o exame atual com todos os exames prévios, mas isto é pouco prático e desnecessário. Uma comparação deve ser feita com um exame realizado pelo menos 2 anos antes do exame atual para reduzir a chance de deixar passar uma alteração sutil. A despeito do artigo de Sumkin *et al*. no qual eles sugeriram que a comparação com o exame do ano anterior era melhor (6), a experiência sugere que a comparação mais eficaz é a que é feita com exames realizados há 2 anos ou mais (15).

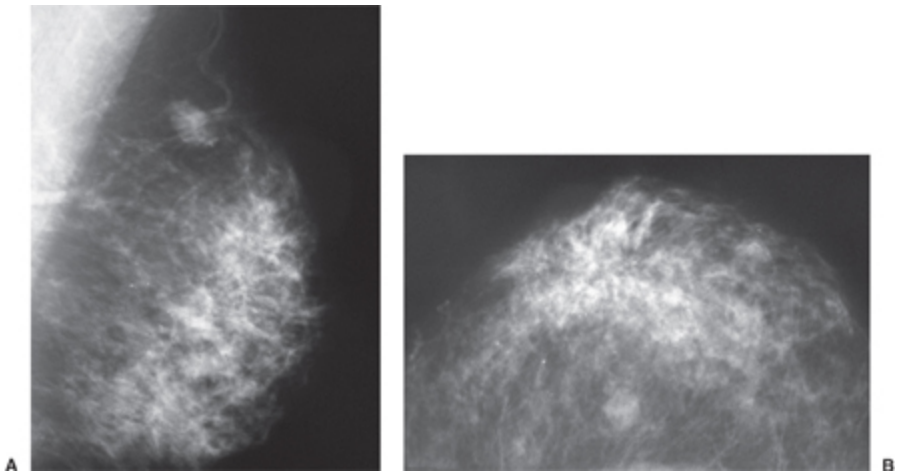

Fig. 13.90 Fibroadenomas em geral não se desenvolvem, mas podem desenvolver-se. Nenhuma massa era evidente em uma mamografia em 1999 desta paciente de 63 anos de idade. A massa, vista na incidência mediolateral oblíqua (A) na parte superior da mama direita e centralmente na incidência craniocaudal (B), consistiu em fibroadenoma benigno na biopsia.

Cistos são as massas mais comuns que aparecem ao longo do tempo. Com freqüência são múltiplos e bilaterais. O maior problema com cistos é que pode ser mais difícil reconhecer uma anormalidade significativa porque os tecidos são obscurecidos pelos cistos. A exemplo de outras anormalidades possíveis, compressão focal e uma modificação da incidência, quando se suspeita de uma lesão interposta, ajudam a determinar se há um problema real. O ultra-som é útil para distinguir cistos de lesões sólidas, mas deve-se focá-lo em uma área específica e não usá-lo para inventariar a mama. Investigações futuras poderão provar que o ultra-som pode ser usado para inventariar tecido mamário a fim de detectar cânceres ocultos e salvar vidas, mas os dados atuais ainda não apóiam essa aplicação.

Fibroadenomas podem aumentar com o tempo. Como provavelmente se desenvolvem com a mama, é raro que eles apareçam em uma área que estava livre em mamografias prévias. Embora alguns fibroadenomas de fato surjam com o tempo, isso é incomum (Fig. 13.90). Uma massa sólida nova deve ser vista com suspeita.

Atenuação dos Raios X

Atenuação dos raios X por uma lesão é uma medida útil de sua importância. Acreditamos que será possível medir com exatidão os coeficientes de atenuação de tecidos e lesões mamários graças a tomossíntese mamária digital (TMD) e que esses valores poderão ser usados para ajudar a diferenciar entre lesões benignas e malignas. Infelizmente, em decorrência da superposição de estruturas, a atenuação absoluta de uma lesão mamária não pode ser determinada com mamografia bidimensional convencional, mas podem-se obter comparações relativas. Espera-se que, com a tomossíntese, medições diretas da atenuação serão possíveis.

Lesões de Baixa Atenuação

A maioria das lesões benignas é isodensa ou um pouco mais densa que um volume igual de tecido fibroglandular normal. Cânceres de mama com freqüência exibem atenuação mais alta. Essa análise continua a ser subjetiva (particularmente quando há pouco ou nenhum tecido fibroglandular para comparação) e não é um critério absoluto de diagnóstico. Existem lesões benignas que são altamente atenuantes, bem como lesões malignas que possuem atenuação mais baixa dos raios X. Utilizamos a atenuação em combinação com outros critérios. Se uma lesão for bem circunscrita, redonda, oval ou lobulada e tiver baixa atenuação dos raios X, a probabilidade de câncer é baixíssima. Nos poucos casos em que detectamos cânceres com esse aspecto, as lesões eram cânceres colóides razoavelmente indolentes (o colóide possui atenuação relativamente baixa dos raios X).

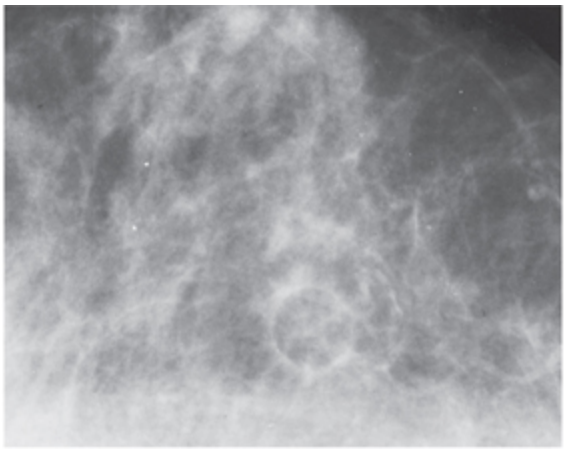

Fig. 13.91 O cisto oleoso pós-traumático é uma forma de adiponecrose. O cisto oleoso é oval ou, como neste caso, redondo com gordura gelatinizada de baixa atenuação dentro de uma cápsula.

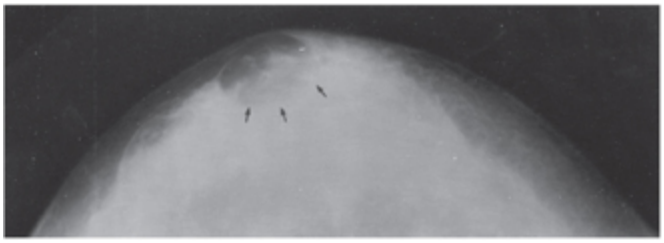

Fig. 13.92 Lipomas podem ser palpáveis. Este lipoma (setas) foi excisado, a despeito do fato de que a mamografia era diagnóstica.

Fig. 13.93 Adiponecrose pode formar um cisto oleoso. O aspecto clássico de adiponecrose na mama é uma radiotransparência que é visível por causa de sua cápsula fina, conforme visto nesta paciente submetida a mastectomia com reconstrução TRAM.

Lesões Encapsuladas Contendo Gordura

Lesões encapsuladas contendo gordura são benignas e radiotransparentes. Embora moderadamente incomuns, são importantes porque as lesões encapsuladas que contêm gordura jamais são malignas. Lesões radiotransparentes sempre são benignas, e o diagnóstico pode ser definido com base na mamografia. Lesões que realmente contêm gordura (não apenas parecem ter ou reter gordura) jamais são malignas. As lesões radiotransparentes abrangem o cisto oleoso pós-traumático (Fig. 13.91), lipoma (Fig. 13.92) e a raríssima galactocele, todos os quais exibem aspecto semelhante. Todos possuem uma cápsula que é visível como uma estrutura fina em razão do contraste com o material rico em gordura que constitui a lesão. O cisto oleoso traumático é uma forma de adiponecrose que contém gordura gelatinizada delimitada por uma cápsula fina (Fig. 13.93). Seu aspecto é típico. Lipomas e galactoceles com alto conteúdo de gordura não causam dilema diagnóstico e sempre são benignos.

Lesões encapsuladas de densidade mista, como os hamartomas (Fig. 13.94), que contêm gordura jamais são malignas e podem ser caracterizadas diretamente pela mamografia como processos benignos. Essas lesões benignas realmente contêm gordura. O radiologista deve ter em mente que algumas lesões, em conseqüência dos tecidos que se projetam na frente e atrás delas, parecem conter gordura mas na verdade não contêm. Esse problema é eliminado pela TMD.

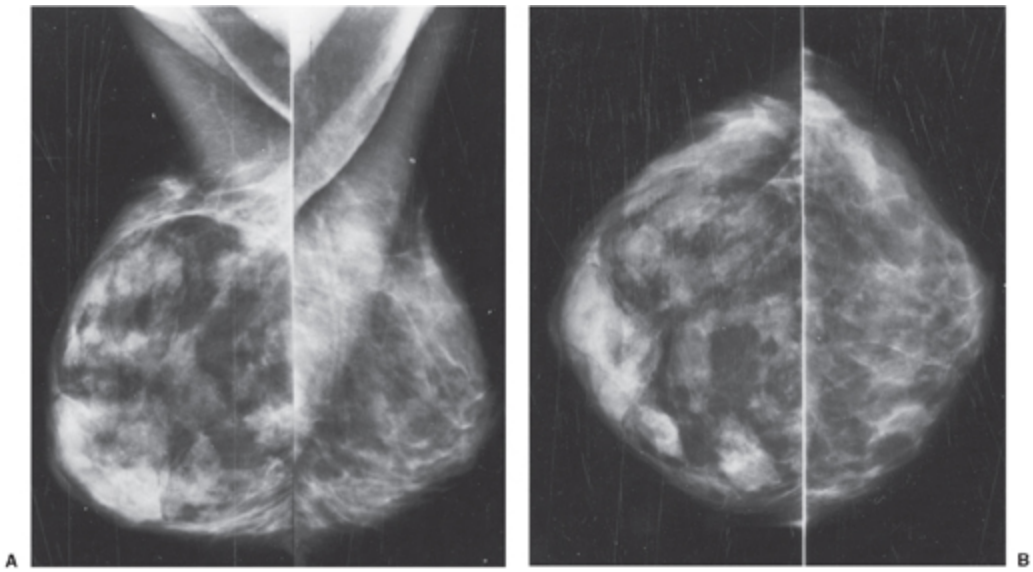

Fig. 13.94 A grande massa que está deslocando a arquitetura normal na mama esquerda nas incidências mediolateral oblíqua (A) e craniocaudal (B) nesta paciente de 39 anos de idade é tecido encapsulado de densidade mista. Os achados são típicos de hamartoma benigno.

Câncer de Mama

A maioria dos cânceres de mama tem atenuação mais alta dos raios X do que igual volume de tecido fibroglandular (Fig. 13.95A). Isto provavelmente decorre da fibrose densa associada a essas lesões e talvez do fato de que elas são menos comprimíveis do que os tecidos normais ou benignos. Existem muitos cânceres que são isodensos com o tecido mamário normal, e às vezes alguns, como os cânceres colóides, são menos atenuantes do que igual volume de tecido mamário; por conseguinte, essa característica não tem correlação perfeita (Fig. 13.95B). Lesões benignas também podem ter atenuação mais alta. Sangramento dentro de um cisto pode resultar em uma massa altamente atenuante. Como sangramento intracístico pode indicar uma massa intracística, cistos altamente atenuantes merecem avaliação cuidadosa (Fig. 13.96).

Outras Lesões

Ducto Dilatado Solitário

Em raras situações, um ducto solitário ou rede ductal parecem dilatados e formam uma estrutura tubular única ou ramificada (Fig. 13.97). Um ducto dilatado solitário foi descrito como o único indicador de câncer. Contudo, isso é um evento extremamente incomum, e os casos relatados são isolados. A causa habitual de dilatação de um ducto solitário ou de um segmento dilatado é ectasia ductal idiopática.

Um papiloma intraductal pode causar dilatação de um ducto. O mecanismo é incerto. Sugeriu-se que o papiloma obstrui o ducto e o acúmulo de líquido induz a sua dilatação. Esta hipótese não faz sentido fisiologicamente. Subentende que os ductos geralmente secretam líquido para ser bloqueado. Se este fosse o único mecanismo, então normalmente líquido deveria drenar pelo mamilo, de modo que a drenagem fosse obstruída pelo papiloma. Este não é o caso porque descarga pelo mamilo é incomum. Ademais, os ductos geralmente são obstruídos por tampões de ceratina nos orifícios mamilares. Se houvesse obstrução de secreções normais, a maioria das mulheres teria dilatação ductal difusa.

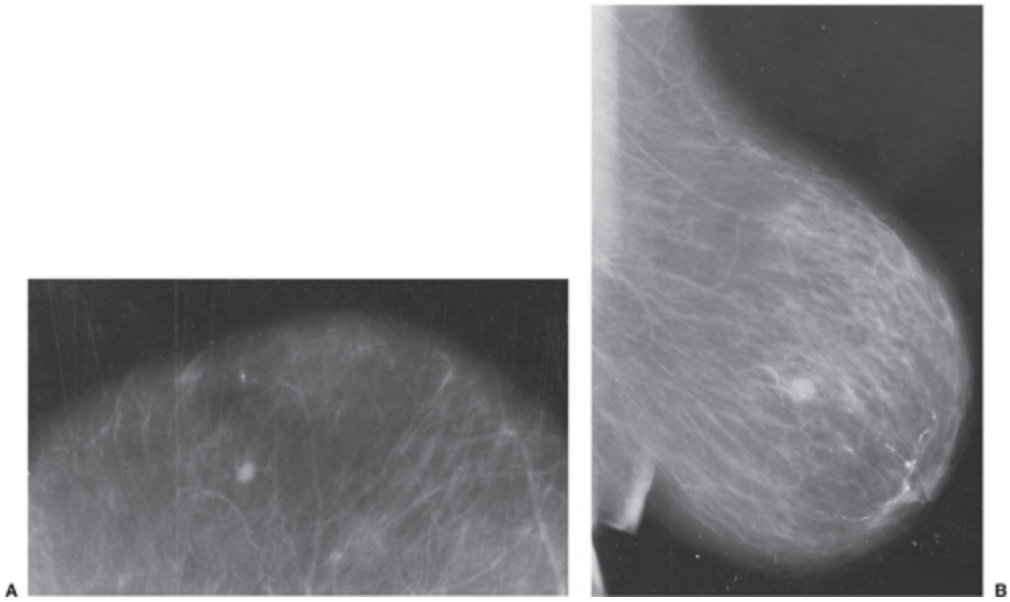

Fig. 13.95 (A) Câncer de mama em geral exibe atenuação alta. A despeito de seu tamanho muito pequeno, este câncer de mama invasivo é extremamente atenuante. (B) Câncer de mama nem sempre é denso. Este câncer invasivo não é particularmente denso para o seu tamanho.

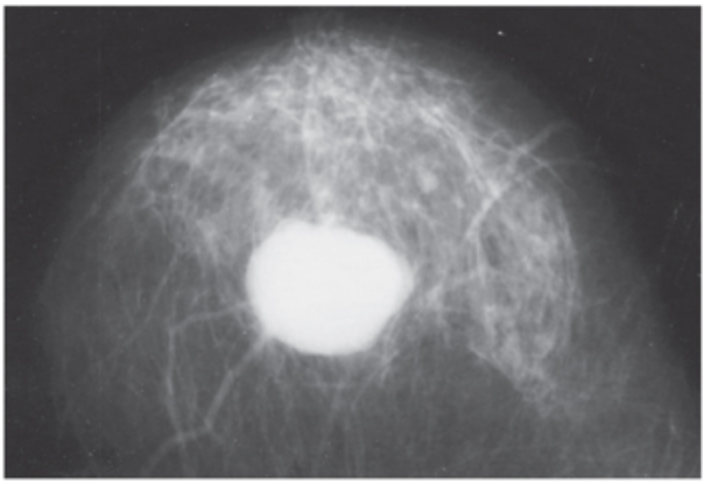

Fig. 13.96 A alta atenuação desta massa adveio principalmente de hemorragia em um câncer intracístico.

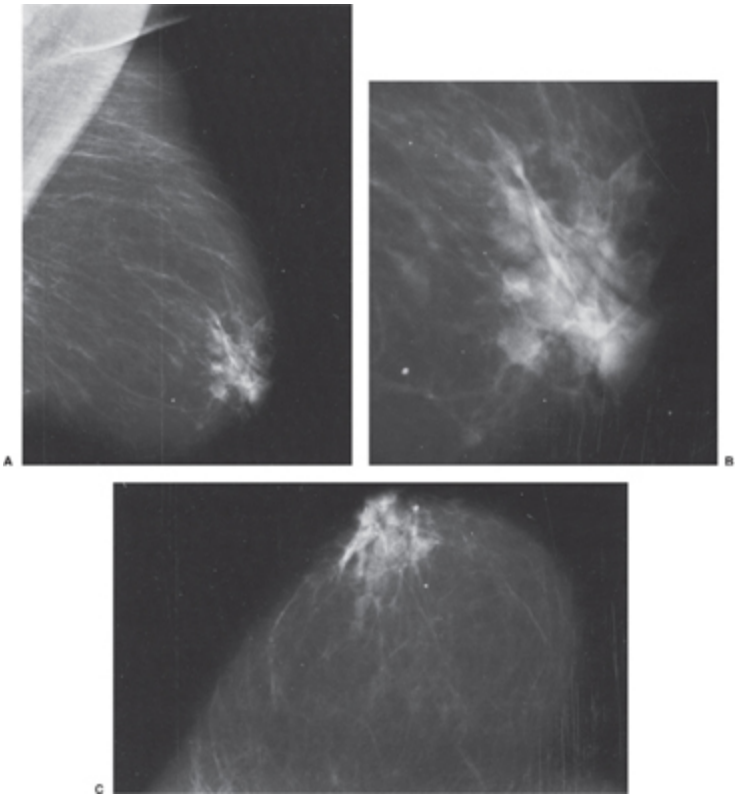

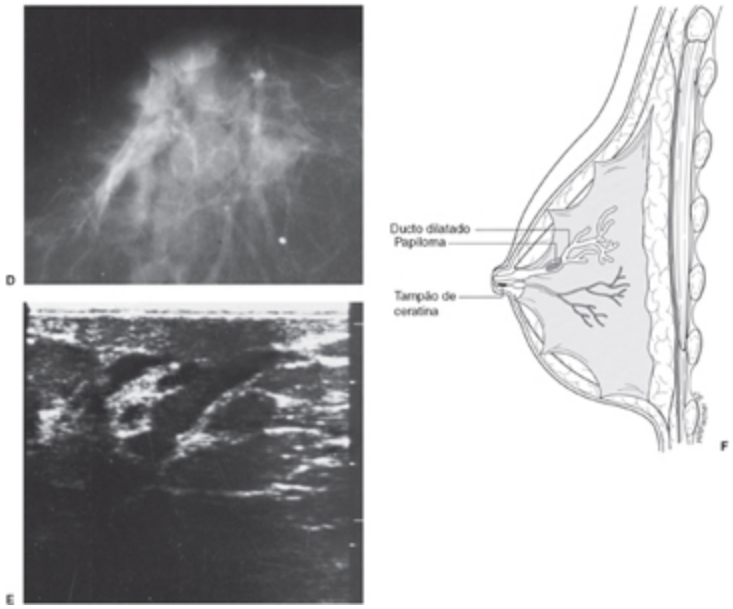

Fig. 13.97 Observa-se uma estrutura ramificada tubular nas imagens mediolateral oblíqua (A) e mediolateral oblíqua ampliada (B). A estrutura também é delineada nas imagens craniocaudal (C) e craniocaudal ampliada (D). O ultra-som (E) demonstra que a estrutura consiste em ductos dilatados e cheios de líquido em conseqüência de ectasia. Papilomas intraductais geralmente são encontrados próximo ao mamilo. (F) Conforme desenhado neste esquema, se presente, a dilatação ductal envolve os dois lados do papiloma, sugerindo que a dilatação não é um fenômeno obstrutivo. A maioria dos ductos normais é obstruída por um tampão de ceratina no óstio mamilar.

Em nossa experiência, quando um ducto dilatado único abriga um papiloma intraductal, o tumor geralmente está 1 a vários centímetros distante do mamilo no ducto mas raramente o obstrui. Isto sugere que o papiloma provavelmente é a causa de aumento da secreção que não é compensado por reabsorção ou está relacionado com esse aumento, resultando em dilatação da parte mais larga do ducto, segundo a lei de Laplace (66).

Fig. 13.97

Quando um ducto dilatado é encontrado em associação a câncer, o ducto dilatado quase sempre é acompanhado por secreção, ou há outros sinais, como calcificações ou uma massa associada. Como é muito raro que câncer seja a causa de um ducto dilatado solitário, se não houver outros sinais ou sintomas associados nem mamografias prévias para determinar a

cronicidade do achado, essas pacientes são colocadas em um programa de acompanhamento a curtos intervalos, com mamografias a cada 6 meses. Se o quadro não mudar após 2 anos, a paciente retorna à triagem anual. O câncer nesse contexto é tão raro que acompanhamento dessas mulheres a curtos intervalos provavelmente é desnecessário.

Como dilatação ductal provavelmente não decorre de obstrução, os cânceres, bem como as lesões benignas, associados a ductos dilatados solitários geralmente não se localizam no mamilo, mas em áreas mais posteriores do ducto. Se uma biopsia for realizada, pode ser necessário excisar os segmentos profundos do ducto. Se a dilatação estiver associada a secreção, uma galactografia pode ajudar a avaliar os segmentos ductais mais profundos. Nós e outros possuímos vários casos isolados de introdução de contraste em ductos que não estão secretando através de canulação sob ultra-sonografia e injeção de contraste para definir defeitos de enchimento. Essa técnica não é muito proveitosa, mas pode ser realizada.

Estabilidade ao Longo do Tempo

Na maioria das lesões, estabilidade ao longo do tempo é uma indicação de que a massa é benigna. Contudo, é preciso levar em conta a forma e as margens da lesão. Se uma massa for redonda ou ovóide, ou até mesmo lobulada com margens circunscritas, a probabilidade de câncer deve ser igual ou inferior a 5%. Se ela permanecer estável durante um período de 2 anos (nosso intervalo escolhido arbitrariamente), a probabilidade de câncer é baixíssima porque os cânceres raramente são estáveis (probabilidade baixa multiplicada por outra probabilidade baixa). Não obstante, a estabilidade de lesões indeterminadas ou suspeitas é bem menos tranqüilizadora. Embora incomuns, observamos massas espiculadas ou mal definidas e áreas de distorção da arquitetura (Fig. 13.98) que eram cânceres mas permaneceram estáveis por até 5 anos (67). Em conseqüência, a estabilidade de uma lesão que desde o início apresente características preocupantes não deve eliminar suspeitas. As lesões só devem ser

classificadas como provavelmente benignas quando possuem morfologia benigna, e a expectativa é que elas não mudarão durante o período de acompanhamento. Lesões que são provavelmente benignas podem ser acompanhadas a curtos intervalos para avaliar sua estabilidade (51). Deve-se realizar uma biopsia de qualquer lesão que exiba morfologia preocupante, a despeito de sua estabilidade.

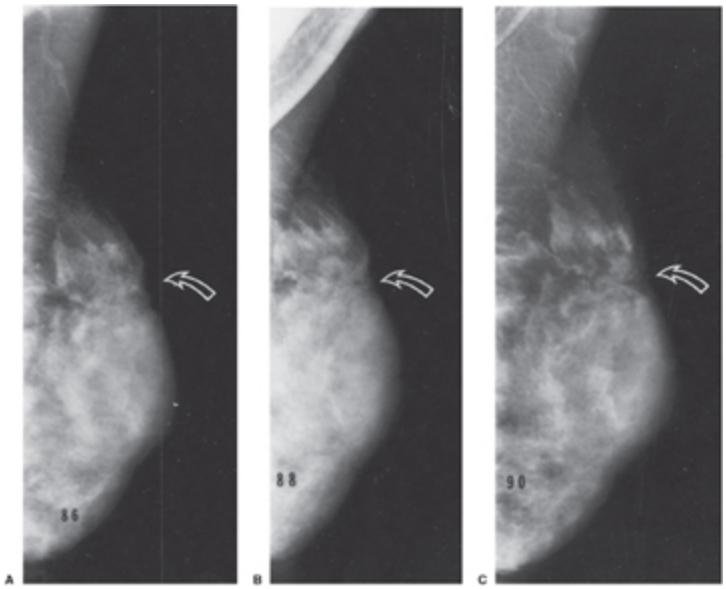

Fig. 13.98 Câncer pode permanecer estável por até 5 anos. Esta distorção da arquitetura (setas) permaneceu inalterada de 1986 (A) a 1988 (B) a 1990 (C), porém biopsia em 1990 revelou ser carcinoma ductal invasivo.

A Regra de Multiplicidade

Como a maioria dos cânceres é solitária e exibe aspecto distintivo, a presença de três ou mais achados que tenham características morfológicas semelhantes geralmente significa que eles se originam de processos benignos. Isto é particularmente verdade se os achados estiverem em múltiplas áreas da mama e se houver achados similares na outra mama. Cistos com freqüência são múltiplos. Fibroadenomas também podem ser múltiplos. A regra de multiplicidade para massas geralmente se aplica àquelas que sejam redondas ou ovóides com margens circunscritas ou

obscurecidas. Claramente, múltiplas massas espiculadas não devem ser consideradas benignas.

Múltiplas Densidades Redondas

Múltiplas densidades redondas, definidas como três ou mais densidades redondas na mama (Fig. 13.99), não são particularmente comuns, mas são vistas periodicamente. Em uma população de triagem de cerca de 23.000 mulheres, múltiplas densidades redondas foram encontradas na primeira triagem em 120 mulheres (0,5%). Quando elas têm atenuação relativamente baixa dos raios X (densidade), é mais provável que representem cistos. Adotamos uma conduta prática para essas lesões. Em virtude da multiplicidade dessas estruturas, uma biopsia é impraticável e resultaria em morbidade inaceitável para a paciente. Com a exceção de doença metastática para a mama (a paciente quase sempre tem um câncer primário conhecido) e do câncer multifocal geralmente óbvio e raro (lesões densas, mal definidas ou espiculadas), múltiplas densidades redondas sempre são benignas. A menos que uma das densidades se destaque com uma morfologia diferente suspeita e suscite uma biopsia, Leung e Sickles mostraram que não há razão para avaliação adicional (52). Existem relatos isolados de radiologistas que encontraram câncer não suspeitado mediante emprego de ultra-som para avaliar mulheres com múltiplas densidades redondas, mas, enquanto não se realizar um estudo cego (a ultra-sonografia é realizada sem ver primeiro a mamografia) que esclareça a probabilidade real desse fenômeno, o ultra-som deve ser evitado porque pode demonstrar áreas hipoecóicas e áreas de sombras que jamais são comprovadas como malignas e apenas geram confusão. A ultra-sonografia pode ser útil se houver uma área focal específica de preocupação, mas não deve ser usada rotineiramente para avaliar todas as densidades redondas. Isto apenas resultaria em preocupação e biopsias desnecessárias, sem prova de benefício.

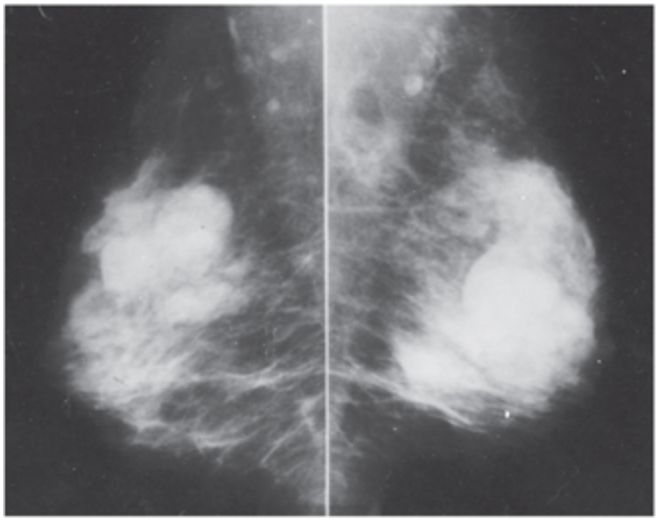

Fig. 13.99 As múltiplas densidades redondas vistas bilateralmente nestas mamografias mediolaterais oblíquas provavelmente são cistos.

Múltiplas Densidades Vagas

Às vezes, o radiologista é confrontado com uma mamografia que apresenta numerosas (três ou mais) densidades vagas e mal definidas, qualquer uma das quais, se solitária, suscitaria avaliação adicional. Tais densidades provavelmente representam ilhas de tecido mamário (lóbulos e tecido conjuntivo) e, se não houver outras razões para suspeitar de câncer, muitos radiologistas descartam essas mamografias como normais. Colocamos essas pacientes em nosso programa de acompanhamento a curtos intervalos, mas por uma questão de zelo excessivo.

Sinais que Justificam uma Biopsia Apenas Quando o Exame Físico Fornece Evidências Significativas

Embora intuitivamente pareça apropriado que o ECM seja correlacionado com a mamografia, isto raramente é fundamental na tomada de decisões de conduta. Os dois métodos de avaliação da mama medem características teciduais diferentes, e os resultados muitas vezes são discordantes. Cânceres detectados por mamografia freqüentemente são impalpáveis, e alguns cânceres que são palpáveis são inaparentes na mamografia. Está bem

estabelecido que, se um dos exames levantar suspeita, deve-se agir com base na suspeita independentemente dos resultados do outro exame. Um programa de triagem completo deve incluir ECM, mas o chamado ECM correlato não tem valor prático documentado.

Tecido Mamário Denso Assimétrico

A única situação em que a correlação do ECM com a mamografia pode ajudar no tratamento é quando tecido mamário assimétrico é evidente na mamografia. Conforme mencionado, uma revisão de mamografias falso-negativas em mulheres com cânceres palpáveis às vezes revela aumento assimétrico na densidade do tecido mamário na região do câncer, sem outras alterações suspeitas (23). Em conseqüência, embora inespecífica e comum em mulheres normais, densidade assimétrica do tecido mamário pode estar associada a câncer. Mais importante, porém, é o fato de que o inverso não é verdade: é improvável que densidade tecidual mamária assimétrica decorra de câncer se a densidade não estiver formando uma massa, a arquitetura estiver preservada e não houver microcalcificações associadas a assimetria (ver Tecido Mamário Assimétrico, anteriormente).

Pelo menos 3% das mulheres normais possuem tecido mamário significativamente assimétrico que exibe aumento do volume ou da densidade em relação à mesma incidência da mama contralateral. Em geral, isto reflete apenas desenvolvimento assimétrico normal (Fig. 13.100). Em algumas mulheres, decerto representa a resposta variável do órgão-alvo, tecido mamário, a fatores hormonais, com a particularidade de que parte da mama é mais sensível a estimulação hormonal. Contudo, na paciente que ao exame físico exibe um espessamento palpável algo preocupante, a presença de tecido mamário denso assimétrico correspondente na mamografia deve elevar o nível de preocupação e suscitar uma biopsia (Fig. 13.101).

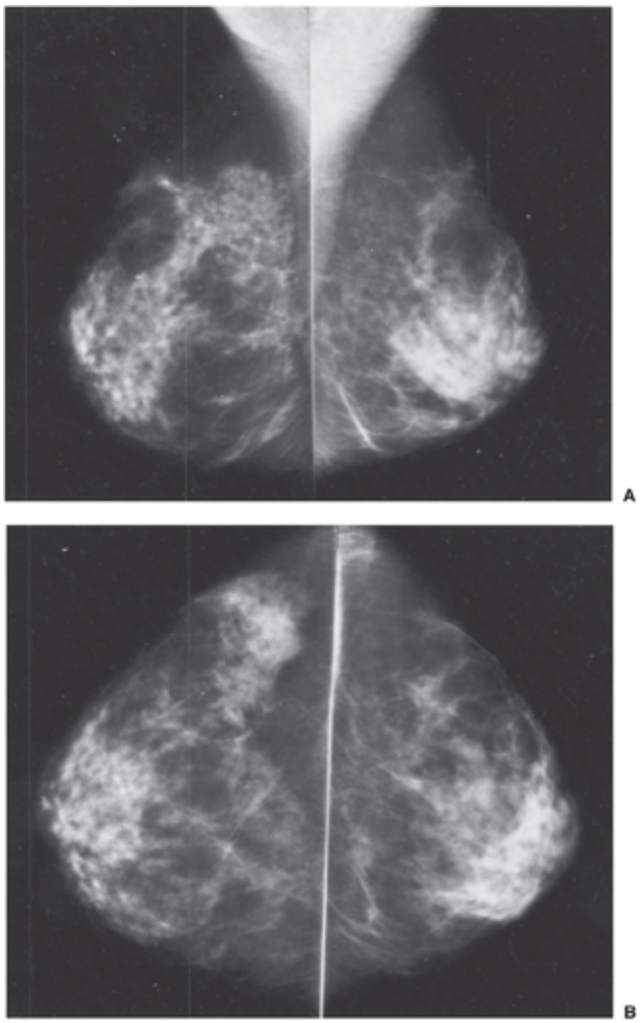

Fig. 13.100 Tecido mamário assimétrico geralmente é uma variação normal. O tecido mamário assimétrico nas partes superior (visto nas incidências mediolaterais oblíquas) (A) e externa (visto nas incidências craniocaudais) (B) da mama esquerda permaneceu estável por . 4 anos, bem como a densidade tecidual assimétrica na parte inferior interna e anterior da mama direita.

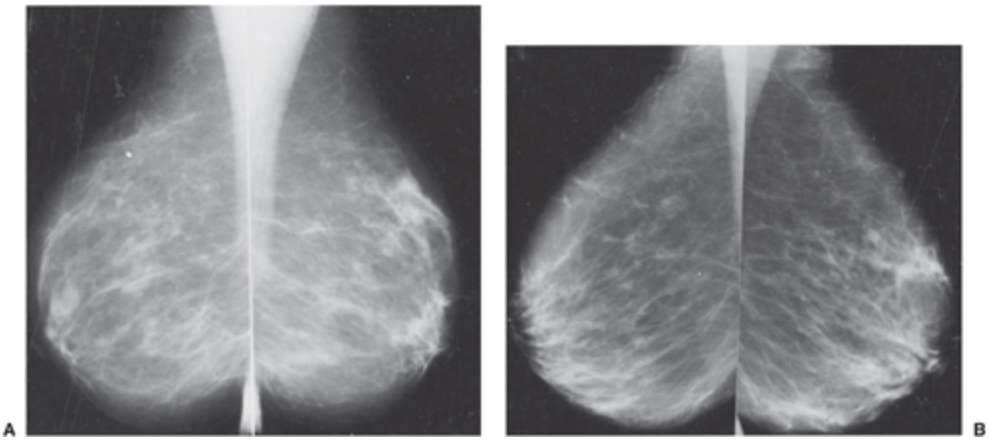

Fig. 13.101 Tecido mamário assimétrico significativo é palpável. Nesta paciente (A), há assimetria na parte superior e anterior da mama direita que é impalpável e uma variação normal. Nesta segunda paciente (B), assimetria similar era palpável, e biopsia revelou carcinoma ductal invasivo.

Alguns cânceres palpáveis não produzem uma lesão com margens demonstráveis por mamografia, tampouco produzem depósitos de cálcio. O único achado visível pode ser aumento da densidade radiográfica em um volume do tecido mamário. Assim, quando tecido assimétrico é palpável, câncer torna-se uma possibilidade. Tecido mamário assimétrico normal geralmente é impalpável, e tecido assimetricamente denso, sem as margens de uma massa ou outros sinais secundários de câncer, não é *per se* indicação para biopsia.

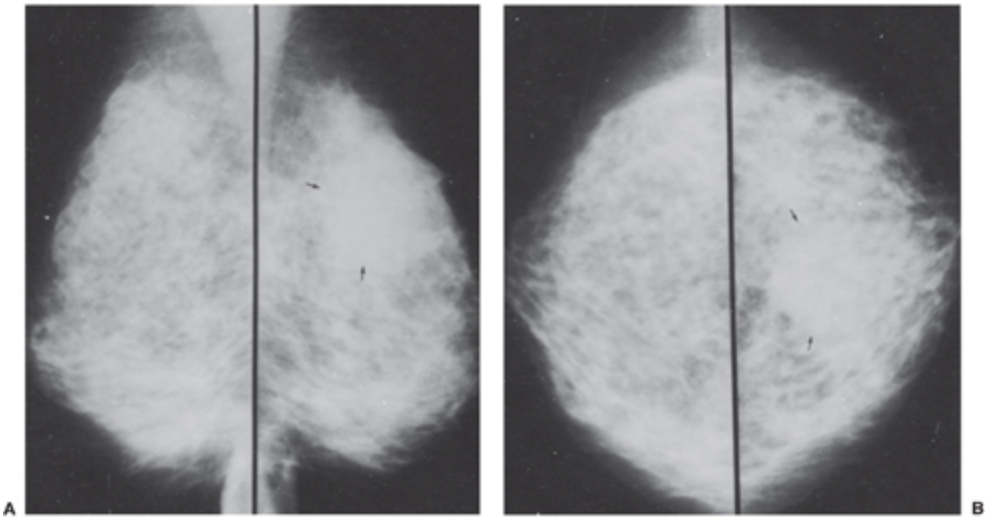

Fig. 13.102 Tecido denso assimétrico nem sempre é uma variação normal. Neste caso, a assimetria é centralmente densa nas incidências lateral (A) e craniocaudal (B), com a densidade diminuindo em direção à periferia. A imagem está tentando formar uma massa, e biopsia revelou câncer de mama invasivo.

Conforme mencionado, não se deve confundir tecido mamário denso assimétrico com densidade assimétrica focal (Fig. 13.102). A última faz parte do espectro de lesões com margens mal definidas. Uma densidade assimétrica focal quase sempre tem um formato centrado em um ponto e é mais densa no centro. Tecido mamário assimétrico quase sempre é benigno e não requer investigação adicional se não houver assimetria palpável

correspondente. Por outro lado, uma densidade assimétrica focal deve ser vista com suspeita e freqüentemente requer avaliação adicional, como mamografia com magnificação, para determinar se de fato é uma massa e, portanto, significativa.

Calcificações

Massas com Calcificações Associadas

A etiologia de uma massa freqüentemente pode ser deduzida por calcificações associadas. Uma massa que contenha calcificações grandes (. 1 mm) com aspecto de pipoca é diagnóstica de fibroadenoma involutivo benigno (Fig. 13.103) ou, menos comumente, papiloma. Calcificações curvilíneas finas que delineiam a parede de uma massa redonda ou oval quase sempre indicam um cisto benigno (Fig. 13.104). Calcificações pleomorfas que medem, 0,5 mm, quando encontradas em associação a uma massa, são preocupantes, assim como quando não há uma massa (Fig. 13.105). Quando decorrentes de câncer, tais calcificações quase sempre ocorrem no componente intraductal de uma lesão mista (câncer invasivo com câncer intraductal associado). Alguns cânceres intraductais causam reação tecidual fora do ducto sem invasão aparente (68), ou o ducto pode dilatar-se com o câncer intraductal crescente, de modo que uma massa ainda pode representar doença intraductal sem invasão. Porém isto é relativamente incomum (69,70), e uma massa geralmente indica lesão invasiva. Alguns cânceres apresentam grandes calcificações associadas a eles, provavelmente porque eles engolfam alguns depósitos benignos contíguos. Assim como calcificações que não são acompanhadas de uma massa, calcificações associadas a uma massa devem ser consideradas as mais preocupantes, e, se houver uma dúvida, uma biopsia deve ser indicada.

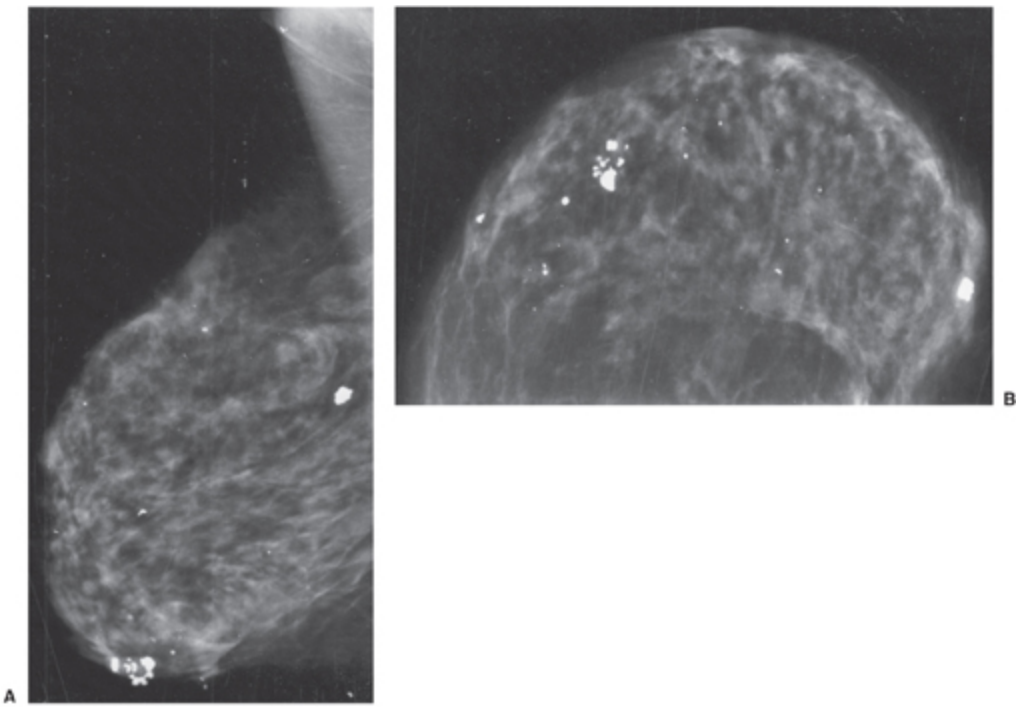

Fig. 13.103 As massas grandes calcificadas, nesta paciente de 70 anos de idade nas incidências mediolateral oblíqua (A) e craniocaudal (B), são típicas de fibroadenomas involutivos calcificados. O aspecto é tão típico que não há necessidade de análise tecidual.

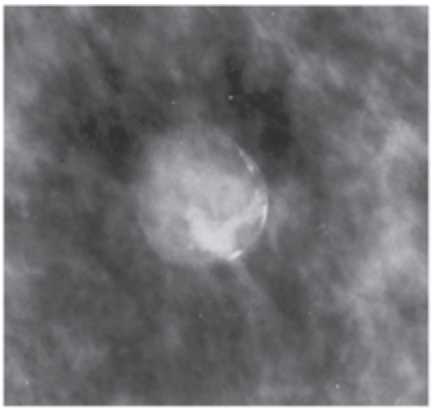

Fig. 13.104 Parede calcificada de um cisto. As calcificações curvilíneas na superfície desta massa redonda permitem o diagnóstico de cisto.

Calcificações no Câncer

Calcificações pontilhadas, pontiagudas e de formato irregular dentro de uma massa que exibem tamanho e morfologia heterogêneos ou depósitos lineares, finos e ramificados (preenchendo a luz ductal) são fortes

indicadores de câncer (Fig. 13.106). Em geral, quando calcificações desse tipo estão presentes dentro de uma lesão, a irregularidade da massa é suficiente para gerar preocupação significativa. Embora se dissesse no passado que até 50% das massas malignas continham calcificações, a percentagem atual é menor, pois lesões estão sendo descobertas em estágio mais precoce. A presença de calcificações dentro de lesões que já exibem sinais morfológicos de malignidade apenas aumenta a probabilidade de câncer. As calcificações que estão associadas a câncer quase sempre são encontradas no CDIS; porém, como o CDIS muitas vezes está associado a câncer invasivo, não é surpreendente que 17% dos cânceres de mama invasivos detectados no Massachusetts General Hospital tenham sido encontrados apenas por causa de calcificações.

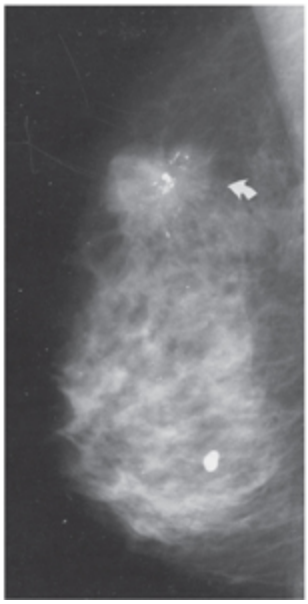

Fig. 13.105 Calcificações pleomorfas em uma massa. Estas calcificações estão no componente intraductal de um câncer (seta) que possui partes invasiva e intraductal.

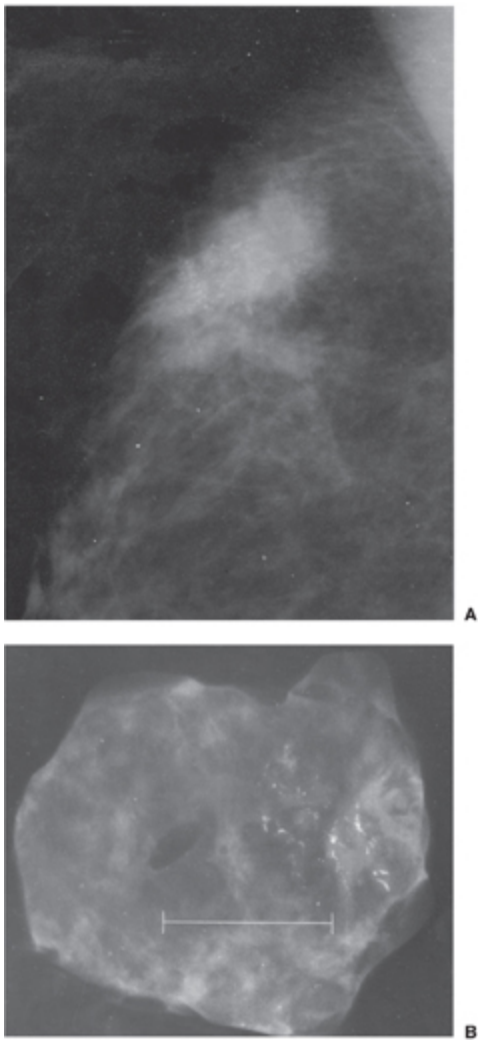

Fig. 13.106 (A) Calcificações pleomorfas em uma massa irregular e mal definida são quase diagnósticas de um processo maligno, como neste câncer invasivo e intraductal. As calcificações lineares finas e ramificadas do comedocarcinoma indiferenciado (carcinoma ductal in situ) são bem vistas nesta radiografia de amostra (B) na qual o marcador representa 1 cm. A mamografia é capaz de demonstrar calcificações na mama tão pequenas quanto 150 **µ**m.

Em cânceres grandes, necrose pode produzir calcificações, mas felizmente esses cânceres grandes estão se tornando menos comuns e, conforme mencionado, calcificações associadas a um câncer invasivo quase sempre decorrem de um componente intraductal. A presença de um grande número de calcificações pode assinalar a presença de CIE. Acreditou-se, por um certo tempo, que o CIE significava que um câncer poderia ser resistente a radioterapia em virtude das altas taxas de recorrência entre

mulheres com CIE que foram tratadas com conservação da mama (nodulectomia e radioterapia). Contudo, uma investigação mais profunda mostrou que cânceres invasivos com CIE caracterizam-se por extensão do tumor sem ser detectado ao longo dos ductos além da margem de ressecção, de modo que o volume do tumor residual é grande o suficiente para escapar da eliminação completa por radiação. Isto acarreta maior chance de recorrência. Não é o CIE que eleva o risco de recorrência, mas a presença de CDIS na margem da lesão ressecada que indica risco mais alto de recorrência, e isto é mais comum na presença de CIE.

Tabar *et al*. (71) mostraram que cânceres invasivos pequenos que são acompanhados de calcificações extensas radiograficamente visíveis no CDIS encerram prognóstico reservado. Eles se comportam como tumores avançados, maiores e de alto grau mais do que seria esperado de cânceres invasivos pequenos que não têm calcificações extensas.

Avaliação de Calcificações sem Massa Associada

Depósitos de cálcio são extremamente comuns na mama. Stomper *et al*. (72) relataram que encontraram calcificações benignas em 8% das mamografias realizadas em mulheres de 25 a 29 anos de idade, com aumento constante de até 86% das mamografias de mulheres entre 76 e 79 anos. Em nossa experiência, a maioria das mulheres possui uma ou mais calcificações visíveis aos raios X. Calcificações são encontradas em maior extensão e com freqüência ainda maior por microscopia.

O câncer de mama é um dos muitos processos, a maioria dos quais benigna, que geram depósitos de cálcio. Alguns são produzidos por secreção celular ativa, enquanto outros se formam em restos celulares necróticos. Os depósitos podem ser uma resposta a inflamação, traumatismo, radiação ou corpos estranhos. Encontram-se calcificações dentro dos ductos, ao longo e ao redor dos ductos, nos ácinos lobulares, em estruturas vasculares, no estroma interlobular, na gordura e na pele. De acordo com a etiologia e a localização, elas podem ser pontilhadas,

ramificadas, lineares, esféricas (semelhantes a casca), finas, grosseiras, cilíndricas, lisas, anfractuosas, de tamanho e formato regulares, ou heterogêneas (Fig. 13.107).

Fig. 13.107 Este esquema representa muitos dos tipos de calcificações que podem ser encontrados na mamografia: (1) restos calcificados nos ductos; (2) calcificações densas com centros transparentes na adiponecrose; (3) calcificações precipitadas em pequenos cistos (leite de cálcio); (4) concreções em lóbulos pequenos e dilatados por cistos; (5) calcificações em casca na parede de um cisto; (6) depósitos incipientes em um fibroadenoma involutivo; (7) grandes depósitos em um fibroadenoma involutivo; (8) calcificações vasculares; (9) calcificações cutâneas; (10) bastonetes calcificados em doença secretora; (11) depósitos pleomorfos no câncer intraductal; e (12) calcificações lineares finas encontradas no comedocarcinoma.

Embora sejam chamadas depósitos de cálcio, sua composição exata permanece incerta. Foram analisadas por Galkin *et al*. (73) e, na verdade, muitas não contêm apenas cálcio. A razão exata disso é obscura. Análise espectral de calcificações revelou outros elementos, incluindo metais pesados não esperados como o ferro. Caso uma maior quantidade de material “Z” esteja presente, talvez um dia seja possível realizar análise espectral *in vivo* para auxiliar no diagnóstico. Mais provavelmente, a atenuação mais alta desses materiais pode permitir subtração da energia dual dos raios X para realçar as partículas associadas a câncer, proporcionando detecção antecipada. Hidroxiapatita de cálcio e oxalato de cálcio constituem a maior parte das calcificações mamárias. Também pode haver trifosfato de cálcio.

A morfologia e a distribuição das calcificações mamárias muitas vezes indicam sua etiologia (Figs. 13.108 a 13.111). Certos padrões jamais estão associados a câncer. Algumas calcificações se formam no estroma extralobular, porém a maioria ocorre nos lóbulos e ductos. Quando lobulares, quase sempre são benignas e geralmente se localizam em ácinos que sofreram dilatação cística. Cânceres intraductais podem obstruir o ducto, e partes centrais do tumor podem morrer por carência de oxigênio e nutrientes oriundos da vasculatura periductal (74). As células necróticas (comedocarcinoma) na luz ductal podem calcificar-se, produzindo um padrão linear fino típico que se ramifica com o ducto. A heterogeneidade do padrão decorre de heterogeneidade do processo de necrose tumoral. A dificuldade no diagnóstico surge quando as calcificações formam pequenas partículas aglomeradas. Estas freqüentemente são indistinguíveis de coleções benignas.

A exemplo de massas, se as características morfológicas das calcificações indicarem um processo benigno, nenhuma avaliação adicional é necessária. A maioria das calcificações exibe morfologia tipicamente benigna, mas determinados formatos e padrões devem suscitar uma biopsia. Em toda mamografia deve-se realizar uma pesquisa cuidadosa das microcalcificações aglomeradas que podem anunciar um câncer incipiente. O fato de que alguns cânceres produzem depósitos de cálcio radiograficamente visíveis no início do seu crescimento pode ser considerado fortuito. Embora o patologista veja depósitos microscópicos em muitos cânceres de mama, muitos desses depósitos não são calcificações detectáveis radiograficamente. Por outro lado, cristais de oxalato de cálcio, encontrados quase exclusivamente em alterações mamárias benignas, são visíveis na mamografia mas exigem filtros de luz especiais para ser vistos ao microscópio. Às vezes, a radiografia da amostra revela calcificações mas o patologia não encontra nada. Por meio de luz polarizada, os depósitos se tornam visíveis ao microscópio.

Quando visíveis na mamografia, as calcificações podem ser detectadas a olho nu, mas uma lente de aumento ajuda a encontrá-las. A mamografia com magnificação aumenta, por redução do efeito do ruído, a nitidez na visualização e na análise dessas partículas. Depósitos heterogêneos irregulares que não possuem morfologia benigna, agrupados de maneira isolada sem uma massa associada em pequeno volume do tecido mamário e em número superior a quatro, devem ser considerados suspeitos. Em 20% dos casos, tais grupos representam câncer (75).

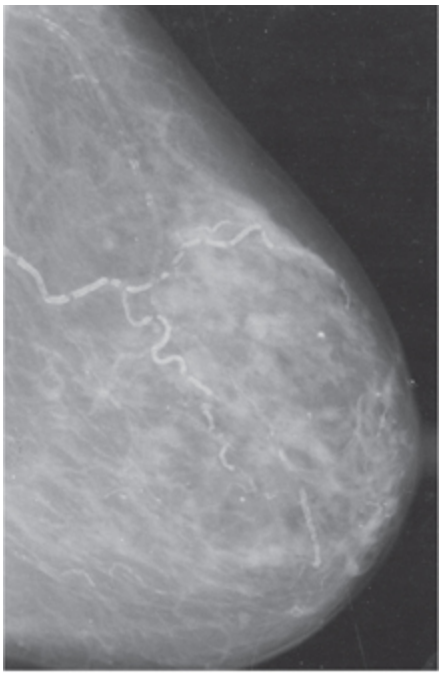

Fig. 13.108 Calcificações vasculares geralmente apresentam aspecto típico e não devem gerar preocupação.

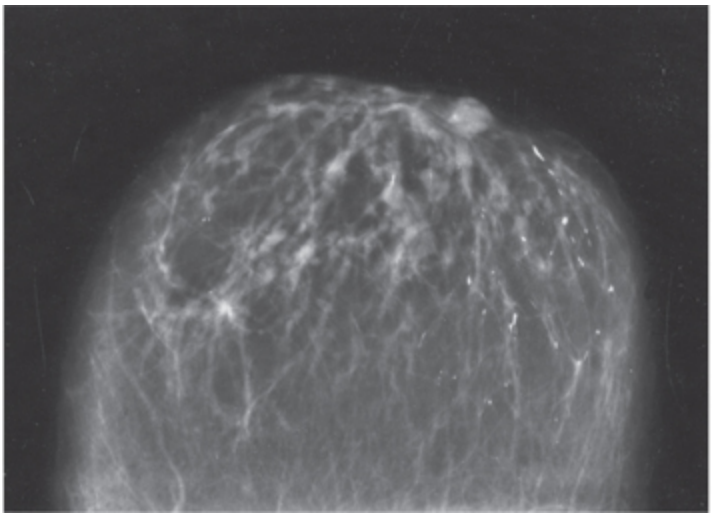

Fig. 13.109 Calcificações lineares, sólidas e em forma de bastonetes quase sempre representam um processo benigno, como estas causadas por depósitos secretórios.

O reconhecimento de que certos padrões de calcificação estão associados a processos malignos possibilitou a detecção precoce de muitos cânceres. A detecção dessas microcalcificações aglomeradas associadas a câncer é um recurso singular da mamografia e uma de suas funções mais importantes. Nenhuma outra técnica radiológica encontra esses diminutos depósitos, que, quando encontrados isoladamente, podem anunciar a presença de um câncer intraductal altamente curável ou uma lesão infiltrativa incipiente.

Infelizmente, processos benignos e malignos podem produzir padrões semelhantes de depósito de cálcio e muitas vezes são indistinguíveis. Biopsia freqüentemente é essencial para diagnóstico. No entanto, análise da localização, tamanho, morfologia, número, distribuição e quaisquer achados associados dos depósitos anula a suspeita de muitos casos.

A avaliação inicial de calcificações visa a definir se elas se enquadram em morfologias benignas bem estabelecidas. Calcificações com morfologias benignas não exigem investigação. Se as características das calcificações não permitirem uma classificação segura entre os processos benignos, indica-se uma avaliação adicional.

Mamografia com magnificação é a principal técnica utilizada para analisar melhor as calcificações. A magnificação possibilita análise mais clara da morfologia e da distribuição das calcificações, e tais informações são usadas para decidir, por meio de critérios objetivos, se há necessidade de biopsia para chegar a um diagnóstico definitivo.

Localização

Um dos principais fatores determinantes que precisam ser definidos é se as calcificações são realmente intramamárias ou estão na pele. Isto pode parecer trivial, mas mulheres foram submetidas a cirurgias desnecessárias para tentar remover calcificações que eram depósitos cutâneos benignos (76). Não é difícil reconhecer o fato de que a maioria das calcificações cutâneas projeta-se sobre a mama em duas incidências porque apenas segmentos estreitos da pele são visualizados tangencialmente na mamografia em duas incidências. Incidências tangenciais da pele contendo as calcificações confirmam sua localização.

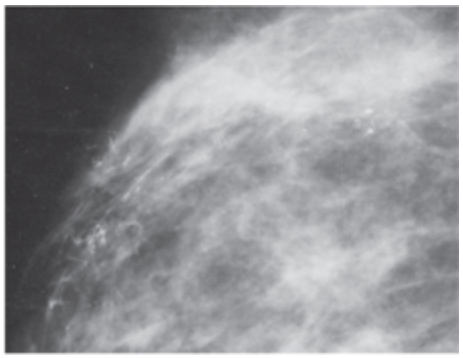

Fig. 13.110 Calcificações pleomorfas em distribuição segmentar sempre são preocupantes, como neste comedocarcinoma indiferenciado.

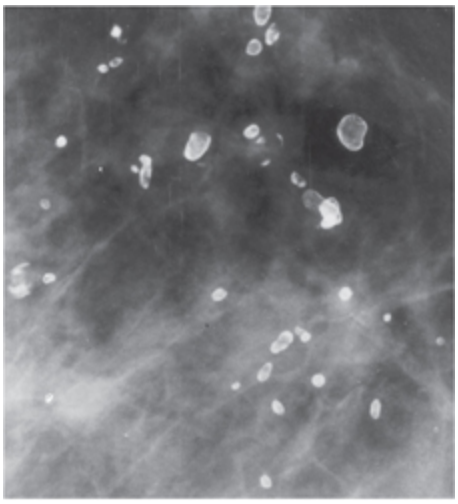

Fig. 13.111 Calcificações grandes (> 1 mm) com centros transparentes sempre decorrem de processo benigno, como estas que provavelmente representam adiponecrose ou restos calcificados em ductos.

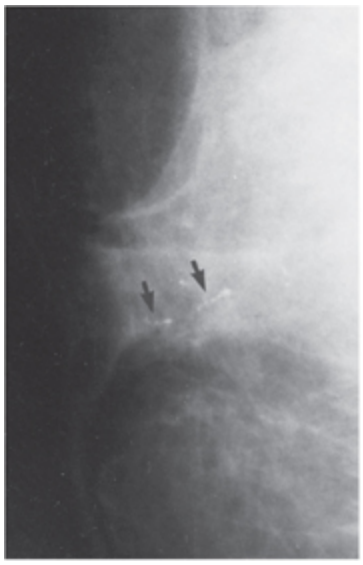

Fig. 13.112 Estas calcificações (setas) originaram-se de carcinoma intraductal que se estendeu para o mamilo em paciente com doença de Paget.

Calcificações do Mamilo e da Pele

Calcificações do mamilo são infreqüentes. Às vezes, a extensão clinicamente evidente de carcinoma intraductal sobre a superfície do mamilo, conhecida como doença de Paget, pode produzir microcalcificações que se estendem ao longo da rede ductal em um padrão

em fila indiana (Fig. 13.112). Praticamente todas as outras calcificações do mamilo representam processos benignos e são raras.

Contudo, calcificações na pele são extremamente comuns. Conforme mencionado, em geral exibem aspecto típico, pois muitas delas têm transparências centrais e um formato esférico ou poligonal (Fig. 13.113A) e estão amplamente dispersas pela mama, especialmente ao longo do lado esternal (Fig. 13.113B, C). Em alguns casos, são confundidas com depósitos intramamários, mas esta questão é esclarecida com incidências tangenciais.

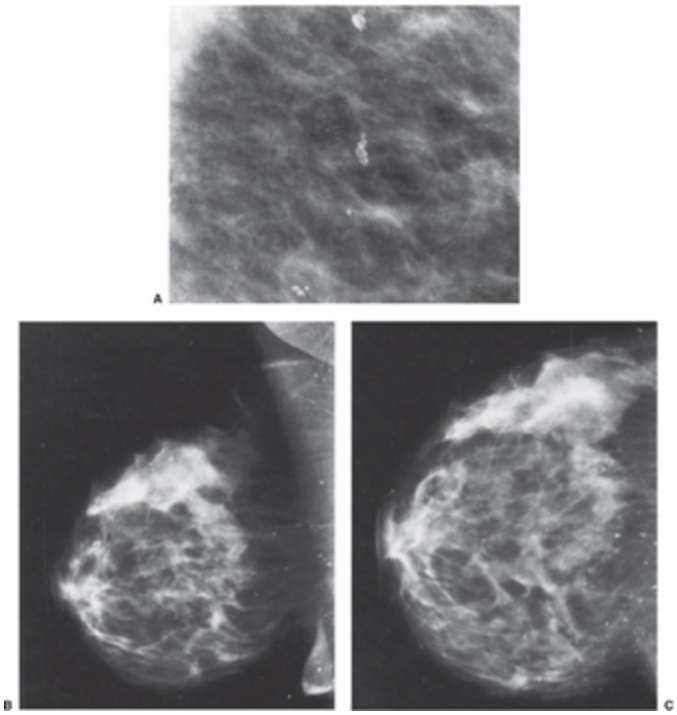

Fig. 13.113 (A) Calcificações que exibem centros transparentes e formas geométricas quase sempre são calcificações cutâneas benignas, vistas aqui em grande aumento. Calcificações cutâneas são encontradas mais comumente ao longo das bordas esternais da mama, como nestas incidências mediolateral oblíqua (B) e craniocaudal (C) de uma segunda paciente. A localização provavelmente advém da alta concentração de folículos pilosos.

Tamanho das Partículas de Cálcio

As calcificações associadas a câncer de mama (bem como as de processos benignos) com freqüência têm tamanho microscópico, e o patologista

observa um número bem maior do que aquelas visíveis em exames radiográficos. Calcificações radiograficamente visíveis raramente se formam no tumor quando este se infiltrou além do ducto, mas quase sempre se formam nas células cancerosas necróticas que morrem nas partes centrais de um ducto que esteja repleto e distendido por células malignas. De outro modo, elas se localizam nas secreções dentro dos espaços cribriformes que são formados por lesões *in situ* de menor grau.

Dentro de um dado grupo de calcificações, o tamanho pode variar desde partículas quase imperceptíveis a depósitos grandes e grosseiros. Calcificações com diâmetro de até 2,0 mm ainda podem ser consideradas microcalcificações suspeitas, mas sempre há calcificações menores no aglomerado. As calcificações que estão associadas a câncer geralmente têm tamanho ≤ 0,5 mm.

Calcificações tão pequenas quanto 0,2 a 0,3 mm são visíveis na mamografia. Em geral, quanto menores as partículas, maior a suspeita, porém depósitos pequenos podem ser formados por adenose e processos fibrocísticos. Quando todas as calcificações medem > 2 mm, um processo benigno é quase certo. Contudo, a importância de um aglomerado diz respeito às menores calcificações no grupo, e não às maiores (Fig. 13.114) e, embora calcificações associadas a câncer possam ser grandes, calcificações menores mais suspeitas sempre estão presentes. O radiologista deve ter em mente que a presença de calcificações benignas típicas não elimina a possibilidade de um processo maligno coincidente. Uma lesão deve ser avaliada segundo suas piores características.

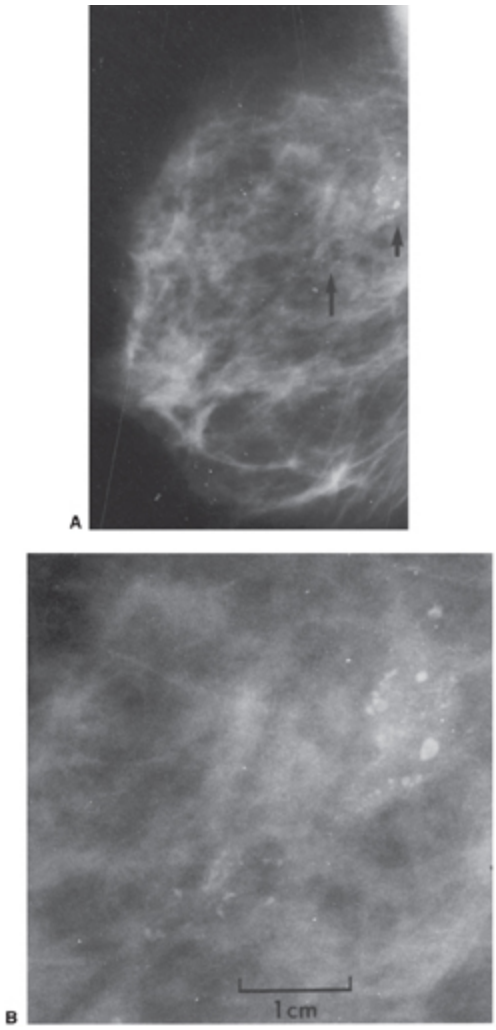

Fig. 13.114 As calcificações devem ser julgadas por aquelas com a pior morfologia. Há calcificações grandes e benignas (A) com centros transparentes neste aglomerado segmentar (seta curta), mas as outras calcificações pleomorfas muito pequenas (seta longa) resultam de carcinoma intraductal. As últimas são mais bem delineadas nesta imagem ampliada (B).

Número de Calcificações

O uso de um número mínimo para classificar os aglomerados suspeitos de calcificações já gerou muita controvérsia. Como uma ou mais calcificações radiograficamente visíveis estão presentes em praticamente toda mama, e como a aglomeração de calcificações muitas vezes é indicação de um processo maligno, a pergunta se impõe: O que constitui um aglomerado significativo?

A resposta depende do padrão de depósitos, que é definido pela morfologia individual e distribuição de uns em relação aos outros. Ademais, sabe-se que poucos cânceres, se algum, foram descobertos em virtude de uma única calcificação. Na experiência do nosso serviço e de outros, é raro (ou jamais acontece) que duas, três ou quatro calcificações sejam a única indicação de câncer. O número de cinco calcificações em um centímetro cúbico foi deduzido da experiência geral (em imagens de contato, sem magnificação). Em uma grande série, Egan *et al*. (77) concluíram que, dentre 115 pacientes biopsiadas em razão apenas de microcalcificações, todas as lesões diagnosticadas como câncer tinham pelo menos cinco partículas visíveis de cálcio em um campo de 0,5 3 0,5 cm. A probabilidade de câncer foi zero quando havia menos de cinco partículas calcificadas.

Depois que um aglomerado foi definido, é preciso analisá-lo, mas o radiologista deve ter critérios para defini-lo. Provavelmente, não existe um limiar mínimo absoluto. Não há dúvida de que alguns cânceres contêm menos de cinco calcificações, mas isto é raríssimo. Observamos que o risco de câncer aumenta sobremodo quando há cinco ou mais calcificações isoladas (não parte de um processo difuso) visíveis em um volume aproximado de 1 cm^3. Utilizando-se esse número como limiar (e excluindo-se calcificações com morfologia benigna), espera-se que 20 a 25% dos aglomerados indiquem câncer.

Esse limiar numérico não deve ser considerado absoluto. Se menos calcificações forem visíveis mas sua morfologia despertar preocupação suficiente, deve-se realizar biopsia. Essas percentagens aplicam-se apenas a mulheres que têm microcalcificações isoladas sem massa tumoral visível. O risco de câncer aumenta se outros sinais secundários de malignidade estiverem presentes. Deve-se avaliar o número de calcificações, bem como seu tamanho, sua morfologia e sua distribuição. O número cinco é claramente uma observação empírica e não um fato da natureza.

Inegavelmente, existem cânceres raros que indicam sua presença pela formação de menos de cinco calcificações, mas, do ponto de vista

estatístico, a probabilidade de câncer aumenta com o número de calcificações. É a aglomeração de calcificações pequenas e heterogêneas, isoladas e em pequeno volume de tecido que deve aumentar a preocupação com a possibilidade de câncer de mama (Fig. 13.115). Muitos que utilizam o termo aglomerado não o definem, pois apenas presumem sua identificação. A fim de evitar gerar preocupação com o grande número de mulheres que têm uma, duas, três ou mesmo quatro partículas estreitamente agrupadas na mamografia que sempre resultam de um processo benigno, o limiar de cinco é útil e razoável.

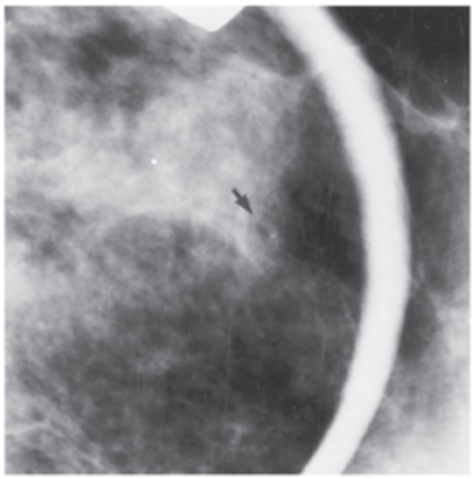

Fig. 13.115 Foi a aglomeração de 5 calcificações em 1 cm^3 de tecido, vista nesta incidência com magnificação, que levou ao diagnóstico de carcinoma ductal in situ em mulher de 55 anos de idade.

Morfologia

As características morfológicas das calcificações são os elementos mais importantes na sua análise. Os formatos das partículas e a heterogeneidade dos formatos e dos tamanhos freqüentemente são valiosos na determinação da causa provável dos depósitos. Um maior conhecimento do ambiente histológico e patológico microscópico em que calcificações se formam também ajuda a compreender as alterações morfológicas encontradas na mamografia (74). Calcificações que podem ser classificadas como oriundas de processos benignos não precisam de avaliação adicional.

Calcificações que variam em tamanho (a maioria < 0,5 mm) e formato são motivo de preocupação (Fig. 13.116). Calcificações causadas por câncer de mama advêm de secreção celular ou da calcificação de células cancerosas necróticas. Praticamente todas as calcificações que se formam em cânceres de mama (incluindo lesões invasivas) o fazem na parte intraductal do câncer. Embora a multiplicação de células possa expandir o ducto, necrose em geral ocorre irregularmente no centro do ducto. Um estudo sugeriu que isto ocorre quando o diâmetro do tumor aumenta acima de 180 **µ**m (74). As células no centro tornam-se hipóxicas à medida que a distância entre elas e seu suprimento sanguíneo aumenta, e conseqüentemente o centro do tumor torna-se necrótico. Como este é um processo irregular no centro do câncer intraductal, as calcificações formadas são muito pequenas, irregulares e aleatórias.

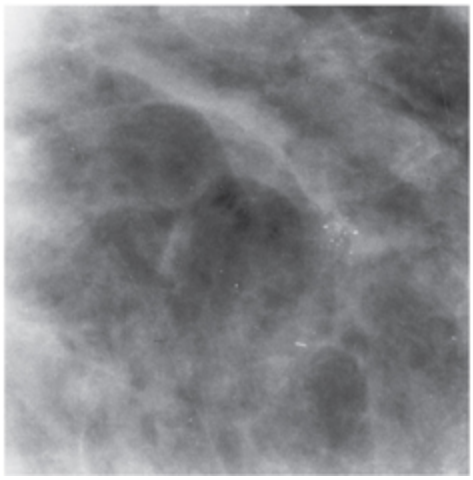

Fig. 13.116 A variação no tamanho e no formato destas calcificações muito pequenas levou à sua biopsia e ao diagnóstico de carcinoma ductal in situ.

Embora tais calcificações tenham sido chamadas de moldes, na verdade elas resultam de padrões irregulares de necrose tecidual dentro do câncer intraductal e não são moldados por ele. Contudo, sua distribuição é guiada pelo trajeto do ducto, conferindo um padrão ramificado linear bastante distintivo (Fig. 13.117). Esse padrão de distribuição de cálcio origina-se de comedonecrose. É provável que a secreção da calcificação dentro dos espaços cribriformes gerados por alguns cânceres explique os padrões

menos típicos de depósito de cálcio (Fig. 13.118). Deve-se aumentar a suspeita quando um grupo de calcificações é muito heterogêneo. Calcificações associadas a câncer de mama costumam ter forma e tamanho extremamente variáveis. A morfologia das calcificações é muito importante na avaliação da sua relevância. Aquelas associadas a câncer geralmente são irregulares, com formas angulares pontiagudas (Fig. 13.119). Essa heterogeneidade faz lembrar fragmentos de vidro quebrado. Embora haja exceções, as calcificações associadas a câncer raramente são redondas ou lisas. Calcificações associadas a câncer foram variavelmente descritas como tendo forma de vírgula com projeções pontiagudas e superfícies irregulares. Depósitos lineares delicados com diâmetro < 0,5 mm que podem ramificar-se e acompanhados de calcificações pontilhadas em um padrão ponto-traço quase sempre decorrem de um processo maligno (Fig. 13.120). Quanto mais critérios as calcificações satisfizerem, maior a probabilidade de câncer, embora Sickles (78) tenha mostrado que a maioria das calcificações associadas a câncer não apresenta um padrão típico.

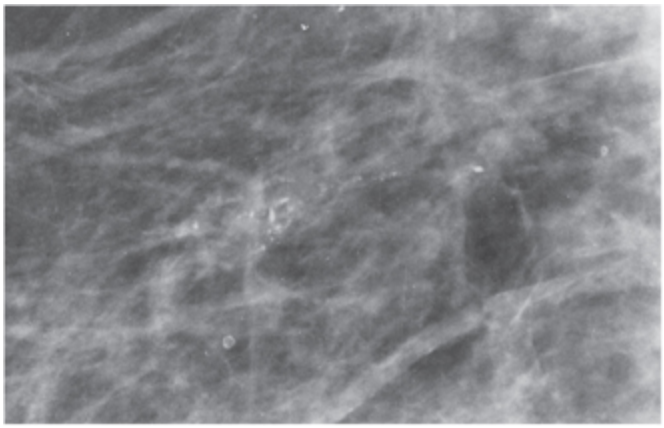

Fig. 13.117 O padrão linear, fino e ramificado de calcificações nesta incidência craniocaudal advém de comedocarcinoma ductal in situ.



Fig. 13.118 Estas calcificações pontilhadas aglomeradas eram inespecíficas mas estavam se formando nos espaços cribriformes de um carcinoma ductal in situ de baixo grau.

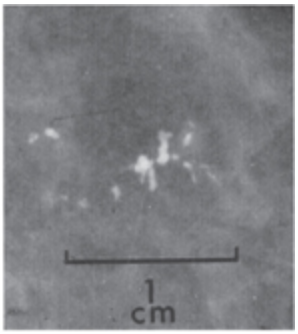

Fig. 13.119 O carcinoma ductal in situ geralmente forma calcificações que têm tamanho e formato heterogêneos, como neste aglomerado.

Alguns sugeriram que a morfologia das calcificações que acompanham CDIS pode predizer o grau do CDIS. Nosso estudo (79) e um estudo de Stomper e Connolly (80) mostraram que, infelizmente, este não é o caso. Calcificações ramificadas lineares finas muitas vezes indicam CDIS de alto grau, mas há muita superposição, e as distinções mamográficas não são proveitosas.

Calcificações Tipicamente Associadas a Processos Benignos

Calcificações Cutâneas com Centro Transparente

Calcificações que exibem centros transparentes sempre decorrem de processos benignos (são encontradas apenas por acaso em associação a câncer) e não precisam de avaliação adicional. As mais simples de avaliar e descartar são as calcificações cutâneas, com seus típicos centros transparentes e morfologia muitas vezes geométrica (ver Fig. 13.113). Se houver alguma dúvida, incidências com magnificação e incidências tangenciais da pele no local das calcificações podem ser definitivas.

Calcificações Vasculares

Calcificações vasculares geralmente não são problemáticas, com seu aspecto habitual de depósitos paralelos e sinuosos que seguem ao longo da borda de um vaso (Fig. 13.120). Mamografia com magnificação pode ser útil na avaliação de depósitos limítrofes para confirmar sua etiologia.

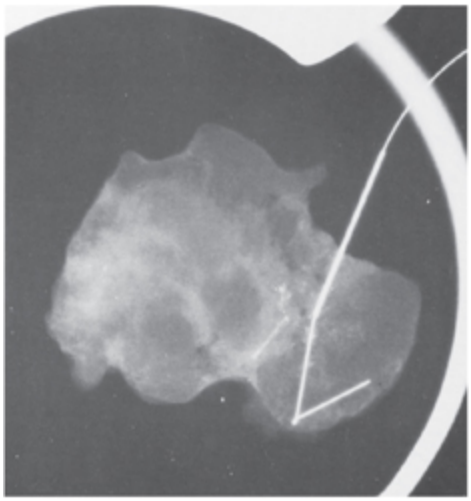

Fig. 13.120 O padrão ponto-traço de calcificações interrompidas causadas por carcinoma ductal in situ é claramente visível nesta radiografia de amostra.

Depósitos Grosseiros

Calcificações grosseiras ou semelhantes a pipoca são típicas de fibroadenomas involutivos (Fig. 13.121) e não devem gerar preocupação. O momento de ocorrência e as causas de involução são incertos. Embora muitos observadores tenham sugerido que perda de suporte hormonal à menopausa seja a causa, mulheres pré-menopausa podem ter fibroadenomas calcificados.

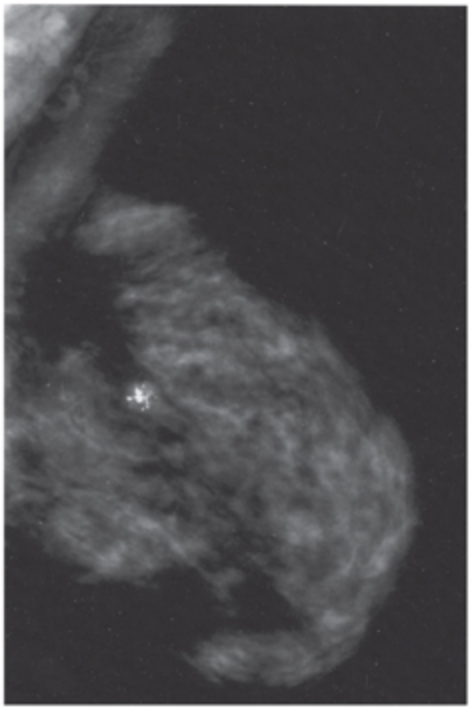

A

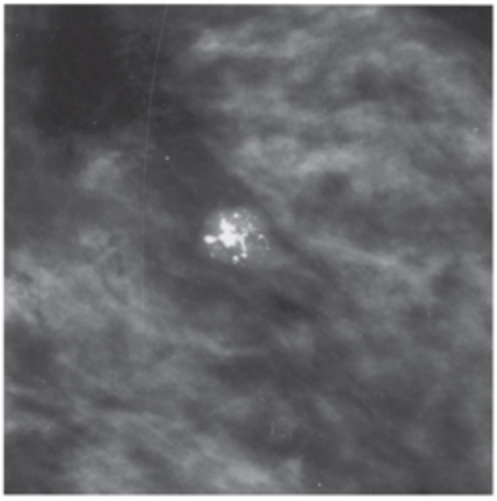

B

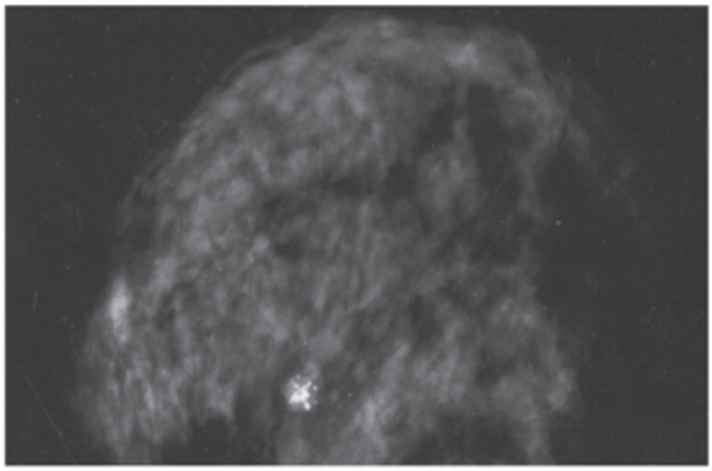

C

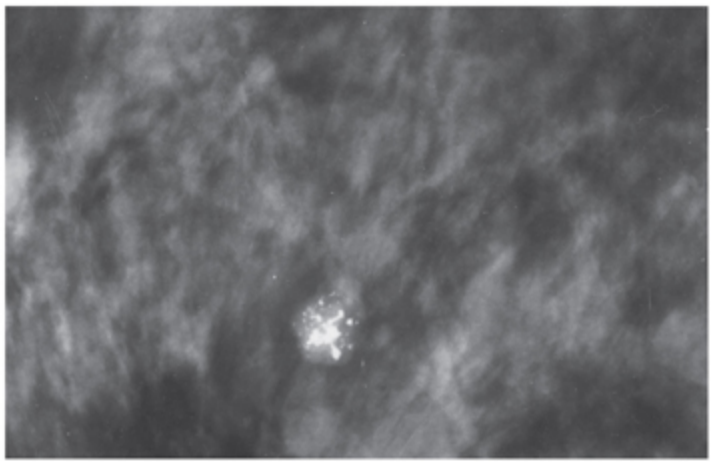

D

Fig. 13.121 Calcificações que se assemelham a pipoca são típicas de fibroadenoma involutivo, conforme visto nestas incidências mediolateral oblíqua (A), mediolateral oblíqua ampliada fotograficamente (B), craniocaudal (C) e craniocaudal ampliada fotograficamente (D) nesta paciente de 43 anos de idade.

Calcificações em Forma de Bastonetes

Calcificações grandes (diâmetro > 0,5 mm) e semelhantes a bastonetes que se ramificam apenas eventualmente e são sólidas ou exibem centros transparentes são os tipos de calcificações encontrados em doenças secretoras (Fig. 13.122). Essas calcificações formam-se nos restos que se acumulam na luz ductal ou causam reação inflamatória ao redor de um ducto. O último mecanismo pode resultar em bastonetes de centro transparente (Fig. 13.123). Essas calcificações benignas freqüentemente são bilaterais.

Calcificações Redondas (Acinares)

Outras calcificações que estão tipicamente associadas a processos benignos incluem calcificações redondas e lisas de tamanho igual ou superior a 0,5 mm. Tais depósitos provavelmente são concreções formadas nos ácinos de lóbulos com dilatação microcística (Fig. 13.124). Quando extensas, podem ser encontradas no estroma extralobular fibroso. É provável que as últimas calcificações se formem nos remanescentes “exauridos” de lóbulos atróficos.

Outras Calcificações Esféricas de Centro Transparente

Podem-se encontrar calcificações esféricas ou de centro transparente, por coincidência, em associação a câncer de mama, mas elas sempre advêm de processos benignos (Fig. 13.125). Podem formar-se nos restos acumulados em um ducto ou em pequenas áreas de adiponecrose. Como tais calcificações provavelmente não aparecem de repente em seu formato completo, se um aglomerado parecer estar se formando em padrão esférico, é razoável acompanhá-lo a curtos intervalos para monitorar sua coalescência em vez de intervir imediatamente (Fig. 13.125B−E).

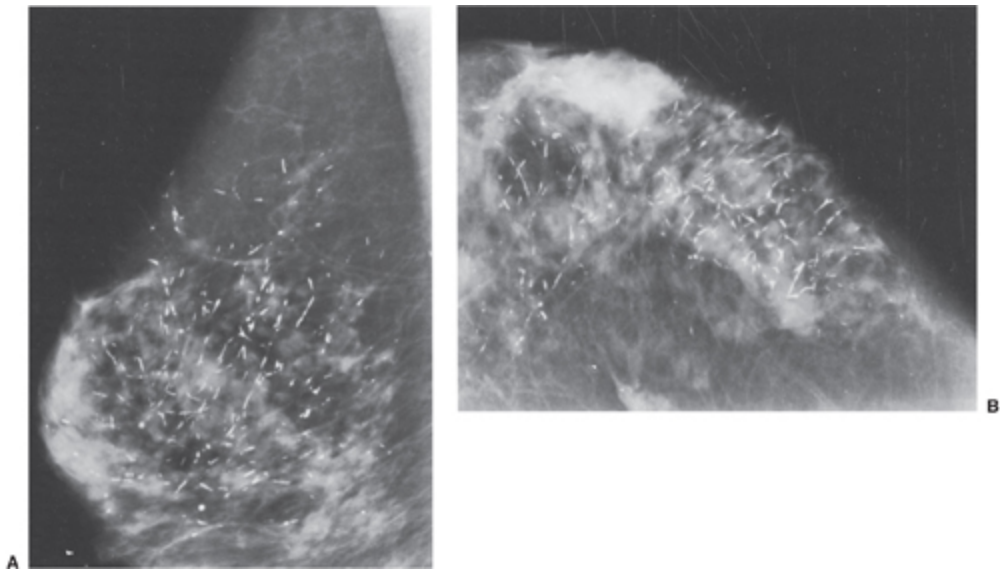

Fig. 13.122 Calcificações sólidas em forma de bastonetes são típicas da calcificação de material celular intraductal benigno em uma doença secretora, vista aqui em paciente de 83 anos de idade nas incidências lateral (A) e craniocaudal (B).

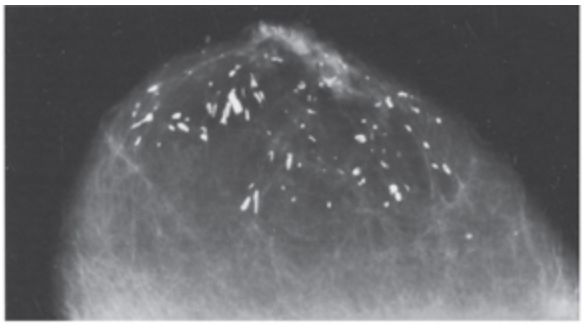

Fig. 13.123 Calcificações secretórias podem ser tubulares com centros transparentes, como em várias destas calcificações vistas na incidência craniocaudal. Supõe-se que tais calcificações advenham de inflamação periductal.

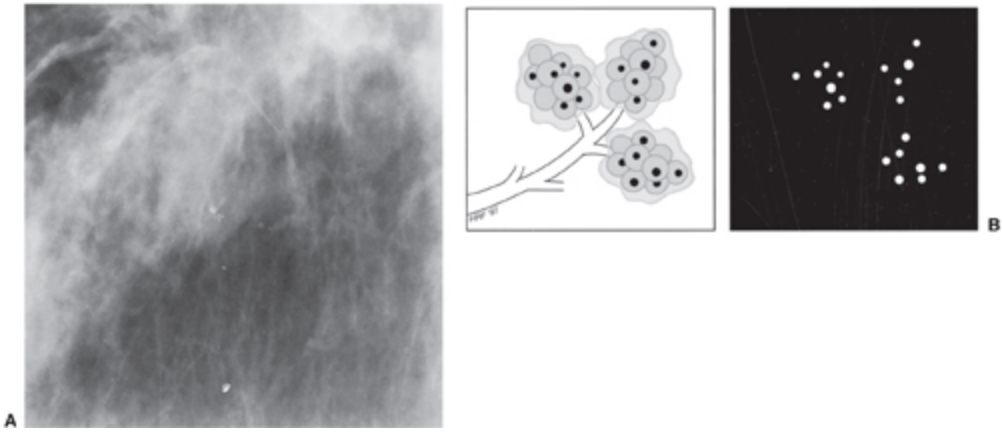

Fig. 13.124 (A) Calcificações acinares. Estas calcificações pequenas, redondas, regulares e estreitamente agrupadas provavelmente se localizam dentro de um lóbulo que sofreu dilatação microcística. (B) Este esquema sugere o desenvolvimento de calcificações acinares.

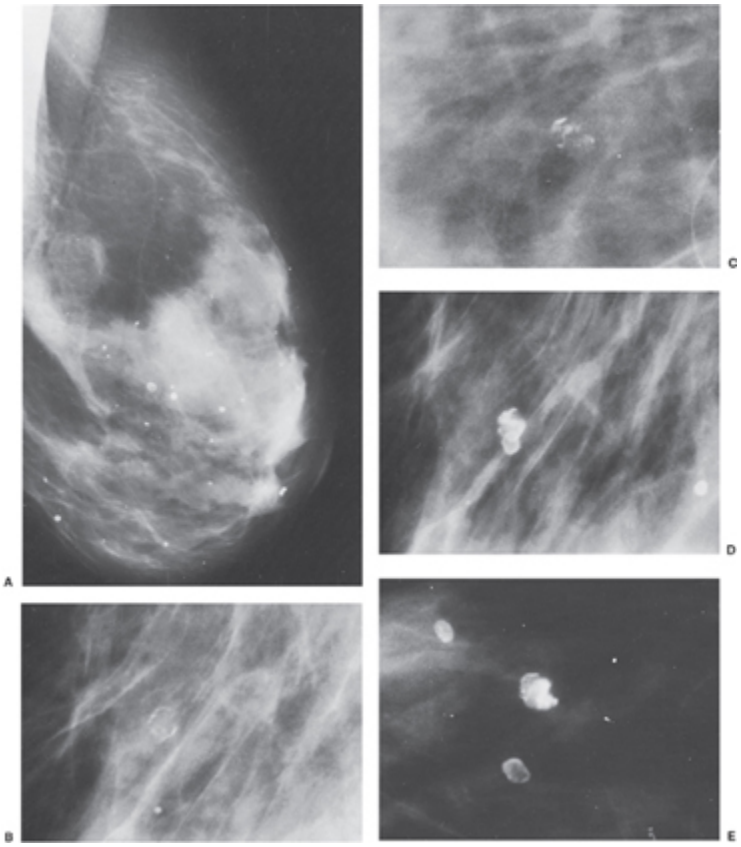

Fig. 13.125 Calcificações com centros transparentes decorrem de processos benignos (A). Neste segundo caso, as calcificações nas incidências mediolateral oblíqua (B) e craniocaudal (C) com magnificação estavam se formando em distribuição esférica. Elas foram acompanhadas e depois formaram um depósito obviamente esférico (D, E) provavelmente devido a adiponecrose (repare que outras também se formaram neste ínterim).

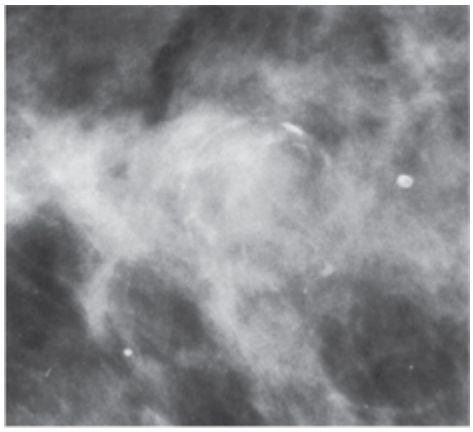

Fig. 13.126 Calcificações em casca geralmente delineiam a parede de um cisto. Neste caso, o contorno de um cisto de 1 cm é visível no tecido denso porque cálcio está se depositando na sua parede.

Calcificações em Casca

Calcificações em casca ou da orla são calcificações benignas muito finas que aparecem como depósitos de cálcio na superfície de uma esfera. Em geral, têm espessura inferior a 1 mm, quando vistas em perfil. Embora possa produzir esses depósitos finos, a adiponecrose costuma resultar em depósitos de cálcio mais espessos. Calcificações nas paredes de cistos são a forma mais comum de calcificações em casca (Fig. 13.126).

Calcificações cuja Morfologia Varia entre Incidências

Como representam partículas sólidas, a maioria das calcificações exibe aspecto semelhante quando vistas em incidências ortogonais. O cálcio que se precipitou em cistos é influenciado pela gravidade e tem uma morfologia diferente na incidência CC daquela vista na incidência lateral. Calcificações que se mostram redondas e amorfas na incidência CC e curvilíneas ou lineares na incidência lateral quase sempre advêm de leite de cálcio. Na imagem CC, o feixe de raios X atravessa uma camada fina das partículas friáveis, e elas freqüentemente aparecem como depósitos indistintos e felpudos, redondos e amorfos porque se formam em uma coleção na parte inferior do cisto. Os mesmos depósitos aparecem como calcificações bem definidas, semilunares, em forma de crescentes, curvilíneas (concavidade para cima) ou lineares na incidência lateral com feixe horizontal porque os

fótons atravessam uma camada mais espessa de cálcio que se precipita e define o segmento inferior de um cisto (Fig. 13.127). O fenômeno de sedimentação do cálcio pode ser visto quando um peso de papel com “flocos de neve” (o tipo que, quando agitado, partículas brancas flutuam no líquido) é virado de cabeça para baixo (Fig. 13.128). Quando vistos por baixo, os flocos de neve parecem redondos enquanto se acumulam na redoma de vidro virada para baixo, mas, vistos de lado, exibem formas em crescentes. Essa é precisamente a maneira como o leite de cálcio se comporta nos cistos.

Praticamente todos os especialistas acreditam que o leite de cálcio é formado por um processo benigno. Há uma tênue sugestão de que o leite de cálcio possa representar um fator de risco para câncer de mama. Sickles e Abell (81) revisaram . 200 casos de leite de cálcio evidente em mamografias. Embora eles não tenham comentado o fato de que 8 dos 200 (ou 40 em 1.000) casos tivessem câncer associado, essa taxa é mais de 4 vezes a prevalência esperada de câncer de mama na população normal (esperam-se no máximo 10 cânceres entre 1.000 mulheres em uma triagem de prevalência). É provável que essas mulheres tivessem outras razões para sua prevalência mais alta de câncer, mas temos um limiar baixo para biopsiar aglomerados de calcificações se não forem claramente leite de cálcio. Se houver alguma dúvida, a paciente pode ser colocada em decúbito ventral sobre uma mesa de biopsia estereotáxica, deixando a mama pender por vários minutos. O leite de cálcio se deslocará para o nível inferior dos cistos, confirmando o diagnóstico (Fig. 13.129).

Calcificações que se formam na parede de um cisto podem ter aspecto semelhante, bem como concreções dentro de cistos que se tenham solidificado na mesma orientação que o leite de cálcio solto. Seria extremamente incomum que as calcificações do câncer de mama formassem esse padrão.

Calcificações em Suturas

As calcificações em suturas provavelmente representam cálcio depositado sobre a matriz do material de sutura (82). São relativamente comuns na mama após radioterapia e, às vezes, após a realização de uma cirurgia extensa (como mamoplastia redutora). Advêm de retardo na reabsorção de material de sutura reabsorvível que permite a formação de depósito de cálcio. Seu aspecto típico é linear ou tubular, e nós freqüentemente são visíveis (Fig. 13.130).

Calcificações Grandes e Irregulares (Distróficas)

Calcificações grandes (> 0,5 mm) e irregulares podem não ter causa subjacente e são denominadas distróficas. Em geral, surgem na mama irradiada ou após um traumatismo (talvez devido a adiponecrose). Embora de formato irregular, seu tamanho costuma ser > 0,5 mm (Fig. 13.131). Podem ter centros transparentes. Calcificações distróficas benignas com freqüência exibem um aspecto que lembra lava esmagada (Fig. 13.131C−G).

Calcificações Pontilhadas

Calcificações pontilhadas são depósitos puntiformes, redondos ou ovais e muito pequenos (, 0,5 mm), mas muito bem definidos (Fig. 13.132). Calcificações pontilhadas, regulares e muito redondas raramente estão associadas a câncer de mama, porém, se incluírem ou estiverem acompanhadas de calcificações cujos formatos não são redondos nem lisos mas heterogêneos, devem ser consideradas suspeitas. Cânceres também podem formar calcificações pontilhadas. Estas são freqüentemente encontradas no estroma fibroso sem etiologia aparente. Podem ter-se formado nos remanescentes de lóbulos “exauridos”.

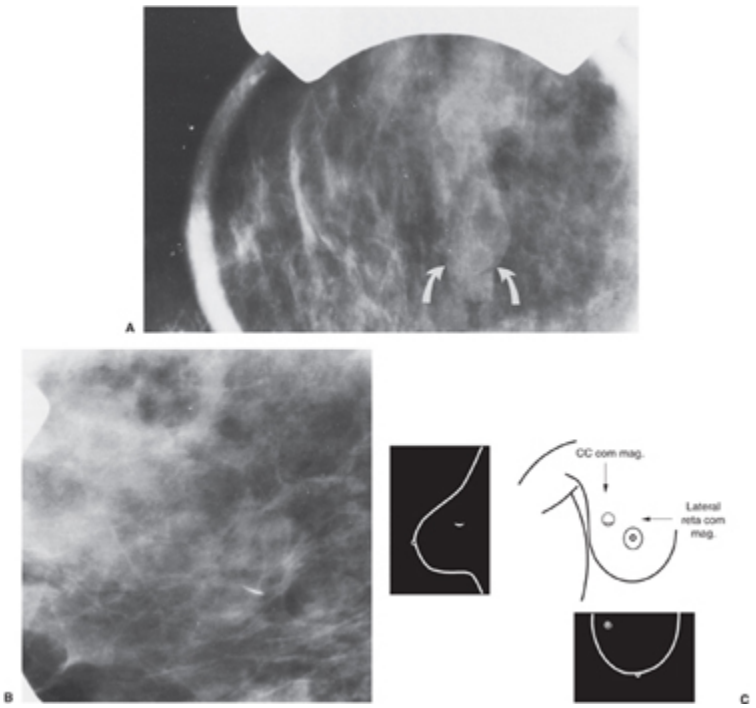

Fig. 13.127 O leite de cálcio sedimenta-se em cistos. (A) Nesta paciente, o cisto mal é visível (setas) na incidência craniocaudal porque o feixe atravessa uma camada muito fina de cálcio. Na incidência lateral reta com magnificação (B), o cálcio sedimentado delineia o fundo curvo do cisto. Esse fenômeno é representado neste esquema (C), pois o leite de cálcio forma uma “pocinha” de cálcio na parte inferior de um cisto. Quando vista por cima na incidência craniocaudal, a densidade de cálcio diminui a partir do centro, gerando um aspecto amorfo. Na incidência lateral, as calcificações constituem uma sombra côncava em forma de crescente.

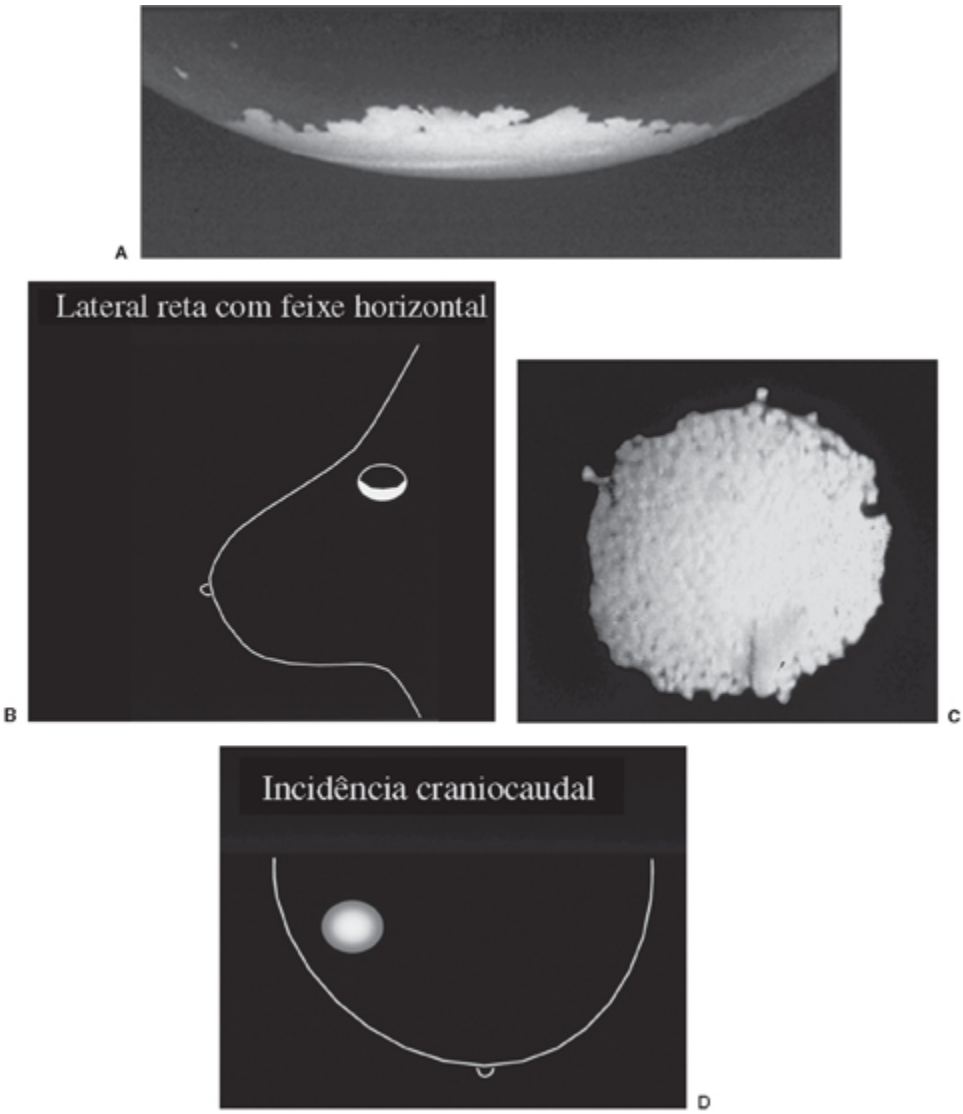

Fig. 13.128 Este é um peso de papel contendo “neve”. Viramos o peso de papel de cabeça para baixo e fotografamos a “neve” acumulada na sua cúpula. Este aspecto é idêntico ao do cálcio precipitado em um cisto. Quando fotografada de lado (A), observa-se a formação de uma coleção côncava para cima. Isto é semelhante à mamografia lateral com magnificação e feixe lateral (B). Quando fotografada de frente, a “neve” assemelha-se ao leite de cálcio amorfo (C) visto na incidência craniocaudal (D).

Fig. 13.129 Calcificações precipitadas em cistos pequenos movem-se anteriormente quando a mama da paciente está pendente. Como neste diagrama, se houver alguma dúvida sobre a mobilidade de calcificações, a paciente pode ser posicionada com a mama pendente para ver se as calcificações se deslocam apropriadamente, demonstrando que são leite de cálcio benigno.

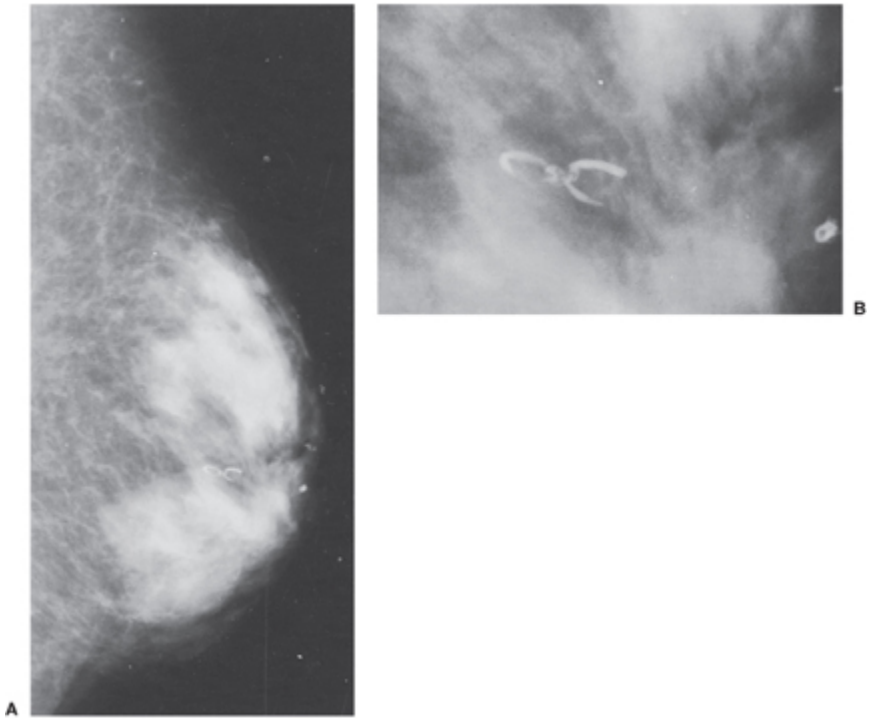

Fig. 13.130 Suturas calcificadas tendem a ocorrer quando há retardo na reabsorção do material orgânico. Neste caso, até mesmo os nós e laços calcificaram após radioterapia para câncer de mama, conforme visto nas imagens lateral (A) e em ampliação fotográfica (B).

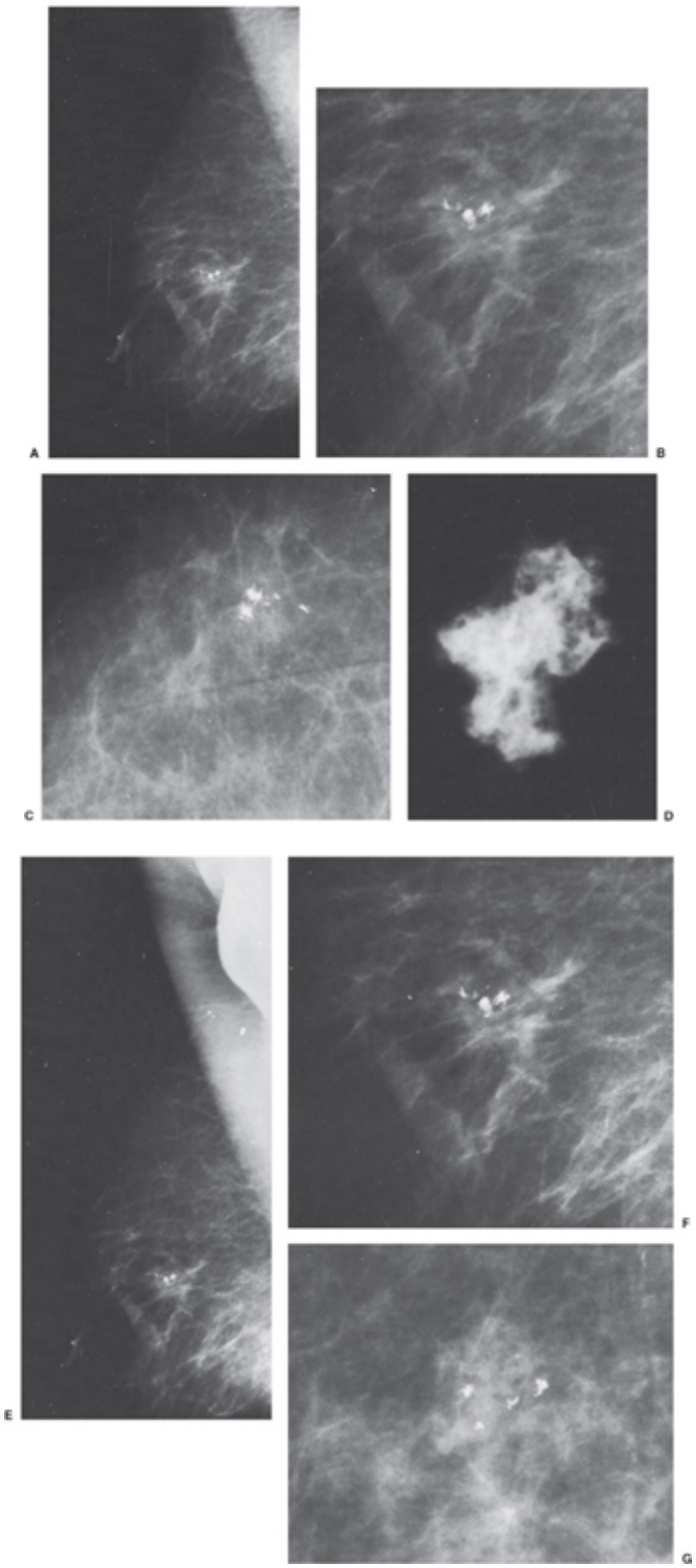
A
B
C
D
E
F
G

Fig. 13.131 Estas calcificações, vistas nas incidências mediolateral oblíqua (A), mediolateral oblíqua ampliada (B) e craniocaudal (C), surgiram em mulher de 57 anos de idade 5 anos após excisão e radioterapia de um câncer de mama invasivo. Em virtude do pequeno tamanho de várias calcificações, elas foram excisadas, revelando fibrose, alteração pós-radiação e calcificações distróficas benignas. Muitas destas têm o aspecto de lava esmagada (C). Eis uma radiografia (D) de um fragmento real de lava. Observe que, nesta paciente com câncer de mama previamente irradiado, as calcificações distróficas, vistas nas incidências mediolateral oblíqua (E) e ampliada (F), assemelham-se a lava. Nesta incidência com magnificação de outra paciente, vêem-se calcificações benignas em forma de lava similares (G).

Morfologias que Devem Despertar Preocupação Imediata: Calcificações Amorfas e Indistintas

Partículas indistintas ou amorfas que não se sedimentam nas imagens laterais com feixe horizontal geram preocupação intermediária. São depósitos redondos ou em flocos cujo aspecto é suficientemente pequeno ou vago para impedir uma classificação morfológica mais específica (Fig. 13.133). Embora não se sedimentem nos níveis inferiores, muitos desses depósitos provavelmente estão em pequenos cistos. A adenose também pode causar essas calcificações e, em magnificação alta, pode-se constatar que inúmeras partículas extremamente pequenas geram o que parece ser uma única partícula maior. Às vezes, o câncer de mama produz esses tipos de calcificações.

Morfologias que Sugerem Alta Probabilidade de Câncer

Calcificações Pleomorfas ou Heterogêneas

Calcificações pleomorfas ou heterogêneas, às vezes chamadas de granulares, não são típicas de processos nem benignos nem malignos, mas aquelas que são irregulares, de tamanho e formato variáveis e com diâmetro < 0,5 mm devem ser vistas com alto grau de suspeita.

Fig. 13.132 Estas calcificações pontilhadas formaram-se em microcistos.

Fig. 13.133 Calcificações amorfas são basicamente redondas, mas têm bordas felpudas. Estas consistem em pequenos cistos.

Calcificações Lineares Finas (Ramificadas)

Calcificações lineares finas, ou ramificadas, são estreitas e irregulares e parecem lineares, mas, quando analisadas cuidadosamente, são na verdade partículas irregulares descontínuas que formam um padrão linear e têm largura, 1 mm. Seu aspecto é explicado pelas calcificações irregulares de tumor necrótico na luz de um ducto que foi envolvido irregularmente por câncer de mama (Fig. 13.134).

Distribuição das Calcificações

A distribuição das calcificações (Fig. 13.135) muitas vezes fornece um indício de sua etiologia e importância.

O sistema BIRADS do American College of Radiology define cinco padrões de distribuição:

1. Aglomerado
2. Linear
3. Segmentar
4. Regional
5. Disperso difusamente

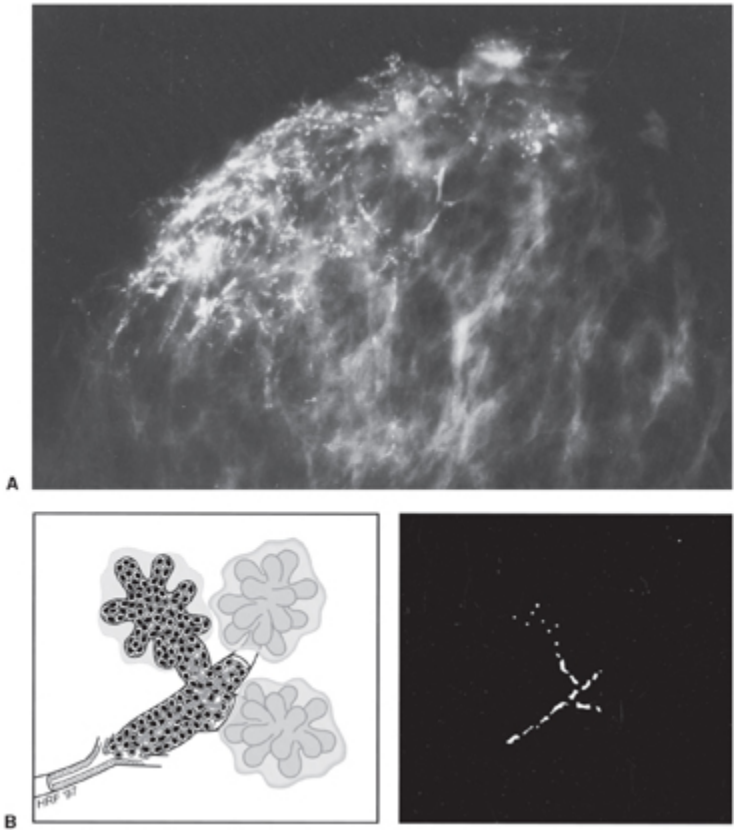

Fig. 13.134 Estas calcificações (A) formaram-se no típico padrão fino, linear e ramificado do comedocarcinoma. O esquema (B) demonstra como as células cancerosas no centro de um ducto preenchido com tumor podem necrosar e calcificar-se. Como o padrão de necrose é irregular, o padrão das calcificações também o é, embora a distribuição geral sugira que elas estão se formando nos ductos.

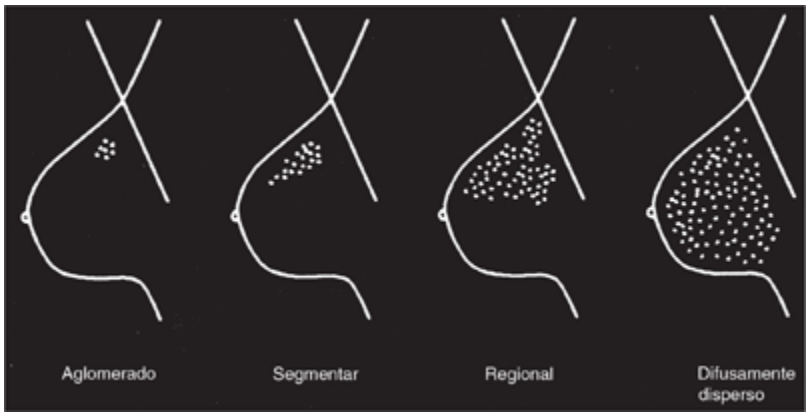

Fig. 13.135 Este esquema descreve quatro padrões de distribuição de cálcio. A partir da esquerda, observe os padrões aglomerado, em distribuição segmentar, regional e difusamente disperso.

Deve-se analisar meticulosamente uma coleção focal isolada de calcificações heterogêneas. Calcificações difusamente dispersas de centros transparentes geralmente representam depósitos secretores, adiponecrose ou depósitos cutâneos. Em geral, calcificações difusas distribuídas aleatoriamente por grandes volumes de tecido mamário são causadas por processos benignos. Isto é especialmente verdade quando cada uma tem formato razoavelmente uniforme embora de tamanho variável. Calcificações redondas, amorfas e dispersas são vistas em distúrbios benignos, e, quando bilaterais, a segurança de que elas representam um processo benigno é aumentada.

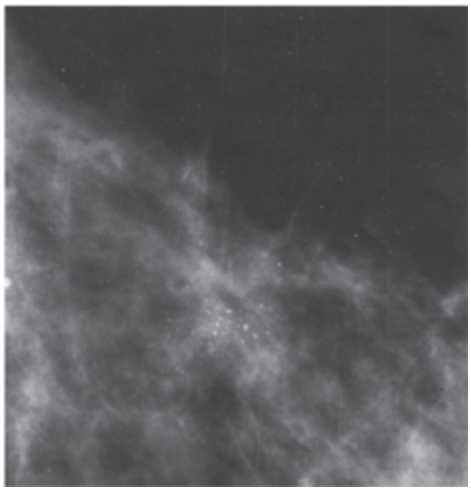

Fig. 13.136 Calcificações aglomeradas. Cinco ou mais calcificações em um centímetro cúbico de tecido constituem um aglomerado. Estas são pequenas e pleomorfas e originaram-se de carcinoma ductal in situ encontrado na triagem de rotina de paciente de 51 anos de idade.

Calcificações Aglomeradas

Muitas calcificações formam padrões inespecíficos. São os tipos de calcificações mais difíceis de analisar e respondem pela maioria das biopsias benignas. Calcificações heterogêneas, cujo padrão de distribuição pode ser chamado apenas de aglomerado e não se enquadra nas categorias benignas, podem ser causadas por adenose, papilomas ductais periféricos, hiperplasia atípica e outros distúrbios mamários benignos. Infelizmente, o câncer também pode produzir esses aglomerados de calcificações, e uma biopsia é essencial para estabelecer um diagnóstico exato (Fig. 13.136).

Calcificações em Distribuição Linear

Quando calcificações pleomorfas estão dispostas de modo linear, devem-se considerar depósitos no câncer ductal. Por outro lado, quando as calcificações lineares formam uma distribuição paralela de calcificações vasculares que são encontradas em vasos sanguíneos, elas não devem ser confundidas com depósitos malignos. Calcificações vasculares formam-se na parede do vaso sanguíneo, aparecendo como depósitos paralelos, enquanto calcificações de um câncer formam uma linha única na luz que contém células cancerosas mortas. As calcificações vasculares na mama aparentemente diferem daquelas nas artérias coronárias. As últimas são depósitos na íntima que podem obstruir o vaso, enquanto as primeiras (na mama) advêm de degeneração da média arterial (esclerose calcificante da média de Mönckeberg) e não comprometem a luz vascular.

Calcificações em Distribuição Segmentar

Acredita-se que essa distribuição represente calcificações dentro de uma única rede ductal de um lobo ou segmento. Um lobo ou segmento da mama é definido pelo óstio de um ducto maior no mamilo e seus ramos que se estendem para o interior da mama, que começam nos lóbulos do segmento.

Os dados sugerem que o câncer de mama é um processo inicialmente confinado a uma única rede ductal. Câncer multicêntrico verdadeiro (com envolvimento de múltiplas redes ductais) é incomum, ao passo que multifocalidade (câncer em múltiplos locais dentro de uma rede ductal) é relativamente comum (83) e provavelmente decorre de disseminação por contigüidade do câncer no segmento.

Calcificações cuja distribuição sugere uma rede ductal são preocupantes. Um carcinoma intraductal extenso pode produzir inúmeras calcificações dispersas por grandes partes da mama e, em raros casos, isto pode ocorrer bilateralmente. Essas calcificações costumam ser facilmente distinguíveis de processos benignos em razão da morfologia bastante heterogênea dos depósitos: formatos e tamanhos irregulares e angulação de superfícies que tipificam partículas suspeitas (Fig. 13.137A, B), enquanto distúrbios benignos geralmente produzem calcificações redondas e regulares (Fig. 13.137C−E).

Um grande volume de calcificações que esteja relativamente confinado a um volume ou segmento da mama deve ser distinguido de calcificações difusas distribuídas aleatoriamente. As últimas estão quase sempre associadas a um processo benigno, enquanto as primeiras devem ser avaliadas cuidadosamente. Em casos raros, toda uma rede ductal pode ser difusamente preenchida com câncer, gerando calcificação de um grande volume tecidual. Quando calcificações em distribuição segmentar são causadas por câncer, elas geralmente indicam tumor intraductal difuso (com ou sem invasão), e o patologista muitas vezes encontra o comedocarcinoma, uma variedade indiferenciada. A distribuição segmentar de calcificações é um dado analítico importante, e em geral indica-se biopsia a menos que elas sejam redondas e regulares. Se as calcificações em distribuição segmentar exibirem um aspecto bastante redondo e regular, constatamos que elas decorrem de depósitos benignos no estroma.

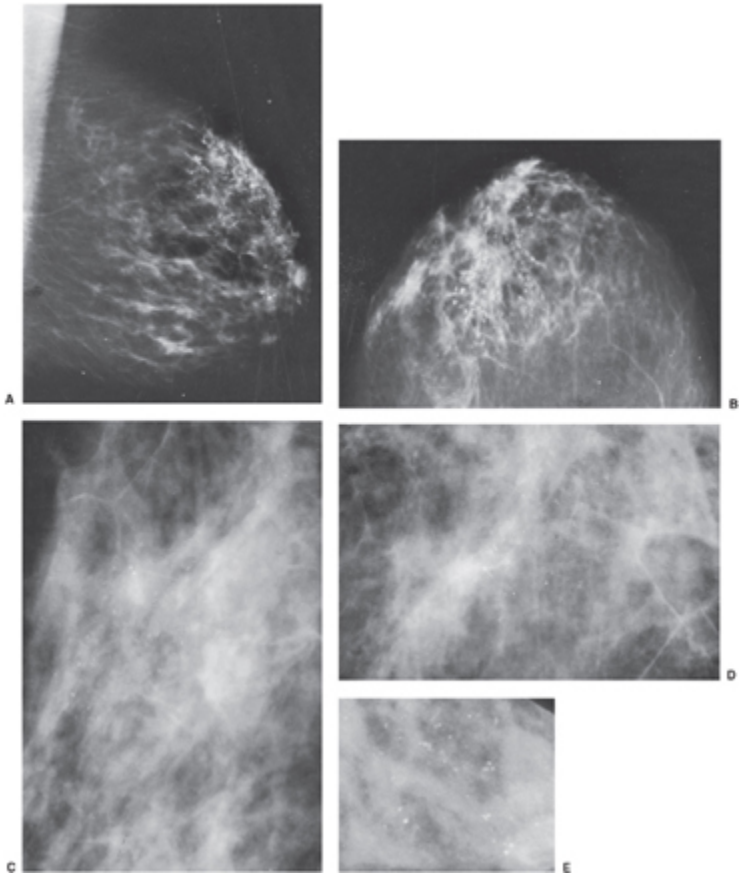

Fig. 13.137 Calcificações em distribuição segmentar são aquelas que se formam em rede de um único ducto. Quando são heterogêneas e irregulares, geralmente advêm de carcinoma ductal in situ, conforme visto nas incidências mediolateral oblíqua (A) e craniocaudal (B) desta paciente com comedocarcinoma. As calcificações em distribuição segmentar podem advir de processos benignos. Às vezes, encontram-se calcificações redondas, regulares e distribuídas de modo segmentar em fibrose benigna do estroma, como nestas incidências mediolateral oblíqua (C) e craniocaudal (D) e nesta radiografia de amostra (E).

Calcificações Regionais e Difusamente Dispersas

Calcificações que parecem distribuídas aleatoriamente por grandes volumes de tecido mamário (regionais) ou por toda a mama (difusamente dispersas) quase sempre são benignas. Embora o câncer de mama possa ser extenso, isto é muito incomum, e calcificações difusamente dispersas quase sempre resultam de processos benignos. Estas devem ser diferenciadas de calcificações que são extensas mas ainda ocupam apenas um segmento da mama. As últimas devem ser consideradas altamente suspeitas e devem ser

biopsiadas. Calcificações difusas devem estar distribuídas aleatoriamente por toda a mama para ser descartadas como benignas (Fig. 13.138). A despeito do fato de que geralmente são benignos, microdepósitos difusos são difíceis de avaliar. O observador deve primeiro reconhecer que um padrão difuso está presente. Várias das calcificações podem ser mais proeminentes do que outras, e pode-se inicialmente acreditar que se está lidando com um aglomerado focal. Por meio de inspeção cuidadosa, às vezes com o auxílio de incidências de magnificação, a multiplicidade e a distribuição difusa das calcificações tornam-se evidentes. Até mesmo calcificações distribuídas aleatoriamente podem ter diversas áreas onde uma série de partículas estão próximas entre si. Se sua morfologia for igual à das demais, elas não devem suscitar preocupação.

Múltiplas calcificações amorfas, relativamente redondas e monotonamente similares que provavelmente se formaram em ácinos lobulares com dilatação cística são benignas. Quando se distribuem por toda a mama e são bilaterais, não geram preocupação (Fig. 13.139). Contudo, um grupo isolado de calcificações, dentro de um padrão difuso, que tenha características malignas deve ser biopsiado.

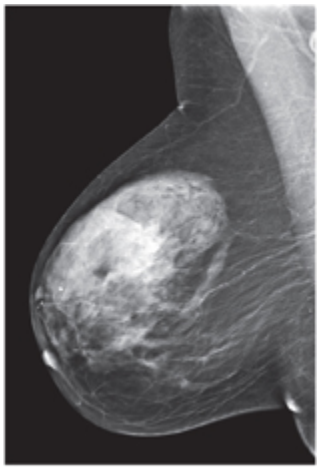

Fig. 13.138 Calcificações difusamente dispersas quase sempre são benignas. Embora o carcinoma ductal in situ possa raramente preencher um segmento que parece envolver boa parte da mama, as calcificações dispersas difusamente observadas aqui decorrem de um processo benigno.

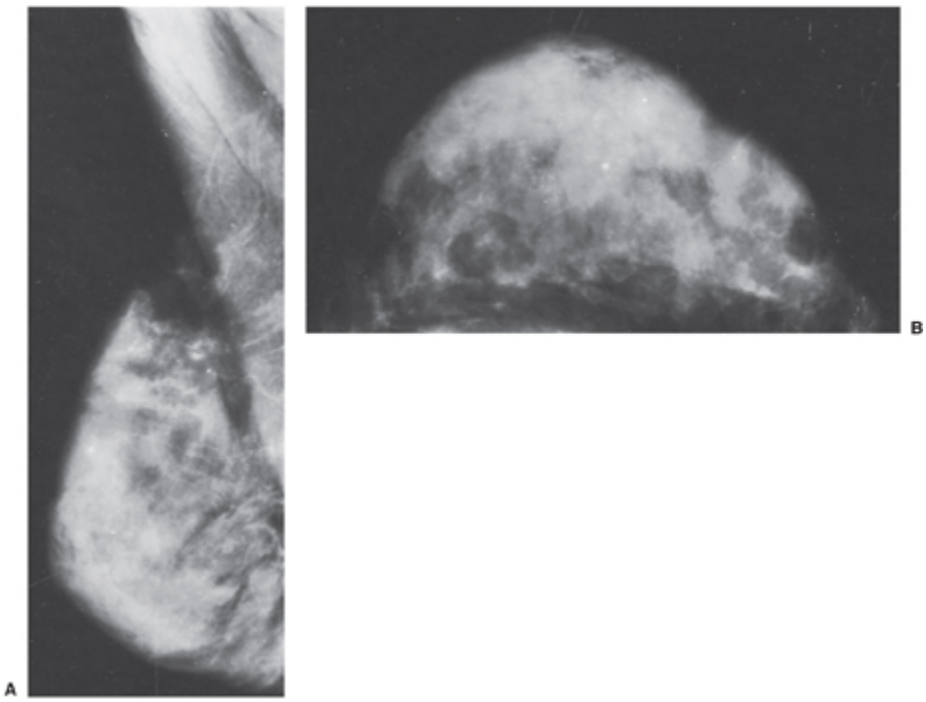

Fig. 13.139 Calcificações amorfas e dispersas difusamente advêm de processos benignos. Quanto mais se inspeciona, mais calcificações se tornam evidentes difusamente nas incidências mediolateral oblíqua (A) e craniocaudal (B). Estas calcificações permaneceram estáveis por 4 anos nesta mulher de 50 anos de idade.

As calcificações secretórias também podem produzir um padrão difuso de depósito de cálcio. São depósitos espessos, esféricos ou em forma de bastonetes orientados ao longo de linhas ductais. Ao contrário de calcificações associadas a câncer, elas raramente exibem pontos de ramificação e em geral são bilaterais. Deve-se sempre ter em mente que vários processos podem coexistir simultaneamente, e o radiologista deve ter a cautela de procurar entre as calcificações difusas um grupo isolado que seja diferente e possa representar um foco de câncer.

Múltiplos Grupos de Calcificações

É razoavelmente comum que apareçam múltiplos aglomerados de calcificações com morfologia semelhante. Muitos desses são fibroadenomas cuja massa não é perceptível. Outros provavelmente representam restos nos ductos ou depósitos em ácinos dilatados cisticamente. Assim como massas, a regra de multiplicidade se aplica. Se houver três grupos ou mais de

aglomerados amplamente separados com morfologia semelhante, a probabilidade de câncer de mama é muito baixa (Fig. 13.140). Em nossa prática, se não houver um grupo mais preocupante do que os demais, repetimos a mamografia a intervalos de 6 meses durante 2 anos para avaliar a estabilidade do achado e não indicamos nenhuma intervenção.

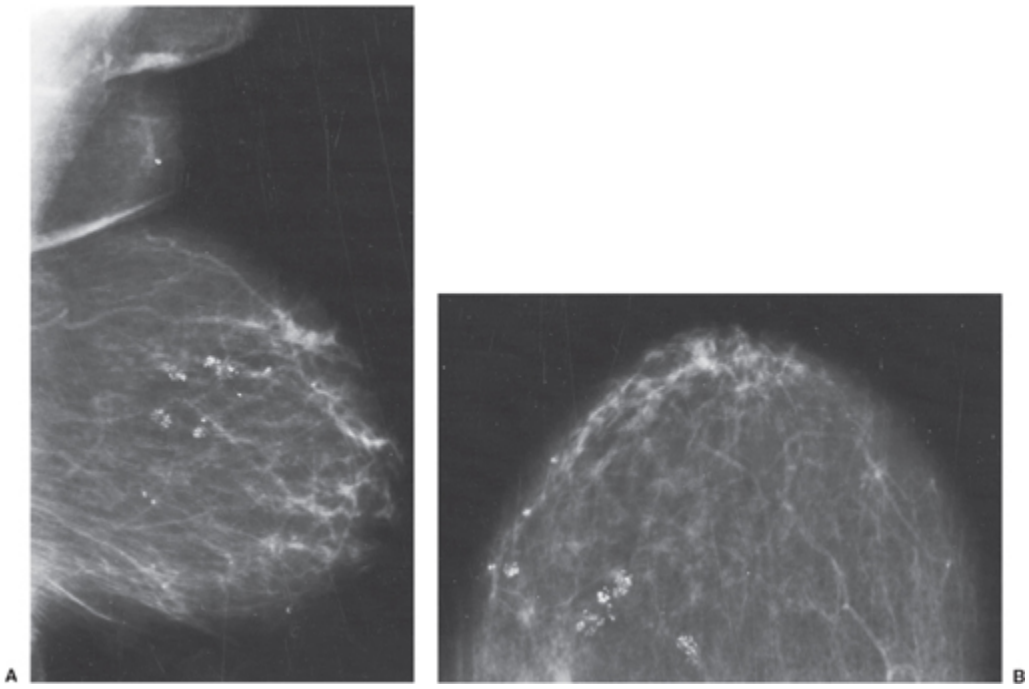

Fig. 13.140 Múltiplos grupos de calcificações geralmente decorrem de processos benignos. Estas permaneceram estáveis por 9 anos e são vistas nas incidências mediolateral oblíqua (A) e craniocaudal (B) de paciente de 74 anos de idade.

Estabilidade das Calcificações

A maioria das calcificações encontradas na mama advém de processos benignos. Essas calcificações são facilmente distinguidas de outros depósitos. Calcificações grandes ou aquelas com centros transparentes podem ser descartadas e não exigem avaliação adicional (exceto lesões raríssimas, como sarcoma osteogênico). Sickles (49) definiu as calcificações que formavam aglomerados de depósitos muito redondos (vistos em imagens com magnificação) como quase sempre benignas e demonstrou que elas podem ser acompanhadas com mamografias

sucessivas a curtos intervalos porque possuem probabilidade baixa (< 1%) de câncer. Na sua revisão, uma alteração após o intervalo desencadeou uma biopsia em algumas das pacientes, e apenas 11% das pacientes biopsiadas apresentavam câncer. A exemplo das massas, a classificação inicial como "provavelmente benignas" e a estabilidade por 2 anos elevam sobremodo a probabilidade de que as calcificações decorram de um processo benigno.

Assim como massas, contudo, a estabilidade de calcificações indeterminadas ou suspeitas deve ser menos tranqüilizadora. Lev-Toaff *et al*. (84) revisaram 1.882 casos em que calcificações sem uma massa foram causadas por câncer de mama. Em 105 dessas mulheres, havia exames antigos para comparação. Em 26 desses casos (25%), foi comprovado que as calcificações, posteriormente biopsiadas, eram câncer a despeito de terem permanecido estáveis por 8 a 63 meses (média, 25 meses). Portanto, em casos de calcificações indeterminadas ou suspeitas, a estabilidade não é indicação confiável de um processo benigno. É algo tranqüilizador que, no estudo deles, calcificações que permaneceram estáveis raramente estiveram associadas a câncer de mama invasivo (12%), enquanto calcificações crescentes em 29 das 79 mulheres (37%) estiveram associadas a câncer invasivo. É interessante que todas as calcificações se localizavam parcial ou totalmente nos cânceres. Algumas tinham calcificações em tecidos benignos e malignos. Os autores revisaram apenas lesões que comprovadamente eram câncer. Suas observações não modificam a legitimidade do acompanhamento a curtos intervalos para calcificações que são provavelmente benignas. Nossa conduta tem sido obter mamografias a cada 6 meses por 2 anos quando as calcificações são provavelmente benignas. Se elas permanecerem estáveis durante esse período, acreditamos que o retorno à triagem anual é sensato. Se as calcificações tiverem morfologia preocupante, a estabilidade não é confiável.

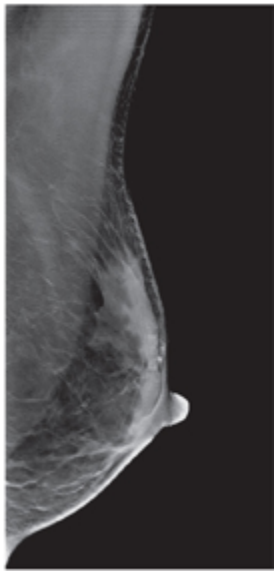

Fig. 13.141 O computador pode compensar tecidos mais finos na periferia da mama. O processamento da mamografia digital pelo computador permite a compensação dos tecidos na periferia mamária de modo que lesões são mais fáceis de detectar na borda do parênquima do que em mamografias de filme/écran, nas quais esses tecidos são hiperexpostos e "queimados".

Achados Associados: Alterações Cutâneas, Mamilares e Trabeculares e Adenopatia Axilar

Outras características envolvidas na avaliação de uma anormalidade mamográfica incluem alterações cutâneas e mamilares, anormalidades axilares e calcificações associadas. Alterações cutâneas e mamilares e adenopatia axilar costumam ser evidentes clinicamente. Deve-se realizar a mamografia para enfatizar a análise dos tecidos mamários. Mamografias de alto contraste maximizam a detecção de câncer de mama, e devem-se obter imagens que permitam avaliação do parênquima mamário, enquanto a visualização da pele e dos mamilos tem importância secundária. O processamento das imagens na mamografia digital atualmente simplifica a avaliação dos tecidos na borda do parênquima sem perda de contraste (Fig. 13.141). Alguns radiologistas desejam ver a pele em mamografias. Este é um hábito remanescente da época em que se detectavam mais cânceres em estágio avançado no qual a pele freqüentemente é envolvida. Há um

equívoco adicional no desejo de avaliar a pele, porque apenas partes pequenas da pele são visíveis tangencialmente em uma mamografia. Se o radiologista desejar avaliar a pele, o melhor a fazer é examinar a paciente.

Alterações Cutâneas

A pele constitui o envoltório externo da mama. A epiderme está em continuidade direta com o epitélio ductal, pois desce da superfície mamilar através dos óstios ductais e torna-se o epitélio ductal. Alguns observadores acreditam que esta é a via de disseminação de carcinoma intraductal para o mamilo na forma de doença de Paget.

A pele geralmente forma uma superfície convexa lisa, circundando o parênquima mamário e separada deste por uma camada variável de gordura subcutânea. Distante da aréola, a pele normal tem espessura aproximada de 0,5 a 2,0 mm. Em raras ocasiões, a espessura normal da pele alcança 3 mm, mas quando isso ocorre deve-se considerar uma anormalidade subjacente. A pele da aréola varia de espessura entre indivíduos, assim como o mamilo. Em algumas mulheres, o mamilo está no nível da aréola, enquanto em outras é muito proeminente.

A mama está fixada à pele pelas extensões dos ligamentos de Cooper, conhecidas como retináculos cutâneos. A mama é sustentada pela pele através dessas fixações. A pele normal sobre a mama mede até 2 mm de espessura, mas normalmente se espessa para formar a aréola. O câncer de mama pode envolver qualquer uma dessas estruturas em conseqüência de disseminação por contigüidade, extensão pela rede ductal ou através dos vasos linfáticos.

Embora a interpretação de mamografias deva incluir uma análise da pele, se estiver visível, alterações cutâneas associadas a câncer geralmente ocorrem em estágio avançado da doença e com freqüência são evidentes clinicamente. Em geral, a avaliação mamográfica da pele não é muito importante, uma vez que alterações cutâneas costumam ser mais notórias clinicamente do que na mamografia. Em raros casos, um tumor cicatrizante

no tecido profundo da mama pode retrair a pele por fixação dos ligamentos de Cooper e dos retináculos cutâneos, mas, em geral, cânceres que causam retração da pele estão próximos embaixo da depressão e costumam ser lesões superficiais (Fig. 13.142). Como as mamografias fornecem apenas avaliação tangencial de pequenas tiras da pele, a retração cutânea costuma ser mais evidente ao exame clínico (como enrugamento ou depressão da pele) do que na mamografia, e sua presença na última em geral é apenas um dado corroborante em vez de crucial para interpretar a mamografia.

A visualização da pele na mamografia não é uma prioridade, e as exposições mamográficas devem ser determinadas pelos tecidos mamários e não pela pele. Os algoritmos usados na mamografia digital facilitam a visualização da pele, mas o objetivo disso é permitir visualização mais precisa da interface gordura/parênquima, onde muitos cânceres residem. Quando a retração causada por um câncer é clinicamente evidente, a massa tumoral costuma ser visível na mamografia. Se não houver uma lesão subjacente, a retração provavelmente advém de cicatriz pós-traumática.

Espessamento da Pele

O espessamento da pele pode ter muitas causas, e seu aspecto mamográfico é inespecífico. Pode ser focal ou difuso, unilateral ou bilateral. Pode resultar de invasão tumoral (local) (Fig. 13.142); tumor nos vasos linfáticos dérmicos (Fig. 13.143); congestão linfática secundária a obstrução da drenagem linfática dentro da mama, na axila (regional) e no mediastino (central); ou até mesmo insuficiência cardíaca congestiva (Fig. 13.144).

Fig. 13.142 Retração da pele. A reação desmoplásica a este câncer superficial acarretou depressão cutânea e espessamento local (seta), como se vê na imagem tangencial.

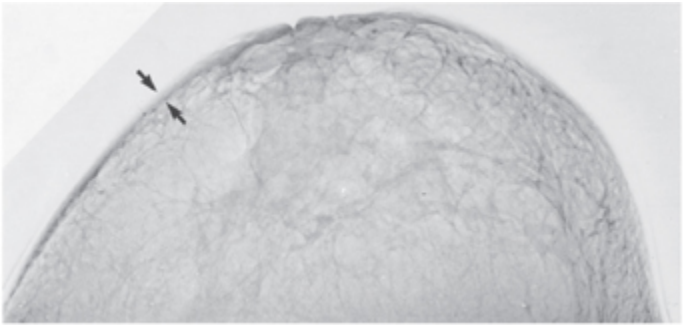

Fig. 13.143 Espessamento cutâneo difuso pode advir de câncer inflamatório. A pele não é bem vista em mamografia de filme/écran. Espessamento difuso da pele é visto nesta xerorradiografia de mulher com câncer de mama inflamatório, mas o diagnóstico foi definido clinicamente.

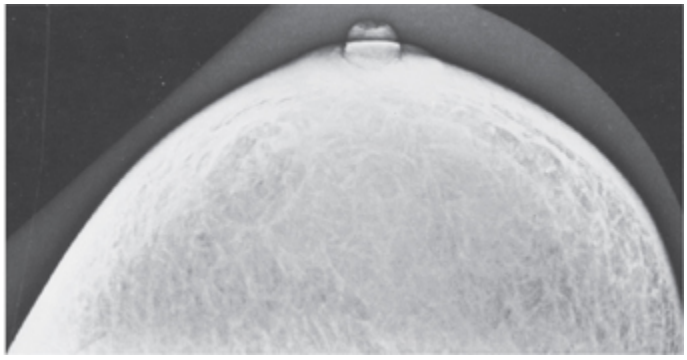

Fig. 13.144 Insuficiência cardíaca congestiva pode causar espessamento da pele, como nesta xerorradiografia craniocaudal em modo negativo.

Alterações cutâneas focais são mais bem vistas por ocasião do exame físico do que na mamografia porque passam despercebidas na última, a menos que os raios X incidam tangencialmente. O ultra-som pode demonstrar espessamento da pele diretamente (85), mas, embora alguns afirmem que a causa do espessamento pode ser esclarecida pelo ultra-som, isto geralmente não tem importância prática.

Inflamação benigna também pode causar espessamento da pele. Esse espessamento pode ser observado em pacientes com mastite asséptica bem como naquelas com mastite de etiologia bacteriana.

Os principais diagnósticos diferenciais de alterações cutâneas incluem envolvimento direto por câncer; infecção; inflamação inespecífica; câncer de mama inflamatório; processos cutâneos primários como psoríase e obstrução linfática (local, regional e central); obstrução vascular (insuficiência cardíaca congestiva, síndrome da veia cava superior e anasarca); e doenças sistêmicas com envolvimento da pele (p. ex., esclerodermia, dermatomiosite, ausência congênita dos vasos linfáticos).

Espessamento Focal da Pele

Espessamento focal da pele é raro. Também é raro quando uma área focal de espessamento cutâneo é evidente na mamografia, porque tal espessamento só aparece quando a pele é visualizada tangencialmente e apenas uma parte pequena da pele é incluída na mamografia. Infecção ou cicatriz pós-cirúrgica são as causas mais prováveis de espessamento focal e costumam ser clinicamente óbvias. Edema generalizado pode produzir o que parece ser espessamento focal da pele pendente, em geral inferior, da mama.

Espessamento Difuso da Pele

Espessamento difuso da pele é mais comum do que o focal. Como a drenagem linfática da pele é contínua com os vasos linfáticos que percorrem a mama, congestão linfática da pele pode ser acompanhada de espessamento sutil ou marcante do padrão trabecular da mama definido

pelos ligamentos de Cooper. Espessamento cutâneo e trabecular decorre mais freqüentemente de inflamação benigna, inflamação após radioterapia, envolvimento direto de linfáticos dérmicos por células tumorais ou edema secundário a obstrução linfática por células tumorais. Quando células tumorais obstruem os vasos linfáticos da derme, ocorre espessamento difuso que é indistinguível das outras causas de espessamento da pele.

Irradiação da mama é outra causa de espessamento difuso da pele. A resposta a radiação varia, porém na maioria das mulheres há tumefação autolimitada secundária a edema que se manifesta como espessamento cutâneo e trabecular radiograficamente visível. Essa tumefação pode resolver-se ou tornar-se uma alteração fibrótica fixa.

Espessamento da Pele Secundário a Problemas Dermatológicos, Insuficiência Cardíaca Congestiva, Comprometimento Vascular e Ausência de Vasos Linfáticos

O espessamento pode ter outras causas menos comuns. Às vezes, problemas dermatológicos, como psoríase, o produzem. Essa etiologia deve ser considerada, sobretudo quando o espessamento é bilateral. Outra causa rara de espessamento cutâneo bilateral é insuficiência cardíaca congestiva (ver Fig. 13.144). Qualquer processo que obstruir o retorno venoso para o coração, como um tumor mediastinal (obstrução da veia cava superior), pode resultar em espessamento cutâneo e trabecular na mama. Atendemos um caso de doença de Milroy com ausência congênita dos vasos linfáticos gerando espessamento da pele.

Espessamento Cutâneo e Câncer de Mama

Espessamento cutâneo pode advir de câncer inflamatório. Pele espessada sempre acompanha carcinoma inflamatório, uma manifestação altamente agressiva de câncer de mama com prognóstico reservado (embora recentemente tenha melhorado), em que se detecta o tumor permeando os vasos linfáticos dérmicos (porém essa infiltração nem sempre está presente mesmo quando a pele está espessada). Contudo, a pele espessada é *per se* um achado inespecífico, e o diagnóstico de carcinoma inflamatório baseia-

se nos achados clínicos de espessamento cutâneo com eritema e elevação da temperatura da pele sobre um terço da superfície mamária. A pele espessada acentua os poros e exibe o aspecto clássico sugestivo de casca de laranja (*peau d'orange*). O exame radiográfico revela espessamento inespecífico da pele, e quase sempre o padrão trabecular geral da mama se apresenta espessado em virtude de congestão nos vasos linfáticos intramamários. Em alguns casos, a massa tumoral subjacente que é indetectável no exame clínico é visível na mamografia, mas isto é razoavelmente raro.

Espessamento cutâneo também pode advir de um câncer negligenciado que está crescendo há meses e até mesmo anos mas foi ignorado pela paciente. Cânceres inflamatórios verdadeiros surgem subitamente ao longo de dias ou semanas. Às vezes, é difícil diferenciar entre um câncer inflamatório verdadeiro e um câncer que se está desenvolvendo há um longo período de tempo mas foi ignorado e negligenciado pela paciente, em geral por negação. Até mesmo cânceres de crescimento lento podem mais tarde expandir-se e envolver a pele. O câncer inflamatório tende a ter evolução clínica bem mais curta, na qual o câncer se evidencia ao longo de vários dias, semanas ou alguns meses, do que um carcinoma negligenciado. Cânceres negligenciados têm uma história que retrocede por muitos meses ou até mesmo anos, durante os quais a paciente negou a presença de um problema ou preferiu ignorá-lo.

Espessamento cutâneo também pode decorrer de câncer avançado. Espessamento difuso da pele associado a um câncer não-inflamatório é uma alteração tardia que indica doença avançada. Muitas vezes, acompanha-se de espessamento generalizado das estruturas trabeculares que percorrem a mama. O aspecto radiográfico é inespecífico e pode apenas refletir edema. Quando o espessamento resulta de invasão tumoral direta dos vasos linfáticos dérmicos, é um sinal de prognóstico sombrio.

Espessamento e Distorção Trabeculares

Os ligamentos de Cooper e os ductos lactíferos produzem um padrão trabecular fino de separações curvilíneas que atravessam a mama. Extensões dos ligamentos de Cooper transpõem a gordura subcutânea e se inserem na pele como os retináculos cutâneos, conferindo à borda do cone parenquimatoso um aspecto côncavo e recortado. Processos benignos e malignos podem resultar em espessamento dessas estruturas. Embora o parênquima pareça estar separado da pele pela camada de gordura, podem-se encontrar elementos epiteliais, nos quais o câncer pode formar-se, imediatamente embaixo da pele, o que impossibilita, por exemplo, a remoção de todo o tecido de risco por mastectomia subcutânea. Os ductos possuem uma rede de vasos linfáticos que os circundam.

Há muitas causas de edema da mama, incluindo infecção e inflamação, e estas podem produzir espessamento trabecular, além de cutâneo (Fig. 13.145). Raramente, espessamento cutâneo e trabecular origina-se de causas incomuns de impedimento linfático, como obstrução de nodos axilares, ou causas centrais, como obstrução da veia cava superior ou até mesmo insuficiência cardíaca congestiva.

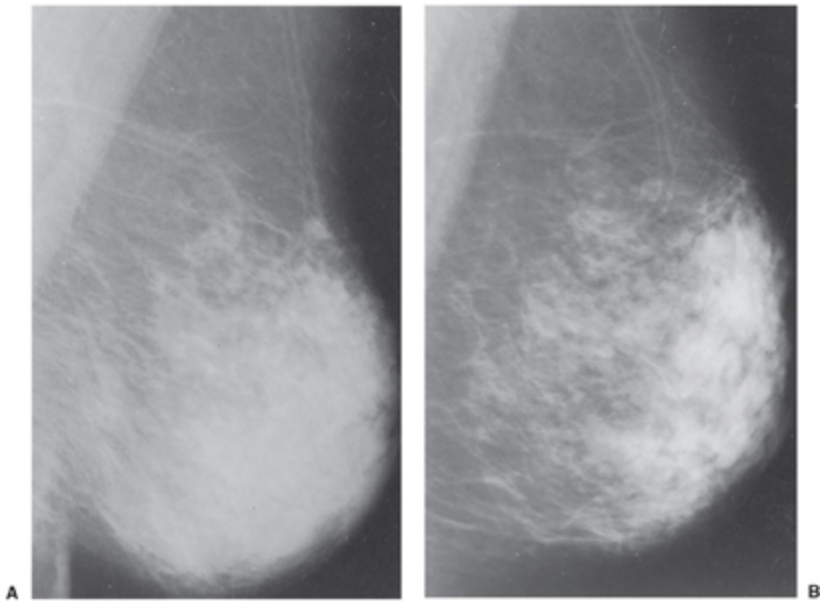

Fig. 13.145 Espessamento benigno. (A) O espessamento cutâneo e trabecular foi causado por inflamação não-neoplásica. (B) O distúrbio remitiu espontaneamente.

Retração da Pele e do Mamilo

Embora alterações cutâneas e mamilares às vezes ajudem a analisar a mamografia, quando visível nesse exame, retração cutânea e mamilar geralmente são alterações tardias e evidentes clinicamente. A melhor maneira de avaliar a pele e o mamilo é examinar a paciente diretamente. Embora a compressão mamográfica às vezes torne a retração mamilar mais evidente, a mamografia deve ser exposta para aumentar a visibilidade de estruturas internas, e seu objetivo não é avaliar a pele e o mamilo. Conforme mencionado, na mamografia digital, o processamento das imagens permite visualização completa dos tecidos mamários até a pele.

Como sinal secundário de câncer, a retração mamilar geralmente está associada a cânceres grandes (Fig. 13.146) que são evidentes na mamografia; raramente é o indício mais significativo de câncer. Embora lesões malignas possam produzir alterações no mamilo e na pele visíveis por mamografia, uma lesão palpável freqüentemente é evidente.

Retração ou inversão do mamilo em geral resulta de um processo idiopático benigno e pode ser bilateral ou unilateral. Alterações benignas sempre ocorrem durante um longo período de tempo. Quando acontece inversão mamilar ao longo de um intervalo curto (vários meses), deve-se pesquisar uma etiologia maligna. Em virtude de contração de estruturas fibrosas, o câncer pode induzir desvio do mamilo em direção ao tumor.

Em algumas mulheres, particularmente em uma mamografia com compressão deficiente, há alguma fixação normal dos ligamentos de Cooper na região subareolar na posição de 6:00 h que pode sugerir retração da pele (Fig. 13.147). Esse achado geralmente é simétrico, e nenhuma massa subjacente é encontrada. Este fenômeno é incomum em mamografias obtidas com compressão rígida e vigorosa.

Retração cutânea ou mamilar pode resultar de cicatrizes benignas, em geral após uma cirurgia e ao longo da incisão cutânea. Também se descreveu adiponecrose como uma causa benigna de retração da pele.

Mamilo e Descarga Mamilar

A avaliação do mamilo, assim como da pele, em geral é mais bem realizada por inspeção visual. Muitos acreditam que a doença de Paget seja um processo em que câncer intraductal cresce ao longo do ducto e para fora sobre o mamilo (alguns patologistas acreditam que determinados casos podem começar originalmente no mamilo). A doença de Paget não é detectável por mamografia, a menos que haja uma massa subjacente associada, distorção da arquitetura ou calcificações. Lesões incomuns do mamilo, como adenoma mamilar, podem ser visualizadas se elas causarem distorção do mamilo ou produzirem calcificações.

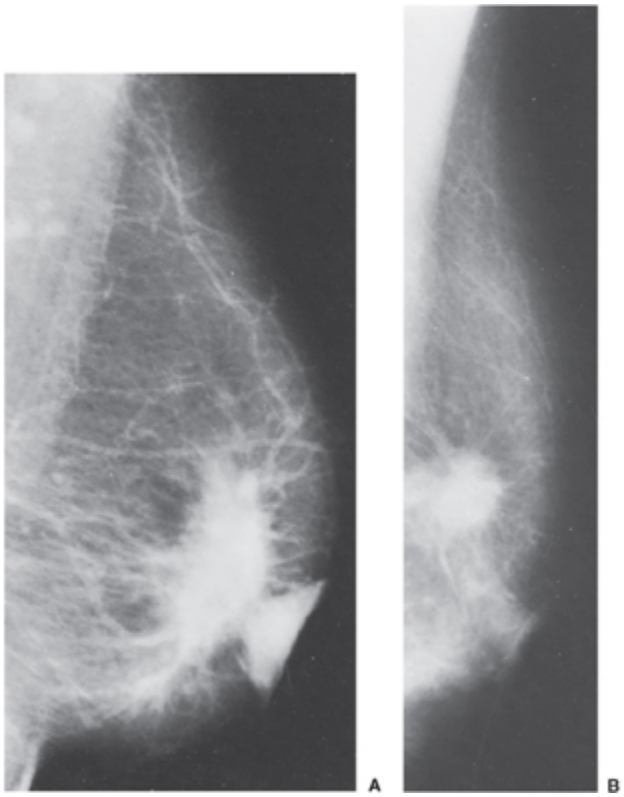

Fig. 13.146 Retração de mamilo-aréola. (A) O complexo mamilo-areolar é tracionado pelo câncer invasivo grande e óbvio situado embaixo. (B) Nesta segunda paciente, o grande câncer situado profundamente na mama está retraindo o mamilo.

Fig. 13.147 Fixação areolar. Em algumas mulheres, a borda inferior da aréola é normalmente fixada e parece retraída (setas), conforme visto nestas incidências laterais.

Descarga Mamilar

Descarga mamilar é uma ocorrência razoavelmente comum. As descargas podem ser unilaterais, bilaterais, de um único ducto ou de múltiplos ductos. A descarga pode ser clara, leitosa, amarela, verde, castanha, branca ou sanguinolenta. Em geral, descargas bilaterais advêm de uma causa hormonal central, como níveis de prolactina elevados. Câncer de mama primário raramente é a causa de descarga bilateral. A maioria das descargas multiductais unilaterais advém de processos benignos. É incomum, mas não impossível, que um câncer cause descarga multiductal unilateral. Em geral, se câncer de mama for a causa de uma descarga, esta é unilateral e de um ducto solitário. Não obstante, a maioria das descargas unilaterais de ductos solitários ainda decorre de causas benignas.

A associação de câncer de mama a descarga varia de acordo com a série relatada. Relatou-se incidência de até 17% (86). Em uma série, apenas 7% das descargas advieram de câncer (87). Tais resultados foram semelhantes a uma segunda série de 72 casos de descarga, avaliados por ductografia, nos quais 7% decorriam de câncer (88).

Ao contrário da sabedoria convencional, uma descarga causada por câncer de mama não é obrigatoriamente sanguinolenta. Na série de Urban,

50% das descargas secundárias a câncer eram serosas e 50% sanguinolentas. Além disso, não há unanimidade acerca de qual tipo de descarga requer investigação adicional. Com estimulação suficiente do complexo mamilo-areolar, pode-se provocar descarga em muitas mamas. Alguns acreditam que somente a descarga espontânea, cuja ocorrência não requer estimulação, é importante.

Descarga Unilateral de Ducto Solitário

A causa mais comum de descarga unilateral de ducto único é um papiloma em ducto grande. Papilomas são crescimentos hiperplásicos benignos com cerne fibrovascular. Não têm predisposição conhecida a câncer e geralmente ocorrem dentro de alguns centímetros do mamilo, nos grandes ductos. A descarga de um papiloma pode ser serosa ou sanguinolenta. A ectasia ductal benigna também pode produzir descarga ductal, bem como as alterações fibrocísticas, e até mesmo um ducto aparentemente normal pode gerar descarga.

Tratamento da Descarga Ductal

Não existe tratamento consensual para descarga ductal. Em geral, descargas bilaterais são investigadas quanto a uma etiologia hormonal central, como um problema hipofisário. A análise citológica (teste de Papanicolaou) do material de descarga pode ajudar se for positiva, porém nem todas as descargas causadas por câncer são positivas no exame citológico. Deve-se obter uma mamografia para determinar se há alguma anormalidade detectável que explique a descarga. Em nossa experiência, é raro que a mamografia básica revele o problema subjacente. A mamografia com magnificação foi preconizada para avaliar os tecidos subareolares, mas não há documentação de que esse exame tenha alguma eficácia clínica.

O grau de vigor da investigação de uma descarga ductal geralmente é uma decisão clínica. Se a preocupação clínica for alta, muitos cirurgiões realizam uma dissecção do ducto implicado. A avaliação clínica tenta delinear um “ponto de gatilho”. Esse é o ponto onde compressão pelo

examinador desencadeia a descarga. A intervenção cirúrgica é realizada suscitando-se a descarga na sala de cirurgia. O cirurgião introduz uma sonda do tipo de sialografia no óstio do ducto de origem da descarga e, com uma incisão circum-areolar, expõe os ductos subareolares. Com a sonda no lugar, o cirurgião identifica o ducto problemático e disseca a rede ramificada em sua extensão para dentro da mama. Se a descarga for sanguinolenta, os ductos envolvidos são evidentes à medida que a dissecção prossegue. Contudo, esse procedimento é uma cirurgia praticamente cega porque ductos menores não são visíveis. Os problemas teóricos (embora não comprovados) dessa conduta incluem o fato de que o ducto pode ramificar-se em dois quadrantes diferentes da mama. É improvável que essa técnica resulte em excisão completa do sistema ductal envolvido, mas eu ouvi falar de poucos casos em que isto se mostrou um problema. Descreveram-se casos cuja lesão que originou a descarga não foi excisada (89), mas não está claro se isto é um problema significativo. Alguns observadores argumentaram que um câncer situado profundamente na mama poderia passar despercebido, porém essa ocorrência jamais foi documentada. Houve casos em que um papiloma intraductal que causava descarga não foi excisado com esse tipo de dissecção porque a lesão estava tão próxima do mamilo que não foi incluída, mas isto é incomum e não ameaça a vida da paciente. A principal desvantagem desse procedimento é que uma grande quantidade de tecido é removida para tratar um processo geralmente benigno.

Galactografia

Galactografia, ou ductografia, é usada por alguns radiologistas (90) para avaliar um ducto com descarga, obtendo-se resultados variáveis. Sugeriram-se três vantagens em potencial da injeção de material de contraste dentro do ducto. Uma vantagem possível é a avaliação de todo o segmento, seja qual for a direção que seus ramos seguirem, e o fato de que os ramos profundos podem ser avaliados. Uma segunda vantagem é o potencial de identificar uma anormalidade focal que permita biopsia com agulha ou localização

com agulha e excisão, evitando a necessidade de dissecar todo o segmento. O terceiro benefício em potencial é a introdução de um corante vital no ducto de modo que o cirurgião poderá dissecar um ducto colorido, mais visível por ocasião da cirurgia. Nenhum desses benefícios em potencial foi confirmado de alguma maneira prospectiva. Em casos isolados, fomos capazes de limitar a cirurgia mediante identificação de um defeito de enchimento solitário e orientar a excisão limitada necessária para remover um papiloma benigno.

Realização de Galactografia. É preciso suscitar descarga do ducto em questão no momento do procedimento a fim de identificar a localização do seu óstio. Usamos uma agulha de sialografia romba, calibre 30, dotada de um ângulo reto, o que permite que ela seja introduzida no óstio ductal e fixada no local com fita adesiva. Outro método que parece ser bem-sucedido é o uso de uma linha de monofilamento para canular o ducto e então passar um cateter de 0,7 mm sobre a linha, permitindo acesso ao ducto (88). Material de contraste iodado padrão para uso intravenoso (concentração a 60%) é coletado com uma seringa pequena (de 2 a 3 mL) e introduzido através do tubo conector e agulha de sialografia, tendo-se o cuidado de evitar quaisquer bolhas de ar, pois estas aparecem no ducto como pseudodefeitos de enchimento.

A paciente é colocada em decúbito dorsal, e o mamilo é esterilizado como em qualquer procedimento com agulha na mama. Utilizando-se uma lente de aumento para inspecionar a superfície, remove-se cuidadosamente o material celular morto com a ponta da agulha de sialografia das fendas que se entrecruzam na superfície mamilar (Fig. 13.148) no local da descarga. Os óstios ductais estão no fundo das fendas. A mama ou o ponto de gatilho é comprimido para produzir uma diminuta quantidade de descarga, e a ponta da agulha é delicadamente posicionada nesse local. Segurando-se o tubo conector de plástico, pode-se exercer uma pequena pressão para baixo na agulha sem aplicar força excessiva na agulha metálica, o que poderia lacerar o ducto. Um leve movimento rotatório com

a ponta da agulha no local da descarga muitas vezes faz com que a agulha deslize facilmente para dentro do óstio ductal.

A agulha é inserida delicadamente até o ângulo reto e então fixada no local com fita adesiva de modo que a agulha dentro do ducto está em ângulo reto com a superfície plana do mamilo. Isto reduz a probabilidade de que o orifício da agulha esteja rente à parede do ducto. Então, leva-se a paciente ao mamógrafo com cuidado para não desalojar a agulha, e posiciona-se a mama sobre o detector com compressão apenas leve. A mama permanece sob compressão no detector durante todo o procedimento.

Obtém-se uma imagem pré-contraste e, então, introduz-se o contraste lentamente. Se houver resistência, a agulha pode estar encostada na parede do ducto e pode ser reposicionada cuidadosamente de modo que o contraste flua livremente para dentro do ducto. A injeção é interrompida se a paciente sentir dor (possível extravasamento) ou plenitude (a rede está repleta) ou se o contraste começar a refluir para fora do ducto. Obtém-se uma mamografia. Se a rede ductal não estiver preenchida satisfatoriamente, pode-se introduzir contraste adicional. Depois que a rede estiver cheia o suficiente, obtêm-se as duas incidências e analisa-se o exame. Se os achados forem sutis, obtêm-se incidências com magnificação. Mantendo-se a agulha no ducto, pode-se injetar mais contraste se necessário.

Se o objetivo for colorir o ducto para excisão cirúrgica, podem-se acrescentar várias gotas de um corante vital, como azul de metileno, ao material de contraste. Depois que a rede estiver preenchida com a mistura de contraste/corante, veda-se o óstio ductal com colódio para evitar que o contraste e o corante extravasem. Então, o cirurgião pode dissecar um ducto azul. A paciente deve ser alertada de que o corante azul pode aparecer na urina.

A limitação da galactografia é que, até mesmo se uma anormalidade for definida, sua etiologia permanece indeterminada. O câncer de mama pode apresentar-se de várias maneiras. Pode haver defeitos de enchimento únicos

ou múltiplos no contraste. Pode causar interrupção abrupta de um ou mais ductos. O extravasamento do ducto pode indicar sua ruptura por câncer.

Linfonodos Axilares

A drenagem linfática da mama (incluindo os quadrantes mediais) é feita principalmente através dos linfonodos axilares, porém há alguma drenagem através dos canais que penetram os músculos peitorais, bem como para a cadeia mamária interna. Essas últimas drenagens só podem ser examinadas por tomografia computadorizada ou, como alguns preconizam, linfocintilografia.

Tentativas de estadiar a axila por mamografia foram malsucedidas. Os nodos axilares são visíveis na RM da mama, mas contraste regular não é suficiente para analisá-los. Novos agentes de contraste para RM são bastante promissores (91).

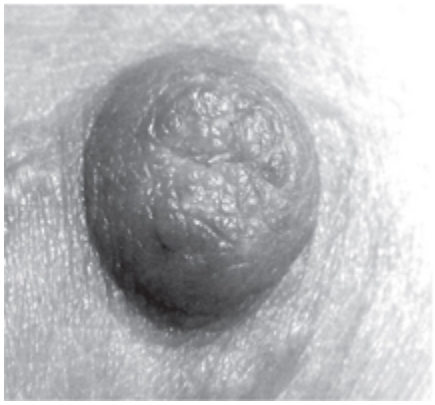

Fig. 13.148 A superfície do mamilo tem aspecto de calçamento de pedras. Os ductos geralmente se abrem nas fendas sob a superfície. A maioria dos óstios ductais é preenchida e obstruída por tampão de ceratina.

A disseminação de um tumor para linfonodos axilares é uma indicação da capacidade biológica do tumor de gerar metástases, e significativamente piorar o prognóstico e diminuir a expectativa de sobrevida a longo prazo. Linfonodos axilares grandes são um sinal tardio de câncer, mas sua presença em uma mamografia é inespecífica. Às vezes, nodos axilares palpáveis são o primeiro indício de câncer de mama. Nesse caso, uma

pesquisa mamográfica da mama pode resultar na detecção de uma lesão maligna intramamária que está oculta por ocasião do exame físico. Quando se detecta em linfonodos axilares um câncer suspeito de provir de um tumor primário na mama e não há evidências de câncer de mama no ECM nem na mamografia, nós e outros utilizamos a RM para demonstrar com sucesso alguns cânceres intramamários que até então eram ocultos (92).

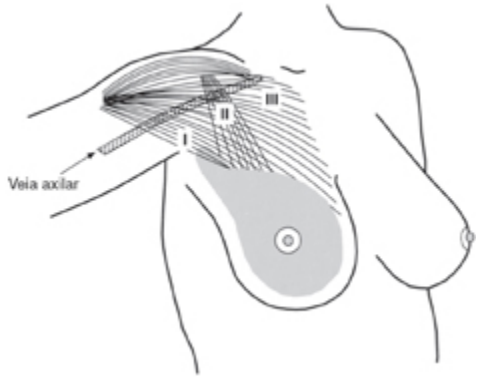

Fig. 13.149 Este diagrama delineia os três grupos de linfonodos axilares que estão na drenagem linfática da mama.

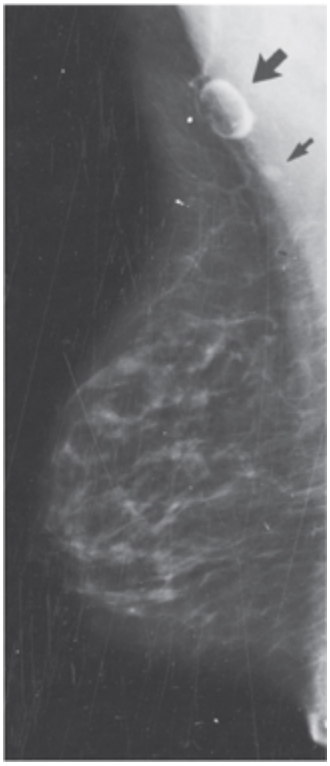

Fig. 13.150 O nodo adiposo na axila (seta grande) e o nodo menor logo abaixo (seta pequena) são achados normais no grupo de linfonodos do nível I.

Mamografia em equipamentos exclusivos geralmente fornece visualização limitada da axila. A parte inferior dos linfonodos no nível I (Fig. 13.149) pode ser vista nas incidências MLO (Fig. 13.150). Suspeito que este seja o grupo de linfonodos em que está(ão) o(s) linfonodo(s) sentine-la(s). Ninguém tentou correlacionar este fato. Se tal for a localização dos nodos sentinela, isto poderia facilitar sua remoção e análise. A mamografia, *per se*, é relativamente imprecisa na determinação do estado desses nodos (93). Em revisão retrospectiva de adenopatia detectada em mamografias, Walsh *et al*. (94) encontraram 108 casos de linfonodos axilares mamograficamente anormais em 33.031 mamografias (0,3%). Dispunha-se de correlações clinicopatológicas em 94 pacientes. Dos linfonodos anormais, 55% decorriam de processos malignos e 45%, de benignos. Mais de metade dos últimos tinham causas benignas inespecíficas. Das 94 pacientes, 22 apresentavam distúrbios benignos inespecíficos; 20, câncer de mama metastático; 13, leucemia linfocítica crônica ou linfoma linfocítico bem diferenciado; 6, doença vascular do colágeno; 3, linfoma; 3, doença metastática de outro local à exceção da mama; e 3, um tumor primário desconhecido. Outros casos abrangeram adenopatia relacionada com o vírus da imunodeficiência humana, psoríase e infecções. Embora os autores tenham concluído que a mamografia não conseguiu diferenciar entre adenopatia benigna e maligna e reiterado que doença metastática microscópica pode não aumentar nem deformar os linfonodos, eles enfatizaram o fato de que se um nodo exibir aspecto espiculado ou mal definido deve-se considerá-lo suspeito. Embora muito raro, se um linfonodo contivesse calcificações finas e pleomorfas (não dos tipos granulomatosos grandes), câncer de mama metastático era provável. Quando havia adenopatia bilateral, então leucemia ou linfoma era provável, como seria esperado.

Linfonodos axilares normais têm tamanho, 2 cm e exibem incisura hilar ou centro transparente razoavelmente típicos (ver Fig. 13.150). Quando substituídos por gordura, os linfonodos axilares podem tornar-se

extremamente grandes com apenas uma discreta orla de tecido linfóide, mas a gordura transparente é óbvia (Fig. 13.151). Linfonodos sem transparência central medindo . 1,5 a 2,0 cm devem ser considerados anormais. São inespecíficos e podem advir de hiperplasia reativa (Fig. 13.152), mas é impossível distinguir a adenopatia benigna daquela decorrente de câncer de mama metastático (Fig. 13.153) ou linfoma (Fig. 13.154). Ademais, os linfonodos axilares podem parecer normais na mamografia e ainda assim conter tumor. A coleta de uma amostra cirúrgica é o único método preciso de avaliar seu verdadeiro estado. A dissecção axilar completa para o diagnóstico foi agora substituída por biopsia de linfonodo sentinela. Suspeito que os nodos sentinelas são aqueles visualizados na mamografia, mas isto não foi comprovado.

O câncer de mama pode disseminar-se para os nodos axilares contralaterais. Propôs-se que isto ocorre por meio de vasos linfáticos comuns através do esterno ou por via hematogênica. Disseminação metastática a partir de outros sítios primários também pode resultar em aumento dos nodos axilares. Quando não se encontra nenhum tumor na mama, essa possibilidade torna-se mais significativa.

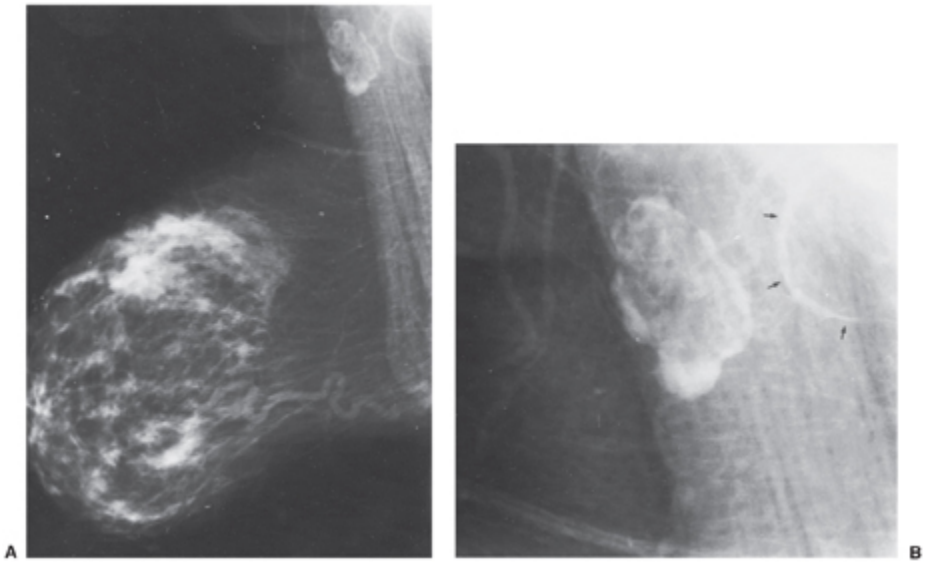

Fig. 13.151 Linfonodos axilares normais medem < 1,5 a 2,0 cm. Nodos substituídos por gordura podem ser extremamente grandes, conforme visto nesta paciente. As imagens mediolateral oblíqua (A) e com ampliação fotográfica (B) mostram que o nodo anterior ainda é visível a despeito da grande quantidade de gordura que contém. O nodo posterior tornou-se uma lasca de tecido (setas) em razão da infiltração acentuada de gordura.

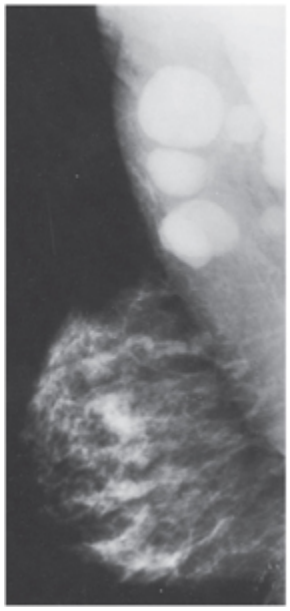

Fig. 13.152 Hiperplasia de nodos axilares. Embora indeterminada por mamografia, estes linfonodos axilares esquerdos são muito grandes em decorrência de hiperplasia benigna em paciente com lúpus sistêmico.

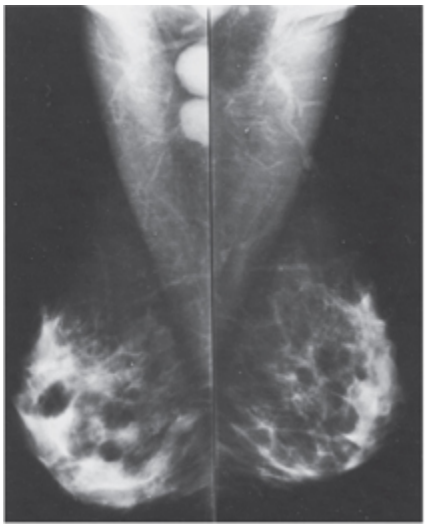

Fig. 13.153 Câncer de mama metastático para linfonodos axilares pode causar um aumento que é visível porém indeterminado na mamografia. Os nodos sólidos grandes à esquerda originaram-se de câncer invasivo no quadrante inferior interno da mama nesta paciente de 34 anos de idade. O tumor primário aparece apenas como uma assimetria sutil.

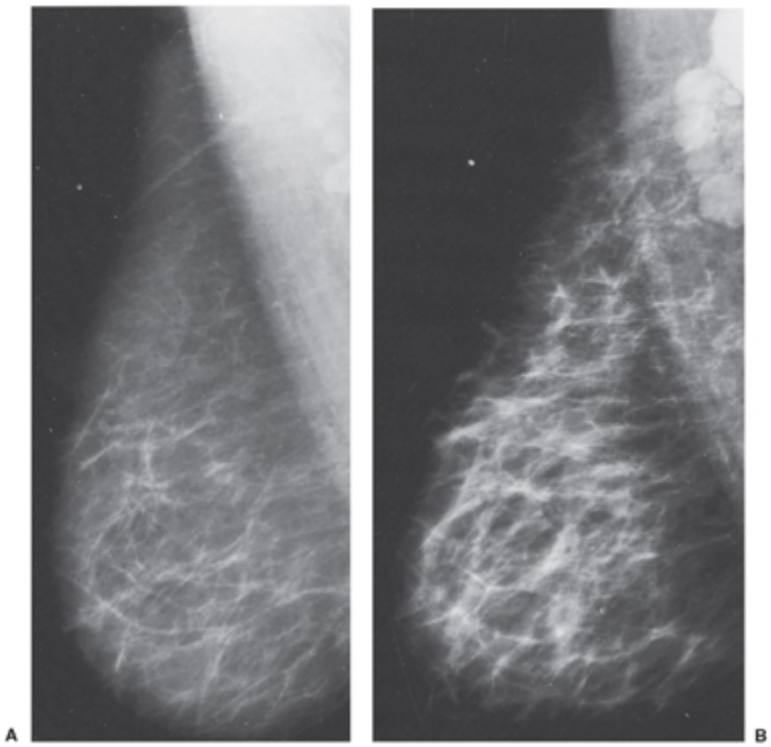

Fig. 13.154 Linfoma é uma causa de grandes linfonodos axilares. Em 1991 (A), esta mulher de 60 anos de idade tinha uma axila negativa. O aumento de linfonodos que surgiu em 1994 (B) decorreu de linfoma.

Linfonodos Axilares Calcificados

Em raros casos, vêem-se calcificações nos nodos axilares, mas isto é extremamente incomum. Calcificações grandes nos linfonodos axilares são descartadas (Fig. 13.155).

Fig. 13.155 Calcificações grandes em nodos axilares não têm importância conhecida, como se vê na axila (seta) desta paciente.

Quando calcificações finas e irregulares estão presentes em nodos axilares, deve-se suspeitar de metástases, especialmente se o tumor na mama contiver calcificações similares (95). Depósitos de ouro em mulheres tratadas com ouro para artrite reumatóide foram descritos como uma causa rara de partículas radiopacas em nodos axilares (Fig. 13.156) (96).

AVALIAÇÃO ADJUVANTE DE LESÕES MAMÁRIAS

Para chegar a uma avaliação final, técnicas adicionais além de mamografia básica em duas incidências podem ser úteis. A mamografia com magnificação melhora a nitidez das margens das massas por reduzir a contribuição do ruído na imagem e, se o tamanho do ponto focal for muito pequeno, por aumentar a resolução. A morfologia e o número de calcificações são mais bem analisados por meio da magnificação. As margens das massas são vistas com maior clareza, e isto pode ajudar na avaliação das lesões. Entretanto, deve-se usar magnificação com cautela. O ponto focal deve ser pequeno o suficiente para permitir o grau de magnificação desejado sem criar baixa nitidez geométrica.

O uso do dispositivo de compressão focal para espalhar melhor estruturas superpostas pode ser combinado com a magnificação, mas o radiologista deve ter em mente a possibilidade de que a compressão focal

pode impelir uma lesão verdadeira para fora do campo de visão. Se uma lesão suspeita parecer ter desaparecido sob compressão focal, deve-se considerar tal possibilidade.

Também observamos que, por razões ainda inexplicadas, distorção verdadeira da arquitetura pode ser menos evidente sob magnificação, e preferimos utilizar a compressão focal sem magnificação como primeira etapa na avaliação de uma área de distorção da arquitetura. Outras incidências especiais podem ser empregadas para visualizar melhor lesões duvidosas, quando se rola a mama (97) ou se angula o tubo.

Ultra-som é o recurso adjuvante da mamografia mais proveitoso para a análise de lesões expansivas. Embora muitos radiologistas o utilizem para avaliar massas palpáveis, isto pode acrescentar uma quantia adicional de dispêndio à investigação de uma massa a menos que a demonstração de um cisto pelo ultra-som evite aspiração por agulha. Em nossa experiência, muitas mulheres com uma massa palpável preferem uma resolução. Aspiração por agulha simultaneamente diagnostica e elimina a maioria dos cistos ou confirma que a massa é sólida. Se a massa palpável tiver de ser aspirada seja qual for o resultado do ultra-som, esse exame é supérfluo. Ultra-sonografia é eficaz quando usada para a lesão palpável que se acredita ser um cisto mas escapou da aspiração sob orientação clínica. Entre esse menor número de mulheres, a demonstração ultra-sonográfica de um cisto e sua confirmação por aspiração sob orientação ultra-sonográfica evitam uma biopsia aberta. Contudo, o radiologista deve lembrar que, a despeito da sua relação custo/benefício desfavorável, a avaliação ultra-sonográfica está sendo promulgada como o padrão de assistência para anormalidades palpáveis. Em conseqüência, seguimos uma conduta defensiva e usamos o ultra-som para avaliar todas as anormalidades palpáveis por questões médico-legais.

A ultra-sonografia é oportuna principalmente na avaliação de lesões impalpáveis detectadas por mamografia para diferenciar entre massas císticas e sólidas. Para que o ultra-som seja confiável, devem-se observar

critérios estritos que proporcionem o diagnóstico de um cisto com segurança. As margens devem estar bem definidas com paredes anterior e posterior nitidamente delineadas. Não deve haver ecos internos que sugiram tecido sólido (restos ou material proteináceo podem causar ecos de baixo nível, mas estes devem ser analisados criteriosamente antes de ser descartados) e um aumento acústico posterior deve estar presente (Fig. 13.157). Se qualquer um desses critérios for duvidoso, a conduta prudente é aspiração para confirmar que é um cisto.

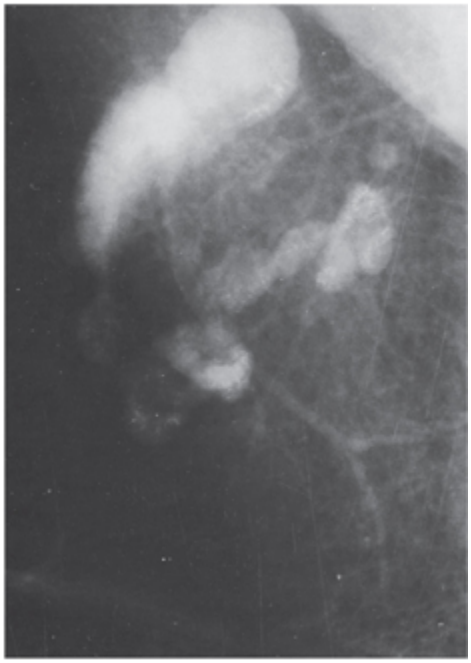

Fig. 13.156 As diminutas partículas metálicas visíveis em linfonodos axilares desta paciente são ouro de injeções para tratar artrite reumatóide.

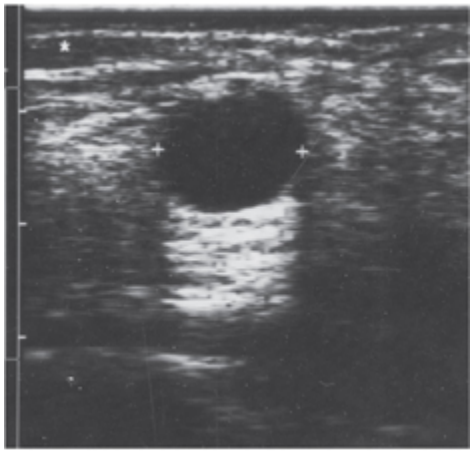

Fig. 13.157 Aspecto ao ultra-som de cisto com margens anterior e posterior nítidas, sem ecos internos e aumento da transmissão interna do som, nesta paciente de 48 anos de idade com uma massa impalpável encontrada por mamografia.

RESUMO

A análise da mamografia deve ser realizada de maneira sistemática. se uma anomalia com características benignas for detectada, não há necessidade de avaliação adicional. exames de imagem adicionais ou acompanhamento a curtos intervalos permitem que anormalidades provavelmente benignas sejam classificadas como processos benignos. enquanto não houver dados demonstrando a confiabilidade de técnicas não-invasivas, lesões que permanecem indeterminadas ou suspeitas devem ter um diagnóstico tecidual (citológico ou histológico).

REFERÊNCIAS

1. Tuddenham WJ. Problems of perception in chest roentgenology: facts and fallacies. Radiol Clin North Am 1963;31:277-289.
2. Bird RE. Professional quality assurance for mammographie screening programs. Radiology 1990;177:587.
3. Tabar L, Fagerberg G, Duffy S, et al. Update of the Swedish two-county program of mammographie screening for breast câncer. Radiol Clin North Am 1992;30:187-210.
4. Thurfjell EL, Lernevall KA, Taube AAS. Benefit of independent double reading in a population-based mammography screening program. Radiology 1994;191:241-244.
5. Haus AG, Gray IE, Daly TR. Evaluation of mammographie view-box luminance, illuminance, and color. Med Phys 1993;20: 819-821.
6. Sumkin JH, Holbert BL, Herrmann JS, et al. Optimal reference mammography: a comparison of mammograms obtained 1 and 2 years before the present examination. AJR Am J Roentgenol 2003;180:343-346.
7. Eklund GW, Cardenosa G The art of mammographie positioning. Radiol Clin North Am 1992;30:21-53.
8. Bassett LW, Hirbawi IA, DeBruhl N, et al. Mammographie positioning: evaluation from the view box. Radiology 1993;188: 803-806.
9. Stacey-Clear A, McCarthy KA, Hall DA, et al. Observations on the location of breast câncer in women under fifty. Radiology 1993; 186:677-680.
10. Rosen PP, Groshen S, Saigo PE, et al. A long-term follow-up study of survival in stage I (TI NO M0) and stage II (TI NI M0) breast carcinoma. J Clin Oncol 1989;7:355-366.

11. Tabar L, Fagerberg G, Day N, et al. Breast câncer treatment and natural history: new insights from results of screening. Lancet 1992;339:412-414.
12. Michaelson JS, Silverstein M, Sgroi D, et al. The effect of tumor size and lymph node status on breast carcinoma lethality. Cancer 2003;98:2133-2143.
13. Michaelson J, Satija S, Kopans D, et al. Gauging the impact of breast carcinoma screening in terms of tumor size and death rate. Cancer 2003;98:2114-2124.
14. Bassett LW, Shayestehfar B, Hirbawi I. Obtaining previous mammograms for comparison: usefulness and costs. AJR Am J Roentgenol 1994;163:1083-1086.
15. Kopans DB. Older is better. AJR Am J Roentgenol 2003;181:593.
16. Sadowsky NL, Semine A, Harris JR. Breast imaging: a critical aspect of breast conserving treatment. Cancer 1990;65:2113-2118.
17. Gluck BS, Dershaw DD, Liberman L, et al. Microcalcifications on postoperative mammograms as an indicator of adequacy of tumor excision. Radiology 1993;188:469-472.
18. Harris JR, Lippman ME, Veronesi **U,** et al. Breast câncer. N Engl J Med 1992;327:319-328, 390-398, 473-480.
19. Park CC, Mitsumori M, Nixon A, et al. Outcome at 8 years after breast-conserving surgery and radiation therapy for invasive breast câncer: influence of margin status and systemic therapy on local recurrence. J Clin Oncol 2000;18:1668-1675.
20. Orel SG, Schnall MD, Powell CM, et al. Staging of suspected breast câncer: effect of MR imaging and MR-guided biopsy. Radiology 1995;196:115-122.
21. Lee JM, Orel SG, Czerniecki BJ, et al. MRI before reexcision surgery in patients with breast câncer. AJR Am J Roentgenol 2004;182: 473-480.
22. Bedrosian I, Mick R, Orel SG, et al. Changes in the surgical management of patients with breast carcinoma based on preoperative magnetic resonance imaging. Cancer 2003;98:468-473.
23. Martin JE, Moskowitz M, Milbrath J. Breast câncer missed by mammography. AJR Am J Roentgenol 1979;132:737.
24. Wolfe JN. Mammography: ducts as a sole indicator of breast carcinoma. Radiology 1967;89:206.
25. Kopans DB, Swann CA, White G, et al. Asymmetric breast tissue. Radiology 1989;171:639-643.
26. Swann CA, Kopans DB, McCarthy KA, et al. Mammographie density and physical assessment of the breast. AJR Am J Roentgenol 1987;148:525-526.
27. Boren WL, Hunter TB, Bjelland JC, et al. Comparison of breast consistency at palpation with breast density at mammography. Invest Radiol 1990;25:1010-1011.
28. Le Gal M, Olliver L, Asselain B, et al. Mammographie features of 455 invasive lobular carcinomas. Radiology 1992;185:705-708.
29. Cho D, Buscema J, Rosenshein NB, et al. Primary breast câncer of the vulva. Obstet Gynecol 1985;66:79S-81S.
30. Osteen RT, Karnell LH. The National Cancer Data Base report on breast câncer. Cancer 1994;73:1994-2000.
31. Sickles EA. Breast masses: mammographie evaluation. Radiology 1989;173:297-303.

32. Kopans DB. Re: organochlorines and breast câncer [letter]. J Natl Cancer Inst 1993;86:66.
33. Meyer JE, Ferraro FA, FrennaTH, et al. Mammographie appearance of normal intramammary lymph nodes in an atypical location. AJR Am J Roentgenol 1993;161:779-780.
34. Sickles EA. Nonpalpable, circumscribed, noncalcified solid breast masses: likelihood of malignancy based on lesion size and age of patient. Radiology 1994;192:439-442.
35. Carter CL, Allen C, Henson DE. Relation of tumor size, lymph node status, and survival in 24,740 breast câncer cases. Cancer 1989;63:181-187.
36. Gallager HS, Martin JE. Early phases in the development of breast câncer. CA Cancer J Clin 1969;24:1170-1178.
37. Fisher B, Slack NH, Bross IDJ, et al. Cancer of the breast: size of neoplasm and prognosis. Cancer 1969;24:1071-1080.
38. Tabar L, Duffy SW, Krusemo UB. Detection method, tumour size and node metastases in breast cancers diagnosed during a trial of breast câncer screening. Eur J Cancer Clin Oncol 1987;237: 959-962.
39. Rosner D, Lane WW. Node-negative minimal invasive breast câncer patients are not candidates for routine systemic adjuvant therapy. Cancer 1990;66:199-205.
40. Michaelson JS, Silverstein M, Wyatt J, et al. Predicting the survival of patients with breast carcinoma using tumor size. Cancer 2002; 95:713-723.
41. Slanetz PJ, Giardino AA, McCarthy KA, et al. Having undergone benign breast biopsy rarely complicates or alters interpretation of screening mammography. AJR Am J Roentgenol 1998;170: 1539-1541.
42. Sickles EA, Herzog KA. Mammography of the postsurgical breast. AJR Am J Roentgenol 1981;136:585-588.
43. Kopans DB, Moore RH, McCarthy KA, et al. Should women with implants or a history of treatment for breast câncer be excluded from mammography screening programs? AJR Am J Roentgenol 1997;168:29-31.
44. Bassett LW, Gold RH, Cove HC. Mammographie spectrum of traumatic fat necrosis: the fallibility of "pathognomonic" signs of carcinoma. AJR Am J Roentgenol 1978;130:119-122.
45. Mitnick JS, Vazquez MF, Harris MN, et al. Differentiation of radial scar from scirrhous carcinoma of the breast: mammographie-pathologie correlation. Radiology 1989;173:697-700.
46. Rubens JR, Kopans DB. Medullary carcinoma of the breast: is it overdiagnosed? Arch Surg 1990;125:601-604.
47. Swann CA, Kopans DB, Koerner FC, et al. The halo sign and malignant breast lesions. AJR Am J Roentgenol 1987;149:1145-1147.
48. Moskowitz M. The predictive value of certain mammographie signs in screening for breast câncer. Cancer 1983;51:1007-1011.
49. Sickles EA. Periodic mammographie follow-up of probably benign lesions: results of 3184 consecutive cases. Radiology 1991; 179:463-468.
50. Varas X, Leborgne F, Leborgne JH. Non-palpable, probably benign lesions: role of follow-up mammography. Radiology 1992;184: 409-414.
51. Brenner RJ, Sickles EA. Acceptability of periodic follow-up as an alternative to biopsy for mammographically detected lesions interpreted as probably benign. Radiology 1989;171:645-

646.
52. Leung JW, Sickles EA. Multiple bilateral masses detected on screening mammography: assessment of need for recall imaging. AJR Am J Roentgenol 2000;175:23-29.
53. Bassett LW, Kimme-Smith C. Breast sonography. AJR Am J Roentgenol 1991;156:449-455.
54. Smith DN, Kaelin CM, Korbin CD, et al. Impalpable breast cysts: utility of cytologic examination of fluid obtained with radiologically guided aspiration. Radiology 1997;204:149-151.
55. McNicholas MMJ, Heneghan JP, Milner MH, et al. Pain and increased mammographie density in women receiving hormone replacement therapy: a prospective study. AJR Am J Roentgenol 1994;163:311-315.
56. Writing Group for the Women's Health Initiative Investigators. Risks and benefits of estrogen plus progestin in healthy postmenopausal women. Principal results from the Women's Health Initiative randomized, controlled trial. JAMA 2002;288:321-333.
57. Hermann G, Schwartz IS. Focal fibrous disease of the breast: mammographie detection of an unappreciated condition. AJR Am J Roentgenol 1983;140:1245.
58. Polger MR, Denison CM, Lester S, et al. Pseudoangiomatous stromal hyperplasia: mammographie and sonographic appearance. AJR Am J Roentgenol 1996;166:349-352.
59. Cohen MA, Morris EA, Rosen PP, et al. Pseudoangiomatous stromal hyperplasia: mammographie and sonographic and clinical patterns. Radiology 1996;198:117-120.
60. Shetty MR Ahmed MI, Khan FR. Metastic tumors to the breast: a review. In Proceedings of the International Cancer Congress, New Delhi, India. Rao RS, Deo MG, Sanghvi LD, eds. Bologna, Italy: Monduzzi Editore; 1994:1577-1581.
61. Proulx GM, Heller B, Stomper PC. Wires should not be used routinely on skin scars for mammograms after breast-conserving surgery. Am Surg 2001;67:179-181.
62. Meyer JE, Kopans DB. Analysis of mammographically obvious breast carcinomas with benign results on initial biopsy. Surg Gynecol Obstet 1981;153:570-572.
63. Jacobs TW, Byrne C, Colditz G, et al. Radial scars in benign breast-biopsy specimens and the risk of breast câncer. N Engl J Med 1999;340:430-436.
64. Kennedy M, Masterson AV, Kerin M, et al. Pathology and clinical relevance of radial scars: a review. J Clin Pathol 2003;56:721-724.
65. Cawson JN, Malara F, Kavanagh A, et al. Fourteen-gauge needle core biopsy of mammographically evident radial scars: is excision necessary? Cancer 2003;97:345-351.
66. Ganong WF. Review of medical physiology. Los Altos, CA: Lange Medical Publications 1969:463-464.
67. Meyer JE, Kopans DB. Stability of a mammographie mass: a false sense of security. AJR Am J Roentgenol 1981;137:595-598.
68. Evans A, Pinder S, Wilson R, et al. Ductal carcinoma in situ of the breast: correlation between mammographie and pathologic findings. AJR Am J Roentgenol 1994;162:1307-1311.
69. Ikeda DM, Andersson I. Ductal carcinoma in situ: atypical mammographie appearances. Radiology 1989;172:661-666.
70. Stomper PC, Davis SP, Weidner N, et al. Clinically occult, non-calcified breast câncer: serial radiologie-pathologie correlation in 27 cases. Radiology 1988;169:621-626.

71. Tabar L, Chen HH, Duffy SW, et al. A novel method for prediction of long-term outcome of women with Tla, Tib, and 10-14 mm invasive breast cancers: a prospective study. Lancet 2000;355: 429-433.
72. Stomper PC, D'Souza DJ, DiNitto PA, et al. Analysis of parenchymal density on mammograms in 1353 women 25-79 years old. AJR Am J Roentgenol 1996;167:1261-1265.
73. Galkin BM, Frasca P, Feig SA, et al. Non-calcified breast particles: a possible new marker of breast câncer. Invest Radiol 1982; 17: 119.
74. Mayr NA, Staples JJ, Robinson RA, et al. Morphometric studies in intraductal breast carcinoma using computerized image analysis. Cancer 1991;67:2805-2812.
75. Meyer JE, Kopans DB, Stomper PC, et al. Occult breast abnormalities: percutaneous preoperative needle localization. Radiology 1984,150:335.
76. Kopans DB, Meyer JE, Homer MJ, et al. Dermal deposits mistaken for breast-calcifications. Radiology 1983;149:592-594.
77. Egan RL, McSweeney MB, Sewell CW. Intramammary calcifications without an associated mass in benign and malignant diseases. Radiology 1980;137:1-7.
78. Sickles EA. Mammographie features of 300 consecutive nonpalpable breast cancers. AJR Am J Roentgenol 1986;146:661.
79. Slanetz PJ, Giardino AA, OyamaT, et al. Mammographie appearance of ductal carcinoma in situ does not reliably predict histologic subtype. Breast J 2001;7:417-421.
80. Stomper PC, Connolly JL. Ductal carcinoma in situ of the breast: correlation between mammographie calcification and tumor subtype. AJR Am J Roentgenol 1992;159:483-485.
81. Sickles EA, Abell JS. Milk of calcium within tiny benign breast cysts. Radiology 1981;141:655-658.
82. Stacey-Clear A, McCarthy KA, Hall DA, et al. Calcified suture material in the breast after radiation therapy. Radiology 1992;183: 207-208.
83. Holland R, Hendriks JHCL, Verbeck ALM, et al. Extent, distribution, and mammographic/histological correlations of breast ductal carcinoma in situ. Lancet 1990;335:519-522.
84. Lev-Toaff AS, Feig SA, Saitas VL, et al. Stability of malignant breast microcalcifications. Radiology 1994;192:153-156.
85. Kopans DB, Meyer JE, Proppe K. The double line of skin thickening on sonograms of the breast. Radiology 1981;141:485-487.
86. Leis HP, Cammarata A, LaRaja RD. Nipple discharge: significance and treatment. Breast 1985;11:6-12.
87. Devitt JE. Management of nipple discharge by clinical findings. Am J Surg 1985;149:789-792.
88. Hou MF, Huang TJ, Huang YS, et al. A simple method of duct cannulation and localization for galactography before excision in patients with nipple discharge. Radiology 1995;195:568-569.
89. Baker KS, Davey DD, Stelling CB. Ductal abnormalities detected with galactography: frequency of adequate excisional biopsy. AJR Am J Roentgenol 1994;162:821-824.
90. Cardenosa G, Doudna C, Eklund GW. Ductography of the breast: technique and findings. AJR Am J Roentgenol 1994;162: 1081-1087.

91. Harisinghani MG, Barentsz J, Hahn PF, et al. Noninvasive detection of clinically occult lymph-node metastases in prostate câncer. N Engl J Med 2003;348:2491-2499.
92. Morris EA, Schwartz LH, Dershaw DD, et al. MR imaging of the breast in patients with occult primary breast carcinoma. Radiology 1997;205:437-440.
93. Kalisher L, Peyster RG. Clinicopathological correlation of xerography in determining involvement of metastatic axillary nodes in female breast câncer. Radiology 1976;121:333.
94. Walsh R, Kornguth PJ, Soo MS, et al. Axillary lymph nodes: mammographie, pathologic, and clinical correlation. AJR Am J Roentgenol 1997;168:33-38.
95. Helvie MA, Rebner M, Sickles EA, et al. Calcifications in metastatic breast carcinoma in axillary lymph nodes. AJR Am J Roentgenol 1988;151:921-922.
96. Bruwer A, Nelson GW, Spark RP. Punctate intranodal gold deposits simulating microcalcifications on mammograms. Radiology 1987;163:87-88.
97. Swann CA, Kopans DB, McCarthy KA, et al. Practical solutions to problems of triangulation and preoperative localization of breast lesions. Radiology 1987,163:577-579.

OceanofPDF.com

Lesões Benignas 14

A mamografia é um exame de triagem cuja principal aplicação é a detecção precoce de câncer de mama. Por meio da mamografia convencional com duas incidências, alguns cânceres exibem aspectos típicos com margens espiculadas. Porém muitos cânceres apresentam aspectos inespecíficos na mamografia convencional em duas incidências. A mamografia também revela muitos processos mamários benignos não suspeitados. Muitas alterações benignas são facilmente reconhecidas e podem ser ignoradas. Outras, contudo, possuem características que não as distinguem facilmente das alterações morfológicas menos típicas de câncer de mama. Considerando que cânceres de mama são simplesmente uma alteração das células normais, não é surpreendente que o aspecto das lesões malignas se superponha com o de algumas alterações mamárias benignas. Com o advento da tomossíntese mamária digital, nossos critérios para diferenciar lesões benignas de malignas melhorarão, pois teremos melhores condições de avaliar as margens de lesões e a atenuação dos raios X pelas lesões, mas, enquanto essa tecnologia não for adotada amplamente, devem-se aplicar os critérios antigos.

Muitos achados jamais estão associados a câncer de mama ou têm probabilidade tão baixa de advir de câncer de mama que podem ser classificados como benignos. Outras lesões muito provavelmente não são malignas, mas ainda há uma possibilidade muito pequena de que constituam uma apresentação incomum de câncer. Elas são classificadas como provavelmente benignas. Com base no trabalho de Sickles (1), essas lesões devem ter uma chance inferior a 2% de malignidade e podem ser acompanhadas a curtos intervalos. Acredito haver consenso geral de que, se

uma lesão tiver probabilidade superior a 2 a 5% de ser câncer de mama, biopsia é oportuna.

Quando se detecta uma possível anormalidade, a primeira decisão, após definir que ela é real e verificar sua localização, é tentar determinar o que ela é e se deve gerar preocupação. Existem muitos achados da mamografia que são claramente benignos e não devem suscitar avaliação adicional. Detectá-los e deduzir que são insignificantes são um aspecto importante da avaliação mamográfica. Existem muitas massas que são benignas, exibem aspecto típico na mamografia e raramente exigem alguma avaliação adicional (Quadro 14.1). A maioria das calcificações que aparecem na mama advém de processos benignos. Muitas delas têm características morfológicas típicas e não requerem avaliação adicional (Quadro 14.2).

QUADRO 14.1

MASSAS QUE PODEM SER IGNORADAS

- Lesões cutâneas elevadas
  - Ceratose seborréica
- Linfonodos intramamários
- Lesões contendo gordura
  - Lesões transparentes encapsuladas
    - Lipomas
    - Adiponecrose formando cistos oleosos
    - Galactoceles
  - Lesões de densidade mista
    - Hamartomas
    - Hematomas
- Múltiplas densidades redondas
- Massas calcificadas benignas
  - Fibroadenomas calcificados involutivos

Massas benignas com calcificações periféricas

- Fibroadenomas calcificados involutivos
- Cistos com paredes calcificadas
- Adiponecrose

Papilomas calcificados de grandes ductos

Cistos com cálcio precipitado

QUADRO 14.2

CALCIFICAÇÕES QUE PODEM SER IGNORADAS

Calcificações com centros transparentes

- Calcificações cutâneas
- Adiponecrose
- Calcificações secretórias

Leite de cálcio

Calcificações vasculares

Calcificações grandes em forma de bastonetes

Calcificações cutâneas

Calcificações distróficas

Calcificações difusamente dispersas (bilaterais?)

MASSAS BENIGNAS PODEM SER IGNORADAS

Lesões Cutâneas Elevadas

Lesões situadas na pele podem necessitar de avaliação dermatológica, mas exceto o melanoma maligno (que não é visível na mamografia) ou a lesão muito rara que envia metástases para a mama, a única conseqüência de lesões cutâneas que são visíveis na mamografia é a possibilidade de serem confundidas com lesões intramamárias. Como uma parte muito restrita da

pele da mama é visualizada tangencialmente ao feixe de raios X, quase tudo que estiver na pele ou sobre ela projeta-se sobre o tecido mamário. Felizmente, a maioria das lesões cutâneas não é visível na mamografia. Entretanto, lesões que são firmes, elevadas, não se achatam contra a pele com compressão e possuem uma interface de ar/tecido mole podem aparecer e projetar-se como massas na mamografia e dar a impressão de que são intramamárias. Quando a tecnóloga observa uma lesão cutânea dura e elevada, convém que ela marque a lesão para que o radiologista não se confunda. Utilizamos anéis auto-adesivos semi-radiopacos e os colocamos ao redor da lesão cutânea para identificá-la na mamografia (Fig. 14.1). Os marcadores usados para identificar lesões cutâneas foram chamados de marcadores de nevos. Essa denominação, na verdade, é errônea. Nevos não aparecem na mamografia. Não é o pigmento que torna uma lesão radiopaca; é o fato de que ela tem interface de ar/tecido mole que deixa a lesão cutânea visível.

Ceratoses seborréicas são a lesão cutânea mais comum que é visível na mamografia. São lesões cutâneas benignas associadas ao envelhecimento (Fig. 14.2). Têm uma superfície verrucóide que muitas vezes é visível na mamografia, com ar aprisionado nas fendas irregulares na superfície da lesão. O ar retido ao redor da periferia da lesão no momento de compressão, que realça a margem, freqüentemente é o que a torna visível na mamografia.

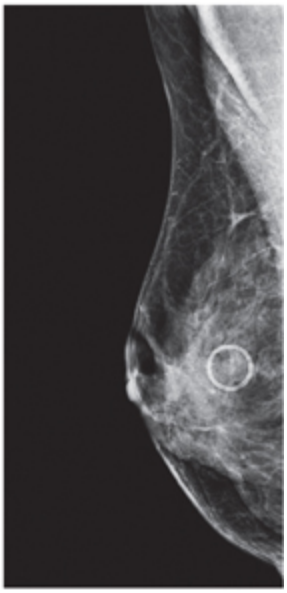

Fig. 14.1 Marcação de lesões cutâneas. Somente lesões cutâneas elevadas são visíveis em mamografias. Usa-se o anel radiopaco para identificar uma lesão cutânea elevada para que ela não seja confundida com uma lesão intramamária verdadeira.

Cistos de inclusão epidérmicos também podem aparecer na mamografia (Fig. 14.3). Não consegui determinar por meio da literatura de patologia se eles são distintos ou iguais a cistos sebáceos, mas acredito que muitas lesões que são chamadas de cistos sebáceos na verdade são cistos de inclusão epidérmicos. O cisto sebáceo deve ser apenas uma glândula sebácea obstruída. Seria surpreendente se, depois de abertas, tais lesões recorressem. Contudo, o cisto de inclusão epidérmico representa a epiderme que é retida embaixo da pele por uma invaginação da epiderme relacionada com o desenvolvimento, formando um espaço revestido de epiderme. Quaisquer secreções ou células cutâneas desprendidas acumulam-se nessas lesões. Se o revestimento do cisto (que é de fato epiderme) não for removido, essas lesões recorrerão, e o cisto se encherá de novo.

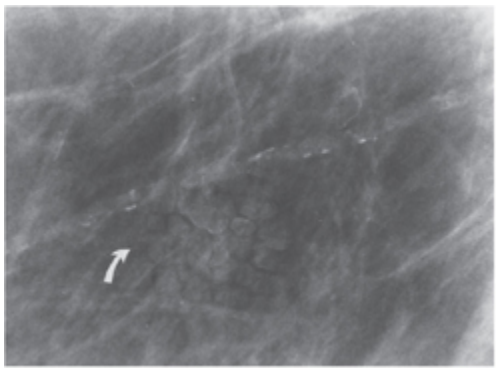

Fig. 14.2 O aspecto verrucóide desta massa é típico da ceratose seborréica cutânea benigna (seta) que se projeta sobre a mama.

Tais lesões cutâneas formam massas circunscritas que quase sempre são palpáveis imediatamente embaixo da superfície cutânea. Um cisto de inclusão freqüentemente se acompanha de um comedão pequeno visível, e as pacientes sempre atestam que o comedão está presente há muitos anos e que periodicamente um material esbranquiçado e fétido escapa através de uma pequena abertura que é visível na pele. Essas lesões podem ser encontradas em qualquer superfície cutânea, mas na nossa experiência costumam localizar-se próximo à prega inframamária ou à axila. No ultra-som, situam-se na junção da derme com a gordura subcutânea (Fig. 14.3C). Biopsia com agulha dessas lesões deve ser evitada porque a agulha pode impelir o material oleoso e necrótico de dentro do cisto, onde está contido, para o tecido mamário circundante, o que pode suscitar reação inflamatória acentuada.

Embora o diagnóstico de lesão cutânea geralmente seja óbvio na mamografia e não haja necessidade de avaliação adicional, se houver alguma dúvida e a tecnóloga ainda não a tiver realizado, pode-se fixar um marcador radiopaco à lesão. O marcador acompanhará a densidade projetada na mamografia, seja qual for a incidência dos raios X. Uma imagem obtida com o feixe tangencial à lesão confirma sua localização cutânea. Preferimos marcadores circulares radiopacos. Marcadores “BB” devem ser poupados para áreas de preocupação clínica.

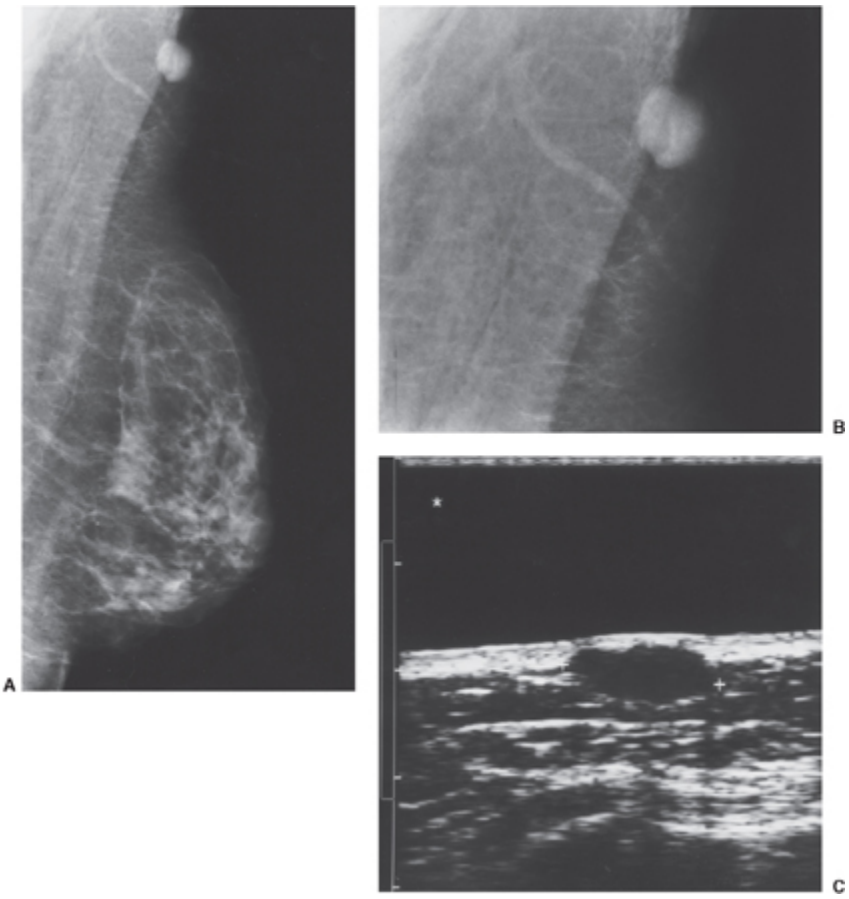

Fig. 14.3 Cistos cutâneos. Cistos de inclusão epidérmicos, bem como cistos sebáceos, geralmente são lisos e redondos, exceto se infectados. Esta massa redonda, nas incidências mediolateral oblíqua (A) e mediolateral oblíqua aumentada (B), correspondia a um cisto sebáceo benigno, evidente embaixo da pele. Outro cisto cutâneo no ultra-som (C) é anecóico e situado na interface da derme com a gordura subcutânea, como nesta imagem usando off-set.

Linfonodos Intramamários

Como o prolongamento axilar da mama se estende obviamente à axila, não é surpreendente que linfonodos sejam encontrados na própria mama. Linfonodos intramamários benignos são visíveis em cerca de 5% de todas as mamografias. Em geral, são bem circunscritos e medem, 1 cm. Patologistas aparentemente encontram linfonodos em cortes histológicos de todas as áreas da mama, mas na mamografia eles são quase sempre encontrados na periferia do cone parenquimatoso no quadrante superior externo. Embora raro, às vezes são encontrados abaixo do equador da mama

(2). No exame mamográfico, são localizados em até três quartos da distância até o mamilo, mas não na área subareolar. Linfonodos intramamários foram descritos em outras partes da mama. Meyer *et al*. (3) relataram dois casos em que nodos intramamários benignos foram biopsiados na parte medial da mama. Como a histologia dos nodos não foi fornecida, não está claro se eram de fato linfonodos ou em vez disso tecido linfóide que já encontramos em outras áreas da mama. De qualquer modo, estes são os únicos dois casos relatados de linfonodos encontrados em localizações atípicas na mama para os quais houve confirmação histológica. A raridade do achado é evidente, pois os 2 casos provieram de uma série de mais de 4.000 biopsias de mama. Provavelmente é melhor só definir o diagnóstico de linfonodo se o achado tiver características morfológicas próprias e se situar na parte lateral da mama, na periferia do tecido.

Linfonodos intramamários possuem aspecto razoavelmente clássico, com um hilo invaginado ou “incisura”. Quando infiltrados por gordura, exibem um centro transparente típico (Fig. 14.4) e, na localização apropriada, não devem ser confundidos com uma anormalidade significativa. Quando é substituído quase totalmente por gordura, um linfonodo pode aparecer como três ou mais densidades redondas em uma disposição em ferradura (Fig. 14.5).

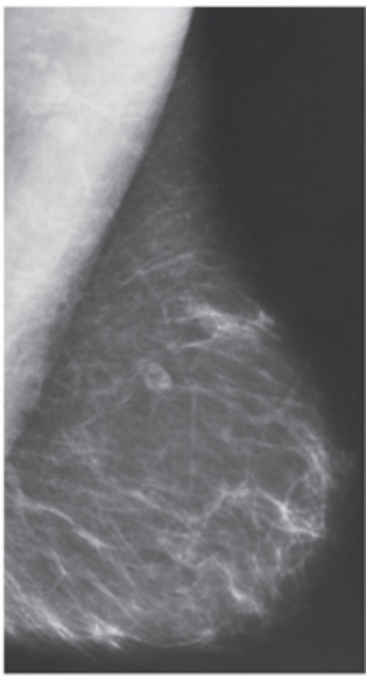

Fig. 14.4 Aspecto típico de linfonodo intramamário benigno. É uma massa reniforme com hilo adiposo (transparente). Não há necessidade de avaliação adicional.

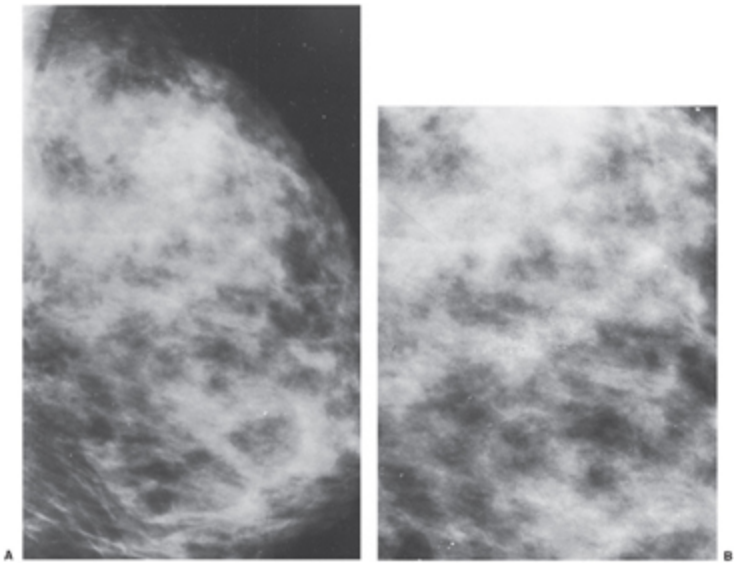

Fig. 14.5 Linfonodo intramamário substituído por gordura. Este linfonodo intramamário único contém tanta gordura que simula múltiplas massas nas incidências craniocaudal (A) (seta) e craniocaudal ampliada fotograficamente (B).

O diagnóstico de linfonodo intramamário não deve ser considerado quando uma massa é encontrada em qualquer outra área da mama que não seja a parte lateral, a menos que a lesão tenha um hilo transparente

claramente definido. Se uma lesão no quadrante superior externo não tiver as características de nodo intramamário benigno, incluindo incisura hilar transparente e margens bem definidas e lisas, deve-se aumentar a suspeita porque nem todas as massas no quadrante superior externo são linfonodos benignos, e 30 a 50% dos cânceres se localizam no quadrante superior externo.

Se um linfonodo intramamário estiver aumentado, perder sua incisura hilar e se tornar arredondado, deve-se considerar uma biopsia. Embora linfonodos intramamários possam ser hiperplásicos ou aumentados em razão de problemas dermatológicos, como psoríase (Fig. 14.6) ou outros processos inflamatórios benignos na mama (4), o aumento também pode advir de linfoma ou disseminação metastática de um câncer intramamário para um linfonodo intramamário. Linfonodos que contêm câncer metastático ainda podem permanecer bem circunscritos (Fig. 14.7). Deve-se avaliar a mama cuidadosamente à procura de câncer oculto. A disseminação metastática de câncer de mama para um nodo intramamário tem o mesmo significado de piora do prognóstico que o envolvimento de linfonodos axilares (5). Também podem-se ver linfonodos próximo à parede torácica. Eles ocorrem na cadeia axilar lateral e podem estender-se ao longo da parede torácica na cadeia pré-peitoral posterior à mama (Fig. 14.8).

Lesões Transparentes Contendo Gordura

Como a gordura possui baixa atenuação dos raios X, lesões que a contêm são radiotransparentes. Lesões contendo gordura jamais são malignas. Lesões totalmente radiotransparentes, incluindo lipomas (Fig. 14.9), cistos oleosos traumáticos (Fig. 14.10) e galactoceles (Fig. 14.11), jamais são malignas. Como a mama normal contém numerosos lóculos de gordura, um lipoma nem sempre é evidente. Galactoceles são raríssimas. Todas essas massas podem ser evidentes ao exame clínico da mama, e o cisto oleoso em particular pode apresentar-se como uma massa muito dura. Nenhuma requer excisão cirúrgica.

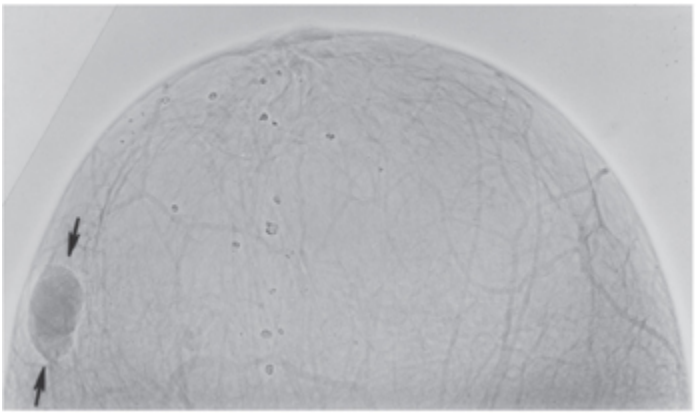

Fig. 14.6 Linfonodo dermatopático por psoríase. Esta massa lobulada na xerorradiografia foi excisada e comprovada como um linfonodo dermatopático relacionado com a psoríase conhecida da paciente.

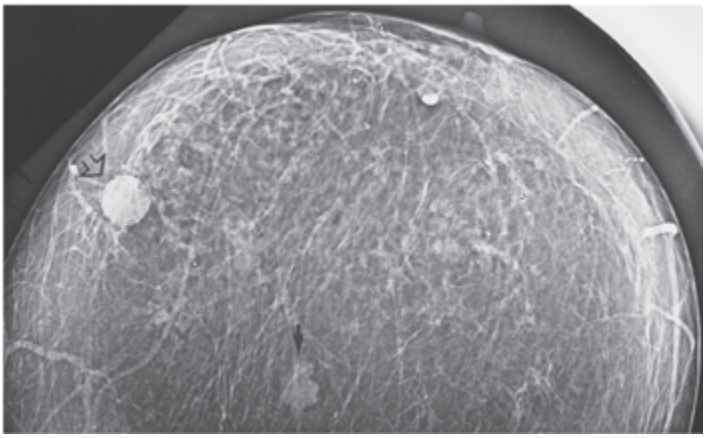

Fig. 14.7 Câncer de mama metastático para um linfonodo intramamário. A massa redonda e circunscrita (seta vazada) nesta xerorradiografia em modo negativo é um nodo intramamário aumentado que continha câncer de mama metastático do carcinoma ductal invasivo irregular situado profundamente na mama direita (seta pequena).

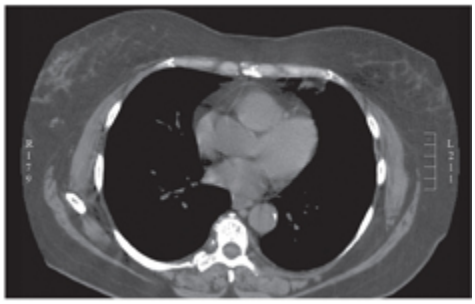

Fig. 14.8 Podem-se encontrar linfonodos na parte posterior lateral da mama. Um linfonodo é evidente nesta tomografia computadorizada (TC), anterior ao músculo peitoral na parte lateral da mama direita.

Fig. 14.9 Lipoma. A massa palpável no prolongamento axilar da mama é radiotransparente, com cápsula fina (seta). Foi excisada, a despeito de ser claramente revelada como lipoma por mamografia e não precisar ser removida.

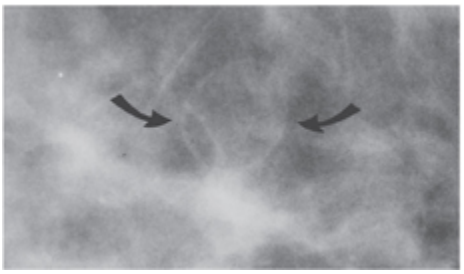

Fig. 14.10 Cisto oleoso pós-traumático. Esta massa palpável surgiu no local de uma cirurgia prévia. Representa gordura radiotransparente encapsulada e é uma forma de adiponecrose benigna que não requer investigação adicional.

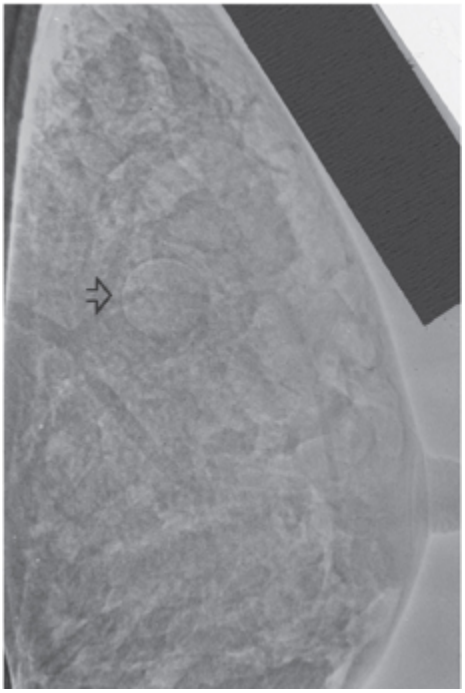

Fig. 14.11 Galactocele (seta). Esta rara lesão transparente é um cisto contendo leite com alto conteúdo de gordura.

Lesões de Densidade Mista

Lesões encapsuladas que contêm gordura jamais são malignas. O hamartoma mamário (fibroadenolipoma) contém misturas variáveis de gordura e tecido denso dentro de uma cápsula fibrosa (Fig. 14.12). Esse aspecto benigno típico é tão característico que nenhuma intervenção é necessária. Há um relato de caso de uma lesão com características similares que foi diagnosticada como cistossarcoma (6). O termo tumor filóide substituiu cistossarcoma filóide. Sarcomas da mama sempre são lesões densas. Tumores filóides também são densos. Dada essa ocorrência isolada única e a incerteza da exatidão da avaliação histológica, é razoável afirmar que uma lesão encapsulada contendo gordura sempre é benigna.

Múltiplas Densidades Redondas

Em nosso programa de triagem, encontramos múltiplas densidades redondas em uma mama ou bilateralmente em cerca de 0,5% das mulheres.

Três ou mais achados similares presentes na mamografia geralmente indicam um processo benigno. Sickles chamou isto regra de multiplicidade. Obviamente, a regra não se aplica a lesões múltiplas que tenham características morfológicas típicas de câncer de mama.

Fig. 14.12 Hamartoma (setas). Esta lesão mista contém gordura e tecido fibroglandular. É benigna e, embora palpável, não requer avaliação adicional.

Múltiplas densidades redondas podem ser apenas tecido mamário normal de aspecto redondo ou lobulado. Embora o aspecto mamográfico possa sugerir múltiplas massas redondas em potencial, esses achados às vezes são apenas tecido fibroglandular. Os contornos redondos provavelmente decorrem de segmentação do tecido mamário pelos ligamentos de Cooper (Fig. 14.13).

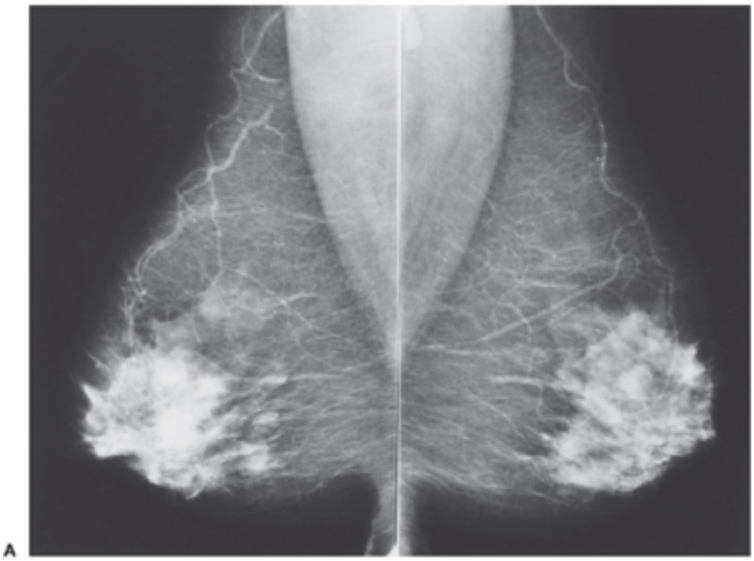

Fig. 14.13 Tecido mamário normal pode projetar-se como múltiplas densidades redondas. Estas mamografias mediolateral oblíqua (A) e craniocaudal

(continua)

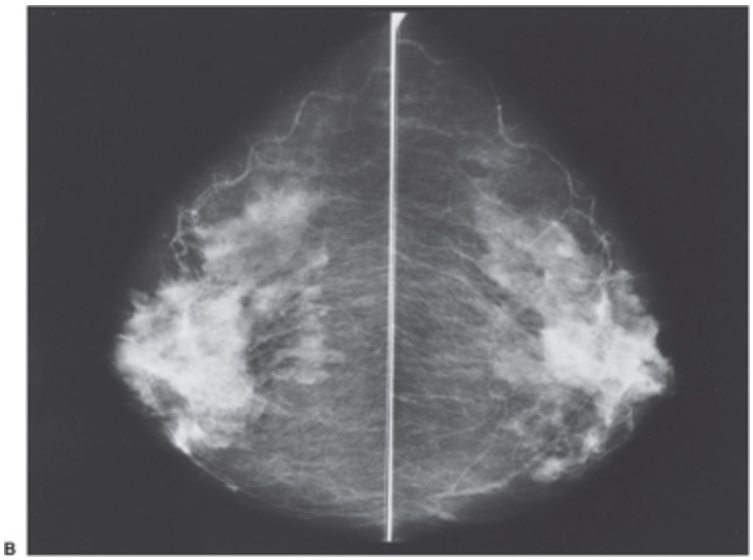

Fig. 14.13 (continuação) (B) de mulher de 62 anos de idade demonstram o que parece constituir contornos redondos de cistos, porém não havia cistos nem massas no ultra-som, e os tecidos permaneceram inalterados 4 anos depois.

Quando lesões verdadeiras estão presentes, cistos são a razão mais comum para múltiplas densidades redondas (Fig. 14.14). Fibroadenomas múltiplos em geral estão amplamente separados (Fig. 14.15), enquanto cistos costumam estar mais próximos entre si e freqüentemente superpostos. Lesões metastáticas são uma causa rara de múltiplas densidades redondas (Fig. 14.16), e a presença de câncer primário em outro local quase sempre já é conhecida. Leung e Sickles (7) mostraram que mulheres com múltiplas densidades redondas não estão em risco mais alto de ter câncer de mama. Em conseqüência, tais pacientes não precisam ser acompanhadas a curtos intervalos, e **não há razão para avaliá-las com ultra-som** ou qualquer outro exame de imagem se não houver outra indicação da possível presença de câncer. O radiologista deve pesquisar atentamente sinais de câncer de mama entre as densidades redondas, mas, se nenhum estiver presente, os achados podem ser descartados como alterações benignas, e não se indica avaliação adicional.

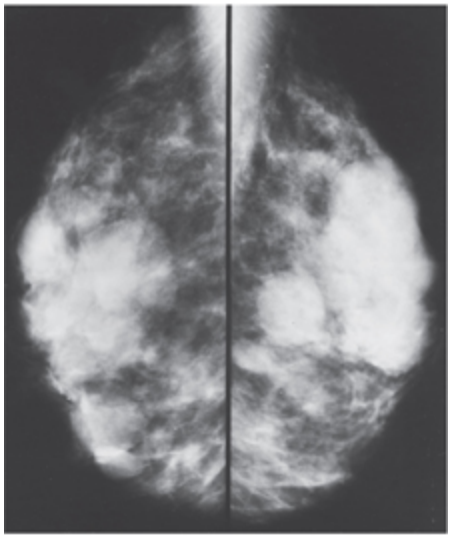

Fig. 14.14 Cistos produzindo múltiplas densidades redondas.

Alguns preconizam o uso do ultra-som para avaliar múltiplas densidades redondas, porém jamais se documentou, em estudo prospectivo, que essa conduta propicie antecipação da detecção de câncer; os relatos não provêm de estudos controlados. Gordon e Goldenberg propuseram triagem ultra-sonográfica do resto da mama que está sendo avaliada por ultra-som (8). Eles descreveram a detecção de 15 cânceres não suspeitados em 15.000 exames. Contudo, seu processo de seleção de pacientes, técnica de realização do ultra-som e seleção de lesões a serem biopsiadas não foram documentados. Kolb *et al*. (9) também defenderam a ultra-sonografia para examinar tecidos mamários densos, porém sua avaliação por ultra-som não estava cega para os achados da mamografia, e portanto a contribuição independente do ultra-som é desconhecida. Ademais, o benefício de detectar tais lesões é incerto. A exemplo de qualquer exame de triagem do câncer de mama, ele só deve ser usado quando se mostrar capaz de reduzir a taxa de mortalidade de câncer de mama (ver Triagem). O uso do ultra-som na triagem de tecido mamário não é padrão de assistência (10) (ver Ultra-som de Mama). Utilizamos a ultra-sonografia para avaliar mulheres com múltiplas densidades redondas apenas se houver uma área focal que pareça diferir das demais, para a qual a diferenciação cisto/sólido será valiosa.

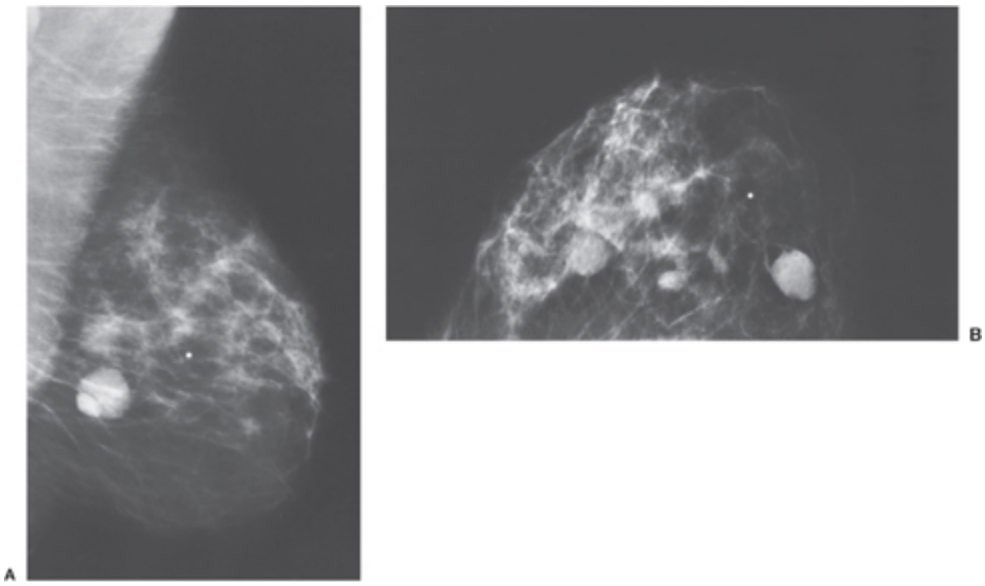

Fig. 14.15 Fibroadenomas múltiplos podem ocasionar múltiplas densidades redondas, vistas nas incidências mediolateral oblíqua (A) e craniocaudal (B) desta paciente de 35 anos. Ela insistiu na remoção do único que era palpável mas não dos dois que eram visíveis apenas na mamografia.

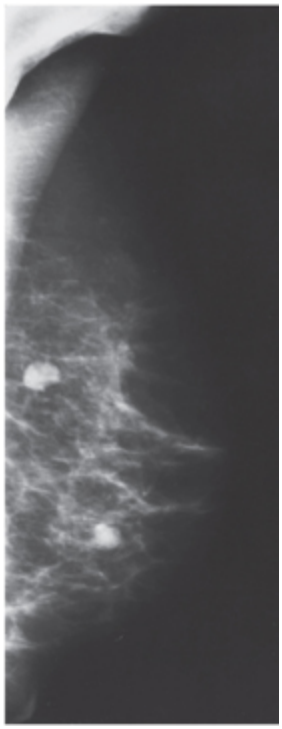

Fig. 14.16 Doença metastática pode produzir múltiplas densidades redondas. Estas massas redondas são metástases de câncer de ovário.

Densidades Redondas Flutuantes

Se os contornos redondos parecerem aumentar ou diminuir de tamanho ao longo do tempo porém mantiverem margens lisas, os achados são chamados de densidades flutuantes e deixados isolados (câncer jamais diminui de tamanho).

O radiologista deve ter em mente que sempre há a possibilidade de um câncer surgir no meio de lesões benignas. Ao obscurecerem a lesão, elas dificultam o diagnóstico precoce. Felizmente, essa ocorrência é rara. A tomossíntese mamária digital facilitará a detecção do raro câncer oculto entre múltiplas densidades redondas.

Massas Calcificadas Benignas

Fibroadenomas Calcificados Involutivos

As calcificações grandes e tipicamente densas de um fibroadenoma involutivo benigno, quando observadas dentro de uma massa lobulada, são diagnósticas (Fig. 14.17). Quando essas calcificações começam, elas são muito pequenas, irregulares, de aspecto preocupante e indistinguíveis de depósitos malignos. Nesses casos, pode-se indicar biopsia. Não obstante, nas fases subseqüentes as calcificações exibem um aspecto típico que foi descrito como semelhante a pipoca. Em geral, fibroadenomas calcificam-se a partir do centro. Também podem começar a calcificar-se ao redor de sua periferia. No entanto, o aspecto é tão típico que não há necessidade de biopsia. Alguns fibroadenomas, porém, calcificam-se de maneira irregular e são indistinguíveis de câncer (Fig. 14.18).

Foi sugerido que mulheres com fibroadenomas de características atípicas estão em risco aumentado de câncer de mama (11). O estudo que descobriu isto não sugeriu que a própria lesão estivesse em risco de alteração maligna, mas que ela indicava risco global futuro. Provavelmente eram as alterações epiteliais atípicas que estavam associadas a essas lesões,

em vez dos próprios fibroadenomas, que justificariam a razão para o risco aumentado. Alteração epitelial atípica em qualquer tecido é indicação provável de aumento do risco. Não existem dados de que fibroadenomas calcificados encerram qualquer risco de transformação maligna. Fibroadenomas de fato contêm elementos epiteliais, e, em conseqüência, um câncer pode desenvolver-se, por coincidência, dentro de um fibroadenoma.

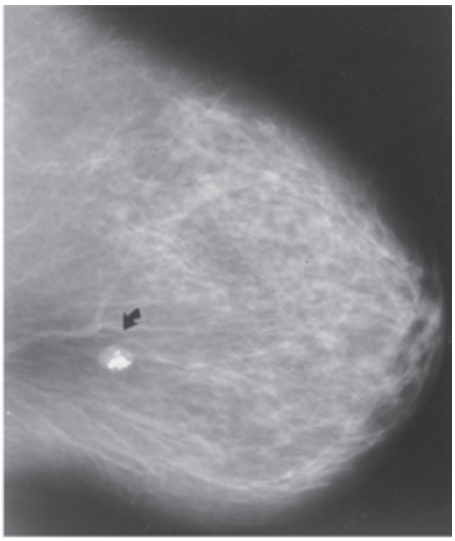

Fig. 14.17 Fibroadenoma calcificado. Esta massa calcificada é compatível com um fibroadenoma involutivo benigno e não requer investigação adicional.

A exemplo de quaisquer lesões benignas, às vezes um câncer se desenvolve, por acaso, imediatamente ao lado de um fibroadenoma. Quando outros sinais de malignidade como espiculação, distorção da arquitetura ou microcalcificações finas e irregulares acompanham um fibroadenoma óbvio, eles podem assinalar a presença de um câncer coincidente. Porém o fibroadenoma calcificado involutivo *per se* não requer biopsia.



Fig. 14.18 O aspecto de calcificações benignas e malignas se superpõe. Tais calcificações poderiam facilmente advir de câncer de mama, mas biopsia revelou fibroadenoma calcificado benigno.

Massas Benignas com Calcificações Periféricas

Massas com calcificações distribuídas perifericamente na parede ou na superfície da massa formando um padrão em orla são praticamente sempre benignas. Fibroadenomas, cistos e adiponecrose comumente se calcificam com padrão em orla. Fibroadenomas geralmente formam aglomerados mais irregulares de calcificação, mas raramente também exibem depósitos regulares semelhantes a uma orla. Calcificações que definem a periferia de uma esfera, produzindo aspecto em casca de ovo, geralmente são vistas em cistos e na adiponecrose, porém calcificações em orla de ambos também podem ser espessas. O cisto oleoso causado por adiponecrose é distinguível de um cisto cheio de líquido do lóbulo quando a massa dentro da orla calcificada é relativamente radiotransparente (Fig. 14.19). Depósitos similares podem ocorrer nas paredes de um cisto, mas nesse caso a lesão calcificada é relativamente radiodensa porque o cisto se assemelha a água nas suas características de atenuação. As paredes calcificadas de um cisto em geral possuem depósitos razoavelmente finos (Fig. 14.20). Cistos de mama ordinários parecem calcificar-se de maneira descontínua com uma camada muito fina de depósito, enquanto a adiponecrose tende a formar uma orla mais espessa. Se persistir alguma dúvida, confirmação por excisão provavelmente é necessária porque as calcificações na parede de um cisto podem reduzir a eficácia do ultra-som na diferenciação entre cisto e sólido.

Nenhuma dessas lesões requer biopsia. Lesões esféricas com calcificações na orla da lesão sempre são benignas.

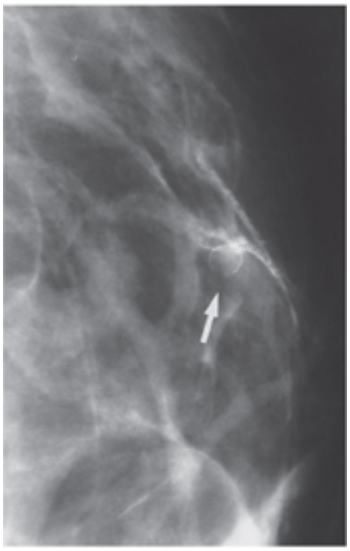

Fig. 14.19 Cisto oleoso calcificado. Esta massa calcificada representa área de adiponecrose. A parte não calcificada é relativamente radiotransparente.

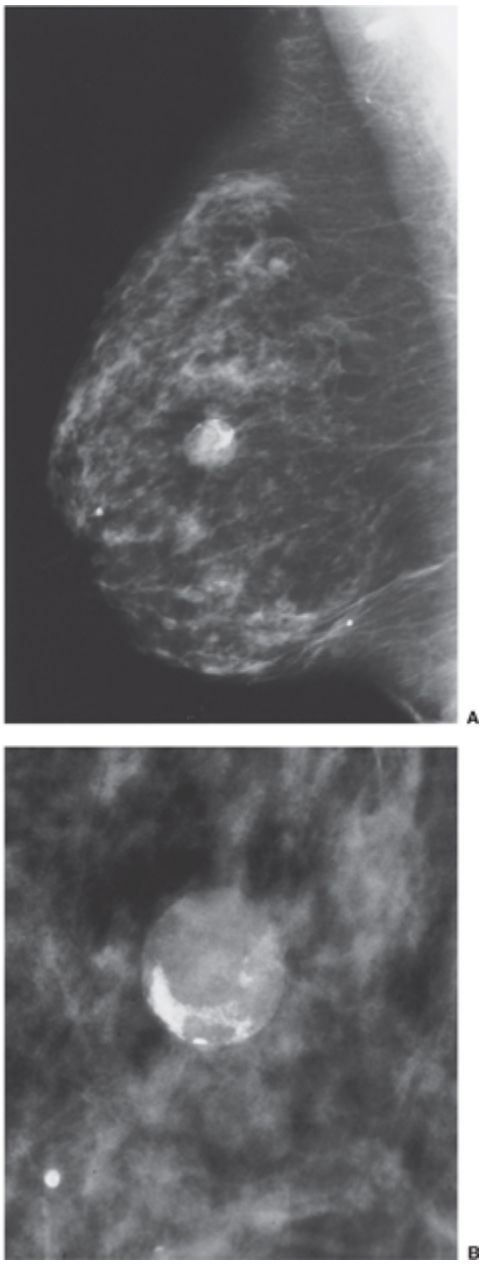

Fig. 14.20 Estas calcificações estão na parede de um cisto visto em mamografia mediolateral oblíqua de contato (A) e na incidência craniocaudal ampliada opticamente (B). Com estes achados, a lesão não requer avaliação adicional.

Papilomas Intraductais Calcificados

É relativamente incomum que um papiloma intraductal seja visível na mamografia. Em nossa experiência, eles se apresentam muitas vezes com descarga mamilar (serosa ou sanguínea) e são invisíveis na mamografia

porque se amoldam à luz ductal, que pode estar oculta em tecido fibroglandular denso. Às vezes, o papiloma se calcifica. Sugeriu-se que a calcificação decorre de infarto, porém isto jamais foi demonstrado. Em nossa experiência limitada com papilomas calcificados, eles parecem produzir depósitos semelhantes a cascas (interior transparente). São menos redondos que as calcificações associadas a cistos e parecem mais irregulares mas com áreas centrais transparentes (Fig. 14.21). Uma pista para o diagnóstico é que eles parecem estar orientados de maneira linear ao longo do trajeto de um ducto e delineiam uma estrutura semelhante a salsicha. Alguns papilomas apresentam-se como uma massa circunscrita com calcificações pontilhadas muito finas.

CALCIFICAÇÕES BENIGNAS SEM MASSAS ASSOCIADAS

Calcificações com Centros Transparentes

A maioria das calcificações que aparecem na mama advém de processos benignos e exibe morfologias típicas. Não necessitam de biopsia e em geral não requerem avaliação adicional. O radiologista experiente as descarta facilmente. Esferas redondas e ocas de cálcio com centros transparentes sempre são benignas. Ocorrem na pele (Fig. 14.22), em áreas de adiponecrose (Fig. 14.23) ou em associação a restos calcificados benignos nos ductos (12). As que ocorrem em associação a restos calcificados benignos nos ductos são formas de calcificação secretória benigna. Possuem quase sempre diâmetro . 0,5 mm e, embora se formem nos ductos, raramente devem gerar confusão com calcificações malignas. A inflamação causada pela extrusão de restos ductais no estroma circundante pode produzir tubos de centros transparentes em volta de um ducto.

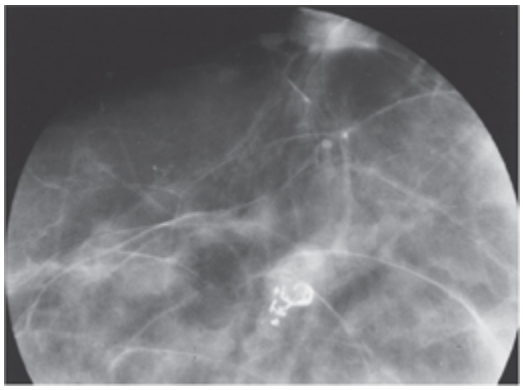

Fig. 14.21 Um papiloma calcificado de ductos grandes pode aparecer como depósitos em orla, vistos nesta incidência com magnificação. Os depósitos provavelmente decorrem de infarto causando necrose na periferia da lesão.

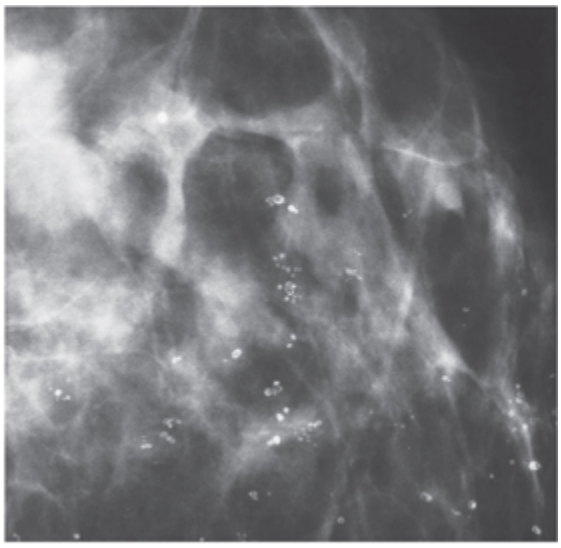

Fig. 14.22 Calcificações cutâneas. Estas calcificações de centros transparentes localizam-se na pele da mama medial.

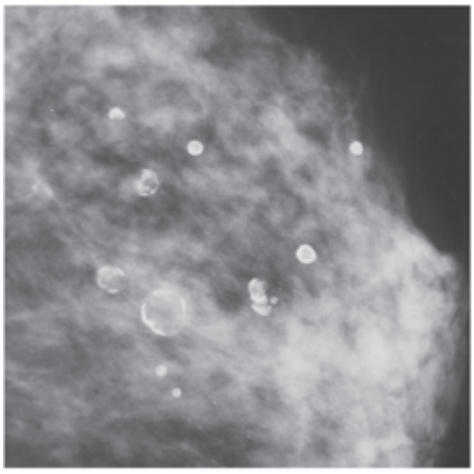

Fig. 14.23 Estas calcificações de centros transparentes grandes devem advir de adiponecrose.

Leite de Cálcio

Por razões inexplicadas, cálcio pode precipitar-se nos ácinos com dilatação cística dos lóbulos. Esse cálcio pode formar um pó insolúvel ou formar concreções nos ácinos lobulares. Os últimos depósitos provavelmente são a explicação para os depósitos redondos, lisos e muito pequenos (, 1 mm) que às vezes são encontrados estreitamente acondicionados (Fig. 14.24). Tais calcificações acinares são, em alguns casos, heterogêneas e difíceis de distinguir de câncer. Embora a maioria dos cânceres provavelmente se forme nos ductos terminais, as células podem expandir-se de volta para os ácinos, e isto pode produzir calcificações "malignas". Contudo, quando se formam nesses tumores, as calcificações geralmente se situam nas partes necróticas do carcinoma ductal *in situ*. Constituem partículas irregulares. Partículas lisas e muito redondas têm baixa probabilidade de ser formadas por câncer e costumam advir de alterações benignas.

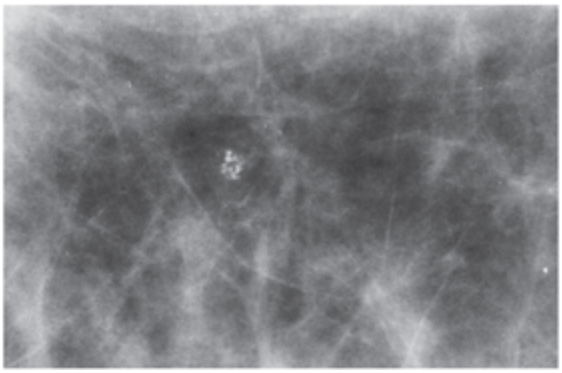

Fig. 14.24 Calcificações acinares. Tais calcificações estão estáveis há mais de 3 anos e provavelmente são concreções em microcistos dos ácinos lobulares.

Quando o cálcio precipitado forma um pó insolúvel em lóbulos dilatados por císticos, seu aspecto é típico e é facilmente reconhecido como processo benigno. Como se assemelha ao leite fluindo em um recipiente, foi chamado de leite de cálcio (13). O sedimento calcificado que às vezes se acumula nas partes inferiores dos cistos pode produzir o que parece

constituir calcificações pontilhadas preocupantes. Mediante inspeção mais cuidadosa, contudo, em geral é fácil esclarecer o diagnóstico. O leite de cálcio é diagnosticado por seu aspecto típico. Na incidência craniocaudal, com o feixe de raios X perpendicular ao assoalho, dirigido para baixo através das partículas móveis de cálcio sedimentadas no fundo do cisto, o cálcio precipitado aparece como pontos pequenos, borrados, difíceis de ver (Fig. 14.25A). Quando se obtém uma incidência lateral com o feixe paralelo ao assoalho (e usando-se magnificação dos raios X), o cálcio projeta-se como pequenos crescentes, pois o feixe passa lateralmente através da superfície côncava do material (Fig. 14.25B). Pode-se demonstrar esse efeito virando-se de cabeça para baixo um peso de papel que contenha “flocos de neve” (Fig. 14.26). Assim como os “flocos de neve” se sedimentam na cúpula do peso de papel e são definidos pela curva da cúpula, leite de cálcio acumula-se na parte inferior de um cisto, e as calcificações amoldam-se à curva do cisto. O aspecto das calcificações em forma de crescentes que são côncavas para cima na incidência com feixe horizontal lateral (Fig. 14.25C, D) garante um diagnóstico benigno na mamografia.

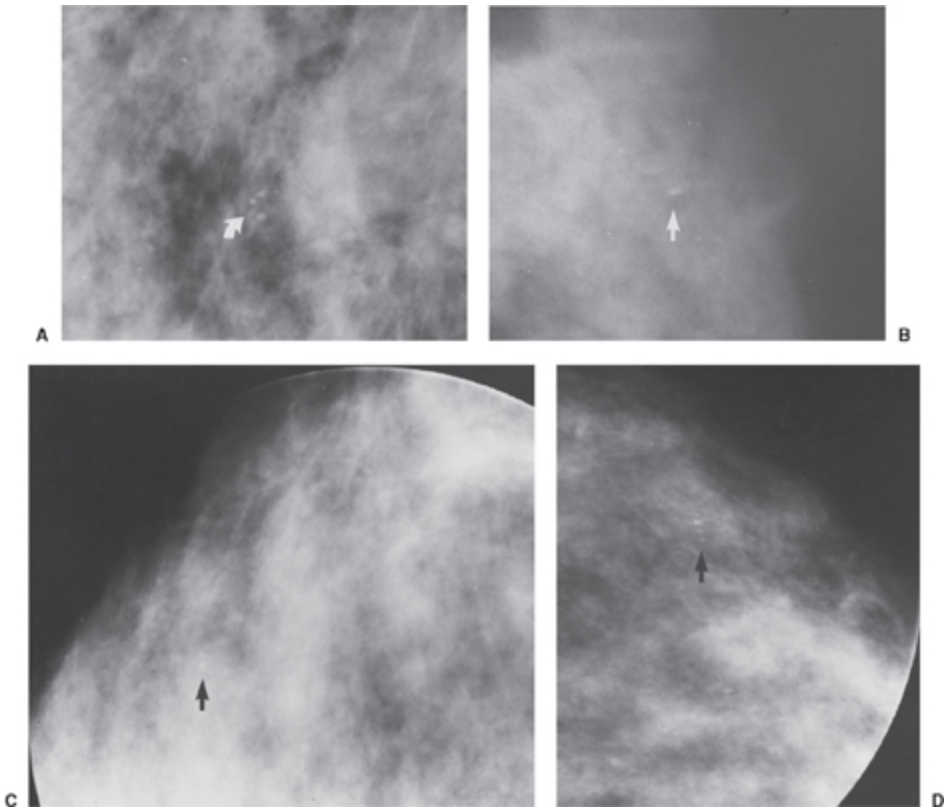

Fig. 14.25 Leite de cálcio. Nesta imagem craniocaudal (A), o cálcio precipitado no fundo de cistos pequenos parece amorfo. Na imagem lateral horizontal (B), a sedimentação das calcificações é evidente como depósitos em forma de crescentes que são côncavos para cima. Este segundo caso revela calcificações que mal são visíveis na incidência craniocaudal (C) e calcificações em crescentes na incidência lateral (D), o que permite um diagnóstico certo de cistos benignos contendo leite de cálcio.

Calcificações Vasculares

As calcificações vasculares exibem o aspecto distintivo de artérias calcificadas em qualquer parte do corpo. Tais depósitos projetam-se como depósitos paralelos na parede arterial (Fig. 14.27) e raramente são confundidos com calcificações malignas. O vaso sinuoso, tubular e liso associado quase sempre é distinguível, especialmente nas incidências com magnificação. Às vezes, depósitos vasculares incipientes geram calcificações visíveis em apenas um lado da parede vascular. Esses depósitos não coalescentes podem ser difíceis de diferenciar de calcificações intraductais. A mamografia com magnificação direta

geralmente revela os depósitos paralelos típicos. Vasos muito pequenos podem ser mais difíceis, mas em geral descrevem curvas estreitas e muito lisas (ver Fig. 14.27), que não são formadas por câncer.

Calcificações arteriais estão quase sempre relacionadas com idade avançada. Raramente são vistas em mulheres na terceira ou quarta década de vida. Em nossa experiência, a rara mulher muito jovem (abaixo de 40 anos) que apresenta calcificações arteriais provavelmente tem diabete, embora Sickles e Galvin discordem disso (14).

Calcificações vasculares, com seu aspecto paralelo distintivo “em trilhos de trem”, têm características morfológicas tão típicas que podem ser ignoradas. Alguns estudos sugeriram que mulheres com calcificações vasculares nas mamas estão em risco mais alto de coronariopatia (15). Os estudos sofrem de viés de seleção, e o risco é razoavelmente baixo. Ademais, não está claro se o processo que originou a coronariopatia é o mesmo que produz artérias calcificadas na mama. Aterosclerose é um processo que acomete as túnicas íntima e média do vaso, enquanto, em minha experiência, quando uma biopsia de mama revela calcificações arteriais, elas decorrem de esclerose da média de Mönckeberg. Este último processo não está associado a coronariopatia. Seja como for, tendo em vista as associações fracas, não mencionamos nenhum risco em nossos laudos de mamografias de mulheres com calcificações vasculares.



Fig. 14.26 Sedimentação do leite de cálcio benigno. Pode-se simular a sedimentação do leite de cálcio dentro de um cisto por meio de um peso de papel contendo partículas semelhantes a neve. Se o peso de papel for virado de cabeça para baixo, os “flocos de neve” precipitam-se na cúpula e amoldam-se ao seu formato (em cima). A “neve” do peso de papel é vista de frente na cúpula (embaixo). A “neve” aparece de lado. O leite de cálcio exibe o mesmo aspecto dentro de um cisto.

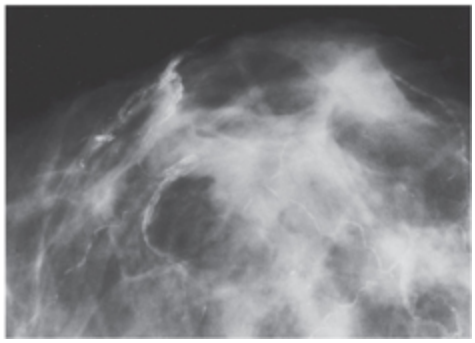

Fig. 14.27 Calcificações vasculares. Os depósitos sinuosos que podem ocorrer nas paredes de vasos grandes e pequenos são claramente vasculares, vistos neste detalhe da parte anterior da mama. Nenhuma avaliação adicional é indicada.

Calcificações Grandes em Forma de Bastonetes

As calcificações em forma de bastonetes que medem . 0,5 mm de diâmetro advêm de processos benignos. Isto foi denominado doença secretora. Em geral, tais calcificações benignas não estão associadas a sintomas, mas são detectadas em mamografias rotineiras (Fig. 14.28). Em casos raros, as

calcificações estão associadas a espessamento palpável na mama (Fig. 14.29). Este achado foi chamado de mastite de plasmócitos porque é acompanhado de um infiltrado contendo plasmócitos.

Calcificações sólidas em forma de bastonetes formam-se dentro do ducto, mas, como o processo benigno não estreita a luz e pode até distendê-la, tais calcificações em geral são maiores que os depósitos que surgem na luz irregularmente estreitada quando está ocupada por câncer intraductal.

Bastonetes tubulares (de centros transparentes) orientados ao longo das linhas ductais, que raramente se ramificam, e têm espessura . 0,5 mm são praticamente sempre uma forma de depósito secretório benigno dentro de ductos normais ou dilatados ou do estroma periductal. São com freqüência, mas nem sempre, bilaterais. Caso não se encontrem calcificações pontilhadas, agudas, ramificadas e finas de tamanho submilimétrico sugestivas de câncer coincidente, nenhuma avaliação adicional é necessária. Quando os bastonetes têm centros transparentes, um processo benigno é garantido.

O radiologista deve ter alguma cautela quando as calcificações são extensas. A presença de um processo benigno extenso não exclui câncer simultâneo. Independentemente da presença de achados benignos, sempre se deve proceder a uma pesquisa minuciosa de calcificações muito finas, lineares, ramificadas (freqüentemente associadas a depósitos diminutos submilimétricos em fila indiana, formando um molde do ducto estreitado pelo tumor) ou aglomeradas de maneira heterogênea que podem anunciar a presença coincidente de um processo maligno (Fig. 14.30).

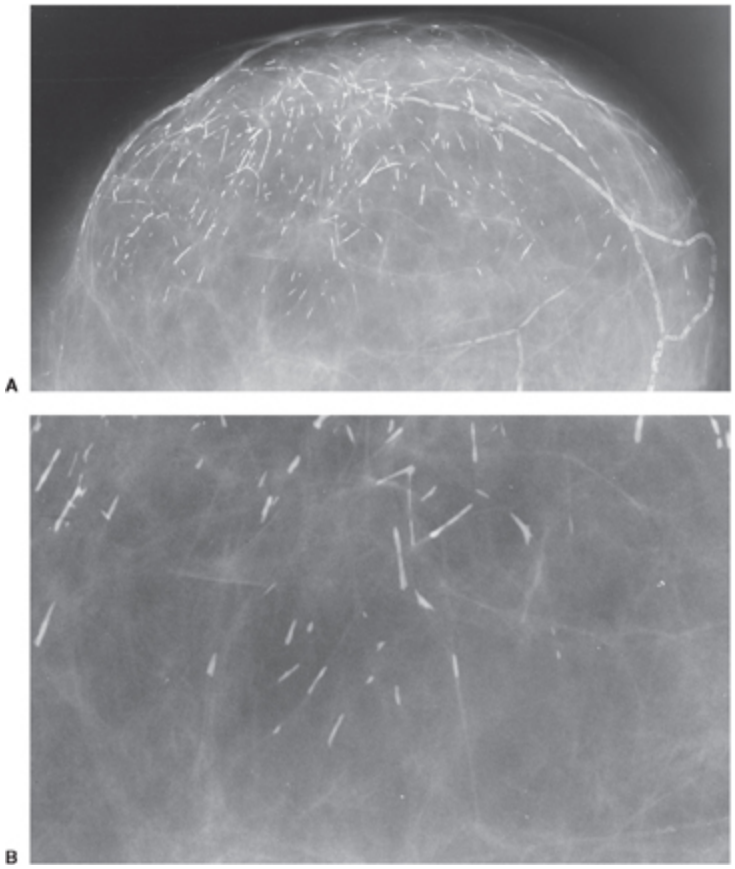

Fig. 14.28 Calcificações secretórias benignas. Tais depósitos lineares são formados nos restos celulares benignos dentro dos ductos nestas incidências craniocaudal (A) e craniocaudal ampliada opticamente (B). Ramificação é incomum.

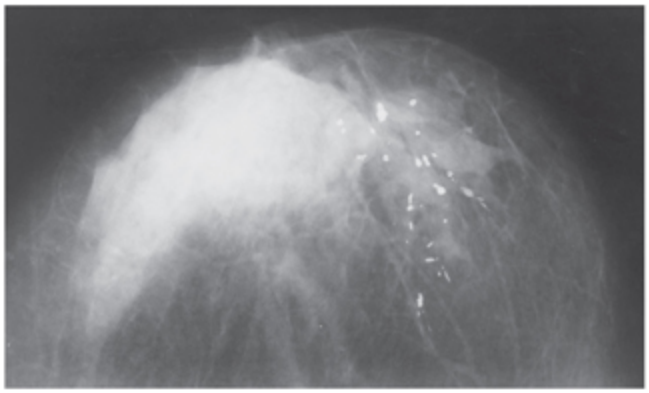

Fig. 14.29 Calcificações secretórias. Estas calcificações grandes em forma de bastonetes de restos ductais benignos às vezes estão associadas a um processo inflamatório palpável que contém plasmócitos e foi denominado de mastite de plasmócitos.

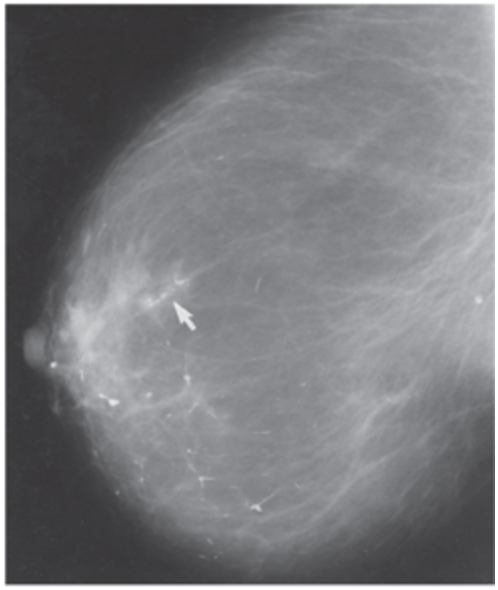

Fig. 14.30 Calcificações secretórias benignas e câncer simultâneo coincidente. As calcificações anteriores decorrem de depósitos secretórios benignos. As calcificações mais profundas (seta branca) localizam-se no componente intraductal de um câncer invasivo.

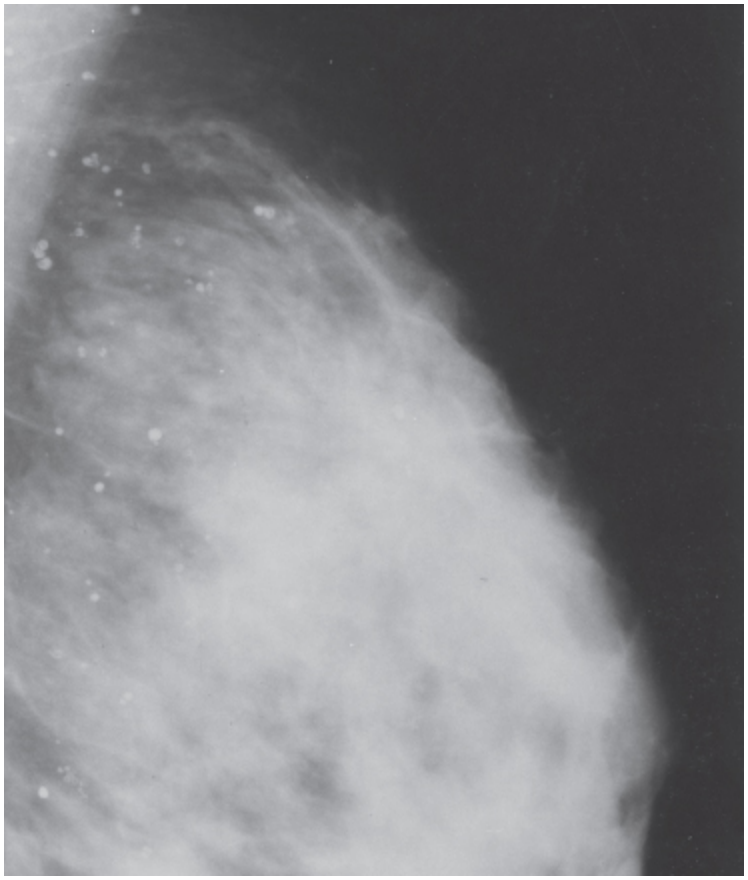

Fig. 14.31 Calcificações cutâneas. Depósitos típicos na pele possuem centros transparentes com formato algo geométrico.

Calcificações Cutâneas

Depósitos de cálcio localizados na pele são benignos. As calcificações de centros transparentes que são redondas ou poligonais e se projetam próximo à periferia da mama em geral são depósitos na derme. Depósitos de cálcio cutâneos costumam ser facilmente reconhecidos e não devem gerar preocupação. Freqüentemente esferas calcificadas pequenas com transparências centrais, eles também podem ter formatos quadriláteros planos com transparência central (Figs. 14.22 e 14.31) quando vistos de frente. Quando vistos tangencialmente, podem ter o formato de discos finos.

A etiologia exata das calcificações cutâneas é incerta, pois não costumam ser biopsiadas. Foi sugerido que foliculite crônica ou material espessado em glândulas sebáceas pode produzi-las. Às vezes, são confundidas com depósitos intramamários. A compressão da geometria esférica da mama durante a mamografia significa que apenas um pequeno segmento da pele é visto tangencialmente em qualquer incidência mamográfica, e, em conseqüência, estruturas na pele ou nas camadas cutâneas projetam-se facilmente como lesões intramamárias.

Deve-se suspeitar de calcificações cutâneas sobretudo quando calcificações são visíveis em uma única incidência. Com freqüência, o emprego de uma fonte de luz forte para inspecionar a pele nas bordas hiperexpostas da mama pode revelar as calcificações. Como os ductos podem estender-se através da gordura subcutânea em direção à pele e câncer (raramente) pode desenvolver-se nesses ductos na gordura subcutânea, se houver alguma dúvida de que microcalcificações localizadas perifericamente estão na pele, a confirmação pode ser importante. A localização dérmica de calcificações pode ser comprovada usando-se a placa de compressão fenestrada utilizada para localização com agulha. Empregando-se a placa fenestrada, coloca-se um marcador sobre a

superfície cutânea que parece conter as calcificações. Obtendo-se uma imagem tangencial ao marcador na pele, pode-se confirmar a localização dos depósitos na derme (procedimentos com agulha orientados por exame de imagem). Depósitos cutâneos sempre se originam de processos benignos.

Calcificações Distróficas

Calcificações grandes, solitárias e sólidas geralmente representam fibroadenomas involuídos totalmente calcificados. Não são motivo de preocupação. Outras calcificações grandes podem surgir, particularmente na mama que foi irradiada. Essas calcificações distróficas benignas também não devem gerar preocupação. Podem surgir até 4 anos após a cirurgia em até 30% das mulheres que foram submetidas a cirurgia e radioterapia (16). Tais calcificações costumam medir pelo menos 1 mm e com freqüência são maiores (Fig. 14.32). Em geral, não é difícil distingui-las das calcificações heterogêneas e muito pequenas que assinalaram um câncer recorrente ou novo. Muitas dessas calcificações pós-irradiação provavelmente estão relacionadas com material de sutura calcificado, enquanto outras advêm de adiponecrose.

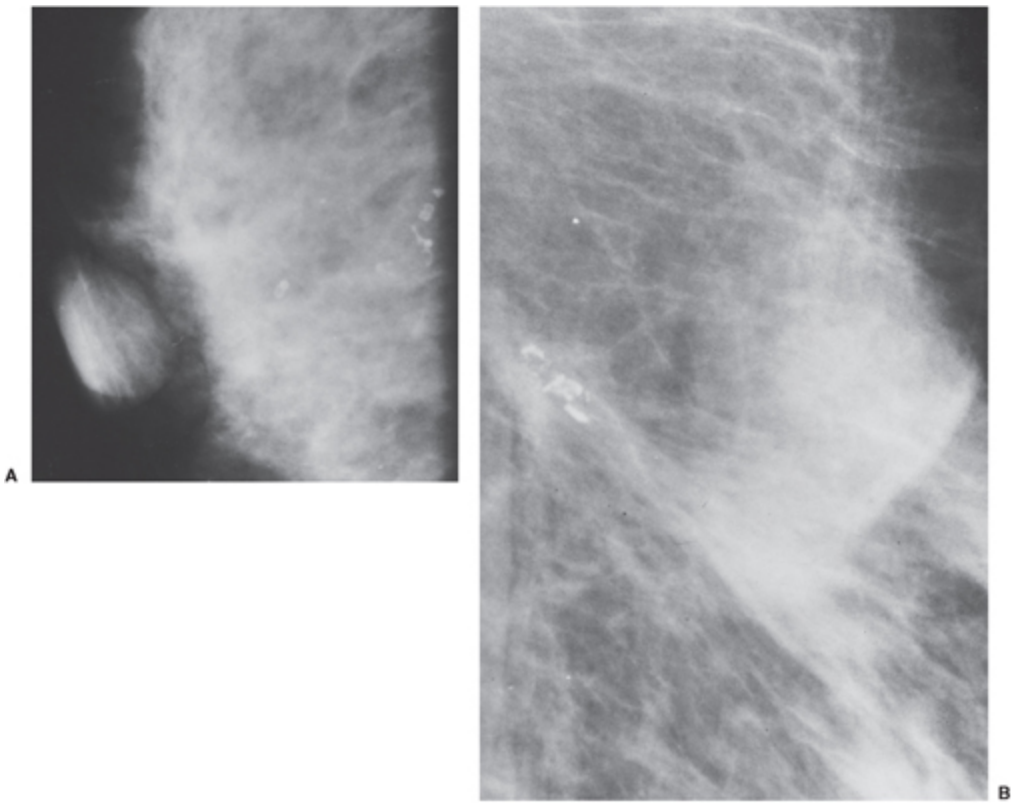

Fig. 14.32 Calcificações distróficas benignas. Estas calcificações volumosas formaram-se após radioterapia (A) nestas duas pacientes. Este tipo de calcificação freqüentemente possui centros transparentes (B).

Calcificações Difusamente Dispersas

Quando calcificações se distribuem difusamente por toda a mama e sobretudo quando são bilaterais, quase sempre representam um processo benigno (Fig. 14.33). As partículas individuais visíveis radiograficamente costumam ser amorfas com margens mal definidas. Seu formato geral é redondo. Sua etiologia não está clara, pois não existe razão para biopsiá-las. Alguns sugerem que elas se originam de adenose, mas não encontrei dados em favor dessa hipótese. Suspeito que elas às vezes decorram de depósitos em cistos pequenos. Outras provavelmente são depósitos no estroma.

Reação de Corpo Estranho e Material de Sutura Calcificado

Corpos estranhos na mama podem desencadear depósito de cálcio. Algumas formas de material de sutura parecem produzir calcificações paralelas de aspecto tubular (Fig. 14.34). Provavelmente são as suturas “cat-gut” que fornecem uma matriz orgânica sobre a qual tais calcificações se formam. A causa das calcificações muitas vezes é evidente quando elas formam um padrão radiante a partir de uma área central na vizinha imediata de uma cirurgia prévia ou quando delimitam uma linha relativamente reta ao longo de um plano de sutura (Fig. 14.35). Pequenos nós calcificados não são incomuns.

O material de sutura calcificado é raro após uma biopsia que resultou em lesão benigna. Suturas calcificadas são mais comuns após radioterapia, mas podem ser encontradas em mulheres que foram submetidas a cirurgia mamária extensa, como após uma mamoplastia redutora. Suspeito de que isto decorra de cicatrização lenta, na qual há tempo para que cálcio se forme sobre o material de sutura orgânico antes de ele ser reabsorvido (17).

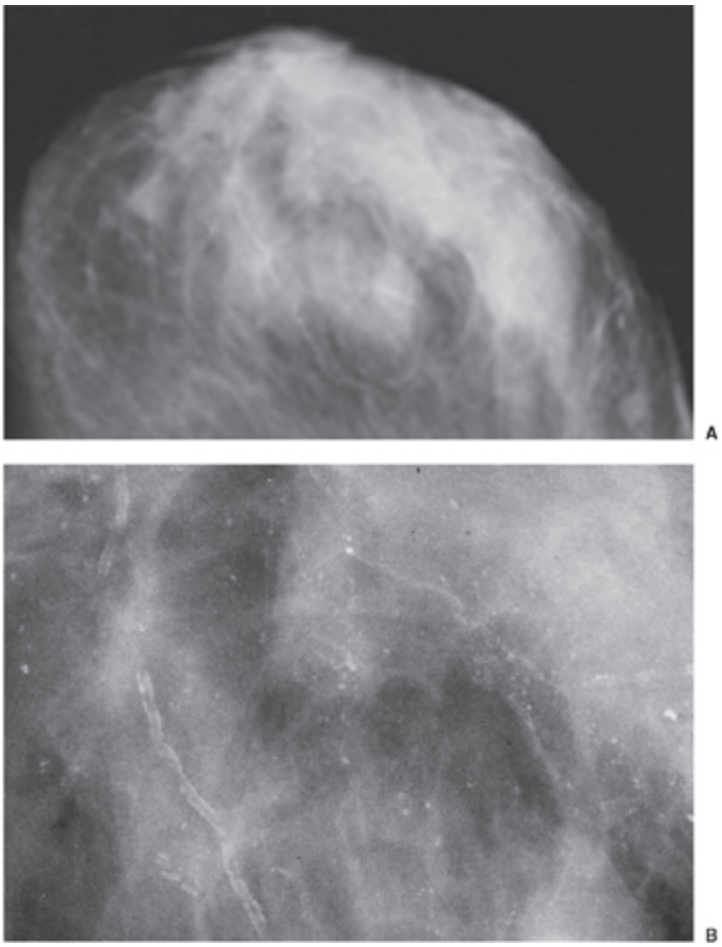

Fig. 14.33 Calcificações difusamente dispersas quase sempre decorrem de processo benigno. Calcificações estão presentes em toda a mama (A). Mediante inspeção cuidadosa (B), são amorfas, e, embora seu tamanho varie, seus formatos são semelhantes.

Artefatos e Contaminantes na Pele

Artefatos e contaminantes na pele podem ser erroneamente interpretados como processos intramamários. Polvilhos e pomadas como o óxido de zinco (Fig. 14.36), bem como antiperspirantes, podem ser opacos radiograficamente e simular microcalcificações (o desodorante simples não é radiopaco). Se a sua etiologia for incerta, deve-se limpar a pele e repetir o exame de imagem.

Se o que parecem ser microcalcificações forem visíveis em apenas uma incidência, deve-se considerar um artefato. Arranhões no écran (Fig. 14.37), poeira entre o écran e o filme ou arranhões no filme podem simular

calcificações. Como a luz do écran é bloqueada ao nível do filme ou a emulsão é danificada diretamente, esses artefatos em geral são definidos muito nitidamente. “Calcificações” muito pequenas que são definidas com “excessiva” nitidez devem sugerir a possibilidade de poeira ou arranhões.

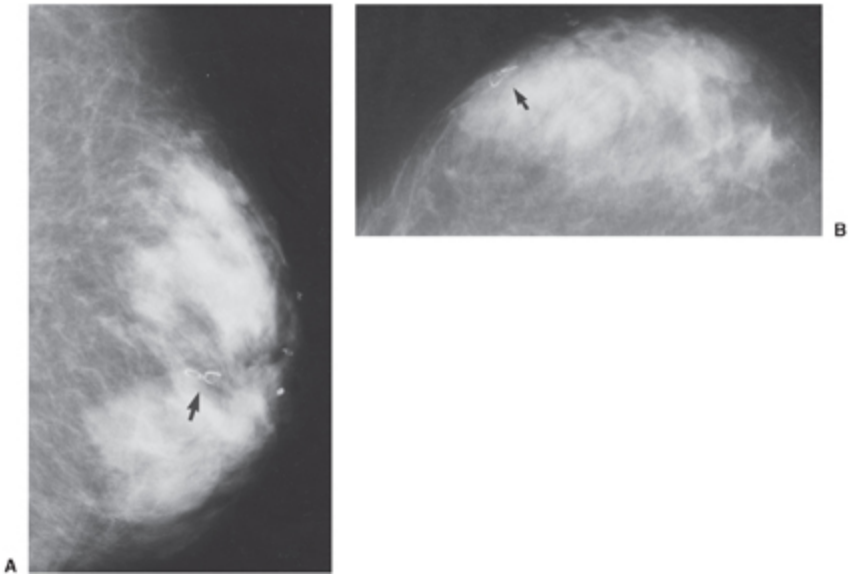

Fig. 14.34 Material de sutura calcificado. Os nós no material de sutura calcificado são evidentes nas incidências mediolateral (A) e craniocaudal (B) desta paciente que recebeu radioterapia para câncer de mama.

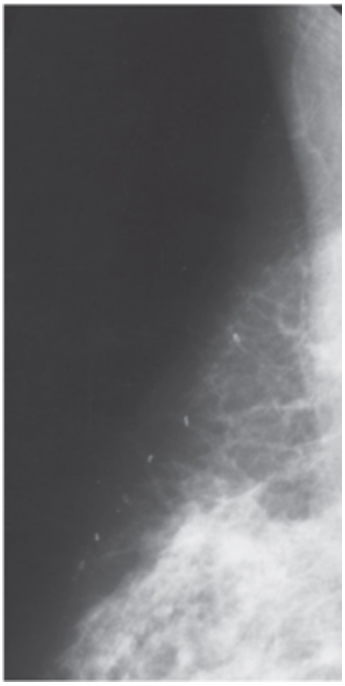

Fig. 14.35 Suturas calcificadas. Nós calcificados são evidentes ao longo da linha de sutura, após irradiação para câncer de mama.



Fig. 14.36 Contaminação da pele. Pomada na pele (provavelmente óxido de zinco) simulou microcalcificações.

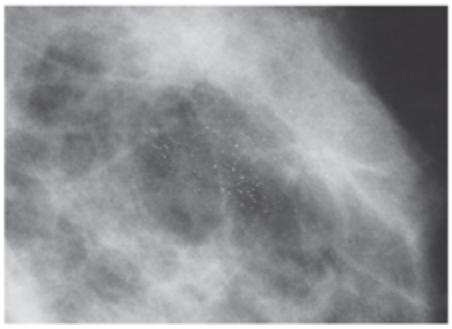

Fig. 14.37 Artefato do écran. Arranhões no écran produziram um artefato que simulava microcalcificações.

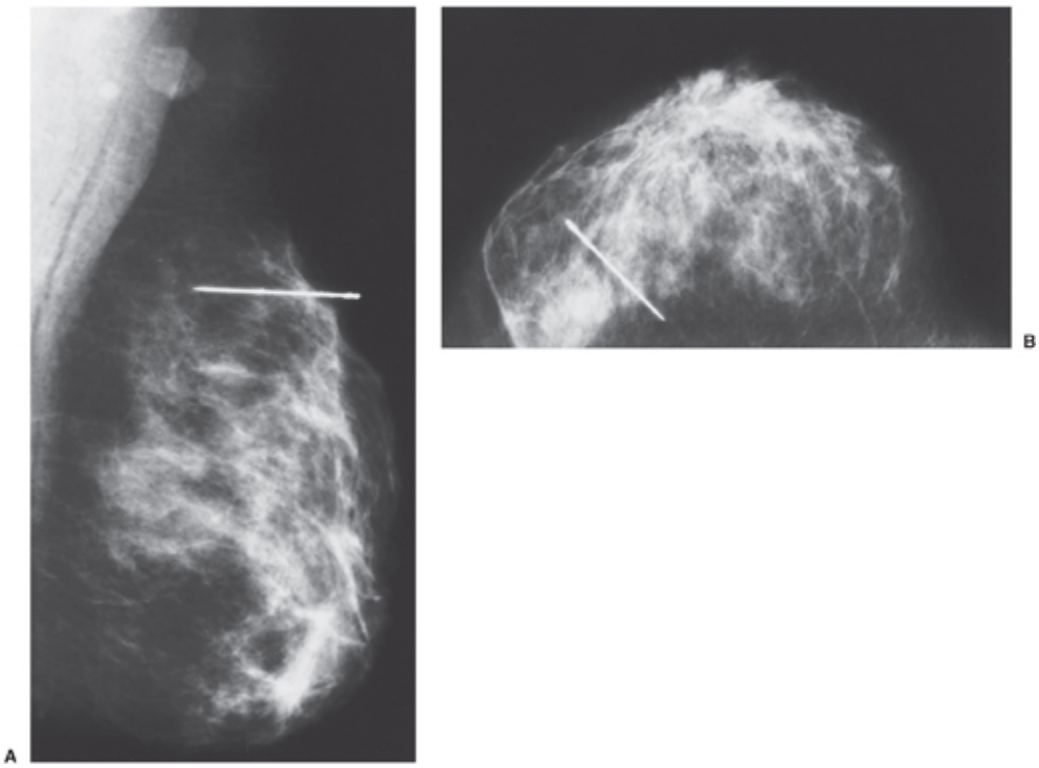

Fig. 14.38 Em decorrência de depressão grave, esta paciente introduziu uma agulha de costura na mama. A agulha permaneceu inalterada 10 anos depois, mas calcificações se depositaram ao seu redor, vistas nas incidências mediolateral oblíqua (A) e craniocaudal (B).

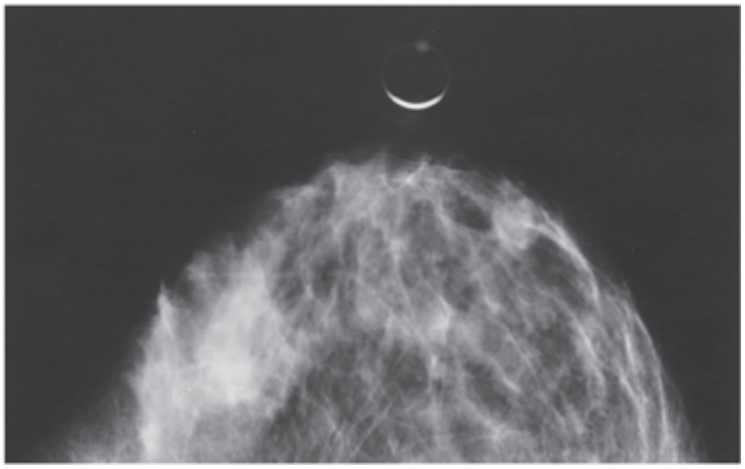

Fig. 14.39 A estrutura metálica no mamilo é um anel mamilar.

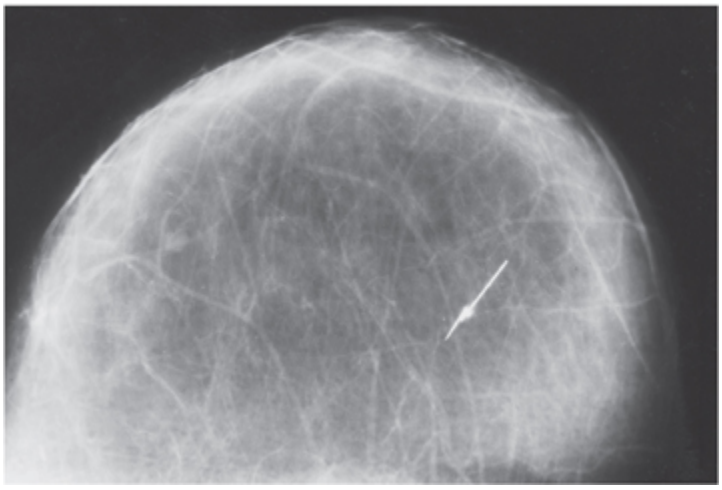

Fig. 14.40 Agulha de costura na mama. Esta paciente ignorava que tinha uma agulha de costura quebrada dentro da mama. Algum depósito de cálcio próximo ao ponto de quebra sugere que a agulha estava presente há algum tempo.

Fig. 14.41 Ponta de lápis na mama. Esta paciente havia caído sobre um lápis 20 anos antes. A seta indica a ponta de grafite do lápis.

Corpos Estranhos

Assim como qualquer estrutura corporal, corpos estranhos podem projetar-se sobre a mama. Alguns são colocados intencionalmente (Fig. 14.38). Descreveu-se que algumas tatuagens são visíveis (18). Anéis mamilares têm sido usados por algumas mulheres (Fig. 14.39). Como se sabe a partir dos procedimentos de localização com agulha, as estruturas internas da mama são relativamente insensíveis a uma lesão do tipo punctura. Em diversos casos, detectamos agulhas de costura que haviam perfurado a mama sem que a paciente percebesse (Fig. 14.40). A agulha foi descoberta depois por acaso ou apresentou-se como uma área espessada, às vezes dolorosa. Também se encontraram vidro, pontas de lápis (Fig. 14.41) e outros corpos estranhos. Esses tipos de corpos estranhos parecem ser tolerados razoavelmente bem. A necessidade de excisão deve ser determinada caso a caso.

REFERÊNCIAS

1. Sickles EA. Periodic mammography follow-up of probably benign lesions: results of 3184 consecutive cases. Radiology 1991;179: 463-468.
2. Meyer JE, Kopans DB, Lawrence WD. Normal intramammary lymph nodes presenting as occult breast masses. Breast 1982;8: 30-32.
3. Meyer JE, Ferraro FA, Frenna TH, et al. Mammographie appearance of normal intramammary lymph nodes in an atypical location. AJR Am J Roentgenol 1993;161:779-780.
4. Kopans DB, Meyer JE. Benign lymph nodes associated with dermatitis presenting as breast masses. Radiology 1980;137:15-20.
5. Shen J, Hunt KK, Mirza NQ, et al. Intramammary lymph node metastases are an independent predictor of poor outcome in patients with breast carcinoma. Cancer 2004;101:1330-1337.
6. Taupman RE, Shargo S, Boatman KK, et al. Malignant cystosar-coma with lipomatous component: a case report. Breast Dis Breast 1982;7:31-33.
7. Leung JW, Sickles EA. Multiple bilateral masses detected on screening mammography: assessment of need for recall imaging. AJR 2000;175:23-29.
8. Gordon PB, Goldenberg SL. Malignant breast masses detected only by ultrasound: a retrospective review. Cancer 1995;76: 626-630.
9. Kolb TM, Lichy J, Newhouse JH. Comparison of the performance of screening mammography, physical examination, and breast US and evaluation of factors that influence them: an analysis of 27,825 patient evaluations. Radiology 2002;225:165-175.
10. Kopans DB, Sickles EA, Feig SA. Letter to the editor. Cancer 1996; 77:208-209.

11. Dupont WD, Page DL, Pari FF, et al. Long-term risk of breast câncer in women with fibroadenoma. N Engl J Med 1994;331: 10-15.
12. Levitan LH, Witten DM, Harrison EG. Calcification in breast disease—mammographie-pathologie correlation. Radiology 1964;92:29-39.
13. Sickles EA, Abele JS. Milk of calcium within tiny benign breast cysts. Radiology 1981;141:655-658.
14. Sickles EA, Galvin HB. Breast arterial calcification in association with diabetes mellitus: too weak a correlation to have clinical utility. Radiology 1985;155:577-579.
15. Graaf Y. Breast arterial calcifications: association with diabetes mellitus and cardiovascular mortality. Work in progress. Radiology 1996;201:75-78.
16. Libshitz HI, Montague ED, Paulus DO. Calcifications and the therapeutically irradiated breast. AJR Am J Roentgenol 1977; 128: 1021-1025.
17. Stacey-Clear A, McCarthy KA, Hall DA, et al. Calcified suture material in the breast after radiation therapy. Radiology 1992; 183: 207-208.
18. Brown RC, Zuehike RL, Ehrhardt JC, et al. Tattoo simulating calcifications on xeroradiographs of the breast. Radiology 1981; 138: 583-584.

OceanofPDF.com

Achados Provavelmente Benignos Apropriadamente Assistidos com Acompanhamento a Curtos Intervalos

15

Um dos tópicos mais controversos em mamografia é a classificação e o manejo de um achado que é provavelmente benigno (1). Existem lesões que quase sempre são benignas mas que em raras ocasiões são comprovadas como câncer. A probabilidade de câncer é, 2 a 5%, mas não zero. Muitos médicos acreditam que, com base no custo e benefício, tais lesões não requerem biopsia mas devem ser acompanhadas e, caso mudem com o tempo, institui-se intervenção com pouco prejuízo documentado para a paciente. Alguns argumentam que a chance de que essas lesões representem câncer de mama é tão baixa que acompanhamento a curtos intervalos é desnecessário e por isso recomendam que as pacientes realizem triagem anual. Nossa conduta tem sido acompanhar as pacientes com achados provavelmente benignos após 6 meses (mamografia unilateral), 12 meses (bilateral), 18 meses (unilateral) e 24 meses (bilateral). Em nossa revisão não publicada dessas pacientes, constatamos que alguns cânceres haviam mudado após 6 meses, vários após 1 ano e ainda outros após 18 meses. Ademais, às vezes detectamos um câncer que não é a lesão que está sendo acompanhada, mas surge em outra localização. É intuitivamente óbvio, e um modelo teórico mostrou (2), que triagem mais freqüente detecta um

número adicional de cânceres de menor tamanho, de modo que esta é uma vantagem algo indefinida do acompanhamento a curtos intervalos. Com base em nossa experiência, preservamos o acompanhamento a curtos intervalos de 6 em 6 meses por um total de 2 anos. Talvez se demonstre que sua relação custo/benefício é menos favorável, mas não há contra-indicação de acompanhamento a curtos intervalos.

O princípio de acompanhamento a curtos intervalos reside no fato de que probabilidades são frações e se multiplicam. Uma lesão que apresenta características provavelmente benignas tem, para começar, probabilidade muito baixa de ser maligna. Embora existam cânceres que permanecem estáveis por muitos meses ou mesmo anos, eles são extremamente incomuns, e a probabilidade de um câncer permanecer estável também é baixa. Se uma lesão começar com baixa probabilidade de ser câncer e, então, permanecer estável por vários anos, as baixas probabilidades se multiplicam, produzindo uma probabilidade baixíssima de a lesão ser maligna. Por exemplo: se uma lesão tiver chance de 1 em 50 de ser maligna com base no seu aspecto, e se 1 em 100 cânceres permanecer estável ao longo do tempo, a chance de a lesão ser maligna e permanecer estável 5 1/50 3 1/100 5 1 chance em 5.000. Esse argumento forma a base do acompanhamento a curtos intervalos.

Por definição, pacientes colocadas na categoria de acompanhamento a curtos intervalos devem ter baixo risco de câncer de mama (3). A vantagem é que um grande número de mulheres é poupado de sofrer uma biopsia que geraria resultados benignos, enquanto as poucas com câncer de mama ainda terão boa chance de detectá-lo precocemente. Um dos problemas é que o acompanhamento a curtos intervalos produz ansiedade em algumas mulheres. Em pelo menos um estudo, contudo, a ansiedade gerada por uma biopsia imediata foi maior que aquela produzida pelo acompanhamento a curtos intervalos (4). Quando clínicos demonstram preocupação com a solicitação de acompanhamento a curtos intervalos, assinalamos que a maioria dos cirurgiões de mama não descarta um problema mamário

clinicamente evidente que eles acreditam ser provavelmente benigno, pois solicitam que a paciente retorne para acompanhamento após curto intervalo, que em nossa experiência é “depois de 1 ou 2 ciclos menstruais”, ou 3 meses. Se o exame clínico estiver estável, eles aumentam o intervalo de acompanhamento. O precedente para acompanhamento a curtos intervalos provém dessa prática clínica.

A maioria dos observadores atualmente aceita a definição de lesões provavelmente benignas estabelecida por Sickles (5) em seu artigo histórico. Ele incluiu nessa categoria massas redondas ou ovais circunscritas (Fig. 15.1); microcalcificações lisas, redondas e aglomeradas (Fig. 15.2); e densidades assimétricas focais que não representavam massas. Usava-se a mamografia com magnificação para avaliar as margens das lesões e a morfologia das calcificações. Se as lesões circunscritas exibissem margens nítidas em 75% da borda, o resto fosse obscurecido por tecidos normais, as calcificações fossem redondas e regulares e as assimetrias não formassem massas centralmente densas esmaecendo em direção às bordas, Sickles acreditava que essas lesões tinham uma chance de apenas 0,5% de malignidade durante um período de acompanhamento de 3 anos. No caso de massas circunscritas solitárias, havia uma chance de 2% de serem malignas. Assimetrias focais foram comprovadas como câncer em apenas 0,4% dos casos, enquanto calcificações redondas estavam associadas a câncer em apenas 0,1% dos casos.

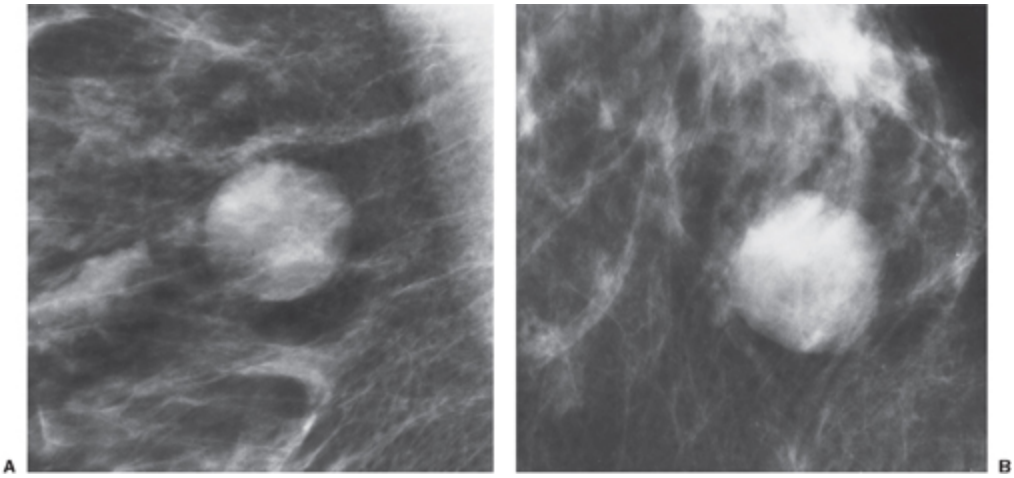

Fig. 15.1 Esta massa redonda circunscrita, com margens bem definidas nas incidências reta lateral (A) e craniocaudal (B) com magnificação, pode ser acompanhada após curto intervalo, segundo os dados de Sickles.

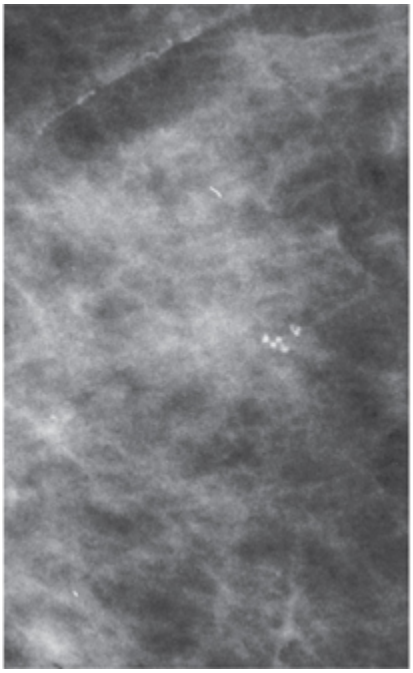

Fig. 15.2 Calcificações lisas, redondas e aglomeradas. Tais calcificações estão estáveis há muitos anos e provavelmente são depósitos em cistos benignos.

Varas *et al*. (6) encontraram resultados similares. De 21.855 pacientes submetidas a triagem, os autores acompanharam a curtos intervalos 558 mulheres com achados que eram provavelmente benignos. Dentre as que foram acompanhadas por uma média de 26 meses, 9 foram diagnosticadas com câncer de mama (1,6%).

Sickles (7) argumentou que vigilância mamográfica é oportuna porque (a) lesões provavelmente benignas de fato têm probabilidade muito baixa de câncer; (b) a vigilância mamográfica identificará as poucas lesões que se alteram durante o intervalo e são malignas; e (c) tais cânceres ainda serão diagnosticados em estágio precoce, enquanto têm prognóstico favorável. Tornou-se razoavelmente bem aceito que é sensato acompanhar uma lesão com probabilidade de câncer igual ou inferior a 2%.

A CONDUTA DE ACOMPANHAMENTO A CURTOS INTERVALOS NO MGH

O período apropriado de acompanhamento para lesões que são provavelmente benignas (probabilidade de câncer, 2%) é incerto. Chegamos à nossa conduta de intervalos semestrais por um total de 2 anos por meio do seguinte raciocínio:

1. O intervalo de triagem recomendado para todas as mulheres é 1 ano.
2. É desejável detectar uma alteração em lesões provavelmente benignas tão logo possível.
3. O tempo médio de duplicação do câncer de mama é 100 a 180 dias.
4. Acompanhamento após intervalo demasiadamente curto pode deixar passar um aumento de tamanho porque, supondo que um tumor é esférico, um tempo de duplicação (do número de células) aumenta o diâmetro tumoral em apenas a raiz cúbica de 2. Um tumor cujo volume dobra aumenta seu diâmetro em apenas 25% (isto é, cada duplicação aumenta o diâmetro em 25%).
5. Tendo em vista que é razoável tentar limitar o número de exposições a radiação, uma vez que a maioria das lesões será benigna, um intervalo de acompanhamento razoável é metade do período até a próxima triagem rotineira, ou 6 meses (igual ou um pouco superior a 1 tempo de duplicação).
6. Como a maioria dos cânceres até mesmo de crescimento lento aumenta de tamanho ao longo de 2 anos, é razoável acompanhar essas lesões a intervalos de 6 meses por um total de 2 anos. Se elas permanecerem estáveis durante esse período, a probabilidade de câncer é baixíssima porque as probabilidades multiplicadas de câncer são extremamente baixas e, por conseguinte, o retorno à triagem anual rotineira é oportuno.

Conforme mencionado, nossa seqüência de intervalos curtos é acompanhamento unilateral após 6 meses, acompanhamento bilateral e triagem anual após 12 meses, acompanhamento unilateral após 18 meses e acompanhamento bilateral e triagem rotineira após 24 meses. Esse

acompanhamento de 6 em 6 meses por 2 anos não se baseia em dados empíricos diretos. Talvez seja possível um dia fornecer uma medida mais direta do intervalo e do período de acompanhamento apropriados. A rotina de acompanhamento de Sickles é um exame após curto de intervalo de 6 meses e, então, mamografia anual (fortemente enfatizada) por 3 anos. Infelizmente, 40% das mulheres em seu estudo não retornaram para o terceiro ano de acompanhamento. O leitor ainda é alertado de que acompanhamento após curtos intervalos aplica-se apenas a uma lesão que tenha morfologia sugestiva de benignidade quase certa. A estabilidade de uma lesão espiculada ou mal definida ou de calcificações lineares ramificadas (câncer clássico) não deve tranqüilizar ninguém.

Temos uma conduta modificada para massas solitárias que é puramente empírica, e não baseada em estudos científicos. Embora os dados de Sickles sugiram que a probabilidade de câncer não aumenta muito com o tamanho crescente de uma massa sólida circunscrita (8), a sobrevida diminui com o tamanho crescente se a massa for diagnosticada como câncer (9). Parece que cânceres detectados quando têm 1 cm ou menos possuem o melhor prognóstico. Assim, caso se pretenda intervir em uma lesão circunscrita observada na primeira mamografia, a intervenção deve ocorrer, se possível, antes que a lesão tenha atingido 1 cm. Definimos 8 mm como ponto arbitrário de intervenção para essas massas. Se a primeira mamografia da paciente revelar uma massa circunscrita que mede $ 8 mm e não é um cisto, realizamos uma biopsia com agulha ou biopsia excisional para determinar sua histologia. Se tiver menos de 8 mm, colocamos a paciente em acompanhamento a curtos intervalos. Essa é uma decisão puramente arbitrária que não está baseada em dados sólidos.

Nossos dados sugerem que tais lesões encerram uma probabilidade de câncer de aproximadamente 5%. Embora os dados de Sickles tenham mostrado forte associação a câncer, nossos resultados sugerem que a probabilidade de câncer dessas lesões é influenciada significativamente pela idade da paciente (é possível que algumas das mulheres na série dele que

desenvolveram câncer tenham-se perdido do acompanhamento). A probabilidade de uma lesão circunscrita solitária na primeira mamografia ser câncer aumenta com a idade (bem como a probabilidade prévia de câncer). As diretrizes devem levar a idade em conta. Outro achado que classificamos na categoria provavelmente benigna é um ducto dilatado solitário visto na primeira mamografia (Fig. 15.3). Alguns descreveram esse achado como um sinal de câncer. Nossa experiência diz o contrário, e os dados na literatura não sustentam uma conduta mais agressiva para ductos dilatados solitários que não tenham outra razão para preocupação (calcificações, massa associada etc.).

Em nossa experiência, com base em nossos limiares de intervenção, é raríssimo que uma lesão colocada em acompanhamento a curtos intervalos mais tarde seja diagnosticada como câncer. Embora o acompanhamento a curtos intervalos para lesões provavelmente benignas seja uma conduta aceita, é provável que, se mulheres forem submetidas a triagem anual e as lesões de fato forem provavelmente benignas, acompanhamento a curtos intervalos pode não oferecer nenhuma vantagem sobre a triagem anual (desde que a paciente seja diligente e retorne nas épocas apropriadas).

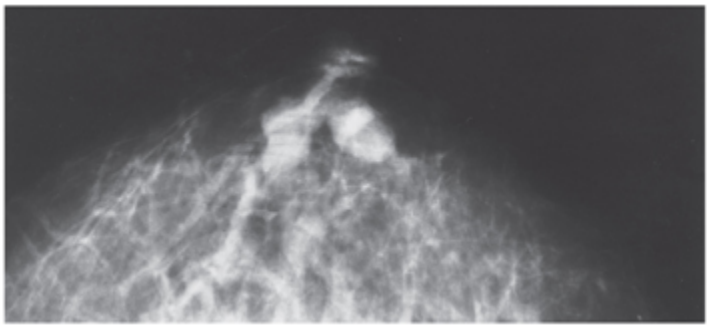

Fig. 15.3 Ducto dilatado solitário. Embora o câncer possa produzir um ducto dilatado solitário, é raríssimo que isto ocorra sem outros sinais ou sintomas de câncer. A maioria decorre de ectasia ductal, que é o diagnóstico provável desta estrutura ramificada na região subareolar.

DENSIDADE ASSIMÉTRICA FOCAL E TECIDO MAMÁRIO ASSIMÉTRICO

Os termos densidade assimétrica focal (Fig. 15.4) e tecido mamário assimétrico (Fig. 15.5) têm confundido até mesmo os “especialistas”. Do meu ponto de vista, a densidade assimétrica focal é uma observação preliminar, enquanto tecido mamário assimétrico é uma conclusão final. A densidade assimétrica focal é pequena (, 2 cm), enquanto tecido mamário assimétrico ocupa um volume bem maior. Uma densidade assimétrica focal pode ser visível em uma única incidência, ao passo que tecido mamário assimétrico deve ser visto em duas incidências, tornando-o real em termos tridimensionais. A maioria das densidades assimétricas focais representa uma ilha de tecido mamário e, mediante inspeção mais cuidadosa, isto em geral é evidente. A ilha de tecido mamário não forma uma massa e não possui distorção da arquitetura ou espículas associadas e também não há calcificações significativas. Pode haver gordura dispersa dentro do tecido. Em raros casos, inspeção mais atenta da densidade assimétrica focal revela uma massa em formação (ou a presença de espículas) (Fig. 15.6) e, a partir desses achados, torna-se uma massa que requer biopsia. Muito raramente, instituímos acompanhamento para uma densidade assimétrica focal. Se acreditarmos que representa uma massa, tentamos confirmar a impressão com incidências mamográficas adicionais e ultra-som. Se essa avaliação adicional sugerir que não há massa, e estivermos certos de que representa uma ilha de tecido mamário, mas ainda houver uma ligeira dúvida persistente, então acompanhamos a paciente nos mesmos intervalos curtos dos demais casos em acompanhamento (Fig. 15.7). Em nossa prática, acompanhar assimetria focal é muito incomum. Em geral, esclarecemos se uma dada lesão é uma massa que precisa de biopsia ou é apenas uma ilha de tecido mamário normal.

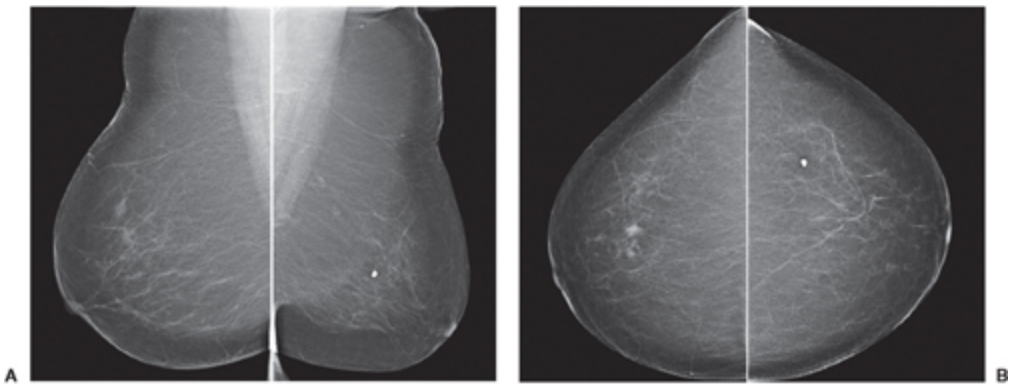

Fig. 15.4 Densidades assimétricas focais são razoavelmente comuns e em geral não causam preocupação. A assimetria focal, na posição de 12:00 h na mama esquerda nas incidências mediolateral oblíqua (A) e craniocaudal (B), parecia representar tecido mamário normal e permaneceu inalterada durante muitos anos.

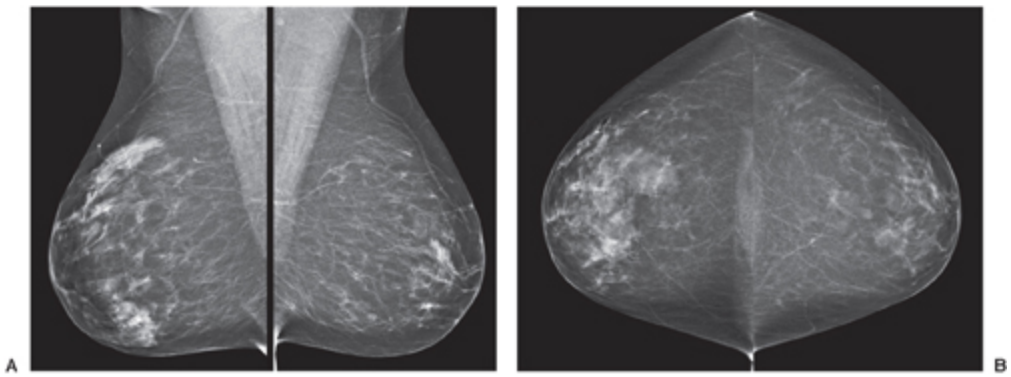

Fig. 15.5 O tecido mamário assimétrico visto aqui na mama esquerda nas incidências (A) MLO e (B) CC é uma variação normal. Se não houver formação de massa, nem calcificações significativas, nem distorção da arquitetura, e não tiver se desenvolvido, é significativo apenas quando palpável. Do ponto de vista radiológico, como se trata de uma variação normal, não há necessidade de avaliação adicional, e acompanhamento a curtos intervalos não é indicado.

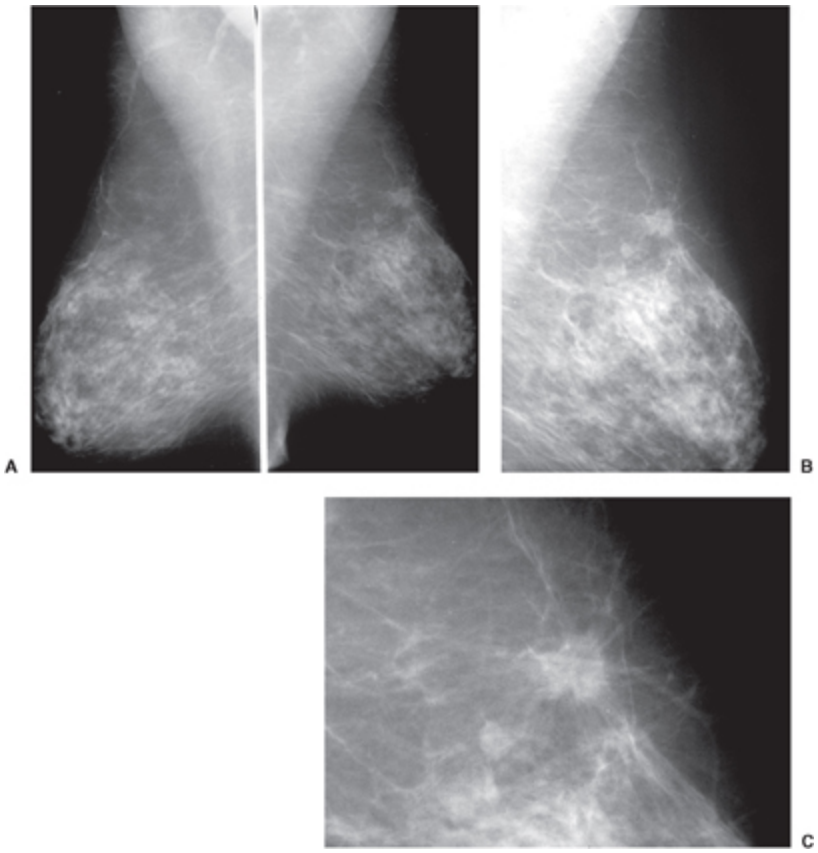

Fig. 15.6 Assimetria focal. Na mamografia inicial (A), há uma assimetria focal que se projeta sobre a parte superior da mama direita e não está presente na mesma região da mama esquerda. Mediante inspeção mais atenta (B), exibe formato irregular e, mais detalhadamente, torna-se uma massa espiculada (C).

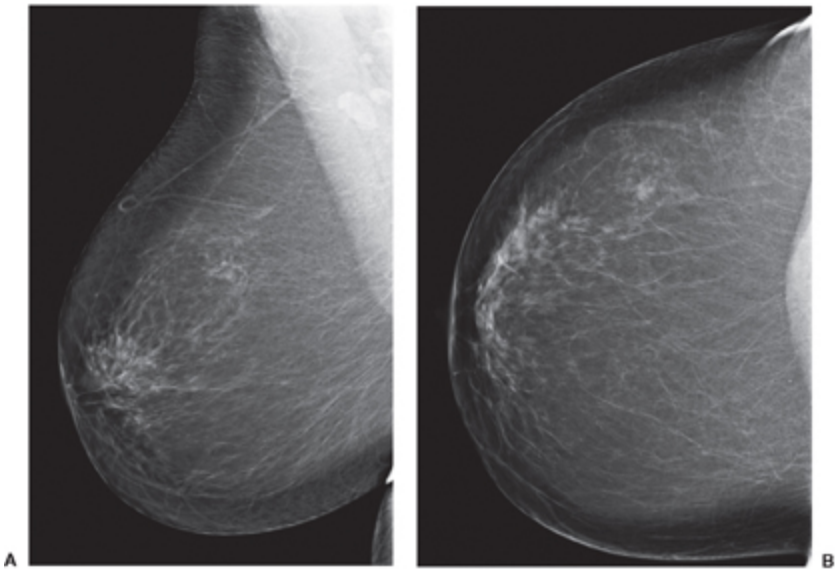

Fig. 15.7 Às vezes, usa-se acompanhamento a curtos intervalos para ter certeza de que o tecido superposto não é nada além disso. A densidade vaga, no quadrante superior externo da mama esquerda nas incidências mediolateral oblíqua (A) e craniocaudal (B), parecia ser tecido normal mas foi acompanhada a curtos intervalos por 2 anos, sem nenhuma alteração, o que aumentou a certeza.

Tecido mamário assimétrico, por outro lado, não requer qualquer acompanhamento. Em 1985, realizamos um estudo prospectivo para estabelecer a importância de tecido mamário assimétrico, o qual definimos como um volume assimétrico de tecido mamário, tecido mamário assimetricamente denso com arquitetura preservada ou o que parece assemelhar-se a ductos assimetricamente proeminentes na mamografia. Avaliamos 8.408 mulheres sintomáticas e assintomáticas. Dentre elas, 221 (3%) apresentaram tecido mamário assimétrico. Acompanhamos todas elas por no mínimo 36 meses após a mamografia inicial. Durante o período de acompanhamento, nenhuma das pacientes foi submetida a biopsia com base nos achados mamográficos. Vinte mulheres (0,2% do total e 9% daquelas com tecido mamário assimétrico) sofreram uma biopsia excisional em razão de achados clínicos. Câncer de mama foi diagnosticado em duas pacientes, e uma terceira paciente tinha linfoma de mama. As amostras de biopsias das outras 17 pacientes foram benignas. No momento da mamografia, todas as três lesões malignas apresentavam uma anormalidade palpável associada ao tecido assimétrico. Câncer de mama não foi encontrado em nenhuma das outras 201 pacientes durante o período de acompanhamento. Os dados mostram que, se houver tecido mamário assimétrico (nenhuma formação de massa, distorção da arquitetura ou calcificações significativas) sem anormalidade palpável, pode-se descartar o achado como uma variação normal benigna.

Como em nosso estudo prospectivo acompanhamos as pacientes por no mínimo 3 anos e nenhuma das que satisfizeram os critérios iniciais de tecido mamário assimétrico teve câncer de mama (10), não há indicação de acompanhamento de mulheres com tecido mamário assimétrico a menos que a área seja palpável. Tampouco há razão para recorrer ao ultra-som a

fim de avaliar pacientes com tecido mamário assimétrico exceto se houver suspeita de uma massa, uma vez que nenhuma de nossas pacientes teve câncer de mama a menos que o tecido assimétrico fosse palpável, e até mesmo essas mulheres não tiveram uma taxa mais alta de câncer do que a paciente média com um achado clínico que é biopsiado.

CONCLUSÃO

Assim como ocorreu na Europa, o limiar de intervenção será cada vez mais determinado pelo custo. Isto é lamentável. A decisão de intervir ou não deve ser tomada pela paciente e seu médico. Talvez seja possível um dia fornecer-lhes probabilidades baseadas na idade do indivíduo, em outros fatores de risco e na análise radiológica, de modo que a paciente tome uma decisão informada. É concebível que uma mulher prefira acompanhar uma lesão com 10% de probabilidade de câncer, enquanto para outra pessoa uma chance de 1% pareça alta demais. A decisão final pela intervenção deve ser atribuída à paciente. Os esforços devem prosseguir no sentido de fornecer um diagnóstico seguro e preciso de modo que incertezas sejam reduzidas a custo aceitável.

REFERÊNCIAS

1. Rubin E. Six-month follow-up: an alternative view. Radiology 1999;213:15-18.
2. Michaelson JS, Halpern E, Kopans DB. Breast câncer: computer simulation method for estimating optimal intervals for screening. Radiology 1999;21:551-560.
3. Kerlikowske K, Smith-Bindman R, Abraham LA, et al. Breast câncer yield for screening mammographie examinations with recommendation for short-interval follow-up. Radiology 2005;234: 684-692.
4. Lindfors KK, O'Connor J, Acredolo CR, et al. Short-interval follow-up mammography versus immediate core biopsy of benign breast lesions: assessment of patient stress. AJR Am J Roentgenol 1998; 171:55-58.
5. Sickles EA. Periodic mammographie follow-up of probably benign lesions: results of 3184 consecutive cases. Radiology 1991; 179:463-468.
6. Varas X, Leborgne F, Leborgne JH. Non-palpable, probably benign lesions: role of follow-up mammography. Radiology 1992; 184: 409-414.

7. Sickles EA. Management of probably benign lesions. In Syllabus: a categorical course in breast imaging. Kopans DB, Mendelson EB, eds. Chicago: Radiological Society of North America; 1995: 133-138.
8. Sickles EA. Nonpalpable, circumscribed, noncalcified solid breast masses: likelihood of malignancy based on lesion size and age of patient. Radiology 1994;192:439-442.
9. Rosen PP, Groshen S, Saigo PE, et al. A long-term follow-up study of survival in stage I (Tl NO MO) and stage II (Tl NI MO) breast carcinoma. J Clin Oncol 1989;7:355-366.
10. Kopans DB, Swann CA, White G, et al. Asymmetric breast tissue. Radiology 1989;171:639-643.

OceanofPDF.com

Lesões Suspeitas e Lesões com Alta Probabilidade de Câncer

16

A clássica descrição de câncer de mama é uma massa de formato irregular e margem espiculada (Fig. 16.1). Em nossa experiência, muitos cânceres que se apresentam mal definidos na mamografia bidimensional convencional exibem esse aspecto porque suas margens espiculadas estão ocultas por tecidos superpostos. Mediante a eliminação do “ruído” de estruturas mamárias normais superpostas, um número bem maior de cânceres exibem margens espiculadas na tomossíntese mamária digital (TMD) (Fig. 16.2). O diagnóstico seria bastante simplificado se todos os cânceres de mama tivessem características singulares semelhantes, mas infelizmente isto não ocorre. Embora muitos cânceres tenham características morfológicas reconhecíveis, há semelhança inevitável entre formatos, margens e densidades de muitas lesões benignas e malignas. Alguns cânceres produzem um aspecto que é praticamente patognomônico da doença, porém muitos não exibem essa morfologia específica. Até que existam meios precisos e não-invasivos de diferenciar entre lesões benignas e malignas, algumas lesões benignas serão necessariamente biopsiadas para maximizar a detecção de cânceres incipientes.

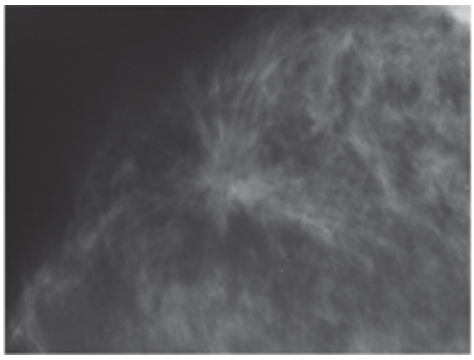

Fig. 16.1 A descrição clássica de câncer de mama é uma massa irregular com margem espiculada. Esta massa irregular com espículas era um carcinoma ductal invasivo pequeno.

Assim como em toda a medicina, a chance de que uma doença esteja presente é uma estimativa da probabilidade. Quando uma lesão possui certas características, há alta probabilidade de câncer; outras características encerram risco muito baixo ou até mesmo casual de câncer, e um grande número de achados é intermediário e pode acompanhar processos benignos e malignos. A análise dos achados divide-se em várias categorias gerais:

1. Achados que são benignos e não requerem nenhuma intervenção.
2. Aqueles que são provavelmente benignos e possuem probabilidade muito baixa de ser malignos, para os quais acompanhamento a curtos intervalos é razoável.
3. Aqueles que são significativos quando apóiam outros indícios de câncer ou são apoiados por eles.
4. Aqueles que indicam probabilidade moderada e devem ser considerados suspeitos e biopsiados.
5. Aqueles que indicam alta probabilidade de câncer e exigem biopsia.

A MAMOGRAFIA É UM EXAME DE TRIAGEM, E NÃO EXATAMENTE UM EXAME DE DIAGNÓSTICO

A mamografia é incomparável como exame de triagem para detectar câncer de mama em estágio precoce. Nenhuma outra técnica de imagem que não exija agente de contraste intravenoso aproxima-se de sua capacidade de

detectar cânceres pequenos. Contudo, em virtude da semelhança morfológica freqüente entre lesões benignas e malignas, a mamografia é menos proveitosa como um exame de diagnóstico quando essa diferenciação se torna importante. A segurança e a baixa morbidade de uma biopsia de mama dificultam o seu adiamento quando existe dúvida significativa. O uso crescente de técnicas de biopsia com agulha, com sua morbidade e custo reduzidos, possibilita análise agressiva de lesões duvidosas.

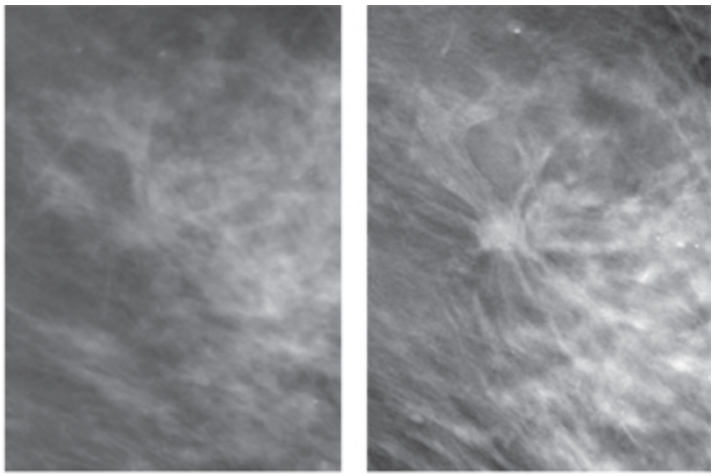

Fig. 16.2 A morfologia e as margens das lesões são mais bem vistas na tomossíntese mamária digital. A primeira imagem (à esquerda) é uma incidência ampliada de um câncer que estava oculto por tecido normal superposto na mamografia convencional. A lesão é vista mais claramente na segunda imagem (à direita), que é um corte da tomossíntese.

A mamografia não é precisa o suficiente para servir de base à diferenciação diagnóstica, embora uma análise superficial possa sugerir o contrário. A mamografia parece ser altamente específica porque um exame negativo em uma população de mulheres assintomáticas é extremamente preciso. No entanto, a especificidade estatística pode ser enganosa. Qualquer exame pode parecer ser muito bom na exclusão de câncer em uma população submetida a triagem porque, a despeito do fato de o câncer de mama ser muito comum, ele é diagnosticado em uma pequena fração da população a cada ano. Mais de 200.000 mulheres são diagnosticadas com câncer de mama por ano nos Estados Unidos. Supondo que tais casos

ocorram nos 60 milhões de mulheres acima de 40 anos de idade, isto significa que apenas 1 câncer será encontrado em cada 300 mulheres examinadas. Em outras palavras, se um novo exame sempre for interpretado como negativo, ele estará correto 299 vezes de cada 300, o que equivale à especificidade de 99,6%.

Quando a probabilidade prévia de câncer é baixa, a importância de um exame negativo se torna menor. Se uma mulher assintomática (sem sinal ou sintomas de câncer de mama) tiver mamografia negativa, há uma probabilidade > 99% de que ela não tem câncer, mas isto é enganoso porque, em termos puramente estatísticos, é altamente improvável que ela tenha câncer desde o início. Como apenas cerca de 1 a 5 mulheres em 1.000 desenvolvem câncer de mama em um dado ano (dependendo da idade), uma série de 1.000 mamografias poderiam ser interpretadas como negativas sem sequer olhar para os exames, e esse método produziria altíssima especificidade. Pressupondo que 5 em 1.000 mulheres desenvolverão câncer, a especificidade obtida com a interpretação de todos os exames como negativos seria de 99,5% (especificidade 5 o número de mamografias interpretadas como negativas menos o número de pacientes que tinham câncer, dividido pelo total de mulheres examinadas 5 [1.000 − 5]/1.000 5 99,5%). Neste exemplo hipotético, o exame teria especificidade extremamente alta, mas é óbvio que todos os cânceres teriam passado despercebidos. Medidas estatísticas podem ser enganosas se não forem avaliadas no contexto em que são obtidas. Até mesmo em mulheres que se apresentam com um problema (nódulo, espessamento etc.), o valor da mamografia negativa é baixo. Alguns argumentam que utilizam mamografia com fins diagnósticos nesse contexto com grande sucesso, mas eles estão apenas se iludindo. Como a probabilidade de câncer é muito baixa, mesmo em mulheres com nódulos, na maioria das situações o uso de uma mamografia negativa como indicativa de ausência de doença é bem-sucedido apenas devido à baixa probabilidade inicial de câncer, e não por mérito do exame.

O fato de que a mamografia não é exatamente um exame de diagnóstico não significa que não tenha valor na avaliação de mulheres suspeitas de ter uma anormalidade. Às vezes, uma lesão exibe características altamente suspeitas e a mamografia pode antecipar intervenção. Também é útil como exame de triagem para avaliar o resto da mama envolvida e a mama contralateral na pesquisa de doença oculta.

Biopsia Indicada por Suspeita

Os esforços continuam para encontrar um exame não-invasivo que diferencie seguramente lesões benignas de malignas. Como a biopsia da mama é muito segura e, se realizada corretamente, precisa, para que se possa depender de um exame em lugar de biopsia, ele teria de aproximar-se da exatidão quase perfeita para distinguir entre lesão benigna e maligna.

A exatidão de um exame é determinada por suas taxas de falso-positivos (lesões interpretadas como possíveis cânceres mas que não são) e falso-negativos (casos interpretados como negativos quando câncer está presente). Os limiares em que intervenção (obtenção de diagnóstico tecidual) é instituída devem ser determinados pela taxa de falso-negativos; pela taxa de falso-positivos; pelo tamanho, estágio e grau de cânceres à detecção; e por fim pelo custo (físico e econômico) para definir o diagnóstico. O teste de triagem ideal não deixaria passar nenhum câncer (nenhum resultado falso-negativo) e não teria resultados falso-positivos. Infelizmente, como há superposição entre o aspecto de lesões benignas e malignas, a única maneira de maximizar a detecção de câncer seria indicar biopsia de qualquer achado encontrado pela mamografia que não fosse totalmente normal. Contudo, esse método resultaria em uma taxa inaceitavelmente alta de falso-positivos. Então, elaborou-se o conceito de que é razoável acompanhar algumas lesões em vez de biopsiá-las porque, como a sua probabilidade é muito baixa, uma biopsia é inoportuna. A análise de Sickles (1) de lesões que foram classificadas como provavelmente benignas e acompanhadas a curtos intervalos é amplamente

aceita. A revisão dele sugeriu que é razoável acompanhar lesões cuja probabilidade de câncer seja igual ou inferior a 2%. Em conseqüência, um exame que garantisse probabilidade de 98% de que uma lesão não seja câncer seria razoável. Essa conduta tornou-se amplamente aceita a despeito do fato de que o risco é muito baixo. Dos 17 cânceres acompanhados por Sickles que foram finalmente diagnosticados, 2 (12%) consistiram em estágio II quando o diagnóstico foi definido. Esse nível de risco foi aceito no mundo inteiro para lesões provavelmente benignas.

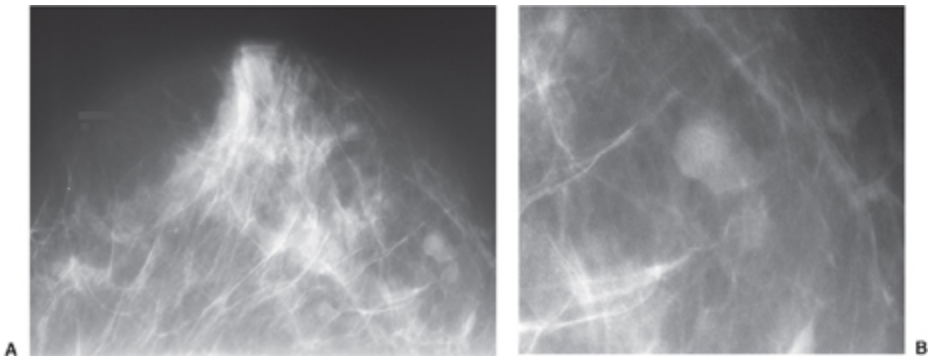

Fig. 16.3 Embora a maioria dos cânceres de mama seja razoavelmente densa em relação a tecido mamário fibroglandular, esta lesão exibe atenuação dos raios X relativamente baixa, conforme se vê nas incidências craniocaudal (A) e ampliada (B).

A Mamografia Pode Ser Diagnóstica, mas Apenas para Algumas Lesões Benignas

A mamografia pode ser diagnóstica para diversos tipos de lesões benignas. Por exemplo, lesões que parecem encapsuladas, contêm gordura e são radiotransparentes na mamografia são praticamente sempre benignas e em geral representam hamartomas. Um fibroadenoma densamente calcificado está associado a câncer apenas por acaso. Os linfonodos intramamários têm formato e localização típicos e não devem gerar preocupação a menos que aumentem de tamanho e percam seu formato típico. Porém a mamografia é incapaz de distinguir entre cisto e lesão sólida e, embora estatisticamente a maioria das lesões seja benigna, raramente se pode confiar na mamografia para firmar um diagnóstico conclusivo de processo benigno.

Por outro lado, critérios mamográficos freqüentemente também são insuficientes para definir o diagnóstico preciso de câncer. Por exemplo, a maioria dos cânceres de mama é radiograficamente muito densa para seu volume, mas, à semelhança de todos os sinais, essa não é uma característica uniforme, e alguns cânceres possuem atenuação relativamente baixa dos raios X (Fig. 16.3). Lesões redondas ou ovais, com margens lisas e bem definidas, geralmente são benignas, porém alguns cânceres parecem ter margens lisas (Fig. 16.4).

Apesar da falta de especificidade para determinadas lesões, elaboraram-se critérios que devem alertar o radiologista para a possibilidade de câncer. Embora muitos desses sinais não sejam definitivos em virtude da superposição significativa e com freqüência sejam exibidos por processos benignos, e embora em muitos casos não se possa confiar na mamografia para diferenciar entre lesões benignas e malignas, quando certos critérios morfológicos estão presentes, a mamografia pode ser extremamente precisa.

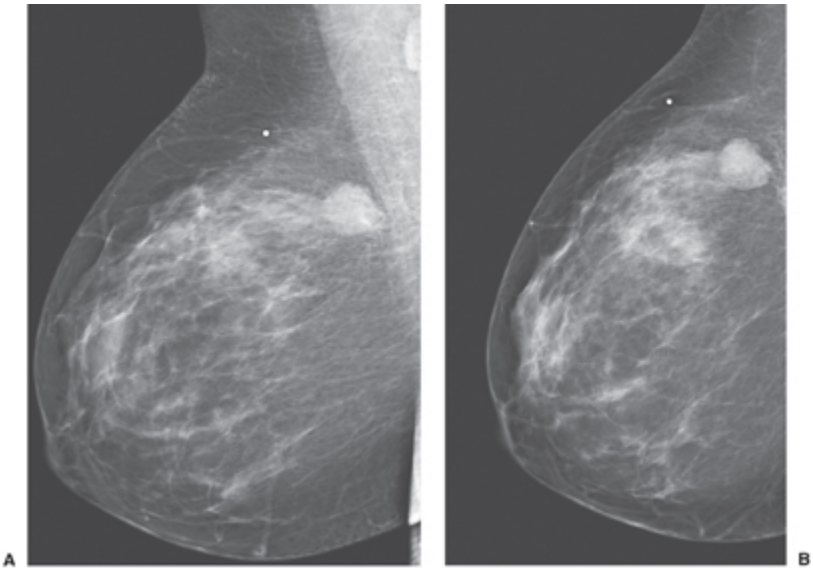

Fig. 16.4 A maioria dos cânceres de mama tem formato irregular, porém alguns são redondos e de margens lisas, como este carcinoma ductal invasivo visto na mamografia mediolateral oblíqua (A) e craniocaudal (B).

Idade e Probabilidade de Câncer

Revimos os resultados de biopsias de lesões detectadas por triagem que eram clinicamente ocultas e foram biopsiadas apenas por suspeita mamográfica. A percentagem de mulheres de 40 a 79 anos de idade encaminhadas para biopsia a cada ano foi de 1 a 2% das mulheres submetidas a triagem (2) (Fig. 16.5). Contudo, a taxa de positividade do câncer aumentou constantemente com a idade, começando com um valor preditivo positivo (cânceres diagnosticados divididos por biopsias realizadas) de cerca de 15% aos 40 anos e chegando a 50% aos 79 anos (Fig. 16.6). Esse aumento não é surpreendente, visto que a probabilidade prévia de câncer (cânceres disponíveis para ser detectados) aumenta constantemente com a idade. Tais resultados sugerem que há achados semelhantes em todas as idades que podem indicar câncer, mas a probabilidade de que eles de fato representam câncer aumenta com a idade.

Fig. 16.5 (A) Este gráfico mostra que, quando as taxas de reconvocação de triagem são avaliadas em cada idade, não há alteração súbita aos 50 anos ou em nenhuma outra idade. Em nossa prática, as taxas de reconvocação diminuem constantemente de 8% aos 40 anos para aproximadamente 6% aos 79 anos.

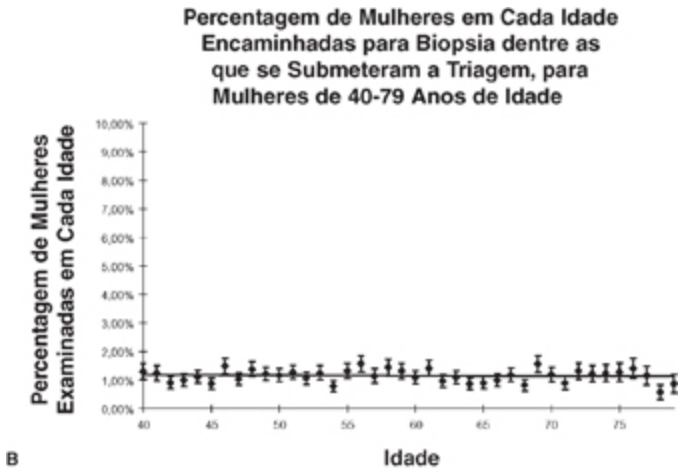

Fig. 16.5 (continuação) (B) Este gráfico mostra que a mesma percentagem de mulheres submetidas a triagem são encaminhadas para biopsia independentemente da idade (cerca de 1,5%), sem alteração abrupta em nenhuma idade.

Achados que Fortalecem a Possibilidade de Câncer

O câncer geralmente aparece na mamografia como uma massa, distorção da arquitetura ou aglomeração de calcificações pleomorfas. Não obstante, a maioria dessas lesões é benigna, e o radiologista deve separá-las de lesões que têm a possibilidade de ser câncer. O Quadro 16.1 cita os achados que devem gerar graus variáveis de preocupação.

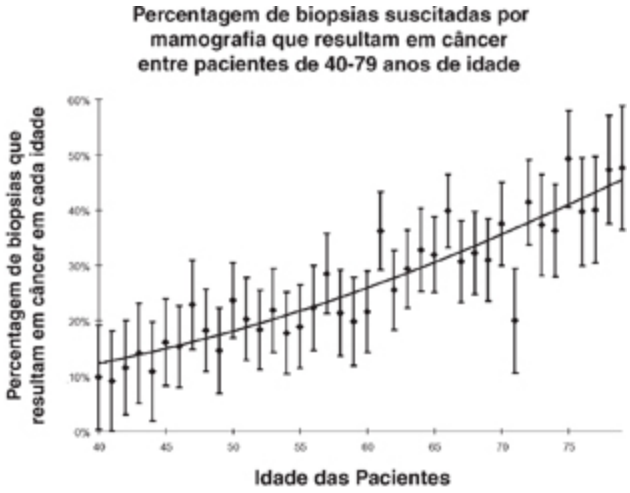

Fig. 16.6 A taxa de detecção de câncer de mama aumenta com a idade. Este gráfico reflete a taxa de cânceres detectados por mamografia no Massachusetts General Hospital, como uma percentagem de biopsias em cada idade. A taxa de positividade reflete a probabilidade prévia de câncer na população, que aumenta diretamente com a idade.

QUADRO 16.1

ACHADOS MAMOGRÁFICOS QUE AUMENTAM A POSSIBILIDADE DE CÂNCER

Neodensidade ou calcificações novas
- Novas massas ou distorção da arquitetura
- Novas calcificações aglomeradas

Achados que sugerem alta probabilidade de câncer
- Lesões espiculadas
- Calcificações finas, lineares e ramificadas

Achados que são considerados suspeitos
- Lesão com margens mal definidas
- Lesão com margem microlobulada
- Distorção da arquitetura
- Borda parenquimatosa distorcida
- Aumento de densidade ao longo do tempo
- Microcalcificações aglomeradas
- Calcificações que se alteram

Achados que são provavelmente benignos
- Massa circunscrita solitária
- Ducto assimétrico solitário
- Calcificações aglomeradas redondas e regulares

Achados que fortalecem a possibilidade de câncer
- Tecido mamário assimétrico
- Ductos assimétricos
- Veias assimétricas

Espessamento cutâneo e trabecular

Retração, desvio ou inversão do mamilo

Linfonodos axilares aumentados

Neodensidade ou Calcificações Novas

A mama é um órgão razoavelmente estável que não muda abruptamente de um ano para outro, exceto na presença de flutuações do peso (pois é um reservatório de gordura). Cistos podem ir e vir, mas são encontrados em uma minoria de mulheres. Fibroadenomas provavelmente surgem quando a mama está se desenvolvendo e, embora seja possível, é incomum que um fibroadenoma surja subitamente. Em uma revisão da percentagem de biopsias relativas à idade que revelaram fibroadenomas, há diminuição rápida com o aumento da idade (Fig. 16.7). Como os tecidos mamários de muitas mulheres a partir de 30 anos de idade estão sofrendo alterações involutivas, é muito incomum que tecido mamário fibroglandular normal surja abruptamente. Uma pequena percentagem de mulheres que recebem terapia de reposição hormonal (TRH) pode desenvolver novas densidades no tecido mamário, mas até isto é incomum. Em um estudo cego não publicado, observamos que apenas 13% das mulheres que começaram a usar TRH demonstraram alguma alteração perceptível nas suas mamografias. Por essas razões, deve-se encarar com suspeita uma nova densidade na mamografia (Fig. 16.8) e, a menos que ela seja diretamente vinculada ao uso de hormônios, geralmente se indica avaliação diagnóstica.

Por outro lado, calcificações mamárias benignas aparecem comumente com o aumento da idade. A maioria das calcificações decorre de processos benignos. Contudo, quando surgem em aglomerados, calcificações novas devem ser avaliadas cuidadosamente para determinar se há motivos para preocupação.

Achados que Sugerem Alta Probabilidade de Câncer Lesão Espiculada

Uma massa densa e irregular com margem espiculada que não esteja relacionada com cirurgia prévia é uma das duas combinações de características que são praticamente diagnósticas de câncer (Fig. 16.9). Cordões de tecidos fibromalignos que se irradiam de uma massa mal

definida, produzindo o aspecto espiculado, são considerados praticamente patognomônicos de câncer de mama, porque muito poucas lesões benignas geram aspecto semelhante. As espículas podem estender-se por vários centímetros desde o tumor principal ou assemelhar-se a uma fina “borda em escova” (Fig. 16.10). Elas podem ser facilmente visíveis quando o câncer é circundado por gordura ou quase imperceptíveis quando o tumor cresce dentro de tecido fibroglandular denso (Fig. 16.11). As espículas representam fibrose que provavelmente está relacionada com a resposta desmoplásica generalizada que muitos cânceres provocam no tecido circundante. Às vezes, observa-se apenas fibrose ao exame microscópico dessas extensões, mas uma análise minuciosa geralmente revela células tumorais intimamente associadas às espículas e provavelmente estimulando o processo fibrótico.

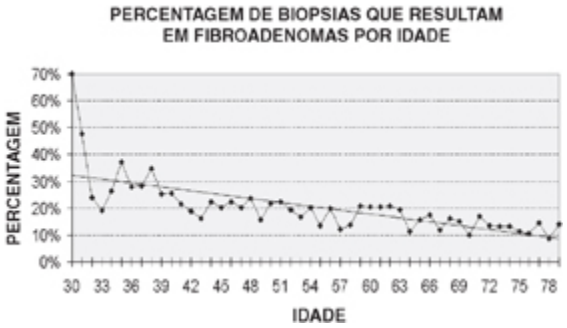

Fig. 16.7 A percentagem de biopsias que resultam em fibroadenomas é muito alta entre mulheres abaixo de 30 anos e, então, diminui com a idade. Este gráfico mostra que a percentagem de biopsias para lesões detectadas por mamografia que revelam fibroadenomas diminui rapidamente desde cerca de 70% aos 30 anos para 30% aos 32 anos e continua a reduzir-se constantemente até apenas 10% das biopsias entre mulheres aos 80 anos.

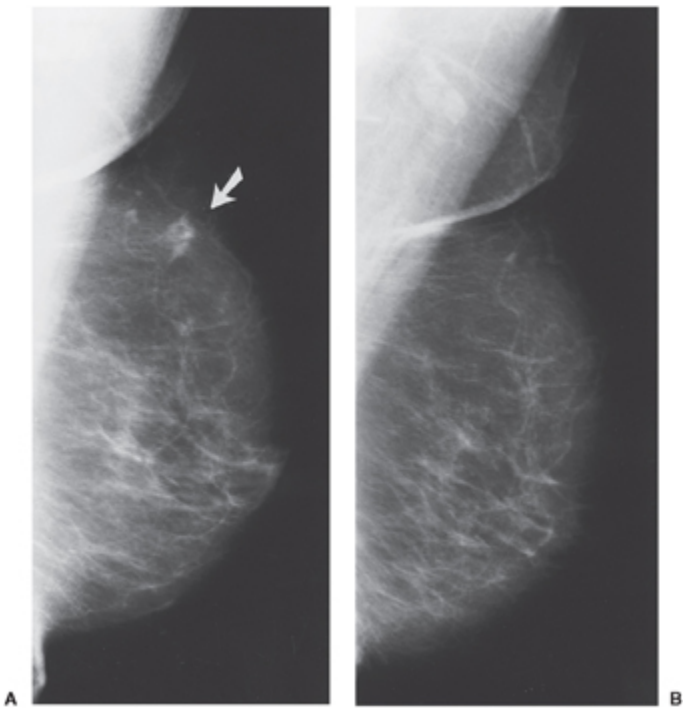

Fig. 16.8 Neodensidade. (A) A densidade na parte superior da mama esquerda (seta) desenvolveu-se desde a mamografia prévia (B). A biopsia demonstrou que era maligna.

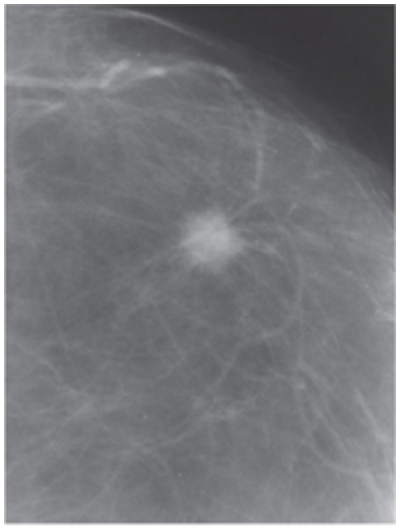

Fig. 16.9 Uma massa espiculada que não esteja relacionada com cirurgia prévia é quase certamente maligna. O aspecto deste câncer de mama invasivo de 1 cm é praticamente patognomônico.

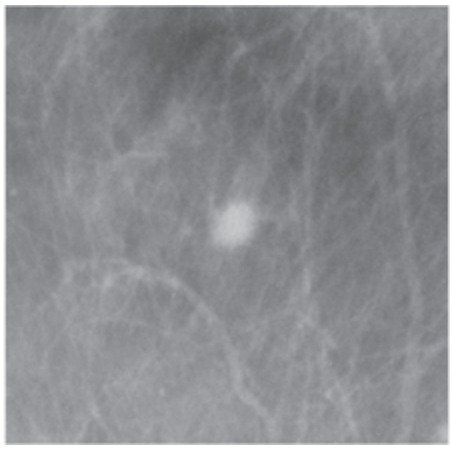

Fig. 16.10 As espículas muito finas associadas a câncer podem produzir uma “borda em escova”, que torna a borda deste câncer de mama invasivo mal definida.

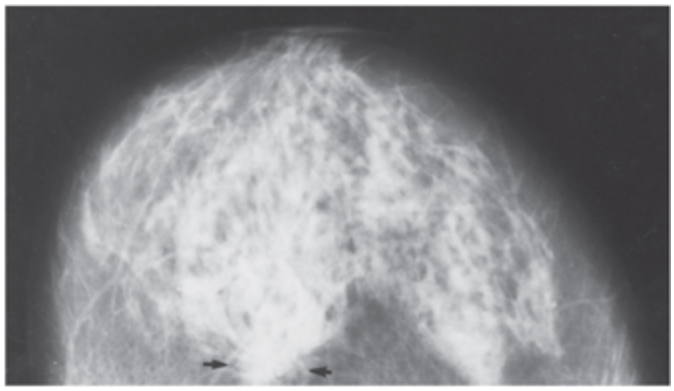

Fig. 16.11 Câncer (setas) pode estar oculto em tecido fibroglandular denso, como nesta mamografia craniocaudal.

Uma lesão com margens espiculadas deve ser considerada maligna ainda que permaneça inalterada ao longo do tempo. Embora seja raro, cânceres invasivos podem permanecer inalterados na mamografia por até 5 anos (3). É provável que o crescimento de cânceres seja um processo descontínuo, flutuando com o tempo. Algumas lesões podem exibir crescimento lento ou nulo e, então, subitamente aceleram seu crescimento. Uma lesão espiculada que permanece estável com o tempo (por até 5 anos) mas que não seja explicada por alteração pós-cirúrgica deve ainda ser considerada suspeita e biopsiada.

Principais Simuladores de Câncer de Mama

Cicatrizes pós-cirúrgicas, adiponecrose, cicatrizes radiais (lesões idiopáticas também chamadas elastose ou mastopatia indurativa) e tumores extremamente incomuns, como lesões desmóides extra-abdominais e tumores de células granulares, podem ter margens espiculadas que simulam câncer. Exceto cicatrizes radiais e pós-cirúrgicas, as demais lesões são raríssimas, e uma massa espiculada que não seja claramente uma cicatriz deve ser biopsiada.

Diferenciação entre Cicatriz Pós-cirúrgica e Câncer de Mama

Uma cicatriz pós-cirúrgica raramente gera preocupação significativa. Após uma biopsia com resultados benignos, a mama geralmente cicatriza dentro de 12 a 18 meses, com poucas ou nenhuma evidência visível da cirurgia prévia na mamografia (4). Às vezes, sobretudo se a mamografia for obtida dentro de 1 ano após a cirurgia, a arquitetura pode estar distorcida e pode haver espículas (Fig. 16.12). A alteração pós-cirúrgica quase sempre se resolverá ou diminuirá intensamente durante os 6 a 12 meses subseqüentes quando a cirurgia ocorreu em conseqüência de um processo benigno.

Se a natureza pós-cirúrgica da distorção não for imediatamente clara, diversas observações podem aumentar a confiança no diagnóstico. A alteração pós-cirúrgica freqüentemente se mostra muito diferente entre as incidências lateral e craniocaudal (Fig. 16.13). Uma cicatriz pós-cirúrgica muitas vezes parece espiculada em uma incidência e difícil de visualizar na outra. Embora haja exceções eventuais, o câncer quase sempre tem aspecto preocupante independentemente da incidência e, como uma massa tridimensional, exibe achados semelhantes nas duas incidências.

Em raros casos, a adiponecrose pode assemelhar-se a câncer (Fig. 16.14). Se houver uma estrutura encapsulada, transparente e nítida no centro da espiculação, adiponecrose benigna é um diagnóstico confiável.

Podem-se colocar marcadores na cicatriz cutânea para correlacionar a incisão com a distorção subjacente na alteração pós-cirúrgica, mas isto pode ser enganoso porque o tecido que é removido na biopsia e a alteração pós-cirúrgica subseqüente em geral se situam em plano mais profundo na mama e a alguma distância da incisão cutânea. Se houver alguma dúvida, a revisão das mamografias pré-operatórias, se disponíveis, fornece uma melhor comparação da localização da arquitetura distorcida com o local da lesão benigna, onde ela estava antes de sua excisão.

Uma revisão da patologia dos tecidos removidos pode aumentar a segurança de que a alteração espiculada é apenas pós-cirúrgica. É altamente improvável que um câncer de tamanho considerável se desenvolva durante o período de 1 ano exatamente no mesmo local de uma biopsia benigna sem nenhum indício de sua presença no tecido excisado. Se houver alguma dúvida persistente, deve-se rever a patologia para garantir que não existe nenhuma sugestão de que o tecido removido poderia provir da borda de um câncer que passou despercebido na cirurgia. Atendemos três casos nos quais a biopsia revelou hiperplasia atípica, e um aumento progressivo de calcificações na região da biopsia suscitou nova excisão, que demonstrou câncer intraductal. Isto é incomum e provavelmente está relacionado com a incerteza que pode haver na distinção entre hiperplasia atípica e carcinoma ductal *in situ* (CDIS), mas um alto índice de suspeição é razoável quando a biopsia revela atipia e não está claro que a lesão foi excisada totalmente.

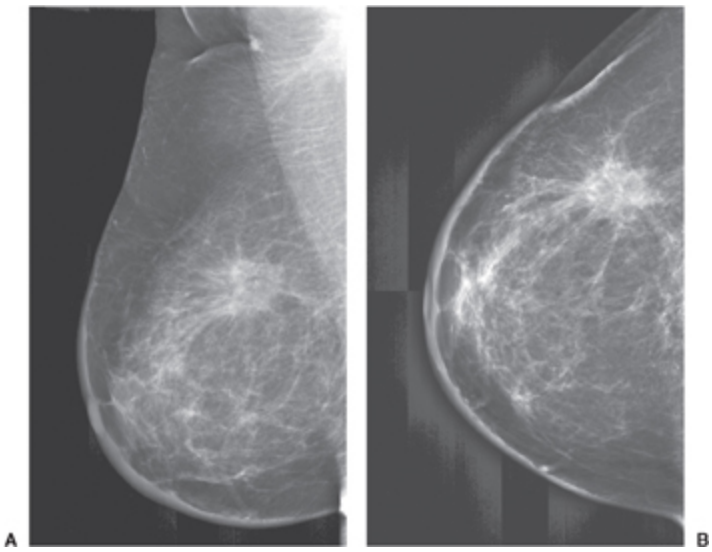

Fig. 16.12 Alterações após cirurgia e radioterapia. O radiologista deve esperar ver distorção espiculada da arquitetura em mamografias após tratamento, como nas mamografias mediolateral oblíqua (A) e craniocaudal (B) desta paciente 6 meses após a conclusão da radioterapia. Estes achados são normais e não devem gerar preocupação.

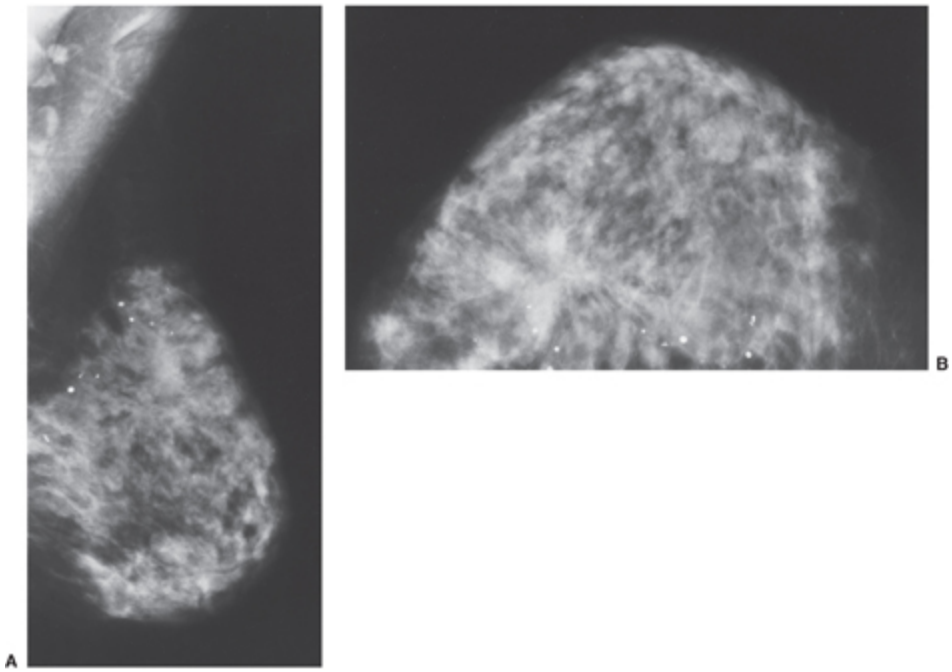

Fig. 16.13 Uma alteração pós-cirúrgica freqüentemente quase desaparece em uma das duas incidências. Na incidência mediolateral oblíqua (A), há pouca ou nenhuma distorção visível, enquanto na incidência craniocaudal (B) a distorção da arquitetura é proeminente lateralmente, devido a uma cirurgia prévia para uma lesão benigna.

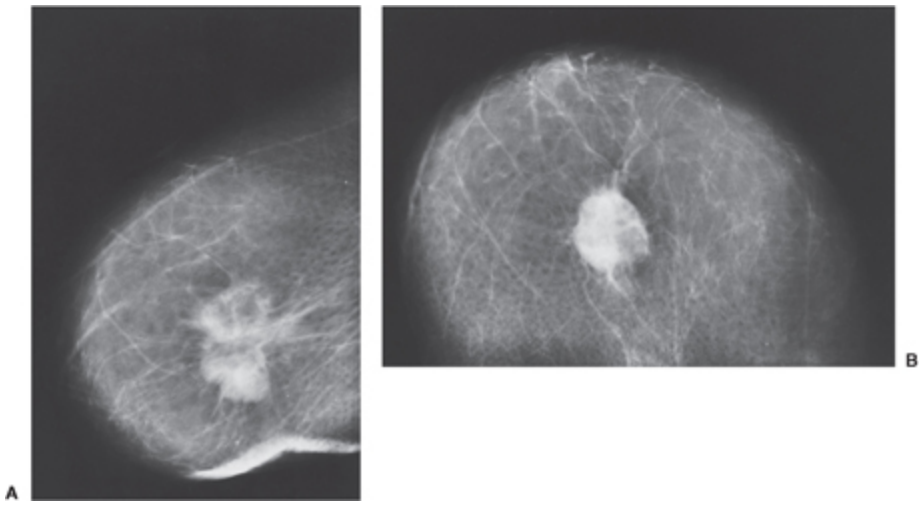

Fig. 16.14 A adiponecrose pode ser espiculada. Este caso é incomum. A paciente foi submetida a uma biopsia com resultados benignos 4 anos antes. Esta massa espiculada com retração da pele, vista nesta mamografia lateral (A) e na incidência craniocaudal (B), foi comprovada como adiponecrose. Repare que a massa contém gordura. Se fosse totalmente transparente com uma cápsula nítida, biopsia não teria sido indicada.

Está bem estabelecido que os resultados de uma biopsia com agulha devem ser revistos e comparados com os achados radiológicos a fim de garantir que existe concordância entre eles. Se o exame de imagem sugerir câncer provável e a biopsia for benigna, indica-se remoção cirúrgica. De modo semelhante, também é importante lembrar que a cirurgia pode deixar passar um câncer visível ou palpável. Se a mamografia que precedeu a biopsia tiver revelado uma lesão muito suspeita e o resultado da biopsia cirúrgica for benigno, é possível que o câncer não tenha sido alcançado na biopsia orientada clinicamente (5). Uma mamografia subseqüente precoce (2 a 3 semanas após a cirurgia) pode determinar se a lesão vista na mamografia prévia foi excisada e se nova excisão é indicada.

Cicatrizes Radiais

A cicatriz radial é uma lesão benigna razoavelmente comum, caracterizada por espiculação muitas vezes marcante que é bastante similar àquela produzida por câncer. Por causa de seu nome, alguns ainda a confundem com alteração pós-cirúrgica. Na verdade, são lesões distintas. A cicatriz

radial é idiopática e não está relacionada com traumatismo conhecido. Representa um processo cicatricial, mas sua etiologia permanece ignorada. É comumente encontrada pelo patologista ao rever tecido mamário em nível microscópico. Como um número crescente de mulheres é submetido a triagem, a mamografia está detectando cicatrizes radiais maiores. Seu aspecto é indistinguível de câncer. Com freqüência, exibem longas espículas que sobressaem porque aprisionam gordura. Tais lesões freqüentemente não possuem uma massa central visível ao exame radiográfico (Fig. 16.15). Embora o diagnóstico seja sugerido por essas características, sua morfologia pela mamografia não é distintiva o suficiente para permitir sua diferenciação segura do câncer, e por isso deve-se realizar biopsia para confirmar o diagnóstico. Alguns acreditam que uma biopsia com agulha assistida a vácuo seja um método fidedigno de diagnosticar tais lesões. Nós preferimos excisão cirúrgica. O número de cicatrizes radiais que são biopsiadas ainda é relativamente pequeno, de modo que a confirmação por biopsia daquelas detectadas por mamografia representa uma pequena percentagem das biopsias mamárias. Ademais, a biopsia excisional fornece um diagnóstico mais confiável, com menor risco de erro de amostragem do que a biopsia com agulha.

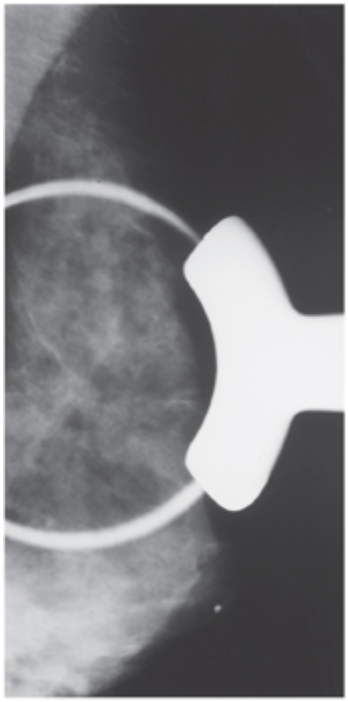

Fig. 16.15 Cicatrizes radiais podem aparecer como distorção espiculada da arquitetura. Esta lesão com espículas longas, vista na incidência lateral com compressão focal, foi comprovada como uma cicatriz radial benigna.

Calcificações Associadas a Alta Probabilidade de Câncer

A segunda lesão que quase sempre se origina de câncer de mama é a que produz calcificações finas, lineares, ramificadas e pleomorfas (Fig. 16.16). A mamografia demonstra uma grande variedade de calcificações. Embora a maioria esteja associada a processos benignos, existem alguns padrões de calcificações que quase sempre resultam de câncer. O padrão de depósito de cálcio que geralmente está associado a comedonecrose (necrose central de um câncer que ocupa o centro ductal e está se calcificando) no câncer intraductal de alto grau é praticamente diagnóstico. Calcificações finas, lineares e irregularmente ramificadas praticamente sempre advêm de câncer (Fig. 16.17). Calcificações segmentares, ou até mais extensas, que sejam extremamente pleomorfas são praticamente sempre um efeito de câncer extenso, mas felizmente são incomuns (Fig. 16.18).

Achados que Devem Levantar Suspeita

Outros achados na mamografia encerram probabilidade significativa de provir de câncer, embora muitos serão benignos. Espiculação de uma massa ou calcificações finas, lineares e ramificadas são os únicos sinais que praticamente sempre indicam câncer. Todos os demais sinais também podem ser encontrados em associação a lesões benignas e portanto são considerados suspeitos. No entanto, achados suspeitos encerram risco significativo o bastante para justificar intervenção.



Fig. 16.16 Calcificações lineares interrompidas muitas vezes indicam carcinoma ductal **in situ**. Estas calcificações lineares originaram-se de carcinoma ductal in situ de grau intermediário.

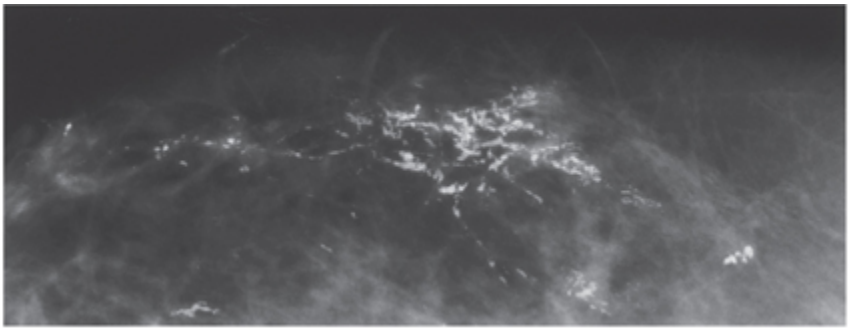

Fig. 16.17 Calcificações lineares e irregulares em distribuição segmentar praticamente garantem o diagnóstico de câncer. Estas foram comprovadas como carcinoma ductal in situ de alto grau com comedonecrose.

Lesões com Margens Mal Definidas

Má definição das margens de uma lesão é uma característica comum, porém inespecífica, que sugere processo maligno. Margens mal definidas muitas vezes decorrem de tecidos mamários normais superpostos que obscurecem as margens de uma lesão. Com o advento da TMD, mais cânceres com margens espiculadas serão detectados. Contudo, ainda haverá massas que são apenas mal definidas. Deve-se considerar a possibilidade de câncer quando se encontra um volume tecidual real em termos tridimensionais com densidade aumentada cujas bordas são mal delimitadas do tecido circundante (Fig. 16.19). Muitos cânceres não suscitam a desmoplasia que produz espículas, mas até mesmo nesses casos a infiltração do tumor geralmente se reflete na ausência de uma borda bem definida na mamografia, pois o tumor invade o tecido circundante.



Fig. 16.18 A maioria dos cânceres de mama detectados em programas de triagem é pequena. Estas calcificações em distribuição segmentar advieram de carcinoma ductal in situ razoavelmente extenso.

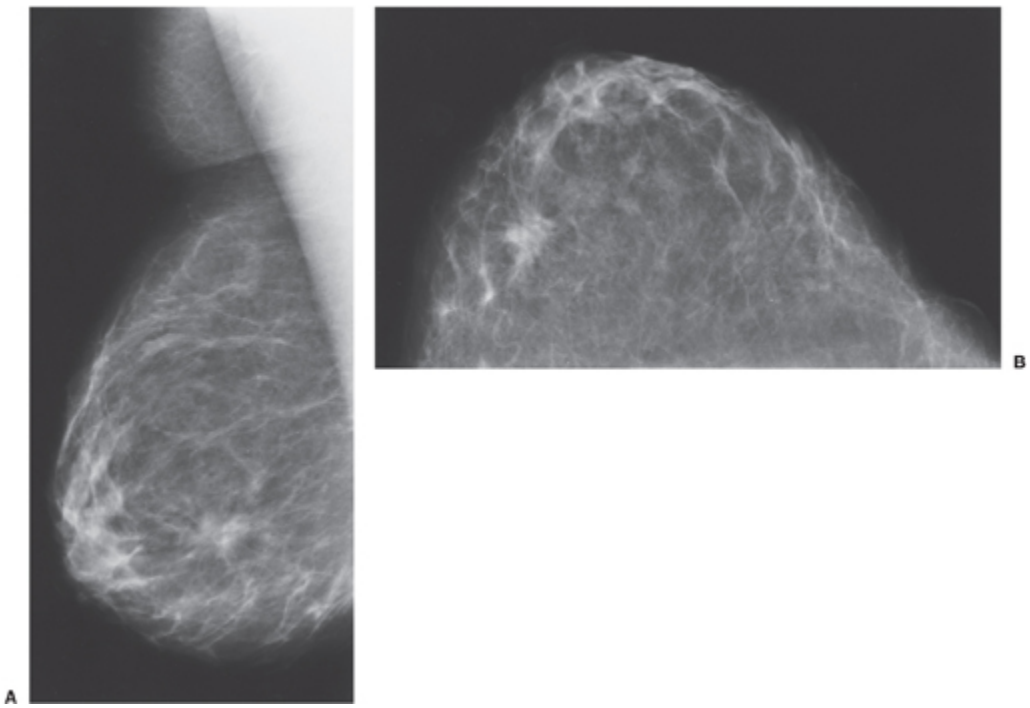

Fig. 16.19 Massas espiculadas são praticamente sempre câncer de mama. Esta lesão era um carcinoma ductal invasivo, visto na parte inferior da mama esquerda na incidência mediolateral oblíqua (A) e medialmente na incidência craniocaudal (B).

Uma lesão com margens mal definidas apresenta-se, raramente, como um processo difuso sobre uma grande área e deve ser distinguida de densidade tecidual assimétrica que é a simples acentuação de tecido mamário normal. Quando um tumor (benigno ou maligno) é circundado por tecido fibroglandular normal denso, a distinção entre uma margem invasiva e outra que esteja apenas obscurecida por tecido normal torna-se difícil ou impossível de fazer. Essa distinção pode ser facilitada pela tomossíntese, mas até mesmo com imagens transversais cânceres e lesões benignas podem ser confundidos com o tecido adjacente. Se a arquitetura mamária normal estiver preservada e não houver calcificações associadas significativas nem distorção da arquitetura, uma área de assimetria é compatível com tecido mamário assimétrico. Contudo, se a área assimétrica corresponder a uma assimetria palpável, deve-se considerá-la suspeita. Se uma área focal for palpável e não contiver líquido mediante aspiração ou representar uma massa sólida ao ultra-som, deve-se realizar biopsia.

Atenuação crescente dos raios X por uma área de assimetria ao longo do tempo também é motivo de preocupação (Fig. 16.20).

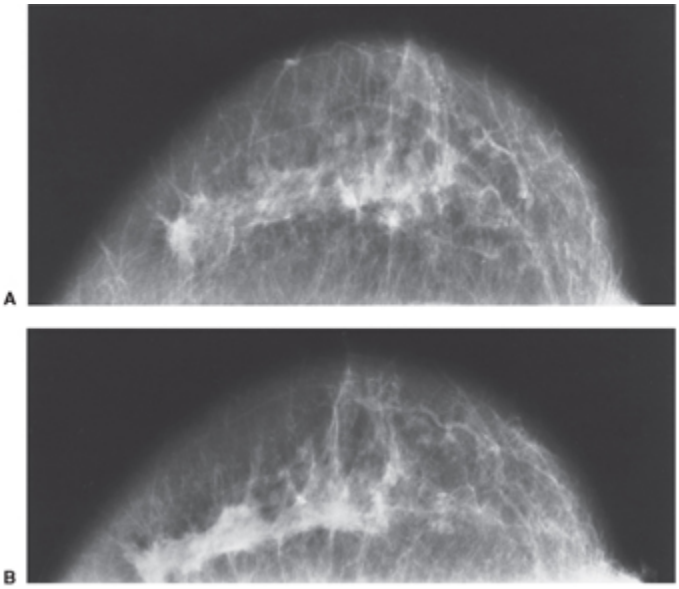

Fig. 16.20 Densidade tecidual assimétrica que aumenta com o tempo pode indicar o desenvolvimento insidioso de câncer de mama. A densidade tecidual assimétrica nesta incidência craniocaudal (A) aumentou ao longo de 15 meses (B), e a biopsia demonstrou carcinoma lobular invasivo. Observe que a arquitetura permaneceu estável a despeito do crescimento do câncer.

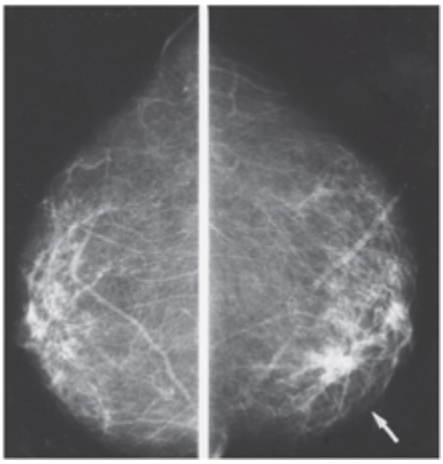

Fig. 16.21 Câncer invasivo freqüentemente é mais denso que um volume igual de tecido fibroglandular. O câncer invasivo na mama direita (seta), visto nesta incidência craniocaudal, é mais denso do que o tecido mamário fibroglandular circundante.

Embora alguns cânceres raros contenham gordura, o câncer de mama raramente contém. Em situações incomuns, atendemos casos com cânceres

que formavam uma configuração em ferradura e pareciam circundar gordura parcialmente. Em geral, os cânceres têm maior atenuação no seu centro, com esmaecimento da densidade em direção à periferia da lesão. Quando esse padrão se acompanha de distorção da arquitetura mamária, a probabilidade de câncer aumenta (Fig. 16.21). O câncer costuma ter atenuação mais alta dos raios X do que o mesmo volume de tecido fibroglandular (Fig. 16.22), o que é um indício para o diagnóstico. Não obstante, não é raro que uma lesão maligna seja sutil e não aumente a atenuação (Fig. 16.23). Alguns cânceres, particularmente os subtipos colóides, têm até mesmo atenuação menor do que igual volume de tecido fibroglandular, mas são incomuns.

Lesões com Margem Microlobulada

Muitas lesões bem circunscritas dentro da mama possuem alguma lobulação. Fibroadenomas, por exemplo, com freqüência não são perfeitamente redondos e lisos, mas têm margens onduladas e lobuladas. Contudo, quanto mais lobulada for uma lesão, maior a chance de que seja maligna (Fig. 16.24). Quando as lobulações são múltiplas e medem apenas alguns milímetros ou menos, o grau de suspeita deve aumentar. No passado, usou-se o termo nodoso para descrever essas lobulações muito pequenas, mas o Sistema de Laudos e Dados Radiológicos da Mama do ACR (BIRADS) do American College of Radiology sugere o termo microlobulação. É forte indicação de câncer mas, de novo, não patognomônico, pois massas benignas podem ter margens similares.

Distorção da Arquitetura

Câncer de mama nem sempre produz uma massa visível na mamografia, mas freqüentemente rompe os tecidos normais nos quais se desenvolve. Essa distorção da arquitetura pode ser a única evidência visível do processo maligno. Essa é uma manifestação importante, porém com freqüência bastante sutil, de câncer de mama. Em geral, o fluxo das estruturas

intramamárias é uniforme e dirigido para o mamilo, ao longo das linhas ductais. Às vezes, um processo maligno produz cicatrização de tecido, tracionando os elementos circundantes em direção a um ponto que é excêntrico para com o mamilo (Fig. 16.25).

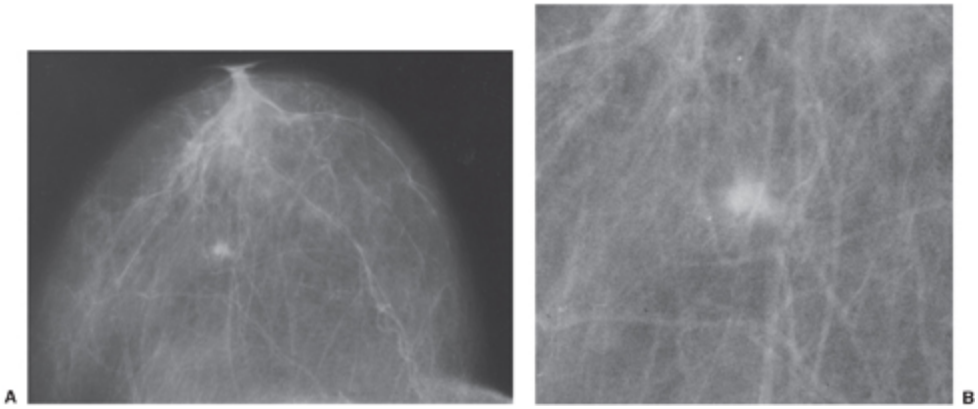

Fig. 16.22 O câncer de mama geralmente é denso para o seu tamanho. Este câncer ductal invasivo, na incidência craniocaudal (A) e com ampliação fotográfica (B), é extremamente pequeno mas bastante denso para o seu tamanho e facilmente visto quando circundado por gordura.

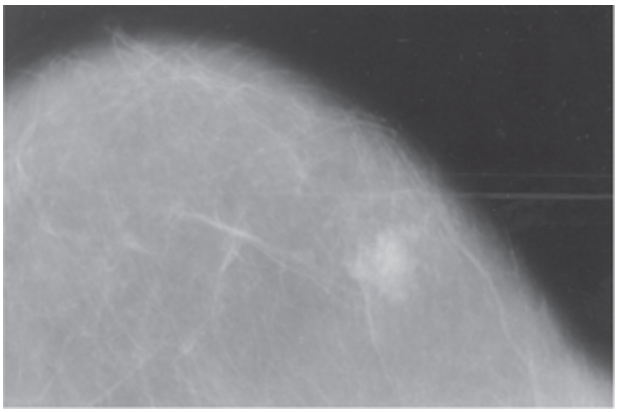

Fig. 16.23 O câncer nem sempre apresenta atenuação alta. Este câncer invasivo não é muito denso para o seu tamanho, conforme visto na incidência craniocaudal.

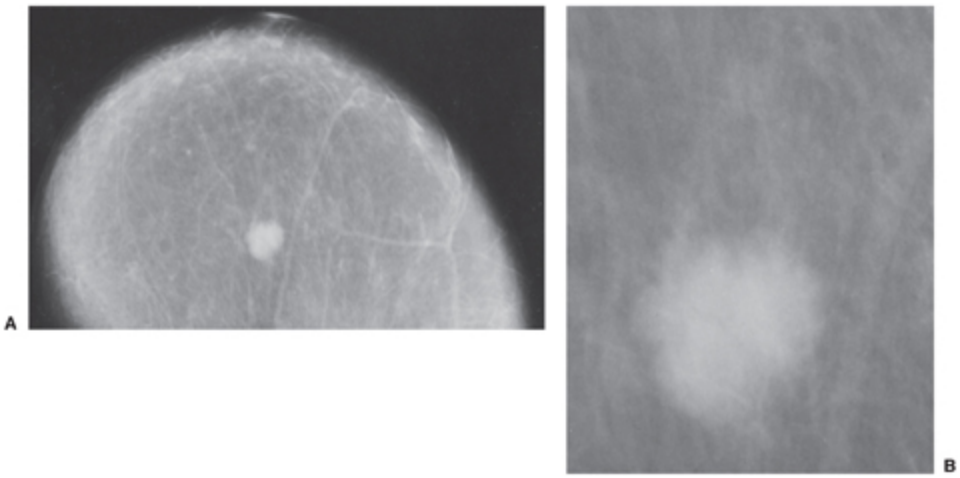

Fig. 16.24 Uma lesão com margens microlobuladas tem alta probabilidade de câncer. Este é um exemplo de massa microlobulada, na incidência craniocaudal (A) e com ampliação fotográfica (B), que foi comprovado como câncer de mama invasivo.

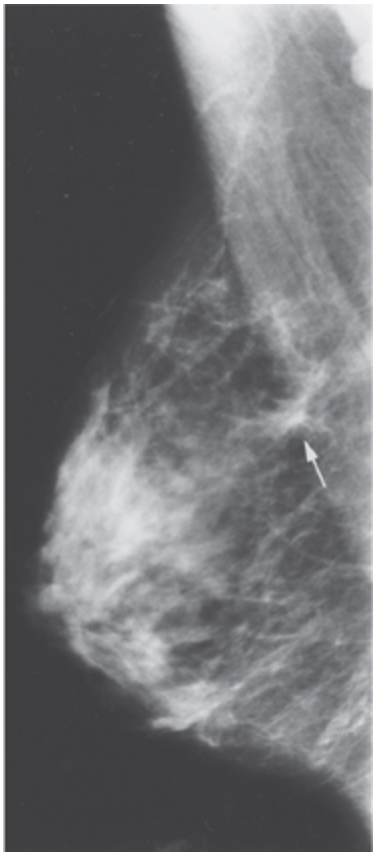

Fig. 16.25 Distorção do tecido, particularmente na interface parênquima-gordura, pode indicar câncer. Este câncer ductal invasivo (seta) foi descoberto pela cicatrização do tecido circundante, que traciona as estruturas em direção ao câncer.

Embora distorção da arquitetura deva ser vista com alto grau de suspeita e biopsia indicada, também existem causas benignas de distorção da arquitetura. Cicatrizes pós-cirúrgicas (Fig. 16.26) e adiponecrose são as causas não-malignas mais comuns, porém é surpreendentemente infreqüente que a mama forme uma cicatriz permanente perceptível ao exame radiográfico (a despeito da cicatriz ser palpável). A menos que a distorção da arquitetura coincida claramente com uma região de cirurgia prévia, deve-se investigá-la. Em nossa experiência, distorção da arquitetura que é observada na mamografia bidimensional revela conter uma massa na TMD.

Conforme mencionado (ver Cicatrizes Radiais), pode-se encontrar distorção semelhante do tecido circundante na presença de uma cicatriz radial (Fig. 16.27). Cicatrizes radiais muitas vezes se apresentam como linhas radiantes sutis, entremeadas com gordura e convergindo para uma zona às vezes transparente no centro da área. Essa característica pode sugerir o diagnóstico, mas, conforme descrito, a lesão ainda deve ser biopsiada porque a mamografia não diferencia cicatriz radial de câncer de maneira confiável. Seu aspecto macroscópico às vezes engana até o patologista.

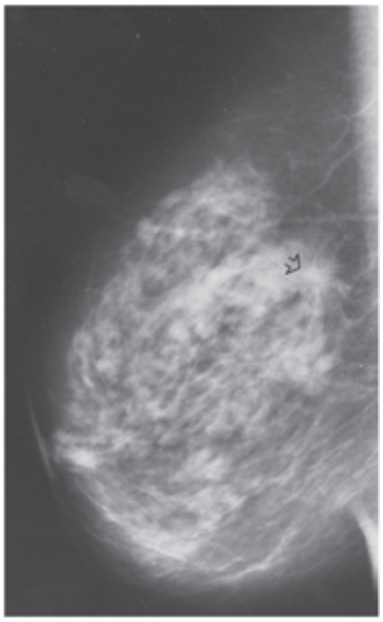

Fig. 16.26 Nos primeiros meses após uma cirurgia, distorção da arquitetura é razoavelmente comum. A distorção da arquitetura (seta) 1 mês após a remoção de uma lesão benigna é pós-cirúrgica e depois desaparece na maioria das mulheres.

Borda Parenquimatosa Distorcida

Distorção da arquitetura pode ser evidente na borda do parênquima na sua interface com a gordura subcutânea. Na mama normal, a interface é recortada e côncava em direção à pele em razão das fixações cutâneas dos ligamentos de Cooper. Não é incomum que o câncer, que muitas vezes se desenvolve na borda da mama (6), distorça essa relação e cause achatamento ou retração do parênquima local. Essa forma de distorção da arquitetura pode manifestar-se como uma tração ou espessamento, ou apenas como achatamento ou retificação da borda (Fig. 16.28).

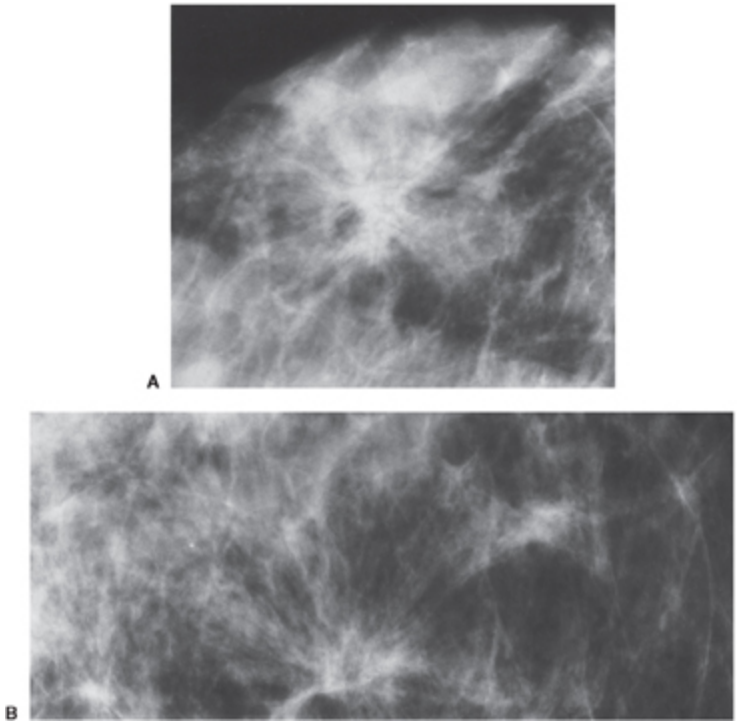

Fig. 16.27 Cicatrizes radiais são indistinguíveis de câncer na mamografia e devem ser biopsiadas para estabelecer o diagnóstico correto. Esta massa espiculada muito suspeita (A) foi comprovada como uma cicatriz radial benigna. É radiograficamente indistinguível deste carcinoma ductal invasivo (B), que até parece estar retendo gordura, uma ilusão criada pela superposição das estruturas mamárias.

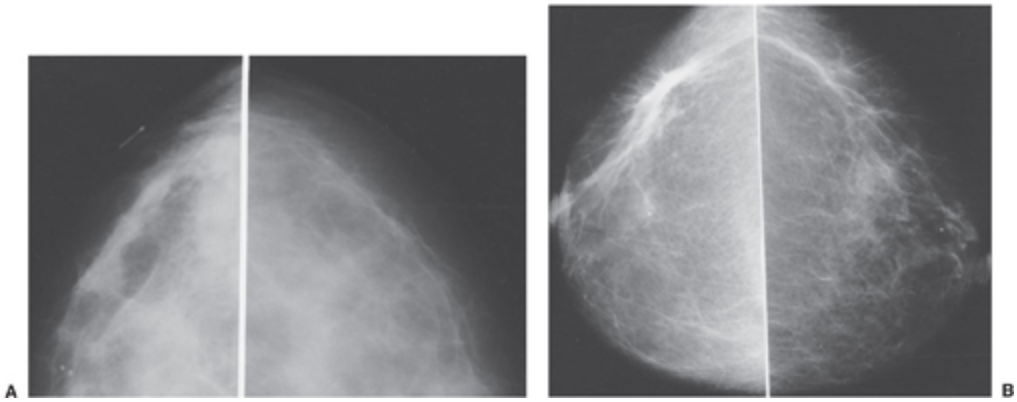

Fig. 16.28 A borda do parênquima pode ser distorcida por câncer. Nesta paciente (A), o tecido na borda do parênquima aumentou de densidade ao longo do tempo. As incidências craniocaudais da mesma mama obtidas com intervalo de 1 ano estão posicionadas como imagens em espelho, demonstrando o aumento da densidade que ocorreu no tecido mamário embaixo da gordura subcutânea. A etiologia era câncer de mama invasivo. Na segunda paciente (B), há assimetria da arquitetura nesta região, causada por câncer de mama.

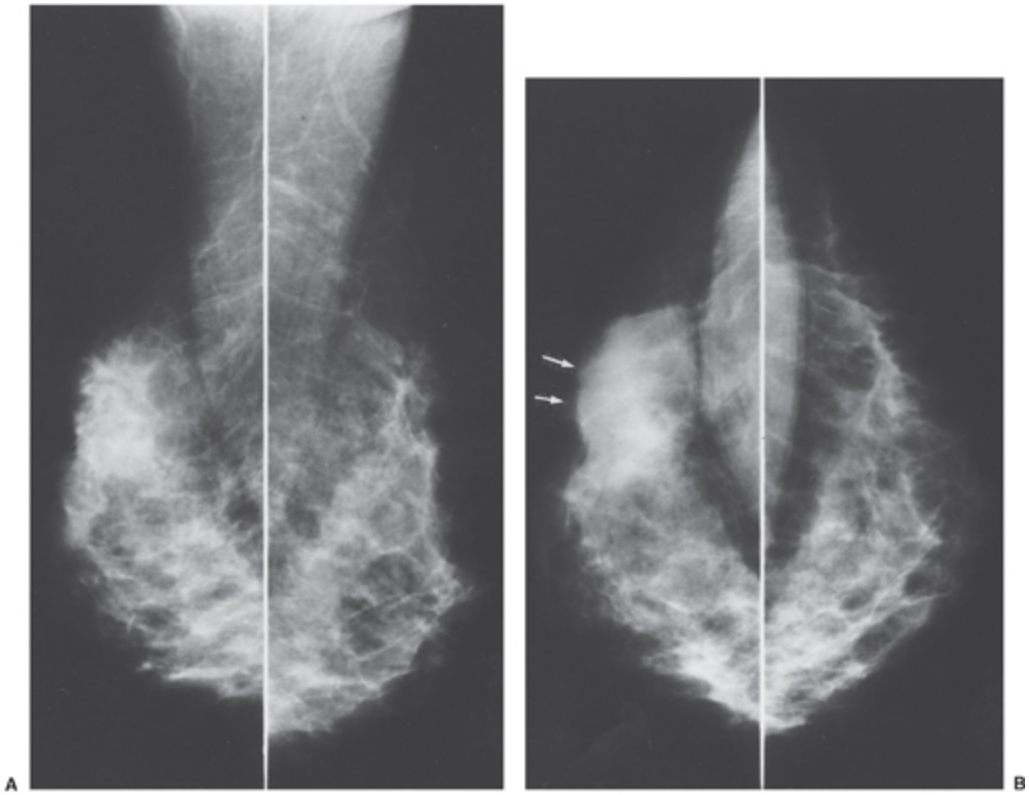

Fig. 16.29 Câncer pode causar abaulamento na borda do parênquima. O câncer invasivo na mama esquerda aparece como uma densidade assimétrica na incidência mediolateral oblíqua (A). Observe na incidência craniocaudal (B) que há um grande abaulamento do contorno do parênquima em direção à gordura subcutânea (setas).

A distorção oposta da borda parenquimatosa também pode ser significativa. Um abaulamento ou convexidade do tecido em direção à gordura subcutânea, ao longo da borda do parênquima, também indica a possibilidade de câncer (Fig. 16.29). Contudo, um abaulamento convexo decorre mais provavelmente de cisto ou fibroadenoma. Porém um abaulamento na borda parenquimatosa justifica investigação se estiver presente em duas incidências.

Aumento da Densidade com o Tempo

Martin *et al*. (7), em sua revisão de mamografias falso-negativas, salientaram que a mama é um órgão involutivo. O desenvolvimento mamário provavelmente ocorre ao longo de vários anos, desde a adolescência quando os ductos crescem e se ramificam, formando então as unidades ductolobulares terminais e as estruturas glandulares da mama. Uma gravidez a termo completa o desenvolvimento. A involução é uma inversão do processo e ocorre em idades diversas em mulheres diferentes. Em algumas mulheres, começa no início da vida, enquanto em outras é um processo tardio. É provável que, em muitas mulheres na quarta década de vida, as estruturas glandulares e fibrosas da mama comecem a ser reabsorvidas, mas podem persistir em outras mulheres até as décadas subseqüentes. Como a involução geralmente resulta em proporção mais alta de gordura, a mama — se houver alguma alteração — torna-se mais radiotransparente com o tempo. As densidades relativas dos tecidos mamários parecem aumentar com o tempo se a paciente sofrer perda ponderal significativa. Em pequeno número de mulheres, a TRH pode produzir aumentos focais ou difusos na densidade tecidual. Contudo, áreas focais de aumento da densidade ao longo do tempo devem ser vistas com suspeita e merecem avaliação cuidadosa (Fig. 16.30). Se a paciente estiver recebendo TRH, alguns sugerem a interrupção da terapia por 3 meses e, findo esse período, monitoração da densidade. Muitas mulheres preferem continuar com o tratamento, e, nessa situação, biopsia de uma densidade

focal crescente é oportuna. Entretanto, as preocupações que foram levantadas acerca dos riscos da TRH (8) devem tornar esse efeito na mamografia ainda menos comum no futuro.

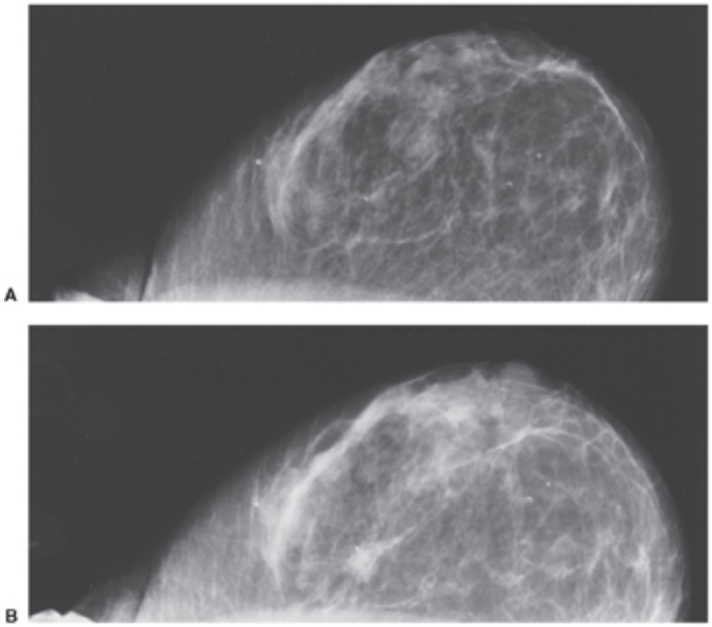

Fig. 16.30 Uma área focal de aumento da densidade deve gerar preocupação. A mamografia em 1988 é normal na incidência craniocaudal (A) desta mulher de 72 anos. Uma nova densidade aparece na parte lateral da mama na incidência craniocaudal em 1989 (B). Este caso demonstra a necessidade de triagem anual, até mesmo em mulheres de mais idade.

Para avaliar o fenômeno de aumento significativo na densidade, é importante comparar o exame atual com exames realizados 2 anos ou mais antes, se disponíveis, porque uma área de densidade crescente pode ser inaparente ao longo de um período de acompanhamento menor.

Densidade Assimétrica Focal

Não há consenso geral em torno dessa terminologia. Embora as mamas sejam órgãos simétricos, a simetria está longe de ser perfeita entre as duas mamas, e elas raramente são posicionadas de maneira simétrica. Uma assimetria focal é aquela que sobressai das inúmeras outras assimetrias normais (com freqüência, “está nos olhos de quem vê”). A assimetria focal

de um radiologista é interpretada como tecido mamário normal por outro. Deve-se encarar o termo densidade assimétrica como uma forma de avaliação preliminar. Uma densidade assimétrica pode suscitar investigação adicional, porém a maioria das densidades assimétricas constitui ilhas benignas de tecido mamário, e isto geralmente pode ser esclarecido com base nas duas incidências padrões.

Deve-se diferenciar densidade assimétrica focal significativa de tecido mamário denso assimétrico normal, que quase sempre é benigno. Quando comprovadamente resulta de câncer, a densidade assimétrica faz parte do espectro de lesões com margens mal definidas. Uma densidade assimétrica poderá ser demonstrada como uma massa, que é definida como um volume tridimensional em que a densidade é mais alta no centro e esmaece em direção à periferia. Às vezes, a densidade é evidente apenas porque a arquitetura subjacente é obscurecida e a densidade parece estar "tentando formar uma massa" (Fig. 16.31A). Essa situação torna-se menos problemática com o uso da TMD, pois esse exame elimina a superposição de estruturas.

Uma assimetria focal tridimensional deve atrair a atenção do observador (Fig. 16.31B, C). Podem-se usar incidências com magnificação para avaliar o achado e caracterizá-lo melhor a fim de determinar se representa apenas uma ilha de tecido mamário ou algo mais significativo (Fig. 16.31D−F). Uma densidade assimétrica que tenha as características de uma massa deve ser vista com suspeita. Ao se suspeitar de uma massa, o ultra-som ajuda a determinar se decorre de cisto benigno ou se representa uma lesão sólida, quando se deve considerar uma biopsia.

Microcalcificações Aglomeradas

Mamografia é a única técnica capaz de detectar microcalcificações aglomeradas que, quando encontradas de maneira isolada, freqüentemente anunciam a presença de câncer de mama em estágio precoce. A definição de microcalcificações aglomeradas varia. Os dados sugerem que cinco ou

mais calcificações, com cada partícula de diâmetro inferior ou igual a 0,5 mm e a aglomeração isolada em pequeno volume da mama e projetada dentro de um volume de 1 cm^3 na mamografia, justificam avaliação cuidadosa.

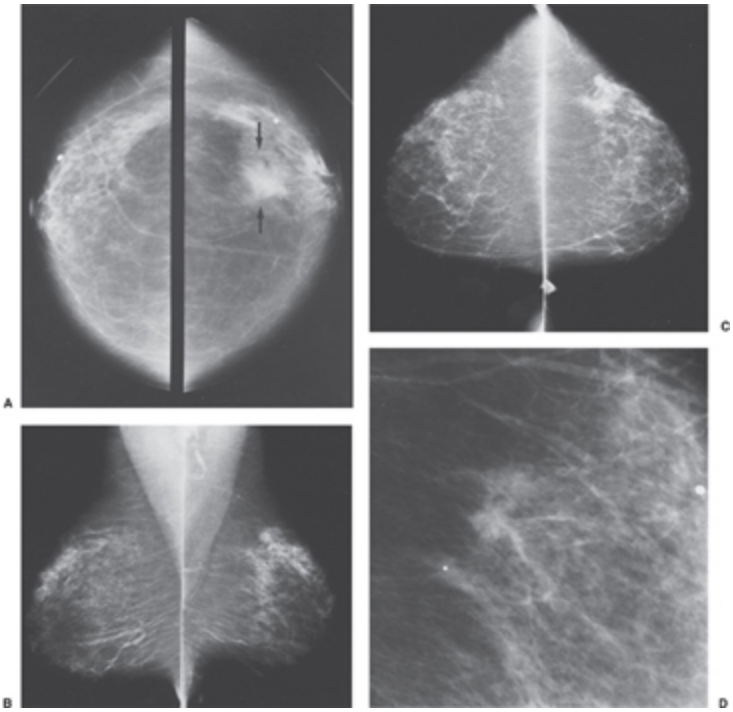

Fig. 16.31 Pode ser preciso avaliar uma densidade assimétrica focal para determinar se uma massa está presente. (A) Nesta paciente, a assimetria (setas) é densa no centro e esmaece em direção à periferia. Era real em termos tridimensionais, tornando-a compatível com uma massa. A biopsia revelou câncer de mama invasivo. Nesta segunda paciente, observa-se uma assimetria focal no quadrante superior externo da mama direita nas incidências mediolateral oblíqua (B) e craniocaudal (C). A magnificação das incidências mediolateral oblíqua (D)

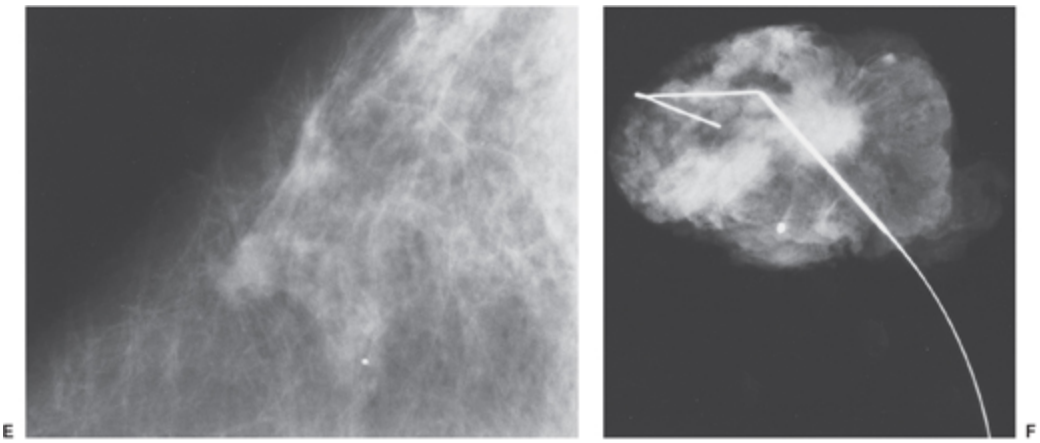

(continua)

Fig. 16.31 (continuação) e craniocaudal (E) sugere uma lesão espiculada, e um câncer de mama invasivo foi excisado, como se vê na radiografia da amostra (F).

Importância do Número de Calcificações

Houve controvérsia excessiva sobre a importância do número de calcificações. O número define uma aglomeração, mas a localização, a morfologia e a distribuição das calcificações definem sua importância. Na tentativa de chegar a um limiar razoável, criou-se o termo calcificações aglomeradas. Em uma definição geral, estas são calcificações próximas umas das outras em um grupo isolado. Surge então a pergunta sobre quando um grupo de calcificações representa uma aglomeração significativa.

Calcificações sem uma massa associada devem ser consideradas separadamente daquelas localizadas dentro de uma massa tumoral. É muito comum observar uma ou mais calcificações em uma massa tumoral, e até 80% dos cânceres de mama contêm depósitos de cálcio ao exame patológico. Contudo, é incomum que menos de cinco calcificações isoladas sem massa tumoral, vistas na mamografia, decorram de câncer.

O número de cinco microcalcificações como limiar para biopsia não é absoluto. Decerto, cálcio começa a ser depositado pelas células cancerosas em algum momento, e, muito provavelmente, um único depósito pode formar-se dentro do câncer. A realidade, porém, é que praticamente todos os grupos de calcificações contendo menos de cinco partículas são benignos.

Na série original de Egan *et al*. (9), 84% dos cânceres encontrados graças às calcificações associadas continham . 10 calcificações; os autores não encontraram nenhum câncer quando havia menos de 5 calcificações, e essa é a origem da regra. Não existem dados indicando detecção rotineira de cânceres apenas pela presença de uma, duas, três ou quatro calcificações. Existem apenas casos isolados, que são raros, com nenhum na literatura. A detecção de câncer com base no achado de uma, duas, três ou quatro calcificações provavelmente é uma ocorrência casual. Com certeza, o número de casos em que isso acontece é pequeno demais para justificar biopsia rotineira. A menos que grupos de uma a quatro calcificações sejam encontrados juntamente com outros sinais de câncer, ou as calcificações exibam morfologia bastante suspeita (extremamente finas e angulares ou ramificadas), o limiar de cinco foi consagrado pelo tempo. Advogados às vezes tentam usar esse limiar para processar radiologistas que acompanham aglomerações contendo cinco ou mais calcificações. Isto é indevido porque a maioria dessas aglomerações decorre de processos benignos. Como praticamente toda mama contém calcificações visíveis em mamografias, a identificação de um grupo de calcificações como uma aglomeração é apenas a primeira etapa. A decisão sobre o que fazer com o achado envolve a idade da paciente, a morfologia das calcificações e outros fatores.

Como as calcificações associadas a câncer de mama costumam ser muito pequenas (calcificações de 150 a 200 **µ**m são detectáveis na mamografia de contato), elas podem ser chamadas de microcalcificações, embora sejam visíveis a olho nu. A possibilidade de câncer aumenta à medida que o tamanho das calcificações individuais diminui (embora a adenose benigna possa produzir partículas extremamente pequenas) e o seu número total por unidade de volume aumenta (5,10). O risco de câncer aumenta quando o tamanho e o formato das calcificações são heterogêneos. Conforme mencionado, certos padrões e tipos de calcificações possuem forte associação a câncer de mama. É a sua aglomeração no local do tumor que as torna significativas. A maioria das microcalcificações representa

distúrbios benignos, mas cerca de 20 a 30% dos grupos que são biopsiados, quando não há massa palpável, constituem câncer.

Depósitos de cálcio são extremamente comuns na mama. Variam desde alguns centímetros a partículas menores que 100 μm que são visíveis apenas sob o microscópio. O patologista costuma ver calcificações que são inaparentes na mamografia. A maioria dos depósitos radiopacos que são chamados de calcificações contém cálcio na forma de hidroxiapatita de cálcio e fosfato de tricálcio, porém trabalho realizado por Galkin *et al*. (11) sugeriu que microcalcificações também podem conter uma variedade de metais pesados e podem não ser compostas exclusivamente de derivados de cálcio. Isto pode tornar-se importante um dia, caso se consiga realizar análise espectral *in vivo*. No futuro próximo, tais metais pesados talvez possibilitem exames de subtração de energia dual por meio de mamografia digital para revelar mais facilmente calcificações aglomeradas.

A causa de depósito de cálcio no câncer de mama ainda não é bem compreendida. Em tumores muito grandes, as calcificações podem formar-se simplesmente no tecido necrótico. Contudo, tumores grandes estão se tornando menos comuns. A maioria das calcificações associadas a câncer surge em CDIS. Muitas calcificações relacionadas com tumores formam-se nos restos celulares necróticos (10,12) que acompanham alguns carcinomas intraductais. Isto é mais evidente quando há comedonecrose em CDIS. As células em geral são pouco diferenciadas, com alto grau nuclear e intensa necrose central. Outras calcificações de câncer podem ser secundárias a secreções celulares de material cristalino (13). Tais secreções provavelmente são a etiologia de calcificações encontradas nos espaços cribriformes dos tipos mais bem diferenciados de CDIS. Em nossa prática, cerca de 17% dos cânceres invasivos são detectados apenas em virtude de calcificações vistas por mamografia. Como cânceres invasivos quase certamente se originam de câncer intraductal, este pode continuar a crescer juntamente com a lesão invasiva. Nessa situação, calcificações que estão associadas a câncer geralmente são encontradas na parte intraductal da

lesão. Assim, ainda que, no futuro, se descubra que o CDIS não tem muita importância e apenas cânceres invasivos são relevantes, a detecção pela mamografia de calcificações continuará a ser importante.

Em geral, calcificações relacionadas com câncer são encontradas na própria lesão. Às vezes, as calcificações estão no tecido adjacente benigno, e um câncer será encontrado por aparente acaso. Como é raro realizar biopsia da mama e encontrar um câncer por acaso, a freqüência moderada dessa associação sugere que os processos estejam relacionados e não sejam casuais. O carcinoma lobular *in situ* (CLIS) é outro exemplo (embora não deva ser classificado como câncer). Quase sempre é encontrado por acaso em uma biopsia, realizada muitas vezes em razão de calcificações aglomeradas. A freqüência dessa associação (14) torna provável que as calcificações estejam relacionadas indiretamente. Georgian-Smith e Lawton (15) descreveram uma situação rara em que o CLIS pode conter calcificações. Embora a série deles fosse pequena (7 casos em 1 ano) quando isso ocorreu e o CLIS fosse da variedade pleomorfa, 2 das 5 pacientes com esse diagnóstico tinham câncer lobular invasivo associado.

Tamanho, Formato e Distribuição das Calcificações

Certos formatos e padrões de distribuição de partículas de cálcio estão fortemente associados a câncer de mama (Fig. 16.32). As partículas geralmente têm diâmetro # 0,5 mm. Conforme mencionado, Egan *et al*. avaliaram 468 lesões compostas de calcificações sem massa associada. Do total, 353 eram benignas e 115 malignas. Eles não encontraram cânceres quando todas as calcificações mediam . 2 mm. Cânceres podem incluir calcificações grandes, porém a maioria das calcificações contidas em uma aglomeração causada por câncer é muito pequena.

Uma segunda característica importante das calcificações associadas a câncer é sua distribuição aglomerada no local do tumor. Os dados indicam que a maioria dos cânceres desenvolve-se a partir de uma única célula, e o tumor representa um clone de células cancerosas. Cânceres que não se expandiram extensamente para cima e para baixo de uma rede ductal quase

sempre possuem um epicentro, e as calcificações surgem em torno desse ponto. Como as calcificações associadas a câncer de mama quase sempre se formam na parte intraductal do tumor, alguns sugeriram que há uma polaridade na sua distribuição que de certa forma é triangular e voltada na direção geral do mamilo (16).

Como o câncer de mama quase sempre é um problema que envolve um segmento de um único ducto, calcificações que estão dispersas difusamente pela mama quase sempre são depósitos benignos. Um processo benigno é quase garantido quando calcificações dispersas difusamente são bilaterais. Às vezes, um segmento ductal é muito extenso, e um comedocarcinoma envolvendo muitos ramos ductais pode produzir depósitos extensos. Porém CDIS disposto difusamente com comedonecrose produz depósitos ductais razoavelmente típicos que se espalham por muitos ramos dos ductos de um lobo em distribuição segmentar característica (Fig. 16.33). Ao contrário de calcificações benignas, tendem a ser muito pequenas e de formato extremamente heterogêneo. Tabar *et al*. (17) relataram que, quando um câncer invasivo pequeno (lesões T1) está associado a calcificações intraductais extensas, a paciente corre risco muito mais alto de morte do que com o câncer invasivo habitual do mesmo tamanho. A razão disso é obscura. Tabar *et al*. propuseram que pode haver alguns cânceres invasivos que formam o que parecem ser redes ductais extensas, mas estas na verdade são cânceres invasivos extensos, e portanto o que parece ser uma pequena lesão invasiva pode ser bastante extensa.

Fig. 16.32 Esquema dos tipos de calcificações associados a câncer.

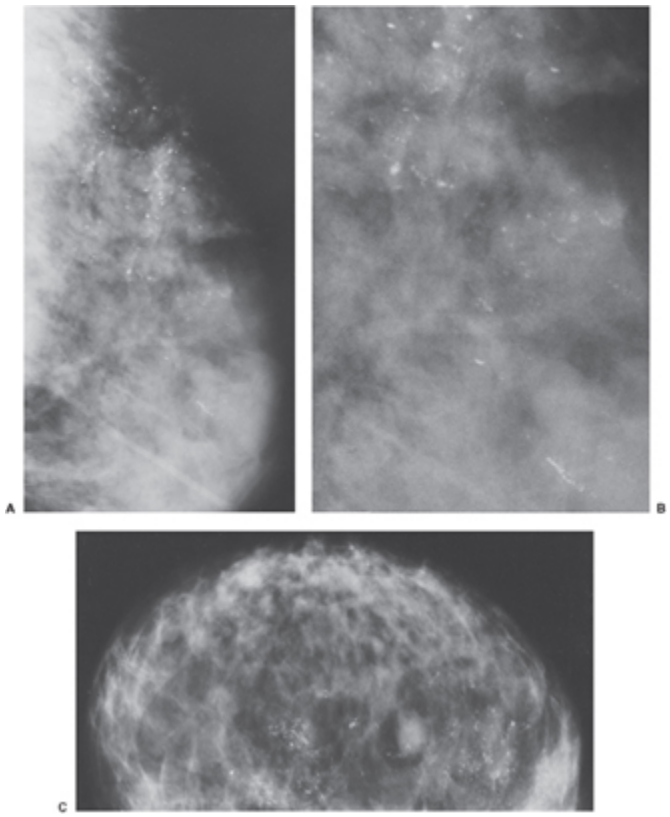

Fig. 16.33 Calcificações difusamente dispersas (secundárias mais provavelmente a um processo benigno) devem ser distinguidas de calcificações em distribuição segmentar (secundárias mais provavelmente a câncer). As últimas calcificações podem inicialmente parecer estar difusamente dispersas na incidência mediolateral oblíqua (A), porém uma análise mais cuidadosa mostra que elas não estão presentes em toda a mama, mas sim distribuídas de maneira segmentar. Sua morfologia é pleomorfa, vista nesta ampliação fotográfica (B), o que é coerente com o carcinoma ductal difuso in situ que foi encontrado na biopsia. (C) Nesta paciente, as numerosas calcificações também não estão dispersas difusamente, pois se agrupam em duas zonas em vez de em distribuição aleatória. Sua morfologia também é preocupante, e a biopsia demonstrou carcinoma ductal in situ.

AVALIAÇÃO DA HISTOLOGIA

Durante muitos anos, o CDIS foi considerado uma lesão única diferenciada apenas pela histologia (tipos comedocarcinoma, micropapilar e cribriforme). Mais recentemente, envidaram-se esforços para subcategorizar o CDIS (18) na esperança de que esse sistema de classificação fosse usado para predizer o potencial biológico futuro dessas lesões e orientar a melhor conduta para tratá-las (19). Com base nas observações de Lagios *et al*. (20)

e ratificadas por Holland *et al*. (18), o CDIS pode ser dividido em lesões que possuem características pouco diferenciadas, aquelas com diferenciação intermediária ou moderada e as que podem ser classificadas como bem diferenciadas. Tais classificações baseiam-se nas características celulares e nos padrões de crescimento. Essas características incluem o grau nuclear, a relação da arquitetura das células e a presença ou ausência de necrose. A morfologia nuclear nas células é um indicador importante do prognóstico. Algumas das características que devem ser avaliadas são incluídas no sistema proposto por Holland *et al*. e citadas adiante.

Diferenciação Citológica

1. Lesão bem diferenciada. As células são de tamanho e formato uniformes (monomorfas), com cromatina distribuída igualmente, nucléolos ausentes ou modestos e raras mitoses evidentes.
2. Lesão com diferenciação intermediária. Algum pleomorfismo. A cromatina pode estar levemente agrupada, e há nucléolos e mitoses eventuais.
3. Lesão pouco diferenciada. Células pleomorfas com núcleos pleomorfos, cromatina agrupada, nucléolos proeminentes e mitoses freqüentes.

Necrose

Necrose geralmente está presente no CDIS pouco diferenciado, às vezes no CDIS de diferenciação intermediária e em geral ausente no CDIS bem diferenciado. As características da arquitetura do CDIS são as seguintes:

1. A polarização das células (orientação do seu eixo longitudinal para uma luz) é uma característica importante.
2. Células altamente polarizadas, formando espaços cribriformes ou protrusões micropapilares na luz ductal, estão associadas a CDIS bem diferenciado.

3. Células altamente polarizadas podem estar presentes sem luz ductal associada e formar um padrão de crescimento sólido. Isto às vezes ocorre no CDIS moderadamente diferenciado.
4. Polarização menor (as células têm orientação aleatória) está associada a CDIS pouco diferenciado. A lesão pode formar um padrão sólido com ou sem necrose ou padrão pseudomicropapilar ou cribriforme.

Durante um seminário na Filadélfia no fim da década de 1990, um grupo de especialistas chegou a um consenso na tentativa de definir as três formas principais de CDIS.

O sistema baseia-se no grau nuclear, nos tipos celulares e na organização das células entre si.

Grau Nuclear

O painel de especialistas recomendou que o CDIS seja estratificado principalmente segundo o grau nuclear. Necrose pode ocorrer em qualquer um dos padrões. O termo comedo refere-se especificamente a crescimento intra-epitelial sólido dentro da membrana basal com necrose central (zonal). Tais lesões são freqüentemente, mas nem sempre, de alto grau nuclear. Essa é uma grande mudança dos sistemas prévios de classificação que usavam o termo comedo para indicar necrose central e características nucleares de alto grau.

Núcleos de baixo grau (GN 1)

Aspecto: monótono (monomorfo)

Tamanho das células: 1,5 a 2,0 vezes o tamanho de um eritrócito normal ou a dimensão do núcleo de uma célula epitelial ductal.

Características: geralmente exibem cromatina difusa e finamente dispersa, nucléolos e figuras mitóticas apenas eventuais. Em geral, associados a polarização das células constituintes.

Ressalva: a presença de núcleos que são de tamanho semelhante porém pleomorfos impossibilita a classificação de baixo grau.

Núcleos de alto grau (GN 3)

Aspecto: intensamente pleomorfo.

Tamanho: núcleos geralmente . 2,5 vezes um eritrócito ou a dimensão do núcleo de uma célula epitelial ductal.

Características: geralmente vesiculares e exibem distribuição irregular da cromatina e núcleos proeminentes e muitas vezes múltiplos. Mitoses podem ser proeminentes.

Núcleos de grau intermediário (GN 2)

Núcleos que não são GN 1 nem GN 3.

Necrose

Uma série de estudos mostrou que a necrose modifica o risco associado ao grau nuclear. Os participantes do seminário recomendaram que ela seja incluída nas características citadas no laudo da patologia. Necrose é definida pela presença de células fantasmas e restos de cariorrexe. O painel concordou que essas são características importantes que distinguem resto necrótico de material secretório.

Quantificação da Necrose

Comedonecrose: qualquer necrose da zona central dentro de um ducto, em geral exibindo padrão linear dentro de ductos, se secionada longitudinalmente

Pontilhada: necrose do tipo não-zonal (focos de necrose que não exibem um padrão linear ao corte longitudinal)

Polarização Celular

A polarização reflete a orientação radial da parte apical de células tumorais em direção aos espaços intercelulares (semelhantes a luzes), sejam luzes maiores ou espaços microacinares diminutos, o que produz aspecto semelhante a roseta. A polarização é típica de CDIS de menor grau com

arquitetura cribriforme e sólida, mas também pode ser observada em protuberâncias epiteliais, pontes, arcadas e micropapilas de CDIS de graus menores com arquitetura micropapilar. O grupo reconheceu que essas características se aplicariam à maioria dos CDIS comprovados, mas que uma pequena proporção dos casos, como os tipos celulares apócrino e em anel com sinete, não é classificada facilmente. Para esses subtipos, a estratificação ainda não está estabelecida.

Padrão de Arquitetura

O painel de consenso admitiu que o padrão arquitetural *per se* não estratifica CDIS satisfatoriamente quanto ao prognóstico. Ademais, não há associação consistente com o grau nuclear, de modo que qualquer padrão pode conter qualquer grau nuclear. Contudo, há algumas evidências de que a arquitetura micropapilar, quando presente na sua forma pura, está mais comumente associada a doença mais extensa, multifocal e multicêntrica. Portanto, o painel concordou que os padrões de arquitetura presentes em uma lesão de CDIS devam ser citados no laudo. Em casos de multiplicidade de padrões dentro da mesma lesão, devem-se citá-los em ordem decrescente de quantidade e fazer uma observação da presença de diversos padrões. O comitê aceitou os seguintes padrões de arquitetura:

comedo

cribriforme

papilar

micropapilar

sólido

Pode haver necrose em qualquer um desses padrões. O termo comedo refere-se especificamente a crescimento intra-epitelial sólido dentro da membrana basal com necrose central (zonal). Tais lesões são freqüentemente, mas nem sempre, de alto grau nuclear. Essa é uma grande mudança dos sistemas prévios de classificação que usavam o termo comedo

para indicar necrose central e características nucleares de alto grau. O sistema atual permite a separação entre grau nuclear e arquitetura, quando apropriado.

Heterogeneidade do Grau Nuclear

A nomenclatura empregada deve refletir o grau nuclear mais alto, porém o painel reconheceu que algumas lesões de CDIS exibem heterogeneidade do grau nuclear. Atualmente não se sabe se a proporção relativa de cada grau nuclear influencia o prognóstico. O painel concordou que um laudo pode citar a presença de graus nucleares adicionais na lesão e, nessas circunstâncias, incluir a proporção aparente do componente de grau mais alto (18).

Alguns dados sugerem que CDIS pouco diferenciado tem maior probabilidade de recorrer se for tratado incompletamente e de tornar-se invasivo mais cedo (dentro de vários anos após o diagnóstico), enquanto CDIS mais bem diferenciado tem menor probabilidade de recorrer cedo. Contudo, no Protocolo B17 do National Surgical Adjuvant Breast Project, que comparou o tratamento de CDIS por excisão isolada *versus* excisão seguida de radiação, o único fator que os pesquisadores consideraram capaz de predizer a recorrência foi a presença de comedonecrose (21). Com acompanhamento médio de quase 4 anos, os pesquisadores relataram que entre as 391 mulheres cujo CDIS foi tratado com nodulectomia isolada, 64 (16,4%) recorreram, e metade desses casos era de recorrências invasivas. A radioterapia reduziu a taxa de recorrência para apenas 7% (28/399), e apenas 8 (2%) desses casos tiveram recorrência invasiva. Eles concluíram que todas as mulheres com CDIS significativo devem ser submetidas a nodulectomia e irradiação.

Estão sendo usados outros protocolos para determinar se CDIS bem diferenciado pode ser tratado com conduta menos intensiva. Parece que o CDIS bem diferenciado leva mais tempo para recorrer, porém CDIS de baixo grau não é totalmente inócuo. Page *et al*. (22) reviram 28 pacientes

que foram biopsiadas no passado e receberam o diagnóstico incorreto de um achado benigno. Retrospectivamente, elas receberam o diagnóstico de CDIS cribriforme de baixo grau. Dentre elas, houve 9 (36%) recorrências durante um período de 25 anos. Sete das mulheres (25%) desenvolveram cânceres invasivos dentro de 10 anos, no mesmo quadrante da mesma mama. Duas outras mulheres tiveram recorrências nos anos seguintes, e houve 5 mortes (18%) nesse grupo. Deve-se ter em mente que, embora as lesões iniciais não tenham sido comprovadas como CDIS na época da biopsia, elas haviam sido excisadas. Muitas das lesões podem ter sido totalmente excisadas. O fato de que proporção tão alta ainda assim recorreu e uma grande percentagem recidivou como câncer de mama invasivo é uma forte evidência de que CDIS de todos os graus constitui uma lesão significativa.

Em conseqüência de sua história natural aparentemente distinta, tem havido grande interesse na tentativa de diferenciar essas lesões pelo seu aspecto mamográfico. Esse problema é complicado pelo fato de que muitas dessas lesões possuem histologia mista e dificultam uma classificação simples. Fomos incapazes de diferenciar precisamente lesões de CDIS segundo os padrões de calcificações (23). Não obstante, quando as calcificações são predominantemente finas, lineares e ramificadas, elas quase sempre representam CDIS pouco diferenciado, sendo as calcificações produzidas pela comedonecrose. Um pequeno aglomerado de calcificações pequenas heterogêneas que não têm distribuição linear não permite um diagnóstico histológico preciso e confiável e pode advir de CDIS de grau alto, intermediário ou baixo. Revisão histológica continua a ser o único método preciso de estabelecer as características histológicas do CDIS.

Calcificações Suspeitas

Em uma população submetida a triagens repetidas, detectam-se cânceres de tamanho pequeno e estágio precoce. As calcificações em lesões malignas tendem a estar confinadas a um pequeno volume (1 a 2 cm^3) de tecido em

relativo isolamento. A probabilidade de câncer aumenta com o número e o pleomorfismo das calcificações no aglomerado.

Calcificações e Extensão do Câncer

Deve-se compreender que calcificações causadas por câncer podem representar apenas uma pequena parte da lesão inteira. De fato, o tumor pode estender-se pela mama, e a única indicação pode ser um pequeno grupo de calcificações em parte dele. As calcificações dos comedocarcinomas pouco diferenciados são as que chegam mais perto de definir a extensão da lesão, mas até mesmo esses cânceres nem sempre se calcificam, e a remoção apenas do tecido que contém as calcificações não garante a excisão de toda a lesão. Não existem exames que possam substituir a análise histológica direta para definir a extensão completa de um câncer. O tecido excisado deve ter sua superfície marcada com tinta e avaliada cuidadosamente para determinar se o CDIS se estende até a margem. No Massachusetts General Hospital, uma margem só é considerada livre quando não há tumor a menos de 2 mm dela. Mesmo com essa definição, verificamos que até 40% das pacientes com margens livres tinham CDIS residual quando elas foram reexcisadas ou sofreram mastectomia. Alguns especialistas acreditam que a margem de tecido normal deve ter largura mínima de 10 mm para reduzir a chance de recorrência. Como o CDIS se propaga dentro dos ductos, até mesmo essa margem ampla não é considerada suficiente. Um estudo englobando os hospitais de Harvard acompanhou mulheres, cuja lesão de CDIS original tinha menos de 2 cm na sua maior dimensão, que apresentavam margens livres à excisão e foram tratadas com nodulectomia isolada sem radioterapia. O estudo foi interrompido porque um número excessivo de mulheres recorreu (2,5 a 3% recorreram a cada ano). É por essa razão que muitos acreditam que o melhor tratamento do CDIS é nodulectomia até margens claras, seguida por irradiação de toda a mama para reduzir a probabilidade de que doença residual oculta resulte em recorrência.

Características Morfológicas de Calcificações Associadas a Câncer

O número de calcificações define a aglomeração, mas os formatos (morfologia) e a distribuição dos depósitos determinam sua importância. A despeito de aglomeração ou de uma distribuição linear ou segmentar igualmente suspeita, se as calcificações tiverem morfologia benigna, nenhuma avaliação adicional é necessária. Calcificações malignas são irregulares e heterogêneas. Foram descritas variadamente como em forma de vírgula, pontiagudas, finas, lineares e ramificadas (Fig. 16.34).

Às vezes, é difícil distinguir entre os formatos em bastonete de calcificações secretórias benignas e as calcificações finas, lineares e ramificadas de carcinoma intraductal. Essa dificuldade é compreensível porque ambas se formam a partir de restos dentro dos ductos. Calcificações secretórias benignas formam bastonetes contínuos e espessos que geralmente não se ramificam (Fig. 16.35) e freqüentemente são bilaterais. O carcinoma intraductal costuma produzir calcificações finas, lineares e irregulares que são interrompidas em um padrão ponto-e-traço e podem ramificar-se (Fig. 16.36). A avaliação cuidadosa de calcificações associadas a câncer muitas vezes mostra que aquilo com aparência de partículas individuais constitui na verdade partículas ainda menores. Quanto mais fina uma calcificação linear for, e quanto mais irregulares, anguladas e pontiagudas as calcificações individuais, mais significativas elas se tornam. Ademais, embora calcificações grandes sejam benignas, se elas forem acompanhadas de calcificações pequenas e de formato irregular, a lesão deve ser biopsiada (Fig. 16.37). Uma lesão deve ser julgada por suas calcificações menores e de aspecto mais funesto, e não pelas partículas maiores e de aspecto mais benigno.

Embora uma análise minuciosa dos critérios morfológicos já descritos seja importante, as microcalcificações associadas a câncer são variadas. Sickles (24) mostrou que, de fato, as clássicas calcificações finas, lineares e ramificadas não são a norma e estão presentes em apenas 22% das

calcificações comprovadas como malignas. A maioria das microcalcificações decorre de processos benignos. Contudo, quando calcificações são pequenas, de tamanho e morfologia heterogêneos e aglomeradas, é impossível determinar pelo exame de imagem se elas estão associadas a um processo benigno (Fig. 16.38A) ou maligno (Fig. 16.38B). Cerca de vinte a 30% das microcalcificações agrupadas, que são indeterminadas a partir da morfologia e da distribuição e são biopsiadas quando não há massa palpável, comprovadamente representam lesões malignas.



Fig. 16.34 Calcificações finas, lineares e ramificadas quase sempre decorrem de câncer intraductal. Este diminuto depósito, visto em radiografia da amostra (A), decorria de um pequeno foco de comedocarcinoma. (B) Nesta paciente, estas calcificações pleomorfas dispostas em distribuição linear também foram causadas por um tipo comedo de carcinoma ductal in situ. Na paciente (C), as calcificações heterogêneas que mal são visíveis resultam de comedocarcinoma ductal in situ.

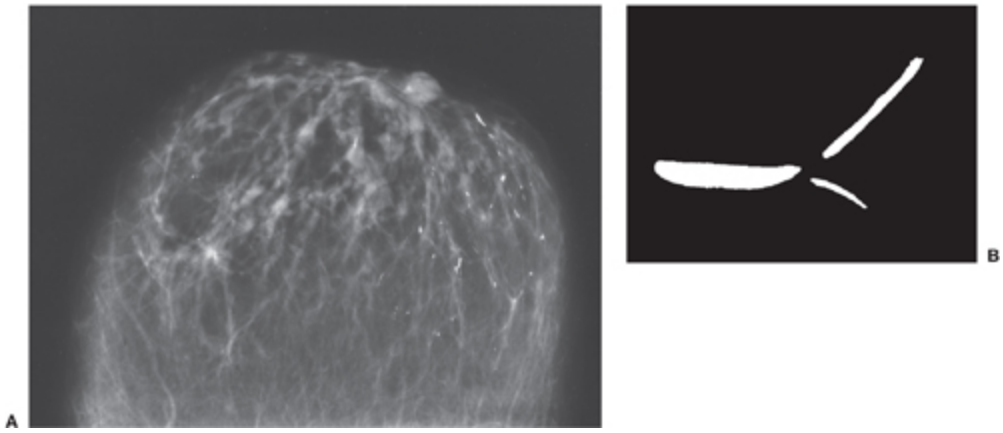

Fig. 16.35 Calcificações ductais em distribuição segmentar podem advir de processos benignos ou malignos. (A) Nesta paciente, as calcificações eram depósitos secretórios benignos. Seguem uma distribuição segmentar mas são compostas de bastonetes sólidos ou com centros transparentes, que estão representados no esquema (B). Estas características são benignas.

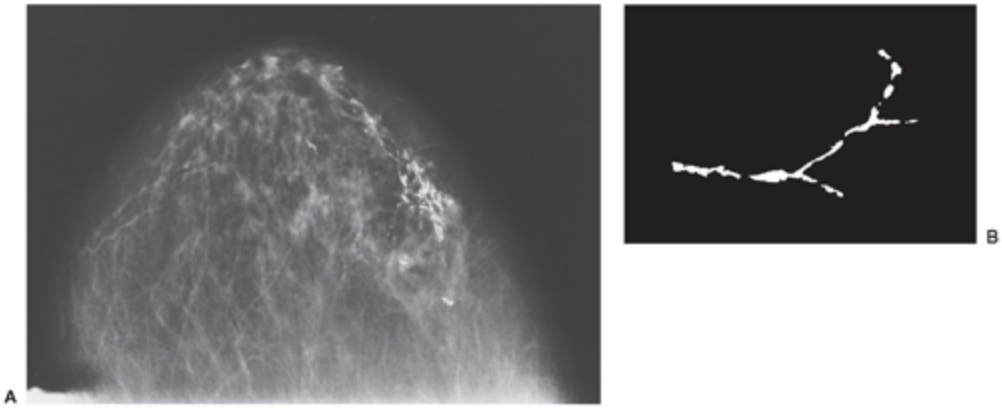

Fig. 16.36 Calcificações ductais em distribuição segmentar podem advir de processos benignos ou malignos. Nesta paciente (A), decorrem de carcinoma ductal in situ. As calcificações do câncer são muito mais abundantes e constituídas de múltiplas partículas muito pequenas, representadas no esquema (B). São diferentes das calcificações secretórias que formam bastonetes sólidos.

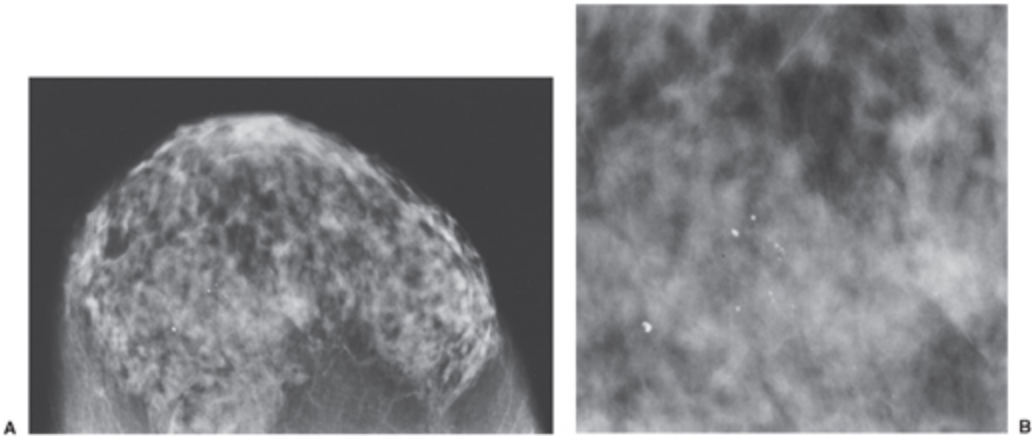

Fig. 16.37 Uma lesão deve ser julgada por suas calcificações mais suspeitas. (A) As calcificações vistas facilmente na parte lateral da mama direita nesta incidência craniocaudal são grandes, redondas e benignas. (B) Mediante inspeção mais estreita, ao lado daquelas observam-se calcificações pleomorfas menores, que resultaram de carcinoma ductal in situ.

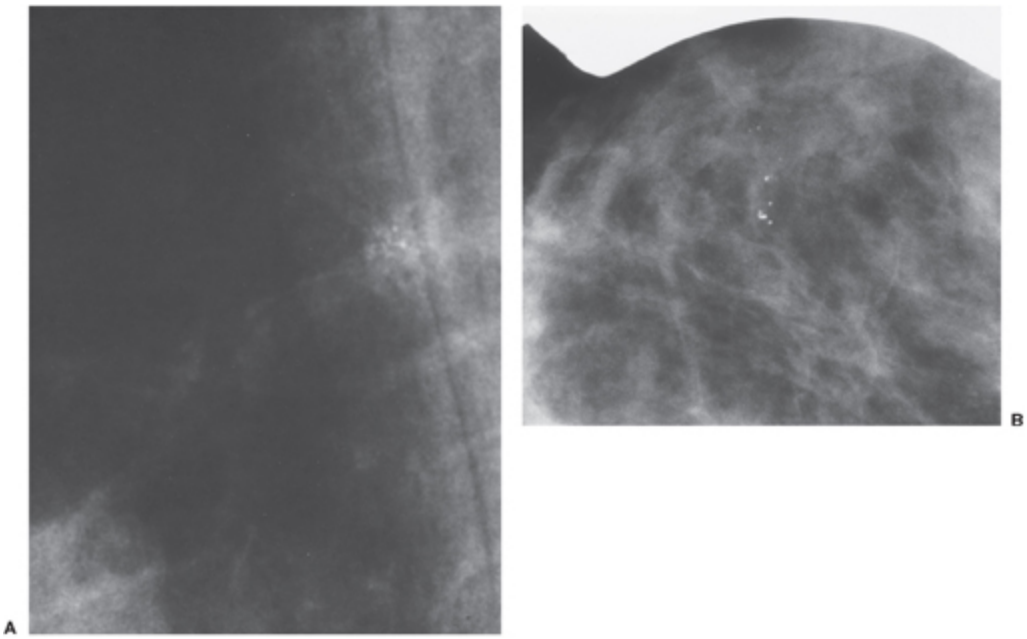

Fig. 16.38 Calcificações causadas por processos benignos podem ser confundidas morfologicamente com calcificações malignas. (A) Estas calcificações são aglomeradas e pleomorfas, mas decorrem de adenose esclerosante. Estas calcificações redondas de aspecto benigno (B) resultaram de carcinoma ductal in situ.

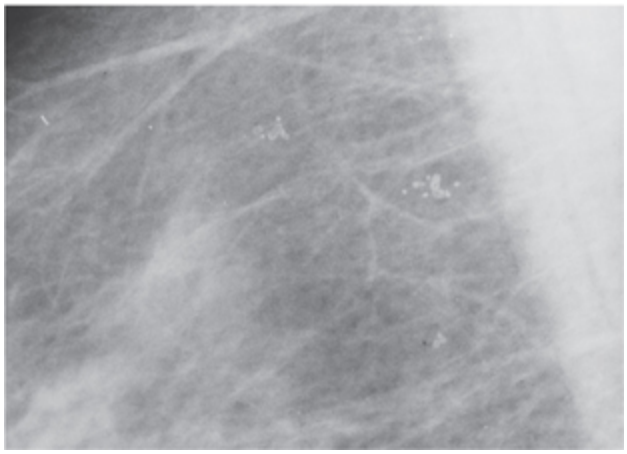

Fig. 16.39 Calcificações redondas com centros transparentes sempre decorrem de processos benignos. Estas são calcificações cutâneas benignas.

Por outro lado, se as calcificações tiverem zonas centrais transparentes, elas sempre são benignas (Fig. 16.39). Depósitos cutâneos benignos com freqüência exibem essa transparência central típica. Em raros casos, elas podem ser erroneamente interpretadas como partículas intramamárias, mas seu formato esférico e localização periférica sugerem sua etiologia, e, então, pode-se verificar sua localização por meio de incidências tangenciais (25). Sickles (1) mostrou que calcificações estreitamente aglomeradas que são perfeitamente redondas ou ovóides e de superfície lisa em incidências com magnificação representam processos benignos e não exigem biopsia. Atualmente, a maioria concorda que é sensato acompanhar pacientes com essas calcificações sem realizar biopsia, uma vez que em menos de 1% será comprovada associação a câncer. Egan obteve menos sucesso com tais critérios, e somente acompanhamento a longo prazo das pacientes determinará a exatidão dessa conduta. Em nossa avaliação, calcificações lisas e redondas são quase sempre benignas, mas em casos raros estão associadas a câncer.

Calcificações que Sofrem Alteração

Assim como massas, microcalcificações novas, que não estavam presentes em mamografias prévias, geram preocupação especial. Calcificações ou

grupos que aumentam em número merecem avaliação cuidadosa. Como grupos benignos podem aumentar em número, o aumento do número não é a principal razão de preocupação. A lesão que deve aumentar a suspeita é aquela cujas calcificações aumentam em número e as partículas são morfologicamente heterogêneas. Ao contrário de massas cancerosas, que podem permanecer estáveis por muitos anos, é raro que microcalcificações associadas a câncer permaneçam inalteradas ao longo do tempo. Calcificações que permanecem estáveis por 2 anos são quase sempre benignas. Assim como massas que são classificadas como provavelmente benignas, calcificações nessa categoria têm baixa probabilidade para começar, e a estabilidade ao longo do tempo reduz sobremodo a probabilidade de que sejam malignas. A exemplo de massas, contudo, há exceções. Lev-Toaff *et al*. (26) demonstraram que, se a morfologia das calcificações for particularmente preocupante, a estabilidade não é tranqüilizadora.

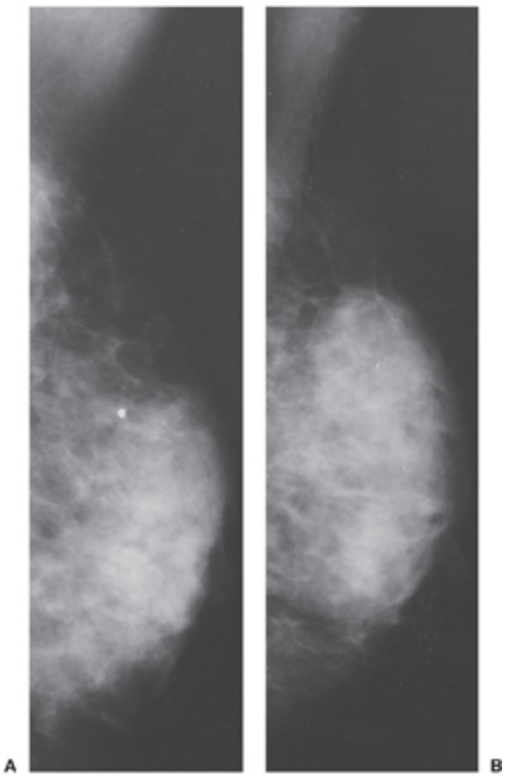

Fig. 16.40 Calcificações benignas podem ser reabsorvidas. A calcificação grande benigna na mama direita (A) quase desapareceu na mamografia 1 ano depois (B).

Calcificações Evanescentes

Jamais se realizou estudo científico para avaliar a freqüência com que calcificações são reabsorvidas, mas, em nossa experiência isolada, calcificações benignas podem sofrer reabsorção espontânea (Fig. 16.40). Jamais vimos microcalcificações em câncer de mama não tratado sofrer reabsorção. Como as calcificações associadas a câncer de mama geralmente se desenvolvem na parte intraductal do tumor, se a lesão se tornar invasiva, é provável que, assim como as células invasivas se acumulam e destroem células normais, elas também podem destruir as células intraductais. Atendemos pelo menos um caso em que a massa tumoral invasiva obliterou as calcificações de um câncer claramente intraductal que passou despercebido em vários exames mas estava visível em retrospecto (Fig. 16.41). Seria ótimo se os estudos de triagem europeus, que englobam múltiplos estudos durante muitos anos das mesmas mulheres e possuem limiar alto para intervenção, revissem os casos em que um câncer invasivo surgiu para determinar quanto tinham calcificações detectáveis em exames prévios, porém até o presente nenhum estudo avaliou essas lesões. Duffy *et al*. (27) e Yen *et al*. (28) tentaram estimar a percentagem de lesões de CDIS que evoluem para invasão. Eles estimaram que 13% das vidas salvas por triagem resultam da troca de câncer invasivo para CDIS graças à triagem. Essa estimativa proveio de um modelo teórico. Seria possível obter uma medida mais direta a partir de revisão de casos nos estudos para definir a percentagem de cânceres invasivos que foram precedidos por calcificações.

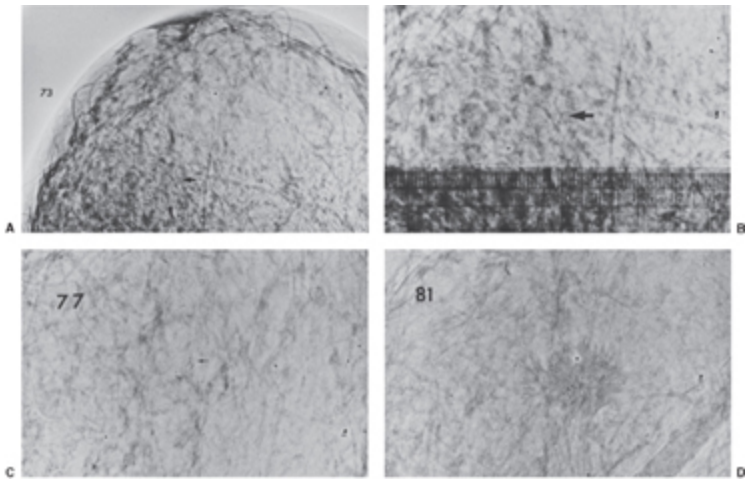

Fig. 16.41 História natural do câncer de mama. Um câncer invasivo pode obliterar um carcinoma ductal in situ, substituindo calcificações por uma massa. Em uma xerorradiografia em 1973 (A e ampliada fotograficamente em B), as calcificações finas e lineares (seta) não foram vistas. Elas passaram despercebidas (pontos negros) de novo em 1977, quando começaram a ramificar-se no padrão típico de um comedocarcinoma ductal in situ pouco diferenciado (C). Em 1981, um câncer invasivo de 2,5 cm palpável desenvolveu-se e "desintegrou" as calcificações (que representavam o câncer in situ), e uma massa espiculada tornou-se visível na xerorradiografia (D). A paciente morreu 4 anos depois.

Após radioterapia e após quimioterapia neoadjuvante, as calcificações do câncer podem aumentar, permanecer iguais ou ser reabsorvidas, porém atualmente a maioria recomenda que todas as calcificações suspeitas sejam excisadas antes de irradiação, em um esforço de reduzir a carga tumoral e a probabilidade de recorrência.

ACHADOS QUE PROVAVELMENTE SÃO BENIGNOS MAS PODERIAM REPRESENTAR CÂNCER

Há uma série de achados que geralmente decorrem de processos benignos mas, às vezes, estão relacionados com câncer. Incluem a massa circunscrita solitária, ducto dilatado solitário, assimetrias focais e calcificações aglomeradas redondas ou ovais.

Massa Circunscrita Solitária

Uma das principais áreas de controvérsia no diagnóstico por imagem da mama é a conduta para a massa circunscrita solitária. É raríssimo que um câncer de mama seja redondo ou oval com margem nitidamente definida (circunscrita). Infelizmente, o câncer de mama às vezes é redondo ou oval e bem definido (Fig. 16.42). Até mesmo quando a margem de uma massa é tão bem definida que há um halo transparente ao seu redor, devido ao efeito de Mach, o câncer não pode ser completamente excluído (29).

Sickles estudou essas lesões acompanhando-as por 3 anos. Ele observou que apenas 12 (2%) das 589 massas acompanhadas durante esse período foram comprovadas como câncer. Atualmente, a maioria admite essa percentagem (2%) como uma taxa de falso-negativos aceitável e indica acompanhamento a curtos intervalos para mulheres com massas redondas ou ovais circunscritas detectadas em uma triagem de prevalência (a primeira). Se, em mamografias subseqüentes, a massa aumentar ou suas margens perderem definição, indica-se avaliação adicional. Caso se demonstre que a massa é um cisto, não há necessidade de avaliação adicional. Se for uma massa sólida, deve-se considerar biopsia.

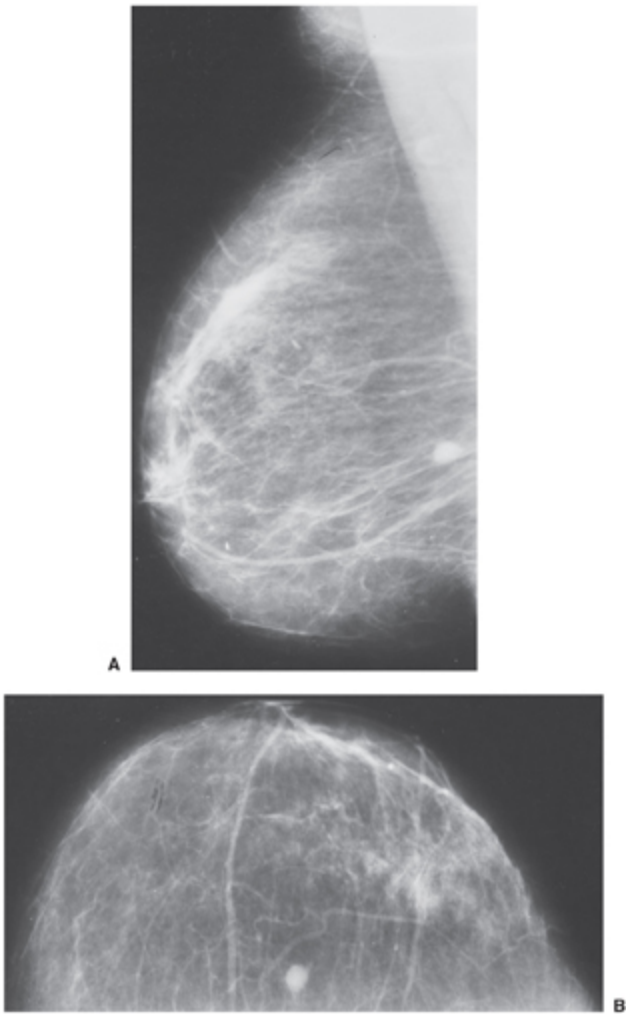

Fig. 16.42 Massas redondas ou ovais solitárias com margens circunscritas são câncer de mama em, 5% dos casos. A massa profunda na mama esquerda, vista nas incidências mediolateral oblíqua (A) e craniocaudal (B), era bem definida mas foi comprovada como carcinoma ductal invasivo. A alta densidade da mama e a leve sugestão de definição vaga ao longo da borda posterior motivaram a biopsia.

Se uma lesão desse tipo se desenvolver (neodensidade), não faz sentido colocá-la em acompanhamento a curtos intervalos, e deve-se proceder a avaliação imediata. Surgindo ao longo do tempo, uma lesão que se desenvolveu teoricamente sofre alteração, e a investigação é oportuna. Com freqüência, o ultra-som ajuda a demonstrar que a massa é um cisto e não requer intervenção adicional. Se a densidade circunscrita em desenvolvimento for sólida, deve-se considerar uma biopsia.

No passado, ensinava-se que cânceres de mama circunscritos eram do subtipo medular e provavelmente indolentes. Atualmente, sabe-se que isto não é verdade (30). Quando um câncer de mama é redondo ou oval e bem definido, possivelmente é um carcinoma invasivo (sem outra especificação), e não há estudos provando que um aspecto circunscrito na mamografia pressuponha indolência.

Ducto Dilatado Solitário

Em virtude de alguns casos incomuns em que a única indicação aparente de câncer era a presença de um ducto dilatado solitário, esse achado tornou-se conhecido como sinal secundário de câncer. De fato, um ducto assimetricamente grande e solitário é um achado extremamente incomum e raramente é a única indicação de câncer. Quase sempre, quando o câncer induz dilatação de um ducto, há outros sinais associados de malignidade (p. ex., descarga, uma massa, distorção da arquitetura ou calcificações). À semelhança de outros sinais secundários, um ducto dilatado solitário geralmente tem causa benigna.

Intuitivamente, espera-se que um câncer que causa dilatação do ducto lactífero esteja distal ao fluxo de secreções, próximo ao mamilo, e causando aumento do ducto por obstrução. Não necessariamente esse é o caso. Cânceres, bem como lesões benignas associadas a ductos dilatados solitários, costumam estar mais próximo ao lóbulo. Se uma biopsia for realizada, deve-se excisar toda a rede ductal envolvida (segmento). Contudo, depois de realizar mais de 350.000 mamografias no Massachusetts General Hospital, jamais encontramos um câncer que se manifestasse por apenas um ducto dilatado solitário. Em conseqüência, acreditamos que seja um sinal muito improvável de câncer. De fato, colocamos essas pacientes em acompanhamento a curtos intervalos (BIRADS 3) por 2 anos como precaução, mas nossa conduta não se baseia em evidências científicas.

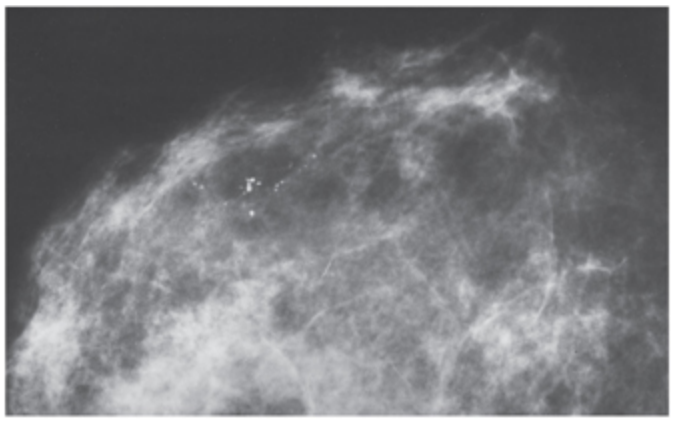

Fig. 16.43 Calcificações redondas, lisas e regulares em uma aglomeração estão apenas raramente associadas a câncer de mama. Muitas dessas calcificações não apenas têm aspecto redondo como também são razoavelmente grandes. Repare, porém, que também há varias calcificações irregulares. A aglomeração resultou de carcinoma ductal in situ.

Assimetrias Focais

Não é incomum rever as mamografias prévias de uma paciente diagnosticada com câncer de mama e descobrir que havia uma densidade assimétrica focal na região onde o câncer depois se desenvolveu. Em geral, é impossível determinar se essa densidade era tecido mamário no qual o câncer cresceu ou uma manifestação muito precoce do câncer. Com freqüência, a assimetria é uma de muitas em um fundo de tecido mamário heterogêneo. Em seu estudo de lesões provavelmente benignas, Sickles categorizou 448 achados como densidades assimétricas focais. Em seu acompanhamento durante 3 anos, apenas 2 (0,4%) foram comprovados como cânceres.

Uma das tarefas mais difíceis no diagnóstico por imagem da mama é tentar distinguir com precisão uma assimetria focal significativa das heterogeneidades e assimetrias normais que são visíveis em praticamente toda série de mamografias. Em geral, se uma assimetria focal não for uma massa e não estiver associada a distorção da arquitetura ou calcificações significativas, provavelmente é uma ilha de tecido mamário e não justifica intervenção.

Calcificações Redondas e Regulares

As calcificações associadas a câncer de mama são quase sempre pleomorfas, com tamanhos e formatos muito irregulares. É extremamente incomum que o câncer de mama forme calcificações redondas, lisas e regulares. Mais uma vez, Sickles incluiu calcificações aglomeradas, redondas ou ovais e regulares (vistas na mamografia com magnificação) em seu estudo de acompanhamento a curtos intervalos. No acompanhamento, ele encontrou apenas 1 câncer (0,1%) dentre 1.234 aglomerados. Apenas raramente observamos câncer em associação a calcificações redondas e lisas (Fig. 16.43), e não se sabe se estas eram depósitos no tecido benigno adjacente e o câncer era casual ou se as calcificações advieram do câncer. De qualquer modo, a associação é tão incomum que, se as calcificações aglomeradas forem muito lisas, redondas (ou ovais) e regulares, o acompanhamento a curtos intervalos, no máximo, é uma conduta razoável.

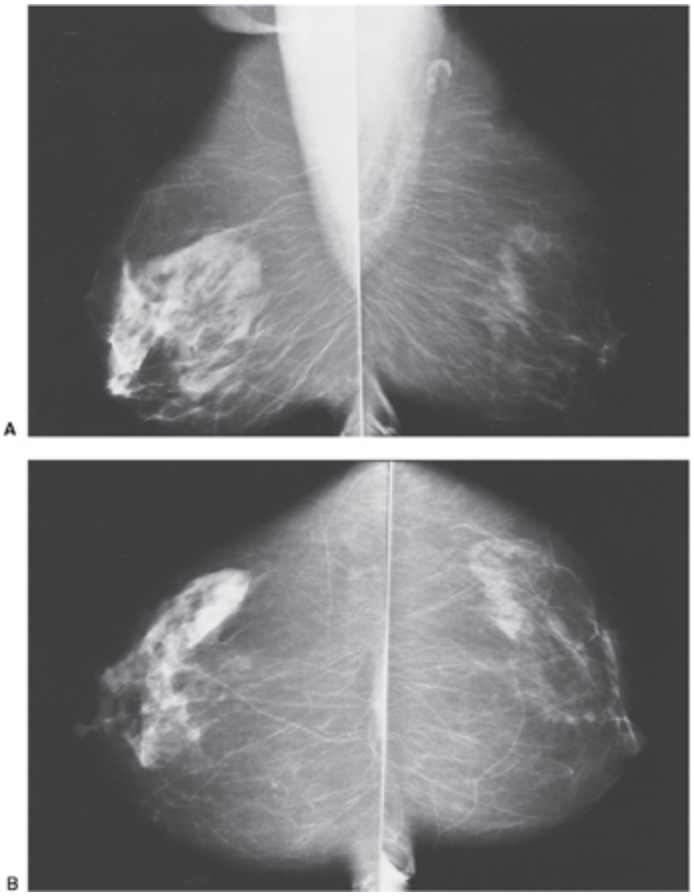

Fig. 16.44 Tecido mamário assimétrico difere de uma densidade assimétrica focal. Esta mulher de 48 anos tinha tecido mamário assimétrico benigno que permaneceu inalterado nas incidências mediolateral oblíqua (A) e craniocaudal (B) por no mínimo 8 anos. (continua)

SINAIS QUE JUSTIFICAM BIOPSIA APENAS QUANDO O EXAME FÍSICO FORNECE EVIDÊNCIAS ADICIONAIS

Tecido Mamário Assimétrico

Tecido mamário assimétrico é uma variação normal que se manifesta por maior volume de tecido mamário em parte de uma mama em comparação com o mesmo volume na outra mama; assimetria do padrão tecidual; ou assimetria da densidade dos tecidos em parte de uma mama relativamente à imagem em espelho no outro lado. Tecido mamário assimétrico não deve ser confundido com densidade assimétrica focal (Fig. 16.44).

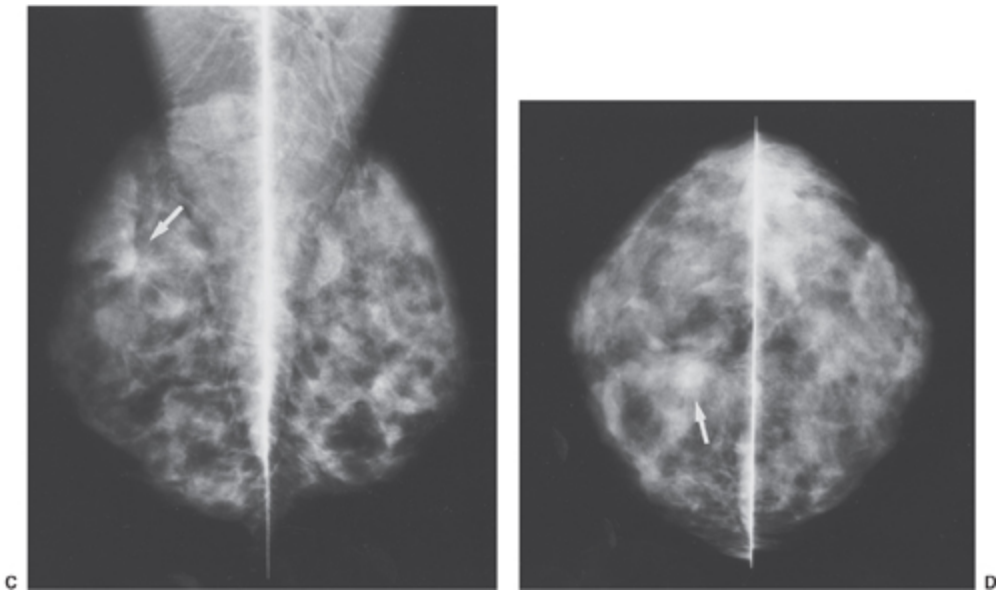

Fig. 16.44 (continuação) A densidade assimétrica focal (setas) em outra mulher de 48 anos, vista nas incidências mediolateral oblíqua (C) e craniocaudal (D), foi comprovada como câncer de mama intraductal e invasivo.

Densidade tecidual assimétrica pode originar-se de câncer de mama, mas é rara. Uma revisão de mamografias falso-negativas em mulheres com

cânceres palpáveis às vezes revela um aumento assimétrico na densidade do tecido mamário na região do câncer. Em conseqüência, embora inespecífico e muito comum em mulheres normais, esse achado às vezes é um sinal secundário de câncer.

Embora um câncer insidiosamente invasivo, como o de origem lobular, às vezes cause densidade tecidual assimétrica, o inverso é incomum. É improvável que tecido mamário assimétrico *per se* decorra de câncer de mama (31). Se a assimetria não estiver formando uma massa, a arquitetura estiver preservada, não houver microcalcificações significativas associadas e não houver anormalidade palpável, tecido assimétrico quase sempre é uma variação normal. Contudo, um aumento progressivo na densidade tecidual, sobretudo quando focal, gera alguma preocupação. O uso de TRH também pode acarretar um aumento focal ou difuso na densidade tecidual.

Em estudo prospectivo de tecido mamário assimétrico (31), observamos que pelo menos 3% das mulheres apresentam tecido mamário assimétrico proeminente e real em termos tridimensionais que aparece como aumento do volume ou da densidade em comparação com a mesma incidência e volume da mama contralateral. Em geral, isso apenas reflete desenvolvimento assimétrico normal. Em algumas mulheres, não há dúvida de que constitui a resposta variável do órgão-alvo, o tecido mamário, a fatores hormonais, sendo parte da mama mais sensível a estimulação hormonal.

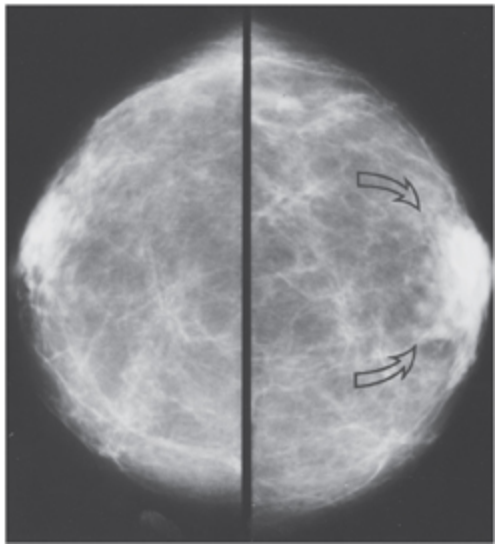

Fig. 16.45 Uma assimetria visível por mamografia (setas) que é palpável deve ser encarada com alguma suspeita. A assimetria, na região subareolar à direita, também era palpável e foi comprovada como carcinoma ductal.

Na maioria dos casos, tecido mamário visivelmente assimétrico não é evidente ao exame clínico da mama. Nosso estudo mostrou que tecido mamário assimétrico era significativo apenas quando havia uma anormalidade palpável correspondente no exame físico. Quando a mamografia e o exame clínico são concordantes para esse tipo de assimetria, deve-se elevar o nível de preocupação e provavelmente indicar uma biopsia (Fig. 16.45).

O fato de que tecido mamário assimétrico proeminente, visível na mamografia, raramente é palpável não faz sentido intuitivamente, a menos que se considere que a mamografia mede características de tecido mamário diferentes das do exame clínico da mama. A mamografia mede a atenuação dos raios X pelos átomos nas moléculas que constituem os tecidos da mama; o exame clínico da mama mede a forma como as moléculas estão dispostas e suas propriedades elásticas.

Alguns cânceres palpáveis não produzem uma lesão com margens demonstráveis por mamografia, tampouco geram depósitos de cálcio. O único achado visível pode ser um aumento da densidade radiográfica em um volume de tecido mamário. Assim, quando palpável, a densidade

tecidual assimétrica é um sinal secundário de câncer, mas, se for impalpável e não estiver acompanhada das margens de uma massa ou outros sinais de malignidade, não é *per se* uma indicação para biopsia.

Ao avaliar uma densidade assimétrica, o radiologista deve lembrar que a assimetria pode advir de aumento da densidade no lado ipsilateral ou de tecido reduzido no lado contralateral. Por exemplo, em uma paciente que foi submetida a biopsia prévia, a assimetria pode originar-se da remoção de tecido no lado contralateral em vez de aumento de densidade ipsilateral.

Ductos Assimétricos

Uma variante de tecido mamário assimétrico é o tecido que contém estruturas sinuosas ou nodulares. Wolfe (32) chamou-as de ductos proeminentes, embora sua etiologia exata provavelmente varie. Wolfe sugeriu que a presença dessas estruturas assimétricas era uma indicação de possível câncer. O que Wolfe não conseguiu avaliar foi o denominador da equação. Ele não determinou com que freqüência ductos assimétricos estavam presentes na ausência de câncer. Nossa análise de tecido mamário assimétrico revelou que o achado de ductos assimétricos era razoavelmente comum e parte do espectro de tecido mamário assimétrico benigno (31). As observações de Wolfe provavelmente sofreram um viés de seleção de casos. Ele jamais explicou por que as áreas foram biopsiadas, mas é provável que as lesões fossem palpáveis. Nossos dados indicam que, exceto se acompanhados de uma anormalidade palpável ou outros sinais de câncer, ductos assimétricos são uma variação normal.

Um grupo de ductos verdadeiros que convergem para o mamilo de maneira isolada e são assimétricos em comparação com a mama contralateral pode chamar a atenção. Esse achado geralmente representa ectasia benigna. Quando associados a uma lesão maligna, ductos assimétricos costumam produzir uma alteração palpável. São uma manifestação extremamente incomum de câncer.

Alterações difusas que são predominantemente benignas mas contêm focos de câncer são incomuns e, a menos que uma lesão focal seja visível dentro de uma grande área de ductos assimétricos, o achado é provavelmente normal e uma biopsia não é necessária exceto se o exame físico revelar assimetria confirmando a suspeita.

ACHADOS QUE PODEM ESTAR ASSOCIADOS A CÂNCER DE MAMA

Veias Assimétricas

Existem muitas causas para a dilatação assimétrica de estruturas vasculares dentro da mama. A maioria delas é benigna e provavelmente relacionada com alterações temporárias no fluxo venoso causadas por diferenças na compressão mamográfica. Assimetria vascular, como o único sinal de câncer, não é um sinal muito proveitoso de malignidade. No entanto, se houver uma veia assimétrica, o observador deve estar alerta. Em nossa experiência de um único caso com esse achado muito incomum, a mamografia não demonstrou câncer intramamário, mas o exame físico revelou uma lesão alta no prolongamento axilar da mama. Encontramos alguns cânceres avançados com ingurgitamento vascular associado, mas este também é muito incomum (Fig. 16.46).

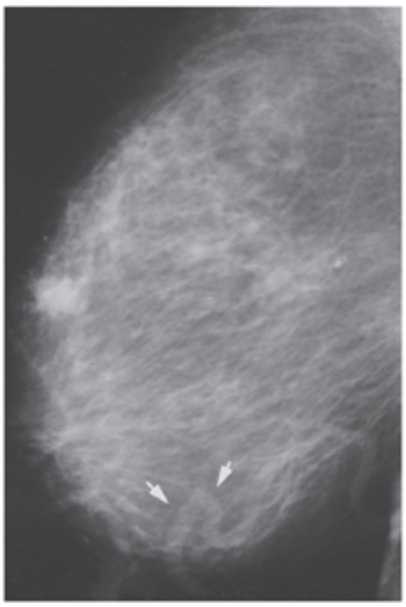

Fig. 16.46 Câncer de mama é uma causa rara de vasos sanguíneos aumentados. A massa mal definida na parte anterior da mama esquerda, vista na imagem mediolateral oblíqua, era câncer de mama invasivo. A estrutura sinuosa na parte inferior da mama (setas) é um vaso sanguíneo aumentado que pode ser o resultado de hiperfluxo sanguíneo para o tumor.

Alterações Cutâneas e Espessamento Trabecular

Avaliação da pele era considerada um componente importante do exame mamográfico no passado quando cânceres grandes eram mais comuns. À medida que a capacidade de detectar cânceres menores aumentou, a avaliação da pele tornou-se menos relevante. Embora a interpretação de mamografias possa incluir uma análise da pele, se ela estiver visível, alterações cutâneas associadas a câncer costumam ocorrer em fases avançadas do processo maligno, seja com invasão direta pelo tumor ou obstrução do retorno linfático ou venoso. Essas alterações em geral são mais bem avaliadas clinicamente. Deve-se obter uma mamografia para avaliar os tecidos mamários, e não a pele. A melhor maneira de avaliar a pele é inspecionando-a diretamente.

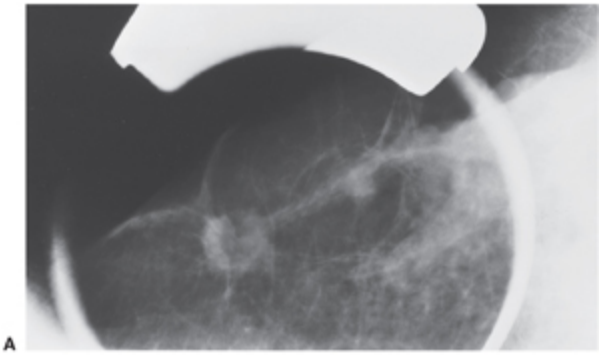

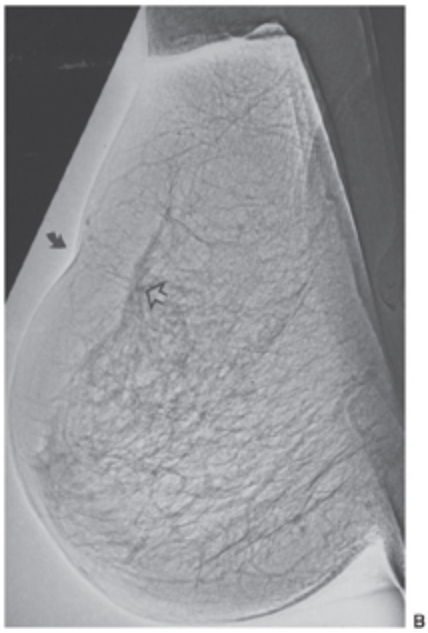

Fig. 16.47 Retração da pele geralmente é mais bem vista por inspeção direta da pele. Às vezes, é detectada pela mamografia, como neste caso (A) em que a cicatrização, associada a um câncer invasivo embaixo da pele, está tracionando-a em sua direção. (B) Depressão da pele é ilustrada mais claramente nesta xerorradiografia lateral antiga, na qual o câncer (seta vazada) está tracionando a pele (seta cheia).

Às vezes, um tumor cicatrizante situado profundamente na mama causa retração da pele através da fixação dos ligamentos de Cooper, mas em geral cânceres são encontrados logo embaixo da pele retraída (Fig. 16.47). Quando é visível na mamografia, a retração geralmente aparece ao exame físico como enrugamento ou depressão da pele. Quando retração causada por câncer é evidente clinicamente, a massa tumoral costuma ser visível na mamografia. Se não houver lesão subjacente, a retração provavelmente decorre de cicatriz pós-traumática.

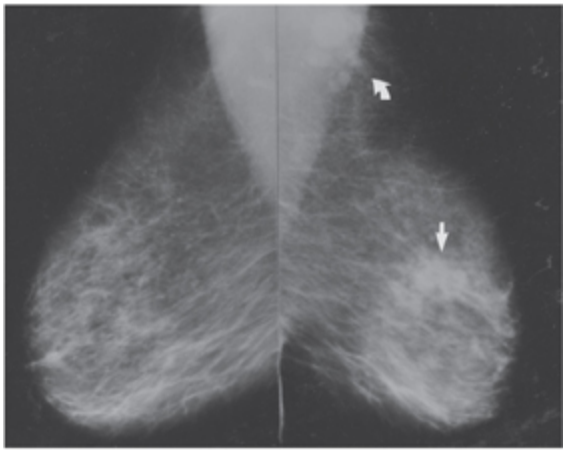

Fig. 16.48 O edema de um câncer avançado pode causar espessamento das estruturas trabeculares da mama e aumento da densidade mamária global. Nesta paciente, o câncer primário é visível (seta reta) nos linfonodos aumentados na axila direita (seta curva), nos quais depois se encontrou o tumor. A densidade global da mama (espessamento cutâneo e trabecular) está aumentada em virtude de edema e do tumor no sistema linfático.

Espessamento difuso da pele associado a câncer é uma alteração tardia, indicando doença avançada. Muitas vezes acompanha-se de espessamento generalizado das estruturas trabeculares que atravessam a mama (Fig. 16.48). O aspecto radiográfico é inespecífico e pode apenas refletir edema. Quando o espessamento advém de invasão tumoral direta dos vasos linfáticos dérmicos, é um sinal de prognóstico sombrio. O edema também pode ser causado por interferência na drenagem linfática na axila, ou até mesmo centralmente no mediastino por obstrução do fluxo vascular, como obstrução da veia cava superior, ou em decorrência de insuficiência cardíaca. A radioterapia, bem como problemas dermatológicos, freqüentemente causa espessamento da pele que pode ser autolimitado ou persistente.

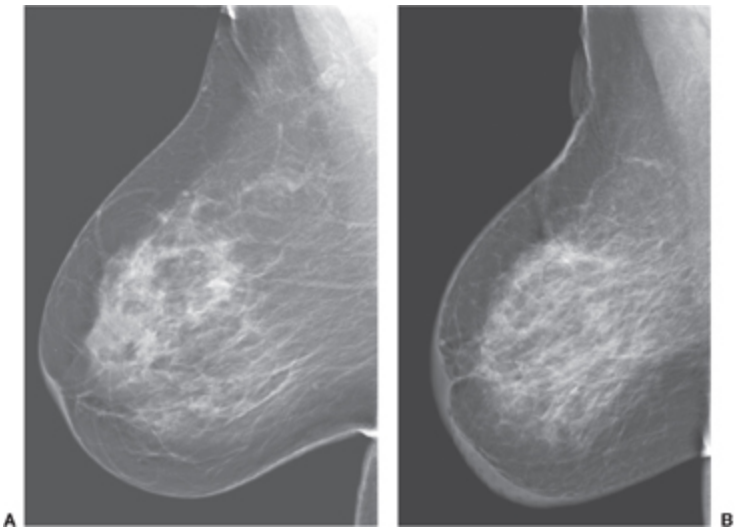

Fig. 16.49 A espessura normal da pele é de 1 a 2 mm, conforme visto nesta incidência mediolateral oblíqua da mama normal (A). Após irradiação, a pele geralmente é espessada, o que é demonstrado nesta incidência mediolateral oblíqua da outra mama (B).

Uma pele espessada compõe a tríade que define carcinoma inflamatório, manifestação altamente agressiva de câncer de mama na qual muitas vezes se encontra o tumor permeando os vasos linfáticos da derme. Contudo, pele espessada *per se* é um achado inespecífico, e o diagnóstico de carcinoma inflamatório baseia-se nos achados clínicos de calor, eritema e *peau d'orange* (o correlato clínico de espessamento cutâneo, em que a pele espessada torna os poros proeminentes e se assemelha à casca de uma laranja) em ≥ 30% da mama. Uma infecção pode produzir achados semelhantes, e em geral é impossível distinguir as duas causas pela mamografia.

É muito difícil ver a pele em mamografias de filme/écran convencionais, uma vez que ela geralmente é superexposta. A mamografia digital possibilitou o uso rotineiro do computador para visualizar os tecidos periféricos da mama, de modo que hoje em dia a pele é facilmente vista em todas as mamografias (Fig. 16.49A, B). Resta saber se a visualização rotineira da pele tem algum valor. Decerto, a capacidade de ver facilmente a borda do parênquima mamário oferece vantagens, porque muitos cânceres se desenvolvem próximo à interface da mama com a gordura subcutânea.

Retração, Desvio ou Inversão do Mamilo

Condições patalógicas malignas podem causar retração do mamilo pelo processo de cicatrização. Se a tração for excêntrica, o mamilo pode desviar-se na direção do câncer. Em algumas situações, o mamilo pode ser invertido. Quando advém de câncer subjacente, a inversão mamilar em geral ocorre por um período de tempo relativamente curto. Porém a maioria dos casos de retração ou inversão do mamilo resulta de processos benignos e está presente há muitos anos. A etiologia exata desses casos raramente é conhecida, mas o processo costuma atuar por um longo período.

Como sinal secundário de câncer, retração mamilar geralmente está associada a cânceres grandes que são evidentes na mamografia e raramente é a indicação mais significativa de câncer no exame (Fig. 16.50).

Linfonodos Axilares Aumentados

Disseminação de tumor para os nodos axilares é um achado que indica piora significativa do prognóstico e diminui a sobrevida a longo prazo esperada. Embora envolvimento de linfonodos axilares (positivos) possa ocorrer quando o tumor na mama é microscópico, a probabilidade aumenta com o tamanho do câncer (33). Mamografia não é um método muito útil para avaliar nodos axilares. A remoção cirúrgica dos nodos nos níveis I e II permanece sendo o meio mais preciso de determinar se eles contêm tumor. Dissecção axilar pode produzir morbidade significativa por interromper a drenagem linfática do braço. Em um esforço de reduzir a morbidade, a maioria dos nossos cirurgiões substituiu a dissecção axilar completa pela biopsia de linfonodo sentinela. A avaliação dos linfonodos axilares ainda influencia as decisões terapêuticas e por isso permanece como padrão de assistência para cânceres invasivos. Espera-se que até mesmo a coleta de uma amostra limitada de nodos axilares seja substituída por predição do prognóstico e tomada de decisões terapêuticas baseadas na análise de genes tumorais (34).

A demonstração de linfonodos axilares grandes pela mamografia é inespecífica e pode resultar de causas não-malignas ou outras neoplasias malignas, como linfoma. Quando nodos envolvidos por câncer de mama são visíveis na mamografia, isto constitui um sinal inespecífico e tardio de câncer. Em nossa experiência, é raro encontrar na mamografia linfonodos axilares aumentados em razão de uma lesão mamária primária (Figs. 16.51 e 16.52).

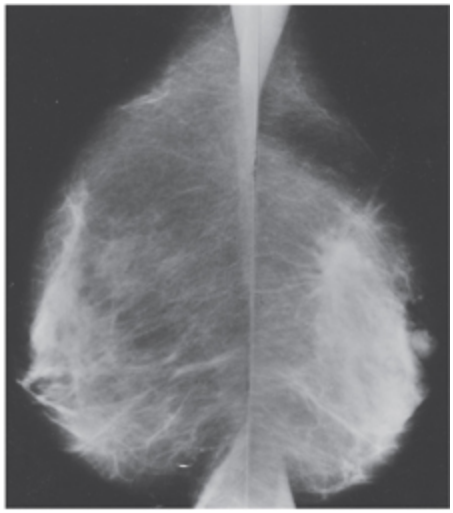

Fig. 16.50 Se o mamilo se inverter por um curto período de tempo, deve-se suspeitar de câncer de mama. Inversão mamilar causada por câncer tornou-se rara graças à detecção precoce da maioria dos cânceres. O grande câncer à direita é responsável pela tração do mamilo para cima e para trás, trazendo-o para dentro dos tecidos subareolares.

Em geral, quando uma doença metastática está presente na axila ou em outro lugar, a lesão mamária primária é evidente na mamografia ou por palpação. Em alguns casos, nodos axilares palpáveis são a primeira indicação de câncer de mama. Neste caso, a análise mamográfica da mama pode resultar na detecção de uma lesão maligna intramamária que está oculta no exame físico. Ressonância magnética com administração de gadolínio é o método mais preciso para detectar a lesão primária se ela for impalpável ou não estiver visível na mamografia (35).

Linfonodos axilares normais não costumam ser maiores do que 1,5 a 2,0 cm a menos que sejam expandidos por gordura (36). No último caso, a

gordura aparece como uma área transparente que às vezes quase oblitera o nodo, deixando uma orla estreita de tecido radiodenso. Quando ocorre infiltração por gordura, nodos axilares normais podem alcançar um tamanho de 3 a 4 cm ou mais. Quando se encontram nodos aumentados sólidos (não contendo gordura) na axila, devem-se considerar outras causas desse aumento. Hiperplasia benigna é indistinguível de infiltração neoplásica. Linfonodos isolados evidentes na mamografia podem indicar a presença de linfoma.

O câncer de mama às vezes se dissemina para os nodos axilares contralaterais. Propôs-se que isto se dá por meio de vasos linfáticos comuns através do esterno ou por via hematogênica. Disseminação metastática a partir de outros locais primários também pode acarretar aumento dos linfonodos axilares. Quando nenhum tumor é encontrado na mama, essa possibilidade torna-se mais significativa.

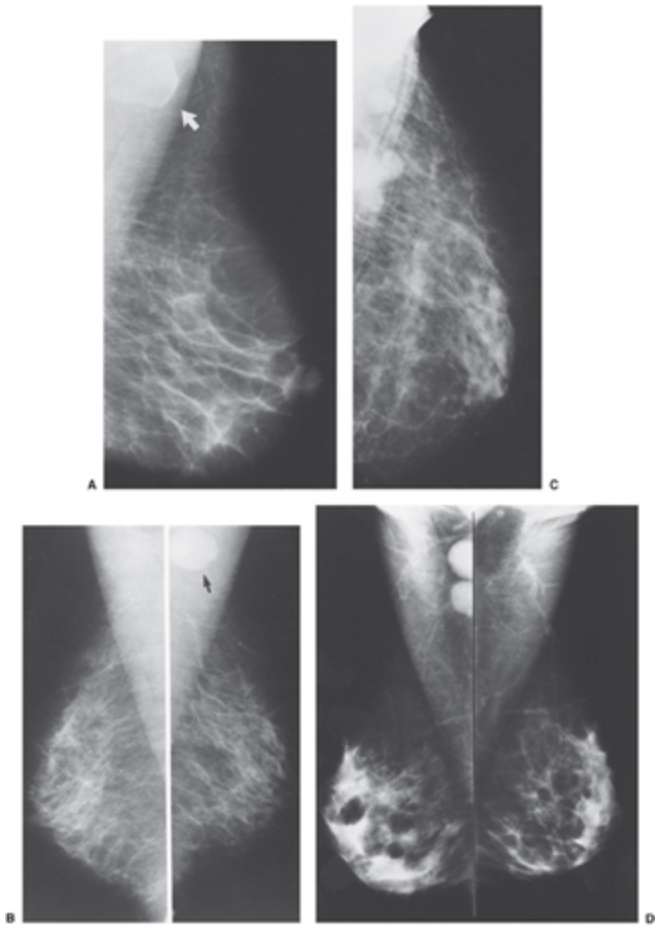

Fig. 16.51 Linfonodos axilares aumentados vistos na mamografia raramente decorrem de câncer de mama. Em geral, advêm de depósito adiposo (A), hiperplasia (B), linfoma (C) e, às vezes, câncer de mama (D).

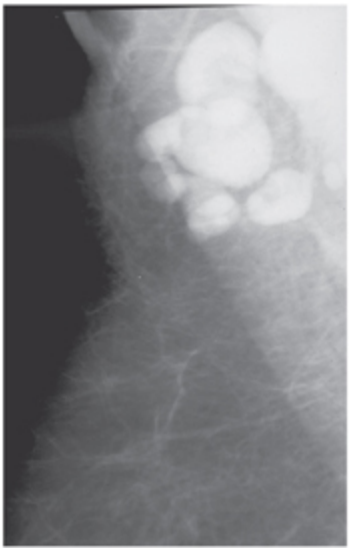

Fig. 16.52 Estes linfonodos axilares aumentados originaram-se de linfoma.

REFERÊNCIAS

1. Sickles EA. Periodic mammographie follow-up of probably benign lesions: results of 3,184 consecutive cases. Radiology 1991; 179:463-468.
2. Kopans DB, Moore RH, McCarthy KA, et al. Biasing the interpretation of mammography screening data by age grouping: nothing changes abruptly at age 50. Breast J 1998;4:139-145.
3. Meyer JE, Kopans DB. Stability of a mammographie mass: a false sense of security. AJR Am J Roentgenol 1981;137:595.
4. Slanetz PJ, Giardino AA, McCarthy KA, et al. Having undergone benign breast biopsy rarely complicates or alters interpretation of screening mammography. Am J Roentgenology 1998; 170: 1539-1541.
5. Meyer JE, Kopans DB. Analysis of mammographically obvious breast carcinomas with benign results on initial biopsy. Surg Gynecol Obstet 1981;153:570-572.
6. Stacey-Clear A, McCarthy KA, Hall DA, et al. Observations on the location of breast câncer in women under fifty. Radiology 1993; 186:677-680.
7. Martin JE, Moskowitz M, Milbrath J. Breast câncer missed by mammography. AJR Am J Roentgenol 1979;132:737.
8. Writing Group for the Women's Health Initiative Investigators. Risks and benefits of estrogen plus progestin in healthy postmenopausal women: principal results from the Women's Health Initiative randomized controlled trial. JAMA 2002;288:321-333.
9. Egan RL, McSweeney MB, Sewell CW. Intramammary calcifications without an associated mass in benign and malignant disease. Radiology 1980,137:1-7.

10. Murphy WA, DeSchryver-Kecskemeti K. Isolated clustered micro-calcifications in the breast: radiologie-pathologie correlation. Radiology 1978;127:335.
11. Galkin BM, Frasca P, Feig SA, et al. Non-calcified breast particles: a possible new marker of breast câncer. Invest Radiol 1982; 17: 119.
12. Stomper PC, Connolly JL, Meyer JE, et al. Clinically occult ductal carcinoma in situ detected with mammography: analysis of 100 cases with radiologie-pathologie correlation. Radiology 1989; 172: 235-241.
13. Ahmed A. Calcification in human breast carcinomas: ultrastructural observations. J Pathol 1975;117:247.
14. Sonnenfeld MR, Frenna TH, Weidner N, et al. Lobular carcinoma in situ: mammographie-pathologie correlation of results of needle-directed biopsy. Radiology 1991;181:363-367.
15. Georgian-Smith D, LawtonTJ. Calcifications of lobular carcinoma in situ of the breast: radiologie-pathologie correlation. AJR Am J Roentgenol 2001;176:1255-1259.
16. Lanyi M. Diagnosis and differential diagnosis of breast calcifications. Berlin: Springer-Verlag; 1986.
17. Tabar L, Chen HH, Duffy SW, et al. A novel method for prediction of long-term outcome of women with Tla, Tib, and 10-14 mm invasive breast cancers: a prospective study. Lancet 2000,355: 429-433.
18. Holland R, Peterse JL, Millis RR, et al. Ductal carcinoma in situ: a proposal for a new classification. Semin Diagn Pathol 1994,11: 167-180.
19. Schwartz GF, Solin LJ, Olivotto IA, et al. Consensus Conference on the Treatment of In Situ Ductal Carcinoma of the Breast, April 22-25, 1999. Cancer 2000;88:946-954.
20. Lagios MD, Margolin FR, Westdahl PR, et al. Mammographically detected duct carcinoma in situ: frequency of local recurrence following tylectomy and prognostic effect of nuclear grade on local recurrence. Cancer 1989;63:618-624.
21. Fisher ER, Dignam J, Tan-Chiu E, et al. Pathologic findings from the National Surgical Adjuvant Breast Project (NSABP) eight-year update of Protocol B-17: intraductal carcinoma. Cancer 1999;86: 429-438.
22. Page DL, Dupont WD, Rogers LW, et al. Continued local recurrence of carcinoma 15-25 years after a diagnosis of low grade ductal carcinoma in situ of the breast treated only by biopsy. Cancer 1995;76:1197-1200.
23. Slanetz PJ, Giardino AA, Oyama T, et al. Mammographie appearance of ductal carcinoma in situ does not reliably predict histologic subtype. Breast J 2001;7:417-421.
24. Sickles EA. Mammographie features of 300 consecutive nonpalpable breast cancers. AJR Am J Roentgenol 1986;146:661.
25. Kopans DB, Meyer JE, Homer MJ, et al. Dermal deposits mistaken for breast calcifications. Radiology 1983,149:592.
26. Lev-Toaff AS, Feig SA, Saitas VL, et al. Stability of malignant breast microcalcifications. Radiology 1994;192:153-156.
27. Duffy SW, Tabar L, Vitak B, et al. The relative contributions of screen-detected in situ and invasive breast carcinomas in reducing mortality from the disease. Eur J Cancer 2003;39: 1755-1760.

28. Yen MF, Tabar L, Vitak B, et al. Quantifying the potential problem of overdiagnosis of ductal carcinoma in situ in breast câncer screening. Eur J Cancer 2003;39:1746-1754.
29. Swann CA, Kopans DB, McCarthy KA, et al. The halo sign and malignant breast lesions. AJR Am J Roentgenol 1987;149: 1145-1147.
30. Rubens JR, Kopans DB. Medullary carcinoma of the breast: is it overdiagnosed? Arch Surg 1990;125:601-604.
31. Kopans DB, Swann CA, White G, et al. Asymmetric breast tissue. Radiology 1989;171:639-643.
32. Wolfe JN. Mammography: ducts as a sole indicator of breast carcinoma. Radiology 1967;89:206.
33. Carter CL, Allen C, Henson DE. Relation of tumor size, lymph node status, and survival in 24,740 breast câncer cases. Cancer 1989;63:181-187.
34. van de Vijver MJ, He YD, van't Veer LJ, et al. A gene-expression signature as a predictor of survival in breast câncer. N Engl J Med 2002;347:1999-2009.
35. Stomper PC, Waddell BE, Edge SB, et al. Breast M RI in the evaluation of patients with occult primary breast carcinoma. Breast J 1999;5:230-234.
36. Kalisher L, Chu AM, Peyster RG. Clinicopathological correlation of xeroradiography in determining involvement of metastatic axillary nodes in female breast câncer. Radiology 1976;121: 333-335.

OceanofPDF.com

Ultra-sonografia da Mama

17

Ultra-sonografia é uma tecnologia que parece avançar a cada ano, mas ainda tem limitações importantes. Aqueles que acreditam que o ultra-som é capaz de quase fornecer detalhes histológicos, extrapolando o que foi demonstrado cientificamente, vão decepcionar-se com este capítulo. Como em todos os aspectos da assistência médica, as evidências científicas devem prevalecer sobre relatos empíricos. Utilizo o ultra-som para avaliar a mama desde o fim da década de 1970. Tornou-se um recurso cada vez mais útil na avaliação da mama. Minha conduta, porém, é pragmática. Por exemplo, não tenho dúvida de que, em raros casos, o que vejo no ultra-som é de fato "extensão ductal" (câncer de mama preenchendo um ducto adjacente ao tumor primário). Contudo, em vez de utilizar esse evento raro para sugerir que seja algo que possa ser visto rotineiramente, eu o classificaria como uma ocorrência incomum que não foi confirmada e cuja importância é incerta. Desafio aqueles que afirmam que tais achados são encontrados facilmente e dotados de alguma conseqüência a realizarem os estudos apropriados para comprovar suas alegações. Já presenciei erros significativos cometidos por aqueles que tentam extrair do ultra-som mais do que o exame oferece legitimamente. Não tenho problemas com especulações não confirmadas em torno de uma técnica de imagem desde que não interfiram na assistência de pacientes.

A ultra-sonografia mamária se beneficiaria de uma abordagem mais científica. Neste capítulo, tentarei apresentar a ciência, quando disponível, e, sempre que possível, indicar que a conclusão é empírica e não baseada em dados científicos.

A despeito dos grandes avanços na tecnologia e dos aperfeiçoamentos importantes na qualidade das imagens que ocorreram durante a última década, o ultra-som continua a ser basicamente um método para diferenciar lesões císticas de massas sólidas e para orientar procedimentos intervencionistas (aspiração, localização e biopsias de fragmento). Assim como qualquer exame, existe um grande interesse em utilizar a ultra-sonografia como recurso diagnóstico além da diferenciação cisto/sólido, e alguns acreditam que são capazes de usar o ultra-som para distinguir massas sólidas benignas de malignas. Isto será discutido adiante.

Uma área controversa adicional é o uso do ultra-som para triagem do câncer de mama. Embora estudos mais antigos não tenham demonstrado nenhuma eficácia do ultra-som como técnica de triagem (1), vários relatos recentes sugerem que os avanços na tecnologia possibilitam que o ultra-som detecte alguns cânceres que são ocultos por ocasião do exame clínico e da mamografia (2). Contudo, aqueles que defendem a aplicação do ultra-som na triagem do câncer de mama não compreenderam as lições dos debates sobre mamografia no passado e as questões importantes inerentes à validação de um exame de triagem (3). Como a triagem é empregada para avaliar indivíduos sadios, os achados falso-positivos associados a ela têm conseqüências potencialmente negativas. Por conseguinte, a triagem exige um nível de validação diferente de um exame que é aplicado a alguém que já esteja enfermo (ver Triagem Ultra-sonográfica do Câncer de Mama). Uma questão crucial que ainda não foi respondida acerca da triagem do câncer de mama através da ultra-sonografia é se a detecção de cânceres que são evidentes apenas ao ultra-som resulta ou não em redução da mortalidade.

As discussões a seguir adotam uma conduta bastante pragmática sobre o uso do ultra-som na avaliação da mama. Não pretendo de modo algum desmerecer a capacidade aparente de alguns de ver o que outros não conseguem com essa tecnologia altamente dependente do operador, mas

antes fornecer uma introdução prática que possa ser útil à maioria dos profissionais que utilizam o ultra-som na avaliação da mama.

ULTRA-SOM DA MAMA

Os detalhes da tecnologia ultra-sonográfica parecem mudar em ritmo quase anual, e por isso é impossível avaliar cientificamente todo novo avanço tecnológico. O examinador tem de confiar nas informações dos fabricantes sobre os detalhes de cada nova modificação. Também defendo que, ao adquirir um novo equipamento de ultra-som, deveria haver um período de experiência para que o examinador pudesse avaliar a qualidade das imagens por conta própria. Os dois requisitos mais importantes do ultra-som da mama estabelecem que o equipamento seja capaz de diferenciar precisamente entre cisto e lesão sólida e que uma agulha deva ser claramente visível no tecido mamário de modo que se possa utilizá-lo para orientar os procedimentos de aspiração e biopsia com agulha. Idealmente, cistos não devem ter ecos internos e suas margens devem estar definidas nitidamente. A maioria dos fibroadenomas também deve ter margens bem definidas. Stavros sugeriu que lesões sólidas benignas devem ter uma pseudocápsula ecogênica fina (Fig. 17.1). Embora esse achado esteja longe de ser universal, se o radiologista planeja considerar esses detalhes, o equipamento de ultra-som deve ser capaz de delineá-los.

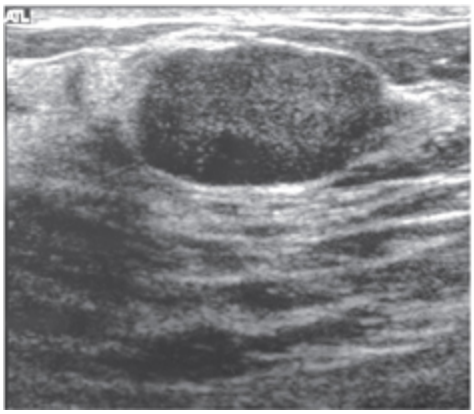

Fig. 17.1 Este fibroadenoma demonstra uma “pseudocápsula” ecogênica fina que define sua margem.

A ultra-sonografia da mama depende da produção de ondas sonoras de alta freqüência que penetram e atravessam os tecidos. As ondas atravessam os tecidos, espalham-se em diferentes direções afastando-se do transdutor, são absorvidas pelos tecidos ou são refletidas de volta para o transdutor. O processo pode ser descrito de maneira simplista. O transdutor produz um pulso sonoro e um cronômetro é acionado. O som entra na mama como uma onda e, à medida que percorre os tecidos, parte do som se reflete de volta para o transdutor, que agora está no modo de "escuta". Ao cronometrar o tempo que o som leva desde sua geração, passando pela reflexão até a detecção pelo transdutor, e ao saber aproximadamente quanto tempo o som leva para percorrer o tecido mamário, o computador coloca uma marca no monitor que corresponde à localização (profundidade) da estrutura que refletiu o som de volta para o transdutor. De novo, como uma descrição simplista, o som é gerado e cobre *x* centímetros em *y* segundos (a velocidade do som no tecido mamário). Ele segue até a estrutura refletora e retorna para o transdutor; como atravessa os mesmos tecidos, o percurso de volta leva aproximadamente o mesmo tempo que o de ida, e assim o período de tempo que o som leva para fazer o percurso de ida e volta é dividido por dois para calcular-se a que distância do transdutor está o ponto de reflexão. Então, o computador deixa uma marca no monitor cuja localização foi calculada da maneira descrita acima e cuja brilhância está relacionada com a intensidade do sinal que retornou ao transdutor. O computador registra as reflexões que retornam a partir de ondas sonoras enviadas várias vezes por segundo, de modo que se pode ver uma imagem "em tempo real" dos tecidos.

As ondas sonoras não são apenas refletidas; boa parte do som é dispersa pelos tecidos e portanto ele não retorna diretamente para o transdutor, mas se reflete em outras direções. Os tecidos também absorvem o som, convertendo-o em calor (outras formas de ultra-som são usadas especificamente para aquecer tecidos como intervenção terapêutica). Como o feixe de som é disperso e atenuado enquanto penetra nos tecidos, a

intensidade do sinal que retorna para o transdutor enfraquece rapidamente com o aumento da profundidade da penetração. Pode-se usar o computador para corrigir esse efeito intensificando o sinal aparentemente reduzido a fim de compensar perda por aumento da profundidade, o que gera imagens mais uniformes e agradáveis para interpretação.

A ultra-sonografia possui inúmeras outras características que devem ser levadas em conta no esforço para produzir imagens de alta qualidade. A superfície do transdutor envia pulsos de ondas sonoras que são paralelas a ela. As estruturas atingidas diretamente pelas ondas são vistas mais claramente. Como este é o eixo das ondas, o poder de resolução nessa direção denomina-se resolução axial. A capacidade do feixe de resolver estruturas situadas longitudinalmente ao feixe é menor (resolução lateral). Ademais, como as ondas sonoras são desviadas pelos tecidos atravessados, o feixe começa a expandir-se com o aumento da profundidade, causando "desfocamento". Os fabricantes criaram diversos métodos para compensar esses fenômenos, incluindo métodos aperfeiçoados para focar o som e minorar outras formas de degradação da imagem. O radiologista deve decidir se os vários métodos de processamento do sinal oferecidos pelos vendedores aumentam a qualidade da imagem ultra-sonográfica.

Exceto alguns dispositivos experimentais, ultra-sonografia mamária é realizada com sistemas manuais em tempo real. Com raras exceções, devem-se utilizar transdutores de alta freqüência. Em geral, sistemas com 7,5 MHz ou maior freqüência são necessários para obter a resolução esperada no diagnóstico por imagem da mama. Como muitas mamas podem ser reduzidas a uma espessura de apenas alguns centímetros com a paciente em decúbito dorsal, penetração em profundidade é menos importante do que em outras partes do corpo, e podem-se usar altas freqüências (12 MHz ou mais). Resta saber como freqüências altas se sairão, pois parte de sua energia deposita-se na forma de aquecimento tecidual. Embora freqüência mais alta geralmente signifique maior resolução espacial, o calor e possível cavitação dos sistemas com freqüência mais alta podem acarretar lesão

tecidual e impedir seu emprego. Os transdutores utilizados na avaliação da mama devem ser focados para o campo próximo de modo a permitir alta resolução desde a pele até uma profundidade de 4 a 5 cm.

Embora tecnólogas treinadas possam realizar ultra-sonografia mamária, acreditamos que o exame seja mais bem realizado por um radiologista treinado no diagnóstico por imagem da mama. Os achados do ultra-som muitas vezes são correlacionados com os da mamografia ou outro exame de imagem da mama, como a ressonância magnética (RM); por isso, dá-se preferência a um médico treinado nos dois exames. Existem muitas estruturas normais na mama que podem ser confundidas com patologias, e cistos benignos são comuns. Na minha experiência, tecnólogas freqüentemente detectam um cisto que na verdade é casual e concentram-se nele, em detrimento da patologia mais sutil. Acredito que o radiologista esteja mais capacitado a diferenciar achados significativos de outros irrelevantes.

ANATOMIA DA MAMA DELINEADA PELO ULTRA-SOM

O ultra-som demonstra a pele, a gordura subcutânea, o parênquima mamário, a gordura retromamária, o músculo peitoral, as costelas e a parede torácica anterior (Fig. 17.2). Os ductos freqüentemente são visíveis embaixo do mamilo, onde normalmente são um pouco maiores (seios lactíferos) do que os situados mais profundamente na mama e onde ectasia ductal é mais comum. Gordura é o tecido mais ubíquo e óbvio na mama. Como não existem outros pontos de referência anatômicos na mama além do complexo mamilo-areolar, ajuste de imagens e análise de lesões estão relacionados com as características ecóicas da gordura mamária. Uma característica incomum dos tecidos mamários que difere de outras partes do corpo é que em relação ao parênquima a gordura na mama parece ser hipoecóica. Isto jamais foi estudado em maior detalhe. Não está claro se a gordura mamária difere da gordura de outras partes do corpo ou se é um fenômeno de ecogenicidade relativa. Defendo uma combinação das duas

possibilidades, suspeito que os tecidos que sustentam a gordura mamária podem diferir dos tecidos em outras áreas, de modo que há menos superfícies refletoras dentro da gordura mamária. Como as estruturas fibroglandulares da mama são bastante ecogênicas, a gordura é relativamente menos ecogênica por comparação. Acredito que essas características se combinam para produzir o aspecto relativamente hipoecogênico da gordura na mama.

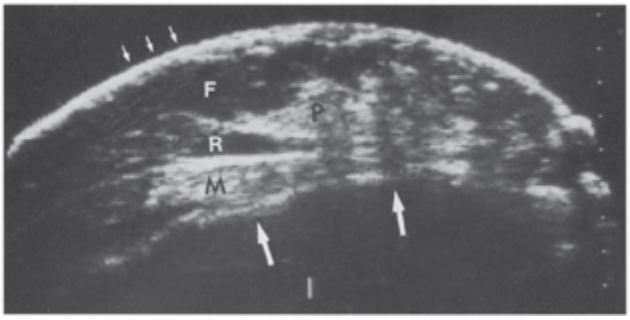

Fig. 17.2 Este corte transversal de ultra-sonografia mamária total demonstra a anatomia da mama, com a pele (setas pequenas), gordura subcutânea (F), parênquima (P), gordura retromamária (R), músculo peitoral (M) e a parede torácica (setas grandes).

O fato de que a gordura mamária é hipoecóica traz alguns problemas para a análise ultra-sonográfica. Com raras exceções, massas mamárias e em particular cânceres de mama também são hipoecóicos. Felizmente, a hipoecogenicidade da maioria dos cânceres é distinguível contra a ecotextura do tecido mamário fibroglandular, mas é difícil ou impossível ver um número significativo de cânceres de mama através do ultra-som porque eles são isoecóicos com a gordura do tecido mamário.

ULTRA-SONOGRAFIA PARA TRIAGEM DO CÂNCER DE MAMA

História Inicial do Ultra-som como Técnica de Triagem

Na década de 1970 e no início da década de 1980, em conseqüência da preocupação exagerada em torno da mamografia e da hiperestimativa do

risco de radiação à mama, pesquisadores estudaram a ultra-sonografia como substituto à triagem mamográfica. Para facilitar a triagem com ultra-som, criaram-se equipamentos de ultra-sonografia mamária total que permitiam rastrear a mama inteira à procura de câncer de mama em estágio precoce. Diversos estudos abrangentes mostraram que, naquela época, o ultra-som foi incapaz de detectar cânceres que também não fossem evidentes no exame físico ou na mamografia (1,4). Conforme mencionado, contudo, alguns pesquisadores relataram a detecção de cânceres apenas pelo ultra-som, com o emprego de equipamento mais moderno. Embora promissores, esses estudos não foram realizados de maneira correta (interpretação cega), e as técnicas do exame e os critérios de intervenção não foram definidos claramente. Embora a ultra-sonografia seja usada juntamente com triagem mamográfica, a aplicação do ultra-som para tentar encontrar câncer insuspeito o torna um exame de triagem verdadeiro, e deve ser validado adequadamente. Para compreender realmente a capacidade de um exame de triagem secundário de detectar câncer, deve-se estudá-lo primeiro de maneira cega de modo que o examinador desconheça os resultados da mamografia ou do exame clínico da mama. Após a conclusão da avaliação cega, pode-se reinterpretá-lo levando em conta as informações dos demais exames. Se o estudo não for cego, a ultra-sonografia pode ser influenciada pelas informações dos demais exames. Quando a análise não é cega, poder-se-ia dizer que uma varinha mágica aponta para câncer de mama (ver Triagem Ultra-sonográfica do Câncer de Mama). Nenhum dos estudos realizados até hoje era cego. O estudo ACRIN/Avon 6666 é um estudo cego e será o primeiro a determinar a capacidade real do ultra-som de detectar cânceres ocultos por mamografia.

O maior obstáculo para um exame de triagem de câncer de mama, contudo, é demonstrar que a detecção de cânceres com o novo método resulta em redução de mortes por câncer. Sem essa demonstração, um exame de triagem pode ser não apenas ineficaz como, em razão de exames falso-positivos, até prejudicial.

Embora tenhamos de esperar pelos estudos apropriados e prova científica de benefício, acredito que as evidências acumuladas sugerem que o ultra-som pode ser capaz de detectar alguns cânceres incipientes que estejam ocultos à mamografia e ao exame clínico. Se esse for mesmo o caso, será necessário desenvolver sistemas para avaliação ultra-sonográfica mamária total, a fim de eliminar a atual dependência do procedimento ao operador. A mamografia de alta qualidade continua a ser a única técnica radiológica que tem eficácia para detecção do câncer de mama precoce clinicamente oculto, porém, à medida que a tecnologia avançar, outros exames poderão começar a mostrar eficácia.

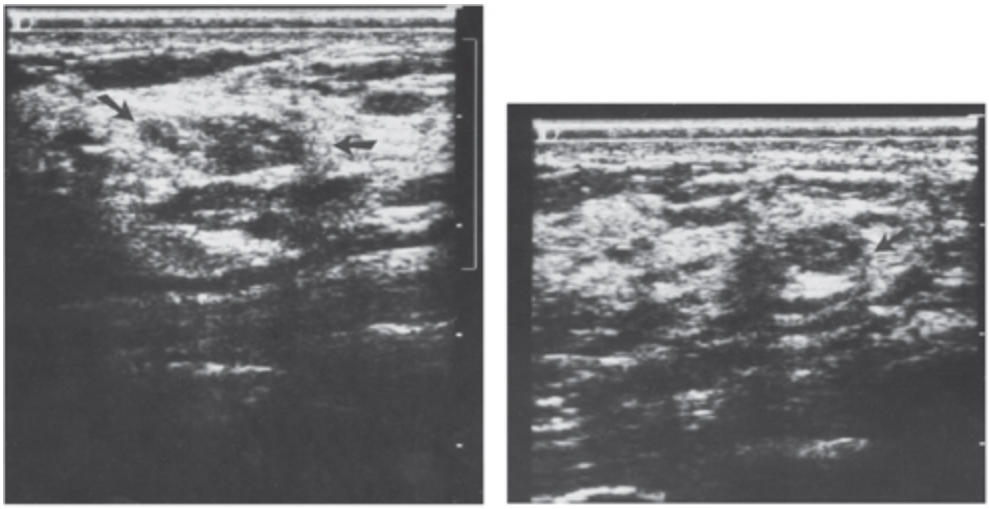

Fig. 17.3 O câncer é praticamente sempre hipoecóico no ultra-som. O tecido mamário normal pode ser hipoecóico e indistinguível de câncer por ultra-sonografia. O exame da mama detecta numerosas áreas que geram preocupação mas não são cânceres. As setas indicam duas áreas de tecido hipoecóico em paciente com mamografia e exame clínico da mama normais. Qualquer uma das duas áreas poderia ser câncer, mas ambas são tecido mamário normal.

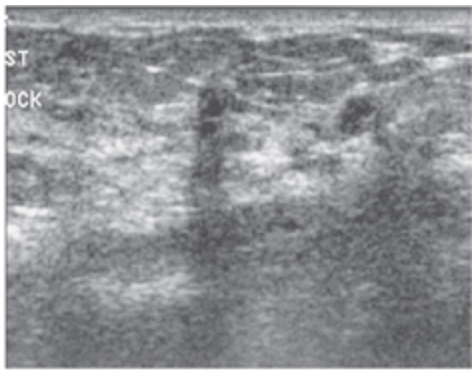

Fig. 17.4 Muitas estruturas teciduais normais ou benignas podem assemelhar-se a câncer.

Em nossa experiência com a ultra-sonografia mamária de contato, manual, em tempo real, além de nossa experiência original com o exame de toda a mama utilizando um sistema com anteparo líquido (*water-path system*) exclusivo, freqüentemente tínhamos dificuldade em distinguir entre o aspecto hipoecóico e indefinido do câncer de mama e o tecido mamário normal, hipoecóico e de margens irregulares (Fig. 17.3). As estruturas normais da mama produzem achados no ultra-som que são semelhantes àqueles vistos em alguns cânceres de mama (Fig. 17.4). A gordura é hipoecóica, e o tecido “fibrocístico” pode simular a hipoecogenicidade do câncer de mama. Os ligamentos de Cooper e outras estruturas fibrosas na mama podem produzir sombras acústicas que também podem ser indistinguíveis do câncer de mama (Fig. 17.5). Se tais problemas forem resolvidos de modo que a taxa de resultados falso-positivos se torne razoável, e caso se demonstre que o ultra-som tem eficácia na triagem (redução de mortes) em estudos realizados de maneira adequada, o exame pode ser uma triagem em segundo nível, além da mamografia, para mulheres com tecido mamário denso.

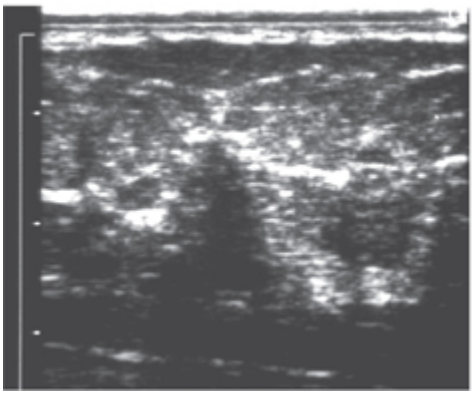

Fig. 17.5 Sombras de estruturas normais, como os ligamentos de Cooper, podem simular cânceres de mama.

O fato de que o ultra-som detecta lesões que se assemelham a cânceres de mama mas que revelam ser benignas (achados falso-positivos) foi demonstrado originalmente em nosso estudo de mais de 1.000 mulheres. Realizamos acompanhamento a longo prazo de 94 mulheres que apresentavam lesões suspeitas apenas na ultra-sonografia (todas elas tinham mamografias e exames clínicos da mama normais). Durante um período de 3 a 4 anos, nenhuma dessas mulheres desenvolveu câncer clinicamente evidente. Esse estudo demonstrou que a realização de ultra-som da mama em mulheres com mamografia normal e exame físico negativo gera preocupação com lesões que sempre são benignas. Ainda não há apoio científico ao exame de toda a mama por ultra-som, e, devido à alta taxa de falso-positivos, a ultra-sonografia da mama é indesejável exceto como parte de um protocolo de pesquisa. Nosso estudo empregou equipamento antigo de exame completo da mama, mas fornece um modelo de como a capacidade do ultra-som de detectar cânceres deve ser testada. O estudo foi prospectivo e os examinadores não conheciam o diagnóstico. O radiologista que interpretou as mamografias não sabia dos resultados do ultra-som e do exame clínico. O radiologista que interpretou o ultra-som (realizado com técnica automatizada, padronizada) não conhecia os achados do exame clínico e da mamografia. Esta é a única forma de determinar se um dado exame é eficaz e tem lugar na triagem. A despeito de afirmações isoladas, ainda não houve um estudo prospectivo cego de lesões detectadas apenas

por ultra-sonografia que valide seu uso na detecção de câncer de mama clínica e mamograficamente oculto em mulheres assintomáticas. Essas observações não negam a utilidade do ultra-som para avaliar lesões cuja presença foi estabelecida por exame físico ou mamografia.

Apoio à Triagem do Câncer de Mama por Meio de Ultra-sonografia

Pesquisadores descreveram a detecção de câncer por meio apenas do ultra-som, mas esses relatos continuam isolados (1,5–12). Os critérios de seleção em muitos desses estudos não foram definidos claramente, e as técnicas do exame e os critérios de intervenção não foram documentados. Um dos maiores problemas na interpretação dos resultados desses estudos reside no fato de que os pesquisadores que utilizaram ultra-sonografia para "detectar" câncer de mama conheciam os resultados do exame clínico e a mamografia (13). O que todos esses autores não compreenderam é que a única forma de prevenir vieses é realizar uma interpretação cega do ultra-som sem acesso aos resultados da mamografia e do exame clínico. A razão pela qual isso é tão importante é que análise cega é a única forma de determinar a contribuição independente de uma nova tecnologia para triagem. Se o indivíduo que está avaliando a tecnologia nova (neste caso, ultra-som) tiver acesso a outras informações, essas informações podem influenciar a avaliação. De maneira consciente ou não, o analista pode usar as informações provenientes da mamografia ou do exame clínico para "detectar" uma anormalidade por meio do ultra-som que não teria sido detectada sem aquelas informações. Argumentou-se que o ultra-som jamais seria usado sem a mamografia na triagem, mas isto é irrelevante. Sem conhecer a contribuição independente do ultra-som, seu uso em combinação com mamografia é indeterminado. Depois que a comparação cega é realizada, o analista pode ter acesso a todos os dados e, então, determinar se isto modifica a revisão independente (14). Esta é a única forma de definir se o ultra-som funciona como exame de triagem.

Mesmo depois que a sensibilidade da ultra-sonografia para detecção de câncer oculto for determinada, resta esclarecer se a detecção de cânceres por ultra-som de fato salva vidas. As mesmas questões envolvidas na demonstração da eficácia da triagem mamográfica devem ser abordadas a respeito de triagem ultra-sonográfica.

A razão pela qual a validação é tão importante pode ser resumida da seguinte maneira. Suponha que a triagem com ultra-som tenha encontrado apenas cânceres que não eram letais (a maioria das mulheres que desenvolvem câncer de mama não morre por essa causa). Por outro lado, e se o ultra-som detectasse apenas cânceres que já produziram metástases e são incuráveis embora tenham sido detectados antes? Se uma dessas ou as duas situações forem válidas, a detecção de câncer com ultra-som não traz nenhum benefício. Como o ultra-som possui uma taxa de falso-positivos muito alta e tais resultados levam a realização de biopsias, e como todo câncer detectado será tratado, um exame de triagem que encontra apenas cânceres incuráveis ou não-letais gera apenas danos, sem nenhum benefício. É por essa razão que análises rigorosas são essenciais para comprovar que um exame de triagem tem eficácia (15). Está claro que existem cânceres palpáveis que não são detectáveis por mamografia mas o são por ultra-som (16). O que não está claro é quantos cânceres que não são palpáveis nem visíveis por meio de mamografia são detectáveis pelo ultra-som.

Embora eu não tenha dúvida de que alguns cânceres são detectáveis apenas pelo ultra-som, isto ainda não foi demonstrado. Se for realizado de maneira adequada, o estudo ACRIN fornecerá informações importantes sobre a sensibilidade e a especificidade do ultra-som em uma avaliação triplo-cega de exame clínico da mama, mamografia e ultra-sonografia, com cada pesquisador inicialmente não conhecendo os achados dos demais e, depois, conhecendo todas as informações disponíveis (esta é a única forma de evitar o potencial significativo de viés). A técnica do ultra-som deve ser definida e reproduzível. Para que seja exeqüível, a triagem ultra-sonográfica provavelmente exigirá equipamentos de triagem exclusivos. Os sistemas

manuais provavelmente não terão relação custo/benefício favorável para triagem. Os critérios de intervenção devem ser definidos cuidadosamente, porque há muitos achados ultra-sonográficos na mama normal que podem ser confundidos com câncer e, assim, a taxa de falso-positivos seria altíssima.

Até que se estabeleça a capacidade real do ultra-som de detectar câncer oculto, ele não deve ser usado fora de estudos científicos sobre triagem. Uma vez estabelecida a capacidade do ultra-som de detectar cânceres ocultos, restará definir se a detecção de cânceres pequenos é suficiente para justificar sua aplicação na triagem ou se a redução da mortalidade deve ser estabelecida primeiro. Em virtude dos avanços na tecnologia que ocorreram durante os últimos anos, deve-se reavaliar o ultra-som como técnica de triagem, mas, até que sua eficácia seja demonstrada, não se deve considerá-lo um exame de triagem.

Fidedignidade da Ultra-sonografia para Diferenciar entre Massas Benignas e Malignas

Alguém já disse que, “se o seu instrumento for um martelo, então todas as coisas são pregos”. Existem entusiastas em todos os campos, e a ultra-sonografia não é exceção. Muitos radiologistas são altamente proficientes no uso do ultra-som para avaliação da mama. Inúmeros artigos foram escritos sobre os diversos critérios ultra-sonográficos cuja presença aumenta a probabilidade de que uma lesão seja benigna ou maligna. A maioria dos critérios não é de observações recentes. Embora com freqüência se credite a Stavros o estabelecimento de critérios que são usados para distinguir entre lesões benignas e malignas, a maioria das características que ele usava foi definida décadas atrás. Não há dúvida de que massas ovais ou ligeiramente lobuladas, bem circunscritas e de margens nítidas, com ecotextura homogênea e aumento da transmissão do som e cujo eixo longitudinal é maior que o transversal (o primeiro paralelo à pele)

têm probabilidade muito alta de ser benignas. O problema reside no fato de que alguns cânceres exibem todas essas características.

O que ainda não foi determinado é o quão fidedigno um exame não-invasivo deve ser para evitar a necessidade de coleta de tecido (biopsia com agulha ou excisional). Em conseqüência dos custos associados a biopsia de mama (isto é, econômicos, psicológicos e físicos), tem-se dado grande ênfase ao emprego de exames de imagem para evitar uma biopsia. Isto é perfeitamente razoável desde que a paciente seja informada das opções e tenha a oportunidade de decidir o grau de certeza que ela deseja. Como esta pode ser uma questão de vida ou morte, não deve ser suficiente que um exame como o ultra-som seja capaz de predizer a natureza de uma lesão, digamos, 70% das vezes; essa taxa admite uma margem de erro excessivamente grande. Felizmente, uma biopsia de mama, até mesmo excisão cirúrgica, tem morbidade baixíssima e mortalidade praticamente nula. A única biopsia que é mais segura é a de pele. O custo de uma biopsia de mama pode ser reduzido. Se for realizada com habilidade, o traumatismo será mínimo, e pode haver evidências residuais escassas ou inexistentes da biopsia com agulha ou mesmo da biopsia cirúrgica. Se o ultra-som, ou qualquer outro exame não-invasivo, for promovido como método para diferenciar entre lesões benignas e malignas, a taxa de falso-negativos torna-se crítica, e as mulheres devem ser informadas devidamente das probabilidades de que o resultado do exame esteja incorreto; elas também devem receber uma descrição de suas opções.

A questão real está em saber o quão precisamente o ultra-som diferencia as lesões limítrofes, e não os cânceres que são óbvios ao exame clínico ou à mamografia. Não há razão para recorrer ao ultra-som na tentativa de determinar se uma lesão espiculada na mamografia é benigna ou maligna. No entanto, os estudos que foram apresentados para sugerir que o ultra-som é um bom recurso para distinguir entre lesões benignas e malignas incluíram cânceres óbvios. A inclusão das últimas lesões apenas dilui os dados e faz o ultra-som parecer mais preciso do que de fato é. Isto é

agravado pelo fato de que, uma vez mais, o operador do ultra-som conhecia os achados da mamografia e do exame clínico da mama. Ao saber que uma lesão é uma massa espiculada à mamografia, seria improvável que um pesquisador sugerisse o diagnóstico de lesão benigna pelo ultra-som.

O Quão Preciso É Preciso?

As aplicações dos exames de imagem na avaliação da mama são singulares. A única eficácia comprovada é a aplicação da mamografia para a triagem de mulheres assintomáticas, reduzindo a mortalidade do câncer de mama mediante detecção precoce. A diferenciação entre massas císticas e sólidas é outra aplicação eficaz da ultra-sonografia. Dadas as probabilidades estatísticas e o fato de que o câncer de mama é razoavelmente raro em relação ao número de mulheres em risco, comprova-se que a maioria das anormalidades encontradas por mamografia ou exame clínico da mama é benigna. Pesquisadores devem ser lembrados constantemente que, em uma população de mulheres submetidas à triagem repetidas vezes, haverá apenas dois a quatro cânceres novos por ano. Quando se considera a acurácia de um exame, deve-se ter em mente que se 1.000 mamografias de triagem forem descritas como negativas, sem que o radiologista sequer as reveja, a acurácia seria de 99,96 a 99,98%. Essa acurácia é maior do que praticamente qualquer outro exame médico. Obviamente, o problema é que esse método não teria detectado os dois a quatro cânceres entre as 1.000 mamografias. Embora o exame fosse altamente “preciso”, na verdade teria sido totalmente inútil e poderia até ter tido um impacto negativo se os resultados fossem usados para tranqüilizar falsamente as mulheres examinadas.

O que geralmente se menospreza quando um novo exame é promulgado é a questão crucial sobre “Como a aplicação do novo exame modifica a assistência da paciente e essa modificação é benéfica para a paciente?” Muitos artigos e livros descrevem como as características visualizadas no ultra-som podem ser usadas para predizer se uma lesão é provavelmente

benigna ou maligna, mas esses aspectos são irrelevantes se a lesão ainda tiver de ser biopsiada ou removida para garantir a certeza. Se um exame não modificar seguramente a assistência de um indivíduo, então sua eficácia deve ser questionada.

Em um artigo freqüentemente citado e incluído entre referências, Stavros *et al*. (17) propuseram que o ultra-som é capaz de classificar precisamente "algumas" lesões sólidas como benignas de modo a evitar uma biopsia. Eles apresentaram critérios que lhes permitiram diferenciar lesões benignas de malignas com acurácia (Quadro 17.1). Infelizmente, essa publicação foi um relato desestruturado de um conglomerado de achados retrospectivos. Os critérios de seleção das mulheres avaliadas foram precariamente especificados e produziram um agregado de lesões que foram objeto de análise incompleta. Conforme mencionado, incluíam massas que eram espiculadas na mamografia e para as quais a ultra-sonografia não era indicada com fins diagnósticos. Também incluíam lesões que eram tipicamente benignas, e os operadores do ultra-som conheciam as características clínicas e mamográficas das lesões. Sem um desenho apropriado do estudo, é impossível interpretar os resultados, e suas conclusões não são fundamentadas; no entanto, muitos usuários da ultra-sonografia baseiam-se nessa classificação.

O artigo de Stavros *et al*. era basicamente uma compilação de observações empíricas. Os autores especularam sobre a origem dos achados ultra-sonográficos como se eles fossem factuais, quando na verdade jamais foram comprovados. Por exemplo, os autores afirmaram que um borda ecogênica seria indicativa de infiltração. Isto é mera especulação. Eles sugeriram que "calcificações pontilhadas que são sonograficamente visíveis dentro de nódulos sólidos estão mais provavelmente associadas a lesões malignas do que benignas". Essa relação jamais foi documentada. Eles afirmaram, como se fosse um fato, que "um tecido intensamente hiperecóico que é bem circunscrito e de ecogenicidade uniforme representa

tecido fibroso”. Isso jamais foi demonstrado, e, embora raros, descreveram-se cânceres hiperecóicos (comunicação pessoal de Alan Semine, MD).

QUADRO 17.1

CARACTERÍSTICAS NO ULTRA-SOM

Malignas	Indeterminadas	Benignas
Espiculação	Diâmetro máximo	Achados malignos ausentes
Margens angulares	Isoecogenicidade	Hiperecogenicidade intensa
Hipoecogenicidade acentuada	Hipoecogenicidade leve	Formato elipsóide
Sombras	Aumento da transmissão sonora	Lobulações suaves (2 ou 3)
Calcificação	Ecotextura interna heterogênea	Pseudocápsula ecogênica fina
Extensão ductal	Ecotextura interna homogênea	
Padrão ramificado		
Microlobulação		

Adaptado de Stavros AT, Thickman D, Rapp CL, et al. Solid breast nodules: use of sonography to distinguish between benign and malignant lesions. Radiology 1995;196:123-134.

O artigo também misturou lesões palpáveis e impalpáveis de maneira indiscriminada, o que reflete incapacidade de reconhecer o uso eficaz de uma técnica radiológica.

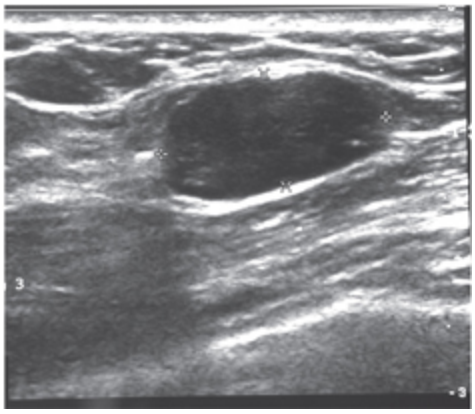

Fig. 17.6 Alguns acreditam que uma borda ecogênica final seja a marca de uma lesão benigna, como esse fibroadenoma.

A maioria dos critérios adotados por Stavros para diferenciar lesões benignas de malignas não tinha nenhuma novidade. A maioria fora descrita ao longo de muitos anos por outros autores (18–20) e sua acurácia fora

considerada insuficiente para ser aplicada com segurança. Os autores acrescentaram um critério novo: descreveram uma borda ecogênica fina que eles acreditavam estar associada a massas benignas (Fig. 17.6). Os autores declararam: “A ultra-sonografia ajudou a classificar corretamente 100 nódulos como malignos em comparação com 38 classificados como malignos pela mamografia.” Eles menosprezaram o fato de que comparar o ultra-som com a mamografia como recurso diagnóstico é um esforço vão. Está bem estabelecido que a mamografia não é uma técnica “diagnóstica” muito precisa; é um exame de triagem. A tentativa de diferenciar lesões limítrofes em benignas *versus* malignas por exame de imagem é fútil, pois todas essas lesões exigem diagnóstico tecidual, seja qual for sua classificação ultra-sonográfica. Ainda que o ultra-sonografista sugira que tais lesões são malignas, não haveria prova de que a biopsia pode ser eliminada. Uma vez definido que o diagnóstico tecidual é necessário, não faz sentido realizar exames de imagem adicionais a menos que o exame adicional elimine parte da intervenção. A razão real para utilizar o ultra-som na avaliação de uma massa sólida é determinar se ela é detectável de modo que a biopsia seja realizada sob orientação do ultra-som.

Outro problema significativo no artigo de Stavros é o fato de que não se forneceu a distribuição etária das pacientes com as diversas lesões. Se uma alta proporção das mulheres com lesões benignas tivesse menos de 30 anos, isso deslocaria um grande número de lesões para as categorias benignas sem nem analisar as imagens. Se o radiologista que interpretou as imagens soubesse que a paciente tinha menos de 30 anos, a interpretação das imagens seria provavelmente contaminada por essa informação (câncer é raríssimo em mulheres abaixo de 30 anos) e os resultados seriam influenciados. A inclusão de um grande número de pacientes jovens faria a estatística geral parecer melhor do que ela de fato é por diluir a percentagem de erros diagnósticos.

A questão real não é se o ultra-som é útil na avaliação de lesões espiculadas (praticamente sempre malignas) ou massas em mulheres abaixo

de 30 anos (você pode “apostar” que os últimos casos são fibroadenomas, e a realização de exames de imagem nessas pacientes não é útil a sua assistência). A questão real é se a ultra-sonografia tem algum valor na diferenciação de lesões limítrofes (massas nitidamente delimitadas, redondas, ovais ou regularmente lobuladas) ou lesões com margens indefinidas/obscurecidas que geram preocupação.

Além de não terem sido validados cientificamente, os critérios de Stavros não acrescentam muito à avaliação sonográfica das lesões. Os autores estabeleceram que, para ser classificada como lesão benigna, a massa não poderia ter nenhuma das características indeterminadas ou malignas, a despeito do fato de que estas poderiam ser vistas em lesões que se revelaram serem benignas. A “cápsula ecogênica” não apenas pode ser vista em lesões malignas como também é muito incomum até mesmo entre lesões benignas, especialmente se os fibroadenomas encontrados entre mulheres abaixo de 30 anos forem removidos da análise. Em um estudo de 403 lesões sólidas que foram comprovadas por biopsias, 262 massas benignas foram incluídas. Dentre essas, apenas 66 (25%) tinham uma pseudocápsula ecogênica fina, 3 (5%) das quais eram lesões malignas (21). Outros critérios que os autores avaliaram também mostraram a superposição entre lesões benignas e malignas através de critérios ultra-sonográficos. Havia 193 lesões com margens bem circunscritas. Dentre essas, 20 (10%) eram malignas. Dentre as 107 lesões que eram “mais altas do que largas”, 76 (71%) eram malignas, mas 31 (29%) eram benignas. Dentre as 91 lesões que demonstraram aumento da transmissão sonora, 58 (64%) eram benignas, mas 33 (36%) eram malignas. O artigo concluiu que muitos dos descritores usados para tentar distinguir entre lesões benignas e malignas apresentam, no total, diferenças “estatisticamente significativas” para diferenciação entre todas as lesões benignas e todas as lesões malignas. O que os autores não explicaram é que a percentagem de lesões com um dado critério pode ser significativamente diferente quando se comparam todas as lesões benignas com todas as lesões malignas, mas isso ignora a

seguinte questão crucial: “Pode-se usar aquele critério para determinar com acurácia se uma determinada lesão é benigna ou maligna?” Como todos os critérios se superpõem, é arriscado basear-se neles para diferenciar lesões individuais específicas.

Como todos nós gostaríamos de encontrar exames de imagem que diferenciassem lesões benignas de malignas, e como muitos entusiastas do ultra-som não parecem compreender estudos de validação científicos ou não desejam participar deles, há a percepção na comunidade do diagnóstico por imagem da mama que se pode usar o ultra-som para diferenciar massas mamárias sólidas. É importante salientar que não existe apoio científico nítido para essa percepção. O leitor é alertado de que essa capacidade jamais foi demonstrada em algum estudo cientificamente válido.

ULTRA-SONOGRAFIA DIAGNÓSTICA

Com a exceção de um cisto simples, o ultra-som não é diagnóstico, pois há superposição significativa nas características de tecidos sólidos benignos e lesões malignas. Dadas a segurança e a facilidade com que se obtém um diagnóstico citológico ou histológico na mama e a maior certeza conferida pela confirmação tecidual, o valor de exames que se baseiam em probabilidades para evitar um diagnóstico mais definitivo é duvidoso. Como a maioria das lesões mamárias é benigna, poder-se-ia decidir sem sequer analisar a lesão que ela é benigna, e a decisão teria alto grau de acurácia. É importante lembrar disso quando se alegam qualidades de um exame diagnóstico de avaliação da mama. Em última análise, cabem à paciente e ao seu médico decidir acerca do grau de certeza necessário.

ULTRA-SONOGRAFIA COM DOPPLER

Fizeram-se numerosas tentativas de empregar o ultra-som com Doppler para aumentar a acurácia da avaliação mamária. Como muitos cânceres de mama parecem ter uma neovasculatura substancial (do ponto de vista microscópico) e a maioria das lesões benignas não exibe aumento do fluxo

sanguíneo, o princípio do uso do Doppler pareceria justificado. Contudo, os resultados clínicos não foram particularmente convincentes. Pode-se demonstrar que muitos cânceres apresentam hiperfluxo sanguíneo, sobretudo na sua periferia. Fluxo de alta velocidade parece ser encontrado quase exclusivamente em cânceres de mama (22). Embora relatos preliminares sugerissem sensibilidade e especificidade altas para o Doppler (23), estudos subseqüentes foram menos bem-sucedidos, sugerindo discriminação precária entre tecidos normais e cancerosos (24). O relato mais otimista, de Cosgrove *et al*. (25), concluiu que "um sinal do Doppler colorido em uma lesão que de resto parecia benigna deve motivar a realização de biopsia, enquanto a ausência de sinais em uma lesão indeterminada é tranqüilizadora". A aplicação clínica dessa afirmação não é particularmente útil. Poderia fornecer tranqüilidade adicional a mulheres com lesões que parecem ser benignas, mas, de acordo com as lesões colocadas nessa categoria, o uso do Doppler apenas elevaria o custo da assistência porque tais lesões seriam deixadas sem intervenção na ausência do exame. Lesões indeterminadas ainda precisariam de confirmação citológica ou histológica. Outro problema do relato de Cosgrove *et al*. foi que as lesões eram palpáveis, e a avaliação de lesões menores não se mostrou tão bem-sucedida.

Como lesões benignas podem exibir hiperfluxo, e, o mais importante, um número significativo de cânceres não exibe evidências de fluxo anormal (26) — particularmente lesões menores de 1 cm (27) —, o Doppler ainda não é confiável para distinguir lesões benignas de malignas. Existe a superposição desconcertante de características benignas e malignas na análise com Doppler que dificulta a não-obtenção de material citológico ou histológico (biopsia).

Alguns consideram o Doppler útil à avaliação de lesões que têm características morfológicas limítrofes. Até mesmo os equipamentos de ultra-som modernos introduzem ecos em lesões que provavelmente representam cistos. Caso se demonstre vasculatura dentro de uma massa,

então claramente ela não é um cisto. Infelizmente, a ausência de vasculatura dentro de uma lesão não garante que ela não seja sólida. Para tais lesões limítrofes, preferimos realizar aspiração sob orientação ultra-sonográfica ou biopsia de fragmento. Em geral, o Doppler não é um exame clinicamente útil na avaliação de lesões mamárias.

REALCE INTRAVENOSO DE LESÕES MAMÁRIAS PARA AVALIAÇÃO COM ULTRA-SOM

Há alguma esperança de que, assim como a tomografia computadorizada, a angiografia digital e a RM, a neovasculatura que se desenvolve em muitos cânceres possa ser demonstrável por meio de agentes de contraste intravenosos (IV) que aumentariam a visibilidade dos vasos no ultra-som. Foram publicados vários artigos sugerindo que o material de contraste pode aumentar a visualização de vasos sanguíneos por observação ultra-sonográfica. O problema reside em saber se o uso desses agentes de fato ajuda no manejo de pacientes com lesões mamárias. A exemplo de muitos relatos preliminares, um que empregou infusão IV de microbolhas foi promissor (28), mas esse tipo de avaliação ainda está em desenvolvimento. Atualmente, o ultra-som da mama com realce por contraste continua a ser experimental, sem eficácia clínica comprovada.

ULTRA-SONOGRAFIA E MULHERES COM TECIDOS MAMÁRIOS RADIOGRAFICAMENTE DENSOS

Conforme mencionado na seção Ultra-som como Técnica de Triagem, houve uma série de relatos segundo os quais o ultra-som poderia ser útil como triagem de segundo nível para mulheres com tecidos radiograficamente densos que podem obscurecer uma lesão na mamografia. Está razoavelmente bem estabelecido que algumas lesões palpáveis que são obscurecidas pelos tecidos circundantes não são visíveis à mamografia. Elas são freqüentemente visíveis à ultra-sonografia. Contudo, enquanto uma

avaliação cega da triagem (detecção de câncer oculto) ultra-sonográfica não demonstrar a sensibilidade verdadeira do exame, não se saberá o valor do ultra-som como exame de triagem. Assim como a triagem mamográfica, é provável que um estudo controlado randomizado seja necessário para determinar se a triagem com ultra-som salva vidas e se a alta taxa de falso-positivos se justifica. Até que a eficácia do ultra-som para triagem de qualquer população de mulheres, incluindo aquelas com mamas radiograficamente densas, seja demonstrada em estudos apropriadamente realizados, não se deve utilizá-lo como exame de triagem exceto em estudos clínicos. Minha crença é que será demonstrada a capacidade do ultra-som de detectar alguns cânceres pequenos que são ocultos ao exame clínico e à mamografia e sua eficácia como exame de triagem de segundo nível, porém "crenças" podem ser totalmente incorretas e não substituem estudos científicos realizados de maneira apropriada.

O USO APROPRIADO DO ULTRA-SOM DE MAMA

A ultra-sonografia deve ser usada como técnica para ajudar a resolver questões específicas da assistência. Se uma lesão não for palpável mas for detectada por mamografia, pode-se usar o ultra-som para analisar sua composição. Em particular, a demonstração por ultra-som de que uma lesão detectada por mamografia é um cisto simples elimina a necessidade de cirurgia ou até de intervenção adicional (Fig. 17.7). Se uma lesão satisfizer os critérios ultra-sonográficos estritos de um cisto, o exame é "diagnóstico". Se houver alguma dúvida sobre a concordância da lesão vista pelo ultra-som com a densidade na mamografia, uma aspiração guiada seguida por repetição da mamografia resolverá a questão. A introdução de um pequeno volume de ar (menor que o volume de líquido removido, para evitar dor) pode confirmar que a lesão vista na mamografia era a lesão aspirada com auxílio do ultra-som. Também se pode colocar uma agulha através da lesão usando-se ultra-som e repetir a mamografia para confirmar sua relação com o achado mamográfico. Consideramos que às vezes é oportuno avaliar a

lesão com ultra-som enquanto a mama é mantida no mamógrafo. A lesão é posicionada na janela da placa de compressão fenestrada e ultra-som é realizado através da janela na placa (Fig. 17.8). Desse modo, pode-se fazer correlação direta usando-se as coordenadas da mamografia presentes na janela e a posição do transdutor ultra-sonográfico na janela.

Em alguns casos, o ultra-som ajuda na triangulação de lesões encontradas em apenas uma incidência mamográfica. A ultra-sonografia é muito útil na orientação da aspiração de cistos (Fig. 17.9) e na obtenção de material citológico por meio de aspiração com agulha fina (29,30). Com o desenvolvimento de equipamentos de ultra-som que permitem ao operador visualizar a agulha de biopsia e a lesão juntas em tempo real, o ultra-som tornou-se o método de imagem de escolha para orientar biopsias de fragmento de massas na mama (31–33). A exemplo de qualquer biopsia com agulha orientada por exame de imagem, há o potencial de erro de amostragem, e os resultados de uma biopsia orientada por ultra-som devem ser comparados com as imagens radiológicas para garantir que os primeiros sejam concordantes com os achados do exame. Se houver discordância, recomenda-se repetição da biopsia ou excisão da lesão.

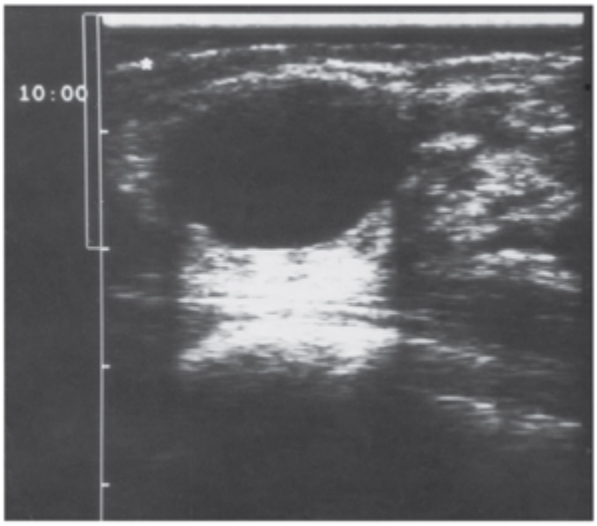

Fig. 17.7 Se a lesão for redonda, oval ou lobulada com margens bem definidas; tiver paredes anterior e posterior nítidas; e aumentar a transmissão do som, trata-se de um cisto benigno, e não há necessidade de avaliação adicional.

Fig. 17.8 Correlação de mamografia com ultra-som. Mantendo-se a mama no mamógrafo e utilizando-se a placa de compressão fenestrada, pode-se realizar o ultra-som através da janela e comparar a anormalidade nas duas modalidades. Esta técnica também pode ser usada para orientar aspiração ou biopsia com agulha.

Também se pode usar ultra-sonografia para posicionar agulhas e fios-guia com fins de localização pré-operatória antes de excisão cirúrgica de lesões sonograficamente visíveis (34–36). A localização com agulha por meio de ultra-som pode ser realizada em questão de minutos e é mais confortável para a paciente do que ter a mama comprimida para localização orientada por mamografia, e por isso sempre que possível utilizamos o ultra-som em localizações com agulha.

ULTRA-SOM E IMPLANTES

Não existem dados em favor do uso do ultra-som na triagem de mulheres com implantes para detectar câncer de mama. O ultra-som pode ser útil na avaliação de mulheres com implantes se elas tiverem lesões palpáveis descobertas pelo exame físico ou lesões detectadas por mamografia para determinar se tais lesões são císticas ou sólidas (Fig. 17.10). Usa-se o ultra-som para evitar a introdução de uma agulha, o que poderia danificar o

implante. Alguns descreveram a utilidade do ultra-som para determinar se um implante se rompeu (37).

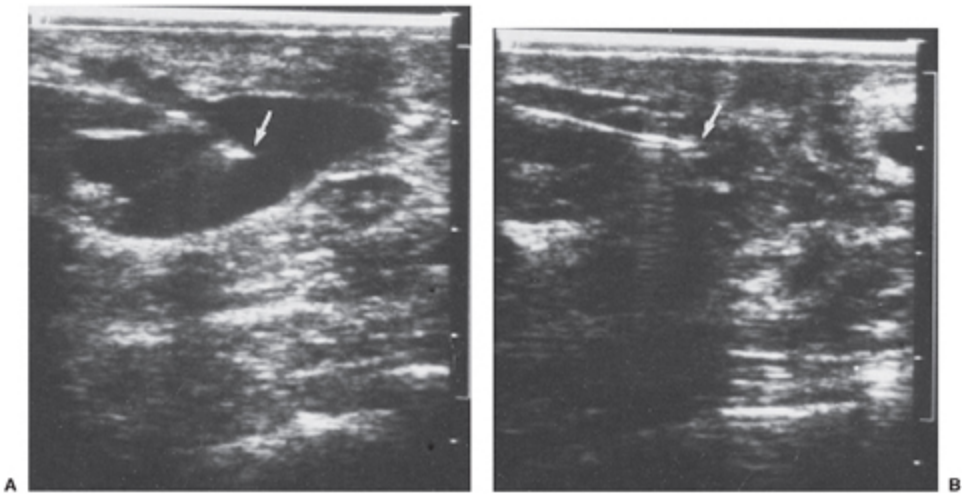

Fig. 17.9 Aspiração de cisto orientada por ultra-som. Um cisto é observado pelo ultra-som e uma agulha é guiada até o seu interior para aspiração sob visualização direta em tempo real. (A) A ponta da agulha (seta) é visível dentro do cisto. (B) O líquido foi removido e o cisto sofreu colapso.

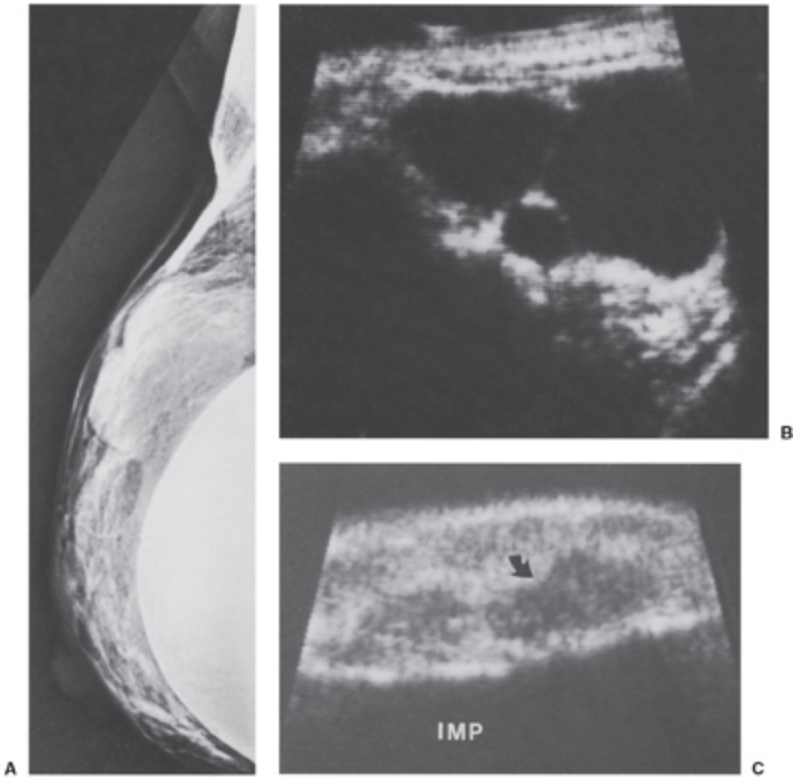

Fig. 17.10 Ultra-som, massas e implantes. (A) Uma massa lobulada palpável adjacente ao implante de silicone no quadrante superior externo. (B) O ultra-som confirma que a massa é um cisto, evitando tentativas de aspiração que poderiam provocar ruptura do implante. (C) Em um segundo indivíduo, a massa adjacente ao implante (IMP) é sólida e foi comprovada como carcinoma ductal invasivo recorrente.

Quando implantes de silicone se rompem, o silicone pode extravasar para os tecidos circundantes. Muitos implantes tornam-se envolvidos por uma cápsula fibrosa. Quando esses se rompem, o silicone extravasado ainda pode ser contido dentro da cápsula fibrosa; isto é chamado ruptura intracapsular. Se o implante se romper e o silicone transpor uma cápsula fibrosa incompleta ou lacerada, a denominação é ruptura extracapsular.

Se um implante se romper e o silicone extravasar para os tecidos circundantes, seu aspecto pode ser bastante típico no ultra-som: pode produzir uma "nevasca" de ecogenicidade com perda posterior de informações, produzindo um aspecto razoavelmente típico (Fig. 17.11) (38). Rosculet *et al*. acreditam que esse ruído ecogênico ocorre quando os glóbulos de silicone são do tamanho do cumprimento de onda do ultra-som (39). Devido a diferenças entre a velocidade do som no silicone e no tecido mamário (o som segue mais lentamente no silicone), eles supõem que áreas focais do feixe avançam e outras são retardadas quando o feixe passa através dos tecidos entremeados com silicone, e assim o feixe torna-se defasado com o tecido circundante. Com perda de coerência, o resultado é uma nevasca de ruído. Por outro lado, glóbulos de silicone grandes podem produzir massas hipoecóicas. O silicone e a reação fibrosa a ele pelos tecidos circundantes também podem gerar áreas de sombra.

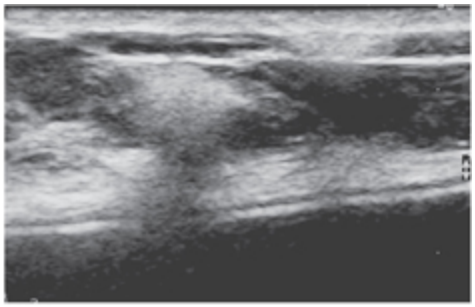

Fig. 17.11 Aspecto de nevasca do silicone livre no ultra-som. O silicone que está fora da concha rota de um implante pode gerar um aspecto de “nevasca” com hiperecogenicidade típica.

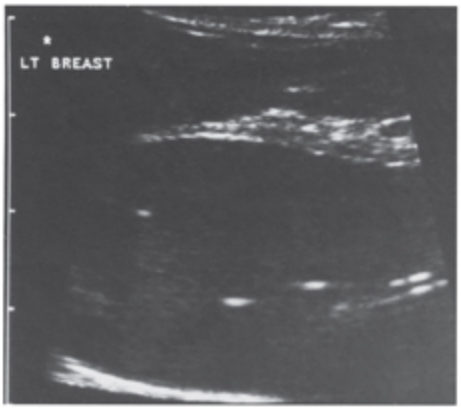

Fig. 17.12 A concha de silicone do implante está se colapsando para dentro do gel, produzindo múltiplos níveis de reflexões especulares irregulares no gel anecóico. Esse aspecto foi descrito como padrão “em escada”.

O termo “ruptura” soa bastante dramático, porém a maioria das rupturas é na verdade uma laceração na concha de borracha que contém o gel de silicone viscoso do implante, permitindo que o silicone extravase do implante. O que freqüentemente acontece é que a concha se rasga e, em vez de vazamento do silicone, a concha de borracha colapsa literalmente no gel, que permanece contido dentro da cápsula fibrosa previamente formada. A ruptura intracapsular pode permanecer normal na mamografia porque o contorno do gel de silicone continua regular graças à contenção pela cápsula fibrosa.

Um dos sinais mais úteis de ruptura intracapsular foi descrito na RM e no ultra-som. Ao colapsar para dentro do gel, a concha se dobra, e essas dobras podem aparecer como “degraus de uma escada” no ultra-som (Fig. 17.12). DeBruhl *et al*. (40) relataram que este foi o sinal de ruptura mais fidedigno em uma série de 74 mulheres com implantes avaliados por ultra-sonografia. O aspecto de degraus de escada foi observado em 14 de 20 mulheres que sofreram ruptura do implante.

Consideramos pouco prático utilizar o ultra-som para inspecionar toda a superfície do implante à procura de ruptura. A RM é superior ao ultra-som,

e portanto preferimos a RM para avaliar possíveis rupturas de implantes.

A importância da detecção de rupturas de implantes tornou-se menos urgente. Uma revisão imparcial por especialistas não encontrou evidências de associação da ruptura de implante a doenças sistêmicas, como alguns haviam alegado (41).

ULTRA-SONOGRAFIA E TECIDO MAMÁRIO ASSIMÉTRICO

Alguns preconizaram o uso do ultra-som para avaliar mulheres com tecido mamário assimétrico. Em 1989, definimos tecido mamário assimétrico normal como algo diferente de uma densidade assimétrica focal: tecido mamário asssimétrico é um volume de tecido mamário em parte de uma mama maior do que a área correspondente de tecido mamário na outra mama. Para ser tecido mamário assimétrico, não pode formar uma massa. Não pode haver distorção da arquitetura associada. O tecido mamário assimétrico não pode conter calcificações significativas, tampouco é uma anormalidade palpável (42). Eu acrescentaria que o diagnóstico de tecido mamário assimétrico benigno não deve ser definido se a densidade tiver surgido desde um exame prévio. Se satisfizerem essa definição, os tecidos representam uma variação normal e não há necessidade de intervenção adicional. Alguns preconizam avaliação de tecido mamário assimétrico com ultra-som. A validade dessa conduta não é maior do que examinar uma mama que foi normal na mamografia e no exame clínico. Acompanhamos mais de 200 mulheres com tecido mamário assimétrico durante no mínimo 3 anos, e nenhuma foi diagnosticada com câncer de mama. Não existem dados que apóiem o uso da ultra-sonografia para avaliar tecido mamário assimétrico, e não há necessidade de acompanhamento a curtos intervalos. Por outro lado, se uma densidade assimétrica focal puder representar uma massa, o ultra-som pode ajudar na sua avaliação, a exemplo de qualquer massa.

EQUIPAMENTO PARA TRIAGEM ULTRA-SONOGRÁFICA CASO ALGUM DIA ELA SE TORNE EFICAZ

Caso se comprove a eficácia da triagem ultra-sonográfica, será necessário automatizá-la. Acredito que será possível obter imagens ultra-sonográficas de toda a mama em um sistema topográfico mamário digital. O registro perfeito de mamografias 3D com ultra-som 3D aumentará a acurácia dos dois exames. O passado pode servir de guia. No final da década de 1970 e no início da década de 1980, houve um esforço para usar o ultra-som como técnica de triagem para examinar toda a mama. Em alguns equipamentos de ultra-sonografia mamária total, a paciente era posicionada em decúbito dorsal com uma bolsa de água sobre a mama que servia de anteparo líquido. Em outros sistemas, a paciente deitava com a(s) mama(s) em um tanque de água, e o(s) transdutor(es) situava(m)-se no fundo do tanque. Embora estes últimos sistemas fossem bastante eficientes para avaliar a maior parte do tecido mamário, eles eram os menos desejáveis porque exigiam transdutores de contato manuais adicionais para permitir avaliação da paciente em decúbito dorsal a fim de orientar a aspiração ou a localização de lesões duvidosas encontradas com o sistema em decúbito ventral. A região subareolar era particularmente difícil de avaliar nos sistemas em decúbito ventral para toda a mama em virtude do ângulo de incidência desfavorável do som. Isso era corrigido comprimindo-se a mama de volta contra a parede torácica (Fig. 17.13) de modo que o som entrava perpendicular à pele e à aréola. Esse problema é significativamente diminuído no exame em decúbito dorsal, quando a mama se achata naturalmente contra a parede torácica, mas não é eliminado. Porém os sistemas para toda a mama com a paciente em decúbito dorsal eram volumosos e pesados.

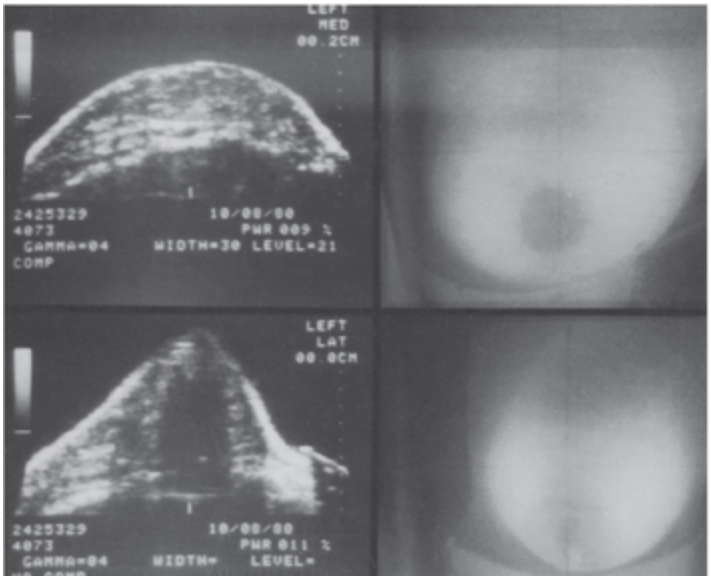

Fig. 17.13 O complexo mamilo-areolar. Nesta ultra-sonografia mamária total, a paciente estava deitada em decúbito ventral com a mama imersa em água e o transdutor no fundo do tanque. Nas imagens inferiores, a mama pende livremente e há sombra intensa do complexo mamilo/areolar devido ao ângulo adverso do som incidente em relação às estruturas fibroductais que convergem para o mamilo. Achatando-se a mama contra a parede torácica, o que é demonstrado nas imagens superiores, os ângulos são reduzidos e o som consegue penetrar.

Muitos sistemas de ultra-som foram vendidos com base em informações empíricas. Estudos adequados finalmente demonstraram que a ultra-sonografia mamária total não era capaz de detectar de maneira confiável cânceres que não eram evidentes na mamografia e no exame clínico (43). A triagem ultra-sonográfica apenas aumentava o dispêndio e fornecia poucas informações adicionais. O rastreamento de toda a mama apenas revelava áreas que geravam preocupação mas praticamente nunca eram cancerosas. Contudo, ocorreram avanços significativos na tecnologia do ultra-som, e, conforme mencionado, estudos sugeriram que cânceres ocultos clínica e mamograficamente poderiam ser detectáveis por ultra-som. Caso se demonstre que a triagem ultra-sonográfica é eficaz, serão necessários equipamentos de ultra-sonografia mamária total. Os sistemas manuais dependem demais do operador, são ineficientes e podem menosprezar algumas áreas. Um método automatizado e sistemático será imprescindível. Acreditamos que no futuro será vantajoso realizar triagem ultra-sonográfica

no equipamento de tomossíntese mamária digital de modo que os dois exames serão gravados conjuntamente em uma base de dados 3D. Esse recurso deve proporcionar sensibilidade e especificidade mais altas. Não obstante, resta demonstrar que o acréscimo do ultra-som à triagem mamográfica salvará mais vidas.

AVALIAÇÃO ULTRA-SONOGRÁFICA DA MAMA

Pesquisas demonstraram que o ultra-som é bastante adequado para a avaliação de lesões mamárias específicas, e sistemas manuais de alta resolução para examinar a paciente em decúbito dorsal são preferíveis. Transdutores de alta freqüência (> 7,5 MHz) são necessários. O equipamento deve ser capaz de focar desde a pele até uma profundidade mínima de 3 a 4 cm. O ultra-som da mama é difícil porque os tecidos mamários normais são altamente atenuantes e difusores, enquanto as estruturas a serem visualizadas são muito pequenas. O exame de ultra-som depende sobremodo do operador. Tecnólogas hábeis podem, sob supervisão estreita de um médico treinado em mamografia e avaliação mamária, realizar o ultra-som de mama, mas a aplicação intermitente do ultra-som por indivíduos que desconhecem suas particularidades pode ser problemática. Verificamos que é melhor o médico estar na sala para monitorar estreitamente o exame ou (de preferência) realizá-lo diretamente. Segurando-se o transdutor com uma mão e colocando-se os dedos da outra mão contra a lateral do transdutor, as polpas dos dedos podem palpar os tecidos sobre os quais o transdutor é movido, e o examinador pode rastrear e determinar se a área sob avaliação é palpável.

Muitas tecnólogas estão familiarizadas e bem treinadas para detectar os cistos que são comuns em outros órgãos do corpo. Elas tendem a ajustar a potência e o ganho do equipamento de ultra-som, fazendo com que as lesões pareçam císticas artificialmente. Alguns cânceres produzem ecos em nível muito baixo (Fig. 17.14), e o operador deve saber o que faz para não eliminá-los ao ajustar incorretamente a potência ou o ganho. Acreditamos

que o ultra-som de mama deva ser realizado por radiologistas que estejam treinados em avaliação mamária e por tecnólogas com habilidades semelhantes.

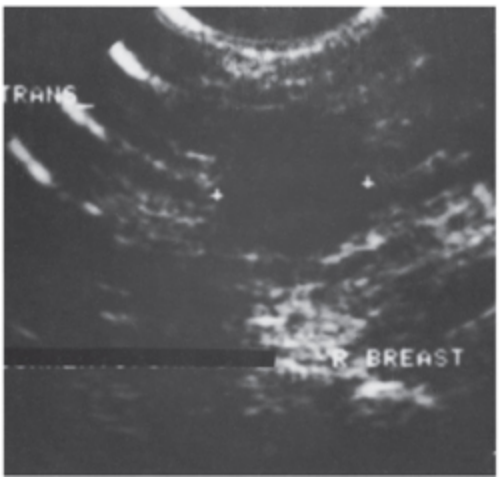

Fig. 17.14 Parâmetros de ganho impróprios podem eliminar ecos internos importantes. Como o equipamento não era apropriado para ultra-som de mama e os seus parâmetros não foram ajustados corretamente, essa massa foi interpretada como um cisto neste exame externo. Na verdade, era um carcinoma ductal invasivo sólido.

O principal pré-requisito de um sistema de ultra-som mamário é que ele seja capaz de diferenciar precisamente entre uma massa cística e uma sólida e delinear claramente agulhas na mama de modo a orientar procedimentos intervencionistas. A primeira tarefa pode ser difícil na mama porque muitos equipamentos ultra-sonográficos de alta freqüência colocam ecos de baixo nível nos cistos. Isto é problemático, porque massas sólidas podem ser extremamente hipoecóicas e parecer semelhantes a cistos exceto pela presença de ecos internos de baixa amplitude. A ausência de ecos em cistos e sua presença em um câncer circunscrito podem tornar-se um ponto importante de diferenciação. O problema mais comum dos sistemas de ultra-som usados para avaliação da mama é a dificuldade em distinguir entre ruído e ecos internos verdadeiros. Este problema pode induzir o operador a ajustar parâmetros de ganho para compensar e, inadvertidamente, eliminar ecos significativos em uma lesão sólida de modo que a lesão é incorretamente diagnosticada como cisto. Como cistos

são bem mais comuns que câncer, esse equívoco é raro, mas, se o operador estiver tomando como base estatísticas em lugar de imagens reais, o ultra-som tem pouco valor a oferecer.

Alguns cistos de fato produzem ecos de baixo nível. Embora jamais tenham sido estudados, acredito que esses cistos têm mais provavelmente material viscoso espesso (como muco muito espesso) que pode frustrar a aspiração, a menos que se use uma agulha calibrosa (número 14). Tais cistos são comuns o bastante para ter sido denominados “cistos sujos” ou “cistos complicados”. Serão discutidos em detalhe adiante.

A maioria dos equipamentos de ultra-som possui algoritmos para ajustar o mapeamento das informações na escala de cinza (44). A potência geral empregada deve ser devidamente ajustada para manter uma boa escala de cinza. Potência excessiva aplicada ao transdutor gera ecos espúrios. A menor potência necessária para penetrar os tecidos geralmente é desejável, e os algoritmos de compensação devem ser ajustados de modo que estruturas semelhantes sejam, independentemente da profundidade, exibidas com o mesmo nível de brilho. O operador deve ter em mente que o uso de pouca potência encerra o risco de deixar lesões sólidas com aspecto cístico.

REALIZAÇÃO DO ULTRA-SOM DE MAMA

A ultra-sonografia geralmente é realizada com a paciente em decúbito dorsal, porém às vezes é oportuno mantê-la sentada ou em decúbito lateral. Essas manobras podem ser usadas para pesquisar deslocamento de níveis líquidos. Algumas pacientes palpam um nódulo mais facilmente em posição diferente. Permitimos que ela assuma a melhor posição para palpar a lesão e tentamos realizar o exame naquela posição. Na maioria das mulheres, avaliam-se os tecidos mamários desde a pele à parede torácica solicitando que a paciente estenda o braço atrás da cabeça e assuma diversas posições oblíquas em decúbito que reduzem a espessura da mama sobre a parede torácica de modo que o som precise atravessar a menor quantidade de tecido. Se a mama for particularmente grande, pode ser difícil avaliar os

tecidos profundos. A tecnóloga pode auxiliar o radiologista aplicando pressão a várias partes de uma mama grande a fim de reduzir sua espessura ou apoiá-la.

O operador deve avaliar os tecidos mamários nos planos transversal e longitudinal básicos para explorar áreas de preocupação clínica ou áreas de preocupação detectadas por mamografia ou RM. Alguns preconizam o uso rotineiro de imagens “radiais” e “anti-radiais”. Define-se radial como o segmento ao longo de uma linha que se origina no mamilo e segue para a periferia, e anti-radial é uma linha perpendicular à orientação radial. Alguns radiologistas acreditam que estão obtendo tais imagens ao orientar o transdutor ao longo dos ductos da mama, mas, como os ductos seguem em praticamente qualquer direção, as evidências são razoavelmente fracas. Desconheço algum estudo que confirme o valor dessa prática. Decerto, rodar o transdutor com a lesão no centro da rotação às vezes produz imagens melhores, mas suspeito que a técnica radial/anti-radial tenha mais valor místico do que verdadeiro.

Embora as lesões devam ser medidas em três dimensões, todas as decisões terapêuticas se baseiam no diâmetro máximo de um câncer, e portanto essa provavelmente é a dimensão mais importante a ser obtida.

A maioria dos operadores observou que é melhor utilizar a ecotextura da gordura para estabelecer os parâmetros de ganho do sistema. A gordura na localização subcutânea deve ter a mesma “hipoecogenicidade” da gordura entremeada com o tecido fibroglandular e a gordura pré-peitoral retromamária. As mesmas estruturas teciduais devem ter o mesmo brilho, seja qual for sua profundidade na mama (Fig. 17.15).

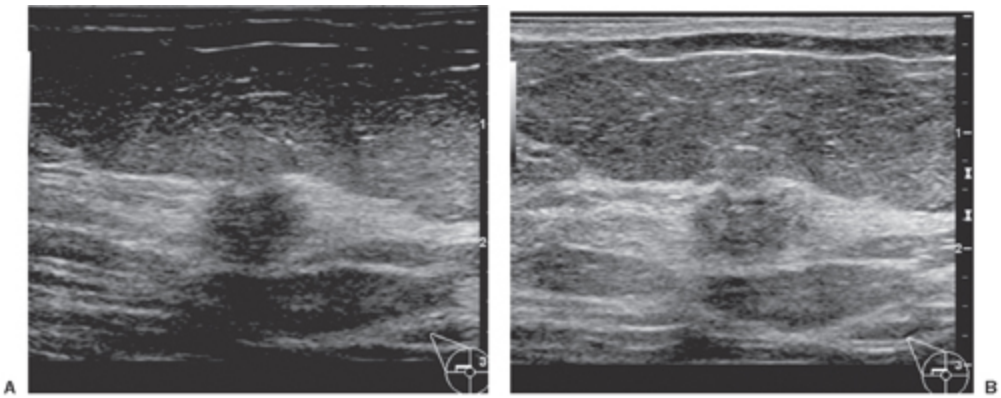

Fig. 17.15 Os fatores de aquisição de ultra-som devem ser ajustados para a paciente e o tecido que está sendo examinado. Na primeira imagem (A) desta paciente com uma massa maligna, a gordura subcutânea é excessivamente hipoecóica, a ecogenicidade tecidual não é igual em diferentes profundidades da gordura e do tecido fibroglandular e as zonas focais estão altas demais para uma avaliação apropriada. Na segunda imagem, a gordura exibe a ecogenicidade adequada e os ecos em cada profundidade são semelhantes nos diversos tecidos (B). As zonas focais estão no nível da lesão. (Imagens fornecidas por Dianne Georgian-Smith, MD.)

Como se Deve Descrever a Ecotextura de uma Lesão?

Como um esforço para padronizar o laudo de ultra-sonografia da mesma forma que o laudo mamográfico foi padronizado pelo Sistema de Laudos e Dados Radiológicos da Mama do ACR (BIRADS), o American College of Radiology desenvolveu um sistema semelhante para o ultra-som de mama. A exemplo do BIRADS para mamografia, o BIRADS para ultra-som fornece um glossário ou dicionário de termos para serem usados na descrição dos achados do exame. O sistema possui o que eu acredito ser um grande equívoco. Num esforço para tornar o laudo de ultra-som semelhante ao da mamografia, alguns especialistas em ultra-sonografia decidiram que a gordura deva ser o tecido de referência para lesões mamárias. A comparação de uma lesão com gordura pode ter algumas vantagens, mas acredito que causará mais confusão. Por exemplo, o BIRADS para ultra-som descreve uma lesão isoecóica como aquela que tem a mesma ecotextura de gordura. Como o radiologista deve ser capaz de perceber uma lesão contra o fundo tecidual no qual ela reside, este deve ser o tecido de

comparação. Acredito que seria mais informativo descrever a ecotextura de uma lesão em relação aos tecidos circundantes. Assim, uma massa que é isoecóica com a gordura, quando localizada no parênquima mamário mais ecogênico torna-se visível porque é hipoecóica em relação ao seu redor. Uma lesão isoecóica tem a mesma ecotextura do tecido no qual ela reside. Isoecogenicidade subentende que será difícil de ver porque a lesão se confunde com o tecido circundante, porém, segundo os critérios do ACR, uma massa isoecóica é fácil de visualizar no parênquima mamário mais ecogênico. Isto é desnecessariamente confuso. Sugeri uma modificação ao comitê do BIRADS. Se eles desejam padronizar as características da imagem, seria simples dizer que uma lesão é "hipoecóica em relação ao tecido circundante e isoecóica em relação à gordura". Neste livro, a ecotextura de uma lesão é descrita em relação ao tecido no qual ela se situa, e não em relação à gordura subcutânea.

Ao avaliar uma lesão, deve-se explorá-la de um lado a outro e de cima para baixo a fim de obter uma noção 3D da lesão. Em casos isolados, encontramos cânceres imediatamente ao lado de lesões benignas, e por isso também analiso os tecidos contíguos à lesão sob avaliação. Contudo, até que a triagem ultra-sonográfica seja validada, obtemos imagens apenas da anormalidade focal detectada por exame clínico, mamografia ou RM. Não "olhamos em volta" e não realizamos inventário (triagem) da mama. Obviamente, se uma massa hipoecóica irregular for encontrada distante da lesão-índice, nós a avaliamos.

Se uma lesão revelar ecos internos de baixo nível e não estiver claro se é cística ou sólida, podemos recorrer ao ultra-som com Doppler para pesquisar vasos internos. Caso estejam presentes, a lesão é claramente sólida. A ausência de vasos, porém, não exclui uma lesão sólida.

Com equipamentos manuais, as pacientes devem estar em decúbito dorsal durante o exame, e envidam-se esforços para aplanar os tecidos mamários sobre a lesão contra a parede torácica o máximo possível. Isto reduz a quantidade de tecido que o som deve atravessar desde a pele e

diminui a distorção causada pela travessia de tecidos em demasia. Desse modo, inclina-se a paciente para um lado ou para outro, de acordo com a parte da mama a ser examinada; assim, a gravidade diminui a espessura da região explorada. Em geral, a extensão do braço ipsilateral atrás da cabeça ajuda a adelgaçar a mama. Um suporte em cunha atrás da paciente facilita a manutenção de uma posição oblíqua.

Então, realizamos o ultra-som nos planos sagital e transversal básicos da área em questão, porém no final obtemos imagens com o transdutor em qualquer orientação que forneça a melhor visualização da área ou lesão analisada. Conforme mencionado, alguns preconizam incidências radiais (como os ponteiros de um relógio com o mamilo no centro) e anti-radiais (perpendiculares às radiais). Isto se baseia na suposição de que os ductos se estendem a partir do mamilo como as varetas de um guarda-chuva. Embora os ductos imediatamente embaixo do mamilo de fato sigam esse trajeto, os ductos rapidamente se ramificam em todas as direções, de modo que o valor das imagens radiais e anti-radiais é duvidoso.

Os tecidos mamários são fixados uns aos outros, mas a elasticidade relativa dessas relações permite movimentos fáceis quando se aplica pressão à mama, e a pressão do transdutor pode deslocar a lesão de baixo do feixe sonoro. Coxins macios afastados ajudam a evitar esse deslocamento. Muitas vezes, é oportuno estabilizar a lesão entre os dedos da outra mão. Essa manobra também permite avaliação física dos tecidos enquanto são examinados.

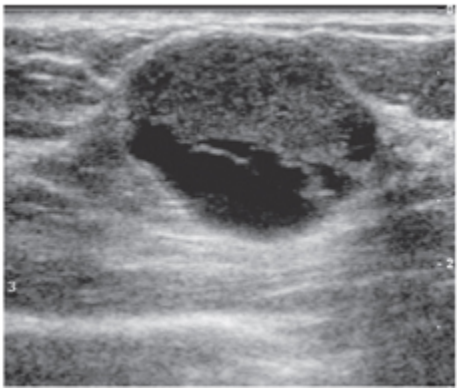

Fig. 17.16 Câncer intracístico freqüentemente se apresenta como uma massa complexa no ultra-som. Esta imagem mostra uma massa que possui componentes cístico e sólido. A parte inferior está cheia de líquido, mas aqui é uma massa intracística que é hipoecóica e comprovada como câncer.

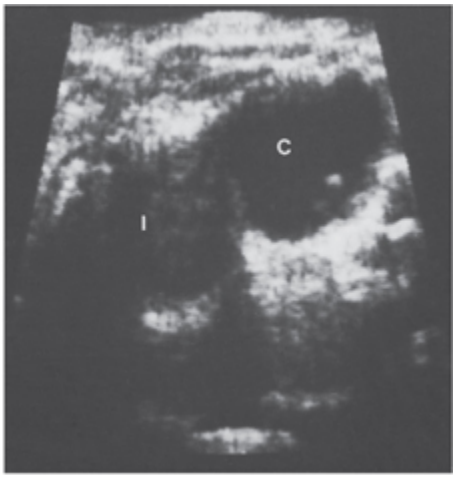

Fig. 17.17 Em casos raros, o câncer está em contato com um cisto. Nesta paciente, um carcinoma ductal infiltrativo (I) era adjacente a um cisto benigno (C).

Uma vez visualizada, a lesão deve ser avaliada em quaisquer planos que propiciem a melhor visualização e o melhor conhecimento da lesão. Os tecidos imediatamente adjacentes à lesão devem ser explorados cuidadosamente. Em nossa experiência, câncer intracístico (Fig. 17.16) é raro, mas cânceres encostados em um cisto às vezes ocorrem (Fig. 17.17). Um médico treinado em mamografia deve ao menos supervisionar (se não realizar diretamente) o exame de ultra-som. Isto é especialmente importante na avaliação de uma lesão impalpável detectada por mamografia. Deve-se ter a cautela de coordenar estreitamente os dois exames para garantir que a lesão vista pelo ultra-som corresponde àquela delineada pela mamografia, conforme mencionado acima.

A presença de ecos internos de baixa amplitude é importante na análise de lesões mamárias. Tais ecos freqüentemente indicam a diferença entre um cisto e uma lesão sólida, incluindo alguns cânceres. Lesões sólidas da mama, como cânceres, podem ter todas as características de um cisto, incluindo o reforço acústico posterior. Ecos internos podem ser o único fator diferenciador. A participação direta do radiologista no exame é

importante para evitar a possibilidade de que a tecnóloga inadvertidamente “remova” esses ecos internos alterando os parâmetros do exame e faça uma lesão sólida parecer cística (Fig. 17.18). Se houver alguma dúvida sobre se uma lesão é um cisto ou uma massa sólida, pode-se aspirá-la e repetir a mamografia para demonstrar sua resolução. Pode-se introduzir um pequeno volume de ar (menor que a quantidade de líquido retirada) e obter uma mamografia para confirmar que a lesão aspirada era a lesão vista pela mamografia. Uma alternativa é deixar a agulha através da lesão aspirada para identificar a área na mamografia pós-aspiração. Aspiração do cisto é facilmente realizada sob orientação ultra-sonográfica ou mamográfica (ver Posicionamento da Agulha).

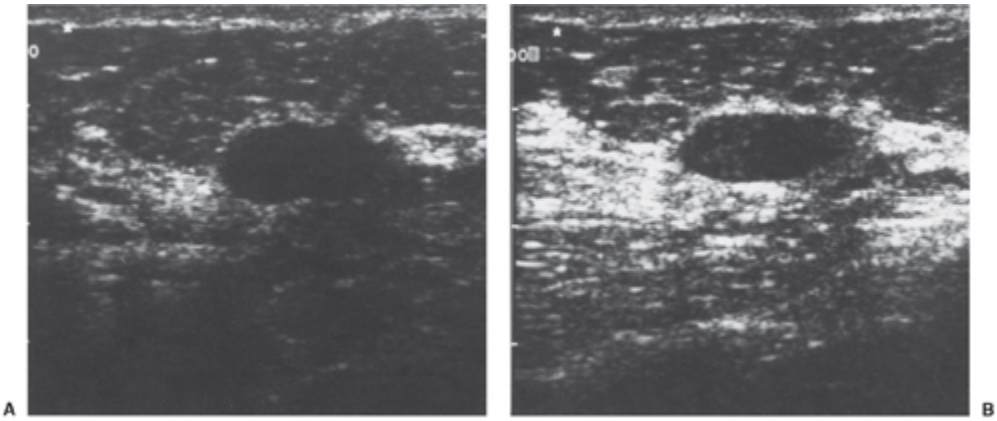

Fig. 17.18 Os parâmetros de ganho devem ser ajustados de maneira adequada. Esta massa em mulher de 42 anos de idade parece ser anecóica (A), mas, em ganho mais alto, ecos internos são visíveis (B). A massa foi comprovada como fibroadenoma.

Deve-se ter grande cautela durante a avaliação da mama por ultra-som. As características particulares do equipamento de ultra-som que está sendo usado devem ser plenamente conhecidas a fim de diferenciar ecos verdadeiros de reverberação ou ruído. É uma boa idéia analisar as características ultra-sonográficas de lesões específicas que serão aspiradas ou biopsiadas para aprender como cistos e lesões sólidas aparecem em um dado sistema de ultra-som.

PROPRIEDADES ACÚSTICAS DO TECIDO MAMÁRIO E DAS LESÕES MAMÁRIAS

As características das estruturas mamárias normais e de lesões patológicas no ultra-som representam fenômenos relativos: uma estrutura ecogênica em um fundo tecidual pode parecer relativamente hipoecóica em diferentes arredores. Como o tecido mamário normal é extremamente difusor e atenuante, uma massa sólida que seja relativamente homogênea em suas propriedades acústicas facilita a passagem do som mais rapidamente do que os tecidos normais circundantes, que são mais difusores e atenuantes. Por isso, tecidos atrás de algumas lesões sólidas produzem ecos mais brilhantes que o parênquima adjacente. Este fenômeno é mais marcante quando a lesão é redonda ou oval e, atuando como lente acústica, concentra o som transmitido e o som refletido dos tecidos mais profundos. Em conseqüência desse fenômeno, muitas massas mamárias sólidas benignas e algumas malignas, quando redondas ou ovais e nitidamente delimitadas, produzem efeitos sonográficos semelhantes aos de cistos e ampliam a transmissão do som. Tais cânceres também demonstram sombras refrangentes nas suas bordas (Fig. 17.19). Com freqüência, a única característica ultra-sonográfica que distingue uma lesão sólida de um cisto é a presença de ecos internos de baixa amplitude. Infelizmente, embora existam características sonográficas sugestivas de uma lesão benigna, há exceções periódicas, e lesões malignas podem exibir um aspecto ao ultra-som muito semelhante ao de lesões benignas “clássicas”. Como o câncer de mama se torna cada vez mais comum com o aumento da idade, em geral recomendamos biopsia de toda massa sólida (que não tenha densidade mista na mamografia) para mulheres a partir de 30 anos de idade. Naquelas abaixo de 30 anos, o diagnóstico quase certo de uma lesão sólida é fibroadenoma benigno, que é acompanhada de acordo com a idade da paciente e os achados radiológicos. De fato, em mulheres abaixo de 30 anos, os exames de imagem têm pouco valor, se algum, pois cistos são raros nessa faixa etária e praticamente todas as massas sólidas são fibroadenomas.

A MAMA NORMAL

A mama normal (Fig. 17.20) apresenta ecotextura heterogênea que varia com a proporção e a distribuição de tecidos fibrosos, adenomatosos, ductais e adiposos. O mamilo é hipoecóico e pode atenuar o som. Em virtude da orientação perpendicular de ductos e estruturas de sustentação fibrosas embaixo do mamilo, a penetração da região subareolar pelo som pode ser reduzida. O posicionamento do transdutor obliquamente em relação ao complexo mamilo-areolar produz um ângulo mais favorável do som incidente, possibilitando avaliar os tecidos subareolares.

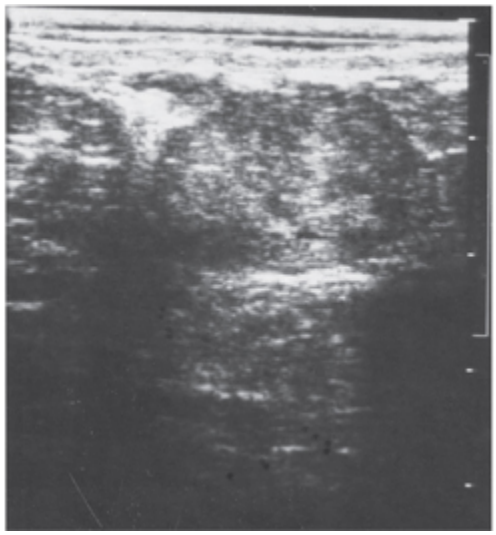

Fig. 17.19 Massas sólidas podem produzir reforço acústico posterior. Este fibroadenoma não apenas exibe sombra refrangente em suas margens como também há melhor transmissão sonora através de sua estrutura homogênea do que através dos tecidos circundantes, gerando reforço posterior relativo.

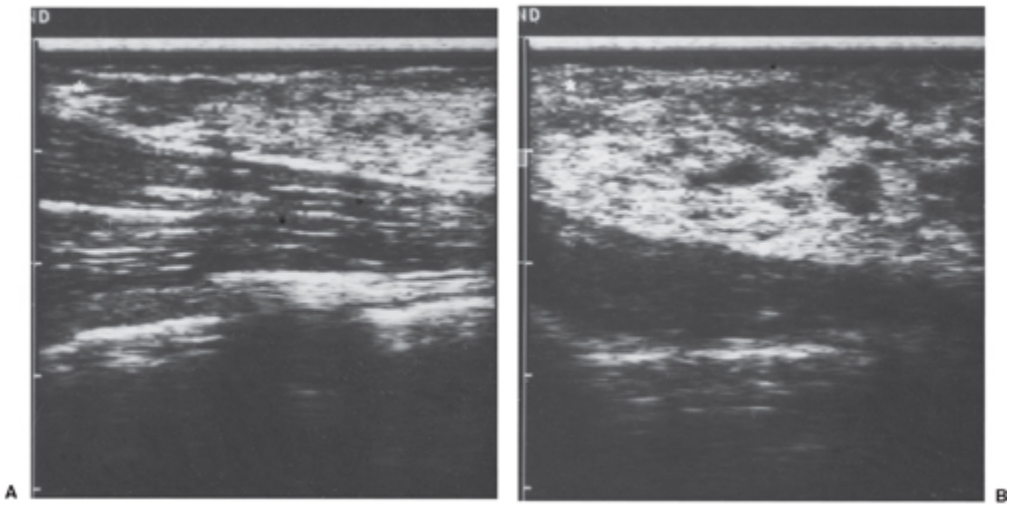

Fig. 17.20 O tecido mamário exibe ecogenicidade heterogênea no ultra-som. Estes dois exames são de duas áreas distintas. (A) Imagem obtida próximo ao prolongamento axilar da mama. O músculo peitoral é bastante proeminente. Os ecos dispostos estreitamente representam uma área de tecido denso na mamografia e supostamente provêm de estruturas fibroglandulares. Movendo-se para perto do mamilo (B), a heterogeneidade dos tecidos aumenta, supostamente devido ao diâmetro de ductos grandes. É impossível dizer se as estruturas hipoecóicas são tecido mamário ou massas. Esta é a razão pela qual o ultra-som não é muito sensível ou específico para câncer de mama.

Uma reflexão especular brilhante é observada na interface transdutor-pele. A espessura da pele normal (Fig. 17.21A) varia de 0,5 a 2,0 mm. Uma espessura cutânea anormal é visível ao ultra-som (ver Fig. 17.21B) (45). A derme produz ecos de baixo nível com textura uniforme. Uma segunda reflexão especular ocorre na interface derme-gordura subcutânea. Quando espessada, há aumento da septação entre as duas reflexões especulares que é visível pelo ultra-som. As causas de espessura cutânea (edema ou tumor nos vasos linfáticos) não são distinguíveis pelo ultra-som (46).

Embaixo da segunda camada proeminente de ecos está a gordura subcutânea que circunda o cone parenquimatoso da mama (Fig. 17.22). É uma zona relativamente hipoecóica cuja espessura varia de acordo com a composição da mama. Diferentemente da gordura em outras regiões corporais, a gordura mamária é menos ecogênica que o parênquima mamário. Como a ecogenicidade é um fenômeno relativo, a gordura parece hipoecóica em relação aos elementos fibroglandulares que apresentam

numerosas desigualdades acústicas e superfícies refletoras. Nos tecidos subcutâneos, isso não causa problemas, mas gordura dentro do parênquima mamário pode simular massas hipoecóicas (Fig. 17.23), e deve-se ter cuidado para não confundir gordura normal com uma lesão. Ao contrário de massas que possuem margens, coleções de gordura em geral se afilam gradualmente à medida que são percorridas pelo ultra-som e se fundem com os tecidos circundantes; em contraste, a margens de massas geralmente exibem transições abruptas com os tecidos circundantes.

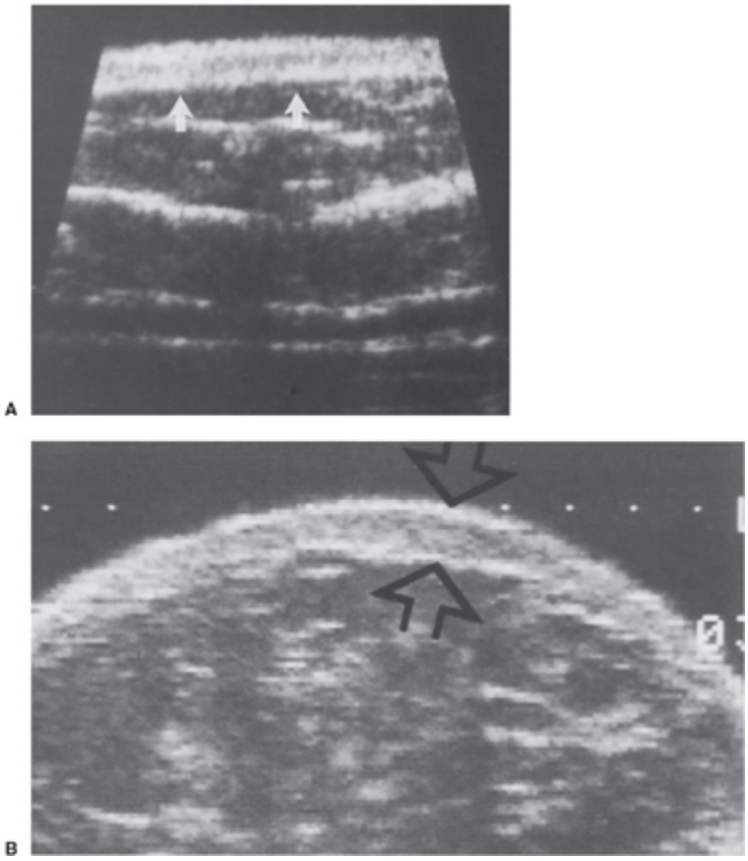

Fig. 17.21 A pele normal (A) é visível no ultra-som como uma estrutura hipoecóica com reflexão anterior proeminente na interface pele-transdutor. Há uma segunda reflexão forte na interface derme-gordura subcutânea (setas), com ecos dérmicos entre as duas. Espessamento da pele (B) é visível no ultra-som, com separação das duas reflexões especulares (setas).

O parênquima normal varia sobremodo. Fizeram-se tentativas de correlacionar os padrões teciduais ultra-sonográficos com padrões mamográficos, e até certo ponto isto é possível (47). Embora correlações

histológicas sonográficas de padrões teciduais não tenham sido realizadas por décadas, acredito que existem algumas correlações prováveis. Mamas adiposas possuem grandes áreas ovóides de tecidos hipoecóicos entremeados com planos mais ecogênicos dos ligamentos fibrosos de Cooper. Encontram-se ecos mais estreitamente dispostos em mulheres com o padrão BIRADS 3 (padrão P2 de Wolfe visto como densidades fibronodulares em mamografias), e mamas que são radiodensas com grandes volumes de tecido conjuntivo fibroso podem ser difíceis de penetrar, com muitas áreas de bloqueio da transmissão sonora. A identificação do padrão do parênquima tecidual pelo ultra-som é acadêmica, porque praticamente todas as mulheres que se submetem a ultra-sonografia devem ter sido submetidas a uma mamografia, e o padrão já será conhecido. Ademais, padrões parenquimatosos mamográficos atualmente têm pouca importância prática, embora haja um interesse renovado em utilizar os padrões para tentar compreender sua relação com o risco de câncer de mama e a etiologia dos padrões e do risco.

A gordura atenua e difunde o som significativamente, e isto dificulta a avaliação da mama que é composta principalmente de gordura (48). Com freqüência, tais mamas são grandes, e o seu tamanho e a propriedade de atenuação do som do tecido interposto dificultam a avaliação precisa de lesões que tenham menos de 1 cm de tamanho se estiverem a mais de 4 a 5 cm de profundidade. Envidam-se todos os esforços para reduzir a espessura da mama na região que está sendo examinada pelo ultra-som.

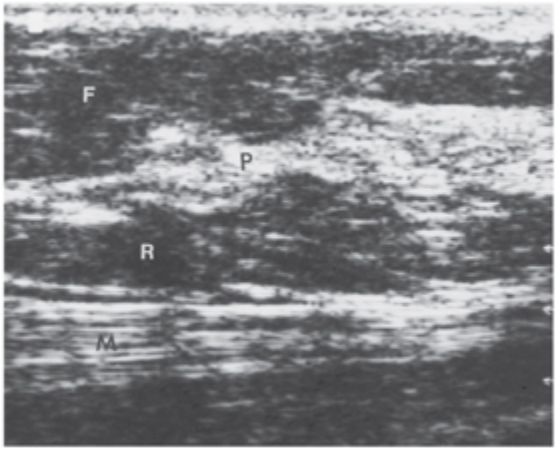

Fig. 17.22 A gordura mamária é hipoecóica. A gordura subcutânea (F) e a gordura retromamária (R) na frente do músculo peitoral (M) são hipoecóicas. O parênquima mamário (P) é mais ecogênico neste exame de mulher de 46 anos.

Fig. 17.23 A estrutura hipoecóica ovóide é gordura, e não uma massa.

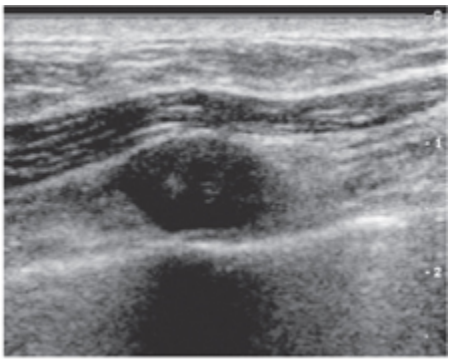

Fig. 17.24 O músculo peitoral no ultra-som. O músculo peitoral é evidente como uma estrutura hipoecóica atrás do tecido mamário, formando faixas horizontais com reflexões razoavelmente especulares. Observe uma costela em corte transversal embaixo do músculo, com o músculo recobrindo-a.

Na parte posterior da mama, em frente ao músculo peitoral maior, está a segunda zona de hipoecogenicidade que possui espessura variável. É a gordura retromamária. Situa-se imediatamente anterior às múltiplas reflexões lineares horizontais em forma de leque que definem a musculatura peitoral (Fig. 17.24), que é um pouco mais ecogênica do que a gordura e geralmente é definida por múltiplas reflexões especulares desfolhadas dos planos musculares. O músculo recobre as costelas, que são visíveis como estruturas hipoecóicas que indentam o músculo peitoral por trás (Fig. 17.25). Quando vistas embaixo da mama adjacente ao esterno, a cartilagem e a cavidade medular ecogênica das costelas podem produzir um aspecto em alvo, com um centro ecogênico circundado por hipoecogenicidade. Costelas vistas em corte transversal não devem ser confundidas com lesões intramamárias. Elas são distinguidas como costelas porque se observa o músculo cobrindo-as e separando-as do parênquima mamário. Girando-se o transdutor, pode-se reconhecer a estrutura linear da costela com maior facilidade.

O trajeto dos ligamentos de Cooper através da mama costumam ser óbvios (Fig. 17.26), mas eles podem criar problemas na avaliação ultra-sonográfica. Esses planos inclinados de tecido fibroso causam difusão e refração do som e podem gerar sombras (Fig. 17.27) difíceis de distinguir daquelas causadas por um carcinoma cirroso. Ao angular o transdutor, obtém-se um ângulo mais perpendicular do som sobre a faixa fibrosa, e os tecidos atrás das tendas dos ligamentos de Cooper podem ser avaliados. As sombras atrás dos ligamentos de Cooper podem ser eliminadas, enquanto aquela atrás de um câncer geralmente ocorre seja qual for o ângulo do som incidente. Alguns cânceres parecem aninhar-se no pico dos ligamentos de Cooper.

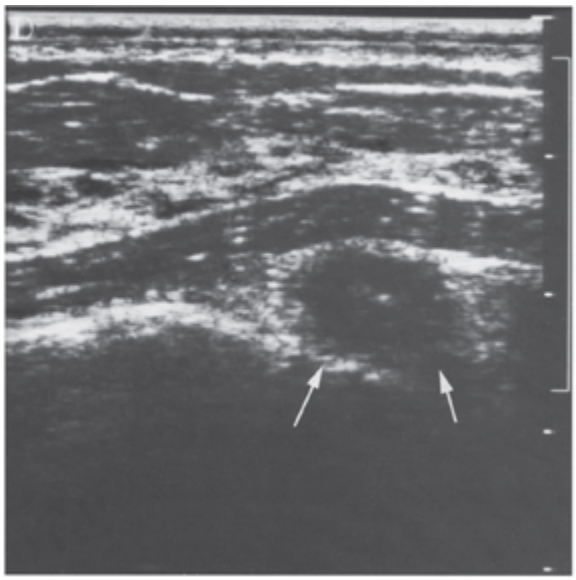

Fig. 17.25 Uma costela em corte transversal (setas) é hipoecóica ou pode causar sombra posterior. Às vezes, assemelha-se a uma massa. Repare que a costela se situa embaixo do músculo peitoral, indentando-o por trás.

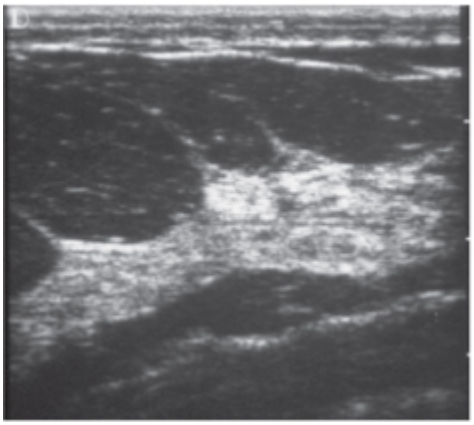

Fig. 17.26 Os ligamentos de Cooper podem ser vistos como estruturas curvilíneas seguindo do parênquima mamário para a pele.

Convém enfatizar que o aspecto ultra-sonográfico e as características morfológicas de uma determinada lesão estão relacionados não apenas com a composição da própria lesão mas também com as propriedades do tecido normal ao seu redor. Isto provavelmente explica a hipoecogenicidade relativa da gordura e o fato de que massas sólidas podem produzir reforço acústico posterior significativo. Também se deve dar atenção estreita ao padrão de ecos internos de lesões mamárias. Tumores celulares podem

exibir apenas ecos internos de baixa amplitude, e o reconhecimento desses ecos evitará a identificação errônea de tais lesões como cistos.

Com os transdutores modernos de alta freqüência, algumas calcificações são detectáveis pelo ultra-som (49). Para serem visíveis na ultra-sonografia, contudo, as calcificações em geral devem ter um tamanho de vários milímetros ou ser numerosas o suficiente e dispostas próximo o bastante umas das outras para refletir o som (Fig. 17.28). Às vezes, quando um câncer é identificado por calcificações na mamografia, o ultra-som pode demonstrar uma massa relacionada. As calcificações podem localizar-se no carcinoma ductal *in situ*, e a massa pode representar a parte invasiva do tumor. Se o ultra-som revelar um aglomerado suspeito de calcificações ou sua massa associada, pode-se recorrer a uma biopsia com orientação ultra-sonográfica para definir o diagnóstico. A biopsia de mama guiada por ultra-som geralmente é mais fácil para a paciente, porque ela permanece em decúbito dorsal e a mama não é comprimida. Ainda não se demonstrou outra utilidade diagnóstica para visualização de calcificações pelo ultra-som além da orientação de uma biopsia.

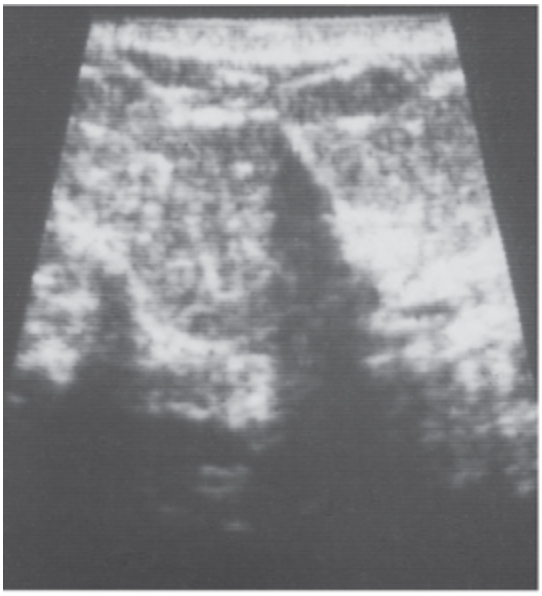

Fig. 17.27 Os ligamentos de Cooper podem gerar sombras. O som incidente pode desviar-se desses planos de tecido conjuntivo abruptamente inclinados, gerando sombras posteriores. Uma mudança no ângulo do feixe sonoro elimina as sombras dos ligamentos normais.

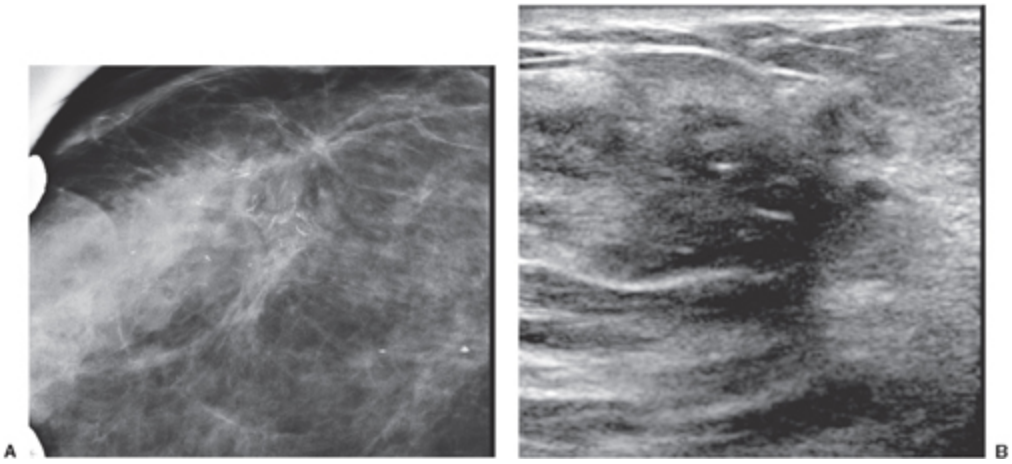

Fig. 17.28 A ultra-sonografia às vezes demonstra calcificações. Calcificações causadas por carcinoma ductal in situ associado a um câncer invasivo são vistas nesta incidência craniocaudal com magnificação (A). As calcificações também são evidentes como reflexões brilhantes lineares no ultra-som, que delineia tecido hipoecóico compatível com a parte invasiva deste câncer recorrente (B).

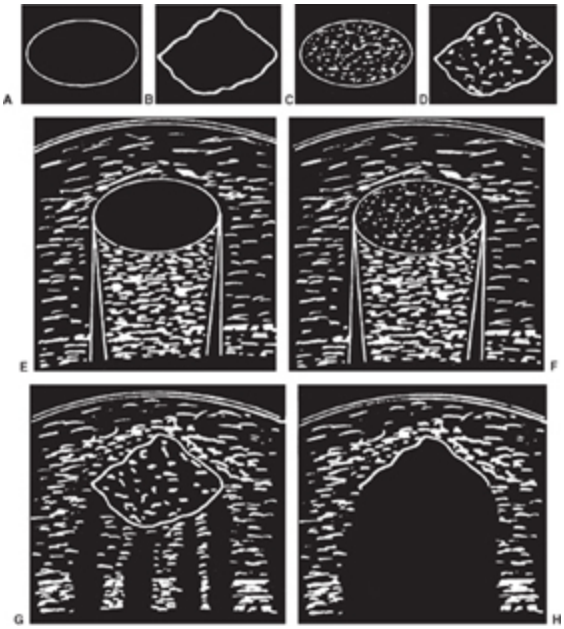

Fig. 17.29 Os elementos básicos da análise ultra-sonográfica de lesões mamárias. Inicialmente, esperava-se que o ultra-som pudesse ser utilizado para distinguir entre massas benignas e malignas. Embora existam características que tornam uma lesão bem mais provavelmente benigna ou maligna, se for essencial ter certeza, uma biopsia será necessária. A principal utilidade do ultra-som consiste na diferenciação entre cistos e massas sólidas. Massas podem ser caracterizadas por seu formato, margens, características dos ecos internos e seu efeito sobre a passagem do som indo e retornando para o transdutor. A seguir, algumas características gerais. O operador deve ter em mente que há superposição entre os achados e que características benignas podem ser encontradas em cânceres e características malignas podem acompanhar lesões benignas. Massas benignas costumam ser bem definidas e nitidamente circunscritas, com formato redondo ou oval (A). Lesões malignas em geral exibem formato irregular (B). Cistos não devem ter ecos internos, mesmo em ganho alto. Restos dentro de cistos podem causar reflexões, mas estas reduzem a certeza do diagnóstico, e aspiração pode ser indicada. A probabilidade de que uma lesão seja benigna é aumentada se ela for definida nitidamente, for ovóide e tiver ecotextura interna uniforme (C). A maioria dos cânceres de mama (não todos) possui ecotextura interna heterogênea (D). Cistos devem ser anecóicos e aumentar a transmissão do som (E). Fibrose pericística pode atenuar e difundir o som, e aspiração pode ser necessária para garantir o diagnóstico. Lesões sólidas que possuem composição razoavelmente uniforme também podem gerar reforço acústico posterior (F) se o som atravessá-las com menos atenuação e difusão do que o tecido mamário circundante. Se forem redondos ou ovais, tanto cistos quanto massas sólidas podem causar sombras refrangentes nas laterais (E, F). Massas ovóides bem definidas com ecos internos uniformes e aumento da transmissão geralmente são benignas; contudo, alguns cânceres também exibem tais características. Com freqüência, observa-se atenuação retrotumoral do som em cânceres, porém processos benignos, incluindo fibroadenomas e fibrose, podem bloquear a transmissão sonora. A sombra pode ser heterogênea (G) ou completa (H); ambas devem suscitar preocupação.

INTERPRETAÇÃO DOS ACHADOS NO ULTRA-SOM DE MAMA

Nos primórdios da ultra-sonografia mamária, acreditava-se que os critérios sonográficos poderiam diferenciar entre massas benignas e malignas. Kobayashi (50) descreveu um sistema para análise de massas mamárias e estabeleceu critérios do ultra-som para ajudar no diagnóstico de lesões específicas (Fig. 17.29). À medida que a experiência aumentou, porém, as distinções entre lesões benignas e malignas se tornaram menos nítidas. Stavros *et al*. ressuscitaram o esforço, acrescentando a observação de uma

estreita borda ecogênica que estaria associada a algumas massas benignas (17). Em sua classificação, eles definiram características malignas, benignas e indeterminadas. Eles exigiam que todos os critérios estivessem presentes para classificar uma dada lesão como benigna (ver Quadro 17.1). Toda lesão que tivesse "até mesmo uma única característica maligna" era excluída da classificação benigna. As fraquezas do trabalho de Stavros *et al*. foram descritas anteriormente. Se a maioria das mulheres cujas lesões apresentavam uma borda ecogênica fina (o novo sinal de benignidade que eles descreveram) estivessem na terceira década de vida, o sinal não seria de muito valor, porque praticamente todas as massas sólidas em mulheres entre 20 e 30 anos de idade são fibroadenomas. A pergunta não respondida é com que acurácia se pode fazer a diferenciação entre mulheres que de fato estão sob risco de câncer de mama (o risco de mulheres na terceira década de vida é praticamente nulo).

Embora a morfologia geral das lesões mamárias possa ser descrita pelo ultra-som, deve-se compreender claramente que câncer e massas benignas podem ter características semelhantes. O ultra-som é capaz de diferenciar precisamente cistos de lesões sólidas, mas não distingue de maneira fidedigna entre lesões sólidas benignas e malignas.

PRINCÍPIOS GERAIS DE INTERPRETAÇÃO DA ULTRA-SONOGRAFIA DE MAMA

As lesões podem ser divididas segundo seu formato, margens, características ecogênicas, ecotextura e efeito sobre a transmissão do som (Fig. 17.30). Embora haja superposição entre praticamente todas as características, lesões que são redondas, ovais ou regularmente lobuladas tendem a ser benignas. Lesões que são de formato irregular, mal definidas ou muito lobuladas tendem a ser malignas. O câncer freqüentemente exibe um formato triangular irregular, com o ápice apontando para a pele.

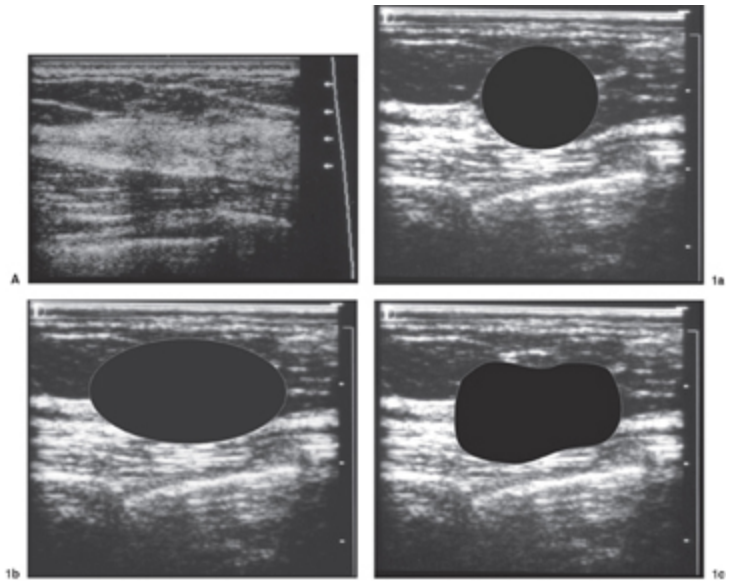

Fig. 17.30 Terminologia do ultra-som. (A) O tecido mamário normal mostra pele, gordura subcutânea, ligamentos de Cooper, parênquima mamário de ecogenicidade mista, gordura retromamária e músculo peitoral. 1: Formatos: (a) redondo; (b) oval; (c) lobulado;

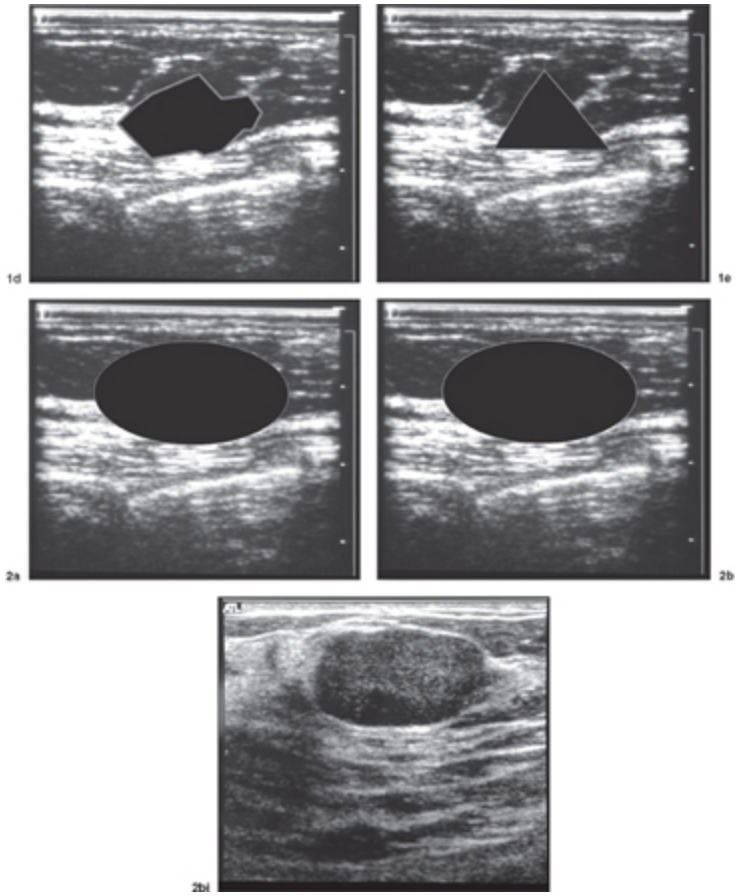

Fig. 17.30 (d) irregular; (e) triangular. 2: Margens: (a) bem definidas; (b) borda ecogênica fina (i: borda ecogênica fina de um fibroadenoma);

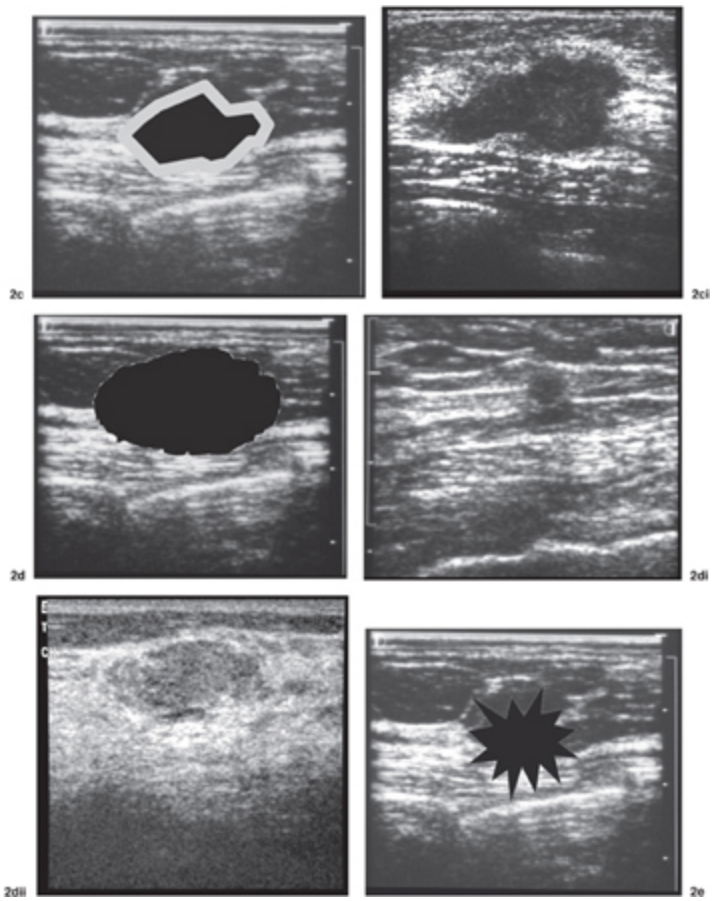

Fig. 17.30 (c) borda ecogênica espessa (i: borda ecogênica espessa de um câncer invasivo); (d) mal definidas (i: pequena massa com margem mal definida era maligna; ii: esta lesão com uma margem mal definida era hiperplasia pseudo-angiomatosa do estroma [HPAE]; (e) espiculadas.

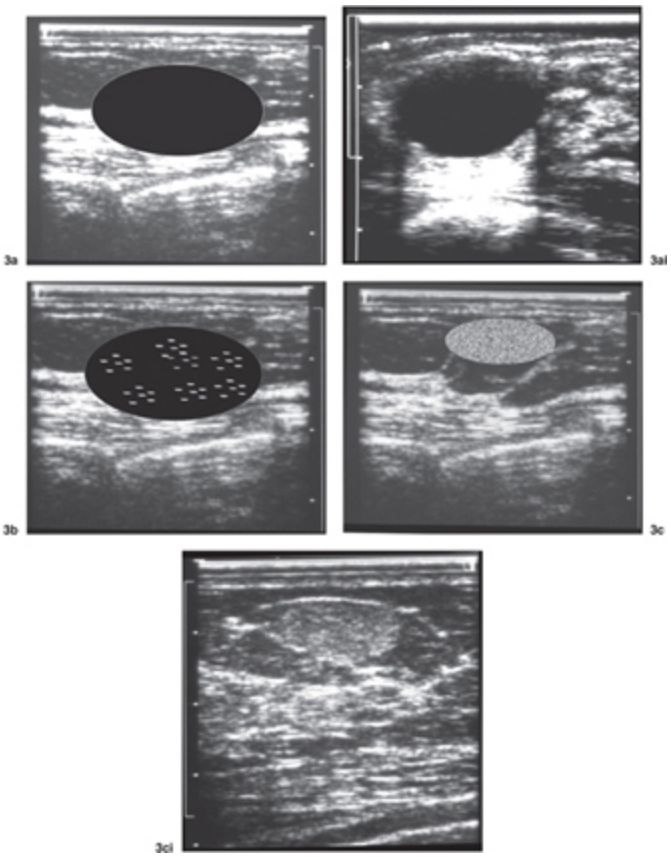

Fig. 17.30 3: Ecos internos: (a) anecóica: ausência de ecos internos (i: cisto sem ecos internos); (b) hipoecóica (em relação ao tecido circundante); (c) hiperecóica (em relação ao tecido circundante) (i: a massa hiperecóica era um angiolipoma).

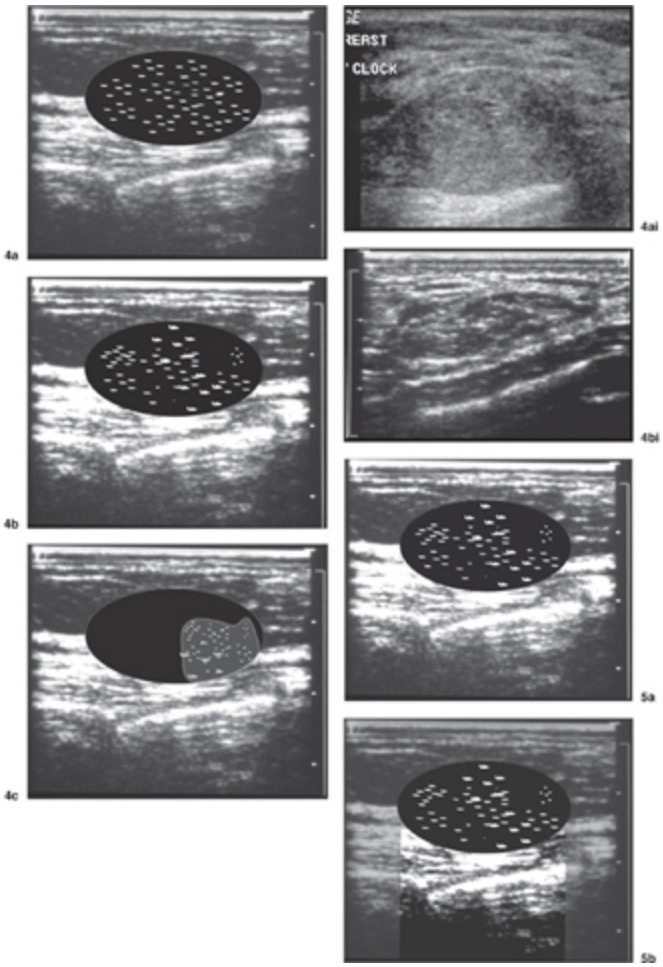

Fig. 17.30 4: Ecotextura interna: (a) uniforme (homogênea) (i: câncer colóide com ecotextura uniforme); (b) heterogênea (i: ecos internos heterogêneos de um hamartoma); (c) cística e sólida mista complexa. 5. Ecos posteriores: (a) isoecóica (igual à dos tecidos na mesma profundidade que não estão atrás da estrutura); (b) hiperecóica: os ecos atrás da estrutura são mais brilhantes do que aqueles na mesma profundidade que não estão atrás da estrutura;

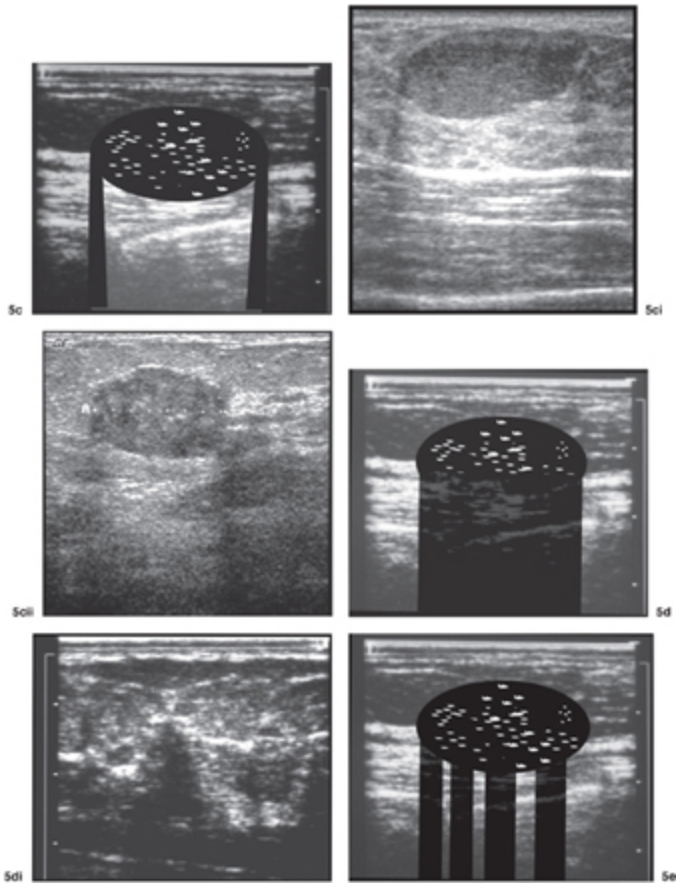

Fig. 17.30 (c) sombras refrangentes nas bordas de uma lesão que atua como uma lente acústica (em geral redonda ou oval) (i: sombra refrangente de um hamartoma; ii: sombra refrangente de um carcinoma ductal invasivo); (d) sombra (os ecos atrás são reduzidos ou bloqueados pela estrutura) (i: sombra posterior ao ligamento de Cooper); (e) transmissão mista. Sombra incompleta atrás de uma lesão.

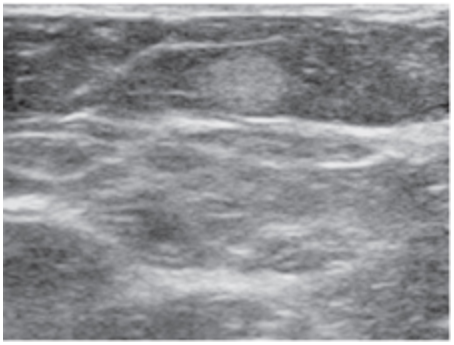

Fig. 17.31 Massas hiperecóicas geralmente são benignas. Massas hiperecóicas quase sempre residem na gordura subcutânea, como neste caso. Como são invariavelmente benignas, não há necessidade de biopsiá-las, mas acreditamos que provavelmente são uma forma de adiponecrose.

Os cânceres são praticamente sempre hipoecóicos em relação ao tecido que os circunda. Em geral, sua ecogenicidade é inferior até mesmo à da gordura, que já é hipoecóica. Alguns cânceres são isoecóicos com o tecido circundante. Raramente são mais ecogênicos que o tecido circundante. Lesões hiperecóicas (ecogênicas) (Fig. 17.31) são praticamente sempre benignas (houve relatos esparsos de cânceres hiperecóicos, mas foram contestados por revisores e não foram publicados [comunicação pessoal de Alan Semine, MD]).

Os cistos são, por definição, anecóicos, com margens anterior e posterior bem definidas e ausência de ecos internos (Fig. 17.32). Até mesmo alguns equipamentos de ultra-som modernos colocam ecos no líquido do cisto, dificultando uma avaliação precisa, pois cânceres raros podem ter ecos internos de baixo nível similares. Embora alguns equipamentos atuais eliminem o reforço posterior por rastreamento composto, o cisto clássico possui maior transmissão do som.

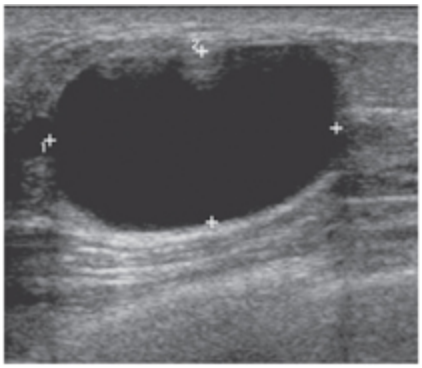

Fig. 17.32 Cisto simples no ultra-som. Cistos simples são redondos, ovais ou regularmente lobulados. Devem ser anecóicos com margens bem definidas e boa transmissão sonora no seu interior. Observe o pequeno grau de artefato de reverberação anteriormente e a sombra refrangente na parede lateral.

O som atrás de cânceres é muitas vezes reduzido ou isoecóico com o tecido circundante. Contudo, a exemplo de outras massas sólidas homogêneas, um câncer redondo ou oval pode ter aumento da transmissão do som.

Stavros *et al*. descreveram uma reflexão especular “ecogênica” fina que forma uma estreita borda ao redor de algumas lesões benignas (Fig. 17.33). Alguns foram capazes até de mostrar uma camada de colágeno que poderia gerar esse achado. Entretanto, observamos esse sinal tanto ao redor de cânceres quanto de lesões benignas e, como Stavros *et al*. salientaram, sua presença não garante benignidade.

LESÕES ANECÓICAS

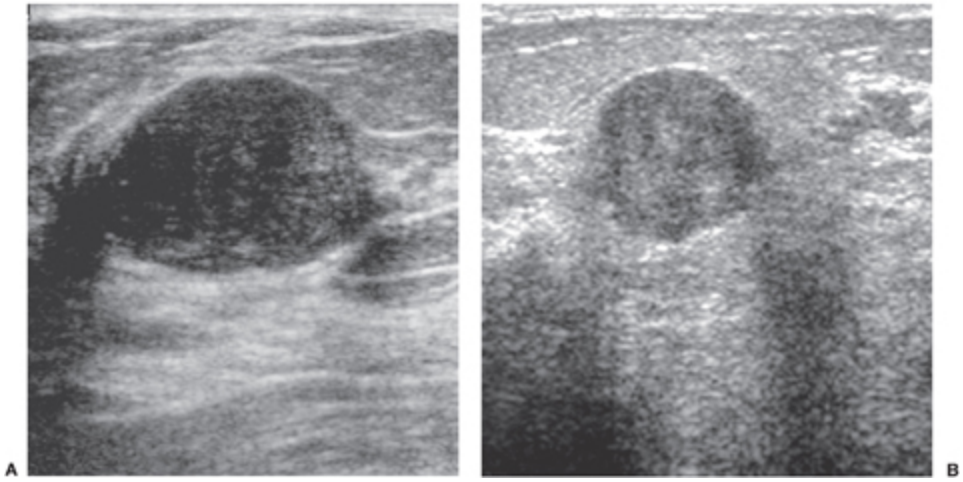

Fig. 17.33 Ecos internos: (a) anecóica: ausxncia de ecos internos (i: cisto sem ecos internos); (b) hipoecóica (em relação ao tecido circundante); (c) hiperecóica (em relação ao tecido circundante) (i: a massa hiperecóica era um angiolipoma).

A massa anecóica mais comum na mama é o cisto simples. A fim de definir um diagnóstico preciso de cisto benigno, é preciso observar critérios estritos. Cistos devem ter paredes bem definidas. Eles podem ser redondos, ovóides ou lobulados e solitários ou em grupos. Não devem exibir ecos internos (Fig. 17.34A). É possível visualizar restos suspensos no líquido dentro do cisto. Examinamos vários cistos cujo líquido continha material misturado, causando ecos brilhantes que se moviam em um padrão agitado por ocasião de observação no ultra-som (ver Fig. 17.34B). Podemos apenas especular que esse movimento advinha de correntes de convecção no líquido aquecido por sonificação. A aspiração dessas lesões revelou líquido atípico mediante inspeção macroscópica.

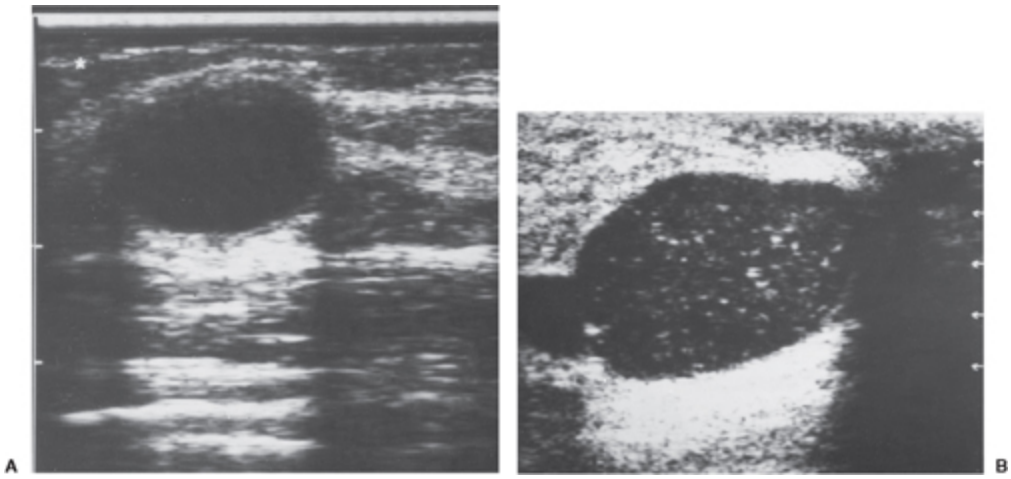

Fig. 17.34 (A) Cisto típico pelo ultra-som. (B) Cisto com ecos internos muito brilhantes. Mediante observação em tempo real, os ecos se moviam de maneira agitada. O líquido aspirado exibia aspecto atípico.

CISTOS COMPLICADOS *VERSUS* MASSAS COMPLEXAS

A terminologia adotada para descrever cistos que contêm ecos internos de baixo nível tem-se confundido com a terminologia usada para descrever lesões que possuem componentes cístico e sólido. Ambas as lesões devem ser distinguidas do artefato por reverberação que ocorre na parte anterior (mais próximo do transdutor) de um cisto (Fig. 17.35). O artefato de reverberação não traz conseqüências: um cisto com esse artefato continua a ser benigno desde que satisfaça os demais critérios de um cisto. À medida que as freqüências do transdutor aumentaram, os equipamentos de ultra-som de mama passaram a produzir freqüentemente ecos de baixo nível no interior daquilo que ficou comprovado como cistos. Isso pode ser problemático, pois um pequeno número de cânceres pode ser bem circunscrito com aumento da transmissão do som e se distingue apenas por seus ecos internos de baixo nível. Cistos que apresentam ecos internos de baixo nível difusos espalhados homogeneamente por toda sua extensão devem ser denominados cistos “complicados”.

Venta *et al*. (51) reviram tais lesões (embora tenham erroneamente utilizado o termo “cistos complexos”). No seu estudo, 252 mulheres

apresentavam 308 lesões que tinham as características de cistos mas também ecos de baixo nível difusos. O acompanhamento de 148 mulheres durou apenas 6 meses, mas 13 tiveram um ano de acompanhamento, 82 submeteram-se a aspiração orientada por ultra-som e 3 sofreram biopsias excisionais. O único câncer foi um papiloma intracístico que continha um foco de 3 mm de carcinoma ductal *in situ*. Eles argumentaram que um câncer em 308 lesões (0,3%) significava um risco tão baixo (abaixo do limiar da recomendação BIRADS 4) que era desnecessária intervenção para tais lesões (51).

Atualmente, continuamos a sugerir que lesões que parecem ser cistos mas contêm ecos internos difusos devem ser aspiradas para confirmar sua origem benigna, porém muitos as denominam “cistos complicados” e não indicam intervenção adicional. Não existem dados em favor de nossa conduta, mas a aspiração de um cisto geralmente é um procedimento bastante seguro e rápido e eliminará a chance de avaliação falso-negativa.

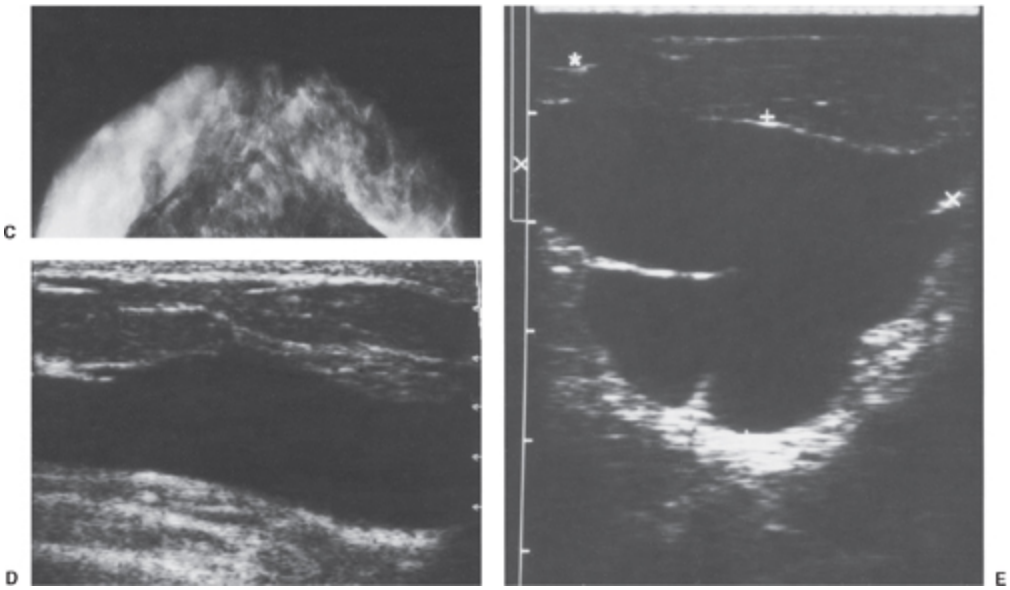

Fig. 17.34 (C) A massa alongada e uniformemente densa vista junto ao lado medial nesta incidência craniocaudal é um cisto anecóico, grande e dilatado que é maior que o campo de visão, delineado pelo ultra-som (D). (E) Cistos septados não possuem importância clínica conhecida. Provavelmente decorrem de distensão de um lóbulo com preservação de parte da arquitetura acinar.

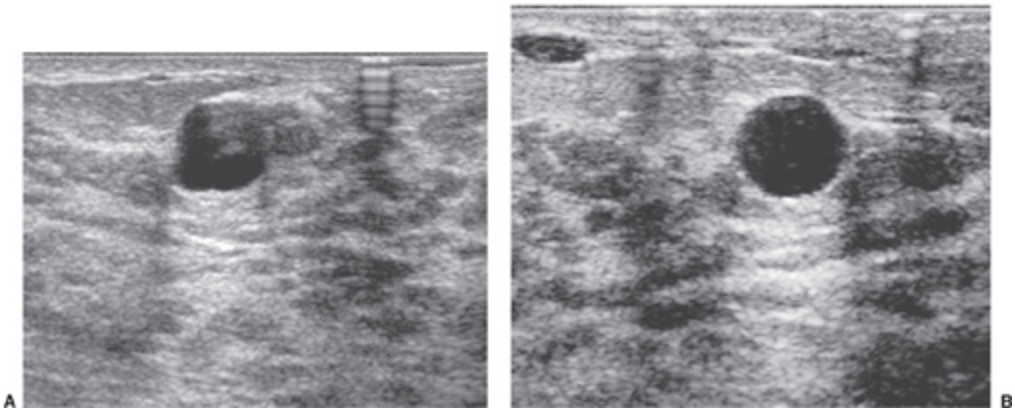

Fig. 17.35 Os múltiplos ecos lineares na parte anterior deste cisto são artefato de reverberação (A). Mediante modificação do ângulo do som, os ecos desapareceram (B).

Muitos cistos não são redondos nem ovais mas lobulados. Podem estar tensamente distendidos ou abertos (ver Fig. 17.34C, D). Septações no interior de cistos não parecem ter nenhuma importância (ver Fig. 17.34E); provavelmente advêm da origem do cisto. A maioria dos cistos são apenas lóbulos dilatados. O lóbulo é como uma luva cirúrgica inflada como um balão. Assim como a parte central da luva cresce e se torna esférica, alguns lóbulos dilatam-se com líquido e se tornam cistos esféricos. Os ácinos são incorporados ao cisto, e toda a estrutura se torna redonda. Se as estruturas acinares individuais foram conservadas e se dilataram com os cistos crescentes, as separações entre os ácinos aparecerão como septações. Berg *et al*. observaram que lesões císticas com paredes espessadas eram preocupantes (52). Na revisão deles, 7 de 23 (30%) lesões císticas com paredes espessadas revelaram malignidade (Fig. 17.36). Com base apenas em experiência empírica, recomendamos que lesões císticas com paredes espessas ou “cistos complexos” que possam conter tecido sólido sejam removidos cirurgicamente, pois aspirá-los pode torná-los invisíveis aos exames de imagem e as características citológicas podem ser insuficientes para o diagnóstico. Se aspiração ou biopsia de fragmento do cisto for realizada, deve-se colocar um clipe de modo que o tecido que continha a lesão possa ser excisado, se necessário, no futuro.

Cistos devem ter paredes anterior e posterior bem definidas e reforço acústico posterior forte a menos que o equipamento de ultra-som realize processamento composto, que pode eliminar o reforço posterior. Alguns cistos não exibem reforço posterior, provavelmente em razão da difusão e atenuação por tecidos situados entre eles e o transdutor. Suspeito que a fibrose pericística da parede anterior do cisto é capaz de atenuar o feixe de modo que a combinação de atenuação pela fibrose e maior transmissão pelo cisto resulta em isoecogenicidade atrás do cisto. Se houver alguma dúvida, aspiração eliminará a preocupação.

A maior importância da ultra-sonografia é sua capacidade de determinar que uma lesão representa um cisto (e como recurso para orientar biopsias). Relatou-se que o ultra-som tem acurácia de 95 a 100% se todos os critérios forem satisfeitos (53,54). Embora possível, é raro que um cisto simples seja envolvido por câncer e este não seja detectado por mamografia ou ultra-som (Fig. 17.37). Estatisticamente, se uma lesão satisfizer os critérios estritos de cisto, os achados podem ser considerados diagnósticos.

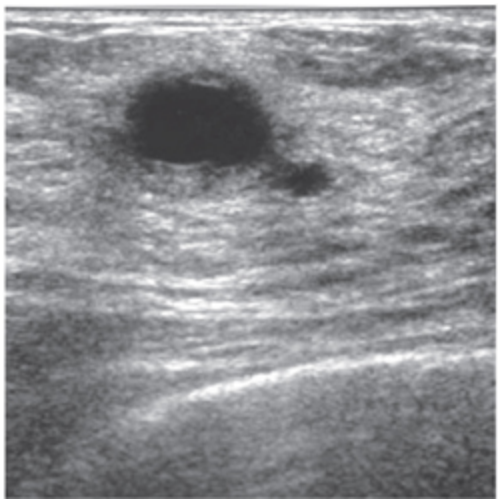

Fig. 17.36 Um cisto de paredes espessas pode ser, raramente, maligno. Este cisto de paredes espessas foi excisado cirurgicamente, e havia câncer na parede.

ECTASIA DUCTAL

A ectasia ductal tem aspecto variável no ultra-som. Se o ducto estiver ocupado com líquido, ele será anecóico e indistinguível de um cisto alongado (alguns cistos na verdade são ductos dilatados cisticamente) (Fig. 17.38). Restos celulares antigos podem acumular-se no ducto, formando um material pastoso que é hipoecóico no ultra-som. O diagnóstico é facilmente definido devido ao aspecto tubular típico da estrutura.

ADIPONECROSE

A adiponecrose, na forma de cistos oleosos pós-traumáticos, pode ser anecóica, embora o aspecto de tais cistos contendo gordura seja variável e seu diagnóstico não possa ser definido com base apenas na avaliação por ultra-som. Contudo, seu aspecto é tão típico na mamografia que não há razão para avaliá-la com ultra-sonografia.

ABSCESSOS E HEMATOMAS

Abscessos e hematomas mamários podem ter aspectos semelhantes, embora a anamnese sempre diferencie os dois. Ambos podem ser anecóicos (Fig. 17.39), mas geralmente demonstram muitos ecos internos de baixa amplitude. Alguns cistos benignos parecem sangrar espontaneamente. O diagnóstico de hemorragia intracística pode ser sugerido quando há material ecogênico irregular aderente à parede interna do cisto, que por sua vez é predominantemente anecóico. Como nessa situação não se pode excluir uma neoplasia intracística, tais lesões provavelmente devem ser aspiradas.

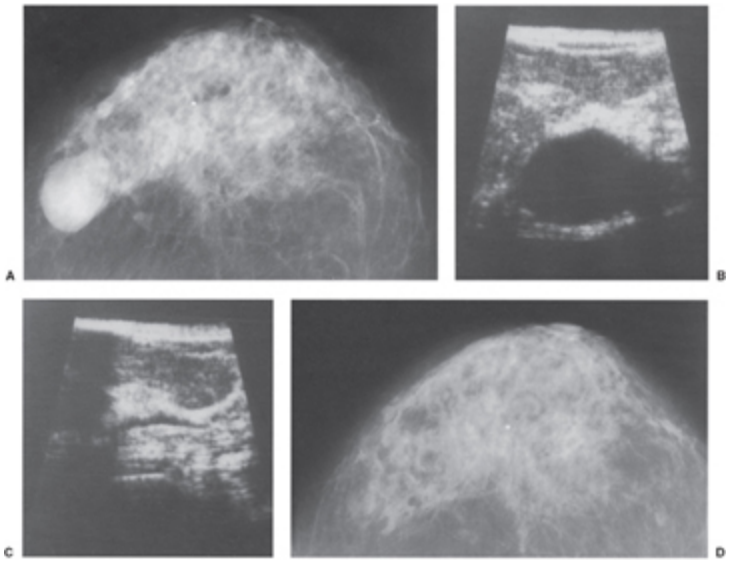

Fig. 17.37 Câncer intracístico é raro, e é ainda menos provável que ele não seja evidente na mamografia ou no ultra-som. A massa lobulada com margens nítidas na incidência craniocaudal (A) exibe características benignas. No ultra-som, era um cisto simples (B), mas foi aspirado porque era solitário e proeminente (estes não são critérios científicos). O ultra-som pós-aspiração revelou líquido residual mínimo (C), e não havia massa na mamografia pós-aspiração (D). No entanto, a citologia do líquido gerou suspeita, e, quando o líquido do cisto se reacumulou, excisão cirúrgica revelou um câncer que estava invadindo a parede um cisto benigno. Este é o único caso que nós conhecemos em que isso aconteceu, e a conduta adotada não deve ser considerada padrão de assistência.

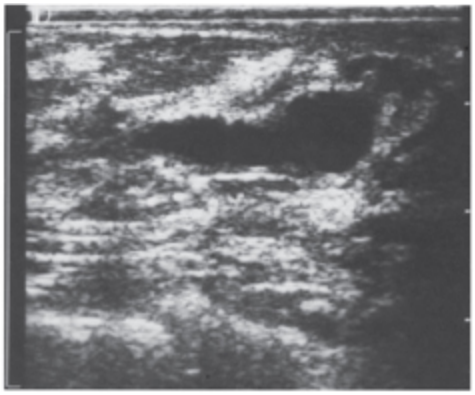

Fig. 17.38 Conforme esperado, ductos ectásicos são tubulares, como o ultra-som demonstra. Essa mulher de 51 anos tinha estruturas tubulares na região subareolar. O ultra-som demonstrou ductos ectásicos cheios de líquido convergindo para o mamilo.

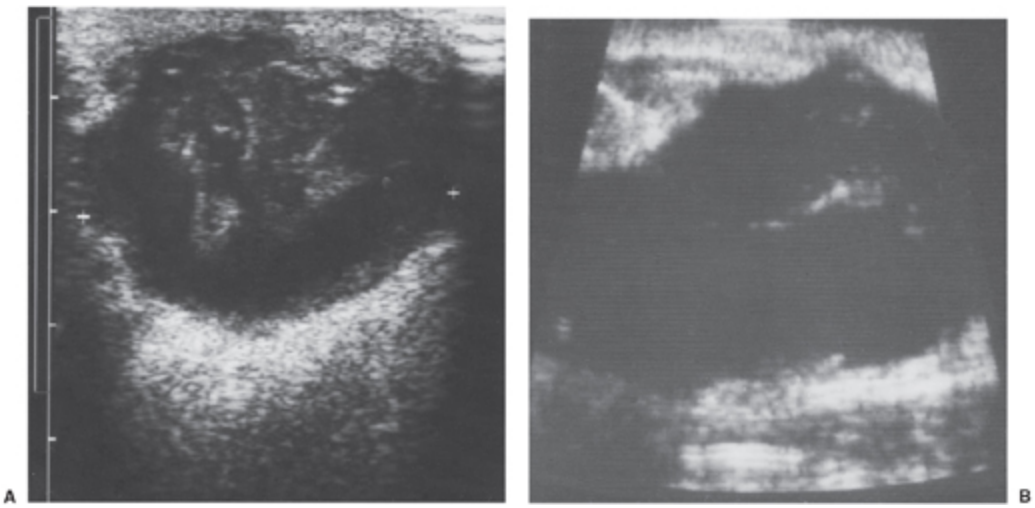

Fig. 17.39 (A) Este abscesso apresenta-se geralmente cístico, mas com ecos internos de baixa amplitude. (B) Observa-se aspecto quase idêntico neste hematoma pós-cirúrgico. Os ecos internos provavelmente são filamentos de fibrina.

Um abscesso mamário geralmente é o ápice de uma história de dor progressiva na mama, eritema e espessamento da pele, com elevação da temperatura cutânea. O cenário mais comum é o de uma paciente puérpera que está amamentando, mas infecções da mama podem ocorrer em qualquer idade e nem sempre estão associadas a amamentação. Quando a mama é infectada, a dor é intensa; até mesmo a pressão do transdutor ultra-sônico pode ser extremamente dolorosa. Em geral, há espessamento acentuado da pele, e detectam-se espaços cheios de líquido sob a pele espessada que supostamente são vasos linfáticos dilatados (Fig. 17.40). Quando um abscesso se desenvolve, ele não costuma ser bem definido mas é hipoecóico. Em nossa experiência, é impossível determinar se o material hipoecóico pode ser aspirado ou se representa o material espessado de um fleimão que não pode ser removido através de uma agulha. A única maneira de esclarecer essa questão é tentando aspirar o material.

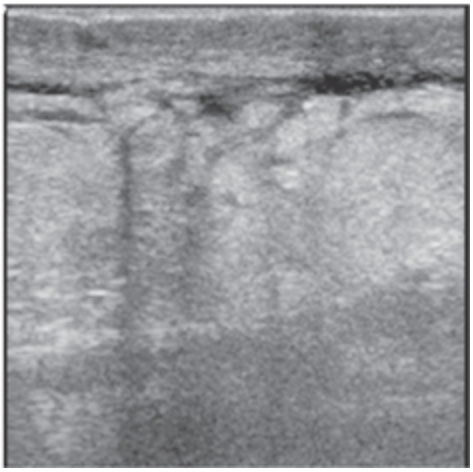

Fig. 17.40 Pele espessada e vasos linfáticos dilatados associados a um abscesso. Essa paciente tinha abscesso mamário. O ultra-som evidencia a pele espessada. Os espaços cheios de líquido na interface derme-gordura subcutânea parecem ser vasos linfáticos dilatados.

MASSAS HIPOECÓICAS CIRCUNSCRITAS

A massa sólida mais comum na mama é o fibroadenoma. É praticamente a única massa sólida encontrada em mulheres adolescentes e na terceira década de vida. Fibroadenomas em geral são ovais ou regularmente lobulados e praticamente sempre exibem margens nítidas. Às vezes, são microlobulados (múltiplas ondulações) e raramente têm margens mal definidas. São quase sempre hipoecóicos (Fig. 17.41) mas alguns são isoecóicos com o tecido circundante e, muito raramente, ecogênicos (hiperecóicos) (Fig. 17.42) (55). Uma série de casos foram apresentados em conferências cujas massas ecogênicas circunscritas revelaram ser câncer. Nesses casos isolados, o diagnóstico era de cânceres colóides. Em nossa experiência, praticamente todos os cânceres são hipoecóicos quando comparados com o tecido circundante ou isoecóicos em relação aos tecidos onde residem. A amplitude dos ecos internos em massas benignas é variável (56).

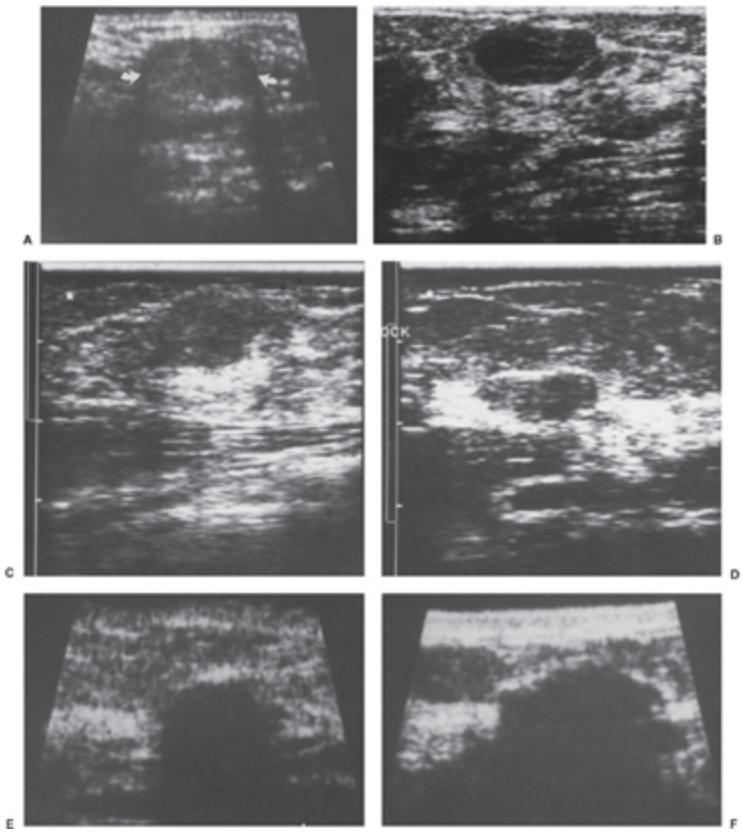

Fig. 17.41 Fibroadenomas podem ter múltiplas características distintas. (A) Fibroadenoma ovóide e bem definido com ecotextura uniforme e aumento da transmissão sonora. (B) Fibroadenoma ovóide e bem definido que é bastante hipoecóico, com ecos internos de baixa amplitude. O sinal retrotumoral é isoecóico. (C) Fibroadenoma irregularmente lobulado que é isoecóico com a gordura subcutânea mas aumenta a transmissão do som. (D) Fibroadenoma de formato irregular com ecos internos heterogêneos. O sinal retrotumoral é isoecóico com o tecido circundante. (E) Fibroadenoma redondo sem ecos internos. Produz sombra posterior. (F) Fibroadenoma triangular com sombra posterior densa.

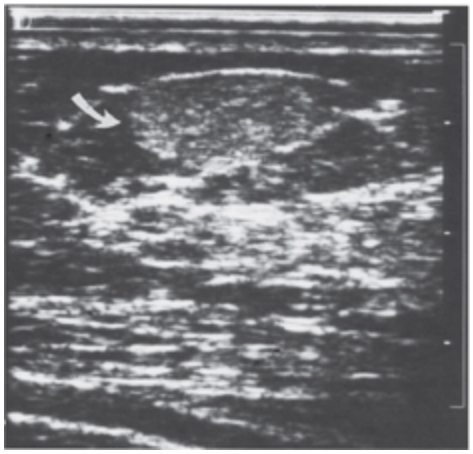

Fig. 17.42 Massas ecogênicas circunscritas são raríssimas. Esta massa ecogênica ovóide é um fibroadenoma. Houve alguns casos apresentados em conferências que aparentemente eram cânceres colóides.

RELAÇÃO L/AP EM LESÕES BENIGNAS E MALIGNAS

Fornage *et al*. (55) tentaram diferenciar fibroadenomas de lesões malignas da mama usando a relação entre o comprimento (L) da lesão (o maior diâmetro paralelo à pele) e sua altura (a extensão do eixo perpendicular a L e perpendicular à pele [AP]). Os pesquisadores revisaram uma série de 100 fibroadenomas (incluindo dois tumores filóides). Concluíram que, se a extensão do eixo longitudinal de uma lesão sólida paralelo à pele for dividida pelo diâmetro AP (L/AP) (Fig. 17.43), a média para os fibroadenomas foi 1,84, com faixa de 0,9 a 4,14. Esse resultado confirmou o fato bem conhecido de que a maior parte dos fibroadenomas é alongada. Atualmente, a maioria dos profissionais diria que fibroadenomas são "mais longos do que altos". Os autores descreveram que cânceres de tamanho geral semelhante tendiam a ser mais redondos e orientados mais "verticalmente": a relação L/AP variou de 0,66 a 1,33, com média de 0,98. Na série associada que comparou 28 cânceres menores que 1 cm com os fibroadenomas, 86% dos fibroadenomas apresentavam relação L/AP acima de 1,4, enquanto todos os cânceres estavam abaixo desse valor.

Assim como a maioria dos exames que utilizam critérios macroscópicos para distinguir entre lesões benignas e malignas, há superposição. A aplicação da relação L/AP para distinguir entre massas benignas de malignas não pode ser utilizada de maneira isolada. Existem cânceres que são "mais longos do que altos" (Fig. 17.44A), e fibroadenomas podem ser arredondados (Fig. 17.44B). Até mesmo Fornage reconheceu que massas sólidas benignas e malignas podem superpor-se. Isto reduz a utilidade clínica da relação. É incomum que um fibroadenoma seja orientado verticalmente (relação L/AP, 1,0). Em nossa experiência, orientação "vertical" sugere alta probabilidade de câncer (ver Fig. 17.44C).

Como a coleta de amostra tecidual na mama é segura e relativamente simples, é difícil confiar em critérios morfológicos que não se mostram infalíveis na distinção entre lesões benignas e malignas. Desde que as pacientes e seus médicos tenham conhecimento das incertezas na avaliação morfológica de uma lesão sólida pelo ultra-som e nas medições derivadas desse exame, pode-se utilizar a relação L/AP para obter probabilidades, mas não se deve considerá-la diagnóstica.

ECOTEXTURA DE UMA MASSA

Embora fibroadenomas sejam estatisticamente as massas hipoecóicas circunscritas mais comuns, não se pode determinar a histologia de uma dada lesão com base no ultra-som. Um fibroadenoma (Fig. 17.45A) é indistinguível de um tumor filóide (Fig. 17.45B), um carcinoma ductal infiltrativo (Fig. 17.45C) ou até mesmo uma lesão metastática (Fig. 17.45D). Mesmo quando a lesão exibe formato irregular, é impossível distinguir, com base no ultra-som, certos fibroadenomas (Fig. 17.46A), carcinoma de mama (Fig. 17.46B), linfoma (Fig. 17.46C), abscesso (Fig. 17.46D) ou adiponecrose (Fig. 17.46E).

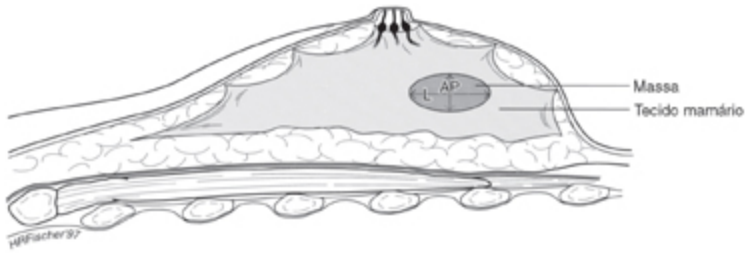

Fig. 17.43 Relação comprimento/altura. Este esquema demonstra as medidas utilizadas por Fornage et al. (55) para tentar distinguir uma lesão sólida benigna de câncer. L é o maior diâmetro da lesão, medido paralelamente à pele, e AP, a extensão do eixo perpendicular a L. Fornage et al. observaram que a maioria dos cânceres tem relação L/AP inferior a 1,4.

Ainda que exibam reforço acústico posterior, praticamente todas as lesões com ecos internos verdadeiros são sólidas. É impossível diferenciar precisamente entre massas sólidas benignas e malignas exceto a partir do

argumento estatístico de que lesões benignas são muito mais comuns do que as malignas. Em um estudo de Egan e Egan (57), uma lesão que fosse bem circunscrita na ultra-sonografia tinha probabilidade três vezes mais alta de ser benigna do que maligna. No entanto, em nossa experiência, 25% dos cânceres apresentam margens nítidas no ultra-som (17), e isto foi verdade na série de Egan e Egan, bem como em estudo prévio de Cole-Beuglet *et al*. (58). De fato, ainda que o método de Stavros seja considerado preciso, ele eliminaria apenas pequeno número de lesões que exibem morfologia exclusivamente benigna (o que é exigido pelo esquema de Stavros para chamar uma lesão de benigna), e a maioria dessas seria encontrada em mulheres com massas e idade inferior a 30 anos. Massas em mulheres jovens são quase certamente benignas, com base apenas na idade da paciente.

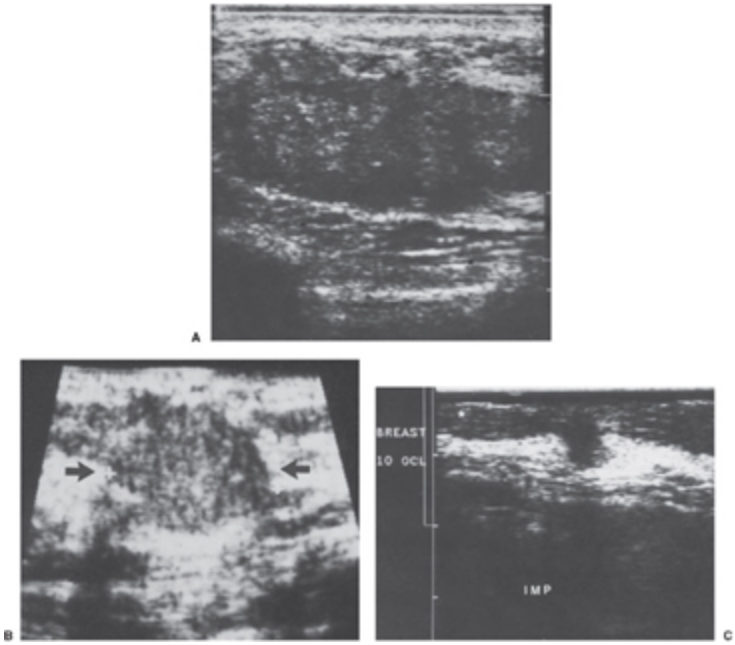

Fig. 17.44 (A) Uma massa lobulada alongada que foi comprovada como carcinoma ductal invasivo. (B) Massa redonda que é um fibroadenoma benigno. (C) Uma massa orientada verticalmente que era câncer de mama invasivo em paciente de 55 anos com implante de silicone.

Cânceres de outros locais que enviam metástases para a mama, como melanoma, câncer de pulmão ou câncer de rim, são freqüentemente

redondos e bem circunscritos. Linfomas podem apresentar aspecto semelhante razoavelmente bem definido. Tais lesões também são sempre hipoecóicas em relação aos tecidos circundantes, com níveis variáveis e heterogeneidade de ecos internos. A exemplo de todas as lesões mamárias sólidas, lesões metastáticas e linfomas, quando compostos de células homogêneas organizadas em um estrutura redonda, podem produzir reforço acústico posterior. Lesões metastáticas solitárias ocorrem, mas devem-se considerar metástases juntamente com fibroadenomas múltiplos quando se encontram múltiplas lesões sólidas na mama.

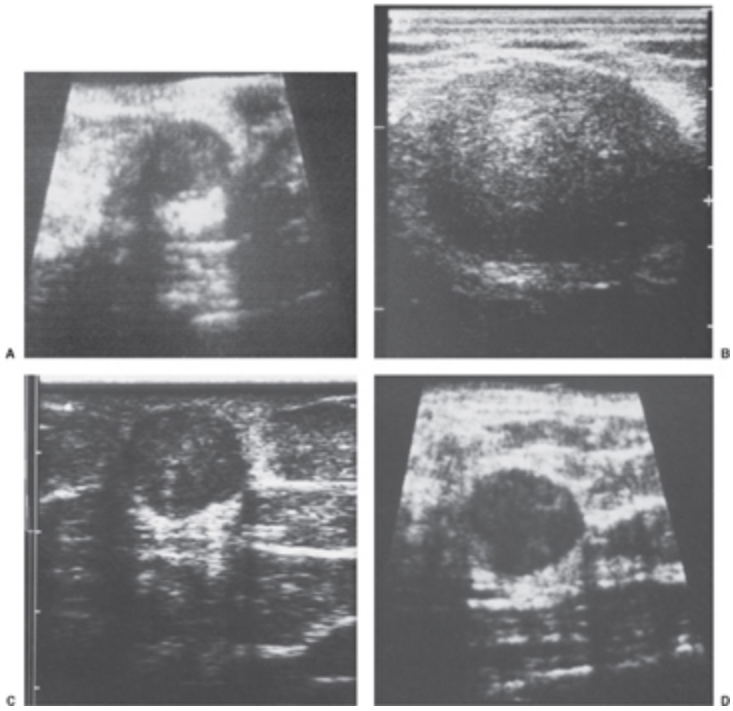

Fig. 17.45 (A) Massa redonda hipoecóica com reforço posterior que é um fibroadenoma. (B) Massa hipoecóica redonda que é um tumor filóide. (C) Massa redonda hipoecóica com reforço posterior que é um carcinoma ductal invasivo. (D) Massa redonda hipoecóica com reforço posterior que é uma metástase mamária de câncer de pulmão.

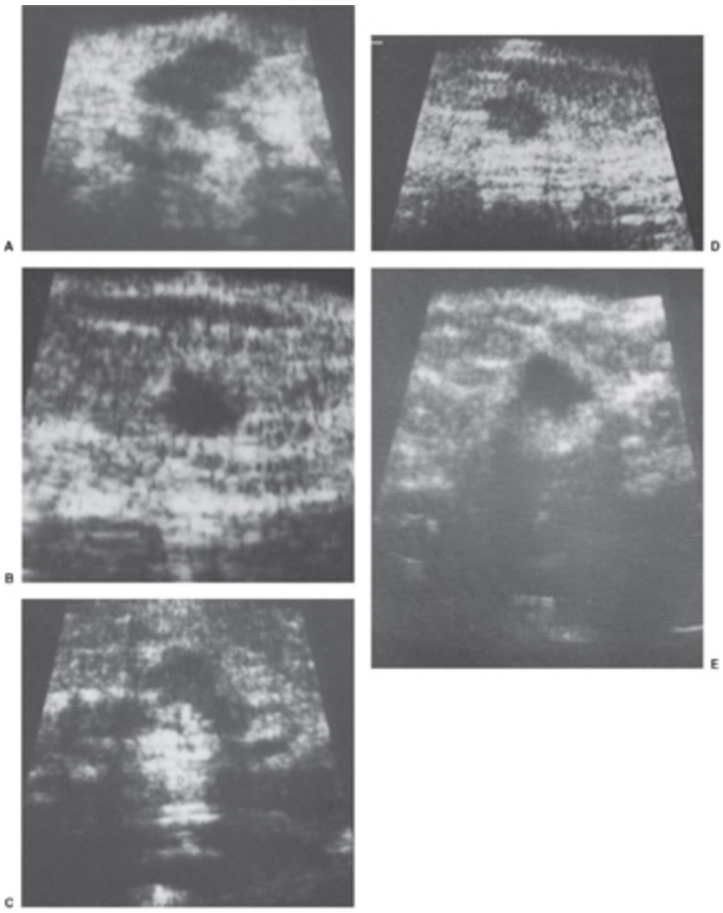

Fig. 17.46 (A) Massa hipoecóica irregular comprovada como fibroadenoma. (B) Massa hipoecóica irregular que era carcinoma ductal invasivo. (C) Massa hipoecóica irregular que era um linfoma. (D) Massa hipoecóica irregular comprovada como abscesso. (E) Massa hipoecóica irregular que era adiponecrose.

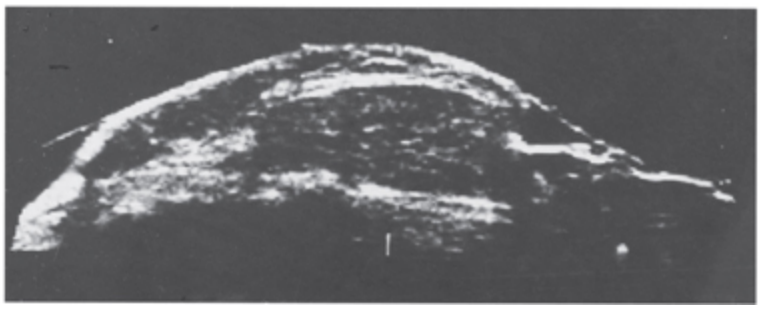

Fig. 17.47 A hipoecogenicidade deste lipoma grande era indistinguível da gordura subcutânea. As características de um lipoma na mamografia são tão típicas que não há razão para avaliar essas massas por meio de ultra-som.

Outras lesões que são bem circunscritas incluem lipomas, galactoceles, cistos oleosos pós-traumáticos por adiponecrose, hamartomas e tumores

filóides. Vimos até um caso de cisticercose da mama que formou uma massa redonda circunscrita.

Lipomas (Fig. 17.47) são difíceis de distinguir dos lóbulos de gordura normais circundantes na mama. A reflexão especular de sua cápsula é a característica mais proeminente. Sua ecotextura é semelhante à da gordura subcutânea, e eles são hipoecóicos. O som é atenuado e difundido e se assemelha ao da gordura subcutânea e intramamária normal. Porém, assim como o cisto oleoso, o lipoma é tão típico na mamografia que não há razão para avaliá-lo com o ultra-som.

Galactoceles foram variadamente descritas como anecóicas ou hipoecóicas, com ecos de baixo nível possivelmente relacionados com seu conteúdo de glóbulos de gordura. Como estruturas cheias de líquido, as galactoceles podem demonstrar reforço acústico posterior. Recentemente, avaliamos uma série de galactoceles comprovadas por aspiração ou por resolução durante o acompanhamento. Elas exibem um aspecto variável. Podem assemelhar-se a cistos simples (Fig. 17.48). Examinamos uma galactocele que parecia um cisto complexo com componentes líquido e sólido (Fig. 17.49), enquanto outra galactocele parecia ser sólida com ecotextura interna uniforme (Fig. 17.50).

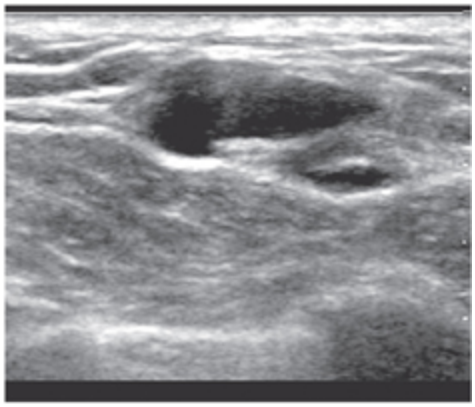

Fig. 17.48 Esta lesão cística em mulher nutriz foi diagnosticada como galactocele.

Fig. 17.49 Galactoceles podem apresentar-se como uma massa complexa. Esta galactocele comprovada por biopsia exibia aspecto complexo, com o que pareciam ser componentes cístico e sólido.

Cistos oleosos pós-traumáticos, uma forma razoavelmente comum de adiponecrose, apresentam aspecto variável no ultra-som mas podem ser hipoecóicos (Fig. 17.51A). Sempre são bem circunscritos e podem ser anecóicos ou hipoecóicos, com transmissão variável do som (ver Fig. 17.51B). A exemplo de todas as lesões contendo gordura, o diagnóstico de um cisto oleoso geralmente é evidente por meio de mamografia, e portanto ultra-som não é indicado.

O hamartoma benigno (fibroadenolipoma) da mama contém elementos fibrosos que podem gerar reflexões especulares, enquanto os elementos adenomatosos produzem estruturas heterogêneas hipoecóicas. A gordura de um hamartoma é, como em outras partes da mama, relativamente hipoecóica. Tais lesões são encapsuladas e se distinguem dos tecidos circundantes, que podem estar comprimidos ao seu redor.

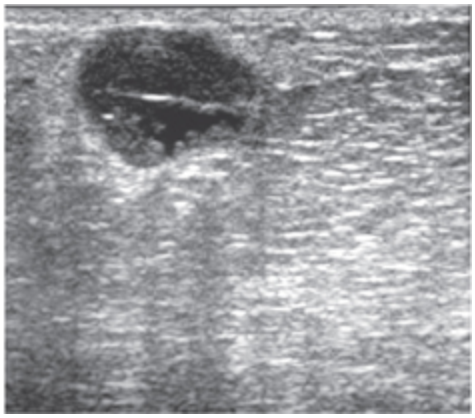

Fig. 17.50 Algumas galactoceles se assemelham a massas sólidas. Esta massa de aspecto sólido com componentes císticos foi comprovada, por aspiração, como uma galactocele em paciente nutriz de 29 anos de idade.

O tumor filóide é razoavelmente incomum e às vezes maligno. O aspecto ultra-sonográfico é semelhante ao do fibroadenoma (ver Fig. 17.34B). Sempre hipoecóico, seus ecos internos podem ser finos ou grosseiros, e há um efeito variável sobre os ecos posteriores. Em geral bem circunscrito, pode ser difícil distingui-lo da gordura circundante devido à sua celularidade. Há um relato de líquido visualizado pelo ultra-som dentro de uma fenda que está associada a esses tumores (59). Do ponto de vista prático, esse tumor é indistinguível por ultra-sonografia de outras massas sólidas, especialmente fibroadenomas.

LESÕES HIPERECÓICAS (ECOGÊNICAS)

Conforme mencionado, as primeiras lesões hiperecóicas redondas ou ovais a serem descritas na mama foram fibroadenomas. Com o uso mais freqüente do ultra-som, porém, atualmente encontramos um número crescente de lesões hiperecóicas ovais ou redondas (Fig. 17.52). Elas se situam invariavelmente logo embaixo da pele na gordura subcutânea. A mamografia delineia apenas gordura na área. Como tais lesões não foram biopsiadas, podemos apenas especular sobre sua etiologia, mas suspeito que sejam lipomas ou áreas de adiponecrose. Desconheço sequer um caso de câncer que exibisse esses achados.

COMPRESSÃO VARIÁVEL PARA AJUDAR A DIFERENCIAR LESÕES

Embora jamais se tenha comprovado aumento da acurácia diagnóstica mediante aplicação de pressão variável com o transdutor sobre uma lesão, massas mais moles, que têm maior probabilidade de ser benignas, tendem a mudar de formato (cistos e fibroadenomas) (Fig. 17.53). Massas mais duras (mais provavelmente malignas) não se deformam quando comprimidas.

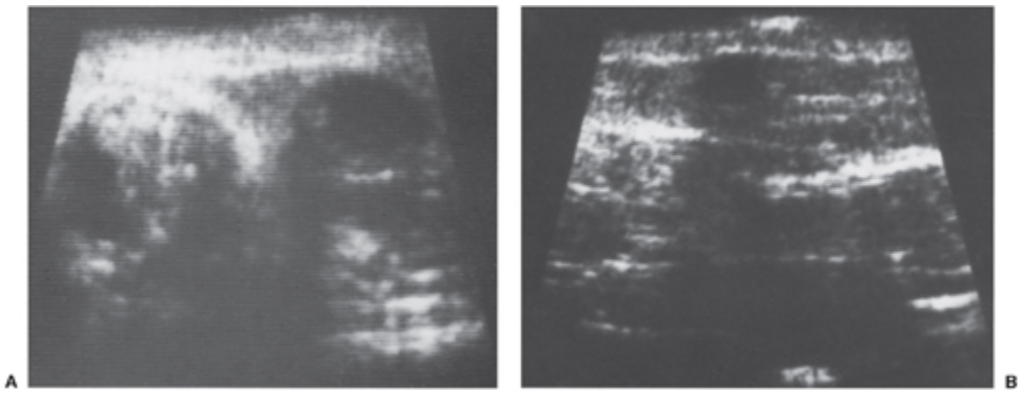

Fig. 17.51 Cistos oleosos por adiponecrose apresentam aspectos variáveis na ultrasonografia. (A) Estes cistos exibem ecotextura heterogênea. O cisto da esquerda produz sombra e o da direita produz reforço. (B) Este cisto oleoso é hipoecóico, com sombra acústica posterior razoavelmente densa.

MASSAS HIPOECÓICAS MAL DEFINIDAS

Lesões com margens mal definidas têm maior probabilidade de ser malignas. Em nossa avaliação de 130 cânceres de mama, mais de 50% apresentavam margens irregulares (Fig. 17.54) (17), e isso foi verdade na maioria das outras séries. Deve-se suspeitar de câncer especialmente quando a margem anterior da lesão é algo triangular (Fig. 17.55). Uma massa sólida com margem anterior triangular é quase sempre maligna. Entretanto, como lesões benignas também podem ter margens irregulares e maldefinidas, uma definição vaga não garante que a lesão seja maligna.

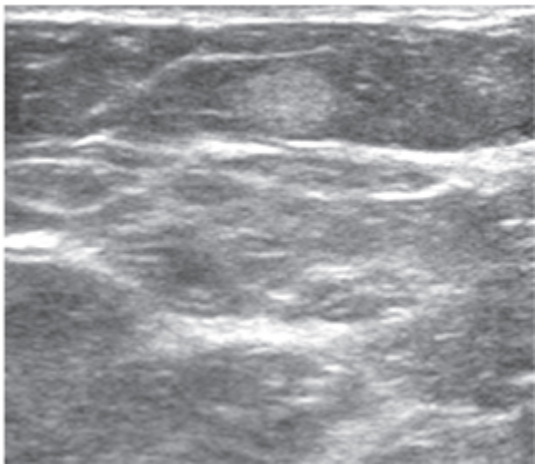

Fig. 17.52 Esta massa ecogênica oval na gordura subcutânea parece advir de adiponecrose, pois a mamografia revelou apenas gordura no local.

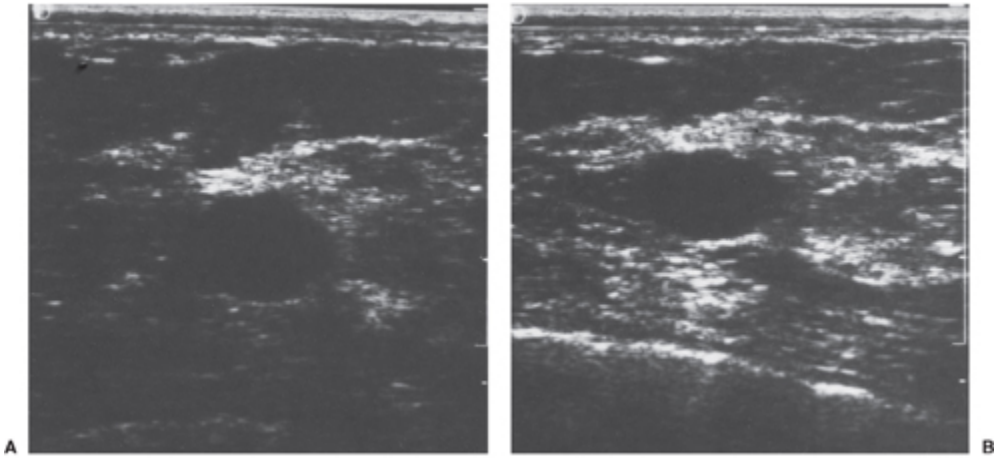

Fig. 17.53 Lesões que se deformam sob compressão são mais provavelmente benignas. Repare como este cisto muda sob a pressão do transdutor. Com pouca pressão, o cisto é redondo e tem diâmetro maior (A). Com a pressão do transdutor, o cisto torna-se mais alongado e com menor diâmetro (B).

LESÕES QUE PRODUZEM SOMBRA ACÚSTICA POSTERIOR

No passado, acreditava-se que a sombra acústica posterior fosse uma característica que definia um câncer. Embora isto não seja verdade, deve-se dar atenção especial a lesões que causam sombra acústica posterior parcial ou total. Lesões benignas, incluindo estruturas normais, difundem e atenuam o som, produzindo uma sombra. As estruturas semelhantes a tendas dos ligamentos de Cooper podem gerar sombras acústicas distintas devido a refração a partir do ângulo agudo do som incidente (Fig. 17.56). Essa sombra pode ser indistinguível de câncer e é uma razão, dentre outras, pelas quais a triagem com ultra-som pode ser pouco prática e imprecisa. Se não houver uma etiologia benigna clara para uma lesão produtora de sombra posterior, biopsia é oportuna.

Fibrose, seja como um padrão normal (Fig. 17.57) ou como cicatriz pós-cirúrgica, pode causar uma sombra que é indistinguível de câncer. Encontram-se áreas normais de fibrose em toda a mama, mas sobretudo no quadrante superior externo. Esses tecidos são atenuantes e difusores e podem gerar sombras que simulam aquelas causadas pela resposta

desmoplásica ao câncer. Se a sombra for assimétrica e isolada, biopsia é oportuna. Se uma sombra similar estiver presente na área da imagem em espelho na mama contralateral, é mais provável que seja fibrose normal. Essa fibrose é encontrada com freqüência em mulheres jovens (da adolescência até 35 anos de idade) e, quando extensa, pode impedir avaliação por ultra-som dos tecidos mais profundos da mama. Até mesmo tecido mamário fibrocístico com fibrose pericística pode produzir sombras (Fig. 17.58).

Fibroadenomas podem exercer um efeito amplamente variável sobre ecos posteriores e causar sombras (Fig. 17.59). Cistos oleosos e abscessos podem também produzir sombras acústicas posteriores.

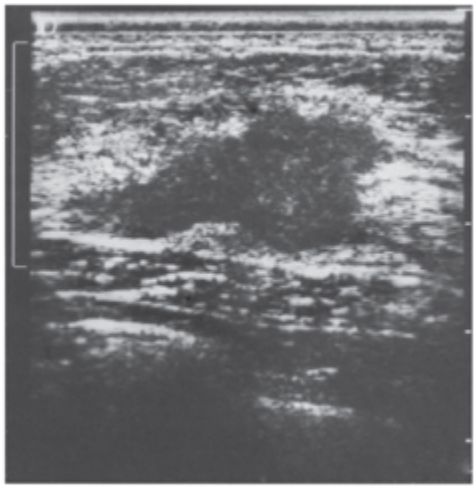

Fig. 17.54 Cânceres de mama geralmente têm formato e margens irregulares. Este carcinoma ductal invasivo era palpável em mulher de 42 anos com linfonodos axilares positivos.

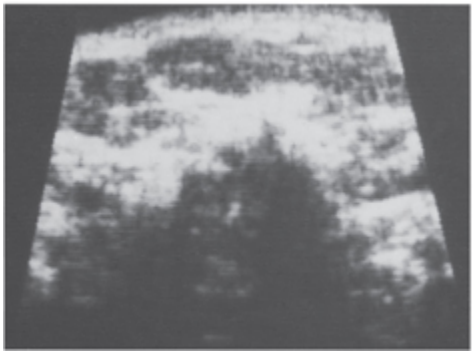

Fig. 17.55 A apresentação clássica do câncer de mama no ultra-som é uma massa com margem anterior triangular e sombra posterior densa, como neste câncer de mama invasivo. Tais lesões em geral são tão típicas na mamografia que ultra-som raramente é indicado exceto para orientar uma biopsia com agulha ou localização.

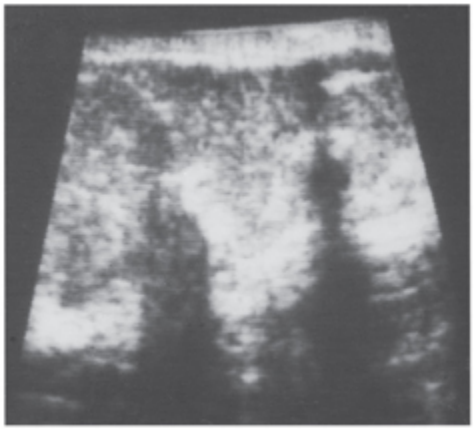

Fig. 17.56 Sombras dos ligamentos de Cooper.

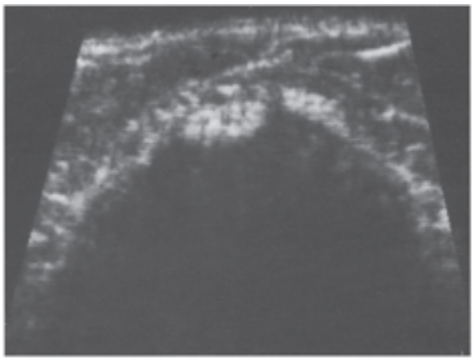

Fig. 17.57 Fibrose benigna pode gerar uma sombra posterior densa.

ASPECTO DO CÂNCER DE MAMA NA ULTRA-SONOGRAFIA

O aspecto ultra-sonográfico do câncer de mama pode ser semelhante ao de praticamente qualquer lesão benigna encontrada na mama. Caso não se dê a devida atenção aos parâmetros do exame, ecos internos sutis podem passar despercebidos e um câncer bem circunscrito pode até ser confundido com um cisto.

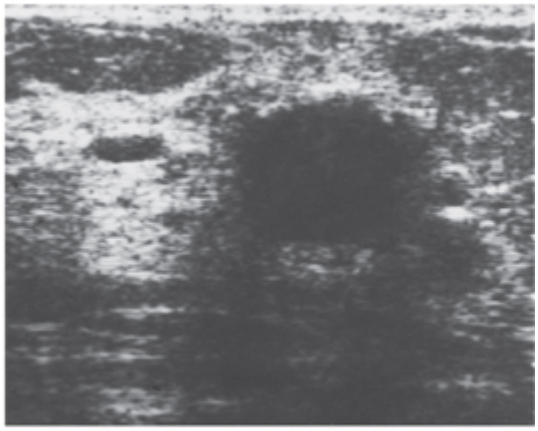

Fig. 17.58 Até mesmo um cisto com fibrose pericística pode ter aspecto suspeito à ultra-sonografia. Esta imagem é de tecido fibrocístico em paciente de 51 anos.

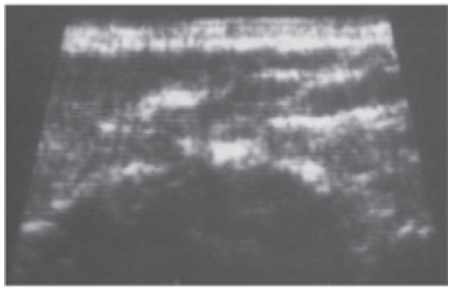

Fig. 17.59 Sombra densa causada por um fibroadenoma.

O câncer de mama quase sempre é hipoecóico. Alguns cânceres não são visíveis porque são isoecóicos com os tecidos que os abrigam. Alguns profissionais insistem que encontraram cânceres hiperecóicos eventuais (comunicação pessoal de Alan Semine, MD). Cânceres em geral possuem margens irregulares com ecos internos heterogêneos, e com freqüência há áreas que produzem sombra acústica posterior (Fig. 17.60). Em 35% dos casos, observa-se o aspecto clássico de uma margem anterior irregular com sombra posterior densa. Contudo, até mesmo esse achado não é suficiente para estabelecer o diagnóstico de câncer de mama, porque qualquer lesão que contenha tecido fibrótico irregular pode exibir aspecto semelhante. Não obstante, uma lesão isolada com esse aspecto no ultra-som deve ser considerada suspeita.

Vinte e cinco por cento dos cânceres de mama exibem margens bem definidas com contorno lobulado. Podem simular o aspecto de um

fibroadenoma. Com freqüência, suspeita-se fortemente do diagnóstico de câncer quando as margens da lesão parecem fundir-se com o tecido circundante ou “invadi-lo”. Áreas de sombra aumentam a probabilidade de que a lesão seja maligna, mas existem muitos cânceres que não causam sombras retrotumorais.

Em alguns casos, o câncer é redondo ou oval e extremamente bem definido, com ecos internos sutis de baixa amplitude. O aspecto no ultra-som pode assemelhar-se ao de um fibroadenoma, e raramente o câncer é anecóico, quase simulando um cisto. A avaliação de uma lesão na região subareolar pode ser muito difícil, porque as estruturas fibrosas orientadas verticalmente nessa área podem distorcer as imagens. Embora se acreditasse, há muitos anos, que cânceres bem circunscritos fossem lesões medulares indolentes, isto não é verdade. O carcinoma ductal infiltrativo letal redondo “ordinário” é a causa habitual de um câncer circunscrito e pode ser indistinguível de outras lesões.

O ULTRA-SOM E AS ANORMALIDADES SUGERIDAS POR OCASIÃO DO EXAME CLÍNICO

A utilidade do ultra-som deve, em última análise, basear-se na sua eficácia para cada paciente e a situação em questão. Nossa conduta evoluiu juntamente com estudos e a experiência bem como os dados disponíveis na literatura. A ultra-sonografia é isenta de risco e fácil de realizar. De fato, ela eleva o custo para a paciente e a assistência médica em geral; portanto, deve ser utilizada apenas quando as informações obtidas influenciarão de maneira direta e singular a assistência da paciente. Nas décadas de 1970 e 1980, a avaliação habitual da paciente com uma massa palpável incluía aspiração com agulha sob orientação clínica. Desse modo, muitos cistos foram diagnosticados e eliminados sem dispêndio excessivo. Na década de 1990, entusiastas começaram a promover a avaliação ultra-sonográfica de lesões palpáveis, e, ao mesmo tempo, um número cada vez menor de clínicos se sentia confortável em realizar aspirações orientadas pelo exame

clínico (uma intervenção aparentemente complexa que na verdade é bastante segura e fácil de realizar). Sem nenhuma justificativa científica real, e em conseqüência da conduta dogmática de alguns entusiastas, combinada com o risco médico-legal de omitir a ultra-sonografia em mulheres com uma anormalidade suspeita clinicamente evidente (palpável), muitos radiologistas atualmente trabalham de maneira defensiva e realizam o ultra-som de mama para avaliar qualquer área de preocupação clínica. Não existem evidências de que essa conduta tenha relação custo/benefício favorável ou que sequer beneficie a paciente, mas se popularizou porque o ultra-som é não-invasivo, a aspiração com agulha parece ser, em comparação, excessivamente traumática e entusiastas insistiram que essa é a melhor conduta.

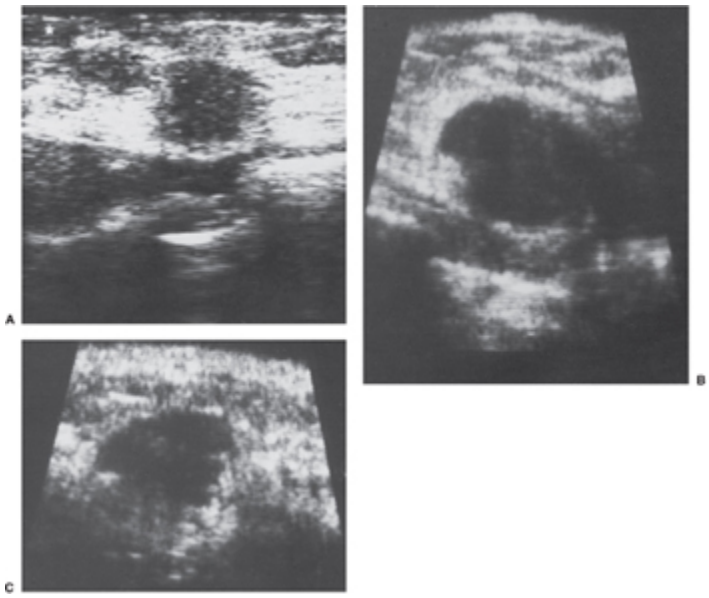

Fig. 17.60 O câncer de mama pode ter muitos aspectos no ultra-som. Todas estas lesões são cânceres ductais invasivos. (A) Câncer de mama invasivo típico no ultra-som. Seu formato é irregular com margens mal definidas. (B, C) O câncer de mama pode ser lobulado.

MASSA IMPALPÁVEL DETECTADA POR MAMOGRAFIA

A principal aplicação do ultra-som é determinar se uma massa solitária, detectada por mamografia, é cística ou sólida. Cistos simples são inócuos, e

a definição de que a área de preocupação é um cisto simples significa que não há necessidade de intervenção adicional (a menos que o cisto seja doloroso ou a paciente deseje tê-lo aspirado). Como o risco de metástases para linfonodos axilares, com inerente diminuição da sobrevida, dobra para tumores maiores que 1 cm, acreditamos que as massas solitárias que se aproximam desse tamanho devam ser investigadas por ultra-som, aspiração ou biopsia. Se a lesão tiver margens nítidas, não contiver ecos internos e aumentar a transmissão do som, o diagnóstico de cisto é definido com segurança, e a literatura e nossa experiência sugerem que nenhuma investigação adicional é necessária. Se uma lesão sólida for demonstrada pelo ultra-som e for mais longa do que alta, bem definida, oval ou regularmente lobulada com ecotextura interna homogênea e a paciente tiver menos de 30 anos, sugerimos o diagnóstico provável de fibroadenoma. Essa situação não encerra risco significativo para a paciente, pois a probabilidade de uma massa ser um fibroadenoma em uma mulher abaixo de 30 anos é tão alta com base na sua idade que a indicação do ultra-som pode até ser contestada. Em mulheres de mais idade, o risco de câncer torna-se uma possibilidade maior, e recomendamos biopsia sob orientação radiológica. A decisão acerca de avaliação adicional deve ser tomada tendo-se em mente que o ultra-som é incapaz de diferenciar entre lesões sólidas benignas e malignas de maneira fidedigna.

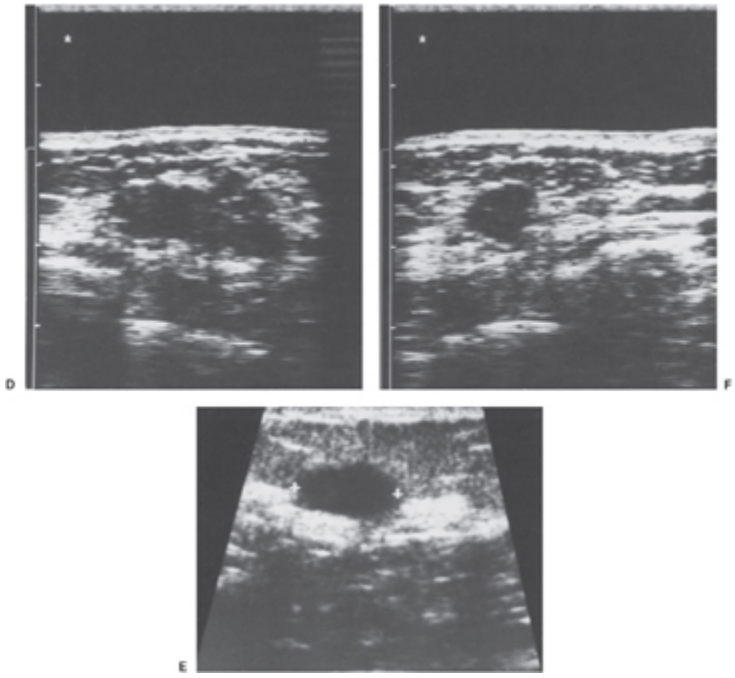

Fig. 17.60 (D) O câncer de mama pode ser alongado. (E) Câncer de mama com margens angulares. (F) Alguns cânceres de mama são ovóides, com aumento da transmissão sonora.

USO DO ULTRA-SOM NA AVALIAÇÃO DE MULHERES MAIS JOVENS

No passado, as diretrizes para triagem de câncer de mama sugeriam um exame inicial aos 35 anos de idade. Essa recomendação não se baseava em dados (uma vez que nenhum dos estudos de triagem incluíra mulheres tão jovens), mas na crença de que era desejável ter um exame inicial para comparação futura obtido em idade na qual câncer de mama é improvável. De fato, a recomendação de obter um exame inicial antes de 40 anos de idade foi abandonada silenciosamente anos atrás pela American Cancer Society. Porém, assim como nada de mágico acontece na mama aos 50 anos, tampouco acontece aos 40 anos. Liberman *et al*. (60) mostraram que a taxa de detecção de cânceres de mama por mamografia em mulheres de 35 a 39 anos é igual à de mulheres assintomáticas de 40 a 45 anos. Embora mulheres nessas idades não tenham sido incluídas nos estudos de triagem controlados randomizados, é provável que elas se beneficiem de uma

detecção antecipada. Não nos opomos a uma mulher que deseja começar a triagem aos 35 anos (mas o seguro-saúde não cobre o exame).

O papel da mamografia entre mulheres mais jovens (abaixo de 35 anos) é menos claro. Alguns preconizaram o uso de mamografia nessas mulheres (61), mas sua eficácia jamais foi avaliada cientificamente. Alguns estudos sugeriram benefício escasso (62). Em nossa própria revisão, conseguimos visualizar a maioria dos cânceres de mama por meio de mamografia em um grupo de 31 mulheres abaixo de 35 anos (63), porém essas pacientes se apresentaram com sinais ou sintomas clínicos. Mais recentemente, Zadelis e Houssami descreveram que foram capazes de visualizar uma anormalidade na mamografia de 83% das mulheres de 30 a 39 anos que tinham câncer de mama (64), porém todas essas mulheres também apresentavam uma anormalidade clínica (81,5% tinham um nódulo; 10,7%, um espessamento; e 7,7%, descarga ou uma alteração mamilar). Como acreditamos que a mamografia pode contribuir para o manejo clínico dessas pacientes, realizamos mamografias nas poucas mulheres com sinais ou sintomas sugestivos de câncer de mama que tenham 28 ou 30 anos ou mais (anos atrás, escolhemos a idade de 28 anos, porém a maioria considera 30 anos como referência). Contudo, esse protocolo baseia-se em nossa experiência prática e não deve ser considerado padrão de assistência. Não há prova de que a avaliação mamográfica de pacientes abaixo de 40 anos consiga salvar vidas.

Porém, como o risco de indução de câncer de mama por radiação está relacionado com a idade à época de exposição (65) e é preferível evitar irradiar a mama de adolescentes e mulheres na terceira década de vida, evitamos mamografia em mulheres muito jovens. Quanto mais jovem a mulher, mais alto o risco em potencial de radiação. Para pacientes acima de 40 anos, o risco de radiação é imensurável e talvez nem exista em qualquer nível de exposição (66,67), porém, em mulheres mais jovens, provavelmente há um risco concreto (embora pequeno). Entre mulheres jovens, deve-se ponderar a exposição à radiação contra o benefício a ser

extraído do exame. Como a mamografia não tem acurácia suficiente para distinguir entre massas palpáveis benignas e malignas, seu papel na análise de lesões palpáveis é limitado. Como a utilidade principal da mamografia reside na triagem, sua aplicação em qualquer idade deve basear-se na probabilidade de detectar câncer de mama clinicamente oculto. Não se deve usá-la para tentar sugerir a uma paciente que ela não tem câncer: se uma paciente tiver um sinal ou sintoma suspeito, ela necessita de avaliação ainda que a mamografia seja negativa.

Dentre adolescentes e mulheres no início da terceira década de vida, câncer de mama é raríssimo: menos de 0,3% do total anual de mais de 210.000 cânceres de mama acometem mulheres abaixo de 30 anos (cerca de 1.000 casos). Nessas mulheres muito jovens, até mesmo o risco muito baixo de radiação pode sobrepujar qualquer benefício. Isto não significa que a mamografia não seja útil na assistência de mulheres jovens com problemas mamários; significa apenas que não existem dados prospectivos em favor do uso de mamografia na triagem de mulheres jovens (abaixo de 40 anos). Como a mamografia não exclui câncer de mama, uma massa palpável deve ser manejada clinicamente, e como não há dados em favor da triagem de mulheres com menos de 40 anos de idade, o valor da mamografia nessas mulheres é apenas empírico. A experiência empírica pode ser razoável na orientação da assistência de uma paciente se não houver estudos prospectivos objetivos que sirvam de fundamento. No entanto, achados empíricos não são suficientes para determinar um padrão nacional de assistência, e até que tais dados objetivos estejam disponíveis mamografia em mulheres mais jovens não deve ser considerada um padrão, mas deve ser determinada pela experiência individual. Pelas mesmas razões, toda decisão de biopsiar uma massa palpável na mama de uma mulher nessa faixa etária, como em mulheres de mais idade, continua a ser uma decisão clínica.

Poder-se-ia argumentar que exames de imagem de qualquer tipo são inúteis para mulheres abaixo de 40 anos com uma anormalidade palpável.

Como a maioria das massas verdadeiras em mulheres abaixo de 30 anos provavelmente é de fibroadenomas, mesmo o uso de ultra-som para essas mulheres é contestável. Porém, se a demonstração de um cisto puder resultar no adiamento de uma intervenção, o ultra-som é proveitoso. Se uma avaliação radiológica for solicitada para qualquer paciente com até 30 anos de idade, realizamos ultra-som para diferenciação entre cisto/sólido e não procedemos a mamografia se o primeiro exame confirmar e definir a massa. Se a massa não for delineada, realizamos mamografia em uma única incidência oblíqua para pesquisar calcificações associadas, distorção da arquitetura ou uma massa a fim de auxiliar na decisão clínica final de intervir. Para qualquer paciente a partir de 28 ou 30 anos de idade com um sinal ou sintoma que possa indicar câncer, realizamos mamografia primeiro e depois avaliamos a área de preocupação clínica com ultra-som.

ULTRA-SONOGRAFIA E O FUTURO

A ultra-sonografia passou por seu desenvolvimento e investigação preliminares na década de 1950 até o início da década de 1970 e evoluiu rapidamente após o artigo de Bailar sobre o risco de radiação (68). Kobayashi *et al*. (69), Jellins *et al*. (70) e outros forneceram descrições idealistas dos vários aspectos de diferentes tipos de lesões observadas pelo ultra-som que pareciam ser específicos e poderiam classificar lesões benignas e malignas. Os equipamentos para toda a mama foram concebidos com o objetivo de permitir avaliação mamária completa pelo ultra-som, e os critérios que foram deduzidos aplicavam-se àqueles equipamentos (71). Porém, à medida que números crescentes de mulheres foram examinadas, a desejada demarcação nítida entre características benignas e malignas começou a esvair-se. Kopans *et al*. (1) demonstraram que apenas 35% de lesões malignas produziram a sombra que fora considerada diagnóstica de câncer. Além disso, 25% dos cânceres exibiram margens nítidas na avaliação ultra-sonográfica e 12% demonstraram reforço acústico retrotumoral. Antigamente, estas últimas características eram consideradas

indicativas de processos benignos. A superposição entre características benignas e malignas foi confirmada por outros pesquisadores (59,72). Em uma série de Jackson *et al*. (56), 144 massas foram interpretadas por ultra-sonografia como fibroadenomas. Dentre as 59 que foram submetidas a biopsia excisional, 4 foram comprovadas como câncer (7%). Outras 26 massas foram diagnosticadas como normais ou suspeitas mas comprovadas como fibroadenomas. Conforme mencionado, Stavros *et al*. ressuscitaram os antigos critérios e acrescentaram o sinal de uma cápsula ecogênica fina como critério de benignidade, mas o desenho do estudo utilizado para validar tais critérios foi falho, e portanto existe risco em adotá-los para a diferenciação de lesões benignas/malignas.

Não apenas a ultra-sonografia é incapaz de diferenciar precisamente entre massas sólidas benignas e malignas com acurácia suficiente para evitar uma biopsia como também não se relatou uma única série cega e bem documentada na qual lesões tenham sido biopsiadas com base apenas na suspeita do ultra-som. Uma tecnologia aperfeiçoada poderá aumentar a capacidade do ultra-som de detectar câncer, porém a triagem ultra-sonográfica deve ser reavaliada em estudos prospectivos, cegos e abragentes. Os dados atuais não favorecem o uso do ultra-som na triagem de mulheres assintomáticas para detecção de câncer. Ademais, ultra-sonografia não deve ser usada para examinar rotineiramente mulheres com exame físico e mamografia negativos, porque apenas suscitaria suspeitas e criaria numerosos resultados falso-positivos sem evidências de que o exame pode salvar vidas. É provável que essa recomendação mude à medida que mais estudos apropriados forem realizados para reavaliar triagem por ultra-som, mas, enquanto o benefício da triagem não for demonstrado adequadamente, não se deve recorrer ao ultra-som para realizar triagem fora de estudos clínicos. Se, um dia, o ultra-som for validado como exame de triagem, será necessário desenvolver sistemas automatizados para examinar toda a mama, pois será impossível realizar triagem com equipamento manual dos milhões de mulheres que poderão ser beneficiadas. A ultra-

sonografia é um recurso diagnóstico muito importante, mas não deve servir de base para diferenciar entre lesões sólidas benignas e malignas. Ela é importante para distinguir cistos de massas sólidas e para orientar procedimentos de biopsia com agulha em tempo real.

REFERÊNCIAS

1. Kopans DB, Meyer JE, Lindfors KK. Whole breast ultrasound imaging: four-year follow-up. Radiology 1985;157:505-507.
2. Kolb TM, Lichy J, Newhouse JH. Occult câncer in women with dense breasts: detection with screening US: diagnostic yield and tumor characteristics. Radiology 1998;207:191-199.
3. Kopans DB. Sonography should not be used for breast câncer screening until its efficacy has been proven scientifically. AJR Am J Roentgenol 2004,182:489-491.
4. Sickles EA, Filly RA, Callen PW. Breast câncer detection with sonography and mammography: comparison using state-of-the-art equipment. AJR Am J Roentgenol 1983;140:843-845.
5. Sickles EA, Filly RA, Callen PW. Breast câncer detection with sonography and mammography: comparison using state-of-the-art equipment. AJR Am J Roentgenol 1983;140:843-845.
6. Gordon PB, Goldenberg SL, Chan NHL. Solid breast lesions: diagnosis with US-guided fine-needle aspiration biopsy. Radiology 1993;189:573-580.
7. Gordon PB, Goldenberg SL. Malignant breast masses detected only by ultrasound: a retrospective review. Cancer 1995;76: 626-630.
8. Kolb TM, Lichy J, Newhouse JH. Occult câncer in women with dense breasts: detection with screening US: diagnostic yield and tumor characteristics. Radiology 1998;207:191-199.
9. Zonderland HM, Coerkamp EG, van de Vijver MJ, et al. Diagnosis of breast câncer: contribution of US as an adjunct to mammography. Radiology 1999;213:413-422.
10. Buchberger W, DeKoekkoek-Doll P, Springer P, et al. Incidental findings on sonography of the breast: clinical significance and diagnostic workup. AJR Am J Roentgenol 1999;173:921-927.
11. Kolb TM, Lichy J, Newhouse JH. Comparison of the performance of screening mammography, physical examination, and breast US and evaluation of factors that influence them: an analysis of 27,825 patient evaluations. Radiology 2002;225:165-175.
12. Kaplan SS. Clinical utility of bilateral whole-breast ultrasound in the evaluation of women with dense breast tissue. Radiology 2001;221:641-649.
13. Kopans DB. Effectiveness of US breast câncer screening remains to be demonstrated. Radiology 2003;27:606.
14. Berg WA. Rationale for a trial of screening breast ultrasound: American College of Radiology Imaging Network (ACRIN) 6666. AJR Am J Roentgenol 2003;180:1225-1228.
15. Kopans DB. Sonography should not be used for breast câncer screening until its efficacy has been proven scientifically. AJR Am J Roentgenol 2004;182:489-491.

16. Kaiser JS, Helvie MA, Blacklaw RL, et al. Palpable breast thickening: role of mammography and US in câncer detection. Radiology 2002;223:839-844.
17. Stavros AT, Thickman D, Rapp CL, et al. Solid breast nodules: use of sonography to distinguish between benign and malignant lesions. Radiology 1995;196:123-134.
18. Kobayshi T. Ultrasonic diagnosis of breast câncer. Ultrasound Med Biol 1975;1:383-391.
19. Kobayshi T, Takatani O, Hattori N, et al. Differential diagnosis of breast tumors: the sensitivity of graded method of ultrasono-tomography and clinical evaluation of its diagnostic accuracy. Cancer 1974;33:940-951.
20. Kopans DB, Meyer JE, Steinbock T. Breast câncer: appearance as delineated by whole breast water-path ultrasound scanning. J Clin Ultrasound 1982,10:303-322.
21. Hong AS, Rosen EL, Soo MS, et al. BI-RADS for sonography: positive and negative predictive values of sonographic features. AJR Am J Roentgenol 2005;184:1260-1265.
22. Cosgrove DO, Bamber JC, Davey JB, et al. Color Doppler signals from breast tumors. Radiology 1990;176:175-180.
23. Schoenberger SG, Sutherland CM, Robinson AE. Breast neoplasms: duplex sonographic imaging as an adjunct in diagnosis. Radiology 1988;168:665-668.
24. Adler DD, Carson PL, Rubin JM, et al. Doppler ultrasound color flow imaging in the study of breast câncer: preliminary findings. Ultrasound Med Biol 1990;16:553-559.
25. Cosgrove DO, Kedar RP, Bamber JC, et al. Breast diseases: color Doppler US in differential diagnosis. Radiology 1993,189: 99-104.
26. Dock W. Duplex sonography of mammary tumors: a prospective study of 75 patients. J Ultrasound Med 1993;2:79-82.
27. Dixon JM, Walsh J, Paterson D, et al. Colour Doppler ultrasonography studies of benign and malignant breast lesions. Br J Surg 1992;79:259-260.
28. Kedar RP, Cosgrove D, McCready VR, et al. Microbubble contrast agent for color Doppler US: effect on breast masses. Work in progress. Radiology 1996;198:679-686.
29. Kehler M, Albrechtsson U. Mammographie fine needle biopsy of non-palpable breast lesions. Acta Rad Diag 1984;25:273.
30. Rizzatto G, Solbiati L, Croce F, et al. Aspiration biopsy of superficial lesions: ultrasonic guidance with a linear-array probe. AJR Am J Roentgenol 1987;148:623.
31. Parker SH, Jobe WE, Dennis MA, et al. US-guided automated large-core breast biopsy. Radiology 1993;187:507-511.
32. Schoonjans JM, Brem RE. Fourteen-gauge ultrasonographically guided large-core needle biopsy of breast masses. J Ultrasound Med 2001;20:967-972.
33. Liberman L, Feng TL, Dershaw DD, et al. US-guided core breast biopsy: use and cost-effectiveness. Radiology 1998;208:717-723.
34. Kopans DB, Meyer JE, Lindfors KK, et al. Breast sonography to guide aspiration of cysts and preoperative localization of occult breast lesions. AJR Am J Roentgenol 1984;143:489-492.
35. Ronka R, Krogerus L, Leppanen E, et al. Radio-guided occult lesion localization in patients undergoing breast-conserving surgery and sentinel node biopsy. Am J Surg 2004;18:491-496.
36. Rissanen TJ, Makarainen HP, Mattila SI, et al. Wire localized biopsy of breast lesions: a review of 425 cases found in screening or clinical mammography. Clin Radiol 1993;47:14-22.

37. Ganott MA, Harris KM, Ilkhanipour ZS, et al. Augmentation mam-moplasty: normal and abnormal findings with mammography and US. RadioGraphics 1992;12:281-295.
38. Harris KM, Ganott MA, Shestak K, et al. Detection of silicone leaks: a new sonographic sign. Radiology 1991;181:134.
39. Rosculet KA, Ikeda DM, Forrest ME, et al. Ruptured gel-filled silicone breast implants: sonographic findings in 19 cases. AJR Am J Roentgenol 1992;159:711-716.
40. DeBruhl ND, Gorczyca, Ahn CY, et al. Silicone breast implants: US evaluation. Radiology 1993;189:95-98.
41. Diamond BA, Hulka BS, Kerkvliet NI, et al. Silicone breast implants in relation to connective tissue diseases and immunologic dysfunction. A report by a National Science Panel to the Honorable Sam C. Pointer Jr., Coordinating Judge for the Federal Breast Implant Multi-District Litigation, 1998. Available at: www.fjc.gov/BREIMLIT/SCIENCE/report.htm
42. Kopans DB, Swann CA, White G, et al. Asymmetric breast tissue. Radiology 1989;171:639-643.
43. Kopans DB, Meyer JE, Lindfors KK. Whole breast ultrasound imaging: four-year follow-up. Radiology 1985;157:505-507.
44. Bassett LW, Kimme-Smith C. Breast sonography. AJR Am J Roentgenol 1991;156:449-455.
45. Kopans DB, Meyer JE, Proppe K. The double line of skin thickening on sonograms of the breast. Radiology 1981;141:485.
46. Meyer JE, Kopans DB. The appearance of the therapeutically irradiated breast on whole breast water-path ultrasound. J Ultrasound Med 1983;2:211.
47. Rubin CS, Kurtz AB, Goldberg BB, et al. Ultrasonic mammographie parenchymal patterns: a preliminary report. Radiology 1979;130:515.
48. Davros WJ, Madsen EL, Zagzebski JA. Breast mass detection by US: a phantom study. Radiology 1985;156:773.
49. Chen SC, Cheung YC, Lo YF, et al. Sonographic differentiation of invasive and intraductal carcinomas of the breast. Br J Radiol 2003;76:600-604.
50. Kobayashi T. Ultrasonic detection of breast câncer. Clin Obstet Gynecol 1982;25:409.
51. Venta LA, Kim JP, Pelloski CE, et al. Management of complex breast cysts. AJR Am J Roentgenol 1999;173:1331-1336.
52. Berg WA, Campassi CI, Ioffe OB. Cystic lesions of the breast: sono-graphic-pathologic correlation. Radiology 2003;227:183-191.
53. Sickles EA, Filly RA, Callen PW. Benign breast lesions: ultrasound detection and diagnosis. Radiology 1984; 151:467.
54. Hilton SW, Leopold GR, Olson LK, et al. Real-time breast sonography: application in 300 consecutive patients. AJR Am J Roentgenol 1986;147:479.
55. Fornage BD, Lorigan JG, Andry E. Fibroadenoma of the breast: sonographic appearance. Radiology 1989,172:671-675.
56. Jackson VP, Rothschild PA, Kreipke DL, et al. The spectrum of sonographic findings of fibroadenoma of the breast. Invest Radiol 1986;21:34.
57. Egan R, Egan KL. Automated water-path full-breast sonography: correlation with histology of 176 solid lesions. AJR Am J Roentgenol 1984;143:499.

58. Cole-Beuglet C, Soriano RZ, Kurtz AB, et al. Ultrasound analysis of 104 primary breast carcinomas classified according to histopathologic type. Radiology 1983;147:191.
59. Cole-Beuglet C, Soriano R Kurtz A, et al. Ultrasound, x-ray mammography, and histopathology of cystosarcoma phylloides. Radiology 1983;146:481.
60. Liberman L, Dershaw DD, Deutch BM, et al. Screening mammography: value in women 35-39 years old. AJR Am J Roentgenol 1993;161:53-56.
61. Donegan WL. Evaluation of a palpable breast mass. N Engl J Med 1992;327:937-942.
62. Williams SM, Kaplan PA, Peterson JC, et al. Mammography in women under age 30: is there clinical benefit? Radiology 1986; 161:49-51.
63. Meyer JE, Kopans DB, Oot R. Mammographie visualization of breast câncer in patients under 35 years of age. Radiology 1983; 147:93-94.
64. Zadelis S, Houssami N. Mammographie features of breast câncer in young symptomatic women. Australas Radiol 2003;47: 404-408.
65. Feig SA, Ehrlich SM. Estimation of radiation risk from screening mammography: recent trends and comparison of expected benefits. Radiology 1990;174:638-647.
66. Boice JD, Harvey EB, Blettner M, et al. Cancer in the contralateral breast after radiotherapy for breast câncer. N Engl J Med 1992; 326:781-785.
67. Mettier FA, Upton AC, Kelsey CA, et al. Benefits versus risks from mammography: a critical assessment. Cancer 1996;77:903-909.
68. Bailar JC. Mammography: a contrary view. Ann Intern Med 1976; 84:77-84.
69. Kobayashi T, Takatani O, Hattori N. Differential diagnosis of breast tumors: the sensitivity graded method of ultrasonotomog-raphy and clinical evaluation of its diagnostic accuracy. CA Cancer J Clin 1974;33:940.
70. Jellins J, Kossoff G, Reeve TS. Detection and classification of liquid-filled masses in the breast by gray scale echography. Radiology 1977;125:205.
71. Cole-Beuglet C, Goldberg BB, Kurtz AB, et al. Clinical experience with a prototype real-time dedicated breast scanner. AJR Am J Roentgenol 1982;139:905.
72. Egan R, Egan KL. Automated water-path full-breast sonography: correlation with histology of 176 solid lesions. AJR Am J Roentgenol 1984;143:499.

OceanofPDF.com

Mama Alterada: Gravidez, Lactação, Abscesso, Alterações Pós-biopsia, Mastectomia, Radiação e Implantes

18

DIAGNÓSTICO POR IMAGEM DA MAMA DURANTE GRAVIDEZ E LACTAÇÃO

A mama sofre alterações significativas durante a gestação e a lactação. Nas primeiras semanas de gravidez, há proliferação de ductos e lóbulos e aumento de secreções, bem como ingurgitamento vascular e aumento da mama. À medida que a gestação avança, os ácinos lobulares crescem e se tornam cheios de colostro. Vários dias após o parto e a cessação da produção placentária e lútea de hormônios, a glândula hipófise começa a secretar prolactina, que estimula as células acinares lobulares da mama a começar a produzir leite verdadeiro. Sob estímulo da amamentação, uma alça neurológica mantém a secreção de prolactina. A via neurológica também causa a liberação de ocitocina pela hipófise, que por sua vez estimula as células mioepiteliais hipertróficas da mama, cuja contração ajuda a propelir o leite ao longo dos ductos.

Mamografia Durante a Gravidez

Em geral, tentamos evitar mamografia durante a gravidez. Não há uma contra-indicação absoluta, mas deve haver uma razão “convincente” para obter radiografias da mama durante a gestação. Felizmente, o feto recebe pouca ou nenhuma radiação se mamografia for necessária.

Exposição Fetal a Radiação Durante Mamografia É Inofensiva

Levantaram-se preocupações acerca da possível difusão da radiação para o feto durante mamografia. Felizmente, quando se utiliza um mamógrafo exclusivo, os cálculos da exposição a radiação para o útero sugerem que praticamente nenhuma radiação alcança o feto. Isto foi determinado da seguinte maneira. Na incidência craniocaudal (CC), o feixe primário que atravessa o filme e o écran é atenuado pelo suporte e pela placa do cassete no outro lado da mama. Estes permitem que aproximadamente 0,002% da radiação incidente prossiga (cerca de 0,2 mR). Pressupondo-se que o feto esteja a uma profundidade de 10 cm dentro do corpo, embaixo do suporte e da placa do filme, e como os tecidos atenuam a radiação por um fator de 2 (ou mais) por centímetro, a dose para o útero seria de aproximadamente 0,001% da dose de entrada na incidência CC. Assim, uma mamografia realizada na incidência CC resultaria em 0,0002 mR para o útero.

A radiação difusa pode aumentar essa dose. A difusão foi medida a uma distância de 30 cm da superfície mamária e chega a 1 mR por filme. Pressupondo-se que não haja atenuação pelos tecidos e que a distância até o útero seja de 20 cm, a dose por difusão seria de aproximadamente 2,25 mR. A atenuação de 20 cm de tecido é 1 milhão (isto é, 20 camadas de meio-valor). Portanto, a difusão que alcança o útero é de cerca de 0,000002 mR.

Como o feixe primário é dirigido para longe do útero na incidência lateral, a difusão seria a principal fonte de exposição ao útero. Assim, a dose para o útero no exame em duas incidências de cada mama é de aproximadamente 0,0002 mR (0,0004 mR para as duas mamas). A radiação de fundo natural expõe o feto acerca de 2 mR por semana. Portanto, a exposição em potencial a radiação de um feto durante mamografia é 5.000

vezes menor que a exposição semanal a radiação de fundo normal (essencialmente zero) (Webster E, comunicação pessoal, 1995).

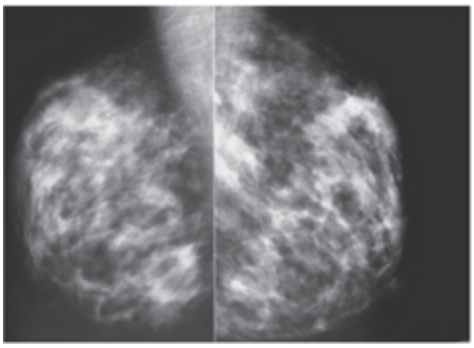

Fig. 18.1 Se necessário, pode-se realizar mamografia durante a gravidez. Esta paciente estava grávida há 28 semanas e desenvolveu um nódulo que não era visível ao ultra-som. Obtiveram-se mamografias oblíquas em uma única incidência para limitar exposição e pesquisar uma massa, calcificações ou distorção da arquitetura. A mamografia é negativa. Ao contrário da lactação, a gravidez parece exercer pouco efeito sobre o aspecto mamográfico da mama.

Embora praticamente nenhuma radiação (difusa ou direta) alcance o feto durante mamografia, se a criança nascesse com problemas genéticos ou hematológicos, a questão do papel da mamografia provavelmente seria levantada, independentemente das evidências científicas. Porém, se a mamografia puder fornecer informações importantes à assistência da paciente, obtemos primeiro a incidência mediolateral oblíqua (MLO) (a fim de tentar limitar a exposição) e depois acrescentamos a incidência CC se uma questão significativa for gerada pela MLO.

Ao contrário dos achados durante a lactação, observamos que a mama não sofre aumento expressivo de sua densidade durante a gravidez (Fig. 18.1), mas nenhum estudo científico rigoroso foi realizado para avaliar essa questão.

Acreditamos que triagem não esteja indicada durante esse período. A maioria das mulheres grávidas está abaixo da idade para triagem rotineira. Mulheres de alto risco devem ser manejadas caso a caso. Se uma mulher apresentar descarga de ducto solitário com líquido claro ou sanguinolento durante a gestação, consideraríamos uma mamografia para pesquisar

calcificações que pudessem estar associadas a carcinoma ductal *in situ* (CDIS). Existem poucas indicações adicionais que nos levariam a realizar uma mamografia em mulheres grávidas.

Em geral, quando pacientes são encaminhadas para diagnóstico por imagem da mama durante a gravidez, o motivo é uma massa solitária, e pode-se avaliá-la por meio de ultra-som (Fig. 18.2). Caso a lesão seja sólida, geralmente se realiza uma biopsia de fragmento orientada por ultra-som. A menos que um câncer seja descoberto e seja importante delimitar sua extensão, mamografia não é indicada. A maneira mais simples de analisar a necessidade de mamografia durante a gravidez é lembrar que a mamografia é na verdade um exame de triagem para pesquisar doença insuspeita (câncer); seu valor como exame de diagnóstico é desprezível. A consideração desse ponto importante facilita a determinação da ocasião em que a mamografia é apropriada.

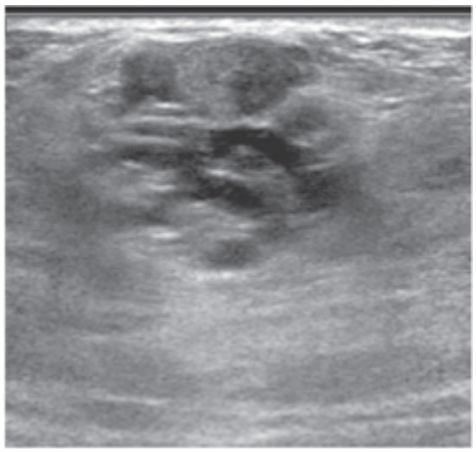

Fig. 18.2 Massas que aparecem durante a lactação geralmente são avaliadas com ultra-som. Esta massa desenvolveu-se durante a lactação. A aspiração com agulha fina foi orientada clinicamente e resultou em citologia benigna.

Radiação para a Mama Decorrente de Mamografia Durante Lactação

Embora não existam dados diretos que contra-indiquem o uso de mamografia durante a lactação no que diz respeito a irradiação mamária,

surgiram preocupações acerca dos possíveis efeitos carcinogênicos da radiação sobre o epitélio mamário mais ativo em proliferação. Em geral, evitamos triagem rotineira durante gravidez e lactação. Porém, se mamografia for indicada durante esse período, o risco teórico, que não é quantificável, se é que existe, deve ser ponderado contra o benefício em potencial. Pode-se argumentar que a mamografia não oferece grande benefício nessa época porque é basicamente uma técnica de triagem; se uma paciente tiver uma anormalidade clínica significativa, o problema teria de ser resolvido independentemente dos resultados da mamografia. Contudo, a presença de calcificações suscitaria uma intervenção antecipada.

Mamografia Durante Lactação

Durante a gestação, os lóbulos multiplicam-se e aumentam em preparação para a lactação. Enquanto a mama se prepara para a lactação, gotículas de gordura se acumulam no citoplasma epitelial. Os elementos do estroma intralobular diminuem e são sobrepujados e substituídos pelos lóbulos crescentes, que se expandem até encostar uns nos outros. Com o início da lactação, as secreções dentro dos ácinos se tornam profusas. A multiplicação e a expansão dos lóbulos intensificam a atenuação dos raios X pelos tecidos mamários. Swinford *et al*. encontraram poucas alterações na mamografia durante a gravidez em comparação com mamografias antes da gravidez (1), mas eles extraíram suas conclusões com base no aspecto das mamas entre mulheres diferentes durante gravidez porém antes da lactação (seis mulheres), durante lactação (sete mulheres) e em cinco mulheres que haviam interrompido a lactação 1 semana a 5 meses antes. Com base nesse trabalho (que tem números reconhecidamente pequenos), parece que a densidade radiográfica da mama não aumenta particularmente durante a gravidez. Todas as mulheres nutrizes apresentavam mamas densas, porém quatro delas tinham tecido mamário denso antes da gravidez. Dentre as seis mulheres lactantes que tiveram mamografias prévias, quatro não mostraram nenhuma alteração em relação ao exame pré-gravidez,

enquanto duas exibiram aumento da densidade. As cinco mulheres que haviam interrompido a lactação pareceram ter retornado ao seu padrão pré-gravidez.

Em nossa experiência, a densidade mamográfica da mama pode aumentar sobremodo durante a lactação. Isto é mais evidente na mama que era predominantemente adiposa antes da lactação (Fig. 18.3). O aumento dos lóbulos produz numerosas densidades lobuladas e coalescentes na mamografia (Fig. 18.4). Embora jamais tenha sido estudado de maneira específica, esse aumento de densidades heterogêneas provavelmente reduz a sensibilidade da mamografia para detectar câncer de mama.

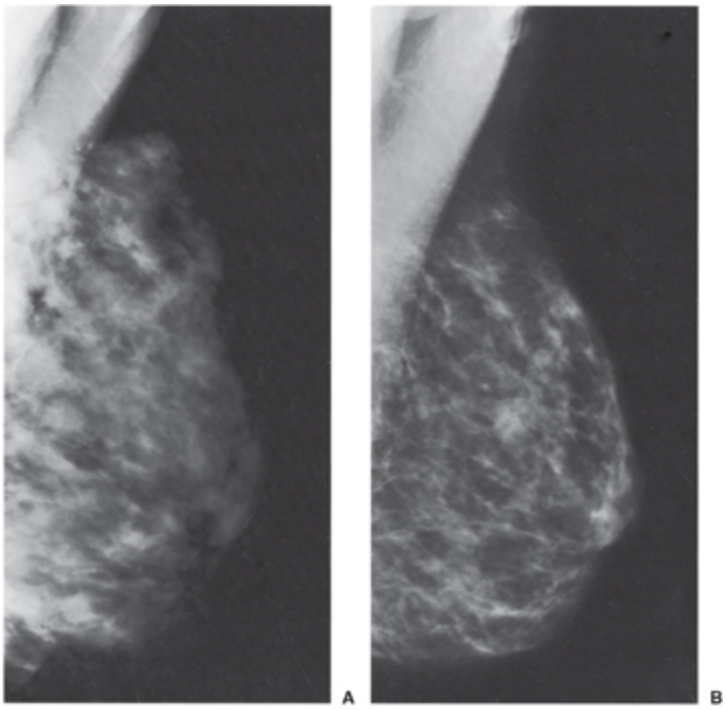

Fig. 18.3 O efeito da lactação sobre a mamografia pode ser marcante. A lactação pode aumentar sobremodo a densidade mamária. Nesta mulher, a densidade mamária aumentou muito durante a lactação (A) e retornou a um padrão com predomínio de gordura 1 ano após a interrupção da lactação (B).

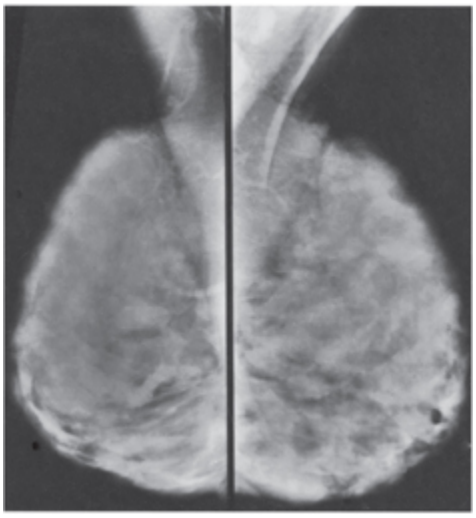

Fig. 18.4 A mama lactante freqüentemente contém numerosas densidades lobuladas.

A mama lactante produz problemas especiais no diagnóstico por imagem da mama em decorrência das alterações hipertróficas que estão presentes. Provavelmente convém evitar triagem rotineira durante a amamentação. A sensibilidade da mamografia para detectar câncer precoce quase certamente é reduzida, e alguns observadores sugeriram que talvez a mama esteja mais sensível a radiação. Se diagnóstico por imagem for necessário para avaliar uma anormalidade palpável, usa-se ultra-sonografia para determinar se a anormalidade é cística ou sólida. Se mamografia for indicada, é preferível que a paciente amamente imediatamente antes do exame a fim de descomprimir a mama e permitir melhor compressão. Embora tentemos que a paciente amamente seu filho logo antes da mamografia, às vezes isto é impossível, quando não raro observamos lóbulos densos e obviamente aumentados repletos de leite (Fig. 18.5).

Em um relato de caso, Stucker *et al*. (2) descreveram o caso de uma mulher que apresentava calcificações intraductais difusas na mamografia 5 semanas após a cessação da lactação; na biopsia, elas se originavam de “alteração relacionada com a lactação”.

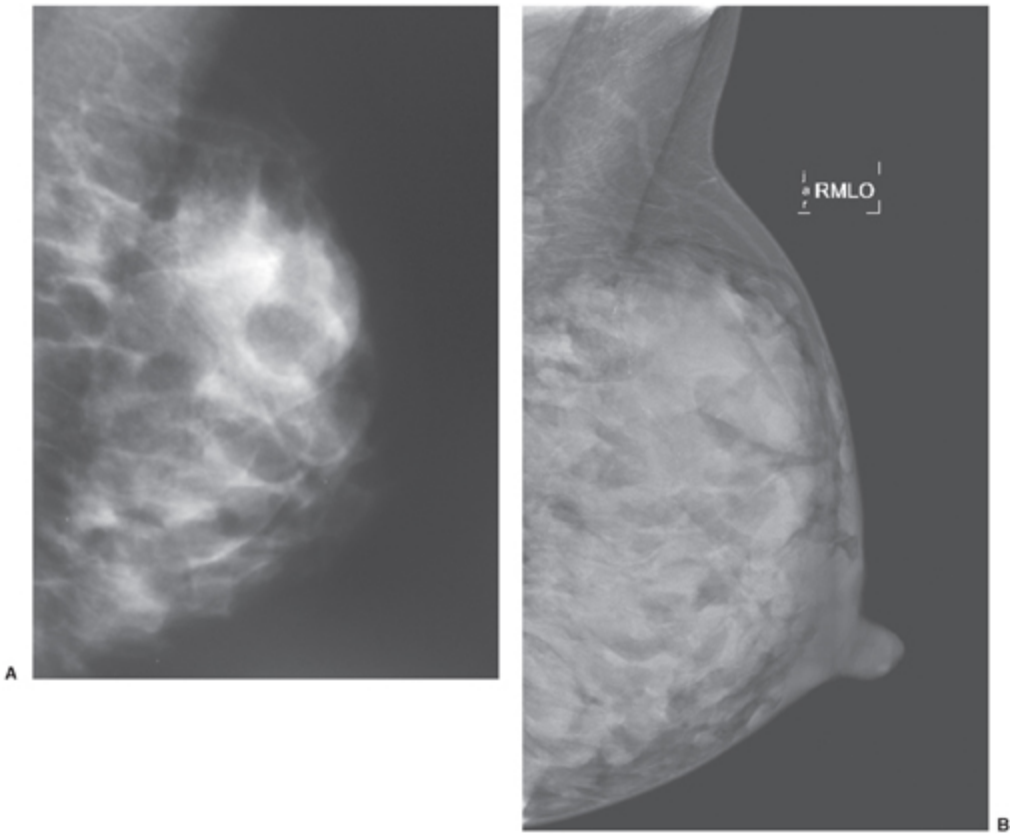

Fig. 18.5 A lactação muitas vezes causa aumento acentuado da densidade radiográfica. Embora os tecidos mamários já sejam densos desde o início nesta paciente em uma mamografia MLO antes da gravidez (A), com a hipertrofia dos lóbulos a densidade mamária aumenta intensamente na mesma paciente durante a lactação (B).

Se não houver razão convincente para realizar um exame de triagem mais cedo, recomendamos esperar 3 meses após a interrupção da lactação antes de reiniciar a triagem, mas isto se baseia em evidências empíricas, e não em ciência.

Valor do Diagnóstico por Imagem da Mama na Paciente Grávida ou Lactante

A mamografia pode demonstrar anormalidades em mulheres grávidas. O que jamais foi demonstrado é a maneira como os resultados da mamografia influenciam a assistência da paciente. Liberman *et al*. relataram 21 mulheres (idade de 24 a 41 anos) que se submeteram a mamografias durante gestação (3). Todas as mulheres apresentavam anormalidades

clinicamente evidentes. Em 21 de 23 cânceres (91%), havia um nódulo palpável; uma paciente tinha descarga mamilar ; e uma apresentava aumento difuso de uma mama com espessamento cutâneo. Uma mulher foi diagnosticada com cânceres bilaterais, e uma teve duas lesões sincrônicas na mesma mama. A mamografia detectou alguma anormalidade em 18 (78%) das mulheres.

Em outro estudo, Ahn *et al*. (4) observaram que a mamografia demonstrou anormalidades em 13 de 15 (86,7%) pacientes com câncer de mama a despeito do fato de que elas tinham mamas densas. As mamografias revelaram os seguintes achados:

- Cinco pacientes com apenas uma massa.
- Duas pacientes com massas e calcificações.
- Duas pacientes com calcificações e adenopatia axilar.
- Uma paciente com uma massa e adenopatia axilar.
- Uma paciente com apenas calcificações.
- Uma paciente com densidade assimétrica.
- Uma paciente com espessamento cutâneo e trabecular difuso.

Ultra-sonografia no Manejo da Paciente Grávida ou Lactante Sintomática

No estudo de Ahn *et al*. (4), o ultra-som evidenciou massas em todas as 19 mulheres examinadas. Os exames mostraram o seguinte:

- 15 cânceres tinham formatos irregulares.
- 16 cânceres tinham margens irregulares.
- 11 cânceres exibiam “orientação paralela”.
- 14 cânceres tinham padrões complexos de ecos internos, incluindo “componentes císticos [anecóicos] acentuados” em 4.
- 12 cânceres demonstravam reforço acústico posterior.

Eles concluíram que, “embora uma massa não fosse discernível pela mamografia em virtude de radiodensidade aumentada durante gravidez ou lactação, a presença de calcificações, densidade assimétrica, linfadenopatia

axilar e espessamento cutâneo e trabecular foi útil no diagnóstico de câncer de mama associado a gravidez. Os achados ultra-sonográficos de uma massa sólida com reforço acústico posterior e componente cístico acentuado foram algo distintos do aspecto do câncer de mama em mulheres não-grávidas, possivelmente devido às alterações fisiológicas da gravidez e da lactação".

Como não há nenhuma evidência de algum efeito nocivo do ultra-som, seu uso durante gravidez e lactação é atraente. A exemplo de qualquer problema mamário, o ultra-som ajuda a diferenciar entre massas císticas e sólidas. Não existem bons dados prospectivos de que ele seja capaz de distinguir entre massas sólidas benignas e malignas, e essa distinção não deve ser baseada no ultra-som. A pergunta não respondida é se alguma avaliação por imagem da mama de fato influencia a assistência dessas pacientes. Decerto, como na mulher não-grávida, a radiografia e o ultra-som podem ser utilizados para orientar procedimentos com agulha.

Efeito da Gravidez sobre Câncer de Mama

Os dados sugerem que uma primeira gravidez a termo em idade precoce reduz o risco de uma mulher vir a desenvolver câncer de mama. Uma mulher que teve seu primeiro filho até 18 anos de idade corre um terço a metade do risco de desenvolver câncer de mama de uma mulher cuja primeira gravidez a termo ocorreu após 30 anos. Mulheres nulíparas também estão em risco aumentado. Os dados sugerem que há células-tronco que estão implicadas no desenvolvimento e na diferenciação do lóbulo imaturo. Como essas células são "pluripotenciais", elas provavelmente são mais suscetíveis a transformação maligna por exposição a carcinógenos. Após a diferenciação dos lóbulos, existem menos células-tronco, e o risco da exposição a carcinógenos provavelmente diminui. Uma gestação a termo causa diferenciação lobular em preparação para a lactação. Em conseqüência, gravidez a termo em idade precoce, ao promover diferenciação lobular, pode reduzir a janela de oportunidade durante a qual

um carcinógeno poderia exercer um efeito sobre o epitélio. A diferenciação dá-se durante um período de tempo mais longo caso uma gestação não acelere o processo. Embora uma gravidez a termo precoce não elimine o risco de câncer de mama, a conclusão rápida do desenvolvimento lobular provavelmente estreita a janela de oportunidade durante a qual as células proliferativas do ducto terminal são mais suscetíveis a lesão por carcinógeno.

Parece haver menos consenso sobre o efeito da gravidez no câncer em crescimento. Alguns dados sugerem que o prognóstico não é influenciado pela gestação (5,6). Outros estudos sugerem que uma gravidez concomitante de fato agrava o prognóstico. Mulheres que são diagnosticadas com câncer de mama durante a gravidez tendem a apresentar-se com doença mais avançada. Na revisão de Swinford *et al*. do Memorial Sloan-Kettering Cancer Center em Nova York, 65% das mulheres que foram diagnosticadas com câncer de mama durante a gravidez ou até 1 ano após tinham linfonodos positivos por ocasião do diagnóstico (7). Essa percentagem é mais alta do que na população média.

Guinee *et al*. avaliaram, a partir de dados do International Cancer Patient Data Exchange System, 407 mulheres de 20 a 29 anos de idade e concluíram que, para aquelas cujo câncer foi diagnosticado durante a gestação, o risco de morte por câncer de mama foi 3,26 vezes mais alto que o da mulher nulípara (8). Eles também observaram que o risco diminuiu em 15% a cada ano entre a gravidez e o desenvolvimento do câncer. Contudo, uma revisão de Kroman e Mouridsen sugeriu que a gravidez *per se* não é uma variável independente do prognóstico (9). Em um estudo de mulheres suecas, Baldstrom *et al*. relataram que mulheres que desenvolveram câncer de mama durante a gravidez tiveram prognóstico particularmente pior (10).

Retardo no diagnóstico foi sugerido como uma explicação para o pior prognóstico associado a gravidez. Como a mama pode tornar-se “mais nodulosa” durante a gestação, lesões podem passar despercebidas ou ser menosprezadas e a intervenção adiada, de modo que as pacientes acabam

por ser diagnosticadas com doença mais avançada. Porém a importância desse retardo é incerta. Mann *et al*. observaram que 58% das mulheres que tinham câncer palpável (não associado a gravidez), cujo diagnóstico fora retardado por 2 meses ou mais após o início dos sintomas, apresentavam nodos positivos, enquanto apenas 18% tinham nodos positivos quando o diagnóstico foi definido dentro de 2 meses após o início dos sintomas (11). Entretanto, o grupo no Sloan-Kettering não encontrou essa associação na sua série de cânceres associados a gravidez, e Guinee *et al*. descreveram que o prognóstico mais reservado era apenas levemente afetado pelo tamanho e estágio do tumor, sugerindo que esta não era a única explicação.

Uma explicação simples pode ser que, se houver um espectro de cânceres de mama que começam a cada ano em mulheres que estão na adolescência ou no início da terceira década (alguns lentamente progressivos, outros com taxas de crescimento intermediárias e ainda outros com rápido crescimento) com base apenas nas taxas de crescimento, os cânceres que crescem mais rapidamente serão os primeiros a se tornar detectáveis, e isto poderia explicar a preponderância desses cânceres entre as mulheres mais jovens (12). Suspeito que os cânceres já estão crescendo, mas o ambiente hormonal da lactação acelera o crescimento.

Infecção Mamária e Abscesso

Infecções mamárias são razoavelmente comuns, sobretudo durante ou logo após a lactação. O mamilo e a aréola podem tornar-se secos e rachados, e a sucção pode causar fendas na pele através das quais bactérias se infiltram. Em um estudo na Austrália, 1.193 mulheres foram inquiridas sobre mastite e abscesso durante a lactação. Nesse grupo, 207 mulheres tiveram mastite (17%) e 5 desenvolveram um abscesso mamário (0,4%). Por razões ainda inexplicadas, temos visto recentemente abscessos mamários em mulheres não lactantes. Eles em geral começam como uma área quente e dolorida na mama, geralmente mas nem sempre próximo ao complexo mamilo-areolar.

Suspeito que muitas dessas infecções recebem tratamento clínico bem-sucedido, de modo que não necessitam de diagnóstico por imagem da mama. Se o processo infeccioso não se resolver com antibioticoterapia, a paciente freqüentemente nos é encaminhada para avaliarmos se há um abscesso drenável que esteja impedindo o sucesso da antibioticoterapia. Mamografia não é muito proveitosa nessas mulheres e raramente ou nunca é realizada. A compressão da mama que abriga uma infecção piogênica é extremamente dolorosa. Até mesmo a pressão do transdutor ultra-sonográfico é muito dolorosa. O ultra-som é o exame de imagem de escolha para avaliar uma paciente com suspeita de abscesso mamário. Se um abscesso for identificado e drenado, a infecção costuma resolver-se.

Em geral, o diagnóstico de abscesso é evidente a partir da apresentação clínica. A pele da mama está muito quente, eritematosa e espessa. O aspecto da pele assemelha-se ao que pode ser visto no carcinoma inflamatório, porém o câncer jamais se aproxima da intensidade da dor de uma infecção mamária. Descreveu-se (mas é muito rara) a ocorrência de uma infecção espontânea juntamente com um câncer de mama. Em conseqüência, quando a avaliação ultra-sonográfica mostra uma estrutura hipoecóica no contexto clínico de abscesso mamário, a estrutura provavelmente não é uma massa, mas sim o abscesso. Na nossa experiência, praticamente todos os abscessos mamários são acompanhados por espessamento cutâneo acentuado no ultra-som (Fig. 18.6). A pele está espessada, e há coleções de líquido entre a pele e o tecido subcutâneo. Acreditamos que tais coleções provavelmente representam vasos linfáticos repletos de líquido, o que é compatível com edema. O problema do abscesso mamário é que, se os tecidos hipoecóicos não estiverem claramente cheios de líquido, a introdução de uma agulha ou cateter na suposta coleção pode drenar líquido ou apenas tecido destruído que formava um fleimão.

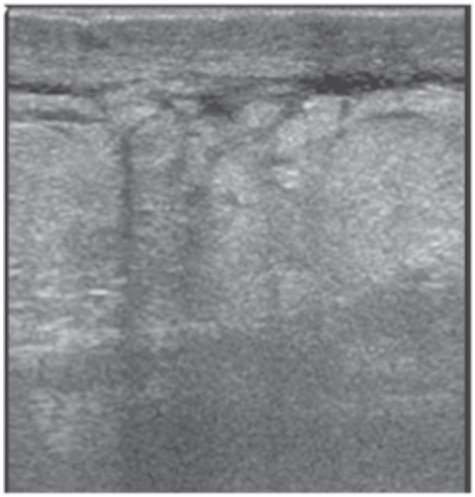

Fig. 18.6 Espessamento da pele associado a uma infecção mamária. Embora não haja um abscesso evidente, a infecção na mama desta paciente causou espessamento cutâneo intenso. Ademais, há líquido embaixo da pele, que acredito decorrer de vasos linfáticos subcutâneos dilatados. A infecção difusa também parece aumentar a ecogenicidade do tecido fibroglandular.

A única maneira de determinar se há um abscesso drenável é inserindo uma agulha e tentando remover líquido. Faz-se uma tentativa de ministrar anestesia local, mas isto já tende a causar muita dor. Eu emprego uma agulha calibre 18 ou maior para penetrar a suposta cavidade enquanto um assistente aspira com a seringa conectada à agulha através de um tubo coletor. A agulha é reposicionada para tentar remover todo o líquido, se possível. Se não houver líquido para ser removido, interrompe-se o procedimento e a paciente mantém o tratamento clínico. Em raras ocasiões, uma paciente retorna vários dias depois para uma segunda tentativa na esperança de que o fleimão tenha liquefeito e possa ser aspirado. Raras vezes, instalamos um cateter com orifícios laterais dentro de um abscesso volumoso que se mantinha refratário ao tratamento, e a intervenção acompanhou-se de sucesso, porém nunca é esclarecido se foi a drenagem inicial ou a remoção constante de líquido através do cateter que garantiu o sucesso do tratamento.

Desconheço algum estudo que tenha comparado mulheres alocadas aleatoriamente para receber avaliação e drenagem do abscesso orientadas

por exame de imagem *versus* drenagem orientada clinicamente. Os estudos que foram publicados apóiam o uso da avaliação radiológica e da drenagem do abscesso guiada por exame de imagem, mas não está claro se essa conduta oferece algum benefício significativo sobre avaliação e drenagem clínicas.

Em um grande estudo, Ulitzsch *et al*. reviram 108 mulheres com suspeitas de abscesso mamário. A ultra-sonografia sugeriu 56 abscessos. Dentre esses, 23 abscessos que foram considerados menores que 3 cm foram tratados com apenas aspiração por agulha, enquanto 33 maiores que 3 cm tiveram um cateter instalado sob orientação ultra-sonográfica. Todos os abscessos tratados com drenagem por cateter resolveram-se. Uma mulher cujo abscesso fora apenas aspirado foi submetida a incisão e drenagem cirúrgicas. Este é o mais otimista dos relatos sobre tratamento de abscesso mamário com orientação radiológica. Outros obtiveram sucesso variável com drenagem percutânea de abscessos guiada por exame de imagem (13,14). Os dados disponíveis sugerem que o tratamento bem-sucedido de um abscesso exige sua drenagem tão completa quanto possível. Os casos que precisaram de tratamento cirúrgico muitas vezes haviam recebido drenagem incompleta.

BIOPSIA DE MAMA E SEU EFEITO SOBRE A MAMA

Quando é impossível definir se uma lesão é benigna ou maligna, com freqüência indica-se uma biopsia. Todo procedimento intervencionista na mama traz a chance de interferir nos achados dos exames de imagem por causar ruptura tecidual, hematoma ou coleção líquida. “Biopsia de mama” é um termo genérico que pode ser aplicado a vários procedimentos, desde a introdução de uma agulha calibre 25 até uma ressecção segmentar extensa. Lesões mamárias podem ser biopsiadas de múltiplas maneiras.

Biopsia com Agulha

Biopsia com agulha é o menos invasivo dos métodos de intervenção usados para determinar a natureza de uma anormalidade. As agulhas são posicionadas sob orientação clínica (quando a lesão é palpável) ou radiológica. Podem-se realizar biopsias com agulha por intermédio de mamografia (15), mamografia estereotáxica (16), ultra-som (17), tomografia computadorizada (TC) (18), ressonância magnética (RM) (19) e cintilografia com radionuclídeo para orientar a correta introdução da agulha.

Punção Aspirativa com Agulha Fina

O método menos traumático de biopsia com agulha envolve a aspiração de células para análise citológica através de agulhas cujo calibre varia de 25 a 20 (denominadas "agulhas finas"). O material removido consiste em células que foram separadas dos seus tecidos circundantes; elas são analisadas quanto a suas características citológicas. Em mãos bem treinadas, a punção aspirativa com agulha fina (PAAF) é extremamente precisa para o diagnóstico de câncer. Como citopatologistas tendem a ser extremamente conservadores, as taxas relatadas de falso-positivos da PAAF são baixíssimas. Como uma conseqüência, porém, as taxas de falso-negativos (se os resultados indeterminados forem incluídos) são razoavelmente altas, exigindo biopsia aberta. Ademais, muitas séries possuem um número significativo de procedimentos em que o material coletado foi insuficiente para análise. Para a maioria dos profissionais, é impossível diferenciar entre cânceres *in situ* e invasivos por meio de PAAF.

Biopsia de Fragmento

A biopsia de fragmento tornou-se o método preferido, à exceção de uma biopsia aberta, para definir um diagnóstico preciso. As agulhas são bem mais calibrosas do que as usadas na PAAF (18 a 11 ou maiores). Elas permitem a remoção de lascas intactas de tecido ou até mesmo amostras maiores (o método *en bloc*) que são analisadas com os métodos histológicos

padrões. Como a arquitetura tecidual é preservada, a técnica de biopsia de fragmento possibilita distinguir entre câncer invasivo e *in situ* (pressupondo-se que áreas apropriadas do tumor foram coletadas). Hematomas são razoavelmente comuns após biopsia de fragmento. Costumam ser pequenos e sua resolução rápida, mas já observamos grandes hematomas cuja reabsorção levou meses. Cicatriz permanente visível na mamografia após biopsia de fragmento é rara. Clipes são freqüentemente colocados para marcar áreas de biopsia de fragmento prévia e são fáceis de identificar na mamografia.

Biopsia de Mama Cirúrgica

A forma mais comum de biopsia diagnóstica, e provavelmente a mais precisa se realizada com técnica correta, é uma biopsia aberta executada por cirurgião. Envolve uma incisão através da pele e dissecção para remover um volume de tecido que contenha a anormalidade. Se toda a área suspeita for removida, o procedimento denomina-se biopsia "excisional". Se apenas parte do volume tecidual for removida e a lesão for secionada, o procedimento é uma biopsia "incisional". O termo "nodulectomia" deve ser reservado para a excisão de um processo maligno. Consiste na remoção do tumor com uma quantidade de tecido circundante normal. O objetivo é excisar um segmento suficiente de tecido normal contíguo de modo que não haja câncer nas margens do tecido excisado. Se houver tumor na margem do tecido excisado, então provavelmente ainda há tumor na mama (o outro lado na margem). Margens livres reduzem (mas não eliminam) a probabilidade de que exista tumor residual na mama, e portanto a radioterapia terá maior chance de erradicar quaisquer células residuais na mama. Mesmo quando um tumor parece ter sido totalmente removido, ainda pode haver câncer residual na mama. Nem mesmo o patologista, ao analisar o tecido excisado, terá certeza de que não há tumor residual. Estudo realizado na Harvard Medical School no qual cânceres de mama invasivos pequenos (até 1 cm) foram excisados com margens livres por revisão

patológica, na tentativa de evitar irradiação, teve de ser interrompido precocemente porque a taxa de recorrência foi alta demais. Cânceres de mama recorrem após nodulectomia porque o tumor se estendeu além das margens de excisão e não foi reconhecido pelo cirurgião ou pelo patologista em virtude de erro de amostragem inerente à avaliação do tecido excisado. Alguns cirurgiões excisam o câncer com uma margem do que eles acreditam ser tecido normal e, então, excisam tecido adicional das paredes da cavidade de biopsia. O último tecido é chamado "margem de segurança". Se houver tumor na margem de segurança, isto indica que ele provavelmente é mais extenso do que pode ser delineado por quaisquer testes (incluindo observação cirúrgica direta), e, como não existe meio de definir sua extensão completa, a paciente provavelmente precisará de mastectomia.

Alterações Vistas pela Mamografia Após Biopsia de Mama

Alterações Vistas Após Biopsia com Agulha

Sickles mostrou que a introdução de uma agulha na mama, mesmo para simples aspiração, pode gerar alterações, secundárias a edema ou hematoma, que são evidentes se uma mamografia for realizada logo após o procedimento (20). Com freqüência é melhor obter uma mamografia (se estiver indicada) antes de qualquer intervenção. Contudo, caso um procedimento com agulha tenha sido realizado, é prudente aguardar 2 semanas ou mais antes de obter a mamografia de modo que alterações teciduais espúrias se resolvam. Muitas biopsias de fragmento acarretam hematomas (Fig. 18.7), porém esses parecem resolver-se com razoável rapidez, e observam-se poucos efeitos após 6 meses (21).

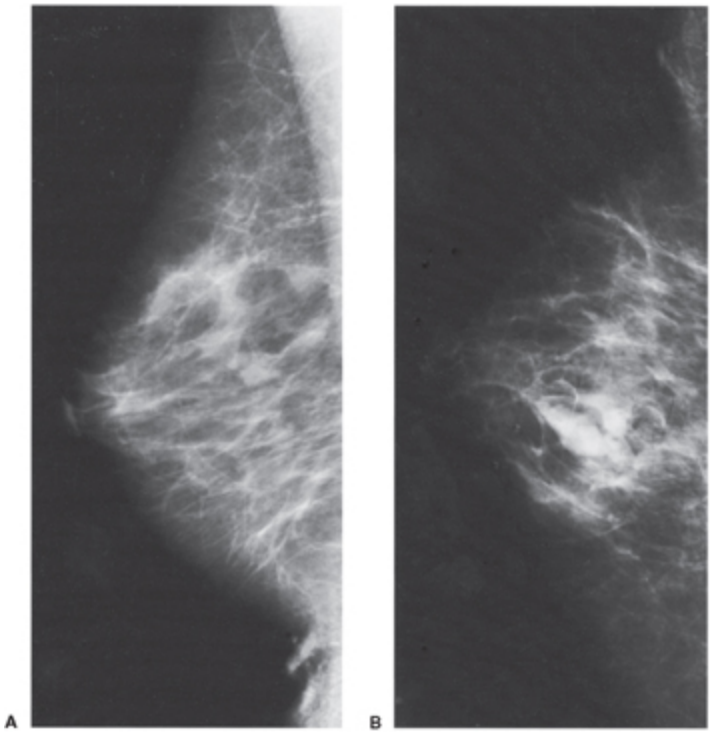

Fig. 18.7 A biopsia de fragmento freqüentemente produz um hematoma. Uma massa na região medial da mama esquerda foi biopsiada com uma agulha calibre 14. (A) Mamografia lateral pré-biopsia. (B) Após a biopsia, o hematoma é óbvio.

Alterações Vistas Após Biopsia Cirúrgica

Uma crença comumente repetida porém equivocada afirma que uma biopsia cirúrgica de mama que demonstra uma anormalidade benigna resulta em cicatriz permanente da mama que confundiria mamografias futuras (22). Na verdade, essa crença não é fundamentada. A persistência de distorção da arquitetura, ou uma massa espiculada, vista na mamografia um ano ou mais após uma biopsia de mama com resultados benignos é rara e ainda mais raramente gera problemas. Embora a mama, em termos da avaliação mamográfica, seja um órgão de resolução razoavelmente lenta, em geral há pouca ou nenhuma evidência da biopsia na época da próxima mamografia de triagem anual após uma biopsia com resultados benignos, porém cicatriz pós-cirúrgica é mais evidente na TMD.

Alterações Iniciais Após Biopsia Cirúrgica de Mama

A única razão para realizar uma mamografia nos primeiros dias ou semanas após cirurgia é se houver incerteza de que a lesão foi removida. Se uma radiografia da amostra confirmar que a anormalidade foi excisada e se a histologia for benigna, não há razão para obter uma mamografia logo após a cirurgia. A única situação em que uma mamografia pós-operatória precoce seria necessária é se houver alguma dúvida acerca da excisão da lesão-alvo. Houve casos em que mulheres apresentavam lesões muito suspeitas no exame clínico e na mamografia. A excisão orientada clinicamente revelou um processo benigno. Uma mamografia repetida precocemente (dentro de dias a 1 ou 2 semanas após a cirurgia) demonstrou que a lesão não fora removida, e a reexcisão revelou câncer (23). Se o resultado da biopsia for concordante com o diagnóstico pré-operatório, não há razão para obter uma mamografia pós-operatória precoce. A menos que surja uma alteração no exame clínico que exija antecipação da avaliação, não há razão para indicar mais do que retorno para triagem anual após uma biopsia de mama benigna. É muito incomum que uma alteração pós-cirúrgica interfira no diagnóstico um ano ou mais após a cirurgia.

Contudo, se uma mamografia for realizada no período pós-operatório precoce (até 6 meses), pode haver alterações proeminentes. A mama pode evidenciar alterações mínimas (Fig. 18.8) ou até inexistentes, mas algumas mulheres terão um hematoma ou seroma formando uma massa e distorção da arquitetura. Isto não é raro e pode ser impressionante (Fig. 18.9). Seromas e hematomas geralmente são indistinguíveis. Ambos são radiodensos, porém é provável que um hematoma recente seja mais atenuante que um seroma em virtude do seu conteúdo de ferro (heme). As margens podem ser bem circunscritas ou indefinidas. A reação e a fibrose associadas a resolução podem até tornar a margem espiculada (Fig. 18.10).

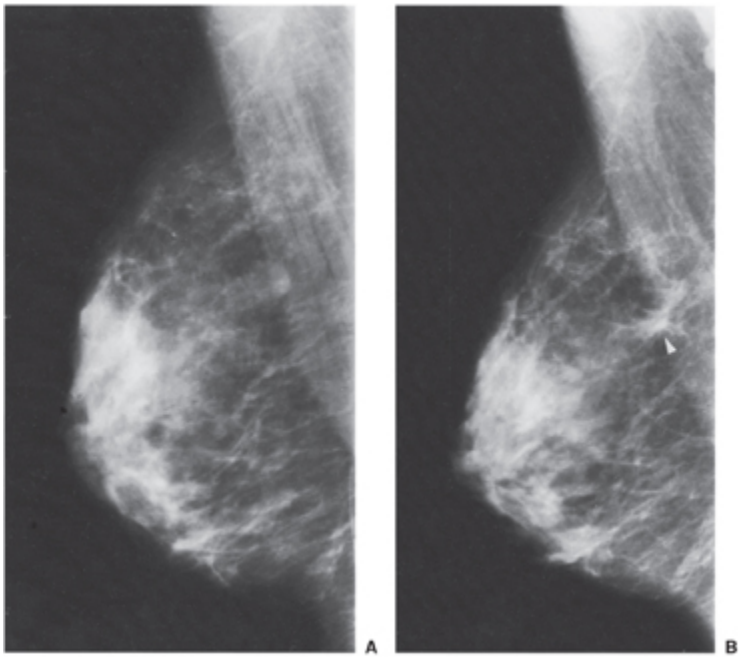

Fig. 18.8 Em geral, a distorção da arquitetura é mínima no período pós-operatório inicial de uma biopsia excisional. A densidade mal definida (A) na parte superior da mama esquerda foi diagnosticada como benigna por ocasião da cirurgia. Um mês depois (B), há distorção mínima (cabeça de seta) que se resolverá.

Adiponecrose pode advir de cirurgia. É facilmente diagnosticada quando uma lesão encapsulada contendo gordura (Fig. 18.11) ou calcificações grandes surgem no leito da cirurgia (Fig. 18.12). A época de aparecimento de adiponecrose é variável, desde meses até anos.

Se houver alguma dúvida levantada pelos achados de uma mamografia obtida dentro de um ano após cirurgia de uma lesão benigna, deve-se rever a patologia do tecido excisado para garantir que de fato era uma lesão benigna inocente. A lógica deve prevalecer. Se a biopsia prévia de fato tiver removido a lesão e o tecido excisado era claramente benigno, é extremamente improvável que um câncer estivesse presente no leito cirúrgico e tenha passado despercebido pelo patologista e alguns meses depois se tenha transformado em câncer de mama visível. Portanto, quando uma mamografia é realizada no período pós-operatório precoce após uma biopsia com resultados benignos e uma lesão espiculada está presente, é praticamente certo que se trata apenas de alteração pós-operatória, e sugere-

se somente acompanhamento a curtos intervalos para monitorar sua resolução (Fig. 18.13A–F).

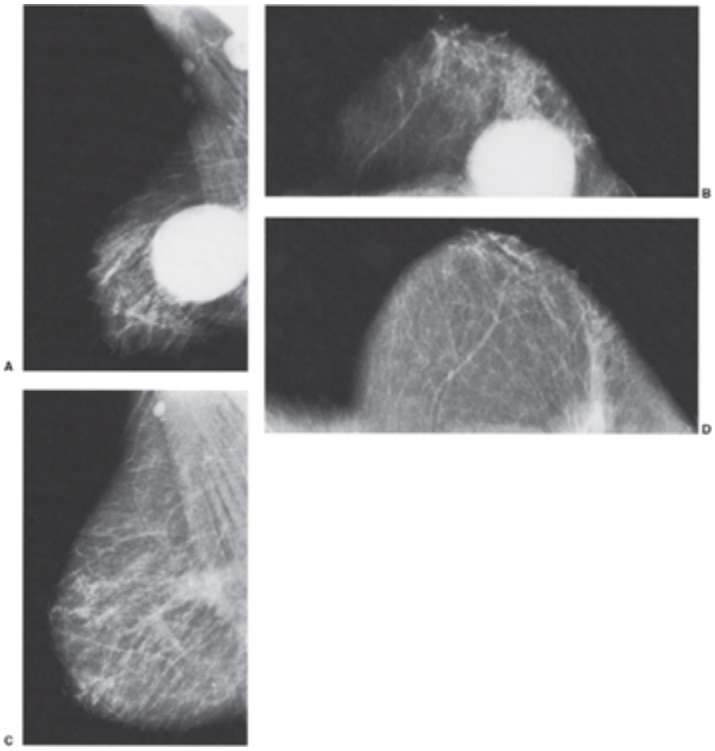

Fig. 18.9 Alterações pós-cirúrgicas precoces podem ser marcantes, porém a maioria subseqüentemente se resolve com poucos resíduos. Esta mulher submeteu-se a uma biopsia com resultado benigno. As mamografias nas incidências MLO (A) e CC (B) foram obtidas quando uma massa surgiu vários dias após a biopsia. A densidade alta é compatível com um hematoma (os linfonodos axilares grandes são reativos), e 9 meses depois as incidências MLO (C) e CC (D) mostram resolução quase completa.

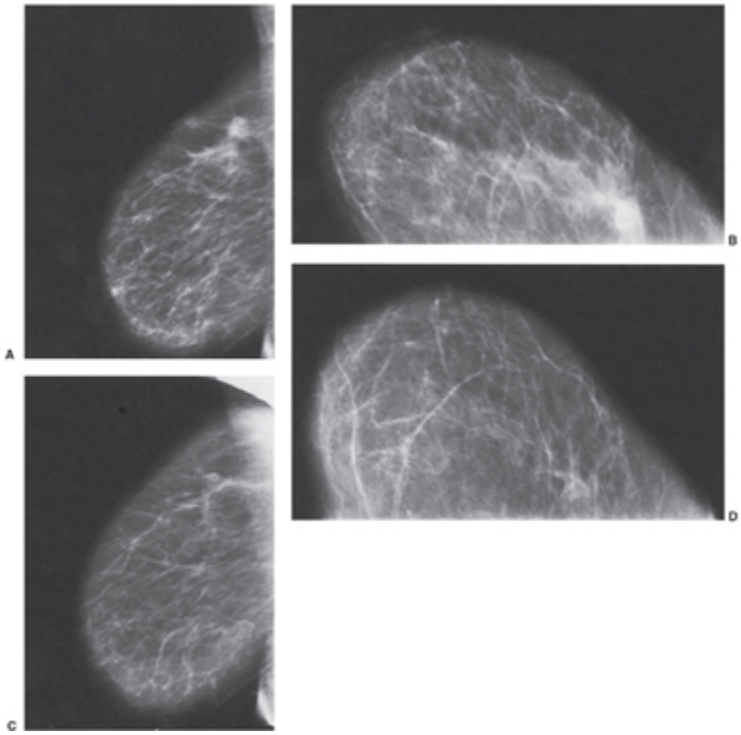

Fig. 18.10 Uma alteração pós-cirúrgica precoce pode ter aspecto espiculado. As incidências mediolateral (A) e craniocaudal exagerada lateralmente (XCCL) (B) foram obtidas 9 meses após cirurgia de uma lesão benigna. A área não é mais visível nas incidências MLO (C) e XCCL (D) obtidas 2,5 anos depois.

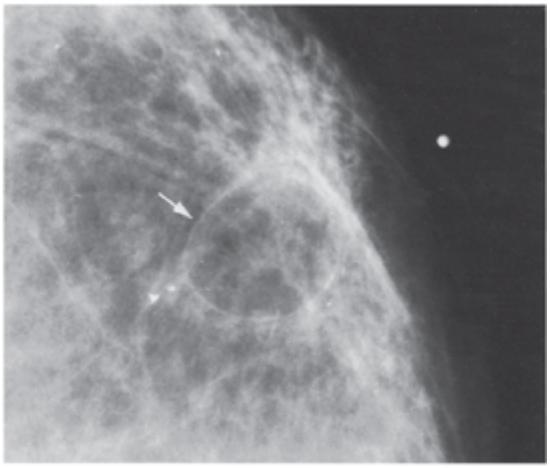

Fig. 18.11 Este cisto oleoso pós-traumático (seta), uma forma de adiponecrose, surgiu após biopsia mamária benigna.

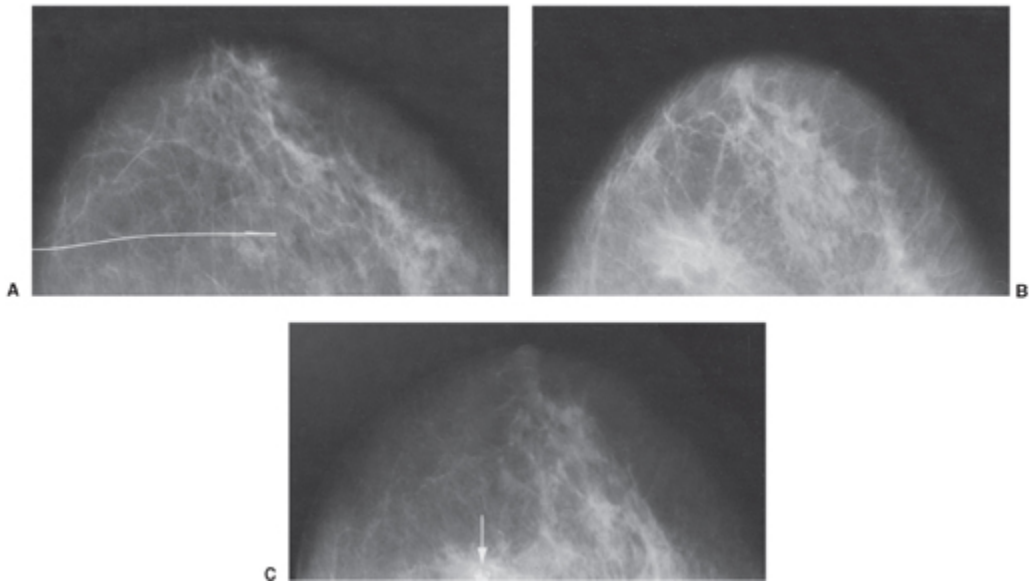

Fig. 18.12 Adiponecrose pós-cirúrgica pode produzir calcificações grandes. A densidade mal definida (A) foi excisada e considerada benigna. Seis meses depois, há uma alteração pós-cirúrgica espiculada (B) que desenvolve uma grande calcificação benigna compatível com adiponecrose 12 meses após a cirurgia (C) (seta).

Consideramos a ultra-sonografia pouco útil na avaliação dessas pacientes. A interpretação do ultra-som no período pós-operatório é difícil (ver Fig. 18.13,G,H). Toda alteração pós-operatória deve permanecer estável, melhorar ou resolver-se. Caso seu aspecto piore no exame de imagem, pode-se indicar uma intervenção.

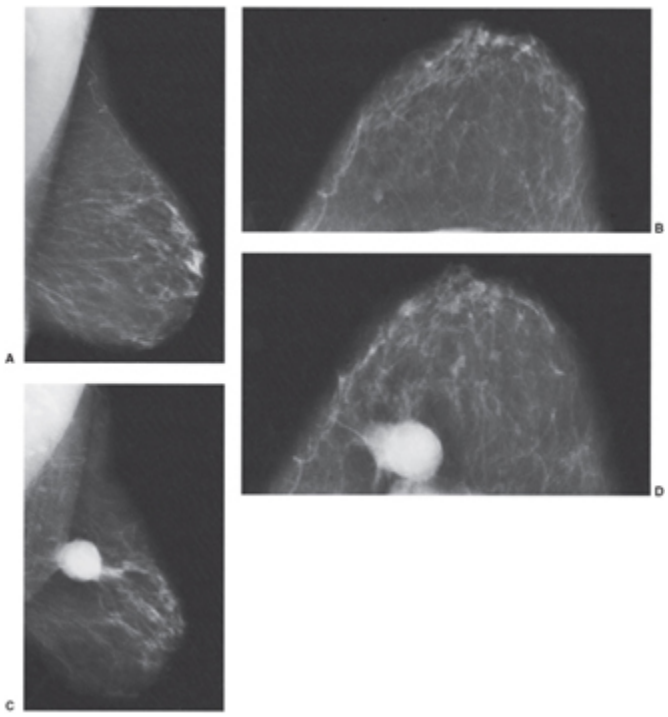

Fig. 18.13 Uma alteração pós-cirúrgica precoce (dentro de 1 ano) pode ter aspecto muito preocupante. Esta paciente tinha uma anormalidade palpável que foi removida e comprovada como benigna. Mamografia MLO (A) e CC (B) pré-operatória. Cinco meses após a cirurgia, havia uma massa palpável nas imagens MLO (C) e CC (D). (continua)

No período pós-biopsia imediato (dias a semanas), um hematoma não é incomum (Fig. 18.14). Alterações pós-cirúrgicas podem ser visíveis por até 1 ano ou mais após biopsia que teve resultados benignos. Na maioria dos casos, contudo, a mama se resolverá, com pouca ou nenhuma evidência residual visível na mamografia (Fig. 18.15). Como o local de uma biopsia prévia na mama costuma ser conhecido, qualquer distorção é facilmente explicada. Acompanhei dois casos em que um câncer, por coincidência, se desenvolveu muitos anos depois próximo a uma área de biopsia prévia. A cicatriz pós-biopsia dificultou a identificação do câncer em desenvolvimento. Felizmente, isto é raríssimo. Porém, se distorção espiculada da arquitetura não estava presente em uma mamografia após biopsia benigna, mas surge em exames subseqüentes em que não se observa distorção da arquitetura, deve-se avaliá-la cuidadosamente. Alterações pós-

cirúrgicas devem ser evidentes imediatamente após cirurgia e, então, resolver-se com o tempo. É improvável que elas surjam anos após a biopsia.

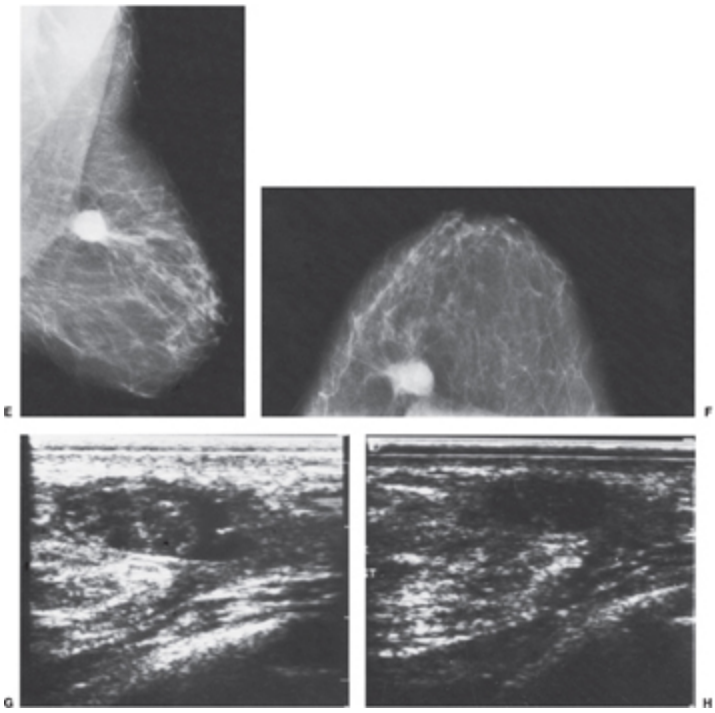

Fig. 18.13 (continuação) Em razão da patologia benigna e do período de acompanhamento da massa, ela havia praticamente desaparecido 7 meses após a cirurgia, conforme visto nas incidências MLO (E) e CC (F). O ultra-som após uma biopsia de mama pode confundir. Esta massa palpável hipoecóica e heterogênea vista 3 meses após a excisão de um tumor filóide em mulher de 18 anos de idade foi considerada como uma recorrência (G). Com base na avaliação clínica, ela foi acompanhada e havia quase desaparecido 4 meses depois (H) e deixou de ser visível no exame após 7 meses.



Fig. 18.14 Esta massa grande e radiograficamente densa era apenas um hematoma pós-cirúrgico 1 mês após biopsia de mama benigna.

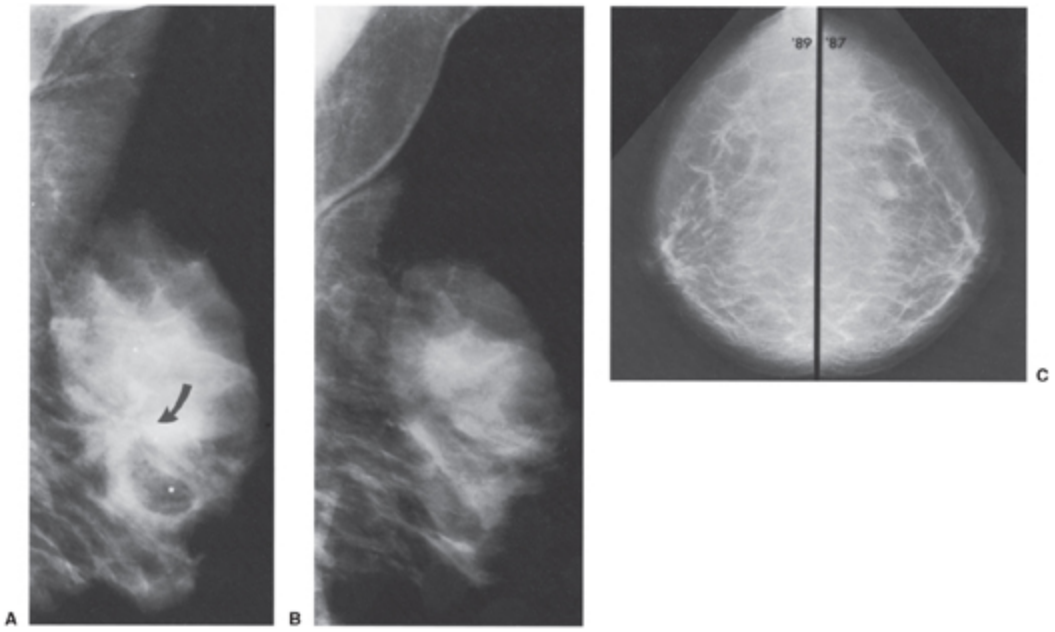

Fig. 18.15 A mama costuma ter resolução sem cicatriz evidente após uma biopsia com resultados benignos. Esta distorção da arquitetura (seta) era evidente 3 meses após a cirurgia (A) com resultado benigno. Exatamente 1 ano depois (B), a mama resolvera-se completamente sem nenhuma evidência radiográfica da cirurgia. Neste segundo caso (C), uma massa é evidente à direita em 1987. Foi removida cirurgicamente e considerada benigna. Não há evidências mamográficas da cirurgia na imagem de 1989 (invertida para comparação na imagem em espelho).

Em 1981, Sickles e Herzog (23) relataram que uma anormalidade espiculada persistente após uma biopsia com resultados benignos é raríssima. Em sua revisão de mulheres que tiveram biopsias de mama benignas, apenas 3% das mulheres apresentaram distorção persistente 2 a 3 anos após cirurgia. Esses resultados ocorreram a despeito do fato de que os dados foram acumulados em uma época na qual volumes maiores de tecido eram removidos rotineiramente. Mitnick *et al*. encontraram percentagem semelhante (24). Provavelmente existe uma variação no grau de alteração persistente que depende da extensão da cirurgia e da evolução pós-operatória (formação de hematoma ou infecção), mas é raríssimo que uma alteração pós-operatória seja evidente ou gere confusão quando a biopsia foi benigna.

Realizamos dois estudos — uma avaliação prospectiva e uma análise retrospectiva das mamografias de mulheres que foram submetidas a uma biopsia de mama com resultados benignos — para determinar com que freqüência alterações pós-cirúrgicas dificultaram a interpretação mamográfica. Na revisão retrospectiva, identificamos 58.538 exames mamográficos de 31.025 pacientes assintomáticas que fizeram mamografias rotineiras de triagem entre 1993 e 1996. Havia 53.510 exames de pacientes que não tinham história de biopsia de mama, enquanto 5.028 (9%) exames foram de pacientes submetidas a uma biopsia de mama prévia por alterações benignas. Dentre os 53.510 exames realizados em pacientes sem biopsia prévia, 3.296 (6%) foram reconvocadas para exames de imagem adicionais. Dentre as mulheres que tiveram biopsia benigna prévia, 360 (7%) dos 5.028 exames resultaram em reconvocação para exames de imagem adicionais. Apenas oito das últimas reconvocações para exames adicionais (0,16%) dentre os 5.028 exames em mulheres com biopsia prévia para doença benigna estavam relacionadas com o local de biopsia.

Em nosso estudo prospectivo, radiologistas reviram as mamografias de 1.997 pacientes consecutivas que se apresentaram ao centro de triagem; 173 mulheres relataram biopsia de mama prévia para uma doença benigna. Os radiologistas determinaram com que freqüência havia evidências de um local de biopsia na mamografia e com que freqüência tais alterações exigiram exames de imagem adicionais. Eles concluíram que 24 (14%) das 173 mulheres que tiveram biopsia prévia para doença benigna apresentaram evidências mamográficas do local de biopsia. Nove (5%) das 173 mulheres previamente submetidas a biopsia para uma doença benigna e 86 (5%) das 1.824 pacientes sem biopsia prévia foram reconvocadas para exames de imagem adicionais. Nenhuma das mulheres foi reconvocada em razão da biopsia de mama prévia para uma doença benigna ter gerado confusão ou preocupação diagnóstica. Concluímos que alterações de biopsias excisionais prévias para problemas mamários benignos são bastante

incomuns e raramente impõem um dilema diagnóstico na interpretação de mamografias de triagem rotineira (25).

Como a resolução das alterações pós-cirúrgicas pode levar vários meses, preferimos evitar o termo “cicatriz” até que esteja claro que as alterações se tornaram fixas. Preferimos usar os termos “alterações pós-cirúrgicas” ou “pós-terapêuticas”.

Nova Mamografia de Referência Após uma Biopsia com Resultados Benignos

A menos que exista uma razão específica para obter uma mamografia após biopsia com resultados benignos, não há razão para fazê-lo rotineiramente. Se necessário, pode-se obter a mamografia pós-biopsia dentro de dias após a cirurgia, desde que a compressão seja cuidadosamente ajustada para evitar machucar a paciente e evitar deiscência da ferida. A única situação em que esse tipo de exame se justifica é quando há suspeita de que a lesão-alvo não foi removida. Isto pode ser óbvio após localização da agulha quando a amostra não contém a anormalidade, mas também pode acontecer quando uma anormalidade palpável é biopsiada (26). Se uma lesão não tiver sido excisada claramente, indica-se um exame subseqüente precoce uma vez que pode ser necessário repetir a biopsia.

Contudo, alguns preconizam uma mamografia pós-cirúrgica precoce de acompanhamento mesmo quando os resultados da biopsia são benignos. O objetivo é avaliar a extensão de ruptura tecidual ou formação de hematoma devido à cirurgia, de modo que em mamografias subseqüentes sua progressão até a resolução será tranqüilizadora (em vez de detectar a alteração pela primeira vez um ano após a cirurgia). Não defendemos essa conduta, porque alterações pós-operatórias raramente são visíveis um ano após a cirurgia quando a paciente retorna ao seu programa de triagem e são problemáticas com freqüência ainda menor. A conduta pode ser criticada por resultar em número significativo de mamografias extras desnecessárias. Para as poucas mulheres que têm uma mamografia confusa na primeira

triagem após uma biopsia benigna, acompanhamento após curto intervalo (6 meses) para monitorar resolução ou estabilidade da área limitará o número total de mulheres que se submeterão a exames adicionais e exposição a radiação.

Uma Cirurgia Extensa Pode Acarretar Alteração Persistente

Em raras ocasiões, a mama resolve-se com uma área persistente de distorção da arquitetura após a remoção de tecido normal ou benigno. Isto é especialmente verdade se a cirurgia tiver sido extensa, como uma mamoplastia redutora (Fig. 18.16). Em alguns casos, ocorre adiponecrose, mas o cisto oleoso pós-traumático de centro transparente que se forma é facilmente diagnosticado como um fenômeno benigno (Fig. 18.17). Calcificações grandes e de centros transparentes de adiponecrose (Fig. 18.18) ou distrofia raramente se confundem morfologicamente com aquelas produzidas por câncer de mama. Ainda menos comum é o desenvolvimento de um seroma, que provavelmente é um processo exsudativo. Em raros casos, essas coleções líquidas persistentes são difíceis ou impossíveis de eliminar (Fig. 18.19). São observadas todo ano por mamografia.

Alterações Tardias Após uma Biopsia de Mama Cirúrgica

Conforme mencionado, alterações pós-cirúrgicas persistentes e distorção perceptível da arquitetura, que pode ser espiculada, são incomuns após uma biopsia de mama benigna. Em algumas mulheres, contudo, tais alterações persistem por muitos anos e supostamente se tornam uma cicatriz fixa. Alguns observadores sugeriram que isto é mais comum quando um hematoma se forma após cirurgia, porém essa associação jamais foi demonstrada cientificamente. Se tal tipo de distorção gerar preocupação, convém rever as mamografias obtidas antes da cirurgia para determinar a localização da biopsia dentro do volume do tecido mamário. Também pode ser uma boa idéia rever a patologia da biopsia a fim de garantir que não

houve um erro e que não havia alterações atípicas que pudessem indicar a possibilidade de que a distorção da arquitetura presente advém de câncer.

Quando persistem após uma biopsia com resultados benignos, as alterações pós-cirúrgicas podem ser marcantes (Fig. 18.20). Mamografias de alto contraste hiperpenetram a pele, mas uma avaliação cuidadosa do local de incisão pode revelar algum espessamento ou retração da pele meses ou anos após a cirurgia. É mais fácil visualizar esse achado na mamografia digital graças às rotinas de equalização e à capacidade de ajustar a janela e o nível. Uma distorção da arquitetura sutil (Fig. 18.21) porém às vezes acentuada pode estar presente na área de excisão. Raramente, há uma massa associada.

Depois da distorção da arquitetura, adiponecrose provavelmente é a alteração prolongada mais comum causada por cirurgia. Pode resultar no desenvolvimento de um cisto oleoso com parede fina que encapsula gordura gelatinizada e radiotransparente, ou o processo pode gerar grandes calcificações de centros transparentes. A arquitetura na região da biopsia pode estar distorcida e, às vezes, quando uma grande quantidade de tecido foi excisada, a perda é evidente em mamografias subseqüentes. Tecido mamário assimétrico pode ser sugerido no lado contralateral quando o aspecto decorre simplesmente da excisão de tecido no lado ipsilateral que produz o aspecto assimétrico (Fig. 18.22) (27).

À exceção do período pós-operatório imediato, quaisquer alterações devem tornar-se estáveis ou melhorar com o tempo. Caso as alterações pareçam estar piorando, pode-se indicar uma intervenção (biopsia).

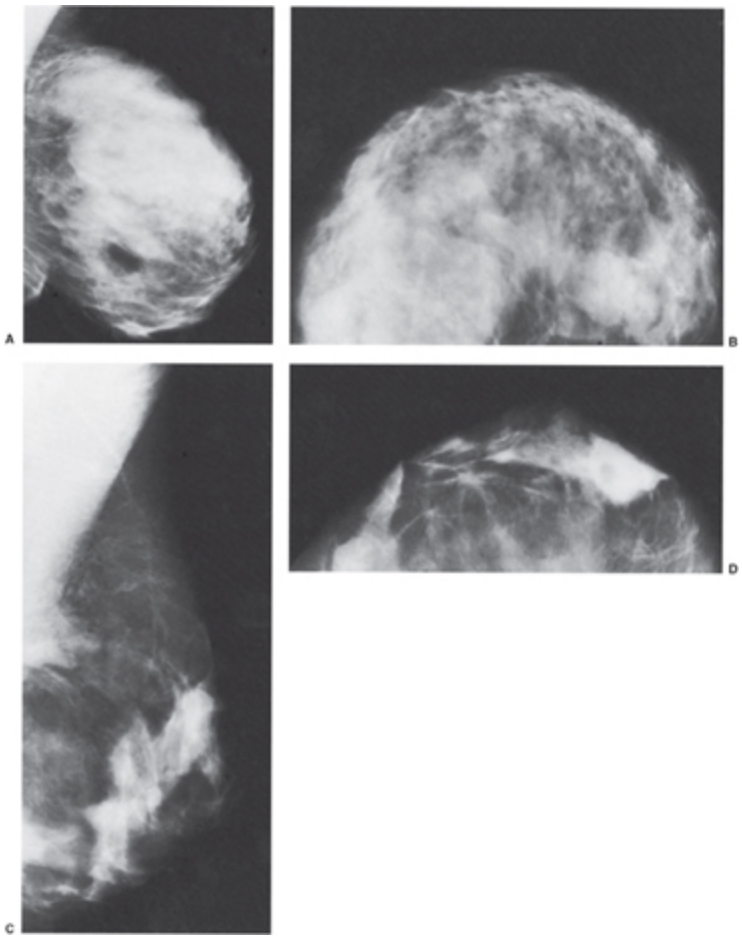

Fig. 18.16 Mamoplastia redutora pode acarretar distorção acentuada da arquitetura. Imagens MLO (A) e CC (B) pré-redução de mulher de 40 anos. Há alteração marcante da arquitetura nas incidências MLO (C) e CC (D) após a redução.

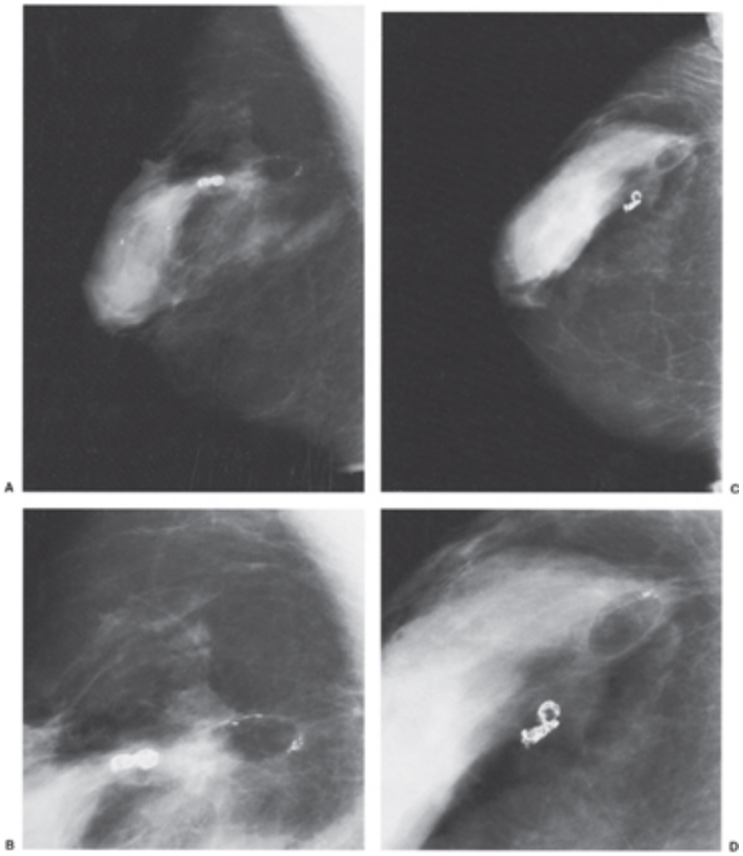

Fig. 18.17 Adiponecrose após cirurgia pode formar um cisto oleoso típico. A área radiotransparente encapsulada nas incidências MLO (A) e MLO ampliada (B) é um cisto oleoso pós-traumático benigno devido a adiponecrose após mamoplastia redutora. O cisto oleoso também era visível nas incidências CC (C) e CC ampliada (D).

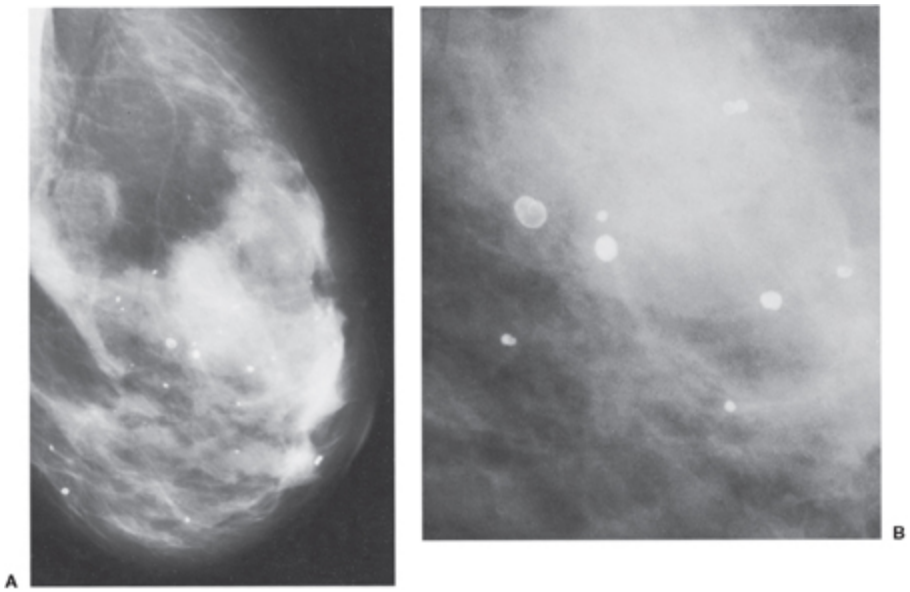

Fig. 18.18 Calcificações com centros transparentes (A) sempre são benignas. Provavelmente decorrem de adiponecrose (B). Imagens ampliadas fotograficamente.

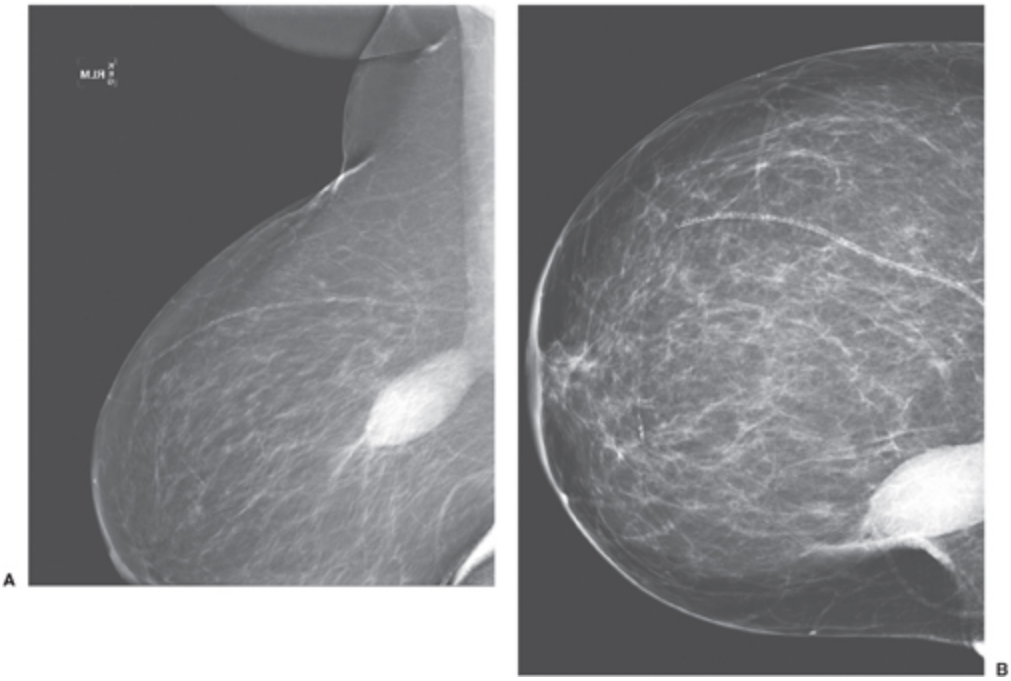

Fig. 18.19 Seroma crônico. Seromas persistentes são incomuns após biopsia com resultados benignos. A coleção ovóide vista profundamente na mama esquerda nesta incidência MLO (A) e medialmente na incidência CC (B) ainda estava presente 14 meses após a cirurgia.

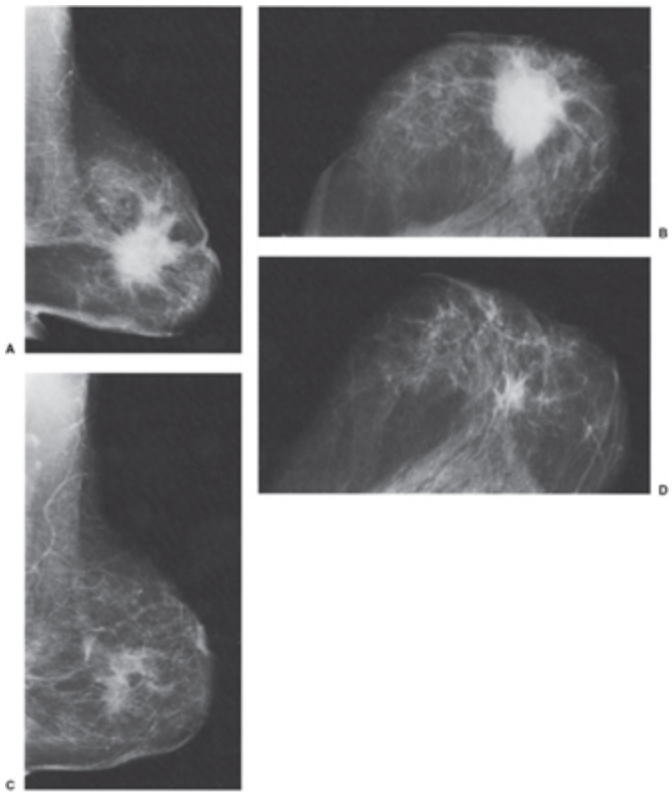

Fig. 18.20 Alteração pós-cirúrgica marcante é incomum se o resultado da biopsia tiver sido benigno. Em alguns casos, a resolução da mama demora um longo tempo. A massa espiculada, evidente nas incidências MLO (A) e CC (B), provavelmente é um hematoma que surgiu após a remoção de uma massa benigna. Um ano depois, o aspecto da alteração pós-cirúrgica nas incidências MLO (C) e CC (D) havia melhorado bastante, mas ainda há distorção da arquitetura. A maior parte dessa alteração desaparecerá mais tarde.

`

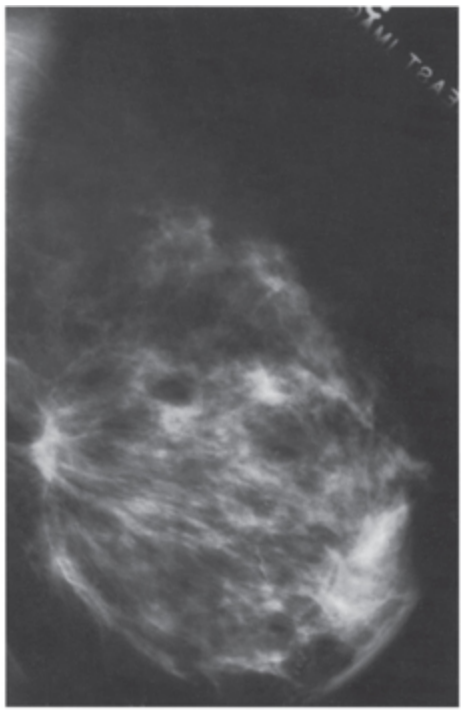

Fig. 18.21 Distorção sutil da arquitetura vários anos após cirurgia com resultado benigno.

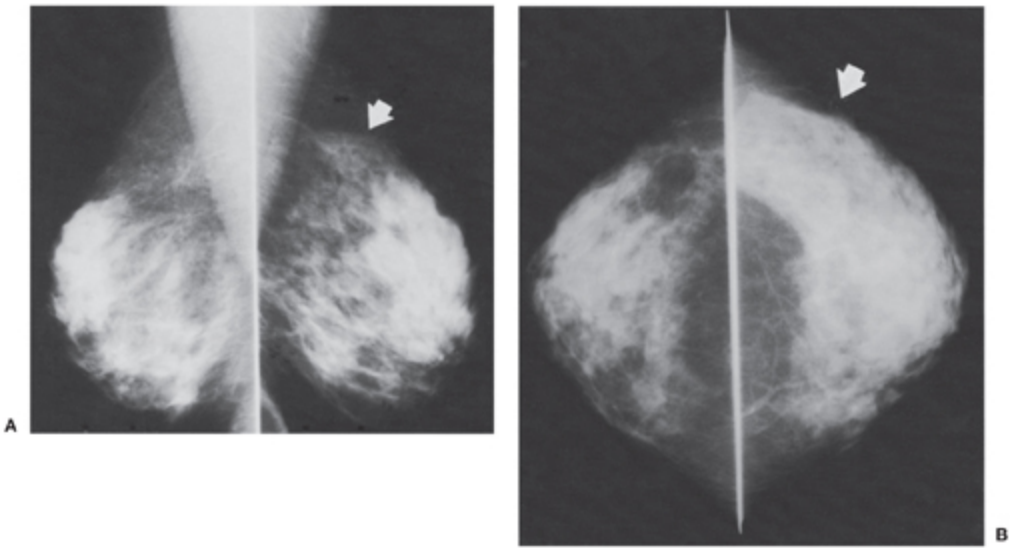

Fig. 18.22 Tecido assimétrico pode advir de remoção cirúrgica de tecido da mama contralateral. O tecido assimétrico (seta) visível na parte superior (A) e externa (B) da mama direita adveio de excisão prévia de tecido da mama esquerda.

Marcação da Incisão Cutânea

Se houver alguma dúvida sobre se a distorção da arquitetura resulta de alteração pós-operatória, a relação da distorção com a incisão na pele pode ser avaliada pela colocação de marcadores (BB ou fios) na cicatriz cutânea. Muitas tecnólogas são orientadas a proceder assim rotineiramente, mas isto não é padrão de assistência. Como na nossa experiência é raro haver confusão em torno de alterações pós-cirúrgicas, colocamos marcadores na incisão cutânea apenas se houver uma questão a ser esclarecida. Como a incisão cutânea freqüentemente está a alguma distância do local de remoção tecidual, é mais proveitoso comparar o exame atual com mamografias pré-operatórias que mostravam a lesão e sua localização antes da excisão. Essa comparação define melhor a área onde a distorção da arquitetura seria esperada em virtude da remoção cirúrgica de tecido.

Alterações Pós-cirúrgicas: Aspecto Diferente nas Duas Incidências

Outra observação diferencial útil é a comparação de uma anormalidade suspeita nas duas incidências. O câncer de mama em geral aparece igualmente preocupante nas duas incidências (CC e MLO). Quando o câncer aparece como uma massa com espículas ou distorção espiculada da arquitetura, freqüentemente se encontra um aspecto semelhante nas duas incidências. Uma cicatriz ou alteração pós-cirúrgica muitas vezes apresenta aspecto funesto em uma incidência mas é quase imperceptível na outra (Fig. 18.23). Embora essa observação não seja definitiva, ela ajuda a distinguir entre alteração pós-cirúrgica e neoplasia quando detectada em associação aos demais fatores que sugerem a primeira possibilidade.

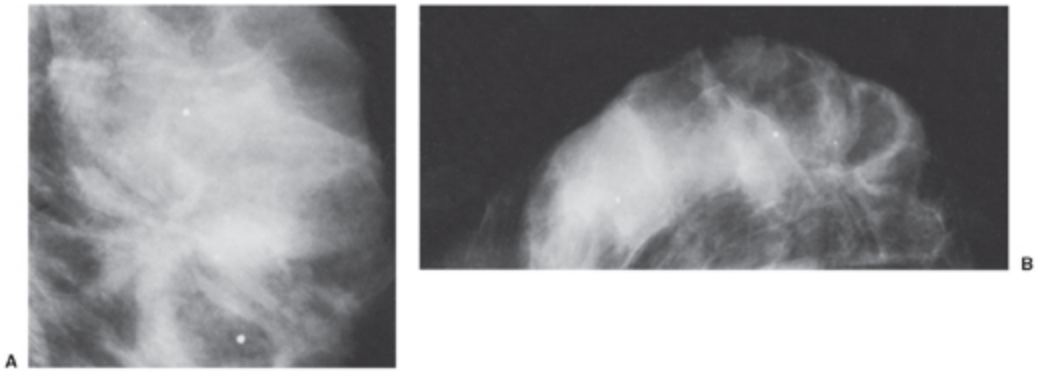

Fig. 18.23 Alteração pós-cirúrgica em geral é mais proeminente em uma incidência do que na outra. Três meses após cirurgia, na mesma paciente mostrada na Fig. 18.15, há distorção da arquitetura que é mais evidente na incidência MLO (A) (ampliada fotograficamente) do que medialmente na incidência CC (B).

Redução da Probabilidade de Alterações Pós-cirúrgicas

Cirurgiões têm dado atenção crescente à técnica de biopsia, o que proporcionou melhores resultados estéticos após biopsia e alterações menos permanentes na mamografia do que pode ter ocorrido no passado.

Quando uma biopsia é realizada por causa de uma lesão impalpável detectada por mamografia, deve-se obter uma localização pré-operatória precisa. Guias podem e devem ser colocados rotineiramente a menos de 5 mm da lesão (28). Guias instalados a mais de 5 mm devem ser inaceitáveis. Cirurgiões devem procurar excisar a quantidade mínima de tecido necessária durante uma biopsia diagnóstica quando câncer não é provável.

Alguns cirurgiões sugerem que distorção tecidual pós-cirúrgica pode ser reduzida se as paredes da cavidade de biopsia não forem aproximadas com suturas, de modo que os tecidos ocupam o espaço com menos defeito do que se as paredes forem suturadas. Sutura das paredes do leito de excisão pode gerar distorção tecidual pela contração do processo cicatricial e pode resultar em um defeito proeminente que forma uma depressão no parênquima, evidente no exame clínico. Muitos cirurgiões de mama empregam apenas suturas subcuticulares, permitindo que os tecidos se acomodem naturalmente. Se uma hemostasia meticulosa tiver sido

instituída durante a biopsia, há poucas anormalidades pós-operatórias evidentes.

Calcificações Após Biopsia de Mama com Resultados Benignos

É razoavelmente incomum que calcificações se formem após uma biopsia de mama com resultados benignos. Embora calcificações grandes de centros transparentes possam surgir caso ocorra adiponecrose, isto é razoavelmente incomum a menos que a paciente tenha sido submetida a um procedimento cirúrgico extenso como mamoplastia redutora. O material de sutura pode calcificar-se, mas isto também é raro quando a biopsia revela um processo benigno. Conforme mencionado na seção a seguir, calcificações em suturas parecem estar relacionadas com cirurgia mais extensa, como mamoplastia redutora, ou com a cicatrização tardia após radioterapia.

MAMOGRAFIA APÓS MAMOPLASTIA REDUTORA

A cirurgia mamária mais extensa (exceto a mastectomia) realizada em decorrência de distúrbios benignos é a remoção de grandes quantidades de tecido para diminuir o tamanho da mama. Mamoplastia redutora geralmente é realizada com finalidade estética e visando à auto-imagem ou porque mamas grandes podem ser fisicamente debilitantes. O peso das mamas pode gerar dor na parede torácica ou no dorso. Pode haver sulcos nos ombros da mulher devido à tração do sutiã pelo peso excessivo das mamas. Mamoplastia redutora também pode ser realizada no lado contralateral após mastectomia e reconstrução mamária a fim de produzir mamas mais simétricas.

Existem várias maneiras de reduzir o volume de tecido mamário e ao mesmo tempo preservar a estética. O procedimento mais comum envolve uma incisão extensa ao longo da prega inframamária e incisões a partir da primeira até a borda da aréola na posição de 6:00 h e, então, ao redor da

aréola. Remove-se tecido da parte inferior da mama e entre as incisões verticais. O complexo mamilo-areolar é deslocado para cima até uma extensão em fechadura das incisões verticais, que são então aproximadas na linha média para reconstituir a mama menor (Fig. 18.24).

A remoção de centenas de centímetros cúbicos de tecido mamário pode gerar alterações marcantes na mamografia, ou de outro modo as alterações podem ser razoavelmente modestas e até mesmo imperceptíveis. Como seria esperado, os tecidos fibroglandulares podem parecer redistribuídos a partir da localização habitual na parte superior da mama para a parte inferior recém-formada (29). Descreveram-se faixas parenquimatosas não anatômicas e cicatrizes. Na nossa experiência, muitas vezes há uma configuração espiralada nos tecidos remodelados (Fig. 18.25A), e vêem-se ilhas isoladas de tecido mamário (Fig. 18.25B). Adiponecrose é relativamente comum com a extensa cirurgia envolvida, e podem-se encontrar cistos oleosos (Fig. 18.26) e calcificações benignas após a cirurgia. Em alguns casos, supostamente devido a cicatrização tardia, observam-se calcificações nas suturas após uma mamoplastia redutora (Fig. 18.27). A despeito das alterações freqüentemente marcantes que podem ser vistas, em alguns indivíduos é difícil dizer sem mamografias prévias que um procedimento de redução foi realizado (Fig. 18.28).

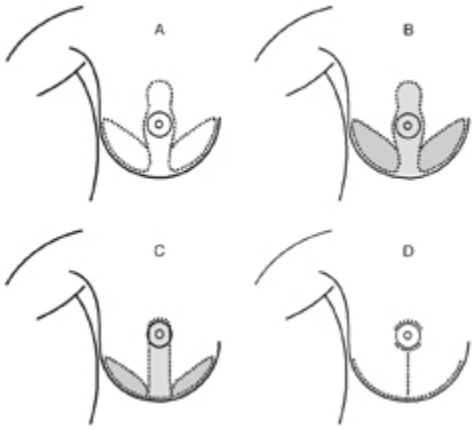

Fig. 18.24 Cirurgia de mamoplastia redutora. Este esquema demonstra as incisões verticais e na prega inframamária que são utilizadas em mamoplastia redutora. Pele e tecido são removidos das incisões inferiores e laterais, e pele é removida da incisão na linha média. A pele remanescente é elevada e tracionada para baixo com o objetivo de fechar as incisões inferiores e aproximada na linha média. O mamilo e a aréola podem ser mantidos em continuidade com os ductos subareolares ou deslocados superiormente.

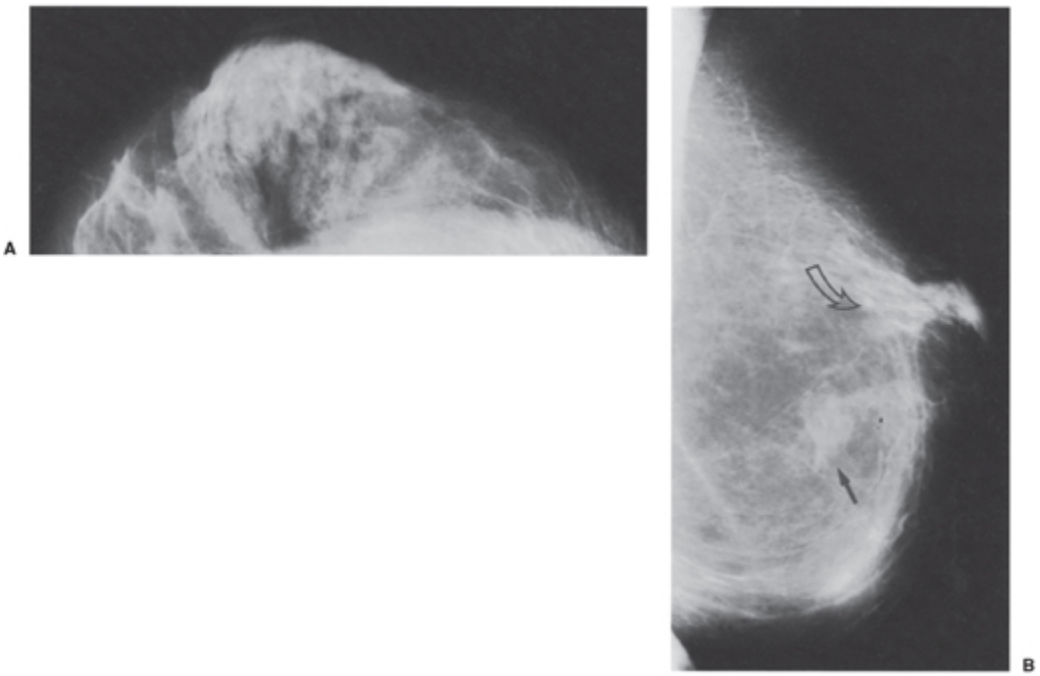

Fig. 18.25 Após mamoplastia redutora, os tecidos podem ter um aspecto espiralado, como nesta incidência CC (A), devido à remoção de tecido e tração para aproximar os tecidos remanescentes. (B) Podem surgir ilhas isoladas de tecido mamário após mamoplastia redutora. Nesta segunda paciente, na incidência MLO, há uma ilha de tecido mamário (seta cheia) que está separado do parênquima. O mamilo parece elevado (seta vazada).

Mastectomia Subcutânea

Mastectomia subcutânea geralmente é realizada antes que a paciente desenvolva câncer de mama no sentido de reduzir seu risco mediante remoção da maior parte do tecido mamário. O cirurgião procura remover o máximo possível de tecido, porém preservando o complexo mamilo-areolar e a vascularização da pele. Em geral, coloca-se um implante após remoção tecidual para reconstruir a mama. Como elementos epiteliais podem estender-se à pele, a remoção completa de todos os elementos epiteliais

resultaria em comprometimento do suprimento sanguíneo e a pele provavelmente se esfacelaria. Assim, a mastectomia subcutânea não costuma eliminar totalmente o risco de câncer de mama. É um procedimento razoavelmente dramático que em geral só é indicado quando o risco de câncer é alto ou quando a paciente está extremamente preocupada. Mastectomia profilática não elimina o risco de câncer de mama, mas parece reduzi-lo em cerca de 90% entre mulheres de alto risco (30,31). Como há tecido mamário residual, acreditamos que a mamografia continua a estar indicada para mulheres submetidas a mastectomia subcutânea, ao contrário da mastectomia simples ou total, depois da qual não há tecido mamário residual para ser visualizado.

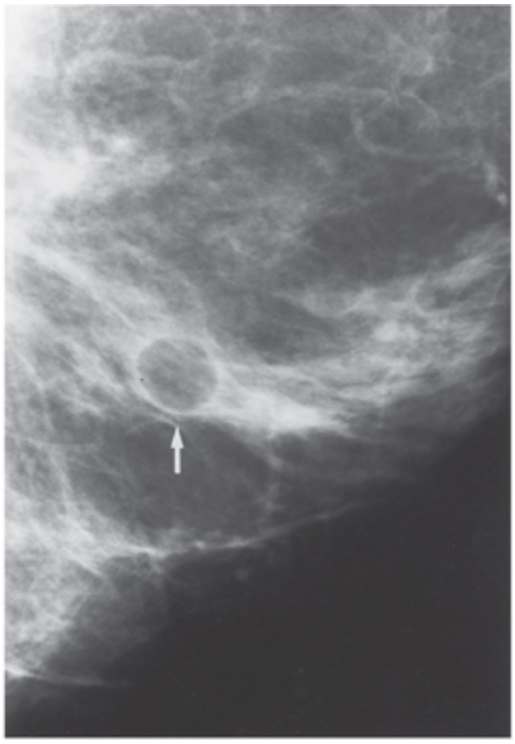

Fig. 18.26 Este cisto oleoso pós-traumático, uma forma de adiponecrose, surgiu após mamoplastia redutora.

O que muitas vezes não é percebido é que até mesmo uma mastectomia total pode não remover todo o tecido mamário. O cirurgião realiza uma incisão elíptica, incluindo o complexo mamilo-areolar, e então tenta dissecar todo o tecido mamário aparente desde o esterno até a axila. O

cirurgião disseca o mais próximo possível da pele (9) (Fig. 18.29). Se os retalhos de pele remanescentes forem finos demais, a pele pode ser desvascularizada e necrosar, exigindo enxerto de pele para cobrir o defeito. Se os retalhos de pele forem grossos demais, quantidades significativas de epitélio mamário podem ter permanecido, e câncer de mama pode desenvolver-se nesse tecido residual.

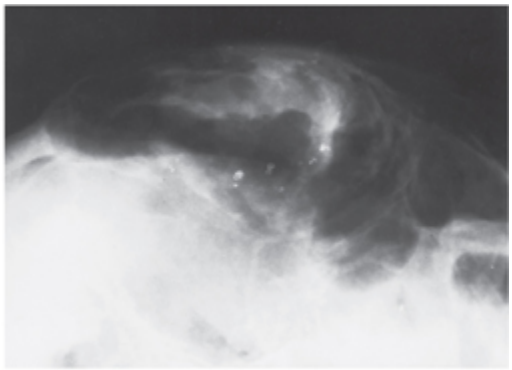

Fig. 18.27 Calcificações nas suturas de uma mamoplastia redutora. As calcificações nesta incidência CC são material de sutura calcificado.

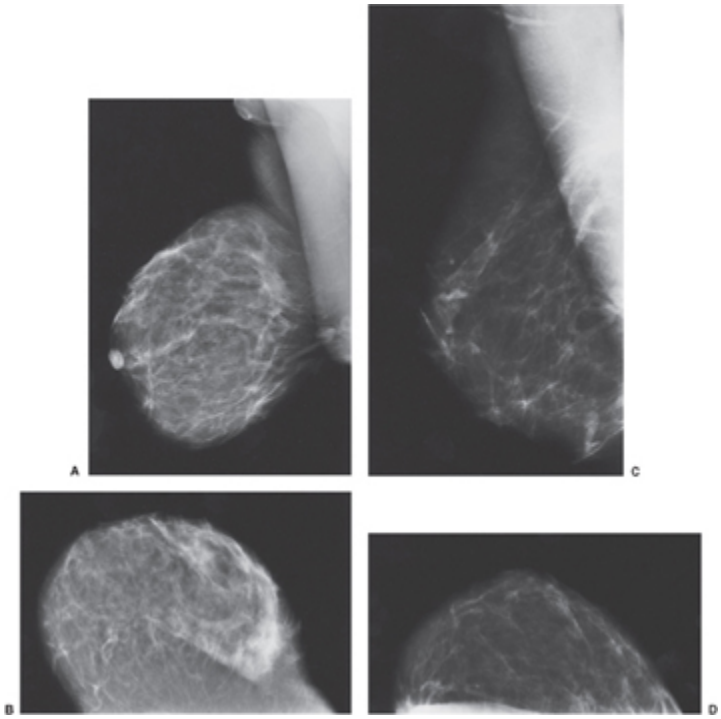

Fig. 18.28 Sem as mamografias MLO (A) e CC (B) originais, seria difícil dizer que esta paciente foi submetida a uma mamoplastia redutora com base nas mamografias MLO (C) e CC (D) após a redução.

Mastectomia com Preservação da Pele

Na tentativa de melhorar o resultado estético de reconstrução após mastectomia, alguns cirurgiões atualmente realizam um procedimento com preservação da pele. A técnica consiste basicamente em uma incisão circum-areolar que pode ser estendida para permitir a remoção da mama através da pequena abertura. A preservação da pele nativa que recobre a mama melhora o resultado estético da reconstrução. Os relatos na literatura sugerem que essa é uma técnica de mastectomia razoável. Atendemos dois casos isolados em que a mastectomia com preservação da pele, realizada em outra instituição, provavelmente resultou em recorrência precoce. A mastectomia com preservação da pele dificulta a dissecção de todo o tecido mamário, uma vez que o cirurgião está, de certo modo, operando dentro de um buraco. O cirurgião procura remover todo o tecido mamário sem desvascularizar a pele da mama poupando os retalhos cutâneos. Se um retalho for espesso demais, tecido mamário (ductos) pode ter permanecido, e, se houver tumor nos ductos que persistiram, pode haver recorrências. As duas mulheres que atendemos com essa evolução tiveram reconstruções de retalhos miocutâneos após mastectomia com preservação da pele. As recidivas ocorreram logo embaixo da pele. Ambas as mulheres haviam sido tratadas inicialmente em conseqüência de um CDIS extenso, e, como as recorrências incluíam CDIS, é evidente que o procedimento com preservação da pele deve ter poupado alguns ductos. Como não observamos tais recorrências em pacientes operadas pelos cirurgiões em nossa instituição, é provável e não seria surpreendente que o sucesso da mastectomia com preservação da pele dependa da experiência e habilidade do cirurgião.

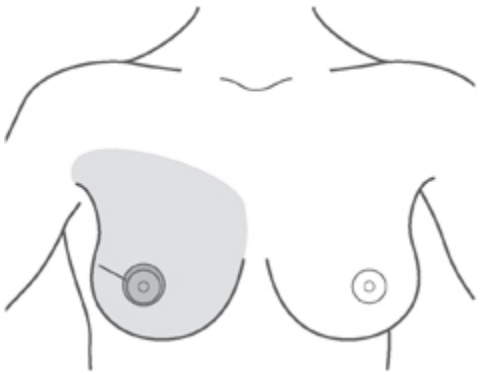

Fig. 18.29 Mastectomia com preservação da pele. O cirurgião tenta remover toda a mama mediante uma incisão que circunda a aréola por dissecção embaixo da pele. Se o cirurgião estiver próximo demais da pele, ela pode sofrer necrose. Se estiver longe demais, tecido mamário e câncer podem permanecer. A área sombreada indica tecido mamário. (Ver na Fig. 18.31 a incisão padrão de mastectomia.)

Uma mastectomia simples com remoção da maior quantidade possível de tecido mamário provavelmente é o melhor procedimento profilático. Se uma mastectomia total tiver sido realizada, com remoção do complexo areolar, exames de imagem subseqüentes da parede torácica não têm valor comprovado.

A MAMA APÓS TRATAMENTO DE CÂNCER DE MAMA

Nodulectomia e Ressecção de Quadrante

O tratamento bem-sucedido de câncer de mama deve reconhecer que existem duas preocupações terapêuticas principais. O controle local consiste em tratar o câncer na própria mama, mas é a doença metastática (envolvimento sistêmico) que leva à morte. Câncer confinado à mama não mata o indivíduo. Não obstante, seu crescimento irrestrito pode ser devastador por sua deformação da mama e erosão através da pele, o que pode produzir uma lesão exsudativa, ulcerada e fétida que às vezes é desagradável a ponto de impedir interações sociais. O tratamento moderno enfatiza o controle local do tumor e o tratamento sistêmico se a disseminação metastática for provável.

O uso de tratamento sistêmico (quimioterapia ou manipulação hormonal) está evoluindo. No passado, o tratamento sistêmico era instituído apenas quando havia evidências de disseminação metastática, como tumor em linfonodos axilares. Análise dos dados de estudos terapêuticos demonstrou evidências de vantagem para a sobrevida no tratamento sistêmico de cânceres invasivos com diâmetro maior que 1 cm mesmo quando não havia envolvimento de linfonodos axilares (32). Em conseqüência, oferece-se o tratamento sistêmico à maioria das mulheres, exceto aquelas com os menores tumores.

Embora seja uma simplificação excessiva da conduta terapêutica, o fato marcante é que o tratamento do câncer de mama local exerce pouca influência na sobrevida geral a longo prazo. A sobrevida ao câncer de mama parece ser determinada pelo grau de envolvimento sistêmico na época do diagnóstico e pela eficácia do tratamento sistêmico (28). Alguns estudos indicam que irradiação da parede torácica após mastectomia proporciona um aumento pequeno porém significativo da sobrevida (33,34).

É geralmente aceito que controle local envolve excisão ou destruição do câncer na mama o mais completamente possível. Com tratamento cirúrgico, o tumor e algum tecido circundante normal são removidos num esforço para diminuir ou eliminar qualquer tumor residual dentro da mama. Usa-se a radioterapia para tentar eliminar qualquer doença microscópica que possa ter sido deixada na mama inadvertidamente. Se uma parte excessiva do tumor permanecer na mama, o risco de recorrência local (isto é, mamária) é aumentado e a radioterapia pode não conseguir eliminar as células residuais, o que resultaria em alta taxa de recorrência do câncer. A conservação da mama tem maior propensão a falhar se uma parte excessiva do câncer macroscópico deixar de ser eliminada antes da radioterapia (35).

Análise das Margens

O cirurgião, mesmo durante a cirurgia, freqüentemente não consegue determinar onde o câncer termina e o tecido normal começa. Uma medida

aproximada do sucesso da excisão tumoral é a avaliação pelo patologista das margens do tecido excisado. O cirurgião tenta remover o tumor (e tecido normal) em bloco. Mediante coloração da superfície do tecido excisado com tinta nanquim ou outros corantes, o patologista determina, por inspeção da coloração em cortes histológicos, o quão próximo da margem o tumor está (Fig. 18.30). Alguns patologistas empregam múltiplas colorações de diferentes cores para definir qual margem está envolvida, de modo que eles possam orientar o cirurgião na realização de uma nova excisão. Caso se constate que o tumor está em estreita proximidade da borda do tecido excisado ou na sua margem, aumenta a probabilidade de que quantidades significativas de câncer permanecem na mama.



Fig. 18.30 A análise da margem é crucial. Quando tecido é excisado, a superfície é corada com tinta para que o patologista possa determinar se o câncer está “na margem” ou se há vários milímetros de tecido normal em volta do câncer, sugerindo que a maior parte do tumor foi excisada. O tumor pode estender-se até a margem mas reduzido no bloco e não visualizado. Por isso, nem mesmo a análise da margem é exata.

O objetivo da remoção cirúrgica é ter margens livres, mas não há consenso universal sobre o que constitui uma margem livre. Em geral, quanto maior a distância entre o tumor excisado e a margem do bloco de tecido excisado que o contém, menor o risco de recorrência. No Massachusetts General Hospital, a margem é considerada livre se não houver tumor a menos de 2 mm da superfície corada sob visualização em microscópio.

A análise das margens está longe da perfeição. Em razão da natureza da análise, o patologista revê apenas uma amostra muito pequena da margem do tecido excisado. Lâminas histológicas utilizam cortes com espessura de 4 a 5 **μ**m do tecido excisado. Se apenas 1 mL de tecido fosse removido (em geral, 25 a 50 mL de tecido ou mais são removidos na excisão de um

câncer), o patologista teria de rever 2.000 lâminas para avaliar toda a amostra. Não é surpreendente que, mesmo quando se acredita que a margem esteja livre de tumor, até 40% das mulheres têm câncer residual na mama. Isto é especialmente verdade para CDIS, pois esse câncer pode estender-se ao longo de um ducto a partir do tumor primário para outra parte da mama, e o ducto pode situar-se entre cortes revistos de modo que não é analisado pelo patologista (36–38) (ver Fig. 18.30).

A quantidade de tecido removida correlaciona-se diretamente com a quantidade de tumor residual após excisão primária (39). Conforme mencionado, nodulectomia geralmente significa a remoção do tumor com uma margem de tecido normal circundante. A quantidade de tecido normal varia de acordo com o cirurgião. Pode-se diminuir a probabilidade de tumor residual realizando-se a ressecção de um quadrante. A definição varia, mas médicos italianos, que têm tido muito sucesso com ressecções extensas, removem um quarto da mama (40). Shulman *et al*. observaram que a quantidade de tumor residual caiu de 40 para 14% com ressecção de quadrante ou segmento em comparação com nodulectomia.

Contudo, até mesmo quadrantectomia pode deixar tumor na mama. Células cancerosas crescem para cima e para baixo ao longo dos ramos ductais do segmento mamário envolvido (41). Ainda não existe uma maneira de saber se o segmento se estende a outro quadrante da mama, de modo que ramos do segmento (e as células cancerosas contidas no seu interior) não são removidos nem mesmo pela ressecção de todo um quadrante. Ademais, a remoção de quantidades muito extensas de tecido pode ser esteticamente inaceitável. Freqüentemente, recorre-se a reconstrução após quadrantectomia. Nodulectomia com margens livres, seguida por radioterapia, tornou-se o padrão aceito nos Estados Unidos.

As indicações para tratamento conservador (conservação da mama) expandiram-se ao longo dos anos. É basicamente a aceitação pela paciente da quantidade de mama a permanecer que determina se a conduta é instituída. Se o tumor puder ser excisado com uma margem de tecido não

envolvido, terapia conservadora é uma opção. Embora cânceres subareolares geralmente exijam a remoção do complexo mamilo-areolar, se a paciente desejar, o restante da mama pode ser conservado. O uso da quimioterapia antes da remoção do tumor conhecido (quimioterapia neoadjuvante) forneceu um meio de reduzir o tamanho do câncer com a finalidade de evitar mastectomia. Em muitos casos, pode-se reduzir o tamanho de uma lesão grande, de modo que a mama pode ser conservada e uma mastectomia evitada (42).

Mastectomia Radical Modificada

Se o câncer for grande demais ou a mama for pequena demais ou o câncer extenso (multifocal), a conduta conservadora (excisão e radiação) pode não ser exeqüível ou aceitável para a paciente. A mastectomia radical modificada tornou-se a forma mais comum de mastectomia. Consiste na remoção da mama mediante uma incisão elíptica da pele (Fig. 18.31) bem como do tecido que se estende até a axila, incluindo linfonodos nos níveis I e II (Fig. 18.32). Alguns cirurgiões removem o músculo peitoral menor, mas atualmente todos preservam o músculo peitoral maior (a menos que o tumor o tenha invadido). A mastectomia radical, que remove o músculo peitoral maior, não é mais preconizada como tratamento geral e não oferece nenhuma vantagem sobre a mastectomia radical modificada ou nodulectomia e irradiação (43). Na tentativa de preservar a pele e permitir reconstrução mamária simplificada, alguns cirurgiões realizam um procedimento com preservação da pele que remove uma seção ainda menor da pele juntamente com o complexo mamilo-areolar, conforme descrito acima. O uso de biopsia de linfonodo sentinela para estadiamento axilar reduziu a necessidade de dissecção axilar completa. Espera-se que essa conduta resulte em menor número de mulheres com linfedema do braço após o tratamento, uma seqüela freqüentemente debilitante de tratamento agressivo da axila.

Fig. 18.31 Mastectomia radical modificada. Este diagrama delineia a incisão padrão da mastectomia. A mama é dissecada por baixo da pele remanescente e uma dissecção axilar é realizada para incluir linfonodos nos níveis I e II.

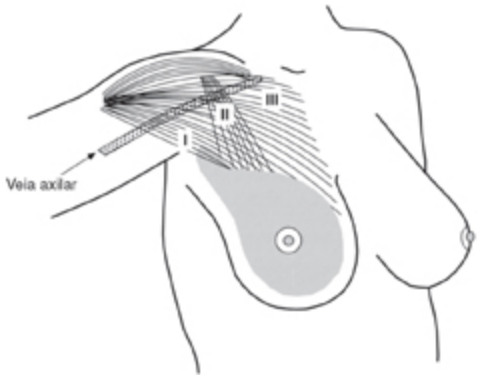

Fig. 18.32 Níveis dos linfonodos axilares. Os nodos no nível I são laterais ao músculo peitoral maior e se localizam ao longo dele. No nível II, estão embaixo do músculo peitoral menor. No nível III, são mediais à borda medial do peitoral menor.

Uso de Mamografia para Avaliar a Parede Torácica Após Mastectomia

Um estudo sugeriu que mamografia da parede torácica após uma mastectomia pode detectar recorrências clinicamente ocultas. Nenhuma outra revisão demonstrou que um exame de imagem da parede torácica após mastectomia tem alguma eficácia. Dois relatos mostraram que não há benefício em obter mamografias da parede torácica ou da axila no lado de mastectomia, ou de ambas (44,45). Fajardo *et al*. reviram imagens de 827 pacientes submetidas a mastectomia (44). Dentre elas, 39 (4,5%) apresentaram câncer de mama recorrente. As mamografias mostraram apenas 2 de 20 recorrências no local da mastectomia, e as 2 eram evidentes

clinicamente. Propeck *et al*. reviram 185 mulheres submetidas a mastectomia (45). Dez mulheres apresentavam mamografias anormais no local de mastectomia; apenas uma tinha recorrência verdadeira. O exame físico também era anormal, tornando a mamografia supérflua. Ambos os grupos concluíram que a mamografia do local de mastectomia e da axila ipsilateral não oferece nenhum benefício.

Com base nas imagens mostradas no artigo que preconiza mamografia após mastectomia, a diferença parece ser que as mastectomias na série que mostrou um benefício não foram totais e conservaram uma grande quantidade de tecido mamário. Se a mastectomia tiver sido realizada apropriadamente e não houver tecido mamário residual significativo, mamografia da parede torácica não traz benefício e não é padrão de assistência. De modo semelhante, não há dados em favor da avaliação mamográfica rotineira da axila no lado da mastectomia.

A Mama Após Radioterapia

O objetivo da irradiação mamária não é um esforço primário para destruir um câncer de mama, mas como um tratamento adjuvante para erradicar células que permaneceram após a remoção cirúrgica primária da massa tumoral (46). Como a radiação atua por "morte logarítmica", ela elimina uma percentagem de células tumorais bem como células normais após cada tratamento (isto é, 90% de 90% de 90% e assim por diante). Se houver um número excessivo de células cancerosas, o equilíbrio entre a destruição de células normais e células cancerosas pela radiação favorece as últimas (há células cancerosas demais para destruir sem eliminar células normais em demasia), e a radiação fracassa. Até mesmo radiação bem-sucedida provavelmente jamais elimina todas as células tumorais. Se a carga tumoral residual após a cirurgia (ou alguma terapia primária futura) for grande demais, a radiação não conseguirá eliminar as células remanescentes e o tumor recorrerá. Se a carga tumoral total for diminuída o suficiente por

cirurgia e radioterapia, parece que as defesas corporais são capazes de eliminar ou manter sob controle o tumor remanescente.

A sobrevida geral e as taxas de recorrência local são equivalentes para pacientes com lesões em estágio precoce tratadas por mastectomia e aquelas tratadas por conservação da mama com remoção tumoral até margens livres seguida de radioterapia (47). De fato, pode haver alguma vantagem na radiação, pois a recorrência de câncer na mama preservada não parece ser uma indicação de prognóstico tão reservado quanto a recorrência na parede torácica após mastectomia.

Protocolos de Radioterapia

A radioterapia geralmente envolve a aplicação de aproximadamente 4.500 a 5.000 rad (45 a 50 Gy) a toda a mama em doses fracionadas ao longo de um período de tratamento de 5 semanas (48). A maioria dos tratamentos também inclui um “reforço” para o leito tumoral e tecidos imediatamente adjacentes por meio de um feixe de elétrons. Pode-se determinar precisamente a profundidade da energia depositada pelo feixe de elétrons. A colocação temporária de implantes de irídio por meio de cateteres inseridos através do leito tumoral também pode constituir um reforço para o local tumoral, mas essa técnica foi substituída pelo feixe de elétrons nos centros de referência mais modernos. Com o reforço, a dose total para a região de onde o tumor foi removido pode chegar a 7.500 rad (75 Gy).

Irradiação Mamária Parcial

Existem protocolos experimentais que usam apenas implantes de irídio para cobrir a dose do tumor e parte da dose da mama circundante. Isto permite que a dose total seja fornecida de forma mais concentrada durante alguns dias em vez de semanas (49). Outros pesquisadores estão estudando o uso da irradiação enquanto a paciente está no centro cirúrgico de modo que ela não precisa retornar para radioterapia adicional (50). Como seria esperado, uma vez que é impossível determinar a extensão exata do tumor na mama,

esse tipo de cobertura da radiação pode ser incompleto, e já se relataram recorrências fora do volume tecidual tratado.

Estão sendo envidados esforços para tentar destruir o tumor sem excisão cirúrgica por meio de ablação de radiofreqüência, crioablação, ultra-som de alta freqüência, microondas e *lasers*. Todas essas modalidades sofrem pelo fato de que ainda não se consegue delinear a extensão tumoral exata, de modo que é impossível delinear precisamente o campo de tratamento necessário para erradicar o tumor.

Diagnóstico por Imagem Após Irradiação Mamária

A resposta geral da mama a níveis terapêuticos de radiação é variável e muitas vezes imprevisível. Em algumas mulheres, poucas — ou às vezes nenhuma — alterações demonstráveis são evidentes radiograficamente após radioterapia adjuvante, porém na maioria das mulheres há alterações aparentes. Espessamento cutâneo e trabecular por edema ocorre quase universalmente a partir de várias semanas após o início de radioterapia (Fig. 18.33). No início, há ingurgitamento dos vasos linfáticos dérmicos e intramamários (espessamento trabecular). Esse edema costuma remitir ao longo de um período de semanas, meses ou às vezes anos. Em algumas mulheres, o edema evolui para alterações fibróticas permanentes.

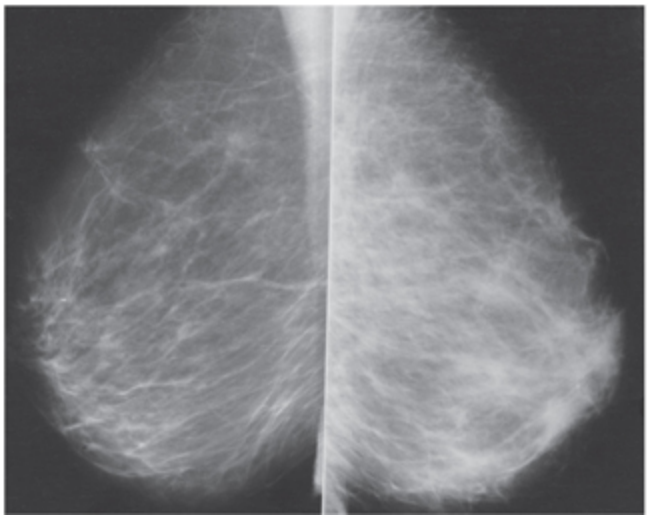

Fig. 18.33 Espessamento cutâneo e trabecular após radiação. A mama direita foi irradiada 6 meses antes. O aumento da densidade resulta de espessamento cutâneo e trabecular por edema. A tumefação torna a compressão mais difícil e desconfortável, o que reduz ainda mais a qualidade da imagem.

No exame radiográfico, as mamas aparecem mais densas. Parte disso é a atenuação direta dos raios X pelos tecidos edematosos e fibrose, enquanto parte advém do fato de que a tumefação e a dor que são comuns impedem compressão da mama irradiada, com um inerente aumento da difusão e superposição de estruturas.

O aspecto radiográfico da mama não necessariamente se correlaciona com o exame clínico, e tecido mamário radiograficamente denso pode mostrar-se macio no exame clínico. Por outro lado, a mama pode ser firme à palpação mas exibir apenas gordura com trabéculas espessas na mamografia. A tecnóloga deve ter cuidado para evitar danificar a pele, que é mais suscetível a traumatismos durante o período inicial após o tratamento.

De acordo com a extensão da ressecção cirúrgica, a distorção da arquitetura após o tratamento pode ser significativa ou imperceptível. Cicatrizes persistentes no leito tumoral são razoavelmente comuns após irradiação. Suspeito que a radiação alentece o processo de cicatrização após uma cirurgia. Não é raro ver uma área de densidade mal definida ou até mesmo distorção pós-cirúrgica espiculada 1 ano ou mais após a cirurgia se a mama tiver sido irradiada.

Às vezes, é difícil distinguir entre alteração pós-cirúrgica persistente e câncer recorrente. Em geral, toda alteração pós-cirúrgica permanece estável ou regride. Se uma revisão da patologia sugerir que o tumor foi excisado com margens livres (o que significa haver menor probabilidade de persistência de tumor na mama), a alteração pós-terapêutica não precisa gerar nenhum alarme. Se houver alguma dúvida, deve-se acompanhar a mama a curtos intervalos (examinamos a cada 6 meses por um total de 2 anos) para avaliar sua estabilidade, regressão ou progressão. Se a distorção

for progressiva mais de um ano após o diagnóstico inicial, uma biopsia pode ser necessária para excluir doença recorrente.

Acreditamos que seja prudente tentar detectar recorrências o mais cedo possível, mas na verdade existem poucos dados sugerindo que a detecção antecipada de uma recorrência dentro da mama tenha algum efeito na sobrevida geral. Com a cirurgia moderna buscando margens livres e a radioterapia ministrada precisamente, recorrências se tornaram muito improváveis. Felizmente, com excisão tumoral cautelosa (até obter margens negativas) e irradiação bem planejada, a recorrência de tumor tornou-se bastante rara. No passado, as recorrências chegavam a até 2% por ano após terapia de conservação mamária. No Massachusetts General Hospital, as taxas de recorrência são inferiores a 2% 8 anos após irradiação mamária total e reforço para o leito tumoral.

Alguns preconizaram mamografias a cada 6 meses após a conclusão da radioterapia. Esse acompanhamento intensivo não parece ser lógico. Recorrências em geral não aparecem até no mínimo 2 anos após o tratamento, e portanto monitoração intensiva precoce não faz sentido. Se o câncer de mama tiver sido excisado com margens livres e a radioterapia adjuvante concluída, uma recorrência pouco tempo após o fim do tratamento é muito improvável. Em minha experiência, a recorrência precoce, quando ocorre, é extensa e não sutil. Considerando-se esses fatos, obtemos uma nova mamografia “de referência” das duas mamas 6 meses após a conclusão da irradiação. Esse intervalo concede algum tempo para resolução da mama de modo que a compressão não seja desconfortável demais. Presume-se que ela tenha sido curada. Em conseqüência, esse é um exame de triagem assim como qualquer exame anual. Reconhecemos e esperamos distorção espiculada da arquitetura nesse primeiro exame (Fig. 18.34), e por isso não estamos surpresos nem preocupados quando a vemos. Se não houver razão para acompanhamento a curtos intervalos, a paciente só precisa retornar para seu exame anual de triagem.

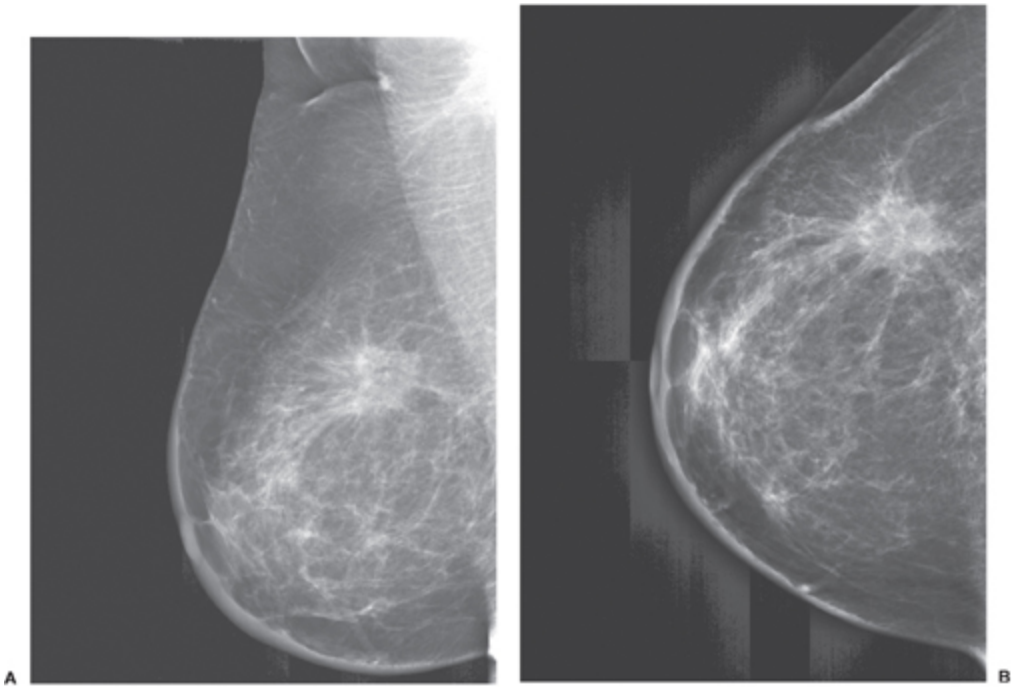

Fig. 18.34 Alteração espiculada deve ser esperada por um ano ou mais após cirurgia e radioterapia. O que parece ser uma massa espiculada nas incidências MLO (A) e CC (B) nesta paciente examinada 6 meses após a conclusão da radioterapia é simplesmente a alteração pós-cirúrgica esperada que persiste na maioria das mulheres tratadas de câncer de mama com excisão ampla (nodulectomia) e radiação.

Alguns preconizaram que mulheres tratadas de câncer de mama devem ser avaliadas como pacientes “diagnósticas”. Não encontramos justificativa para essa conduta. Em revisão de 45.035 exames de triagem, 43.454 (96%) eram de mulheres que não tinham história de câncer de mama. Um número adicional de 590 (1%) era de mulheres submetidas a mastectomia devido a câncer de mama e 991 (2%) eram de mulheres que foram tratadas com nodulectomia e irradiação devido a câncer de mama. Dentre os 43.454 exames de mulheres sem história de câncer de mama, 3.081 exames (7%) tiveram interpretações que geraram solicitações de que a paciente retornasse para avaliação adicional. Trinta e seis mulheres que haviam sido tratadas de câncer de mama por mastectomia foram reconvocadas (6%). Setenta e cinco mulheres submetidas a nodulectomia com irradiação em razão de câncer de mama foram reconvocadas (8%). Essas taxas de reconvocação não mostraram diferença estatisticamente significativa. As taxas de

reconvocação de mulheres que foram tratadas de câncer de mama não são maiores que as daquelas que jamais tiveram câncer de mama, e portanto não há razão para realizar rotineiramente avaliação diagnóstica dessas mulheres (51). Depois que o radiologista se torna confortável com alterações pós-terapêuticas, não há razão para que o acompanhamento de pacientes tratadas de câncer difira de algum modo daquele das que jamais tiveram câncer.

Calcificações na Mama Após Radioterapia

A análise de calcificações que surgem na mama após irradiação pode ser difícil. Embora a maioria dos cirurgiões atualmente procure excisar todas as calcificações evidentes na mamografia que possam indicar câncer de mama residual, não existem dados diretos em favor dessa conduta. Tal recomendação foi desenvolvida por inferência da importância aparente de margens livres na revisão patológica. Se calcificações tumorais persistirem após cirurgia, elas podem não ser afetadas por radiação ou sofrer reabsorção. Em algumas mulheres, calcificações aparecem após irradiação em locais onde não estavam presentes previamente. Não existe meio de saber se tais calcificações decorrem de câncer recorrente ou necrose do tumor original pela radiação, mas acredito que a última explicação seja mais provável.

Calcificações benignas ocorrem em aproximadamente um terço das mamas irradiadas, a partir de 2 a 3 anos após a conclusão da terapia. Podem surgir até 4 anos após o fim do tratamento (52). Esses depósitos distróficos benignos provavelmente decorrem da combinação de traumatismo cirúrgico e radiação. Em geral, são grandes e exibem contornos irregulares, com transparências centrais (Fig. 18.35), e sempre ocorrem no local de cirurgia.

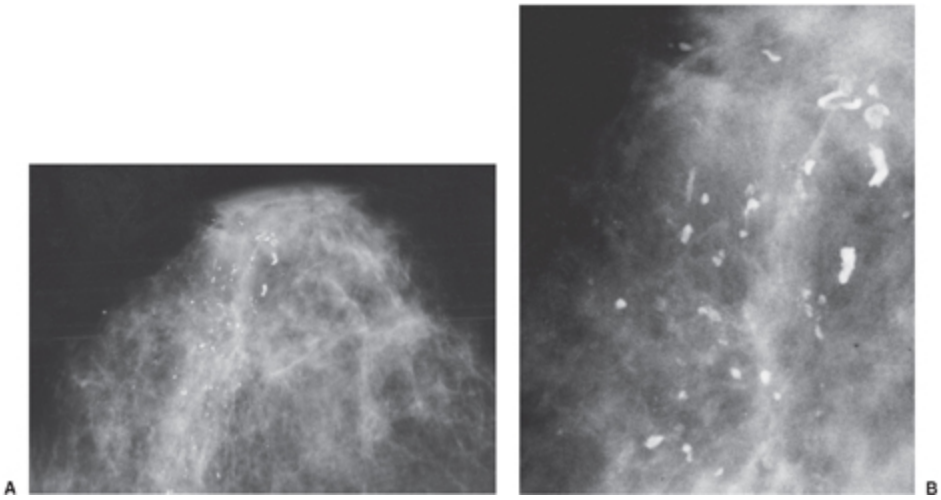

Fig. 18.35 Estas calcificações na incidência CC (A) surgiram após cirurgia e irradiação de câncer de mama. São grandes e grosseiras, e algumas exibem centros transparentes nesta ampliação fotográfica (B) e são típicas de depósitos distróficos benignos.

Calcificações de Suturas Após Radiação

É razoavelmente comum que suturas se calcifiquem após radioterapia. Em geral, são típicas, pois estão igualmente espaçadas ao longo da linha de sutura e os nós calcificados muitas vezes são evidentes (Fig. 18.36). Na nossa revisão desses casos, observamos que, dentre 355 mulheres tratadas de câncer de mama com radioterapia adjuvante, 42 (12%) apresentaram calcificações após o tratamento e 21 dessas (50%) eram claramente suturas calcificadas (6% do total de mulheres tratadas). Embora não se tenha elucidado a razão exata pela qual suturas se calcificam, propusemos que as suturas envolvidas provavelmente eram orgânicas (*gut*) e constituíam um substrato para depósito de cálcio e que os depósitos tinham tempo para se formar antes que as suturas fossem absorvidas porque a radiação retarda o processo de cicatrização e a reabsorção das suturas (53). Calcificações de suturas após uma biopsia com resultados benignos são extremamente incomuns na mama que não foi irradiada. Também podem ser encontradas em mulheres submetidas a cirurgias extensas, como mamoplastia redutora.

Câncer de Mama Recorrente Após Terapia Conservadora

Nos Estados Unidos, terapia conservadora passou a significar excisão do tumor com uma margem de tecido macroscopicamente normal ao seu redor (nodulectomia) com margens que são livres de tumor na análise histológica. Se a lesão for totalmente *in situ* (CDIS), a maioria dos cirurgiões não realiza dissecção axilar porque câncer verdadeiramente intraductal não consegue se propagar para os linfonodos axilares. Embora alguns atualmente preconizem biopsia de linfonodo sentinela em mulheres com CDIS, este não é o padrão de assistência. Se o CDIS for extenso, a coleta de amostra axilar pode ser uma boa idéia, uma vez que microinvasão é provável. Se a lesão for invasiva, o padrão tem sido realizar nodulectomia e dissecção axilar (Fig. 18.37) para remover linfonodos, que serão analisados a fim de determinar a probabilidade de doença sistêmica e a necessidade de tratamento sistêmico.

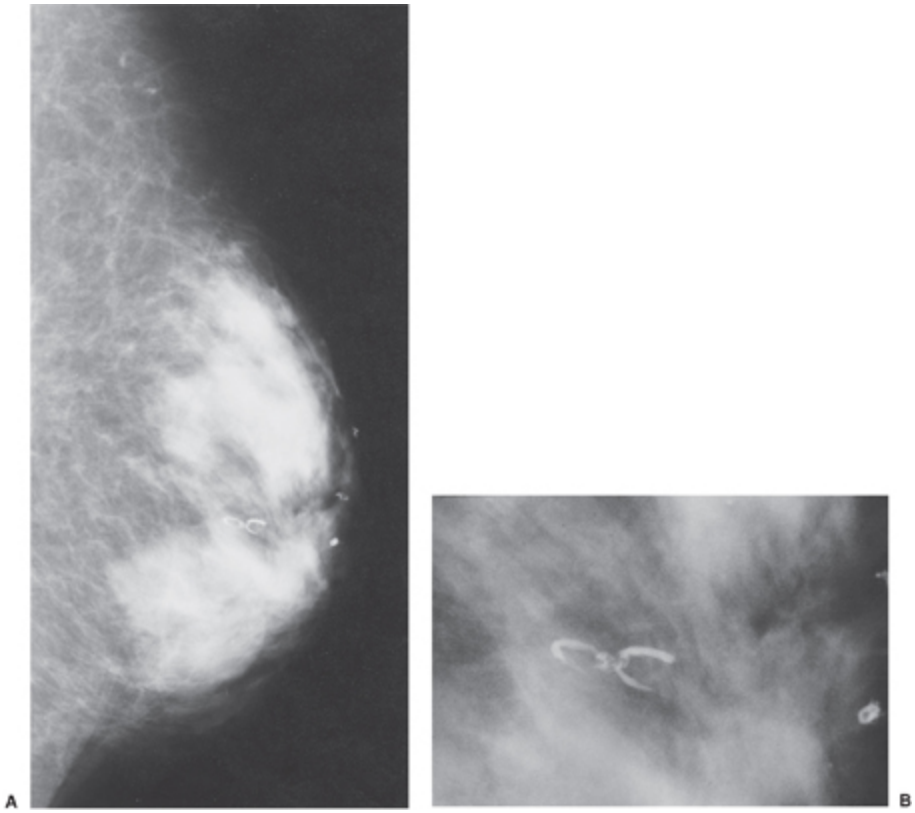

Fig. 18.36 O material de sutura pode calcificar-se após irradiação. Nesta paciente, os nós e até mesmo as pontas das suturas são claramente visíveis nas incidências lateral reta (A) e ampliada (B).

Biopsia de Linfonodo Sentinela

Estudos mostraram que a disseminação de células cancerosas da mama através dos vasos linfáticos parece ser um processo razoavelmente ordenado. A maior parte da drenagem linfática da mama segue para os linfonodos axilares. Embora de fato ocorra uma pequena percentagem de drenagem para os nodos mamários internos, a dificuldade em acessar esses nodos — e a probabilidade de que seu envolvimento raramente modifique o tratamento além do que é encontrado na axila — levou ao uso da biopsia de linfonodo sentinela para estadiamento primário dos linfonodos axilares. Células cancerosas parecem ascender progressivamente a cadeia de nodos axilares quando deixam a mama através dos vasos linfáticos. Os linfonodos sentinelas são os primeiros nodos nessa via de biopsia. Na maioria das vezes, são identificados por injeção de um corante vital ou por um marcador radioativo (ou ambos) na mama que abriga o tumor. Embora ainda exista controvérsia acerca do melhor local para a injeção, parece que a maior parte do material injetado flui primeiro para os nodos sentinelas. Esses podem ser detectados visualmente (pelo corante) ou por meio de uma pequena sonda que detecta a radioatividade. Então, os nodos sentinelas são removidos e avaliados à procura de câncer metastático. A biopsia de linfonodo sentinela tornou-se um substituto aceitável e desejável para dissecção axilar. A avaliação do nodo sentinela reflete precisamente o estado total dos linfonodos em 95% dos casos (54).

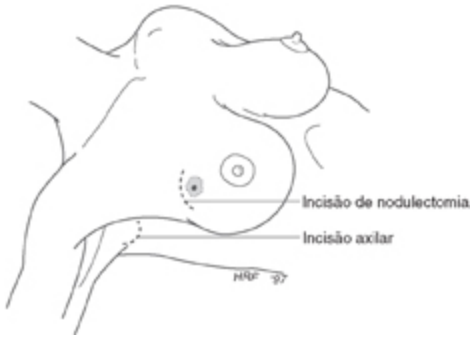

Fig. 18.37 Cirurgia com conservação da mama envolve excisão da lesão primária por meio de uma incisão sobre o câncer e uma segunda incisão para remover linfonodos axilares dos níveis I e II.

A inteireza da excisão primária de um câncer de mama exerce um impacto sobre o risco de recorrência. Como seria esperado, em um estudo que avaliou 503 pacientes, quanto maior a ressecção tecidual, menor foi o risco de tumor residual e menor o risco de recorrência na mama (39) (Quadro 18.1). A razão dessas falhas é que o tumor microscópico freqüentemente se estende além da borda aparente da lesão, e o cirurgião muitas vezes desconhece que o tumor foi secionado, com focos residuais permanecendo na mama. O cirurgião deve empenhar-se para ter margens da excisão livres de câncer antes da radioterapia a fim de reduzir o risco de câncer de mama recorrente. A mamografia pré-operatória deve ser avaliada para tentar determinar a extensão do câncer. Calcificações freqüentemente delineiam boa parte da extensão intraductal do tumor, mas é razoavelmente comum que o tumor não calcificado se estenda além das calcificações visíveis.

Muitos acreditam que todas as calcificações associadas a câncer devem ser excisadas a fim de reduzir a probabilidade de recorrência, embora, conforme mencionado, isto não tenha sido comprovado cientificamente. Se a radiografia do tecido excisado (obtida quando a lesão é impalpável) não parecer conter todas as calcificações evidentes na mamografia pré-operatória, uma mamografia pós-operatória (a técnica de magnificação pode ser útil) pode revelar depósitos residuais. Em um estudo que empregou a mamografia pós-operatória (55), 20 de 29 (69%) mulheres com calcificações residuais visíveis na mamografia pós-operatória apresentavam tumor residual. O fato de a mamografia não predizer completamente o tumor residual é enfatizado pela demonstração, no mesmo estudo, de que 4 das 13 mulheres que não tinham calcificações evidentes foram diagnosticadas com tumor residual (31%). Embora a mamografia ajude a predizer a presença de tumor residual após uma biopsia excisional, todos os dados sobre o manejo adequado e as decisões terapêuticas apropriadas se basearam na análise patológica das margens do tecido excisado, e não na mamografia. Se a avaliação histológica do tecido excisado mostrar que as

margens estão livres de tumor, então a menos que haja quantidades claramente significativas de calcificações residuais do câncer, ou calcificações residuais obviamente do tipo maligno, a nova excisão das calcificações não está indicada.

QUADRO 18.1

EXCISÃO PRIMÁRIA

	Tumorectomia (%)	Excisão Ampla (%)	Ressecção de Quadrante (%)
Pacientes	62	27	11
Tumor residual	41	14	7
Recorrência	15	7	5

Adaptado de Harris JR, Schnitt SJ, Connolly JL. Conservative surgery and radiation therapy for early breast câncer. Arch Surg 1987;122:754-755.

Além de avaliar a mamografia para tentar determinar a extensão do tumor, o tecido que é removido deve ter sua superfície coberta com tinta nanquim ou uma coloração semelhante de modo que, quando secionada em cortes menores para avaliação histológica, o patologista possa determinar o quão próximo das margens teciduais o tumor chega. Se o tumor estiver próximo da margem ou envolvê-la, a probabilidade de tumor residual significativo dentro da mama é alta.

Quando há câncer intraductal extenso com ou sem tumor invasivo, freqüentemente é impossível estimar a extensão do tumor que se propaga ao longo dos ductos segmentares. Como o patologista examina apenas uma parte muito pequena da margem do tumor, não é surpreendente que câncer, propagando-se através de ductos microscópicos, passe despercebido na amostra. Até mesmo quando as margens parecem livres, freqüentemente há câncer residual que não é reconhecido por ocasião de cirurgia ou pelo patologista (56,57).

Felizmente, câncer recorrente após terapia conservadora é razoavelmente incomum nos dias atuais. Com tratamento apropriado, atualmente menos de 2% de mulheres terão recorrência durante 10 anos de acompanhamento. Esse percentual caiu nos últimos anos desde a taxa de recorrência aproximada de 1 a 2% que era esperada a cada ano (10 a 15% em 10 anos). Acredita-se que essa melhora acentuada decorra da maior atenção a obtenção de margens livres, seleção de pacientes e observação da técnica terapêutica. Mendelson relatou que cânceres de mama recorrentes na mama irradiada não começavam a aparecer até 30 meses após o diagnóstico original (57) (Fig. 18.38). Esta tem sido nossa experiência. Testemunhamos apenas algumas recorrências precoces, e esses casos foram comprovados como tumores muito agressivos que rapidamente envolviam toda a mama.

Acompanhamento Após Terapia Conservadora

No passado, acreditava-se que mulheres com doença intraductal difusa estavam sob risco aumentado de recorrência após radioterapia. Estudos sugeriram que, se houvesse um componente intraductal extenso, o risco de recorrência aumentava. Agora parece que o risco aumentado de recorrência advinha do fato de que as células cancerosas haviam crescido ao longo dos ductos e que esses ductos não eram removidos por algumas nodulectomias. Isto representava tumor residual demais na mama para ser controlado pela radioterapia adjuvante, acarretando taxa de recorrência mais alta. Em conseqüência, é importante que todo CDIS e todas as calcificações que estejam potencialmente associadas a câncer (as calcificações geralmente residem no componente intraductal) sejam removidos. Alguns radiologistas preconizam o uso de mamografia com magnificação pós-nodulectomia para avaliar o leito tumoral à procura de calcificações que possam indicar tumor residual (58,59). Jamais se mostrou que essa conduta tenha algum efeito na sobrevida geral. Na nossa experiência, em geral está evidente na radiografia do tecido excisado se ainda há calcificações residuais. Não acreditamos que

mamografias pós-excisão rotineiras sejam necessárias. Incidências com magnificação são obtidas do leito tumoral se houver suspeita de calcificações residuais.

Conforme mencionado, a percentagem de mulheres em que haverá recorrência após nodulectomia e radioterapia diminuiu sobremodo de aproximadamente 10 a 15% dentro de 10 anos após tratamento para menos de 2%. Conforme mencionado, recorrências começam a surgir cerca de 2 a 3 anos após tratamento (60) e continuam a aparecer todo ano. Após cerca de 10 anos, se o tumor não tiver recorrido, a taxa de recorrência é ainda menor. Recorrências muito precoces (menos de 2 anos) são incomuns. Em nossa experiência prática, os poucos tumores que recorreram precocemente foram comprovados como rapidamente progressivos e teriam sido devastadores independentemente de o quão cedo a recorrência fosse detectada. Em conseqüência, obtemos uma nova mamografia de referência 6 meses após a conclusão da radioterapia e, então, a intervalos anuais. Não há dados em favor de acompanhamento mais freqüente, e exames de imagem rotineiros a intervalos de 6 meses são recomendados apenas se houver alguma dúvida sobre o primeiro exame pós-tratamento.

Seis meses após a conclusão da radioterapia é a época em que as alterações pós-terapêuticas evidenciadas pela mamografia tendem a atingir o auge, a mama já cicatrizou o suficiente para permitir alguma compressão e recorrência é extremamente improvável. Após esse exame, espera-se que a mama melhore ou permaneça igual. Não parece existir base científica para obter uma mamografia mais cedo a menos que haja uma preocupação clínica.

Na maioria das pacientes, as alterações pós-terapêuticas esperadas no exame após 6 meses não causam preocupação, e esse novo exame de referência é o primeiro, seguido por triagem anual. Como recorrências não começam a aparecer até pelo menos um ano adicional, não há justificativa para obter um exame mais cedo do que a próxima triagem anual a menos que surja uma questão antes. Se houver um achado duvidoso na

mamografia pós-tratamento inicial (é improvável que seja câncer recorrente), instituímos acompanhamento a intervalos de 6 meses. Se a alteração se resolver ou permanecer estável por 2 anos, retornamos para triagem anual. Embora o Standard for Diagnostic Mammography do American College of Radiology (ACR) declare que mulheres que foram tratadas de câncer de mama podem ser candidatas a acompanhamento mamográfico diagnóstico, não existe base científica para tal. Não observamos taxas de reconvocação mais altas para essas mulheres do que a mulher média avaliada em nosso programa de triagem (61).

Não há justificativa ou dados sólidos que apóiem um intervalo de triagem mais freqüente para mulheres submetidas a tratamento de câncer de mama. Se houver alguma dúvida sobre se um achado decorre de recorrência ou alteração pós-terapêutica, RM com gadolínio pode ser útil na análise das alterações mamárias pós-terapêuticas (62). Embora o tecido mamário biopsiado possa captar contraste nos primeiros meses após uma biopsia, isto geralmente ocorre em uma margem fina ao redor da cavidade da biopsia. Qualquer captação irregular fora dessa zona deve ser considerada como suspeita de doença residual. Heywang *et al*. verificaram que raramente havia alguma captação de contraste na RM 6 a 9 meses após cirurgia (63). Nas pacientes tratadas de câncer de mama há mais de um ano, Dao *et al*. observaram que todas as recorrências de câncer captavam gadolínio (64). No exame realizado mais de um ano após o tratamento, se a área anormal captar contraste, deve-se suspeitar fortemente de câncer recorrente.

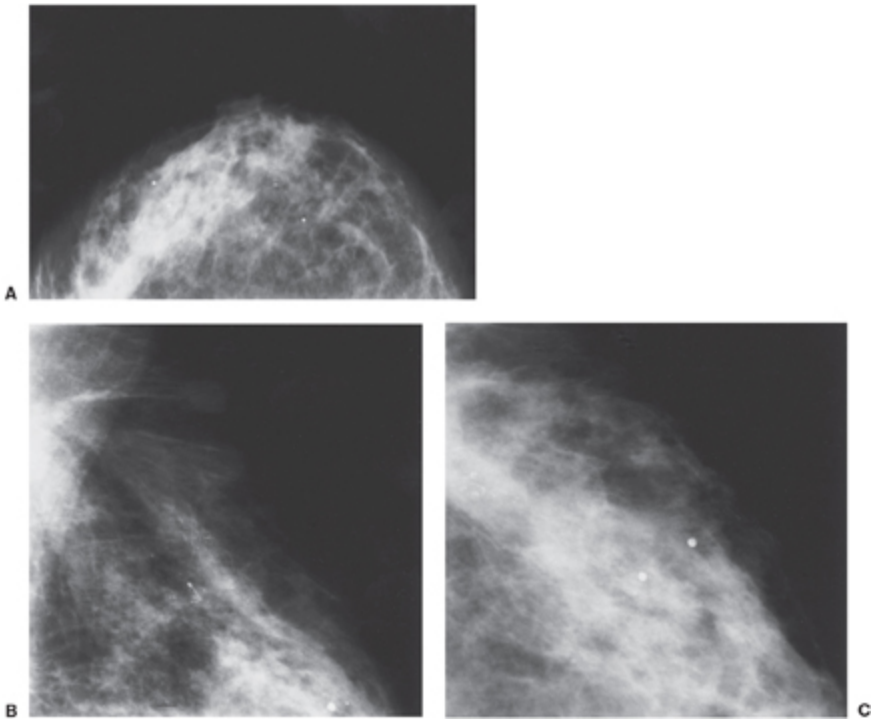

Fig. 18.38 Câncer de mama recorrente após radioterapia muitas vezes é difícil de detectar por mamografia se ele produzir apenas aumento da densidade. Esta paciente fora tratada 5 anos antes de um CDIS. Apesar de radioterapia, ela sofreu recorrência de um câncer invasivo. O câncer recorrente palpável estendia-se do mamilo ao quadrante superior externo mas causava apenas aumento difuso da densidade na incidência CC (A), que é imperceptível sem exames prévios (a outra mama fora removida devido a câncer prévio). Suspeita-se da recorrência pela mamografia em virtude das calcificações presentes nas incidências MLO (B) e CC (C). Calcificações no câncer de mama recorrente exibem aspecto semelhante ao produzido por um câncer primário.

Ultra-Sonografia

Embora alguns observadores preconizem o uso do ultra-som para avaliar a mama após tratamento, não existem dados em favor do seu uso rotineiro. A única situação em que poderia ser útil é na diferenciação entre uma estrutura cheia de líquido e uma estrutura sólida na região da cirurgia prévia. O primeiro quase sempre é um seroma ou hematoma que se desenvolve no início do período pós-operatório e, na maioria das vezes, pode ser acompanhado clinicamente sem a necessidade de ultra-som.

Acompanhamento e Triagem a Longo Prazo Após Tratamento

A triagem da mama tratada provavelmente é uma boa idéia. Embora acreditemos em princípio que a detecção antecipada de recorrências é valiosa (65,66), não encontramos dados de estudos realizados adequadamente para provar que a sobrevida geral seja influenciada pela detecção precoce de doença recorrente.

Como ainda há o potencial de surgir um novo câncer de mama e como a sobrevida final de uma paciente que desenvolve mais de um câncer de mama ao longo do tempo é determinada pelo estágio da pior lesão, a triagem do resto da mama conservada e da mama contralateral à procura de novos cânceres primários parece ser prudente.

Roubidoux *et al*. (67) reviram 69 casos em que um segundo câncer primário surgiu na mama oposta. A segunda lesão ocorreu sincronicamente em 49% das mulheres e subseqüentemente em 51%. Eles observaram que a segunda lesão tinha características morfológicas diferentes da primeira lesão em 67% dos casos. Se o primeiro tumor fosse uma massa, o segundo poderia apresentar-se como microcalcificações. Se o primeiro tumor fosse revelado por microcalcificações, o segundo tumor poderia apresentar-se como uma massa espiculada. Assim, a triagem de uma mulher que já foi tratada de câncer de mama não é diferente da triagem de qualquer outra mulher.

Detecção de Câncer de Mama Recorrente

Graças às modernas técnicas de tratamento, recorrências de câncer de mama na mama conservada são raríssimas. Em uma revisão de 669 pacientes que tiveram câncer de mama no estágio I ou II tratado no Massachusetts General Hospital entre 1992 e 2000, as taxas de recorrência mamárias daquelas cujas excisões cirúrgicas produziram margens livres (ausência de tumor dentro de 2 mm da margem corada) foram inferiores a 2% (68) após

10 anos. Se as margens forem livres por ocasião da excisão, recorrências após radioterapia bem administrada devem ser muito escassas.

O câncer de mama recorrente pode ser difícil de reconhecer na mamografia (ver Fig. 18.38A) (69). Em virtude da densidade aumentada provocada por edema e de fibrose causada pela radiação, da distorção da arquitetura ocasionada pela cirurgia e da incapacidade de obter compressão ideal da mama, a mamografia detecta cerca de 60% dos casos recorrentes. Stomper *et al*. relataram que 35% de 45 cânceres recorrentes foram detectados apenas por mamografia (69). Greenstein *et al*. encontraram resultados semelhantes (70). Na série deles, dentre 1.145 mulheres tratadas de câncer, 102 foram submetidas a uma biopsia para avaliar possível recorrência. Aproximadamente um terço das lesões suspeitas foram diagnosticadas como câncer recorrente (38/102). Dentre as 58 mulheres cujo câncer recorreu que também foram submetidas a uma mamografia, 13 (34%) foram detectadas apenas pela mamografia. Oito (21%) eram evidentes na mamografia e no exame físico, mas 17 (45%) foram suspeitadas clinicamente e não eram evidentes pela mamografia. Assim, o acompanhamento após tratamento deve incluir exame clínico além de mamografia.

Algumas recorrências são evidentes pelo aparecimento de novas microcalcificações (71,72). Em geral, essas não são difíceis de distinguir das calcificações distróficas benignas que são relativamente comuns na mama após radioterapia (ver Figs. 18.35 e 18.38). Caso surjam calcificações finas (menos de 0,5 mm), lineares ou heterogêneas, elas devem ser consideradas uma recorrência provável (ver Fig. 18.38B,C). As microcalcificações de doença nova ou recorrente freqüentemente exibem a mesma morfologia daquelas vistas no câncer primário.

O aparecimento de uma massa como sinal de recorrência não é habitual, mas uma imagem mal definida e com densidade aumentada deve suscitar preocupação. Como já foi mencionado, as alterações máximas da irradiação (distorção, densidade, espessamento trabecular e cutâneo) devem ocorrer

aproximadamente seis meses após o término do tratamento. Essas alterações devem estabilizar ou melhorar em estudos subseqüentes. Se evoluírem, deve-se suspeitar de recorrência.

Pode ser difícil identificar infecção na mama tratada, e a apresentação clínica provavelmente ditará o tratamento. Espessamento cutâneo superior a 3 a 4 mm decorrente apenas de radioterapia é incomum, e deve-se suspeitar de outras causas.

A radiação não protege a mama de um câncer futuro, pois atinge apenas o tumor que já está presente. Novos cânceres primários podem ocorrer na mama irradiada bem como na mama contralateral, a qual, conforme mencionado, deve ser submetida a triagem meticulosa com mamografia anual.

Como as taxas de recorrência modernas são tão baixas, não está definido se o uso rotineiro de testes de triagem dispendiosos se justifica. Alguns preconizam o uso de tomografia de emissão de pósitrons para avaliar mulheres que tenham marcadores tumorais crescentes (73), e a RM (74) pode revelar câncer de mama residual e recorrente, mas é improvável que tais exames ofereçam alguma vantagem significativa quando realizados como acompanhamento rotineiro.

Com que Freqüência a Paciente Tratada por Nodulectomia e Irradiação Deve Ser Acompanhada com Mamografia?

Considero as muitas e variadas respostas a esta pergunta confusa. Acredito ser geralmente aceito que recorrências na mama após nodulectomia e irradiação são raríssimas nos primeiros 2 anos após tratamento. Mendelson documentou esse fato de maneira elegante na sua revisão de 110 pacientes (75) (Fig. 18.39). Em seu estudo, seis mulheres (5,5%) tiveram uma recorrência, que surgiu entre 30 e 48 meses depois. Em conseqüência, não está claro por que ela recomenda triagem mais freqüente (a cada 6 meses) após a conclusão da radioterapia e, depois, triagem menos freqüente (anual). Seus dados sugerem que não há vantagem na realização de triagem

mais freqüente no início. Acredito que a razão pela qual muitos preferem triagem mais freqüente após a conclusão da radioterapia é porque as alterações pós-cirurgia e pós-radioterapia “normais” vistas por mamografia os deixam desconfortáveis. Esta é apenas uma questão de experiência. Depois que o radiologista se torna confortável com alterações pós-terapêuticas e as espera no primeiro exame após a conclusão da radioterapia, elas deixam de ser motivo de preocupação. Se a mama tiver sido tratada adequadamente (margens livres e dose apropriada), uma recorrência precoce não será sutil. Em nossa experiência, recorrências precoces (dentro de 1 a 2 anos após a conclusão do tratamento) são explosivas. A mama é ocupada por câncer em um período de tempo muito curto. Felizmente, isto é muito incomum. Não há razão para realizar triagem mais freqüente do que a anual, a partir de 6 meses após a conclusão da radioterapia. Esse intervalo inicial visa apenas a dar uma chance para resolução de parte do edema. Dada a baixíssima taxa de recorrência associada a tratamento apropriado, não vemos razão para utilizar RM no acompanhamento rotineiro das pacientes tratadas.

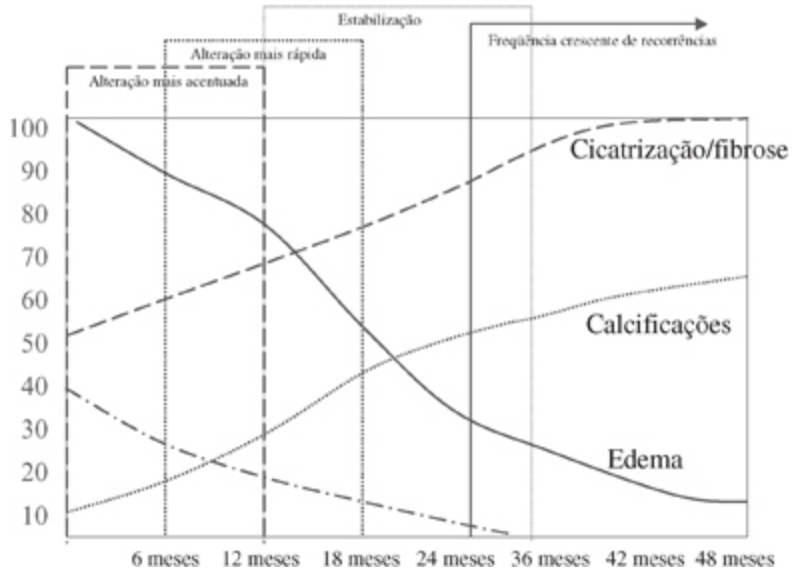

Fig. 18.39 Alterações após nodulectomia e irradiação mamária total. Os dados de Mendelson sugerem que recorrências não começam a surgir até aproximadamente 2 anos após o tratamento, como mostra este gráfico. (Adaptado de Mendelson EB. Evaluation of the postoperative breast. Radiol Clin North Am 1992;30:107–138.)

Radiação e Risco de um Novo Câncer de Mama

Uma preocupação entre mulheres submetidas a radioterapia é o possível aparecimento no futuro de leucemia ou tumores, como sarcomas, no campo irradiado ou próximo dele. Como a mama contralateral recebe radiação difusa proveniente da mama submetida a tratamento, descreveram-se algumas preocupações de que a incidência de câncer contralateral pudesse aumentar após radioterapia. Esse não parece ser o caso na maioria das mulheres. Pelo menos um estudo mostrou que em mulheres com idade de 45 anos ou mais, não parece haver nenhum aumento da incidência de carcinoma de mama contralateral com a dose de 100 a 300 rad (3 Gy) que a mama contralateral recebe por difusão durante radioterapia (76). Em mulheres mais jovens, houve um pequeno aumento do risco.

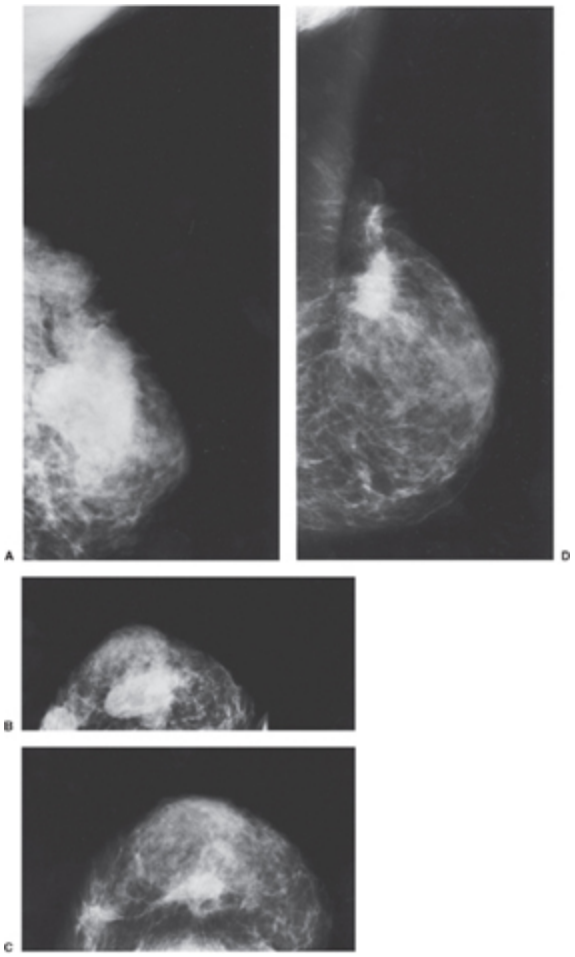

Fig. 18.40 Quimioterapia neoadjuvante antes de cirurgia pode reduzir ou eliminar qualquer tumor visível na mama. Esta paciente tinha um câncer T3 que ocupava boa parte da mama, como é evidente nas incidências MLO (A) e CC (B). O exame foi limitado pela rigidez da mama. Ela foi tratada com quatro ciclos de quimioterapia, e 5 meses depois a mamografia repetida demonstrou redução acentuada do volume do tumor e amolecimento da mama, evidentes nas incidências MLO (C) e CC (D).

A Mama Após Quimioterapia Primária (Neoadjuvante)

Alguns cânceres de mama grandes (T3) são extensos demais para ser excisados e alguns são até extensos demais para permitir uma mastectomia sem o risco de deixar uma carga tumoral excessiva. Tem-se usado quimioterapia primária para reduzir o tamanho da doença local e permitir mastectomia bem-sucedida (em geral, seguida por radiação da parede torácica) e, em algumas mulheres, permitir nodulectomia e radiação. Em um estudo de Bonadonna *et al*. (77), a quimioterapia "neoadjuvante" primária foi capaz de reduzir o tamanho dos cânceres entre 127 de 165 mulheres para menos de 3 cm, tornando possível o tratamento conservador da mama. O grau de resposta do tumor é inversamente proporcional ao seu tamanho. Eles observaram que cânceres que eram negativos para receptores hormonais tinham maior probabilidade de responder melhor.

Com freqüência, pode-se visualizar a resposta do tumor na mamografia. Observamos reduções significativas do volume tumoral na mamografia (Fig. 18.40). Se o tumor for moderadamente pequeno desde o início, é possível que ele desapareça totalmente na mamografia.

Segel *et al*. verificaram que 78% de cânceres tratados com quimioterapia antes de excisão ou mastectomia tiveram uma resposta moderada ou excelente (78). Dos 60 cânceres monitorados, 17 mostraram excelente resposta; 88% desses cânceres desapareceram totalmente na revisão patológica. O National Surgical Adjuvant Breast and Bowel Project (NSABP) mostrou que muitos tumores encolhem de tamanho com a quimioterapia neoadjuvante, e até 30% desaparecem radiograficamente. O NSABP também mostrou que a sobrevida não foi comprometida pela

conduta de deixar o tumor na mama e tratá-lo primeiro com quimioterapia sistêmica. Deixar o tumor na mama é seguro (ele é removido após conclusão da quimioterapia) e, embora os estudos iniciais não tenham testado a hipótese, permite que o oncologista monitore o tratamento, possibilitando aumento da sobrevida por modificação do tratamento se o tumor não responder.

MAMOPLASTIA DE AUMENTO: IMPLANTES MAMÁRIOS

O uso de implantes de gel de silicone para aumento das mamas foi descrito pela primeira vez em 1962 (79). Estima-se que, durante os últimos 30 a 40 anos, cerca de 1 a 2 milhões de mulheres nos Estados Unidos tenham se submetido a aumento estético das mamas ou procedimentos de reconstrução após mastectomia e tenham implantes mamários de silicone (80). Os números atuais provavelmente são bem maiores. Os procedimentos de aumento e reconstrução evoluíram ao longo dos anos. A injeção de parafina ou silicone livre era praticada no passado, mas atualmente é ilegal nos Estados Unidos. O material estava livre para migrar pelo corpo, e muitas mulheres desenvolveram granulomas e calcificações em conseqüência dessas injeções (Fig. 18.41), o que prejudica intensamente o exame clínico da mama e a mamografia.

A mamoplastia de aumento tornou-se comum com o desenvolvimento dos implantes de silicone. Os implantes mais comumente usados consistem em bolsas de borracha de silicone (conchas) que continham solução salina ou gel de silicone. Até que a Food and Drug Administration (FDA) banisse seu uso, a colocação de um implante de gel de silicone era o principal método de aumento da mama e reconstrução após mastectomia.

Embora essas próteses mamárias estivessem em uso desde a década de 1960, a FDA determinou em 1992 que os fabricantes não haviam demonstrado sua segurança de maneira satisfatória. A FDA estava preocupada com o fato de que, a despeito da ausência de evidências conclusivas de dano significativo, havia um número suficiente de

problemas potencialmente associados a implantes para justificar a limitação do seu uso. A implantação de próteses de gel de silicone na mamoplastia de aumento ou cirurgia reconstrutora ficou sob regulação estrita. Qualquer aplicação de implantes tinha de se enquadrar dentro de um estudo clínico, e era necessário apresentar documentação completa para cada implante.

Implantes de Silicone São Nocivos?

Houve relatos isolados de ocorrência de doenças do tecido conjuntivo em mulheres com implantes. Em um relato, cinco mulheres com esclerodermia também tinham implantes (81). Outros relatos sugeriram artropatias após a colocação de implante (82). A dificuldade reside em determinar se esses casos são relações de causa-e-efeito ou apenas associações aleatórias. Estudos sugeriram que o silicone não é totalmente inerte, mas poderia ter propriedades antigênicas. A sílica também pode ocorrer em associação ao silicone, potencialmente resultando em silicose.

A maior preocupação foi levantada sobre a possibilidade de que implantes podem estimular reações auto-imunes e síndromes reumatóides, mas não há nenhuma prova científica a esse respeito. Pelo menos duas revisões não demonstraram aumento da prevalência de tais doenças entre mulheres com implantes. Em um estudo (83), 749 mulheres com implantes foram acompanhadas por uma média de 7,8 anos após a implantação. Elas foram comparadas com 1.498 controles. Cinco mulheres no grupo com implante e 10 no grupo controle desenvolveram problemas do tecido conjuntivo (RR 5 1,06). Dentre as mulheres com implantes, 25 tiveram artrite, ao passo que 34 controles foram acometidas (RR 5 1,35).

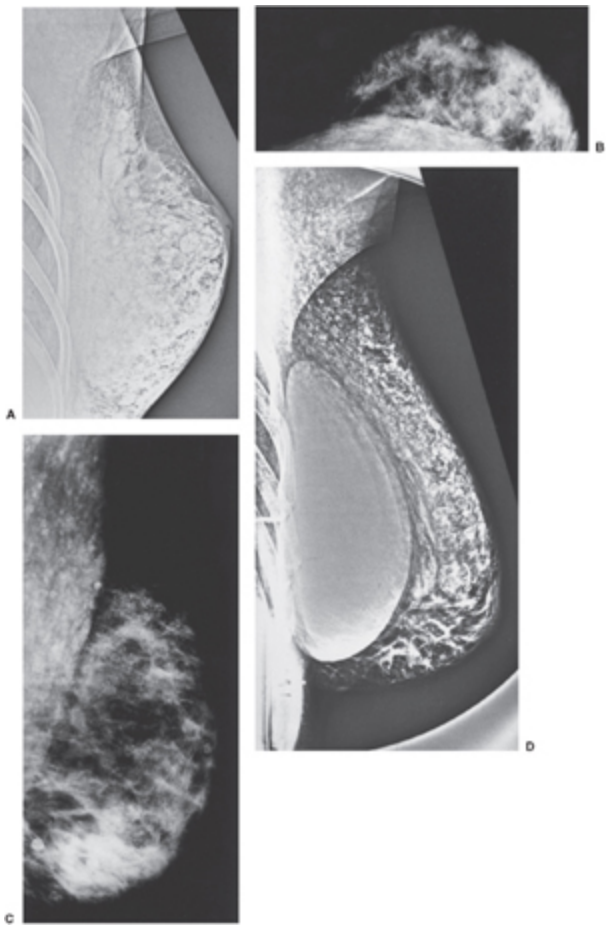

Fig. 18.41 Injeção de silicone livre (A). Estas densidades calcificadas nesta xerorradiografia em modo negativo são granulomas de silicone que se formaram em decorrência da injeção de silicone livre. Múltiplos granulomas de silicone calcificados são vistos na incidência CC (B) e se estendem à axila na incidência MLO (C) nesta mulher de 49 anos que recebeu injeções de silicone livre 28 anos antes da mamografia. (D) Esta paciente recebeu injeções de silicone que formaram granulomas calcificados. Depois, ela recebeu um implante para aumento adicional.

Em um segundo estudo envolvendo 87.501 mulheres (84), 876 tinham implantes de gel de silicone. Outras 170 tinham implantes de solução salina e 67 tinham uma combinação dos dois. Após acompanhamento médio de 9 anos após a implantação, apenas 3 das 516 mulheres com doenças do tecido conjuntivo tinham implantes. Uma mulher possuía um implante com gel; outra, um implante de solução salina; e a terceira, um implante de combinação. Não se observou associação entre implantes e doenças do tecido conjuntivo.

Os problemas mais comuns diretamente atribuíveis a implantes envolvem as mesmas complicações esperadas de um procedimento cirúrgico em que uma prótese é implantada (85). Podem ocorrer complicações pós-cirúrgicas como sangramento e infecção, e, a exemplo de qualquer corpo estranho, alguns indivíduos toleram implantes e outros não. Também parece que a concha de silicone se degrada com o tempo. Um implante novo suporta até 90 kg de pressão, mas com o tempo a resistência diminui e em algumas mulheres a concha parece desintegrar-se, aumentando a probabilidade de ruptura.

Em um estudo de acompanhamento de 749 mulheres, Gabriel *et al*. verificaram que 208 (27,8%) foram submetidas a uma cirurgia relacionada com o implante durante um período de acompanhamento médio de 7,8 anos (faixa, 0 a 28) (86). O problema mais comum foi contratura capsular, que ocorreu em 15% das mulheres. Ruptura do implante ocorreu em 3,9%. Diversos problemas, incluindo hematomas e formação de abscesso, podem surgir no início após a implantação. Na contratura capsular, miofibroblastos podem ser responsáveis por dor e formação de cápsula, que pode produzir um implante duro. Contudo, a contratura capsular continua a ser um diagnóstico clínico.

Não há dúvida de que mulheres com implantes são expostas a silicone sistemicamente. Nossos estudos preliminares mostraram que silicone é encontrado no sangue de mulheres com implantes, e, usando espectroscopia por ressonância magnética, detectamos silicone no fígado dessas mulheres pacientes. A ressonância magnética de amostras sanguíneas mostra que a composição química do silicone no sangue é modificada a partir do polímero do gel (87). Não está claro se o implante precisa romper-se para que silicone seja detectável no sangue ou no fígado. Além de possivelmente representar um meio de determinar se houve ruptura do implante, esse trabalho também demonstrou que o polímero do gel pode ser quimicamente modificado pelo corpo. Resta determinar a importância disso. Caso se demonstre que os problemas relacionados com exposição a silicone são

reais, a espectroscopia pode constituir um meio mais objetivo de avaliar tal exposição.

Em 1998, uma revisão feita por quatro especialistas convocados pelo Juiz Pointer para analisar as evidências científicas acerca de implantes de gel de silicone (88) não encontrou evidências de doenças do tecido conjuntivo ou outras afecções sistêmicas oriundas de implantes. Como esse estudo pode ser utilizado em todos os casos médico-legais, o litígio parece ter diminuído consideravelmente. Não obstante, como alguns ainda acreditam que surgem problemas quando o corpo é exposto ao gel de silicone por ruptura do implante, persiste o interesse em determinar se uma ruptura ocorreu.

Tipos de Implantes

Existem numerosos tipos de implantes. A maioria consiste em uma concha de silicone preenchida por gel de silicone ou solução salina. A concha é uma borracha de silicone feita de polidimetilsiloxano ou polidifenilsiloxano. O gel consiste em polímeros de silicone entrecruzados. O outro tipo importante de implante é a concha preenchida com solução salina. Podem-se encontrar ainda combinação dos dois (uma concha dentro da outra). Colocando-se um implante de silicone dentro de um implante de solução salina (Fig. 18.42), pode-se introduzir a solução salina na sala de cirurgia para ajustar o tamanho do implante. Pode haver diversas válvulas que permitem ajuste do tamanho do implante contendo solução salina. As válvulas podem ser palpáveis e confundidas com uma massa. Também podem ser evidentes na mamografia (ver Fig. 18.42A).

Contratura Capsular e Revestimento de Poliuretano

Tornou-se óbvio há anos que implantes não são totalmente inertes do ponto de vista biológico. Em 20% ou mais de mulheres, uma cápsula fibrosa se forma ao redor do implante (89). A cápsula pode contrair-se (contratura

capsular), tornando o implante muito duro e de formato irregular. No início e em meados da década de 1980, envidaram-se esforços para reduzir a probabilidade de contratura capsular por meio de uma nova textura ou cobertura da superfície do implante com materiais escolhidos para deter o processo de contratura. Uma medida foi modificar a textura da superfície da concha de borracha de silicone geralmente lisa (ver Fig. 18.42B). Outra técnica envolveu a aplicação de uma espuma de poliuretano à superfície do implante. O princípio era fornecer aos tecidos mamários uma matriz irregular dentro da qual eles poderiam crescer, na tentativa de reduzir as cicatrizes lineares que geravam uma cápsula dura e contratura.

O uso de poliuretano intensificou as preocupações em torno de exposição ao silicone. Esse revestimento parece produzir uma reação prolongada do tipo corpo estranho, pois o poliuretano sofre degradação biológica (79). O que aparentemente não foi previsto é que um dos produtos de degradação hidrolítica da espuma de poliuretano é a substância química 2,4-diaminotolueno (TDA), que se mostrou capaz de produzir câncer de fígado em animais de laboratório (90). Outro produto em potencial de degradação do poliuretano, diisocianato de tolueno (TDI), e o próprio poliuretano também foram implicados em cânceres em animais de laboratório. Outro problema criado pelo uso de poliuretano é que o crescimento do tecido para dentro do revestimento dificulta extremamente sua remoção completa. Até onde sabemos, nenhum desses problemas foi relatado em seres humanos.

Posição dos Implantes Dentro e Atrás da Mama

A técnica cirúrgica de colocação de implantes varia (91). Os implantes podem ser posicionados através de incisões inframamárias, através de incisões periareolares ou a partir da axila. Existem duas localizações principais em relação ao tecido mamário onde implantes são posicionados.

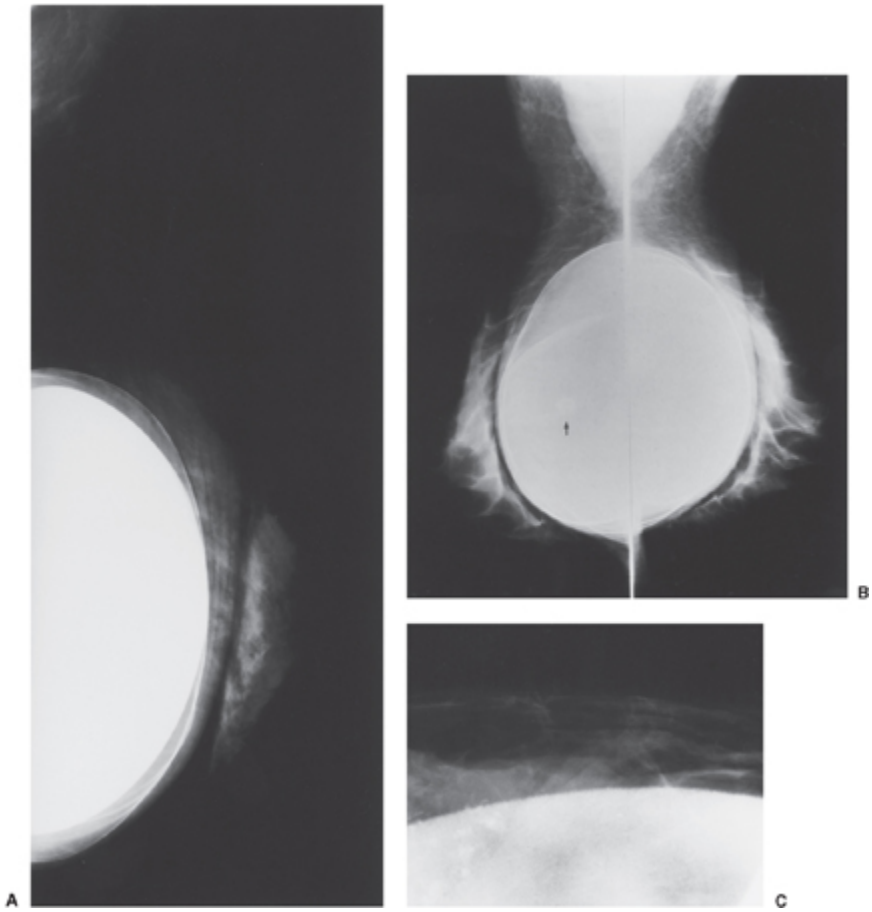

Fig. 18.42 Implante de dupla luz na mamografia. (A) Alguns implantes, como este, possuem uma concha interna que contém gel de silicone (radiodenso) com uma concha externa que é preenchida com solução salina (menos densa). Válvulas no implante podem ser palpáveis e visíveis na mamografia. (B) A válvula neste implante preenchido com solução salina é visível na incidência MLO (seta). (C) Este implante exibe superfície texturizada que é visível na mamografia como irregularidade fina. A textura é uma tentativa de reduzir o aparecimento de contratura capsular.

Localização Retroglandular (Subglandular)

A maioria dos implantes é posicionada na localização retroglandular. O implante é posicionado atrás do tecido mamário mas em frente do músculo peitoral maior (Fig. 18.43).

Localização Retropeitoral

Em outra tentativa de reduzir formação e contratura capsulares que comumente ocorrem em torno de implantes retroglandulares, muitos implantes são posicionados atrás do músculo peitoral maior em uma localização subpeitoral (Fig. 18.44). A teoria para essa posição era que o movimento do músculo sobre a superfície do implante reduziria a probabilidade de contratura capsular. O implante retropeitoral é preferível para mamografia porque facilita a visualização de deslocamento do implante (ver Cap. 10) e permite melhor compressão da mama para detecção de câncer.

Encapsulação Fibrosa de Extravasamento de Gel e Contratura Capsular

Estimou-se que 20 a 50% dos implantes de silicone se tornam circundados por uma camada de tecido conjuntivo fibroso. A contratura dessa cápsula pode distorcer o implante, tornar sua consistência dura e provavelmente causar dor. A contratura pode surgir semanas a anos após a colocação do implante. Era tratada no passado por capsulotomia fechada, em que o médico comprime manualmente o implante na tentativa de romper a cápsula sem romper a concha de silicone.

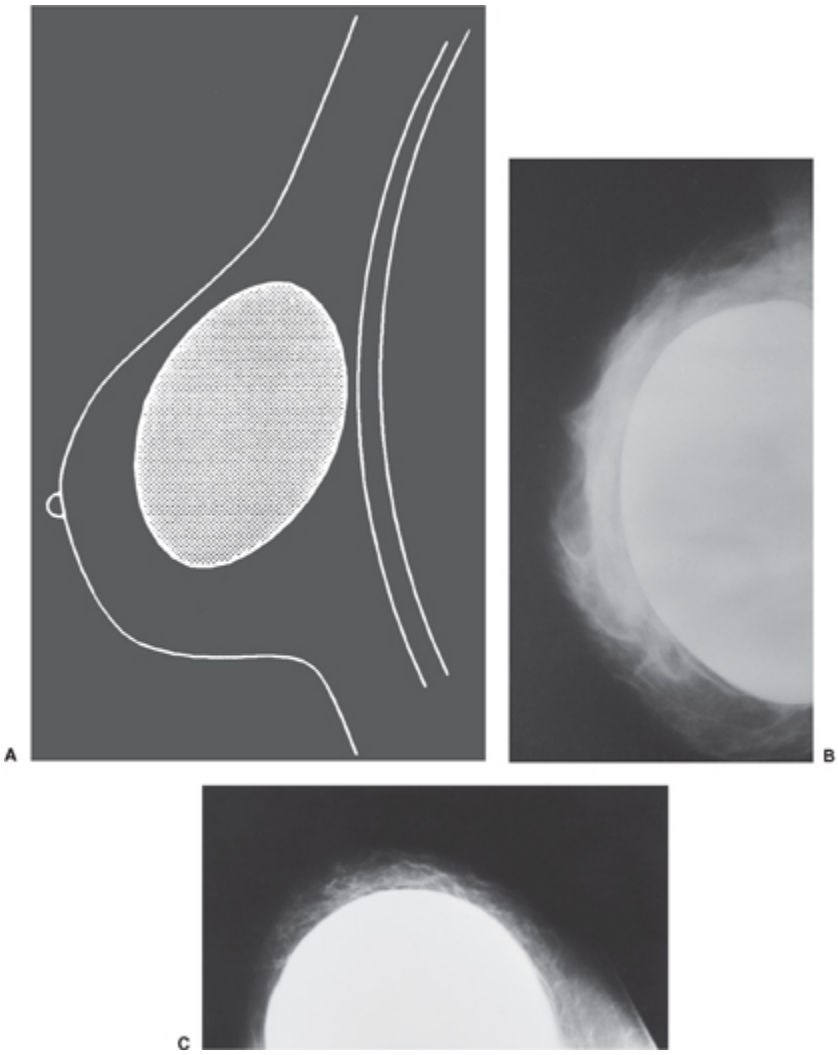

Fig. 18.43 Implante retroglandular (pré-peitoral). O implante é posicionado atrás do tecido glandular da mama mas na frente do músculo peitoral maior no esquema (A) e nesta incidência MLO (B). O implante está imediatamente atrás do tecido glandular e anterior ao músculo peitoral, de modo que o músculo não é visível na incidência CC (C).

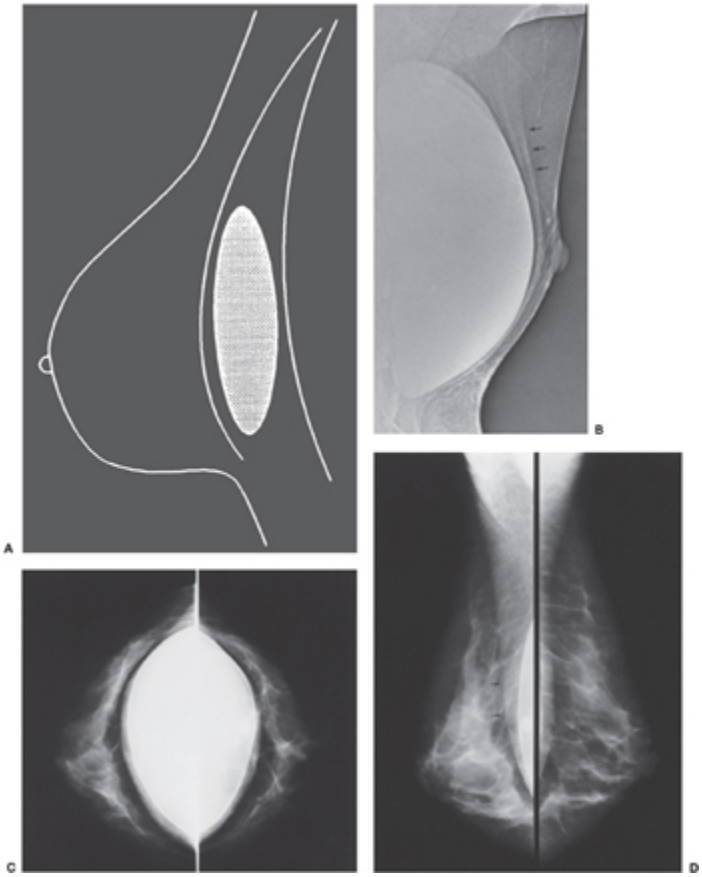

Fig. 18.44 Implante retropeitoral. O implante é colocado atrás do músculo peitoral, conforme visto no esquema (A) e nesta xerorradiografia lateral (B). O músculo peitoral maior é visível logo à frente do implante (C) nestas incidências CC de implantes salinos. A mama foi tracionada para a frente, e o implante deslocado quase não é visível atrás do músculo peitoral maior (setas) da mama esquerda nestas incidências MLO de implantes retropeitorais (D).

A causa exata da encapsulação é incerta. Gotículas de silicone foram demonstradas no tecido conjuntivo fibroso que se forma ao redor de muitos implantes (92). Está bem estabelecido que o silicone é capaz de atravessar a concha de silicone intacta, que atua como uma membrana semipermeável, do implante e penetrar o tecido circundante. O gel de silicone é um co-polímero composto predominantemente de polidimetilsiloxano (PDMS) e vinilmetilsiloxano. Os grupos vinil são parcialmente entrecruzados, formando uma estrutura de gel 3D (93). Como os grupos são entrecruzados apenas parcialmente, o implante também contém algum PDMS livre. Mostrou-se que o PDMS livre é capaz de atravessar a concha intacta do

implante até o interior do tecido mamário adjacente (94,95). Embora isto tenha sido chamado “extravasamento de gel”, na verdade não é o gel que atravessa, mas o silicone livre não polimerizado. Pode ser que esse extravasamento de silicone estimule a produção de colágeno em torno do implante, resultando na formação de cápsula fibrosa e contratura capsular. De outro modo, a contratura capsular pode ser apenas uma reação de corpo estranho ao próprio implante. O extravasamento de gel e o silicone livre estiveram associados à formação de granulomas e a adenopatia.

A contratura fibrosa pode tornar um implante outrora maleável em um objeto esférico duro que pode distorcer a mama e gerar desconforto para a paciente. Também dificulta, e muitas vezes impossibilita, deslocar o implante para permitir compressão da mama durante mamografia para detecção de câncer.

Ruptura e Deformidades dos Implantes

Muitas preocupações foram geradas em torno de ruptura do implante. A ruptura potencialmente expõe a mama e o corpo a grandes quantidades de gel de silicone. Embora ainda não se tenha demonstrado que isso de fato é perigoso, muitos médicos recomendam que implantes rotos sejam removidos (explantados).

A ruptura de um implante pode ser dramática ou totalmente insuspeita. Implantes de solução salina rotos murcham rapidamente. A concha de borracha de silicone de um implante de gel de silicone pode lacerar-se, e o gel, que é extremamente viscoso, pode ser literalmente borrifado nos tecidos circundantes (Fig. 18.45A–E). O silicone expelido em algumas rupturas parece manter alguma coesão e é visível como glóbulos, alguns dos quais formam granulomas (ver Fig. 18.45F,G); em alguns casos, o silicone forma massas irregulares (ver Fig. 18.45H).

Existem outras formas menos óbvias de ruptura de implante. Sua manifestação é influenciada pela presença ou não de encapsulação fibrosa do implante e pela relação entre a ruptura do implante e a cápsula. Contudo,

em muitos casos o momento de ruptura é indeterminado. Pode ocorrer uma laceração e a concha pode apenas retrair-se devido à sua própria elasticidade para o meio do gel, enquanto o gel permanece razoavelmente contido atrás da mama.

Definiram-se vários tipos de deformidade e ruptura de implantes (Fig. 18.46). Como muitos implantes possuem uma cápsula fibrosa parcial ou total que se forma ao seu redor, silicone pode extravasar para o tecido circundante a partir de um implante roto (ruptura extracapsular) ou ser contido dentro da cápsula fibrosa (ruptura intracapsular).

Além de ruptura, implantes podem ser deformados e distorcidos por pressões teciduais e pela reação fibrótica de formação capsular. Isto pode produzir ondulações no contorno do implante e pregas na concha que se projetam para dentro do gel, formando pregas radiais. As últimas às vezes são difíceis de distinguir de uma ruptura com a concha colapsando para dentro do gel (96). Dada a importância de ruptura do implante, o desafio do diagnóstico por imagem é diferenciar entre implantes distorcidos com conchas intactas e aquelas que de fato se romperam (ver a seção seguinte).

Implantes e Câncer: Risco e Detecção

Implantes e Risco de Câncer de Mama

Descreveu-se o temor de que implantes pudessem induzir câncer na mama, porém isto jamais foi demonstrado em seres humanos. Em certas linhagens de ratos, a colocação de um objeto estranho duro embaixo da pele resulta no desenvolvimento de sarcomas de tecidos moles, e alguns pesquisadores sugeriram que o gel de silicone causa plasmocitomas em animais de laboratório. Tais problemas nunca foram documentados em seres humanos à exceção de relatos isolados. Conforme mencionado, implantes revestidos de poliuretano podem liberar TDA, que se mostrou ser capaz de causar câncer hepático em camundongos e ratos (90). Embora esse problema ainda não tenha sido demonstrado em seres humanos, a preocupação permanece,

sobretudo à luz do fato de que o revestimento não parece degradar-se ao logo do tempo e é muito difícil remover esses implantes completamente porque eles foram destinados a incentivar os tecidos a crescer para dentro do revestimento.

Felizmente, os implantes não parecem aumentar o risco de câncer de mama. Em um estudo canadense, a presença de implantes parece ter reduzido o risco de câncer em 50% (97). Vieses nesse estudo impedem a dedução de conclusões absolutas, mas ao menos não há evidências de aumento de câncer de mama. Outros estudos também não conseguiram demonstrar nenhum aumento do risco de câncer de mama devido a implantes (98). Alguns dados muito preliminares sugerem que o soro de algumas mulheres com implantes pode destruir células de câncer de mama *in vitro* (Garrido L, comunicação pessoal, 1997). Se isto for verdade, as implicações são enormes, mas esta questão permanece aberta.

Implantes e Detecção de Câncer de Mama

Mostrou-se que implantes podem interferir na detecção de câncer de mama pela mamografia. O implante pode reduzir a capacidade da mamografia de visualizar os tecidos da mama por bloqueio da transmissão de raios X. Isto é exacerbado pela rigidez da mama se houver contratura capsular (99). Um estudo sugeriu que, em decorrência de implantes, cânceres podem ser detectados em um estágio mais avançado do que em mulheres que não têm implantes (100). Nesse estudo, 65% das mulheres que tinham implantes e câncer invasivo apresentavam linfonodos positivos por ocasião do diagnóstico (nenhum caso foi descoberto apenas por mamografia), enquanto apenas 28% de um grupo paralelo de mulheres sem implantes tinham nodos positivos. Esse estudo foi contestado por outra revisão em que 33 mulheres com implantes que receberam o diagnóstico de câncer de mama foram comparadas com 1.735 mulheres com câncer que não se haviam submetido a aumento das mamas (101). Nesse segundo estudo, embora 24% das mulheres com aumento mamário tenham tido seus cânceres detectados por

mamografia *versus* 44% daquelas sem implantes, a incidência de CDIS foi igual nos dois grupos (18% *versus* 15%). Os tamanhos dos cânceres foram semelhantes nos dois grupos. Talvez porque o implante pressionasse os tecidos contra a pele e facilitasse a detecção clínica, o autor constatou que os cânceres palpáveis eram menores nas pacientes com implantes. Não se forneceu uma boa explicação para o fato de que apenas 19% das mulheres com implantes tiveram linfonodos axilares positivos em comparação com 41% daquelas sem implantes, mas provavelmente ele estava relacionado diretamente com a detecção de cânceres invasivos palpáveis de menor tamanho, porque as taxas de positividade dos linfonodos foram semelhantes se o câncer fosse detectado por mamografia (13% *versus* 15%). Um estudo finlandês não encontrou diferença no estágio em que cânceres foram detectados entre mulheres com ou sem implantes.

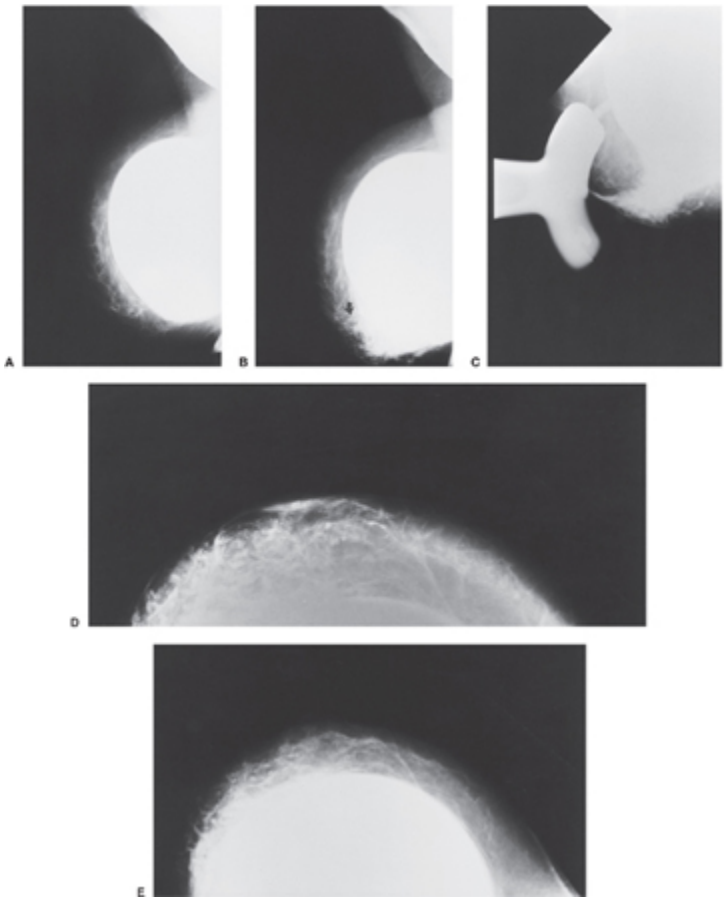

Fig. 18.45 Diagnóstico mamográfico de ruptura de implante. (A) Pré-ruptura: o implante retroglandular está intacto nesta mamografia MLO. (B) Pós-ruptura: dois anos depois, há silicone livre nos tecidos moles da parte inferior da mama esquerda. Silicone extravasou difusamente, como se vê nesta incidência com compressão focal (C) de uma anormalidade palpável. Silicone livre extravasado é ainda mais evidente quando a incidência padrão do implante (D) é comparada com a incidência de deslocamento do implante (E) após ruptura do implante.

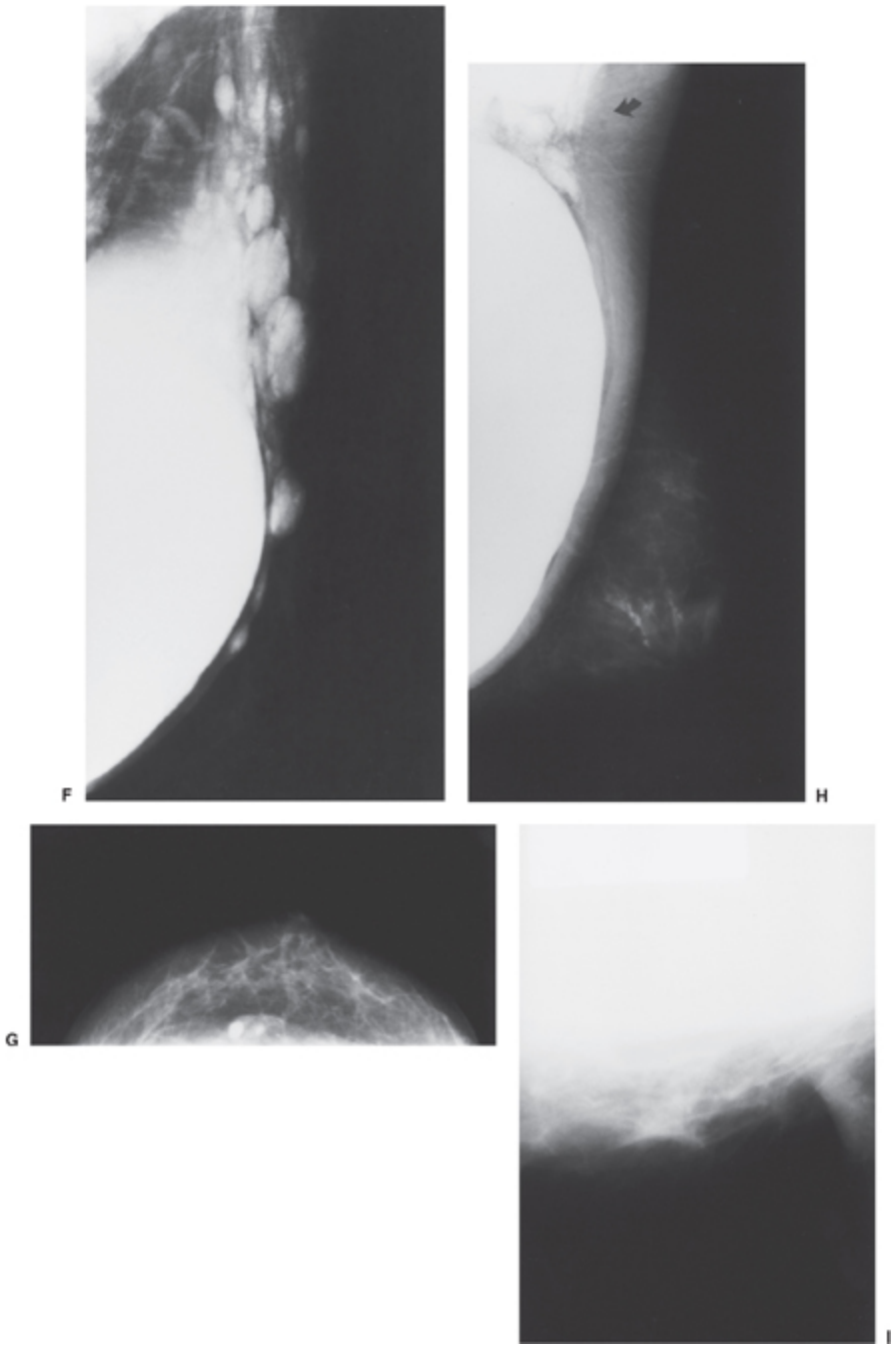

Fig. 18.45 (continuação) O silicone de um implante roto pode formar coleções globulares redondas ou ovóides (F), granulomas (G) ou áreas difusas de alta atenuação (H) (seta). Um câncer clinicamente oculto pode ser detectado em mulheres com implantes. Nesta paciente, calcificações aglomeradas na parte inferior da mama adjacente ao implante quase não são visíveis nesta ampliação da mamografia lateral (I) (imagem cortesia do New England Medical Center).

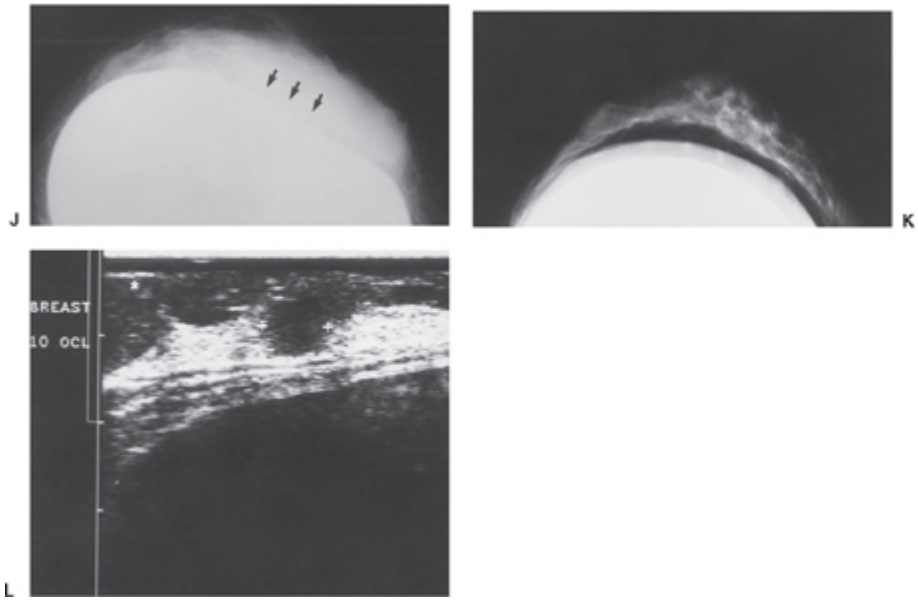

Fig. 18.45 (continuação) Elas foram confirmadas com compressão focal que deslocou o implante para fora do campo de visão, e por meio de biopsia foi diagnosticada como CDIS. Outros cânceres podem causar uma deformidade no implante, como nesta paciente cujo câncer palpável estava deprimindo o implante (J) (setas), enquanto ainda outros podem não ser visíveis na mamografia mas podem ser detectados por ultra-som. Nesta paciente, o câncer invasivo palpável não aparecia na mamografia (K). Contudo, o câncer era evidente no ultra-som (L) como uma massa hipoecóica de formato irregular.

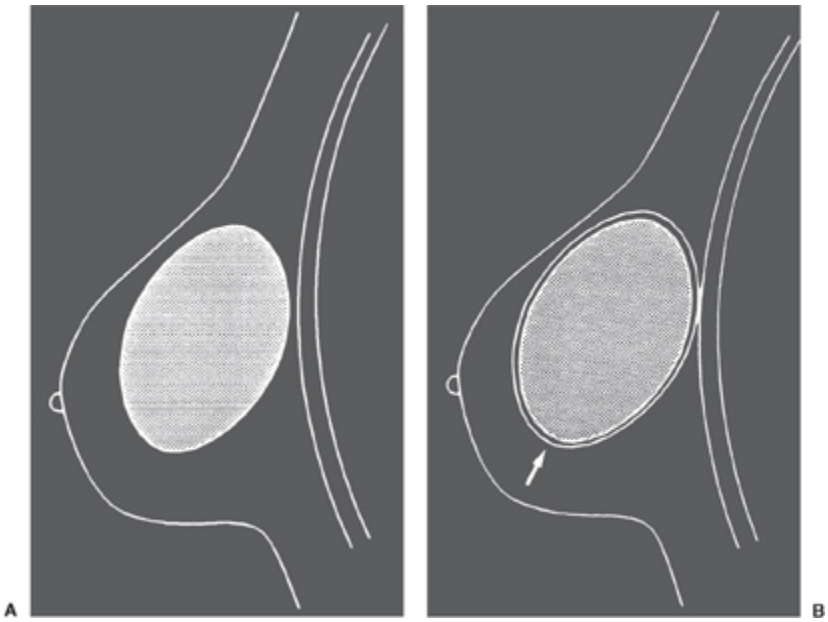

Fig. 18.46 Estes esquemas resumem as diversas alterações que podem ocorrer com implantes. (A) O implante normal é redondo ou ovóide. (B) Uma cápsula fibrosa pode formar-se em volta do implante (seta).

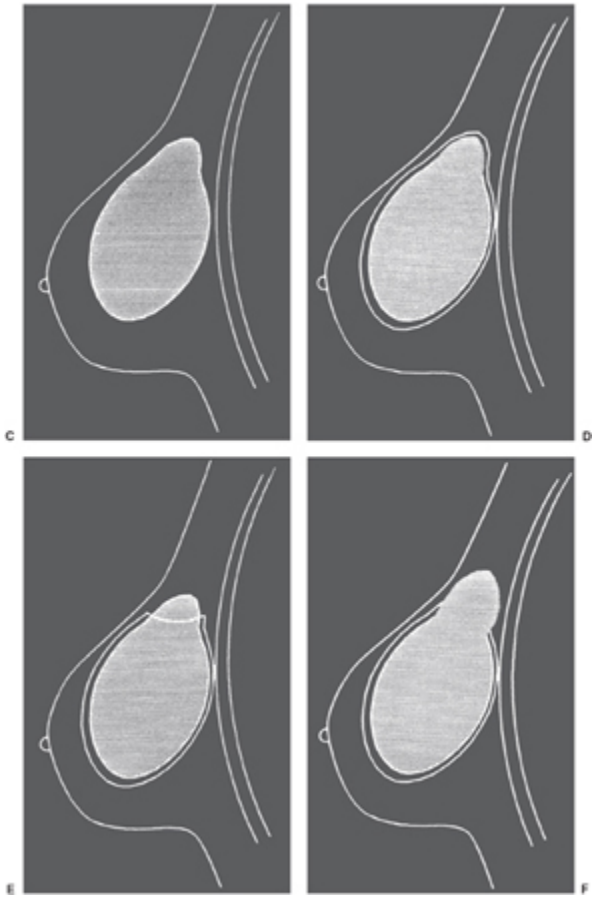

Fig. 18.46 (continuação) (C) Implantes não encapsulados podem abaular-se e deformar-se sob pressões teciduais normais e ainda assim não se romper. (D) Qualquer deformidade de uma concha intacta pode estar encapsulada. (E) A deformidade é indistinguível de uma herniação do implante intacto através de parte da cápsula. (F) Deformidade e herniação são indistinguíveis de um implante realmente roto desde que o gel mantenha seu contorno liso.

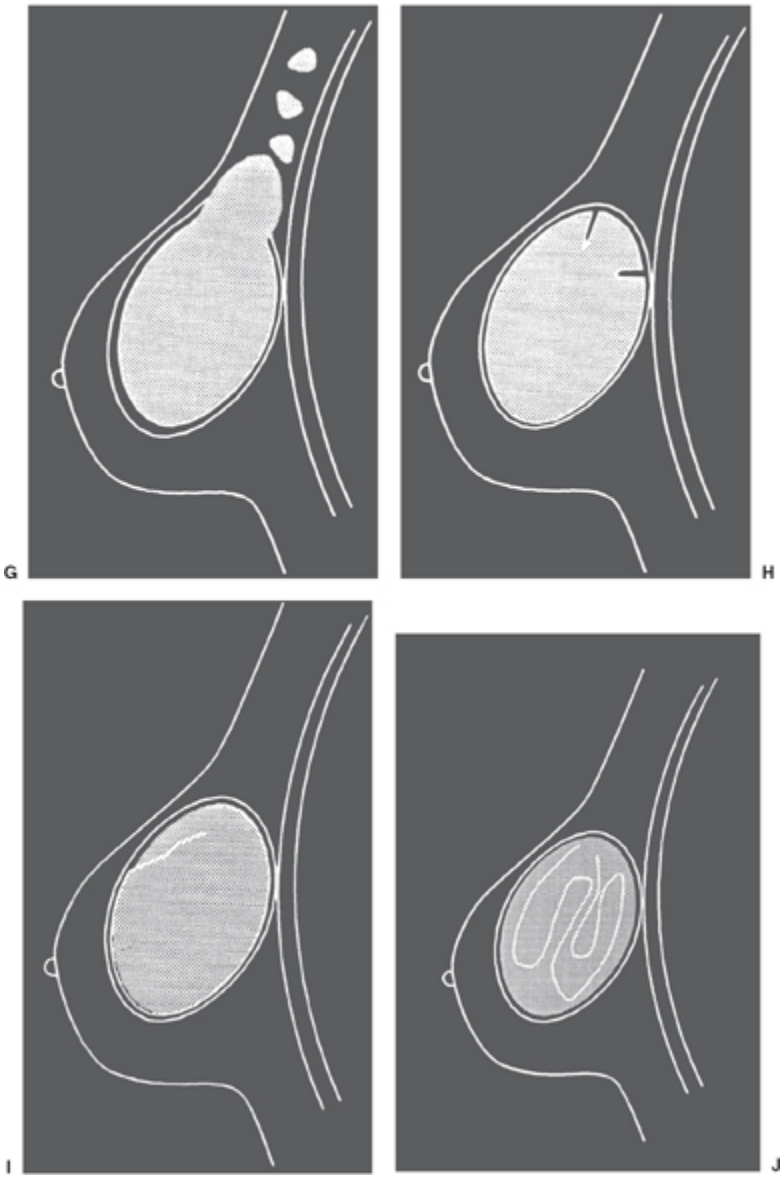

Fig. 18.46 (continuação) (G) Coleções separadas de silicone fora do implante são uma demonstração clara de ruptura do implante. (H) Pregas radiais normais causadas por uma dobra interna da concha redundante sob modelagem tecidual podem ser vistas no ultra-som ou na RM e não constituem evidências de ruptura. (I) Ruptura intracapsular. Se o implante tiver rompido, a retração inicial da concha pode ser visível por ultra-som ou RM. Se a cápsula estiver intacta, denomina-se ruptura intracapsular. (J) Uma indicação ainda mais forte de ruptura intracapsular é vista pelo sinal do lingüine, no qual o ressalto elástico da concha faz ela contrair-se em direção ao centro do gel. O contorno liso do gel pode permanecer intacto devido à sua retenção pela cápsula circundante, o que dificulta o diagnóstico por mamografia.

Implantes constituem um dilema para a mamografia, pois obscurecem o tecido mamário devido à sua alta atenuação. Ademais, o implante atua comprimindo o tecido mamário contra a pele, causando o inverso da compressão desejada durante mamografia. A tração da mama para longe do implante e o deslocamento do implante contra a parede torácica permitem melhor compressão do tecido mamário. Contudo, ainda há uma grande quantidade de tecido mamário próximo à parede torácica que não é visualizado idealmente mesmo com essa técnica. Em geral, seria prudente obter incidências tangenciais ao implante usando-se posicionamento mamográfico convencional (MLO e CC) e, então, repetir a técnica de deslocamento do implante. Podem-se encontrar cânceres nos tecidos na periferia do implante (ver Fig. 18.45I). A lesão pode não ser visível, mas ainda assim comprimir o implante (ver Fig. 18.45J). Se a mamografia não for diagnóstica para uma massa palpável (ver Fig. 18.45K), o ultra-som ajuda a determinar se a massa é cística ou sólida (ver Fig. 18.45L) e a orientar uma biopsia com agulha para evitar ruptura do implante.

RECONSTRUÇÃO MAMÁRIA APÓS MASTECTOMIA

Expansores Teciduais e Implantes

Vários métodos estão disponíveis para reconstruir a mama após mastectomia. O menos complicado consiste em posicionar um expansor tecidual embaixo da pele que recobre a parede torácica no lado da

mastectomia. Esse expansor é essencialmente um implante que pode receber injeções percutâneas de solução salina através de uma válvula a intervalos de várias semanas. A pele estica-se gradualmente para acomodar o expansor e depois permite a colocação de um implante permanente.

Retalhos Miocutâneos

As reconstruções mais complicadas envolvem transferências teciduais de outras áreas do corpo. Embora se possam realizar transferências teciduais livres, geralmente é melhor mover tecido com seu suprimento sanguíneo intacto. O uso de tecidos moles abdominais recobrindo o músculo reto abdominal e contendo metade dele denomina-se retalho TRAM (retalho miocutâneo transverso do reto abdominal). Remove-se um crescente de tecido da região suprapúbica juntamente com parte do músculo reto. O suprimento sanguíneo do enxerto é mantido mediante preservação dos vasos epigástricos. O enxerto sobre esse pedículo de músculo-vasos-gordura-pele é então deslocado até o tórax através de um túnel dissecado sob a pele da parte superior do abdome. Usa-se o tecido para preencher o espaço previamente ocupado pela mama (Fig. 18.47A). Modela-se um monte sobre a parede torácica e, em seguida, recorre-se a diversos métodos para reconstruir um mamilo sobre o monte de tecido. Também se tem usado o músculo latíssimo do dorso nesse tipo de reconstrução.

Diagnóstico por Imagem Após Mastectomia

Como não há tecido mamário residual após uma mastectomia, o diagnóstico por imagem raramente é útil na avaliação da mama reconstruída (ver Fig. 18.47B). Não existe nenhum estudo prospectivo sugerindo algum benefício para exames de imagem da mama reconstruída após uma mastectomia, porém Loyer *et al*. descreveram diferentes aspectos desses enxertos (102) e Mund *et al*. relataram um caso em que a mamografia detectou recorrência em um retalho TRAM (103). Em virtude de um relato de Helvie *et al*. em que eles detectaram três cânceres recorrentes por mamografia dentre 113

pacientes submetidas a reconstrução com retalho TRAM, começamos a realizar mamografias rotineiras dos retalhos TRAM. Em mais de 230 estudos, ainda não encontramos uma única recorrência. A despeito desses relatos, não é padrão de assistência obter rotineiramente exames de imagem da parede torácica de uma paciente submetida a mastectomia. São necessários estudos adicionais para esclarecer se o diagnóstico por imagem da mama reconstruída tem algum valor real. Em geral, na ausência de tecido mamário para ser visualizado, a mamografia não será benéfica no contexto de suspeita de recorrência ou de triagem. Se houver preocupação acerca de um implante ou dos tecidos circundantes, TC ou RM provavelmente é mais proveitosa para visualizar os tecidos em volta do implante na mama reconstruída.

ANÁLISE POR IMAGEM DE IMPLANTES

As numerosas alterações que podem ocorrer após a colocação de um implante são resumidas na Fig. 18.46. Apenas algumas são evidenciadas pela mamografia. Em geral, RM parece ser o melhor método para avaliar implantes.

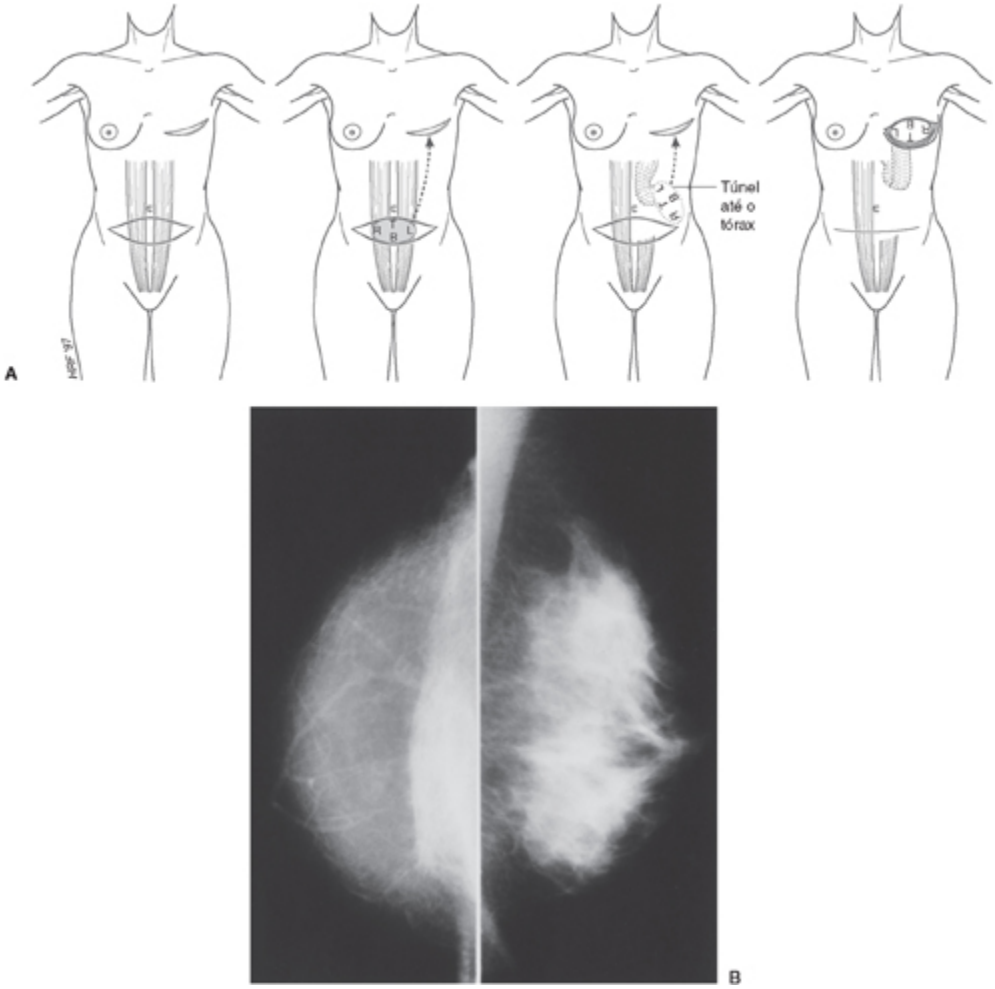

Fig. 18.47 Retalho miocutâneo transverso do reto abdominal (TRAM). (A) Este esquema demonstra o movimento do pedículo vascularizado de pele, gordura e parte do músculo reto, que é deslocado por um túnel embaixo da pele da parte superior do abdome até o tórax e rodado para preencher o espaço deixado pela mastectomia na parede torácica. Um monte mamário é modelado com esse tecido. (B) Não há razão para obter uma mamografia da mama reconstruída após mastectomia total. A mama à direita é normal. O tecido à esquerda é um retalho TRAM examinado por engano.

Mamografia

A principal indicação da mamografia continua a ser a detecção precoce de câncer de mama. Implantes tornam a mamografia mais difícil. Além de ser radiopaco e obscurecer a visualização de partes do tecido mamário, o implante comprime os tecidos contra a pele. Isto é exatamente o oposto da

compressão necessária para espalhar os tecidos visando a obter visualização ideal dos tecidos.

Posicionamento Mamográfico

O posicionamento de mulheres com implantes é descrito em detalhes no Cap. 10. O objetivo é visualizar a maior quantidade possível de tecido. A mamografia ajuda a analisar o estado dos implantes, mas é usada primariamente para a detecção precoce de câncer de mama. As incidências básicas incluem a MLO e a CC com o implante no campo de visão, instituindo-se compressão apenas suficiente para manter a mama tão dentro do campo de visão quanto possível a fim de permitir avaliação dos tecidos profundos e ao redor do implante. Compressão excessiva impele o implante em direção à pele e comprime os tecidos na direção errada.

Em seguida, as duas incidências são repetidas, tentando-se deslocar os implantes em direção à parede torácica para visualizar melhor os tecidos mamários (Fig. 18.48). Incidências com deslocamento do implante aumentam a capacidade de visualizar os tecidos mamários (ver Cap. 10). Mediante deslocamento do implante contra a parede torácica, os tecidos mamários podem ser tracionados para a frente como na mamografia normal. Então, pode-se aplicar compressão direta dos tecidos mamários, separando as estruturas superpostas, com melhores resultados. Infelizmente, nem mesmo essas incidências especiais possibilitam visualizar todo o volume de tecido mamário, e em geral os tecidos profundos não são visualizados de maneira ideal.

O tipo de implante e sua localização podem determinar se a obtenção de exames de imagem com deslocamento do implante é exeqüível. Implantes localizados atrás do músculo peitoral maior facilitam muito mais a obtenção de mamografias com os implantes fora do campo de visão em comparação com implantes na posição retromamária.

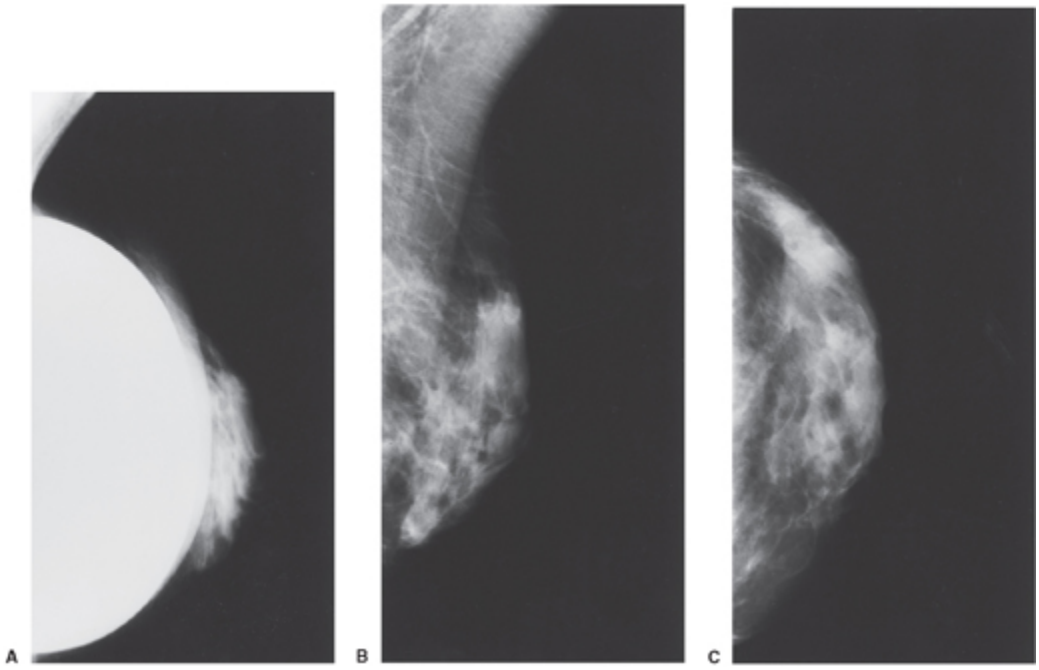

Fig. 18.48 (A) Incidência MLO incluindo o implante no campo de visão. O tecido é comprimido em direção à pele nesta paciente com um implante retropeitoral. Então, o implante é deslocado para fora do campo de visão na mesma incidência MLO (B), bem como na incidência CC (C), de modo que os tecidos são mais bem comprimidos e avaliados.

Se um implante não puder ser deslocado, incidências tangenciais ao implante obtêm a melhor visualização dos tecidos. Em geral, obtêm-se as incidências MLO, CC e lateral reta (ML) (Fig. 18.49).

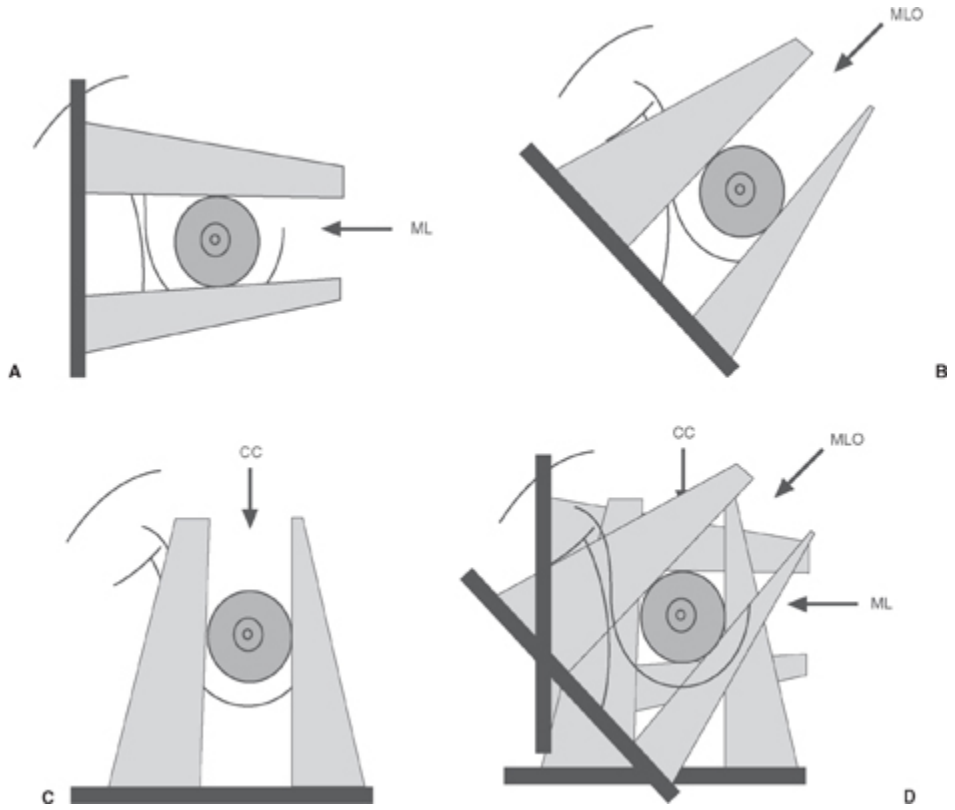

Fig. 18.49 Se o implante não puder ser deslocado, o acréscimo da incidência lateral reta mediolateral (A) às incidências MLO (B) e CC (C) fornece tangentes ao implante e permite alguma avaliação da maior parte da mama (D).

Detecção de Ruptura do Implante

A decisão do FDA de proibir o uso de implantes de gel de silicone para aumento mamário, exceto dentro de estudos clínicos controlados, e as preocupações inerentes que surgiram entre mulheres que já tinham implantes geraram um grande interesse no desenvolvimento de métodos para detectar ruptura do implante, embora as preocupações tenham diminuído desde que a revisão do Institute of Medicine mostrou que não havia evidências de doenças sistêmicas causadas por implantes de silicone. Atualmente, não existe um método que possa demonstrar a ruptura de um implante. Mamografia continua a ser o método mais fácil para detectar uma ruptura se ela produzir alterações que sejam visíveis na mamografia.

Alguns radiologistas consideram a TC (104) ou o ultra-som (105) úteis na avaliação de implantes. A RM talvez seja o sistema mais proveitoso para avaliar implantes (106). Gorczyca *et al*. realizaram uma comparação entre mamografia, RM, ultra-som e TC em coelhos nos quais foram colocados um implante intacto e outro roto. Eles observaram que RM e TC foram mais precisas na detecção de ruptura (a RM foi um pouco melhor que a TC), enquanto o ultra-som e a mamografia tiveram uma acurácia consideravelmente menor (107). Não existe um exame que possa determinar que a concha está intacta, mas cada um demonstra achados que sugerem ruptura fortemente.

Mamografia e Ruptura de Implantes

Descreveu-se alguma preocupação de que a compressão da mamografia pudesse romper um implante. Essa preocupação é teórica, mas há apenas relatos raros e isolados de casos nos quais isto parece ter ocorrido. Implantes são concebidos para suportar algumas centenas de quilos de pressão. A mamografia média gera uma pressão inferior a 4 lb psi. Isto é ainda menor do que a pressão de um dedo do examinador, que gera 6 lb psi (108). A probabilidade de que a mamografia rompa um implante não é maior do que muitas pressões sofridas pelo tórax na vida diária.

Avaliação Mamográfica de Implantes

O implante normal (ver Fig. 18.48A) é semi-ovóide na incidência lateral. A encapsulação fibrosa tende a tornar o implante duro e redondo e pode dificultar seu deslocamento nos exames de imagem. O uso de implantes revestidos de poliuretano que promovem o crescimento do tecido mamário na sua superfície pode complicar ainda mais os exames de imagem. Se uma cápsula se formou e contraiu, o implante pode assumir um formato mais redondo, hemisférico. Às vezes, calcificações são evidentes na cápsula fibrosa em volta do implante (Fig. 18.50). A superfície do implante pode demonstrar abaulamentos e depressões que provavelmente advêm de

deformidade por pressão dos tecidos circundantes ou encapsulação fibrosa incompleta. A concha intacta pode dobrar-se para dentro do gel e formar uma prega radial (ver Fig. 18.46H). Isto é diferente de uma ruptura, que forma uma deformidade da concha em formato de lágrima. Este último não apenas é circundado por silicone, mas também contém silicone na prega radial. Isso só pode ocorrer na presença de uma ruptura.

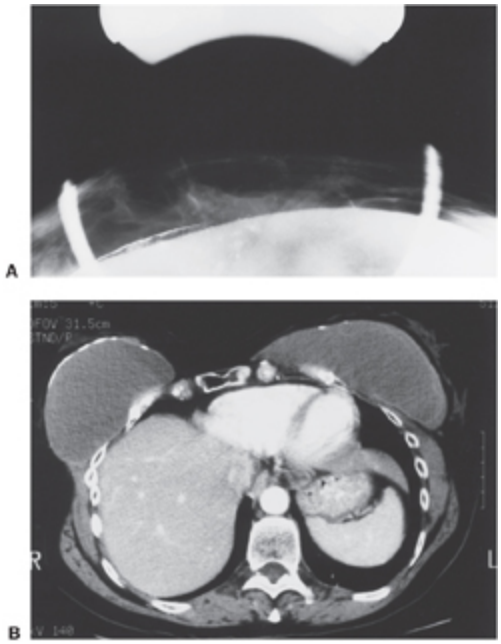

Fig. 18.50 (A) Calcificações são visíveis na cápsula fibrosa que se formou ao redor da concha do implante nesta incidência em compressão focal. (B) Calcificações são evidentes na cápsula fibrosa do implante esquerdo e, em menor extensão, do implante direito nesta TC de outra paciente.

Foi sugerido que o implante, com concha intacta, pode abaular-se através de uma cápsula circundante como herniação (Fig. 18.51). Não se pode distinguir entre herniação e uma ruptura na qual o gel permanece coeso e mantém superfície lisa. De fato, a concha de um implante pode sofrer ruptura total e colapsar para dentro do gel (ruptura intracapsular), porém a cápsula fibrosa acomoda o gel de modo que o implante parece normal na mamografia (109).

Embora não exista um exame capaz de demonstrar que um implante está íntegro, algumas rupturas são evidenciadas pela mamografia. Podem-se

observar coleções irregulares de silicone fora do implante (ver Fig. 18.45). A presença de silicone em linfonodos axilares é uma clara indicação de ruptura do implante.

Avaliação Ultra-sonográfica de Implantes

Silicone livre pode aparecer como glóbulos hipoecóicos adjacentes ao implante ou causar inúmeros ecos adjacentes à superfície do implante. Os últimos foram comparados a uma nevasca de ecos (110) e denominados "ruído ecogênico" (111) (ver Fig. 18.51). A causa da ecogenicidade é controversa. Pode advir das próprias partículas, de reverberação ou de mudanças de fase nos padrões acústicos em virtude do silicone nos tecidos moles.

Normalmente, o gel de silicone é anecóico (Fig. 18.52A). Alguns acreditam que um aumento difuso da ecogenicidade do gel habitualmente anecóico sugere ruptura do implante (ver Fig. 18.52B) (112). A explicação disto é incerta. É possível que a mistura de líquidos corporais com o gel modifique suas propriedades acústicas. Essa ecogenicidade deve ser diferenciada do comum artefato de reverberação que pode ser visto embaixo dos ecos da concha anterior (ver Fig. 18.52C). Pode-se distinguir essa ecogenicidade dos artefatos de reverberação por sua configuração não paralela e pelo fato de que ela se move independentemente do deslocamento para cima e para baixo da borda do gel secundário a pressão variável exercida pelo transdutor em direção à parede torácica.

O "sinal do lingüine" descrito na RM (ver seção seguinte) que representa a concha de silicone rota dobrada sobre si mesma para trás e para a frente após colapsar dentro do gel (ver Fig. 18.46I, J) também pode ser visto no ultra-som como uma escada de reflexões especulares no gel do implante (Fig. 18.53).

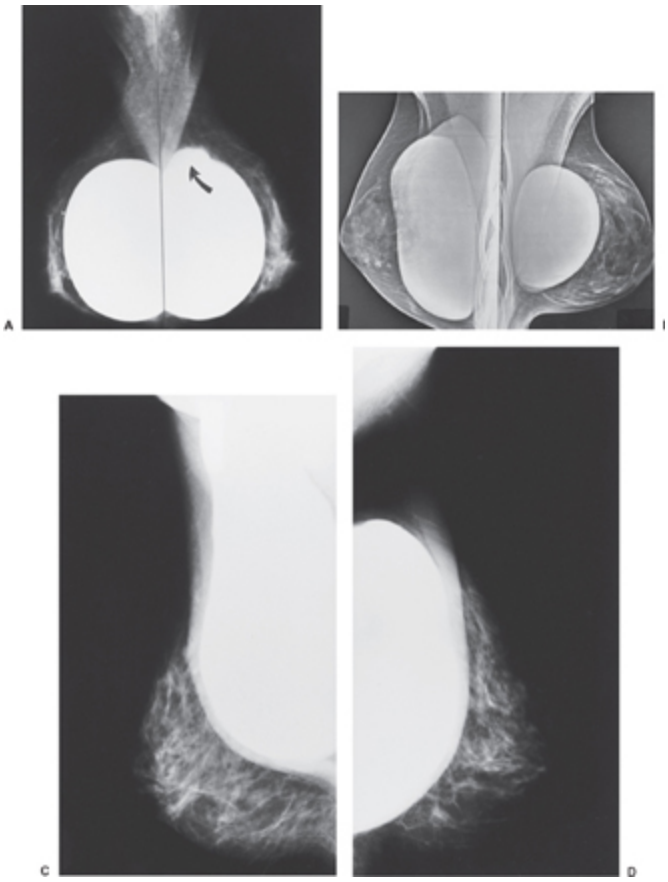

Fig. 18.51 Herniação é indistinguível de ruptura focal se o gel de silicone permanecer com contorno liso. O abaulamento superior neste implante (seta) pode representar ruptura ou apenas herniação de um implante intacto através de uma cápsula descontínua (A). Nesta segunda paciente (B), o implante à esquerda, avaliado por meio de xerorradiografia, está alongado e roto embora conserve seu contorno liso. O arredondamento do implante à direita sugere encapsulação fibrosa. Nesta terceira paciente, o implante esquerdo retropeitoral está alongado em direção à axila na incidência MLO (C) em relação ao direito (D)

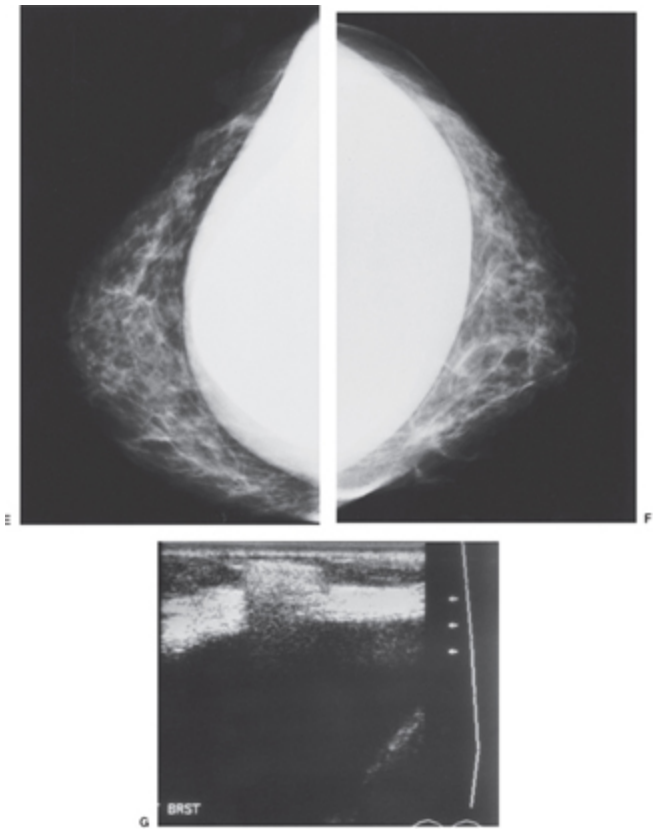

Fig. 18.51 (continuação) e na incidência CC (E) em relação ao direito (F). A RM demonstrou que os dois implantes haviam rompido, o que foi confirmado por cirurgia. Silicone livre pode produzir um aspecto bastante ecogênico no ultra-som, com alguma sombra posterior, como nesta paciente (G). (Imagem cortesia de Norman Sadowsky, MD, Faulkner Sagoff Breast Center, Brookline, MA.)

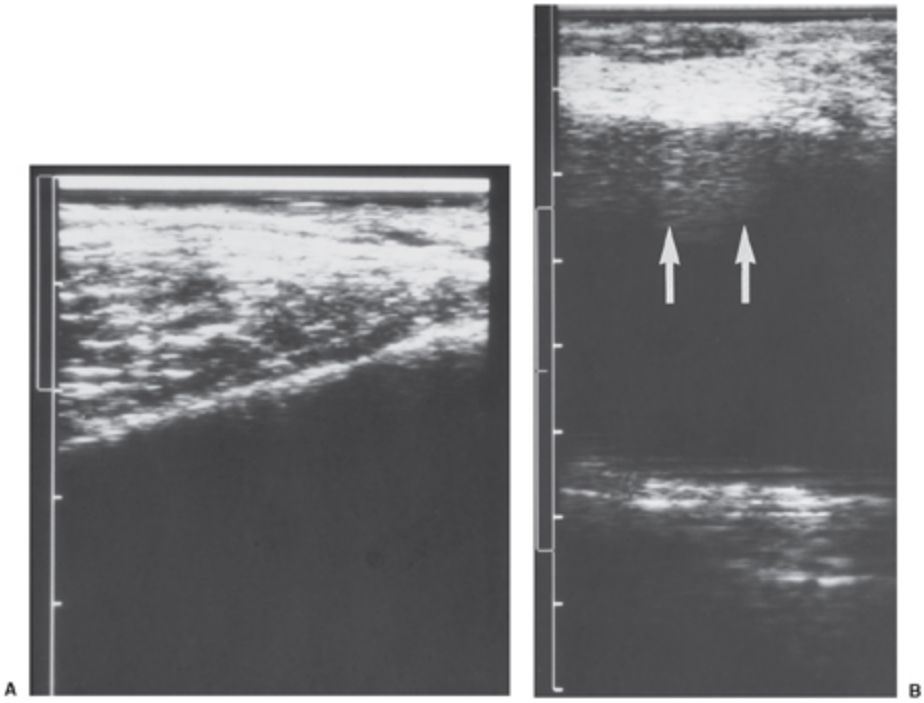

Fig. 18.52 O gel de silicone normal é anecóico. A área livre de ecos neste ultra-som é o implante com tecido mamário anterior a ele (A). O gel de um implante roto pode ter maior ecogenicidade. Isto deve ser diferenciado do artefato de reverberação que pode ocorrer ao longo da superfície interna anterior do implante normal (B) (setas).

Ressonância Magnética e Avaliação de Implantes

Constatamos que o uso de bobinas de superfície para aumentar a relação sinal/ruído e obter imagens das duas mamas simultaneamente e permitir comparação é a melhor técnica de visualização de implantes. Um protocolo comum é usar uma seqüência axial localizadora em gradiente-eco ponderada em T1 com *flip angle* de 30 graus, em seguida uma seqüência sagital *fast-spin*-eco (FSE) ponderada em T2 e por fim uma FSE axial com supressão de água. Por meio de uma técnica de recuperação da inversão FSE, a gordura pode ser suprimida. Alguns consideram útil a avaliação nos planos coronal, axial e sagital (113). Como o silicone, a gordura e a água possuem freqüências de ressonância diferentes (Fig. 18.54), podem-se usar técnicas de supressão para determinar o que é silicone nas imagens. Nas imagens ponderadas em T2, o silicone e a água exibem sinal hiperintenso,

enquanto a gordura é menos intensa. A supressão de água aumenta a diferenciação entre silicone e líquido nas imagens em T2.

Mediante técnicas de supressão de água e imagens ponderadas em T2, a gordura mantém um sinal de média intensidade, enquanto o gel de silicone aparece como o sinal mais hiperintenso, e cistos e coleções líquidas periimplante são suprimidos e exibem sinal hipointenso. Isto permite a diferenciação entre líquido e silicone livre. Os implantes de dupla luz possuem um compartimento de solução salina, e a supressão de água também ajuda a distingui-los. A concha de silicone exibe sinal hipointenso nas imagens ponderadas em T2 e é visto como uma faixa escura.

Nas imagens ponderadas em T1, o silicone exibe o sinal mais hipointenso devido ao seu T1 longo, mas é hiperintenso nas imagens ponderadas em T2 devido ao seu T2 longo. A gordura tem sinal hiperintenso em T1 (T1 curto), enquanto seu T2 mais longo contribui para seu sinal intermediário. O parênquima mamário apresenta sinal intermediário nos dois tipos de imagem, ao passo que o músculo exibe sinal intermediário em T1 e sinal hipointenso em T2 (Quadro 18.2).

Colapso da Concha do Implante

O sinal mais fidedigno de ruptura do implante talvez provenha da visualização no ultra-som (114) ou na RM (106) de colapso da concha para dentro do gel (115). A RM demonstra ruptura intracapsular por revelar partes da concha flutuando dentro do gel de silicone. Gorczyca *et al*. descreveram esse achado como o “sinal do lingüine” porque em imagens transversais a concha de borracha parece dobrar-se para trás e para a frente dentro do gel, de maneira semelhante à disposição da massa lingüine (Fig. 18.55). Eles confirmaram esse achado em um modelo com animal (116).

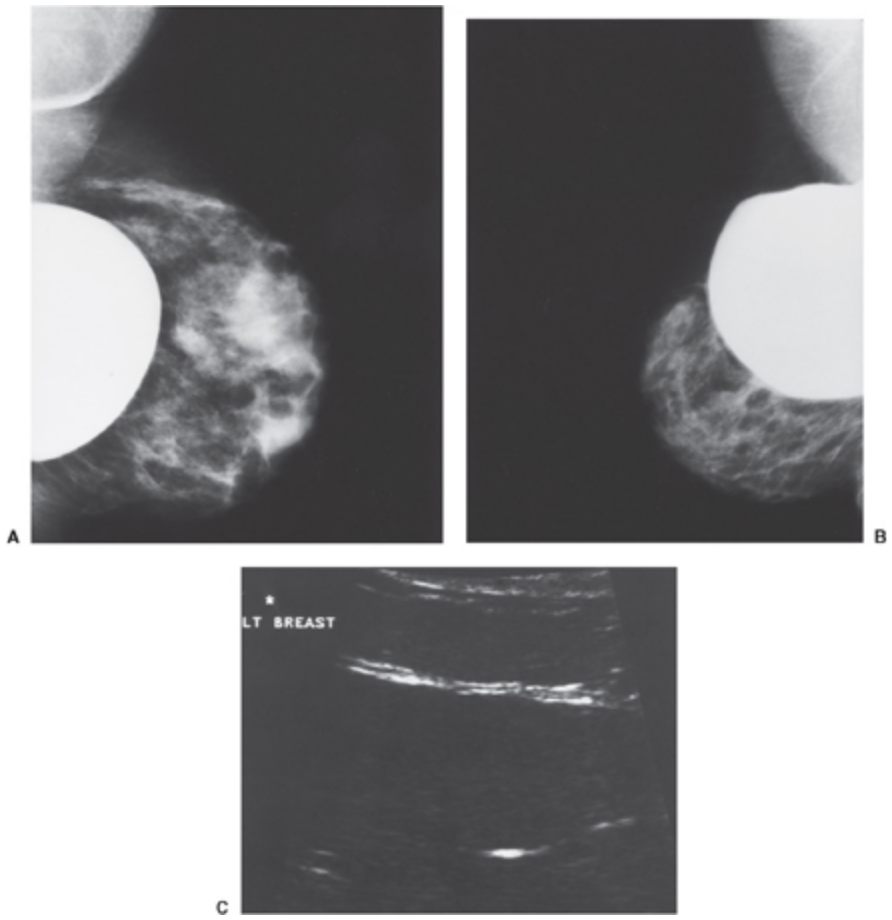

Fig. 18.53 Sinal do lingüine no ultra-som. O implante na mama direita (A) exibe contorno normal. O implante na mama esquerda (B) tem um abaulamento anormal e superfície ondulante que sugerem ruptura. No ultra-som (C), as primeiras reflexões especulares são da borda do gel de silicone. As reflexões especulares curvilíneas mais brilhantes de dentro do gel provêm da concha de silicone rota que colapsou e está afundando dentro do gel. BREAST, mama.

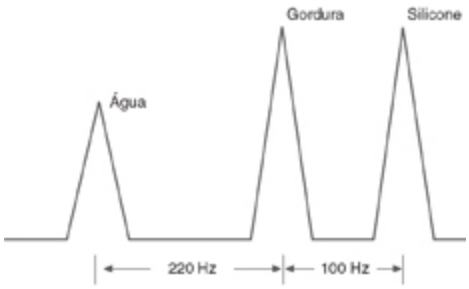

Fig. 18.54 As freqüências de ressonância de silicone, água e gordura são distintas o suficiente para permitir o uso de técnicas de supressão de gordura e água para aumentar a diferenciação do silicone dos demais na RM.

QUADRO 18.2

INTENSIDADES DO SINAL DE RM

Gordura	Parênquima	Músculo	Solução Salina	Silicone
T1 curto	T1 intermediário	T1 intermediário	T1 longo	T1 longo
Intensidade do sinal em T1				
Alta	Intermediária	Intermediária	Baixa	Baixa
Intensidade do sinal em T2				
Alta	Intermediária	Baixa	Alta	Alta

A concha colapsada é o indicador mais forte de ruptura intracapsular. Na série de 143 mulheres de Gorczyca *et al*., encontraram-se lacerações intracapsulares em 14% das próteses explantadas. Ruptura extracapsular ocorreu em dois casos (1,4%). Os autores relataram que a sensibilidade da RM para ruptura dos dois tipos foi 76%, com especificidade de 97%.

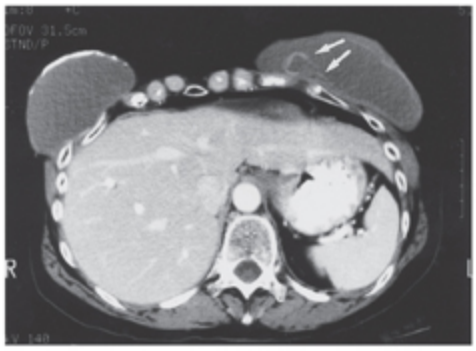

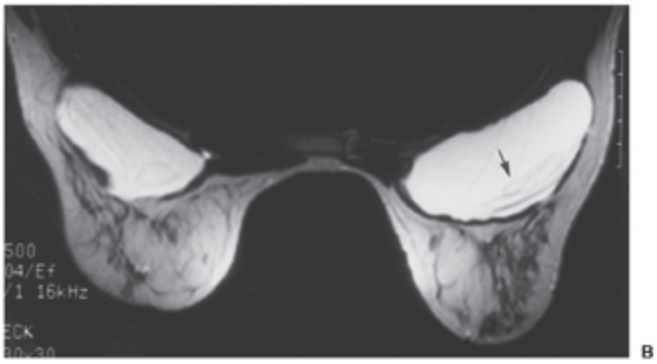

Fig. 18.55 O sinal do lingüine em TC e RM. A concha de borracha de silicone pode ser vista dobrando-se sobre si mesma como uma estrutura de atenuação mais alta dentro do gel de silicone na TC (setas) (A). O mesmo fenômeno é visível em outra paciente na RM. Nesta paciente (B), o gel de silicone produz um sinal hiperintenso nas imagens ponderadas em T2. A concha é uma estrutura semelhante a corda (seta) que se dobra para trás e para a frente e exibe sinal hipointenso. Esta imagem é um corte transversal da concha que está colapsada dentro do gel, formando uma estrutura semelhante a um acordeão. Nas duas pacientes, a concha rompeu-se e colapsou dentro do gel. O gel conserva seu formato porque é contido pela cápsula fibrosa previamente formada. Em corte transversal, a concha assemelha-se a uma fita de lingüine. Ruptura não deve ser confundida com pregas radiais, que são apenas a concha intacta crenada dobrada sobre si mesma.

A concha colapsada também foi detectada na ultra-sonografia (ver Avaliação Ultra-Sonográfica de Implantes, anteriormente) na forma de uma reflexão linear ou uma série de reflexões especulares lineares a partir da concha lacerada onde ela afunda lentamente dentro do gel, que permanece contido dentro da cápsula fibrosa.

Everson *et al*. concluíram que a RM foi o melhor método de detecção de ruptura do implante, em comparação com mamografia, TC e ultra-som (117). Na sua série de 32 mulheres com 63 implantes (22 comprovados com ruptura por cirurgia), a mamografia detectou apenas 23% das rupturas (com especificidade de 98%), enquanto o ultra-som detectou 59% (especificidade de 79%) e a TC teve sensibilidade de 82% e especificidade de 88%. A RM foi capaz de detectar 95% das rupturas, com especificidade de 93%.

Diagnóstico por Imagem Após Explantação

Em virtude da atenção dada às preocupações em torno de implantes, cada vez mais mulheres estão solicitando a remoção de seus implantes. Podem-se ver silicone residual e granulomas. Descreveu-se uma cápsula fibrosa residual, bem como calcificações associadas à cápsula fibrosa (118). Observamos o que pareciam ser cicatrizes proeminentes após explantação (Fig. 18.56). Caso não tenha sido removida também, a cápsula fibrosa pode ser visível na parte posterior da mama (Fig. 18.57A,B). Pode haver silicone

residual se o implante removido tiver rompido, e a cápsula fibrosa pode permanecer (ver Fig. 18.57A–D).

Detecção de Câncer de Mama em Mulheres com Implantes

A principal razão para realizar mamografia em mulheres com mamas aumentadas é igual à das outras mulheres — a detecção precoce de câncer de mama. Conforme mencionado, alguns dados sugerem que a sensibilidade da mamografia é reduzida em mulheres com implantes, como seria esperado, mas cânceres incipientes podem ser detectados. A mamografia provavelmente é valiosa até mesmo se uma mastectomia subcutânea tiver sido realizada, porque há tecido mamário residual em que câncer pode desenvolver-se. Os mesmos sinais primários e secundários de câncer devem ser procurados na mulher submetida a mamoplastia de aumento.

Embora o implante possa obscurecer parte do parênquima mamário, uma quantidade significativa de tecido pode ser avaliada por mamografia, e a presença de um implante não impossibilita a detecção de câncer por mamografia. Além das incidências MLO e CC que propiciam análise dos tecidos por meio de raios X tangenciais ao implante, incidências com deslocamento do implante permitem avaliar boa parte do tecido mamário com compressão quase convencional. Se não houver encapsulação fibrosa, pode-se empurrar o implante contra a parede torácica, removendo-o do campo de visão, e tracionar a mama para a frente, afastando-a do implante. Isto permite compressão da mama sem que o implante obstrua a imagem. Porém os tecidos profundos podem ser excluídos da imagem, e as incidências tangenciais ainda devem ser obtidas a fim de avaliar essas áreas. Se o implante não puder ser deslocado, acrescenta-se uma incidência lateral reta na tentativa de incluir todas as tangentes ao implante.

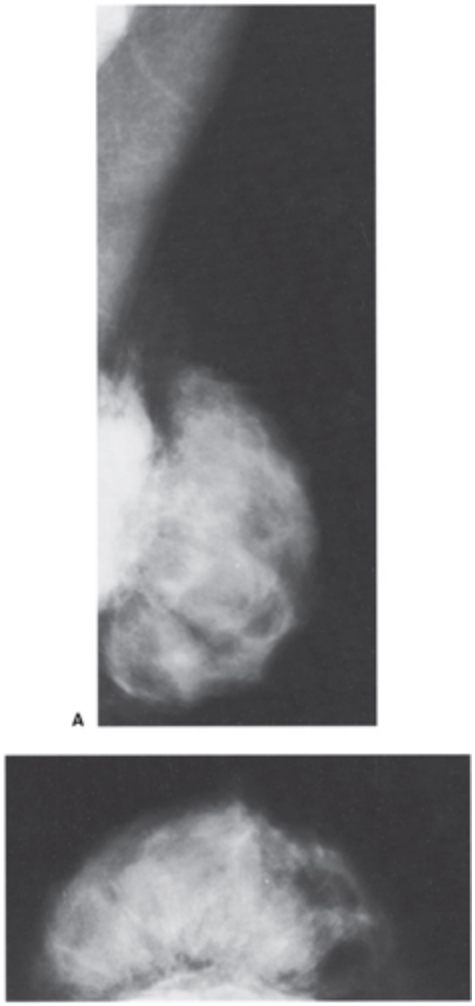

Fig. 18.56 Cicatrizes após explantação. Nesta paciente, vêem-se cicatrizes proeminentes profundamente na mama após remoção de um implante nas incidências MLO (A) e CC (B). É impossível dizer se também há silicone livre nos tecidos, porém a alta atenuação é sugestiva. Se necessário, RM seria útil para esclarecer esse ponto.

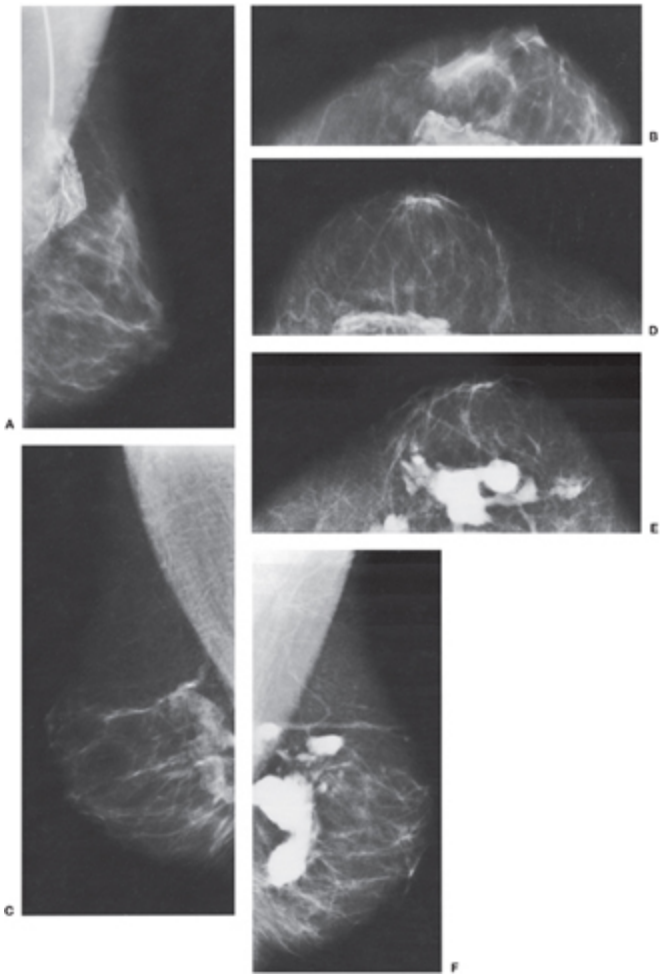

Fig. 18.57 Após explantação, a cápsula fibrosa pode permanecer, conforme observado nestas imagens MLO (A) e CC (B) da mama direita e nas imagens MLO (C) e CC (D) da mama esquerda. Em outra paciente, silicone residual e granulomas de silicone são visíveis na mama direita nas imagens MLO (E) e CC (F). Tais achados decorrem da ruptura que motivou a explantação. Foram deixadas no lugar quando o implante roto foi removido.

Às vezes, ocorrem calcificações associadas à cápsula que se forma em volta do implante. Quando benignas, elas geralmente aparecem como depósitos semelhantes a placas próximo à superfície do implante (ver Fig. 18.55).

O câncer de mama apresenta-se da mesma maneira que na mama não aumentada. Pode haver microcalcificações aglomeradas. Observamos uma massa tumoral que indentava o implante de silicone (ver Fig. 18.54). Quando uma massa é evidenciada apenas por mamografia ou por palpação, a ultra-sonografia pode ser oportuna para a diferenciação cisto/sólido. A

exploração de uma lesão indeterminada com agulha provavelmente é indesejável na presença de um implante. Pode-se realizar biopsia com agulha orientada por ultra-som, porque o trajeto da agulha pode ser monitorado em tempo real.

Localização Pré-operatória em Mulheres com Implantes

Se uma lesão for detectada na mama implantada, pode-se recorrer às técnicas de localização com agulha para inserir guias tangenciais à superfície do implante a fim de evitar punção do implante e permitir localização precisa. Isto é realizado por meio de placas de compressão fenestradas e afastamento do implante para fora do campo de visão, com tração da área tecidual em questão para a janela de localização. Então, procede-se à localização da maneira padrão (119). Também se pode usar ultra-som para monitorar o posicionamento da agulha e a instalação de um guia.

REFERÊNCIAS

1. Swinford AE, Adler DD, Garver KA. Mammographie appearance of the breasts during pregnancy and lactation: false assumptions. Acad Radiol 1998;5:467-472.
2. Stucker DT, Ikeda DM, Hartman AR, et al. New bilateral micro-calcifications at mammography in a postlactational woman: case report. Radiology 2000;217:247-250.
3. Liberman L, Giess CS, Dershaw DD, et al. Imaging pregnancy-associated breast câncer. Radiology 1994;191:245-248.
4. Ahn BY, Kim HH, Moon WK, et al. Pregnancy- and lactation-associated breast câncer: mammographie and sonographic findings. J Ultrasound Med 2003;22:491-497.
5. Zemlickis D, Lishner M, Degendorfer P, et al. Maternal and fetal outcome after breast câncer in pregnancy. Am J Obstet Gynecol 1992;166:781-787.
6. Petrek JA, Dukoff R, Rogatko A. Prognosis of pregnancy-associated breast câncer. Cancer 1991;67:869-872.
7. Swinford AE, Adler DD, Garver KA. Mammographie appearance of the breasts during pregnancy and lactation: false assumptions. Acad Radiol 1998;5:467-472.
8. Guinée VF, Olsson H, Moller T, et al. Effect of pregnancy on prognosis for young women with breast câncer. Lancet 1994; 343:1587-1589.
9. Kroman N, Mouridsen HT. Prognostic influence of pregnancy before, around, and after diagnosis of breast câncer. Breast 2003; 12:516-521.

10. Baldstrom A, Anderson H, Olsson H. Worse survival in breast câncer among women with recent childbirth: results from a Swedish population-based register study. Clin Breast Cancer 2003;4:280-285.
11. Mann BD, Giulian AK, Bassett LW, et al. Delayed diagnosis of breast câncer as a result of normal mammograms. Arch Surg 1983;118:23-24.
12. Kopans DB, Rafferty E, Georgian-Smith D, et al. A simple model of breast carcinoma growth may provide explanations for observations of apparently complex phenomena. Cancer 2003;97: 2951-2959.
13. Berna-Serna JD, Madrigal M, Berna-Serna JD. Percutaneous management of breast abscesses. An experience of 39 cases. Ultrasound Med Biol 2004;30:1-6.
14. Hook GW, Ikeda DM. Treatment of breast abscesses with US-guided percutaneous needle drainage without indwelling cathe-ter placement. Radiology 1999;213:579-582.
15. Layfield LJ, Parkinson B, Wong J, et al. Mammographically guided fine-needle aspiration biopsy of nonpalpable breast lesions. Cancer 1991;68:2007-2011.
16. Parker SH, Lovin JD, Jobe WE, et al. Nonpalpable breast lesions: stereotactic automated large-core biopsies. Radiology 1991;180: 403-407.
17. Fornage BD, Fariux MJ, Simatos A. Breast masses: US guided fine-needle aspiration biopsy. Radiology 1987;162:409-414.
18. Kopans DB, Meyer JE. Computed tomography guided localization of clinically occult breast carcinoma—the "N" skin guide. Radiology 1982;145:211-212.
19. Fischer U, Vosshenrich R, Doler W, et al. MR imaging-guided breast intervention: experience with two systems. Radiology 1995;195:533-538.
20. Klein DL, Sickles EA. Effects of needle aspiration on the mammographie appearance of the breast: a guide to the proper timing of the mammography examination. Radiology 1982;145:44.
21. Kaye MD, Vicinanza-Adami CA, Sullivan ML. Mammographie findings after stereotaxic biopsy of the breast performed with large-core needles. Radiology 1994;192:149-151.
22. The National Women's Health Network. White Paper on Breast Cancer Screening.
23. Sickles EA, Herzog KA. Mammography of the postsurgical breast. AJR Am J Roentgenol 1981,136:585-588.
24. Mitnick J, Roses DF, Harris MN. Differentiation of postsurgical changes from carcinoma of the breast. Surg Gynecol Obstet 1988,166:549-550.
25. Slanetz PJ, Giardino AA, McCarthy KA, et al. Having undergone benign breast biopsy rarely complicates or alters interpretation of screening mammography. AJR Am J Roentgenol 1998;170: 1539-1541.
26. Meyer JE, Kopans DB. Analysis of mammographically obvious breast carcinomas with benign results on initial biopsy. Surg Gynecol Obstet 1981;153:570-572.
27. Kopans DB, Swann CA, White G, et al. Asymmetric breast tissue. Radiology 1989;171:639-643.
28. Gallagher WJ, Cardenosa G, Rubens JR, et al. Minimal-volume excision of nonpalpable breast lesions. AIR Am J Roentgenol 1989;153:957-961.

29. Miller CL, Feig SA, Fox JW. Mammographie changes after reduction mammoplasty. AJR Am J Roentgenol 1987;149:35-38.
30. Hartmann LC, Schaid DJ, Woods JE, et al. Efficacy of bilateral prophylactic mastectomy in women with a family history of breast câncer. N Engl J Med 1999;340:77-84.
31. Rebbeck TR, Levin AM, Eisen A, et al. Breast câncer risk after bilateral prophylactic oophorectomy in BRCA1 mutation carriers. J Natl Cancer Inst 1999;91:1475-1479.
32. Early Breast Cancer Trialists' Collaborative Group. Systemic treatment of early breast câncer by hormonal, cytotoxic, or immune therapy. Lancet 1992;339:1-15, 71-85.
33. Rutqvist LE, Rose C, Cavallin-Stahl E. A systematic overview of radiation therapy effects in breast câncer. Acta Oncol 2003;42: 532-545.
34. Rutqvist LE, Rose C, Cavallin-Stahl E. A systematic overview of radiation therapy effects in breast câncer. Acta Oncol 2003;42: 532-545.
35. Ghossein NA, Alpert S, Barba J, et al. Breast câncer. Arch Surg 1992;127:411-415.
36. Holland R, Solke HJ, Mravunac M, et al. Histologic multifocality of Tis, Tl-2 breast carcinomas—implications for clinical trials of breast-conserving surgery. Cancer 1985;56:979-990.
37. Holland R, Hendriks JH, Vebeek AL, et al. Extent, distribution, and mammographic/histological correlations of breast ductal carcinoma in situ. Lancet 1990;335:519-522.
38. Rosner D, Lane WW, Penetrante R. Ductal carcinoma in situ with microinvasion. Cancer 1991;67:1498-1503.
39. Shulman M, Sadfarangani GJ. Breast câncer—importance of adequate surgical excision prior to radiotherapy in the local control of breast câncer in patients treated conservatively. Arch Surg 1992;127:411-415.
40. Veronisi V, Salvadori B, Luini A, et al. Conservative treatment of early breast câncer: long-term results of 1232 cases treated with quadrantectomy, axillary dissection, and radiotherapy. Ann Surg 1990;211:250-259.
41. Ohtake T, Abe R, Izoh K, et al. Intraductal extension of primary invasive breast carcinoma treated by breast conservative surgery. Cancer 1995;76:32-45.
42. Wolmark N, Wang J, Mamounas E, et al. Preoperative chemotherapy in patients with operable breast câncer: nine-year results from National Surgical Adjuvant Breast and Bowel Project B-18. J Natl Cancer Inst Monogr 2001;30:96-102.
43. Fisher B, Redmond C, Fisher E, et al. Ten-year results of a randomized clinical trial comparing radical mastectomy and total mastectomy with or without radiation. N Engl J Med 1985;312: 674.
44. Fajardo LL, Roberts CC, Hunt KR. Mammographie surveillance of breast câncer patients: should the mastectomy site be imaged? AJR Am J Roentgenol 1993;161:953-955.
45. Propeck PA, Scanlan KA. Utility of axillary views in postmastec-tomy patients. Radiology 1993;187:769-771.
46. Hellman S, Harris HR. Breast câncer: considerations in local and regional treatment. Radiology 1986;164:593-598.

47. Fisher B, Jeong JH, Anderson S, et al. Twenty-five-year follow-up of a randomized trial comparing radical mastectomy, total mastectomy, and total mastectomy followed by irradiation. N Engl J Med 2002;347:567-575.
48. Harris JR, Schnitt SJ, Connolly JL. Conservative surgery and radiation therapy for early breast câncer. Arch Surg 1987; 122: 754-755.
49. Polgar C, Sulyok Z, Fodor J, et al. Sole brachytherapy of the tumor bed after conservative surgery for Tl breast câncer: five-year results of a phase I-II study and initial findings of a randomized phase III trial. J Surg Oncol 2002;80:121-128.
50. Orecchia R, Ciocca M, Lazzari R, et al. Intraoperative radiation therapy with electrons (ELIOT) in early-stage breast câncer. Breast 2003;12:483-490.
51. Kopans DB, Moore RH, McCarthy KA, et al. Should women with implants or a history of treatment for breast câncer be excluded from mammography screening programs? AJR Am J Roentgenol 1997;168:29-31.
52. Libshitz HI, Montague ED, Paulus DO. Calcifications and the therapeutically irradiated breast. AJR Am J Roentgenol 1977; 128: 1021-1025.
53. Stacey-Clear A, McCarthy KA, Hall DA, et al. Calcified suture material in the breast after radiation therapy. Radiology 1992; 183:207-208.
54. Veronesi U, Paganelli G, Viale G, et al. A randomized comparison of sentinel-node biopsy with routine axillary dissection in breast câncer. N Engl J Med 2003;349:546-553.
55. Gluck BS, Dershaw DD, Liberman L, et al. Microcalcifications on postoperative mammograms as an indicator of adequacy of tumor excision. Radiology 1993;188:469-472.
56. Ohuchi N, Furuta A, Mori S. Management of ductal carcinoma in situ with nipple discharge. Intraductal spreading of carcinoma is an unfavorable pathologic factor for breast-conserving surgery. Cancer 1994;74:1294-1302.
57. Mendelson EB. Imaging the post-surgical breast. Semin Ultrasound CT MR 1989;10:154-170.
58. Sadowsky NL, Semine A, Harris JR. Breast imaging: a critical aspect of breast-conserving treatment. Cancer 1990;65: 2113-2118.
59. Dershaw DD, Shank B, Reisinger S. Mammographie findings after breast câncer treatment with local excision and definitive irradiation. Radiology 1987;164:455-456.
60. Mendelson EB. Evaluation of the postoperative breast. Radiol Clin North Am 1992;30:107-138.
61. Kopans DB. Problems with the American College of Radiology Standard for Diagnostic Mammography. AJR Am J Roentgenol 1995;165:1367-1369.
62. Gilles R, Guinebretiere JM, Shapeero LG, et al. Assessment of breast câncer recurrence with contrast-enhanced subtraction MR imaging: preliminary results in 26 patients. Radiology 1993;188: 473-478.
63. Heywang SH, Hilbertz T, Beck R, et al. Gd-DTPA enhanced MR imaging of the breast in patients with postoperative scarring and silicone implants. J Comput Assist Tomogr 1990;14:348-356.
64. Dao TH, Rahmount A, Campana F, et al. Tumor recurrence versus fibrosis in the irradiated breast: differentiation with dynamic gadolinium-enhanced MR imaging. Radiology 1993;187: 751-755.

65. Orel SG, Fowble BL, Solin LJ, et al. Breast câncer recurrence after lumpectomy and radiation therapy for early-stage disease: prognostic significance of detection method. Radiology 1993;188: 189-194.
66. Hassell PR, Olivotto IA, Mueller HA, et al. Early breast câncer: detection of recurrence after conservative surgery and radiation therapy. Radiology 1990;176:731-735.
67. Roubidoux MA, Lai NE, Paramagui C, et al. Mammographie appearance of câncer in the opposite breast: comparison with the first câncer. AJR Am J Roentgenol 1996;166:29-31.
68. Chen YL, Taghian A, Goldberg S, et al. Does a higher radiation boost dose to the tumor bed overcome the impact of close or positive margin in breast-conserving therapy for early-stage breast câncer? Presented at the American Society of Radiation Oncology Meeting, 2002.
69. Stomper PC, RechtA, BerenbergAL, etal. Mammographie detection of recurrent câncer in the irradiated breast. AJR Am J Roentgenol 1987;148:39-43.
70. Greenstein S, Troupin R, Patterson EA, et al. Breast câncer recurrence after lumpectomy and irradiation: role of mammography in detection. Radiology 1992;183:201-206.
71. Solin LJ, Fowble BL, Troupin RH, et al. Biopsy results of new calcifications in the postirradiated breast. Cancer 1989;63: 1956-1961.
72. Rebner M, Pennes DR, Adler DD, et al. Breast microcalcifications after lumpectomy and radiation therapy. Radiology 1989; 170: 691-693.
73. Suarez M, Perez-Castejon MJ, Jimenez A, et al. Early diagnosis of recurrent breast câncer with FDG-PET in patients with progressive elevation of serum tumor markers. Q J Nucl Med 2002;46: 113-121.
74. Morakkabati N, Leutner CC, Schmiedel A, et al. Breast MR imaging during or soon after radiation therapy. Radiology 2003,229: 893-901.
75. Mendelson EB. Evaluation of the postoperative breast. Radiol Clin North Am 1992;30:107-138.
76. Boice JD, Harvey EB, Blettner M, et al. Cancer in the contralateral breast after radiotherapy for breast câncer. N Engl J Med 1992; 326:781-785.
77. Bonadonna G, Veronesi U, Brambilla C, et al. Primary chemotherapy to avoid mastectomy in tumors with diameters of three centimeters or more. J Natl Cancer Inst 1990;82:1539-1545.
78. Segel MC, Paulus DD, Honobagyi GN. Advanced primary breast câncer: assessment at mammography of response to induction chemotherapy. Radiology 1988;169:49-54.
79. Cronin TD, Gerow FJ. Augmentation mammoplasty: a new "natural feel" prosthesis. In Transactions of the Third International Congress of Plastic Surgery, Amsterdam. Excerpta Medica 1964; 41-49.
80. Department of Health and Human Services. Background Information on the Possible Health Risks of Silicone Breast Implants. Food and Drug Administration Bulletin. Rockville, MD: Department of Health and Human Services, 1991.
81. Spiera H. Scleroderma after silicone augmentation mammoplasty. JAMA 1988;260:235.
82. Weiner SR, Paulus HE. Chronic arthropathy occurring after augmentation mammaplasty. Plast Reconstr Surg 1986;77: 185-187.
83. Gabriel SE, O'Fallon M, Kurland LT, et al. Risk of connective tissue disease and other disorders after breast implantation. N Engl J Med 1994;330:1697-1702.

84. Sanchez-Guerrero J, Colditz GA, Karlson EW, et al. Silicone breast implants and the risk of connective-tissue diseases and symptoms. N Engl J Med 1995;332:1666-1670.
85. Henriksen TF, Holmich LR, Fryzek JP, et al. Incidence and severity of short-term complications after breast augmentation: results from a nationwide breast implant registry. Ann Plast Surg 2003; 51:531-539.
86. Gabriel SE, Woods JE, O'Fallon M, et al. Complications leading to surgery after breast implantation. N Engl J Med 1997;336: 677-682.
87. Garrido L, Pfleiderer B, Jenkins BG, et al. Migration and chemical modification of silicone in women with breast prostheses. Magn Reson Med 1994;31:328-330.
88. Diamond BA, Hulka BS, Kerkvliet NI, et al. Silicone breast implants in relation to connective tissue diseases and immunologic dysfunction. A report by a National Science Panel to the Honorable Sam C. Pointer Jr., Coordinating Judge for the Federal Breast Implant Multi-District Litigation 1998. Available at: www.fjc.gov/BREIMLIT/SCIENCE/report.htm
89. Hester TR, Nahai F, Bostwick J, Cukic J. A 5-year experience with polyurethane-covered mammary prostheses for treatment of capsular contracture, primary augmentation mammoplasty, and breast reconstruction. Clin Plast Surg 1988;15:569-585.
90. Autian J, Singh AR, Turner JE, et al. Carcinogenesis from polyure-thanes. Cancer Res 1975;35:1591-1596.
91. Steinbach BG, Hardt NS, Abbitt PL, et al. Breast implants: common complications and concurrent breast disease. Radio-Graphics 1993;13:95-118.
92. Baker JL, LeVier RR, Spielvogel DE. Positive identification of silicone in human mammary capsular tissue. Plast Reconstr Surg 1992;69:56-60.
93. Picha GJ, Goldstein JA. Analysis of the soft tissue response to components used in the manufacture of breast implants: rat animal model. Plast Reconstr Surg 1991;87:490-500.
94. Winding O, Christensen L, Thomsen JL, et al. Silicone in human breast tissue surrounding silicone gel prostheses. Scand J Plast Reconstr Surg Hand Surg Suppl 1988;22:127-130.
95. Thomsen JL, Christensen L, Nielsen M, et al. Histologic changes and silicone concentrations in human breast tissue surrounding silicone breast prostheses. Plast Reconstr Surg 1990;85:38-41.
96. Soo MS, Kornguth PJ, Walsh R, et al. Complex radial folds versus subtle signs of intracapsular rupture of breast implants: MR findings with surgical correlation. AJR Am J Roentgenol 1996;166: 1421-1427.
97. Berkel H, Birdsell DC, Jenkins H. Breast augmentation: a risk factor for breast câncer? N Engl J Med 1992;326:1649-1653.
98. Pukkala E, Boice JD Jr, Hovi SL, et al. Incidence of breast and other cancers among Finnish women with cosmetic breast implants, 1970-1999. J Long Term Eft Med Implants 2002;12: 271-279.
99. Handel N, Silverstein MJ, Gamagami P, et al. Factors affecting mammographie visualization of the breast after augmentation mammaplasty. JAMA 1992;268:1913-1917.
100. Silverstein MJ, Handel N, Gamagami P, et al. Breast câncer in women after augmentation mammoplasty. Arch Surg 1988;123: 681-685.

101. Clark CP, Peters GN, O'Brien KM. Cancer in the augmented breast. Cancer 1993;72:2170-2174.
102. Loyer EM, Kroll SS, David C, et al. Mammographie and CT findings after breast reconstruction with a rectus abdominis musculocutaneous flap. AJR Am J Roentgenol 1991;156:1159-1162.
103. Mund DF, Wolfson P, Gorczyca DP, et al. Mammographically detected recurrent nonpalpable carcinoma developing in a trans-verse rectus abdominis myocutaneous flap: a case report. Cancer 1994;74:2804-2807.
104. Scott IA, Muller NL, Fitzpatrick DG, et al. Ruptured breast implant: computed tomographic and mammographie findings. Can Assoc Radiol J 1988;39:152-154.
105. Ganott MA, Harris KM, Ilkhanipour ZS, et al. Augmentation mammoplasty: normal and abnormal findings with mammography and US. RadioGraphics 1992;12:281-295.
106. Gorczyca DP, Sinha S, Ahn CY, et al. Silicone breast implants in vivo: MR imaging. Radiology 1992;185:407-410.
107. Gorczyca DP, DeBruhl ND, Ahn CY, et al. Silicone breast implant ruptures in an animal model: comparison of mammography, MR imaging, US, and CT. Radiology 1994,190:227-232.
108. Russell DG, Ziewacz JT. Pressure in a simulated breast subjected to compression forces comparable to those of mammography. Radiology 1995;194:383-387.
109. Destouet JM, Monsees BS, Oser RF, et al. Screening mammography in 350 women with breast implants: prevalence and findings of implant complications. AJR Am J Roentgenol 1992;159: 973-978.
110. Harris KM, Ganott MA, Shestak K, et al. Detection of silicone leaks: a new sonographic sign. Radiology 1991,181:134.
111. Rosculet KA, Ikeda DM, Forrest ME, et al. Ruptured gel-filled silicone breast implants: sonographic findings in 19 cases. AJR Am J Roentgenol 1992;159:711-716.
112. Levine RA, Collins TL. Definitive diagnosis of breast implant rupture by ultrasonography. Plast Reconstr Surg 1991;87: 1126-1128.
113. DeAngelis GA, de Lange EE, Miller LR, et al. MR imaging of breast implants. RadioGraphics 1994;14:783-794.
114. DeBruhl ND, Gorczyca DP, Ahn CY, et al. Silicone breast implants: US evaluation. Radiology 1993;189:95-98.
115. Monticciolo DL, Nelson RC, Dixon WT, et al. MR detection of leakage from silicone breast implants: value of a silicone-selective pulse sequence. AJR Am J Roentgenol 1994,163:51-56.
116. Gorczyca DP, BeBruhl ND, Mund DF, et al. Lingüine sign at MR imaging: does it represent the collapsed silicone implant shell? Radiology 1994;191:576-577.
117. Everson LI, Parantainen H, Detlie T, et al. Diagnosis of breast implant rupture: imaging findings and relative efficacies of imaging techniques. AJR Am J Roentgenol 1994,163:57-60.
118. Stewart NR, Monsees BS, Destouet JM, et al. Mammographie appearance following implant removal. Radiology 1992;185: 83-85.
119. Robertson CL, Kopans DB, McCarthy KA, et al. Nonpalpable lesions in the augmented breast: preoperative localization. Radiology 1989;173:873-874.

OceanofPDF.com

A Mama Masculina 19

Embora extremamente incomum, câncer de mama ocorre em homens, e sua incidência está aumentando (1). Em 2005, a American Cancer Society estimou que 211.240 mulheres teriam câncer de mama invasivo, enquanto apenas 1.690 homens seriam diagnosticados nos Estados Unidos (2). A exemplo das mulheres, o prognóstico para homens depende do tamanho do câncer e de seu estágio (estado dos linfonodos axilares) na época do diagnóstico. Assim como a incidência de câncer de mama feminino tem aumentado constantemente ao longo dos anos, o mesmo ocorre com a incidência do câncer de mama masculino (3). De 1973 a 2000, subiu de 0,85 para 1,3 por 100.000 homens; dentre as mulheres, subiu de 98 para 135 por 100.000.

Embora parte do aumento entre mulheres possa ser atribuída a triagem mamográfica, o fato de que homens raramente se submetem a triagem e que a incidência de câncer de mama entre homens subiu com o tempo apóia o argumento de que o aumento da incidência entre mulheres não decorre apenas de detecção precoce. Anderson *et al*. (3) observaram que a incidência máxima entre homens foi aos 71 anos de idade, enquanto mulheres parecem ter um pico de "início precoce" aos 52 anos e um pico tardio em torno de 71 anos. Giordano *et al*. (1) relataram que a idade mediana para câncer de mama em homens foi 67 e em mulheres 62. Dentre os homens, a incidência aumenta constantemente com a idade, enquanto em mulheres a incidência "pré-menopausa" parece aumentar mais rapidamente que o aumento na incidência de inclinação mais gradual após a menopausa. Homens também tendem a ter tumores mais indolentes, de menor grau e positivos para receptores de estrogênio (ER), de maneira semelhante a

mulheres após a menopausa (90,6% em homens *versus* 76% em mulheres). Mulheres pré-menopausa são mais propensas a ter cânceres de maior grau, mais agressivos e ER-negativos.

Giordano *et al*. (1) descreveram que homens raramente tinham cânceres lobulares (1,5%), enquanto cânceres lobulares representavam 11,8% de cânceres de mama femininos, provavelmente refletindo o fato de que homens não formam lóbulos. A taxa de sobrevida após 5 anos para homens foi de 63% e, após 10 anos, de 41%.

Em nossa experiência, a maioria dos homens é encaminhada ao diagnóstico por imagem da mama porque o indivíduo ou seu médico palpou um espessamento assimétrico ou massa em uma mama que não estava presente na outra. Dor e hipersensibilidade não são incomuns. Raramente, a mama está aumentada. Estes sinais e sintomas são quase sempre causados por ginecomastia assimétrica (Fig. 19.1). Homens com aumento mamário simétrico ou espessamento subareolar simétrico raramente são encaminhados para diagnóstico por imagem da mama porque o diagnóstico é evidente no exame clínico. Até mesmo quando a ginecomastia é assimétrica no exame clínico, os achados radiológicos costumam ser evidentes por mamografia, embora em menor grau, na mama contralateral.

Por meio de mamografia, Chantra *et al*. observaram, em revisão de 118 casos em um centro de referência, ginecomastia bilateral em 66 pacientes masculinos (55%), ginecomastia unilateral em 30 (25%), aumento adiposo bilateral (pseudoginecomastia) em 9 (8%), aumento adiposo unilateral (pseudoginecomastia) em 2 (2%), lipomas em 5 (4%), tecido mamário masculino normal em 3 (3%) e cânceres em 3 (3%) (4).

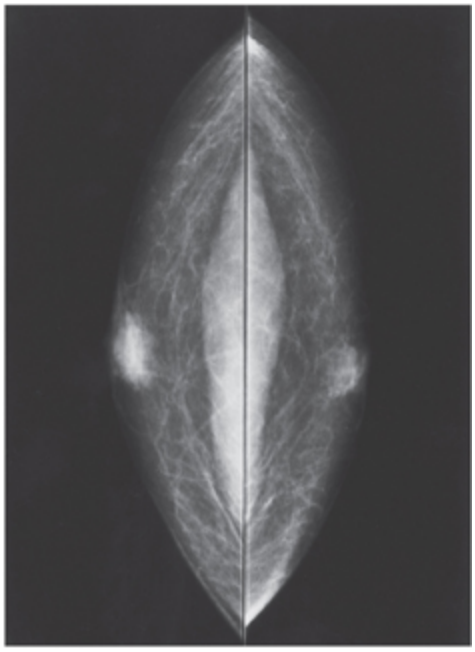

Fig. 19.1 Ginecomastia assimétrica. A maioria das mamografias em homens é realizada para avaliar espessamento assimétrico ou uma massa. Este homem de 52 anos tinha ginecomastia assimétrica, maior à esquerda do que à direita.

ANATOMIA, HISTOLOGIA E PATOLOGIA DA MAMA MASCULINA

Ao nascimento, as mamas masculinas e femininas são iguais. Histologicamente, a mama masculina normal contém ductos subareolares semelhantes aos encontrados em meninas pré-púberes. Na maioria dos homens, tais ductos jamais prosseguem seu desenvolvimento. Contudo, quando estimulados por hormônios ou uma variedade de drogas, os ductos masculinos podem alongar-se e ramificar-se. Uma das diferenças proeminentes entre ginecomastia e a mama feminina é que a formação de lóbulos na mama masculina é raríssima. Isto provavelmente explica por que lesões do lóbulo (p. ex., fibroadenomas) encontradas em mulheres são muito raras em homens. Cistos podem desenvolver-se, mas também são raros em homens, e suspeito que cistos em homens sejam dilatações císticas dos ductos, e não o mesmo que a formação de cistos em mulheres, que

decorre de metaplasia apócrina nos lóbulos. Porém, como a mama masculina contém epitélio ductal, carcinoma pode desenvolver-se.

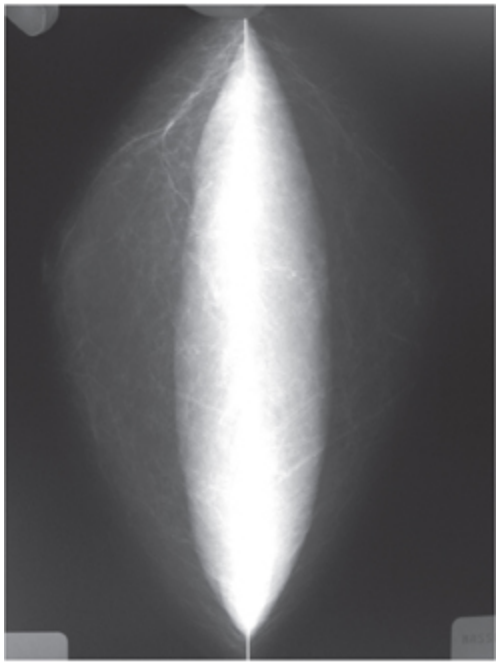

Fig. 19.2 A mama masculina normal constitui-se de pele e gordura subcutânea. O homem normal tem mamilo e aréola pequenos com apenas gordura subcutânea embaixo, conforme visto nestas incidências CC das duas mamas de um homem normal.

Ginecomastia

A mama masculina normal é muito simples. Possui um mamilo pequeno, uma aréola pequena e gordura subcutânea (Fig. 19.2). Não há tecido fibroglandular visível embaixo do mamilo no homem normal.

A ginecomastia é definida simplesmente como aumento não neoplásico da mama masculina. Esta condição tem uma gama de manifestações. A mama pode aumentar predominantemente devido a depósito de gordura, o que foi chamado “pseudoginecomastia” (Fig. 19.3). Se o aumento produzir tecido firme embaixo do mamilo, isso sugere a presença de tecido mamário e não apenas gordura. Pode haver espessamento difuso ou uma formação discóide embaixo do mamilo. Na ginecomastia verdadeira, os ductos aumentam em número e podem dilatar-se. Ocorre proliferação dos

elementos epiteliais e mioepiteliais, com o desenvolvimento freqüente de hiperplasia epitelial. O estroma circundante demonstra aumento de vascularidade e celularidade e pode conter células inflamatórias. Edema é um componente comum da ginecomastia.

Quando o processo se torna inativo, um estroma hialinizado pode persistir. Embora incomum, a formação de lóbulos pode ocorrer e secreções podem ser produzidas. Isto aparentemente é mais comum quando estrogênios exógenos são administrados para tratamento de câncer de próstata, porém observamos a formação espontânea de cistos em um rapaz adolescente bem como em um homem de 67 anos (Fig. 19.4). Embora se tenham encontrado hiperplasia atípica e carcinoma *in situ* em associação a ginecomastia, não há evidências fortes de que a última predisponha o homem ao desenvolvimento de câncer de mama. Como o risco de ginecomastia aumenta com a idade, bem como o risco de câncer de mama, a probabilidade de que ambos ocorram juntos também aumenta.

Fig. 19.3 Pseudoginecomastia é uma mama normal aumentada com gordura. Este paciente tinha “pseudoginecomastia”, pois as mamas são grandes mas em decorrência de gordura. Repare que há apenas um pequeno complexo mamilo/areolar sem nenhuma densidade tecidual embaixo dos mamilos nas incidências MLO esquerda (A), MLO direita (B),

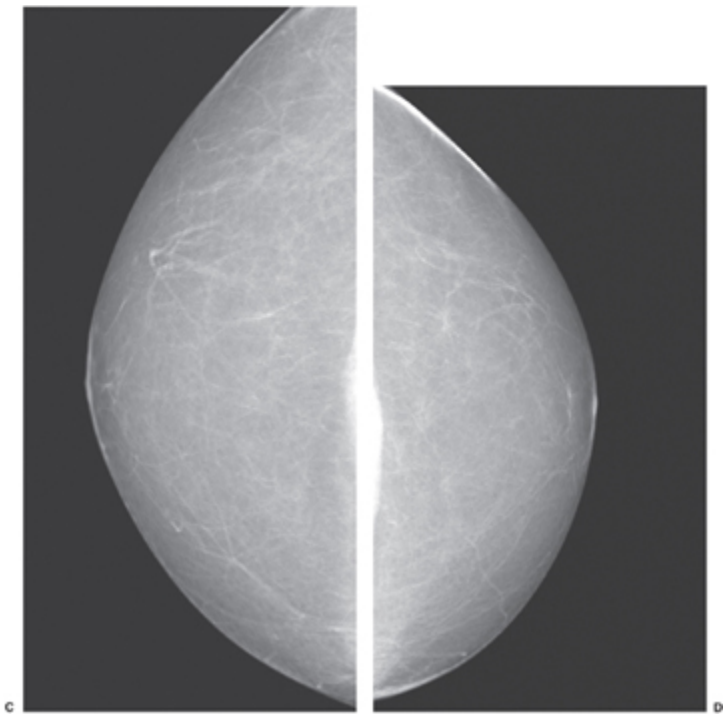

(continua)

Clinicamente, o aumento da mama pode ser unilateral ou bilateral. Pode haver espessamento da pele, e dor à palpação é queixa comum. Aumento dos linfonodos axilares pode estar presente, a despeito da etiologia benigna das alterações mamárias.

A ginecomastia tem prevalência bimodal, com um primeiro pico por volta da puberdade e um segundo em torno de 50 anos. Isto provavelmente decorre do fato de que esses são períodos de instabilidade hormonal. Ginecomastia está associada a desequilíbrio hormonal endógeno, uso de hormônios exógenos, tumores produtores de hormônios, doença hepática (incluindo hepatoma), doença renal e hipertireoidismo. Inúmeras drogas estão associadas a ginecomastia.

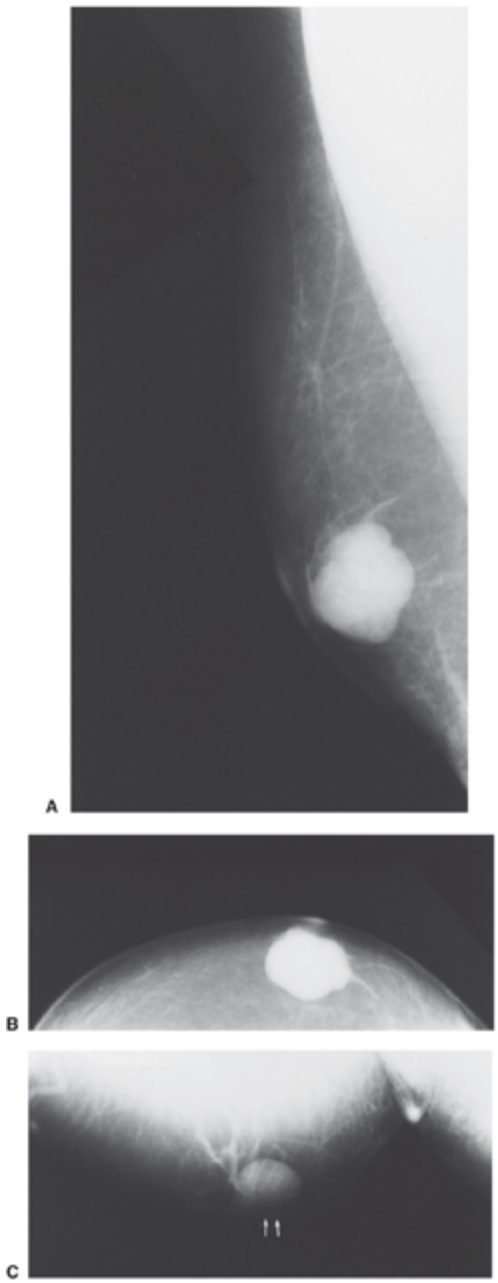

Fig. 19.3 (continuação) CC esquerda (C) e CC direita (D).

Alterações transitórias são razoavelmente comuns no rapaz adolescente (Fig. 19.5), mas em geral são autolimitadas e regridem quando a atividade hormonal se estabiliza. Drogas como reserpina, glicosídeos cardíacos, espironolactona, cimetidina e tiazídicos, além de maconha, figuram entre as muitas que foram descritas em associação a ginecomastia.

Tumores testiculares, como carcinoma de células embrionárias, seminoma e coriocarcinoma, podem resultar em ginecomastia (5), e devem-se avaliar os testículos quando há aumento da mama. Outros distúrbios que afetam os testículos, como a síndrome de Klinefelter, estão associados a ginecomastia. A síndrome de Klinefelter também está relacionada com aumento da incidência de câncer de mama (6). Doenças hepáticas crônicas podem resultar em ginecomastia em razão da menor capacidade do fígado de eliminar compostos estrogênicos normalmente produzidos pelo homem. Há relatos que vinculam ginecomastia a doenças pulmonares, incluindo câncer de pulmão. Por fim, como seria esperado, o uso de estrogênios exógenos produz o desenvolvimento das mamas no homem.

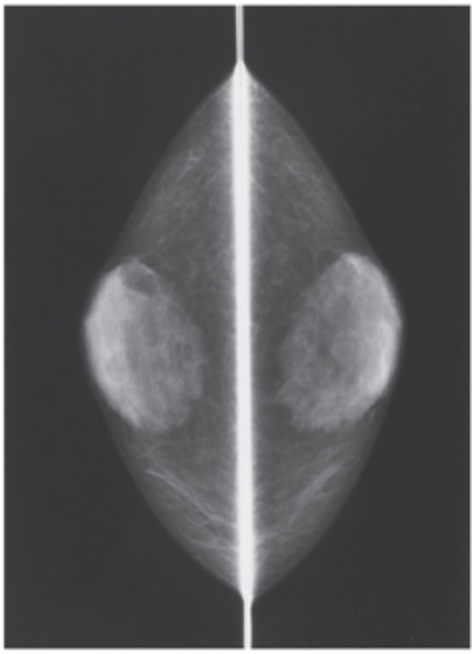

Fig. 19.4 Cisto em paciente idoso. A massa lobulada e palpável evidente na incidência MLO (A) deste homem de 67 anos era um cisto. (B) A massa também é vista na incidência CC. (C) Calcificações concentraram-se na parte inferior do cisto e se moveram para a frente quando o paciente se inclinou para a frente no mamógrafo (setas).

Fig. 19.5 Ginecomastia simétrica proeminente vista nas incidências CC de rapaz de 13 anos.

CÂNCER DE MAMA EM HOMENS

Conforme mencionado, câncer de mama é extremamente incomum em homens: menos de 1% dos casos de câncer de mama diagnosticados a cada ano os acometem. Como em mulheres, sua causa ainda não foi elucidada. A ginecomastia não parece aumentar o risco, mas exposição significativa a radiação ionizante sim (Fig. 19.6), e há maior incidência naqueles com a síndrome de Klinefelter.

A idade média em que homens desenvolvem câncer de mama é cerca de 5 a 10 anos maior do que a de mulheres. Em uma série de 45 cânceres masculinos que ocorreram durante um período de 15 anos em uma organização de manutenção da saúde, a idade variou de 36 a 82 anos, com média de 60 e mediana de 61 (7). Em outra série, um dos 16 homens com câncer de mama tinha 27 anos; os demais tinham pelo menos 60 anos (8).

Uma revisão de 1.429 casos de câncer de mama masculino nos países nórdicos revelou que homens mais jovens tendiam a ter sobrevida mais longa do que os de mais idade (9). Embora algumas séries tenham sugerido pior prognóstico para homens com câncer de mama do que para mulheres, isto provavelmente advém de um viés de seleção de casos, com as doenças

mais avançadas sendo tratadas em hospitais universitários que relatam os dados. Parece que, em estágios comparáveis, o prognóstico de homens é semelhante ao de mulheres (10,11). Em revisão de 355 casos, a sobrevida após 5 anos foi 90% se os linfonodos fossem negativos, 73% se um a três nodos fossem positivos e 55% se quatro ou mais nodos fossem positivos, com sobrevidas após 10 anos correspondentes de 84%, 44% e 14% (11).

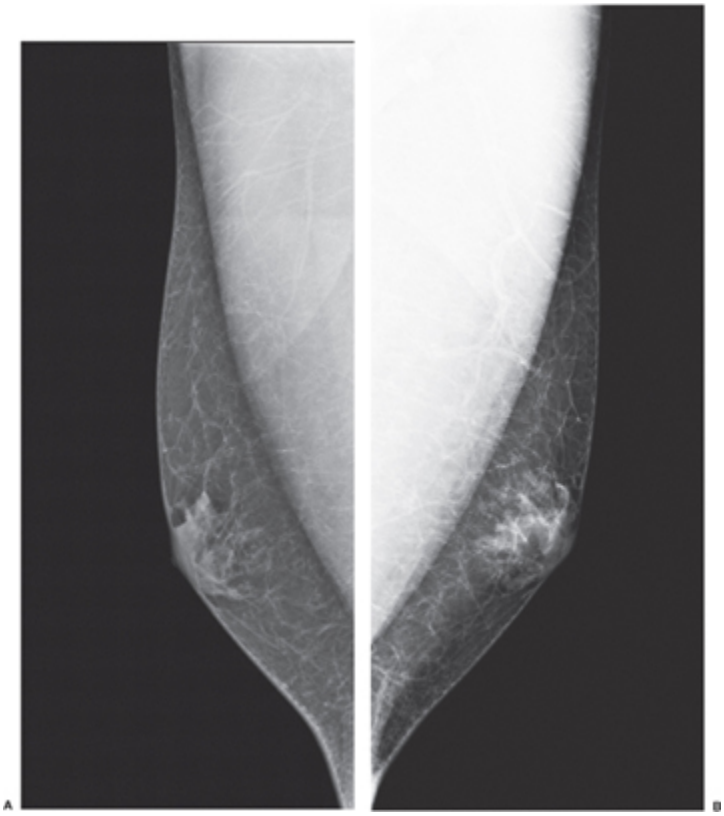

Fig. 19.6 O câncer de mama surgiu neste homem de 36 anos após radioterapia de um tumor renal inespecífico no primeiro ano de vida. Ele desenvolveu um carcinoma ductal infiltrativo grande, visível na região subareolar da mama esquerda nestas xerorradiografias laterais em modo negativo. A massa era palpável e causava retração mamilar.

A maioria dos cânceres de mama masculinos é detectada em virtude de massas palpáveis (80 a 90%). Alterações mamilares não são incomuns, e em 5 a 10% ocorre retração ou descarga mamilar, ou ambos. A exemplo de mulheres, a descarga pode ser serosa ou sanguínea. Ulceração cutânea não ocorre na ginecomastia e é um sinal sombrio em homens com câncer de mama (8).

A maioria dos cânceres de mama masculinos é de tumores ductais infiltrativos, aproximadamente 10% sendo detectados ainda no estágio intraductal. Doença de Paget do mamilo foi descrita (12). Talvez porque a formação de lóbulos é rara em homens, cânceres lobulares infiltrativos são incomuns. Histologicamente, o câncer de mama masculino é indistinguível do feminino, e todos os subtipos ductais foram descritos em homens.

DIAGNÓSTICO POR IMAGEM DA MAMA MASCULINA

A maioria dos casos de ginecomastia é bilateral (Fig. 19.7). Como há nódulos simétricos embaixo dos mamilos, homens acometidos raramente são encaminhados para diagnóstico por imagem da mama, pois o diagnóstico é definido pelo exame clínico. Quase sempre, é o paciente com espessamento assimétrico ou dor que é encaminhado para diagnóstico por imagem, e portanto a maioria de nossos pacientes masculinos apresenta ginecomastia assimétrica.

O aparecimento de um nódulo unilateral é a razão habitual de encaminhamento para diagnóstico por imagem da mama masculina. Quase sempre é causado por ginecomastia assimétrica. Podem-se obter as incidências mamográficas básicas em homens. Na mama masculina normal, o mamilo é pequeno, e há apenas gordura subcutânea visível na região subareolar (Figs. 19.8 e 19.9).

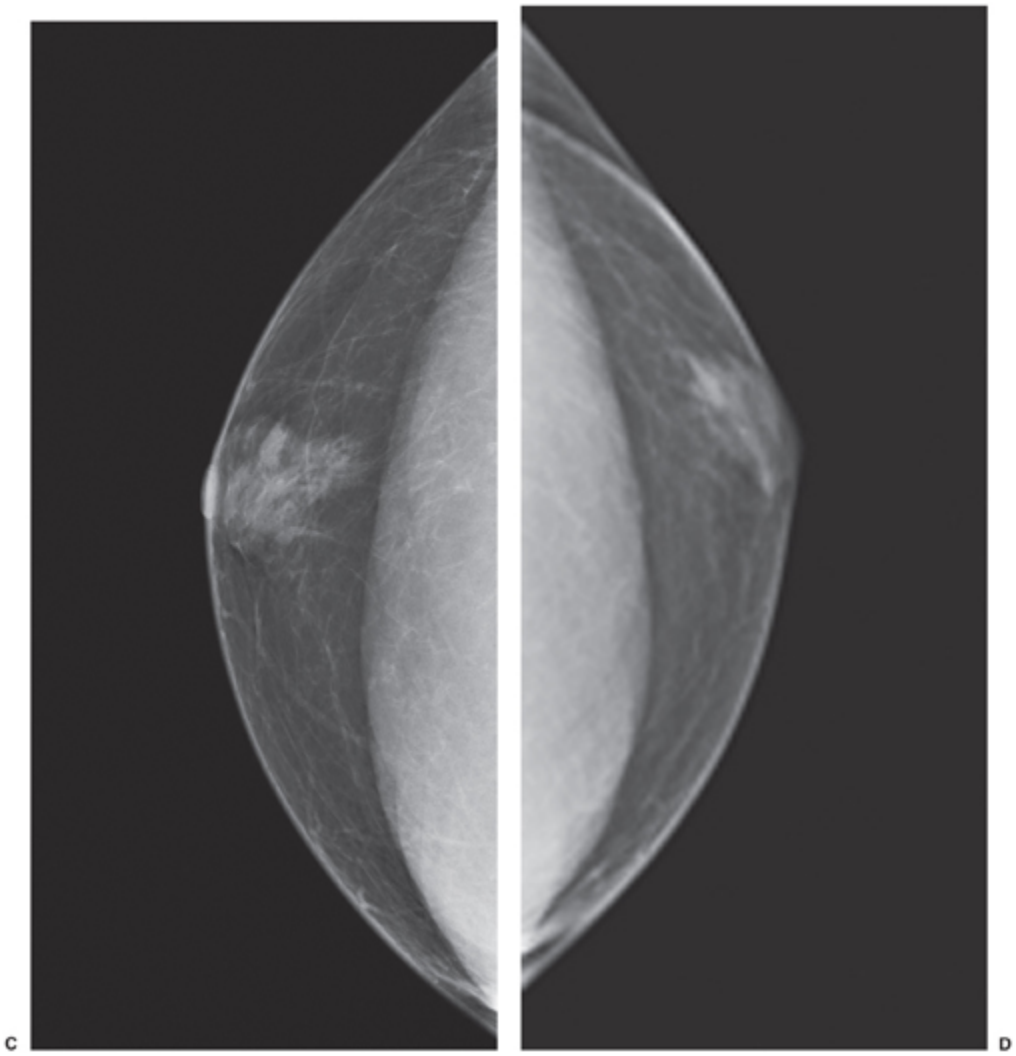

Fig. 19.7 Ginecomastia simétrica bilateral raramente é encaminhada para diagnóstico por imagem. Este paciente tem ginecomastia simétrica bilateral com a clássica densidade em forma de leque ou labareda embaixo do mamilo vista nas incidências MLO esquerda (A), MLO direita (B),

(continua)

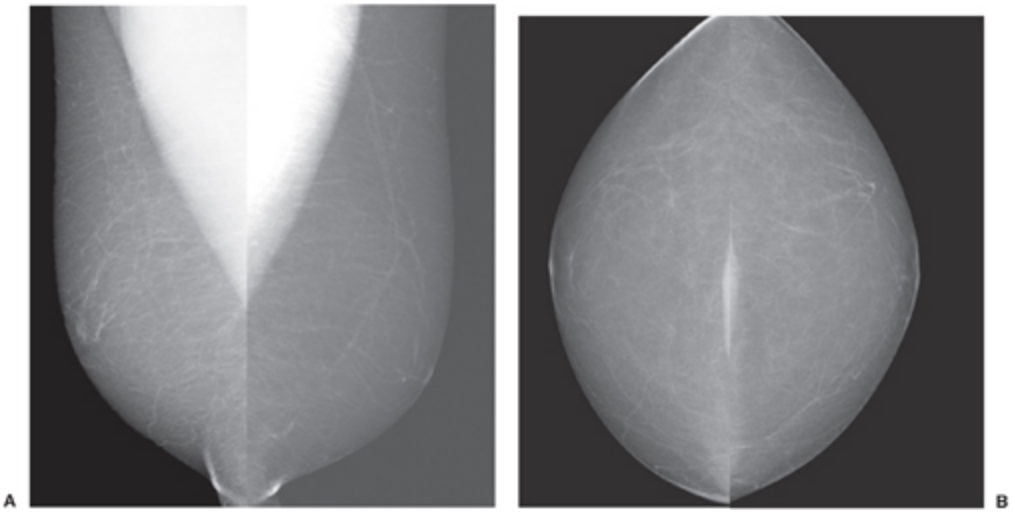

Fig. 19.7 (continuação) CC esquerda (C) e CC direita (D). Casos de ginecomastia simétrica em geral são diagnosticados clinicamente e não são encaminhados para realizar exames de imagem.

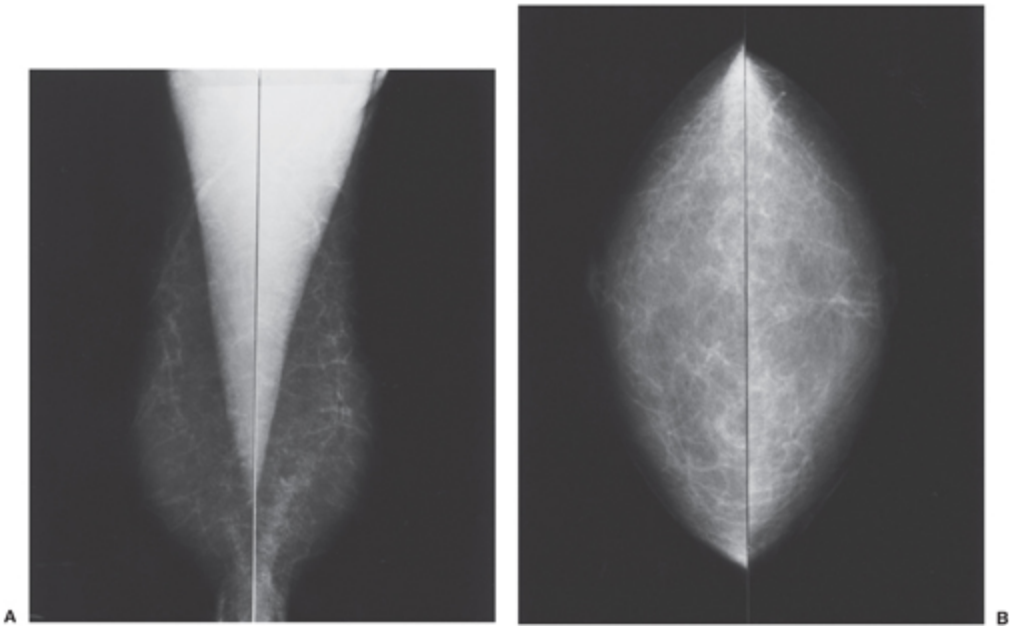

Fig. 19.8 A mama masculina normal, vista nesta mamografia CC, exibe um mamilo pequeno com apenas gordura subcutânea embaixo dele.

Ginecomastia

Um espectro de aspectos mamográficos pode ser encontrado na presença de aumento benigno da mama masculina (13,14). Pode haver apenas depósito difuso de gordura, sem parênquima visível radiograficamente. Chantra *et al*.

chamaram esse achado de “pseudoginecomastia” porque ele representa apenas depósito adiposo (Fig. 19.10). Uma densidade discóide pequena pode estar presente embaixo do mamilo (Fig. 19.11). Em nossa experiência, esse aspecto arredondado é razoavelmente comum em homens jovens com ginecomastia. O aspecto mamográfico mais comum de ginecomastia é uma densidade triangular em forma de leque ou labareda estendendo-se para trás desde um ponto imediatamente embaixo do mamilo (Fig. 19.12) em direção ao quadrante superior externo da mama. Isto reflete a origem subareolar da rede ductal hipertrófica (Fig. 19.13). Em alguns casos, a densidade parenquimatosa parece mais esférica, porém na maioria dos casos os tecidos desaparecem gradualmente na gordura circundante, com freqüência de maneira mais proeminente em direção ao quadrante superior externo e à semelhança da distribuição tecidual observada em mulheres. Em casos extremos de ginecomastia, como pode ocorrer após administração de estrogênio exógeno, a mama masculina pode ser radiograficamente indistinguível da feminina (Fig. 19.14).

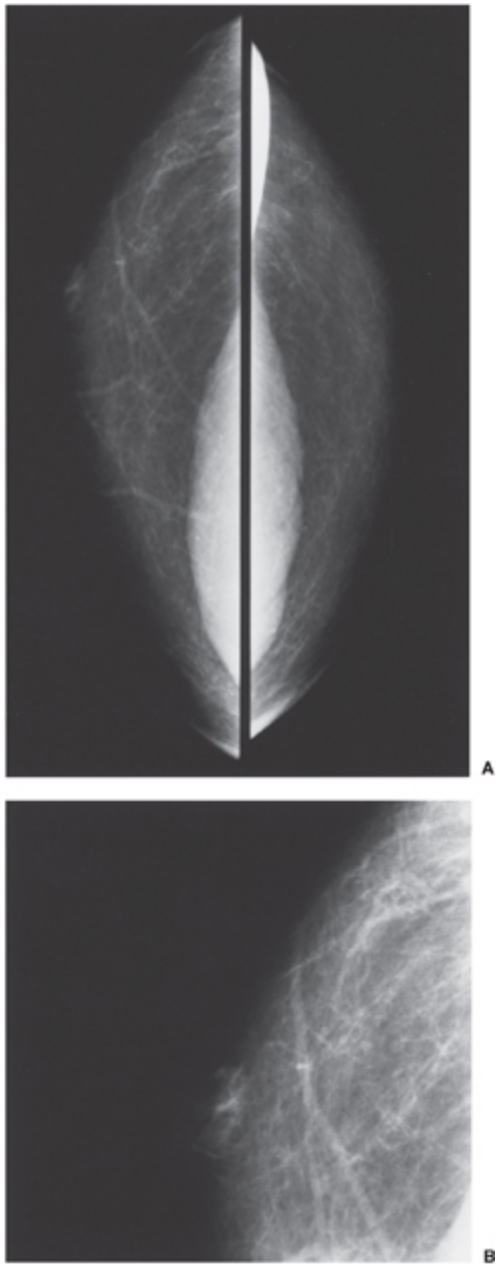

Fig. 19.9 A mama masculina normal tem apenas gordura embaixo da pele, com um mamilo pequeno. Não existe nada além de gordura embaixo da pele nas incidências MLO (A) e CC (B) deste homem normal cujas mamas são grandes em decorrência de gordura.

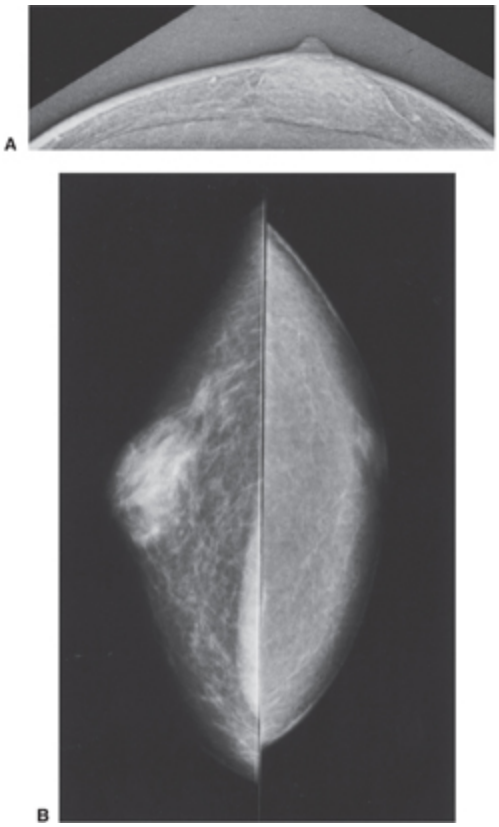

Fig. 19.10 A mama masculina normal demonstra apenas gordura subcutânea, vista nestas incidências MLO (A) e CC (B) de um homem de 66 anos com aumento adiposo das mamas.

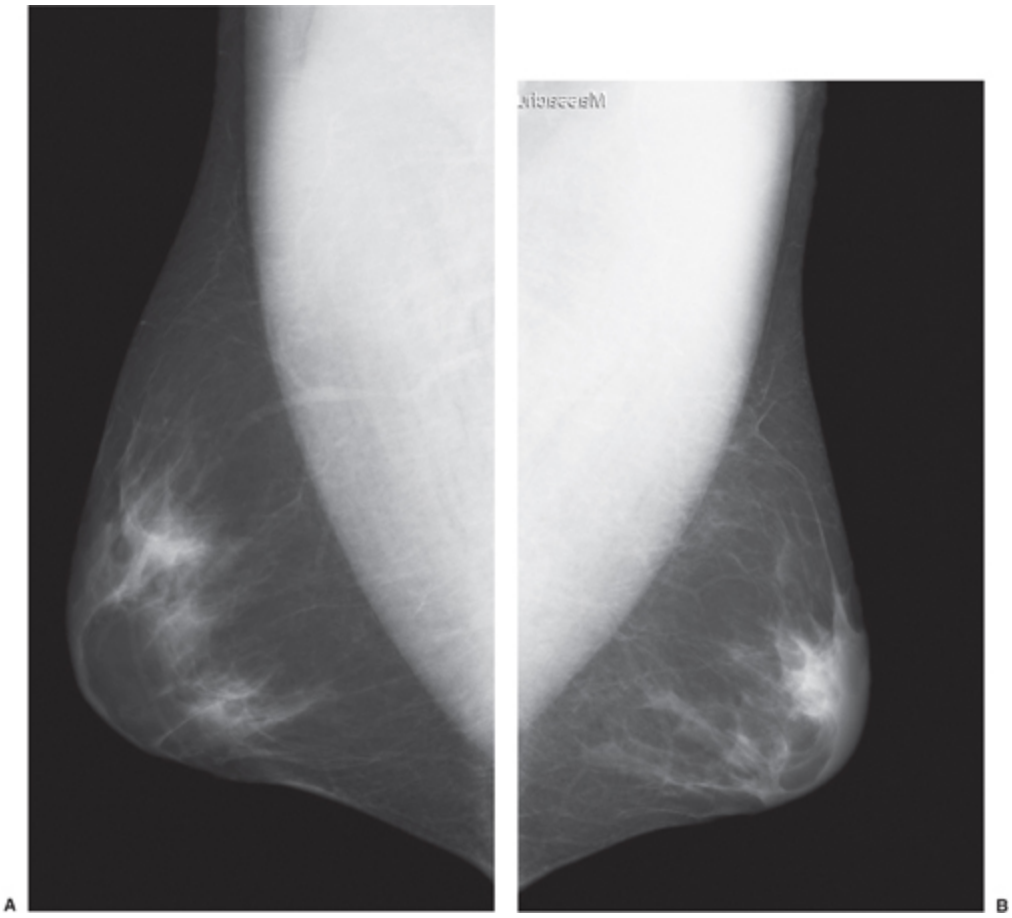

Fig. 19.11 A ginecomastia pode formar uma densidade discóide razoavelmente bem definida, vista nesta xerorradiografia em modo negativo na incidência CC (A). Observa-se aspecto semelhante na mama esquerda deste homem de 41 anos com ginecomastia assimétrica (B). A mama direita é quase normal.

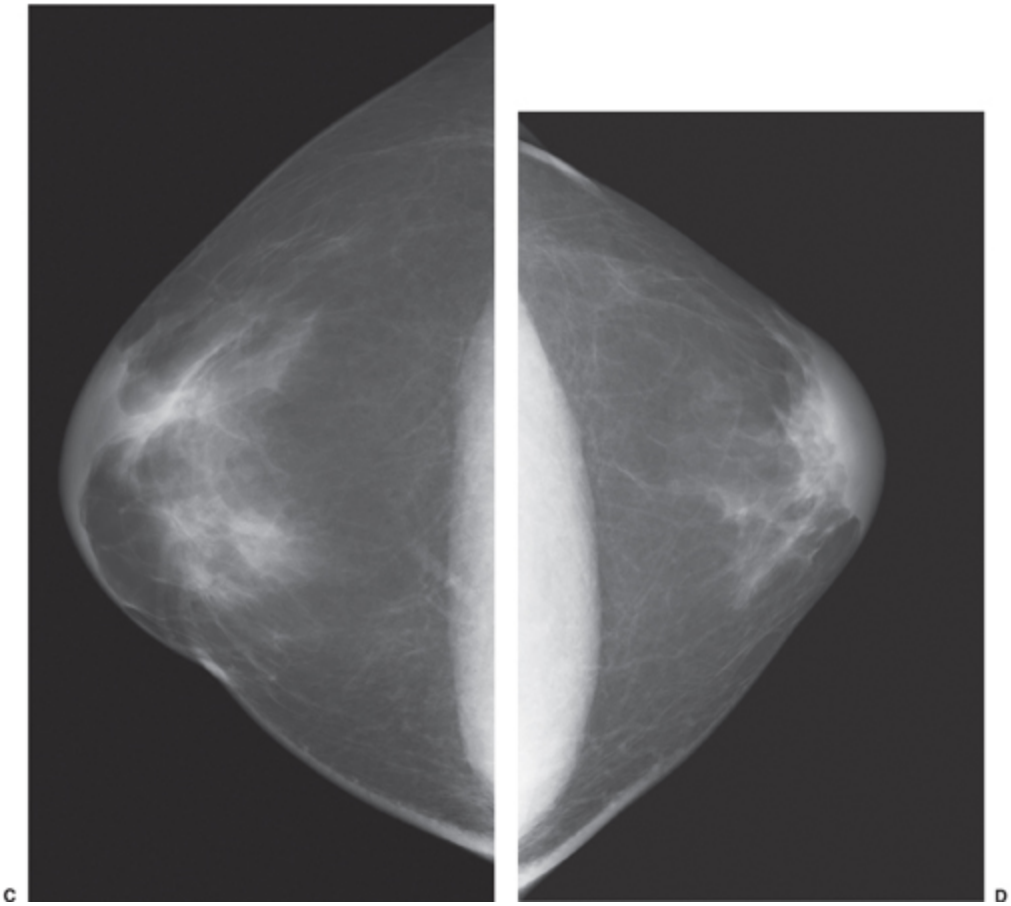

Fig. 19.12 A ginecomastia assimétrica mínima na região subareolar esquerda de um paciente de 54 anos é vista como um pequeno triângulo de densidade nas incidências CC padrão (A) e ampliada (B). A mama direita parece normal.

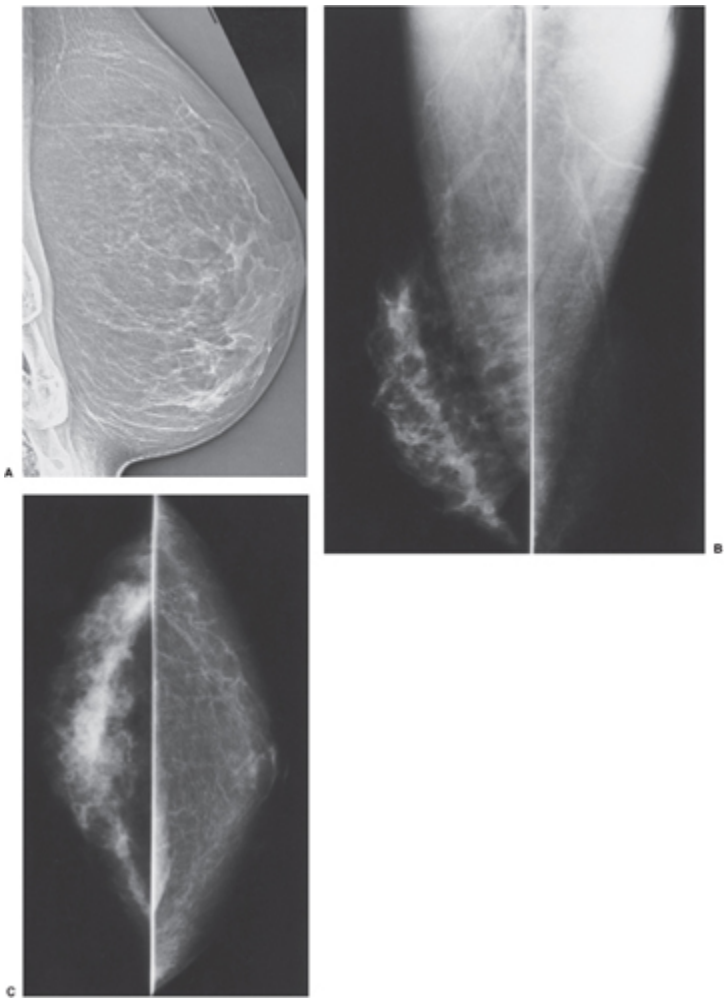

Fig. 19.13 A ginecomastia freqüentemente é assimétrica. Este paciente masculino tem ginecomastia bilateral, porém bem mais proeminente na MLO direita (B) em comparação com a esquerda (A)

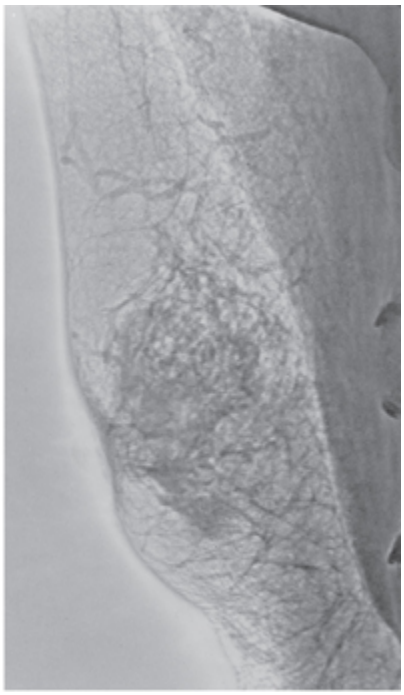

Fig. 19.13 (continuação) e na CC direita (D) em comparação com a esquerda (C).

A despeito da unilateralidade aparente por ocasião do exame físico, a ginecomastia quase sempre é bilateral. Na maioria dos casos de ginecomastia, onde se encontra uma massa ou espessamento no exame físico, a mamografia revela uma densidade semelhante porém menor no lado contralateral (Fig. 19.15).

Em geral, o diagnóstico de ginecomastia é claro com base na história e nos achados típicos da mamografia. Em casos muito raros, encontramos um câncer de mama oculto em ginecomastia densa, assim como ele pode estar oculto na mama radiograficamente densa da mulher. Em conseqüência, se o exame clínico sugerir mais do que ginecomastia, uma biopsia pode ser indicada. Algumas alterações cutâneas e mamilares também podem ser indistinguíveis daquelas associadas a câncer de mama (Fig. 19.16), e biopsia pode ser necessária para excluir a última possibilidade.

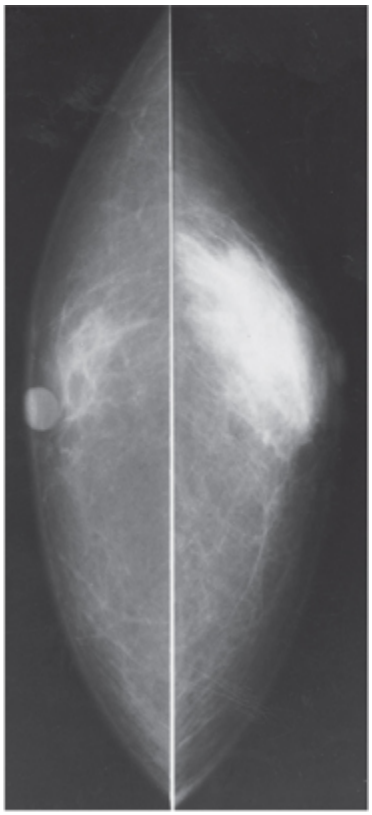

(continua)

Outras Lesões Benignas

Abscessos, lipomas e cistos sebáceos (cistos de inclusão epidérmicos) (Fig. 19.17) ocorrem na mama masculina, mas costumam ser diagnosticados clinicamente e não precisam de diagnóstico por imagem.

Cistos mamários são raríssimos na mama masculina, mas de fato ocorrem. Exibem o mesmo aspecto em mamografia e no ultra-som daquele da mama feminina. Papilomas intraductais solitários também foram descritos em homens (15), mas são muito raros. Tumores filóides também foram relatados, mas são igualmente raros em homens (16).

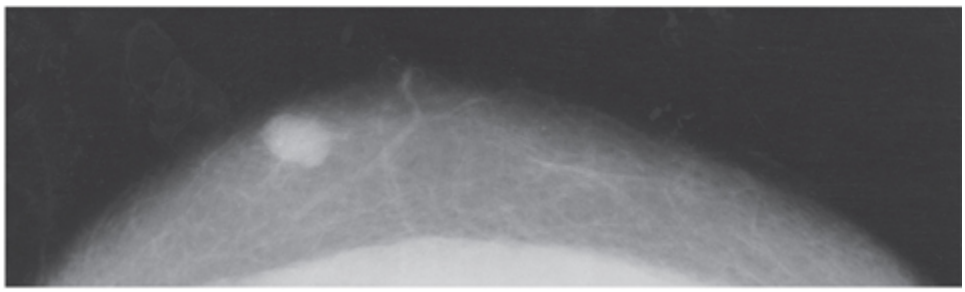

Fig. 19.14 A ginecomastia pode formar uma mama que é indistinguível de uma mama feminina na mamografia, como nesta incidência lateral (A) de xerorradiografia em modo negativo de homem de meia-idade. A ginecomastia assimétrica na mama esquerda deste homem de 35 anos, em comparação com a ausência completa de tecido na mama direita normal, é indistinguível por mamografia de tecido mamário feminino nestas incidências MLO (B) e CC (C).

Fig. 19.15 Quando a ginecomastia forma espessamento ou massa palpável de um lado ao exame clínico, como era o caso na mama direita deste paciente, com exame clínico normal no lado contralateral, quase sempre se encontra ginecomastia menos proeminente na mamografia no lado contralateral, como mostram estas incidências CC.

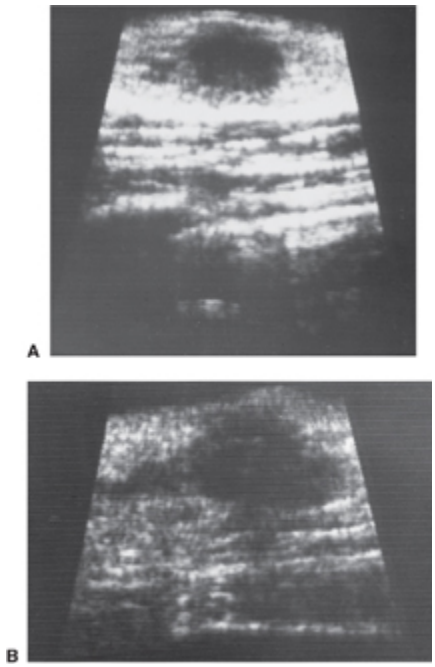

Fig. 19.16 Espessamento cutâneo e retração mamilar associados a ginecomastia benigna podem ser difíceis de detectar na mamografia com filme/écran de alto contraste, mas são evidentes nesta imagem lateral de xerorradiografia em modo positivo.

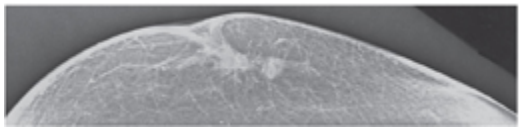

Fig. 19.17 Cisto de inclusão epidérmico. Cistos intramamários são raros em homens, mas podem-se ver cistos de inclusão, como na incidência CC desta mama masculina.

Ultra-sonografia e Problemas Benignos na Mama Masculina

O ultra-som tem valor limitado na avaliação da mama masculina, exceto para diferenciar entre cisto e massa sólida e determinar se é possível biopsiar uma massa sob orientação ultra-sonográfica. Em geral não há razão para realizar ultra-som no paciente que claramente tem ginecomastia revelada por mamografia. Antes de aprendermos isto, realizamos ultra-som em alguns homens com ginecomastia. O exame revelou um aspecto semelhante ao encontrado no broto mamário em desenvolvimento da menina pré-adolescente. A ultra-sonografia da ginecomastia revela tecido hipoecóico arredondado ou triangular na região subareolar (Fig. 19.18). O

formato geralmente se iguala ao formato do cone parenquimatoso visto por mamografia. Quando o desenvolvimento da mama masculina é extenso, o ultra-som demonstra um cone parenquimatoso com áreas mistas de ecogenicidade e hipoecogenicidade que refletem a distribuição de tecidos fibroadiposos e produzem um aspecto semelhante ao da mama feminina (17,18). Como é raríssimo que um câncer de mama seja encoberto por ginecomastia, a única situação em que o ultra-som pode ser útil é quando há uma massa excêntrica em relação ao mamilo ou se o exame clínico sugerir mais do que ginecomastia. O uso rotineiro de ultra-som não é indicado em homens com alterações mamárias.

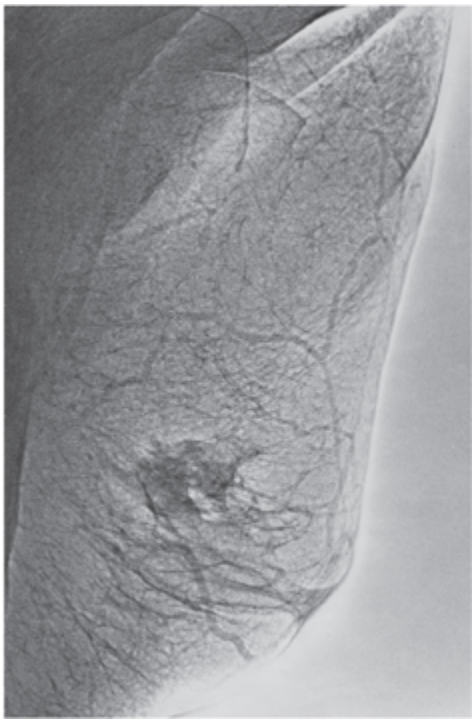

Fig. 19.18 A ginecomastia é hipoecóica ao ultra-som. Seu aspecto pode ser redondo (A) ou triangular (B).

Como em mulheres, tumores de células granulares foram descritos em homens (19). Em 1995, Rogall e Propeck relataram um tumor de células granulares em homem negro de 35 anos que se apresentou com uma massa palpável de formato irregular e margem espiculada na mamografia (20).

DIAGNÓSTICO POR IMAGEM DO CÂNCER DE MAMA EM HOMENS

Mamografia

Ao contrário da ginecomastia, a maioria dos cânceres de mama tem localização excêntrica e ocorre longe da região subareolar, embora às vezes surjam imediatamente embaixo do mamilo. Dos 20 cânceres em homens relatados por Ouimet-Oliva *et al*. (21), 60% tinham localização excêntrica na mama, enquanto praticamente todos os casos de ginecomastia produzem uma densidade que se expande posteriormente a partir do mamilo. O reconhecimento da distribuição típica de ginecomastia e o crescimento excêntrico habitual do câncer de mama reduzem a chance de confundir um com o outro.

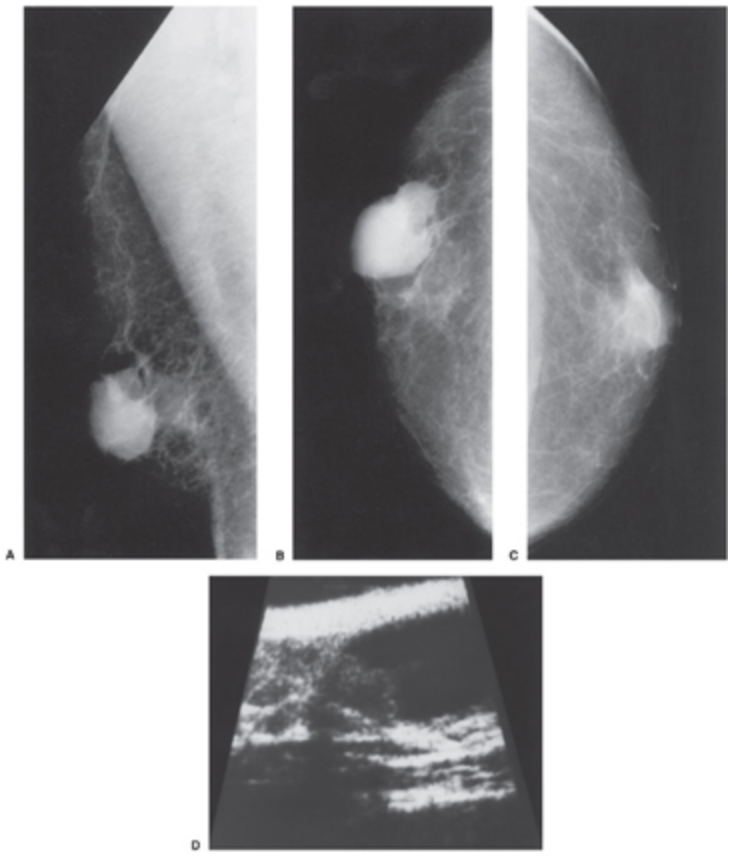

Fig. 19.19 O câncer de mama masculino, visto em xerorradiografias lateral (A) e CC (B), muitas vezes é excêntrico em relação ao mamilo e pode formar uma massa lobulada, como neste carcinoma ductal invasivo.

Fig. 19.20 O câncer de mama masculino visto nesta xerorradiografia CC em modo negativo exibe margem espiculada, observada em muitos cânceres de mama femininos, e está causando retração mamilar.

O aspecto do câncer de mama em homens é semelhante ao observado em mulheres. Embora tendam mais freqüentemente a ter margens lobuladas (Fig. 19.19), cânceres masculinos podem ser espiculados (Fig. 19.20) ou mal definidos (Fig. 19.21). Até mesmo o câncer intracístico pode ser encontrado em homens (Fig. 19.22). Carcinoma ductal *in situ* (CDIS) pode ser observado em homens, e podem ocorrer microcalcificações (Fig. 19.23). Calcificações cutâneas são comuns em homens e não devem ser

confundidas com depósitos intraductais. Assim como em mulheres, a mamografia não exclui o câncer, e mamografias falso-negativas podem ocorrer na presença de ginecomastia densa concomitante (Fig. 19.24).

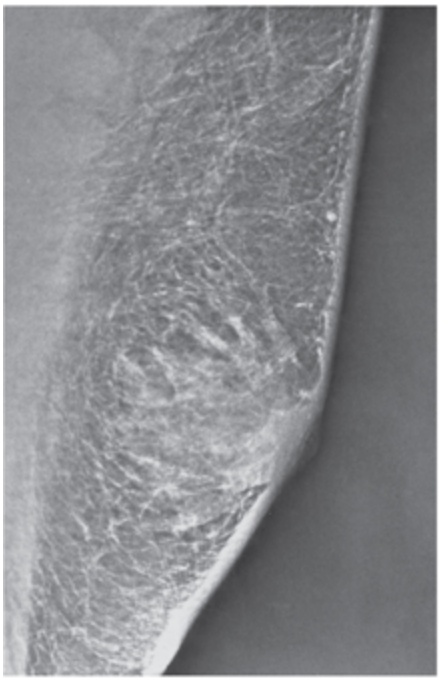

Fig. 19.21 Este carcinoma ductal infiltrativo em homem formava uma massa mal definida, evidente nesta xerorradiografia lateral em modo positivo, que estava distante do mamilo.

Dershaw *et al*. reviram as mamografias de 23 homens com câncer de mama cuja idade variou de 44 a 86 (22). Todos eram sintomáticos. Um apresentava um mamilo invertido, 8 tinham descarga mamilar sanguinolenta e 13 apresentaram-se com uma massa. Um paciente tinha câncer de mama oculto detectado na mama contralateral por triagem devido à sua história de câncer de mama prévio. Apenas um tinha um parente de primeiro grau com câncer de mama. Cinco (20%) dos homens apresentavam ginecomastia associada. Um dos homens (4%) tivera câncer de mama contralateral prévio e dois haviam sido expostos a níveis significativos de radiação no passado. Em 17 (74%) dos casos, havia uma massa não calcificada, e 2 (8%) pacientes tinham uma massa com calcificações associadas. Três (12%) dos cânceres não eram visíveis por

mamografia. A maioria dos cânceres foi encontrada na região subareolar. Havia 17 (72%) carcinomas ductais invasivos e 6 (18%) casos de CDIS.

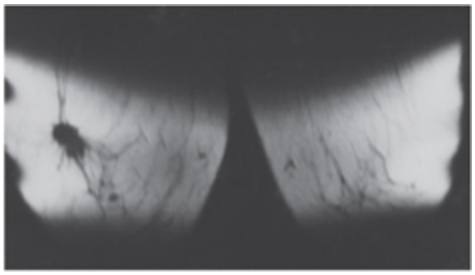

Fig. 19.22 Este homem de 66 anos tinha uma massa subareolar palpável à esquerda que era lobulada nas incidências MLO (A) e CC (B). O aspecto é diferente da ginecomastia à direita, conforme visto na incidência CC (C). A ultra-sonografia (D) demonstra uma massa sólida dentro da parede de um cisto. O diagnóstico foi carcinoma papilar intracístico.

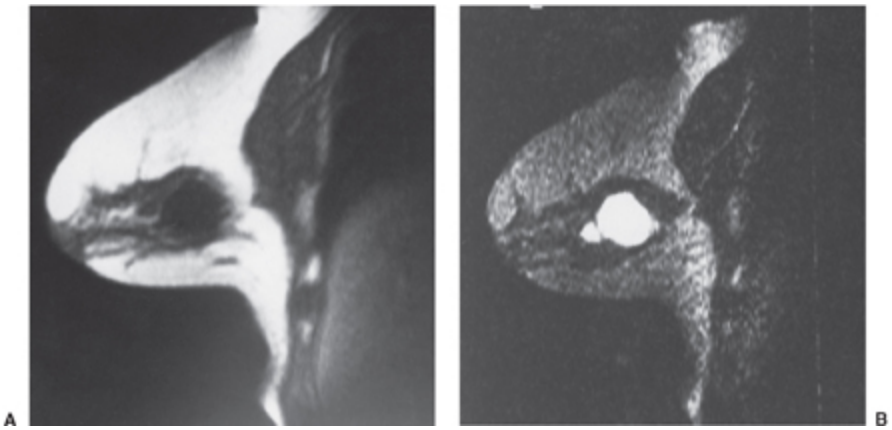

Fig. 19.23 CDIS em paciente masculino. Assim como em mulheres, uma descarga mamilar pode advir de câncer de mama, como neste homem que, nas incidências lateral reta (A) e CC (B), tem calcificações que se formam dentro do CDIS.

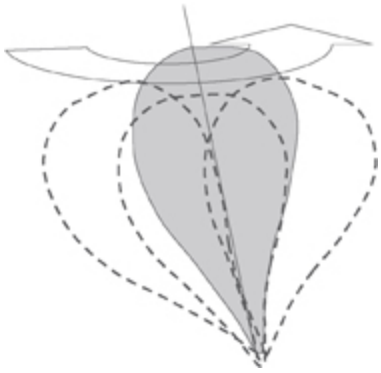

Fig. 19.24 Biopsia revelou carcinoma ductal invasivo, que estava oculto nesta incidência lateral de xerorradiografia em modo negativo nos tecidos densos secundários a ginecomastia.

Assim como em mulheres, linfoma pode ocorrer em homens. No único caso que atendemos, a massa mal definida era indistinguível de câncer de mama.

Ultra-sonografia

Raramente há necessidade de usar ultra-som para avaliar uma massa na mama masculina, porém cânceres de mama masculinos produzem lesões hipoecóicas que, como em mulheres, refletem o formato e a composição do tumor. Lesões espiculadas tendem a produzir estruturas irregulares com sombras, enquanto lesões lobuladas podem ter ecos posteriores isoecóicos ou reforçados com sombras variáveis. A principal razão para realizar ultra-som de uma massa em mama masculina é para determinar se uma biopsia de mama orientada por ultra-som é exeqüível. As técnicas de biopsia de mama utilizadas para biopsiar a mama feminina são válidas para o procedimento na mama masculina. As lesões na mama masculina são mais próximas da parede torácica, e técnicas apropriadas são necessárias para evitar introduzir a agulha de biopsia na parede torácica ou através dela.

TRIAGEM DE CÂNCER DE MAMA EM HOMENS

Como câncer de mama é muito raro em homens, triagem geralmente não é indicada. Contudo, homens de famílias que são geneticamente predispostas a câncer de mama estão em risco elevado. Homens com mutações genéticas conhecidas provavelmente devem submeter-se a triagem anual (23). A exemplo dos demais subgrupos, não existem dados demonstrando que a triagem desses homens salvará vidas, mas, como os números que necessitam de triagem são pequenos, provavelmente é uma conduta razoável.

Assim como a ressonância magnética (RM) tem sido cada vez mais usada para avaliar a mama feminina, deverá haver casos em que ela será utilizada na mama masculina. Como câncer de mama masculino é muito incomum, não há séries grandes de RM no homem que avaliem sua eficácia, mas suspeito que achados aplicáveis à mama feminina provavelmente serão válidos para a mama masculina.

CONSIDERAÇÕES FINAIS

Biopsia de linfonodo sentinela parece ser tão eficaz para o estadiamento da axila em homens como em mulheres (24). Como a maioria dos casos de câncer de mama em homens é ER-positiva, intervenções hormonais são comuns no tratamento (25). Dado o pequeno número de cânceres de mama em homens, não houve nenhum estudo controlado randomizado para avaliar as diversas modalidades de tratamento, e a maioria dos homens é tratada com base nos resultados de estudos terapêuticos para mulheres.

REFERÊNCIAS

1. Giordano SH, Cohen DS, Buzdar AU, et al. Breast carcinoma in men: a population-based study. Cancer 2004;101:51-57.
2. Cancer statistics. CA Cancer J Clin 2005,55:11.
3. Anderson WF, Althuis MD, Brinton LA, et al. Is male breast câncer similar or different than female breast câncer? Breast Cancer Res Treat 2004;83:77-86.
4. Chantra PK, So GJ, Wollman JS, et al. Mammography of the male breast. AJR Am J Roentgenol 1995;164:853-858.
5. Ouimet-Oliva D, Hébert G, Ladouceur J. Radiology of breast tumors in the male. Can Assoc Radiol J 1977;28:249.
6. Jackson AW, Muldal S, Ockey CH, et al. Carcinoma of male breast in association with the Klinefelter syndrome. Br Med J 1965;1: 223.
7. Robison R, Montague ED. Treatment results in males with breast câncer. Cancer 1982;49:403.
8. Siddiqui T, Weiner R, Moreb J, et al. Cancer of the male breast with prolonged survival. Cancer 1988;62:1632-1636.
9. Adami HO, Hakulinen T, Ewertz M, et al. The survival pattern in male breast câncer. An analysis of 1429 patients from the Nordic countries. Cancer 1989;64:1177-1182.
10. Vercoutere AL, O'Connell TX. Carcinoma of the male breast: an update. Arch Surg 1984;119:1301.

11. Guinée VF, Olsson H, Moller T, et al. The prognosis of breast câncer in males: a report of 335 cases. Cancer 1993;71:154-161.
12. Serour F, Birkenfeld S, Amsterdam E, et al. Paget's disease of the male breast. Cancer 1988;62:601-605.
13. Kalisher L, Peyster RG. Xerographic manifestations of male breast disease. AJR Am J Roentgenol 1975,125:656.
14. Dershaw DD. Male mammography. AJR Am J Roentgenol 1986; 146:127.
15. Szabo BK, Wilczek B, Saracco A, et al. Solitary intraductal papilloma of the male breast: diagnostic value of galactography. Breast J 2003;9:330-331.
16. Campagnaro EL, Woodside KJ, Xiao SY, et al. Cystosarcoma phyl-loides (phylloides tumor) of the male breast. Surgery 2003; 133: 689-691.
17. Cole-Beuglet C, Schwartz GF, Kurtz AB, et al. Ultrasound mammography for male breast enlargement. J Ultrasound Med 1982; 1:301.
18. Jackson VP, Gilmore RL. Male breast carcinoma and gynecomastia: comparison of mammography with sonography. Radiology 1983;149:533.
19. DeMay RM, Lay S. Granular cell tumor of the breast. Pathol Annu 1984;19:121-148.
20. Rogall B, Propeck P. Granular cell tumor of the male breast. AJR Am J Roentgenol 1995;164:230.
21. Ouimet-Oliva D, Hébert G, Ladouceur J. Radiographic characteristics of male breast câncer. Radiology 1978;129:37.
22. Dershaw DD, Borgen PI, Deutch BM, et al. Mammographie findings in men with breast câncer. AJR Am J Roentgenol 1993;160: 267-270.
23. Brenner RJ, Weitzel JN, Hansen N, et al. Screening-detected breast câncer in a man with BRCA2 mutation: case report. Radiology 2004;230:553-555.
24. Cimmino VM, Degnim AC, Sabel MS, et al. Efficacy of sentinel lymph node biopsy in male breast câncer. J Surg Oncol 2004;86: 74-77.
25. Buzdar AU. Breast câncer in men. Oncology (Huntingt) 2003;17: 1361-1372.

OceanofPDF.com

Ressonância Magnética da Mama

20

A ressonância magnética (RM) da mama é um exame extremamente valioso que se tornará cada vez mais importante na avaliação da mama. A RM da mama começou a ser realizada praticamente desde que a técnica se tornou disponível para o diagnóstico por imagem corporal. Contudo, seu desenvolvimento foi lento devido a uma armadilha: pesquisadores necessitavam de equipamentos exclusivos em centros de mastologia que estivessem prontamente disponíveis para avaliar um grande número de mulheres a fim de determinar a eficácia da RM da mama, enquanto fabricantes industriais não se dispunham a conceber sistemas para avaliação mamária até que a eficácia da técnica estivesse estabelecida.

Quando a RM foi desenvolvida, o entusiasmo era alto. Ficou claro que alguns cânceres de mama eram facilmente vistos quando circundados por gordura (Fig. 20.1) em imagens ponderadas em T1 e cistos eram facilmente identificados em imagens ponderadas em T2 (Fig. 20.2). Contudo, a despeito do otimismo inicial, observou-se que as diferenças nos tempos de relaxamento entre tecidos benignos e malignos se superpunham. Era impossível fazer distinção de maneira confiável entre câncer e tecido mamário fibroglandular normal ou lesões mamárias benignas com base apenas em diferenças de sinal. Quando o gadolínio-ácido pentaacético triamina dietileno (Gd-DTPA) foi apresentado como agente de contraste intravenoso, começou uma segunda etapa de pesquisas com RM da mama. Por meio de captação de contraste, a RM da mama tornou-se um exame clínico cada vez mais proveitoso.

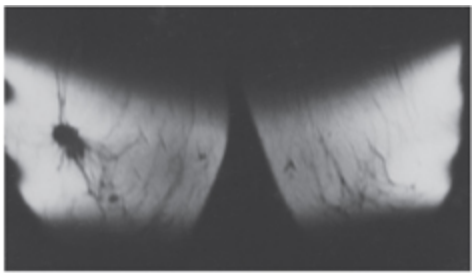

Fig. 20.1 Um câncer de mama invasivo visível na imagem ponderada em T1 em virtude da gordura circundante.

O papel da RM na detecção de câncer de mama e na avaliação de lesões mamárias está mais bem definido. Grandes avanços na tecnologia de RM e nas técnicas de obtenção de imagens, associados ao maior interesse no desenvolvimento de meios de complementar a mamografia para detecção de câncer de mama precoce, além da esperança de ser capaz de diferenciar entre lesões benignas e malignas de maneira não-invasiva, resultaram em grande volume de pesquisas durante a última década que utilizaram a RM da mama para detecção e diagnóstico de câncer de mama. Entretanto, o custo do exame e a dificuldade de acesso a equipamentos clínicos sobrecarregados, além da carência de *scanners* dedicados à pesquisa no diagnóstico por imagem da mama, infelizmente têm prejudicado o desenvolvimento da RM da mama.

ADMINISTRAÇÃO INTRAVENOSA DE CONTRASTE É NECESSÁRIA

Com a exceção da análise de um implante para detectar ruptura, a RM da mama requer o uso de agente de contraste intravenoso (IV) para definir as áreas de possível malignidade. Quase todos os cânceres de mama invasivos demonstram captação de contraste após a administração de gadolínio. Em geral, aceita-se que a captação decorra da formação de neovasculatura tumoral. Como seria esperado, as características morfológicas de cânceres de mama, definidas pela RM, também são importantes para diagnóstico por imagem da mama com RM. A diferenciação de lesões baseada em seus

formatos é semelhante à utilização de achados morfológicos que foram definidos na mamografia e na ultra-sonografia. O formato irregular da maioria dos cânceres de mama e até mesmo espiculação muitas vezes podem ser visualizados na RM, embora ainda não com a resolução espacial evidente na mamografia. A exemplo da mamografia, contudo, as características morfológicas não conseguem distinguir entre lesões benignas e malignas de maneira fidedigna. Uma vantagem da RM é que se pode avaliar a dinâmica do fluxo de gadolínio através de uma lesão, e alguns dados sugerem que as características da dinâmica do contraste também podem ajudar a diferenciar entre lesões benignas e malignas. Em conseqüência, a avaliação por RM de lesões mamárias desenvolveu um método de análise de suas características morfológicas e do padrão de captação de contraste ao longo do tempo após a injeção de um bolo de material de contraste.

Talvez a vantagem mais importante da RM da mama atualmente é que o realce pelo contraste faz as lesões sobressaírem dos tecidos circundantes (sinal hiperintenso em relação ao fundo). Ao contrário da mamografia e do ultra-som, em que o sinal gerado por um câncer pode ser semelhante aos tecidos de fundo, o que dificulta ou mesmo impossibilita a visualização da lesão nesses exames, a RM com contraste realça cânceres contra os tecidos normais menos captantes. Cânceres que são indistinguíveis de tecido normal na RM sem contraste são “iluminados” pelo contraste da RM, em geral tornando-os facilmente visíveis.

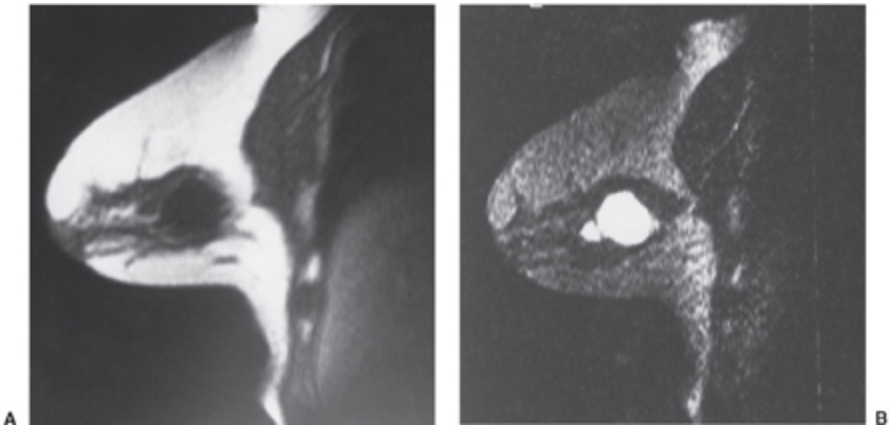

Fig. 20.2 Na RM, este cisto exibia sinal tipicamente hipointenso (preto) na imagem ponderada em T1 (A) e hiperintenso (branco) na imagem ponderada em T2 (B).

Embora a captação de contraste facilite a detecção e o delineamento do câncer, a exemplo da maioria dos exames há superposição entre câncer e lesões benignas e tecidos normais. Assim como cânceres captam contraste, o tecido normal e muitas lesões benignas também podem captá-lo na RM. A dinâmica da captação de contraste foi apenas parcialmente explorada. As informações mais úteis após a injeção IV de contraste provavelmente provêm no primeiro minuto após a injeção do bolo à medida que o contraste percorre a lesão pela primeira vez. Infelizmente, o exame de rotina ainda não permite simultaneamente a obtenção de imagens de alta resolução e a aquisição rápida de imagens para avaliar plenamente essa fase precoce do contraste quando toda a mama é incluída no exame. Exploramos o uso de imagens ecoplanares, que permitem a aquisição rápida de imagens porém em detrimento da resolução espacial. Não conheço um único radiologista que esteja usando imagens ecoplanares para avaliar a mama atualmente. Contudo, a tecnologia continua a progredir, e técnicas mais rápidas de obtenção de imagens de alta resolução devem tornar-se possíveis no futuro.

INTRODUÇÃO À RM DA MAMA

Os detalhes da física da RM são complicados e fogem ao escopo deste livro. Ademais, o equipamento apresenta variações que muitas vezes são patenteadas e mudam com razoável rapidez, e portanto não irei descrever equipamentos específicos. Prefiro tentar compreender a física em um nível relativamente simplista que funciona bem para a avaliação de imagens clínicas.

Nos termos mais simples, a RM funciona da seguinte maneira. Os núcleos de certos átomos como hidrogênio, fósforo e sódio possuem propriedades magnéticas. Eles podem ser vistos como pequenos ímãs em forma de barra girando como um pião infantil, com o seu próprio campo magnético alinhado com o eixo do pião (átomo). Se tais átomos forem

colocados em um campo magnético externo, seus eixos, que normalmente seguem orientação aleatória, alinham-se com o campo magnético assim como a agulha de uma bússola se alinha com o campo magnético da Terra. Então, se energia de radiofreqüência (RF) for aplicada na direção apropriada, pode-se usá-la para desviar os ímãs atômicos (piões) para fora do alinhamento. Ao se realinharem com o campo magnético, eles devolvem sinais de RF que podem ser captados por antenas e usados para gerar imagens dos tecidos onde residem.

Não é qualquer quantidade de energia que desvia o eixo do átomo. A quantidade de energia de RF necessária é específica para o tipo de átomo e a potência do campo magnético no qual ele está. A freqüência necessária denomina-se freqüência de Larmor (ver adiante), também conhecida como freqüência de ressonância. A analogia com um pião se mantém quando o átomo é desviado por ondas de rádio da freqüência correta. Assim como um pião que está começando a cair, o átomo continua a girar, mas agora ele “precessa” além de girar, como se a sua ponta estivesse fixada e a parte superior balançasse em um círculo no campo magnético (Fig. 20.3). O átomo em precessão é influenciado pelo campo magnético e pelos outros átomos e moléculas na sua vizinhança. Quando o pulso de rádio que o está desviando termina, os átomos em precessão começam a se realinhar no campo magnético. Os movimentos dos átomos dentro do campo magnético geram sinais de retorno que são detectáveis por antenas no equipamento de RM e registrados para formar imagens.

Mostra a porção superior girando enquanto começa a cair, com sua ponta permanecendo no mesmo lugar enquanto ocorre precessão em torno da ponta

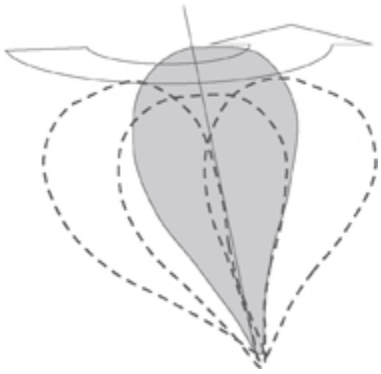

Fig. 20.3 Prótons “precessam” em um campo magnético. Quando são desviados do alinhamento no campo magnético, os prótons atuam como piões que estão começando a cair e balançam no campo magnético à medida que se realinham. Quando eles se deslocam no campo, geram energia de RF que é a base da imagem por RM.

Um dos desafios inerentes à produção de imagens com RM é identificar o local de origem dos sinais que retornam. Isto é realizado ajustando-se o campo magnético e utilizando-se seqüências de energia variáveis para alterar a fase dos sinais que provêm de diferentes volumes teciduais. O campo magnético pode ser ajustado para ser mais forte em um extremo do que no outro. Podem-se gerar campos magnéticos secundários por meio de diferentes bobinas que produzem “gradientes” magnéticos dentro do campo principal. Utilizam-se essas diferenças para identificar a localização e a força dos sinais que são gerados dentro de um volume de tecido para definir a localização tridimensional dos átomos que geraram os sinais de retorno.

EFEITOS TECIDUAIS NA RM

A precessão dos prótons é afetada não apenas pelo campo magnético como também pelos átomos vizinhos, pelo tipo de molécula na qual o átomo reside e pela organização das moléculas nos tecidos. No início, os prótons desviados precessam sincronicamente, mas logo eles começam a perder energia entre si e perdem sua sincronia. Os átomos tornam-se defasados uns com os outros. Os sinais que eles retornam começam a cancelar uns aos outros. Ao mesmo tempo, os prótons são influenciados pelo campo magnético e também estão oscilando de volta e se realinhando no campo

magnético. Podem-se usar os diversos componentes do realinhamento, da precessão e da dessincronização para gerar imagens baseadas na intensidade dos sinais. Os sinais de retorno podem ser empregados para identificar e caracterizar o tecido que os produziu e a sua localização.

ESPECTROSCOPIA POR RM

Em campos de potência muito alta, podem-se estudar outros núcleos, que revelam a composição molecular dos tecidos. Os núcleos de fósforo, por exemplo, podem ser identificados. Uma das moléculas que são ricas em fósforo é a colina, molécula que é nutricionalmente importante porque é essencial para formar os fosfolipídios que compõem as membranas celulares. Com campos magnéticos muito intensos, é possível medir as concentrações de colina em volumes específicos de tecido. As células do câncer de mama parecem gerar até 10 vezes mais colina do que células normais, e a espectroscopia por RM é uma das áreas de pesquisas ativas (1). Porém, dadas as vastas quantidades de hidrogênio no corpo, o sinal dos prótons de hidrogênio sobrepuja o sinal das demais fontes, e por isso os sinais dos núcleos de hidrogênio constituem a imagem básica da RM. Como o corpo se compõe principalmente de tecidos contendo água e gordura, é o comportamento dos prótons que formam os núcleos de hidrogênio nesses tecidos que dá origem à imagem de RM. A espectroscopia por RM de outros núcleos continua a ser uma técnica altamente experimental que não será descrita aqui porque atualmente não tem aplicação clínica. Contudo, à medida que os equipamentos de 3 Tesla se tornarem mais disponíveis, a espectroscopia pode adquirir utilidade clínica.

RESSONÂNCIA MAGNÉTICA

Prótons podem continuar a precessar em um campo magnético se sua precessão for continuamente reforçada por pulsos da energia de RF correta. Essa é a razão pela qual a freqüência dos pulsos denomina-se freqüência de ressonância. A freqüência de ressonância é definida pela equação de

Larmor, que estabelece que a freqüência de ressonância do próton é igual à potência do campo magnético multiplicada pela constante giromagnética do próton. A constante giromagnética é influenciada pelo modo como os prótons são organizados em moléculas. Os prótons na gordura possuem uma constante giromagnética diferente daqueles na água. Esse "*chemical shift*" pode ser usado para realçar vários aspectos de uma imagem de RM. Quando um único pulso é fornecido com a quantidade de energia correta, os prótons são desviados em determinado ângulo. Se eles forem desviados por 90 graus em relação à direção do campo magnético principal, isto maximizará a quantidade de sinal que eles enviam à medida que precessam de volta para o alinhamento. Esse realinhamento denomina-se "decaimento por indução livre" (FID).

T1 e T2

Existem dois sinais básicos que são gerados pelos prótons que estão voltando para o seu alinhamento no campo magnético: tempo 1 e tempo 2, ou T1 e T2. O próton é desviado para fora do alinhamento por um pulso de RF. Ele pode ser desviado em qualquer ângulo em relação ao campo magnético, mas criará seu sinal de retorno mais forte quando o eixo do seu "momento magnético" estiver desviado em 90 graus (perpendicular) ao eixo do campo magnético principal. Um próton gera seu sinal eletromagnético mais alto quando precessa em ângulos retos através do campo magnético. O sinal esmaece à medida que o próton desviado oscila de volta e realinha-se com o campo magnético principal. Há dois mecanismos pelos quais o próton desviado perde sinal. O tempo que leva para que o eixo do próton volte a alinhar-se no campo magnético foi denominado T1 (na verdade, T1 é 63% do tempo total, mas por simplicidade considere-o "o tempo") de relaxamento "*spin lattice*".

Conforme mencionado, enquanto isto está ocorrendo, se os prótons forem deixados sozinhos, eles começam a precessar em diferentes ritmos, pois cada um sofre a ação de forças diferentes geradas por seu ambiente

local e a influência de outros átomos vizinhos (relaxamento *spin-spin*). À medida que os prótons se defasam, seus sinais começam a cancelar uns aos outros, pois eles precessam em ritmos distintos, de modo que se deixados sozinhos há um ponto no tempo em que eles estão totalmente defasados e não há mais um sinal resultante dos prótons. Esse tempo é medido como T2.

Sinais da Gordura

Usam-se pulsos de RF para "excitar" os prótons, removendo-os do alinhamento com o campo magnético principal ("pulsos de excitação"). Existem duas medidas principais que são obtidas na geração de imagens de RM. O sinal T1 baseia-se no tempo necessário para que os prótons "relaxem" e voltem ao seu alinhamento no campo magnético principal. Esse relaxamento pode demorar até 3 segundos. Prótons em moléculas mais estreitamente dispostas como gordura exibem tempos de relaxamento mais rápidos (maior interação entre as moléculas), de modo que seu sinal T1 é mais curto que o da água pura; assim, a gordura possui o tempo de relaxamento T1 mais curto. Por convenção, tecidos com T1 curto são apresentados como sinais brilhantes (hiperintensos) nas imagens em T1.

Sinais da Água

Quando os prótons voltam ao alinhamento, existem dois tipos principais de água que geram sinais distintos. A "água livre" é, como o nome sugere, o líquido como aquele nos cistos mamários. As moléculas e os núcleos de hidrogênio na água livre são separados e não interagem rapidamente com suas moléculas vizinhas; em conseqüência, perdem sua energia em menor taxa e se defasam uns dos outros durante um período de tempo mais longo. Assim, a água em cistos mamários retorna um sinal mais lentamente. Possui T1 longo e T2 longo. Por convenção, tecidos com T2 longo são apresentados como sinais hiperintensos em imagens ponderadas em T2. Portanto, cistos (que contêm líquido) com T1 longo são hipointensos em

imagens ponderadas em T1 e aqueles com T2 longo são hiperintensos nas imagens ponderadas em T2. Tecidos fibroglandulares, embora constituídos primariamente de água, contêm "água ligada". Há maior interação das moléculas, de modo que elas perdem sua energia mais rapidamente entre si (sinal de T2 curto), e esses tecidos geram um sinal relativamente baixo (hipointenso) nas imagens em T2.

LOCALIZAÇÃO TRIDIMENSIONAL

Uma das complexidades da RM é determinar o local de origem dos vários sinais nos tecidos que estão sendo examinados. A localização dos sinais é realizada de diversas maneiras. Variando-se a potência do campo magnético ao longo do volume a ser examinado, a freqüência de ressonância dos mesmos prótons pode ser aumentada ou reduzida. Isto pode ser usado para determinar onde no volume tecidual o sinal dos prótons se origina. Prótons semelhantes em um extremo do campo giram mais rápido do que aqueles no outro extremo do campo magnético gradual, com níveis proporcionais no meio. Usam-se gradientes para reduzir gradualmente o campo magnético e obter a localização espacial para identificar a origem dos sinais. Também se utiliza a fase dos pulsos para definir a origem de um sinal. Os gradientes magnéticos e os pulsos de RF são usados para criar a imagem de RM. Os sinais de RM formam ondas de freqüência e amplitude variáveis com base nas seqüências de pulsos empregadas. Isto fornece um volume de dados conhecido como espaço K. Os sinais no espaço K não são interpretáveis, mas, através da transformação de Fourier, as informações do espaço K são convertidas em um "espaço físico" tridimensional que pode ser interpretado pelo radiologista.

TECNOLOGIA BÁSICA DE RM

O equipamento básico de RM compõe-se de um campo magnético principal, campos de gradientes, geradores de pulsos de RF, antenas de radiofreqüência para receber os sinais que retornam dos tecidos e sistemas

computadorizados que controlam o equipamento e convertem as informações em imagens legíveis. Como as intensidades dos sinais de retorno estão sujeitas a muitos fatores, o valor absoluto dos sinais não é muito útil, mas os valores relativos dos sinais em uma imagem fornecem informações proveitosas.

CAMPOS MAGNÉTICOS

Para obter imagens do corpo, o campo magnético deve ser potente o bastante. Para obter imagens da mama, nossa experiência sugere que o campo magnético deve ter potência mínima de 1,5 Tesla. Um ímã de 1 Tesla gera um campo de 10.000 Gauss. O campo magnético da Terra é de apenas 0,5 Gauss, e portanto um ímã de 1 Tesla é 20.000 vezes mais potente que o campo magnético da Terra. Um equipamento de RM contém um ímã principal para gerar o campo principal. Dentro do ímã principal existem bobinas de gradientes que alteram o campo magnético de maneira cuidadosamente controlada, permitindo que o sistema determine os locais de origem dos sinais nos tecidos corporais e participando dos vários pulsos utilizados nas “seqüências de pulsos”. No seu interior estão as bobinas de RF, que emitem a energia de RF para começar uma seqüência de pulsos e antenas para registrar os sinais que retornam dos tecidos. Todos esses elementos estão sob controle do computador para garantir que as várias funções ocorram na ordem apropriada.

IMAGENS SPIN-ECO

O relaxamento de T2 ocorre mais rapidamente que o retorno dos prótons ao alinhamento no campo magnético, e por isso T2 sempre é mais curto que T1 (se o próton não estiver desviado, não pode haver sinal em T2, pois é a precessão no campo que gera o sinal de RF). Se deixado sozinho, T2 passa de um número alto para um número menor à medida que os prótons se tornam defasados e seus sinais cancelam uns aos outros. Para gerar um sinal, pode-se reverter o processo de dessincronização. Isto é realizado por

meio de um pulso de “refocalização”. Os sinais que estão precessando em diferentes ritmos podem ser revertidos de modo que as forças que os tornaram defasados podem ser usadas em reverso para fazê-los realinhar e ressincronizar, e assim seu sinal de retorno passa de fraco a forte. Isto foi comparado a ver o filme de uma corrida de 100 metros. Os corredores começam juntos na linha de partida (considere-a como o pulso de 90 graus). À medida que os atletas correm em diferentes velocidades, alguns se afastam mais rápido do que outros; eles não estão mais alinhados, mas em distâncias variáveis da linha de partida. Se parássemos o filme e o apresentássemos de trás para a frente, os corredores pareceriam convergir de volta para a linha de partida, quando então estariam de novo alinhados (sincronizados). Esse é o princípio por trás do “*spin*-eco”. Os prótons são primeiro deslocados em 90 graus, e seu sinal começa forte e então começa a enfraquecer à medida que os prótons precessam em diferentes ritmos. Aplica-se um pulso de “180 graus”, e isto tem o efeito de voltar o filme de trás para a frente. Reverte a dessincronização dos prótons e eles ressincronizam, produzindo um sinal forte quando eles são “refocados” e gerando um “eco” do sinal original. Pode-se obter refocalização semelhante variando-se os gradientes do campo magnético. Essa é a base das imagens “gradiente-eco”. As seqüências podem ser obtidas mais rapidamente se os prótons não forem desviados por todo o ângulo de 90 graus. Esse ângulo de desvio (*flip angle*) variável é definido pela “seqüência de pulsos”.

SEQÜÊNCIAS DE RM

Durante uma seqüência típica de aquisição de imagens, o processo básico de deslocamento e refocalização dos prótons e captação dos sinais de retorno é repetido centenas de vezes. A quantidade de sinais que retornam dos tecidos pode ser alterada modificando-se o tempo de repetição (TR 5 tempo entre pulsos sucessivos de 90 graus) e o tempo de eco (TE). Pode-se fazê-lo para aumentar o sinal de T1 (ponderação em T1) ou o sinal de T2 (ponderação em T2). Se um tempo de eco (TE) longo for usado, isso

aumentará as informações de T2 (imagens ponderadas em T2). Por exemplo, a água possui T2 longo e leva mais tempo para decair do que a gordura e os tecidos fibrosos, que perdem seu sinal em T2 mais rápido. Lesões com valores de T2 longos produzem sinal por mais tempo e, assim, permanecem mais hiperintensas nas imagens ponderadas em T2 do que outros tecidos. É por isso que cistos são hiperintensos nas imagens em T2.

O contraste em T1 é controlado pelo tempo entre repetições dos pulsos (TR). Os tecidos que levam um longo tempo para retornar ao alinhamento de equilíbrio no campo magnético (T1 longo) são hipointensos nas imagens ponderadas em T1, enquanto aqueles que retornam rapidamente (possuem T1 curto) são hiperintensos nas imagens ponderadas em T1. A gordura mamária é um exemplo de tecido com T1 curto: é hiperintensa nas imagens ponderadas em T1. Como a água leva um longo tempo para que seus átomos se realinhem (T1 longo), um TR curto não lhe concede tempo para produzir um sinal, e assim a água aparece hipointensa nas imagens ponderadas em T1.

Pode-se demonstrar a densidade dos prótons nos tecidos escolhendo-se TR e TE para minimizar a ponderação em T1 e T2 (Quadro 20.1).

IMAGENS GRADIENTE-ECO

A obtenção de imagens *spin*-eco pode ser relativamente lenta. Em vez de utilizar o pulso de RF para refocar os *spins* dos prótons, a refocalização é realizada por meio de gradientes (campos magnéticos ajustáveis que diferem do campo magnético principal). Em vez de usar pulsos de RF para produzir imagens *spin*-eco, usam-se gradientes para primeiro sacudir os prótons e então se procede à refocalização revertendo a direção do gradiente magnético (o que elimina a necessidade de um pulso de RF de 180 graus). As imagens em gradiente-eco permitem seqüências ponderadas em T1 rápidas por meio de um TR curto. Isto é vantajoso quando se empregam agentes de contraste. Outra modificação que acelera o tempo de obtenção de imagens é o uso de ângulos de desvio menores que 90 graus.

QUADRO 20.1

VALORES DE TR E TE

TR curto e TE curto _ imagem ponderada em T1. Tecidos com T1 curto serão hiperintensos nas imagens ponderadas em T1.
TR longo e TE longo _ imagem ponderada em T2. Tecidos com T2 longo serão hiperintensos nas imagens ponderadas em T2.
TR longo e TE curto _ imagem ponderada em densidade protônica.

Contraste IV É Necessário para Distinguir entre Lesões e Tecido Mamário Apesar de Variações de T1 e T2

Pode-se utilizar a força dos sinais em T1 e T2 para avaliar algumas doenças diretamente. Contudo, observou-se que na mama tais sinais não são suficientes para distinguir lesões malignas de tecido mamário normal e de lesões benignas. Como em outros sistemas orgânicos, contraste IV (atualmente, gadolínio) é essencial para diferenciar entre cânceres e tecido mamário de fundo. Existem duas maneiras de avaliar lesões mamárias por RM. Assim como qualquer outro exame de imagem, as características morfológicas das lesões visualizadas podem ser analisadas. Ademais, como contraste é administrado e o exame pode ser prolongado, pode-se utilizar a dinâmica da captação de contraste e sua eliminação ao longo do tempo para avaliar os achados de RM.

BOBINAS PARA MAMA E POSICIONAMENTO DA PACIENTE

Quanto mais distante a antena que recebe os sinais de RM estiver do seu ponto de origem, mais fraco é o sinal. Logo, a relação sinal/ruído é aumentada quando se aproximam as antenas de RF o máximo possível dos tecidos que serão examinados. A experiência demonstrou que a RM da mama exige o uso de bobinas exclusivas para mama. Muitos equipamentos iniciais para obtenção de imagens da mama usavam uma bobina única e apenas uma mama era examinada de cada vez. Isto era problemático, uma vez que o agente de contraste IV fornecido para obter imagens de uma mama impossibilitava a obtenção de imagens da outra mama no mesmo dia,

e as pacientes precisavam retornar depois de terem eliminado o gadolínio para que um segundo bolo fosse administrado, em geral um dia ou mais depois, a fim de examinar a segunda mama. Sempre preferimos uma bobina dupla que permitisse a obtenção de imagens bilaterais simultâneas porque ela permitia a comparação direta entre as duas mamas. Tivemos de sacrificar alguma intensidade do sinal e a resolução espacial, mas, assim como na mamografia, a simetria dos tecidos, ou mais especificamente a ausência de simetria, pode ser significativa na detecção de câncer.

Bobinas de mama são desenhadas para que a paciente faça o exame na posição em decúbito ventral. Ela é apoiada acima da mesa de modo que as mamas pendem. A estrutura que apóia a paciente e circunda as mamas contém a bobina. A paciente deita-se com as mamas em poços de modo que a bobina envolve as mamas (outras configurações têm sido usadas a fim de que a bobina se aproxime ainda mais da mama). A posição pendente reduz os artefatos de movimento da respiração e permite que a gravidade tracione e separe as estruturas mamárias e, ao mesmo tempo, mantém uma orientação anatômica e uma configuração que facilita a interpretação.

Antes de posicionar a paciente na bobina, insere-se um cateter IV no braço da paciente. O acesso IV é mantido com solução salina diluída 1:1 com um conector. Este é conectado a uma bomba injetora preparada com Gd-DTPA. Se uma bomba injetora não estiver disponível, a segunda via é conectada a uma seringa preenchida com Gd-DTPA. Obviamente, é importante instalar o acesso IV antes de começar o exame para reduzir a chance de haver mudança de posição da paciente entre a série de imagens pré- e pós-contraste. Também diminui o período de tempo em que a paciente permanece dentro do *scanner*. Acredito que subtração de contraste é a melhor forma de realizar RM da mama. É bem mais fácil identificar uma lesão captante por meio da subtração de contraste do que com qualquer outro método. Um registro excelente é necessário para utilizar subtração de contraste. Qualquer movimento da paciente compromete a exatidão do

registro das imagens pré- e pós-contraste, e assim a redução (eliminação) de movimentos da paciente é muito importante.

A dose ideal de Gd-DTPA varia de 0,1 a 0,2 mmol por kg de peso corporal, de acordo com a seqüência de imagens selecionada. Doses mais altas foram sugeridas. Heywang-Koebrunner *et al*. observaram que era possível obter imagens melhores com a dose de 0,16 mmol/kg (2). Contudo, Weinreb e Newstead especularam que o resultado pode ter decorrido da técnica e da seqüência de pulsos utilizadas pelos autores (24). Utilizamos 0,1 mmol. Se uma bomba injetora for empregada, a taxa pode variar até 3 mL por segundo.

Podem-se utilizar diversas seqüências de RM após a administração de contraste. Estas incluem obtenção de imagens 3D, como 3D FLASH (*fast low-angle shot*), FISP (*fast imaging with steady precession*), FATSS (*fast adiabatic trajectory in a steady state*) e GRASS (*gradient-recalled acquisition in a steady state*) (3–7). A mesma seqüência é adotada antes e após a injeção de Gd-DTPA. Essas seqüências permitem cobertura volumétrica das mamas, gerando cortes finos e contíguos (1 a 2 mm).

Lesões pequenas são mais bem detectadas com seqüências 3D do que com técnicas 2D porque as últimas contêm lacunas entre os cortes que podem deixar passar uma lesão pequena. Nosso protocolo usa imagens sagitais ponderadas em T1 para localização. Então, obtemos imagens ponderadas em T2 *fast spin*-eco axiais e imagens axiais 3D ponderadas em T1 gradiente-eco de alta resolução. Obtemos uma seqüência ponderada em T2 antes das seqüências pré- e pós-contraste. A seqüência em T2 ajuda a definir estruturas que contêm líquidos como cistos (Fig. 20.4A) e a diferenciar entre produtos sanguíneos e líquido ou fibrose. As imagens ponderadas em T1 são obtidas antes da administração de contraste e, então, repetidas três vezes após a injeção de IV de gadolínio. A seqüência em T1 pré-injeção e a seqüência em T2 ajudam a distinguir produtos sanguíneos de líquido ou fibrose (ver Fig. 20.4B). Embora utilizemos supressão de gordura, raramente analiso essas imagens, pois a subtração

computadorizada das imagens pré- e pós-contraste facilita a interpretação das imagens e elimina qualquer confusão que possa advir do sinal hiperintenso de gordura.

SUPRESSÃO DE GORDURA AUXILIA A INTERPRETAÇÃO DE CAPTAÇÃO DE CONTRASTE

Se o registro preciso de imagens pré- e pós-injeção de contraste não for confiável, o radiologista tem de analisar as imagens pré-contraste, compará-las com as imagens pós-contraste e tentar definir quais tecidos captaram contraste. Em razão do sinal hiperintenso da gordura nas imagens em T1, muitas vezes é difícil delinear lesões captantes em imagens gradiente-eco do sinal hiperintenso produzido pela gordura nas imagens ponderadas em T1. Em conseqüência, criaram-se métodos que eliminam o sinal hiperintenso da gordura de modo que os tecidos que são realçados após a administração de contraste sejam percebidos mais facilmente (Fig. 20.5). A maioria dos protocolos de RM inclui seqüências que suprimem o sinal de gordura. A fim de otimizar as técnicas de supressão de gordura e *chemical-shift*, é necessário maximizar a homogeneidade do campo do volume examinado. O processo de *shimming* antes de obter imagens é essencial para reduzir as heterogeneidades do campo que comumente ocorrem em exames da mama. Se isso não for realizado corretamente, pode ser impossível interpretar o exame subseqüente. *Shimming* automatizado está disponível. Um método eficaz de supressão de gordura que é adotado no equipamento de RM exclusivo para mama utiliza a seqüência de pulsos RODEO (*rotating delivery of excitation off-resonance*) (8–10). Essa seqüência requer uma bobina transmissora-receptora.

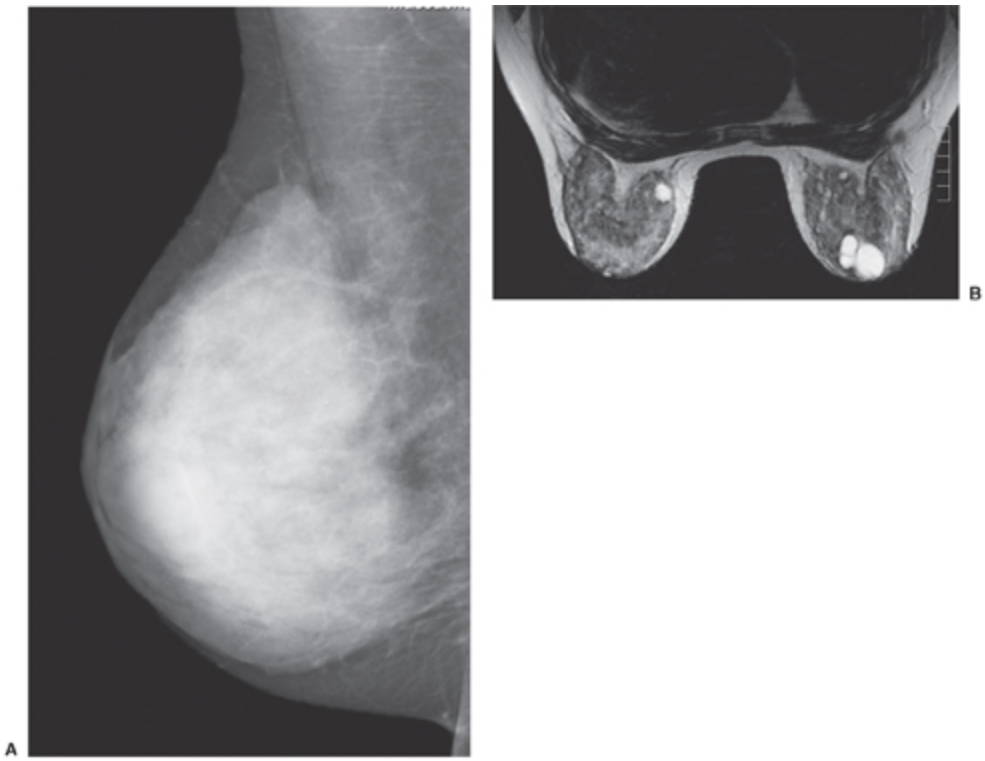

Fig. 20.4 Cistos são hiperintensos em T2. Nesta mamografia da mama direita (A), os tecidos densos obscurecem os cistos que são vistos facilmente na RM ponderada em T2 (B).

SUBTRAÇÃO DE CONTRASTE

O método que eu prefiro para determinar quais tecidos captam contraste é o uso de subtração nas imagens. Isto é idêntico à subtração de contraste na angiografia. As imagens pré-injeção (pré-contraste) são subtraídas das imagens pós-contraste, deixando as imagens da distribuição do contraste (9–13). Prefiro utilizar a subtração desde que constatei que é bem mais fácil identificar a captação de contraste em imagens com subtração do que com supressão de gordura (Fig. 20.6). Como a gordura não é muito captante após a injeção IV de contraste, pode-se usar subtração das imagens pré-contraste daquelas obtidas após o contraste para essencialmente eliminar o sinal da gordura. Somente tecidos que contêm o agente de contraste são evidentes nas imagens com subtração. Contudo, para que a subtração funcione, o alinhamento dos dois conjuntos de imagens deve ser muito

preciso. Qualquer movimento da paciente pode comprometer o método. Algoritmos de subtração freqüentemente apenas subtraem um corte do outro; isto impossibilita a tentativa de registrar as imagens se o movimento deslocar os cortes. Temos utilizado um algoritmo de registro 3D das imagens pré- e pós-contraste por meio de um *software* desenvolvido no David Sarnoff/National Information Display Laboratories em Princeton, Nova Jérsei. Esta é a tecnologia de registro mais poderosa que conhecemos. Nossas subtrações são realizadas rotineiramente com excelente registro. Este método facilita a revisão de uma grande quantidade de dados em minutos. Nosso *software* permite subtração 3D. Isto produz imagens que podem ser apresentadas por meio de projeção de intensidade máxima (MIP) 3D da distribuição de contraste (Fig. 20.7). As duas mamas são vistas simultaneamente, e mediante rotação da MIP o radiologista tem ao seu alcance uma representação 3D clara dos padrões de captação de contraste. Contudo, é impossível depender apenas da MIP, pois algumas informações são suprimidas pela técnica (lesões não captantes e estruturas expansivas como implantes podem passar despercebidas nas imagens MIP), mas a MIP com subtração fornece uma representação clara das principais áreas de captação e da distribuição 3D da captação (ver Fig. 20.7A).

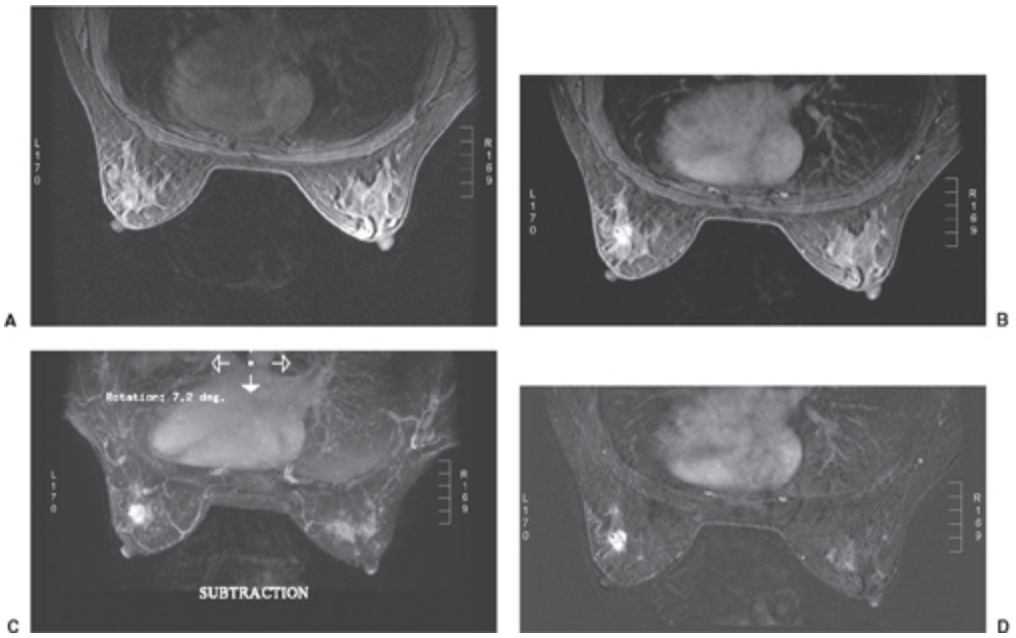

Fig. 20.5 Supressão da gordura facilita a detecção de lesões. A gordura é hipointensa nesta imagem ponderada em T1 com saturação de gordura (A) antes da administração IV de contraste. O câncer na mama esquerda é mais evidente no primeiro conjunto saturado de gordura de imagens após a injeção de contraste (B). A lesão é mais evidente nesta imagem em 3D com subtração de contraste de intensidade máxima (C) e nesta imagem subtraída em corte único (D).

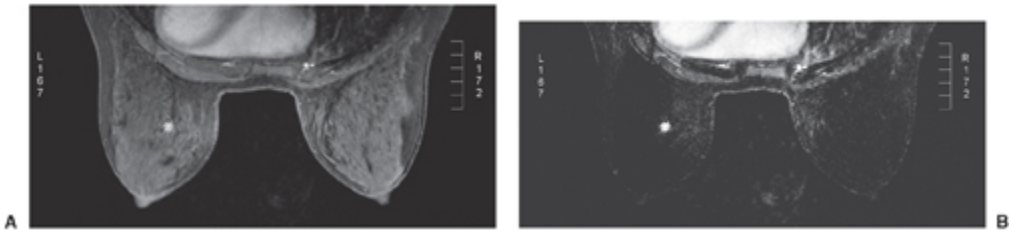

Fig. 20.6 Subtração precisa facilita a interpretação. A massa captante de contraste foi comprovada como HPAE. É evidente na imagem com supressão de gordura após injeção de gadolínio (A), porém mais evidente nas imagens subtraídas (B).

Após a representação da MIP, revejo as imagens 2D com subtração (corte a corte). Estas fornecem uma avaliação mais detalhada das estruturas captantes que não são limitadas pela supressão de parte do sinal que pode ocorrer nas imagens MIP. Por fim, avalio as imagens ponderadas em T2 à procura de cistos e qualquer outra coleção líquida. Imagens em T2 também propiciam a definição mais clara da anatomia mamária e da pele. Uma alteração pós-cirúrgica pode ser óbvia e marcante nas imagens em T2 (ver Fig. 20.7C). Uma cicatriz pós-cirúrgica não capta contraste, e por isso ela pode não ser vista nas imagens pós-contraste.

Se a paciente tiver descarga mamilar sanguínea, sangue pode ser evidente dentro de um ducto como sinal hiperintenso nas imagens em T1 pré-contraste (Fig. 20.8). O sangue passa por diversos estágios. Sangramento agudo é hiperintenso nas imagens em T1 e T2. À medida que hemossiderina se acumula, sangramento subagudo é hiperintenso em T1 mas hipointenso em T2, e sangue “antigo” é hipointenso em T1 e T2. Mucina é hiperintensa nas imagens em T1 e T2.

Quando os dados são apresentados na ordem descrita, imagens por RM da mama podem ser revistas de maneira rápida, eficiente e precisa.

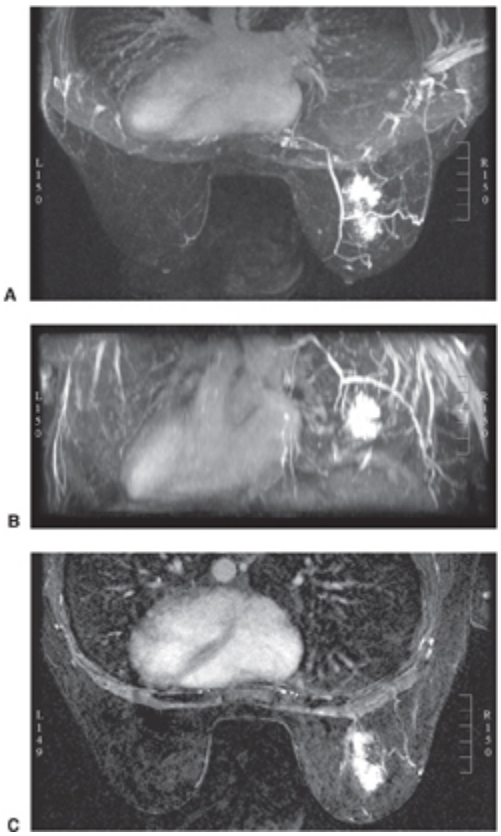

Fig. 20.7 A imagem de subtração 3D em intensidade máxima fornece uma visão geral das informações da RM. A captação segmentar e a distribuição 3D do câncer são facilmente observadas nesta imagem de intensidade máxima (A) produzida depois que as imagens pré- e pós-contraste foram subtraídas e vistas a partir do pé do leito da paciente. A imagem pode ser girada em um monitor de modo que esta segunda imagem é vista como se estivéssemos olhando através da paciente por trás (B). Vêem-se detalhes finos nos cortes individuais, dos quais (C) é representativo.

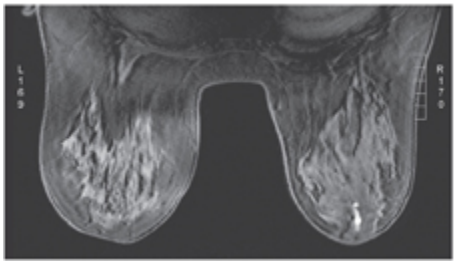

Fig. 20.8 Sangue nos ductos pode ser hiperintenso em T1. Esta paciente tinha descarga mamilar sanguínea à direita. O sangue no ducto é hiperintenso na imagem em T1 pré-contraste.

DINÂMICA DA CAPTAÇÃO DE CONTRASTE

A administração IV de um bolo do agente de contraste gadolínio-DTPA na dose de 0,1 mmol/kg tornou-se padrão no diagnóstico por imagem da mama. O gadolínio percorre o sistema vascular e difunde-se para fora da microvasculatura, entrando no espaço extravascular dos tecidos mamários normais e anormais. Tumores produzem vasos sanguíneos novos (neovasculatura) que não são normais. Esses vasos são mal formados e tendem a "extravasar". Como tumores desenvolvem um ninho de vasos sanguíneos novos (ver Fig. 20.7B), o volume de gadolínio é maior na rede de vasos tumorais do que nos tecidos normalmente vascularizados, e, como os vasos extravasam, o gadolínio move-se mais rapidamente para o espaço extracelular de tumores do que em tecido mamário normal e na maioria das lesões benignas. Essa provavelmente também é pela qual ele é "eliminado" mais rápido do que nos tecidos normais.

O gadolínio também altera as características magnéticas dos tecidos nos quais ele se difunde. O sinal em T1 é encurtado pela presença do gadolínio, por isso ele produz um sinal hiperintenso nas imagens ponderadas em T1. Assim, a maioria dos cânceres é "iluminada" após a administração IV de gadolínio.

Se o gadolínio for administrado como um bolo IV e as mamas forem examinadas diversas vezes durante vários minutos, é possível comparar as intensidades dos sinais dos tecidos mamários e das lesões mamárias de uma imagem com a próxima e calcular as alterações do sinal de RM ao longo do período de tempo em que o agente de contraste percorre a mama e difunde-se para os tecidos mamários e lesões na mama. Pode-se registrar em gráfico a dinâmica da captação de contraste ao longo do tempo para qualquer região de interesse na mama. Com os modernos equipamentos de 1,5 T, as mamas podem ser rastreadas a cada 1 ou 2 minutos, e as intensidades dos sinais são registradas em gráfico (Fig. 20.9). Criou-se um *software* que mede alterações do contraste ao longo do tempo para cada voxel no exame da mama. Pode-se usar o computador para identificar as regiões de captação

(tempo e quantidade) que satisfazem limiares definidos pelo usuário para identificar automaticamente as regiões com um dos três tipos de dinâmica.

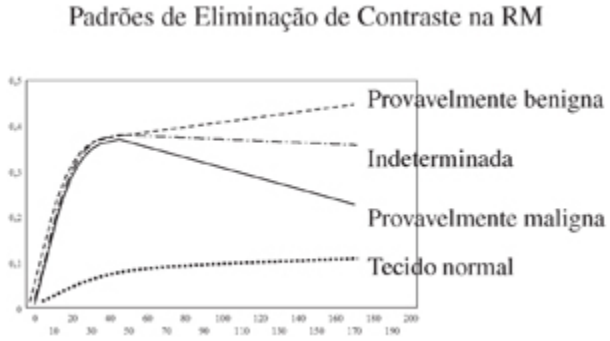

Fig. 20.9 Diferentes padrões de eliminação (washout) após administração IV de contraste durante a RM da mama. Se o fluxo de contraste for medido (por meio de alterações na intensidade do sinal) ao longo do tempo, tecido mamário normal capta de maneira leve e lenta. Lesões benignas como os fibroadenomas tendem a captar rapidamente e continuam a fazê-lo durante vários minutos. Cânceres de mama tendem a captar rapidamente e então atingem um platô, ou eliminam o contraste, rapidamente. Embora esses padrões às vezes ajudem na avaliação de uma lesão, há superposição significativa, e portanto padrões de captação de contraste não podem ser usados de maneira independente para diferenciar precisamente lesões benignas de malignas.

Em tecidos mamários normais e em muitas lesões benignas, a captação de contraste permanece baixa mas continua a aumentar constantemente durante muitos minutos. A maioria dos cânceres de mama capta rapidamente (no primeiro minuto) após injeção IV de bolo de gadolínio. Em geral, a captação aumenta rapidamente em lesões malignas e, então, se estabiliza em um platô ou começa a ser eliminada da lesão. Kuhl *et al*. definiram esses três padrões (14). Eles avaliaram 266 lesões mamárias e definiram níveis de intensidade do contraste ao longo do tempo. Eles chamaram a captação constante de tipo I. A captação do tipo II é o padrão de aumento rápido seguido de platô. O tipo III é o padrão de aumento rápido seguido de eliminação rápida. Dentre as lesões que eles avaliaram, 38% eram malignas e 62% benignas. Dentre os cânceres de mama, 8,9% apresentaram um padrão de captação do tipo I (geralmente benigno). O maior número (57,4%) mostrou um padrão do tipo III, e 33,6% tiveram um padrão do tipo II (platô). Nas lesões benignas, 83% tiveram um padrão do

tipo I, 11,5% um padrão do tipo II e 5,5% um padrão do tipo III, os quais são significativamente diferentes dos padrões das lesões malignas (*p*, 0,001). Os autores concluíram que tais diferenças tornam a avaliação da dinâmica da captação de contraste um componente importante da análise de lesões mamárias pela RM.

Contudo, como muitas vezes é o caso, os primeiros pesquisadores de um novo exame tendem a ter os melhores resultados. Siegmann *et al*. (15) consideraram que os padrões da dinâmica não foram úteis. Porém eles avaliaram apenas 51 pacientes (19 cânceres e 32 lesões benignas), e 36 foram examinados com um equipamento de 1,0 T, enquanto apenas 15 realizaram o exame em equipamento de 1,5 T. Os pequenos números e os tempos de exame provavelmente mais lentos podem ter prejudicado seus resultados.

Ainda que as diferenças significativas encontradas por Kuhl *et al*. sejam reproduzíveis, é difícil saber como utilizar a dinâmica do contraste. Como biopsia de mama é bastante segura e os riscos de deixar passar um câncer são muito altos, seria difícil evitar uma biopsia ao se decidir que uma lesão é benigna simplesmente porque mostra captação do tipo I. Até mesmo os melhores dados mostraram que quase 9% dos cânceres tiveram um padrão de captação do tipo I. Esse percentual é razoavelmente alto, e seria difícil abrir mão da biopsia com base nessas estatísticas. Em conseqüência, não vejo como a avaliação da dinâmica do contraste isoladamente, tal como é compreendida atualmente, possa alterar a assistência das pacientes.

MORFOLOGIA DAS LESÕES E ANÁLISE DO PADRÃO DE CAPTAÇÃO

A exemplo de mamografia e ultra-sonografia, pode-se usar a morfologia de lesões encontrada na RM para deduzir sua histologia. Assim como o formato e a ecotextura de uma lesão vista no ultra-som são úteis na avaliação das lesões, o formato de uma lesão e a textura da sua captação de contraste na RM também ajudam sua análise.

Formato e Margens

Como lesões histologicamente benignas tendem a ser redondas, ovais ou regularmente lobuladas, com demarcação nítida entre a massa e os tecidos circundantes, não é surpreendente que lesões vistas na RM com aspecto redondo, ovóide ou regularmente lobulado e margens nitidamente definidas tendam a ser benignas (Fig. 20.10), enquanto aquelas de formato irregular ou de margens espiculadas ou mal definidas tendam a ser malignas (Fig. 20.11).

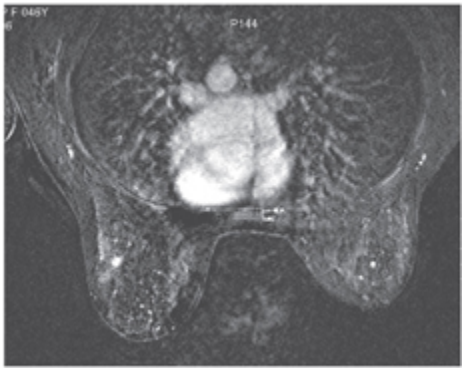

Fig. 20.10 Fibroadenomas geralmente são redondos ou ovais, com margens bem definidas, na RM com contraste. A massa intensamente captante na mama esquerda foi comprovada como um fibroadenoma na biopsia. Há outros nódulos captantes inespecíficos bilateralmente que nós chamamos de “fisiológicos”.

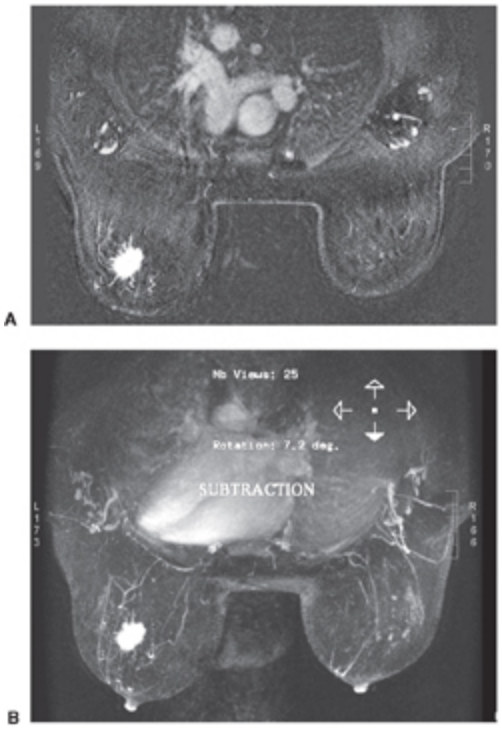

Fig. 20.11 Massa espiculada na RM. A morfologia dos cânceres na RM é semelhante ao que é visto na mamografia. A margem espiculada deste carcinoma ductal invasivo é claramente evidente na imagem 2D de subtração pós-contraste (A). É ainda mais evidente na imagem 3D pós-subtração de intensidade máxima (B).

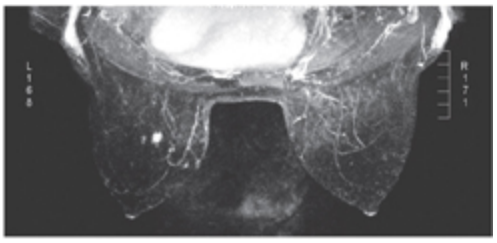

Fig. 20.12 Lesões benignas tendem a exibir captação uniforme. A massa uniformemente captante na mama esquerda nesta imagem de subtração de intensidade máxima foi diagnosticada como hiperplasia pseudo-angiomatosa do estroma.

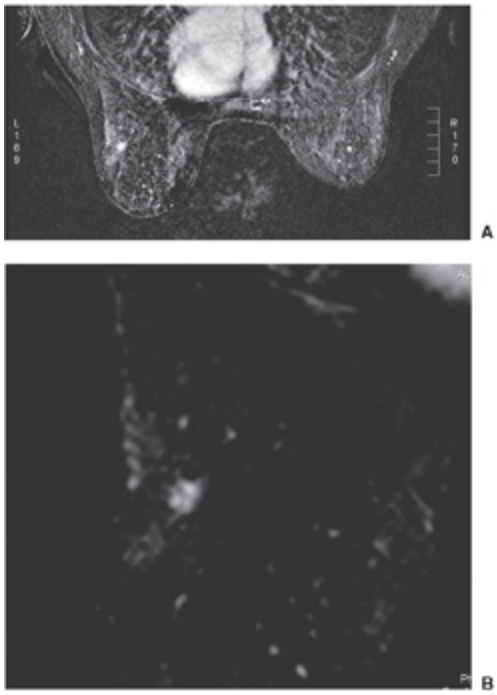

Fig. 20.13 Fibroadenomas podem ter septações não captantes na RM. A massa captante hiperintensa na mama esquerda vista a partir do pé do leito (A) mostra septações não captantes quando a imagem é ampliada (B). Foi diagnosticada como fibroadenoma benigno.

Padrões de Captação de Contraste das Lesões

Massas benignas tendem a ter captação uniforme (Fig. 20.12). Nunes *et al*. sugeriram que uma lesão redonda ou oval que tenha septações não captantes (sinal hipointenso) (Fig. 20.13) quase sempre é um fibroadenoma (16). A dificuldade em aplicar essa última observação é que os autores dispunham de recursos de muito alta resolução que não estão disponíveis em muitos equipamentos de RM da mama. Quando septações não captantes são claramente evidentes, acreditamos que o achado é bastante preciso para fibroadenomas, porém às vezes é difícil distinguir entre septações não captantes e a captação heterogênea vista em lesões malignas pequenas. Se uma lesão for evidente mas não mostrar captação, trata-se provavelmente de um cisto. Isto pode ser verificado por meio da imagem ponderada em T2, na qual o líquido cístico produz sinal hiperintenso (ver Fig. 20.13A).

Captação heterogênea é mais comum em lesões malignas (Fig. 20.14), porém nem todas as massas de formato irregular e captação heterogênea são malignas (Fig. 20.15).

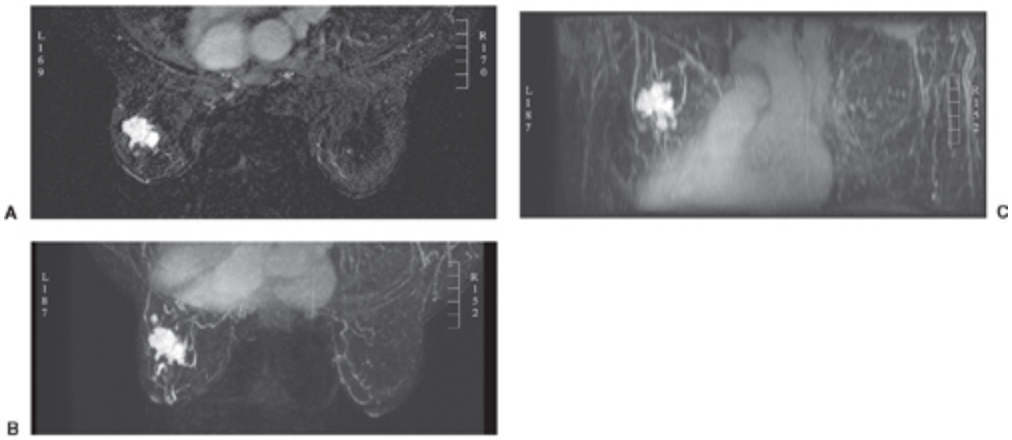

Fig. 20.14 Cânceres de mama geralmente exibem formato irregular e captação heterogênea na RM. Este câncer muito grande na mama esquerda mostra irregularidade acentuada de seu formato e suas margens neste corte único da imagem subtraída pós-gadolínio (A). A extensão e a irregularidade são mais óbvias na imagem 3D de intensidade máxima (B) observada a partir do pé do leito e por trás da paciente (C).

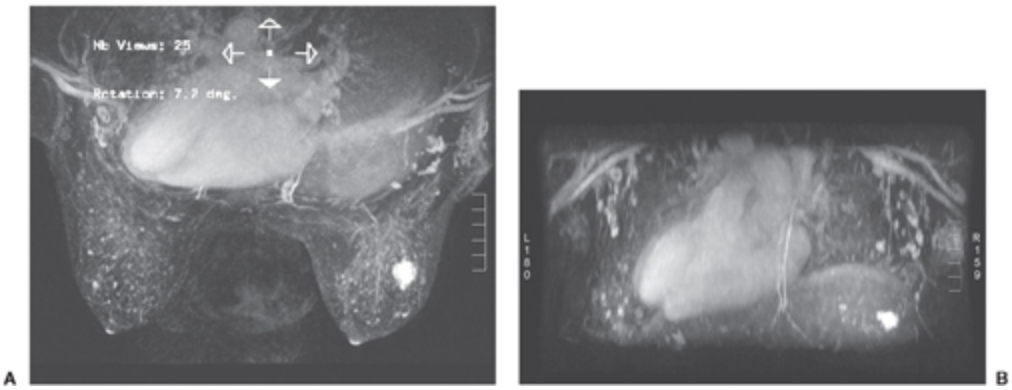

Fig. 20.15 Nem tudo que realça como câncer é câncer. A imagem 3D pós-subtração de intensidade máxima a partir do pé do leito mostra uma massa captante de formato irregular com 2,5 cm (A). A lesão é vista nesta imagem de intensidade máxima como se o observador estivesse por trás da paciente (B). A lesão foi excisada (desapareceu na RM subseqüente) e comprovada como uma lesão benigna vascular.

Uma série de lesões malignas exibem captação mais intensa na sua periferia, o que hoje é chamado de margem de realce (Fig. 20.16). Orel *et al*. encontraram esse padrão em 5 de 16 lesões malignas (17). É

razoavelmente raro que uma lesão benigna mostre esse padrão. Cistos inflamados podem ter margem de realce (Fig. 20.17A), mas sua captação geralmente é mais estreita que a observada no câncer. Além disso, cânceres geram sinal hipointenso nas imagens em T2, e o cisto, com sua parede captante, demonstra sinal hiperintenso nas imagens em T2 (ver Fig. 20.17B).

Dada a superposição entre lesões benignas e malignas considerando-se os critérios morfológicos, é difícil evitar biopsia de uma lesão captante com base apenas nesses critérios. Nunes *et al*. tentaram combinar os critérios morfológicos com os padrões de captação de contraste para auxiliar a interpretação da RM (18), mas de novo é difícil evitar biopsiar uma lesão captante se a chance de ela ser maligna for superior a 2% (2% é o risco de câncer aceito para classificar as lesões como “provavelmente benignas” por meio de mamografia e dos critérios BI-RADS). Essa também é a conclusão do Technology Assessment Center que aconselha a seguradora Blue Cross and Blue Shield (19).

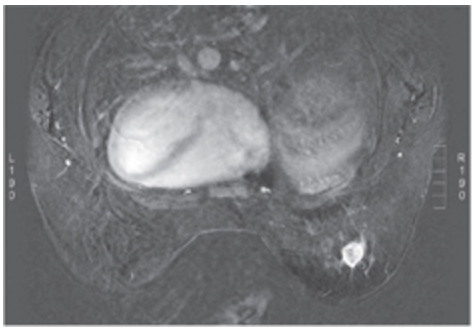

Fig. 20.16 Margem de realce. Se as imagens forem obtidas com rapidez suficiente, muitos cânceres mostram realce da sua periferia logo após a administração IV de contraste, conforme visto neste carcinoma ductal invasivo. Com o tempo, a maioria dessas lesões realça completamente. Esse achado provavelmente decorre da concentração de neovasculatura na borda em crescimento da lesão.

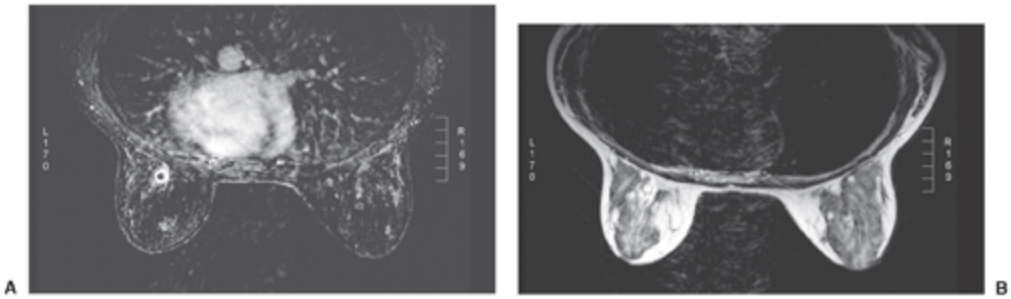

Fig. 20.17 Às vezes, lesões com margem de realce são cistos. Como tem um T2 longo, o líquido cístico é hiperintenso nas imagens ponderadas em T2. A lesão com margem de realce vista nesta imagem ponderada em T1 (A) após a administração IV de contraste e subtração da imagem pré-contraste é claramente um cisto, pois seu interior é hiperintenso no corte correspondente da imagem ponderada em T2 (B). Presume-se que isto decorra de inflamação na parede do cisto, pois a maioria dos cistos não exibe margem de realce.

RM DA MAMA É SENSÍVEL MAS NÃO ESPECÍFICA

Como a maioria dos cânceres capta contraste, RM é bastante sensível para a presença de câncer de mama, porém a especificidade da técnica é relativamente baixa. A baixa especificidade é complicada pelo fato de que biopsias orientadas por RM são razoavelmente complicadas, porque devem ser realizadas na presença do forte campo magnético e há espaço limitado dentro do equipamento, de modo que a paciente precisa ser deslocada para fora e para dentro do *scanner* durante o procedimento. Isto, combinado com o alto custo da RM nos Estados Unidos, tem minorado a introdução da RM no arsenal geral do diagnóstico por imagem da mama.

RM DA MAMA E LESÕES MAMÁRIAS

Introdução

Estudos iniciais demonstraram que a RM da mama não ajudava a diferenciar tecido mamário normal de lesões benignas ou malignas em virtude de baixa resolução espacial, da superposição na morfologia das lesões e de intensidades dos sinais usando os valores de T1 e T2 de tecidos normais (21). RM sem contraste distinguia facilmente entre cistos e

produtos sanguíneos com base nos seus valores de T1 e T2 (Quadro 20.2) e comportamento na RM, mas a capacidade de detectar ou auxiliar no diagnóstico de câncer de mama era deficiente. Heywang *et al*. estavam entre os primeiros a demonstrar que o agente de contraste IV ajudava a distinguir uma anormalidade do parênquima mamário normal nas imagens de RM (21,22). Desde essa época, a experiência com o uso da captação de Gd-DTPA sugere que a maioria dos cânceres exibe captação de contraste. Infelizmente, algumas lesões benignas também captam. O emprego de contraste para separar o normal do anormal é um pouco complicado pelo fato de que parênquima mamário normal também capta contraste. Felizmente, o grau de captação pelo parênquima normal é bem inferior ao de cânceres. Infelizmente, algumas lesões benignas também demonstram intensa captação de contraste no período inicial após injeção de bolo IV.

QUADRO 20.2

INTENSIDADES RELATIVAS DO SINAL DE SILICONE, GORDURA E ÁGUA NA RM DA MAMA

Seqüência de Pulsos	Silicone	Gordura	Água
Fast spin-eco ponderada em T2 (TR/TE, 5.000/200)	Alta	Intermediária	Muito alta
Fast spin-eco com supressão da água	Alta	Intermediária	Baixa
Fast spin-eco com recuperação da inversão (TR/TE, 5.000/90; T1, 140)	Alta	Baixa	Muito alta
Fast spin-eco com recuperação da inversão e supressão	Alta	Baixa	Baixa
De Dixon, três pontos, apenas silicone da água	Alta	Nenhuma	Nenhuma

Adaptado de Mund DF, Faria DM, Gorczyca DP, et al. MR imaging of the breast in patients with silicone-gel implants: spectrum of findings. AJR Am J Roentgenol 1993;161:773-778.

RM e a Mama Normal

Como uma tecnologia de imagem transversal, a RM da mama propicia novos dados para a análise da mama e sua anatomia, fisiologia e histologia. A relação do tecido mamário com a pele e estruturas musculares é facilmente delineada (Fig. 20.18). A distribuição do tecido fibroglandular e

do tecido adiposo é bem vista e a ampla variação na composição mamária é percebida mais facilmente (Fig. 20.19). A RM é capaz de quantificar com maior acurácia o volume de tecido denso. O mamilo normal capta contraste em muitas mulheres (23). Parece que em geral é a superfície do mamilo que capta (Fig. 20.20). A razão disso não foi esclarecida. Uma observação inesperada é de que linfonodos axilares normais também exibem captação rotineira de contraste (Fig. 20.21). Os linfonodos costumam ser definidos claramente e com freqüência são encontrados em estreita proximidade com vasos sanguíneos. A periferia do linfonodo capta, enquanto o hilo adiposo central permanece hipointenso nas imagens subtraídas. RM não é um meio muito preciso de avaliar os linfonodos axilares, porém estão sendo avaliados agentes de contraste especiais que talvez permitam detecção mais precisa de metástases nodais (24). Claramente, a captação de contraste está relacionada com o suprimento e o fluxo sanguíneos. Há um lento aumento da concentração de contraste em tecidos mamários normais ao longo do tempo.

Captação de Contraste em Relação ao Ciclo Menstrual

As intensidades dos sinais do tecido normal podem variar de acordo com o momento do ciclo menstrual em que o exame é realizado (25). A captação máxima pelos tecidos normais da mama ocorre na fase lútea, a última semana antes da menstruação (26), e pode estender-se à primeira semana do ciclo (27,28). Infelizmente, captação associada à hiperemia durante o ciclo menstrual nem sempre é uniforme (Fig. 20.22). Pode ser nodular, e alguns tecidos têm captação rápida semelhante a processos malignos (27,28). Se houver escolha, é melhor realizar RM da mama entre o 7.º e o 14.º dia do ciclo menstrual. Quem quer que esteja interpretando a RM da mama deve ser preparado para a demonstração de numerosos focos inexplicados de captação de contraste, independentemente do estado menstrual. É muito comum encontrar numerosos focos captantes (Fig. 20.23) que nós reunimos sob o termo geral “captação fisiológica”. Ainda não existe uma explicação

histológica para esse fenômeno. O uso de hormônios exógenos pode ter um efeito semelhante sobre a distribuição do contraste (29), de modo que idealmente hormônios exógenos não devem ser usados por várias semanas antes da RM, se possível.

O desafio consiste em tentar detectar uma anormalidade dentre as alterações benignas (Fig. 20.24). Utilizamos um limiar de 5 mm para intervir quando uma lesão solitária é detectada apenas na RM. Acompanhamos em 6 meses toda lesão focal solitária captante que seja menor que 5 mm. Se ela permanecer estável após 6 meses, em geral não a acompanhamos mais. Se ela aumentar, tentamos biopsiá-la. Esta conduta aplica-se apenas a lesões solitárias; se houver múltiplos focos captantes que são difusos e bilaterais, os descrevemos como fisiológicos e não recomendamos biopsia nem acompanhamento. Contudo, essa conduta é puramente empírica e não foi validada por estudos científicos.

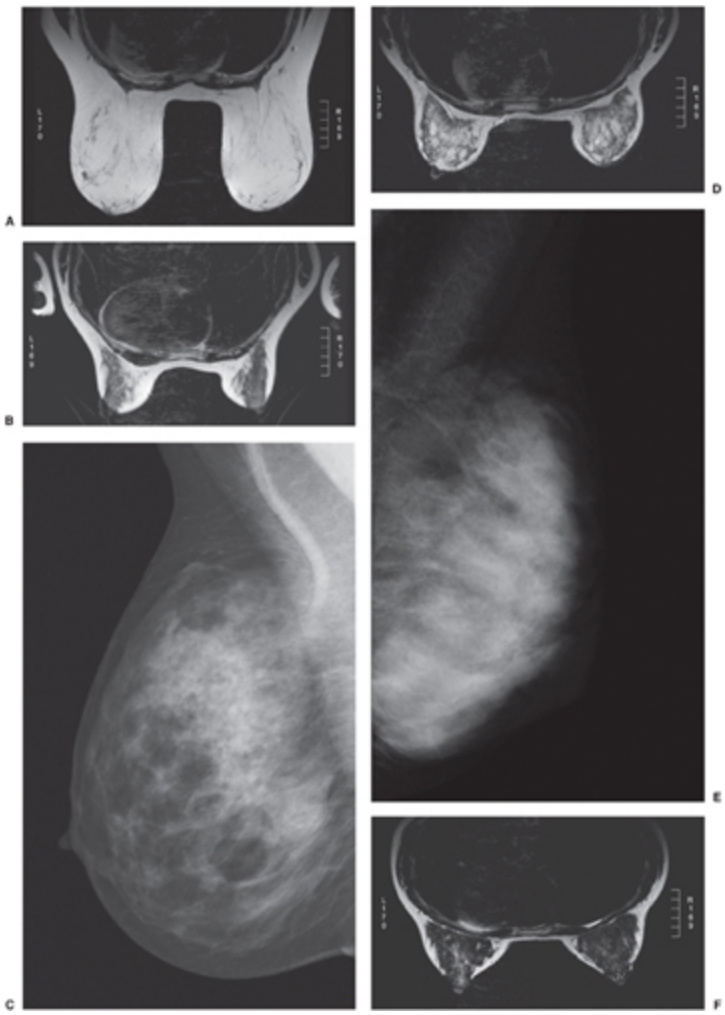

Fig. 20.18 A anatomia da mama é definida claramente nas imagens por RM. Nesta paciente com tecido predominantemente adiposo, as estruturas fibroglandulares dispersas e as relações da mama com a parede torácica são facilmente vistas nesta imagem ponderada em T2 (A). Mamas grandes na posição pendente tracionam o músculo peitoral maior em pacientes com mamas densas na mamografia (B–F). A distribuição de tecido fibroglandular (sinal hipointenso/escuro nesta imagem ponderada em T2) em relação à gordura (sinal hiperintenso/brilhante) é facilmente delineada. Com menos peso, não há tração do músculo subjacente.

Os esforços iniciais para desenvolver limiares que incluíssem “achados provavelmente benignos” na RM que pudessem ser acompanhados com segurança não foram muito satisfatórios. Liberman *et al*. (30) reviram os resultados de 367 mulheres que foram estudadas por meio de RM porque elas estavam sob alto risco de desenvolver câncer de mama. Dentre as 367 pacientes, eles classificaram 89 (24%) como portadoras de lesões

“provavelmente benignas” segundo a RM. Eles realizaram uma RM subseqüente em 70 (79%) das 89 mulheres com tempo de acompanhamento médio de 11 meses (faixa, 1 a 24 meses). Dentre as 70, 20 mulheres depois foram submetidas a biopsia após mediana de 9 meses (faixa, 1 a 18 meses). Dentre essas 20, 14 foram biopsiadas porque a lesão havia “avançado”, enquanto 6 o foram por outras razões. Câncer foi diagnosticado em 9 mulheres, ou 45% das 20 mulheres submetidas a biopsia e 10% das 89 mulheres que haviam sido classificadas como portadoras de lesões “provavelmente benignas”. Quatro das mulheres foram diagnosticadas com carcinoma ductal *in situ* (CDIS), e cinco mulheres tinham carcinoma ductal infiltrativo. Essas percentagens são relativamente altas, mas as pacientes também estavam sob risco muito alto.

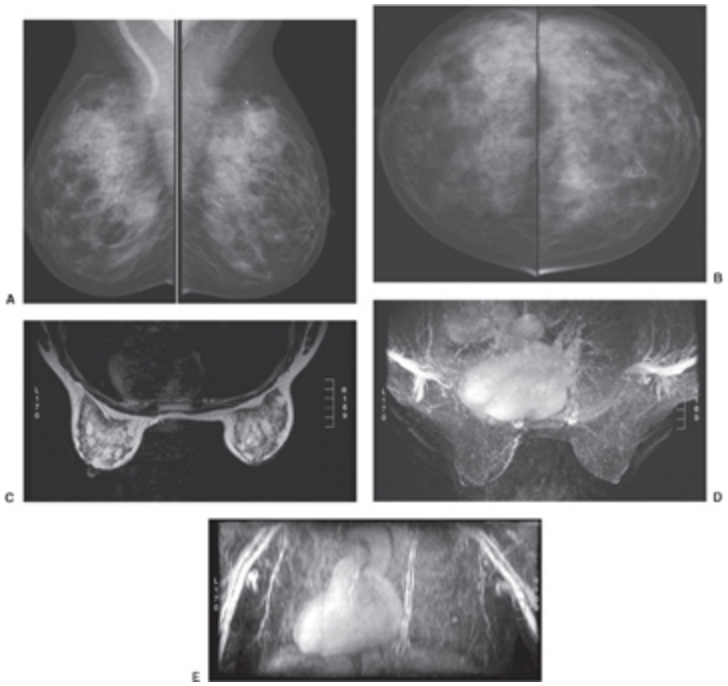

Fig. 20.19 A distribuição da densidade tecidual é definida mais claramente na RM. Nas mamografias mediolateral oblíqua (A) e craniocaudal (B), os tecidos se superpõem, de modo que há apenas uma impressão geral da distribuição das estruturas. Na RM, a distribuição dos tecidos é definida claramente em corte transversal (C) nesta paciente com tecidos heterogeneamente densos. A rede vascular que circunda e supre a mama é vista claramente nas imagens subtraídas de intensidade máxima após administração de contraste, como nesta incidência pendente (D) e a mesma imagem rodada como se o observador estivesse olhando por trás da paciente (E).

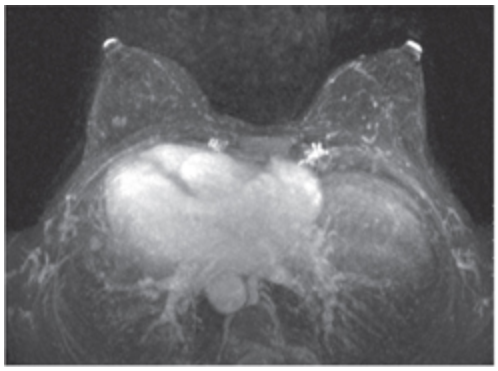

Fig. 20.20 Mamilos normais comumente realçam na RM da mama com contraste. Não se esclareceu por que, mas observamos que a superfície do mamilo normal capta contraste administrado IV na RM, como nesta imagem de subtração.

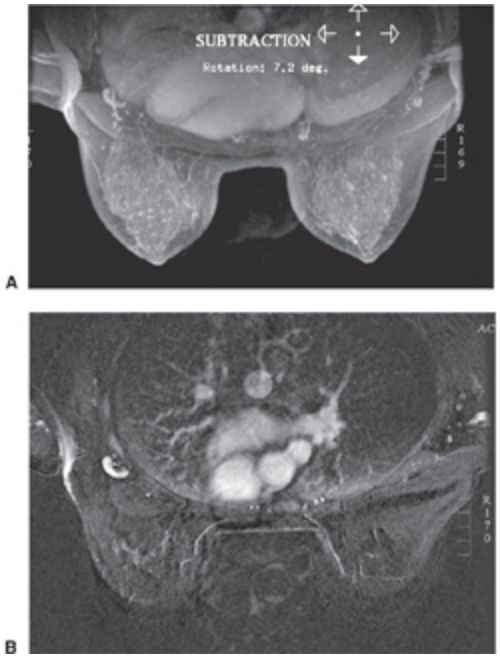

Fig. 20.21 Linfonodos normais realçam na RM com subtração de contraste. Os linfonodos axilares mostram captação intensa em torno de hilos adiposos hipointensos nesta imagem 3D de subtração com intensidade máxima (A) e na axila esquerda neste corte único (B) das imagens de subtração.

Fig. 20.22 Nódulos captantes dispersos são comuns na RM da mama. A RM da mama pode ser complicada pelo fato de que estruturas benignas podem realçar após a administração de contraste IV. Esta imagem pós-subtração de intensidade máxima mostra múltiplos nódulos pequenos e bilaterais nas duas mamas. É razoavelmente comum encontrar numerosos nódulos pequenos realçados (diâmetro de vários milímetros) em ambas as mamas. Eles são muito comuns na segunda metade (fase lútea) do ciclo menstrual. Nós os chamamos de “fisiológicos”. Resta saber se esses nódulos dificultarão a detecção de cânceres pequenos em algumas mulheres.

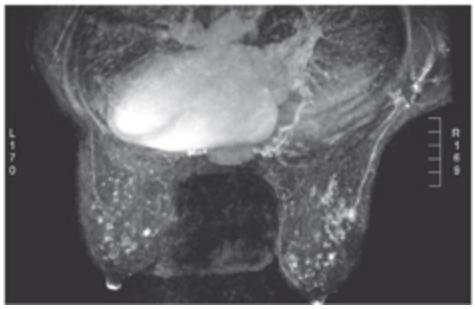

Fig. 20.23 Focos captantes dispersos na RM. Não é incomum haver inúmeros focos diminutos bilateralmente. Se a paciente estiver antes da menopausa, verificamos para garantir que o exame foi realizado na primeira metade do ciclo menstrual, pois esse padrão ocorre durante a fase lútea. A etiologia desses focos é incerta. Descrevemos esse padrão como fisiológico e não nos preocupamos com ele.

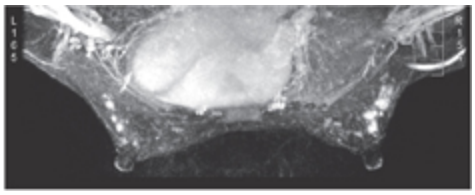

Fig. 20.24 Múltiplas massas captantes de contraste são um desafio na RM. Esta paciente tinha numerosas massas captantes nas duas mamas, como se vê nesta imagem de subtração com intensidade máxima.

Sadowski e Kelcz apresentavam resultados semelhantes mas algo melhores de uma população indefinida de mulheres (31). Entre 1994 e 2002, eles avaliaram 473 pacientes com RM da mama. Dentre elas, 79 (17%) foram categorizadas como “provavelmente benignas” e 68 foram acompanhadas por no mínimo 2 anos. Os critérios para acompanhamento foram “captação leve focal ou difusa e curvas de captação dinâmicas benignas na área da anormalidade mamográfica ou devido à presença de microcalcificações na mamografia ou de lesões captantes casuais”. Com retardos variáveis de 14 a 18 meses, quatro mulheres (6%) foram diagnosticadas com câncer de mama. Essa percentagem é relativamente baixa, porém mais alta que os 2% que são aceitos como razoáveis para as lesões detectadas por mamografia. É evidente que há que se refinar a definição do que constitui uma lesão “provavelmente benigna” com base na RM que possa ser acompanhada com segurança.

Embora permaneça o método de escolha para detecção de câncer de mama, a capacidade da mamografia com filme-écran de diferenciar entre lesões benignas e malignas é baixa. Muitas lesões detectadas por mamografia e pelo exame físico são indeterminadas, exigindo biopsia para excluir câncer, e 70 a 80% das biopsias resultam em diagnósticos benignos (32,33). Até mesmo o acréscimo do ultra-som exerce um papel limitado na exclusão de câncer, ajudando principalmente na diferenciação de cisto *versus* sólido. A mama mamograficamente densa também encerra limitações, pois o câncer pode ser invisível nesse grupo de pacientes. Esperava-se que a RM tivesse valor diagnóstico na distinção entre entidades benignas e malignas. Contudo, dadas a segurança e o custo relativamente baixo das técnicas de biopsia com agulha guiada por exame de imagem, lesões solitárias captantes de contraste provavelmente devem ser biopsiadas, a menos que sejam inferiores a 5 mm ou exibam septações internas claramente não captantes. Linfonodos intramamários benignos podem captar e não precisam ser biopsiados (Fig. 20.25).

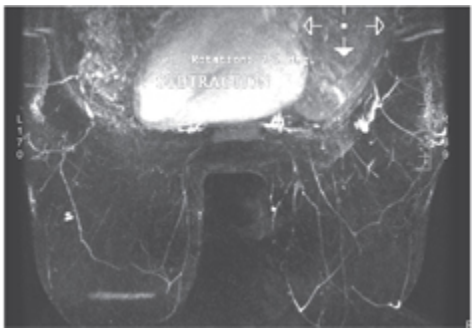

Fig. 20.25 Linfonodos intramamários podem captar contraste. O linfonodo intramamário na parte lateral da mama esquerda é benigno, mas exibe forte captação de contraste. Aparece como várias estruturas redondas em razão de gordura no linfonodo.

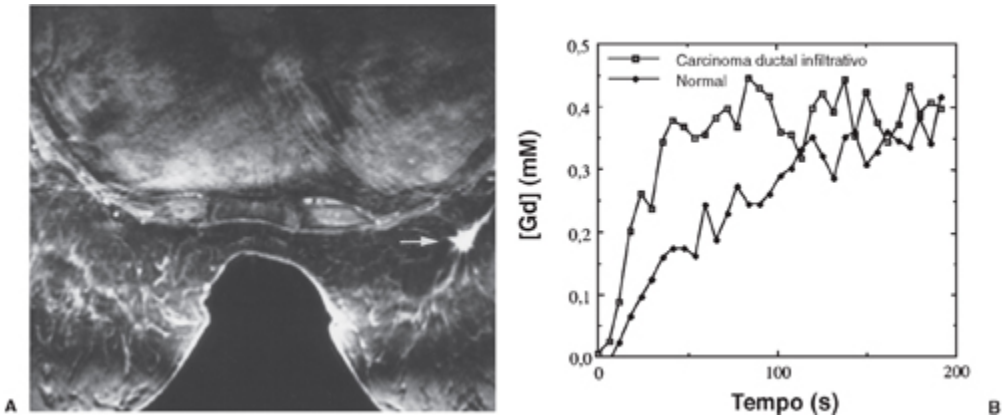

Fig. 20.26 Câncer invasivo captante. (A) Imagem axial 3D gradiente-eco com supressão de gordura após injeção de Gd-DTPA mostra uma massa espiculada realçada na parte posterior da mama direita. Um marcador de região de interesse foi colocado na lesão e no parênquima mamário normal na paciente mostrada em (B). A concentração de Gd-DTPA foi calculada por meio de técnicas ecoplanares dinâmicas. A evolução mostra rápido acúmulo de contraste pelo tumor nos primeiros 50 segundos da injeção.

Comportamento de Captação de Lesões Mamárias na RM

Quase todos os cânceres invasivos captam Gd-DTPA, e conforme mencionado, com as técnicas de imagens dinâmicas de RM, cânceres captam contraste em taxas iniciais bem mais rápidas que lesões benignas (10,22,34–38) (Fig. 20.26). Essa taxa de captação inicial rápida de cânceres provavelmente advém de angiogênese tumoral. Sabe-se que lesões malignas precisam recrutar um grande número de neovasos tumorais para permitir seu crescimento continuado além de alguns milímetros (39). Os novos

vasos recrutados pelos tumores também possuem membranas basais anormais que causam extravasamento vascular e aumento da pressão do líquido intersticial circundante (40). A maior concentração de vasos no sítio tumoral e sua permeabilidade explicam o rápido acúmulo de Gd-DTPA em cânceres de mama. Algumas lesões mamárias benignas também captam Gd-DTPA (Fig. 20.27). Isto também pode decorrer de aumento da vascularidade, porém não se sabe se a captação se origina de maiores concentrações de vasos ou de grandes vasos nutridores em algumas entidades benignas (Fig. 20.28). A taxa de captação precoce (no primeiro minuto) geralmente é menor em lesões benignas do que em cânceres, oferecendo a oportunidade de distinguir entre lesões benignas e malignas pelo seu padrão de captação (ver Fig. 20.27) (10,22,38,41) caso técnicas de RM muito rápidas possam ser desenvolvidas. Se a RM for retardada e o rastreamento começar apenas minutos após a injeção de Gd-DTPA, algumas lesões benignas apresentarão uma intensidade de sinal mais alta que lesões malignas. Não é a captação absoluta que permite separar lesões benignas de malignas, mas a dinâmica da captação. Se o objetivo for empregar RM para diferenciar entre lesões benignas e malignas, a análise da captação logo após injeção de contraste parece ser crucial. Esses dados podem apenas ser supostos se o *scanner* coletar as imagens muito lentamente. Em virtude de questões técnicas, a maioria dos *scanners* não coleta dados com velocidade suficiente para registrar a dinâmica inicial do contraste, e é por isso que a dinâmica tardia tornou-se tão importante. Como informações detalhadas da captação (*wash-in*) não estão disponíveis, a dinâmica da eliminação (*wash-out*) tem sido usada para diferenciar entre lesões benignas e malignas.

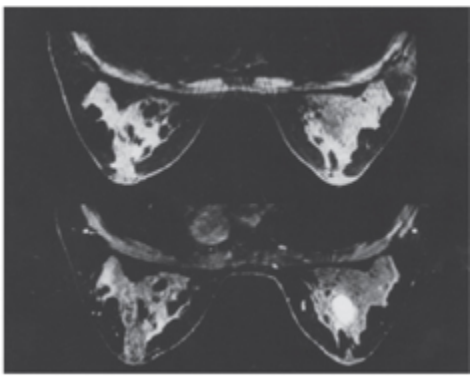

Fig. 20.27 Fibroadenoma captante. Nenhuma massa é vista antes da infusão de gadolínio. A massa fortemente captante após a infusão foi diagnosticada como um fibroadenoma.

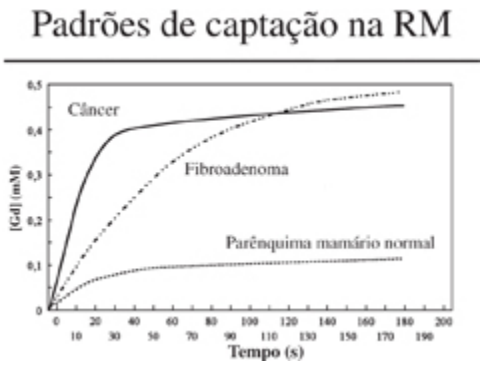

Fig. 20.28 Estas curvas de captação idealizadas demonstram a diferença nas taxas de captação entre lesões benignas e malignas e os tecidos mamários normais. Em geral, cânceres tendem a captar mais rapidamente.

Alguns pesquisadores contestaram a consistência da RM dinâmica precoce na distinção entre lesões benignas e malignas, pois diversas lesões benignas demonstraram uma taxa de captação mais rápida do que seria esperado (41-44). Ademais, descreveram-se vários cânceres invasivos, incluindo vários carcinomas lobulares infiltrativos, dois tumores filóides malignos, um carcinoma tubular e carcinomas colóides e mucinosos, com perfis de captação lenta (22,41, 45,46). Estudos patológicos mostraram expressão baixa de RNA mensageiros do receptor do fator de crescimento endotelial em carcinomas lobulares infiltrativos (ao contrário da forte expressão em carcinomas ductais invasivos), o que pode explicar a vascularidade reduzida desse tipo celular (47).

Algumas dessas variações na captação também podem resultar da técnica de RM utilizada para calcular a captação. Se técnicas convencionais forem usadas e alterações simples na captação (ou captação percentual) das imagens pré- e pós-contraste forem calculadas, pode-se encontrar superposição em valores benignos e malignos, pois esse método não considera os valores de T1 iniciais variáveis de lesões benignas e malignas antes da injeção (a razão pela qual a RM não distingue entre lesões benignas e malignas sem Gd-DTPA). Por exemplo, uma lesão com valor de T1 inicial mais longo mostraria captação relativa maior que uma lesão com valor de T1 inicial mais curto após 1 minuto, embora a concentração de Gd-DTPA na primeira lesão (T1 mais longo) possa ser menor que na segunda lesão (T1 mais curto). Como algumas lesões benignas possuem valores de T1 iniciais mais longos do que cânceres, essa variação do T1 inicial pode explicar a superposição descrita por alguns pesquisadores.

INTERPRETAÇÃO DA RM

Morfologia de Lesões Captantes

Alguns autores relatam que a morfologia da lesão e seu padrão de captação de contraste permitem a separação entre processos benignos e malignos (2,22). Conforme demonstrado pela mamografia e pelo ultra-som, cânceres demonstram bordas de formato mais irregular do que tumores benignos. Contudo, como nem mamografia nem ultra-som são capazes de diferenciar morfologicamente muitas lesões com acurácia suficiente para prescindir de um diagnóstico tecidual, é improvável que as alterações morfológicas evidentes na RM, com sua resolução espacial inferior à da mamografia, sejam mais bem-sucedidas. No entanto, estudos morfológicos que utilizaram RM merecem avaliação cuidadosa porque a RM fornece a morfologia transversal que, combinada com a dinâmica da captação, pode aumentar sua acurácia.

Nunes *et al*. construíram um modelo de fluxograma que tentou usar captação e características arquiteturais para diferenciar entre lesões benignas e malignas (48). Eles coletaram os resultados de 98 casos para produzir o modelo e, então, o testaram em 94 casos diferentes. Eles concluíram que uma lesão era provavelmente câncer sobretudo se mostrasse captação de contraste. Um alto grau de captação, um padrão de captação irregular, bordas irregulares e ausência de septações internas foram associados a câncer. Câncer era muito improvável se a lesão não fosse visível após infusão de gadolínio, se suas bordas fossem lisas ou lobuladas, se a massa tivesse formato regular ou se possuísse septações internas não captantes.

No seu estudo de 100 lesões consecutivas, Liberman *et al*. analisaram o valor preditivo positivo para câncer de mama de várias características de lesões visíveis na RM (49). Havia 25 (25%) lesões malignas, das quais 13 (52%) eram CDIS e 12 (48%), cânceres invasivos. Havia 60 massas e 15 (25%) delas eram cânceres, dos quais 73% eram carcinoma ductal infiltrativo. A mesma percentagem de lesões que não eram massas — 10/40 (25%) — era maligna mas, como seria esperado, a maioria dessas (90%) era CDIS. De novo, como seria previsto, eles observaram que, dentre as lesões de massa ou expansivas, uma margem espiculada teve o valor preditivo positivo mais alto para câncer. Dentre as lesões expansivas com margem espiculada, 80% eram carcinomas. Lesões que mostraram margem de realce eram carcinomas em apenas 40% dos casos. Um formato irregular foi preditivo de câncer em apenas 32% dos casos. Eles relataram que, dentre as lesões que não eram massas, a captação segmentar detectou câncer em 67% dos casos. O que eles chamaram de “captação linear e ductal agrupada” representava câncer em 31% das vezes. Eles não consideraram que a “avaliação visual” dos padrões dinâmicos ajudou a predizer câncer. Contudo, eles constataram que o padrão de eliminação estava presente em 70% dos carcinomas invasivos, enquanto foi visto em apenas 9% das lesões de CDIS. Embora os autores acreditassem que essas características foram

relativamente exatas na predição de câncer de mama, é evidente que a RM não tem acurácia muito alta na diferenciação entre lesões benignas e malignas, e, se a lesão gerar suspeita na RM, deve-se realizar biopsia.

Captação Ductal

Um dos critérios adotados por alguns para definir câncer de mama é um padrão de captação que os pesquisadores acreditam representar um ducto ou uma série de ductos captantes. Isto pode representar CDIS ou até mesmo ser o achado de um câncer de mama invasivo. A exemplo de tantos sinais, contudo, não é específico, e muitas alterações benignas produzem "captação ductal". Liberman *et al*. (50) detectaram captação ductal em 88 de 427 lesões (21%) e em 88 de 150 lesões nas quais não havia outra massa (59%). Por ocasião de biopsia, 18 das 88 (20%) lesões originavam-se de CDIS, 5 das 88 (6%) eram câncer invasivo (3 das quais tinham CDIS associado), 9 das 88 (10%) estavam associadas a carcinoma lobular *in situ* (CLIS) e 8/88 (9%) revelavam hiperplasia ductal atípica. As demais 48 lesões (55%) estavam associadas a histologias benignas (fibrocística em 16, hiperplasia ductal I em 8, fibrose em 8, alterações pós-biopsia em 5, tecido benigno em 3, adenose esclerosante em 2 e 1, cada, de fibroadenoma, alteração fibroadenomatóide, linfonodo, mastite, papiloma e cicatriz radial).

No Massachusetts General Hospital acreditamos que a imagem MIP 3D mostra claramente a distribuição segmentar da captação anormal de contraste. Na minha experiência, esse padrão é freqüente na presença de cânceres extensos.

RM e CDIS

O comportamento do CDIS na RM não é uniforme, pois a captação varia desde óbvia com taxa rápida típica a ausência de captação. Essa variação no comportamento de captação provavelmente decorre do recrutamento variável de neovasos pelo CDIS. A despeito do fato de que essas são lesões

intraductais, alguns CDIS promovem neovasculatura (41,51). Harms *et al*. sugeriram que todas as lesões de CDIS podem ser detectadas. Outros foram menos bem-sucedidos, porque alguns casos de CDIS não parecem captar contraste. Em revisão de 13 pacientes com CDIS puro, Orel *et al*. (52) foram capazes de identificar 10 das lesões na RM. Em seis casos, captação curvilínea foi denominada ductal. Em três dos casos, havia captação segmentar ou regional, e em um caso a captação foi chamada periférica. Três lesões não eram evidentes nas imagens e duas outras lesões não foram identificadas em seis pacientes adicionais que apresentavam câncer invasivo e intraductal. Giles *et al*. (53) avaliaram 36 mulheres com CDIS e captação de contraste pela técnica de subtração. Eles foram capazes de identificar 34 das lesões, mas não demonstraram dois casos de comedocarcinoma. Um problema que complica alguns dos estudos é o fato de que há uma diferença entre saber onde o CDIS foi encontrado histologicamente e depois encontrá-lo em um exame de imagem *versus* identificar a lesão prospectivamente e depois confirmá-la pela histologia. Isto é evidente no grande estudo de triagem multiinstitucional de Kriege *et al*., no qual CDIS detectado por mamografia não foi detectado por exames de RM cegos (54). Também suspeito que a maioria dos casos de CDIS que foram relatados na literatura é de lesões relativamente extensas. Suspeito que muitas das lesões muito pequenas de CDIS que são identificadas por pequenos aglomerados de calcificações na mamografia provavelmente não mostram captação de contraste a menos que estejam associadas a um componente invasivo.

A capacidade da RM de detectar CDIS, sobretudo aquele indiferenciado, é importante. Não apenas essas lesões tendem a prosseguir para invasão mais cedo como também a demonstração de CDIS é crucial para avaliar a extensão do câncer. Se CDIS não for identificado estendendo-se de um tumor invasivo primário, a excisão ou até mesmo a destruição do tumor primário *in vivo* (p. ex., *laser*, crioterapia, ultra-som de alta

freqüência) tende a não obter controle local porque tumor residual não detectado (e, portanto, não tratado) gerará altas taxas de recorrência.

COMO A RM DEVE SER USADA?

RM e Implantes de Gel de Silicone

A indicação mais aceita universalmente da RM da mama é a visualização de implantes. A RM é o melhor método para detectar ruptura intracapsular de implantes.

Introdução

Em 1992, o U.S. Food and Drug Administration (FDA), sob extrema pressão de indivíduos que atribuíram seus problemas de saúde a implantes mamários, proibiu o uso rotineiro de implantes de gel de silicone, exceto em protocolos científicos específicos. Até aquela época, os implantes de gel de silicone eram a prótese mais comumente usada para aumento das mamas e para reconstrução das mamas após mastectomia. Nos Estados Unidos, vários milhões de mulheres submeteram-se a aumento ou reconstrução das mamas com implantes de gel de silicone.

Em 1998, Sam Pointer, Juiz Coordenador do Litígio Multi-distrital Federal sobre Implantes Mamários, como parte dos processos em torno de implantes de silicone, requisitou ao Institute of Medicine uma revisão das evidências acerca de implantes e doenças sistêmicas. O painel concluiu que não havia nenhum vínculo entre implantes e doenças sistêmicas (55). Como esse relatório é aceitável em todas as cortes federais, a preocupação com ruptura de implantes diminuiu sobremodo, mas até hoje realizamos exames de imagem em mulheres quando há uma questão de ruptura.

A maioria dos implantes utilizados para aumento mamário compunha-se de uma concha de elastômero Silastic preenchida com gel de silicone coeso e viscoso. Eles eram colocados atrás do tecido glandular (Fig. 20.29A) e em

frente do músculo peitoral maior (implantes sub- ou retroglandulares) ou atrás do músculo e em frente da parede torácica (Fig. 20.29B) (implantes sub- ou retropeitorais).

A localização retropeitoral era usada no esforço de evitar que o implante endurecesse em conseqüência de encapsulação fibrosa. A exemplo de qualquer corpo estranho, implantes podem estimular o tecido mamário a formar uma cápsula ao seu redor (ver Fig. 20.29C). A contração dessa membrana cicundante faz com que o implante tenha consistência endurecida. Quando colocado atrás do músculo, acreditava-se que o movimento do músculo sobre a superfície do implante reduzisse a formação de cápsula.

Quando surgiram as preocupações de que implantes talvez também desencadeassem respostas mais sistêmicas, como reações auto-imunes e as chamadas doenças adjuvantes, deu-se grande ênfase à detecção de ruptura de implantes porque se acreditava que exposição direta dos tecidos ao gel de silicone fosse uma razão importante desses problemas. Embora a preocupação com as conseqüências sistêmicas não tenha nenhuma base científica, as mulheres e médicos continuam a solicitar avaliação de implantes para determinar se a prótese está intacta ou rota.

A história clínica, o exame físico e a mamografia são relativamente úteis para suspeitar de que houve ruptura de um implante. A demonstração de ruptura do implante pela mamografia é limitada. O silicone é altamente atenuante e bloqueia a maioria dos raios X de baixa energia utilizados na mamografia. Em radiografias, a concha de borracha de silicone é indistinguível do gel; em conseqüência, somente o contorno do implante é visível em mamografias. Se uma cápsula fibrosa tiver sido formada ao redor do implante, a concha pode ter-se desintegrado totalmente, mas o implante parecerá intacto na mamografia porque o gel é contido pela cápsula fibrosa.

Até mesmo anormalidades do contorno podem ser enganosas na mamografia porque pressões teciduais normais, bem como a formação de uma cápsula, podem distorcer o contorno do implante. Quando um implante

se rompe, o silicone pode ser óbvio nos tecidos circundantes na mamografia (ver Fig. 20.29D), mas isto é incomum. Embora abaulamentos no contorno do implante possam sugerir uma ruptura com extrusão de silicone para dentro dos tecidos (ver Fig. 29.29E) ou contenção por uma cápsula (ver Fig. 20.29F), o mesmo aspecto pode ser causado por distorção do implante intacto pelos tecidos circundantes (ver Fig. 20.29G) ou até mesmo herniação de um implante intacto através de uma lacuna na cápsula fibrosa (ver Fig. 20.29H). Em conseqüência, a mamografia não é muito sensível para rupturas de implantes.

Como a RM é uma técnica transversal que pode diferenciar o sinal relativamente hipointenso da concha e da cápsula fibrosa do sinal hiperintenso do gel de silicone, é possível visualizar essas estruturas. Em razão dessa capacidade, mostrou-se que a RM diagnostica muitas rupturas. O ultra-som é outro método proveitoso (56); contudo, os detalhes anatômicos e estruturais gerais fornecidos pela RM são superiores aos do ultra-som na avaliação de implantes (57).

Embora muitos tipos de implantes tenham sido usados, o gel de silicone com concha externa de borracha de silicone de 200 a 300 mm foi a prótese mais comumente usada. Implantes com solução salina são compostos de uma concha de silicone externa preenchida com solução salina, que podem ter anéis ou válvulas na concha para enchimento ou posicionamento (Fig. 20.30). Implantes de dupla luz possuem solução salina em volta de um implante interno preenchido com silicone, e um implante de dupla luz reversa contém silicone em volta de solução salina. Raramente, usaram-se implantes de tripla luz, com silicone e solução salina misturados dentro de uma única concha. O diagnóstico por imagem pode ser complicado pelo fato de que algumas pacientes tiveram múltiplos implantes separados colocados em cada mama, e os contornos dos implantes podem ser bastante contorcidos. A anamnese da paciente e o conhecimento de qual ou quais tipos de implantes foram utilizados são muito úteis à interpretação das

imagens de RM de implantes, porém infelizmente muitas mulheres não possuem informações detalhadas sobre seus implantes.

O gel de silicone é um copolímero composto predominantemente de polidimetilsiloxano (PDMS) e vinilmetilsiloxano. Os grupos vinil são parcialmente entrecruzados para formar uma estrutura 3D em gel (58). Como os grupos são apenas parcialmente entrecruzados, o implante também contém algum PDMS livre. Mostrou-se que o silicone livre é capaz de atravessar a concha intacta do implante e penetrar o tecido mamário adjacente (59,60). Isto foi denominado “extravasamento de gel”. Acredita-se que seja esse material de PDMS livre que estimula os fibroblastos da hospedeira e resulte na formação da cápsula fibrosa ao redor de implantes em muitas mulheres (59–62).

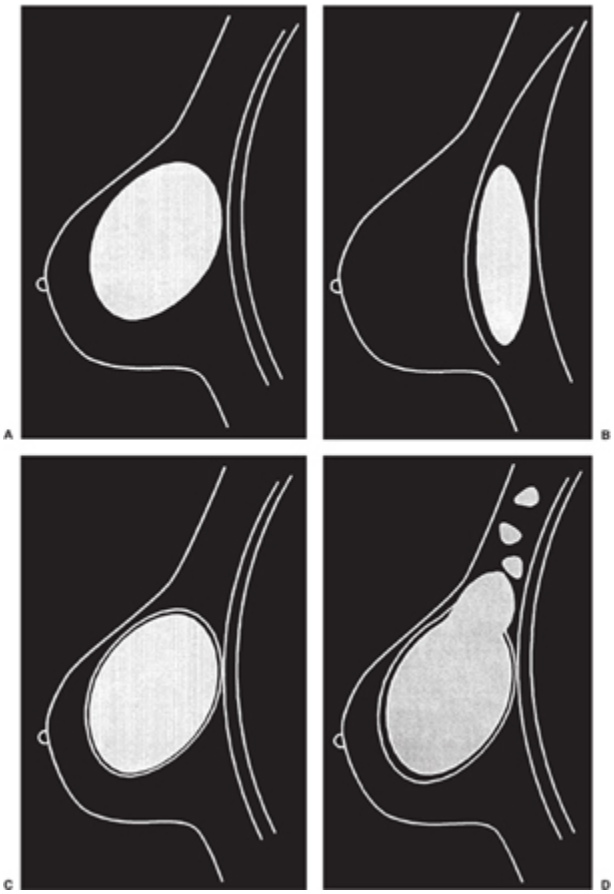

Fig. 20.29 (A) Implante retroglandular. (B) Implante retropeitoral. (C) Encapsulação fibrosa. Muitos implantes desenvolvem uma cápsula fibrosa circundante. (D) Implante roto. A ruptura de um implante é evidente quando há gotas de gel de silicone no tecido circundante.

Fig. 20.29 (E) Ruptura extracapsular do implante. Este esquema demonstra ruptura do implante com extrusão de silicone para fora da concha, através da cápsula circundante (ruptura extracapsular), e invasão do tecido contíguo, mas com preservação da superfície lisa. (F) Ruptura intracapsular. O mesmo aspecto de (D) pode ocorrer se a ruptura for contida pela cápsula (ruptura intracapsular; ver H, I). (G) Implante intacto deformado. O mesmo aspecto pode advir apenas de deformidade do implante com concha intacta. (H) Implante herniado. Extrusão do silicone ou deformidade do implante podem ser indistinguíveis de uma herniação do implante intacto através de uma cápsula fibrosa lacerada ou incompleta.

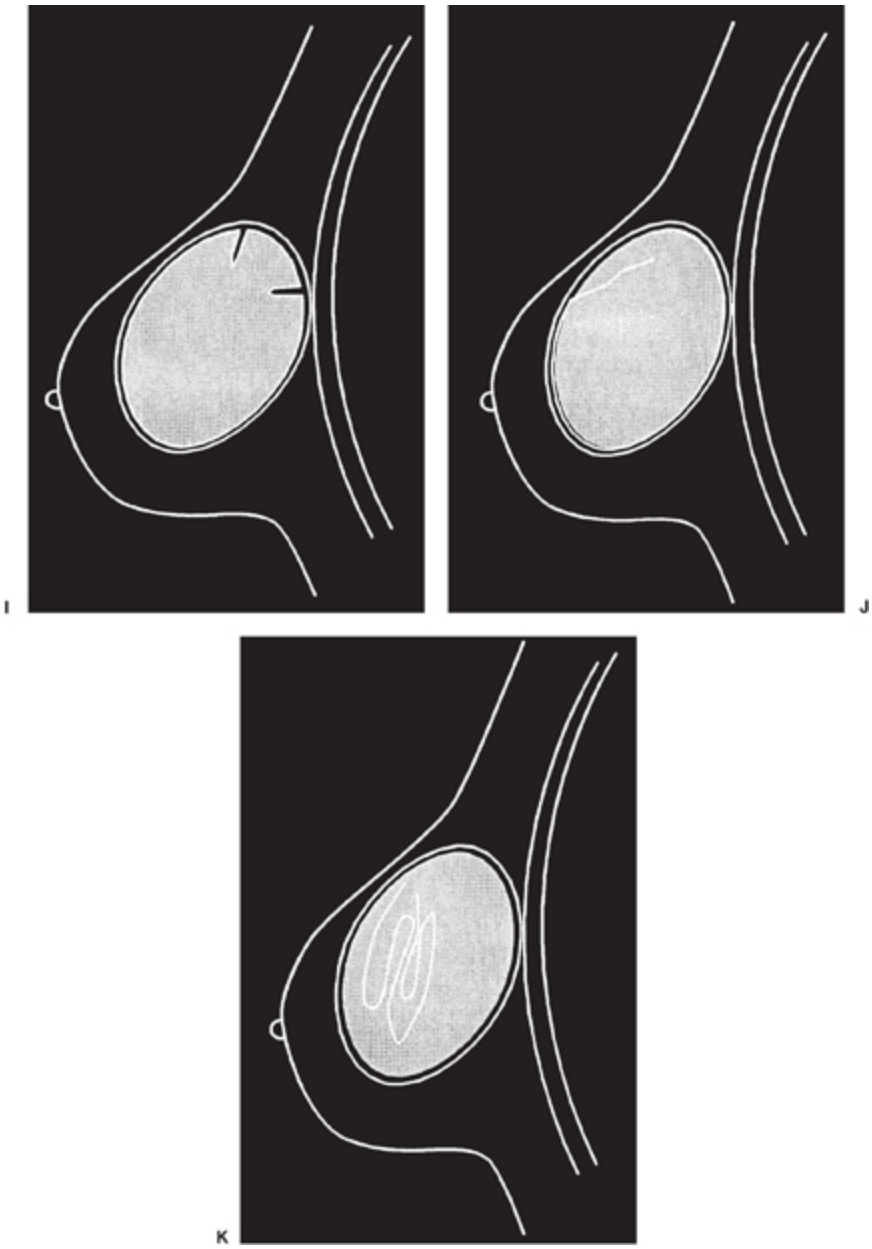

Fig. 20.29 (I) Pregas radiais. Pressão dos tecidos ao redor de um implante pode gerar dobras da concha maleável, produzindo pregas radiais. (J) Concha lacerada. Quando a concha de um implante é lacerada, a concha pode começar a colapsar dentro do gel. (K) Implante roto. A concha pode colapsar totalmente dentro do gel, mas o contorno do implante pode continuar liso se houver uma cápsula fibrosa circundante.

Encapsulação fibrosa do implante é relativamente comum. O corpo tenta encerrar o corpo estranho. Isto faz com que o implante se torne muito duro e não fisiológico ao toque. Empreenderam-se muitos esforços para eliminar a encapsulação fibrosa. Implantes foram colocados atrás do

músculo peitoral na esperança de que o músculo, deslizando sobre o implante, prevenisse encapsulação fibrosa e o resultante endurecimento do implante. Outras tentativas incluíram modificação da concha do implante de várias maneiras. As conchas mais comuns são feitas de borracha de silicone lisa. Criaram-se conchas de silicone com superfície de textura rugosa a fim de reduzir o grau de encapsulação fibrosa. Conchas revestidas de poliuretano foram desenhadas no sentido de permitir que os fibroblastos crescessem para dentro do revestimento em um padrão mais irregular, formando uma cápsula menos coesa, o que manteria o implante mole. Este último tipo de concha é menos comum. O fato de haver crescimento tecidual dentro do revestimento dificulta a remoção do implante. Também surgiram preocupações com os efeitos a longo prazo do revestimento de poliuretano. Mostrou-se que um produto de degradação do poliuretano, 2,4-diaminotolueno (TDA), causa cânceres hepáticos em animais de laboratório, porém até o presente nenhum caso foi relatado em seres humanos.

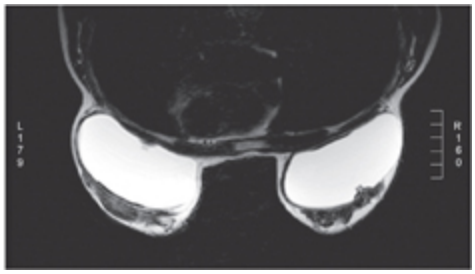

Fig. 20.30 Válvulas de enchimento do implante. A RM pode demonstrar as válvulas de enchimento de alguns implantes. As válvulas, vistas como estruturas de sinal hipointenso projetando-se para dentro da solução salina nesta imagem ponderada em T2 de implantes de solução salina, estão na frente do implante à direita e próximo à parede torácica à esquerda.

Em razão da preocupação em torno da segurança dos implantes de silicone, somente implantes preenchidos com solução salina estão disponíveis para aumento estético das mamas desde abril de 1992 (63). Um comitê consultivo para a FDA votou na primavera de 2005 recomendando a aprovação do implante Mentor para comercialização. Até julho de 2005, a

FDA ainda não tomara a decisão de permitir novamente a venda de implantes de gel de silicone, e tais implantes permaneciam ilegais exceto em estudos de pesquisa aprovados. Embora a urgência de detectar ruptura de implantes tenha diminuído sobremodo com melhores estudos científicos, o interesse em determinar se um implante sofreu ruptura persiste.

Técnicas de Imagem para Implantes de Silicone

A associação entre silicone e doenças auto-imunes ou do tecido conjuntivo era essencialmente empírica, baseada em relatos de casos isolados (64). Grandes estudos de coortes não descreveram nenhuma associação significativa entre implantes de silicone e doenças do tecido conjuntivo (65). Uma revisão do Institute of Medicine não encontrou relação significativa entre implantes de gel de silicone e doenças sistêmicas, embora problemas locais como dor, infecção e assim por diante sejam razoavelmente comuns (66). No entanto, esforços continuam para detectar ruptura, e os dados sugerem que a RM é o melhor método para avaliar a integridade de implantes.

Diversas técnicas e seqüências de pulsos mostraram-se úteis. A seqüência mais simples inclui imagens gradiente-eco ponderadas em T1, bem como uma seqüência *fast spin*-eco ponderada em T2 e uma seqüência *fast spin*-eco ponderada em T2 com supressão de água (38). Como silicone e água possuem intensidade de sinal semelhante nas imagens ponderadas em T2, a supressão da água permite diferenciar entre cistos e outras coleções líquidas de silicone extravasado. Quanto mais imagens ponderadas em T1 forem obtidas, mais informações sobre a presença de componentes sanguíneos estarão disponíveis (Quadros 20.2 e 20.3).

QUADRO 20.3

T1 E T2 TECIDUAIS NO DIAGNÓSTICO POR IMAGEM DA MAMA

Tecido	T1	T2
Gordura	Curto	Curto

Parênquima	Variável	Variável
Câncer	Variável	Variável
Fibroadenoma	Variável	Variável
Músculo	Semelhante ao parênquima	Em geral mais curto que o parênquima
Sangue (hemorragia vascular)	Arterial é longo, venoso é longo Precoce é longo Tardio (dias ou mais): a metemoglobina causa encurtamento na periferia	Arterial é longo, venoso é curto Precoce é longo Tardio (dias): a metemoglobina causa encurtamento na periferia
Líquido	Longo	Longo
Silicone	Longo	Longo

Esse grupo de seqüências é relativamente rápido, permitindo a conclusão do exame dentro de 30 minutos. Como as freqüências de RM do silicone e da gordura são próximas (100 Hz) e a gordura e o silicone exibem sinal hiperintenso (Fig. 20.31), podem-se acrescentar métodos de supressão da gordura como recuperação da inversão a fim de reduzir o sinal da gordura em relação ao silicone, permitindo melhor visualização do último (67). As seqüências de pulsos seletivas para o silicone são bastante proveitosas (65,68,69).

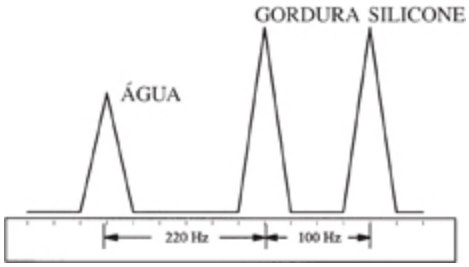

Fig. 20.31 Os picos de freqüência de água, gordura e silicone em 1,5 T são próximos, mas, graças à sua separação, permitem supressão de água ou gordura para ajudar a distinguir o silicone.

Há um artefato de *chemical-shift* na interface silicone/tecido que não deve ser confundido com encapsulação do implante. A exemplo da maioria dos exames de RM, a movimentação da paciente é um problema adicional. Incentivar a paciente a permanecer tão imóvel quanto possível durante o exame é oportuno, mas a posição de decúbito ventral gera rigidez e

desconforto nos ombros que após um certo período de tempo levam a paciente a movimentar-se.

Movimentos cardíacos durante o exame produzem artefato significativo. Isto pode ser reduzido escolhendo-se a direção apropriada de codificação da fase. Mediante codificação na direção direita-esquerda com a paciente em decúbito ventral, o movimento cardíaco situa-se através da parede torácica posterior, e não nas mamas e nos implantes. A direção da fase pode ser ajustada a cada exame. Por exemplo, se boa parte do implante permanecer em uma localização axilar mais posterior, mesmo na posição de decúbito ventral a fase pode ser ajustada na direção anterior-posterior, e equipamentos mais recentes permitem a obtenção separada e simultânea de imagens sagitais das duas mamas, o que também reduz o artefato por pulsação do coração.

Aspecto de Implantes de Silicone na RM

Implantes normais geralmente apresentam interface implante/tecido lisa na RM. A concha de borracha de silicone e a cápsula fibrosa reativa ao seu redor produzem uma faixa de sinal hipointenso em volta do implante. Ondulações no contorno do implante são comuns em virtude de pressões normais do tecido circundante. Na ausência de outras anormalidades na RM e de assimetria franca entre os dois lados, essas ondulações não são consideradas anormais. Às vezes, uma pequena quantidade de líquido reativo envolve o implante, apesar do fato de ele estar intacto (70). Alguns implantes (especialmente aqueles que têm revestimento de poliuretano e aqueles com solução salina) mostram estruturas lineares e curvilíneas de sinal hipointenso projetando-se para dentro do gel ou da solução salina a partir da superfície de maneira radial. Tais pregas radiais são simplesmente cristas na concha do implante devido a pressão tecidual ou contração da cápsula fibrosa. Aparecem como faixas lineares hipointensas estendendo-se da periferia do implante para dentro do gel ou da solução salina (ver Figs. 20.29I e 20.32).

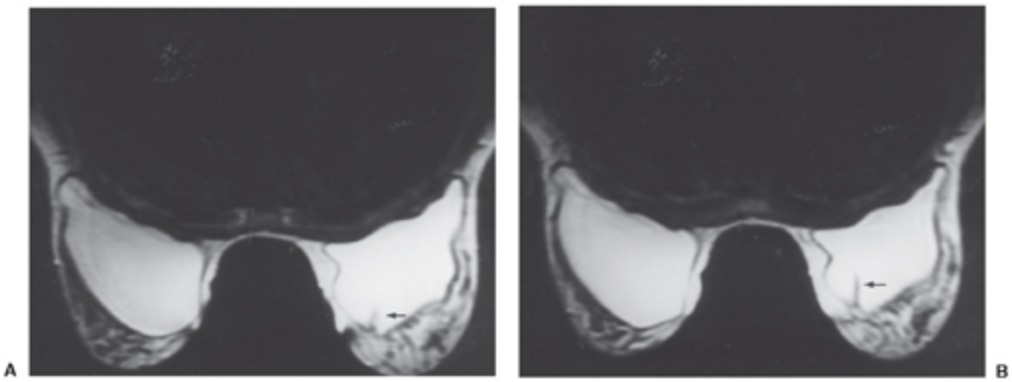

Fig. 20.32 Prega radial. (A) Imagens axiais consecutivas ponderadas em T2 mostram uma estrutura linear de sinal hipointenso dentro da face anterior do implante na mama direita. (B) Este achado decorre de uma dobra da concha intacta (prega radial). (Com permissão de Taveras JM, Ferrucci JT, eds. Radiology: Diagnosis, Imaging, Intervention. Philadelphia: Lippincott-Raven, 1996.)

Obtêm-se imagens sagitais para determinar melhor a localização do implante como subpeitoral ou subglandular (Fig. 20.33). O músculo peitoral pode ser tão delgado em sua extensão sobre o implante que às vezes é difícil identificá-lo usando apenas imagens axiais. O plano sagital também é excelente para a avaliação das axilas em relação ao músculo peitoral. Se a paciente tiver implantes bilaterais, pode-se verificar a simetria geral.

O silicone mostra o sinal mais hipointenso nas imagens ponderadas em T1 devido ao seu longo valor de T1 e possui sinal hiperintenso nas imagens ponderadas em T2 devido ao seu longo valor de T2. A gordura distingue-se por seu valor de T1 relativamente mais curto (sinal hiperintenso nas imagens ponderadas em T1) e valor de T2 mais longo. O parênquima mamário tem sinal de intensidade intermediária nas imagens ponderadas em T1 e T2, e o músculo apresenta sinal de intensidade intermediária nas imagens ponderadas em T1 e sinal hipointenso nas imagens ponderadas em T2. Líquido não complicado e os diversos produtos sanguíneos aparecem conforme esperado na RM.

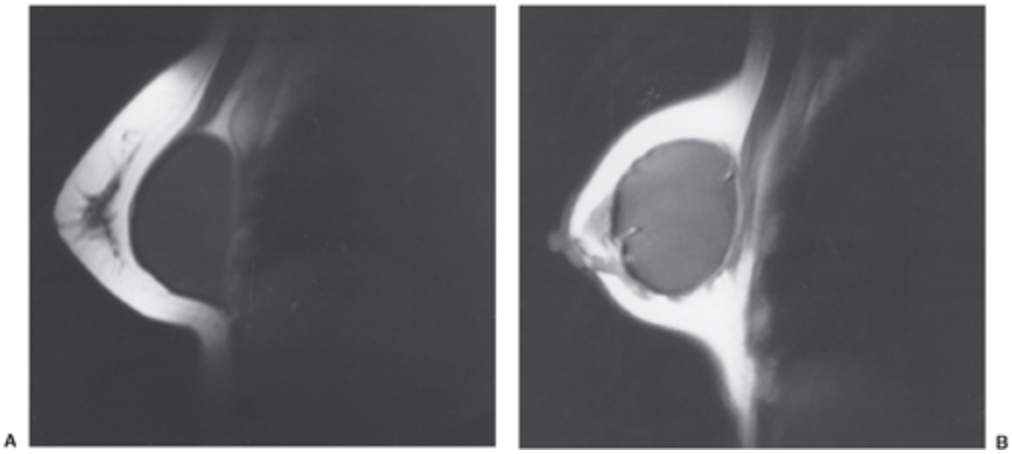

Fig. 20.33 Posição retropeitoral e retroglandular de implantes na RM. Imagens sagitais ponderadas em T1 de duas pacientes diferentes com implantes de silicone. (A) O músculo peitoral recobre o implante subpeitoral. (B) O músculo peitoral é posterior ao implante subglandular. Observe as pregas radiais estendendo-se para a periferia do implante (Com permissão de Taveras JM, Ferrucci JT, eds. Radiology: Diagnosis, Imaging, Intervention. Philadelphia: Lippincott-Raven, 1996.)

As complicações envolvendo implantes mamários são variadas (ver Fig. 20.29). Uma ruptura intracapsular é definida como uma solução de continuidade da concha do implante, com o seu conteúdo contido pela cápsula fibrosa circundante. A cápsula fibrosa pode tornar-se descontínua, o que permite a protrusão de um implante com concha intacta através da abertura, resultando em herniação. Se a cápsula fibrosa e a concha do implante sofrerem ruptura, gel de silicone livre extravasa para o tecido circundante; isto se denomina ruptura extracapsular.

Em alguns casos, em vez de uma “explosão” verdadeira da concha, parece que a concha de silicone afila-se com o tempo e pode desaparecer, de modo que uma “ruptura” pode ocorrer sem nenhuma história de traumatismo. Silicone livre pode produzir granulomas de silicone após ruptura prolongada. Granulomas também ocorrem após injeção direta de silicone, mas esse procedimento é ilegal nos Estados Unidos. Também se pode encontrar silicone nos linfonodos axilares.

Os distúrbios citados geralmente são problemas a longo prazo associados a implantes. Complicações pós-operatórias após implantação são

relativamente comuns. Em um estudo de 749 mulheres, 208 (27,8%) foram submetidas a uma cirurgia relacionada com o implante durante um período de acompanhamento médio de 7,8 anos (71). O problema mais comum foi contratura capsular, que acometeu 112 (14,9%) das mulheres. A cápsula fibrosa contraiu-se em torno do implante de modo que a mama apresentava consistência endurecida, sem resiliência natural. Ruptura do implante ocorreu em 29 (3,9%). Uma série de problemas surgem logo após a implantação, como hematomas e formação de abscesso. Na contração capsular, miofibroblastos podem ser responsáveis por dor e formação da cápsula, que pode endurecer o implante. Contudo, como não existe nenhum correlato comprovado de contratura capsular em exames de imagem, o diagnóstico continua a ser clínico.

O aspecto da ruptura intracapsular na RM foi descrito por Gorczyca *et al*. (67). Eles identificaram faixas lineares, finas e sinuosas de sinal hipointenso dentro do implante de silicone, indicando uma concha rota que colapsou e retraiu para dentro do gel. Em corte transversal, acreditou-se que essas faixas se assemelhavam a um pedaço de massa curvando-se para a frente e para trás em um prato — daí a denominação “sinal de linguine”. Outros o chamam de sinal da concha caída (Fig. 20.34) (62,63). Em uma ruptura intracapsular, o gel do implante é mantido no lugar pela cápsula fibrosa, que pode ou não ser identificada nas imagens de RM. A RM da ruptura extracapsular inclui glóbulos de silicone fora da localização esperada do implante, sejam destacados do implante ou contíguos a ele (ver Fig. 20.29D, E). Sem uma concha colapsada associada e quando a superfície de silicone projetada é contínua com o implante (Fig. 20.35), pode ser difícil distinguir entre herniação e ruptura extracapsular. O sinal de linguine é a melhor evidência de ruptura do implante. Diversas séries mostraram alta correlação do sinal de linguine com ruptura, relatando sensibilidades de 76 a 94% (que prediz ruptura) e especificidades de 97 a 100% (ausência de ruptura quando o sinal não está presente) (38,67,69).

Análise de Lesões Específicas por Meio de RM da Mama e "Solução de Problemas"

Envidaram-se esforços para utilizar RM no manejo clínico de lesões mamárias com o auxílio de captação de gadolínio para analisar lesões específicas (72). A RM ainda não tem acurácia suficiente para diferenciar massas benignas de malignas, e, como a biopsia de mama orientada por exame de imagem é segura e precisa, seria difícil basear-se apenas na RM para determinar que uma dada lesão é benigna. Um sinal razoavelmente fidedigno é quando uma massa ovóide ou redonda bem definida e captante de contraste possui septações internas não captantes (Fig. 20.36). Esses parecem ser indícios relativamente precisos de que a massa é um fibroadenoma (73). Decerto, lesões mal definidas ou espiculadas merecem intervenção.

Consideramos a RM proveitosa na triangulação da localização de uma área muito suspeita de distorção da arquitetura vista em apenas uma incidência mamográfica (Fig. 20.37) quando não conseguimos definir, por meio de incidências mamográficas adicionais ou ultra-som, a localização 3D do que se comprovou ser um câncer. Lee *et al*. também consideraram a RM útil na "solução de problemas" (74). A dificuldade em demonstrar o benefício dessa conduta é que os problemas que precisam de solução são variados e não muito comuns. Com freqüência, são inevitavelmente casos isolados, e portanto a validação "científica" dessa aplicação é difícil.

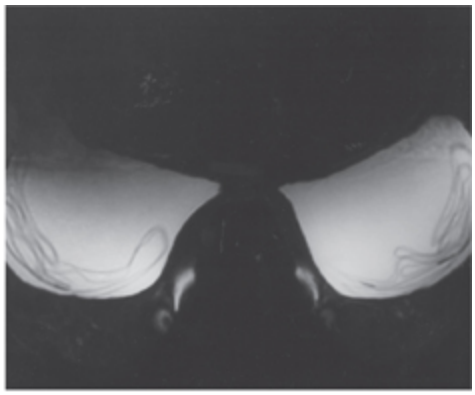

Fig. 20.34 Sinal de linguine ou da concha caída. Imagem axial ponderada em T2 com supressão de gordura usando a técnica de recuperação da inversão de paciente com implantes de silicone bilaterais. As múltiplas áreas de sinal hipointenso dentro dos implantes anteriores são as conchas rotas que colapsaram dentro do gel nesta paciente com ruptura intracapsular bilateral. (Com permissão de Taveras JM, Ferrucci JT, eds. Radiology: Diagnosis, Imaging, Intervention. Philadelphia: Lippincott-Raven, 1996.)

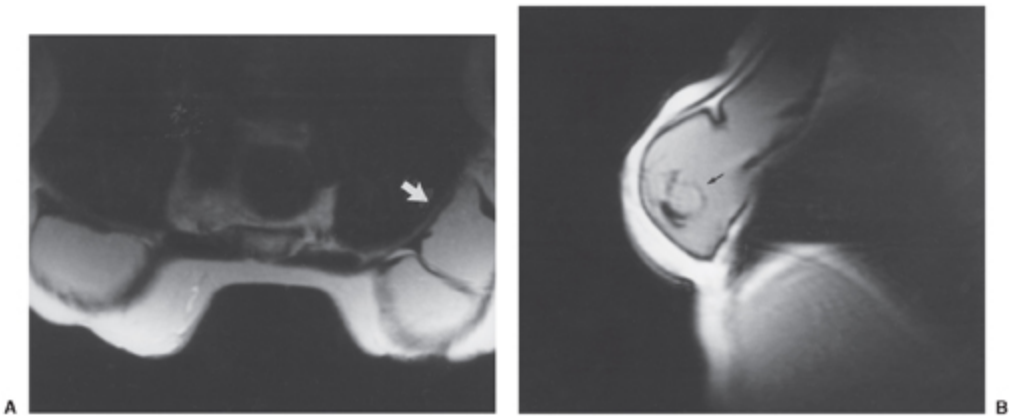

Fig. 20.35 Sinal de linguine. Imagem axial ponderada em T2 (A) mostra protrusão do implante de silicone direito lateralmente. A imagem sagital mostra a extensão axilar e a concha caída inferiormente (B) nesta paciente com ruptura extracapsular. (Com permissão de Taveras JM, Ferrucci JT, eds. Radiology: Diagnosis, Imaging, Intervention. Philadelphia: Lippincott-Raven, 1996.)

O radiologista deve ser alertado acerca da indicação da RM em mulheres com mamografias extremamente complexas. Se a mamografia for complexa, todos os outros exames de imagem também o serão. Pense nas possibilidades de modo que você esteja preparado para lidar com os achados antes de indicar o próximo exame. Recebemos casos para avaliação cuja mamografia era muito complexa, revelando múltiplos achados inespecíficos, como tecidos heterogêneos, múltiplas densidades arredondadas e inúmeras calcificações. O radiologista realizou uma ultrasonografia mamária total (erro número 1), que mostrou numerosas áreas de heterogeneidade com “massas” hipoecóicas por toda parte. Para tentar solucionar o dilema, indicou-se uma RM (erro número 2), que evidenciou áreas heterogêneas captantes de contraste nas duas mamas. A paciente nos foi encaminhada para um parecer.

Algumas mamas são tão complexas em termos de heterogeneidade e multiplicidade de achados que a realização de exames de imagem é inoportuna. Elas são tão complicadas que a avaliação radiológica torna-se irremediavelmente complicada. Na minha experiência, diante dessas mamas complexas, o câncer felizmente não é um dos achados. Minha sugestão é que o radiologista analise a mamografia à procura de sinais de câncer e, se não houver uma área focal específica de preocupação, não realize exames de imagem adicionais. Decerto, não há indicação para ultra-sonografia mamária total (a taxa de falso-positivos é muito alta), e a RM em geral apenas aumenta a confusão.

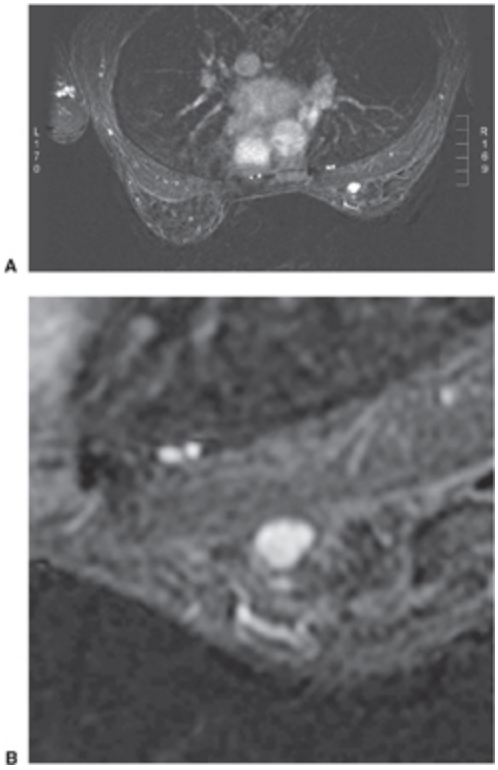

Fig. 20.36 Fibroadenomas geralmente captam contraste mas com freqüência possuem "septações" não captantes. Este fibroadenoma, comprovado por biopsia de mama, na face superior interna da mama direita exibia forte captação de contraste (A), mas inspeção estreita revelou "septações" não captantes que o entrecruzavam (B).

Detecção de uma Lesão Primária quando a Paciente se Apresenta com Doença Metastática

Quando uma mulher com câncer de mama tem doença metastática, a lesão primária na mama geralmente é evidente há anos. Algumas mulheres com câncer de mama apresentam-se com doença metastática. A primeira apresentação muitas vezes é adenopatia axilar ou metástases ósseas. Nessas circunstâncias, uma mamografia identifica a lesão primária em alguns casos. Não é incomum que a mamografia não demonstre o câncer primário. Atualmente, o consenso é de que a RM é o exame de imagem de escolha nessa situação para tentar identificar a lesão mamária primária (Fig. 20.38). Em um estudo de oito pacientes, Stomper *et al*. foram capazes de identificar duas das lesões primárias quando a mamografia e o exame físico haviam sido negativos (75). Em uma série de Morris *et al*., 9 de 12 pacientes que se apresentaram com doença metastática tiveram o câncer de mama primário detectado por RM da mama (76). Os estudos sugerem que, se as lesões metastáticas advierem de um câncer primário na mama, a RM encontrará a lesão primária em mais de metade dos casos. A identificação do câncer primário possibilita a preservação da mama, pois pode-se excisá-lo e irradiar e preservar a mama (77).

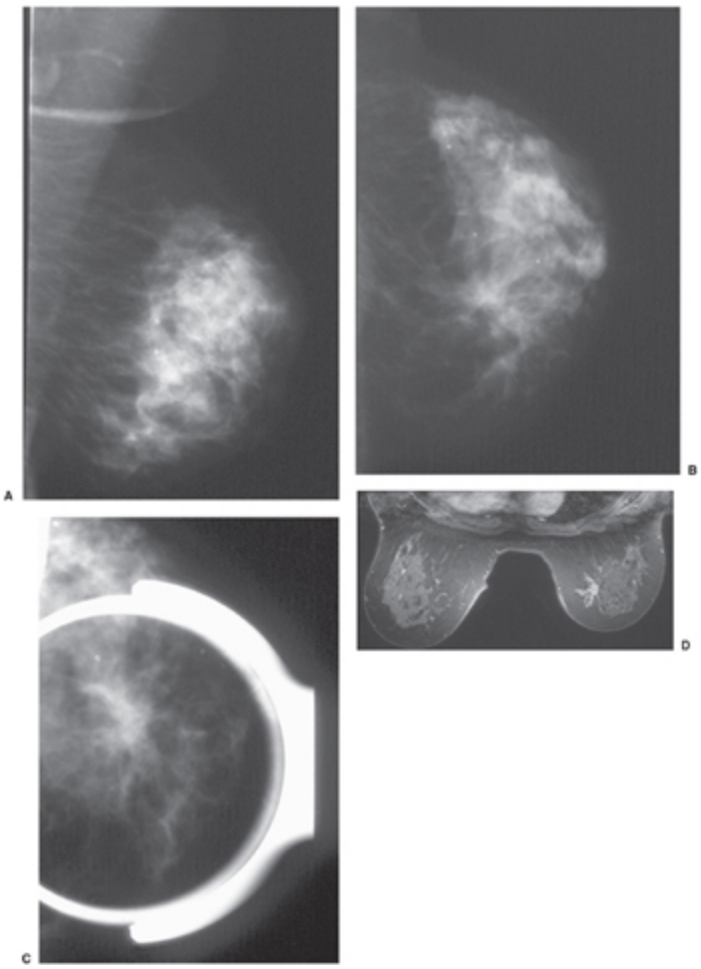

Fig. 20.37 A RM ajuda a triangular lesões encontradas por mamografia. Há uma lesão espiculada que não aparece na incidência mediolateral oblíqua direita (A) mas foi detectada profundamente na parte média da mama direita na incidência craniocaudal (B) e confirmada por compressão focal (C). RM com contraste e subtração (D) mostrou a localização do câncer na posição 4:00 h da mama direita.

Avaliação para Doença Residual entre Mulheres Submetidas a Nodulectomia

Alguns pesquisadores consideraram a RM útil na avaliação da mama após nodulectomia quando há suspeita de câncer residual. Lee *et al*. (78) avaliaram 80 mulheres com câncer de mama diagnosticado por biopsia excisional que tiveram margens estreitas ou positivas. Todas as 80 pacientes foram avaliadas por meio de RM com contraste e subseqüentemente foram submetidas a reexcisão ou mastectomia. Eles encontraram carcinoma

residual (invasivo ou *in situ*) em 59,8% das mamas. A RM detectou a doença residual em 61,2% dos casos, mas também houve um número significativo de resultados falso-positivos, o que gerou especificidade da RM de 69,7%. Eles também detectaram 23 lesões adicionais distantes do local de biopsia em 19 mamas; 18 lesões suspeitas foram submetidas a biopsia, e 6 das lesões eram malignas. O valor preditivo positivo da identificação de uma lesão suspeita adicional foi de 33,3%. Em 24 mamas, o resultado da RM modificou o procedimento seguinte de nodulectomia reexcisional para mastectomia em 9 mulheres.

Nossa experiência no emprego da RM para esse tipo de avaliação é limitada. Em geral, baseamo-nos na análise patológica das margens para determinar a reexcisão, e vários de nossos cirurgiões "raspam" a parede da cavidade da biopsia para tentar garantir que as margens estejam livres de tumor. Em raras ocasiões quando a margem excisada está envolvida por uma ampla área e se suspeita de um tumor residual de volume significativo, pode-se usar a RM para confirmar a suspeita. Após uma biopsia, deve-se esperar captação de contraste nos tecidos imediatamente adjacentes à cavidade da biopsia, mas não passa de uma margem relativamente fina de captação. Qualquer captação mais expressiva que se projete além dessa margem pode representar câncer residual (Fig. 20.39). Contudo, não é nossa rotina realizar RM após uma excisão.

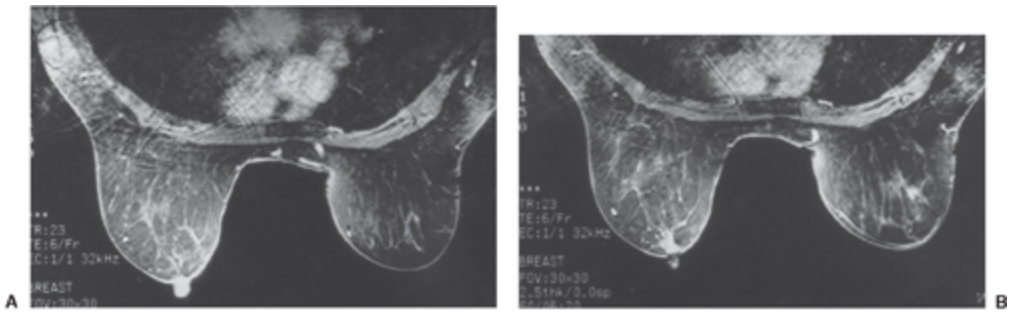

Fig. 20.38 Detecção de câncer oculto. Esta paciente tinha um linfonodo axilar positivo com exame clínico e mamografia negativos. Imagens ponderadas em T1 após administração IV de gadolínio mostraram forte captação mamilar (A) e subareolar (B) esquerda que era bem maior que a captação mamilar normal. Clinicamente, havia uma crosta sutil no mamilo. A cirurgia detectou câncer de mama intraductal e invasivo.

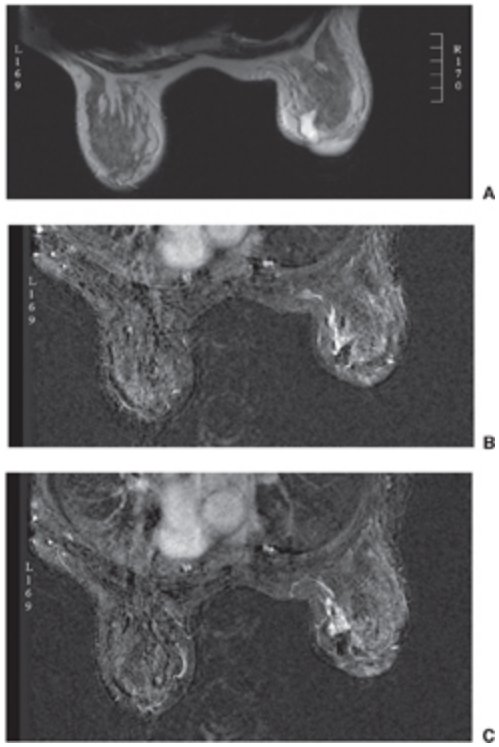

Fig. 20.39 RM pós-cirúrgica pode demonstrar doença maligna residual. A cirurgiã estava preocupada com a possibilidade de ter cortado através do tumor. RM pós-operatória revela a cavidade do seroma na imagem em T2 (A), onde exibe sinal hiperintenso (brilhante), e na imagem subtraída pós-gadolínio (B, C), onde seu sinal é hipointenso (preto). Um câncer residual extenso é realçado nas imagens subtraídas, estendendo-se do seroma à parte posterior da mama em direção à parede torácica medial. Isto foi confirmado por patologia, o que exigiu mastectomia.

Acompanhamento após Tratamento Conservador

Alguns autores acreditam que a RM seja proveitosa na identificação de doença recorrente após terapia conservadora primária. Nossas taxas de recorrência no Massachusetts General Hospital têm sido tão baixas (menos de 2% em 10 anos se as margens estivessem livres por ocasião do tratamento) durante os últimos 10 anos que as mulheres tratadas com nodulectomia e radioterapia são encaminhadas para triagem rotineira imediatamente após a conclusão da irradiação mamária total. Não observamos nenhuma necessidade de exames de acompanhamento incomuns além de mamografia anual e do exame clínico da mama. Outros relataram que a RM pode ajudar a distinguir entre possíveis recorrências e

alteração pós-terapêutica (10,41,79). Após cirurgia e irradiação, pode haver hiperemia e captação de contraste vista na RM da mama tratada por vários meses, mas em geral a captação é de baixo grau (80).

Como parece que praticamente todos os cânceres de mama invasivos demonstram captação após administração IV de gadolínio, alguns radiologistas usam a ausência de captação para reforçar a probabilidade de que uma determinada lesão não seja câncer de mama invasivo. Como em qualquer exame, esta última abordagem é imperfeita. Praticamente todos os cânceres exibem captação de contraste, mas uma pequena percentagem de cânceres tem um perfil de captação que é semelhante ao tecido mamário normal. O fato de que uma lesão não capta contraste mais intensamente que o tecido mamário normal sugere que uma lesão invasiva é improvável, mas CDIS nem sempre capta (81–83).

Diferenciação entre Tecido Cicatricial e Recorrência de Câncer

Às vezes, uma paciente submetida a nodulectomia e/ou radioterapia em razão de diagnóstico de câncer depois se apresenta com uma mamografia ou exame físico sob suspeita na região da cirurgia prévia. Algumas dessas pacientes se submetem a reexcisão da cicatriz em virtude da preocupação de recorrência local, porém recorrência local ocorre em menos de 1% de tais pacientes a cada ano. A RM pode ajudar a distinguir tecido cicatricial de recorrência local no intervalo de tempo pós-operatório especificado. Embora imediatamente após cirurgia e durante radioterapia uma alta densidade de novos vasos por cicatrização da ferida possa induzir captação de contraste na RM, algumas séries pequenas sugeriram que tecido cicatricial não capta Gd-DTPA na RM. Dao *et al*. sugeriram que a RM pode ser usada para acompanhar mulheres tratadas com conduta conservadora por meio de excisão e radioterapia (84). Áreas de cirurgia freqüentemente captam contraste se examinadas logo após o tratamento. Depois de um período de resolução, fibrose fixa não capta, mas câncer de mama recorrente freqüentemente o faz (10). Caso se visualize alguma captação em

uma cicatriz existente há mais de 12 meses, a possibilidade de recorrência aumenta. Embora a detecção precoce de recorrência na mama possa ter valor terapêutico, ainda não se demonstrou que detectar recorrências mais cedo modifique a mortalidade. Não obstante, na ausência de dados, a detecção precoce de câncer de mama recorrente parece ser uma boa idéia.

A detecção de recorrência na parede torácica pode ser um problema após mastectomia e reconstrução com um implante ou um procedimento de retalho miocutâneo transverso do reto abdominal (TRAM) (Fig. 20.40). Alguns consideram a RM útil. Nós encontramos poucas recorrências.

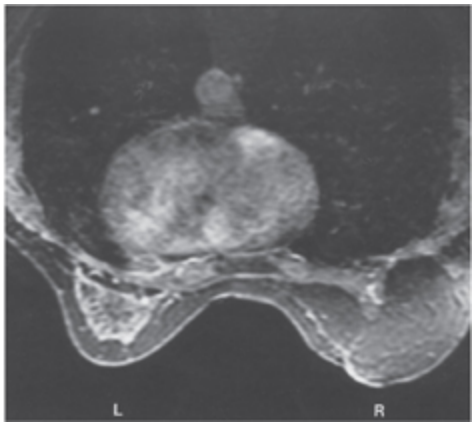

Fig. 20.40 Retalho TRAM. Imagem axial 3D gradiente-eco com supressão de gordura após injeção de Gd-DTPA em paciente com reconstrução por retalho TRAM da mama direita após mastectomia por câncer. O músculo posterior e o pedículo vascular associado captante são identificados. (Com permissão de Taveras JM, Ferrucci JT, eds. Radiology: Diagnosis, Imaging, Intervention. Philadelphia: Lippincott-Raven, 1996.)

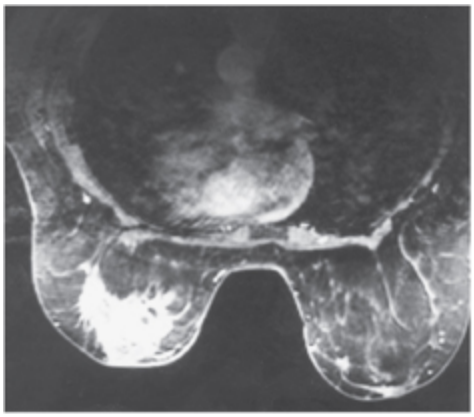

Fig. 20.41 Carcinoma lobular invasivo. Imagem axial 3D gradiente-eco com supressão de gordura antes e após injeção de Gd-DTPA (espessura do corte, 2,5 mm) mostra envolvimento extenso da mama esquerda com uma massa captante. O exame patológico da peça de mastectomia confirmou carcinoma lobular infiltrativo multifocal. (Com permissão de Taveras JM, Ferrucci JT, eds. Radiology: Diagnosis, Imaging, Intervention. Philadelphia: Lippincott-Raven, 1996.)

RM para Estadiamento de Câncer de Mama e Determinação da Extensão do Câncer

É incomum alguém sugerir que talvez não seja melhor identificar outros focos de câncer de mama entre mulheres que têm um câncer detectado por mamografia ou exame clínico, mas esse pode ser o caso com RM e câncer de mama. Atualmente, muitos utilizam a RM para avaliar mulheres com câncer de mama diagnosticado a fim de estabelecer a extensão da lesão (Fig. 20.41). Mostrou-se repetidas vezes que a RM é capaz de identificar focos adicionais de câncer de mama entre mulheres que no início parecem ter uma única lesão identificada por mamografia ou pelo exame clínico.

Há uma forte pressão para que se utilize RM no estadiamento de mulheres com câncer de mama conhecido. Isto se baseia em diversos estudos nos quais a RM foi capaz de identificar focos insuspeitos de câncer na mama ipsilateral (85–87), pois está razoavelmente bem aceito que, para conservar uma mama com câncer, todo o tumor macroscópico deve ser removido. Há consenso de que a radioterapia não elimina doença microscópica residual se o tumor principal não tiver sido removido. Em conseqüência, a detecção de focos adicionais de tumor converte mulheres que poderiam preservar a mama naquelas que necessitam de mastectomia.

Defensores dessa aplicação da RM salientam o fato de que 10 a 15% das mulheres submetidas a tratamento conservador apresentam câncer de mama recorrente na mama conservada dentro de 10 anos após tratamento. Eles sugerem que o tumor encontrado pela RM pode ser responsável por essas recorrências. As taxas de recorrência de 1 a 2% por ano após radioterapia baseiam-se em condutas terapêuticas razoavelmente antigas

(88). No Massachusetts General Hospital, por meio de técnicas cirúrgicas modernas para obter margens livres e irradiação mamária total com reforço para o sítio tumoral, as taxas de recorrência de câncer de mama caíram para um total inferior a 2% após 10 anos (Taghian *et al*., dados não publicados). Esses resultados foram obtidos quando RM não era usada para estadiamento.

Esses últimos resultados terapêuticos tornam a questão complexa. Além de tentar curar a paciente, o objetivo do tratamento moderno tem sido preservar a mama e evitar mastectomias. Isto foi alcançado no Massachusetts General Hospital, onde mais de 70% das mulheres com câncer de mama não são submetidas a mastectomia. As recorrências quase desapareceram, aparentemente sem conhecimento dos focos de câncer que teriam sido detectados apenas por RM. Poder-se-ia deduzir que o tratamento moderno está destruindo esses focos insuspeitos. Se esse for o caso, então sua detecção estaria resultando em mastectomias desnecessárias, e o emprego de RM para esse tipo de estadiamento seria prejudicial. Estudos são necessários para determinar se a RM deve ser usada para detectar esses focos ocultos de câncer e se esse tipo de estadiamento é benéfico ou desvantajoso.

Uma série de estudos mostrou que a RM pode demonstrar focos ocultos adicionais de câncer de mama na mama ipsilateral, e alguns médicos atualmente preconizam o uso da RM no processo de estadiamento. Uma vez estabelecido o diagnóstico de câncer de mama, usa-se a RM para tentar definir melhor sua extensão de modo que o tratamento possa ser ajustado individualmente. A maioria dos cânceres de mama pode ser tratada por excisão da lesão primária seguida por irradiação da mama a fim de destruir quaisquer células residuais. Contudo, mulheres que apresentam múltiplos focos de câncer que não possam ser abrangidos em uma excisão cirúrgica esteticamente aceitável são aconselhadas a se submeter a mastectomia. A RM é muito sensível para detectar câncer, porém sua especificidade (capacidade de diferenciar lesões benignas de malignas) é menor (89).

Claramente, seria indesejável realizar uma mastectomia para o que se acredita constituir outros focos de câncer mas que na verdade são lesões benignas.

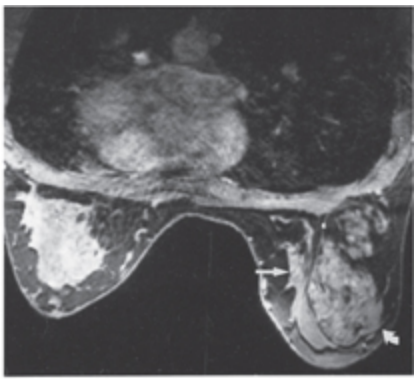

Fig. 20.42 Hamartoma. Imagem axial 3D gradiente-eco com supressão de gordura após injeção de Gd-DTPA em paciente que desejava remover uma massa que estava presente na mama direita havia muito anos. Uma grande massa na mama direita lateral mostra componentes adiposo e parenquimatoso e uma cápsula fibrosa de sinal hipointenso comprimindo o parênquima adjacente medialmente. A relação posterior desta massa com a parede torácica não fora reconhecida na mamografia ou no ultra-som, e a RM ajudou os cirurgiões na remoção deste tumor. O exame patológico da peça cirúrgica confirmou um hamartoma. (Com permissão de Taveras JM, Ferrucci JT, eds. Radiology: Diagnosis, Imaging, Intervention. Philadelphia: Lippincott-Raven, 1996.)

Diversos artigos sugeriram que focos secundários de câncer são detectáveis por RM em até 20% das mulheres com câncer de mama. Esse achado tem sido usado para modificar a assistência das pacientes. Em um grande estudo, 267 pacientes com câncer de mama invasivo realizaram RM pré-operatória (90). A RM demonstrou 95% dos cânceres. O tratamento cirúrgico foi modificado em 69 de 267 (26%) pacientes. Em 44 das 267 (16,5%), o tratamento conservador planejado foi convertido em mastectomia com base nos resultados da RM. Embora essa mudança pareça ser um papel importante e útil, recomenda-se cautela. Técnicas cirúrgicas modernas com remoção do tumor até margens livres, associada a radioterapia e quimioterapia adjuvantes cuidadosamente ajustadas, reduziram as taxas de recorrência em mulheres que recebem tratamento conservador para cerca de 2% após 10 anos (dados não publicados do

Massachusetts General Hospital). Atualmente, existem muito poucas recorrências a despeito do fato de que aparentemente muitos focos secundários de câncer não foram identificados (antes do uso da RM). Pode muito bem ser que a remoção cirúrgica meticulosa, combinada com radiação e quimioterapia, estivesse destruindo esses focos ocultos. Isto permitiu que muitas mulheres preservassem suas mamas. Se por alguma razão tais focos previamente ocultos não fossem clinicamente importantes, sua descoberta pela RM estaria resultando em um aumento de mastectomias desnecessárias. É difícil argumentar que talvez seja melhor não saber desses focos adicionais de câncer que, antes do uso da RM, estavam ocultos, mas este pode ser o caso. Estudos randomizados são necessários para determinar se esses focos adicionais são biologicamente importantes. Seria lamentável que a RM resultasse em aumento desnecessário de mastectomias.

A extensão do envolvimento tumoral não se limita a estadiamento de cânceres de mama. Algumas lesões benignas podem ser bem grandes (Fig. 20.42). Em tais casos, mamografia ou ultra-som pode não delinear adequadamente o tamanho e a localização do tumor, enquanto a RM fornece um excelente mapa 3D para planejamento de cirurgia.

DIAGNÓSTICO HISTOLÓGICO DE LESÕES ENCONTRADAS POR RM

A capacidade de realizar biopsias orientadas por exame de imagem de lesões suspeitas detectadas por RM tornou-se uma necessidade. Pesquisadores criaram métodos para guiar procedimentos com agulha por RM (38,91–95), mas esses métodos continuam a ser pouco práticos. Usamos tomografia computadorizada (TC) com agente de contraste iodado para replicar a captação observada na RM e orientar procedimentos com agulha (Fig. 20.43B). Usamos TC por muitos anos para guiar a colocação de fio-guia de modo que o cirurgião possa excisar uma lesão encontrada pela RM (96). O agente de contraste iodado comporta-se da mesma maneira que o gadolínio, e portanto muitas lesões captantes na RM também captarão

na TC, e pode-se instalar um fio-guia sob TC para orientar excisão cirúrgica (Fig. 20.44) (ver a seção seguinte sobre biopsia orientada por imagem).

Quando uma lesão é evidente na RM, freqüentemente é possível encontrá-la com o auxílio de ultra-som (Fig. 20.45). Esse chamado ultra-som de segunda inspeção tem sido usado há anos para biopsiar lesões detectadas pela RM. Infelizmente, nem todas as lesões evidentes na RM podem ser identificadas pelo ultra-som. Como fabricantes desenvolveram técnicas de biopsia orientada por RM, radiologistas que atuam na RM da mama devem aprender a realizar tais biopsias (97–99). O uso de RM para orientar diretamente a biopsia é a maneira mais precisa de determinar a etiologia de uma lesão delineada por RM.

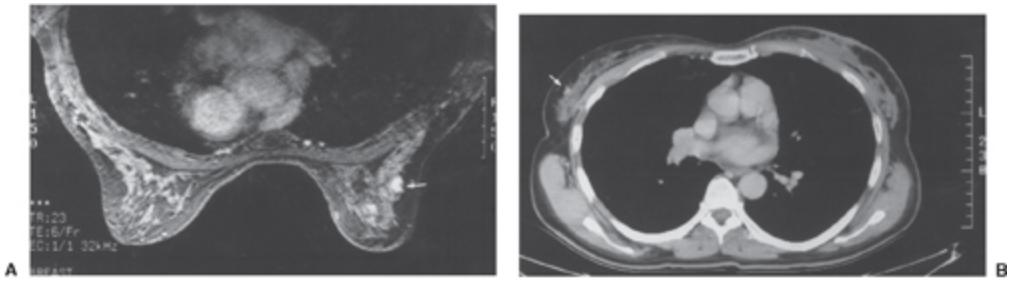

Fig. 20.43 Detecção e localização de câncer de mama oculto. Esta paciente estava participando de um estudo de pesquisa de RM. Ela teve o que foi comprovado como câncer de mama invasivo detectado por mamografia à esquerda (seta). RM ponderada em T1 após gadolínio detectou uma lesão captante insuspeita na mama direita (A) que não podia ser vista, nem mesmo em retrospecção, na mamografia tampouco no ultra-som. A lesão foi localizada mediante sua captação na TC (B) após administração de contraste (seta). Tratava-se de um carcinoma tubular.

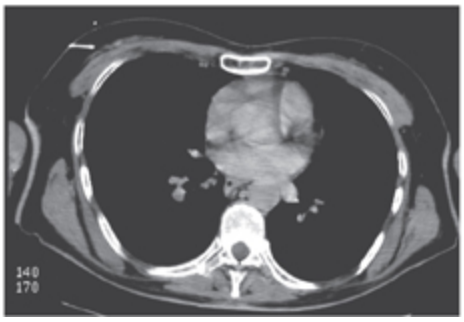

Fig. 20.44 Lesões que captam gadolínio na RM também são realçadas por iodo na TC e podem ser localizadas por TC. Encontrou-se uma massa na mama contralateral por RM desta paciente com câncer na mama direita. TC foi usada para colocar um fio-guia antes da remoção cirúrgica de um pequeno câncer. O segmento espesso do fio é visto na lesão próximo à parede torácica.

Biopsia de Mama Orientada por RM

Utilizamos um dos métodos mais bem-sucedidos para biopsia de mama guiada por RM, que foi descrito por Liberman *et al*. (100). Eles realizaram uma revisão retrospectiva de 112 lesões mamárias consecutivas, impalpáveis e ocultas por mamografia mas detectadas por RM. Eles empregaram um dispositivo de biopsia a vácuo calibre 9 descrito adiante. Tiveram de cancelar a biopsia de 14 (12%) lesões porque elas não foram visualizadas. Dentre as 98 lesões que eram visíveis, eles lograram êxito na biopsia de 95 (97%). Obtiveram 6 a 20 fragmentos (mediana, 12). O tempo mediano necessário para realizar as biopsias orientadas por RM foi de 33 minutos se a biopsia fosse de uma lesão e 56 minutos quando duas lesões foram biopsiadas. Dentre as 95 lesões biopsiadas, 52 (55%) eram benignas e concordantes. Câncer foi diagnosticado em 24 (25%). Eles diagnosticaram "lesões de alto risco" em 10 (11%). Os resultados da biopsia foram discordantes em nove lesões (9%). Quando as lesões de alto risco e discordantes foram biopsiadas, sete cânceres adicionais foram encontrados. Eles relataram seis complicações: três hematomas e dois casos nos quais eles perfuraram a pele no lado distante da mama com o dispositivo de biopsia. Eles tiveram uma única reação vasovagal.

Realiza-se biopsia de mama orientada por RM colocando-se a paciente em decúbito ventral com a mama dentro de um dispositivo estabilizador que pode comprimi-la de um lado a outro. Compressão excessiva impede que o gadolínio penetre na mama, e portanto se usa a compressão para manter a mama imóvel e fornecer coordenadas, mas não no nível da compressão mamográfica. A placa externa do dispositivo consiste em uma grade de plástico dividida em múltiplas janelas que foi descrita por alguns como

semelhante a uma bandeja de embalagem de ovos. Uma cápsula de vitamina E é fixada à “bandeja de ovos” como marcador de referência próximo a uma das janelas na placa. Então, leva-se a paciente para o *scanner* com a mama no dispositivo de imobilização. Administra-se contraste e obtêm-se imagens sagitais. Faz-se uma marca com cera no monitor sobre a lesão quando o corte que a contém está na tela. Detecta-se a lesão e, então, voltando-se os cortes sagitais até aqueles que mostram a placa de compressão, pode-se identificar a janela na placa de compressão que jaz sobre o alvo porque é aquela apontada na tela pela marca de cera. A relação dessa janela com a cápsula de vitamina E ajuda a determinar qual é a janela correta. A paciente é retirada do *scanner* mantendo-se a sua posição na mesa e no sistema de compressão. Após preparação estéril, introduz-se uma agulha-guia na janela escolhida e ministra-se anestesia local. Uma bainha rígida com estilete é introduzida através da agulha-guia até a profundidade da lesão e o estilete é removido, deixando-se a bainha rígida. A paciente retorna para o *scanner* e repete-se o exame, a fim de verificar que a extremidade da bainha (que possui artefato de suscetibilidade suficiente para ser identificado, mas não para obscurecer as lesões) esteja logo proximal à lesão. A paciente é removida do *scanner* de novo e o dispositivo de biopsia a vácuo é introduzido. A bainha e o dispositivo são alinhados, de modo que o instrumento de corte de biopsia se projete para fora da ponta da bainha na profundidade da lesão. Obtêm-se amostras de biopsia e instala-se um clipe, que tem artefato de suscetibilidade muito baixo mas visível. A paciente é reexaminada a fim de avaliar a relação do tecido biopsiado com a lesão (espera-se que o clipe tenha substituído a lesão nas imagens). O tecido é enviado para análise histológica assim como qualquer amostra de biopsia de fragmento. Se os resultados forem discordantes, localiza-se o clipe da maneira habitual para excisão cirúrgica.

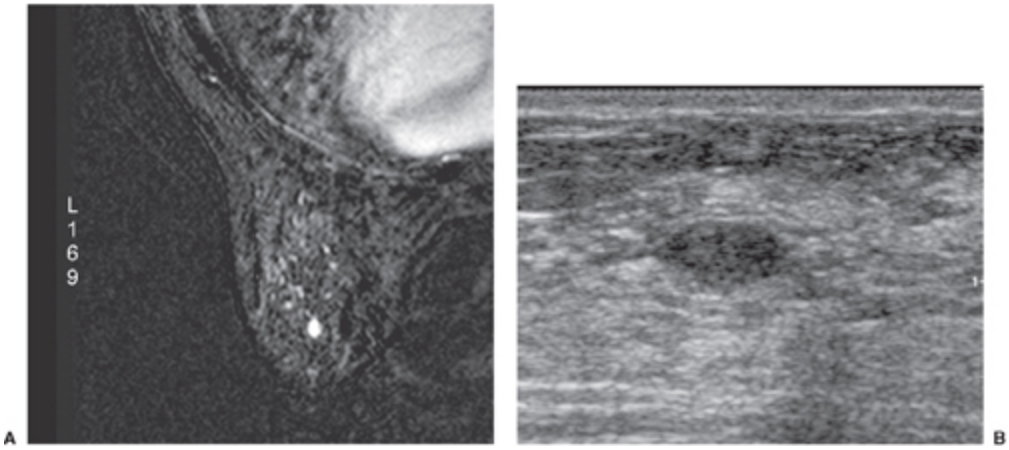

Fig. 20.45 Ultra-sonografia de “segunda inspeção”. Lesões detectadas por RM muitas vezes são encontradas no ultra-som. A RM revelou uma massa captante de contraste (A). Uma vez conhecida sua localização, ela foi encontrada no ultra-som (B), e biopsia de fragmento revelou um fibroadenoma benigno.

RM da Mama para Monitorar Quimioterapia Neoadjuvante

Um dos papéis eficazes da RM da mama parece ser a monitoração dos resultados da quimioterapia neoadjuvante. Mostrou-se que não há diferença na sobrevida quando a quimioterapia instituída após excisão de um tumor é comparada com a quimioterapia ministrada antes de remoção cirúrgica da lesão primária (101), desde que a mama seja irradiada após a excisão cirúrgica (102). Quimioterapia neoadjuvante tem sido usada para tentar reduzir o tamanho do câncer na mama. No passado, mulheres com cânceres grandes teriam precisado de mastectomia, pois a lesão não poderia ser excisada com margens livres e estética aceitável. A quimioterapia neoadjuvante pode reduzir o tamanho da lesão de modo que nodulectomia e radioterapia possam ser realizadas e a mama conservada. Estudos em andamento vão determinar se deixar o tumor na mama ajuda a monitorar o tratamento. Propôs-se que o tumor pode atuar como barômetro para medir os efeitos da quimioterapia. Se o tumor não responder ao tratamento, pode ser possível modificar o esquema para encontrar uma combinação que o destrua. Obviamente, isto não é possível quando a lesão primária foi removida antes da quimioterapia.

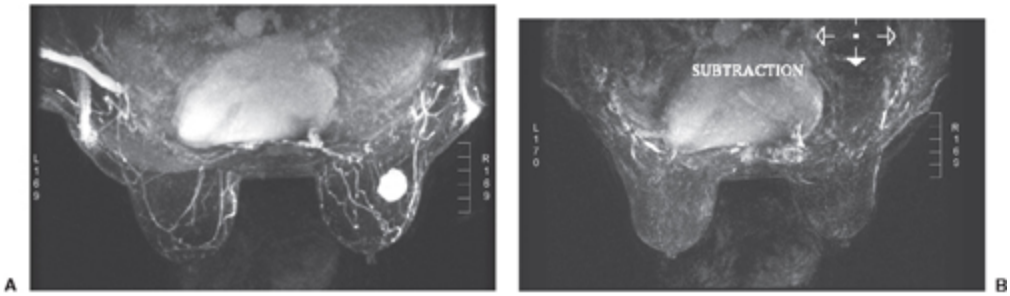

Fig. 20.46 A RM é uma boa forma de monitorar resposta do tumor a quimioterapia neoadjuvante. O tumor grande é claramente evidente nesta imagem de subtração pós-contraste de intensidade máxima antes de tratamento (A). Após quimioterapia, o tumor não é mais evidente (B).

Resta esclarecer se esta conduta é eficaz. No entanto, a capacidade de monitorar os efeitos da quimioterapia sobre o tumor tornou-se importante. Exame clínico era a maneira original de acompanhar resposta do tumor, mas diversos estudos mostraram que alterações na RM provavelmente refletem melhor a resposta tumoral (103–106). Em nosso estudo de 31 mulheres tratadas com terapia neoadjuvante, a RM predisse precisamente a resposta patológica do tumor em 71% dos casos, o que foi bem melhor que mamografia, ultra-som ou exame clínico (26%, 35% e 19%, respectivamente) (107) (Fig. 20.46). Em nosso estudo, até mesmo a RM superestimou (6%) ou subestimou (23%) a quantidade de doença residual (29% do total). A RM não é perfeita, mas parece ser o melhor exame para monitorar resposta a quimioterapia.

RM como uma Possível Triagem de Segundo Nível

Está bem estabelecido que a triagem mamográfica reduz a taxa de mortalidade de câncer de mama em cerca de 25% (108) até talvez 50% (109,110). Contudo, também está claro que a mamografia não descobre todos os cânceres e não os detecta cedo o bastante para permitir a cura. Existe um longo caminho de melhora na triagem do câncer de mama. A possível aplicação da RM na detecção (triagem) de câncer de mama foi evidenciada pela primeira vez em estudos de mulheres que tinham câncer conhecido em uma mama e tiveram um segundo câncer detectado na mama

contralateral enquanto eram avaliadas em protocolos de pesquisa (111). Esses cânceres contralaterais foram totalmente inesperados e não eram detectados por mamografia. Muitos não eram visíveis na ultra-sonografia. O fato de que a RM detectou cânceres de mama clinicamente ocultos e mamograficamente ocultos sugeriu um possível papel na triagem. Isto motivou uma série de estudos em que mulheres que estavam em alto risco de câncer de mama foram submetidas a triagem com RM, além de mamografia e do exame clínico da mama padrão (54,112). A RM é capaz de detectar câncer insuspeito nessas mulheres (ver Fig. 20.43A). Alguns até preconizam a triagem de mulheres de alto risco por meio da RM (113). De novo, é preciso ter cautela. Conforme explicado em detalhes no Cap. 4, a capacidade de detectar câncer mais cedo não é o único requisito para se promover um exame de triagem. Como alguns cânceres não são letais e outros são incuráveis por menores que sejam, a simples detecção de câncer não garante um benefício. A triagem pode ser prejudicial. Em conseqüência, embora a RM de fato pareça ser capaz de detectar cânceres mais cedo, seu uso como exame de triagem deve ser confinado a estudos clínicos cuidadosamente executados para tentar determinar se o seu uso como instrumento de triagem beneficia as mulheres examinadas. É provável que estudos controlados randomizados sejam necessários para estabelecer esse benefício (114).

Resta saber se a mamografia digital com subtração de contraste ou a tomossíntese mamária digital com ou sem captação de contraste serão alternativas de baixo custo à RM com contraste (115,116).

CONTROVÉRSIAS E RM DA MAMA

Triagem de Câncer de Mama por Meio de RM

Em um de nossos estudos iniciais na década de 1990 que usou a RM da mama para avaliar as características de captação de contraste de mulheres que tiveram um câncer descoberto por mamografia ou pelo exame clínico,

conseguimos avaliar simultaneamente as duas mamas. Para nossa surpresa, detectamos vários cânceres na mama contralateral que não foram evidentes, nem mesmo em retrospecção, nas mamografias de cada paciente (Fig. 20.47). Todas essas mulheres tinham padrões teciduais densos na mamografia. Isto não apenas confirmou que várias mulheres têm câncer bilateral sincrônico que pode ser detectado por RM (117) como também nos mostrou que a RM poderia detectar alguns cânceres que permaneciam ocultos na mamografia. Assim, percebemos que a RM poderia ser útil no futuro como exame de triagem de segundo nível para mulheres com mamas densas cujas mamografias fossem negativas. Em 2004, publicou-se uma grande série confirmando a capacidade da RM de detectar câncer de mama oculto (118). Esse estudo descreveu um grupo de 1.909 mulheres que eram consideradas de alto risco para câncer de mama. Dentre elas, 358 mulheres tinham mutações genéticas que as predispunham ao desenvolvimento de câncer de mama. Todas as mulheres foram submetidas a triagem por meio de exame clínico da mama, mamografia e RM. Os autores relataram que cada exame não considerou as informações obtidas nos outros exames. Durante um período de tempo muito curto (acompanhamento mediano de 2,9 anos), eles detectaram 44 cânceres invasivos, 6 casos de CDIS e 1 caso de linfoma. Ao compararem a sensibilidade do exame clínico da mama, da mamografia e da RM para a detecção de câncer de mama invasivo, eles concluíram que 17,9% dos cânceres invasivos foram detectados pelo exame clínico *versus* 33,3% pela mamografia e 79,5% pela RM. A especificidade foi de 98,1% para o exame clínico, 95,0% para a mamografia e 89,8% para a RM. Embora o estudo não tenha conseguido determinar se alguma das mulheres teve sua vida salva pela detecção do câncer na triagem (apenas um estudo controlado randomizado é capaz de fazê-lo), o tamanho relativamente pequeno dos cânceres que foram detectados somente por RM foi muito promissor. Eles observaram que 43,2% dos cânceres detectados por triagem tinham diâmetro igual ou inferior a 10 mm. Esse número era significativamente maior do que nos grupos de mulheres cuja triagem não incluiu RM, com os quais eles compararam seus resultados (14,0% e

12,5%). Os autores mencionaram que apenas 21,4% das mulheres no grupo de triagem tinham nodos axilares positivos, enquanto 52,4% e 56,4% das mulheres nos grupos controles de idade equivalente tinham nodos positivos.

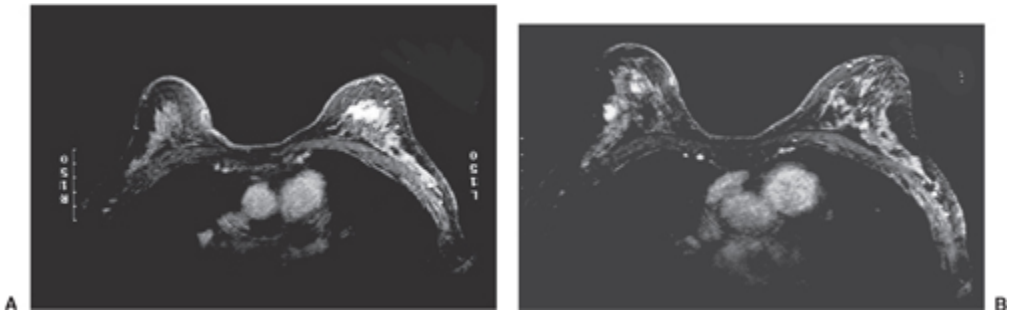

Fig. 20.47 Alguns cânceres ocultos na mamografia são detectados pela RM. Esta paciente, que participava de um estudo de pesquisa, teve um câncer evidenciado por mamografia; ele é visível nesta RM de subtração pós-contraste (A). Um câncer insuspeito e oculto na mamografia foi descoberto por RM pós-contraste na mama contralateral (B).

Embora esse estudo enfatize o fato de que alguns cânceres são detectáveis apenas por RM, existe uma preocupação de que o grupo com o qual as pacientes do estudo foram comparadas não represente um grupo moderno de mulheres submetidas a triagem mamográfica. Dentre mulheres em um programa de triagem mamográfica, espera-se que o tamanho mediano dos cânceres (pelo menos 50% dos casos) seja igual ou inferior a 1,5 cm, e aproximadamente 75% devem ter linfonodos negativos. Os controles de idade equivalente nesse estudo tinham cânceres maiores e muitos desses estavam em estágio avançado, o que tornou a comparação mais marcante.

Um segundo estudo no Canadá obteve resultados similares (119). Entre novembro de 1997 e março de 2003, os autores realizaram triagem de 236 mulheres de 25 a 65 anos que possuíam a mutação BRCA1 ou BRCA2 por meio de mamografia, ultra-som, RM e exame clínico da mama, com um a três exames de triagem por ano. O exame clínico foi realizado no dia do exame de imagem e a intervalos de 6 meses. Os pesquisadores também ignoravam os resultados dos demais exames. Vinte e dois cânceres foram detectados no grupo de 236 mulheres (16 cânceres invasivos e 6 CDIS).

Desses, 17 (77%) foram detectados por RM, 8 (36%) por mamografia, 7 (33%) por ultra-som e 2 (9,1%) por exame clínico da mama. A sensibilidade da RM foi 77%, com especificidade de 95,4%; os números correspondentes foram 36% e 99,8% para mamografia, 33% e 96% para ultra-som e 9,1% e 99,3% para exame clínico da mama. Um câncer foi diagnosticado entre as triagens como “câncer intercorrente”. Utilizando-se os quatro exames de triagem, a sensibilidade subiu para 95%, mas era de apenas 45% para a triagem convencional com mamografia e exame clínico da mama.

Esses dois estudos são extremamente promissores. Com base nesses dados, muitos grupos, incluindo a American Cancer Society, atualmente sugerem que a RM pode ser benéfica na triagem de mulheres de alto risco, e algumas companhias seguradoras pagam pelo exame. Um dos problemas dessa conduta é que não existe uma definição universalmente aceita de “alto risco”. Nossa experiência sugere que a detecção por RM de cânceres mamograficamente ocultos não se restringe a mulheres de alto risco. É provável que a RM possa detectar um câncer de mama que não seja detectável por nenhum outro meio na população geral. É o custo desses exames, a necessidade de contraste IV e a alta taxa de falso-positivos da RM que levaram especialistas a ignorar o papel provável da RM na triagem da população geral. À medida que cada vez mais mulheres forem submetidas a triagem com RM, os custos se tornarão óbvios, e haverá a necessidade de um estudo controlado randomizado para determinar o nível de benefício. Seria preferível realizá-lo agora, mas não parece haver muito entusiasmo dado o tamanho do estudo que seria necessário.

De qualquer modo, o ponto básico e crucial deve ser abordado: A detecção desses cânceres diminui a mortalidade? As lições aprendidas com a experiência da demonstração de que a mamografia é um exame de triagem eficaz nos dizem que é preciso ter cautela (120). A única forma de provar que um exame de triagem é eficaz é demonstrar que seu uso reduz mortes por câncer entre mulheres examinadas em um estudo controlado

randomizado. Isto ocorre porque muitas mulheres com câncer de mama não morrem de seus cânceres, independentemente de como eles forem descobertos. Muitas mulheres morrem de outras causas e são descobertas com um câncer de mama que elas jamais souberam e que jamais as afetou durante suas vidas (121). No outro extremo do espectro estão mulheres cujos cânceres de mama geraram metástases (e são incuráveis) antes de serem detectados por qualquer exame. Se um novo exame detectasse principalmente cânceres de um desses dois grupos ou de ambos, ele não teria eficácia na triagem. Na verdade, seu uso seria prejudicial, pois resultaria em tratamento desnecessário de mulheres no primeiro grupo, e no segundo grupo o tratamento seria instituído mais cedo (causando maior morbidade) porque o câncer foi encontrado antes, mas o prognóstico não seria afetado. Embora os dados mostrem claramente que a triagem mamográfica atua detectando cânceres de menor tamanho e em estágio mais incipiente, não se aceita universalmente que isto possa ser aplicado a outros exames de triagem como validação do exame. A menos que desfechos substitutos (como o tamanho dos cânceres detectados ou suas assinaturas genéticas) sejam aceitos como fatores capazes de predizer a morte precisamente, estudos controlados randomizados serão necessários para validar qualquer novo exame de triagem (ver Cap. 4).

Determinação da Extensão do Câncer de Mama por RM

Diversos estudos mostraram que, quando uma paciente é diagnosticada com câncer de mama, a RM pode demonstrar focos adicionais de câncer que são insuspeitos por mamografia ou pelo exame clínico. A demonstração de câncer mais extenso significa que muitas mulheres serão tratadas por meio de mastectomia em vez de nodulectomia e radioterapia (122–124). Superficialmente, isto parece ser benéfico, mas na verdade talvez seja prejudicial. No passado, a taxa de recorrência para mulheres tratadas com nodulectomia e radiação era aproximadamente 1 a 2% por ano, de modo que 10 anos depois 10 a 20% das mulheres tratadas haviam tido recorrência

na mama. Contudo, a assistência moderna exige que, sempre que possível, as margens do tecido excisado devem ser livres de tumor, e, com maior atenção às margens negativas e aplicação meticulosa da radiação, a taxa de recorrência no Massachusetts General Hospital para mulheres tratadas com nodulectomia e radioterapia é inferior a 2% após 10 anos (dados não publicados). Isto significa que, na era antes da disponibilidade da RM, a detecção desses focos ocultos não parecia ser importante. As terapias eram eficazes na eliminação desses focos, e por isso recorrências eram quase inexistentes. Se esse for o caso, sua detecção por RM pode na verdade ser prejudicial. Os últimos 30 anos do último século foram despendidos com esforços para reduzir o número de mulheres que tinham de submeter-se a mastectomias. Intervenções que resultam em aumento de mastectomias sem evidências claras de que isto seja benéfico podem representar um passo atrás. Devemos realizar estudos para mostrar que a detecção de focos ocultos de câncer por meio de RM da mama é benéfica e não resulta em mastectomias desnecessárias.

RM E O FUTURO

O alto custo da RM está reduzindo seu uso. À medida que o custo cair, a RM se tornará cada vez mais importante na avaliação da mama. Embora esteja apenas sendo sugerida como exame de triagem para mulheres de alto risco, está claro que a RM será capaz de detectar câncer oculto em mulheres de todos os níveis de risco. Um grande estudo controlado randomizado de triagem com RM é necessário para determinar o impacto que a detecção dessas lesões terá além da detecção mamográfica de câncer. Suspeito que a RM se tornará um importante exame de triagem de segundo nível para todas as mulheres.

REFERÊNCIAS

1. Katz-Brull R, Seger D, Rivenson-Segal D, et al. Metabolic markers of breast câncer: enhanced choline metabolism and reduced choline-ether-phospholipid synthesis. Cancer Res 2002;62:

1966-1970.
2. Heywang-Koebrunner SH, Haustein J, Pohl C, et al. Contrast-enhanced MR imaging of the breast: comparison of two different doses of gadopentate dimeglumine. Radiology 1994,191: 639-646.
3. Harms SE, Flamig DP, Hesley KL, et al. MR imaging of the breast with rotating delivery of excitation off resonance: clinical experience with pathologic correlation. Radiology 1993;187:493-501.
4. Heywang-Kobrunner SH. Contrast-enhanced magnetic resonance imaging of the breast. Invest Radiol 1994;29:94-104.
5. Frahm J, HaaseA, Mattai D. Rapid three-dimensional NMR imaging using FLASH technique. J Comput Assist Tomogr 1986;10: 363-368.
6. Oppelt A, Graumann R, et al. FISP: Eine neue schnelle puls-sequenz fur die kernspintomographie. Elektromedica 1986;54: 15-18.
7. Pierce WB, Harms SE, Flamig DP, et al. Three-dimensional gadolinium-enhanced MR imaging of the breast: pulse sequence with fat suppression and magnetization transfer contrast. Radiology 1991;181:757-763.
8. Harms SE, Flamig DP, Helsey KL, et al. Magnetic resonance imaging of the breast. Magn Reson Q 1992;8:139-155.
9. Weinreb IC, Newstead G. MR imaging of the breast. Radiology 1995;196:593-610.
10. DaoTH, RahmouniA, CampanaF, et al. Tumor recurrence versus fibrosis in the irradiated breast: differentiation with dynamic gadolinium-enhanced MR imaging. Radiology 1993;187: 751-755.
11. Rubens D, Totterman S, Chacko AK, et al. Gadopentate dimeg-lumine-enhanced chemical-shift MR imaging of the breast. AJR Am J Roentgenol 1991;12:19-24.
12. Oellinger H, Sander B, Quednean U, et al. Three-dimensional reconstruction of subtraction images in female breast imaging. I Magn Reson Imaging 1993;3:109.
13. Harms SE, Flamig DP. MR imaging of the breast: technical approach and clinical experience. RadioGraphics 1993;13: 905-912.
14. Kuhl CK, Mielcareck P, Klaschik S, et al. Dynamic breast MR imaging: are signal intensity time course data useful for differential diagnosis of enhancing lesions? Radiology 1999;211: 101-110.
15. Siegmann KC, Muller-Schimpfle M, Schick F, et al. MR imaging-detected breast lesions: histopathologic correlation of lesion characteristics and signal intensity data. AJR Am J Roentgenol 2002;178:1403-1409.
16. Nunes LW, Schnall MD, Siegelman ES, et al. Diagnostic performance characteristics of architectural features revealed by high spatial-resolution MR imaging of the breast. AJR Am J Roentgenol 1997;169:409-415.
17. Orel SG, Schnall MD, LiVolsi VA, et al. Suspicious breast lesions: MR imaging with radiologie-pathologie correlation. Radiology 1994;190:485-493.
18. Nunes LW, Schnall MD, Orel SG, et al. Breast MR imaging: interpretation model. Radiology 1997;202:833-841.

19. Flamm CR, Ziegler KM, Pham D, et al. Technology Evaluation Center Assessment Synopsis: use of magnetic resonance imaging to avoid a biopsy in women with suspicious primary breast lesions. J Am Col Radiol 2005;2:485-487.
20. El Yousef SJ, Duchesneau RH. Magnetic resonance imaging of the human breast: a phase I trial. Radiol Clin North Am 1984; 22:859-868.
21. Heywang S, Hahn D, Schmidt H, et al. Magnetic resonance imaging of the breast using gadolinium-DTPA. J Comput Assist Tomogr 1986;10:199-204.
22. Kaiser WA, Zeitler E. MR imaging of the breast: fast imaging sequences with and without Gd-DTPA. Radiology 1989;170: 681-686.
23. Friedman EP, Hall-Craggs MA, Mumtaz H, et al. Breast MR and the appearance of the normal and abnormal nipple. Clin Radiol 1997;52:854-861.
24. Harisinghani MG, Barentsz J, Hahn PF, et al. Noninvasive detection of clinically occult lymph-node metastases in prostate câncer. N Engl J Med 2003;348:2491-2499.
25. Nelson TR, Pretorius DH, Schiffer LM. Menstrual variation of normal breast NMR relaxation parameters. J Comput Assist To-mogr 1985;9:874-879.
26. Muller-Schimpfle M, Ohmenhauser K, Stoll P, et al. Menstrual cycle and age: influence on parenchymal contrast medium enhancement on MR imaging of the breast. Radiology 1997;203: 145-149.
27. Kuhl CK, Bieling HB, Gieseke J, et al. Healthy premenopausal breast parenchyma in dynamic contrast-enhanced MR imaging of the breast: normal contrast medium enhancement and cyclical-phase dependency. Radiology 1997;203:136-144.
28. Kuhl CK, Bieling HB, Gieseke J, et al. Healthy premenopausal breast parenchyma in dynamic contrast-enhanced MR imaging of the breast: normal contrast medium enhancement and cyclical-phase dependency. Radiology 1997;203:137-144.
29. Delille JP, Slanetz PJ, Yeh ED, et al. Hormone replacement therapy in postmenopausal women: breast tissue perfusion determined with MR imaging—initial observations. Radiology 2005; 235:36-41.
30. Liberman L, Morris EA, Benton CL, et al. Probably benign lesions at breast magnetic resonance imaging: preliminary experience in high-risk women. Cancer 2003;98:377-388.
31. Sadowski EA, Kelcz F. Frequency of malignancy in lesions classified as probably benign after dynamic contrast-enhanced breast MRI examination. J Magn Reson Imaging 2005;21:556-564.
32. Kopans DB, Swann CA. Preoperative imaging-guided needle placement and localization of clinically occult breast lesions. AJR Am J Roentgenol 1989,152:1-9.
33. Spivey GH, Perry BW, Clark VA, et al. Predicting the risk of câncer at the time of breast biopsy. Am J Surg 1982;48:326-332.
34. Stack JP, Redmond OM, Codd MB, et al. Breast disease: tissue characterization with Gd-DTPA enhancement profiles. Radiology 1990;174:491-494.
35. Hachiya J, Seki T, Okada M, et al. MR imaging of the breast with Gd-DTPA enhancement: comparison with mammography and ultrasonography. Radiol Med (Torino) 1991;9:232-240.
36. Gilles R, Guinebretiere JM, Lucidarme O, et al. Nonpalpable breast tumors: diagnosis with contrast-enhanced subtraction dynamic MR imaging. Radiology 1994,191:625-631.

37. Fobben ES, Rubin CZ, Kalisher L, et al. Breast MRI techniques with commercially available techniques: radiologie-pathologie correlation. Radiology 1995;196:143-152.
38. Gorczyca DP, Sinha S, Ahn C, et al. Silicone breast implants in vivo: MR imaging. Radiology 1992;185:407-410.
39. Folkman J. What is the evidence that tumors are angiogenesis dependent? J Natl Cancer Inst 1990;82:4-6.
40. Negendank WG, Brown TR, Evelhoch JL, et al. Proceedings of a National Cancer Institute workshop: MR spectroscopy and tumor cell biology. Radiology 1992;185:875-883.
41. Gilles R, Guinebretiere JM, Shapeero LG, et al. Assessment of breast câncer recurrence with contrast enhanced subtraction MR imaging: preliminary results in 26 patients. Radiology 1993,188: 473-478.
42. Kelcz F, Santyr G, Cron GO, et al. Application of a quantitative model to differentiate benign from malignant lesions detected by dynamic gadolinium-enhanced magnetic resonance imaging. J Magn Reson Imag 1996;6:743-752.
43. Schnall MD, Blume J, Bluemke D, et al. Diagnostic architectural and dynamic features at breast MR imaging: multicenter study. Radiology 2006;238:42-53.
44. Orel SG, Schnall MD, LiVolsi VA, et al. Suspicious breast lesions: MR imaging with radiologie-pathologie correlation. Radiology 1994;190:485-493.
45. Boetes C, Barentsz JO, Mus RD, et al. MR characterization of suspicious breast lesions with a gadolinium-enhanced turbo FLASH subtraction technique. Radiology 1994;193:777-781.
46. Piccoli CW, Mitchell DG, Schwartz GF, et al. Contrast-enhanced breast MR imaging with dynamic and fat-suppression techniques. In the program of the Annual Meeting of the Society for Magnetic Imaging, San Francisco, 1993:47-48.
47. Brown LF, Berse B, Jackman RW, et al. Expression of vascular permeability factor (vascular endothelial growth factor) and its receptors in breast câncer. Hum Pathol 1995;26:86-91.
48. Numes LW, Schnall MD, Orel SG, et al. Breast MR imaging: interpretation model. Radiology 1997;202:833-841.
49. Liberman L, Morris EA, Lee MJ, et al. Breast lesions detected on MR imaging: features and positive predictive value. AJR Am J Roentgenol 2002;179:171-178.
50. Liberman L, Morris EA, Dershaw DD, et al. Ductal enhancement on MR imaging of the breast. AJR Am J Roentgenol 2003;181: 519-525.
51. Guidi AJ, Fischer L, Harris JR, et al. Microvessel density and distribution in ductal carcinoma in situ of the breast. J Natl Cancer Inst 1994;86:614-619.
52. Orel SG, Mendonca MH, Reynolds C, et al. MR imaging of ductal carcinoma in situ. Radiology 1997;202:413-420.
53. Giles R, Zanfrani B, Guinebretiere J, et al. Ductal carcinoma in situ: MR imaging-histopathologic correlation. Radiology 1995; 196:415-419.
54. Kriege M, Brekelmans CT, Boetes C, et al, for the Magnetic Resonance Imaging Screening Study Group. Efficacy of MRI and mammography for breast-cancer screening in women with a familial or genetic predisposition. N Engl J Med 2004;351: 427-437.
55. Diamond BA, Hulka BS, Kerkvliet NI, et al. Silicone breast implants in relation to connective tissue diseases and immunologic dysfunction. A Report by a National Science Panel to the

Honorable Sam C. Pointer Jr., Coordinating Judge for the Federal Breast Implant Multi-District Litigation 1998. Available at: www.fjc.gov/BREIMLIT/SCIENCE/report.htm

56. Harris KM, Ganott MA, Shestak KC, et al. Silicone implant rupture: detection with ultrasound. Radiology 1993;187:761-768.
57. Gorczyca DP, DeBruhl ND, Ahn CY, et al. Silicone breast implant ruptures in an animal model: comparison of mammography, MR imaging, US, and CT. Radiology 1994;190:227-232.
58. Picha GJ, Goldstein JA. Analysis of the soft tissue response to components used in the manufacture of breast implants: rat animal model. Plast Reconstr Surg 1991;87:490-500.
59. Winding O, Christensen L, Thomsen JL, et al. Silicone in human breast tissue surrounding silicone gel prostheses. Scand J Plast Reconstr Surg Hand Surg Suppl 1988;22:127-130.
60. Thomsen JL, Christensen L, Nielsen M, et al. Histologic changes and silicone concentrations in human breast tissue surrounding silicone breast prostheses. Plast Reconstr Surg 1990;85:38-41.
61. Brandt B, Breiting VB, Christensen L, et al. Five years, experience of breast augmentation using silicone gel prostheses with emphasis on capsule shrinkage. Scand J Plast Reconstr Surg Hand Surg Suppl 1984;18:311-316.
62. Gylbert L, Asplund O, Jurell G. Capsular contracture after breast reconstruction with silicone and saline-filled implants: a 6-year follow-up. Plast Reconstr Surg 1990;85:373-377.
63. Kessler DA. The basis of the FDA's decision on breast implants. N Engl I Med 1992;326:1713-1715.
64. Weiner SR. Silicone augmentation mammaplasty and rheumatic disease. In: Straymeyer ME (ed), Silicone in Medical Devices. FDA publication 92-4249. Bethesda, MD: Department of Health and Human Services, 1991:81-102.
65. Sanchez-Guerrero J, Colditz GA, Karlson EW, et al. Silicone breast implants and the risk of connective-tissue diseases and symptoms. N Engl J Med 1995;332:1666-1670.
66. Henriksen TF, Holmich LR, Fryzek JP, et al. Incidence and severity of short-term complications after breast augmentation: results from a nationwide breast implant registry. Ann Plast Surg 2003; 51:531-539.
67. Gorczyca DP, Schneider E, DeBruhl ND, et al. Silicone breast implant rupture: comparison between three-point Dixon and fast spin-echo MR imaging. AJR Am J Roentgenol 1994;162: 305-310.
68. Garrido L, Kwong KK, Pfleiderer B, et al. Echo-planar chemical shift imaging of silicone gel prostheses. Magn Reson Imaging 1993;11:625-634.
69. Monticciolo DL, Nelson RC, Dixon WT, et al. MR detection of leakage from silicone breast implants: value of a silicone selective pulse sequence. AJR Am J Roentgenol 1994;63:51-56.
70. Berg WA, Caskey CI, Hamper UM, et al. Diagnosing breast implant rupture with MR imaging, US and mammography. Radio-Graphics 1993,13:1323-1336.
71. Gabriel SE, Woods JE, O'Fallon M, et al. Complications leading to surgery after breast implantation. N Engl J Med 1997;336: 677-682.
72. Lee CH, Smith RC, Levine JA, et al. Clinical usefulness of MR imaging of the breast in the evaluation of the problematic mammogram. AJR Am J Roentgenol 1999;173:1323-1329.

73. Nunes LW, Schnall MD, Orel SG, et al. Breast MR imaging: interpretation model. Radiology 1997;202:833-841.
74. Lee CH. Problem solving MR imaging of the breast. Radiol Clin North Am 2004;42:919-934.
75. Stomper PC, Waddell BE, Edge SB, et al. Breast MRI in the evaluation of patients with occult primary breast carcinoma. Breast J 1999;5:230-234.
76. Morris EA, Schwartz LH, Dershaw DD, et al. MR imaging of the breast in patients with occult primary breast carcinoma. Radiology 1997;205:437-440.
77. Chen C, Orel SG, Harris E, et al. Outcome after treatment of patients with mammographically occult, magnetic resonance imaging-detected breast câncer presenting with axillary lymphadenopathy. Clin Breast Cancer 2004;5:72-77.
78. Lee JM, Orel SG, Czerniecki BJ, et al. MRI before reexcision surgery in patients with breast câncer. AJR Am J Roentgenol 2004; 182:473-480.
79. Belli P, Pastore G, Romani M, et al. Role of magnetic resonance imaging in the diagnosis of recurrence after breast conserving therapy. Rays 2002;27:241-257.
80. Padhani AR, Yarnold J, Regan J, et al. Dynamic MRI of breast hardness following radiation treatment. J Magn Reson Imaging 2003;17:427-434.
81. Orel SG, Mendonca MH, Reynolds C, et al. MR imaging of ductal carcinoma in situ. Radiology 1997;202:413-420.
82. Hwang ES, Kinkel K, Esserman LJ, et al. Magnetic resonance imaging in patients diagnosed with ductal carcinoma-in-situ: value in the diagnosis of residual disease, occult invasion, and multicentricity. Ann Surg Oncol 2003;10:381-388.
83. Liberman L, Morris EA, Lee MJ, et al. Breast lesions detected on MR imaging: features and positive predictive value. AJR Am J Roentgenol 2002;179:171-178.
84. Dao T, Rahmouni A, Servios V, et al. MR imaging of the breast in the follow-up evaluation of conservatively treated breast câncer. Magn Reson Imaging Clin North Am 1994;2:605-622.
85. Bedrosian I, Mick R, Orel SG, et al. Changes in the surgical management of patients with breast carcinoma based on preoperative magnetic resonance imaging. Cancer 2003;98:468-473.
86. Morakkabati N, Leutner CC, Schmiedel A, et al. Breast MR imaging during or soon after radiation therapy. Radiology 2003;229: 893-901.
87. Lee JM, Orel SG, Czerniecki BJ, et al. MRI before reexcision surgery in patients with breast câncer. AJR Am J Roentgenol 2004; 182:473-480.
88. Kurtz JM, Amalric R, Brandone H, et al. Local recurrence after breast-conserving surgery and radiotherapy: frequency, time-course, and prognosis. Cancer 1989;63:1912-1917.
89. Bluemke DA, Gatsonis CA, Chen MH, et al. Magnetic resonance imaging of the breast prior to biopsy. JAMA 2004;292: 2735-2742.
90. Bedrosian I, Mick R, Orel SG, et al. Changes in surgical management of patients with breast carcinoma based on preoperative magnetic resonance imaging. Cancer 2003;98:468-473.
91. Hussman K, Renslo R, Phillips JJ, et al. MR mammographie localization work in progress. Radiology 1993;189:915-917.
92. Fischer U, Vosshenrich R, Keating D, et al. MR-guided biopsy of suspect breast lesions with a simple stereotaxic add-on device for surface coils. Radiology 1994;192:272-273.

93. Heywang-Kobrunner SH, Huynh AT, Viehweg P, et al. Prototype breast coil for MR-guided needle localization. J Comput Assist Tomogr 1994;18:876-881.
94. Orel SG, Schnall MD, Newman RW, et al. MR imaging-guided localization and biopsy of breast lesions: initial experience. Radiology 1994;193:97-102.
95. Fischer U, Vosshenrich R, Kopka L, et al. Preoperative MR mammography in patients with breast câncer: impact on therapy. In the scientific program of the 80th Scientific Assembly and Annual Meeting of the Radiological Society of North America, 1994.
96. Slanetz PJ, Jain R, Kline JL, et al. CT-guided preoperative needle localization of MR imaging-detected mammographically occult lesions. AJR Am J Roentgenol 1999;172:160-162.
97. Liberman L, Morris EA, Dershaw DD, et al. Fast MRI-guided vacuum-assisted breast biopsy: initial experience. AJR Am J Roentgenol 2003,181:1283-1293.
98. Chen X, Lehman CD, Dee KE. MRI-guided breast biopsy: clinical experience with 14-gauge stainless steel core biopsy needle. AJR Am J Roentgenol 2004,182:1075-1080.
99. Lehman CD, Deperi ER, Peacock S, et al. Clinical experience with MRI-guided vacuum-assisted breast biopsy. AJR Am J Roentgenol 2005;184:1782-1787.
100. Liberman L, Bracero N, Morris E, et al. MRI-guided 9-gauge vacuum-assisted breast biopsy: initial clinical experience. AJR Am J Roentgenol 2005;185:183-193.
101. Wolmark N, Wang J, Mamounas E, et al. Preoperative chemotherapy in patients with operable breast câncer: nine-year results from National Surgical Adjuvant Breast and Bowel Project B-18. J Natl Cancer Inst Monogr 2001;30:96-102.
102. Mauri D, Pavlidis N, Ioannidis JP. Neoadjuvant versus adjuvant systemic treatment for breast câncer: a meta-analysis. J Natl Cancer Inst 2005;97:188-194.
103. Giles R, Guinebretiere JM, Toussaint C, et al. Locally advanced breast câncer: contrast-enhanced subtraction MR imaging of response to preoperative chemotherapy. Radiology 1994;191: 633-638.
104. Abraham DC, Jones RC, Jones SE, et al. Evaluation of neoadjuvant chemotherapeutic response of locally advanced breast câncer by magnetic resonance imaging. Cancer 1996;78: 91-100.
105. Martincich L, Montemurro F, De Rosa G, et al. Monitoring response to primary chemotherapy in breast câncer using dynamic contrast-enhanced magnetic resonance imaging. Breast Cancer Res Treat 2004;83:67-76.
106. Rosen EL, Blackwell KL, Baker JA, et al. Accuracy of MRI in the detection of residual breast câncer after neoadjuvant chemotherapy. AJR Am J Roentgenol 2003;181:1275-1282.
107. Yeh E, Slanetz P, Kopans DB, et al. A prospective comparison of mammography, sonography, and MRI in patients undergoing neoadjuvant chemotherapy for palpable breast câncer. AJR Am I Roentgenol 2005,184:868-877.
108. Shapiro S. Screening: assessment of current studies. Cancer 1994; 74:231-238.
109. Feig S. Estimation of currently attainable benefit from mammographie screening of women aged 40-49 years. Cancer 1995;75: 2412-2419.
110. Tabar L, Vitak B, Tony HH, et al. Beyond randomized controlled trials: organized mammographie screening substantially reduces breast carcinoma mortality. Cancer 2001;91:1724-1731.

111. Slanetz PJ, Edminster WB, Yeh ED, et al. Occult contralateral breast carcinoma incidentally detected by breast magnetic resonance imaging. Breast J 2002;8:145-148.
112. Morris EA, Liberman L, Ballon DJ, et al. MRI of occult breast carcinoma in a high-risk population. AJR Am J Roentgenol 2003; 181:619-626.
113. Sifri R, Gangadharappa S, Acheson LS. Identifying and testing for hereditary susceptibility to common cancers. CA Cancer J Clin 2004;54:309-326.
114. Kopans DB, Monsees B, Feig SA. Screening for câncer: when is it valid? Lessons from the mammography experience. Radiology 2003;229:319-327.
115. Jong RA, Yaffe MJ, Skarpathiotakis M, et al. Contrast-enhanced digital mammography: initial clinical experience. Radiology 2003;228:842-850.
116. Lewin JM, Isaacs PK, Vance V, et al. Dual-energy contrast-enhanced digital subtraction mammography: feasibility. Radiology 2003;229:261-268.
117. Slanetz PJ, Edminster WB, Yeh ED, et al. Occult contralateral breast carcinoma incidentally detected by breast magnetic resonance imaging. Breast J 2002;8:145-148.
118. Kriege M, Brekelmans CT, Boetes C, et al. Magnetic Resonance Imaging Screening Study Group. Efficacy of MRI and mammography for breast-cancer screening in women with a familial or genetic predisposition. N Engl J Med 2004;351:427437.
119. Warner E, Plewes DB, Hill KA, et al. Surveillance of BRCA1 and BRCA2 mutation carriers with magnetic resonance imaging, ultrasound, mammography, and clinical breast examination. JAMA 2004;292:1317-1325.
120. Kopans DB, Monsees B, Feig SA. Screening for câncer: when is it valid? Lessons from the mammography experience. Radiology 2003;229:319-327.
121. Nielsen M, Jensen J, Andersen J. Precancerous and cancerous breast lesions during lifetime and at autopsy. A study of 83 women. Cancer 1984;54:612-615.
122. Boetes C, Mus RDM, Holland R, et al. Breast tumors: comparative accuracy of MR imaging relative to mammography and US for demonstrating extent. Radiology 1995;197:743-747.
123. Rodenko GN, Harms SE, Pruneda JM, et al. MR imaging in the management before surgery of lobular carcinoma of the breast: correlation with pathology. AJR Am J Roentgenol 1996;167: 1415-1419.
124. Deurloo EE, Peterse JL, Rutgers EJ, et al. Additional breast lesions in patients eligible for breast-conserving therapy by MRI: impact on preoperative management and potential benefit of computerized analysis. Eur J Cancer 2005;41:1393-140

OceanofPDF.com

21

Avaliação de Mulheres com Nódulos, Espessamento, Descarga ou Dor: Diagnóstico por Imagem de Mulheres com Sinais ou Sintomas que Podem Indicar Câncer de Mama

A despeito da forte ênfase (particularmente pelo sistema legal) na avaliação imediata de mulheres com sinais ou sintomas que possam indicar câncer de mama, não existem dados mostrando que uma intervenção antecipada nessas mulheres tenha alguma influência no prognóstico a longo prazo caso elas sejam diagnosticadas com câncer de mama. Os únicos dados que mostram redução da mortalidade do câncer de mama estão relacionados com a detecção de alguns cânceres por mamografia de triagem antes de haver evidências clínicas da doença. Não obstante, em razão das grandes questões psicológicas em torno do câncer de mama e das pressões médico-legais, despendemos muitos esforços na avaliação de mulheres que têm sinais ou sintomas.

Os sinais e sintomas mais comuns que geram encaminhamento de mulheres ao nosso serviço são um nódulo, área de espessamento, área de dor, descarga mamilar não-sanguínea e descarga mamilar sanguínea. Aiello *et al*. observaram que um nódulo foi o único achado clínico que teve alguma associação relevante com câncer de mama (1). Minha própria experiência (empírica) é que, em muitos casos, a mulher que se apresenta com um nódulo ou espessamento na verdade foi ao médico porque sentiu dor ou desconforto na mama e, em conseqüência, palpou o local cuidadosamente pela primeira vez. O desconforto a fez suspeitar de que o tecido normal "noduloso" era anormal, gerando preocupação. Muitas mulheres que nos procuram com a queixa de nódulo não têm nada além de desconforto focal e tecido mamário normal.

Esse tema recorrente advém do fato de que muitas pacientes ainda acreditam que dor na mama é uma indicação de câncer. Esclarecimento a respeito desse tópico é muito necessário. Suspeito que, se as mulheres aprendessem a ignorar a dor e o desconforto mamários, a freqüência nos ambulatórios de mastologia seria intensamente reduzida, bem como encaminhamentos a diagnóstico por imagem da mama. Não estudamos o problema especificamente, mas, com base na nossa experiência de 30 anos, exames de imagem jamais fornecem uma explicação para dor mamária a menos que exista um nódulo verdadeiro que represente um cisto distendido ou abscesso. Nesses 30 anos, atendi alguns poucos cânceres de mama que estiveram associados a dor. Não ficou claro se os cânceres de fato causavam a dor; suspeito que na maioria dos casos havia coincidência, pois dor mamária é muito comum. Atendi alguns cânceres que se acompanhavam de uma sensação de "tração", como se algo estivesse puxando de dentro da mama (o que não é surpreendente, dada a cicatrização que os cânceres produzem). Quando inquiridas, essas mulheres admitiram que chamavam a sensação de dor, mas na verdade a mama não doía. Elas escolhiam o termo "dor" porque era a melhor palavra que elas encontravam para descrever a sensação.

Minha experiência é que a dor mamária deve deixar de ser uma razão para solicitação de exames de imagem. Dor mamária periódica associada ao ciclo menstrual é quase ubíqua. Também é provável que alguns casos de dor mamária focal sejam na verdade dor originária da parede torácica. Um de meus colegas cirurgiões acredita que até 50% do que as pacientes descrevem como dor mamária é um distúrbio da parede torácica, como costocondrite. Pode-se fazer a distinção esclarecendo se a dor é causada por compressão da mama de um lado a outro *versus* compressão para trás contra a parede torácica. Decerto, se a dor for causada por pressão da mama contra a parede torácica mas não por compressão lateral, provavelmente a dor origina-se da parede torácica e não da mama. A dor mamária deve ser tratada do ponto de vista clínico e sintomático. Além de triagem rotineira, desencorajamos a solicitação de exames de imagem para "dor".

Considero que muitas vezes é difícil diferenciar entre "nódulo" e "espessamento". Como o exame clínico é quase totalmente arte subjetiva, há uma grande superposição. Um nódulo de um examinador pode ser espessamento de outro e ainda tecido mamário normal para um terceiro. Ao longo dos anos, inúmeras mulheres me contaram que elas não se examinam porque suas mamas são nodulosas demais e elas "não sabem distinguir uma coisa da outra". Acredito que cometemos um erro ao dizer que as mulheres devem tentar fazer essa distinção. O que atualmente digo às pacientes é que a mama é um órgão "noduloso"; essa é a forma como ela é construída. Porém os nódulos sempre estão no mesmo lugar e não se deslocam de um mês para outro. Acredito que não devamos incentivar mulheres a fazer diagnósticos, mas sim examinar-se cuidadosamente e aprender onde seus nódulos se localizam. O auto-exame da mama deve ser realizado não para distinguir um nódulo de outro, mas para encontrar um novo nódulo que surgir e trazer o último para a atenção do médico. Deve-se salientar que dor não é "agradável", mas não deve suscitar temor porque quase nunca decorre de câncer de mama.

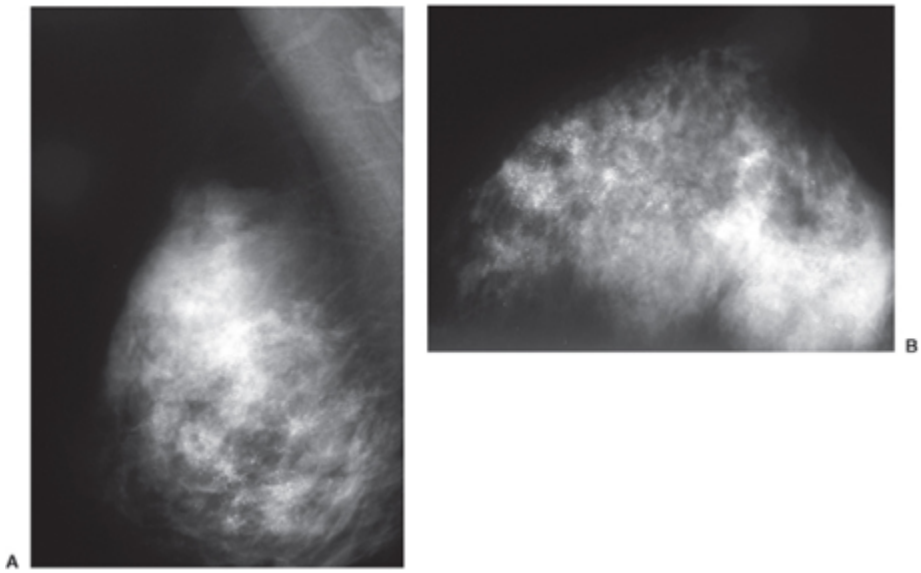

Fig. 21.1 A mamografia ajuda a explicar a causa de descarga mamilar. Esta mulher de 40 anos de idade apresentou-se com descarga mamilar sanguínea. A mamografia detectou calcificações pleomorfas em distribuição segmentar nas incidências MLO (A) e CC (B), compatíveis com carcinoma ductal in situ extenso, o que foi confirmado por biopsia.

O câncer de mama pode causar endurecimento ou espessamento inespecífico dos tecidos em parte da mama. Na minha experiência, contudo, a razão mais comum de espessamento é tecido mamário normal. Suspeito que às vezes os tecidos se tornam “mais espessos” em virtude dos efeitos heterogêneos que os hormônios podem ter sobre diferentes partes da mama. Isto foi chamado de “resposta diferencial do órgão-alvo”. A maioria dos espessamentos é acompanhada durante vários ciclos e depois descartada. É mais comum no quadrante superior externo. Muitas mulheres apresentam o que quase certamente é espessamento fisiológico nessa área. Com freqüência, há quase uma crista na borda do parênquima logo embaixo da axila. Apesar do fato de que espessamento geralmente é fisiológico, quando uma paciente é encaminhada devido a espessamento, avaliamos a área de maneira igual à da avaliação de uma mulher encaminhada para investigar um “nódulo”.

Descarga mamilar é uma questão evanescente. Existem numerosas razões para uma descarga mamilar, a maioria das quais jamais é explicada. O líquido da descarga pode provir de múltiplos ductos ou de apenas um.

Pode ser unilateral ou bilateral. O câncer de mama pode causar descarga. Sugeriu-se que o câncer de mama produz descarga sanguínea, porém a maioria das descargas ainda decorre de causas benignas, e alguns cânceres produzem uma descarga serosa sem nenhum sangue aparente. Com base em relatos empíricos, parece que os cânceres de mama atualmente têm menor probabilidade de ser a causa de descarga do que no passado. Em revisão recente de 395 pacientes avaliadas devido a descarga mamilar, apenas 11 (3%) tinham câncer subjacente, e vários desses casos apresentavam doença de Paget do mamilo. Talvez isto decorra de detecção precoce de câncer por triagem. Suspeito que muitas descargas são fisiológicas e secundárias a influências hormonais sobre o tecido mamário. Podem estar associadas a ectasia ductal. Muitos casos decorrem da presença de um papiloma intraductal benigno. O líquido da descarga pode ser bastante variado, desde branco a amarelo, verde, castanho e cinza. Uma descarga realmente incolor é muito incomum. Pacientes que têm descarga bilateral ou de múltiplos ductos quase sempre são seguidas clinicamente sem intervenção cirúrgica. Se provier de um único ducto e ocorrer espontaneamente, a descarga em geral é investigada. Realizamos mamografia para pesquisar qualquer lesão focal, em particular calcificações que pudessem indicar um processo intraductal (Fig. 21.1). No entanto, é raríssimo encontrar algo na mamografia que explique a descarga. Embora alguns médicos solicitem uma ultra-sonografia, não existem dados que apóiem o uso de ultra-som para avaliar mulheres com descarga se não houver nenhuma lesão palpável ao exame clínico ou visível na mamografia.

O uso de galactografia (ductografia) tem sido promovido ao longo dos anos para auxiliar na avaliação de um ducto com descarga. O apoio a esse procedimento é puramente empírico, e muito poucos realizam o exame. Há um número aumentado de relatos acerca do uso de diminutos endoscópios para inspecionar diretamente o interior de um ducto com descarga. Ainda não se demonstrou o valor da “ductoscopia”. Se a descarga for preocupante para o cirurgião, ele freqüentemente explora o problema na sala de cirurgia

por canulação do ducto usando uma sonda de sialografia e então realização de incisão circum-areolar para encontrá-la embaixo do mamilo e dissecção do ducto e seus ramos até a profundidade da mama. Em nossa instituição, jamais encontrei um caso em que esse procedimento tenha deixado de detectar câncer. Porém pode resultar na remoção de um grande segmento de tecido, e um meio menos invasivo de excluir câncer de mama seria desejável nessas mulheres.

MAMOGRAFIA "DIAGNÓSTICA"

A mamografia é usada rotineiramente como exame "diagnóstico" para a avaliação de anormalidades mamárias clinicamente suspeitas. É interessante que, objetivamente, esse é o seu papel menos importante, mas por meio de pressões do mercado e da tendência geral à assistência baseada em exames de imagem, a análise de anormalidades detectadas clinicamente tornou-se uma indicação importante do diagnóstico por imagem.

O principal valor da mamografia é a detecção precoce do câncer de mama por triagem de mulheres assintomáticas. Na maioria dos casos, quando um câncer se torna palpável, o benefício em potencial da mamografia já prescreveu. Freqüentemente, uma anormalidade palpável não é evidente na mamografia, ou é visível mas permanece indeterminada. É raro que uma mamografia seja "diagnóstica" no sentido de que um diagnóstico seguro seja firmado com base na avaliação mamográfica (2). A despeito da ausência de dados objetivos que confirmem o valor da mamografia como exame de diagnóstico de anormalidades palpáveis, ainda existem profissionais que acreditam ser capazes de obter da mamografia informações que modificarão a assistência clínica. Há um certo equívoco em comparar outros exames com a mamografia quanto à acurácia diagnóstica, mas alguns ainda o fazem. Houssami *et al*. compararam a acurácia diagnóstica da mamografia com a do ultra-som entre mulheres de 25 a 55 anos de idade. Não surpreendentemente, eles concluíram que o ultra-som foi mais útil ao diagnóstico (3). Isto é óbvio para qualquer

radiologista que trabalhe com exames de imagem da mama, dado o fato simples de que o ultra-som é capaz de definir o diagnóstico de um cisto enquanto a mamografia apenas delineia uma massa e não consegue diferenciar entre massas císticas e sólidas. Não obstante, os autores acreditaram que fizeram uma comparação importante. Uma avaliação mais objetiva e realista da mamografia fornece um quadro mais claro.

O Valor Clínico da Mamografia para Pacientes Sintomáticas

Muitos médicos não compreendem o papel da mamografia para a mulher que se apresenta com um sinal ou sintoma que poderia representar câncer de mama. Paradoxalmente, alguns médicos expressaram descrença no valor da mamografia como técnica de triagem, mas insistem em encaminhar uma paciente com um nódulo, espessamento ou outro achado clínico suspeito para realizar mamografia "diagnóstica". Essa atitude revela falta de compreensão da capacidade da mamografia.

Via Crítica e Análise dos Resultados

O valor real de um exame é a sua influência sobre como a paciente se sai (desfecho). Uma análise de várias intervenções e seus desfechos determina o que hoje se chama de via crítica (o melhor caminho para alcançar o objetivo desejado). Esses conceitos não são novos, mas apenas exprimem duas perguntas médicas básicas que sempre devem ser feitas antes de se solicitar um exame: "O resultado desse exame modificará a assistência da paciente?" e "Uma intervenção baseada no resultado do próximo exame beneficiará a paciente?"

Essas mesmas perguntas são oportunas quando se avalia o uso de mamografia ou qualquer outra técnica de imagem ou intervenção como uma modalidade diagnóstica. As respostas ao uso da mamografia na avaliação de uma massa palpável podem ser obtidas revendo-se a gama de situações clínicas descritas adiante.

Suponha que uma anormalidade é palpável. O exame clínico gera um certo nível de preocupação. Então, a paciente submete-se a uma mamografia. Existem vários resultados possíveis para a mamografia:

- *Cenário 1*: O nódulo é visível na mamografia e exibe as características de uma lesão classicamente benigna, como uma massa contendo gordura (lipoma, cisto oleoso ou hamartoma) ou um fibroadenoma calcificado (Fig. 21.2). Essa é uma das poucas situações em que a mamografia de fato é diagnóstica. Tais lesões não têm potencial maligno significativo. Quando seu aspecto mamográfico é típico e o achado na mamografia corresponde à anormalidade clínica, não há necessidade de biopsia ou de avaliação adicional. Nessa situação, a assistência é modificada pela mamografia, e a paciente beneficia-se do exame. Esta é uma das razões para se obter mamografia a fim de avaliar uma anormalidade palpável. Infelizmente, essa ocorrência também é raríssima.
- *Cenário 2*: O nódulo palpável não é visível na mamografia (Fig. 21.3). Está bem estabelecido que existem cânceres que são evidentes ao exame clínico da mama mas não aparecem na mamografia; portanto, o clínico não deve basear-se em uma mamografia negativa para excluir a possibilidade de câncer. Assim, o clínico deve perseguir o diagnóstico, e a assistência não é modificada pela mamografia. Esta situação é bastante comum. A mamografia não auxiliou o diagnóstico.

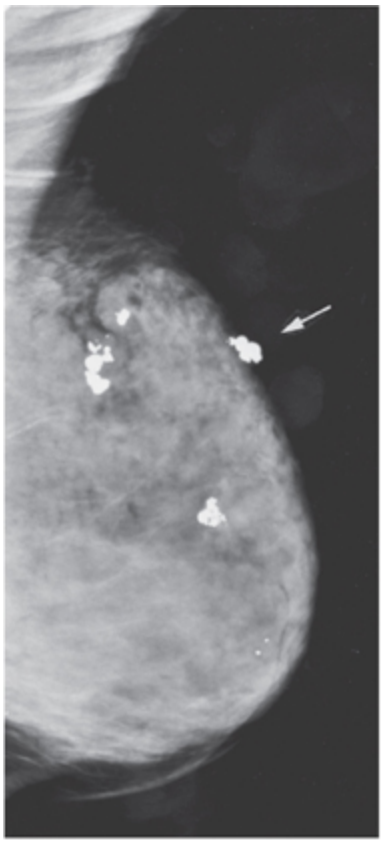

Fig. 21.2 Às vezes, usa-se mamografia para evitar biopsia de uma massa palpável. Esta paciente tinha uma massa dura como pedra no quadrante superior externo da mama direita (seta). A massa correspondia ao fibroadenoma densamente calcificado visível na mamografia. A mamografia é diagnóstica, e não há necessidade de biopsia.

- *Cenário 3*: O nódulo é visível na mamografia, mas seu aspecto é inespecífico (Fig. 21.4). O clínico ainda deve perseguir o diagnóstico, e a assistência não é alterada pela mamografia. Esse caso também é razoavelmente comum.
- *Cenário 4*: O nódulo é visível na mamografia, e suas características morfológicas são muito suspeitas de câncer (Fig. 21.5). Isto é freqüente quando a lesão palpada ao exame clínico é de fato câncer. Como tais lesões quase sempre são muito suspeitas já ao exame clínico, a mamografia raramente modifica a assistência. Contudo, é possível que na ausência de evidências mamográficas adicionais o médico decidisse que sua suspeita clínica não era suficientemente alta para obter um diagnóstico tecidual. Se esse fosse o caso, a mamografia teria antecipado

a intervenção e a assistência teria sido modificada. Contudo, a freqüência desse cenário jamais foi documentada cientificamente e na nossa experiência é muito incomum. Em geral, quando uma massa palpável exibe características mamográficas que sugerem câncer fortemente, o exame físico é altamente suspeito e uma biopsia teria sido realizada com base nos achados clínicos independentemente das características mamográficas. A assistência básica não é alterada pela mamografia.

Os cenários precedentes descrevem a gama de possibilidades em que a mamografia é usada para avaliar mulheres com suspeita de câncer de mama. Freqüentemente é esquecido que a única razão eficaz para realizar mamografia é reduzir a taxa de mortalidade do câncer de mama por detecção antecipada de cânceres. Não existem estudos comprovando que seu uso na avaliação de anormalidades palpáveis exerça alguma influência na mortalidade, que é a medida mais importante do desfecho. Uma avaliação objetiva indica o fato de que a mamografia raramente determina o diagnóstico quando há uma lesão clinicamente evidente. Na verdade, o exame não deve ser considerado "diagnóstico", ainda que seja importante nessas situações por outras razões exceto a definição da etiologia de um achado palpável.

Embora apenas raramente modifique a assistência de uma anormalidade clinicamente evidente, a mamografia "diagnóstica" de fato tem algum valor para essas pacientes, o que será discutido adiante.

Papel da Avaliação Mamográfica da Mulher Sintomática

1. Para o raro caso em que a mamografia demonstra que a anormalidade palpável é benigna e evita outras intervenções (fibroadenoma involutivo calcificado, lipoma, cisto oleoso, galactocele ou hamartoma)
2. Para reforçar a impressão de que a anormalidade palpável provavelmente é maligna e fundamentar uma intervenção antecipada

3. Para rastrear o restante da mama ipsilateral à procura de câncer insuspeito
4. Para rastrear a mama contralateral à procura de câncer de mama que seja impalpável e clinicamente oculto
5. Para tentar avaliar a extensão de um câncer e pesquisar multifocalidade quando o câncer é diagnosticado

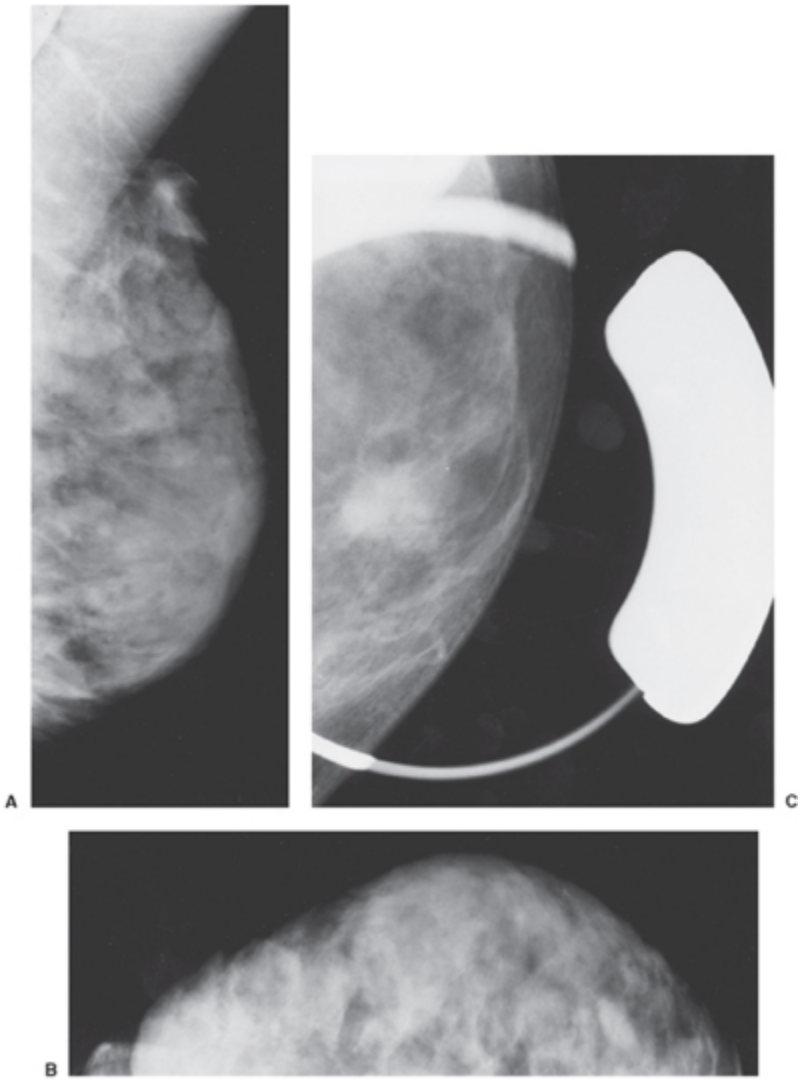

Fig. 21.3 A compressão focal de uma massa palpável invisível nas imagens em campo completo pode permitir sua visualização. O tecido mamário é extremamente denso, e um câncer de mama invasivo palpável era inaparente nas incidências MLO (A) e CC (B) de rotina. A compressão focal demonstrou uma massa maldefinida, embora a morfologia fosse inespecífica (C) e biopsia ainda fosse necessária para estabelecer o diagnóstico.

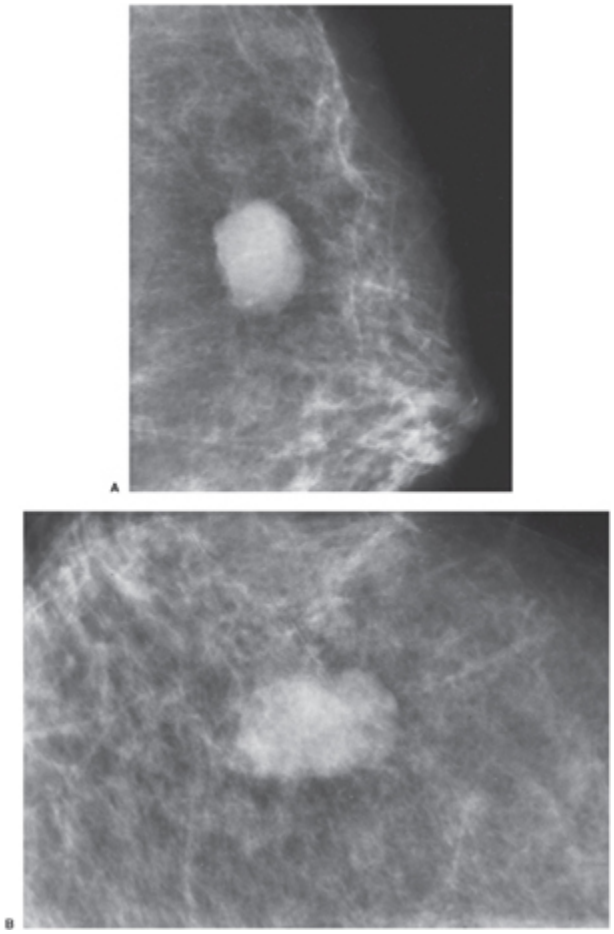

Fig. 21.4 A massa palpável é visível na mamografia, porém sua morfologia é inespecífica. Ela exibe formato irregular com margem microlobulada nas incidências MLO (A) e CC (B). Sua morfologia também foi inespecífica no ultra-som (ver Fig. 21.15). Foi comprovada como um cisto.

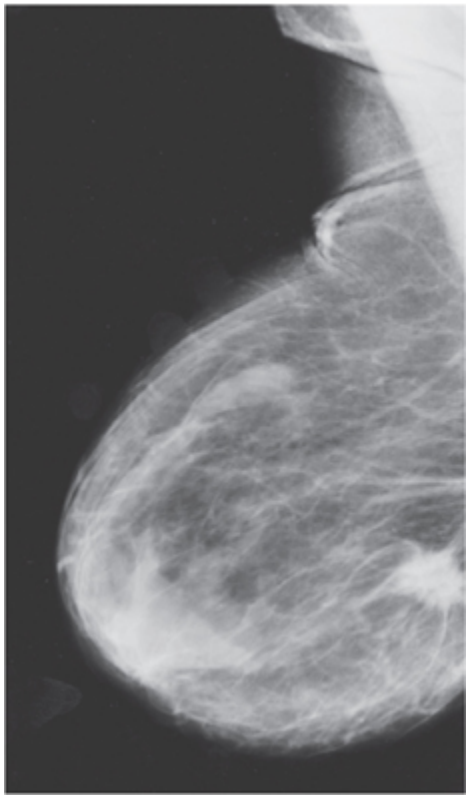

Fig. 21.5 Se os achados mamográficos sugerirem câncer fortemente, um câncer é muito provável. Esta massa palpável é visível na mamografia. Seu formato irregular, margem espiculada e alta atenuação dos raios X tornam quase certa uma etiologia maligna. Se a biopsia fornecesse um resultado benigno, ter-se-ia obtido uma segunda mamografia (em 2 a 3 semanas) para garantir que a lesão fora removida. A biopsia desta massa revelou câncer de mama invasivo.

A Mamografia É um Exame de Triagem Até Mesmo para Mulheres Sintomáticas

As últimas três indicações citadas acima talvez sejam as mais importantes. A maioria das anormalidades clinicamente evidentes é benigna. Assim como a mamografia pode detectar um câncer de mama incipiente na mulher assintomática, pode fazer o mesmo naquela sintomática. O fato é que o principal papel da mamografia em toda paciente, esteja ela assintomática ou com um problema clinicamente evidente, é a triagem para detectar câncer clinicamente insuspeito.

Como não existem dados obtidos prospectivamente comprovando que a avaliação mamográfica de uma anormalidade palpável tenha algum impacto na mortalidade, a única indicação eficaz da mamografia é a triagem para detectar cânceres de mama antes que se tornem palpáveis. É cientificamente incoerente sugerir que a mamografia seja oportuna para a mulher que tem um nódulo mas não apoiar seu uso na triagem de mulheres assintomáticas.

EXAME CLÍNICO DA MAMA

O exame clínico da mama (ECM) costuma ser uma avaliação relativamente grosseira que é comprometida pela intensa variação nas habilidades do examinador e por variação "entre examinadores". Houve um esforço recente para tentar padronizar e aperfeiçoar o ECM (4), mas suspeito que isso não terá muita influência. A maioria dos ECM é executada de maneira incompleta e precária. É um exame difícil de executar bem e muitas vezes é impreciso em razão da textura heterogênea de tecidos mamários normais (Fig. 21.6). Não obstante, está bem estabelecido que existem cânceres de mama que são detectáveis pelo ECM mas não são visualizados pela mamografia. O estudo Health Insurance Plan of New York (HIP) demonstrou o possível valor da triagem pelo exame físico para reduzir a mortalidade do câncer de mama. As mulheres nesse estudo, que desfrutaram de redução de 20 a 30% na mortalidade, foram submetidas a triagem com mamografia e ECM (5). Sugeriu-se que boa parte do benefício nesse estudo adveio do ECM porque a mamografia não era de qualidade particularmente alta. Talvez essa constatação advenha do fato de que, na época do estudo HIP, o grupo controle freqüentemente abrigava cânceres avançados em virtude da falta de consciência e do sigilo que circundavam o câncer de mama, de modo que a detecção precoce por qualquer meio poderia reduzir a taxa de mortalidade. No entanto, existem alguns cânceres pequenos que são detectáveis apenas ao ECM, e portanto esse exame oferece alguma vantagem.

A triagem pelo ECM recebeu apoio adicional do Breast Cancer Detection Demonstration Project (BCDDP), no qual quase 9% dos cânceres foram detectados apenas pelo ECM e não foram encontrados na mamografia (6).

O benefício do exame clínico tende a ser maior quando o grupo de comparação, não submetido a triagem, tem cânceres diagnosticados em estágio avançado, e até mesmo o exame clínico é capaz de "reduzir o estágio de detecção" das pacientes examinadas. Conforme mencionado, é provável que isso tenha acontecido no estudo HIP. À medida que mais mulheres do grupo de comparação têm seus cânceres detectados em estágio menor, torna-se mais difícil demonstrar o benefício adicional do ECM. Embora não se tenha testado a eficácia do exame físico para reduzir a mortalidade, é provável que um pequeno número de mulheres se beneficie da triagem periódica com o exame físico.

Embora jamais se tenha demonstrado em um estudo controlado randomizado apropriado que a triagem periódica com ECM *per se*, realizado corretamente, seja capaz de reduzir a taxa de mortalidade do câncer de mama, ele provavelmente detecta diversos cânceres incipientes que de outro modo teriam escapado à detecção precoce. Com base em informações empíricas, o ECM deve fazer parte de um programa de triagem completo. Infelizmente, quando muitos cânceres se tornam grandes o suficiente para ser palpáveis, a evolução da paciente já está traçada e a probabilidade de metástases é relativamente alta. Quase 50% das mulheres com cânceres que medem 2 cm ou mais têm linfonodos axilares positivos (Fig. 21.7) (7), e cura completa é improvável. De qualquer modo, quando uma anormalidade palpável é evidente para a paciente e o seu médico, a assistência dessas pacientes é de grande importância e decerto tem conseqüências médico-legais. A principal causa de processos médico-legais nos Estados Unidos decorre da omissão de diagnóstico de cânceres palpáveis.

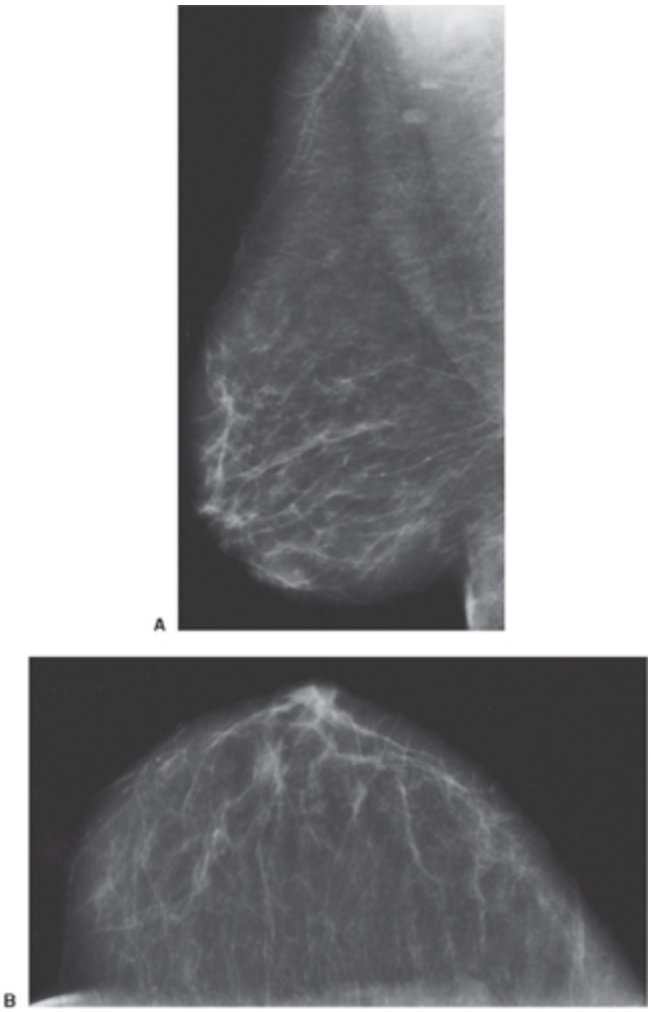

Fig. 21.6 O ECM com freqüência é impreciso. Esta paciente foi encaminhada para mamografia com o diagnóstico de alterações fibrocísticas e múltiplas massas no ECM. Na verdade, os tecidos mamários são quase exclusivamente gordura; não há cistos nem massas. O clínico estava palpando a textura nodulosa de tecido mamário normal.

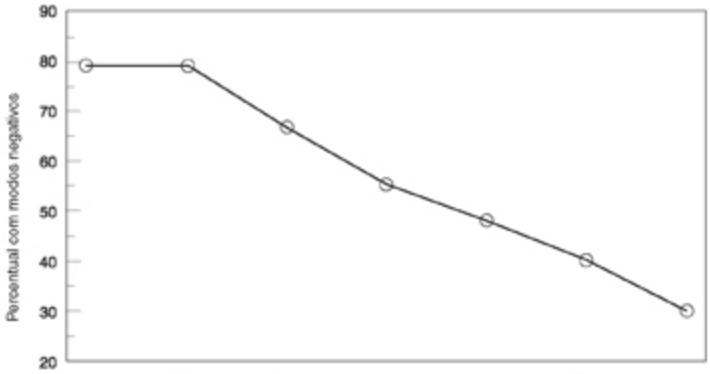

Tamanho do tumor em cm	<0,5	0,5-0,9	1-1,9	2-2,9	3-3,9	4-4,9	>5
Percentual com nodos negativos	79,4	79,4	66,8	55,1	47,9	40,0	29,9

Adaptado de Carter *et al.*
Cancer 63;1989:181–187

Fig. 21.7 A relação entre tamanho do tumor e envolvimento de linfonodos. O tamanho do câncer de mama e o estado dos linfonodos baseiam-se em dados do programa Surveillance, Epidemiology, and End Results do National Cancer Institute, 1977–1983. Percentagem de mulheres que têm linfonodos axilares negativos em relação ao tamanho do câncer invasivo. (Adaptado de Carter CL, Allen C, Henson DE. Relation of tumor size, lymph node status, and survival in 24,740 breast câncer cases. Cancer 1989;63:181–187.)

Quem Deve Realizar o Exame Clínico da Mama?

Idealmente, o ECM deve se realizado por profissionais de saúde bem treinados que tenham tempo para executá-lo de maneira escrupulosa. Na maioria dos casos, essa responsabilidade recai sobre o médico de assistência primária. No estudo de triagem National Breast Screening Study of Canada (NBSS), enfermeiros altamente treinados realizaram ECM de alta qualidade (8). Eles demonstraram a necessidade de um exame escrupuloso que muitas vezes demorava 10 a 15 minutos. Infelizmente, a maioria dos médicos nos Estados Unidos não realiza ECM adequados. Há um certo grau de hipocrisia na literatura médica: é surpreendente que alguns clínicos sejam muito ativos na veiculação de críticas à capacidade dos radiologistas de interpretar mamografias (9,10) mas ignorem as habilidades deficientes e falta de supervisão dos próprios membros da sua especialidade quando o assunto é o ECM. Alguns argumentaram contra a triagem mamográfica desmerecendo os dados de estudos controlados randomizados (11) enquanto não exigiram evidências objetivas de benefício do ECM na triagem (12).

Alguns sugeriram que tecnólogas de mamografia deveriam ser treinadas para realizar o ECM. Não existe razão para não treinar tecnólogas, porém sua principal função é realizar mamografias de alta qualidade. Elas devem ser altamente capacitadas em técnicas mamográficas antes de assumir qualquer outra responsabilidade. O sucesso do exame físico é tão dependente do zelo e da qualidade do exame quanto a detecção mamográfica o é do zelo e da qualidade na obtenção e na interpretação da mamografia. Não há dúvida de que tecnólogas interessadas em expandir suas habilidades e responsabilidades e que também desejam realizar exames

físicos o façam, porém isso não deve ser uma exigência, e não se deve esperar que elas realizem ECM, a menos que sejam treinadas adequadamente.

De modo semelhante, existem radiologistas que ampliam seu treinamento e responsabilidade e realizam o exame físico. Isto deve ser encorajado, porque provavelmente aumenta as habilidades de interpretação na análise dos exames de imagem da mama. Contudo, o exame físico é um exame separado da mamografia, e a realização de um exame físico não deve ser pré-requisito para realizar mamografia, assim como a palpação do abdome não deve ser parte do diagnóstico por imagem do abdome ou a ausculta torácica parte da interpretação da radiografia de tórax.

O exame físico não deve ser visto como uma função casual, mas como uma técnica que requer tempo, paciência e zelo. Somente aqueles que estejam interessados na sua execução e dispostos a despender o tempo devem receber a incumbência de realizar ECM. O padrão de assistência para o radiologista deve ser a supervisão da realização de mamografias de alta qualidade e a interpretação cuidadosa e ponderada das imagens.

O Exame Clínico da Mama "Correlativo"

Foi sugerido que o radiologista ou a tecnóloga realizasse um exame clínico visando à área pela qual a paciente foi encaminhada. A principal razão para esta conduta é garantir que a área de preocupação seja incluída na mamografia e orientar as incidências com compressão focal e ultra-som caso sejam obtidos. Um problema dessa conduta é que não há meio de garantir que a área palpada pela tecnóloga ou pelo radiologista seja a mesma área que despertou preocupação no médico da paciente. Na melhor das hipóteses, pode-se avaliar apenas a área indicada pela paciente.

A razão básica para se indicar esse exame decorre da interpretação errônea de dados. Em 1983, publicamos um estudo que sugeriu que um exame físico pelo radiologista foi valioso para a orientação de exames de imagem adicionais a fim de garantir que uma anormalidade clinicamente

evidente fosse incluída no campo de visão da mamografia. Naquela época, atenção a posicionamento apropriado não era tão rigorosa quanto hoje, e muitas das lesões visualizadas graças às incidências adicionais suscitadas pelo exame clínico situavam-se em regiões da mama que não foram incluídas no exame inicial. Embora tenhamos concluído que um exame físico correlativo era oportuno, não provamos que tivesse eficácia clínica verdadeira (13). A despeito de nossa especulação, até onde se pode determinar, tais lesões teriam sido biopsiadas com base na preocupação clínica independentemente da avaliação mamográfica, de modo que os exames de imagem adicionais não modificaram o tratamento do problema.

Um exame clínico correlativo pela tecnóloga também foi sugerido para ajudar a guiar a mamografia com compressão focal de uma área de preocupação clínica. Tecnólogas não recebem treinamento formal para executar essa tarefa, e isto não deve ser considerado o padrão. As razões para compressão focal são descritas adiante neste capítulo, mas não há dados confirmando que compressão focal de uma área de preocupação clínica aumente a detecção precoce de câncer de mama ou altere sua mortalidade, que é a questão central em câncer de mama. Compressão focal de uma área palpável não deve ser considerada padrão de assistência, embora muitos radiologistas prefiram realizar esse exame de imagem adicional.

MAMOGRAFIA E A ANORMALIDADE PALPÁVEL

Numerosos artigos mostraram que, na maioria dos casos, mamografia não pode e não deve ser usada para excluir câncer de mama (14–16). Até mesmo nas séries mais otimistas, a mamografia deixa de detectar pelo menos 5% de cânceres de mama que são encontrados porque são palpáveis. Se os cânceres que alcançam a detectabilidade clínica dentro de um ano após um exame de triagem negativo forem incluídos, um número ainda maior de cânceres não é detectável por mamografia em qualquer época. No estudo BCDDP, 9% dos cânceres foram palpáveis mas não detectados por

mamografia no momento da triagem, e outros 20% tornaram-se clinicamente evidentes dentro de 1 ano após uma triagem negativa (6). O mesmo foi observado nos estudos controlados randomizados de triagem. Cerca de 20% dos cânceres que são diagnosticados em um dado ano não são detectados no momento da triagem mas se tornam palpáveis dentro de 1 ano após o exame de triagem negativo. É quase certo que esses cânceres "do intervalo" estivessem presentes na época da triagem mas não eram detectáveis por mamografia.

A taxa de resultados falso-negativos da mamografia não deve ser interpretada como uma falha da técnica, mas como uma realidade que deve ser compreendida. A mamografia detecta a maioria dos cânceres e se mostrou capaz de detectá-los 1,5 a 4 anos antes da sua detectabilidade clínica (17). Apesar do fato de a mamografia não detectar todos os cânceres, um câncer que seja detectado apenas por mamografia geralmente é de menor tamanho e estágio mais incipiente do que um câncer evidente ao exame clínico, e isto se traduz em benefício para a sobrevida e redução da mortalidade.

Por fim, a mamografia não é um recurso fidedigno para distinguir lesões benignas de malignas. O fato de que a maioria das lesões preocupantes detectadas por mamografia se revela benigna é uma evidência da carência de especificidade diagnóstica do exame. Até mesmo no exame de triagem Swedish Two-County Study, que deveria manter a taxa de falso-positivos tão baixa quanto possível, 30% das biopsias desencadeadas por mamografia revelaram processos benignos.

Tais fatos salientam a realidade de que a mamografia é uma técnica de triagem e não de diagnóstico.

Uma Mamografia Negativa Não Exclui Câncer

Como o exame físico pode detectar cânceres que não são visíveis na mamografia, uma mamografia negativa não elimina a possibilidade de câncer. A mamografia e o exame físico avaliam características teciduais

diferentes. Dois estudos mostraram que o aspecto mamográfico até mesmo de tecido mamário normal não prediz as características teciduais que serão encontradas ao exame clínico. Por outro lado, a consistência da mama ao exame físico não prediz seu aspecto mamográfico (18,19). Como os dois exames medem características teciduais distintas, a preocupação gerada por um dos exames raramente pode ser anulada pelo outro.

Qual o Valor da Mamografia para Mulheres Sintomáticas?

Poder-se-ia concluir que a mamografia não é importante na paciente sintomática, mas isto não é verdade. Existem casos em que a mamografia é diagnóstica e pode auxiliar no manejo de uma anormalidade palpável. Lesões que contêm gordura como lipomas, cistos oleosos pós-traumáticos e hamartomas e são vistas na mamografia não necessitam de biopsia, a despeito de serem palpáveis.

Ademais, embora a ausência de características morfológicas suspeitas na mamografia não elimine a possibilidade de câncer, às vezes a mamografia mostra alterações morfológicas bastante suspeitas que elevam a probabilidade de que uma anormalidade palpável seja maligna e pode desencadear uma intervenção antecipada quando um câncer está presente. Na maioria dos casos, contudo, o médico deve tomar uma decisão com base na avaliação clínica quando há uma anormalidade palpável.

Até mesmo na mulher sintomática, a mamografia é basicamente um exame de triagem, e, se a paciente em questão puder beneficiar-se de triagem, então mamografia é indicada. Como a maioria das anormalidades palpáveis comprovam ser benigna, nas mulheres com um sinal ou sintoma usa-se mamografia para realizar triagem do restante da mama ipsilateral e da mama contralateral à procura de câncer clinicamente oculto. Se a massa palpável for de fato maligna, a mamografia pré-biopsia pode ser útil na avaliação da extensão da doença. Isto se torna importante se a conservação da mama estiver sendo considerada como tratamento definitivo.

Quando se encara a mamografia primariamente como um exame de triagem, outras questões a respeito da sua aplicação podem ser respondidas. Em mulheres que não têm probabilidade alta de ter câncer de mama desde o início (aquelas com idade inferior a 35 anos), triagem (e, portanto, mamografia) não está indicada, exceto se elas tiverem predisposição genética a câncer de mama (mãe ou irmã com câncer de mama bilateral pré-menopausa ou uma lesão prévia de alto risco, como carcinoma lobular *in situ* ou hiperplasia ductal atípica ou mutação conhecida de BRCA1 ou BRCA2). Em mulheres que não são de alto risco, nódulos provavelmente devem ser avaliados e manejados em termos clínicos. De um ponto de vista científico, mamografia não está indicada para essas mulheres a menos que haja uma probabilidade significativa de que a triagem da mama ipsilateral e da mama contralateral revele câncer oculto.

Contudo, mamografia pode ser útil se a suspeita clínica não for suficientemente alta para desencadear uma biopsia. Neste último caso, o achado à mamografia de calcificações suspeitas ou uma massa faz a balança pender em favor de intervenção precoce. Embora a mamografia possa demonstrar cânceres nessas mulheres (20), seu valor para mulheres muito jovens baseia-se na experiência empírica. Williams *et al*. não encontraram benefício clínico da mamografia entre mulheres abaixo de 30 anos (21).

Embora os estudos controlados randomizados não incluíssem mulheres com menos de 39 anos, é interessante notar que Liberman *et al*. encontraram oito cânceres (cinco carcinomas ductais *in situ* e três invasivos) entre 5.105 mulheres assintomáticas de 35 a 39 anos submetidas a triagem; essa taxa de detecção de 1,6 por 1.000 foi igual à taxa de detecção deles para mulheres de 40 a 49 anos (22). A triagem dessas mulheres talvez tenha eficácia. Como mulheres abaixo de 39 anos não foram incluídas nos estudos de triagem, não existem dados prospectivos em favor do uso de mamografia antes de 39 anos de idade (e a maioria usa 40 anos como idade de início). Porém, com base nos dados de Liberman, acreditamos ser razoável para uma mulher no fim da quarta década de vida

começar a triagem, embora não a incentivemos. Como não existe padrão universalmente aceito para avaliar mulheres mais jovens, na ausência de evidências científicas convincentes, a experiência individual deve ditar o uso de mamografia em mulheres abaixo de 35 a 40 anos. Como a incidência de câncer aumenta constantemente com a idade, e existem cânceres em mulheres na quarta década de vida, o uso de mamografia como técnica de "triagem" das mamas de mulheres nessa faixa etária que tenham anormalidades mamárias clinicamente evidentes pode ser racional ainda que não haja comprovação científica de benefício.

A Avaliação Mamográfica

Muitos professores de mamografia tornaram-se defensores da "elaboração" do diagnóstico por imagem, isto é, uma biopsia não deveria ser recomendada com base em um exame de triagem até que outras incidências mamográficas sejam obtidas. Durante muitos anos, a mamografia com magnificação propiciou uma melhora absoluta da resolução espacial que aumentou a capacidade de analisar massas e calcificações. Com os mamógrafos modernos, a mamografia com magnificação deixou de obter uma maior resolução espacial além da imagem de contato, porém a magnificação de fato aumenta a relação sinal/ruído. Com a mamografia digital, ambas são aumentadas. Isto pode ajudar a revelar elementos que sejam inaparentes na imagem de contato. Com a tecnologia moderna, a importância dessas incidências extras não foi confirmada por análise prospectiva. Provavelmente existem alguns casos em que ainda se obtêm mais informações por meio de incidências mamográficas adicionais. Contudo, decerto existem situações em que uma biopsia está indicada com base apenas no exame de triagem. Não obstante, como tem havido tamanha repercussão da recomendação de "elaborar" o diagnóstico por imagem, do ponto de vista médico-legal provavelmente é uma boa idéia obter imagens adicionais antes de recomendar biopsia.

Compressão Focal com Colimador Estreitado para a Lesão Palpável

Persiste a questão sobre o possível impacto dessas incidências adicionais na assistência apropriada da paciente. Dentre as propostas está a incidência com compressão focal e cones de colimação estreitados (geralmente com magnificação) para qualquer anormalidade palpável. Devido à superposição das estruturas da mama, a incidência com compressão focal pode revelar detalhes que são inaparentes nas imagens de contato (triagem). Além disso, se a anormalidade puder ser impelida contra a gordura subcutânea, podem-se avaliar suas margens mais claramente. No entanto, não há apoio científico à sugestão de que a incidência com colimador estreitado seja capaz de eliminar a possibilidade de câncer de mama; portanto, não tem valor na exclusão de câncer. Não existem estudos prospectivos demonstrando que essa incidência antecipe a intervenção. Não há dados sobre quantos cânceres palpáveis teriam o diagnóstico retardado devido a omissão da incidência com compressão focal.

Faulk e Sickles (23) demonstraram que compressão com colimador estreitado juntamente com mamografia de magnificação freqüentemente era melhor para visualizar lesões palpáveis do que as imagens de triagem padrão. O que não foi comprovado é se essas incidências adicionais modificam o tratamento da paciente. Na série de Faulk, dentre 70 mulheres com massas palpáveis (76% abaixo da idade de 50 anos), 66% das massas não foram visíveis nas duas incidências básicas (86% das mulheres tinham tecido mamário denso). Mediante acréscimo da incidência com compressão focal, quatro massas adicionais foram identificadas (Fig. 21.3). Das 26 massas visíveis, 8 foram reclassificadas após compressão focal e todas foram comprovadas como benignas. Todos os cânceres foram interpretados corretamente antes das incidências adicionais. Embora alguns cânceres a mais se tornem visíveis por meio de compressão focal, não há evidências de que tais cânceres já não tenham sido suspeitados o suficiente pelo exame

clínico para justificar intervenção, e não há dados provando que os exames de imagem dirigidos modifiquem a assistência das pacientes.

Jamais se comprovou que esse procedimento influencia a evolução da paciente. Não há nenhum estudo mostrando que a paciente com câncer palpável foi biopsiada exclusivamente em razão da imagem adicional. A despeito do fato de que continuamos a realizar essa imagem, a vantagem da compressão focal provavelmente não é estatisticamente significativa. A compressão focal aumenta a exposição a radiação da paciente e o custo do exame. Enquanto um estudo prospectivo não confirmar a validade do procedimento, ele não deve ser considerado padrão de assistência.

Como Obter Compressão Focal de Anormalidades Palpáveis

Se mamografia com compressão focal for usada para avaliar uma massa palpável, o objetivo é tentar separá-la do tecido mamário circundante e, idealmente, empurrá-la contra a gordura subcutânea de modo a visualizar melhor suas margens. A simples compressão pode empurrá-la contra o tecido mamário circundante, obscurecendo suas margens. O radiologista também deve estar atento à possibilidade de que a compressão focal possa empurrar a lesão para fora do campo de visão. Wende Logan sugeriu que a compressão focal (com ou sem magnificação) de uma anormalidade palpável é mais bem realizada por rotação do suporte do filme de modo que ele esteja paralelo a um plano que atravessa a lesão e o mamilo (Fig. 21.8). Essa posição oferece a melhor geometria para projetar a lesão o mais próximo possível da borda do parênquima. Se estiver na periferia do parênquima, como a maioria dos cânceres está (24), essa posição representa a melhor oportunidade para delinear pelo menos parte da margem contra a gordura subcutânea. Essa manobra às vezes demonstra uma lesão que não é vista nas imagens convencionais (ver Fig. 21.3).

Decisões Clínicas

A mamografia pode às vezes auxiliar no manejo de lesões palpáveis, mas o tratamento de uma lesão clinicamente evidente em geral requer decisões clínicas, e quase sempre uma mamografia negativa não deve interferir em uma intervenção precoce se houver preocupação clínica suficiente. O manejo de uma anormalidade mamária deve ser orientado pela análise que gera o maior nível de preocupação.

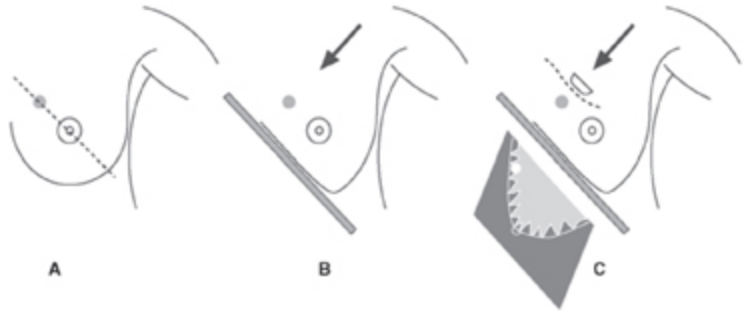

Fig. 21.8 Compressão focal para visualizar uma massa palpável é mais bem realizada tentando-se projetar a margem da anormalidade contra a gordura subcutânea. Com essa finalidade, a melhor posição é girar o suporte do filme até deixá-lo paralelo a um plano que corta o mamilo e a lesão (A, B) e então aplicar compressão focal perpendicular ao plano (C).

Assim como um exame clínico negativo não se sobrepõe a uma mamografia suspeita, uma mamografia negativa não anula um exame clínico suspeito. Mostrou-se repetidamente que mamografia não pode ser usada para excluir câncer de mama entre mulheres que apresentam um achado suspeito ao exame clínico (25,26). Sugeriu-se que o uso combinado de mamografia e ultra-som pode ser capaz de excluir câncer. Dennis *et al*. afirmaram que, se a mamografia e o ultra-som fossem negativos, o câncer de mama estaria excluído em mulheres com uma área de preocupação clínica (27). Infelizmente, o desenho do seu estudo continha vieses possíveis. Moy *et al*. verificaram que, mesmo se a mamografia e o ultra-som fossem negativos, ainda havia uma chance de a área de preocupação clínica abrigar um câncer (28). Dentre 233 mulheres que se apresentaram com uma área de preocupação clínica e tiveram uma mamografia e ultra-som negativos, uma biopsia detectou câncer em 6 (2,3%). Todos os seis cânceres foram encontrados entre as 156 mulheres com mamas

radiograficamente densas, enquanto não houve nenhum câncer entre as 77 mulheres com mamas adiposas e mamografia e ultra-sonografia negativas. Embora o risco de câncer seja baixo, a conduta prudente parece ser a realização de uma biopsia caso o exame clínico seja suficientemente suspeito, mesmo quando a mamografia e o ultra-som são negativos.

Como Evitar uma Biopsia de Mama Falso-negativa

Existe uma razão adicional para obter a mamografia, a despeito do fato de que uma anormalidade palpável deve ser biopsiada. Conforme mencionado, uma da funções importantes da mamografia na mulher com uma lesão palpável é a demonstração de que a lesão possui morfologia bastante suspeita no exame. Se a mamografia sugerir que uma lesão palpável provavelmente é maligna (Fig. 21.9A) e a biopsia revelar um diagnóstico benigno, o clínico deve perguntar-se se a lesão foi realmente excisada. A paciente deve repetir a mamografia tão logo possível (ver Fig. 21.9B), pois é provável que a cirurgia não tenha incluído o câncer (29).

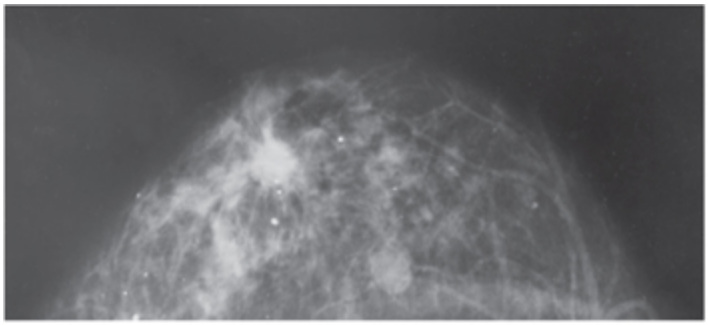

A

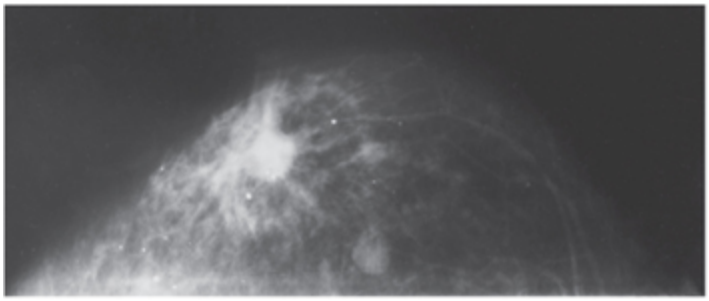

B

Fig. 21.9 Se o aspecto for de câncer, duvide de um resultado benigno da biopsia. O cirurgião palpou a massa espiculada na mama direita lateral, vista nesta incidência CC (A), e biopsiou a anormalidade clínica. O resultado da biopsia foi tecido mamário. Uma segunda mamografia logo depois revelou que a lesão continuava presente (B). A alteração pós-cirúrgica é visível imediatamente adjacente à massa persistente. Nova excisão após localização com agulha estabeleceu o diagnóstico correto de câncer de mama invasivo.

Avaliação Complementar

Assim como todos os exames, o valor de exames de imagem adicionais deve ser analisado em termos do seu impacto na assistência. Se os resultados não forem modificar o tratamento, a realização de exames de imagem adicionais não se justifica. A razão para se utilizar mamografia na avaliação de mulheres que têm sinais ou sintomas de câncer de mama é que às vezes, embora de maneira empírica, o exame da anormalidade palpável pode ser proveitoso.

PAPEL DA ULTRA-SONOGRAFIA NA AVALIAÇÃO DE UMA MASSA PALPÁVEL

Não resta dúvida de que exames muitas vezes são solicitados por razões subjetivas e médico-legais na ausência de eficácia demonstrada cientificamente. Todos os médicos já incorreram no equívoco de solicitar um exame a partir do argumento de que “viram um caso” no qual o exame fez diferença na assistência do paciente. É provável que a assistência seja melhorada pela experiência individual do médico, mas a assistência (e os seus padrões) não deve ser determinada com base em casos isolados.

Independentemente da ausência de qualquer fundamento científico real, e devido à promoção entusiasmada por seus defensores, a ultra-sonografia tornou-se o padrão de assistência para a avaliação de anormalidades focais clinicamente evidentes. Em nosso serviço, manejo clínico e aspiração com agulha orientada clinicamente foram praticamente substituídos por análise radiológica e aspiração ou biopsia com agulha guiada por exame de imagem. O uso do ultra-som para investigar uma massa palpável é um

exemplo de empirismo precedendo avaliação científica. Surgiu originalmente da relutância do radiologista em declarar que uma lesão palpável era indeterminada de acordo com a mamografia, e o ultra-som foi acrescentado para determinar se a lesão era um cisto ou massa sólida. Acredito que o uso atual do ultra-som em lugar da avaliação e do manejo clínicos de anormalidades palpáveis decorre da nova geração de clínicos que aprendeu, muitas vezes corretamente, que a análise radiológica freqüentemente é mais precisa que o exame clínico.

Decerto, a massa impalpável detectada apenas por mamografia é legitimamente responsabilidade do radiologista. Temos de manejar uma lesão indeterminada, pois o clínico não tem meios de avaliar a lesão impalpável. Por outro lado, a anormalidade palpável era considerada responsabilidade do clínico, mas tem sido cada vez mais atribuída ao radiologista.

Conforme demonstrado, usa-se mamografia nessa situação principalmente como recurso de triagem de tecido mamário não envolvido. Se uma massa for clinicamente evidente, ela deve exigir resolução clínica, mas a tendência tem sido sua avaliação por exames de imagem. Dado o custo da ultra-sonografia, é economicamente indefensável utilizá-la para avaliar uma massa palpável se essa representar um cisto passível de ser facilmente resolvido por aspiração com agulha orientada clinicamente, que é pouco dispendiosa, porém é raro que até mesmo nossos cirurgiões de mama aspirem cistos palpáveis. O tratamento de anormalidades palpáveis atualmente é definido quase exclusivamente por exames de imagem. Como nossos colegas clínicos promoveram essa mudança, e como as regras de reembolso das seguradoras apóiam a conduta, não existe ímpeto para avaliar objetivamente a situação e desenvolver uma estratégia mais racional.

A IDADE EXERCE UM PAPEL NA AVALIAÇÃO RADIOLÓGICA DE ANORMALIDADES PALPÁVEIS

A Paciente Jovem com uma Massa Palpável

Quando a paciente tem menos de 30 anos e apresenta uma anormalidade palpável, nossa avaliação inclui apenas o ultra-som. Raramente usamos mamografia em mulheres jovens. Embora o risco de radiação em doses mamográficas não seja mensurável, como o risco teórico aumenta com a redução da idade, tentamos evitar irradiar mulheres jovens (na verdade, utilizamos a idade de 28 anos como limite, porém a maioria dos serviços usa a idade de 30 anos). Conforme mencionado, como a mamografia é quase exclusivamente um exame de triagem e não há dados que apóiem triagem mamográfica para a maioria das mulheres abaixo de 30 anos, toda paciente jovem encaminhada a diagnóstico por imagem da mama requer apenas avaliação de uma lesão palpável; a triagem e, por conseguinte, a mamografia não têm lugar.

Poder-se-ia argumentar que, como praticamente todas as massas em mulheres abaixo de 30 anos são fibroadenomas (na nossa experiência, apenas 3% são diagnosticadas como cistos, e câncer é ainda mais raro), não há razão para realizar avaliação radiológica dessas pacientes, nem mesmo um ultra-som. No entanto, o padrão de assistência tem sido ditado pelos entusiastas dos exames de imagem, e não tem havido interposição da ciência na discussão. Praticamente todas essas mulheres são encaminhadas para avaliação ultra-sonográfica. Quase sempre, a massa palpável é identificada pelo ultra-som, e com freqüência, mas nem sempre, é ovóide ou regularmente lobulada com ecotextura interna uniforme, o que é compatível com um fibroadenoma (Fig. 21.10). Embora as chances sejam fortemente favoráveis a esse diagnóstico, como não acreditamos que as características ao ultra-som possam ser usadas para firmar um diagnóstico definitivo de lesão benigna *versus* maligna, indicamos que a lesão provavelmente é um fibroadenoma devido à idade da paciente, mas que, “se uma maior certeza diagnóstica for desejável, biopsia com agulha guiada por exame de imagem pode ser realizada”. Tenho a impressão de que muitos radiologistas atualmente descrevem essas lesões como benignas e

recomendam apenas acompanhamento. Até o presente, não existem estudos a longo prazo dessa conduta. Outrora todas as mamas sólidas palpáveis eram extirpadas. A nova conduta expectante ainda não foi avaliada. Não existe nenhum estudo com acompanhamento prolongado. Já repetimos a biopsia de mulheres que tiveram biopsias com agulha em outro serviço anos antes quando surgiram questões sobre o diagnóstico ou alterações na lesão. Ainda prefiro a remoção de lesões sólidas palpáveis, mas decerto essa não é mais a conduta geral. A segurança dessa decisão será determinada com o tempo.

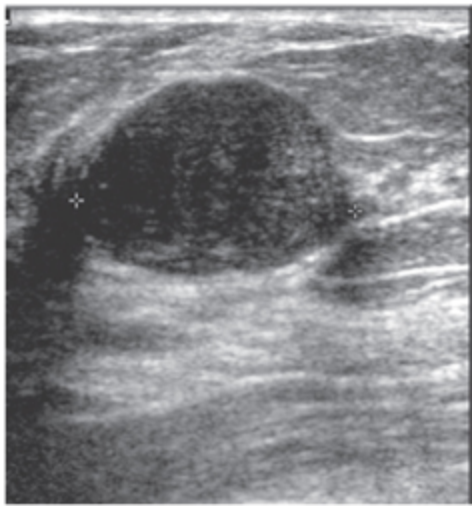

Fig. 21.10 Massas sólidas entre mulheres abaixo de 30 anos quase sempre são fibroadenomas. Esta massa sólida oval, bem definida e hipoecóica com "margem" ecogênica fina foi diagnosticada como um fibroadenoma em mulher de 22 anos de idade.

Mulheres de "Mais Idade" com Lesões Palpáveis

Se a paciente se apresentar com uma anormalidade palpável e tiver 30 anos ou mais (em nosso serviço, usamos a idade de 28 anos como limite), a maioria dos radiologistas obteria uma mamografia e ultra-som. De novo, essa conduta jamais foi estudada em comparação com o manejo clínico isolado, e portanto não há fundamento científico para nenhuma intervenção, apenas casos isolados e racionalização. Justificamos o uso de mamografia nessas pacientes porque o risco da radiação é baixíssimo se não inexistente, e o risco de câncer de mama começa a ser um fator em mulheres na quarta

década de vida. Embora não existam dados provando que a triagem mamográfica tem algum valor para mulheres nessa faixa etária, há a possibilidade de detectar um câncer oculto (Fig. 21.11). A mamografia pode fornecer informações realmente diagnósticas, como a demonstração de um hamartoma (Fig. 21.12). Pode-se usar o ultra-som da área de preocupação clínica para determinar se um cisto simples benigno pode explicar os achados clínicos e eliminar a necessidade de intervenção adicional. Se uma massa sólida estiver presente, usa-se o ultra-som para obter alguma análise da probabilidade de câncer, porém recomendamos a biopsia de todas as massas sólidas em mulheres acima de 30 anos de idade (com base na experiência prática e não na ciência). A análise ultra-sonográfica também determina se a lesão pode ser biopsiada ou aspirada sob orientação do ultra-som.

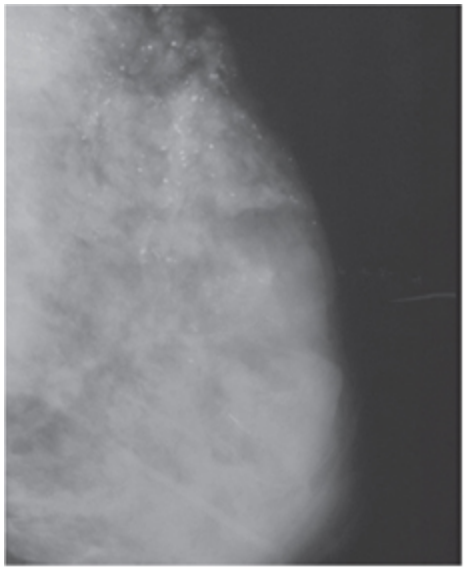

Fig. 21.11 A mamografia em mulheres sintomáticas na quarta década de vida pode revelar uma doença insuspeita. Esta paciente de 34 anos tinha descarga mamilar. A mamografia detectou calcificações lineares e pleomorfas extensas que foram comprovadas como carcinoma ductal in situ difuso.

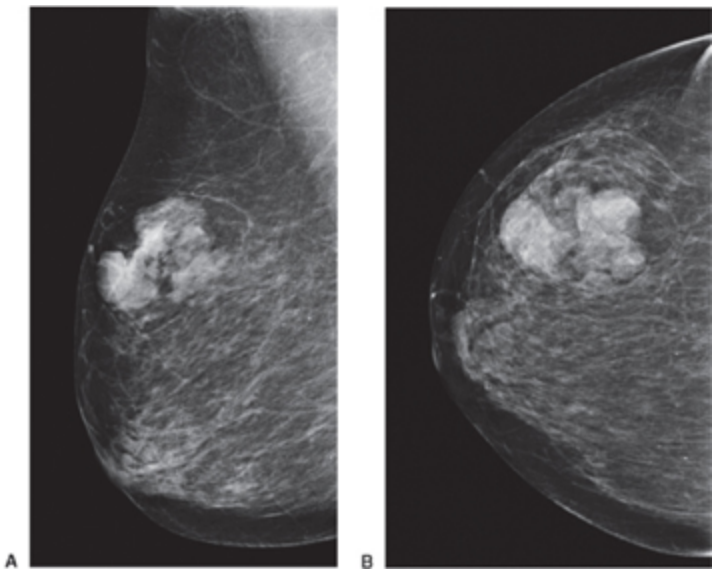

Fig. 21.12 Hamartomas parecem ser encapsulados, contendo tecido de atenuação mista, na mamografia. A lesão no quadrante superior externo da mama esquerda exibe o aspecto clássico de um hamartoma, contendo tecido denso e adiposo no que parece ser uma massa encapsulada.

A Demonstração de um Cisto

Quando os critérios ultra-sonográficos de um cisto estão presentes, o diagnóstico é bastante preciso e não há necessidade de nenhuma outra intervenção (Fig. 21.13). Uma aspiração orientada clinicamente costumava ser realizada para firmar o diagnóstico e eliminar o problema, mas hoje em dia raramente essa conduta é adotada. Praticamente todas as massas palpáveis são submetidas a avaliação radiológica e, se desejável, a aspiração é realizada sob orientação por exame de imagem. A relação custo/benefício dessa conduta é duvidosa, mas tornou-se o padrão de assistência.

A principal função do ultra-som continua a ser a diferenciação entre massas císticas e sólidas e a orientação de procedimentos com agulha. Alguns sugeriram que o ultra-som poderia ser utilizado para distinguir massas sólidas benignas de malignas (30). Contudo, tais estudos foram diluídos pelo fato de que eles incluíram lesões para as quais a diferenciação ultra-sonográfica jamais teria sido empregada. O ultra-som nunca seria

usado para determinar se uma massa espiculada requer biopsia, e portanto a inclusão dessas lesões no estudo apenas comprometeu os resultados. Ademais, esses pesquisadores não excluíram massas ovais e homogeneamente sólidas em mulheres jovens (abaixo de 30 anos). Se um estudo contivesse um grande número de mulheres com menos de 30 anos, a maioria dos “nódulos” nessas mulheres seria de fibroadenomas benignos. Como a probabilidade de câncer de mama é muito baixa entre mulheres abaixo de 30 anos, poder-se-ia argumentar que não existe uma boa razão nem mesmo para solicitar exames de imagem nessas pacientes. Em conseqüência, um exame que sugerisse que a maioria das lesões era benigna teria acurácia altíssima com base apenas no fato de que a “probabilidade prévia” de câncer é baixíssima, e não necessariamente porque o exame de fato teve algum valor. Como praticamente todas essas lesões são benignas mesmo antes da avaliação ultra-sonográfica, sua inclusão no estudo também comprometeria os resultados. Não existem estudos confirmadores entre mulheres que estejam na faixa etária de risco para câncer de mama que têm as lesões limítrofes (aquelas que suscitam preocupação) mostrando que o ultra-som possa diferenciar de maneira fidedigna massas sólidas benignas de malignas. Dadas a segurança do diagnóstico tecidual (biopsia com agulha ou excisional) e a importância da detecção precoce de câncer, a decisão baseada no ultra-som encerra um risco de interpretação falso-negativa que é difícil de justificar (Fig. 21.14). O ultra-som freqüentemente não é específico sequer para o diagnóstico de cisto, e uma intervenção mais agressiva pode ser indicada (Fig. 21.15).

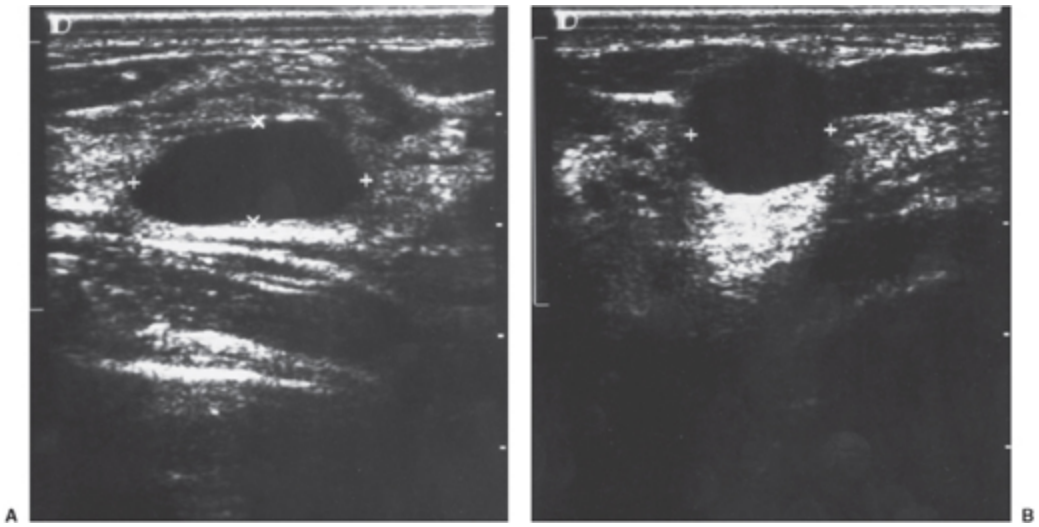

Fig. 21.13 O diagnóstico ultra-sonográfico de cisto é bastante preciso se todos os critérios forem satisfeitos. Estes incluem formato redondo ou oval, paredes anterior e posterior nitidamente definidas, ausência de ecos internos e aumento da transmissão sonora. Tais características são vistas nas imagens transversal (A) e sagital (B) deste cisto palpável. Se estiverem presentes, nenhuma intervenção adicional é necessária.

A menos que o radiologista e o clínico da paciente concordem de outro modo, a anormalidade palpável deve permanecer responsabilidade do último, assim como a lesão clinicamente oculta detectada por mamografia deve ter seu manejo apropriado recomendado pelo radiologista. Se a paciente procurar o radiologista por decisão própria e ele aceitar o auto-encaminhamento, então todas as anormalidades da mama se tornam responsabilidade do radiologista até que ocorra a transmissão da assistência.

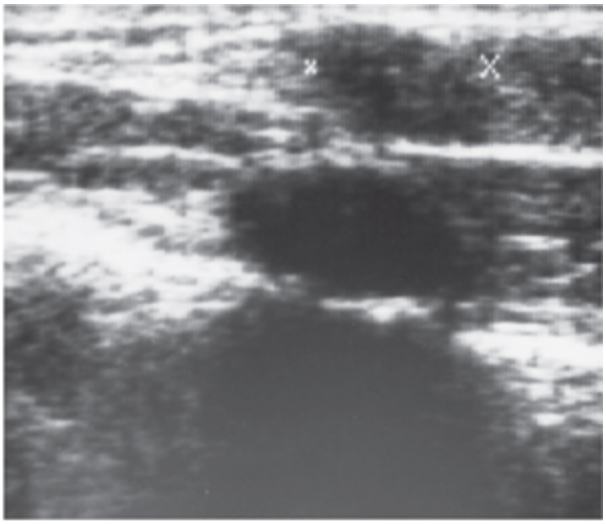

Fig. 21.14 O ultra-som muitas vezes é inespecífico. Esta imagem é o ultra-som da massa palpável na Fig. 21.9. Embora oval e relativamente bem definida, com ecotextura homogênea, ainda assim foi comprovada como câncer de mama invasivo. A massa hipoecóica embaixo do câncer é uma costela normal.

Fig. 21.15 Alguns cistos parecem ser sólidos no ultra-som. Esta imagem é o ultra-som da massa palpável na Fig. 21.4. A massa mostra formato e ecotextura irregulares. A biopsia revelou um cisto benigno com parede espessa.

RESUMO

Embora a assistência geral de uma anormalidade palpável ainda deva ser determinada pela avaliação clínica, a mamografia tem algum valor na avaliação da área de preocupação e pode ser útil em circunstâncias limitadas em que a anormalidade palpável exibe características morfológicas que sejam diagnósticas mamograficamente. A principal utilidade da mamografia é a triagem de tecido mamário ipsilateral restante e da mama contralateral à procura de câncer oculto. A demonstração de uma lesão morfologicamente maligna deve indicar alta probabilidade de câncer, e, se a biopsia indicar um resultado benigno, deve-se rever a acurácia da biopsia.

A ultra-sonografia tem sido tão intensamente promovida que está sendo empregada para avaliar a maioria das massas clinicamente evidentes, se não todas. O ultra-som não é diagnóstico o suficiente para fundamentar a distinção entre lesões sólidas benignas e malignas, a despeito de muitos

acreditarem no contrário. Pode-se usar o ultra-som para orientar a biopsia com agulha da maioria das massas palpáveis. A vitória do empirismo sobre a ciência foi evidenciada em um acordo de processo por erro médico no qual o radiologista foi culpado por não ter realizado ultra-sonografia mamária em paciente que se queixara de sentir algo na mama, mas nenhuma lesão palpável fora encontrada pelo seu médico e pelo radiologista (que a examinou, fazendo mais do que o padrão de assistência), e o seu exame clínico era normal. Não há dúvida de que existem especialistas capazes de afirmar em depoimento que o ultra-som é o padrão de assistência na avaliação de anormalidades palpáveis a despeito da carência de validação científica para essa indicação. Infelizmente, a sugestão de que o ultra-som é indicado na avaliação de mulheres com uma anormalidade palpável tende a prevalecer em processos por erro médico. Em conseqüência, instituímos uma conduta defensiva e avaliamos todas as anormalidades focais clinicamente evidentes com ultra-som em virtude do temor de sofrer acusação de erro médico, apesar da ausência de apoio científico à consideração dessa conduta como padrão de assistência. Isto é lamentável, porque tal conduta aumenta sobremodo os custos da assistência médica sem nenhuma prova de reais benefícios.

REFERÊNCIAS

1. Aiello EJ, Buist DS, White E, et al. Rate of breast câncer diagnoses among postmenopausal women with self-reported breast symptoms. J Am Board Earn Pract 2004;17:408-115.
2. Kopans DB. Breast imaging and the symptomatic patient: enough with the "diagnostic" mammography. AJR Am J Roentgenol 2003; 181:1423.
3. Houssami N, Irwig L, Simpson JM, et al. Sydney Breast Imaging Accuracy Study: Comparative sensitivity and specificity of mammography and sonography in young women with symptoms. AJR Am J Roentgenol 2003;180:935-940.
4. Saslow D, Hannan J, Osuch J, et al. Clinical breast examination: practical recommendations for optimizing performance and reporting.CA Cancer J Clin 2004;54(6):327-344.
5. Shapiro S, Venet W, Strax P, et al. Periodic screening for breast câncer: the Health Insurance Plan Project and its sequelae, 1963-1986. Baltimore: Johns Hopkins University Press, 1988.
6. Baker LH. Breast Cancer Detection Demonstration Project: five-year summary report. CA Cancer J Clin 1982;32:194-225.

7. Carter CL, Allen C, Henson DE. Relation of tumor size, lymph node status, and survival in 24,740 breast câncer cases. Cancer 1989;63:181-187.
8. Miller AB, Baines CJ, Turnbull C. The role of the nurse-examiner in the National Breast Screening Study. Can J Public Health 1991 ; 82:162-167.
9. Christiansen CL, Wang F, Barton MB, et al. Predicting the cumulative risk of false-positive mammograms. J Natl Cancer Inst 2000; 92:1657-1666.
10. Elmore JG, Nakano CY, Koepsell TD, et al. International variation in screening mammography interpretations in community-based programs. J Natl Cancer Inst 2003;95:1384-1393.
11. Fletcher SW, Black W, Harris R, et al. Report of the International Workshop on Screening for Breast Cancer. J Natl Cancer Inst 1993; 85:1644-1656.
12. Barton MB, Harris R, Fletcher SW. The rational clinical examination. Does this patient have breast câncer? The screening clinical breast examination: should it be done? How? JAMA 1999;282: 1270-1280.
13. Meyer JE, Kopans DB. Breast physical examination by the mam-mographer; an aid to improved diagnostic accuracy. Appl Radiol 1983,T03-106.
14. Mann BD, Giuliano AE, Bassett LW, et al. Delayed diagnosis of breast câncer as a result of normal mammograms. Arch Surg 1983; 118:23-24.
15. Burns P, Grace MCA, Lees AW, et al. False-negative mammograms causing delay in breast câncer diagnosis. Can Assoc Radiol J 1979; 30:74-76.
16. Holland R, Hendriks JHCL, Mravunac M. Mammographically occult breast câncer: a pathologic and radiologic study. Cancer 1983; 52:1810-1819.
17. Moskowitz M. Breast câncer: age-specific growth rates and screening strategies. Radiology 1986;161:37-41.
18. Swann CA, Kopans DB, McCarthy KA, et al. Mammographie density and physical assessment of the breast. AJR Am J Roentgenol 1987;148:525-526.
19. Boren WL, Hunter TB, Bjelland JC, et al. Comparison of breast consistency at palpation with breast density at mammography. Invest Radiol 1990;25:1010-1011.
20. Meyer JE, Kopans DB, Oot R. Mammographie visualization of breast câncer in patients under 35 years of age. Radiology 1983; 147:93-94.
21. Williams SM, Kaplan PA, Peterson JC, et al. Mammography in women under age 30: is there clinical benefit? Radiology 1986; 161:49-51.
22. Liberman L, Dershaw DD, Deutch BM, et al. Screening mammography: value in women 35-39 years old. AJR Am J Roentgenol 1993;161:53-56.
23. Faulk RM, Sickles EA. Efficacy of spot compression—magnification and tangential views in mammographie evaluation of palpable masses. Radiology 1992;185:87-90.
24. Stacey-Clear A, McCarthy KA, Hall DA, et al. Observations on the location of breast câncer in women under fifty. Radiology 1993; 186:677-680.
25. Mann BD, Giuliano AE, Bassett LW, et al. Delayed diagnosis of breast câncer as a result of normal mammograms. Arch Surg 1983; 118:23-24.
26. Burns P, Grace MCA, Lees AW, et al. False-negative mammograms causing delay in breast câncer diagnosis. J Can Assoc Radiol 1979; 30:74-76.

27. Dennis MA, Parker SH, Klaus AJ, et al. Breast biopsy avoidance: the value of normal mammograms and normal sonograms in the setting of a palpable lump. Radiology 2001;219:186-191.
28. Moy L, Slanetz PJ, Moore R, et al. Specificity of mammography and US in the evaluation of a palpable abnormality: retrospective review. Radiology 2002;225:176-181.
29. Meyer JE, Kopans DB. Analysis of mammographically obvious breast carcinomas with benign results on initial biopsy. Surg Gynecol Obstet 1981;153:570-572.
30. Stavros AT, Thickman D, Rapp CL, et al. Solid breast nodules: use of sonography to distinguish between benign and malignant lesions. Radiology 1995;196:123-134.

OceanofPDF.com

Seqüências de Imagens: Problemas e Soluções na Avaliação da Mama

22

Conforme enfatizado ao longo deste livro, o diagnóstico por imagem da mama divide-se em várias tarefas principais:

1. Encontrar a lesão.
2. É real?
3. Onde está?
4. O que é?
5. O que fazer a respeito?
6. O que era?
7. O que aprendemos com ela?

O principal objetivo do diagnóstico por imagem da mama é a detecção de cânceres de mama em pequeno tamanho e estágio incipiente num esforço de reduzir a mortalidade. Mamografia de triagem é o exame mais importante porque é a única oportunidade de detectar cânceres precocemente (encontrar a lesão). Depois que uma anormalidade em potencial é encontrada, avaliação adicional freqüentemente é necessária para determinar a importância do achado (É real?). Se for determinado que um achado é real, o radiologista deve agora definir sua localização (Onde está?) de modo que, se necessário, ele possa introduzir uma agulha precisamente na lesão ou orientar um cirurgião até a lesão. O radiologista deve decidir se a lesão é benigna ou tem potencial de ser maligna e, então, qual conduta tomar para estabelecer o diagnóstico (O que fazer a respeito?). Acompanhar os resultados (O que era?) é não apenas exigido por lei, como também a única forma de continuar a se aperfeiçoar. Saber qual era a

etiologia de uma lesão ajuda a melhorar as próprias habilidades de interpretação (O que aprendemos com ela?).

PRINCÍPIOS BÁSICOS

Muitas das técnicas de “solução de problemas” descritas adiante são necessárias quando se emprega a mamografia bidimensional (2D) (com filme/écran ou digital). Quando a tomossíntese mamária digital (TMD) substituir a mamografia 2D convencional, muitos dos problemas diagnósticos citados adiante desaparecerão. A superposição de tecidos é eliminada pela TMD. A TMD permite analisar as margens com maior clareza. A morfologia é definida com maior nitidez, e a localização tridimensional (3D) de uma lesão é facilmente encontrada por meio da TMD.

A detecção de lesões exige a obtenção de imagens de alta qualidade e posicionamento apropriado. A maioria dos problemas de posicionamento é evitada com a colaboração de tecnólogas bem treinadas que sejam compassivas e possam trabalhar com a paciente num esforço de obter mamografias de alta qualidade.

Pressupondo-se que as imagens sejam de boa qualidade, os primeiros problemas clínicos que o radiologista tende a encontrar freqüentemente são esclarecidos por meio de imagens adicionais. Estas incluem alteração da posição da mama em relação ao feixe de raios X, alteração do ângulo de incidência do feixe de raios X através da mama, uso de compressão focal para separar estruturas superpostas e uso de mamografia com magnificação a fim de reduzir ruído e obter imagens mais nítidas. O ultra-som ajuda a determinar se uma lesão é cística ou sólida, e se é acessível a aspiração, biopsia ou localização com agulha sob orientação ultra-sonográfica. Por fim, tomografia computadorizada (TC), ressonância magnética (RM) e outros exames ajudam a solucionar problemas específicos.

FLUOROSCOPIA MAMOGRÁFICA

A avaliação mamográfica é semelhante à fluoroscopia, sem o fluoroscópio. Os princípios usados na fluoroscopia são aqueles usados para separar estruturas na mamografia. Assim como se emprega uma placa de compressão para separar alças intestinais superpostas sob observação fluoroscópica, usa-se compressão focal para eliminar superposição de estruturas mamárias. Rolar a mama e visualizá-la em diferentes incidências constituem medidas iguais à manobra do fluoroscopista de rolar o paciente para separar estruturas distintas por meio de deslocamentos de paralaxe. A única diferença é que a fluoroscopia é realizada em tempo real, e na mamografia é a tecnóloga que reposiciona e comprime a mama durante a avaliação.

É REAL?

Depois que uma anormalidade em potencial é encontrada, definir se ela é uma anormalidade real 3D por meio de mamografia 2D pode ser um processo complicado. Nem todos os cânceres formam uma massa visível, e há o risco de descartar um processo infiltrativo apenas porque nenhuma massa é evidente. A visualização de um achado em mais de uma incidência adicional pode ser essencial para determinar se a lesão é real em termos tridimensionais ou apenas um artefato de projeção devido a estruturas normais superpostas. A tendência a basear-se apenas em incidências convencionais pode limitar a avaliação desnecessariamente. Embora inconveniente, é melhor convocar a paciente para avaliação adicional do que tomar uma decisão terapêutica com base em informações insuficientes.

A base da solução de problemas reside na variação das incidências e na reorientação das estruturas mamárias visando a delinear melhor as relações 3D (Fig. 22.1).

Tecidos Normais Superpostos Podem Gerar um Achado Preocupante

Muitos nomes foram usados para descrever o fato de que a projeção de estruturas 3D dentro da mama como uma imagem 2D pode resultar na superposição de estruturas normais, uma projetada sobre a outra, criando o aspecto de um achado preocupante. Sickles usou o termo *sombras por somação*. Seja qual for o nome adotado, 25% das reconvocações em nosso programa de triagem representam tecidos mamários normais superpostos. Esse problema torna-se maior se a triagem empregar mamografia com apenas uma incidência (1). Não apenas a triagem com incidência única resulta em taxa de reconvocação mais alta como mais de 20% dos cânceres passam despercebidos (2). Os dados disponíveis sugerem que a triagem sempre deve empregar mamografia em duas incidências para reduzir a taxa de reconvocação e diminuir a chance de um câncer passar despercebido. A TMD eliminará reconvocações por superposição de tecido mamário normal.

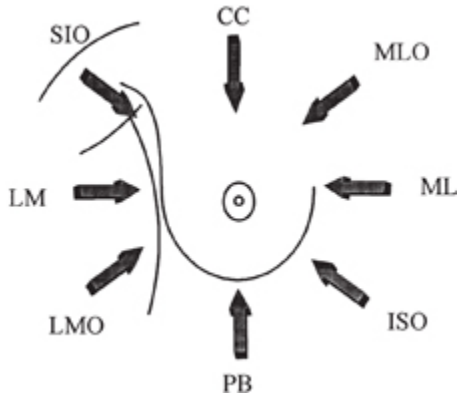

Fig. 22.1 Há um número ilimitado de posições que podem ser usadas para avaliar a mama. Este esquema fornece apenas as incidências mamográficas básicas. (CC, craniocaudal; MLO, mediolateral oblíqua; ML, mediolateral; ISO, ínfero-superior oblíqua; PB, por baixo; LMO, lateromedial oblíqua; LM, lateromedial; SIO, súpero-inferior oblíqua.)

Dissecção da Lesão

Quando uma anormalidade é suspeitada em uma incidência mas é inaparente em outra, o radiologista deve primeiro tentar dissecar os vários componentes do achado a fim de determinar se é uma anormalidade real ou apenas junção de estruturas separadas. Por exemplo, não é incomum que os ligamentos de Cooper ou pequenos vasos sanguíneos se projetem uns sobre

os outros, formando uma imagem que se assemelha a uma anormalidade espiculada. Espículas verdadeiras não atravessam uma lesão de um lado a outro, mas sim originam-se da margem e se fundem com ela. Se for possível desmontar a anormalidade à medida que seus componentes são dissecados, a anormalidade não é real.

Comparação de Incidências

Outro método para determinar se uma lesão suspeita é real é definir sua localização na incidência em que ela aparece e, então, avaliar os tecidos correspondentes na outra incidência. Existem dois métodos para triangular uma lesão em duas incidências: o método do arco e o da linha reta. Nenhum dos dois é perfeito, e a acurácia depende de posicionamento, compressão e elasticidade dos tecidos mamários.

Método do Arco para Triangular Lesões

Um dos métodos comumente usados para tentar delimitar áreas correspondentes entre incidências mamográficas consiste em empregar a distância do mamilo à lesão como o raio de um arco cujo centro é o mamilo. Transfere-se a distância para a outra incidência e desenha-se um arco tendo o mamilo como centro. Os tecidos ao longo desse arco correspondem à região que pode conter a lesão suspeita (Fig. 22.2). Uma lesão real deve ser encontrada em algum ponto ao longo (próximo) desse arco na segunda imagem.

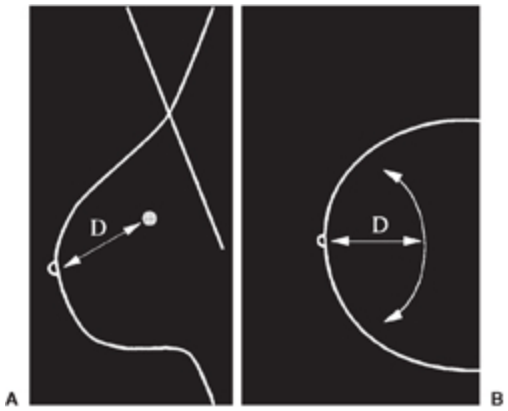

Fig. 22.2 O método do arco para triangulação usa a distância da base do mamilo à lesão (D) na incidência em que a lesão é vista (A). Essa distância torna-se o raio de um arco que é traçado na segunda incidência (B). A lesão deve estar desse arco perto ou sobre ele.

Método Cartesiano da Linha Reta para Triangular Lesões

Um segundo método utilizado para determinar se uma dada lesão em uma incidência é igual à observada na outra é medir a distância reta do mamilo a um ponto que seja perpendicular a uma linha que desce a partir da lesão (Fig. 22.3). A distância é transferida para a outra incidência. Se for real, a lesão deve estar em algum ponto ao longo de uma linha perpendicular à linha transferida, à mesma distância do mamilo.

Dois estudos compararam esses dois métodos e chegaram a conclusões opostas acerca de qual é mais preciso (3). Preferimos o método do arco.

Essas medidas são aproximações. Como a mama não tem formato uniforme, nenhum método de triangulação é perfeito, e às vezes lesões parecem estar em distâncias inesperadas na segunda incidência. Novamente, o uso da TMD eliminará esse problema.

É Razoável Esperar que um Achado Seja Real?

Em alguns casos, é relativamente óbvio que uma anormalidade suspeita não é real. Se os tecidos mamários forem predominantemente gordura e não houver sugestão de uma anormalidade na localização correspondente na segunda incidência, é altamente improvável que a lesão seja real. Contudo, essa decisão deve ser tomada com cautela, pois cânceres podem ser sutis.

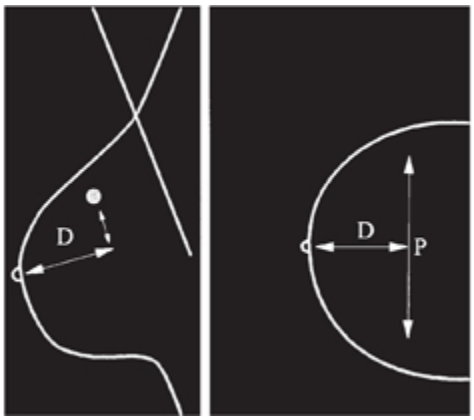

Fig. 22.3 O método cartesiano da linha reta para triangulação determina a linha que é perpendicular ao eixo do mamilo que corta a lesão (D). A linha é transferida para a outra incidência, e um linha perpendicular (P) é desenhada para tentar encontrar a lesão.

Não Esqueça a Pele

Se uma lesão observada em uma incidência não for imediatamente evidente na segunda, o observador também deve olhar atentamente na periferia da mama e logo embaixo da pele. Isto é especialmente verdade acerca de calcificações vistas em uma única incidência. Com freqüência são depósitos benignos na pele. Métodos para comprovar isto são descritos adiante neste capítulo.

Outra possibilidade quando algo é visto em uma incidência e não na outra é que seja um artefato. Arranhões no filme, poeira no écran e contaminantes na pele da paciente podem gerar achados que são visíveis em apenas uma incidência.

MÉTODOS BÁSICOS PARA POSSÍVEL SUPERPOSIÇÃO DE TECIDOS

Tecidos que se superpõem podem ser separados de diversas maneiras. Mudando-se o trajeto que o feixe de raios X percorre através dos tecidos ou a orientação dos tecidos em relação ao feixe de raios X, pode-se demonstrar que aquilo que a princípio parece ser uma massa ou lesão espiculada se decompõe quando visto por uma perspectiva diferente.

Compressão Focal

Pode-se recorrer a compressão focal para separar estruturas superpostas. A placa de compressão padrão impõe pressão sobre os tecidos que equivale apenas à do volume tecidual menos comprimível. A compressão focal impõe maior pressão sobre um menor volume de tecido. Isto pode deslocar tecidos superpostos uns sobre os outros, reduzir a quantidade de tecidos superpostos e empurrar os tecidos mais para perto do detector, aumentando a nitidez geométrica (Fig. 22.4). Por meio de compressão focal, pode-se mostrar que aquilo que inicialmente parecia ser uma anormalidade significativa representa estruturas normais superpostas (Fig. 22.5). Muitas vezes é útil utilizar compressão focal além de mudar a posição da mama de modo que as mesmas estruturas não sejam mantidas no mesmo alinhamento da imagem inicial.

Constatei que compressão focal freqüentemente demonstra o mesmo problema de compressão padrão apesar da maior pressão. Prefiro usar incidências roladas (descritas adiante) para tentar determinar se um achado é real ou simplesmente tecido mamário superposto.

Alguns radiologistas gostam de obter as imagens sob compressão focal com magnificação. Isto pode ser útil, mas acrescenta outro nível de complexidade e espaço para erro porque qualquer movimento comprometerá gravemente a nitidez da imagem, e a probabilidade disso ocorrer é maior devido aos tempos de exposição mais longos necessários para magnificação. O benefício da magnificação é uma maior capacidade de avaliar as margens das massas e a morfologia das calcificações. Se não estivermos certos de que uma lesão é real, geralmente utilizamos compressão focal sem magnificação como primeira etapa.

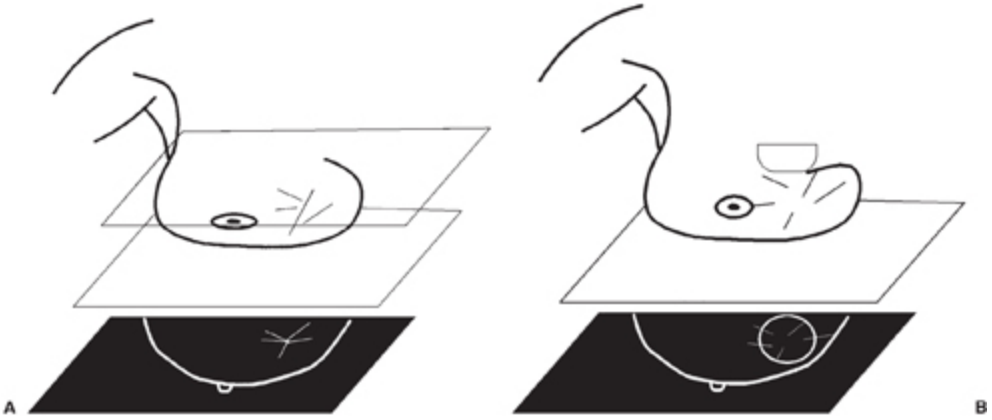

Fig. 22.4 Estruturas que se superpõem e causam sombras suspeitas na compressão padrão (A) podem ser separadas na compressão focal (B) para eliminar preocupação. Pode-se usar compressão focal para deslocar tecidos superpostos, reduzir a quantidade de tecido superposto e empurrar os tecidos mais para perto do detector, aumentando a nitidez geométrica.

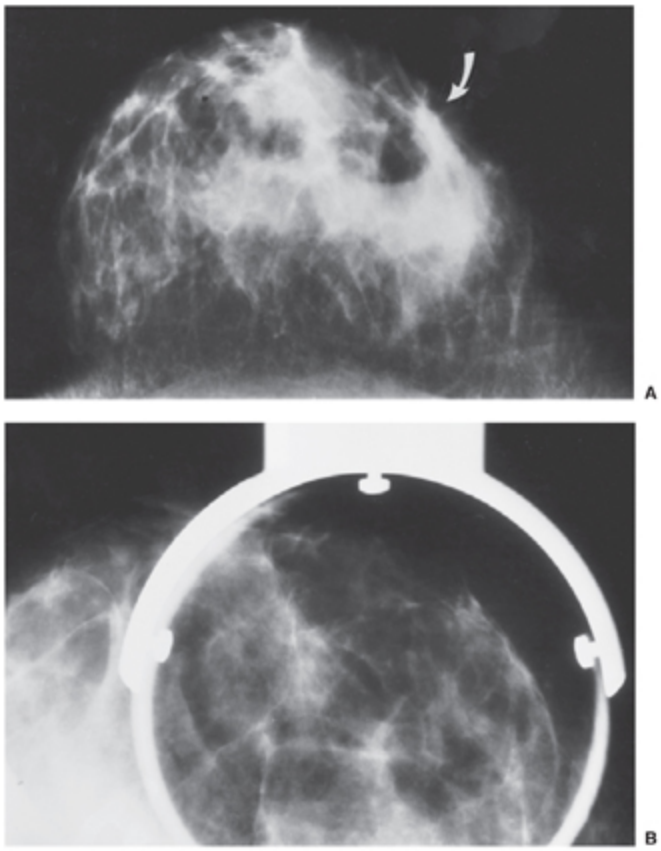

Fig. 22.5 A incidência CC inicial (A) gerou dúvida sobre uma massa espiculada (seta). Sob compressão focal (B), contudo, a área era claramente superposição de estruturas normais.

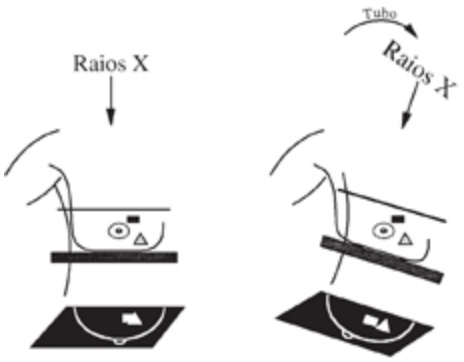

Fig. 22.6 Rotação do tubo e recompressão em ângulo diferente enquanto a mama se mantém na mesma posição permitem separar estruturas normais superpostas.

Angulação do Sistema de Raios X

Outro método para determinar se um achado é real consiste em modificar o ângulo em que o feixe de raios X atravessa os tecidos. Se a mama for mantida na mesma posição mas o tubo for girado em 10 a 20 graus e então a mama for comprimida, o feixe de raios X percorrerá tecidos diferentes, e pode-se decompor uma sombra por somação em suas estruturas teciduais normais (Fig. 22.6).

Projeções Modificadas e Incidências Roladas

Assim como o corpo é rolado sob um fluoroscópio para reorientar estruturas superpostas, pode-se rolar a mama para alcançar o mesmo resultado. A manobra habitual consiste em rolar a mama em torno do eixo do mamilo (Fig. 22.7). Por convenção, a direção do rolamento é determinada pelo movimento do topo da mama (p. ex., topo rolado lateralmente). Às vezes convém rolar os tecidos de frente para trás (Fig. 22.8). Isto também modificará a orientação das várias estruturas internas em relação ao feixe de raios X, de modo que as estruturas deixam de se superpor.

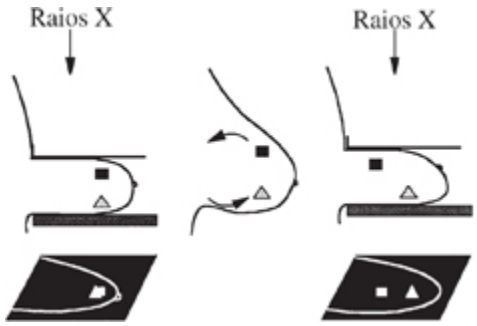

Fig. 22.7 Incidências roladas. Se houver suspeita de superposição de tecidos, pode-se rolar a mama girando-se o seu topo em uma direção e a sua base na outra e, em seguida, recomprimindo-a. Por meio dessa manobra, estruturas que se projetam umas sobre as outras podem ser separadas.

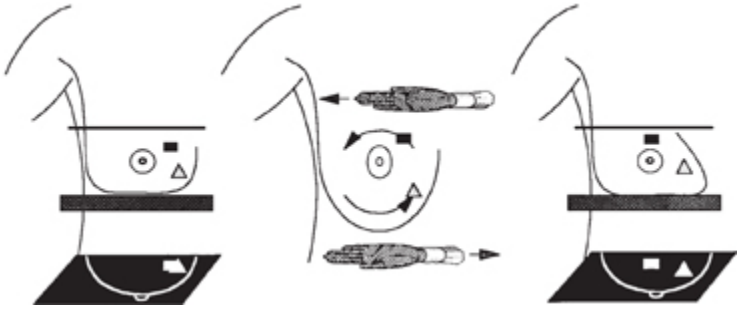

Fig. 22.8 A mama pode ser rolada da frente para trás a fim de alcançar os mesmos resultados das incidências roladas básicas.

Essas manobras não apenas ajudam a determinar se um achado é real como, mediante reposicionamento hábil e ponderado, tecidos normais que às vezes obscurecem uma lesão podem ser tirados do caminho (Fig. 22.9).

LESÕES VISTAS EM APENAS UMA INCIDÊNCIA

O problema mais comum ocorre quando uma lesão em potencial é vista em uma incidência mas não na outra. Isto freqüentemente significa que a observação resulta de superposição benigna de estruturas normais, produzindo uma sombra por somação. A primeira pergunta é “É real?”, e a segunda, “Onde está?” A avaliação adicional deve começar definindo se o achado é uma anormalidade real.

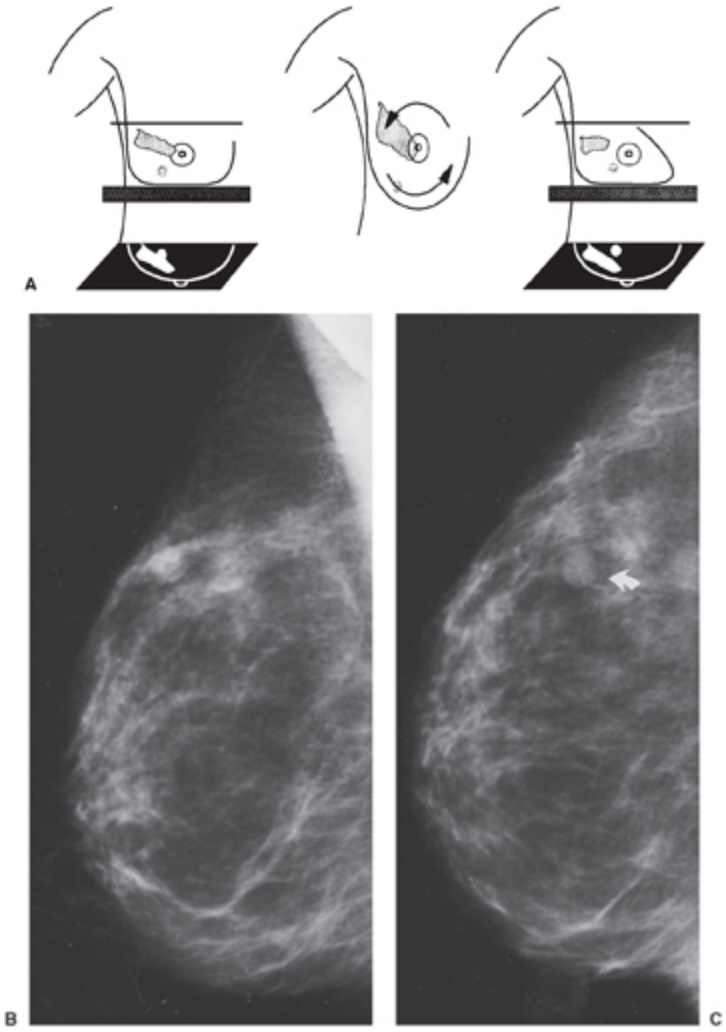

Fig. 22.9 Incidências roladas ou uma mudança da projeção ajudam a eliminar superposição de estruturas, tornado uma lesão mais claramente visível (A). O tecido denso no quadrante superior externo está obscurecendo a visibilidade de uma massa na parte inferior da mama. Rolamento do topo em direção lateral projeta a massa embaixo de gordura, aumentando sua visibilidade. Nesta paciente, há a sugestão de uma massa na incidência MLO, mas ela está obscurecida pelo tecido circundante (B). Ao obter a incidência lateral reta (C), a massa, que foi comprovada como um cisto, é mais evidente (seta).

Retorno à Incidência na qual a Lesão Apareceu

Quando uma lesão suspeita é encontrada em apenas uma incidência, o melhor a fazer é retornar àquela incidência e modificá-la ligeiramente para determinar se a lesão é real ou apenas superposição de estruturas. Se uma anormalidade em potencial for vista na incidência mediolateral oblíqua

(MLO), por exemplo, mas não na craniocaudal (CC), é melhor retornar à MLO e reavaliar por lá. Se a lesão não for real, seria fútil e causaria exposição desnecessária a radiação procurá-la obtendo-se múltiplas incidências CC alteradas. Se não for real, a lesão jamais será encontrada na incidência CC! Se for real, ao obter-se uma imagem usando-se uma incidência que difira levemente da original, de maneira predeterminada, pode-se demonstrar que a lesão é real e definir sua localização pelo seu deslocamento aparente contra o fundo das estruturas mamárias normais entre as duas incidências. Uma vez definida a localização aproximada da anormalidade real, escolhe-se a incidência mamográfica ortogonal apropriada para confirmar a localização e o contorno tridimensional da lesão.

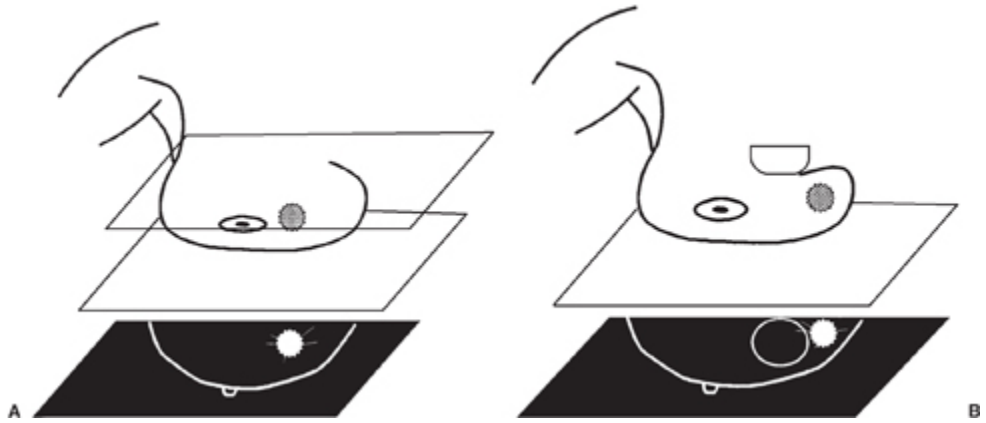

Fig. 22.10 Compressão focal pode empurrar a lesão para fora do campo de visão. Uma lesão suspeita é evidente sob compressão completa (A). Em compressão focal, a lesão é empurrada para fora do campo de visão (B). Se o campo for colimado para o dispositivo focal, esse problema não será percebido, e uma anormalidade significativa pode passar despercebida.

Problema: Uma lesão é vista na incidência MLO mas não na CC. É real? A tendência é obter múltiplas imagens na incidência CC na tentativa de identificar a lesão. A falácia desse método é que a lesão, de fato, talvez não seja real e, portanto, não será visível nas últimas imagens. É melhor obter uma imagem adicional com discreta modificação da posição original da mama para definir se a lesão é real. Caso se suspeite de superposição de

estruturas, compressão focal da área pode ser suficiente para excluir uma lesão.

Compressão focal é uma técnica valiosa, mas o radiologista sempre deve ter em mente que ela pode expulsar uma lesão real para fora do campo de visão, resultando na impressão incorreta de que não é real (Fig. 22.10). Em geral, é melhor manter a colimação aberta em incidências com compressão focal a fim de permitir a oportunidade de reconhecer esse problema (Fig. 22.11).

A imagem com compressão focal na mesma incidência pode apenas produzir a mesma superposição de estruturas e não distinguir entre uma lesão real e sombras por somação. *Para lesões vistas apenas na incidência MLO, a melhor conduta muitas vezes é seguir imediatamente para a incidência lateral reta*. Esse pequeno desvio na orientação das estruturas mamárias em relação ao feixe de raios X com freqüência é suficiente para demonstrar que uma anormalidade aparente não é real mas sim superposição benigna de estruturas normais (Fig. 22.12). Se a lesão for real, seu deslocamento em relação às demais estruturas da mama entre as duas incidências pode ajudar a definir sua localização (ver Triangulação de Lesões Mamárias), e pode-se usar essa informação para orientar o posicionamento na incidência CC para confirmar sua localização 3D.

Problema: Uma lesão é vista na incidência CC mas não na MLO. Quando uma lesão é vista apenas na incidência CC e não na MLO, é melhor retornar à lesão CC e modificar a orientação da mama em relação ao feixe de raios X para determinar se a lesão é real. Isto pode exigir apenas compressão focal para demonstrar superposição benigna de estruturas (Fig. 22.13).

Do mesmo modo que o radiologista rola um paciente sob o fluoroscópio, a tecnóloga de mamografia pode girar delicadamente a mama em torno do eixo do mamilo (incidência rolada) e recomprimi-la nessa nova orientação. Uma imagem obtida na nova orientação pode demonstrar que a anormalidade suspeita era superposição benigna de estruturas normais.

Também pode confirmar uma anormalidade real cujo deslocamento em relação ao fundo do tecido mamário pode indicar sua localização na parte superior ou inferior da mama e guiar o posicionamento na incidência lateral para definir sua localização (ver Triangulação de Lesões Mamárias). Conforme mencionado, as incidências roladas também podem ser realizadas movendo-se o topo da mama em direção à parede torácica e tracionando-se a base da mama para a frente. O rolamento oposto pode ser igualmente proveitoso.

Durante a realização de incidências roladas, é importante descrever a direção do rolamento tendo o topo da mama como referência. Se o topo da mama for rolado lateralmente e a sua base medialmente, descreve-se a incidência como "topo rolado lateralmente". *A direção de rolamento é importante*. Se for real, a lesão se move com o tecido mamário em que reside, e sua localização é indicada pelo modo como o topo e a base da mama foram movidos. A direção de rolamento também deve ser escolhida para que, se for real, após a mama ser rolada a lesão seja projetada sobre gordura em vez de tecido denso de modo que não seja obscurecida por tecido denso (ver Fig. 22.9).

Uso da Incidência Lateromedial

Se a lesão for vista na metade medial da mama na incidência CC, o posicionamento da projeção lateral como uma incidência lateromedial, tendo os tecidos mediais mais próximo do detector (Fig. 22.14), pode revelar a lesão por reduzir borramento geométrico (Fig. 22.15). Pode-se aumentar a nitidez colocando-se o tecido a ser visualizado o mais próximo possível do detector. Por exemplo, a incidência caudocraniana pode fornecer imagem mais clara de uma lesão na parte superior da mama. Pode-se colocar o suporte do filme contra qualquer superfície da mama para melhorar a geometria e rolar ou girar a mama para aproximar a estrutura em questão do filme.

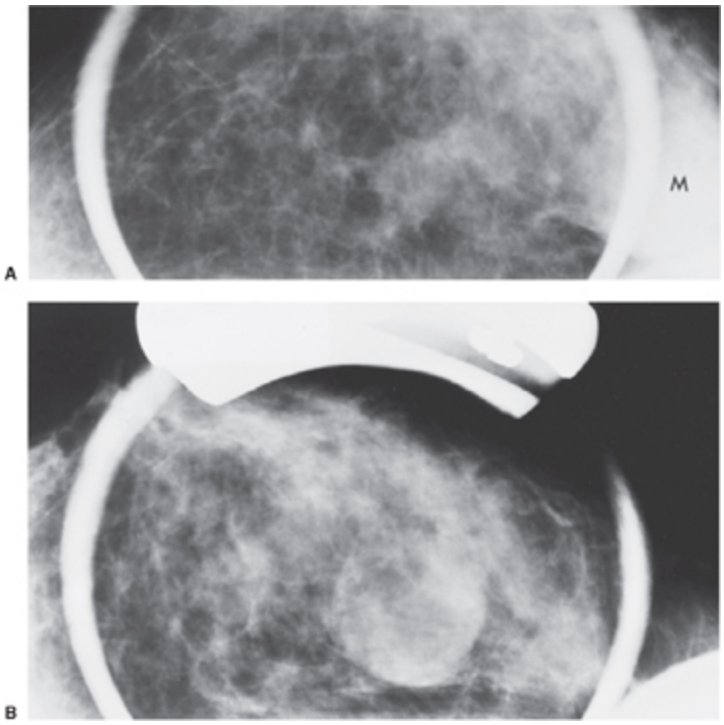

Fig. 22.11 Nesta paciente, a incidência CC detectou uma massa. Na primeira incidência focal (A), pareceu que a massa não era real, mas sim tecido superposto. Porém, como o colimador foi mantido aberto, a densidade é visível à direita da imagem (M), pois ela foi empurrada para fora sob a placa. Uma nova imagem (B) mostra a massa, que foi comprovada como um cisto benigno.

TRIANGULAÇÃO DE LESÕES MAMÁRIAS

Sempre que possível, toda lesão suspeita deve ser identificada em duas incidências a fim de delinear sua localização 3D verdadeira dentro da mama. Uma boa regra prática deve ser a de jamais recomendar biopsia se o radiologista não estiver seguro da sua capacidade de introduzir a ponta de uma agulha na lesão-alvo. Por outro lado, contudo, a biopsia de uma lesão preocupante não deve ser adiada em razão de incerteza quanto à localização da lesão.

Existem várias formas de determinar a localização de uma lesão. Triangulação pode ser realizada por meio de alterações no posicionamento mamográfico convencional. Se essa manobra for malsucedida, pode-se recorrer ao ultra-som para delinear a lesão em termos tridimensionais. Se

isto falhar, TC é bastante útil. Se a lesão permanecer visível em apenas uma incidência, é possível introduzir precisamente uma agulha nela usando-se a técnica de paralaxe descrita no Cap. 21, e alguns empregam dispositivos estereotáxicos para alcançar esse objetivo.

Alteração do Posicionamento Convencional

Lesões Vistas Apenas na Incidência MLO

Quando uma lesão real é observada apenas na incidência MLO, pode-se deduzir sua localização alterando-se levemente a incidência e obtendo-se a mamografia lateral reta. Usando-se o deslocamento por paralaxe da lesão em relação aos tecidos de fundo entre as duas imagens, sua localização pode ser determinada. Diversos métodos foram criados para auxiliar essa determinação (4). Pode-se simplificar o processo considerando-se o fato de que as incidências lateral reta (90 graus), MLO e CC, embora obtidas em seqüência diferente, são na verdade uma progressão de imagens. Se o mamógrafo fosse um fluoroscópio, a progressão seria da incidência lateral reta para a oblíqua para chegar na CC (Fig. 22.16). O movimento de uma lesão em relação ao tecido mamário de fundo da incidência lateral reta para a oblíqua pode ser usado para predizer o local da lesão na incidência CC.

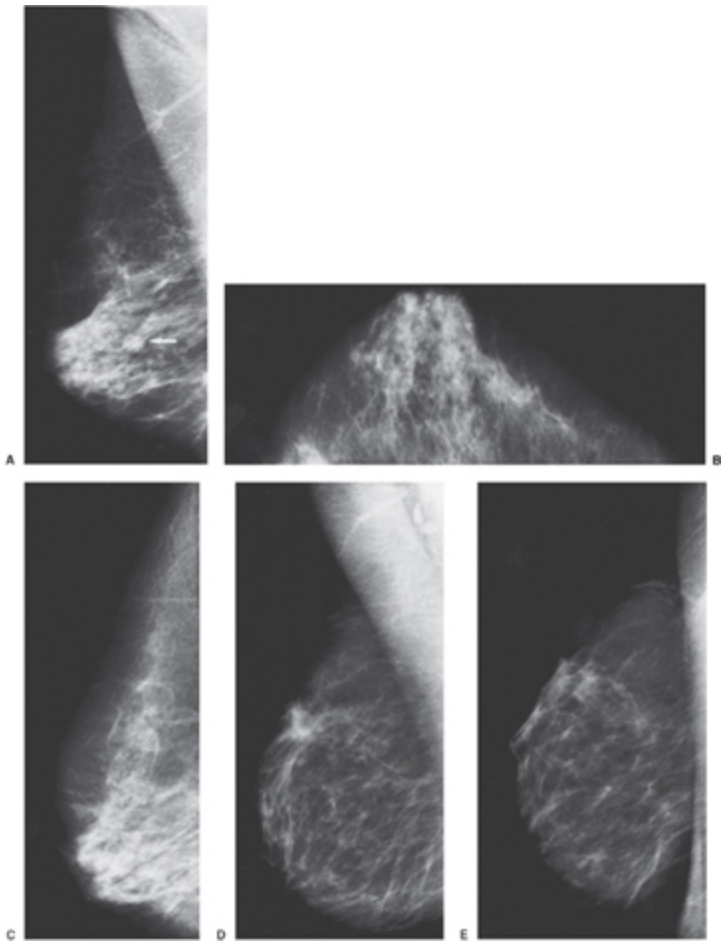

Fig. 22.12 Há a sugestão de uma massa na incidência MLO (seta) (A), mas não há nada correspondente na incidência CC (B). Retornando-se à incidência em que a massa foi vista e modificando-se para uma incidência mediolateral reta (ML) (C), não há nenhuma anormalidade. A massa original era superposição benigna de estruturas normais. Em uma segunda paciente, parece haver uma possível massa espiculada na parte superior da mama esquerda na incidência MLO (D). Nada foi visto na incidência CC. Uma incidência ML lateral reta (E) demonstra as estruturas normais que se haviam projetado umas sobre as outras, criando um achado suspeito mas inexistente. Apenas porque uma anormalidade aparece alta na incidência MLO não quer dizer que ela esteja na área axilar da mama.

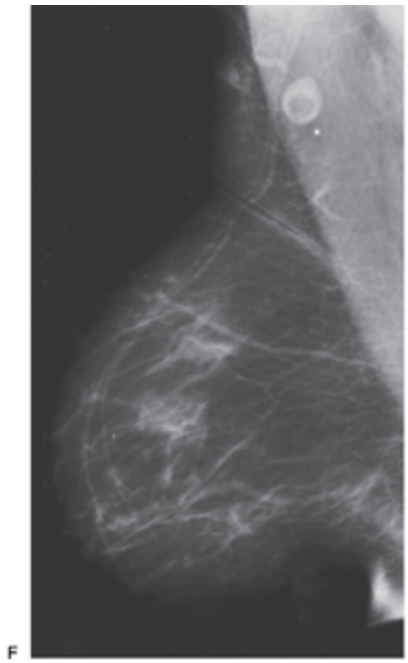

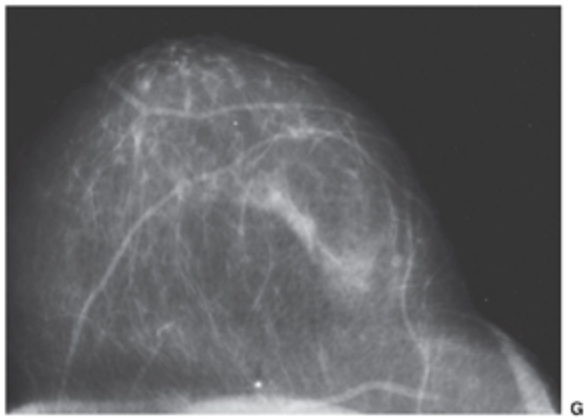

Fig. 22.12 (continuação) Alto não significa “superior externo”. O marcador metálico foi colocado sobre uma lesão cutânea e se projeta em posição alta na incidência MLO (F). Observe, porém, que ele está no centro da mama na incidência CC (G). Triangulação é mais bem realizada obtendo-se uma incidência lateral reta se uma lesão for vista apenas na MLO e calculando-se sua localização por seu deslocamento entre os dois filmes.

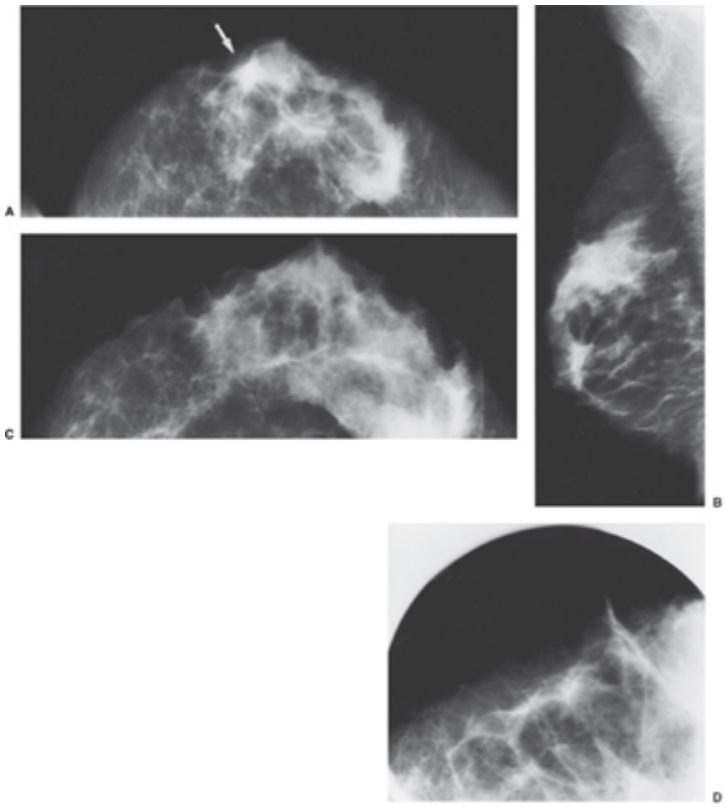

Fig. 22.13 Para uma lesão vista na incidência CC mas não na MLO, retorne e modifique a primeira. Há sugestão de uma lesão espiculada na incidência CC (A) (seta) mas nenhuma alteração é evidente na MLO (B). O topo da mama foi rolado lateralmente, e a anormalidade desapareceu (C). Compressão focal na incidência CC (D) também não detectou nenhuma massa. A preocupação original adveio de superposição benigna de estruturas normais.

Sickles criou um método simples baseado em geometria (5). Os filmes são dispostos sucessivamente no negatoscópio, com a imagem lateral reta em um extremo, a imagem CC no outro e a imagem MLO no meio, e o mamilo permanece no mesmo lado em todos os filmes. Deve-se posicionar a incidência CC com a parte lateral no topo, e os mamilos nos três filmes devem estar alinhados (Fig. 22.17). Se os filmes forem dispostos desse modo e nessa ordem, uma linha desenhada desde a lesão detectada na imagem lateral reta e atravessando a lesão na imagem MLO assinalará a área da mama onde a lesão pode ser encontrada na imagem CC. Uma vez conhecida a área da mama, pode-se obter a incidência ortogonal apropriada para confirmar o local da lesão.

Fig. 22.14 A incidência lateromedial é usada para aproximar o filme de uma lesão que esteja na parte medial da mama a fim de reduzir borramento geométrico.

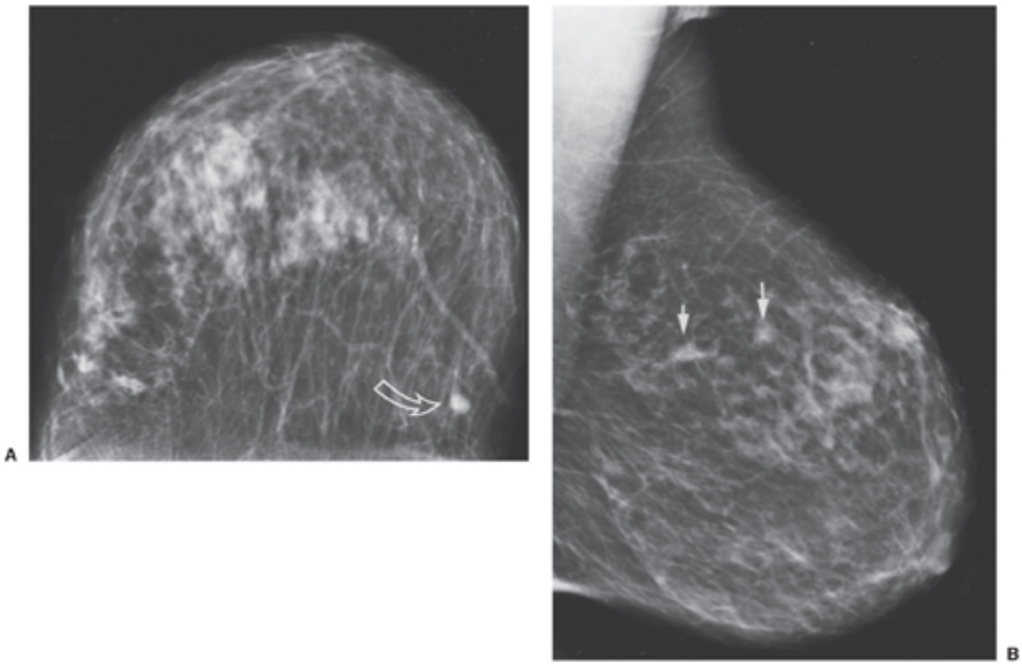

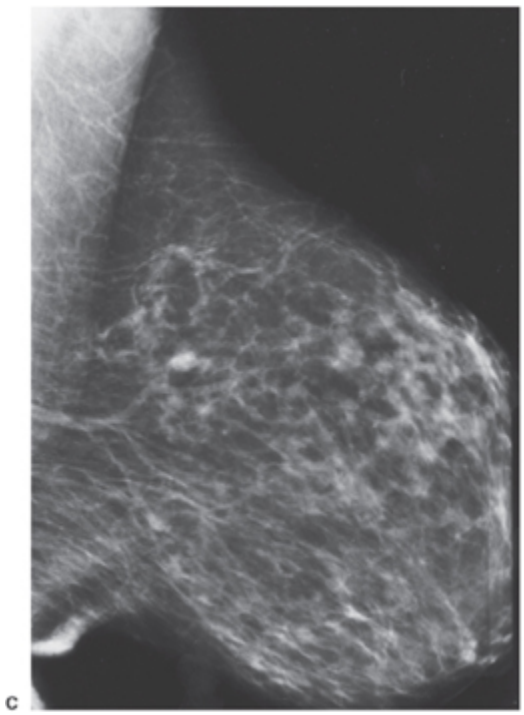

Fig. 22.15 A incidência lateromedial é útil para visualizar o tecido medial com maior nitidez. Há uma massa claramente preocupante (seta vazada) na parte medial da mama direita na incidência CC (A). Na incidência MLO (B), não está claro qual das densidades (setas) é a lesão. A incidência lateromedial (C) demonstra a lesão claramente.

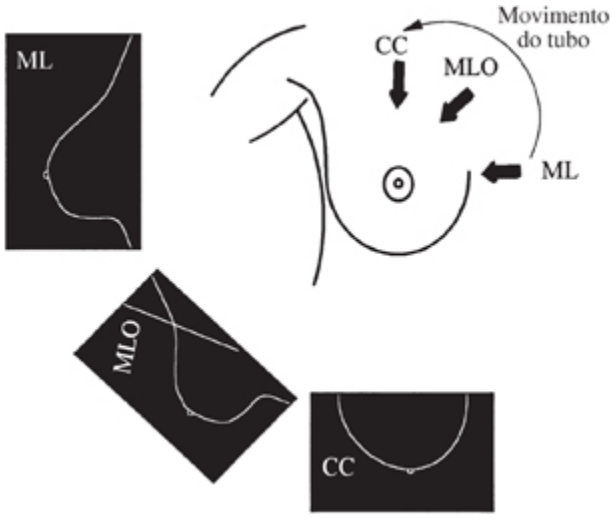

Fig. 22.16 Para triangular lesões vistas na incidência MLO mas não na CC, retorne e obtenha a incidência mediolateral (ML). Usando-se a seqüência que começa com a ML, passa pela MLO e chega na CC, determina-se a localização da lesão.

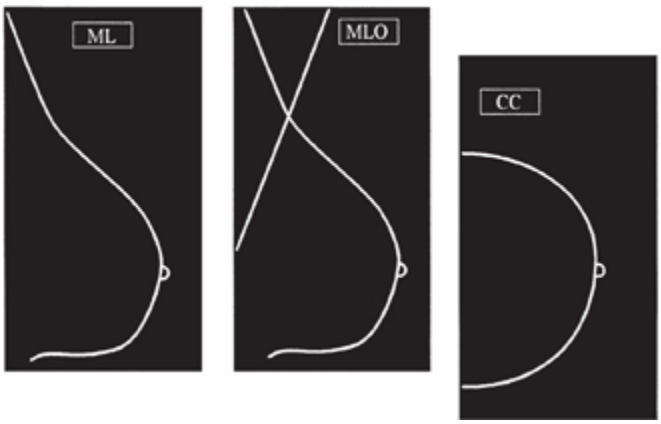

Fig. 22.17 Para determinar a localização de uma lesão vista na incidência MLO mas não na CC, obtenha a incidência mediolateral (ML) e alinhe os filmes no negatoscópio com os mamilos no mesmo nível e apontando na mesma direção e a axila no topo do negatoscópio. Os filmes são dispostos com a imagem lateral reta em um extremo, a incidência CC no outro e a MLO no meio.

Se uma lesão começar na parte superior da mama na imagem lateral reta (Fig. 22.18) *e*:

1. Permanecer alta ou mover-se para mais alto na MLO, será encontrada na parte lateral da mama na incidência CC (ver Fig. 22.18A–C).
2. Descer por uma curta distância na MLO, a lesão provavelmente se situa na parte central da mama.
3. Descer por uma grande distância na MLO, a lesão provavelmente reside na parte medial da mama na incidência CC (ver Fig. 22.18D–F).

   Se uma lesão começar no centro da mama na imagem lateral reta (Fig. 22.19A) *e*:

4. Subir na incidência MLO, ela será encontrada na parte lateral da mama na CC.
5. Permanecer no centro na MLO, ela provavelmente reside na parte central da mama.
6. Descer na MLO, ela provavelmente está na parte medial da mama na incidência CC.

Se uma lesão começar na base da mama na imagem lateral reta (Fig. 22.19B) *e*:

1. Permanecer na base ou descer mais na MLO, ela será encontrada na parte medial da mama na incidência CC.
2. Subir por uma curta distância na MLO, ela provavelmente está na parte central da mama.
3. Subir por uma longa distância na MLO, ela provavelmente reside na parte lateral da mama na incidência CC.

Lesões Vistas Apenas na Incidência CC

A triangulação de lesões encontradas somente na incidência CC pode ser avaliada por meio de incidências roladas. Monitorando-se a direção em que a mama é rolada, a localização da lesão se torna evidente. A relação é simples. Se o topo da mama for rolado lateralmente e a lesão se mover lateralmente, ela está no topo da mama (Fig. 22.20A). Se se mover medialmente, está na base da mama (ver Fig. 22.20B). Por outro lado, se o topo da mama for rolado medialmente e a lesão se mover medialmente, ela está no topo da mama (ver Fig. 22.20C). Se se mover lateralmente, está na base da mama (ver Fig. 22.20D). Se o topo da mama for rolado para trás em direção à parede torácica e a lesão se mover para trás, ela está no topo da mama. Por outro lado, se o topo da mama for deslocado para trás e a lesão se mover para a frente, ela está na base da mama.

Uso de Ultra-sonografia para Triangular uma Massa

Massas e até mesmo lesões altamente calcificadas podem ser localizadas por meio do ultra-som. Caso se demonstre que uma lesão é real mas sua localização exata permanece duvidosa, o ultra-som do volume tecidual que se espera conter a lesão pode definir sua localização tridimensional se não houver excesso de estruturas contíguas confundindo a imagem (Fig. 22.21). Para confirmar que aquilo que é visto no ultra-som é coerente com o que é visto na mamografia, pode-se introduzir uma agulha até a lesão sob orientação ultra-sonográfica e, então, repetir a mamografia para demonstrar que a agulha está atravessando a lesão.

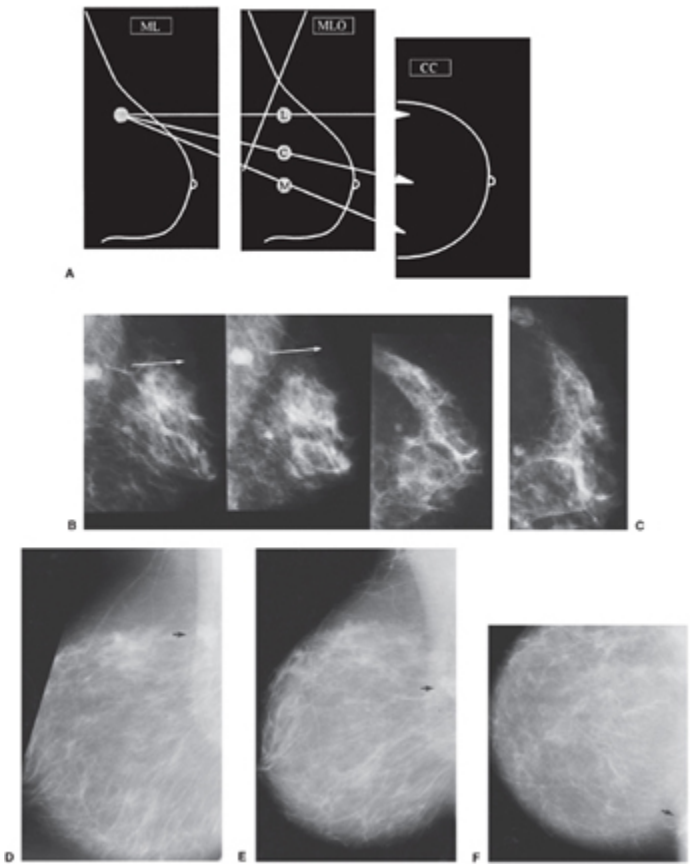

Fig. 22.18 Uma linha desenhada desde a lesão na incidência mediolateral (ML) até sua localização na incidência MLO apontará para a parte da mama onde ela será encontrada na incidência CC. Este diagrama (A) representa uma lesão situada em posição alta na mama na incidência ML. Nesta paciente, encontrou-se uma massa na incidência MLO mas não na CC. Obteve-se a imagem lateral reta, que revelou a massa. Mediante disposição da imagem lateral reta seguida pela MLO e pela CC (mantendo-se os mamilos alinhados) (B), uma linha através da lesão nas duas incidências laterais aponta para a parte lateral da mama na incidência CC. A localização da mama na parte lateral foi confirmada pela imagem CC exagerada lateralmente (C). A segunda massa menor no centro da mama está alinhada nas três imagens. Neste segundo caso, a disposição das imagens ML (D), MLO (E) e CC (F) gera uma linha que conecta a lesão (seta) na ML e corta a lesão na MLO (seta), apontando para a localização do câncer invasivo medialmente (seta) na CC (F).

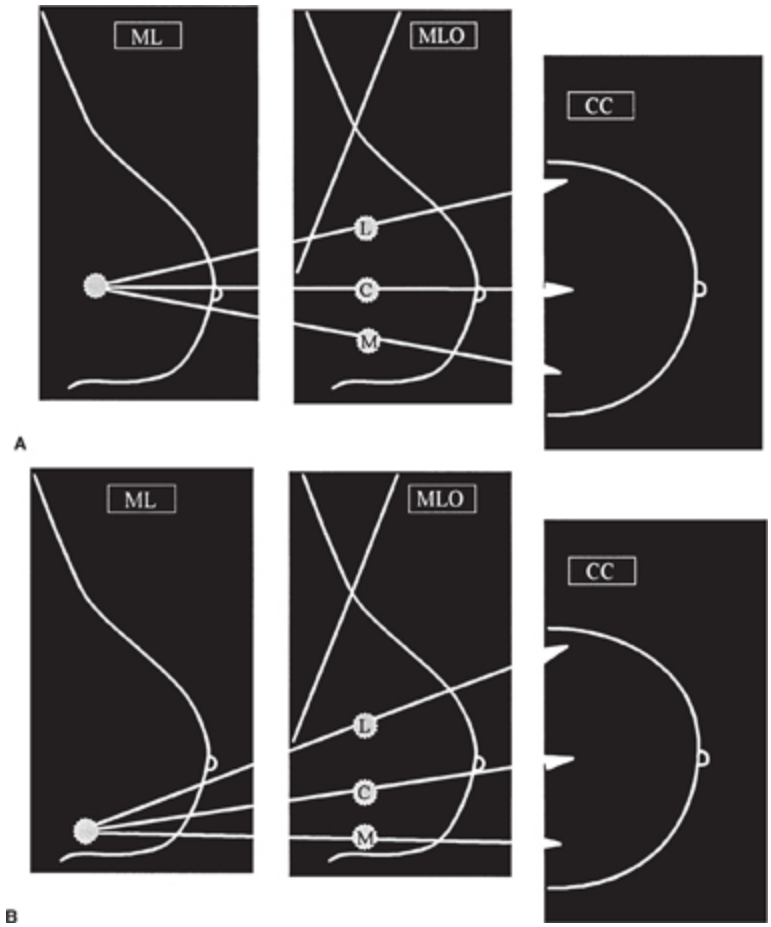

Fig. 22.19 (A) Movimento de uma lesão que começa no meio da mama na incidência mediolateral (ML). (B) Localização de uma lesão que é encontrada na parte inferior da mama na incidência ML.

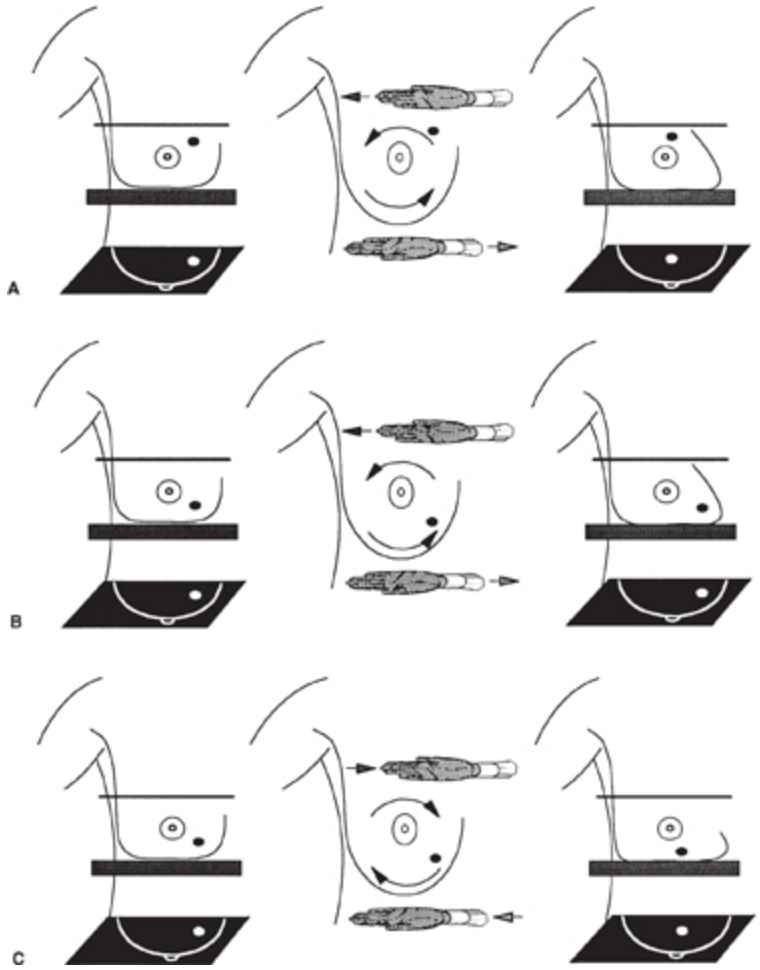
A
B
C

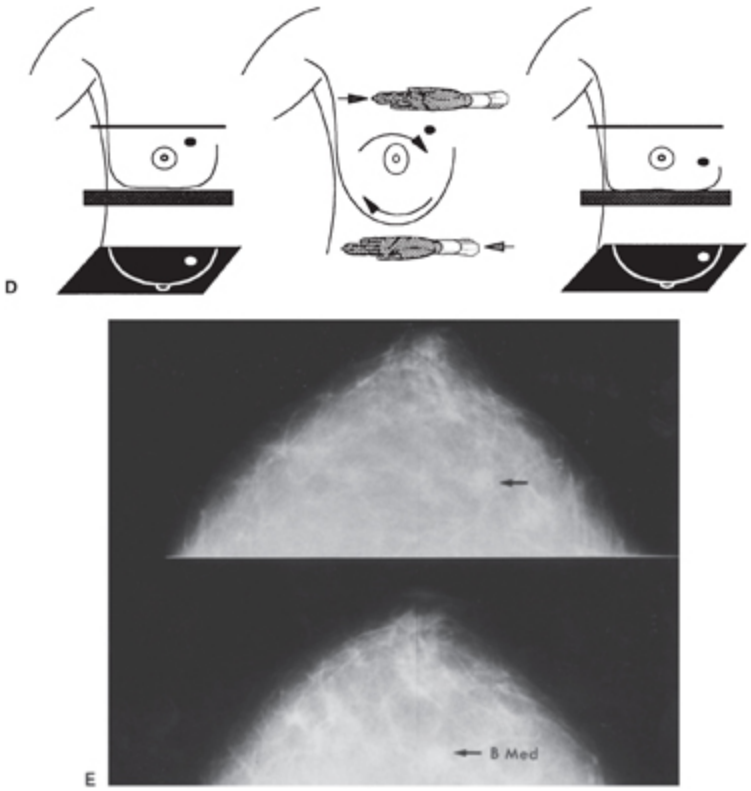

Fig. 22.20 Podem-se usar incidências roladas para determinar a localização de uma lesão vista apenas na incidência CC. Se o topo da mama for rolado lateralmente e a lesão se mover lateralmente (A), ela está no topo da mama. Essa imagem é rotulada “CC RL”, de “incidência craniocaudal com topo rolado lateralmente”. Se estiver na base da mama, a lesão se deslocará medialmente quando o topo da mama se mover lateralmente (B). Se o topo da mama for rolado medialmente (CC RM), uma lesão no topo se moverá medialmente (C) e uma na base se deslocará lateralmente (D). Nesta paciente (E), observou-se uma massa na incidência CC (imagem superior) mas não na MLO. A incidência CC foi reposicionada, com o topo rolado lateralmente e a mama recomprimida. A lesão moveu-se medialmente (imagem inferior) e, por conseguinte, estava na base da mama.

Tomografia Computadorizada

Quando incidências mamográficas adicionais ou o ultra-som não conseguem triangular a localização de uma lesão, a TC pode ser muito proveitosa para delinear lesões em termos tridimensionais (Fig. 22.22).

A paciente é posicionada no tomógrafo em decúbito dorsal com os braços estendidos e as mãos postas confortavelmente atrás da cabeça. As mamas devem permanecer na posição mais simétrica possível. A paciente

deve ser rolada até que os complexos mamilo-areolares estejam na mesma altura acima da mesa e no mesmo plano de corte (Fig. 22.23) a fim de tentar garantir que os mesmos volumes teciduais estejam posicionados simetricamente. Em geral, lesões significativas são visíveis como áreas de atenuação assimétrica. A detecção de simetria e assimetria exige posicionamento simétrico das mamas dentro do *gantry*, e portanto atenção ao posicionamento inicial facilita o exame.

A paciente deve ser instruída a não realizar incursões respiratórias profundas. Respiração superficial deve ser incentivada para evitar deslocamentos das mamas pelos movimentos torácicos. Em geral, a área em questão terá sido delineada na parte superior, média ou inferior da mama, e por conseguinte a imagem da TC pode ser limitada a uma dessas áreas.

Imagens iniciais são obtidas por meio de cortes contíguos com 1 cm de espessura. Analisa-se a simetria das mamas em cada corte. Quando a área de preocupação é identificada, cortes mais finos são úteis para refinar a imagem e essenciais à localização pré-operatória precisa.

TC com Contraste

A exemplo do gadolínio na RM, cânceres captam contraste iodado administrado por via intravenosa. Isto ajuda a definir a localização de uma lesão (Fig. 22.24). Pode-se utilizar TC para posicionar agulhas com fins de localização e biopsia (ver Localização com Agulha na TC).

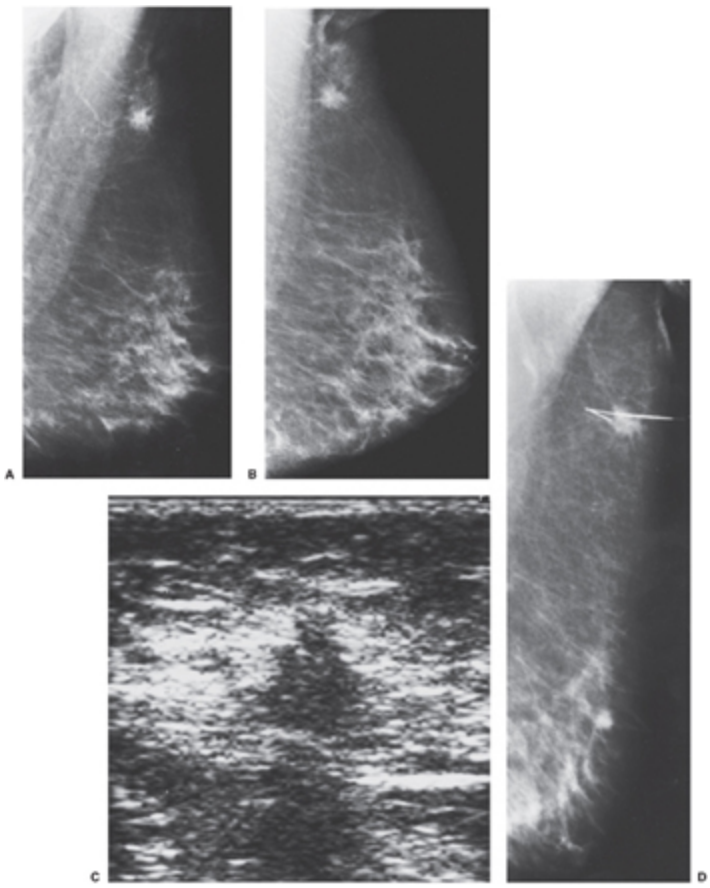

Fig. 22.21 Pode-se usar o ultra-som para triangular lesões vistas em apenas uma incidência. Neste caso, há uma massa muito suspeita na incidência MLO (A). A massa não era visível na incidência CC, mas ocupava uma posição alta na mama na incidência mediolateral (ML) (B). Como a lesão subiu entre as incidências ML e MLO, ela deve estar na parte lateral da mama. O ultra-som do quadrante superior externo da mama direita revelou uma massa hipoecóica triangular muito suspeita com sombra acústica posterior (C) no prolongamento axilar da mama direita. Sob orientação ultra-sonográfica, introduziu-se um fio em gancho na massa e confirmou-se sua equivalência com a lesão detectada por mamografia em uma incidência para prolongamento axilar, que demonstrou o fio na lesão (D).

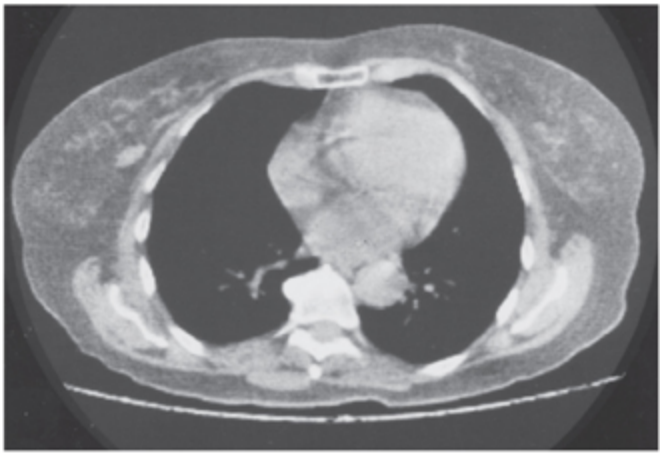

Fig. 22.22 Pode-se utilizar TC para triangular uma lesão que seja difícil de localizar por mamografia ou ultra-som. A lesão na mama direita é óbvia porque é circundada por gordura.

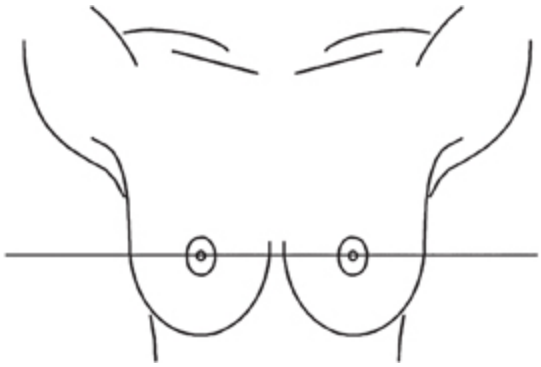

Fig. 22.23 A paciente deve ser posicionada de modo que as mamas permaneçam simétricas no tomógrafo, com os mamilos no mesmo plano de corte.

IMPLANTES

Implantes representam um problema para o diagnóstico por imagem da mama, pois podem impedir a visualização ideal dos tecidos. Se houver suspeita de uma lesão, as mesmas manobras descritas previamente podem ser empregadas juntamente com as incidências com deslocamento do implante. Incidências com compressão focal e magnificação são possíveis. Se a lesão for oculta pelo implante em todas as incidências exceto uma, o ultra-som ajuda a orientar a localização 3D, a avaliação, a localização para biopsia com agulha e a excisão de massas.

Biopsias convencionais, estereotáxicas e guiadas por ultra-som podem ser realizadas mediante posicionamento da agulha paralela a uma tangente com a superfície do implante. Ao deslocar o implante, pode-se realizar a localização padrão com agulha usando-se uma placa de compressão fenestrada (2). Se o implante constituir um obstáculo, realiza-se o posicionamento da agulha com o auxílio de ultra-som ou da técnica de paralaxe descrita. Alguns radiologistas empregam dispositivos estereotáxicos para executar esses procedimentos com o implante deslocado para fora do campo de visão.

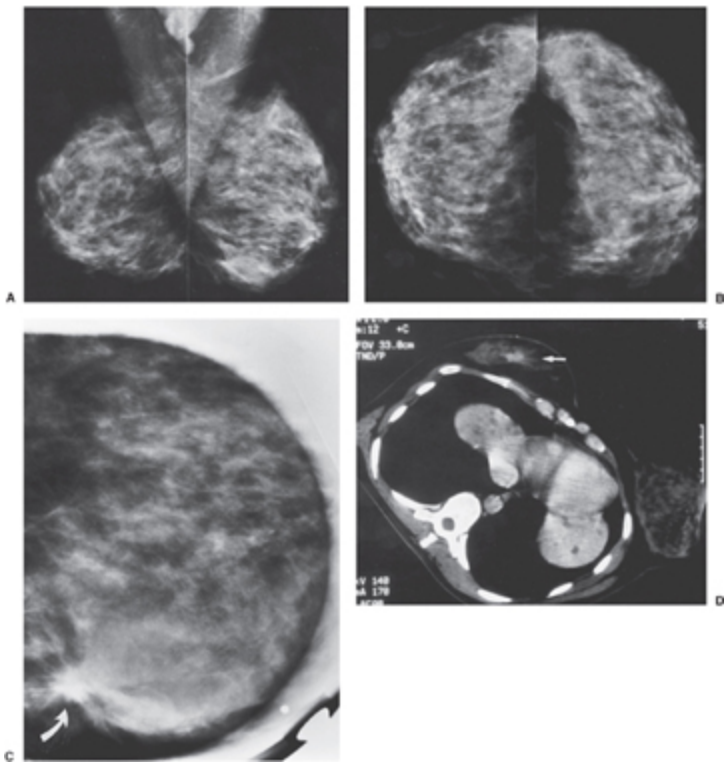

Fig. 22.24 TC com contraste pode ser útil. Esta paciente apresentou-se com espessamento vago na parte inferior da mama direita. As incidências MLO (A) e CC (B) mostram assimetria inespecífica. Porém compressão focal na incidência lateral demonstrou uma massa espiculada pequena (C). A lesão não era evidente em nenhuma outra incidência, nem era claramente visível no ultra-som. A TC (D) revelou-a facilmente como uma lesão captante (seta). Realizou-se localização com agulha por meio de TC e diagnosticou-se carcinoma ductal invasivo de 8 mm.

SEJA CRIATIVO

Quando surgem problemas, muitas vezes é oportuno “pensar criativamente” para tentar resolvê-los. Usa-se uma mamografia lateral com magnificação para avaliar calcificações a fim de esclarecer se elas se estão sedimentando na parte inferior de um cisto (leite de cálcio). Em alguns casos, não está claro se as calcificações estão de fato se movendo dentro dos cistos e portanto são leite de cálcio benigno. Anos atrás, decidimos tentar obter imagens da mama com a paciente inclinada para a frente em ângulo reto, de modo que a mama ficasse pendente. Então, posicionamos a paciente com a parede torácica apoiada contra o lado do *bucky* onde o filme é colocado na bandeja. Na presença de leite de cálcio, as calcificações se deslocam para a parte pendente (anterior) do cisto, e define-se o diagnóstico benigno (7).

MAMOGRAFIA COM MAGNIFICAÇÃO

Teoricamente, a mamografia com magnificação oferece aumento absoluto da resolução. Isto é mais verdadeiro para a mamografia digital, cuja resolução espacial é limitada pelo tamanho do pixel. Nas imagens obtidas com filme/écran, a imagem melhora principalmente graças à maior relação sinal/ruído. A magnificação é oportuna quando essa melhora puder auxiliar o diagnóstico e o tratamento. A magnificação é valiosa na análise da morfologia e da distribuição de calcificações (Fig. 22.25) e das margens das lesões. Em razão das exposições mais longas necessárias, a qualidade da imagem com magnificação pode ser comprometida por movimento. Se parecer que as calcificações desapareceram na imagem sob magnificação, a causa provável é movimento.

Problema: A massa circunscrita solitária. Mamografia de magnificação é útil na avaliação de massas circunscritas para garantir que suas margens são de fato bem definidas. Se a lesão for redonda ou oval e tiver margens bem nítidas em mais de 75% da sua borda na magnificação em duas incidências, a probabilidade de câncer é menor que 5%, independentemente de seu tamanho.

Problema: A densidade assimétrica focal. Uma densidade assimétrica focal pode representar apenas uma ilha de tecido mamário. Com freqüência, determina-se isto analisando-se as incidências mamográficas padrões. Se houver alguma sugestão de que a assimetria representa uma massa, incidências com magnificação ajudam na avaliação. Em geral, se houver gordura dentro da lesão, ela não representa câncer (cuidado: estruturas superpostas podem dar a impressão de gordura no seu interior). Existem cânceres raros que se apresentam como massas irregulares e maldefinidas que se infiltram de maneira descontínua e são entremeadas com gordura.

Problema: Calcificações podem estar na pele. Em ocasiões raras, calcificações na pele simulam uma lesão intramamária suspeita (Fig. 22.26) (8). Isto pode ser reconhecido ao se levar em conta que a mama é um órgão esférico, e, como somente uma parte muito pequena da pele é vista de maneira tangencial, quando a mama é comprimida em qualquer incidência, depósitos na sua superfície podem projetar-se como se estivessem dentro da mama (Fig. 22.27). A maioria das calcificações e lesões cutâneas é facilmente identificada por sua morfologia, mas, se isto não for evidente, pode-se confirmar a localização de uma lesão na pele.

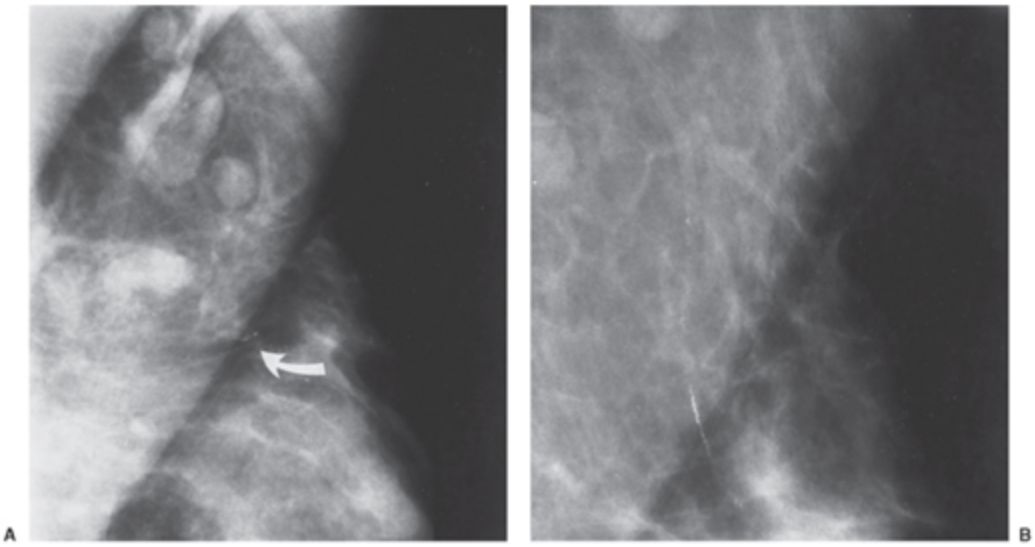

Fig. 22.25 Magnificação é valiosa para análise da morfologia de calcificações. Essas calcificações (seta) pareceram ser heterogêneas, finas e em distribuição linear (A). A magnificação mostra que elas estão na parede de uma estrutura tubular (B) e são depósitos vasculares benignos.

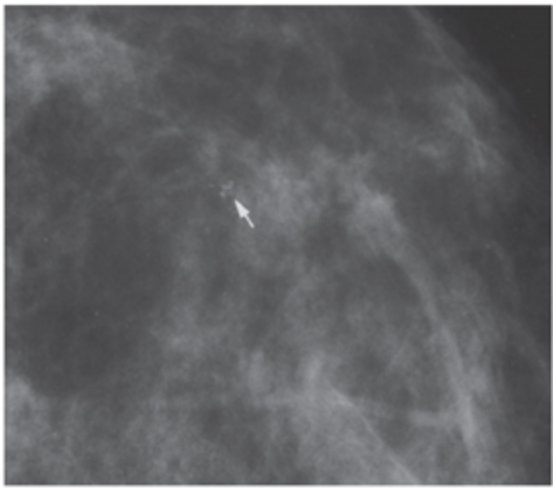

Fig. 22.26 Calcificações na pele podem projetar-se como depósitos intramamários. Essas calcificações de aspecto pleomorfo (seta) foram comprovadas como depósitos benignos da pele.

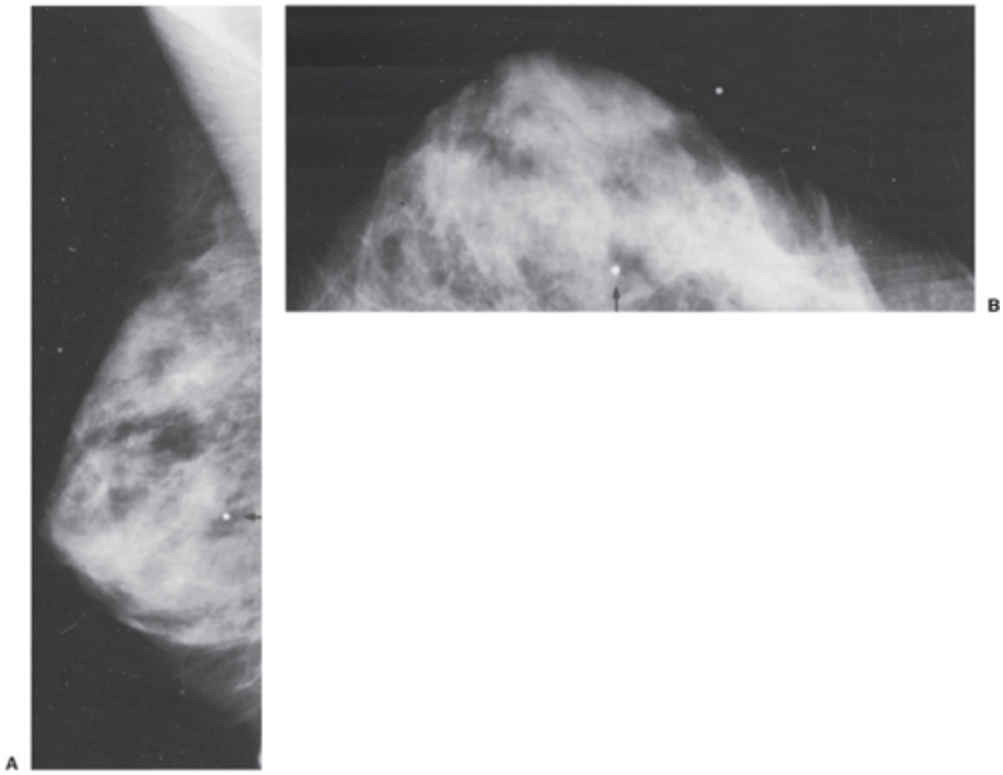

Fig. 22.27 Como apenas duas tangentes estreitas de pele são visualizadas nas duas incidências, a maioria dos depósitos na (ou sobre a) pele projeta-se na mama. Este marcador (seta) foi colocado sobre uma lesão cutânea. Está claramente na pele, mas se projeta no centro dos tecidos mamários nas incidências MLO (A) e CC (B).

Por meio de mamografia, determina-se a superfície cutânea suspeita a partir da proximidade da lesão para a superfície medial, lateral, inferior ou superior da mama. A paciente é posicionada no mamógrafo usando-se uma placa de compressão fenestrada semelhante àquela utilizada para localização com agulha. A janela deve abranger a área da pele em que se espera encontrar as calcificações. É muito importante que a superfície cutânea apropriada esteja na janela. Fixa-se um marcador radiopaco pequeno à pele no local suspeito das calcificações (Fig. 22.28). A localização é confirmada por mamografia. Pode-se ver a importância da inclusão da superfície apropriada na janela se, por exemplo, um marcador for fixado no topo da mama. Na incidência mamográfica, parecerá que o marcador está sobre calcificações, ainda que essas na verdade se situem na parte inferior da mama, e as incidências tangenciais serão enganosas se o marcador estiver na superfície cutânea errada.

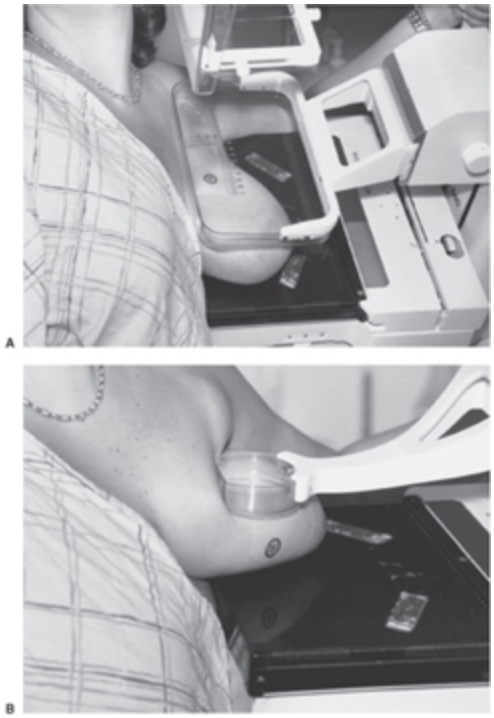

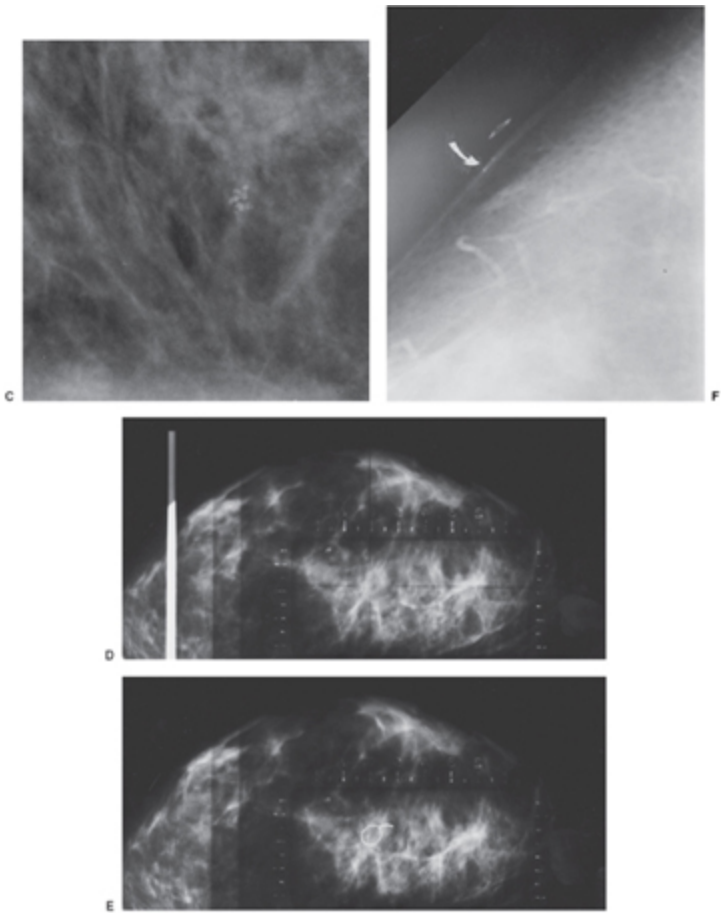

Fig. 22.28 Localização cutânea. Para provar que calcificações estão na pele e não têm importância, a mama é posicionada no mamógrafo usando-se um sistema de compressão fenestrado, com a superfície cutânea que se acredita conter as calcificações na janela do sistema de compressão (A). Um marcador é fixado à pele nesse local usando-se um filme topográfico e as linhas de localização para definir as coordenadas das calcificações. A tecnóloga deve ter em mente que o marcador pode aparecer sobre as calcificações na mamografia mas na verdade estar no lado exatamente oposto da mama. O marcador deve ser fixado à superfície cutânea que contenha as calcificações. Esse marcador permite que a incidência tangencial (B) confirme que a lesão representa depósitos cutâneos benignos. Neste caso, calcificações foram consideradas preocupantes em outro serviço mamográfico (C). A mama foi comprimida com a placa de compressão fenestrada, e um marcador colocado sobre as calcificações utilizando-se as coordenadas extraídas de um filme topográfico (D). A proximidade do marcador com as calcificações foi confirmada (E) e, então, uma imagem foi obtida com kVp baixo (para visualizar a pele) de maneira tangencial ao marcador (F). As calcificações são visíveis na pele (seta) e não têm importância.

Depois que o marcador estiver na posição certa, a paciente é removida do sistema de compressão. Então, posiciona-se a mama de modo que o

feixe de raios X seja tangencial à superfície cutânea embaixo do marcador. A pele imediatamente embaixo do marcador será vista de lado, e, se calcificações estiverem presentes na pele, sua localização será confirmada ou será demonstrado que elas residem no tecido mamário (Fig. 22.29). Depósitos cutâneos jamais são malignos e não precisam de biopsia.

Lesões cutâneas elevadas podem projetar-se como se estivessem dentro da mama. Previne-se confusão fixando-se um pequeno marcador radiopaco à lesão cutânea (Fig. 22.30). Mamografia repetida confirmará a correspondência entre o marcador e a lesão. Pode-se obter uma incidência tangencial para corroborar isso ainda mais, se necessário.

SEQÜÊNCIA DE IMAGENS

À medida que aumentou o número de tecnologias que podem ser usadas para avaliar a mama, surgiu uma confusão em torno de "qual deve ser o próximo exame". Considero esta afirmação especialmente válida para médicos que encaminham as pacientes, os quais freqüentemente se confundem com os exames que devem ser solicitados. Os algoritmos descritos adiante resumem os princípios básicos do diagnóstico por imagem da mama (Fig. 22.31).

Fig. 22.29 Neste caso, uma imagem tangencial mostrou que as calcificações não estavam na pele. O marcador cutâneo está distante das calcificações (seta). Uma biopsia revelou carcinoma ductal in situ.

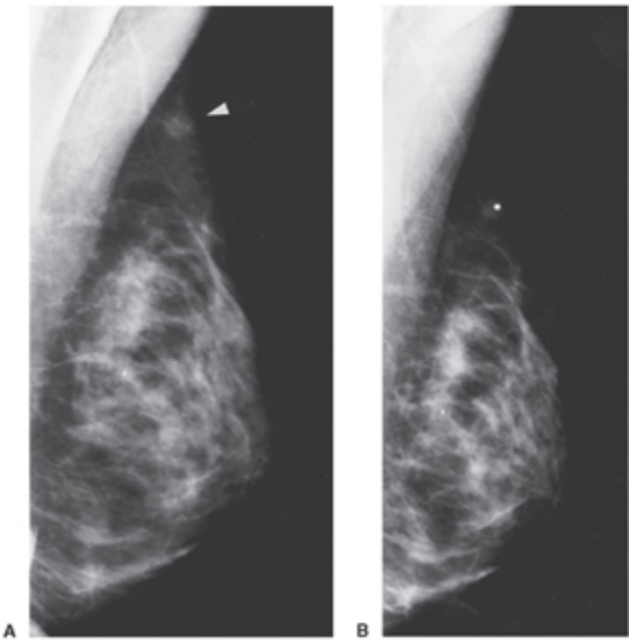

Fig. 22.30 No exame inicial, havia sugestão de uma massa no quadrante superior externo na incidência MLO (A). A inspeção da pele da paciente revelou uma lesão cutânea elevada. Fixou-se um marcador a ela (B), confirmando que a densidade na mamografia era a lesão cutânea benigna, e nenhuma avaliação adicional foi necessária.

Fig. 22.31 Estes algoritmos demonstram a conduta básica diante de achados na triagem (A) e para mulheres com uma anormalidade clinicamente evidente (B).

Mamografia é o único exame de triagem que se mostrou capaz, em estudos devidamente realizados, de reduzir a taxa de mortalidade do câncer de mama. Alguns preconizam triagem de mulheres com mamas densas pela ultra-sonografia. Existem cânceres que são detectados pelo ultra-som e não são visíveis na mamografia, porém a importância da detecção desses cânceres não foi determinada, e não existem evidências de que a triagem com ultra-som mamário reduzirá o número de mortes por câncer de mama. Até que se obtenha essa comprovação, a ultra-sonografia não deve ser usada fora de estudos clínicos para triagem de câncer de mama. RM é outro exame que pode detectar cânceres de mama que são inaparentes na mamografia. Isto foi demonstrado em mulheres que estavam sob alto risco. Contudo, não há prova de que detecção antecipada desses cânceres traga

algum benefício. Assim como o ultra-som, a taxa de falso-positivos da RM é alta, e portanto a probabilidade de “dano” é alta. Em conseqüência, também não se deve usá-la para triagem fora de estudos clínicos até que a sua eficácia seja demonstrada em estudos adequadamente conduzidos.

Para todas as mulheres com idade a partir de 40 anos, recomenda-se mamografia anual para triagem de câncer de mama. Se um problema for encontrado na triagem, pode-se indicar avaliação mamográfica adicional para:

1. Determinar se o achado é real
2. Determinar a localização de um achado
3. Analisar o formato e a margem de uma possível massa
4. Analisar a morfologia das calcificações
5. Analisar a importância de uma possível distorção da arquitetura
6. Determinar se uma biopsia está indicada

Quando a triagem detecta uma massa, emprega-se o ultra-som para definir se ela é cística ou sólida e, caso uma biopsia esteja indicada, se esse procedimento pode ser realizado sob orientação ultra-sonográfica.

O radiologista pode solicitar RM se houver chance do exame ajudar a resolver o problema. Como possui uma taxa de falso-positivos muito alta que poderia desencadear exames adicionais desnecessários, RM não deve se solicitada pelo médico que encaminha a paciente sem discutir o caso com o radiologista.

AVALIAÇÃO POR IMAGEM DE MULHERES COM SINAIS OU SINTOMAS DE POSSÍVEL CÂNCER DE MAMA

A avaliação de mulheres que apresentam um nódulo, espessamento, dor atípica focal, alterações mamilares ou cutâneas ou descarga mamilar pode ser dividida de acordo com a idade.

Em geral, se avaliação por imagem for indicada para mulheres de até 29 anos de idade, a maior parte da avaliação pode ser realizada por ultra-som,

com a rara exceção de uma possível mamografia limitada para uma paciente com descarga mamilar, pois o ultra-som não tem valor comprovado na avaliação dessa queixa isolada. Em geral, mulheres abaixo de 30 anos de idade que se apresentam com uma massa palpável quase sempre têm um fibroadenoma. Cistos nessa faixa etária são raros, respondendo por apenas 3% das massas palpáveis que encontramos em mulheres com idade inferior a 30 anos. O ultra-som pode confirmar a presença de uma massa real e pode ser usado para orientar uma biopsia de fragmento a fim de demonstrar o diagnóstico.

Para toda mulher com idade a partir de 30 anos que se apresenta com uma anormalidade clínica, a maioria dos radiologistas começaria com uma mamografia para avaliar o nódulo ou espessamento, mas também como triagem do tecido mamário restante à procura de evidências de câncer oculto. Essa conduta baseia-se totalmente em dados empíricos, uma vez que nenhum dos estudos de triagem incluiu mulheres abaixo de 39 anos. Ultra-sonografia também é realizada para avaliar a razão específica do encaminhamento. Cistos tornam-se cada vez mais comuns com o aumento da idade. Se a paciente tiver um cisto simples, nenhuma intervenção adicional é necessária. Se a lesão parecer representar um possível cisto complicado, realizamos uma aspiração guiada por exame de imagem para confirmar a impressão e, caso não resolvamos a lesão por aspiração, biopsia de fragmento. Geralmente recomendamos biopsia de fragmento orientada por ultra-som para todas as massas sólidas em mulheres com idade igual ou superior 30 anos.

APLICAÇÃO DA RM RM É A MELHOR TÉCNICA PARA AVALIAR RUPTURA DE IMPLANTES

Conforme mencionado, embora muitos profissionais estejam usando RM na triagem de mulheres de alto risco, não existe prova de que isto seja benéfico. Uma aplicação válida da RM é na investigação de mulheres com

implantes mamários sob suspeita de uma possível ruptura do implante. RM é a melhor forma de determinar se o implante se rompeu.

A Pesquisa de um Tumor Primário

Infelizmente, algumas mulheres às vezes se apresentam com doença metastática em um linfonodo axilar ou em outros órgãos, levantando a suspeita de que o câncer se originou na mama. Se a mamografia e o exame clínico não identificarem o tumor primário, RM da mama às vezes o localiza (9,10).

O Uso de RM para Avaliar a Extensão de um Câncer Pode Ser Mais Maléfico do que Benéfico

Diversos estudos mostraram que a RM é capaz de encontrar focos adicionais não suspeitos de câncer em outras áreas da mama que contêm um câncer conhecido. Superficialmente, pode parecer que este achado é importante, pois mulheres com doença mais extensa do que a mamografia ou o exame clínico evidencia podem ter maior chance de recorrência e, portanto, seu tratamento mais apropriado poderia ser mastectomia. Contudo, existe um problema ainda não abordado por muitos dos que incentivam a aplicação de RM para localizar outros focos de câncer. O tratamento moderno baseado em nodulectomia com margens livres seguida por radioterapia e muitas vezes quimioterapia tornou-se extremamente bem-sucedido na eliminação quase completa de recorrências na mama ipsilateral. No Massachusetts General Hospital, a taxa de recorrência em mulheres tratadas com nodulectomia (com margens negativas) e irradiação situa-se abaixo de 2% após 10 anos. Esse sucesso foi alcançado na era *antes* do uso de RM para avaliar a extensão do câncer. Tais resultados parecem mostrar que o tratamento pode estar muito bem “esterilizando” os demais focos insuspeitos. Sem saber a verdadeira importância de detectar outros focos por meio de RM, poderemos converter mulheres que estariam bem servidas por nodulectomia mais radioterapia em mastectomias com base na RM

(11,12) sem saber se isso de fato é necessário. Seria lamentável reverter décadas de esforço para reduzir a necessidade de remover a mama simplesmente porque temos um exame de imagem mais sensível, quando realmente não sabemos se a maior sensibilidade é benéfica ou prejudicial.

RM para Ajudar a Solucionar Problemas

A RM pode ser um exame de imagem da mama muito proveitoso quando o radiologista está diante de um problema que não pode ser resolvido com incidências mamográficas adicionais ou pelo ultra-som. Porém é difícil definir essa aplicação da RM, uma vez que tal situação é quase individual. É melhor deixar a indicação da RM da mama para o radiologista, que decidirá se as informações adicionais beneficiarão a paciente.

RM para Monitorar Quimioterapia Neoadjuvante

A quimioterapia tem sido cada vez mais usada antes de excisão do tumor primário da mama. Essa conduta começou como uma forma de reduzir o tamanho de cânceres grandes, o que permitia o emprego de nodulectomia e conservação da mama, evitando mastectomia. Há também a possibilidade de que, mediante monitoração da resposta do tumor na mama a quimioterapia, pode-se ajustá-la com maior precisão, e, se o tumor não estiver respondendo, a troca por um esquema diferente pode ser mais bem-sucedida. Não existem estudos de acompanhamento de longo prazo acerca de qual exame de imagem tem maior acurácia para medir a resposta tumoral a longo prazo, mas RM parece ser o melhor exame de imagem para monitorar resposta a curto prazo (13). É provável que, se um tumor for bem visto na mamografia, a resposta do tumor ao tratamento se refletirá em alterações mamográficas, e, de modo semelhante, se o tumor for bem visto no ultra-som, este exame poderá ser a melhor maneira de avaliar resposta ao tratamento, porém a RM parece ser o método de imagem mais adequado para essa monitoração.

REFERÊNCIAS

1. Sickles EA, Weber WN, Galvin HB, et al. Baseline screening mammography: one vs. two views per breast. AJR Am J Roentgenol 1986;147:1149-1150.
2. Wald NJ, Murphy P, Major P, et al. UKCCCR multicentre randomised controlled trial of one and two view mammography in breast câncer screening. Br Med J 1995;311:1189-1193.
3. Folio LR, Bennett CA. Nipple arc localization. Appl Radiol 1994; (December): 17-19.
4. Swann CA, Kopans DB, McCarthy KA, et al. Practical solutions to problems of triangulation and preoperative localization of breast lesions. Radiology 1987;163:577-579.
5. Sickles EA. Practical solutions to common mammographie problems: tailoring the examination. AJR Am J Roentgenol 1988,151: 31-39.
6. Robertson CL, Kopans DB, McCarthy KA, et al. Nonpalpable lesions in the augmented breast: preoperative localization. Radiology 1989;173:873-874.
7. Moy L, Slanetz PJ, Yeh ED, et al. The pendent view: an additional projection to confirm the diagnosis of milk of calcium. AJR Am J Roentgenol 2001;177(1):173-175.
8. Kopans DB, Meyer JE, Homer MJ, et al. Dermal deposits mistaken for breast calcifications. Radiology 1983;149:592.
9. Morris EA, Schwartz LH, Dershaw DD, et al. MR imaging of the breast in patients with occult primary breast carcinoma. Radiology 1997;205:437-440.
10. Stomper PC, Waddell BE, Edge SB, et al. Breast MRI in the evaluation of patients with occult primary breast carcinoma. Breast J 1999;5:230-234.
11. Bedrosian I, Mick R, Orel SG, et al. Changes in the surgical management of patients with breast carcinoma based on preoperative magnetic resonance imaging. Cancer 2003;98:468-473.
12. Lee JM, Orel SG, Czerniecki BJ, et al. MRI before reexcision surgery in patients with breast câncer. AJR Am J Roentgenol 2004; 182: 473-480.
13. Yeh E, Slanetz P, Kopans DB, et al. Prospective comparison of mammography, sonography, and MRI in patients undergoing neoadjuvant chemotherapy for palpable breast câncer. Am J Roentgenol 2005;184:868-877.

OceanofPDF.com

Correlação Histológica, Patológica e Radiológica

23

O câncer é, sem dúvida, o processo patológico mais importante que acomete a mama. Seu diagnóstico precoce é a razão fundamental para se obter exames de imagem da mama. Outras anormalidades que ocorrem na mama são importantes principalmente porque preocupam a paciente ou seu médico e devem ser diferenciadas de câncer. De menor importância clínica, porém de grande valor em potencial, tem sido o esforço por pesquisadores de predizer quais mulheres têm maior probabilidade de desenvolver câncer de mama, mediante identificação de alterações histológicas que possam indicar risco mais alto de câncer subseqüente. Esse esforço tem sido complicado pela dificuldade em distinguir processos patológicos da ampla variedade de processos fisiológicos que podem ocorrer. Até mesmo a distinção entre hiperplasia atípica benigna e carcinoma ductal *in situ* (CDIS) freqüentemente é debatida.

Decerto, um dos principais objetivos do diagnóstico por imagem é a capacidade de diferenciar entre lesões benignas e malignas de maneira não-invasiva. Esse provavelmente será um objetivo inalcançável até que se disponha de sondas moleculares que possam ser usadas juntamente com exames de imagem. O que freqüentemente esquecemos é que as células do câncer de mama são simples modificações de células normais que funcionam anormalmente. Nem mesmo patologistas conseguem predizer sempre como as células se comportarão, ainda que as examinem individualmente. A menos que o fenótipo da célula reflita seu genótipo (que determina sua capacidade), até mesmo inspeção direta da célula pode não

ser informativa. O conhecimento dos genes da célula nem sempre é preditivo. A expressão gênica é um componente importante do prognóstico, e por fim a resposta do hospedeiro ao tumor é mais uma variável.

O objetivo deste capítulo é fornecer uma introdução ao estado atual do conhecimento dos processos patológicos que ocorrem na mama e seus achados nos exames de imagem. Embora a capacidade de visualizar alterações teciduais mude, os processos propriamente ditos não mudam, e muitas observações do passado continuam válidas.

A MAMA NORMAL

Há uma carência de compreensão clara do que constitui a mama normal, e isto tem sido refletido na terminologia muitas vezes insatisfatória que foi cunhada para descrever diversas alterações provavelmente fisiológicas que ocorrem como parte de um espectro de variação normal. Termos como mastopatia, mastite cística, displasia e o abrangente doença fibrocística indicam falta de conhecimento de onde a fisiologia normal termina e a patologia verdadeira começa.

Diagnóstico por Imagem e o Ciclo Menstrual

Em termos celulares, a mama é um órgão dinâmico que está mudando continuamente com a flutuação cíclica de hormônios, causando proliferação celular (particularmente na unidade ductolobular terminal [UDLT]) seguida por apoptose (morte celular programada), sendo o processo repetido ciclo após ciclo. Essas alterações primariamente microscópicas jamais foram demonstradas pela mamografia. Dados de ressonância magnética (RM), com o auxílio de gadolínio para aumentar a visibilidade da vasculatura, demonstram que tecidos normais podem ter maior captação de contraste nas fases finais do ciclo menstrual, supostamente refletindo hiperemia (1–3). A percentagem de água na mama também aumenta na fase lútea (segunda

metade) do ciclo. As alterações fisiológicas refletem-se clinicamente em muitas mulheres por meio de dor e tumefação cíclicas.

A mama também é um órgão heterogêneo. Complicando ainda mais a análise da mama, há a resposta variável como órgão-alvo de seus constituintes celulares. Alguns tecidos são extremamente sensíveis a flutuações hormonais, enquanto outros não parecem ser afetados. Isto é verdade até dentro de uma mesma mama. Essa resposta heterogênea pode resultar em nódulos clinicamente evidentes que refletem apenas a estimulação desproporcional de um volume de tecido mamário, gerando uma proeminência que distingue o volume tecidual em questão dos tecidos circundantes menos afetados. Tais nódulos fisiológicos geralmente mudam com o ciclo menstrual.

Alterações Involutivas

Histologicamente, a mama involui com a idade. As variações periódicas descritas acima se superpõem às alterações involutivas a longo prazo. Há uma grande dose de desinformação acerca da involução dos tecidos fibroglandulares e sua substituição por gordura. Não existe uma seqüência uniforme. Em diferentes mulheres, ocorre em graus diferentes e em idades distintas. O processo de involução raramente é óbvio na mamografia, porém às vezes a substituição dos elementos fibroglandulares por gordura é relativamente marcante. Os dados disponíveis sugerem que alguns dos padrões densos estão associados a tecidos glandulares ativos, porém acredito que a maior parte da atenuação do tecido mamário advém de tecido conjuntivo fibroso.

Histologicamente, a involução resulta na substituição das estruturas fibroglandulares por gordura, mas não está claro que haja qualquer redução do número de lóbulos em mulheres com padrões mamários adiposos na mamografia em comparação com aquelas que possuem padrões densos. Padrões densos estão associados a mulheres mais jovens, enquanto uma percentagem mais alta de mulheres de mais idade apresenta padrões

adiposos, mas é raro encontrar uma mudança de padrão na mamografia de um ano para outro; muitas mulheres jovens (até mesmo abaixo de 40 anos) possuem tecidos mamários predominantemente adiposos, enquanto muitas mulheres de mais idade, até mesmo na oitava e nona décadas de vida, exibem padrões extremamente densos. Quando uma mudança de padrão é evidente na mamografia, o processo em geral é gradual e ocorre lentamente ao longo de vários anos. Uma mudança rápida geralmente decorre de ganho ou perda ponderal, porque a mama é um reservatório de gordura. Nossos próprios dados sugerem que há redução constante na percentagem de mulheres com tecido mamário denso na mamografia (a densidade mamária não possui nenhuma relação com a consistência do tecido mamário ao exame físico) que ocorre com o aumento da idade. Por volta de 45 anos de idade, a percentagem de mulheres cujo padrão mudou aumenta, e depois o ritmo de mudança diminui de novo em torno de 55 a 60 anos. Contudo, aos 65 anos, 45% das mulheres ainda apresentam padrões densos. Suspeito que a aceleração entre 45 e 60 anos de idade seja o componente de mudança que está relacionado com a menopausa. Em favor disso há o fato de que mulheres em uso de hormônios exógenos não sofrem a aceleração da mudança entre 45 e 60 anos. Porém elas mostram a mudança lenta e constante que parece advir do aumento da idade.

Um parâmetro que jamais foi cogitado em mudanças dos padrões teciduais é o peso do indivíduo. É possível que a alteração constante para padrões mais adiposos que acompanha o aumento da idade provenha de ganho de peso com a idade.

Prechtel (4) mostrou a mesma alteração progressiva na composição tecidual histologicamente. As estruturas de sustentação de colágeno da mama e os tecidos glandulares são gradualmente substituídos por gordura, a partir da segunda década de vida e avançando constantemente ao longo da vida. Para muitas mulheres, não ocorrem alterações no padrão tecidual da mama com a idade.

“Doença Fibrocística” e “Displasia Mamária”

A carência de definições uniformes de patologia serviu para aumentar a confusão. Mediante raciocínio circular, todo nódulo que surge e é excisado, seja lá por qual razão, torna-se por definição tecido anormal. Defrontados com essas biopsias, patologistas precisavam encontrar a patologia e, assim, criaram categorias “genéricas”. Os termos “doença fibrocística” e “displasia mamária” são usados para classificar variações histológicas que abrangem desde respostas fisiológicas normais a crescimento proliferativo pré-maligno verdadeiro.

Clínicos e radiologistas, na tentativa otimista de tranqüilizar-se de que seriam capazes de predizer a histopatologia com base no seu exame clínico da mama (ECM) e em mamografias, adotaram esses termos com pouca justificativa. Os dedos do examinador palpam heterogeneidades e elasticidade teciduais que com maior freqüência expressam as variações normais de um órgão heterogêneo. A mamografia reflete a atenuação dos raios X pelos tecidos, produzindo sombras que estão mais relacionadas com o conteúdo de água das estruturas do que com sua composição celular. Com a exceção do diagnóstico ultra-sonográfico de um cisto, a calcificação de um fibroadenoma involutivo ou as margens espiculadas de alguns cânceres, as técnicas radiológicas raramente são capazes de definir com precisão a histologia verdadeira, em razão dos achados superpostos de muitos processos. O normal e o neoplásico podem produzir alterações morfológicas idênticas, e, na maioria das vezes, deduzir a histologia específica a partir do exame físico ou de exames de imagem é adivinhação estatística.

Termos como “doença fibrocística” e “displasia” não devem ser usados porque estão comprometidos por baixa especificidade. Mais de 50% das mulheres têm um tecido mamário que satisfaz os critérios amplos desses termos (5). Dupont e Page (6) mostraram que somente a pequena subcategoria de histologias proliferativas e, em particular, as alterações proliferativas atípicas dentro da categoria de doença fibrocística encerram

risco mais alto de transformação maligna futura. O College of American Surgeons, em sua revisão e declaração de consenso de 1985 (7), desencorajou o uso do termo “doença fibrocística”, mas acrescentou: “Se usados, os termos ‘alterações fibrocísticas’ ou ‘estado fibrocístico’ são preferíveis.” Os autores delinearam as seguintes subcategorias e definiram os riscos relativos das diversas histopatologias:

1. Ausência de risco elevado: Mulheres com qualquer lesão citada adiante em uma amostra de biopsia não correm risco mais alto de carcinoma de mama invasivo do que mulheres comparáveis não submetidas a biopsia de mama:
   Adenose, esclerosante ou florida
   Cisto
   Ectasia ductal
   Fibroadenoma
   Fibrose
   Hiperplasia leve (profundidade de mais de duas porém não mais do que quatro células epiteliais)
   Mastite (inflamação)
   Mastite periductal
   Metaplasia apócrina
   Metaplasia escamosa
2. Ligeiro aumento do risco (1,5 a 2 vezes): Mulheres com qualquer lesão citada adiante em uma amostra de biopsia estão em risco ligeiramente aumentado para carcinoma de mama invasivo em relação a mulheres comparáveis que não se submeteram a biopsia de mama:
   Hiperplasia — moderada ou florida, sólida ou papilar
   Papiloma com cerne fibrovascular
3. Aumento moderado do risco (5 vezes): Mulheres com qualquer lesão citada adiante em uma amostra de biopsia correm risco moderadamente elevado de carcinoma de mama invasivo em relação a mulheres comparáveis que não tiveram biopsia de mama:

Hiperplasia atípica (lesão limítrofe)

Ductal

Lobular

Cistos não têm conseqüência a menos que ocorram em mulheres com história familiar de câncer de mama. Dupont e Page (6) observaram que essa combinação dobra ou triplica o risco de uma mulher.

O fator de risco histológico mais importante, além dos carcinomas ductal e lobular *in situ*, parece ser hiperplasia epitelial atípica (8). Segundo Dupont e Page, e corroborados por Kriger e Hiatt (9) e Connelly (10), mulheres com esse distúrbio proliferativo são aproximadamente 5 vezes mais propensas a desenvolver câncer de mama do que mulheres sem alterações proliferativas, e, quando encontrado em mulheres com história familiar de câncer de mama, o risco relativo aumenta 11 vezes.

Com essas exceções importantes, não existem correlações úteis entre a ampla categoria de alteração fibrocística e risco de câncer de mama. Ademais, hiperplasia atípica só pode ser diagnosticada por biopsia de mama e não pode ser inferida por mamografia, porém Stomper *et al*. (11) mostraram que biopsias realizadas para calcificações detectadas em mamografias revelaram percentagem mais alta de mulheres com hiperplasia atípica que qualquer outro exame.

Os termos “doença fibrocística” e “displasia mamária” causam temor desnecessário e encerram uma conotação prejudicial não comprovada. Decerto não pertencem ao léxico do radiologista. Deveriam ser eliminados de uma vez e substituídos por categorias histológicas específicas.

CARACTERÍSTICAS DE PROCESSOS PATOLÓGICOS EM MAMOGRAFIA, RESSONÂNCIA MAGNÉTICA E ULTRA-SOM

Profissionais que lidam com diagnóstico por imagem serão confrontados com as diversas lesões benignas e malignas encontradas na mama. O

conhecimento prático de tais lesões auxiliará a interpretação das imagens e o manejo das pacientes.

Colágeno e Exames de Imagem

Embora não existam comparações quantitativas, acredito que o colágeno seja o tecido mais comum que atenua os raios X e o principal componente da densidade radiográfica. A produção de colágeno parece ser uma resposta comum a muitos processos na mama, incluindo parte do desenvolvimento normal. Não apenas lesões malignas freqüentemente suscitam uma reação fibrosa como a maioria das lesões benignas também tem fibrose como elemento essencial. O hipercrescimento de colágeno ocorre de maneira idiopática em muitas lesões, enquanto em outras pode ser uma resposta pós-inflamatória a restos celulares expulsos de cistos ou ductos.

Como o tecido fibroso é um constituinte importante da mama, às vezes é difícil determinar se a quantidade de colágeno é normal ou decorrente da lesão que está sendo investigada. Não obstante, é provável que as diferenças tácteis e radiográficas que são criadas entre o colágeno e os elementos adiposos do tecido circundante sejam a principal razão pela qual lesões benignas e malignas são detectáveis.

A Rede Ductal e os Processos Patológicos

Lesões benignas e malignas da mama podem ser classificadas segundo o nível dentro da rede ductal em que ocorrem. Alguns processos originam-se das células dos ductos, enquanto outros surgem a partir dos componentes dos lóbulos. Poucas lesões importantes começam no estroma extra(inter)lobular, embora provavelmente existam influências importantes, porém ainda indefinidas, que o estroma exerce sobre os elementos epiteliais.

Proximal e Distal

Por convenção, deve-se descrever a localização dentro do ducto a partir do ponto de secreção. Proximal é a parte do ducto em estreita proximidade com o lóbulo; distal indica uma posição próximo ao mamilo. A lista a seguir resume as alterações que ocorrem desde a parte distal da rede ductal voltando até o lóbulo. A lista é seguida por uma descrição mais detalhada das anormalidades, agrupadas em processos benignos e malignos.

A rede ductal divide-se em quatro seções principais:

1. Mamilo e seio lactífero
2. Os ductos principais
3. Os ductos menores (ramos segmentares)
4. O ducto terminal

Os dúctulos em fundo cego que formam os ácinos do lóbulo fazem parte da rede de ductos, mas podem ser apropriadamente considerados separadamente.

O Mamilo e os Seios Lactíferos

O mamilo é às vezes o local de doença mamária. Adenomas mamilares estão relacionados com os papilomas de ductos grandes (mas são considerados distintos deles) que podem ocorrer imediatamente embaixo do mamilo ou nos seios lactíferos.

A doença de Paget do mamilo é uma manifestação de câncer de mama. A pele do mamilo é contínua com o epitélio de revestimento ductal. Embora alguns sugiram que a doença de Paget possa começar no próprio mamilo, não é surpreendente que o câncer ductal, que provavelmente começa nos ductos terminais, às vezes se estenda aos ductos grandes e através do ducto até o mamilo. Esse tipo de carcinoma ductal (doença de Paget) muitas vezes é detectado precocemente graças à sua extensão para o mamilo e a crosta eczematóide que aparece no mamilo. O diagnóstico é definido quando as típicas células grandes, descritas por Paget, são encontradas na pele mamilar. Clinicamente, a doença de Paget com freqüência produz uma lesão mamilar eczematóide. Essa forma de carcinoma intraductal tem

prognóstico favorável devido à sua apresentação precoce. Alguns patologistas propuseram que a doença de Paget seria uma lesão mamilar primária em algumas mulheres porque um câncer ductal subjacente nem sempre é identificado.

Os Ductos Principais

Outras lesões surgem nos ductos principais da mama. Ectasia ductal inespecífica é uma dilatação do seio lactífero e do ducto coletor principal embaixo do mamilo, porém o processo pode estender-se por toda a mama. Ectasia ductal pode ser vista na mamografia e na ultra-sonografia como estruturas tubulares na região subareolar convergindo para o mamilo.

Papilomas solitários de ductos grandes são crescimentos benignos encontrados nos ductos principais. Papilomas periféricos menores e múltiplos são alterações dos ductos menores.

O Ducto Terminal

O ducto terminal, em sua entrada no lóbulo, pode ser o elemento mais significativo da mama. Por meio de análise 3D de seções de toda a mama, Wellings e Jensen (12) demonstraram as lesões malignas mais incipientes de câncer de mama desenvolvendo-se na UDLT. Não está claro se cânceres se originam na parte extra- ou intralobular do ducto, mas eles especularam que o local de origem poderia ser a junção do ducto terminal intra- e extralobular ou a junção entre o ducto terminal intralobular e os ramos dos ácinos intralobulares (dúctulos). Atualmente, diversos pesquisadores acreditam que muitos cânceres provavelmente se originam de células-tronco porque elas são pluripotenciais. Embora ainda não se tenha definido uma célula-tronco mamária, é provável que essas células residam na junção entre o ducto terminal e o lóbulo.

Hiperplasia benigna do epitélio no ducto distal e nos dúctulos lobulares é relativamente comum. Sua associação freqüente a cistos pode ter uma

relação de causa-e-efeito. O acúmulo de células pode produzir obliteração benigna do ducto que bloqueia a drenagem lobular, levando à formação de um cisto. Conforme descrito adiante, a formação de um cisto provavelmente não requer obstrução ductal.

Gallagher e Martin (13) teorizaram que a hiperplasia representa uma etapa preliminar, reversível e não-obrigatória em direção a neoplasia. Mesmo quando surgem alterações de hiperplasia atípica, a hiperplasia ainda parece representar um processo reversível, mas, em proporção significativa de mulheres, a hiperplasia epitelial ductal atípica tem maior probabilidade de evoluir para carcinoma intraductal (carcinoma *in situ*). A hiperplasia atípica provavelmente representa um grande número de células que são geneticamente instáveis. Seu número e instabilidade aumentam a chance de que uma delas desenvolverá alterações adicionais que a converterão em câncer pleno. Não está claro se a hiperplasia atípica representa um fenômeno de campo no qual um grande número de células se desenvolve com a mesma composição genética ou se decorre de expansão de células ao longo do ducto a partir de um único foco.

Outra forma de proliferação, a papilomatose, foi descrita nos ductos pequenos proximais. Podem-se encontrar múltiplos crescimentos papilomatosos microscópicos nessa região. Patologistas acreditam que esses crescimentos representam um processo diferente daquele dos papilomas solitários dos grandes ductos ou até mesmo dos múltiplos papilomas periféricos. Eles podem pertencer a um espectro contínuo de lesões hiperplásicas, e alguns acreditam que múltiplos papilomas de ductos periféricos desse tipo encerram alto risco (14) e talvez sejam uma alteração pré-maligna. Page faz uma distinção entre “papilomas periféricos” e “papilomatose”. Ele acredita que “papilomatose” não é uma entidade real, enquanto papilomas periféricos são um achado real (comunicação pessoal de David Page, 27 de maio de 2005).

O carcinoma intraductal (CDIS) suscita muita controvérsia. Teleologicamente, alguns acreditam que é a última etapa em um processo

contínuo que termina em invasão franca (carcinoma ductal infiltrativo). Alguns autores não acreditam nessa progressão; antes, argumentam que câncer intraductal e câncer ductal infiltrativo são dois processos separados, o último produzindo metástases muito cedo e o primeiro tendo um crescimento prolongado e indolente dentro do ducto (ver Cap. 3).

O fato de a mamografia detectar muitos cânceres pré-invasivos (CDIS) e a triagem mamográfica resultar em menos mortes por câncer de mama sugere que parte da redução da mortalidade decorre de eliminação dessas lesões. Duffy *et al*. relataram que aproximadamente 12% da redução da mortalidade que foi observada no estudo Swedish Two-County Trial adveio da redução de cânceres nos estágios I e II que foram prevenidos pela detecção de CDIS (15). De fato, especialmente no caso de lesões CDIS de baixo grau, podem ser necessárias décadas para que a morte por câncer seja prevenida devido à interrupção de algumas dessas lesões de crescimento lento. Sanders *et al*. (16) verificaram que, dentre 28 mulheres cujo CDIS de baixo grau passou despercebido na revisão patológica inicial, 11 (39%) depois apresentaram câncer de mama invasivo no mesmo local. Sete cânceres surgiram dentro de 10 anos após a biopsia, mas câncer foi diagnosticado até 29 anos mais tarde. Cinco mulheres (18%) morreram de seus cânceres.

O crescimento do câncer de mama provavelmente é um processo contínuo com uma fase invasiva que varia de um indivíduo para outro. É provável que CDIS nem sempre esteja diretamente relacionado com câncer invasivo, porque a fase intraductal pode ter curta duração antes que um clone invasivo de células domine e elimine quaisquer resquícios da forma *in situ*. Também é possível que, às vezes, uma célula normal seja transformada em genótipo maligno durante um curto período de tempo e que seus clones sejam plenamente capazes de invasão e produção de metástases sem estágios intermediários.

Depois que um câncer desenvolveu a capacidade de transpor a membrana basal, ele se torna carcinoma ductal infiltrativo ou invasivo.

Essas lesões foram subclassificadas segundo seus fenótipos (talvez refletindo graus variáveis de desdiferenciação) na tentativa de caracterizar melhor o prognóstico associado a cada tipo de lesão.

Lesões do Lóbulo

As lesões benignas mais comuns — fibroadenoma, cistos e adenose — originam-se no lóbulo. O lóbulo compreende os múltiplos ramos terminais da rede ductal que têm fundo cego e formam ácinos glandulares semelhantes aos dedos de uma luva (Fig. 23.1). As células de revestimento dos ácinos diferem das que revestem os ductos. Circundando os ácinos, que definem o lóbulo, e distinto do tecido conjuntivo interlobular está o tecido conjuntivo especializado do lóbulo. Nenhuma estrutura membranosa separa os tecidos conjuntivos intra- e extralobular, mas a composição desses tecidos é clara e visivelmente diferente na coloração histológica. Acredita-se que fibroadenomas sejam predominantemente um hipercrescimento anormal do tecido conjuntivo especializado do lóbulo.

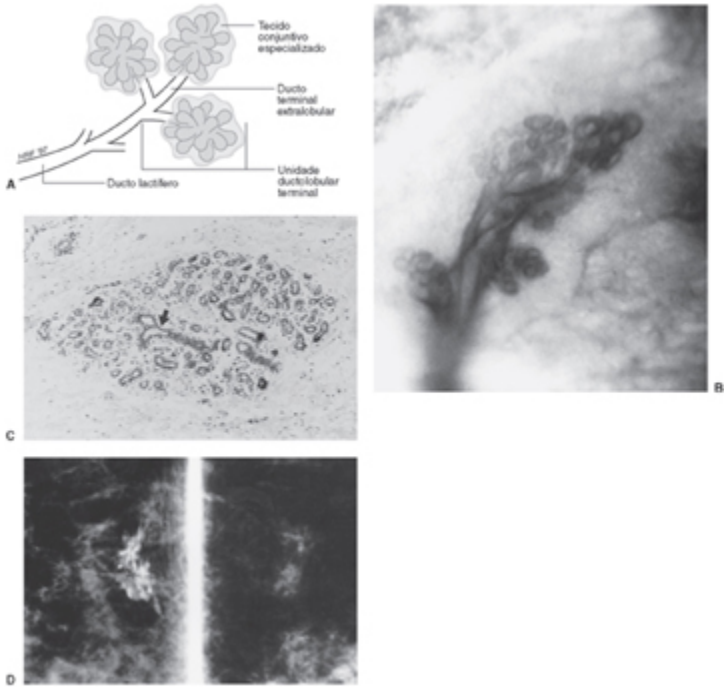

Fig. 23.1 As unidades ductolobulares terminais (UDLT) formam os elementos glandulares da unidade primária da mama. (A) Esquema da UDLT. (B) Aumento de 403 de um corte espesso de tecido que teve os lipídios extraídos e foi corado para demonstrar vários ductos terminais e lóbulos formando UDLT. (C) Uma UDLT vista em seção histológica transversal com hematoxilina e eosina. O ducto terminal (seta) é visível entrando no lóbulo, que se compõe de ácinos entremeados com tecido conjuntivo especializado. (D) Duas incidências CC da mesma mama dispostas dorso a dorso. A imagem à direita é uma parte ampliada de uma mamografia na incidência CC próximo à parede torácica. Introduziu-se material de contraste através de um ducto com descarga, e a imagem à esquerda (invertida para comparação) é a mesma área, mas a densidade vaga tornou-se opacificada, revelando diversos dúctulos que formam os ácinos de uma UDLT.

Cistos às vezes são ductos grandes dilatados, mas em geral são ácinos lobulares dilatados. Variam desde um tamanho microscópico até aqueles que contêm muitos centímetros cúbicos de líquido. Provavelmente advêm de desequilíbrio de secreção e reabsorção, em geral secundário a metaplasia apócrina das células de revestimento acinares, o que causaria hipersecreção e resultante distensão do ducto ou da estrutura acinar dos ductos terminais intralobulares. O papel da obstrução ductal na gênese de cistos é incerto e provavelmente não é um componente importante da formação de cistos. Minhas razões para acreditar que cistos não devem provir de obstrução ductal são as seguintes:

1. No decorrer do tempo, a maioria dos ductos, se não todos, é ocluída por tampões de ceratina no mamilo, porém a maioria das mulheres não possui cistos.
2. Pode-se demonstrar por ultra-som e por galactografia que alguns cistos se comunicam livremente com o ducto.
3. Cânceres obstruem os ductos, porém a formação de cistos não é um fenômeno associado a câncer.

Adenose é uma proliferação benigna dos elementos estromais e epiteliais do lóbulo que produz um número aumentado de estruturas acinares. É um processo benigno, mas, quando associada a distorção fibrosa da arquitetura (adenose esclerosante), pode ser confundida com transformação maligna.

Embora a maioria dos cânceres de mama pareça originar-se na UDLT (na parte extra- ou intralobular do ducto) e seja designada como de origem ductal, alguns se assemelham às células epiteliais que revestem os ácinos dentro do lóbulo e, por conseguinte, são chamados carcinomas lobulares. Como a relação entre carcinoma lobular *in situ* (CLIS) e carcinoma lobular invasivo permanece obscura, alguns preferem chamar a lesão não-invasiva de "neoplasia lobular", e essa é subdividida em hiperplasia lobular atípica e carcinoma lobular *in situ*. Câncer invasivo que se assemelha às células de revestimento do lóbulo denomina-se "carcinoma lobular invasivo".

LESÕES MAMÁRIAS BENIGNAS

Adenomas Mamilares

Adenomas de mamilo são lesões relativamente comuns (17). São distintos dos papilomas de ductos grandes que podem ocorrer imediatamente embaixo do mamilo e da papilomatose que alguns acreditam ocorrer nos seios lactíferos. Compõem-se de proliferações epiteliais variáveis misturadas com tecidos fibrosos. Embora considerados entidades distintas, os adenomas mamilares parecem ter semelhanças com os papilomas de ductos grandes. Contêm elementos mistos de adenose, hiperplasia e papilomas. Page faz uma distinção entre "papilomas periféricos" e "papilomatose". Ele acredita que "papilomatose" não é uma entidade real, enquanto papilomas periféricos são um achado real (comunicação pessoal de David Page, 27 de maio de 2005).

Pode ocorrer metaplasia apócrina, e descreveram-se cistos no mamilo com revestimento escamoso (18). Adenomas mamilares caracterizam-se por continuidade com o epitélio escamoso da superfície mamilar. São encontrados mais comumente em mulheres de meia-idade, mas podem surgir em qualquer idade. Podem causar sintomas semelhantes aos da doença de Paget, com crosta mamilar, irregularidade da superfície ou descarga (19).

A mamografia geralmente demonstra essas alterações sutis, mas pode haver calcificações nessas lesões mamilares (Fig. 23.2). Tratadas por excisão, recidiva é rara e provavelmente decorre de excisão incompleta.

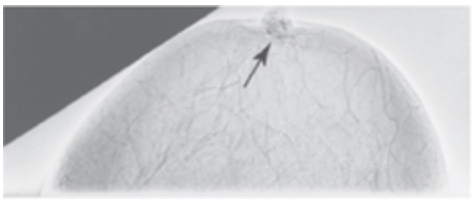

Fig. 23.2 Calcificações do mamilo (seta) decorrem de um adenoma pleomorfo.

Lesões Benignas dos Ductos Principais

Papiloma de Ducto Grande (Papiloma Intraductal)

Uma das causas mais comuns de descarga mamilar serosa ou sanguínea é o papiloma de ducto grande, uma proliferação benigna do epitélio ductal que se projeta dentro da luz do ducto e é conectada ao epitélio por um pedículo fibrovascular (Fig. 23.3). Um estudo constatou que dentre 118 mulheres com descarga que foram exploradas cirurgicamente, 25 (21,2%) casos originavam-se de papilomas intraductais (20). Em geral encontrados na região subareolar dentro de um ducto lactífero principal, os papilomas solitários podem crescer o suficiente para se tornar visíveis nos exames de imagem quando distendem o ducto. São palpáveis em apenas alguns casos. Conforme mencionado, representam um processo proliferativo, e sua presença encerra ligeiro aumento do risco de câncer de mama, variando de 1,5 a 2 vezes o risco de uma mulher que tenha alterações não-proliferativas (7). É improvável que tais lesões sejam “precursoras”, mas seu desenvolvimento pode indicar um epitélio instável que pode ser um pouco mais propenso a transformação maligna.

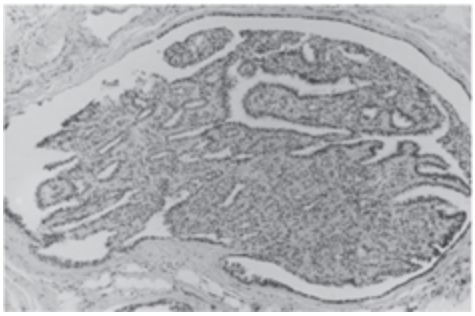

Fig. 23.3 As folhas desse papiloma intraductal são evidentes na fotomicrografia.

Como seu nome indica, os papilomas intraductais estão contidos dentro do ducto. As projeções epiteliais estendem-se longitudinalmente através da luz ductal e, com freqüência, são encontradas apenas ao exame microscópico. Eles são descobertos por acaso em uma biopsia por alguma outra razão ou causam descarga mamilar serosa ou sanguínea. Cardenosa e Eklund relataram que, entre 77 casos, 40 (52%) foram encontrados por acaso, 36 (47%) pacientes apresentaram-se com descarga mamilar espontânea e 1 (1,3%) paciente tinha uma massa palpável (21). Alguns patologistas acreditam que seu suprimento vascular é frágil, o que gera áreas de necrose, infarto e sangramento (e possivelmente a calcificação que às vezes é vista na mamografia) (ver adiante). O ducto ao redor dos papilomas pode dilatar-se e formar uma estrutura cística. Essa é a origem provável do papiloma intracístico. Ao exame histológico, em geral não é difícil diferenciá-los de carcinomas papilares, que não possuem camada mioepitelial.

Papilomas intraductais costumam ser solitários, mas podem ser múltiplos. Não se devem confundir os últimos com papilomatose, termo usado por alguns patologistas para descrever uma forma de hiperplasia epitelial. Patologistas não chegaram a um consenso sobre a descrição de papilomatose. Page não emprega o termo (comunicação pessoal de David Page, 27 de maio de 2005).

Papilomas solitários geralmente estão na região subareolar, enquanto papilomas múltiplos costumam estar em ductos menores e ser mais periféricos. Rosen e Oberman sugerem que mulheres com papilomas

múltiplos são mais jovens que aquelas com papilomas solitários (22). Papilomas intraductais solitários em geral são descobertos nos anos peri- e pós-menopausa.

Papilomas ductais periféricos múltiplos são menos comuns e parecem originar-se na UDLT. Papilomas múltiplos nos ductos periféricos estão associados a maior probabilidade de alterações atípicas e carcinoma.

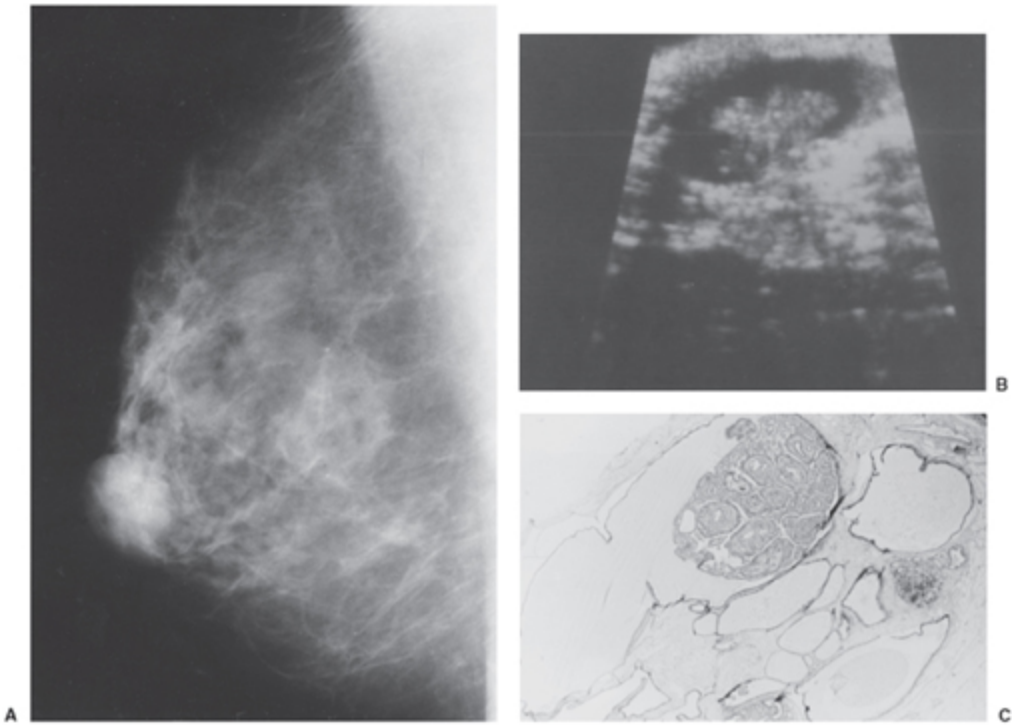

Fig. 23.4 Papilomas intracísticos devem ser ductos dilatados cisticamente. Uma massa redonda é visível embaixo do mamilo na mamografia lateral (A). O aspecto semelhante a cogumelo de um papiloma intracístico é evidente no ultra-som (B) dentro do cisto, porém uma biopsia é essencial para definir o diagnóstico. Outro papiloma intracístico é evidente nesta fotomicrografia (C).

Achados Mamográficos

Como estão confinados ao interior do ducto e se moldam a ele, a maioria dos papilomas não é visível na mamografia. Freqüentemente se estendem por um trajeto longo da luz ductal sem expandi-la e podem seguir ramos segmentares. Em alguns casos, apresentam-se como uma lesão lobulada que distende o ducto e forma uma massa relativamente bem circunscrita (Fig. 23.4A), porém essas lesões são indistinguíveis de outras lesões lobuladas.

Quando visíveis, quase sempre estão na parte anterior da mama porque costumam ser lesões dos ductos grandes. Às vezes são encontradas dentro de um cisto, e é o cisto que se evidencia na mamografia. Embora sejam chamados papilomas intracísticos, é provável que sejam partes cisticamente dilatadas do ducto que contêm um papiloma.

A origem desses cistos provavelmente difere da origem dos cistos que surgem no lóbulo. O papel da obstrução na formação desses cistos é incerto. Embora às vezes sejam encontrados no mamilo, os papilomas geralmente se desenvolvem nos ductos grandes vários centímetros proximal ao mamilo. O ducto às vezes está dilatado em associação a um papiloma, mas o papiloma não costuma estar exatamente na parte distal do ducto dilatado (perto do mamilo), o que torna improvável que o ducto tenha sido dilatado por obstrução. Como os ductos quase sempre são obstruídos por tampões de ceratina no mamilo, a dilatação ductal cística deve ser mais complexa do que uma simples obstrução: provavelmente decorre de uma combinação de aumento da secreção (talvez pelo papiloma ou por irritação secundária a ele) que não é contrabalançada por reabsorção, induzindo dilatação do ducto segundo a lei de Laplace (sua parte mais larga) (Fig. 23.5).

Papilomas solitários dos grandes ductos calcificam-se infreqüentemente. Em alguns casos, produzem um aglomerado inespecífico de microcalcificações. Depósitos calcificados, de centros transparentes e “semelhantes a conchas” na região subareolar quase certamente decorrem de calcificação parcial de um papiloma de ducto grande (Fig. 23.6). Acredita-se que um infarto com hemorragia seja a razão pela qual alguns papilomas produzem descarga sanguínea (23). Esse processo, que os patologistas dizem ser raro, também responde pelas calcificações semelhantes a conchas raras porém distintivas.

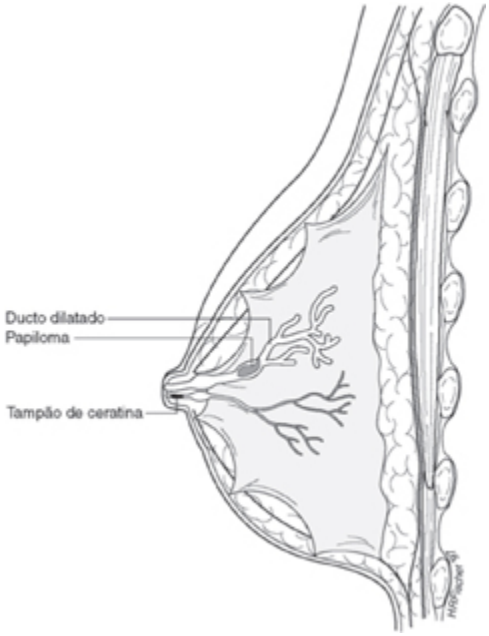

Fig. 23.5 Este esquema demonstra a relação habitual entre o papiloma e o mamilo. A dilatação ductal provavelmente não decorre de obstrução mas de secreção que não é compensada por reabsorção.

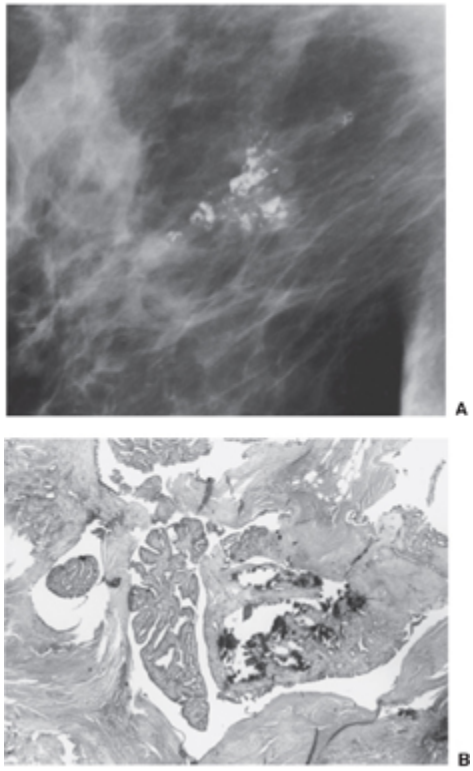

Fig. 23.6 Estas calcificações “semelhantes a conchas” em padrão ramificado (A) advieram de calcificação parcial de um papiloma de ducto grande. Em outro caso, as calcificações em um papiloma de ducto grande são evidentes na fotomicrografia (material de coloração escura) (B). Parte do cálcio foi removida durante a preparação da seção tecidual.

A ductografia, para avaliar descarga mamilar, pode revelar um defeito de enchimento que advém de um papiloma intraductal (Fig. 23.7), mas, como papilomas intraductais são indistinguíveis de câncer na ductografia, uma biopsia é necessária para definir o diagnóstico. Câncer de mama e papilomas podem produzir um defeito de enchimento na coluna de contraste, extravasamento ou obstrução completa ao fluxo retrógrado na ductografia.

Cinco por cento das descargas de ductos solitários originam-se de câncer, e a maioria acredita que tais descargas devam ser investigadas cirurgicamente. Um defeito de enchimento delineado por galactografia pode ser o alvo da investigação e uma biopsia com agulha realizada. Tais lesões (defeitos de enchimento) podem ser biopsiadas por meio de técnicas de biopsia de fragmento ou localização com agulha, a exemplo de qualquer outra lesão evidente por mamografia, e a lesão pode ser excisada, limitando a extensão da cirurgia necessária caso se comprove ser um papiloma.

Há controvérsia sobre se uma lesão diagnosticada como papiloma por biopsia de fragmento precisa ser excisada. A maioria dos estudos foi retrospectiva, e portanto a duração e a conclusão do acompanhamento são limitadas. Os estudos também foram limitados por pequenos números. Agoff e Lawton descreveram 51 biopsias (24). Dentre essas, 25 foram de papilomas benignos e 26 de papilomas com hiperplasia ductal atípica (HDA) associada. Dentre as 25 mulheres que tinham hiperplasia atípica e biopsia cirúrgica, constatou-se que 12 (48%) apresentavam CDIS ou câncer invasivo. Das mulheres com papilomas benignos na biopsia de fragmento, 11 foram submetidas a excisão cirúrgica e nenhuma foi diagnosticada com câncer associado. Eles concluíram que, se houver HDA associada, deve-se realizar a excisão, mas, na ausência de HDA, uma biopsia de fragmento é suficiente e a excisão do papiloma é desnecessária. A questão é complicada

pelo fato de que eles não realizaram acompanhamento em 10 (20%) das pacientes, e o número de casos é pequeno demais para sugerir que uma biopsia de fragmento negativa possa excluir câncer. Minha impressão é de que a freqüência dessas lesões é tão baixa e a associação a atipia ou câncer é suficientemente alta que é razoável excisá-las para ter certeza, mas a controvérsia é legítima.

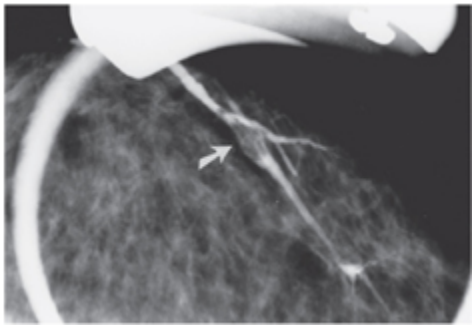

Fig. 23.7 O defeito de enchimento (seta) no ducto preenchido com contraste comprovou ser um **papiloma intraductal**.

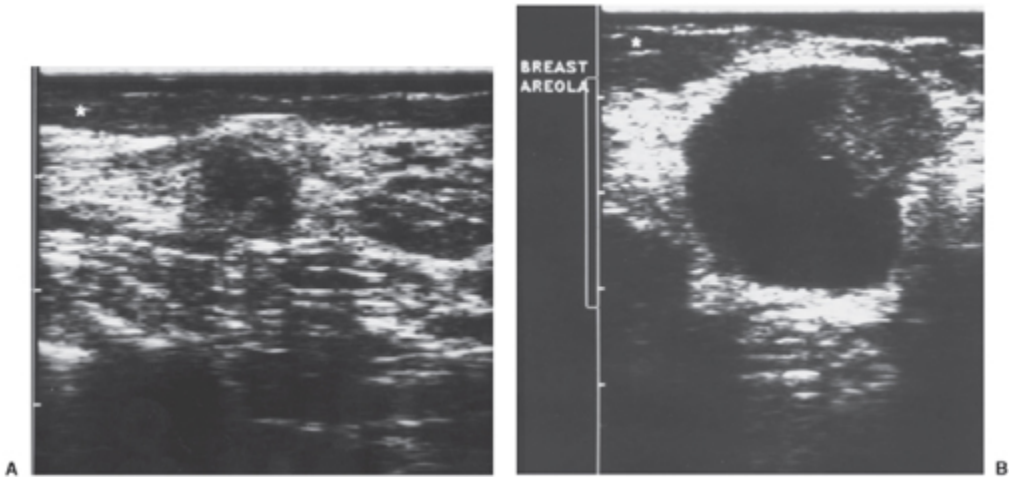

Fig. 23.8 Um papiloma intraductal raramente é detectado pelo ultra-som a menos que esteja dentro de um cisto. (A) Massa hipoecóica de formato irregular que comprovou ser um papiloma intraductal. A massa dentro deste cisto (B) era um papiloma intracístico. Embora não diagnóstico, o papiloma intracístico é sugerido pelo aspecto foliáceo da massa. BREAST AREOLA 5 aréola da mama.

Achados no Ultra-som

Papilomas são massas sólidas, hipoecóicas e geralmente lobuladas quando são grandes o bastante para ser detectáveis ao ultra-som (Fig. 23.8A). Como

são lesões intraluminais, podem estar associadas a produção excessiva de líquido (ou redução da reabsorção de líquido), o que pode explicar sua localização eventual dentro de um ducto com dilatação cística (papiloma intracístico).

Quando encontrado dentro de uma estrutura cística, o formato foliáceo da superfície do papiloma pode ser mais reconhecível (ver Fig. 23.8), embora qualquer cisto que contenha esse tipo de crescimento deva ser biopsiado, porque não se pode excluir câncer. Alguns profissionais utilizam biopsia de fragmento com agulha guiada por ultra-som para diagnosticar tais lesões. Se essa conduta for adotada, deve-se instalar um clipe para marcar o local. O cisto provavelmente será rompido pela biopsia de fragmento. Se os resultados da patologia forem discordantes, duvidosos ou positivos para câncer, a lesão não será mais visível e o clipe ajudará a orientar a excisão cirúrgica. Como lesões intracísticas são muito incomuns, recomendamos que elas sejam excisadas cirurgicamente se forem palpáveis ou após localização com agulha. Cânceres intracísticos raros podem ser indistinguíveis de papilomas benignos por exames de imagem (Fig. 23.9).

Achados do Papiloma Intraductal na RM

Papilomas intraductais podem exibir captação de contraste na RM (Fig. 23.10). Desconheço alguma característica distintiva da captação, e essa foi a experiência de Daniel *et al*. na sua revisão de 15 casos comprovados patologicamente (25). Eles encontraram três padrões. Em quatro casos (27%), os papilomas eram “massas pequenas, lisas e captantes na extremidade posterior de um ducto aumentado”. Eles detectaram sete papilomas (47%) em pacientes sem descarga mamilar. Esses papilomas eram inespecíficos e tinham captação irregular. Todos demonstraram captação rápida. Aparentemente três mostraram o que foi interpretado como margem de realce ou espiculação, simulando câncer de mama invasivo. Quatro dos papilomas não foram detectados por RM nas imagens com contraste ou nas imagens ponderadas em T2. Parece que biopsia é a única forma de definir o diagnóstico.

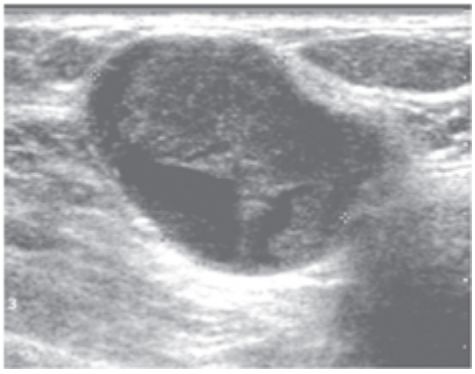

Fig. 23.9 Massas complexas pelo ultra-som levantam a possibilidade de câncer intracístico. Esta massa demonstra componentes cístico e sólido. Um carcinoma papilar intracístico foi encontrado na excisão cirúrgica.

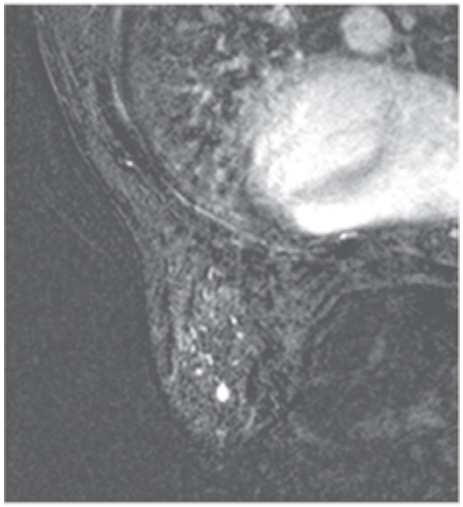

Fig. 23.10 Papilomas podem captar contraste na RM. A massa pequena e intensamente captante próximo ao mamilo na mama esquerda foi comprovada como papiloma intraductal benigno.

Ectasia Ductal

A ectasia ductal afeta predominantemente os ductos principais na região subareolar, mas às vezes os ductos segmentares menores são envolvidos. Há dilatação inespecífica de um ou mais ductos que podem ser palpáveis ou apenas visíveis na mamografia.

Os ductos distendidos são ocupados com líquido ou secreções espessas não reabsorvidas e restos celulares. Pode-se encontrar fibrose periductal em associação a um infiltrado inflamatório.

A causa desse processo benigno permanece obscura. A dilatação ductal pode ser secundária a inflamação periductal ou a sua causa. A última teoria sugere que o ducto é enfraquecido pela inflamação circundante e se distende, sendo preenchido por restos celulares não reabsorvidos. A teoria alternativa é de que o ducto é primariamente distendido com restos celulares, e a inflamação secundária seria desencadeada quando esse material é expulso do ducto para os tecidos periductais.

Os ductos espessados e a inflamação asséptica induzida quimicamente podem produzir raras vezes uma massa palpável que pode suscitar biopsia. Isso parece ter sido mais comum no passado. Quando presente, a inflamação estava associada a um infiltrado que continha plasmócitos e denominava-se “mastite de plasmócitos”. Talvez os patologistas tenham mudado sua interpretação ou a entidade de fato se tenha tornado rara, mas não vejo o diagnóstico de mastite de plasmócitos há décadas. Os restos acumulados nos ductos podem calcificar-se e produzir calcificações típicas que são visíveis por mamografia. Ectasia ductal não predispõe a câncer no futuro.

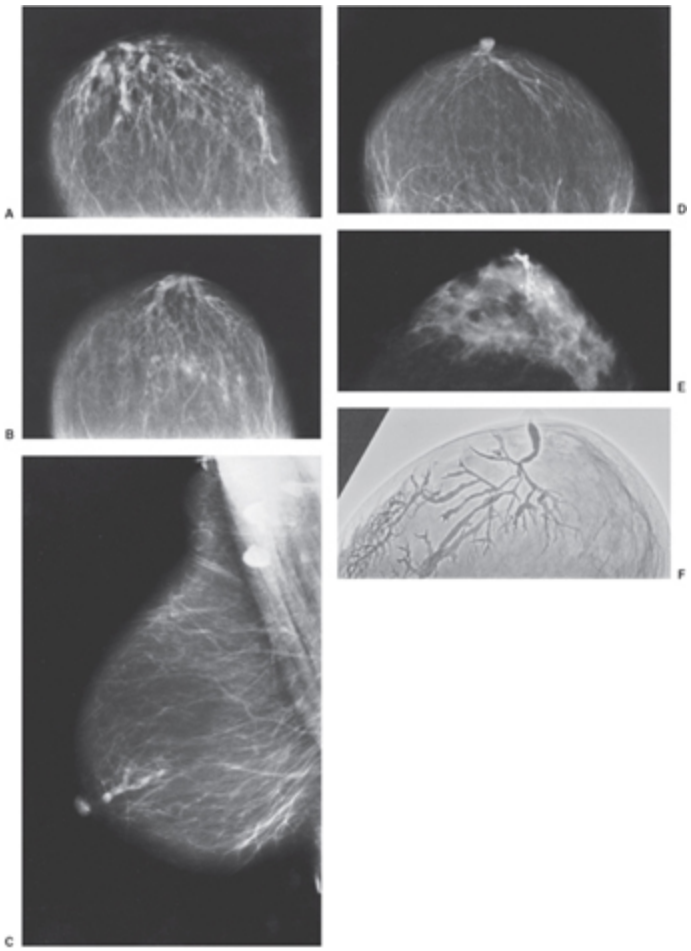

Fig. 23.11 (A) Exemplo de ectasia ductal com estruturas tubulares parecendo convergir para o mamilo. (B) Ectasia ductal de aspecto semelhante. Ectasia ductal focal é evidente nas incidências MLO (C) e CC (D) e após injeção ductal (E), mostrando um ducto dilatado solitário. A ectasia ductal pode ser generalizada, como é evidente nesta galactografia visualizada por meio de xerorradiografia (F).

Ductos estão presentes em todas as mamas, mas com freqüência são pequenos demais para ser visualizados por mamografia ou obscurecidos pelos tecidos circundantes com atenuação semelhante dos raios X. Os ductos podem tornar-se mais grossos e mais visíveis quando ectásicos ou espessados em virtude de depósito periductal de colágeno. Ductos espessados e dilatados são relativamente comuns, e quando distribuídos simetricamente não suscitam preocupação. Em geral, aparecem como estruturas tubulares sinuosas que convergem para o mamilo na região

subareolar (Fig. 23.11A). A ectasia pode envolver um único ducto (ver Fig. 23.11B, C) ou múltiplos ductos (ver Fig. 23.11D).

Depósitos Secretórios

Calcificações em forma de bastonete são razoavelmente comuns em mamografias. Foram denominadas “depósitos secretórios”. Como não estão associadas a câncer e jamais são biopsiadas intencionalmente, sua etiologia e características histológicas não são bem conhecidas. Ectasia ductal é um componente provável do processo, mas essas calcificações podem formar-se em ductos de tamanho normal. Parece haver três padrões de calcificação secretória. Restos intraluminais podem calcificar-se e produzir depósitos espessos, contínuos, sólidos e em forma de bastonete orientados ao longo das linhas ductais difusamente (Fig. 23.12A) ou em distribuição segmentar (ver Fig. 23.12B). Outros bastonetes podem ter transparência central (ver Fig. 23.12C) e provavelmente são calcificações periductais com centro luminal não calcificado. O terceiro tipo de calcificação comumente visto nessa entidade são depósitos esféricos ou globulares com centros transparentes (ver Fig. 23.12D). Os últimos são depósitos benignos comuns que provavelmente se originam em pequenas áreas de adiponecrose ou em restos ductais.

As calcificações secretórias podem ser confinadas a uma rede ductal, mas em geral são difusas e bilaterais. Embora esse processo benigno não esteja associado a aumento do risco de câncer, não se deve esquecer a possibilidade de que um câncer se desenvolva coincidentemente. Em alguns casos, as calcificações secretórias são difíceis de distinguir de depósitos malignos. As calcificações do câncer são menos regulares que as secretórias. Não possuem centros transparentes e são formas lineares mais finas e delicadas com diâmetros inferiores a 1 mm, em lugar dos formatos de bastonetes mais grossos benignos (Fig. 23.13). Os depósitos em geral são claramente diferentes. Calcificações ductais benignas geralmente são lisas, contínuas e espessas e raramente se ramificam. Calcificações lineares

causadas por câncer costumam ser descontínuas e compostas de partículas finas (muito pequenas) e de formato irregular que formam uma linha mas, por inspeção estreita, são descontínuas, produzindo um padrão “ponto-traço”. Calcificações lineares associadas a câncer ramificam-se mais comumente (Fig. 23.14).

Achados no Ultra-som

Ultra-sonografia de ductos dilatados mostra o que seria esperado. Se houver líquido no ducto distendido, observa-se uma transparência tubular que pode ter ramificações visíveis (Fig. 23.15A). Se o ducto estiver preenchido com restos, encontra-se uma estrutura tubular de aspecto sólido com ecotextura relativamente homogênea, porém também tenhamos observado ductos ectásicos com aspecto em alvo devido a maior ecogenicidade central (ver Fig. 23.15B).

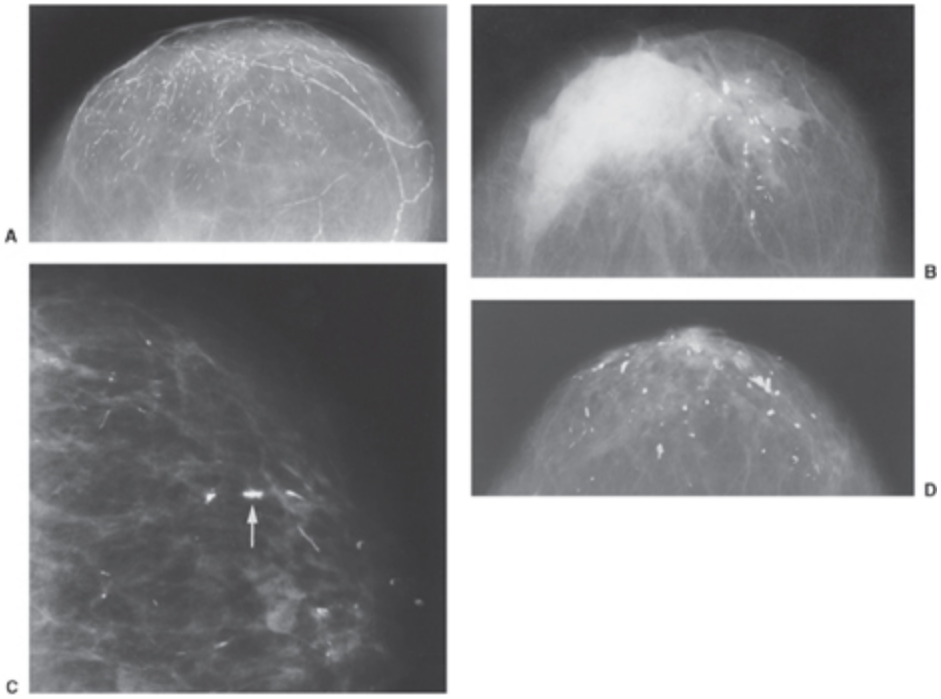

Fig. 23.12 Depósitos secretórios podem formar bastonetes lineares de restos calcificados que exibem distribuição difusa (A) ou segmentar (B). Calcificações podem formar-se em volta de um ducto. (C) O ducto pode ser responsável pela transparência central em algumas calcificações tubulares (seta). (D) Calcificações secretórias nem sempre têm a forma de bastonete, mas podem ser globulares, como nesta incidência CC. Às vezes, depósitos secretórios formam esferas calcificadas com centros transparentes que são indistinguíveis de calcificações secundárias a adiponecrose.

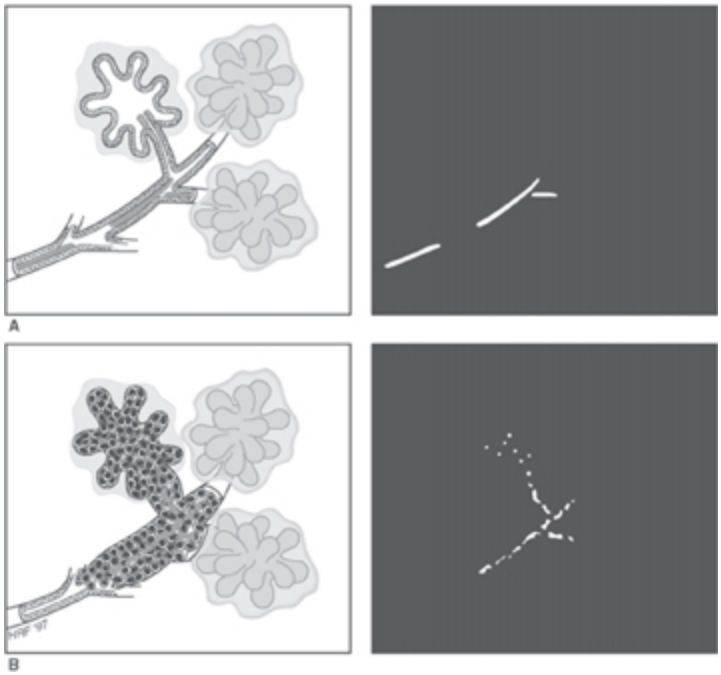

Fig. 23.13 Esquema para comparar o tamanho relativo e a morfologia de calcificações em câncer necrótico *versus* aquelas de uma doença secretória. Calcificações secretórias geralmente são mais espessas e os bastonetes exibem calcificação uniforme, enquanto o CDIS produz depósitos lineares mais finos que são interrompidos.

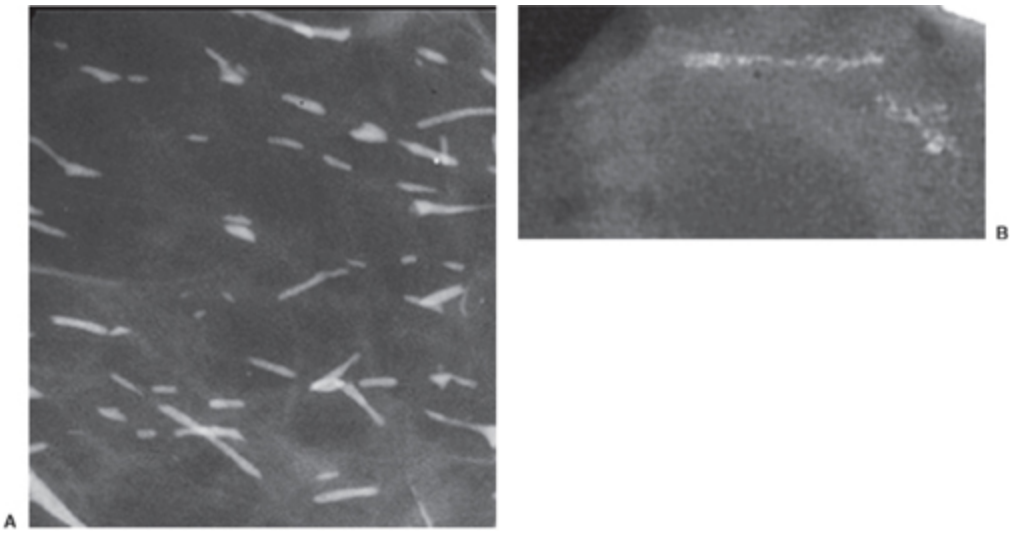

Fig. 23.14 Calcificações secretórias em comparação com aquelas causadas por CDIS. Estas calcificações secretórias (A) são bastonetes contínuos e em geral mais grossos que as calcificações lineares irregulares e descontínuas que podem surgir no CDIS (B).

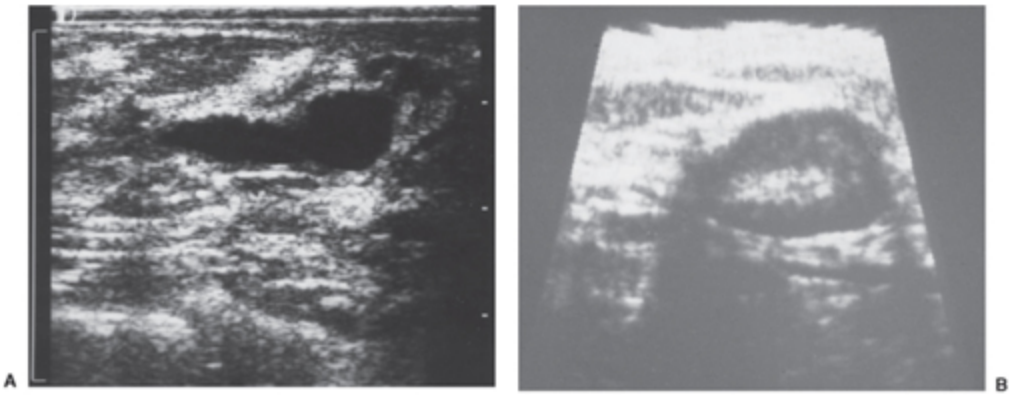

Fig. 23.15 O ultra-som de um ducto ectásico pode revelar uma estrutura tubular anecóica e cheia de líquido como este ducto (A) que está convergindo para o mamilo e causa sombra na borda direita da imagem. O ducto estava ectásico e preenchido com restos celulares que produziram um aspecto em alvo quando visualizado em corte transversal no ultra-som (B).

Aspecto de Ectasia Ductal na RM

Desconheço qualquer descrição documentada de ectasia ductal na RM.

Lesões Benignas dos Ductos Terminais Extralobulares

Hiperplasia Epitelial

Os ductos são normalmente revestidos por uma única camada de epitélio. Hiperplasia ductal é uma proliferação benigna das células epiteliais de revestimento dos ductos que produz múltiplas camadas celulares. Sua causa é desconhecida. Geralmente ocorre nos ductos terminais pré-lobulares, mas também pode desenvolver-se no epitélio lobular (hiperplasia lobular). Segundo Page e Anderson (23), há hiperplasia quando existem pelo menos três camadas celulares acima da membrana basal.

Patologistas dividem o processo em leve, moderado e florido. As células podem até formar pontes através do ducto, semelhante ao câncer *in situ*. A presença de células mioepiteliais ajuda a distinguir hiperplasia de câncer intraductal, no qual aquelas células estão ausentes. O hipercrescimento e empilhamento das células epiteliais podem obstruir a luz ductal quase totalmente com uma população celular heterogênea. Hiperplasia é relativamente comum, e estima-se que esteja presente em 15 a 20% da população (26). Pode ocorrer em todas as idades, mas é incomum antes de 40 anos e sua prevalência parece aumentar com a idade, porém essa observação pode estar comprometida por um viés de seleção da série de necropsias que a gerou. Page sugeriu que hiperplasia é encontrada em quase 50% de biopsias realizadas em mulheres perimenopausa.

A hiperplasia não costuma formar uma massa palpável, mas é descoberta casualmente durante uma revisão histológica em associação a outras lesões, como cistos, que são biopsiadas em virtude de suspeita clínica ou mamográfica. Dentre o grupo de lesões que no passado eram incluídas na categoria de fatores de risco, a hiperplasia isolada aumenta apenas um pouco o risco subseqüente de câncer de mama.

Hiperplasia Ductal Atípica (HDA)

Se uma monocamada de epitélio for normal, a hiperplasia representa proliferação anormal de células. Contudo, a maioria das proliferações hiperplásicas jamais avança para etapas seguintes. A relação exata entre hiperplasia, HDA e CDIS permanece incerta. Foi sugerido que, em algumas

mulheres com hiperplasia, atipia se desenvolve e o risco de câncer de mama futuro é aumentado. Não há dúvida de que a HDA representa aumento do risco de câncer de mama, mas a origem da HDA é obscura.

A HDA provavelmente representa uma etapa não-obrigatória no desenvolvimento do carcinoma *in situ*. Em outras palavras, essa lesão pode ser capaz de reverter para epitélio normal. Contudo, supõe-se que em algumas mulheres a HDA evolua para câncer intraductal irreversível. Alterações atípicas são difíceis de classificar, mas constituem um grupo de lesões que provavelmente compõem um espectro que evolui para carcinoma *in situ* franco. Como a classificação se baseia em uma observação que requer a remoção da lesão, as relações exatas com o futuro desenvolvimento de câncer são especulativas. Alguns especialistas acreditam que a diferenciação entre hiperplasia atípica e carcinoma *in situ* está relacionada com a intensidade do processo (13). Outros acreditam que o aspecto citológico das células e as distribuições arquiteturais que elas formam permitem distinguir HDA de CDIS. Segundo a definição de Page e Anderson, o CDIS requer todos os seguintes achados (23):

1. População uniforme de células
2. Espaços geométricos regulares entre células ou formações micropapilares com disposição celular uniforme
3. Núcleos hipercromáticos

Se apenas alguns dos elementos necessários estiverem presentes, o processo denomina-se HDA.

Hiperplasia Lobular Atípica

Patologistas fazem uma distinção entre HDA e hiperplasia lobular atípica (HLA). Na avaliação do patologista, as últimas lesões assemelham-se ao carcinoma lobular *in situ* (CLIS) mas não satisfazem todos os critérios dele. De novo, segundo Page, HLA é diagnosticada quando as células exibem as características citológicas de CLIS porém menos de metade dos ácinos

estão “ocupados, distorcidos e distendidos com uma população uniforme de células típicas”. Acredita-se que a HLA seja a precursora de CLIS.

A Hiperplasia Atípica Eleva o Risco de Câncer de Mama

Alterações atípicas podem envolver o ducto (HDA) ou o lóbulo (HLA). Em um grande estudo marcante de Dupont e Page (6), mulheres com hiperplasia atípica demonstraram risco cinco a seis vezes mais alto de câncer de mama dentro de 10 anos em comparação com mulheres portadoras de alterações não-proliferativas. Quando hiperplasia atípica foi observada em mulheres com história familiar de câncer de mama, o risco aumentou 11 vezes.

Achados Mamográficos

Hiperplasia leve raramente causa quaisquer alterações mamográficas. A hiperplasia atípica pode produzir massas, mas costuma produzir microcalcificações que são indistinguíveis de câncer de mama na mamografia (Fig. 23.16A). Helvie *et al*. (27) reviram 58 casos e constataram que, dentre 45 mulheres que tiveram lesões de hiperplasia atípica identificadas à mamografia, 27 lesões causaram calcificações, 8 se apresentaram como nódulos, 5 estiveram associadas a massas espiculadas, 2 foram calcificações acompanhadas de distorção da arquitetura, 1 foi um nódulo contendo calcificação, 1 foi densidade assimétrica e 1 foi uma área de distorção da arquitetura.

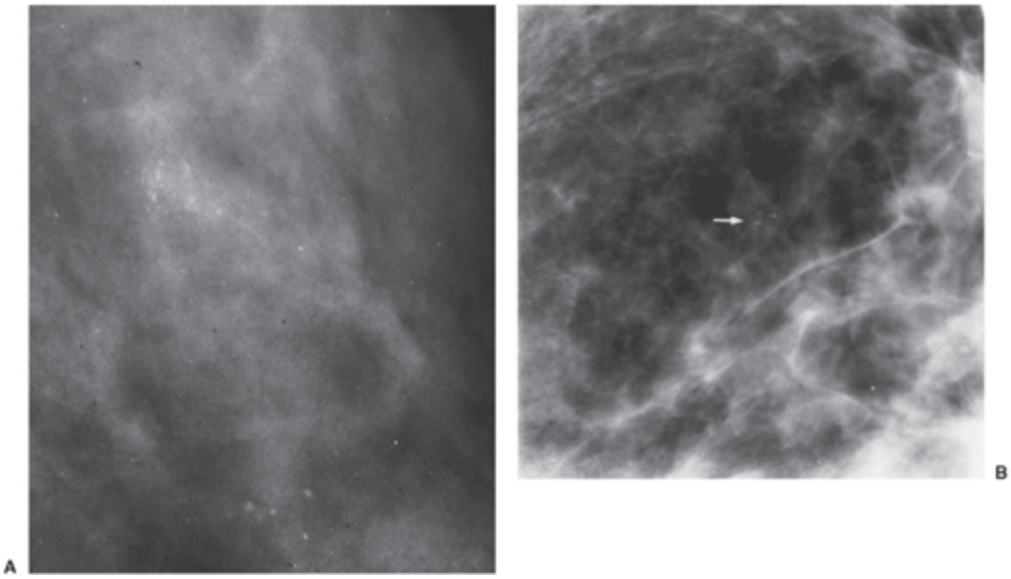

Fig. 23.16 Biopsia revelou que estas calcificações pleomorfas em distribuição segmentar (A) são causadas por hiperplasia. São indistinguíveis daquelas associadas a alguns cânceres. (B) Um pequeno aglomerado (seta) originou-se de um papiloma periférico.

Múltiplos Papilomas Periféricos

Papilomas periféricos múltiplos são lesões hiperplásicas que se projetam dentro da luz do epitélio ductal distal logo proximal ao lóbulo (28). Diferem de um papiloma ductal solitário, que sempre é benigno e ocorre de maneira isolada nos ductos principais.

Tais lesões carecem do cerne fibrovascular que caracteriza o papiloma de ducto grande. Uma proliferação epitelial multifocal nos ductos pequenos, os papilomas periféricos múltiplos geralmente são diagnosticados apenas por análise histológica. São significativos do ponto de vista radiológico porque, assim como a hiperplasia e o câncer, podem produzir aglomerados de microcalcificações detectáveis na mamografia. A associação dessa entidade com aumento do risco de câncer subseqüente foi sugerida mas ainda não confirmada.

Achados Mamográficos

Em geral, lesões papilomatosas não são vistas na mamografia porque são alterações microscópicas. Às vezes, produzem microcalcificações aglomeradas focais de morfologia variável que são indistinguíveis das calcificações do câncer e exigem biopsia para esclarecimento diagnóstico (ver Fig. 23.16B). Acreditamos que elas possam formar múltiplas massas pequenas visíveis na mamografia, porém isso jamais foi comprovado.

Achados no Ultra-som

Às vezes encontradas juntamente com cistos, as lesões hiperplásicas e papilomatosas costumam ser pequenas demais para detecção pelo ultra-som. Podem estar associadas a tecido hipoecóico irregular, mas isto provavelmente decorre de fibrose circundante.

Achados na RM

Desconheço alguma avaliação bem documentada dessas proliferações por RM.

Lesões Benignas do Lóbulo

Fibroadenoma

Fibroadenoma é a lesão sólida benigna mais comum da mama que suscita uma biopsia. O fato de ser relativamente comum em moças adolescentes sugere que a lesão surge à medida que a mama se desenvolve (29). Embora tenhamos encontrado essa ocorrência (Fig. 23.17), é raríssimo que um fibroadenoma apareça mais tarde na vida em um tecido mamário que claramente não continha evidências dele no passado. Isto é diferente de aumento do fibroadenoma, que não é tão incomum (30). Contudo, toda lesão sólida que surgir originalmente em mulheres de mais idade deve ser considerada suspeita e não descartada como fibroadenoma.

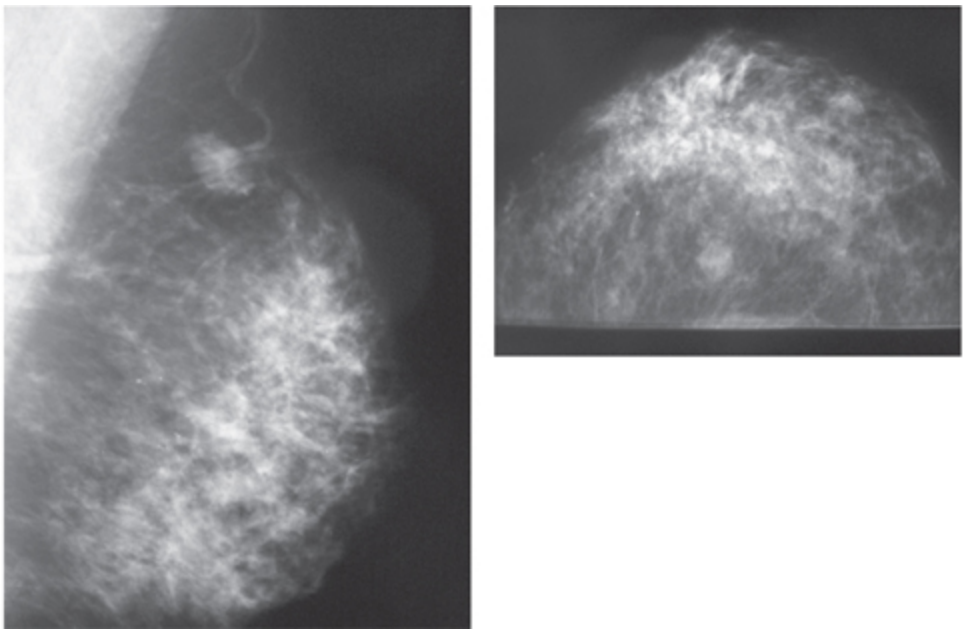

Fig. 23.17 É raro, mas fibroadenomas podem surgir em locais onde não havia nada antes. A massa na posição de 12:00 h da mama direita não estava presente em uma mamografia 3 anos antes. Biopsia comprovou que era um fibroadenoma.

Os fibroadenomas advêm de hipercrescimento do tecido conjuntivo estromal especializado do lóbulo. À medida que a lesão aumenta, os ácinos e as células de revestimento epiteliais dos ácinos são esticados e alongados (Fig. 23.18). Tais ácinos alongados eram chamados “canalículos” pelos patologistas, mas hoje em dia raramente se usa esse termo. Os ácinos e o ducto terminal intralobular são circundados e comprimidos por essa proliferação idiopática de colágeno intralobular. A proliferação pode produzir uma massa palpável que expande o lóbulo, gerando uma lesão redonda e lobulada cujas margens em geral são claramente delimitadas do tecido mamário normal.

O fibroadenoma é livremente móvel ao exame físico, e por ocasião de cirurgia com freqüência pode-se expulsá-lo do tecido circundante. Novo crescimento foi relatado quando uma margem pequena de tecido circundante não foi removida com a lesão, mas isto é extremamente incomum. Se um fibroadenoma crescer de novo, deve-se questionar o diagnóstico original porque o tumor provavelmente não era um

fibroadenoma, mas um tumor filóide, que deve ser uma variante do fibroadenoma benigno.

As proporções de elementos estromais encontrados no fibroadenoma variam, produzindo adenomas muito celulares com proliferação fibroblástica ou lesões fibróticas com predomínio de tecido colágeno esclerótico. Os fibroadenomas variam de tamanho desde achados microscópicos casuais a massas muito grandes que ocupam boa parte do volume da mama.

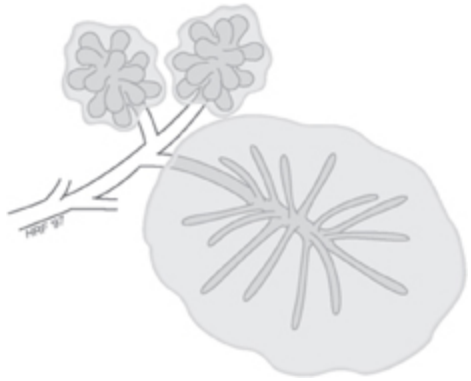

Fig. 23.18 Esquema de um fibroadenoma mostra como o volume crescente de tecido conjuntivo intralobular especializado alonga e adelgaça as estruturas acinares.

Quando muito grandes (10 cm ou mais), denominam-se fibroadenomas gigantes. Essa designação é apenas um reconhecimento de que tais massas benignas podem ser muito grandes e ainda assim não representar tumores filóides. Quando um fibroadenoma cresce rapidamente e se torna muito grande (muitas vezes ocupando boa parte da mama) em uma adolescente, usa-se o termo fibroadenoma juvenil. Histologicamente, possui menos ácinos esticados, o que provavelmente reflete o fato de que os lóbulos não estão totalmente desenvolvidos na adolescente. De resto, exceto por seu rápido crescimento, essas lesões não são diferentes do fibroadenoma comum. Fibroadenomas gigantes geralmente são encontrados em adolescentes. A lesão não é invasiva, mas pode crescer e ocupar a maior parte da mama e produzir aumento assimétrico da mama afetada.

Fibroadenomas foram descritos em meninas pré-púberes, mas, como tais lesões parecem ser dependentes de hormônios, sua prevalência aumenta após a menarca. Segundo Haagenson (31), é o nódulo mais comumente excisado em adolescentes e mulheres na quarta década de vida. Como em qualquer parte da mama, câncer pode ocorrer aleatoriamente ao lado de um fibroadenoma, mas não existe nenhuma boa evidência de associação direta entre essa lesão e o desenvolvimento de câncer. O fibroadenoma *per se* sempre é benigno, sem nenhum aumento do potencial maligno. Entretanto, como contém epitélio, câncer pode originar-se dentro de um fibroadenoma (32). Carcinomas ductais e lobulares foram encontrados em alguns fibroadenomas (33). Assim como células malignas podem expandir-se dos ductos de volta para dentro do lóbulo, o câncer que surge adjacente a um fibroadenoma pode expandir-se para o seu interior.

Dupont *et al*. (34) sugeriram que certos tipos de fibroadenomas, que eles chamaram de complexos, indicam risco aumentado do futuro desenvolvimento de câncer de mama. Os autores reviram 1.835 casos. Se o fibroadenoma contivesse cistos, adenose esclerosante, calcificações epiteliais ou alterações apócrinas papilares, era classificado como complexo. Os autores concluíram que a presença de um fibroadenoma complexo triplicou o risco de uma mulher (risco relativo [RR], 3,10). Uma história familiar de câncer de mama elevou o RR para 3,72, e, se tivesse havido doença proliferativa benigna adjacente ao fibroadenoma, o RR subiu para 3,88. Tais riscos elevados permaneceram assim por décadas após a remoção do fibroadenoma. Não houve aumento do risco se o fibroadenoma não fosse complexo. É provável que o fibroadenoma complexo seja semelhante à hiperplasia atípica, pois é um reflexo fenotípico de um epitélio geneticamente instável cujas células são mais propensas a transformação maligna. Provavelmente, não é o fibroadenoma que é significativo, mas as alterações epiteliais que ele contém. Não existem evidências de que esses fibroadenomas se transformem em algum momento (todos eles foram removidos para definir o diagnóstico). O fibroadenoma complexo talvez

seja um indicador de risco mais alto, mas desconheço qualquer confirmação dessas observações.

Embora fibroadenomas não possuam potencial maligno estabelecido diretamente, pode ser difícil distingui-los de um tumor filóide. Este provavelmente é uma lesão relacionada, pode ser localmente recorrente e invasivo e às vezes produz metástases. A relação exata entre as duas lesões é incerta. Tumores filóides eram mais comuns no passado, e sua maior raridade atual pode advir da conduta mais agressiva dos cirurgiões de biopsiar e remover anormalidades encontradas na avaliação clínica e mamográfica. É possível que tumores filóides pequenos tenham sido removidos e erroneamente diagnosticados como fibroadenomas. Atualmente, muitos cirurgiões preferem deixar os fibroadenomas na mama e não removê-los. Eles acreditam que são capazes de diferenciar lesões benignas de malignas por meio do ultra-som, ou recorrem a biopsias de fragmento para definir o diagnóstico e deixar a lesão na mama. Resta saber se essa conduta relativamente nova produzirá aumento futuro no número de tumores filóides.

Os fibroadenomas parecem ser sensíveis a hormônios. São menos comuns em mulheres após a menopausa (35). Dentre mulheres que tiveram lesões detectadas em mamografias (p. ex., massas, calcificações) removidas no Massachusetts General Hospital após localização com agulha, cerca de 35% foram comprovadas como fibroadenomas entre pacientes na quarta década de vida, caindo para 10% das lesões removidas na oitava década de vida; a percentagem diminuiu constantemente com o aumento da idade (dados não publicados).

Involução de Fibroadenomas

Muitos fibroadenomas sofrem involução quando a proliferação é substituída por substância hialina. O tempo exato e as causas da involução, bem como sua relação com a menopausa, são incertos. Fibroadenomas involutivos hialinizados são encontrados em mulheres pré-menopausa, bem como

fibroadenomas crescentes em mulheres após a menopausa. Em uma série de 26 fibroadenomas clinicamente ocultos detectados em mamografias que haviam crescido, Meyer *et al*. (36) observaram que metade acometeu mulheres de 46 a 60 anos. A perda de suporte hormonal provavelmente resulta em atrofia e hialinização, mas essa relação não está totalmente clara. Também não se sabe se um infarto desempenha algum papel. Involução é a causa habitual do aparecimento de calcificações distintivas na mamografia.

Achados Mamográficos

Ao exame mamográfico, fibroadenomas em geral são lesões bem definidas e nitidamente circunscritas que se apresentam redondas, ovóides ou regularmente lobuladas. Com freqüência exibem uma ou mais superfícies achatadas. Fornage *et al*. (37) demonstraram que, no ultra-som, fibroadenomas não costumam ser redondos, mas alongados (ver Cap. 16), mas isto pode advir de um artefato de compressão pelo transdutor e fixação pelo tecido mamário com a paciente em decúbito dorsal. A exemplo de todas as lesões mamárias, as margens de um fibroadenoma podem ser obscurecidas pelo tecido normal circundante. Como não infiltra, o fibroadenoma distorce o tecido circundante apenas por ocupação de espaço. De maneira relativamente comum, há um halo fino transparente ao seu redor (Fig. 23.19A), mas isto não é um sinal diagnóstico, pois pode acompanhar outras lesões circunscritas, incluindo câncer. O halo reflete uma transição abrupta da densidade entre a lesão e o tecido circundante, produzindo uma ilusão óptica causada pelo efeito de Mach (38). Os fibroadenomas podem ter contornos algo achatados, que se presentes ajudam a distingui-los de cistos, porém ultra-sonografia e aspiração são os únicos métodos precisos de diferenciação entre cistos e lesões sólidas.

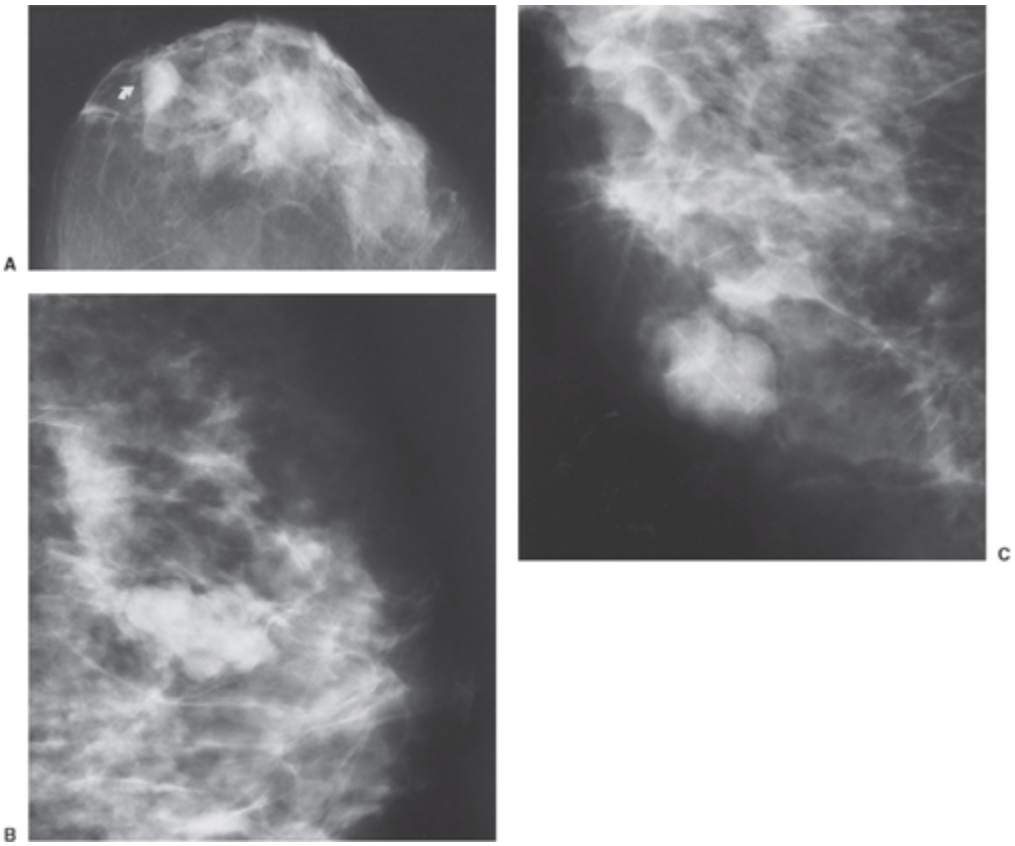

Fig. 23.19 O fibroadenoma clássico possui margem lisa e bem definida (A). Muitas vezes, é lobulado com bordas achatadas. A linha transparente, escura e fina que circunda este fibroadenoma (seta) é chamada halo. Decorre da ilusão óptica criada pelo efeito de Mach (supressão de cones retinianos adjacentes a uma área de transição abrupta). Alguns fibroadenomas são lobulados, aumentando a preocupação, como nesta massa vista nas incidências MLO (B) e CC (C) de paciente de 36 anos; biopsia revelou que era um fibroadenoma benigno.

Como recapitulam a estrutura do lóbulo, muitos fibroadenomas são lobulados (ver Fig. 23.19B, C). Alguns têm uma borda microlobulada, com ondulações pequenas freqüentes da superfície (Fig. 23.20). No entanto, tendo em vista que alguns cânceres possuem margens semelhantes, o nível de suspeição deve aumentar na presença dessa característica morfológica.

Fibroadenomas podem desenvolver-se em qualquer parte da mama que tiver lóbulos e, em alguns casos, são múltiplos e bilaterais. Caso sofram involução que resulta em hialinização, podem calcificar-se (Fig. 23.21). A causa das calcificações é incerta. A maioria dos fibroadenomas calcificados

é encontrada em mulheres após a menopausa, mas não são incomuns antes da menopausa.

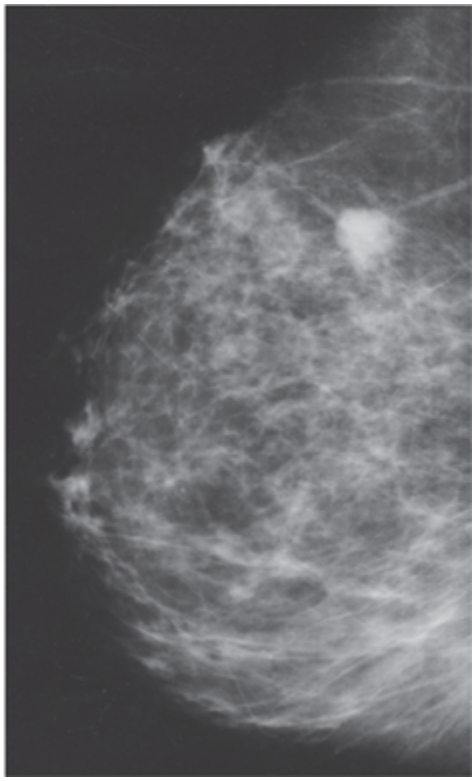

Fig. 23.20 Esta massa com lobulações muito pequenas foi diagnosticada como um fibroadenoma. Não obstante, este tipo de margem microlobulada deve gerar preocupação, e biopsia deve ser realizada.

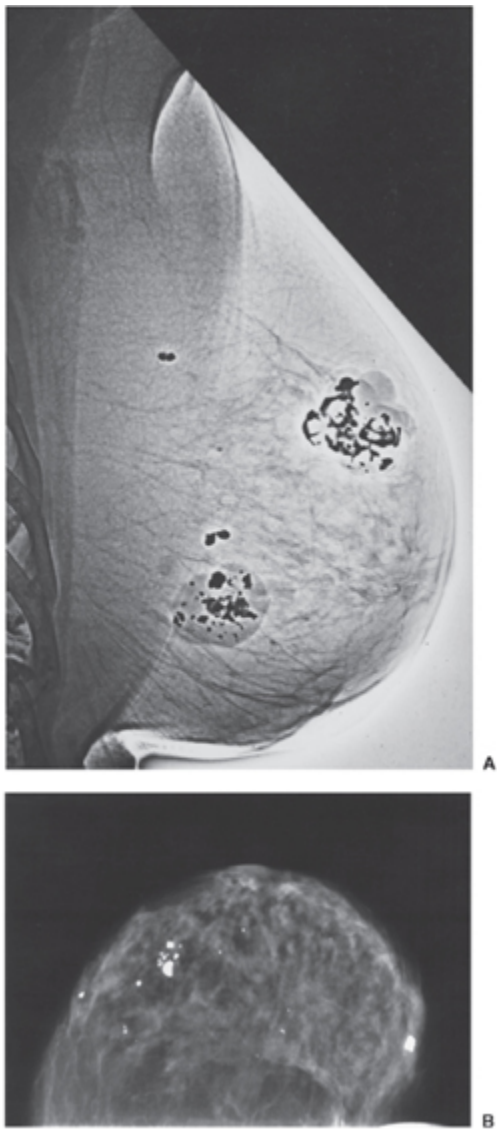

Fig. 23.21 Massas calcificadas grandes (em preto) mostradas em uma xerorradiografia (A) exibem o aspecto típico de múltiplos fibroadenomas involutivos benignos. Em paciente de 70 anos (B), as calcificações grandes advêm de fibroadenomas involutivos.

Calcificações em fibroadenomas geralmente começam dentro da massa (Fig. 23.22A–D) e aumentam em direção centrípeta (ver Fig. 23.22E, F), mas eles também podem calcificar-se ao longo da sua periferia (ver Fig. 23.22G, H). Alguma massa residual pode ser visível, ou a lesão se calcifica totalmente. Quando sofrem calcificação maciça, os fibroadenomas possuem um aspecto patognomônico de calcificações grandes em forma de pipoca (Fig. 23.23). Às vezes, calcificações incipientes são finas e irregulares;

como são indistinguíveis daquelas associadas a câncer, uma biopsia pode ser necessária para esclarecer o diagnóstico (Fig. 23.24). Fibroadenomas podem crescer até um tamanho muito grande, mas costumam preservar seu formato redondo ou ovóide.

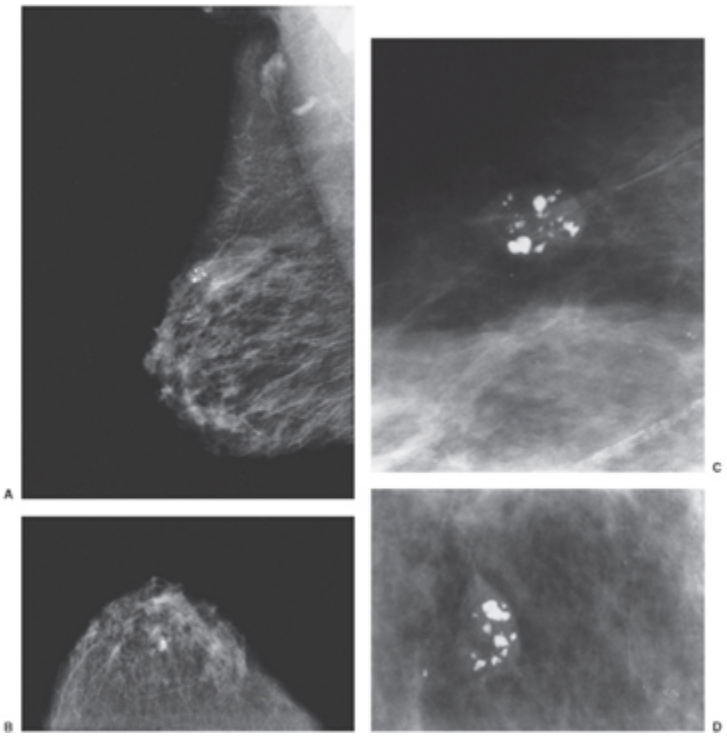

Fig. 23.22 Aspecto típico de fibroadenoma involutivo nas incidências MLO (A) e CC (B) em mulher de 76 anos. A lesão também é vista nas incidências com magnificação MLO (C) e CC (D).

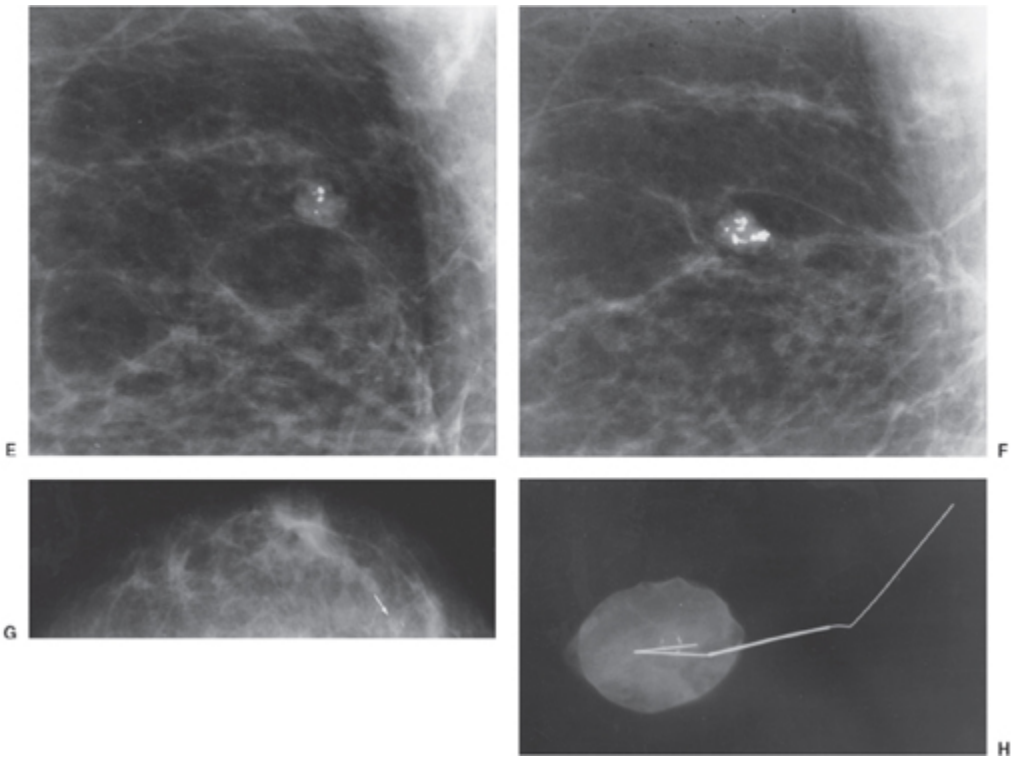

Fig. 23.22 As calcificações formadas neste fibroadenoma involutivo são vistas na lesão de uma paciente de 62 anos (E). Vários anos depois, calcificações maiores são evidentes (F). Calcificações pleomorfas (seta) em outro caso (G) estavam sendo formadas em um fibroadenoma involutivo com calcificações ao redor de sua periferia. Isto é mais bem visto na radiografia da amostra (H).

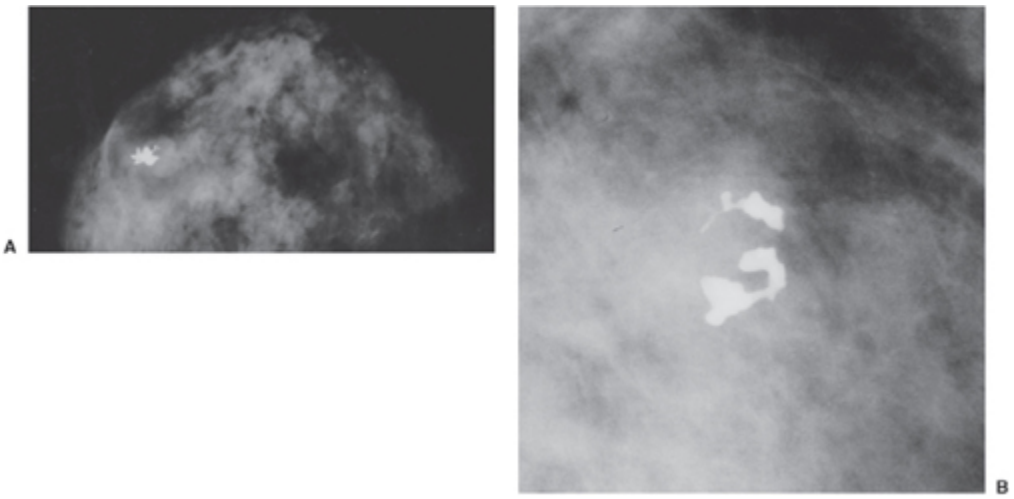

Fig. 23.23 Calcificações “em pipoca” típicas de um fibroadenoma involutivo podem formar-se em uma massa visível (A) ou aparecer de maneira isolada (B).

Câncer pode surgir, aleatoriamente, ao lado de um fibroadenoma, e pode rodear a lesão. Um câncer que se origina dentro de um fibroadenoma também é provavelmente aleatório (Fig. 23.25). Como existe epitélio dentro de fibroadenomas, câncer pode desenvolver-se no seu interior, assim como no epitélio ductal normal (39). Baker *et al*. descreveram que margens mal definidas, microcalcificações aglomeradas e um tamanho grande ou crescente devem gerar preocupação (33).

Fibroadenomas podem crescer até tamanhos muito grandes (Fig. 23.26). Patologistas definem uma variante de fibroadenomas grandes que podem ocorrer logo após a puberdade. São denominados fibroadenomas juvenis e parecem ser mais celulares do que o tipo adulto. Embora tenha havido alguma confusão no passado, o fibroadenoma gigante parece ser diferente de um tumor filóide.

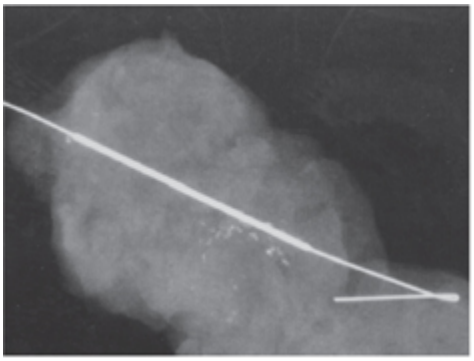

Fig. 23.24 Calcificações incipientes em um fibroadenoma podem ser indistinguíveis das calcificações aglomeradas pleomorfas de câncer intraductal. Até mesmo nesta radiografia de amostra, calcificações que foram comprovadas como um fibroadenoma involutivo são altamente suspeitas.

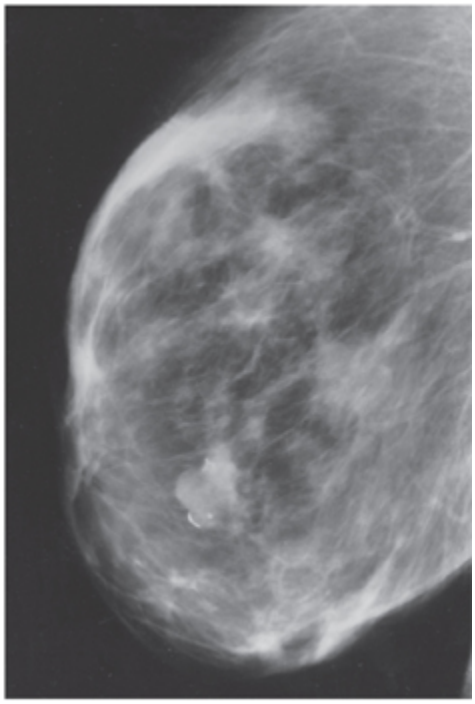

Fig. 23.25 O desenvolvimento de câncer dentro de um fibroadenoma é muito incomum e aparentemente casual. Este fibroadenoma benigno, cuja periferia está-se calcificando, continha um câncer intraductal. Ele foi biopsiado devido ao seu formato excessivamente lobulado.

Achados no Ultra-som

Ao ultra-som, os fibroadenomas podem produzir todas as combinações imagináveis de características ecóicas (40). Seu aspecto é extremamente variável, e, mediante análise morfológica por ultra-som, um determinado fibroadenoma é indistinguível de outras lesões, incluindo câncer. Fibroadenomas são tipicamente lesões hipoecóicas ovóides e bem circunscritas que são mais longas do que altas (com a paciente em decúbito dorsal, largura do lado adjacente à pele ao lado da parede torácica), com margens que costumam ser bem distinguidas do tecido circundante (Fig. 23.27A). Em alguns casos, suas bordas fundem-se com os tecidos circundantes e parecem mal definidas. Eles podem ter uma incisura no contorno da sua superfície.

Embora alguns radiologistas acreditem que fibroadenomas sejam distinguíveis de cânceres pelo ultra-som, essa capacidade jamais foi

demonstrada em um estudo prospectivo apropriado. Os fibroadenomas têm aparência altamente variável, e há superposição com algumas lesões malignas. Assim como outras massas que são redondas ou ovais, os fibroadenomas podem exibir sombras refrangentes nas paredes laterais (ver Fig. 23.27B).

O padrão de ecos internos pode ser homogêneo ou irregular, com ecos de alta amplitude (ver Fig. 23.27C); se a lesão for celular, os ecos podem ser esparsos, o que possibilita confundir um fibroadenoma com um cisto se os parâmetros de ganho do equipamento não forem apropriados (ver Fig. 23.27D, E). Às vezes, um fibroadenoma é isoecóico com o parênquima circundante e invisível, ou dificilmente visível, no ultra-som (ver Fig. 23.27F). Em uma série de 100 fibroadenomas, Fornage *et al*. (37) descreveram 4 que eram hiperecóicos, mas isto parece ser raríssimo. Encontramos apenas um fibroadenoma que era mais ecogênico do que o tecido mamário.

Ecos posteriores a essas lesões estão freqüentemente aumentados, sobretudo quando o adenoma é celular e redondo e atua como uma lente acústica focalizando o som. Os ecos retrotumorais muitas vezes são isoecóicos com o tecido mamário circundante. Uma lesão que contenha fibrose abundante pode produzir uma sombra acústica posterior que é indistinguível da sombra clássica encontrada em alguns cânceres (Fig. 23.28).

Alguns acreditam que fibroadenomas podem ser diferenciados de câncer por meio de ultra-sonografia: isto provavelmente é um fenômeno estatístico. Fornage *et al*. (37) relataram que a maioria dos cânceres era mais redonda do que ovóide, enquanto fibroadenomas tenderam a ser ovóides. Eles mediram o maior eixo da massa e o compararam com o eixo da massa perpendicular à pele, e concluíram que, se a relação fosse igual ou superior a 1,4, a probabilidade de câncer era baixíssima. Claramente, esse argumento é probabilístico, porque existem cânceres que são alongados. De modo semelhante, outros autores defenderam que a combinação de ultra-

som de alta resolução e Doppler é capaz de distinguir fibroadenomas de câncer. Esse também é um argumento que se baseia mais na probabilidade do que na capacidade de diferenciar lesões benignas de malignas. Se uma lesão for redonda ou oval e bem circunscrita em uma mamografia mas não for um cisto, a probabilidade de câncer é de apenas 2 a 5%. Se forem essas as lesões incluídas no estudo, juntamente com outras lesões obviamente benignas como linfonodos intramamários, então o ultra-som pode parecer ter alta acurácia. Até mesmo antes de realizar o ultra-som, a especificidade começa em 98% se todas as lesões forem classificadas como benignas. O problema com essa abordagem é que os dois tipos de câncer precisam ser detectados precocemente, e permitir que eles escapem da triagem porque o ultra-som forneceu uma falsa garantia reduzirá o benefício da triagem.

Stavros *et al*. convenceram muitos radiologistas de que eles são capazes de diferenciar lesões benignas de malignas (41). Eles acrescentaram um novo achado, uma “borda” ecogênica fina, sugerido como sinal de lesão benigna. Esse estudo contém vários problemas. Os resultados foram diluídos pela inclusão de cânceres óbvios (massas espiculadas na mamografia). Essas lesões seriam obviamente irregulares no ultra-som, e portanto sua inclusão no grupo serviu apenas para fazer a acurácia do exame parecer mais alta diante de lesões nas quais ele não seria usado para diferenciação entre benigno e maligno. Também não foi esclarecido quantas pacientes do estudo tinham menos de 30 anos. A inclusão de mulheres jovens diluiria os resultados do outro extremo do espectro, pois praticamente todas aquelas teriam resultados benignos apenas com base na idade. Os autores forneceram uma lista de achados que foram mais comuns entre lesões benignas, uma lista dos achados mais comuns em lesões malignas e alguns considerados indeterminados. O sistema deles exige que nenhum dos achados classificados como indeterminados ou mais provavelmente da categoria maligna esteja presente para que uma lesão seja chamada de benigna. Na minha experiência, existem muito poucas lesões que satisfazem todos esses critérios, de modo que, ainda que esteja correto,

esse sistema exclui da biopsia apenas algumas pa- cientes que têm massas sólidas. Continuamos a recomendar biopsia para a maioria das massas sólidas (que não sejam de densidade mista ou radiotransparente na mamografia).

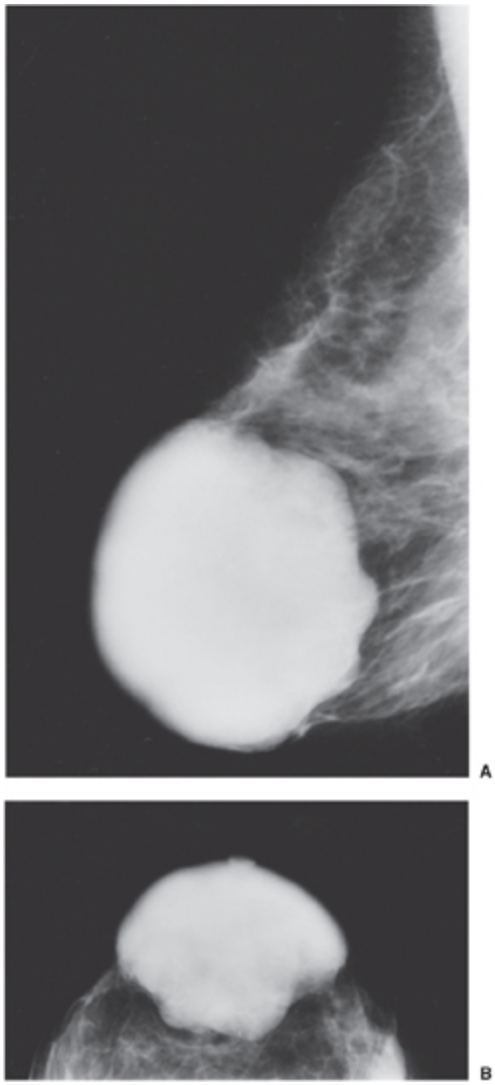

Fig. 23.26 Esta massa grande palpável vista nas incidências mediolateral (A) e CC (B) era um fibroadenoma gigante benigno em mulher de 34 anos.

Achados na RM

Fibroadenomas quase sempre captam contraste na RM. Sua morfologia é igual ao que se vê na inspeção macroscópica. Eles podem ser redondos, ovais ou lobulados (ver Fig. 23.28A). Às vezes, seu formato é irregular. Nunes *et al*. descreveram septações não-captantes de contraste em uma

massa como praticamente diagnósticas de fibroadenoma (42). Isto deve ser verdade (ver Fig. 23.28B), mas, se a lesão tiver formato irregular, não se deve confundir captação irregular com ausência de captação nas septações.

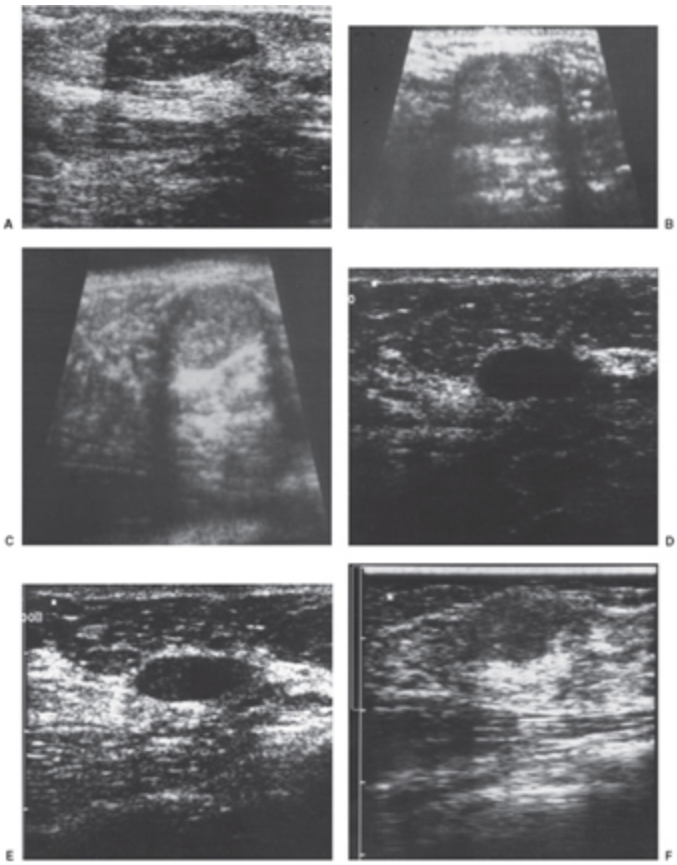

Fig. 23.27 (A) Massa palpável em paciente de 32 anos exibe os achados típicos de fibroadenoma pelo ultra-som. É uma massa mais longa do que profunda, de formato ovóide com margens bem definidas e possui ecotextura interna razoavelmente uniforme. O formato oval de um fibroadenoma pode focalizar o som e aumentar a transmissão do som, além de produzir sombra refrangente nas paredes laterais (B), como neste fibroadenoma. Há ecos internos proeminentes em alguns fibroadenomas, e o reforço acústico posterior pode ser marcante apesar da lesão ser sólida (C). Os ecos internos não são visíveis neste fibroadenoma (D) até que o ganho é ajustado devidamente (E). Este fibroadenoma (F) mal é distinguível da gordura subcutânea.

Cistos

Podem-se encontrar cistos em mulheres de todas as idades, mas eles são incomuns nas muito jovens e nas de mais idade. Em nossa experiência, apenas cerca de 3% de lesões palpáveis foram comprovadas como cistos em

mulheres abaixo de 30 anos. Sua prevalência máxima é na faixa etária de 30 a 50 anos. No passado, dizia-se que cistos não deveriam ocorrer após a menopausa, mas eles não são incomuns entre tais mulheres.

Embora alguns cistos provavelmente sejam ductos grandes distendidos, a maioria dos cistos forma-se no lóbulo e representa dilatação dos ácinos lobulares. Em mulheres após a menopausa, acredita-se que alguns sejam parte do processo involutivo. À medida que o epitélio lobular atrofia, os ácinos coalescem, produzindo espaços cheios de líquido circundados por tecido conjuntivo especializado esclerótico do lóbulo. Por meio de distensão progressiva, o lóbulo torna-se obliterado e é substituído pelo cisto contendo líquido.

O papel de obstrução ductal na formação de cistos é incerto. Como, na maioria das mulheres, os óstios ductais no mamilo são normalmente obstruídos por tampões de ceratina, os ductos estão “bloqueados” todo o tempo, porém isso não acarreta a formação de cistos. É mais provável que cistos se formem em virtude de desequilíbrio entre secreção e reabsorção. Ocorre secreção ativa ao longo de todo o sistema ductal e lobular mesmo na mulher não lactante. Mostrou-se experimentalmente que essas secreções são manejadas por reabsorção compensada. Acredita-se que muitos cistos se formam devido a uma alteração que acomete as células de revestimento do lóbulo. As células aumentam e as secreções parecem avolumar-se. Isto se chama metaplasia apócrina (Fig. 23.29). Se a secreção aumentar mas a reabsorção não a acompanhar, o resultante desequilíbrio produz dilatação dos dúctulos terminais (ácinos) dentro do lóbulo (Fig. 23.30A). O apagamento progressivo da estrutura acinar dos dúctulos terminais intralobulares substitui o lóbulo por um grupo de pequenos cistos que depois podem coalescer em um cisto maior (ver Fig. 23.30B, C).

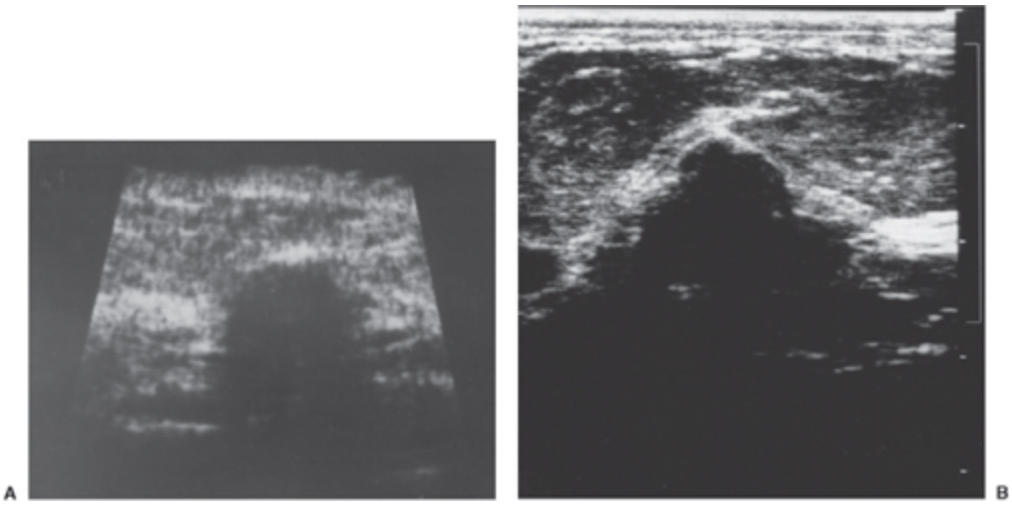

Fig. 23.28 (A) Fibroadenoma de contorno arredondado e sombra acústica posterior densa. (B) Este fibroadenoma triangular irregular exibe ecos internos de baixa amplitude e sombra acústica posterior intensa, tornando-o indistinguível de câncer de mama pelo ultra-som.

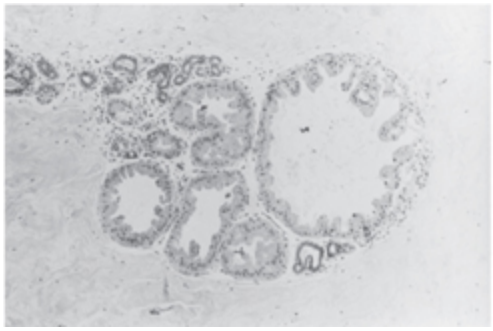

Fig. 23.29 A maioria dos cistos provavelmente se forma devido a metaplasia apócrina, produzindo secreções que não são compensadas por reabsorção, o que acarreta dilatação progressiva dos ácinos. A seção histológica (hematoxilina e eosina) mostra vários ácinos de um lóbulo cujas células de revestimento são grandes, pois sofreram metaplasia apócrina. Secreções preenchem os ácinos microcisticamente dilatados. Não está claro por que alguns ácinos não sofreram metaplasia embora pareçam fazer parte do mesmo lóbulo. Acúmulo progressivo de líquido pode dilatar os ácinos de modo que eles coalescem e se tornam um cisto detectável.

Como hiperplasia é um achado associado freqüente, propôs-se que alguns cistos se formam quando o ducto extralobular é obstruído, porém a associação não está clara uma vez que oclusão também pode ser secundária a pressão sobre o ducto terminal pelo cisto crescente. A oclusão decerto não é essencial à formação do cisto porque freqüentemente há comunicação livre entre um cisto e o ducto. Observamos isso no ultra-som e na

galactografia (Fig. 23.31). O acúmulo de líquido pode ser marcante, às vezes ultrapassando 100 mL. É provável que muitos cistos representem apenas a parte mais distensível de uma rede que está sofrendo aumento da secreção.

Os cistos podem ser solitários, mas com freqüência são múltiplos. Uma camada única de epitélio cubóide define suas paredes. Conforme mencionado, acredita-se que a transformação metaplásica apócrina das células de revestimento exerça um papel no desenvolvimento de cistos. A metaplasia pode persistir, ou o epitélio pode reverter para um epitélio plano ou cubóide. Em estudos de necropsias, 20 a 50% de mulheres possuem cistos visíveis.

Raramente se encontra carcinoma dentro de um cisto. Quando ocorre, a relação permanece obscura. Câncer intracístico é potencialmente mera coincidência. Contudo, a maioria dos raros cânceres intracísticos é papilar. Os cistos circundantes provavelmente são formados a partir dos ductos maiores. Talvez o ducto se torne cisticamente dilatado em virtude de hipersecreção pelo tumor. De outro modo, câncer pode ser a origem da obstrução ductal. Na nossa experiência, um câncer intracístico é detectado em menos de 0,2% de cistos.

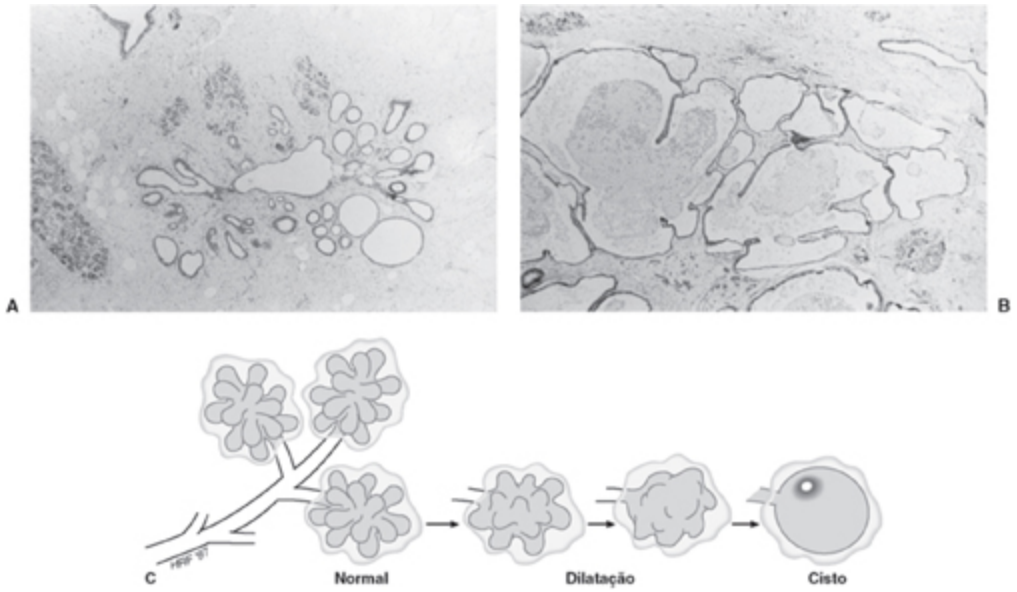

Fig. 23.30 Nesta fotomicrografia, os ácinos dos lóbulos estão intensamente dilatados (A). Em outro caso, são coalescentes (B). O processo pode continuar de modo que os ácinos do lóbulo podem coalescer formando um cisto, representado no esquema (C).

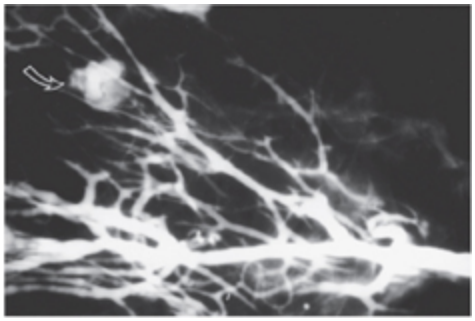

Fig. 23.31 Cistos podem comunicar-se com os ductos. Obstrução não é um pré-requisito para a formação de cisto. Material de contraste fluiu para dentro deste cisto lobulado (seta) após injeção retrógrada em um ducto com descarga.

Os cistos podem ser moles ou, sob tensão de secreções não drenadas, apresentar-se como massas duras. Na minha experiência prática, a massa que de fato aparece de maneira súbita (não uma lesão que estava presente mas fora ignorada consciente ou inconscientemente) praticamente sempre é um cisto. Se extravasar para o estroma circundante, o líquido do cisto pode desencadear inflamação, às vezes acarretando fibrose pericística. Isto pode produzir margens mal definidas na mamografia, mas os cistos costumam ser bem delimitados e livremente móveis. Inflamação pericística presumida é a razão provável pela qual as paredes de alguns cistos são realçadas na RM (ver adiante).

Líquido Cístico e Tratamento de Cistos

O líquido de um cisto raramente é incolor e de transparência “cintilante”; antes, costuma ser amarelo ou verde turvo. Quando visto através da parede do cisto por ocasião de cirurgia, o líquido com freqüência parece azulado, o que gerou o termo “cisto de cúpula azulada”. O líquido intracístico pode ser fino e facilmente aspirado, ou ter a viscosidade de muco grosso ou gelatina e resistir a remoção, mesmo por meio de agulhas calibrosas.

Líquido Cístico Hemorrágico

Quando o líquido do cisto é grosso, castanho-avermelhado ou marrom, deve-se suspeitar de hemorragia prévia. Hemorragia dentro de um cisto pode ser idiopática, secundária a um papiloma intracístico ou decorrente de um raro câncer intracístico. Embora controverso, a maioria dos cirurgiões acredita que cistos contendo líquido hemorrágico antigo (não sangue fresco causado pela introdução da agulha) devem ser excisados em razão da remota possibilidade de carcinoma intracístico. A maioria das lesões intracísticas focais, quando ocorrem, é de papilomas benignos. Câncer intracístico é extremamente incomum. A exemplo de qualquer outra parte da mama, o câncer pode surgir ao lado de um cisto, ainda que aquele não seja a causa direta deste. Alguns cirurgiões argumentam que um grande cisto poderia obscurecer um câncer adjacente e, por essa razão, aspiram determinados cistos (a documentação dessa conduta é obscura).

O tratamento apropriado de líquido cístico não-hemorrágico evoluiu com mais experiência. Cirurgiões acreditam há muito tempo que não há razão para solicitar análise citológica do líquido a menos que ele contenha sangue antigo, porque a prevalência de cistos benignos é muito mais alta do que o raro câncer intracístico (43). Ademais, uma análise citológica negativa do líquido de um cisto mamário não exclui a possibilidade de câncer intracístico. Quando o líquido é inespecífico, a citologia não tem relação custo/benefício favorável. Meyer *et al*. observaram que, na ausência de sangue antigo, a avaliação citológica não tem valor (44). Eles aspiraram 660 cistos em 583 mulheres e enviaram o líquido para análise citológica. Não havia células malignas em 541 dos aspirados (95%). O líquido foi insuficiente para análise em 86 mulheres. Encontraram-se células atípicas em 33 mulheres (5%), mas nenhuma dessas adveio de câncer. O último achado não é surpreendente, pois o termo “atípico” em citologia não tem a mesma conotação de hiperplasia atípica em histologia. Eles concluíram que, se o líquido não for sanguíneo (sangue antigo), não há necessidade de enviá-lo para citologia.

Com o uso crescente de aspiração guiada por exame de imagem de possíveis cistos, as condutas cirúrgicas se tornaram menos relevantes. Muitos cirurgiões costumavam satisfazer-se se a lesão que eles drenaram (todas palpáveis) parecessem totalmente resolvidas pela aspiração. Se o cisto recorresse, muitos repetiam a aspiração, e, se recorresse de novo, muitos o excisariam. A validação científica dessa conduta jamais foi esclarecida. A maioria acredita que, se a avaliação ultra-sonográfica de uma massa mostrar todas as características de um cisto simples, não há necessidade de intervenção adicional. Isto decerto é válido para massas impalpáveis que são diagnosticadas como cistos pelo ultra-som. A única razão para aspirar um cisto simples é se a paciente não desejar ter um nódulo ou se o cisto estiver causando dor. Como somos capazes de visualizar os tecidos em volta e atrás dos cistos por meio de exames de imagem, é improvável que eles impeçam a detecção de um câncer adjacente. A presença de múltiplos cistos complica a análise. Costumávamos preconizar um ultra-som para todas as massas redondas, mas, como a detecção de um câncer insuspeito nessa situação é muito baixa e a chance de encontrar inúmeros achados suspeitos com o ultra-som é muito alta (falso-positivos), deixamos de realizar ultra-som em pacientes com múltiplas (três ou mais) massas redondas a menos que exista uma área focal de preocupação na mamografia ou no exame clínico. Leung *et al*. verificaram que mulheres com múltiplas massas redondas não tinham probabilidade mais alta de abrigar uma lesão maligna do que a mulher média submetida a triagem (45), e por isso deixamos de examinar essas pacientes com ultra-som (exceto se houver uma área focal de preocupação) e de acompanhá-las a intervalos curtos. Em sua revisão de 84.615 exames de triagem consecutivos, eles interpretaram prospectivamente cada caso de massas múltiplas como benigno e recomendaram a aspiração de toda massa palpável se estivesse clinicamente indicado. Eles identificaram 1.440 (1,7%) mulheres com massas múltiplas. Dentre essas mulheres, ocorreram dois cânceres de intervalo (cânceres detectados antes da próxima triagem anual). Ambos eram de estágio precoce (T1bN0M0; T1cN0M0) e baixo

grau (grau histológico 1). Eles observaram que a taxa de cânceres de intervalo entre pacientes com massas múltiplas foi de 0,14%, o que na verdade foi inferior à taxa de cânceres incidentes em mulheres norte-americanas de idade equivalente, de 0,24%. Eles concluíram que a freqüência de câncer nessas mulheres e o estágio dos cânceres por ocasião do diagnóstico entre os "casos não reconvocados de massas múltiplas" não diferiram dos das outras mulheres observadas na população geral sob triagem mamográfica. Em conseqüência, eles concluíram que não há justificativa para reconvocar mulheres com múltiplas massas redondas para obter exames de imagem adicionais.

Cistos e Menopausa

Comuns nos anos perimenopausa, os cistos podem regredir após a menopausa, mas podem ser encontrados em mulheres de todas as idades e não são incomuns após a menopausa. A terapia de reposição hormonal (TRH) foi vinculada ao desenvolvimento de cistos após a menopausa, mas não raro mulheres pós-menopausa apresentam cistos sem razão ou importância aparente. Alguns estudos relacionaram cistos com aumento do risco de câncer de mama, provavelmente devido a viés de seleção e uma população viciada. Dupont e Page encontraram um risco elevado de câncer de mama somente quando cistos ocorreram em mulheres com história familiar de câncer de mama (46).

Se uma massa circunscrita satisfizer os critérios de cisto simples descritos adiante, raramente haverá alguma razão para avaliação adicional. A aspiração de um cisto (guiada por exame de imagem em lesões impalpáveis ou difíceis de aspirar) é um procedimento razoavelmente simples e muito seguro, e, se houver alguma dúvida, pode-se determinar a composição de uma lesão rapidamente. Se a lesão aspirada desaparecer no ultra-som (e, se indicado, na mamografia) e o líquido não for hemorrágico, a probabilidade de câncer intracístico é baixíssima, sem casos relatados.

Recorrência do Cisto Após Aspiração

Embora alguns cirurgiões acreditem que um cisto que recorre após aspiração deve ser reaspirado e, se recorrer de novo, excisado, os dados em favor dessa conduta são obscuros, e sua base parece ser empírica. Conforme mencionado, cânceres intracísticos são raríssimos. Em nossa experiência (prática), estão em geral associados a cistos hemorrágicos grandes (diâmetro > 2 cm). Ao aspirarmos um cisto, se o líquido for inespecífico e o cisto deixar de ser visível no exame de imagem que o detectou (isto é, ultra-som, mamografia ou ambos), a paciente é encorajada a retornar à triagem anual. Se o cisto recorrer, o evento é registrado mas não suscita nenhuma avaliação adicional a menos que existam novos achados associados preocupantes. A aspiração do líquido cístico geralmente é terapêutica, particularmente se todo o líquido for removido, porém constatamos que cerca de 40% dos cistos recorrem durante um período de 2 anos após aspiração. Alguns argumentaram que a insuflação de ar reduz a taxa de recorrência, mas não consideramos essa afirmação verdadeira. Após aspiração, os cistos devem deixar de ser visíveis na mamografia. Se houver uma massa residual, deve-se considerar uma biopsia para excluir câncer concomitante, apesar de ser raríssimo.

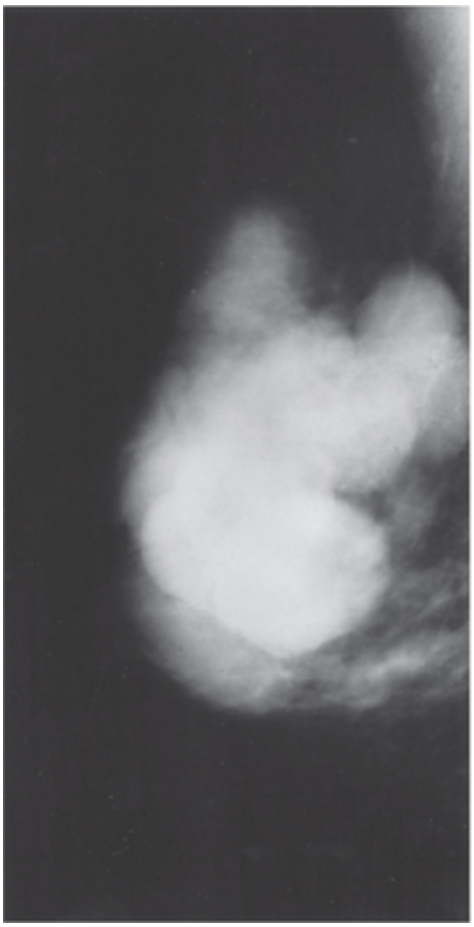

Fig. 23.32 Os contornos redondos advêm de múltiplos cistos.

Achados Mamográficos

Cistos freqüentemente aparecem como múltiplas densidades redondas (Fig. 23.32). Podem ocupar boa parte do volume mamário e produzir numerosos contornos redondos superpostos.

Cistos solitários não são incomuns. Normalmente são redondos ou ovóides (Fig. 23.33), mas podem ser lobulados (Fig. 23.34). Em geral são bem definidos, com margens circunscritas que podem ser obscurecidas pelo tecido circundante. Fibrose pericística por inflamação pode obscurecer as margens de um cisto. Pode-se ver um halo transparente ao seu redor (Fig. 23.35), mas, a exemplo de outras lesões circunscritas, esta característica não é diagnóstica. Esse halo é um efeito de Mach, no qual os cones da retina, quando expostos a um objeto brilhante com margem nítida, suprimem os

cones adjacentes de modo que o sinal gerado por esses cones contíguos à margem é menor do que deveria ser, e o resultado é a ilusão de uma zona escura adjacente à borda do objeto brilhante.

Sejam únicos ou múltiplos, os cistos podem persistir por muitos anos ou ser reabsorvidos espontaneamente. Brenner *et al*. (47) descreveram que, dentre 5.000 mulheres submetidas a triagem consecutiva, 53 (1%) haviam formado cistos em algum momento. Mais de metade dos cistos regrediram ou foram reabsorvidos espontaneamente dentro de 1 ano, e mais de dois terços haviam diminuído ao longo de 2 anos. Eles verificaram que apenas 12% não mostraram alguma diminuição no tamanho durante 5 anos. Cistos podem ser reabsorvidos ao longo do tempo. Essa reabsorção pode ser rápida (Fig. 23.36). Pennes e Homer (48) sugeriram que cistos podem romper-se sob compressão mamográfica, mas nossa experiência difere disso.

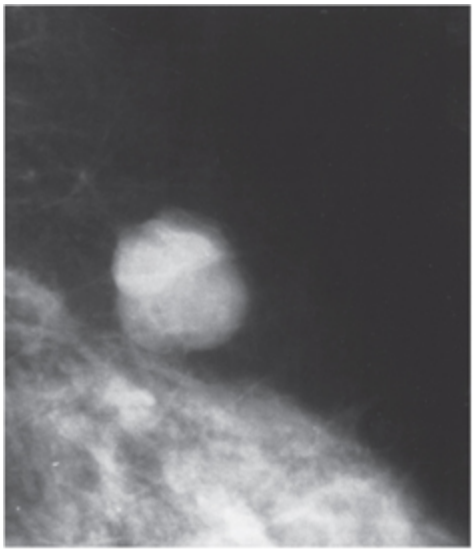

Fig. 23.33 A maioria dos cistos é redonda ou ovóide, como nesta paciente de 39 anos.

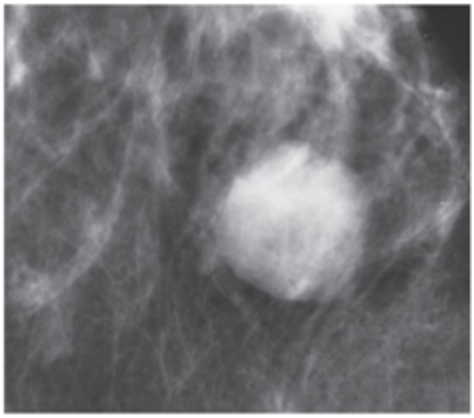

Fig. 23.34 Alguns cistos são lobulados, como nesta mulher pós-menopausa. A lobulação provavelmente é uma recapitulação da arquitetura lobular da qual o cisto se origina.

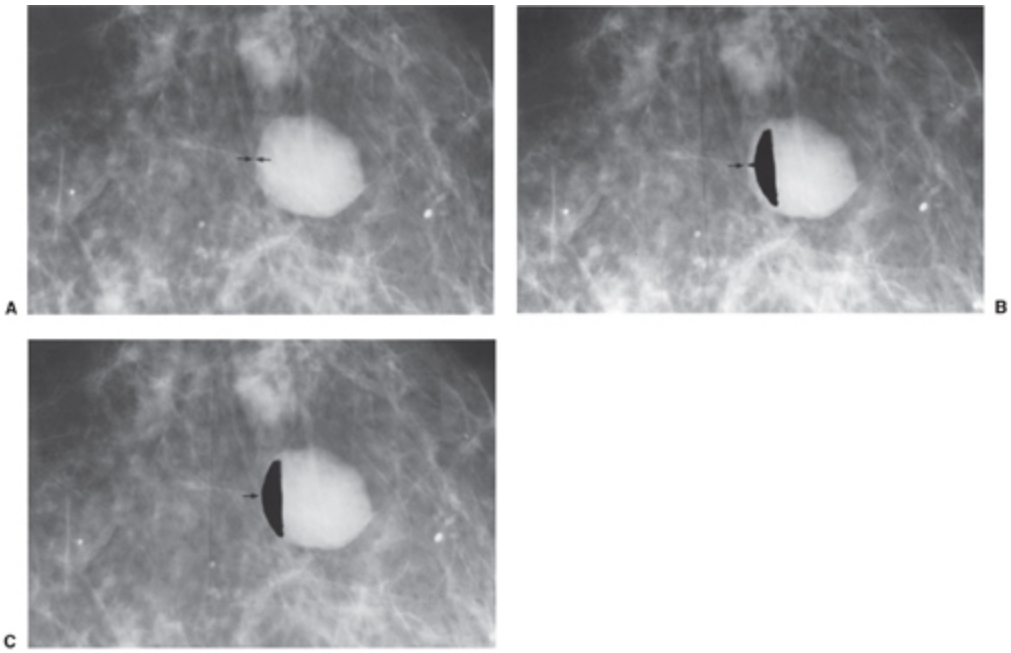

Fig. 23.35 (A) Cisto com uma linha nítida em volta de sua margem, formando um “halo” (a faixa escura entre as duas setas). O halo é uma ilusão óptica devida ao efeito de Mach. Desaparece quando a lesão imediatamente embaixo da borda é coberta (B, C) (repare que o halo não foi coberto).

Quando múltiplos, os cistos podem superpor-se e parecer irregulares, mas não costumam distorcer a arquitetura mamária básica exceto por deslocamento. Utilizamos a categoria de “múltiplas densidades redondas” quando o exame de triagem revela três ou mais densidades arredondadas. Afirmamos que essas densidades são “cistos prováveis” e recomendamos

triagem anual (como todas as mulheres a partir de 40 anos de idade). Se as encontrarmos nos anos seguintes, o tamanho de alguns terá aumentado e o de outros diminuído; nós as descrevemos como “densidades flutuantes que provavelmente representam cistos” e não sugerimos nenhuma intervenção. Somente porque uma paciente tem “múltiplas densidades redondas” não quer dizer que ela seja menos propensa a ter câncer de mama. Continua a ser importante pesquisar massas irregulares, calcificações significativas ou distorção da arquitetura, pois câncer pode surgir em mulheres com cistos múltiplos assim como naquelas sem cistos aparentes.

Calcificações e Cistos

Cistos não podem ser diagnosticados com precisão por mamografia porque são indistinguíveis de outras massas sólidas bem circunscritas exceto se eles exibirem diversos padrões típicos de calcificações.

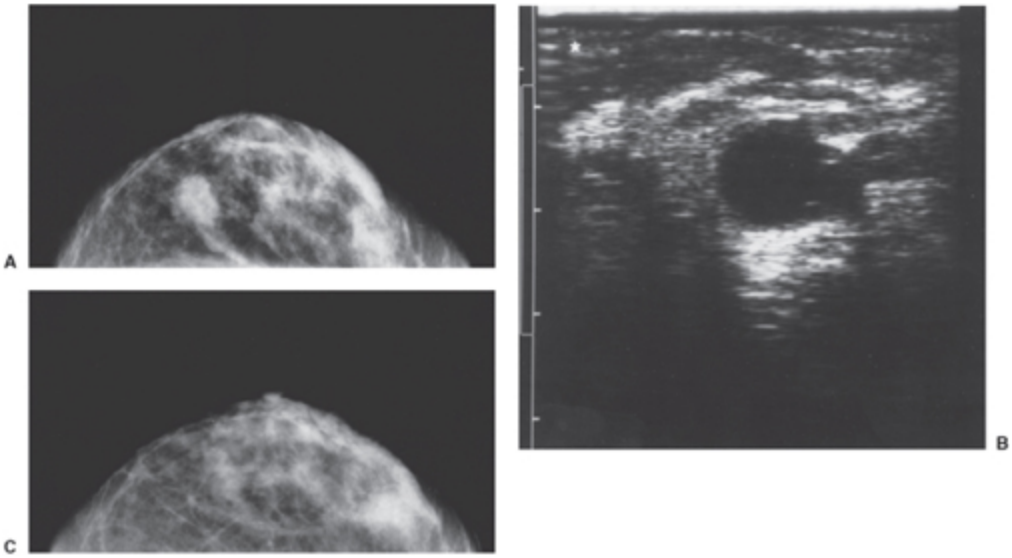

Fig. 23.36 Cistos podem ser reabsorvidos espontaneamente. Esta massa, vista na incidência CC (A), era um cisto no ultra-som (B). Sofreu resolução espontânea ao longo de 2 meses (C).

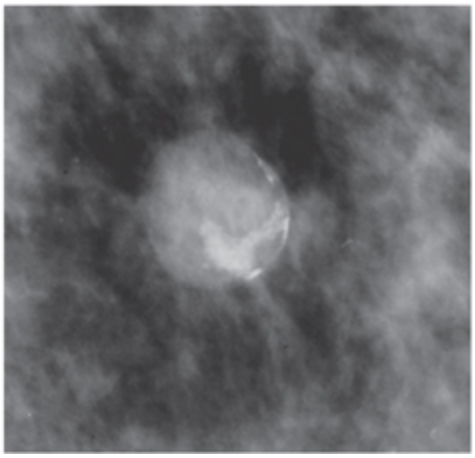

Fig. 23.37 Calcificações curvas-finas e lineares “em casca de ovo” geralmente residem na parede de um cisto benigno.

Às vezes, a parede de um cisto se calcifica, produzindo depósitos finos em concha ou em “orla” (Fig. 23.37). Outros cistos podem conter cálcio precipitado na forma de leite de cálcio. Pequenas partículas de cálcio radiopacas podem precipitar-se no líquido cístico e gravitar-se para a parte inferior de um cisto. Isto produz um crescente côncavo de densidade típico quando visto tangencialmente na incidência lateral de pé (Fig. 23.38) e pontos de cálcio amorfos concomitantes quando vistos de frente na incidência craniocaudal, em razão do seu acúmulo no fundo do cisto. Esse aspecto é patognomônico de leite de cálcio, e biopsia não é indicada (49). Em alguns casos, o cálcio precipitado agrega-se em pequenas bolas que literalmente rolam na parte inferior de um cisto.

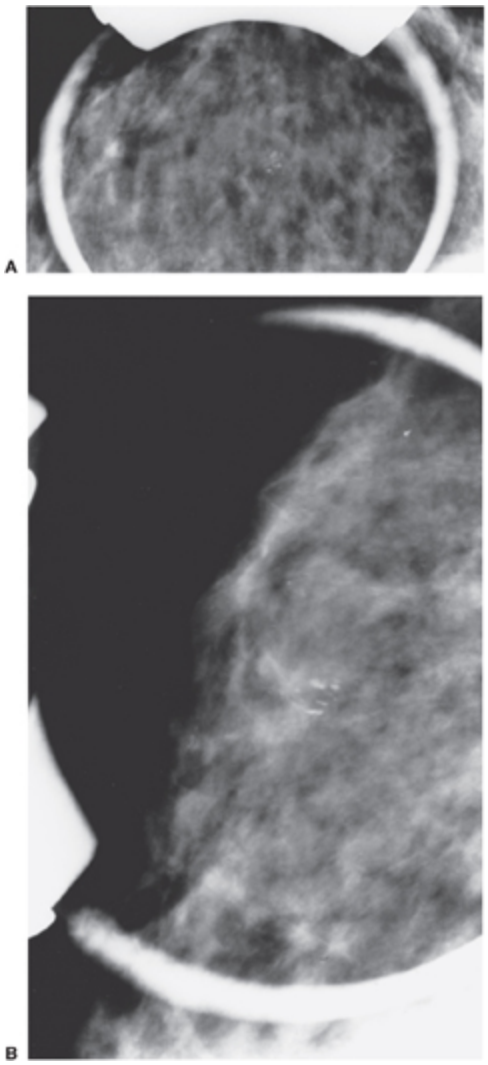

Fig. 23.38 O leite de cálcio é cálcio precipitado, formando partículas finas ou redondas que podem acumular-se na parte inferior de um cisto e delinear sua margem interna curva na incidência lateral. Tais calcificações são amorfas na incidência CC (A). As calcificações de leite de cálcio são côncavas para cima na mamografia lateral com magnificação (B). Esses formatos decorrem de sua localização na parte inferior de cistos benignos.

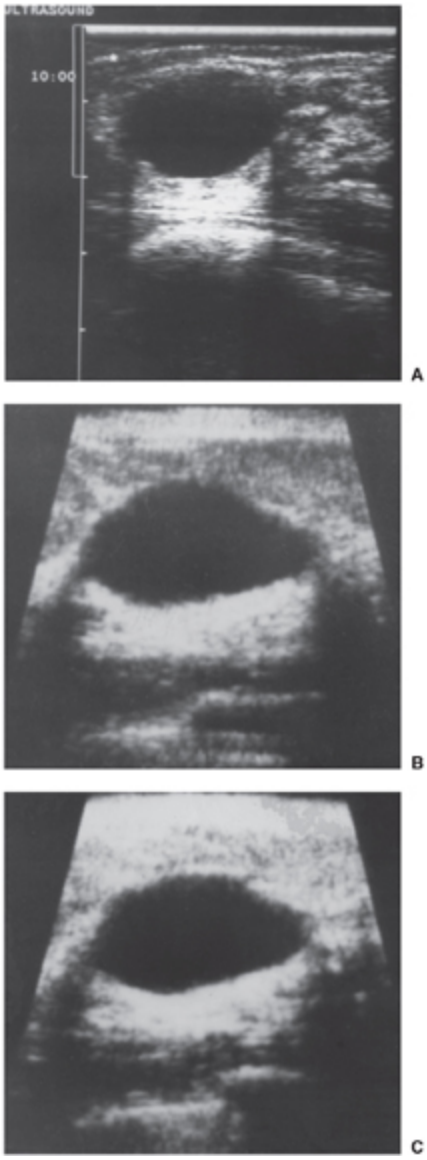

Fig. 23.39 Para se definir um diagnóstico seguro de cisto no ultra-som, a massa deve ser redonda, oval ou regularmente lobulada, com margens bem definidas, ausência de ecos internos e aumento da transmissão do som, conforme visto neste cisto (A). Pode haver algum artefato por reverberação que explica os ecos na parte anterior do cisto. (B) Idealmente, um cisto, visto aqui com ganho ajustado, não deve encher-se de ecos quando o ganho é elevado (C). Em equipamentos modernos de ultra-som, contudo, podem-se ver ecos de baixo nível dentro de cistos, o que pode indicar que o líquido é extremamente viscoso. Quando houver dúvida, aspiração guiada por ultra-som resolverá o problema.

Aspectos dos Cistos no Ultra-som

A ultra-sonografia é o meio mais simples de diagnosticar um cisto. Para fazê-lo corretamente, devem-se observar critérios rígidos. Cistos podem ser

redondos, ovóides, achatados ou lobulados. Devem ser bem delimitados e não conter ecos internos (Fig. 23.39). Isto é crucial. Lesões sólidas, incluindo câncer, podem ter apenas ecos internos sutis e, de resto, ser indistinguíveis de cistos (Fig. 23.40). Ecos internos reais que não se movem sob observação ultra-sonográfica (restos podem mover-se dentro de cistos) não devem ser ignorados. Podem ocorrer de maneira isolada. Quando múltiplos, podem superpor-se no ultra-som, e, como suas sombras refrangentes podem projetar-se umas sobre as outras, avaliação precisa às vezes é difícil. Essa é uma das razões pelas quais não realizamos ultra-som rotineiro de múltiplas densidades redondas.

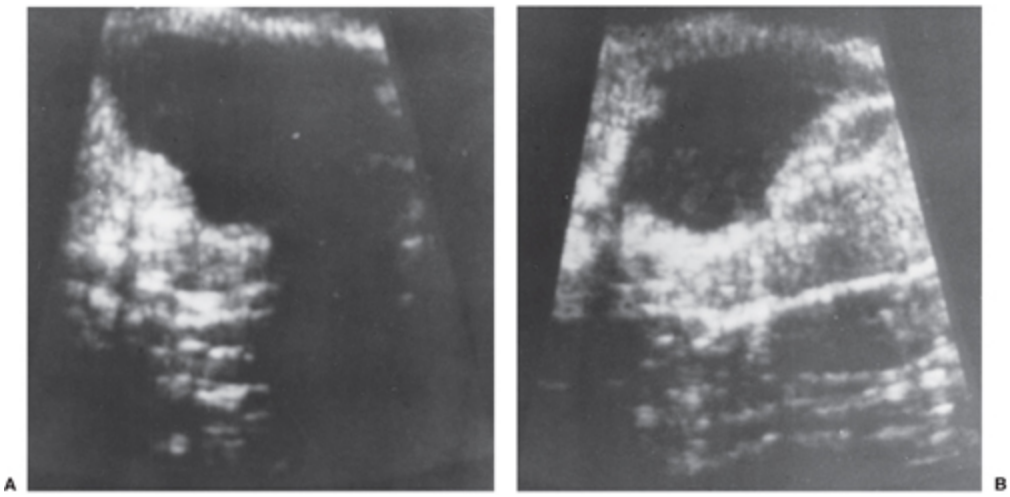

Fig. 23.40 O câncer pode ter apenas ecos de baixo nível. A sombra à direita deste carcinoma ductal invasivo (A) foi gerada pelo mamilo. A lesão sólida parece ser cística no ultra-som, sem ecos internos, até ser visualizada de um ângulo melhor com aumento do ganho para mostrar que existem ecos verdadeiros (B).

Cistos Septados

Os cistos podem ser lobulados ou septados. Cistos realmente septados são incomuns. Um cisto grande pode parecer septado em conseqüência das lobulações que podem ocorrer com a distensão das estruturas acinares (Fig. 23.41). Com freqüência, um cisto que parece septado pode ser totalmente aspirado em uma única punção porque todas as lojas se comunicam. Septações císticas que não decorrem de hemorragia recente, infecção ou

parte de uma massa intracística não têm importância, e o cisto septado não precisa ser aspirado.

Cistos devem exibir reforço acústico posterior forte, porém esse fenômeno relativo pode ser minorado por atenuação pelos tecidos anteriores ou posteriores ao cisto. Com a direção composta do feixe atualmente disponível, o reforço acústico posterior pode perder-se atrás dos cistos.

Sob ultra-som em tempo real, podem-se ver restos flutuando dentro de um cisto. Em ocasiões muito raras, assistimos ao líquido cístico começar a mover-se e desenvolver turbulência marcante. Acredito que isto advenha da geração de calor pelo feixe sônico, causando correntes de convecção no líquido cístico ou talvez movimento mecânico induzido pelo som.

Alguns cistos contêm sangue. Sangue recente de um sangramento agudo pode assemelhar-se ao líquido cístico no ultra-som. Quando fibrina começa a organizar-se, surgem ecos internos, e aquilo que simula septações ou até mesmo uma massa se evidencia. Um coágulo mais antigo, organizado pode simular tecido sólido (Fig. 23.42A). Embora seja um fenômeno raro, um coágulo antigo pode produzir ecos irregulares de baixa amplitude ao redor da periferia interna do cisto (ver Fig. 23.42B). Qualquer sugestão de lesão dentro de um cisto deve suscitar excisão, apesar de câncer ser muito raro e de uma lesão intracística ser mais provavelmente um papiloma intracístico benigno (Fig. 23.43). Se avaliação por ultra-som considerar uma lesão indeterminada, aspiração completa esclarecerá que se trata de um cisto.

Um dos problemas com transdutores ultra-sônicos de alta freqüência é que eles podem demonstrar ecos de baixo nível em cistos que podem não ser apenas ruído mas material proteináceo em líquido cístico. Essas lesões foram chamadas “cistos sujos” ou “cistos complicados” (Fig. 23.44) para diferenciá-los de “massas complexas”. “Massas complexas” contêm componentes cístico e sólido e devem ser biopsiadas (Fig. 23.45).

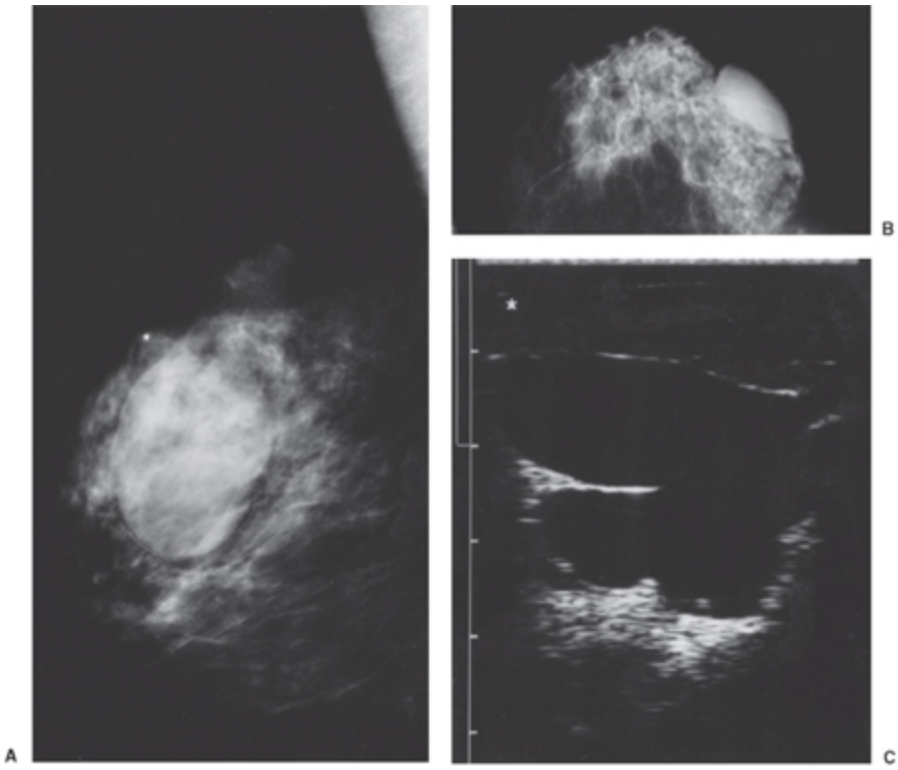

Fig. 23.41 Septações em um cisto não têm maior importância a menos que decorram de hemorragia prévia. (A) Observou-se uma massa ovóide na incidência MLO. A lesão, vista também na incidência CC (B), era um cisto benigno com septações no ultra-som (C). Se não houver nenhuma evidência de uma massa interna, não há necessidade de avaliação adicional.

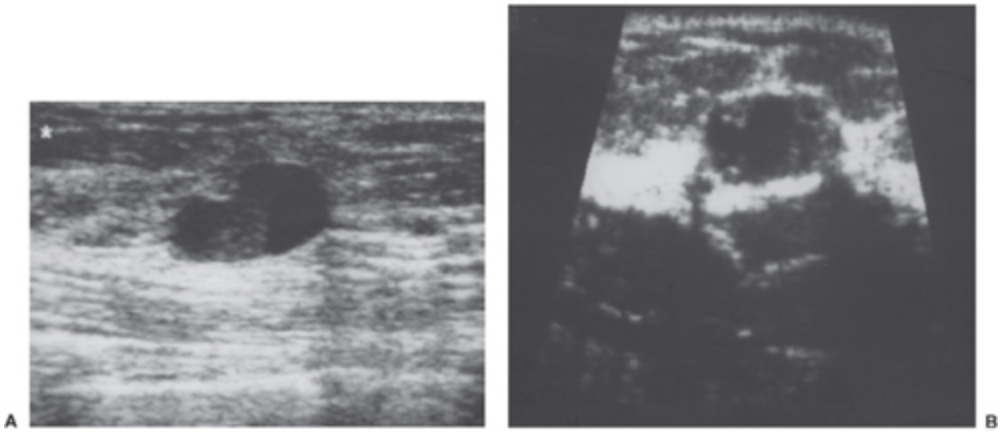

Fig. 23.42 Um coágulo sanguíneo pode formar-se dentro de um cisto que sangrou espontaneamente. O coágulo forma a área de ecos de baixo nível em um extremo deste cisto (A). Em um segundo cisto, os ecos na periferia (B) são devidos a um coágulo.

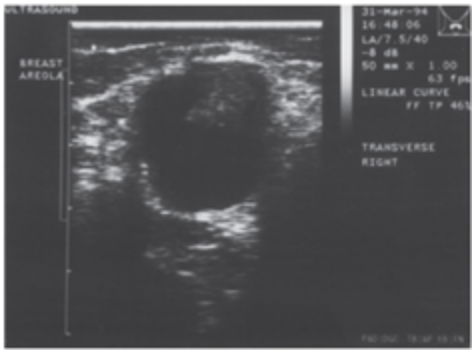

Fig. 23.43 A massa hipoecóica neste cisto foi comprovada como um papiloma intracístico benigno. Esse diagnóstico só pode ser definido por biopsia.

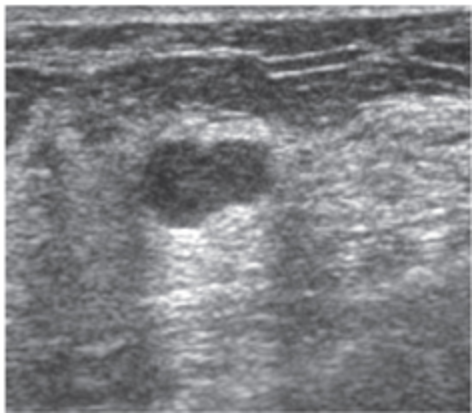

Fig. 23.44 Cistos complicados ou “sujos” são difíceis de distinguir de massas sólidas. Esta massa lobulada com ecos de baixo nível foi comprovada como um cisto simples benigno.

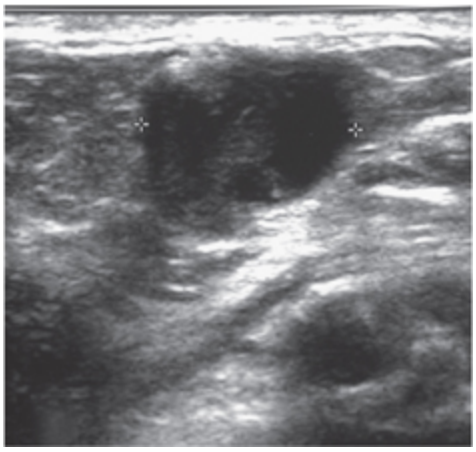

Fig. 23.45 Massas complexas pelo ultra-som possuem componentes cístico e sólido. Esta massa complexa foi comprovada como um cisto contendo câncer intracístico.

O cisto complicado é um problema. Venta *et al*. propuseram que a lesão que satisfaça os critérios de cisto mas tenha ecos de baixo nível precisa apenas ser acompanhada após intervalo curto (50). Infelizmente, eles classificaram cistos “sujos” ou “complicados” como complexos. Cistos com componentes sólidos reais devem ser biopsiados e não pertencem a essa categoria. Na sua revisão de 4.562 ultra-sons de mama obtidos durante um período de 18 meses, eles encontraram 308 lesões em 252 mulheres que pareciam ser cistos mas exibiam ecos difusos de baixo nível. Dentre essas mulheres, que tiveram diversos esquemas de acompanhamento, eles detectaram apenas uma lesão maligna que foi diagnosticada como papiloma com foco de 3 mm de CDIS. Eles concluíram que, entre “lesões classificadas como cistos complexos [deveriam ser cistos complicados], a taxa de câncer foi de 0,3% (1/308)”. Como essa taxa foi menor que aquela aceita para “lesões provavelmente benignas”, eles deduziram que essas lesões não precisam ser biopsiadas e poderiam ser acompanhadas após curto intervalo. Embora essa conduta seja razoável, dada a dificuldade que temos em distinguir cistos complicados de lesões sólidas, continuamos (empiricamente) a aspirar lesões que tenham ecos internos e a biopsiá-las caso a aspiração não as resolva.

Achados de Cistos na RM

Na RM, os cistos são redondos, ovais ou lobulados. Como seria esperado, são bem definidos. Uma vez que contêm principalmente água, são hiperintensos nas imagens ponderadas em T2 (Fig. 23.46). Podem exibir uma margem de realce após administração intravenosa de gadolínio (Fig. 23.47), mas isto é incomum e deve advir de inflamação pericística.

Adenose

Adenose é uma lesão benigna relativamente comum da mama. Quando combinada com distorção por esclerose (adenose esclerosante), pode trazer problemas para o patologista devido à sua semelhança com câncer, sobretudo em análise de seções congeladas. Uma variedade de lesões

lobulares compõe a adenose. Jensen *et al*. (51) classificaram a adenose esclerosante com as outras “doenças mamárias proliferativas sem atipia”. Sugeriram que uma paciente cuja biopsia revela adenose esclerosante corre RR para o desenvolvimento subseqüente de câncer de mama de 1,5 a 2,0 vezes o de uma mulher com lesão não-proliferativa revelada por biopsia. Eles calcularam esse RR em estudo de 349 mulheres que tiveram biopsias mamárias benignas entre 1950 e 1968. O acompanhamento médio foi de 17 anos. Eles averiguaram quais mulheres apresentaram câncer de mama subseqüentemente e chegaram a esse valor de RR. Um fator que pode ter contribuído para o risco elevado foi a associação relativamente comum de adenose esclerosante a hiperplasia atípica, lesão que também encerra risco aumentado de câncer de mama.

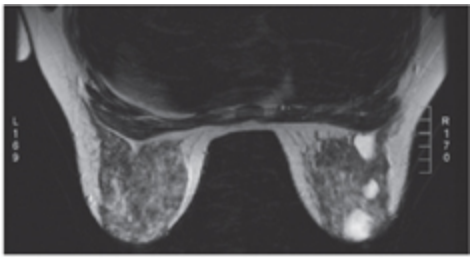

Fig. 23.46 Cistos mamários são hiperintensos nas imagens de RM ponderadas em T2. As áreas hiperintensas, redondas e circunscritas são cistos benignos evidentes nesta imagem ponderada em T2.

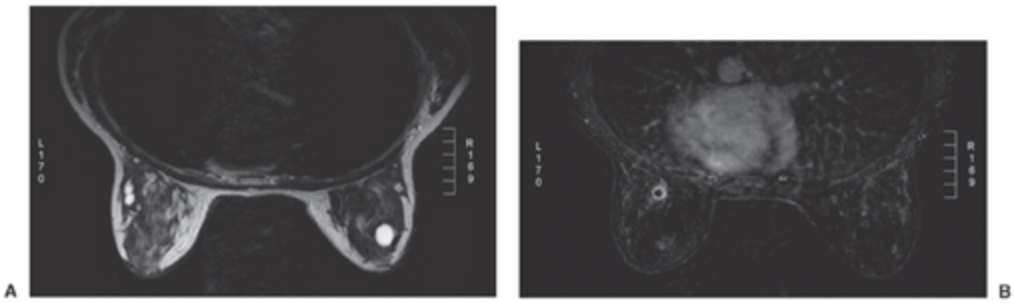

Fig. 23.47 Inflamação pericística pode induzir a parede de um cisto a captar gadolínio na RM. Cistos são evidentes nesta imagem ponderada em T2 (A), com um na parte central da mama esquerda mostrando margem de realce após injeção de gadolínio e subtração da imagem em T1 compatível com inflamação pericística (B).

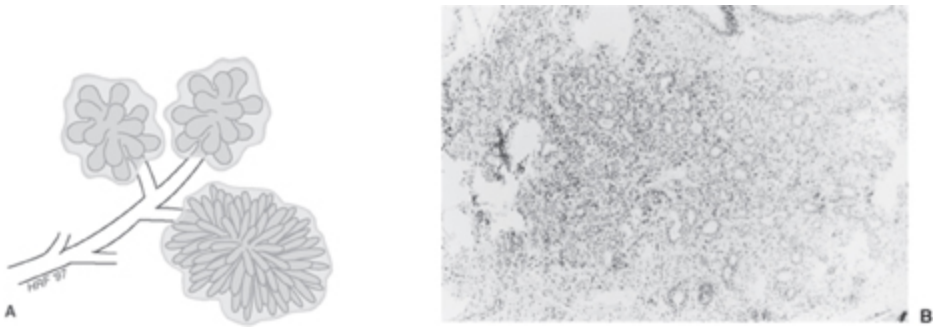

Fig. 23.48 Esquema (A) de adenose. Na sua forma mais simples, representa uma proliferação idiopática dos ácinos (dúctulos terminais). Em microscopia 3D, o lóbulo exibe o aspecto de um porco-espinho, enquanto em micrografias 2D (B) os incontáveis ácinos são vistos em corte transversal, como nesta preparação de hematoxilina e eosina. Se houver fibrose excessiva associada à adenose, denomina-se adenose esclerosante.

Em sua forma mais simples, a adenose representa apenas um aumento do lóbulo secundário a proliferação benigna dos dúctulos intralobulares em fundo cego (ácinos) (Fig. 23.48). Essa proliferação dentro da UDLT é primariamente alongamento e multiplicação dos ácinos, acompanhados de hipercrescimento dos elementos epiteliais, mioepiteliais e de tecido conjuntivo no lóbulo. Alterações hipertróficas também ocorrem no epitélio, e a atividade secretora pode aumentar. A dilatação cística dos ácinos provavelmente é o local de precipitação de cálcio e calcificações aglomeradas que podem ser vistas na mamografia, porém calcificações realmente microscópicas podem ser encontradas nos dúctulos.

Embora benigna, sem predisposição conhecida a câncer, a adenose pode ter um aspecto localmente infiltrativo. Proliferação do epitélio e da camada mioepitelial distorce o lóbulo, e, quando ocorre hialinização (esclerose) densa, há compressão e distorção do epitélio, o que pode confundir-se com alteração maligna. Quando um grande volume é afetado, pode-se detectar um nódulo palpável. A adenose com ou sem esclerose (adenose esclerosante) foi chamada fator de risco fraco, porém não existem dados sugerindo que a lesão *per se* encerre alguma predisposição significativa para futuro desenvolvimento de câncer.

Achados Mamográficos

Na mamografia, a adenose raramente forma uma massa visível. Em alguns casos, produz microcalcificações aglomeradas isoladas. Essas consistem em depósitos extremamente pequenos que podem precipitar-se nos ácinos adelgaçados e aumentados do lóbulo e suas extremidades dilatadas cisticamente. A adenose possui um aspecto 3D de um porco-espinho, com a miríade de ácinos semelhantes aos espinhos do porco-espinho. Calcificações desenvolvem-se nos ácinos, formando partículas amorfas diminutas que são pequenas demais para ser resolvidas individualmente por mamografia. Contudo, acredito que seja a superposição dessas diminutas partículas que constituem as calcificações muito pequenas vistas na mamografia, que formam aglomerados visíveis a partir das partículas ainda menores (Fig. 23.49). Como freqüentemente são heterogêneos, os depósitos são indistinguíveis daqueles associados a câncer de mama (Fig. 23.50).

Adenose em geral é indistinguível de tecido mamário não-adiposo normal. Adenose difusa foi sugerida como uma das causas de calcificações difusas detectadas por mamografia, mas isto deve ser incomum, se alguma vez ocorrer. Calcificações difusamente dispersas são mais provavelmente depósitos inespecíficos nos lóbulos ou até mesmo no estroma. Estes últimos depósitos caracterizam-se por calcificações monótonas, relativamente redondas e regulares com formatos amorfos indistintos (Fig. 23.51).

Quando a adenose produz um aglomerado isolado de calcificações, o diagnóstico pode ser sugerido porque as partículas individuais, vistas na resolução relativamente baixa da mamografia, com freqüência se compõem de partículas cada vez menores quando vistas com magnificação, como seria esperado pelo desenvolvimento semelhante a um porco-espinho dos ácinos lobulares e das calcificações formadas no seu interior. Embora o diagnóstico possa ser sugerido, continuamos a recomendar biopsia porque não se podem distingui-los com segurança de depósitos de câncer. Contudo, quando calcificações se distribuem difusamente por toda a mama, e especialmente quando bilaterais, biopsia pode ser evitada.

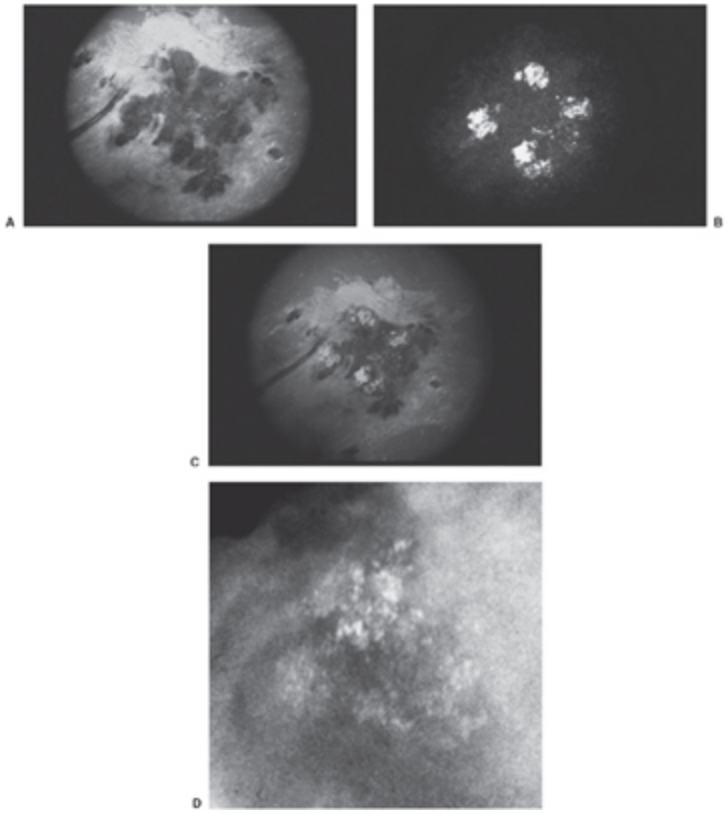

Fig. 23.49 Adenose. Esta fotomicrografia (A) é de uma seção espessa de tecido mamário mostrando lóbulos cujos ácinos se multiplicaram devido a adenose. Os ácinos tornaram-se alongados e bem mais numerosos que o normal. Mediante microscopia estereoscópica, assemelham-se a um porco-espinho. Na imagem seguinte (B), as calcificações que foram excisadas por localização com agulha e biopsia são visualizadas em radiografia e superpostas à lesão (C), mostrando que as diminutas calcificações formaram-se nos numerosos ácinos, e a coleção total produz um aglomerado de calcificações amorfas, "vagas" (D).

Numerosas calcificações podem ocorrer no comedocarcinoma extenso mas, ao contrário das calcificações intralobulares redondas da adenose, em geral exibem formato irregular e freqüentemente formas lineares finas e ramificadas que sugerem sua distribuição ductal (Fig. 23.52). Descrevemos casos raros de câncer de mama difuso que continham muitas formas variáveis e com freqüência benignas de calcificações (52). Esses depósitos são muito incomuns e se distinguem pelo aspecto desordenado que eles produzem e pelo fato de que são extensos e unilaterais (Fig. 23.53). Observamos que esses cânceres freqüentemente têm células malignas com

características apócrinas (não cânceres apócrinos reais — ver Carcinoma Apócrino), e propusemos que essa característica poderia explicar a profusão de calcificações.

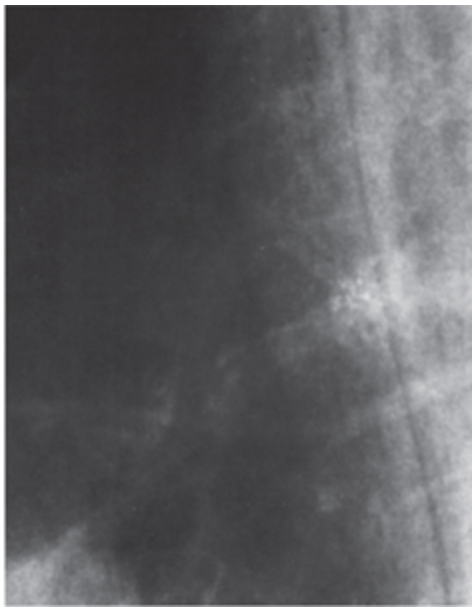

Fig. 23.50 Este aglomerado de calcificações é indistinguível daquelas produzidas por câncer, mas uma biopsia mostrou que o diagnóstico era adenose benigna.

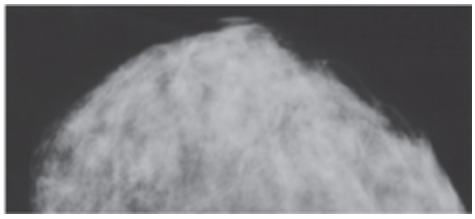

Fig. 23.51 Calcificações difusamente dispersas podem advir de adenose. Acredita-se que estas calcificações, dispersas por toda a mama, decorram de adenose, porém os dados em favor disso são inconclusivos.

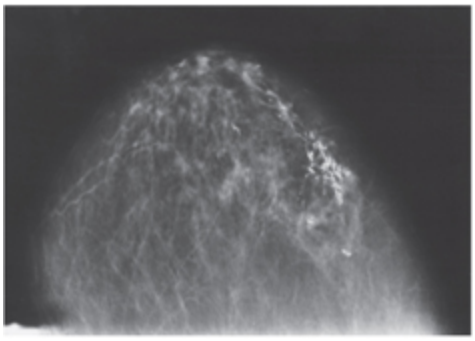

Fig. 23.52 Calcificações produzidas por comedocarcinoma de alto grau geralmente se distinguem pela acentuada heterogeneidade do tamanho e do formato das partículas e por sua distribuição segmentar.

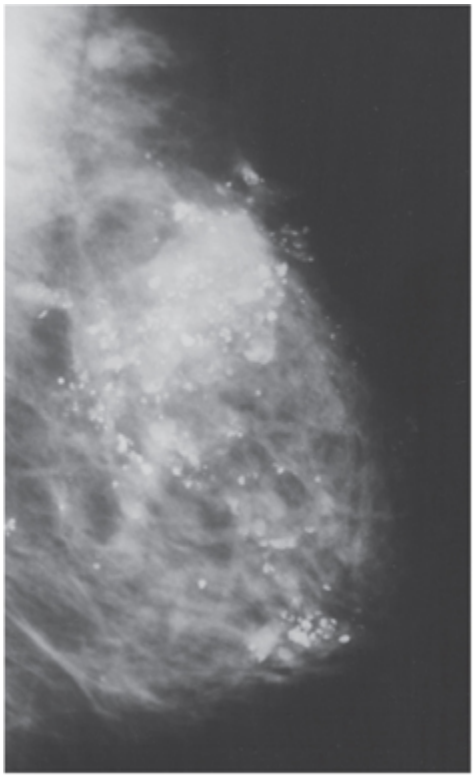

Fig. 23.53 Estas calcificações, que eram unilaterais, formam uma manifestação muito rara de carcinoma difuso. Muitas das formas sugerem um processo benigno como leite de cálcio, mas o aspecto “desordenado” geral e a unilateralidade devem levantar suspeita. Esta paciente tinha câncer intraductal difuso com características apócrinas.

Achado no Ultra-som

A adenose não é visível no ultra-som como uma entidade distinta, porém, a exemplo de outros processos que suscitam uma resposta fibrótica, tecidos que contêm adenose podem ser hipoecóicos e produzir sombras por atenuação e difusão do feixe.

Achados na RM

Desconheço quaisquer achados fidedignos de RM que estejam associados a adenose.

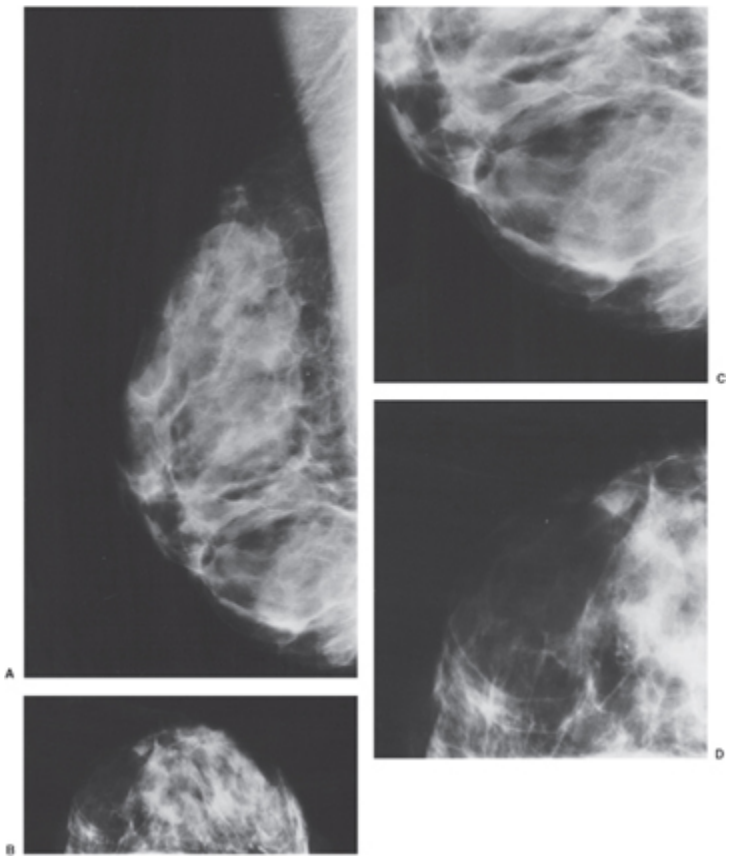

Fig. 23.54 Este lipoma no quadrante inferior interno da mama esquerda é evidente porque desloca o parênquima normal nas incidências MLO (A) e CC (B). Imagens ampliadas das incidências MLO (C) e CC (D) demonstram que a lesão possui cápsula fina, que é visível e permite o diagnóstico de uma lesão benigna contendo gordura. A cápsula é visível graças à presença de gordura dentro da lesão.

Outras Lesões Benignas

Lipomas

Gordura freqüentemente é o tecido preponderante nos lobos da mama, o que dificulta a distinção entre um lipoma verdadeiro e gordura normal circundada pelos septos fibrosos dos ligamentos de Cooper. Lipomas em geral são superficiais, encontrados na periferia do parênquima mamário e sempre encapsulados. A presença da cápsula sugere o diagnóstico não-invasivo dessa lesão benigna. Como em outras regiões do corpo, lipomas são livremente móveis e em geral moles. Podem distorcer a arquitetura

mamária por deslocamento de estruturas normais, mas não infiltram e não se mostraram capazes de sofrer degeneração maligna. O lipossarcoma é bem mais raro que o lipoma. Clinicamente, costuma ser firme a duro. Ao contrário do que se poderia predizer, os lipossarcomas da mama não são radiotransparentes (salvo se muito bem diferenciados), mas são radiograficamente densos, de modo que em geral não há dificuldade em distinguir um lipoma benigno de um lipossarcoma. Assim como em qualquer coleção de gordura, pode ocorrer necrose em lipomas e sobrevir calcificações (ver Cicatrização e Adiponecrose).

Achados Mamográficos

Os lipomas possuem um aspecto mamográfico radiotransparente típico que permite o diagnóstico de uma lesão benigna. Embora nem sempre sejam distinguíveis de outras lesões contendo gordura, isto não tem conseqüências, uma vez que lesões encapsuladas contendo gordura são todas benignas. O lipoma exibe uma cápsula fina (Fig. 23.54) que é visível graças à gordura no seu interior bem como ao seu redor. Os lipomas podem distorcer a arquitetura circundante por deslocamento ou ser modelados pela mama circundante. Lesões mais duras, redondas e transparentes geralmente são cistos oleosos pós-traumáticos secundários a adiponecrose ou galactoceles. Os lipomas, a exemplo de toda gordura, estão sujeitos a necrose e às vezes possuem as típicas calcificações esféricas da adiponecrose (Fig. 23.55).

Achados no Ultra-som

Ultra-sonografia em geral não é indicada quando se suspeita de lipoma porque o diagnóstico costuma ser evidente e a lesão é claramente benigna na mamografia. Os lipomas são hipoecóicos e de ecotextura semelhante à da gordura subcutânea. Podem ser distinguidos da gordura subcutânea pela demonstração da reflexão especular a partir da cápsula (Fig. 23.56). Se presentes, as calcificações em áreas necróticas podem gerar sombras.

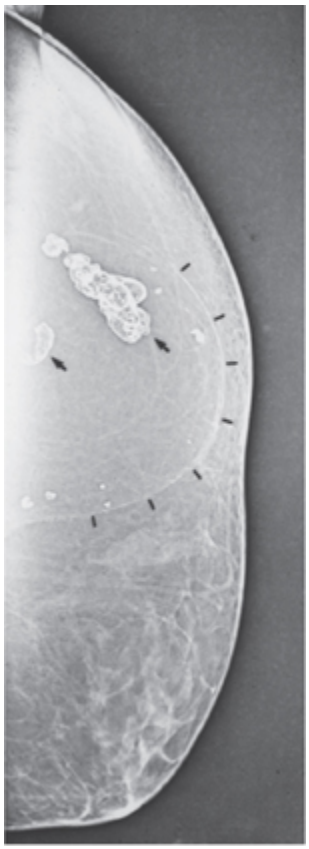

Fig. 23.55 Adiponecrose neste lipoma (linhas curtas), vista nesta xerorradiografia em modo negativo, produziu calcificações de centros transparentes de aspecto típico (setas grandes).

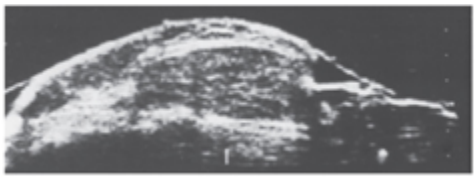

Fig. 23.56 Ultra-som raramente é necessário para avaliar um lipoma. A cápsula deste lipoma é evidente no ultra-som e distingue a massa da ecotextura semelhante da gordura subcutânea.

Achados na RM

Desconheço quaisquer estudos sobre lipomas na RM, pois eles seriam apenas achados casuais (não há razão para realizar RM na avaliação de um provável lipoma). Eles devem ter a mesma característica tecidual que a gordura mamária e aparecer encapsulados.

Cicatrização e Adiponecrose

Adiponecrose focal é bastante comum na mama, provavelmente devido em parte às grandes quantidades de tecido adiposo desprotegido que constitui parcela significativa da mama e está sujeito aos trancos e traumas da vida diária. A necrose adiposa pode produzir diferentes resultados. Basicamente uma resposta inflamatória não-supurativa a lesão de adipócitos, o processo pode produzir uma massa palpável e às vezes dolorosa com espessamento ou retração da pele. Mais comumente, não é percebido pela paciente e é revelado apenas na mamografia como uma densidade nova, distorção da arquitetura, depósito de cálcio ou cisto oleoso.

Como em outras regiões corporais, a adiponecrose é observada histologicamente como adipócitos lesados que perderam seus núcleos e são intercalados com histiócitos que contêm gordura fagocitada no seu citoplasma. A inflamação pode suscitar uma resposta fibrótica e às vezes, como em uma cicatriz, produzir um aspecto macroscópico que se assemelha à desmoplasia do câncer, além de depósito de cálcio que também pode simular câncer.

Em alguns casos, a adiponecrose forma uma massa gelatinosa que se torna encapsulada por uma parede fibrosa fina e lisa. Em virtude da freqüente história de traumatismo antecedente, sobretudo uma cirurgia, essa forma de adiponecrose tornou-se conhecida como cisto oleoso pós-traumático. Cistos oleosos podem apresentar consistência extremamente endurecida ao exame clínico da mama e, assim, gerar preocupação, mas seu aspecto é patognomônico na mamografia, e eles sempre são benignos.

Espectro Mamográfico

A adiponecrose pode produzir alterações que são radiograficamente semelhantes às do câncer (53), mas na nossa experiência isto é raríssimo exceto entre mulheres que se submeteram a nodulectomia e radioterapia. Cicatrização e espiculação podem advir da reação fibrótica que pode

acompanhar o processo. Isto ocorre especialmente em uma cicatriz formada após cirurgia, e pode até sobrevir retração cutânea (Fig. 23.57).

A despeito de uma história de traumatismo ou mesmo cirurgia, a formação de uma cicatriz visível ao exame radiográfico é relativamente rara na ausência de tratamento de câncer de mama. Contudo, no período pós-operatório imediato após uma biopsia com resultados benignos, distorção da arquitetura é comum e, em alguns casos, persiste por até 6 a 12 meses (54), porém alterações fixas a longo prazo após biopsia com resultados benignos são a exceção (55, 56). Quando a cirurgia é extensa, como em uma mamoplastia redutora, a distorção da arquitetura pode ser extensa, e adiponecrose é mais comum, porém até mesmo essas alterações são razoavelmente raras com as técnicas cirúrgicas modernas.

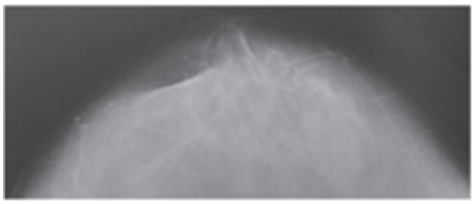

Fig. 23.57 Adiponecrose pós-cirúrgica pode causar cicatriz e retração da pele, conforme visto medial ao mamilo nesta incidência CC.

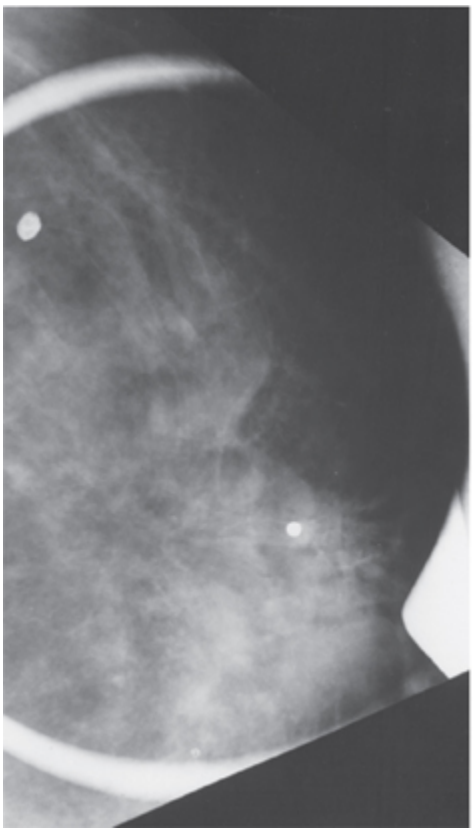

Fig. 23.58 Uma alteração pós-cirúrgica raramente possui uma massa central. A distorção sutil da arquitetura em uma área de cirurgia prévia devido a uma lesão benigna converge sobre uma zona transparente. Este aspecto é compatível com alteração pós-cirúrgica.

Diferenciação entre Alteração Pós-biopsia e Câncer

Quando se forma após cirurgia, uma cicatriz raramente produz alterações arquiteturais que são indistinguíveis daquelas de câncer. Vários indícios ajudam a evitar repetição da biopsia. Se uma lesão foi excisada e comprovada como totalmente benigna, é extremamente improvável que um câncer oculto se desenvolva por coincidência no mesmo local em data posterior, sobretudo dentro de 1 a 2 anos após a biopsia. Assim, distorção da arquitetura em uma área de cirurgia prévia não precisa gerar preocupação a menos que a biopsia prévia tenha revelado uma lesão limítrofe, como hiperplasia atípica, papilomatose ou carcinoma *in situ*. Ademais, distorção da arquitetura associada a uma cicatriz pode ser sugerida quando o centro do processo é um cisto oleoso que aparece como gordura transparente (Fig. 23.58) e não um foco de tecido denso, como é o

caso na maioria dos cânceres. Em geral, uma massa espiculada produzida por alteração pós-cirúrgica é marcante em uma incidência mas quase imperceptível na outra (Fig. 23.59). Se não houver evidências de alteração pós-cirúrgica em mamografias após a cirurgia e nas que precederam o exame em questão, uma nova distorção da arquitetura deve ser vista com preocupação. Distorção da arquitetura que sucede uma cirurgia costuma ser mais acentuada imediatamente após o procedimento; na pior das hipóteses, permanece igual ou se torna menos visível. O aparecimento de uma nova distorção anos após uma biopsia benigna deve ser considerado suspeito.

Cistos Oleosos Pós-traumáticos

A forma mais facilmente diagnosticável de adiponecrose é o cisto oleoso traumático. Em geral, aparece na mamografia como uma lesão redonda ou oval radiotransparente que é definida apenas por sua cápsula (Fig. 23.60). Contendo gordura gelatinizada e geralmente circundada por gordura, a cápsula é visível como um fino círculo de aspecto diagnóstico.

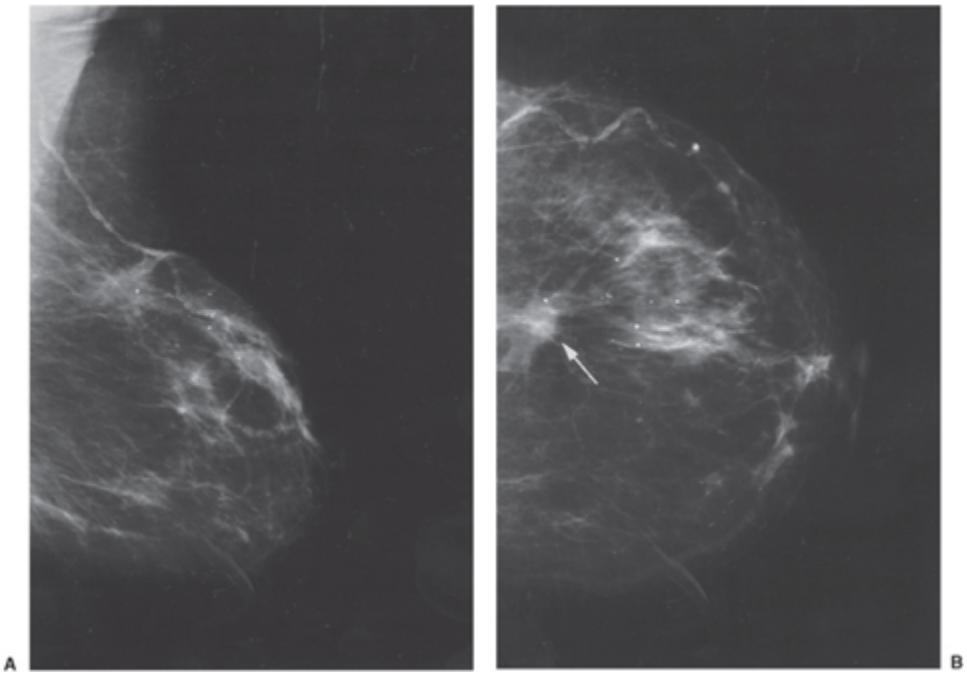

Fig. 23.59 Distorção da arquitetura que é marcante em uma incidência mas não na outra geralmente decorre de alteração pós-cirúrgica. Neste caso, a paciente foi tratada de câncer de mama 3 anos antes por excisão e irradiação. A alteração pós-cirúrgica não é muito evidente na incidência MLO (A) mas é óbvia na incidência CC (B).

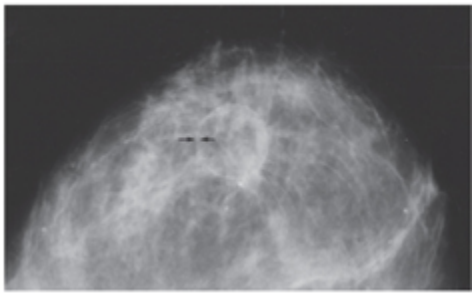

Fig. 23.60 Os achados de um cisto oleoso pós-traumático geralmente são patognomônicos. Esta paciente foi submetida a uma biopsia para o que era compatível com uma lesão benigna. A cirurgia resultou em adiponecrose, que formou uma massa gelatinizada cujas margens são delineadas por sua cápsula (setas). Massas radiotransparentes e encapsuladas sempre são benignas.

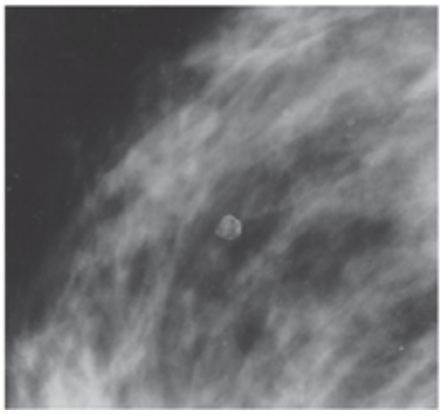

Fig. 23.61 Calcificações que formam um grupo esférico em torno de um centro transparente, como nesta imagem ampliada, provavelmente advêm de adiponecrose. Este tipo de distribuição de cálcio indica um processo benigno.

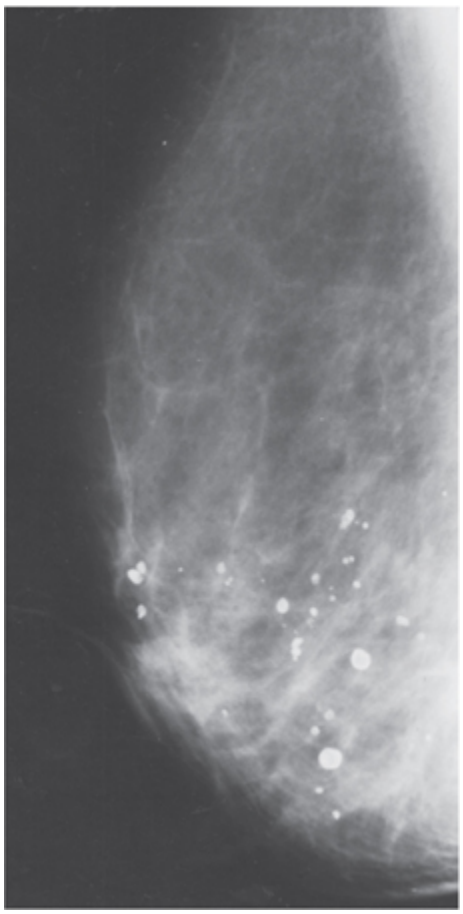

Fig. 23.62 Estas calcificações esféricas, grandes e de centros transparentes são quase certamente devidas a adiponecrose.

Depósito de cálcio ocorre freqüentemente na adiponecrose e pode produzir vários padrões. Às vezes, uma concha se forma ao redor do tecido necrótico, produzindo um aspecto esférico que é tipicamente benigno. Esses depósitos podem ter diâmetro de apenas alguns milímetros (Fig. 23.61) ou formar esferas calcificadas com tamanho de 1 cm ou mais (Fig. 23.62). As últimas geralmente se distinguem da parede calcificada de um cisto porque as calcificações periféricas da adiponecrose circundam um volume tecidual transparente, enquanto cistos têm densidade da água (a adiponecrose às vezes é radiopaca). As calcificações da parede de um cisto geralmente exibem aspecto mais delicado que as da adiponecrose.

Descreveram-se numerosos depósitos aglomerados irregulares na adiponecrose que são indistinguíveis daqueles associados a câncer (57). Na

nossa experiência, isto é extremamente incomum, exceto na adiponecrose associada a reconstruções mamárias TRAM. É inútil obter uma mamografia da paciente com TRAM se a mastectomia tiver sido realizada por cirurgiões experientes. Realizamos esse exame durante vários anos (com nenhum caso de câncer detectado em mais de 200 pacientes) e constatamos que as calcificações associadas a adiponecrose nessa situação podem parecer muito suspeitas (Fig. 23.63).

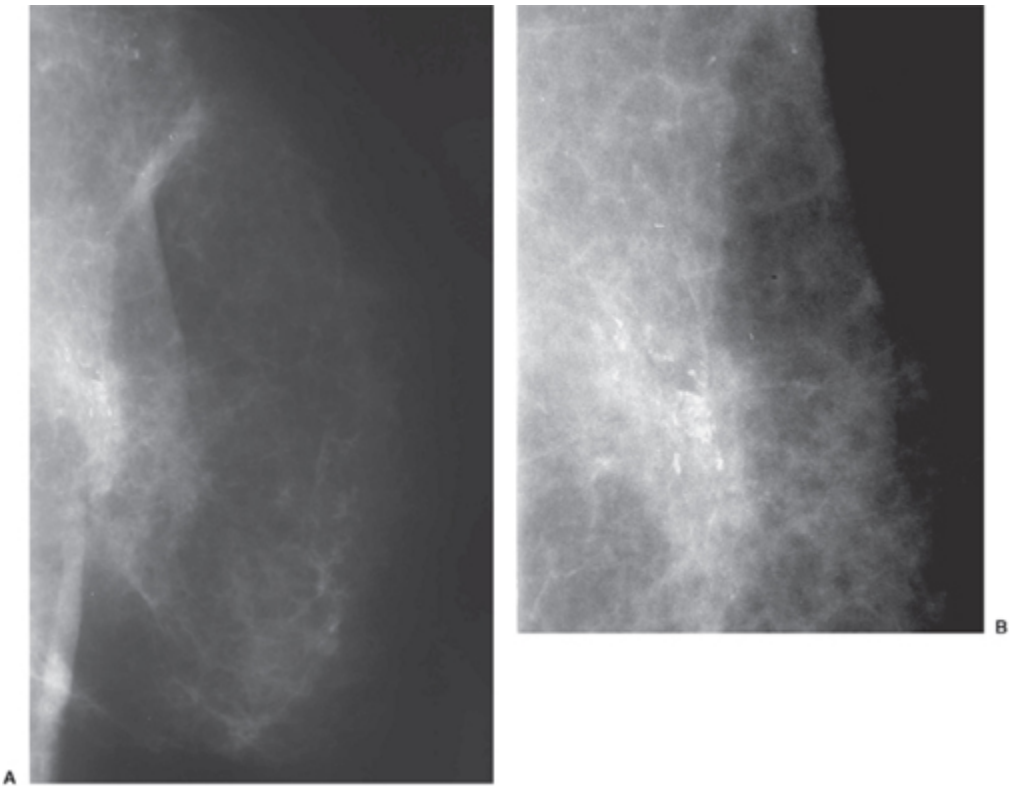

Fig. 23.63 Quando um retalho TRAM é examinado, achados falso-positivos podem ocorrer. A paciente sofreu mastectomia com reconstrução TRAM e apresenta calcificações suspeitas (A). Mediante inspeção estreita (B), as calcificações são pleomorfas com formas lineares. Localização com agulha e excisão cirúrgica revelaram adiponecrose benigna.

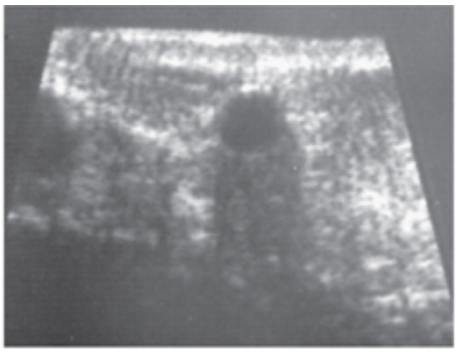

Fig. 23.64 Este cisto oleoso pós-traumático produziu no ultra-som sombra posterior a despeito do aspecto anecóico.

Achados no Ultra-som

Escreveu-se pouco sobre os achados ultra-sonográficos da adiponecrose, com exceção do cisto oleoso pós-traumático (58). Quando se formam, os cistos oleosos sempre são lesões bem circunscritas. Podem ter o aspecto anecóico dos cistos com boa transmissão sonora ou conter ecos internos de baixa amplitude e produzir sombra acústica posterior (Fig. 23.64). Quando uma cicatriz real se formou, ela difunde e atenua o som e é indistinguível de câncer (Fig. 23.65). Ultra-som em geral não é indicado porque o aspecto mamográfico da maioria das formas de adiponecrose é bastante típico. Não se recomenda tentar diferenciar uma cicatriz de câncer por meio de ultra-som, pois os dois podem ter aspecto semelhante.

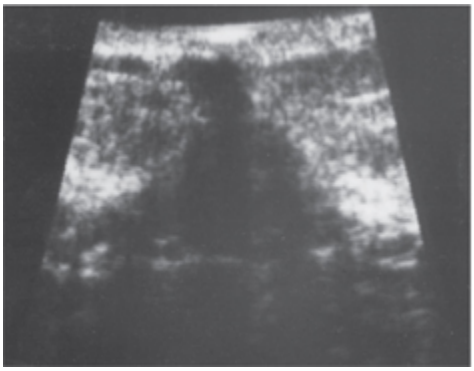

Fig. 23.65 Uma cicatriz pós-cirúrgica pode ser triangular e hipoecóica e produzir sombra posterior, como neste ultra-som. O fato de que a sombra se estende desde a pele sugere a natureza benigna do achado, mas, se houver uma dúvida importante, somente a biopsia garante o diagnóstico definitivo.

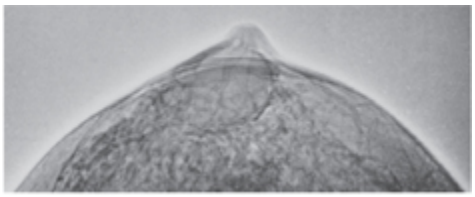

Fig. 23.66 Galactoceles podem ter densidade variável e são raras. Esta é a única que vimos, examinada aqui por xerorradiografia em modo positivo. Aparece como uma massa radiotransparente na região subareolar da mama.

Galactocele

Algumas mulheres desenvolvem estruturas císticas contendo leite. Embora isto tenda a ocorrer mais durante a lactação ou nos meses após a interrupção da amamentação, encontramos galactoceles em mulheres não lactantes. Em geral ocorrem em mulheres no fim da terceira década de vida ou no início da quarta, provavelmente em virtude de obstrução ductal. O segmento proximal (lobular) torna-se distendido com leite espessado, cuja composição varia com proporções diferentes de proteína e gordura. Clinicamente, uma galactocele é indistinguível de outros processos patológicos que formam massas redondas palpáveis. Se a massa cística cheia de leite contiver gordura suficiente, ela pode ser visível na mamografia como uma massa radiotransparente bem circunscrita contra a densidade aquosa da mama lactante. A exemplo de outras lesões transparentes, essas sempre são benignas. Costumam ser resolvidas por aspiração.

Achados Mamográficos

A galactocele pode ser indistinguível de outras lesões mamárias que contêm gordura quando possui gordura suficiente para ser relativamente radiotransparente. Todas as massas mamárias contendo gordura são benignas, e um diagnóstico preciso é desnecessário. Em geral circundada pelo tecido denso da mama lactante, a galactocele aparece como uma zona radiotransparente redonda (Fig. 23.66). Contudo, recentemente vimos uma série de galactoceles (comprovadas por aspiração) que não eram

radiotransparentes (Fig. 23.67). As galactoceles são bem circunscritas e distorcem os tecidos circundantes apenas porque ocupam espaço. Níveis de gordura-líquido foram descritos em mamografias laterais na posição ereta. Um aspecto mosqueado semelhante ao de um hamartoma foi descrito em algumas galactoceles e comparado ao leite coalhado (59).

Achados no Ultra-som

O aspecto ultra-sonográfico de uma galactocele é bastante variável. Examinamos diversas galactoceles que se assemelhavam a cistos simples (Fig. 23.68) e outras que pareciam ter componentes cístico e sólido (Fig. 23.69). Outros relataram um espectro similar de achados. Sawhney *et al*. reviram 10 lesões (60). Todas apresentavam paredes finas e bem definidas; contudo, o padrão de ecos internos variou sobremodo. Em cinco mulheres, a ecotextura era homogênea, e quatro outros casos exibiram padrões heterogêneos que se assemelhavam a lesões sólidas com "fendas líquidas". As galactoceles que nós examinamos apresentaram-se como massas bem circunscritas. Podem conter ecos internos de baixo nível, produzir sombras refrangentes das paredes laterais e demonstrar reforço acústico posterior. Tais achados impossibilitam diferenciá-las de um tumor mamário sólido bem circunscrito. Na ausência de achados mamográficos típicos para definir o diagnóstico, indica-se aspiração.

Achados na RM

Desconheço qualquer série que descreva os achados de galactoceles na RM. Não existe razão aparente para obter RM na avaliação dessas lesões, que sempre são palpáveis, facilmente diagnosticadas e resolvidas por aspiração.

Lesões Benignas Incomuns

Inúmeras lesões incomuns ocorrem na mama. A seguir, alguns exemplos que podem ser confundidos com câncer em exames de imagem ou, como é o caso do hamartoma, diagnosticados com certeza por mamografia como lesão benigna.

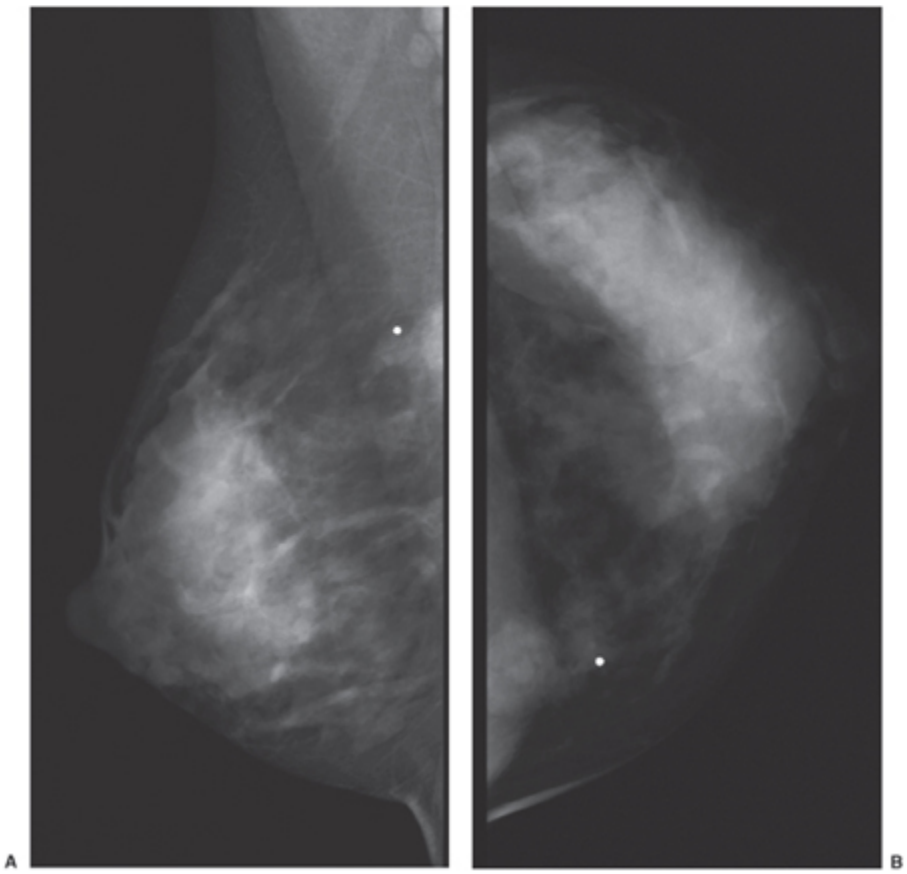

Fig. 23.67 Galactoceles não são totalmente radiotransparentes na mamografia. Esta massa surgiu 8 semanas após a interrupção da lactação. É densa nas incidências mamográficas MLO (A) e CC (B). A aspiração obteve leite espesso.

Fig. 23.68 Galactoceles podem exibir aspecto cístico. Esta galactocele, comprovada por aspiração, é cística no ultra-som.

Hamartoma Mamário (Fibroadenolipoma)

O hamartoma é uma proliferação de elementos nodulares fibrosos e adenomatosos na gordura circundada por uma cápsula de tecido conjuntivo. Foi descrita sob várias denominações que descrevem seus elementos em diferentes ordens (p. ex., fibroadenolipoma, lipofibroadenoma, adenolipofibroma). É uma lesão benigna relativamente incomum. Em uma série (61), diagnosticaram-se 16 casos em 10.000 mamografias. Como o fibroadenolipoma contém os principais constituintes da mama em uma lesão encapsulada, acredita-se que represente um hamartoma mamário, porém alguns defendem que seja apenas um lipoma com elementos mamários retidos. Contendo ductos, lóbulos e tecido fibroso e adiposo, pode apresentar-se como uma massa palpável ou um achado casual em mamografia. A menos que a cápsula seja reconhecida, a lesão passa despercebida ou é erroneamente diagnosticada como fibroadenoma. A importância dessa lesão benigna reside no fato de que, quando seus achados típicos são evidentes por mamografia, evita-se a necessidade de biopsia ou cirurgia.

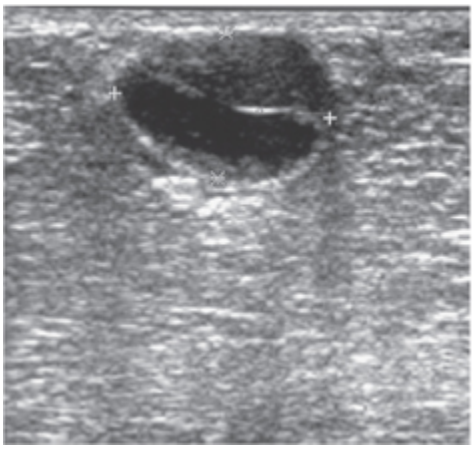

Fig. 23.69 Galactoceles podem ter aspecto complexo no ultra-som. Esta galactocele com componentes cístico e sólido surgiu em paciente de 29 anos durante lactação.

Achados Mamográficos

Na mamografia, há uma descrição clássica de hamartomas cujos achados são tão típicos que é possível definir o diagnóstico com certeza pelo exame. Esses hamartomas assemelham-se a lipomas (gordura encapsulada) com

tecido fibroglandular (densidade aquosa) no seu interior (Figs. 23.70 e 23.71). Com a exceção do relato de um único caso de sarcoma com aspecto similar (62), o aspecto dessas lesões sempre é benigno. São nitidamente delimitadas e circundadas por uma cápsula delgada, que será evidente se houver gordura em volta da lesão. Densidades lobuladas entremeadas com a gordura encapsulada conferem ao hamartoma seu aspecto típico que alguns compararam a uma fatia de salame. Os hamartomas podem não ter esse aspecto clássico. Alguns contêm pouca ou nenhuma gordura e podem parecer-se com fibroadenomas (63).

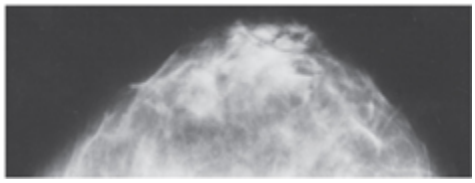

Fig. 23.70 A massa na região subareolar da mama direita, vista na incidência CC, mostra os achados típicos de um hamartoma mamário.

Achados no Ultra-som

Assim como um lipoma ou cisto oleoso, os achados mamográficos do hamartoma clássico são tão típicos que em geral não há indicação para o uso de ultra-som na análise da lesão. Se obtido, os achados do ultra-som equivalem à morfologia radiográfica da lesão (Fig. 23.72). A massa é bem definida e desloca estruturas circundantes. Contém zonas anecóicas e estruturas fibrosas ecogênicas com padrão heterogêneo de ecos internos. Contudo, os hamartomas também podem ter um aspecto mais uniforme e ser indistinguíveis de um fibroadenoma em exames de imagem, conforme descrito por Georgian-Smith *et al*. (63).

Achados na RM

Realizamos RM de apenas um hamartoma, e os achados foram os esperados. Era uma massa bem circunscrita que continha tecido de aparência fibroglandular e gordura com aspecto encapsulado (Fig. 23.73).

Tumores de Células Granulares

Antigamente chamados de “mioblastomas de células granulares” porque se acreditava que se originavam de músculo, essas lesões benignas atualmente são denominadas “tumores de células granulares”. Em geral, ocorrem na língua, e apenas 5 a 6% dessas lesões raríssimas são encontradas na mama (64). Sua origem é obscura, porém a maioria acredita em uma origem neurogênica a partir das células de Schwann de nervos periféricos. Tais tumores são benignos mas podem ser localmente infiltrativos e são indistinguíveis de câncer em termos clínicos e exames de imagem. São muito fibrosos, firmes ou duros à palpação e fixados ao tecido circundante. Às vezes, até produzem retração cutânea. Raramente ocorrem na parte inferior da mama, mas em geral são encontrados na metade superior. Histologicamente, contêm células fusiformes e se caracterizam por uma granularidade típica do citoplasma celular da qual eles derivam seu nome. Os grânulos são positivos para o ácido periódico-Schiff. Excisão ampla geralmente é tratamento suficiente.

Mediante exame mamográfico e inspeção macroscópica, essa lesão pode simular câncer. Apresenta-se como uma massa de formato irregular, e suas margens parecem infiltrativas. Examinamos uma lesão que exibia espiculações curtas e muito finas, semelhantes a uma borda em escova (Fig. 23.74), bem como um tumor de células granulares com espiculações muito longas que eram indistinguíveis daquelas geralmente associadas a lesões malignas (Fig. 23.75).

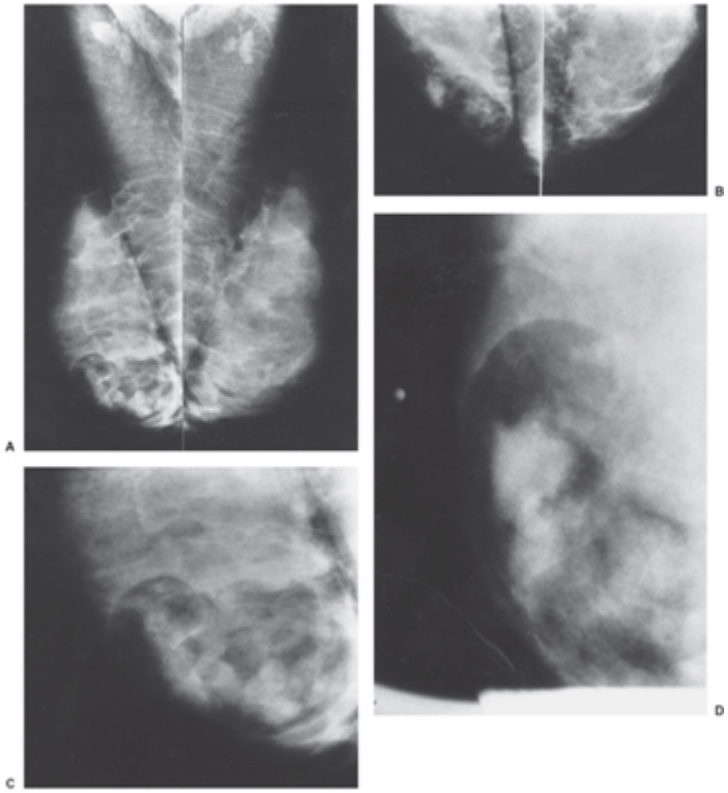

Fig. 23.71 Um hamartoma no quadrante inferior interno da mama esquerda é visto na incidência MLO (A). Também visto na incidência CC (B) e nas imagens ampliadas MLO (C) e CC (D), este hamartoma demonstra aspecto típico. Uma biopsia não é necessária para definir o diagnóstico.

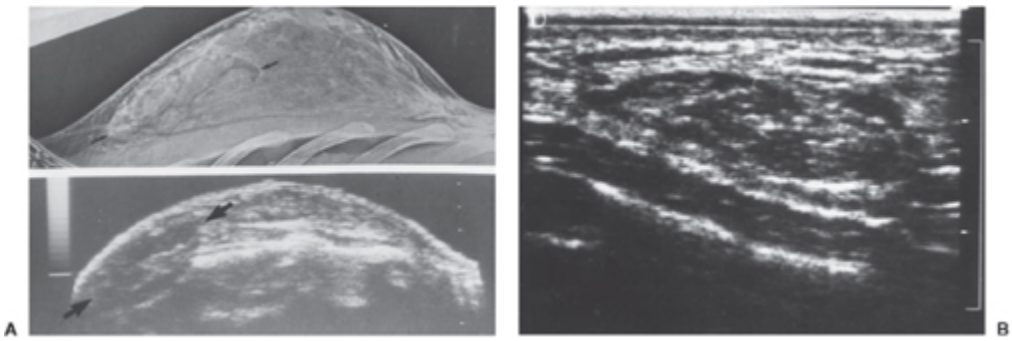

Fig. 23.72 (A) Este hamartoma (setas) é bem demarcado pela cápsula que o circunda, conforme visto (acima) nesta xerorradiografia lateral em modo negativo (o escuro representa gordura). Na ultra-sonografia mamária total (embaixo), os tecidos do hamartoma são relativamente anecóicos em comparação com o tecido fibroso e glandular ecogênico entremeado. Este ultra-som (B) foi obtido na avaliação da lesão na Fig. 23.71. Os achados de um hamartoma no ultra-som não são diagnósticos, enquanto a mamografia geralmente é.

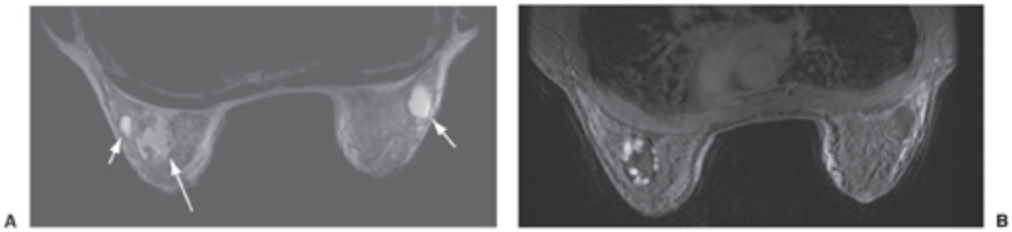

Fig. 23.73 Hamartoma mamário na RM. Este hamartoma em mulher de 42 anos surgiu conforme esperado. É uma massa bem circunscrita que desloca o tecido mamário circundante normal e contém estruturas fibrosas e glandulares na imagem em T2 (A) (seta longa). Também há cistos simples (setas curtas). As partes fibroglandulares do hamartoma são realçadas após administração intravenosa de gadolínio (B).

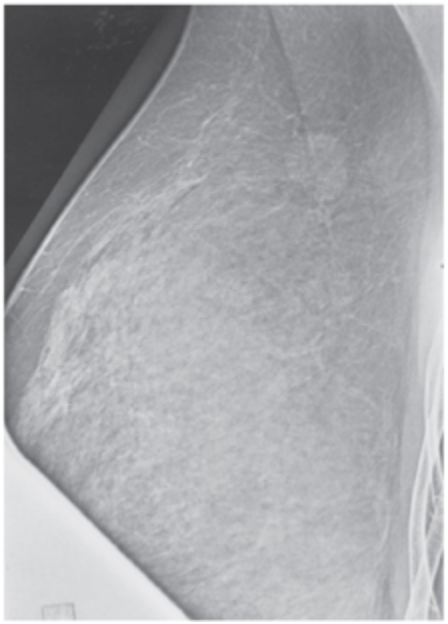

Fig. 23.74 A densidade redonda com margens mal definidas vista na parte superior da mama nesta xerorradiografia em modo negativo é um tumor de células granulares benigno raro.

Não temos experiência com a avaliação dessas lesões por ultra-som ou RM.

Fig. 23.75 Esta massa espiculada irregular que é indistinguível de câncer de mama é compatível com um tumor de células granulares benigno.

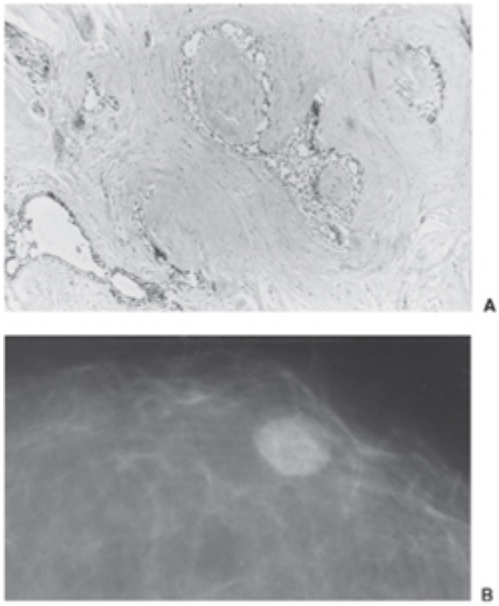

Fig. 23.76 (A) Fotomicrografia (hematoxilina e eosina) de uma lesão fibrosa benigna composta principalmente de tecido conjuntivo. (B) Uma massa focal ovóide razoavelmente bem definida na mamografia foi comprovada como fibrose focal benigna.

Fibrose Focal

Fibrose é um componente comum de muitas lesões mamárias (Fig. 23.76A). Quando ocorre sozinha, em geral não se sabe se uma ilha isolada de tecido fibroso palpável ou detectada por mamografia representa uma nova proliferação ou apenas involução dos lóbulos normais com persistência do estroma fibroso intralobular residual. Essa entidade é incomum e benigna. É significativa do ponto de vista radiológico porque pode apresentar-se como uma massa irregular e impalpável com margens indefinidas indistinguível de câncer (65). Geralmente palpáveis, essas lesões são de consistência elástica e livremente móveis. Não possuem cápsula e são visíveis na mamografia quando contrastadas por gordura circundante. Histologicamente, são apenas áreas isoladas de estroma fibroso abundante e não têm associação a câncer.

Achados Mamográficos

Essa lesão relativamente comum pode apresentar-se como uma massa bem circunscrita (ver Fig. 23.76B) ou uma lesão mal definida que é indistinguível de câncer de mama. Revelon *et al*. reviram 1.268 excisões cirúrgicas e 796 biopsias de mama percutâneas (290 guiadas por ultra-som, 370 estereotáxicas e 136 estereotáxicas assistidas a vácuo) (66). Fibrose focal foi o diagnóstico de 44 (2,1%) lesões. Eles observaram que 37 (84%) das 44 lesões foram visualizadas em mamografias. Dentre essas, seis (14%) apareceram como massas circunscritas, duas (5%) eram massas lobuladas e uma (2%) era uma massa microlobulada. Havia 11 (25%) massas com margens obscurecidas, enquanto 2 (5%) eram evidentes apenas como distorção da arquitetura, e 15 (34%) causavam densidades assimétricas. Havia sete lesões palpáveis que não foram visíveis nas mamografias. Trinta e três das 44 lesões foram submetidas a avaliação ultra-sonográfica. Dentre

essas, 25 (76%) foram visíveis. Vinte (80%) das 25 apareceram como massas hipoecóicas bem definidas. Três (12%) lesões apareceram como massas mal definidas e duas (8%) produziram sombras acentuadas sem uma massa visível.

Achados no Ultra-som

O aspecto de fibrose focal no ultra-som foi descrito por Revelon *et al*. conforme mencionado (66). Há poucas informações adicionais sobre os achados dessas lesões no ultra-som. Em nossa experiência, os achados equivalem ao formato da lesão vista por mamografia. Um foco bem circunscrito será igual no ultra-som e exibirá os ecos internos de uma lesão sólida (Fig. 23.77). Quando irregular e indefinida na mamografia, a sombra provavelmente decorre de atenuação e difusão do som. Embora Revelon *et al*. (66) e Rosen *et al*. (67) acreditem que biopsia de fragmento guiada por exame de imagem seja suficiente para definir o diagnóstico, minha recomendação é que uma lesão focal revelando apenas "fibrose focal" em biopsia de fragmento seja excisada a menos que seja circundada por gordura, o que torna muito improvável que a biopsia tenha errado o alvo.

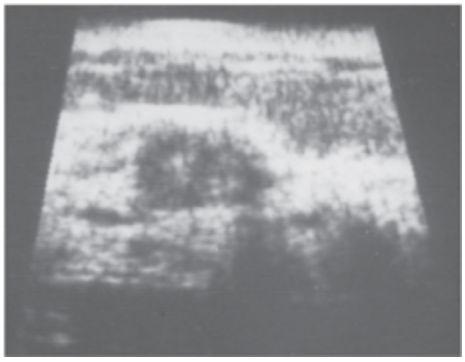

Fig. 23.77 Na ultra-sonografia, esta área ovóide de fibrose focal era indistinguível de um fibroadenoma ou carcinoma.

Mastopatia Diabética

Mastopatia diabética é um "tumor" fibroso que tem sido relatado com freqüência crescente após sua primeira descrição em 1984 (68). Originalmente descrita em associação ao diabete insulino-dependente do

tipo I existente por um longo período de tempo, também foi diagnosticada em mulheres com diabete do tipo II. É uma lesão que costuma ocorrer em adolescentes e mulheres jovens, mas foi encontrada em mulheres até o início da sexta década de vida. Sua etiologia é incerta, porém a maioria acredita que seja um processo auto-imune. A lesão apresenta-se como uma massa firme e indolor cujo diâmetro varia desde milímetros a muitos centímetros. Histologicamente, há uma densidade aumentada de fibroblastos no estroma. Observam-se linfócitos tipicamente reunidos ao redor e dentro das paredes de pequenos vasos sanguíneos. Esses linfócitos são predominantemente células do tipo B. Tais lesões muitas vezes são únicas, mas podem ser múltiplas (69).

Achados Mamográficos

Em 1989, Logan e Hoffman (70) descreveram 36 mulheres que foram diagnosticadas com o que os autores chamaram de doença mamária fibrosa diabética. Dentre as pacientes, todas tinham padrões teciduais mamários densos. As lesões não eram visíveis na mamografia, mas eram palpáveis. O tecido era extremamente firme, o que dificultou aspiração com agulha fina.

Wong *et al*. (71) revisaram oito lesões em seis mulheres diagnosticadas com mastopatia diabética. As mamografias mostraram densidade aumentada assimétrica com margens mal definidas. Por meio de ultra-som, eles observaram que as oito lesões eram “massas heterogeneamente hipoecóicas com margens mal definidas”. Sete das oito lesões (66%) exibiam sombra acústica posterior.

Achados no Ultra-som

Os achados de mastopatia diabética são típicos porém inespecíficos. É uma lesão hipoecóica irregular com sombra acústica posterior extremamente densa. A margem anterior visível pode ter formato de labareda com múltiplos picos irregulares. Infelizmente, embora o diagnóstico possa ser sugerido, confirmação histológica é necessária.

Achados na RM

Não existem séries com múltiplos casos avaliados por RM. Wong *et al*. (71) descreveram “captação (inespecífica) de contraste pelo estroma na RM”. Tuncbilek *et al*. encontraram captação gradual similar pela lesão que eles relataram (72).

Dado o aspecto irregular dessas lesões e sua semelhança com cânceres nos exames de imagem, é difícil evitar uma biopsia para estabelecer o diagnóstico correto quando essas massas estão presentes.

Hiperplasia Pseudo-angiomatosa do Estroma

Vuitch *et al*. (73) foram os primeiros a descrever hiperplasia pseudo-angiomatosa do estroma (HPAE) em 1986. Consiste em uma lesão benigna (74) que é provavelmente mais comum porém encontrada apenas quando constitui uma massa que é descrita como uma entidade distinta ou coincidentemente adjacente a outras lesões. Como parece ocorrer apenas em mulheres antes da menopausa, deve estar relacionada com hormônios. Em geral, acomete mulheres a partir da terceira década de vida, mas foi relatada em adolescentes (75).

A lesão geralmente é bem definida com uma borda lisa, mas também examinamos casos de HPAE com margens mal definidas. A lesão pode alcançar um tamanho de 10 cm. Parece ser um hipercrescimento benigno do estroma de tecido conjuntivo fibroso da mama que separa os lóbulos e ductos. A proliferação do estroma produz numerosos espaços anastomóticos que lembram estruturas vasculares mas na verdade não representam vasos sanguíneos e não contêm sangue. Deve-se ter cautela para diferenciar a lesão de um angiossarcoma de baixo grau. A exemplo do angiossarcoma, a maioria da mulheres com HPAE não está na menopausa, o que complica ainda mais a diferenciação. Contudo, ao contrário dos angiossarcomas, os espaços na HPAE possuem miofibroblastos ao longo de um lado. Os espaços da HPAE contêm material mucopolissacarídico, ao passo que angiossarcomas contêm eritrócitos. Propôs-se que esses tumores benignos são tecidos hiperresponsivos a progesterona no ciclo menstrual normal,

porém algumas dessas lesões foram descritas em mulheres após a menopausa que não estavam recebendo TRH. Aparentemente, a HPAE é vista mais comumente por exame microscópico do que por mamografia ou ECM (74). Dentre os casos relatados, mostrou-se que vários deles aumentaram com o tempo. Se não for totalmente excisada, a HPAE pode recorrer. Testemunhamos o desenvolvimento de HPAE em uma área previamente normal.

Achados Mamográficos

Embora seja relatada com maior freqüência desde sua descrição inicial, a HPAE continua a ser incomum. Polger *et al*. (76) relataram 7 casos em 1.661 biopsias de mama. A idade das pacientes variou de 36 a 61 anos. Das sete mulheres diagnosticadas com HPAE, 43% das massas eram palpáveis, enquanto as demais foram detectadas por mamografia. As massas variaram de 1,1 a 11 cm. Tendem a ser redondas ou ovais, com margens variáveis desde bem definidas até indistintas (ou obscurecidas).

Achados no Ultra-som

HPAE foi descrita como redonda ou oval e hipoecóica. Os ecos posteriores podem ser atenuados (gerando sombra), isoecóicos ou reforçados. Em um caso de HPAE, a paciente apresentou-se com uma massa palpável. Era ovóide e bem definida na ultra-sonografia com ecotextura interna uniforme (Fig. 23.78). O diagnóstico foi definido por meio de biopsia de fragmento guiada por ultra-som.

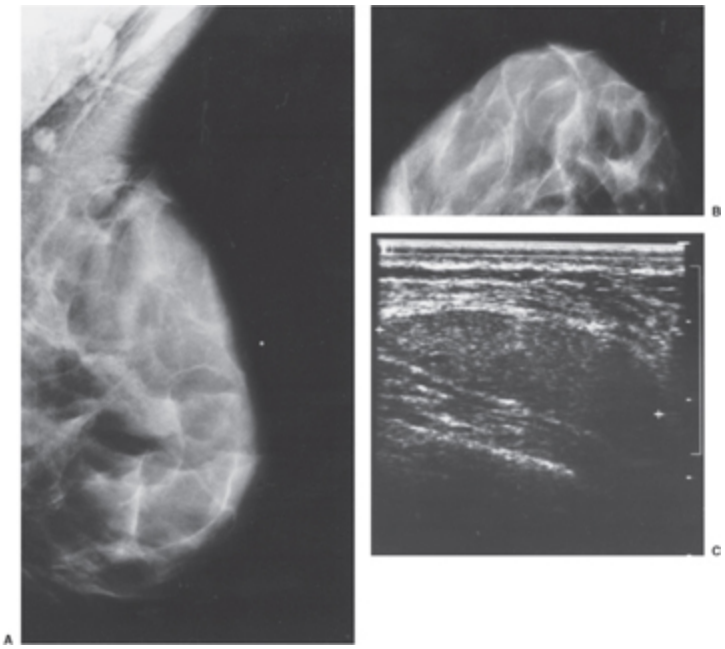

Fig. 23.78 Lesão palpável oculta por tecido denso nas incidências MLO (A) e CC (B) em mulher de 35 anos. Era ovóide e bem definida pelo ultra-som (C), com ecotextura interna uniforme. A biopsia de fragmento revelou hiperplasia pseudo-angiomatosa do estroma benigna.

Achados na RM

Desconheço qualquer série que inclua avaliação de HPAE na RM. Em um caso, observamos que a HPAE realçou com contraste intravenoso, tornando-a indistinguível de câncer.

Tumor Desmóide Extra-abdominal

Tumores desmóides são raríssimos na mama. Em geral, originam-se no músculo e na fáscia da parede abdominal. No abdome, são localmente invasivos, e pode ser difícil distingui-los de fibrossarcomas. Traumatismo é um evento precedente freqüente. Há pouca experiência com essas lesões na mama (77). Sua maior importância é que estão entre os raros processos benignos que podem exibir margens espiculadas na mamografia e ser indistinguíveis de câncer de mama. Histologicamente, a lesão consiste em tecido fibroso denso hipocelular que invade localmente o músculo adjacente. Na mama, todos os casos descritos estão próximos dos músculos

peitorais. Relatou-se que excisão ampla foi suficiente, sem potencial metastático documentado.

Achados Mamográficos

Essa lesão benigna muito rara forma uma massa que pode ser espiculada e mal definida na mamografia (Fig. 23.79A). Não se relatou nenhuma lesão que demonstrasse microcalcificações. Em nossa experiência limitada, o diagnóstico pode ser sugerido pela proximidade da lesão da parede torácica e pelas projeções relativamente longas que se irradiam a partir dela, que são mais grossas que as espículas muitas vezes associadas a câncer. As espículas são claramente visíveis na Fig. 23.79B, que talvez seja o único caso relatado de tumor desmóide extra-abdominal que foi encontrado por mamografia de triagem. Embora o diagnóstico possa ser sugerido, como câncer é muito mais comum e os achados morfológicos se superpõem, biopsia de toda lesão espiculada é essencial para definir o diagnóstico.

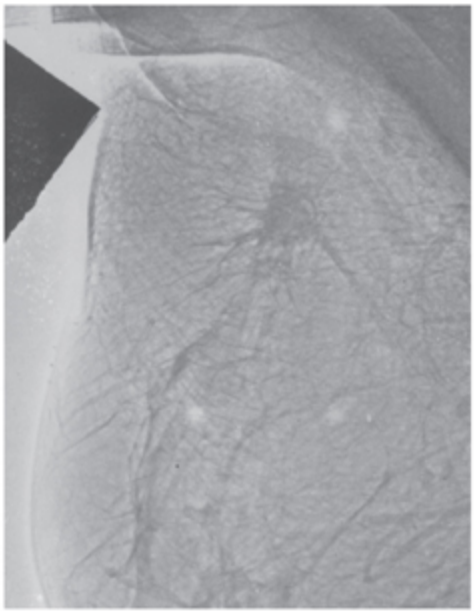

A

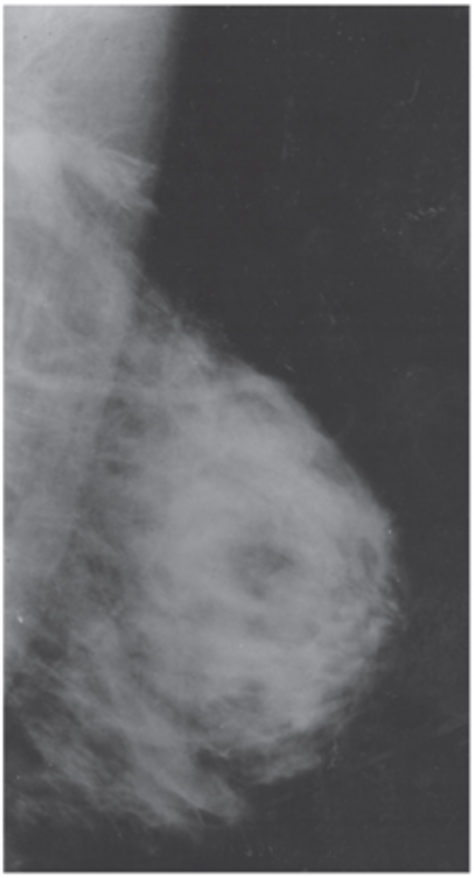

B

Fig. 23.79 A massa espiculada próximo ao músculo peitoral maior vista nesta xeromamografia lateral (A) era um tumor desmóide extra-abdominal. Outra massa irregular (B) com espículas longas foi detectada por mamografia e era impalpável. Foi comprovada como um tumor desmóide extra-abdominal.

Achados no Ultra-som

Não existem descrições dessa lesão na literatura, mas é provável que ela seja hipoecóica, com difusão e atenuação produzindo sombra acústica posterior e um aspecto que é indistinguível de câncer de mama.

Achados na RM

Não existem descrições dessa lesão na literatura sobre RM, e ainda não obtivemos RM dessa lesão.

Cicatriz Radial (Elastose, Mastopatia Indurativa, Lesão Esclerosante Radial, Hiperplasia Ductal Esclerosante)

A cicatriz radial é uma das poucas lesões benignas capazes de formar espículas que são indistinguíveis daquelas formadas por alguns cânceres. Ainda há alguma confusão sobre o tratamento dessa lesão entre médicos. Uma cicatriz radial não é igual a uma cicatriz pós-cirúrgica. É um processo idiopático que produz uma lesão semelhante a cicatriz. Ganhou importância na literatura (78) quando foi sugerido que a cicatriz radial seria um precursor pós-traumático de câncer de mama. Desde então, a relação entre câncer e cicatrizes radiais tem aparecido periodicamente. Mokbel *et al*. (79) relataram que câncer estava muitas vezes associado a cicatrizes radiais. Dentre 32 casos confirmados histologicamente de cicatrizes radiais, houve 10 casos (33%) de cânceres associados; houve 6 cânceres invasivos e 4 com CDIS.

Jacobs *et al*. acreditam que certas formas de cicatrizes radiais encerram risco aumentado do desenvolvimento subseqüente de câncer de mama (80). Quando a cicatriz radial era acompanhada de atipia, o risco era mais alto que o da atipia isolada. Até onde sei, essas observações não foram confirmadas por outros pesquisadores.

A maior importância da cicatriz radial reside na dificuldade de distingui-la de câncer por qualquer exame de imagem disponível. A despeito de todos os esforços para evitar biopsias dessas lesões, toda lesão espiculada que não for explicada por cirurgia prévia ou traumatismo significativo deve ser biopsiada. Os debates mais recentes concentraram-se na acurácia da biopsia de fragmento guiada por exame de imagem para estabelecer o diagnóstico (discutido adiante).

Embora raramente seja palpável, quando uma cicatriz radial é palpada, a lesão é firme porém móvel. Os relatos de sua prevalência variam. Com freqüência, encontram-se cicatrizes radiais coincidentemente quando o material de biopsia é submetido a avaliação histológica, e, quanto mais cuidadosamente o tecido mamário for avaliado, maior a freqüência com que a lesão é encontrada (22). Rosen e Oberman (22) relataram que Wellings e Alpers (81) encontraram cicatrizes radiais em 14% das mamas, enquanto Nielson *et al*. (82) as detectaram em 28% de mulheres por ocasião de necropsia. Farshid e Rush (83) reviram 142 lesões espiculadas que pareciam ser cicatrizes radiais na mamografia. Eles relataram que apenas 94 (66,2%) foram comprovadas como cicatrizes radiais. Dentre os 48 casos adicionais, 38 (28,6% de 142) eram cânceres (36 invasivos e 2 *in situ*), enquanto 7% mostravam apenas alteração fibrocística. Até mesmo entre as cicatrizes radiais comprovadas histologicamente, 28 (29,8% de 94) continham hiperplasia ductal atípica, neoplasia lobular, CDIS ou câncer invasivo.

À medida que o número de mamografias aumentou, surgiram mais relatos de lesões detectadas em exames radiográficos, porém o patologista encontra muito mais casos casualmente. Essa lesão benigna é espiculada tanto em inspeção macroscópica quanto na mamografia, com um aspecto gredoso que é semelhante a câncer, e as espículas de tecido conjuntivo irradiam-se de um foco central. O foco distingue-se histologicamente por um componente de tecido elástico predominante misturado com fibrose. Os ductos circundantes são distorcidos, e freqüentemente há adenose e proliferação epitelial que muitas vezes exibe um padrão papilar. A cicatriz

radial resulta em distorção do tecido circundante, simulando câncer (84). Algumas dessas lesões até contêm microcalcificações que provavelmente se originam na adenose associada.

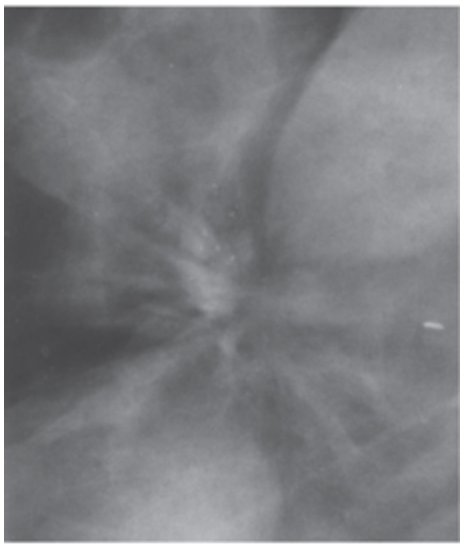

Fig. 23.80 Ampliação de uma cicatriz radial na mama esquerda. Exibe um centro mal definido com longas espículas associadas e algumas calcificações. Uma biopsia excisional é necessária para estabelecer o diagnóstico.

Achados Mamográficos

A cicatriz radial exibe um aspecto preocupante na mamografia que é indistinguível de câncer. Em geral, apresenta-se como uma área de distorção da arquitetura com espículas irradiando-se de um ponto central. Pode haver microcalcificações associadas (Fig. 23.80) (85). O câncer geralmente possui um cerne que cresceu irregularmente em todas as direções de modo que, se uma massa estiver presente, seu aspecto é semelhante em diferentes incidências. A cicatriz radial não costuma ter uma massa central (embora seja possível), e em geral é apenas uma área de distorção da arquitetura com tecido elástico no centro (86). Seu aspecto freqüentemente varia de acordo com a incidência. As espículas muitas vezes contêm zonas transparentes de gordura que pode ter sido aprisionada pelo processo cicatricial. Embora o diagnóstico possa ser sugerido pelo aprisionamento de gordura e pelas espículas longas com pouca ou nenhuma densidade central, a cicatriz radial é indistinguível de alguns cânceres e

ainda requer biopsia para confirmação. Embora alguns discordem, não acredito que cicatrizes radiais sejam diagnosticadas com precisão por meio de biopsia de fragmento a menos que toda a lesão seja removida. É muito importante ter em mente que a estabilidade até mesmo por 5 anos não é tranqüilizadora. A diferenciação entre essa lesão e câncer só é possível por biopsia.

Achados no Ultra-som

O aspecto ultra-sonográfico das cicatrizes radiais é indistinguível de câncer de mama (87). Isto não é surpreendente, pois o ultra-som reflete a morfologia macroscópica de uma lesão, e a morfologia macroscópica de uma cicatriz radial é indistinguível de um câncer de mama (Fig. 23.81). As cicatrizes radiais apresentam-se como tecido hipoecóico, mal definido e de formato irregular (Fig. 23.82). Como a lesão gera muita suspeita na mamografia, a única razão para se realizar ultra-som seria para determinar se uma biopsia de fragmento ou localização com agulha guiada por ultra-som é exeqüível. O ultra-som não tem utilidade para diferenciar essa lesão benigna de câncer. Biopsia é imprescindível.

Achados na RM

Nem todas as cicatrizes radiais demonstram captação de contraste. Como é impossível diferenciar com precisão uma cicatriz radial de câncer com base na mamografia ou no ultra-som, não deve causar surpresa que isso também não é possível com a RM. Quando presente na RM, uma cicatriz radial pode ser uma lesão captante de formato irregular. Examinamos algumas cicatrizes radiais que apareceram como massas lobuladas na RM (Fig. 23.83). Cicatrizes radiais podem ter dinâmica de contraste (captação e eliminação rápidas) semelhante à de cânceres de mama (88).

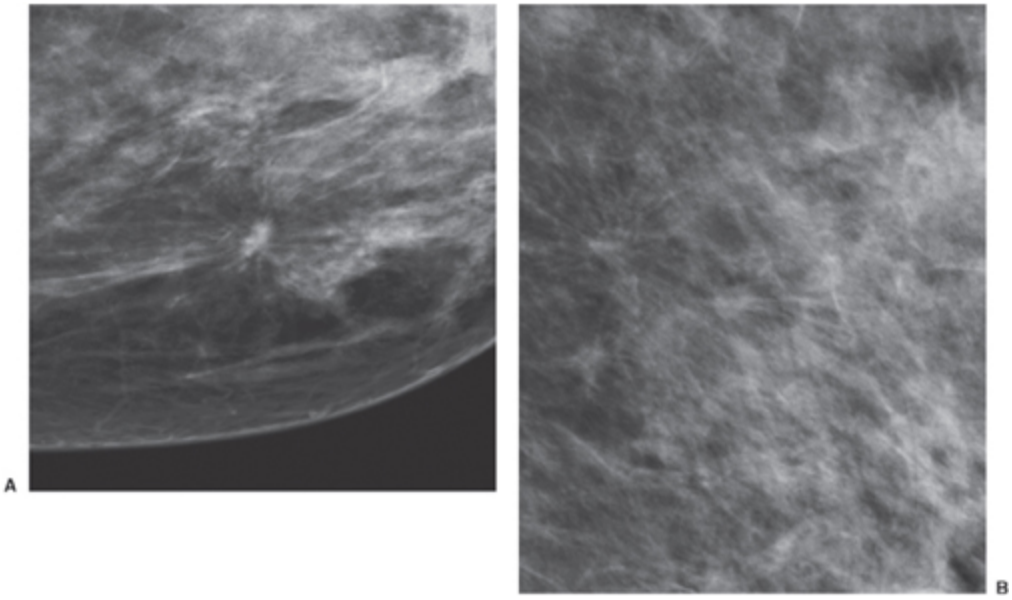

Fig. 23.81 Cicatrizes radiais não são distinguíveis o suficiente de câncer para evitar biopsia. Esta massa espiculada vista em ampliações das incidências MLO (A) e CC (B) era uma cicatriz radial benigna na biopsia excisional.

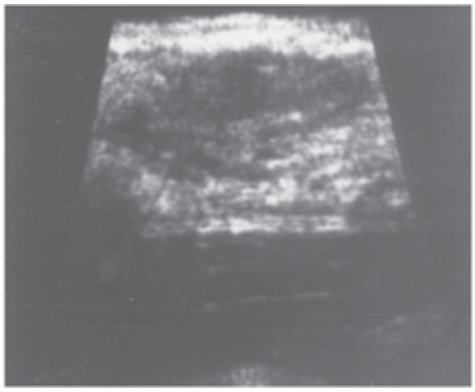

Fig. 23.82 Ultra-som geralmente não é indicado na avaliação de uma massa espiculada como esta cicatriz radial porque biopsia é essencial. Neste caso, contudo, a área apareceu como uma massa hipoecóica de margens irregulares e boa transmissão sonora.

O Diagnóstico de Cicatriz Radial por Biopsia de Fragmento É Suficiente?

Existe controvérsia sobre se uma biopsia de fragmento de uma lesão espiculada que revele cicatriz radial seria suficiente (concordante) e evitaria intervenção adicional. Suspeito que na verdade dependa do tipo de biopsia de fragmento realizada. Se uma biopsia assistida a vácuo ou uma biopsia do tipo em bloco remover toda a lesão, o diagnóstico provavelmente é fidedigno. Porém, como câncer pode estar associado a apenas parte de uma

cicatriz radial, existe a chance de erro de amostragem se a lesão não for removida totalmente. Farshid e Rush relataram que os focos de atipia e cânceres associados a cicatrizes radiais tiveram localizações imprevisíveis, e portanto uma biopsia de fragmento poderia deixar escapar o câncer (83). Cawson *et al*. consideraram que a biopsia de fragmento teve acurácia suficiente (89). Eles reviram os achados de 75 mulheres que foram diagnosticadas com cicatrizes radiais, 63 das quais foram diagnosticadas por meio de biopsia de fragmento com um sistema de biopsia calibre 14 (55 sob orientação estereotáxica e 8 sob ultra-som). Dentre as 62 que foram submetidas a biopsia cirúrgica, a biopsia de fragmento mostrou cicatriz radial em 51 (82%). A orientação estereotáxica foi mais precisa (diagnóstico correto em 85%) que o ultra-som (diagnóstico correto em 63%). Os autores concluíram que a biopsia de fragmento foi suficiente, pois os casos que abrigavam câncer foram encaminhados a cirurgia porque o fragmento mostrava HDA ou CDIS. O problema desse estudo é que ele recrutou mulheres que receberam o diagnóstico de cicatriz radial, limitando a revisão. A questão real é se a biopsia de fragmento de uma lesão espiculada que seja interpretada como cicatriz radial seria suficiente para evitar excisão. Como tais lesões não são muito comuns, e como é impossível diferenciá-las com precisão mediante exames de imagem, uma biopsia de fragmento pode ser útil quando revela que a lesão é maligna (talvez reduzindo a necessidade de reexcisões cirúrgicas), mas, se o procedimento não remover a lesão totalmente, recomendo a realização de excisão cirúrgica.

Tromboflebite Superficial (Doença de Mondor)

Tromboflebite de uma veia superficial da mama, descrita pela primeira vez por Henri Mondor em 1939 (90), é um fenômeno incomum que pode ocorrer tanto em homens quanto em mulheres (91). Alguns casos estiveram associados a traumatismo (incluindo cirurgia) ou coagulopatias. Houve relatos de casos da doença de Mondor associada a biopsias de fragmento

orientada por estereotaxia (92) e ultra-som (93). Como foi descrita em associação a câncer de mama, a presença de tromboflebite deve motivar uma pesquisa cuidadosa de câncer associado, mas em geral é um evento idiopático. O processo pode ser inaparente na mamografia, e o diagnóstico costuma ser definido clinicamente por uma crista linear, espessada, "semelhante a um cordão" e com freqüência dolorosa que às vezes se acompanha de uma depressão cutânea linear, ambas as quais desaparecem com o tempo. Retração cutânea pode suscitar preocupação com um possível câncer. O processo é autolimitado.

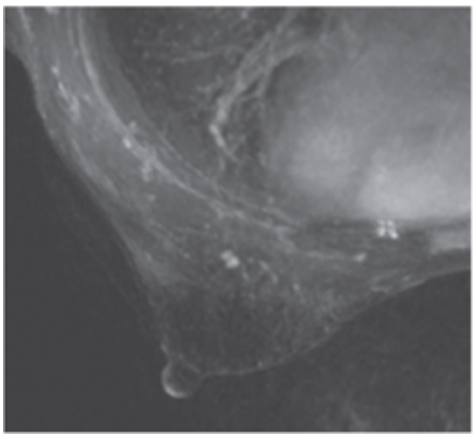

Fig. 23.83 Cicatrizes radiais exibem aspecto variável na RM. A lesão lobulada e captante de contraste situada profundamente na mama esquerda e próximo à parede torácica comprovou ser uma cicatriz radial na excisão cirúrgica.

Achados Mamográficos

Em alguns casos, a mamografia é típica. A veia trombótica pode assemelhar-se a uma corda ou ter um aspecto de contas ainda mais diagnóstico, como se fosse uma fileira de lingüiças (Fig. 23.84). O processo pode ser assintomático ou causar dor.

Achados no Ultra-som

Conant *et al*. (94) descreveram os achados ultra-sonográficos de tromboflebite superficial como similares aos achados mamográficos. A veia na gordura subcutânea pode ser vista como uma estrutura tubular hipoecóica que exibe segmentos constritos e dilatados alternados. Durante o

estágio trombótico, o Doppler deve revelar ausência de fluxo sanguíneo (95).

Hamartoma Mióide

Hamartoma mióide é um tumor de mama extremamente incomum. Rosen e Oberman o classificam na categoria geral de mioepiteliomas (22). A exemplo de outros hamartomas, são uma combinação dos componentes normais de tecido mamário que ocorrem em uma coleção desorganizada semelhante a um tumor (96). Constituem lesões benignas que contêm músculo liso e supostamente se originam do mioepitélio ductal (97). São uma combinação de tecido adiposo, tecido fibroso e músculo liso. Erlandson e Rosen (98) descreveram que sua ultra-estrutura consiste em (a) células redondas ou fusiformes, (b) revestimento parcial por lâmina basal (c) com vesículas pinocitóticas ao longo das membranas celulares, (d) séries de microfilamentos no citoplasma, (e) densidades fusiformes ao longo das séries de microfilamentos e (f) células unidas por desmossomos maduros.

Achados Mamográficos

Examinamos um único hamartoma mióide (ver Fig. 23.84C). Como uma massa lobulada e razoavelmente bem circunscrita, era indistinguível de outras massas mamárias sólidas.

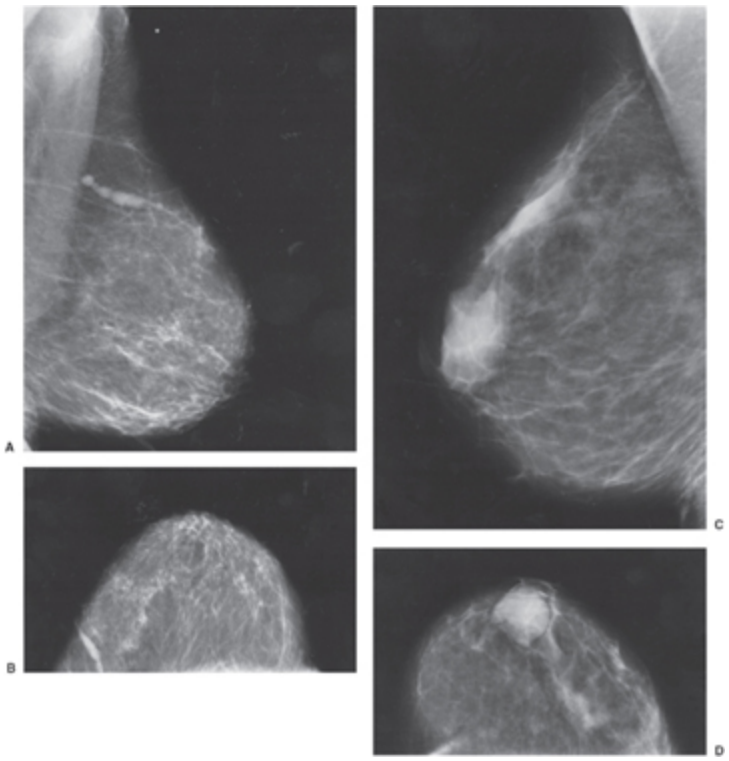

Fig. 23.84 A doença de Mondor — tromboflebite de uma veia superficial da mama — pode ter um aspecto típico de cordão de contas na mamografia, visto nestas incidências MLO (A) e CC (B). Este hamartoma mióide é indistinguível de qualquer outra massa redonda nas incidências lateral (C) e CC (D).

Achados no Ultra-som

Desconheço qualquer descrição de hamartomas mióides pelo ultra-som.

Achados na RM

Jamais encontrei alguma descrição de hamartomas mióides na RM.

INFECÇÕES BACTERIANAS E ABSCESSOS MAMÁRIOS

Infecções mamárias são relativamente comuns durante a idade fértil e geralmente estão associadas a amamentação. Por alguma razão inexplicada, recentemente temos atendido um número bem maior de infecções mamárias, e muitos casos ocorrem em mulheres não-lactantes. A razão disto é incerta. Suspeito que advenha do uso mais freqüente de exames de imagem para assistir problemas mamários.

Em nossa experiência, a maioria das infecções mamárias é manejada e tratada clinicamente e não se beneficia de exames de imagem. O microrganismo infeccioso habitual é o estafilococo, introduzido através de uma rachadura na pele em volta do complexo mamiloareolar. Se uma infecção for refratária a antibioticoterapia ou houver suspeita de abscesso, ultra-sonografia pode ser oportuna. Pode-se realizar aspiração guiada por ultra-som a fim de obter material para cultura. A drenagem de um abscesso pode ser terapêutica. Alguns argumentam que drenagem guiada por exame de imagem é preferível a cirurgia porque a última poderia secionar ductos e causar abscessos secundários nos ramos bloqueados do sistema ductal.

A tuberculose pode produzir abscessos mamários (99). Dado o número crescente de casos de tuberculose na população geral, infecções mamárias tuberculosas poderão tornar-se mais comuns. Jalali *et al*. descreveram a apresentação variável de mastite tuberculosa (100). Eles verificaram que um nódulo solitário foi a apresentação mais comum. Dentre 50 mulheres com mastite tuberculosa, 30 (60%) tiveram uma massa mamária solitária. Houve 13 mulheres (26%) com adenopatia axilar. Tumefação mamária generalizada com adenopatia ipsilateral ocorreu em quatro (8%) mulheres, enquanto duas (4%) apresentaram-se com abscesso mamário e adenopatia. Uma mulher (2%) teve uma fístula axilar e nódulo mamário. O quadrante superior externo foi o local de envolvimento mais freqüente em 29 (58%) pacientes. Dois terços das mulheres (32 [64%]) tinham tuberculose em outro local. Quase todas (96%) responderam bem a 1 ano de tratamento da tuberculose, com desaparecimento completo dos nódulos. Duas mulheres precisaram de remoção cirúrgica do nódulo remanescente.

Achados Mamográficos

A infecção da mama é extremamente dolorosa. A obtenção de uma mamografia de qualidade pode ser impossível, porque a compressão às vezes é intolerável. Com freqüência abrimos mão da mamografia, em virtude da dor, e utilizamos apenas o ultra-som para avaliar o problema. O

aspecto mamográfico de uma infecção mamária é inespecífico. Pode haver espessamento trabecular, e comumente se observa espessamento da pele, mas nenhum dos dois é diagnóstico. Observamos uma massa indefinida que comprovadamente é um abscesso, embora abscessos geralmente estejam ocultos no tecido mamário denso.

Achados no Ultra-som

Ultra-som é o exame de imagem mais proveitoso para delinear um abscesso a fim de obter material purulento para análise e cultura. Introduzem-se agulhas calibrosas (número 18-13) sob orientação ultra-sonográfica para tentar drenar o material purulento como auxílio à antibioticoterapia bem-sucedida. Christensen e Nielsen reviram o uso do ultra-som para drenar e monitorar abscessos em 151 pacientes (101). A infecção resolveu-se em 127 mulheres, enquanto 24 depois precisaram de drenagem cirúrgica. Não está claro, contudo, o quão relevante foi o papel do ultra-som e da drenagem ultra-sonográfica na assistência dessas mulheres. É possível que drenagem orientada clinicamente ou apenas antibióticos tivessem sido suficientes.

Introduzimos drenos com orifícios laterais dentro de grandes abscessos e os deixamos lá por vários dias para promover drenagem do abscesso. Ulitzsch *et al*. (102) avaliaram retrospectivamente tratamento guiado por ultra-som de abscessos mamários em mulheres lactantes. Dentre 108 mulheres lactantes consecutivas que levantaram suspeita clínica de abscesso mamário, a avaliação com ultra-som detectou 56 (52%) coleções de abscessos em 43 mulheres. Dessas, 23 abscessos (41%) foram bem tratados com aspiração por agulha, enquanto drenagem por cateter foi utilizada em 33 (59%). Os autores escolheram o método de tratamento de acordo com o tamanho do abscesso. Eles trataram abscessos cujo maior diâmetro era inferior a 3 cm com aspiração por agulha e instalaram um cateter para drenar aqueles com diâmetro máximo igual ou superior que 3 cm. Apenas uma paciente que foi tratada com aspiração por agulha depois foi submetida

a intervenção cirúrgica. De novo, não está claro o quão importante essas intervenções foram na resolução das infecções, mas é provável que drenagem percutânea do abscesso seja sinérgica com a antibioticoterapia e que isso provavelmente reduz a necessidade de intervenção cirúrgica.

Leborgne e Leborgne (103) preconizaram a instilação de antibióticos dentro da cavidade do abscesso sob orientação ultra-sonográfica, mas o valor desse procedimento não foi confirmado, e seus resultados não parecem ser melhores do que os relatados por outros autores que apenas drenaram os abscessos e instituíram antibioticoterapia padrão.

Tecido mamário infectado pode exibir aspecto variável. Os tecidos muitas vezes estão edematosos com espessamento da pele e aumento da ecogenicidade da gordura subcutânea. Coleções lineares de líquido podem estar presentes na borda do tecido mamário. Sempre presumi que essas coleções representam vasos linfáticos cheios de líquido (Fig. 23.85). A formação de um abscesso exibe achados extremamente variáveis. As coleções sempre são hipoecóicas (Fig. 23.86). O espessamento cutâneo observado ao exame clínico e na mamografia também é visível pelo ultra-som. Um abscesso é uma massa complexa ou hipoecóica que freqüentemente tem margens mal definidas, mas pode ter margens mais bem definidas à medida que a organização ocorre. Em geral, a estrutura interna mostra aspecto misto, com partes cheias de líquido e tecido de aspecto mais sólido. Em muitos casos, é impossível determinar pelos achados do ultra-som se o conteúdo do abscesso pode ser removido através de uma agulha ou cateter (Fig. 23.87). Em minha experiência, um fleimão, que é tecido necrótico grosso e não aspirável, pode ter o mesmo aspecto de material purulento espesso que é aspirável. A única maneira de diferenciar os dois é com uma tentativa de aspirar a coleção.

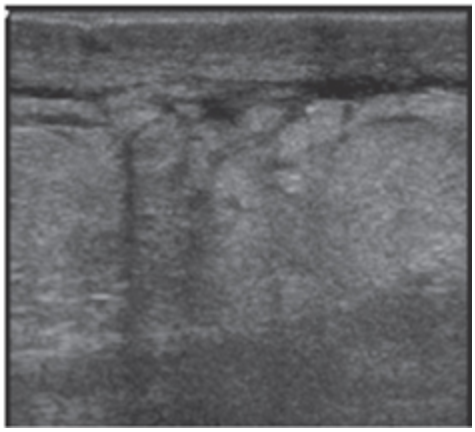

Fig. 23.85 Coleções líquidas embaixo da pele com mastite provavelmente representam vasos linfáticos dilatados. Esta paciente tinha abscesso mamário, e as coleções líquidas, lineares e ramificadas embaixo da pele espessada devem ser vasos linfáticos dilatados.

Fig. 23.86 Este abscesso mamário após uma biopsia de mama apresentou-se como uma massa complexa com componentes de aspecto líquido e sólido.

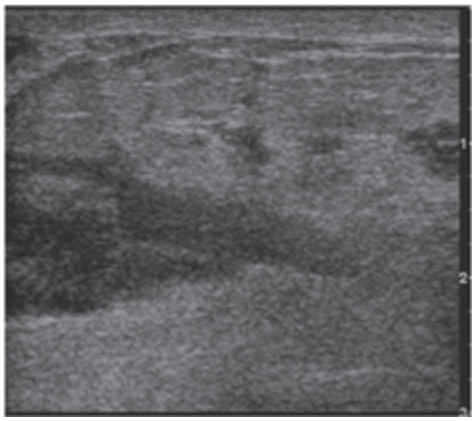

Fig. 23.87 Um abscesso pode assemelhar-se a tecido sólido no ultra-som. O tecido mamário é claramente anormal devido a infecção. É impossível definir, com base nos achados do ultra-som, se esta área é tecido sólido necrótico ou líquido o suficiente para ser aspirado.

Parasitoses

Infecções parasitárias da mama são razoavelmente incomuns nos Estados Unidos.

Blastomicose

Um caso de blastomicose, micose endêmica nas bacias dos Rios Mississippi e Ohio, foi relatado em paciente de 56 anos (104). A mulher apresentou-se com múltiplas lesões cutâneas e envolvimento ósseo e uma massa palpável circunscrita de 1,4 cm com uma borda obscurecida no quadrante superior externo da mama direita, que era sólida no ultra-som. A massa desapareceu após um ciclo de anfotericina B.

Esquistossomose

A esquistossomose é causada por um trematódeo que é endêmico nos trópicos e subtrópicos. O parasito causa granulomas e fibrose. É raríssimo na mama, mas pode ocorrer (105). Observamos essa infecção manifestar-se como calcificações em distribuição linear. No caso descrito por Gorman *et al*. (105), as calcificações eram “finas”, “incontáveis” e estreitamente dispostas.

LESÕES MALIGNAS DA MAMA

O câncer de mama subdivide-se em quatro categorias histológicas principais: tumores do epitélio ductal; aqueles do epitélio lobular; lesões malignas dos tecidos do estroma mamário, que são extremamente incomuns; e cânceres que se desenvolvem em outros órgãos e enviam metástases para a mama.

Os diversos tipos de câncer de mama primário são resumidos a seguir. Tais categorias são definidas por patologistas que observaram que certas características morfológicas podem ser usadas para agrupar lesões:

I. Tumores de origem no epitélio ductal
   A. CDIS (a classificação do CDIS está evoluindo — ver Cap. 7)
      1. CDIS mal diferenciado — câncer intraductal — geralmente comedocarcinoma, com necrose extensa
      2. CDIS moderadamente diferenciado — células grandes — sólido
      3. CDIS bem diferenciado — células pequenas — micropapilar e cribriforme
   B. Carcinoma ductal invasivo sem outra especificação (SOE)
   C. Doença de Paget — células tumorais envolvem o mamilo
   D. Carcinoma tubular — “tentativas” de formar ductos
   E. Carcinoma papilar — com freqüência dentro de um ducto cisticamente dilatado
   F. Carcinoma colóide — produção extensa de mucina
   G. Carcinoma medular — crescimento sincicial com extenso infiltrado de linfócitos
   H. Câncer apócrino
   I. Carcinoma inflamatório — câncer invasivo agressivo com invasão precoce de vasos linfáticos cutâneos
   J. Carcinoma cístico adenóide
II. Tumores de origem lobular
   A. Carcinoma lobular *in situ*
   B. Carcinoma lobular infiltrativo
III. Lesões malignas do estroma
   A. Tumor filóide
   B. Fibrossarcoma
   C. Lipossarcoma
   D. Angiossarcoma
   E. Sarcoma osteogênico

F. Histiocitoma fibroso maligno

IV. Tumores de origem linfóide: linfoma primário

V. Doença metastática para a mama

A. Melanoma

B. Linfoma

C. Pulmonar

Stalsberg e Thomas (106) reviram a distribuição etária dos vários tipos de câncer de mama. Usando dados do programa Surveillance, Epidemiology, and End Results (SEER) do National Cancer Institute relativos aos anos 1973 a 1984, eles analisaram o número de cânceres por 100.000 mulheres diagnosticadas em cada idade a cada ano (incidência), o número total em cada idade e a freqüência relativa (percentual do total representado por cada câncer específico). O Quadro 23.1 resume os dados.

QUADRO 23.1

DISTRIBUIÇÃO DOS TIPOS DE CÂNCER

Tipos Histológicos de Câncer Invasivo	Número de Mulheres	Percentual do Total (%)	Idade Mediana ao Diagnóstico (anos)
Ductal e outros (SOE)	98.930	83,9	61
Lobular	8.755	7,4	60
Medular	3.677	3,1	53
Mucinoso (colóide)	2.661	2,3	71
Doença de Paget	1.217	1,0	62
Papilar	1.100	0,9	68
Tubular	743	0,6	61
Inflamatório	580	0,5	58
Metaplásico	150	0,1	59
Apócrino	72	0,06	59
Anel com sinete	54	0,05	68
Secretor	9	0,01	67
Total	117.948	100,00	61

SOE, sem outra especificação.

Adaptado de Stalsberg H, Thomas DB. Age distribution of histologic types of breast câncer. Int J Cancer 1993;54:1–7.

CÂNCER DO EPITÉLIO DUCTAL

Cânceres de mama têm diferentes manifestações, porém acredita-se que a maioria se origine do epitélio ductal. Lesões que permanecem confinadas dentro do ducto e sua membrana basal são denominadas intraductais. Quando as células desenvolvem a capacidade de deixar o ducto e invadir os tecidos circundantes, eles se tornam carcinoma ductal infiltrativo ou invasivo. O carcinoma ductal invasivo responde por 84% de todos os cânceres de mama invasivos (106).

Carcinoma Ductal *In Situ* (Carcinoma Intraductal)

Antes do advento da mamografia para triagem de mulheres assintomáticas, o diagnóstico de CDIS era infreqüente; menos de 5% dos cânceres diagnosticados na década de 1970 eram CDIS. A mamografia possibilitou a detecção dessas lesões, em geral graças ao seu depósito associado de cálcio, de modo que atualmente elas representam 20 a 30% dos cânceres detectados em um programa de triagem. Embora a detecção de CDIS aumente com a idade da mulher submetida a triagem, esse aumento não é tão rápido quanto o da detecção de câncer de mama invasivo (107), e isto talvez indique que os casos de CDIS que ocorrem em mulheres mais jovens se tornam os cânceres invasivos encontrados em mulheres de mais idade. Contudo, a relação entre CDIS e câncer de mama invasivo permanece controversa. Duffy *et al*. estimaram que a detecção de CDIS por triagem mamográfica no estudo Two-County respondeu por cerca de 12% da redução no número de mortes observada no estudo (108).

Nossa compreensão das formas não-invasivas de carcinoma ductal está evoluindo. Previamente agrupadas segundo as características histológicas macroscópicas, Lagios relatou que, ao acrescentar a análise do grau histológico, ele foi capaz de caracterizar algumas dessas lesões como aparentemente mais indolentes, enquanto outras foram mais propensas a invasão precoce se não fossem tratadas adequadamente (109). Schwartz *et*

al. (110) descreveram experiência semelhante. Holland *et al*. (111) propuseram um novo esquema para classificar essas lesões, dividindo-as em mal diferenciadas, moderadamente diferenciadas e bem diferenciadas (Quadro 23.2).

Silverstein *et al*. (112) propuseram o Índice Prognóstico de Van Nuys para CDIS. Esse esquema atribui pontos ao tamanho da lesão, à largura do tecido normal removido como margem e à classificação patológica. Atribui-se um ponto se a lesão for inferior ou igual a 15 mm, a largura da margem for maior que 10 mm ou a classificação patológica não for de grau alto e não houver necrose. Um tamanho de 16 a 40 mm recebe 2 pontos, bem como uma margem de 1 a 9 mm. Uma lesão de grau não alto com necrose também recebe 2 pontos. Se o tamanho for igual ou superior que 41 mm, atribuem-se 3 pontos à lesão. A mesma pontuação é concedida se a margem for menor que 1 mm ou se a lesão for de alto grau com ou sem necrose. Os autores deduziram que um escore total de 3 ou 4 pontos representava taxa de recorrência de apenas 2%, ao passo que um escore de 5, 6 ou 7 pontos resultava em recorrência de 19% e um escore de 8 ou 9 pontos estava relacionado com 57% de recorrência. Não houve nenhuma morte entre as 101 mulheres com escore de 3 ou 4 pontos; das 209 mulheres com escores de 5, 6 ou 7 pontos, três morreram; e não houve mortes entre as 23 mulheres com escore de 8 ou 9 pontos. Conforme demonstrado em outras séries, quanto maior o volume do CDIS, maior a taxa de recorrência.

QUADRO 23.2

CARACTERÍSTICAS DAS VÁRIAS FORMAS DE CDIS

	Diferenciação no CDIS		
Características	**Mal**	**Moderada**	**Bem**
Núcleo	Altamente pleomorfo; tamanho e espaçamento	Moderadamente pleomorfo; menos variação	Uniforme
Cromatina	Grosseira, agrupada	Fina a grosseira	Uniforme/fina
Nucléolos	Proeminentes	Evidentes	Insignificantes
Mitoses	Com freqüência presentes	Às vezes presentes	Raramente presentes

Diferenciação da arquitetura (polarização das células)	Ausente	Presente	Acentuada
Características freqüentemente associadas			
Necrose	Presente	Variável	Ausente ou mínima
Padrão de crescimento	Sólido, aderente	Todos os padrões; micropapilar/cribriforme	Raramente sólido
Calcificações	Amorfas	Amorfas ou laminadas	Laminadas ou psamomatosas

Adaptado de Holland R, Peterse JL, Mills RR, et al. Ductal carcinoma in situ: a proposal for a new classification. Semin Diagn Pathol 1994;11:167–180.

Para ser validado, o sistema requer análise prospectiva. Ademais, esses estudos levarão muitos anos para ser concluídos porque a taxa de recorrência do CDIS parece aumentar à medida que as pacientes são acompanhadas por períodos de tempo mais longos. Solin *et al*. (113) constataram que a taxa de recorrência entre mulheres com CDIS de baixo grau foi de 2% após 5 anos, 5% após 8 anos e 15% após 10 anos. Os dados sugerem que CDIS de alto grau deve ser tratado agressivamente, pois a recorrência de tais lesões tende a ser mais rápida, e muitas recorrem como cânceres invasivos se não forem tratadas com remoção cirúrgica e radioterapia.

Acredita-se que CDIS de estágio menor se origine no ducto terminal, na sua junção com o lóbulo ou logo dentro do lóbulo. Histologicamente, as células do carcinoma ductal podem distender o ducto até muitas vezes seu tamanho normal e estender-se para dentro dos lóbulos e ao longo de outros ramos da rede ductal. Se permanecerem contidas pela membrana basal, tais lesões são classificadas como intraductais. Se houver alguma ruptura da parede ductal, elas são denominadas microinvasivas.

A maioria dos patologistas reconhece diversos tipos histológicos de CDIS. A forma mais comum de CDIS parece ser constituída de grandes células que preenchem e distendem os ductos, com necrose central freqüente do tumor. Esse tipo de comedonecrose conferiu o nome de “comedocarcinoma” a essa forma de CDIS. Os comedocarcinomas

produzem as calcificações mais distintivas na mamografia (ver Comedocarcinoma Mal Diferenciado).

Os próximos tipos mais comuns de CDIS compõem-se de células pequenas. Quando essas formam espaços cribriformes (semelhantes a uma peneira), as lesões são chamadas de “CDIS cribriforme”, e, quando produzem crescimentos papilares, “CDIS micropapilar”. Lennington *et al*. (114) descreveram que essas lesões muitas vezes não são uniformes, mas continham células que eram mais indiferenciadas no centro e mais bem diferenciadas na periferia, com hiperplasia atípica nas bordas. Eles concluíram que tais lesões se desenvolvem a partir de um foco central e se expandem perifericamente.

Usando seu esquema de classificação para graduar CDIS, Lagios *et al*. (115) estudaram CDIS detectado apenas por mamografia e com diâmetro inferior a 25 mm. As lesões foram tratadas por excisão local isolada. Eles concluíram que o comedocarcinoma foi mais propenso a recorrer ou tornar-se invasivo no período de acompanhamento de 10 anos do que os tipos micropapilar ou cribriforme. Dentre as lesões de comedocarcinoma com alto grau nuclear (mal diferenciadas), 19% (6 de 31) recorreram dentro de 26 meses após cirurgia, enquanto apenas 1 das 10 lesões de grau intermediário (cribriformes) recorreu durante um período médio de 18 meses, e nenhuma das 33 pacientes com tipos cribriforme não necrótico/micropapilar e baixo grau nuclear sofreu recorrência. Schwartz *et al*. (110) obtiveram resultado similar entre 70 pacientes com CDIS acompanhado por período mediano de 47 meses. Dentre os 15% de mulheres que tiveram recorrências, 14 das 15 tinham lesões de alto grau.

Morrow (116) supôs que é o tempo até a recorrência que varia, e não a taxa final. Lesões de alto grau tendem a recorrer cedo (dentro de 5 anos), enquanto as de baixo grau demoram mais tempo para recorrer. Ela salientou o trabalho de Betsill (117) publicado em 1978. Dentre 25 pacientes com CDIS de baixo grau que foram tratadas apenas com biopsia, 7 de 10 mulheres acompanhadas por uma média de 21,6 anos tiveram recorrência, e

6 das 7 tiveram recidiva como câncer de mama invasivo. Resultados similares foram descritos por Sanders *et al*. (16). CDIS de baixo grau parece levar mais tempo para tornar-se invasivo, mas tem o potencial. Tais dados sugerem que, se concedido tempo suficiente, uma alta percentagem de CDIS recorrerá, e muitos o fazem como câncer invasivo. O que não se sabe é o efeito do uso de tratamento mínimo para essas lesões com risco inerente de recorrência invasiva, que tem o potencial de ser letal, *versus* "tratamento excessivo" das lesões de baixo grau, que têm alta probabilidade de cura com excisão isolada.

Como a maioria dos CDIS não é evidente clinicamente, o uso difundido da mamografia proporcionou aumento acentuado no diagnóstico dessa lesão precoce. Por meio dos resultados do programa SEER do National Cancer Institute, Ernster *et al*. (118) compararam o aumento da incidência (diagnóstico) de CDIS entre dois períodos: 1973 a 1983 e 1983 a 1992. Para mulheres de 30 a 39 anos, a incidência aumentou apenas 0,3% durante o primeiro período, mas o aumento foi de 12% durante o segundo período. Para mulheres de 40 a 49 anos, os aumentos foram respectivamente de 0,4% e 17,4% e, como esses autores freqüentemente fizeram, todas as mulheres a partir de 50 anos de idade foram reunidas em um só grupo, que mostrou aumentos de 5,2% a 18,1%.

O número total de CDIS diagnosticados nos Estados Unidos em 1992 foi 23.368. Representou o dobro do número esperado com base nas taxas de 1973 a 1983. Não há dúvida de que a maior incidência adveio do uso mais freqüente de mamografia e da detecção de mais lesões *in situ*. Entretanto, os autores culparam a triagem mamográfica pelo fato de muitas dessas mulheres com a forma mais incipiente de câncer de mama ainda serem tratadas por mastectomia. Este é um exemplo de matar o mensageiro: não é a mamografia que deve ser culpada, mas o fato de patologistas e oncologistas não serem capazes de chegar a um consenso sobre o melhor tratamento dessas lesões.

Está razoavelmente certo que existem mulheres cujo CDIS não afetará suas vidas, e se a lesão não fosse descoberta elas jamais seriam prejudicadas pelo CDIS. Contudo, também existem casos de CDIS que evoluem para invasão e morte. A maior parte dos dados sobre o acompanhamento a longo prazo de CDIS provém de estudos nos quais as lesões foram removidas, erroneamente classificadas como benignas e, por conseguinte, tratadas incompletamente. Usou-se acompanhamento a longo prazo dessas lesões para estimar a história natural do CDIS não tratado. Essa estratégia é muito imprecisa. Além do fato de que algumas pacientes se perderam do acompanhamento, freqüentemente se esquece que a cirurgia que removeu as lesões pode ter removido todo o foco de CDIS, de modo que o acompanhamento pode subestimar a importância desses cânceres incipientes.

O fato de o CDIS estar longe de ser inócuo foi enfatizado por um estudo de acompanhamento a longo prazo do CDIS de baixo grau por Page *et al*. (119). Em um grupo de 28 mulheres acompanhadas por quase 30 anos após o diagnóstico incorreto de uma lesão benigna que na verdade era CDIS, 9 mulheres desenvolveram câncer de mama invasivo (30%) no mesmo local de onde a lesão prévia fora removida. Dentre essas nove mulheres, sete (25%) tiveram câncer de mama invasivo dentro de 10 anos após a biopsia. Duas outras mulheres desenvolveram câncer de mama invasivo após mais de 10 anos. Uma paciente teve câncer invasivo 23 anos após a biopsia, enquanto outra o apresentou 31 anos após a biopsia inicial. Esta última paciente desenvolveu câncer de mama metastático e, em conseqüência, morreu aos 79 anos. Dentre as 28 mulheres com o chamado CDIS de baixo grau que receberam tratamento incerto, 9 (32%) desenvolveram câncer de mama invasivo mais tarde e 5 (20%) morreram de câncer de mama. Duas das mortes ocorreram dentro de 5 anos após a biopsia, quatro dentro de 10 anos e a quinta ocorreu 34 anos após o diagnóstico inicial errôneo. Alguns utilizaram esse estudo para sugerir que o CDIS não é uma lesão importante, mas os autores estimaram que até mesmo para essas “formas indolentes” o

risco de invasão foi de 25 a 50%, e o risco permaneceu por mais de 30 anos após o diagnóstico errôneo.

Em um estudo realizado pelo National Surgical Adjuvant Breast Project (NSABP), um programa colaborativo multicêntrico, nodulectomia foi comparada com nodulectomia mais radioterapia adjuvante (Estudo B-17) (120). O NSABP distribuiu 818 mulheres nos dois grupos aleatoriamente. O protocolo determinava nodulectomia com margens histologicamente livres para todas as mulheres. O grupo irradiado recebeu 5.000 rads (50 Gy). O período médio de acompanhamento foi inferior a 4 anos (apenas 43 meses), com faixa de 11 a 83 meses. Dentre as mulheres que receberam irradiação, a taxa de ausência de eventos (isto é, nenhuma recorrência ou câncer novo, ausência de câncer metastático regional ou distante e nenhuma morte por câncer) foi 84,4% após 5 anos, mas caiu para 73,8% entre as mulheres não irradiadas. Dentre as 391 mulheres tratadas apenas com cirurgia, 64 (16,4%) tiveram recorrências, e 32 destas foram cânceres invasivos (50% das recorrências e 8,2% do total). Dentre as 399 mulheres tratadas com cirurgia e radioterapia, 28 (7%) recorreram, tendo oito sido cânceres invasivos (29% das recorrências e 2% do total). Tais dados mostram que aproximadamente 10% de mulheres com CDIS sofrerão recorrência dentro de 5 anos após excisão isolada (sem radioterapia).

Os autores atualizaram seus resultados em 2001 (121) e concluíram que irradiação após nodulectomia reduziu o risco de recorrência em 58% após 12 anos de acompanhamento e que o uso de tamoxifeno por essas mulheres reduziu ainda mais a chance de recorrência.

Apesar desse estudo abrangente, ainda há controvérsia. Os autores observaram que comedonecrose e margens incertas estiveram associadas a recorrência e opinaram que as medidas mais recentes de diferenciação não tiveram valor preditivo (122), mas a revisão deles foi criticada por não ter empregado uma graduação adequada das lesões nem analisado combinações de fatores (123).

Moriya e Silverberg (124) abordaram a questão da importância dos diversos tipos de CDIS por uma perspectiva diferente. Eles compararam os achados histológicos de lesões que eram CDIS puro com cânceres invasivos que possuíam elementos residuais de CDIS. CDIS sólido com e sem necrose foi encontrado mais freqüentemente nos cânceres mistos do que no CDIS puro. Os autores também verificaram que inflamação periductal e multifocalidade foram mais comuns nas lesões mistas. CDIS em lesões mistas era mal diferenciado e exibia taxa mitótica mais alta. Os autores concluíram que um padrão de crescimento sólido com grau nuclear alto (pouca diferenciação) era uma característica que provavelmente predizia progressão precoce para invasão.

As controvérsias associadas a CDIS provavelmente continuarão por muitos anos. Contudo, os dados disponíveis sugerem fortemente que tais lesões constituem as formas de câncer de mama identificáveis mais precocemente e que clones com potencial invasivo originam-se dessas lesões *in situ*, e estes podem resultar em morte. O risco exato é desconhecido. Os dados disponíveis sugerem que invasão tem maior probabilidade de ocorrer no início da evolução das lesões mal diferenciadas, mas até mesmo CDIS bem diferenciado pode evoluir para câncer invasivo, e o risco parece ser vitalício. Embora a mamografia tenha sido criticada por detectar CDIS com maior freqüência em mulheres mais jovens, essas mulheres também possuem a expectativa de vida mais longa e provavelmente viverão tempo suficiente para que cânceres invasivos se desenvolvam. A mamografia não deve ser culpada por detectar CDIS. Antes, oncologistas precisam definir qual é o melhor tratamento dessas lesões. Espera-se que os sistemas de graduação se mostrem úteis na diferenciação das várias formas de CDIS ou que a análise do DNA seja capaz de predizer com maior acurácia a história natural a fim de ajustar o tratamento apropriadamente.

Também devemos ter em mente que as calcificações detectadas por mamografia não revelam apenas CDIS: cerca de 17% dos cânceres

invasivos que detectamos em nosso programa de triagem são detectados em virtude de calcificações associadas na parte intraductal de uma lesão mista.

CDIS e "Microcalcificações"

CDIS geralmente é detectado em decorrência de calcificações associadas. Alguns acreditam que os vários tipos de CDIS podem ser diferenciados por seus padrões de depósito de cálcio, mas ninguém apresentou evidências convincentes em favor desse argumento. Em nossa própria revisão, não conseguimos diferenciar com precisão os diversos graus de CDIS pelo aspecto de suas calcificações (125). Contudo, existem alguns padrões que são muito típicos, como as calcificações finas, lineares e ramificadas que freqüentemente ocorrem nas áreas necróticas de comedocarcinomas mal diferenciados.

Muitos cânceres ductais *in situ* produzem menos calcificações típicas que podem exibir aspecto semelhante ao daquelas produzidas por processos benignos. Em uma revisão de 100 casos consecutivos de CDIS, Stomper *et al*. (126) observaram que 72% produziram microcalcificações, 10% produziram massas pequenas e 12% mostraram uma combinação. Os autores concluíram que 35% das lesões mostraram as típicas estruturas finas, lineares e ramificadas (em geral devido a comedocarcinoma), enquanto 52% tiveram tipos "granulares" de calcificações menos típicos e 13% foram mistos.

Ikeda e Anderson (127) encontraram um grupo de 73 casos (de 190) de CDIS que não apresentavam calcificações. Dentre esses, 60 eram clinicamente evidentes e 30 tiveram uma mamografia negativa. O CDIS nesse grupo incluiu 15 lesões que eram massas redondas, 12 que eram densidades nodulares focais, 1 indicada por densidade assimétrica, 2 por massas mal definidas, 1 por ductos dilatados, 4 por distorção da arquitetura, 3 por massas subareolares e 4 por densidades em desenvolvimento.

Kinkel *et al*. (128) relataram que a densidade que pode circundar um comedo-CDIS que se apresenta com calcificações evidentes na mamografia

pode não refletir invasão, porque muitas vezes é uma reação inflamatória.

Evans *et al*. (129) reviram 54 cânceres ductais *in situ* detectados por mamografia e 77 cânceres que foram evidentes ao exame clínico. CDIS representou 5% dos cânceres clinicamente evidentes diagnosticados durante o período de 1978 a 1992, porém representou 24% daqueles detectados por triagem mamográfica. As lesões clinicamente evidentes eram mais extensas. CDIS difuso estava presente em 13% do grupo sintomático mas em nenhuma das lesões detectadas por triagem. Nenhum dos casos detectados por triagem tinha doença de Paget, ao passo que 22% dos casos sintomáticos a apresentavam. Oito dos cânceres clinicamente evidentes (11%) foram de cânceres de células grandes cribriformes-micropapilares; nenhum dos CDIS detectados por triagem foi desse tipo. Comedocarcinoma foi mais comum entre os cânceres detectados por mamografia. Dentre as lesões sintomáticas, 20 de 77 (26%) foram do tipo comedônico, enquanto, entre as lesões detectadas por mamografia, 23 de 54 (43%) foram comedocarcinomas.

CDIS Mal Diferenciado

Comedocarcinoma é uma terminologia meramente descritiva de um carcinoma ductal que se caracteriza por células abundantes que preenchem os ductos do lobo envolvido com áreas freqüentes de necrose, muitas das quais se calcificam. Ao corte transversal (Fig. 23.88), esse resto necrótico projeta-se do ducto como um comedão (ponto branco) — daí a denominação. A exemplo de outros cânceres ductais, pode ser confinado aos ductos ou acompanhar-se de graus variáveis de invasão. A lesão pode apresentar-se como uma massa palpável ou ser detectada apenas por mamografia. Embora geralmente caracterizado por crescimento intraductal extenso, quanto maior o volume do envolvimento ductal, maior a probabilidade de uma área de invasão. Quando a lesão está confinada aos ductos, o prognóstico é favorável, mas, como em qualquer câncer ductal invasivo, se houver invasão associada a lesão pode produzir metástases e

ser letal. Estão sendo criadas novas classificações de CDIS que graduam a lesão com base nas características citológicas e na distribuição estrutural das células. Essas lesões com necrose costumam estar associadas a CDIS mal diferenciado (de alto grau).

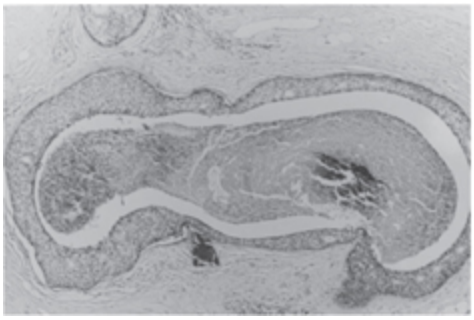

Fig. 23.88 Um ducto secionado em corte transversal. Está distendido por CDIS do tipo comedônico, que pode ser visto em camadas irregulares revestindo o ducto. No centro, a parte necrótica do tumor desprendeu-se na preparação. A área escura que parece fraturada é um depósito de cálcio irregular. É este padrão irregular de necrose e depósito de cálcio que produz as calcificações típicas deste câncer in situ.

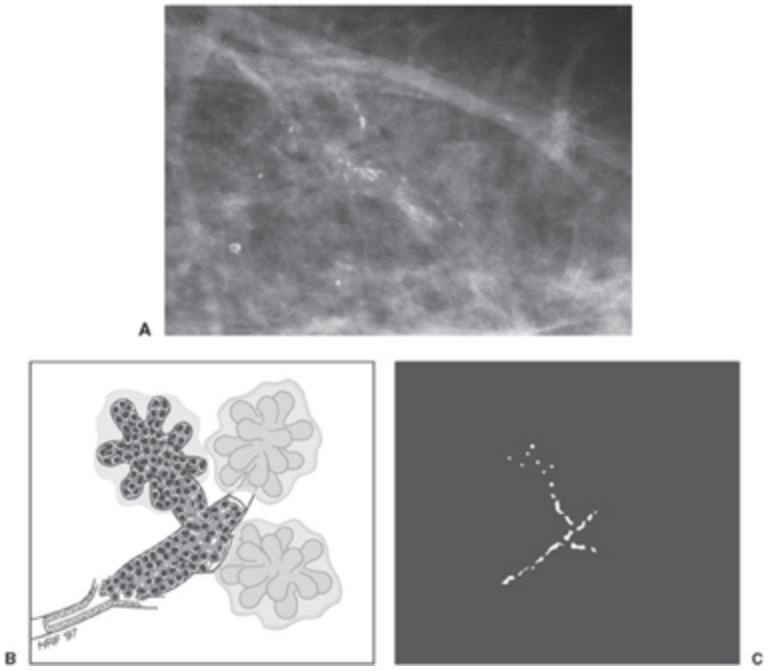

Fig. 23.89 (A) Comedocarcinoma de alto grau freqüentemente produz calcificações lineares, ramificadas e pleomorfas típicas em distribuição linear, como nesta paciente de 67 anos. (B) O processo é representado no esquema, mostrando os ductos preenchidos por células do câncer com necrose no centro. (C) Se o resto necrótico se calcificar, mamografia pode evidenciá-lo.

Achados Mamográficos

Comedocarcinoma de alto grau com freqüência (mas nem sempre) produz calcificação exuberante nos restos celulares necróticos que acompanham a lesão (Fig. 23.89). Em muitos casos, há inúmeros depósitos de cálcio que preenchem os ductos e podem estender-se por grandes volumes da mama (Fig. 23.90). As calcificações são heterogêneas, exibindo formatos irregulares e tamanhos variáveis. Como essa forma de carcinoma ductal tende a surgir dos ductos ou estender-se através deles, a distribuição geral das calcificações dá-se tipicamente ao longo das linhas ductais. Elementos comedônicos podem acompanhar qualquer câncer ductal com ou sem invasão, e portanto essas calcificações típicas também podem ser vistas em associação a uma massa tumoral (Fig. 23.91).

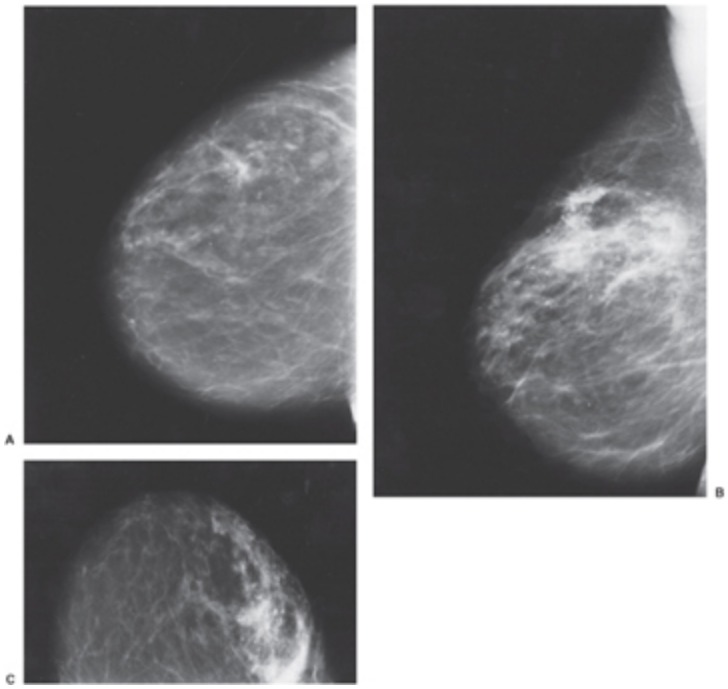

Fig. 23.90 CDIS de alto grau evolui muito rapidamente. A paciente opôs-se a avaliação das calcificações vistas na parte lateral da mama esquerda nesta incidência CC de 1987 (A). Ela retornou 2,5 anos depois com calcificações extensas que ocupavam todo o quadrante superior externo da mama esquerda, vistas aqui nas incidências MLO (B) e CC (C). Biopsia revelou carcinoma intraductal extenso com áreas de invasão.

Achados no Ultra-som

O aspecto mamográfico do comedocarcinoma difuso geralmente é tão típico que ultra-som não é indicado. Porém, às vezes, o ultra-som demonstra uma massa associada que representa uma lesão invasiva inaparente na mamografia. Se uma massa for encontrada, pode-se biopsiá-la sob orientação ultra-sonográfica. Nenhum achado particular do ultra-som foi definido para caracterizar CDIS de alto grau. Se não houver uma massa tumoral, as calcificações associadas ao tumor intraductal podem ser suficientemente profusas e próximas umas das outras (densas) para serem visíveis no ultra-som como reflexões brilhantes em tecido hipoecóico (Fig. 23.92). Alguns utilizam o ultra-som para guiar a biopsia por agulha dessas lesões.

Assim como qualquer câncer que forma uma massa tumoral, espera-se a presença de tecido irregular hipoecóico inespecífico. Se as calcificações forem densas o suficiente ou houver um componente fibrótico significativo na lesão, podem surgir sombras.

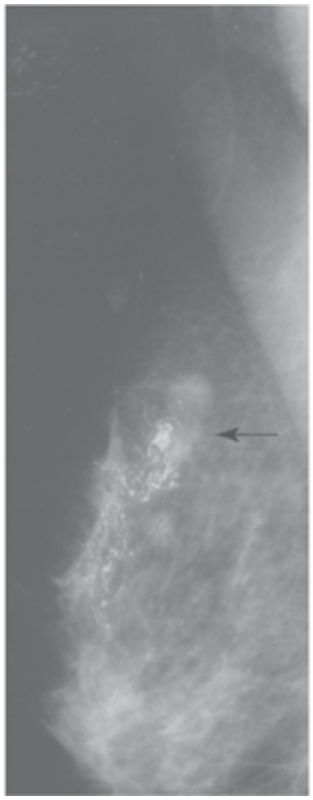

Fig. 23.91 Se permanecer por tempo suficiente, o CDIS provavelmente desenvolverá um componente invasivo. O CDIS de alto grau nesta paciente é evidenciado por calcificações na incidência MLO. Surgiu uma massa tumoral associada indicativa do tumor invasivo, supostamente a partir de um clone do CDIS.

Achados na RM

CDIS nem sempre é evidente na RM. Em minha experiência, lesões extensas de CDIS muitas vezes demonstram captação segmentar marcante de contraste (Fig. 23.93). Contudo, não me parece que CDIS de pequenos volumes sejam vistos na RM. Ainda que essas lesões sejam captantes, o pequeno volume e o sinal hipointenso passam facilmente despercebidos na captação de fundo de tecidos mamários normais e benignos. Isto é evidente nos estudos de triagem cegos em que a mamografia detectou casos de CDIS que foram inaparentes na RM (130).

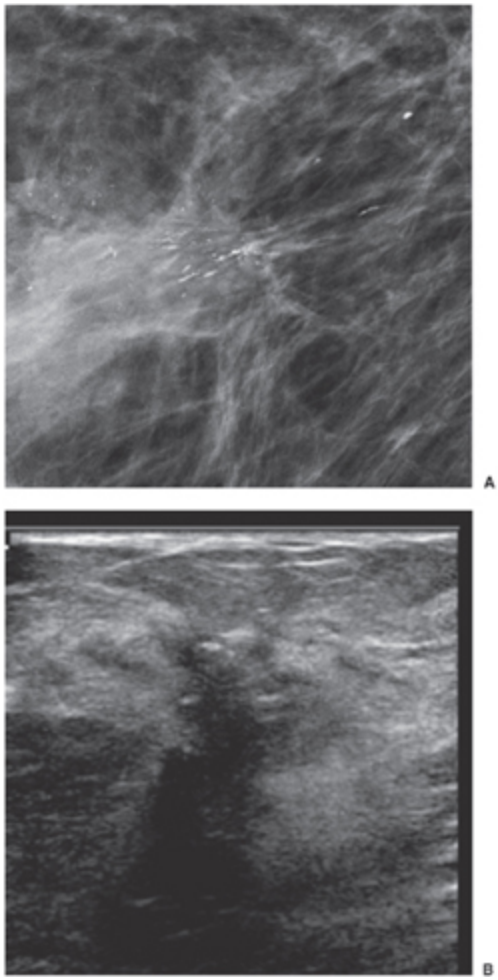

Fig. 23.92 Às vezes, vêem-se calcificações no ultra-som. As calcificações neste CDIS de alto grau na mamografia (A) foram visíveis como pequenos refletores especulares no ultra-som (B).

CDIS Bem Diferenciado (Lesões Micropapilares e Cribriformes)

CDIS bem diferenciado parece ter prognóstico melhor que CDIS mal diferenciado (ou pelo menos infiltra mais tarde), e CDIS moderadamente diferenciado é intermediário. Essas lesões tendem a conter células menores e mais uniformes. Parece que as células são mais bem diferenciadas, e seu esforço para formar espaços cribriformes pode advir de um esforço desorganizado para constituir ductos e lóbulos.

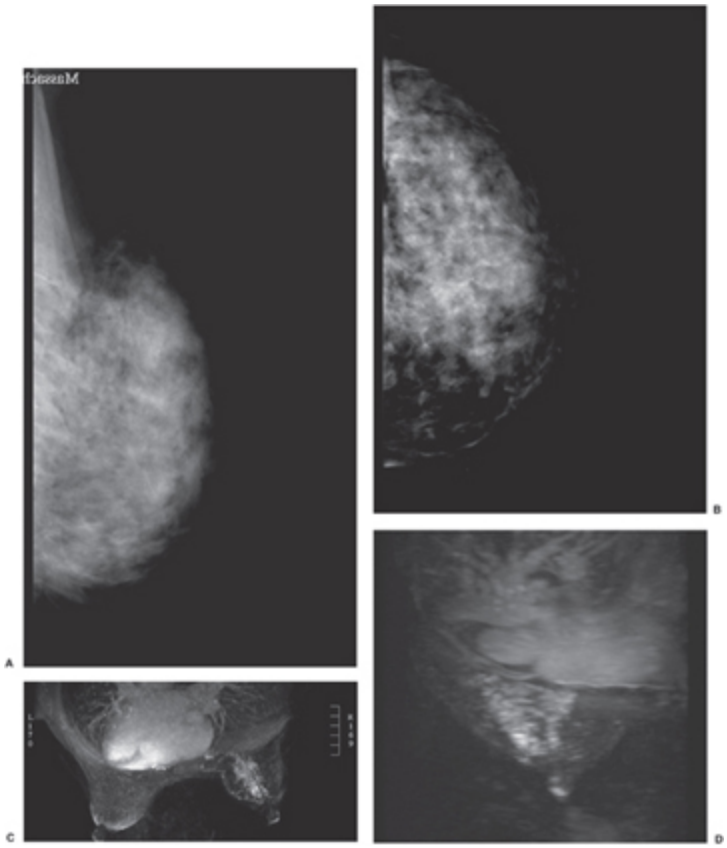

Fig. 23.93 CDIS pode produzir realce segmentar na RM. Calcificações em distribuição segmentar são evidentes na parte central da mama direita nas incidências mamográficas MLO (A) e CC (B). A extensão do câncer é evidente na incidência com intensidade máxima como realce segmentar, visto a partir do pé da mesa (C) e de lado (D). Na última imagem, a cabeça da paciente está à esquerda e os pés à direita.

Achados Mamográficos

Alguns argumentaram que as calcificações do CDIS mal diferenciado são distinguíveis daquelas produzidas por cânceres bem diferenciados (131). Conforme mencionado, essa não é a nossa experiência (125). Decerto, as clássicas calcificações finas, lineares e ramificadas descritas acima quase sempre predizem comedonecrose, mas predição dos graus de diferenciação de CDIS por mamografia tem sido menos bem-sucedida. O aspecto mais granular e a distribuição aglomerada que outros atribuíram a CDIS micropapilar e cribriforme bem diferenciado apenas raramente se apresentaram assim em nossos casos (Figs. 23.94 e 23.95). Parte do problema provavelmente decorre do fato de que muitas lesões CDIS não são de um único tipo mas têm múltiplas formas dentro da mesma lesão, e sua categorização é difícil.

Carcinoma Ductal Infiltrativo (Carcinoma Ductal Invasivo)

Infiltração pode estar presente em tumores de qualquer tamanho, formando um carcinoma ductal invasivo ou infiltrativo. Depois de invadir, cânceres de origem ductal desenvolvem características adicionais que permitem seu agrupamento. Algumas dessas características têm importância para o prognóstico.

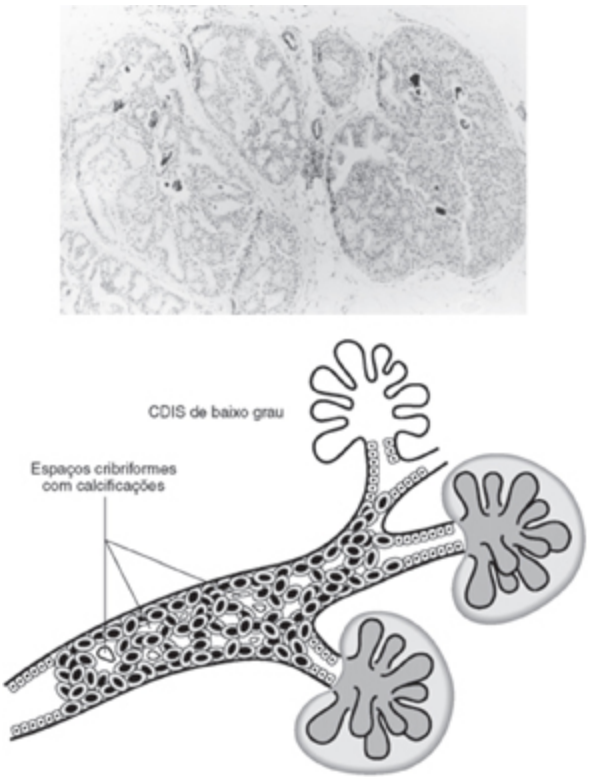

Fig. 23.94 Fotomicrografia (hematoxilina e eosina) demonstra um tipo bem diferenciado de CDIS. A lesão está formando espaços cribriformes, indicando uma tentativa de diferenciação. As calcificações são o material de coloração escura e parecem formar-se nos espaços cribriformes.

Carcinoma Ductal Invasivo sem Outra Especificação

A maioria dos cânceres de mama invasivos é de formas inespecíficas de carcinoma que se originam no epitélio ductal, provavelmente no ducto terminal na sua junção com o lóbulo. As formas mais bem diferenciadas de carcinoma ductal invasivo criam padrões específicos que foram subclassificados, porém a maioria dos cânceres ductais se enquadra na categoria geral de lesões que são indiferenciadas e não exibem características histológicas distintivas. Quando um câncer não se encaixa em nenhum dos subtipos definidos, ele é denominado sem outra especificação (SOE). Segundo dados do programa SEER, o carcinoma ductal invasivo SOE responde por 65% dos cânceres de mama diagnosticados nos Estados Unidos (106). A freqüência relativa dessas

lesões parece permanecer relativamente constante independentemente da idade. Em geral, o carcinoma ductal infiltrativo SOE suscita uma resposta desmoplásica razoavelmente vigorosa com cicatrização e fibrose. Isto produz uma massa bastante dura à palpação e o que foi descrito como textura arenosa quando a lesão é secionada ao meio. Muitas estão associadas a fibrose abundante, motivando a designação inespecífica de carcinoma cirroso.

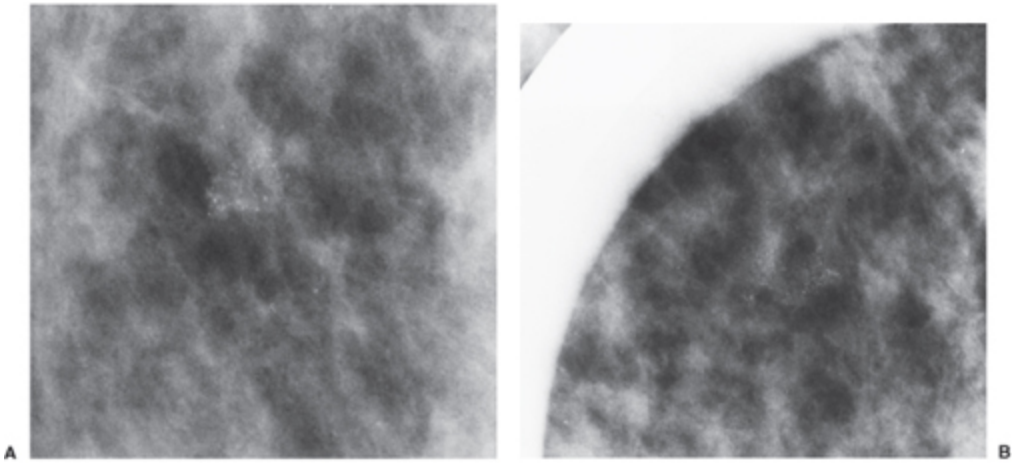

Fig. 23.95 Às vezes, as calcificações vistas na mamografia refletem o padrão de crescimento do CDIS de baixo grau. As calcificações vistas aqui nas incidências lateral (A) e CC (B) com magnificação são depósitos pleomorfos indeterminados em um aglomerado. A avaliação da paciente de 57 anos mostrou que a causa era CDIS do tipo cribriforme bem diferenciado.

Como a mamografia de triagem continua a ser subutilizada, muitos desses cânceres ainda são encontrados pela própria mulher. Em geral, essas lesões são firmes a duras e podem estar fixadas à pele ou às estruturas profundas da parede torácica. Mais tarde, sobrevêm disseminação vascular e linfática, e, se não for tratado, o carcinoma pode erodir através da pele mamária, gerando uma massa ulcerada. Envolvimento de vasos linfáticos cutâneos pode ocorrer no início da evolução da doença, o que assinala prognóstico reservado associado a carcinoma inflamatório ou pode ser um efeito tardio de um tumor negligenciado. Às vezes, há espessamento da pele, mas, se apenas edema for encontrado, ele é causado mais provavelmente por obstrução dos vasos linfáticos axilares.

Dentro dessa categoria geral de lesões invasivas indiferenciadas, patologistas criaram subcategorias que ajudam a predizer o prognóstico. Os tipos celulares predominantes podem ser classificados desde células razoavelmente uniformes de baixo grau (I) que mostram algum grau de diferenciação (produção de mucina ou formação de túbulo) a tumores de alto grau (III), em que células pleomorfas anaplásicas predominam.

Produção de colágeno é uma característica proeminente de muitos cânceres de mama, e depósito de cálcio é comum dentro do tumor. Calcificações em câncer de mama costumavam estar associadas a tumores grandes e relacionadas com necrose tumoral. Essas características conferiam a natureza arenosa firme dessas lesões. Atualmente, a maioria dos cânceres detectados é de menor tamanho, e necrose é muito menos comum. As calcificações nessas lesões geralmente se situam no componente intraductal de um câncer intraductal e invasivo misto. A desmoplasia associada a muitos cânceres ductais produz o aspecto espiculado irregular distintivo visto por inspeção histológica macroscópica (Fig. 23.96) e pela mamografia.

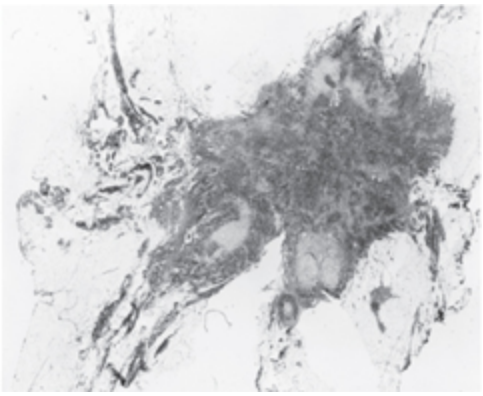

Fig. 23.96 O formato irregular deste carcinoma ductal invasivo (sem outra especificação) é evidente nesta fotomicrografia em pequeno aumento (hematoxilina e eosina).

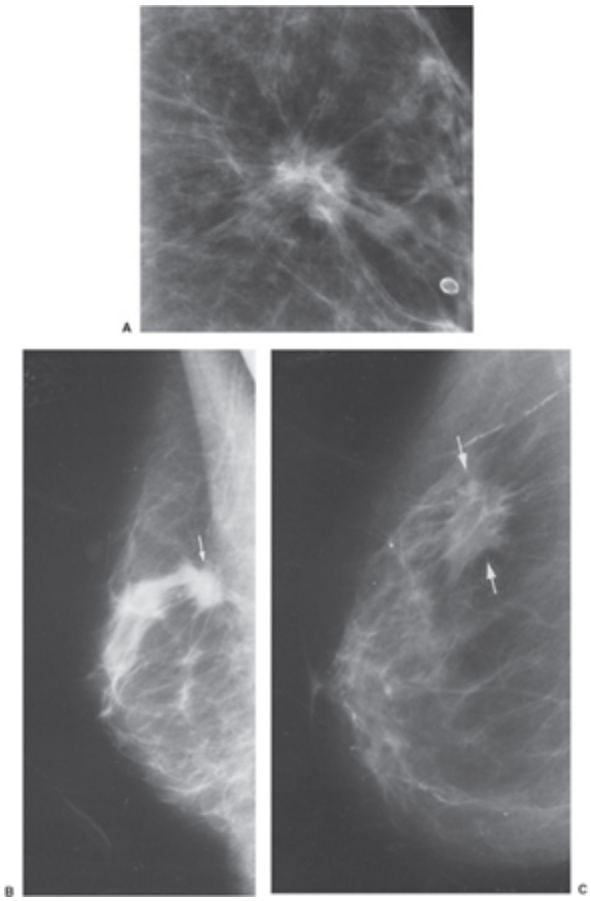

Fig. 23.97 (A) Classicamente, o carcinoma ductal invasivo apresenta-se como uma massa irregular com margens espiculadas detectadas apenas por mamografia, como nesta lesão em mulher de 59 anos. (B) O câncer costuma exibir atenuação alta dos raios X, como neste carcinoma ductal invasivo. (C) É raro que cânceres tenham baixa atenuação, como neste câncer grande palpável (setas). Repare que a atenuação pode ser influenciada pela técnica de raios X.

Achados Mamográficos

Os achados mamográficos de câncer de mama variam. O diagnóstico é praticamente certo quando há uma massa irregular com margem espiculada (Fig. 23.97A). As espículas podem estar ocultas atrás de tecido mamário normal na imagem 2D, mas são bem evidentes na imagem da tomossíntese mamária digital (ver Cap. 28). Formatos lobulados são relativamente comuns, e, quanto mais ondulante a borda, mais suspeita é a lesão (Fig. 23.98). A massa pode ter elevada atenuação dos raios X (ver Fig. 23.97B).

Alguns cânceres ductais revelam sua presença no início pelo depósito de cálcio (Fig. 23.99), que decorre de secreção celular direta ou necrose celular (132). Quando há calcificações associadas a uma massa tumoral típica, o diagnóstico é ainda mais certo. Embora um clone invasivo possa ter-se desenvolvido e produzido uma massa tumoral, clones do câncer intraductal podem continuar a crescer confinados aos ductos (Fig. 23.100). Quando se encontram calcificações associadas a uma lesão invasiva detectada apenas por mamografia, elas sempre são encontradas nas áreas intraductais do câncer. A fibrose, a desmoplasia e a cicatrização que acompanham muitos cânceres ductais podem produzir distorção da arquitetura circundante com ou sem uma massa tumoral aparente, e esse processo pode gerar retração da pele ou do mamilo. Tabar *et al*. sugeriram que cânceres invasivos pequenos que estão associados a calcificações extensas no CDIS encerram prognóstico muito reservado a despeito do pequeno tamanho da lesão invasiva (133).

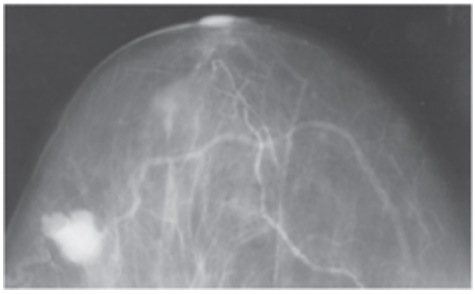

Fig. 23.98 Carcinoma ductal invasivo com margem lobulada.

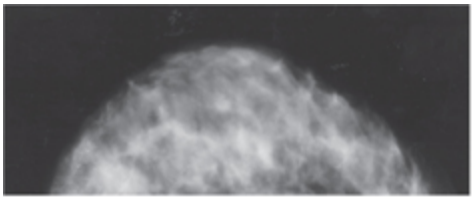

Fig. 23.99 As calcificações na metade lateral da mama de paciente de 33 anos que se apresentou com uma massa palpável após o parto eram o único indício mamográfico de um carcinoma intraductal invasivo.

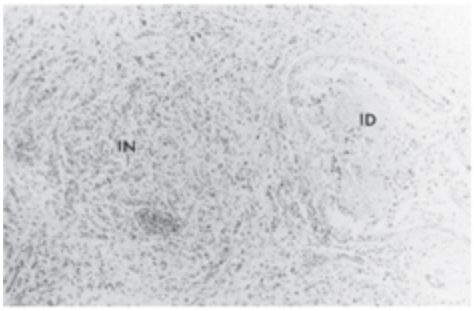

Fig. 23.100 Esta fotomicrografia (hematoxilina e eosina) demonstra o crescimento continuado de CDIS dentro do ducto (ID) enquanto o câncer invasivo cresce em volta do ducto (IN).

O câncer de mama geralmente produz um sombra mal definida, mas até mesmo o carcinoma ductal infiltrativo "habitual" pode produzir uma massa bem circunscrita que é indistinguível de uma lesão benigna (Fig. 23.101). A atenuação dos raios X geralmente maior em relação ao seu volume muitas vezes distingue a lesão maligna.

Alguns cânceres infiltram sem distorcer a arquitetura mamária normal e sem formar depósitos de cálcio. Se o parênquima normal adjacente ao tumor tiver a mesma densidade radiográfica, o tumor pode ser indetectável pela mamografia. Às vezes, a única indicação da presença de câncer é densidade assimétrica inespecífica. Se esta for focal, imagens adicionais podem revelar a lesão (Fig. 23.102). Contudo, tecido mamário assimétrico (isto é, ausência de massa, calcificações significativas ou distorção da arquitetura) é uma variação normal. Ele deve ser palpável para que se considere o diagnóstico de câncer (134).

Achados no Ultra-som

Assim como existe um espectro de apresentações mamográficas, os achados do câncer de mama no ultra-som são extremamente variáveis (135). A descrição clássica de câncer de mama é uma estrutura hipoecóica de formato irregular que freqüentemente possui uma margem anterior triangular e atenua e difunde o som, gerando sombra retrotumoral (Fig. 23.103). Isto é razoavelmente típico da lesão cirrosa espiculada, mas

raramente existe alguma razão para obter ultra-som dessa lesão exceto para uma biopsia por agulha guiada por ultra-som. Câncer de mama nem sempre é uma massa espiculada, porém suspeito que, baseado em nossa experiência inicial com a tomossíntese mamária digital, espiculações são mais comuns do que reconhecíamos porque elas ficavam ocultas em imagens mamográficas 2D. Não obstante, em 130 cânceres estudados por ultra-sonografia mamária total, esse aspecto foi observado em apenas 35% dos casos. Praticamente todos os demais formatos e padrões foram vistos. Cânceres geralmente são irregulares, freqüentemente lobulados (Fig. 23.104) e praticamente sempre hipoecóicos em relação ao tecido circundante. Seu padrão de ecos internos varia de esparso e heterogêneo (Fig. 23.105) a muito proeminente e homogêneo (Fig. 23.106). Pelo menos dois cânceres colóides foram descritos em congressos que eram hiperecóicos em relação ao parênquima normal, porém encontramos apenas fibroadenomas que eram hiperecóicos. Examinamos um câncer que era parcialmente hiperecóico, mas era heterogêneo com alguns elementos hipoecóicos.

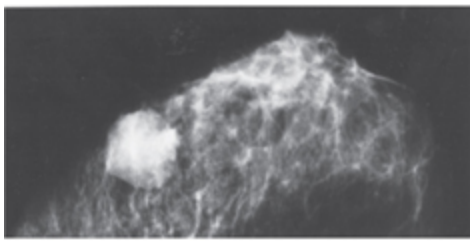

Fig. 23.101 O câncer de mama pode ser redondo. Esta massa redonda é compatível com carcinoma ductal invasivo.

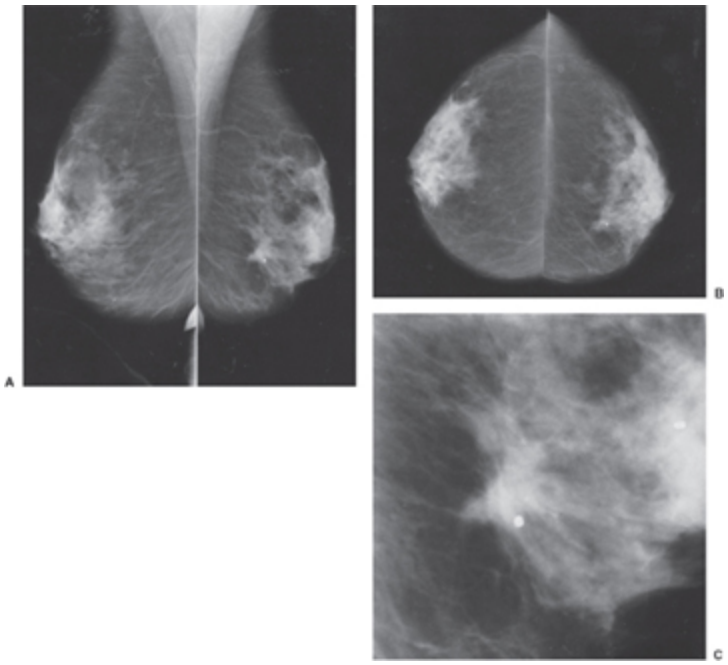

Fig. 23.102 Uma assimetria focal pode ser câncer de mama. Observe a assimetria focal, que na incidência MLO está na parte inferior da mama direita (A) e na incidência CC está na parte medial da mama direita (B). A compressão focal (C) revela uma massa espiculada irregular comprovada como carcinoma ductal invasivo (sem outra especificação).

Pode haver uma sombra retrotumoral, ou os tecidos posteriores podem parecer isoecóicos. Se o tumor for relativamente homogêneo e redondo ou ovóide, os ecos posteriores podem ser aumentados em comparação com a difusão e a atenuação causadas pelo tecido mamário normal circundante (Fig. 23.107).

Fornage (136) demonstrou que cânceres de mama tendem a ser orientados mais verticalmente em relação à camada cutânea mediante avaliação ultra-sonográfica em decúbito dorsal, enquanto lesões benignas tendem a ser orientadas mais horizontalmente e alongadas, mas sempre há exceções. Fibroadenomas podem exibir orientação vertical, enquanto o câncer pode ser alongado (Fig. 23.108), e, como o diagnóstico tecidual é bastante seguro, é difícil abrir mão de um diagnóstico tecidual quase certo em favor de outro baseado em estatística. Stavros acrescentou a borda ecogênica fina como um achado de lesões benignas (41), mas esse achado também é visto em alguns cânceres. Mesmo aplicando-se todos esses

critérios, em geral não se pode utilizar ultra-som para definir um diagnóstico seguro de que uma lesão é benigna em virtude da ampla gama de achados e da superposição entre lesões benignas e malignas. Acredito que a ultra-sonografia deve ser usada apenas para distinguir lesões mamárias císticas de sólidas e para orientar posicionamento da agulha em procedimentos intervencionistas.

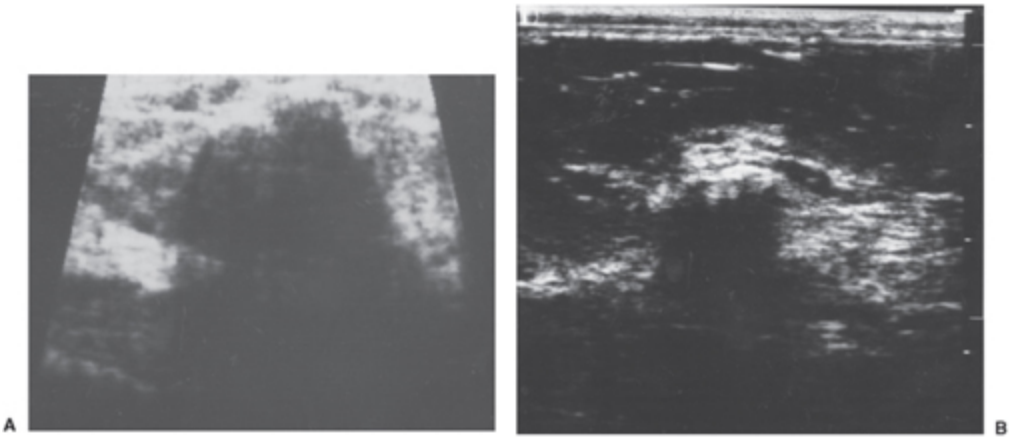

Fig. 23.103 (A) O aspecto “típico” de câncer de mama no ultra-som é uma massa irregular com margem anterior triangular, ecos internos de baixo nível heterogêneos e sombra acústica posterior. (B) Observa-se uma variação de formato irregular com sombra posterior densa neste câncer invasivo que era impalpável mas foi detectado por mamografia em paciente de 54 anos.

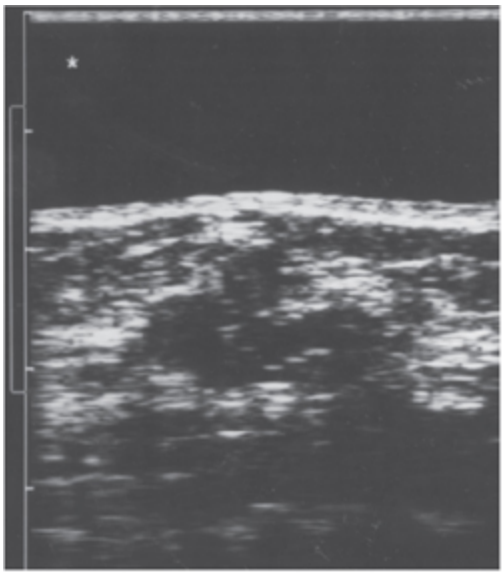

Fig. 23.104 Este carcinoma intraductal invasivo era lobulado, com ecotextura interna heterogênea no ultra-som. Havia alguma sombra acústica posterior.

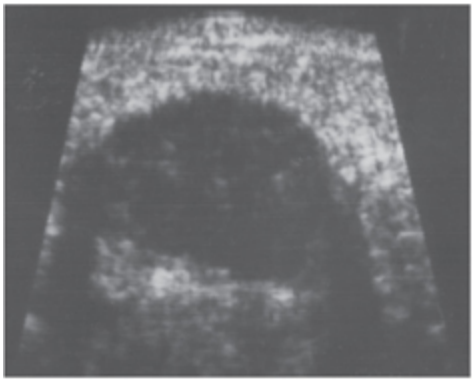

Fig. 23.105 Este carcinoma ductal invasivo apresentava ecos internos de baixo nível esparsos. Seu formato é relativamente redondo e regular, o que impossibilita a diferenciação desta lesão maligna de uma lesão benigna pelo ultra-som.

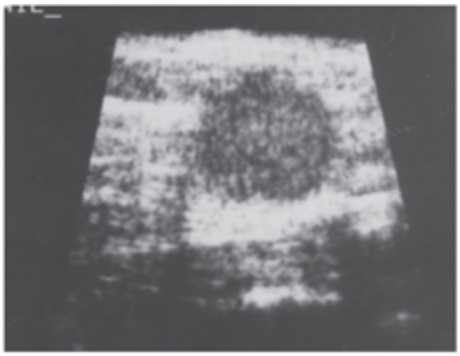

Fig. 23.106 Este pequeno câncer de mama invasivo exibe ecotextura interna homogênea e proeminente. Há também reforço acústico posterior.

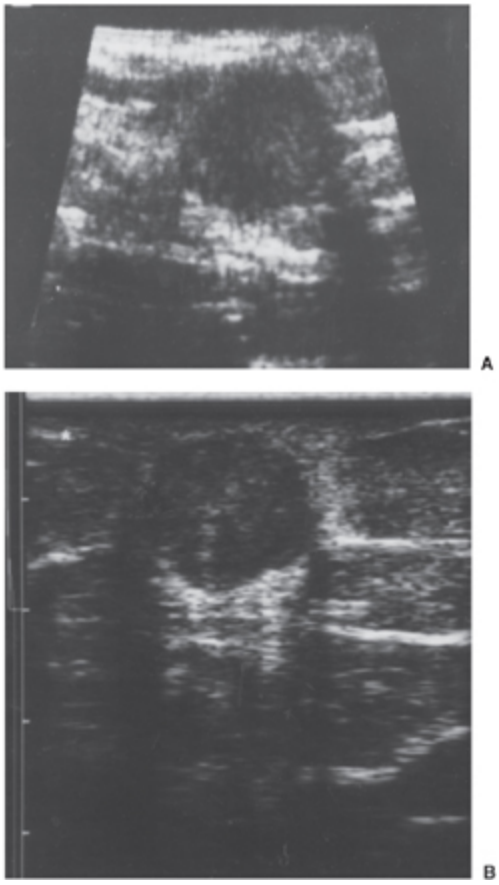

Fig. 23.107 (A) Este carcinoma ductal invasivo redondo tem reforço acústico posterior, bem como este câncer invasivo (B) em outra mulher.

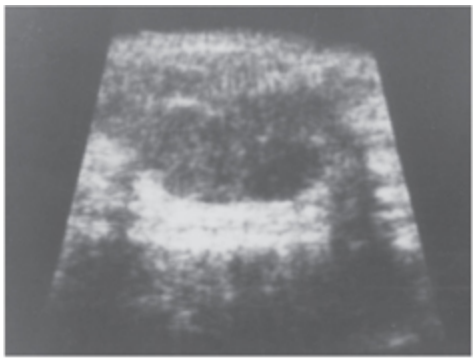

Fig. 23.108 Esta lesão lobulada circunscrita era alongada e exibia aumento da transmissão sonora com ecotextura uniforme. Embora essas características sejam benignas, a causa era carcinoma ductal invasivo.

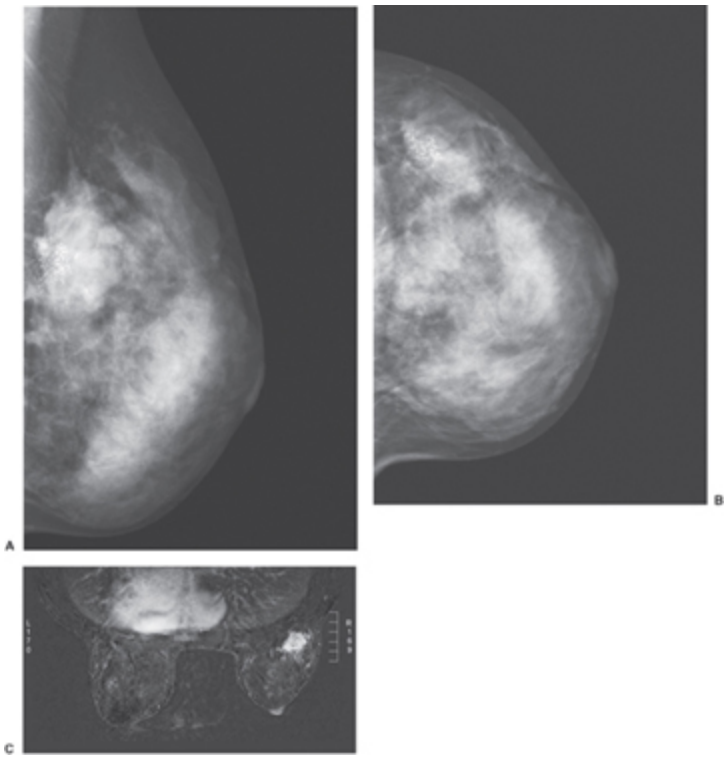

Fig. 23.109 A maioria dos cânceres apresenta formato irregular na RM. Uma massa maligna grande com calcificações é evidente na mama direita nas mamografias MLO (A) e CC (B). Na RM, seu formato irregular é delineado nesta imagem 2D de subtração após gadolínio (C).

Achados na RM

Assim como a mamografia e o ultra-som, pode-se encontrar uma ampla gama de achados de câncer de mama na RM. Câncer de mama geralmente é uma massa de formato irregular que mostra captação após administração intravenosa de gadolínio (Fig. 23.109). Espiculações são mais difíceis de observar em razão da menor resolução espacial da RM, porém muitas vezes é possível deduzi-las. Cânceres também podem realçar em sua periferia, produzindo “margem” de realce (Fig. 23.110). Isto provavelmente decorre de neovascularidade mais alta na periferia da lesão. O padrão “típico” de captação de contraste pelo câncer na RM (ou de contraste iodado na mamografia digital ou na TC) é um rápido aumento seguido de platô ou eliminação rápida do contraste. Infelizmente, não existem critérios que possam ser usados para predizer corretamente se uma lesão é benigna ou

maligna com base na RM, e biopsia ainda é necessária para esclarecer o diagnóstico. Embora possa parecer que a maioria dos cânceres produz algum grau de captação na RM, nós realizamos alguns exames falso-negativos, de modo que não nos parece que uma RM negativa possa ser usada para excluir câncer de mama. Não obstante, se não houver captação de contraste e os tecidos normais mostrarem captação de nível muito baixo, um câncer invasivo é bastante improvável.

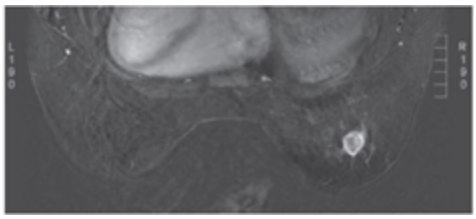

Fig. 23.110 Captação periférica (margem de realce) na RM é um sinal preocupante. Muitos cânceres captam contraste primeiro na sua periferia devido à hipervascularidade na borda de um tumor, como neste caso de câncer em paciente de 32 anos. Isto ocorre pouco após a administração intravenosa de contraste. O câncer pode ser "preenchido" em imagens subseqüentes.

CÂNCERES DISTINTIVOS DE ORIGEM DUCTAL

Embora a maioria dos cânceres que se originam do epitélio ductal seja de adenocarcinomas indiferenciados, uma pequena percentagem é bem diferenciada ou distintiva o bastante para ser subclassificada. Tais subclassificações podem ser distinções artificiais ao longo de um espectro, e não é incomum encontrar linhagens celulares diferenciadas e indiferenciadas no mesmo tumor. O denominador comum é que todas parecem originar-se de células epiteliais dos ductos.

Doença de Paget

A doença de Paget, uma forma de carcinoma ductal que envolve as camadas epidérmicas do mamilo, foi descrita por Sir James Paget há mais de 100 anos. Embora se tenham relatado alguns casos de envolvimento puro do mamilo sem lesão intraductal, a maioria dos patologistas concorda que esse

carcinoma é apenas uma lesão maligna ductal que se expande ao longo dos ductos e atinge o mamilo, pois o revestimento ductal é contínuo com o mamilo. Em conseqüência, o câncer de mama que produz a doença de Paget apresenta-se em estágio incipiente. A resultante reação eczematóide no mamilo motiva a mulher a procurar ajuda precocemente. Histologicamente, o tumor caracteriza-se por células pleomorfas grandes no mamilo. Às vezes, há uma massa palpável, mas com freqüência nenhuma massa tumoral é evidente. O prognóstico geralmente é favorável em virtude da apresentação precoce. A sobrevida geral depende de a lesão subjacente ser *in situ* ou infiltrativa por ocasião do diagnóstico e, assim como em todos os cânceres, relaciona-se com o estágio da lesão.

Achados Mamográficos

Não é incomum que a doença de Paget seja clinicamente evidente sem nenhuma anormalidade mamográfica. Como se trata de um carcinoma que se estende ao longo dos ductos e sobre o mamilo, uma massa às vezes é visível profundamente na mama com características malignas típicas (Fig. 23.111). Podem-se observar microcalcificações dentro dos ductos na região subareolar voltadas em direção ao mamilo (Fig. 23.112). Também se pode encontrar o padrão difuso de calcificações ductais associadas ao comedocarcinoma ductal.

Achados no Ultra-som

A doença de Paget não é visível por ultra-som *per se*. O câncer subjacente pode ser visível no ultra-som e apresentar-se como qualquer outra lesão maligna. É provável que um tumor visível no ultra-som também seja evidente por ocasião do exame físico, e em geral ultra-som não é indicado quando uma paciente se apresenta com anormalidade mamilar.

Câncer Tubular

Carcinoma tubular é uma forma bem diferenciada de carcinoma ductal invasivo. Representa 0,6% de cânceres de mama invasivos (110). Embora seja um câncer invasivo, sua diferenciação resulta na produção do que parecem ser estruturas ductais precariamente formadas que consistem em túbulos dispostos aleatoriamente e revestidos por uma única camada de epitélio cubóide. O patologista às vezes tem dificuldade em distinguir carcinoma tubular de adenose benigna. Embora possam ser palpáveis, as lesões freqüentemente são detectadas por mamografia. Crescem lentamente e em geral são muito pequenas quando detectadas (137). Talvez devido a sua diferenciação (tentam formar ductos), o câncer tubular possui prognóstico favorável com baixo potencial metastático, e os nodos axilares raramente são envolvidos. Nos dados de Tabar (138), o carcinoma tubular respondeu por 6 a 8% de todos os cânceres (invasivos mais CDIS). Stalsberg e Thomas (106) sugerem que a freqüência relativa de câncer tubular é máxima entre mulheres no fim da quinta década de vida, seguida por uma pequena queda e, então, aumento lento após 64 anos de idade.

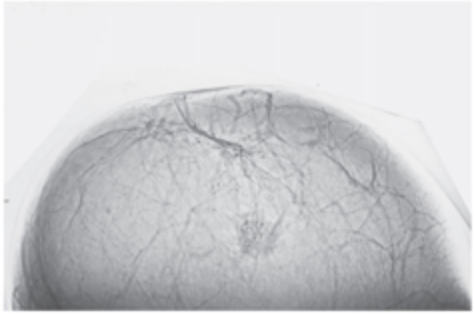

Fig. 23.111 Esta paciente apresentou-se com doença de Paget. A xeromamografia (o escuro é denso; o claro é gordura) revela um câncer invasivo profundamente na mama, com calcificações indicativas de carcinoma intraductal estendendo-se para o mamilo.

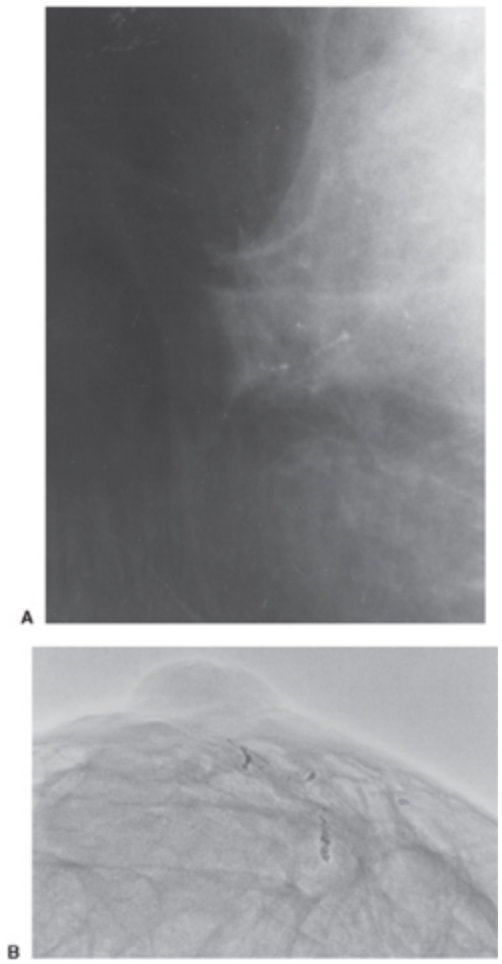

Fig. 23.112 Calcificações de CDIS (A) são visíveis estendendo-se em direção ao mamilo nesta mulher de 70 anos com doença de Paget. Encontram-se achados similares nesta xerorradiografia em modo positivo de outra paciente com doença de Paget (B).

Nada distingue as lesões de câncer tubular de outros cânceres, exceto que em média, talvez em virtude do seu crescimento lento, elas são encontradas com um tamanho muito pequeno. Em decorrência da amostragem com viés de duração (triagem em intervalos periódicos tem maior probabilidade de encontrar cânceres de crescimento mais lento), um carcinoma tubular de crescimento mais lento é o diagnóstico provável quando uma lesão espiculada muito pequena (5 mm) é detectada por mamografia (Fig. 23.113). A maioria dos carcinomas tubulares mede menos de 1 cm na época do diagnóstico e possui uma massa central com margens mal definidas ou espiculadas (Fig. 23.114). Metástases para linfonodos

axilares são raras. Feig *et al*. (137) relataram que nenhum de 17 cânceres tubulares era bem circunscrito ou apenas áreas de densidade assimétrica. Leibman *et al*. (139) observaram que 11 de 13 cânceres tubulares mediam 1,7 cm ou menos, com diâmetro médio de 0,8 cm. Embora não seja uma característica típica, alguns contêm microcalcificações.

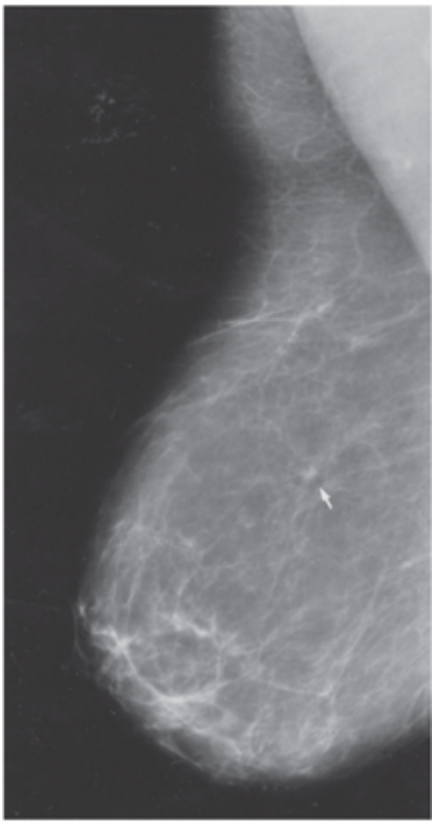

Fig. 23.113 Esta diminuta massa espiculada (seta) era um carcinoma tubular em paciente de 59 anos que foi detectada na mamografia de triagem.

Carcinoma Papilar

Relativamente raro, o carcinoma papilar é uma forma de câncer ductal em que o epitélio prolifera em projeções semelhantes a vilosidades que depois preenchem a luz. Tais lesões representam cerca de 0,9% dos cânceres invasivos (110), e sua freqüência relativa aumenta com a idade da paciente. O carcinoma papilar pode desenvolver-se como uma lesão intracística, mas é provável que o “cisto” seja apenas uma parte cisticamente dilatada do

ducto em vez de um lóbulo dilatado. Ao contrário do comedocarcinoma, o carcinoma papilar permanece viável dentro do ducto e não sofre necrose tão rapidamente. Patologistas podem confundir essa lesão com papilomatose atípica. Não está claro se isto representa um espectro que começa com papilomas benignos de pequenos ductos periféricos ou se essas lesões são originais. Em geral, não se acredita que carcinomas papilares surjam de papilomas ductais benignos solitários, que geralmente são encontrados nos ductos principais. O carcinoma papilar tem taxa de crescimento lenta. Não exibe capacidade infiltrativa agressiva mas decerto pode infiltrar. Não tende a produzir a reação fibrótica profusa associada a outros cânceres ductais. Geralmente bem circunscrito (devido à estrutura cística que muitas vezes o circunda) e móvel, não costuma ser particularmente duro à palpação.

A exemplo de qualquer câncer intraductal, o carcinoma papilar pode tornar-se invasivo. Alguns autores descreveram taxa baixa de envolvimento de linfonodos axilares e prognóstico favorável. Outros relataram um prognóstico estágio-a-estágio semelhante ao dos carcinomas ductais em geral.

Achados Mamográficos

Enquanto ainda está intraductal, o carcinoma papilar em geral não é evidente na mamografia. Esses tumores não tendem a produzir a proliferação fibrótica associada a outras formas de carcinoma ductal. Contudo, à medida que os carcinomas papilares aumentam, eles tendem a produzir massas relativamente bem circunscritas. Examinamos um carcinoma papilar com halo transparente circundante (Fig. 23.115), confirmando de novo o fato de que esse halo não é um critério diagnóstico de processos benignos, mas sim o resultado de transição abrupta na densidade associada a uma margem lisa. O carcinoma papilar que cresce dentro de um cisto é indistinguível de um cisto solitário a menos que haja alguma distorção da circunferência pelo tumor. Define-se o diagnóstico apenas por exame microscópico. Se o câncer sangrar, o cisto pode ser

extremamente denso na mamografia em razão do conteúdo de ferro do sangue.

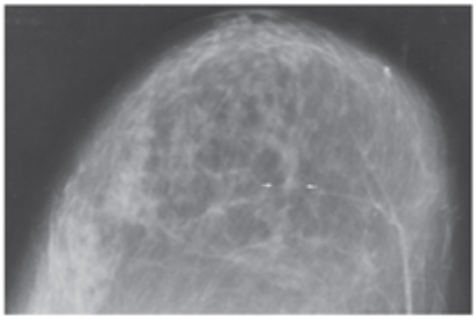

Fig. 23.114 O carcinoma tubular é de crescimento lento e constitui o diagnóstico mais provável quando um câncer espiculado muito pequeno é detectado na triagem. A triagem periódica tem maior probabilidade de detectar cânceres de crescimento lento (amostragem com viés de duração), como nesta paciente com carcinoma tubular (setas).

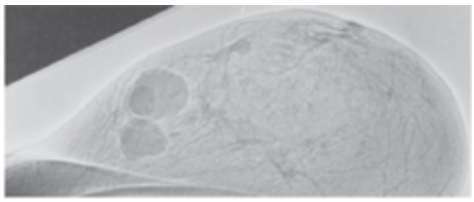

Fig. 23.115 Estes cânceres papilares vistos na xerorradiografia em modo positivo (o escuro é denso; o claro é gordura) parecem redondos porque estão crescendo em ductos cisticamente dilatados. São os cistos que são redondos.

Achados no Ultra-som

Como essa lesão é rara, há poucas informações específicas sobre o aspecto do carcinoma papilar no ultra-som. Espera-se que tais massas homogêneas e bem circunscritas tenham ecotextura interna uniforme e provavelmente gerem áreas posteriores isoecóicas ou reforço acústico posterior. Quando intracístico, o tumor produz um aspecto que é indistinguível daquele de um papiloma intracístico, com múltiplas folhas projetando-se na luz do cisto. Vários dos poucos casos que examinamos apresentaram-se como hemorragia dentro do que parecia ser um cisto. Os achados ultra-sonográficos são aqueles de uma massa complexa com componentes cístico e sólido (Fig. 23.116).

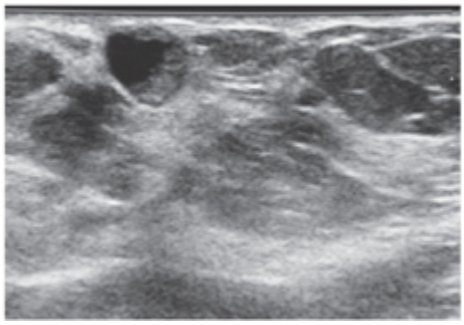

Fig. 23.116 Câncer intracístico. Esta massa complexa foi comprovada como um cisto, com o componente sólido representando carcinoma papilar intracístico.

Achados na RM

Não encontrei nenhum relato detalhado da avaliação de cânceres papilares por RM, e jamais obtivemos esse exame de imagem de um caso.

Carcinoma Colóide ou Mucinoso

A presença de produção abundante de mucina é típica do relativamente incomum carcinoma colóide ou mucinoso. Essa lesão representa 2 a 3% de todos os cânceres de mama invasivos (110), sendo sua freqüência relativa aumentada com a idade. Embora muitos cânceres ductais produzam alguma mucina, acredita-se que a produção copiosa por essa lesão indique maior grau de diferenciação. A diferenciação parece explicar a melhor sobrevida de pacientes com essa forma de câncer ductal.

As células produzem mucina enquanto ainda são intraductais. Ao aumentar, o tumor forma uma massa firme porém não particularmente dura à palpação que pode ser relativamente lisa. Quando não faz parte de um câncer menos bem diferenciado, o carcinoma colóide puro tende a ter prognóstico mais favorável, com menor taxa de metástases para linfonodos axilares e sobrevida após 5 anos de 70 a 80%. Stalsberg e Thomas (106) relataram que a freqüência relativa desses cânceres é baixa até aproximadamente 60 anos, idade em que começa um aumento constante da freqüência de diagnóstico dessas lesões. Tivemos alguns casos em que a biopsia de fragmento produziu apenas material mucinoso quando

biopsiamos uma massa. Essas lesões devem ser excisadas, porque mucina raramente é produzida por tecido mamário normal.

Achados Mamográficos

Não existem características particulares que distingam carcinoma colóide de outros cânceres da mama. Uma revisão de Conant *et al*. (140) sugeriu que as lesões tendem a ser mais bem circunscritas do que muitos cânceres mas podem ser mal definidas, e alguns exibem margens espiculadas. As últimas lesões tenderam a ter grau nuclear mais alto, com menor produção de mucina e margens infiltrativas. Cardenosa *et al*. (141) reviram 10 casos de câncer colóide. A idade das pacientes variou de 31 a 88 anos, com média de 67 anos. A maioria dos cânceres (70%) era impalpável mas detectada por mamografia. Os casos abrangeram desde massas lobuladas e mal definidas a um aglomerado de massas lobuladas que se assemelhava a um grupo compacto de cistos. Em alguns tumores, o contorno demonstra lobulações muito pequenas (Fig. 23.117). Quando a produção de mucina é profusa, esses tumores tendem a ser menos densos radiograficamente do que formas mais cirrosas em razão da atenuação mais baixa da mucina.

Achados no Ultra-som

Os achados do carcinoma colóide são inespecíficos. No ultra-som, essas lesões são hipoecóicas com ecos posteriores que dependem da arquitetura do tumor e da uniformidade da composição celular.

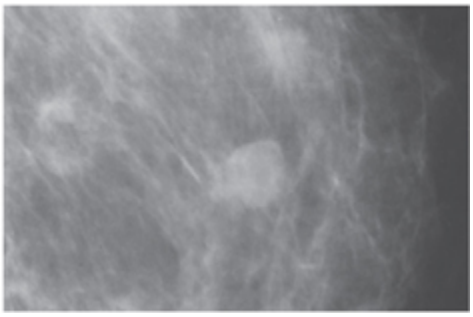

Fig. 23.117 O carcinoma colóide freqüentemente é redondo ou oval e pode ter atenuação relativamente baixa dos raios X.

Achados na RM

Kawashima *et al*. descreveram oito casos de cânceres colóides avaliados por RM: as oito lesões eram lobuladas e mostraram captação de contraste (142). Os autores concluíram que a maioria exibiu um padrão de captação lenta de contraste (tipo benigno). Um achado bastante distintivo dessas lesões foi que elas demonstraram sinal hiperintenso nas imagens em T2, provavelmente devido à grande quantidade de mucina produzida por esses cânceres.

Carcinoma Medular

Outro câncer relativamente comum, o carcinoma medular constitui cerca de 3% de todos os cânceres de mama. Dados do SEER sugerem que a freqüência relativa de carcinoma medular aumenta rapidamente durante a terceira década de vida e, então, diminui de maneira relativamente constante (110). Esses cânceres distinguem-se pelo fato de muitas vezes crescerem bastante antes de ser detectados. Freqüentemente redondos ou lobulados e razoavelmente distintos do tecido circundante, são relativamente moles por ocasião do exame físico. Como não exibem infiltração agressiva, tendem a ser livremente móveis na mama.

Histologicamente, compõem-se de grandes células com citoplasma basofílico, núcleos grandes e mitoses freqüentes. O carcinoma medular verdadeiro encerra prognóstico favorável, porém apenas se os critérios histológicos específicos forem satisfeitos. Tais critérios foram descritos por Ridolfi *et al*. (143). O carcinoma medular verdadeiro deve ter um padrão de crescimento sincicial com margens “compressivas” (Fig. 23.118). Outra característica do carcinoma medular é a infiltração abundante da lesão por linfócitos e outras células inflamatórias. Especulou-se que isto seria alguma forma de resposta imunológica pelo hospedeiro ao tumor e poderia explicar as freqüentes áreas necróticas dentro do tumor. Para ser um verdadeiro carcinoma medular o tumor não deve ter características ductais nem glandulares.

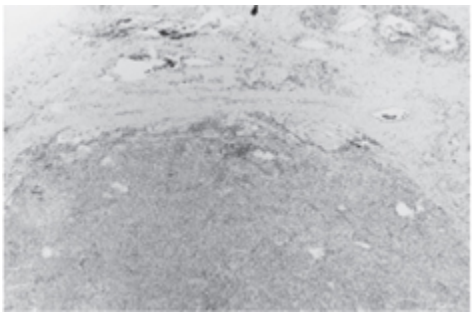

Fig. 23.118 Fotomicrografia (hematoxilina e eosina) da margem de um carcinoma medular. Embora a margem seja "compressiva", não é nitidamente definida, e essas lesões não costumam exibir margens nítidas na mamografia, ao contrário do antigo ensinamento.

Muitos tumores são indevidamente classificados como medulares, quando são cânceres medulares atípicos ou apenas carcinoma ductal invasivo SOE (144,145). Segundo Ridolfi *et al*. (146), os cânceres medulares atípicos possuem um prognóstico que está entre o carcinoma medular verdadeiro e o carcinoma SOE.

Dados preliminares sugerem que mulheres com mutações hereditárias de BRCA1 ou BRCA2 tendem a ter percentagem mais alta de cânceres medulares invasivos do que seria esperado (147).

Achados Mamográficos

O carcinoma medular é classicamente descrito como uma massa redonda ou ovóide, lisa e relativamente bem circunscrita (148). Embora se ensinasse no passado que os cânceres nitidamente definidos em geral eram medulares, isto não é verdade. O carcinoma medular muitas vezes não se apresenta bem delineado na mamografia, e tem uma margem algo mal definida (Fig. 23.119A). O fato é que a maioria dos cânceres nitidamente circunscritos consiste em carcinoma ductal infiltrativo (SOE) em vez de carcinoma medular (149). Embora tais lesões com freqüência exibam necrose no exame histológico, calcificações não são um achado particularmente significativo de câncer medular.

Achados no Ultra-som

Carcinomas medulares geralmente são lesões hipoecóicas, freqüentemente lobuladas e em geral bem circunscritas no ultra-som (ver Fig. 23.119B). Contêm ecos internos de baixa amplitude, porém esses podem ser bem heterogêneos. Provavelmente em razão de sua composição celular uniforme e formato circunscrito, reforço acústico posterior não é incomum no câncer medular.

Achados na RM

Os dados sobre o aspecto de cânceres medulares na RM são limitados. Eles parecem captar contraste na RM de maneira semelhante a outros cânceres de mama invasivos. Seu formato determina os achados. Em geral, são relativamente redondos e, como por definição produzem bordas "compressivas", a transição entre o tumor e o tecido circundante é razoavelmente bem definida, embora não perfeitamente delimitada. Em dois cânceres medulares, Matsubayashi *et al*. verificaram que as lesões mostraram captação difusa de contraste e não havia uma margem de realce proeminente (150).

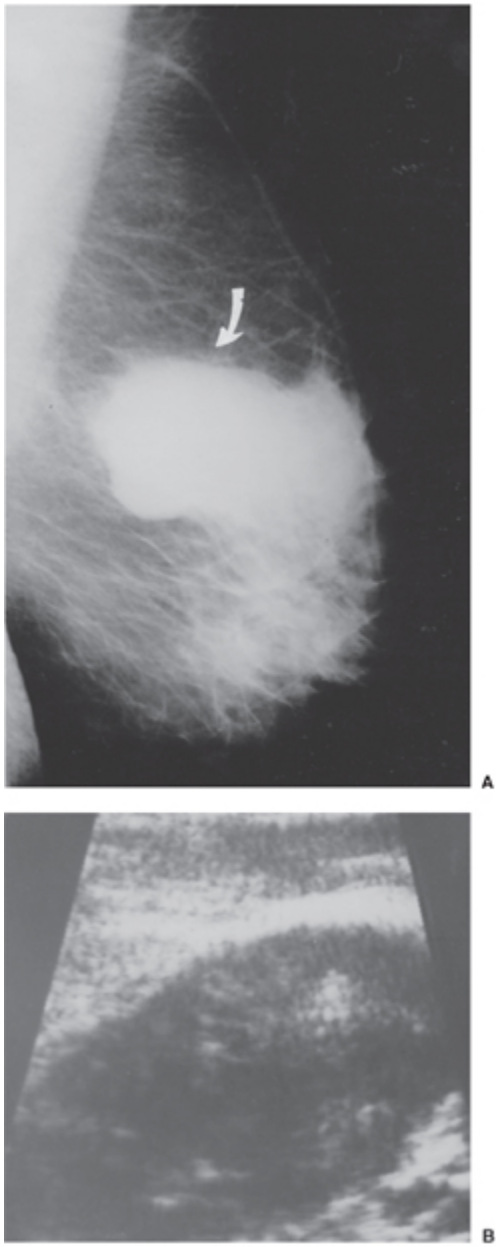

Fig. 23.119 (A) O carcinoma medular na mama direita cresceu até um grande tamanho porque era relativamente mole. As margens do carcinoma medular não são bem definidas. No ultra-som (B), este câncer medular é relativamente bem definido, com ecotextura interna heterogênea e boa transmissão sonora. Seu formato é alongado.

Carcinoma Apócrino

Os vários subtipos de cânceres de mama reconhecidos por patologistas decorrem das diversas formas com que células normais se desdiferenciam

em fenótipos anormais, que são, quase certamente, reflexo de sua composição genética anormal. Uma forma de diferenciação alterada é vista em cânceres raros que possuem alta percentagem de células com características apócrinas. Tais lesões foram chamadas de “carcinomas apócrinos” e perfazem cerca de 0,06% de cânceres invasivos (110). Muitos cânceres possuem algumas células que sofreram metaplasia apócrina. Contudo, para um carcinoma ser chamado de apócrino, é preciso que a maioria das células tenha características apócrinas.

Esses tumores são muito raros e provavelmente constituem menos de 1% dos cânceres ductais. Afora suas características histológicas, eles parecem comportar-se de maneira semelhante ao carcinoma ductal, porém um estudo de casos-controles por Japaze *et al*. sugeriu que eles encerram prognóstico algo melhor que o carcinoma ductal invasivo “sem outra especificação” (151).

Achados Mamográficos

Embora a experiência com esses tumores seja limitada, seus achados mamográficos não parecem ser distintivos (152). Apresentam-se mais comumente como massas com margens mal definidas. Alguns exibem margens razoavelmente bem definidas. Outros têm calcificações associadas, porém nenhum tem características distintivas que permitam seu diagnóstico mamográfico.

Achados no Ultra-som

Não parece haver características de carcinoma apócrino que sejam distintivas na ultra-sonografia.

Achados na RM

Não parece haver características de carcinoma apócrino que sejam distintivas na RM.

Carcinoma Inflamatório

A definição de carcinoma inflamatório é algo enganosa. O diagnóstico geralmente é definido a partir das manifestações clínicas de aumento do calor, eritema e o clássico aspecto de *peau d'orange* (casca de laranja) da pele espessada em 30% ou mais da mama. O último sinal é assim denominado em virtude da acentuação das depressões em volta dos folículos pilosos causada por edema cutâneo. Esse aspecto pode ser simulado por processos inflamatórios benignos. Em minha experiência, uma das diferenças óbvias entre câncer inflamatório e mastite infecciosa é que o primeiro é indolor enquanto uma infecção costuma ser muito dolorosa. Em geral, confirma-se o diagnóstico por biopsia, que mostra células tumorais nos vasos linfáticos da derme. Antibioticoterapia pode melhorar as alterações clínicas em doenças benignas e malignas, de modo que o médico deve desconfiar de eritema e espessamento que parecem melhorar com o uso de antibióticos mas não remitem.

Histologicamente, o carcinoma inflamatório representa invasão precoce difusa dos vasos linfáticos da derme por uma forma agressiva de carcinoma infiltrativo. Em sua forma pura, a lesão primária subjacente muitas vezes é inaparente. Felizmente, isto costuma ser incomum e constitui apenas 0,5% de cânceres de mama invasivos. Embora a incidência de câncer inflamatório aumente com a idade, sua freqüência relativa é mais alta em mulheres jovens, atingindo o auge por volta de 30 anos de idade (110).

Pacientes com carcinoma inflamatório costumam ter prognóstico reservado, porém um tratamento agressivo (isto é, quimioterapia, mastectomia e radioterapia) recentemente prolongou a sobrevida (153). O carcinoma inflamatório puro parece encerrar pior prognóstico do que um carcinoma ductal infiltrativo que tenha invadido a pele local secundariamente. A identificação do perfil de expressão gênica pode ser capaz de delinear subcategorias de câncer de mama inflamatório que tenham características de sobrevida diferentes (154).

Achados Mamográficos

O aspecto mamográfico do carcinoma inflamatório é indistinguível do de outros processos que causam espessamento cutâneo (Fig. 23.120). Em nossa experiência, é incomum encontrar uma massa ou calcificações associadas ao tumor, porém, em uma série de 22 mulheres, Dershaw *et al*. (155) detectaram uma massa ou calcificações significativas em todas elas. Carcinoma inflamatório em associação a uma massa subjacente provavelmente é uma entidade distinta que representa evolução em estágio subseqüente de uma massa tumoral infiltrativa com invasão secundária dos vasos linfáticos dérmicos (Fig. 23.121). Esses cânceres parecem ter predileção pela mama esquerda: na série de Dershaw *et al*., 67% dos cânceres inflamatórios envolveram primeiro a mama esquerda. A exemplo de qualquer processo que sobrepuja a drenagem linfática, espessamento trabecular difuso e aumento geral da atenuação dos raios X podem produzir aumento difuso da densidade radiográfica da mama afetada.

Achados no Ultra-som

Não existe um papel importante para o ultra-som na avaliação de carcinoma inflamatório a menos que haja suspeita de abscesso ou uma massa profunda (Fig. 23.122). O carcinoma inflamatório produz espessamento inespecífico da pele que é indistinguível de espessamento por qualquer outra causa quando visualizado pelo ultra-som. A separação das reflexões especulares produzidas pela interface transdutor-pele e pela segunda reflexão especular na interface derme-gordura subcutânea é alargada. Vêem-se ecos de baixa amplitude dentro desse espaço, mas não se consegue diferenciar edema simples de infiltração tumoral.

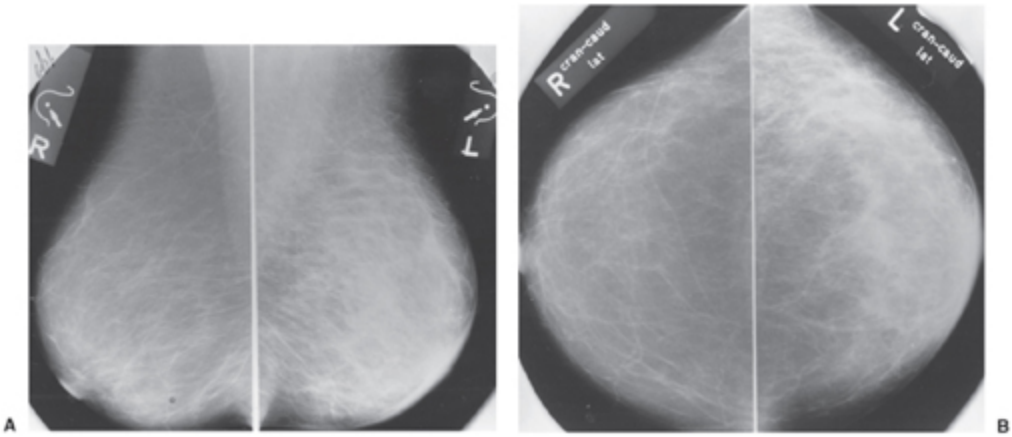

Fig. 23.120 O carcinoma inflamatório é indistinguível de outras causas de inflamação da mama. Neste caso, a mama esquerda é difusamente mais densa devido a edema e espessamento da pele, o que é demonstrado nas incidências MLO (A) e CC (B). A mama direita está à esquerda e a mama esquerda está à direita nestas figuras.

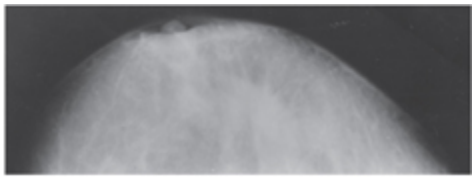

Fig. 23.121 Um grande câncer invasivo profundamente na mama é responsável por retração do mamilo e espessamento da pele nesta paciente.

A ultra-sonografia pode ser útil para distinguir infecção de câncer inflamatório se um abscesso for evidente. O diagnóstico pode ser confirmado por aspiração. O diagnóstico de câncer inflamatório baseia-se na constelação clínica e na demonstração patológica de câncer de mama.



Fig. 23.122 Espessamento cutâneo difuso por carcinoma inflamatório é evidente (setas pequenas) nesta imagem de ultra-som (preto-e-branco) de paciente com carcinoma invasivo volumoso (setas grandes).

Achados na RM

O carcinoma inflamatório não possui achados distintivos na RM. Embora em 7 dos 10 casos de câncer inflamatório descritos tenha havido captação "irregular", Belli *et al*. não identificaram características que distinguissem os cânceres de 5 pacientes que tinham mastite (156). Espessamento da pele é igual para os processos benigno e maligno. Às vezes, observa-se uma massa maligna verdadeira na RM.

Lesões Malignas do Lóbulo

Neoplasias Lobulares: Hiperplasia Lobular Atípica e Carcinoma Lobular In Situ

Em 1941, Foote e Stewart (157) descreveram um processo neoplásico envolvendo o lóbulo, que eles denominaram carcinoma lobular *in situ* (CLIS). A lesão consistia em ocupação do lóbulo por numerosas células de aspecto uniforme com núcleos redondos e citoplasma relativamente claro (Fig. 23.123). Rosen *et al*. (158) observaram que mulheres com essa lesão estavam em alto risco de desenvolvimento subseqüente de câncer de mama invasivo (lobular invasivo ou ductal invasivo). Os pesquisadores acompanharam 99 mulheres com CLIS durante período médio de 24 anos. Trinta e nove cânceres invasivos foram diagnosticados em 32 mulheres. Metade ocorreu na mesma mama do CLIS e metade na mama oposta. É esta última relação que torna o CLIS uma lesão tão intrigante porque, ao contrário do CDIS, que é principalmente uma lesão indicadora de risco ipsilateral de câncer invasivo (um precursor direto), o CLIS parecia representar uma lesão que indicava risco bilateral de câncer invasivo. Até recentemente, acreditava-se que uma mulher com CLIS tinha uma chance de aproximadamente 15% de desenvolver câncer de mama invasivo na mama em que o CLIS surgiu, mas ela também corria risco semelhante (15%) na outra mama, resultando em um risco total de desenvolver câncer invasivo em uma das mamas de 30% durante os próximos 20 anos e depois

(159,160). Segundo Rosen *et al*. (158), uma mulher com CLIS está sob risco 9 vezes mais alto do que a população geral de desenvolver câncer de mama invasivo e risco 11 vezes mais alto de morrer por câncer de mama.

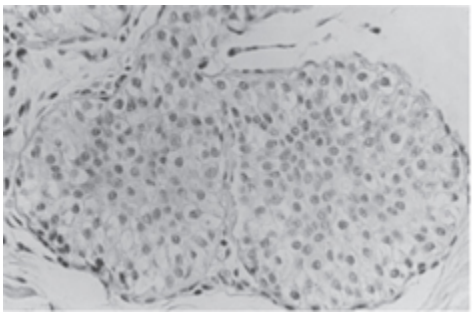

Fig. 23.123 Fotomicrografia (hematoxilina e eosina) de carcinoma lobular in situ mostra os ácinos lobulares distendidos por uma população uniforme de células redondas com núcleos redondos e citoplasma claro.

Haagensen (161) foi o primeiro a sugerir que o CLIS fosse denominado neoplasia lobular (não reconhecendo hiperplasia lobular atípica na época). Nossa compreensão do CLIS está mudando, bem como sua definição. Um número crescente de patologistas está separando as lesões que costumavam estar reunidas em um único grupo. Eles acreditam que a categoria geral de lesões deve ser definida como neoplasia lobular que engloba a hiperplasia lobular atípica (HLA) e CLIS.

Page *et al*. observaram que mulheres com HLA correm risco bilateral de desenvolver câncer, porém o risco é mais alto no lado em que a lesão surgiu (162). Na série deles, a mama diagnosticada com HLA foi a que abrigou o câncer em 68% dos casos. Eles concluíram: “Nossos achados sugerem um modelo de pré-malignidade para hiperplasia lobular atípica intermediário entre um precursor local e um risco generalizado para as duas mamas.”

Um estudo da University of California at San Francisco fortalece o papel de “precursor” direto para o CLIS (163). Os autores concluíram em sua comparação genética do CLIS com cânceres invasivos concomitantes que as lesões são clonais e diretamente relacionadas entre si. O conceito de precursor também é sustentado pelos dados de acompanhamento durante 12 anos relatados por Fisher *et al*. (164), que acompanharam 180 mulheres

diagnosticadas com CLIS. Dentre essas mulheres, 26 (14,4%) desenvolveram câncer na mama ipsilateral. Nove dos cânceres (5% do grupo total) foram invasivos. Quatorze (7,8%) cânceres surgiram na mama contralateral, 10 dos quais foram cânceres invasivos (5,6% do grupo total). O fato de que o CLIS provavelmente foi a lesão precursora é apoiado pelo fato de que oito dos nove cânceres invasivos ipsilaterais eram lobulares (88,9%) e seis dos oito (75%) cânceres invasivos contralaterais tinham histologia lobular. Praticamente todos os cânceres invasivos desenvolveram-se dentro da mesma localização que o CLIS índice. A taxa de mortalidade foi baixíssima: apenas duas pacientes do grupo morreram (1,1%). Eles concluíram que o CLIS foi uma lesão precursora, porém que foi mais indolente que o CDIS. A taxa de mortalidade foi tão baixa que eles ainda argumentaram que "não existe razão convincente para instituir tratamento cirúrgico do CLIS além da conduta conservadora".

As lesões HLA e CLIS ainda são, na maioria das vezes, achados casuais. Elas não formam massas palpáveis ou lesões que são reproduzíveis na mamografia, e em geral são encontradas por acaso quando uma biopsia é realizada por alguma outra razão. Existe uma forma de CLIS que se mostrou capaz de produzir calcificações. Foi chamada "CLIS pleomorfa" (165). Contudo, é interessante notar que, quando CLIS é encontrado por acaso após uma biopsia suscitada por preocupações geradas por uma mamografia, a razão da biopsia muitas vezes são calcificações aglomeradas inespecíficas. Esta foi a experiência de Pope *et al*. (166) e Beute *et al*. (167), e também é a nossa experiência. Resta esclarecer como as calcificações estão relacionadas com o CLIS. Alguns preconizaram excisão cirúrgica quando uma biopsia de fragmento revela neoplasia lobular (CLIS ou HLA) como o achado mais significativo (168), pois em estudos retrospectivos até 17% dessas biopsias revelaram câncer insuspeito (169). Todos os estudos até hoje que revelaram cânceres após excisão de lesões que mostraram apenas neoplasia lobular na biopsia de fragmento foram retrospectivos, e a justificativa para a excisão cirúrgica não foi fornecida. É

provável que algumas das excisões tenham decorrido do fato de que a lesão-índice não foi incluída no fragmento (discordante), e não surpreendentemente a excisão da lesão-índice revelou câncer. Muitos dos casos relatados foram entre pacientes que se submeteram a biopsia em razão de calcificações diagnosticadas como doença benigna com a HLA ou CLIS na vizinhança (além, aparentemente, dos cânceres ocultos). Um estudo prospectivo é necessário para determinar exatamente quais são as relações. É a neoplasia lobular que conduz à associação ou são as calcificações que estão relacionadas com os cânceres ou esses casos são coincidência?

CLIS ainda não é considerado câncer de mama em relatos de estudos sobre câncer de mama, embora CDIS muitas vezes o seja.

Embora o risco de câncer subseqüente seja razoavelmente alto, a maioria das mulheres não será afetada. Assim, quando CLIS é encontrado, a maioria recomenda acompanhamento cuidadoso com mamografia anual e ECM pelo menos anual ou mais freqüente. Qualquer tratamento mais agressivo deve envolver legitimamente as duas mamas, porque o risco de câncer de mama invasivo subseqüente é igual nas duas mamas. Resta definir se acompanhamento cuidadoso será comprovado como a melhor conduta.

Beute *et al*. (167) observaram que CLIS era encontrado mais comumente em mulheres mais jovens do que carcinoma ductal. Nossa experiência empírica é semelhante à deles. Também tem sido nossa experiência que o CLIS é mais comum em mulheres com mamas radiograficamente densas. Beute *et al*. relataram o mesmo. A revisão deles indicou que 85% das mulheres com CLIS tinham tecidos mamários com densidade acima de 50%. Eles até especularam que a persistência de padrões teciduais mamários densos em mulheres após a menopausa poderia indicar uma percentagem mais alta com CLIS e maior risco de câncer de mama. Esta hipótese ainda não foi comprovada. Em virtude da dificuldade em detectar câncer precoce em mulheres com tecido mamário denso e da

propensão do CLIS a acometer tecidos mamários densos, o sucesso do acompanhamento estreito ainda tem de ser demonstrado.

Achados Mamográficos

CLIS geralmente é um diagnóstico histológico e mais provavelmente uma associação casual a lesões vistas por mamografia. A maioria dos pesquisadores que reviram grandes números de casos concluiu que o CLIS é um achado casual. Conforme mencionado, contudo, calcificações são uma ocorrência comum no tecido benigno adjacente ao CLIS. Às vezes, encontram-se calcificações em CLIS pleomorfo (165). Essas lesões eram freqüentemente confundidas com CDIS no passado, mas hoje em dia são diferenciadas por meio de colorações para E-caderina. E-caderina é uma molécula de aderência que é encontrada no CDIS, enquanto as células menos coesas do CLIS são negativas para E-caderina. Isto não explica as calcificações que às vezes ocorrem no tecido benigno adjacente ao CLIS. A relação exata dessas calcificações com o processo subjacente ainda não foi elucidada, mas é provável que o CLIS represente uma anormalidade de campo em que células em grandes volumes da mama (talvez um segmento), e com freqüência bilateralmente, sofreram alterações que as predispõem a transformação maligna futura. As calcificações provavelmente refletem esse fenômeno de campo. Raramente encontra-se uma massa tumoral. Conforme mencionado, nossa impressão é de que o CLIS é mais comum na mama radiograficamente densa.

Achados no Ultra-som

Os achados de CLIS no ultra-som também não estão bem caracterizados. Alguns descreveram tecido hipoecóico com sombra acústica posterior associada, mas não está claro se isto representa a própria lesão ou tecidos que estão adjacentes ao CLIS detectado casualmente por exame histológico.

Achados na RM

Desconheço quaisquer achados associados a neoplasias lobulares na RM.

Carcinoma Lobular Infiltrativo (Invasivo)

Carcinoma lobular infiltrativo (CLI) foi descrito pela primeira vez em 1946 por Foote e Stewart (170). Desde então, patologistas reconheceram formas de cânceres de mama invasivos cujas características citológicas sugerem uma origem do epitélio lobular. O CLI responde por menos de 10% dos cânceres de mama. Alguns estudos sugeriram que o CLI é mais freqüentemente bilateral que o carcinoma ductal invasivo (171). Talvez isto reflita a propensão do CLIS a ser bilateral, embora a relação exata entre CLIS e CLI seja obscura.

Histologicamente, o CLI muitas vezes segue um desenvolvimento insidioso. Com freqüência, invade os tecidos normais sem suscitar a resposta desmoplásica vigorosa que costuma acompanhar o câncer ductal infiltrativo e caracteriza-se por células similares formando colunas invasivas lineares entre células normais. Essa característica pode explicar o fato de que o CLI freqüentemente é menos evidente em mamografias do que o carcinoma ductal invasivo. Como sua detecção é mais difícil que a do carcinoma ductal invasivo, os CLI em geral são um pouco maiores quando diagnosticados. Em uma comparação entre cânceres ductais invasivos e CLI, Silverstein *et al*. (172) descreveram que o tamanho médio por ocasião do diagnóstico de 1.138 cânceres ductais invasivos foi 23 mm, enquanto o tamanho médio de 161 CLI foi 29 mm.

Embora a maioria dos autores tenha sugerido que o CLI encerra prognóstico semelhante ao do carcinoma ductal invasivo, uma revisão de Le Gal *et al*. (173) e o estudo de Silverstein *et al*. sugerem que o CLI pode ter prognóstico um pouco mais favorável. Em um estudo recém-publicado, não houve diferença estatisticamente significativa em recorrências ou na sobrevida entre 55 mulheres com CLI *versus* mulheres com carcinoma ductal invasivo (174). Em outro estudo, porém, Cristofanilli *et al*. (175) observaram que pacientes tratadas com quimioterapia neoadjuvante tiveram resposta patológica completa menor à quimioterapia do que pacientes equivalentes com carcinoma ductal invasivo, e elas tiveram maior taxa de

linfonodos axilares positivos, mas os autores concluíram que as pacientes com CLI tiveram sobrevida livre de recorrência mais longa do que aquelas com carcinoma ductal invasivo. Eles também observaram que o CLI foi quase sempre RE-positivo. Apenas 62% dos 912 cânceres ductais invasivos analisados foram RE-positivos, em comparação com 92% dos 122 casos de CLI. Quando o CLI produz metástases, alguns dados sugerem tendência a disseminação para órgãos endócrinos como as supra-renais (176).

Achados Mamográficos

CLI é notoriamente difícil de detectar no início (177,178). Com freqüência, desenvolve-se de maneira insidiosa e é diagnosticado em estágio mais avançado que a maioria dos cânceres ductais invasivos. Suspeito que isto decorra do fato de que as células do carcinoma lobular invasivo não são coesas e invadem o estroma como pequenos grupos de células com tecido normal entremeado. Creio que aquilo que os torna finalmente evidentes é a propriedade de coalescência desses grupos. Não existem características distintivas entre o CLI e um carcinoma ductal infiltrativo. Quando visíveis na mamografia, essas lesões geralmente exibem formato irregular, com margens mal definidas. Podem distorcer a arquitetura de maneira semelhante à de carcinomas ductais equivalentes. Podem ocorrer calcificações, mas essa característica não é particularmente distintiva.

Le Gal *et al*. (173) encontraram poucas diferenças entre os achados mamográficos do CLI e do carcinoma ductal invasivo. Mendelson *et al*. (179) descreveram cinco padrões em 50 pacientes, metade das quais tinham cânceres palpáveis:

1. Densidade assimétrica sem margens definíveis foi o padrão mais comum.
2. Uma massa hiperdensa com margens espiculadas foi a segunda apresentação mais comum.
3. Tecido mamário denso sem tumor discernível por mamografia foi razoavelmente incomum na série deles.

4. Microcalcificações: 25% das lesões continham calcificações, mas elas raramente foram a razão da biopsia, e em mais de metade dos casos as calcificações se situavam em tecido benigno contíguo.
5. Uma massa redonda distinta foi uma apresentação rara do CLI.

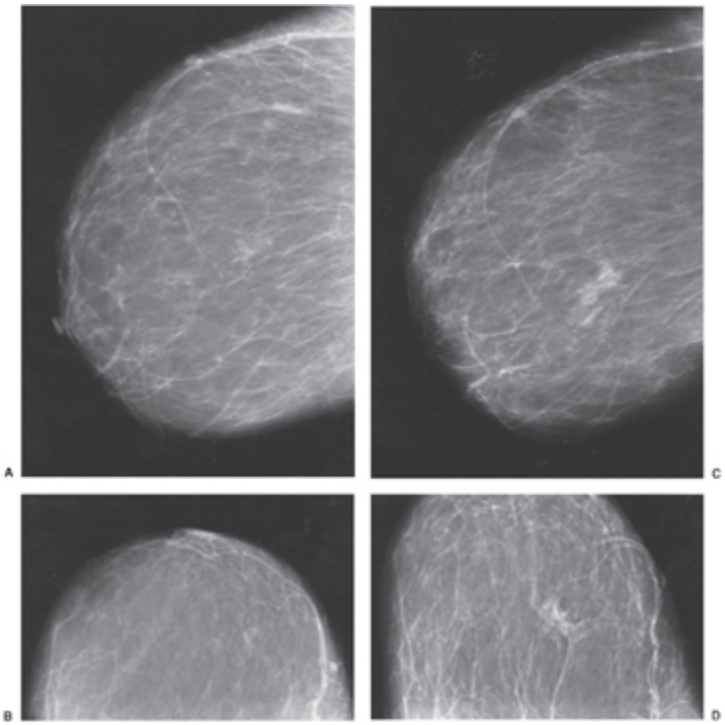

Fig. 23.124 O carcinoma lobular invasivo (CLI) pode desenvolver-se de maneira insidiosa. Nesta paciente com mamas volumosas, a mamografia da parte anterior da mama esquerda nas incidências mediolateral (A) e CC (B) é normal em 1992. Dois anos depois, a mamografia mostra aumento mal definido da densidade que não tem uma massa central e está entremeado com gordura, visível nas incidências MLO (C) e CC (D).Esses padrões parecem ser indistinguíveis daqueles do carcinoma ductal invasivo. Contudo, a apresentação razoavelmente comum de densidade assimétrica sem uma massa definível e os casos em que não há anormalidades na mamografia contribuem para o fato de o CLI freqüentemente ser mais difícil de diagnosticar em um tamanho pequeno.

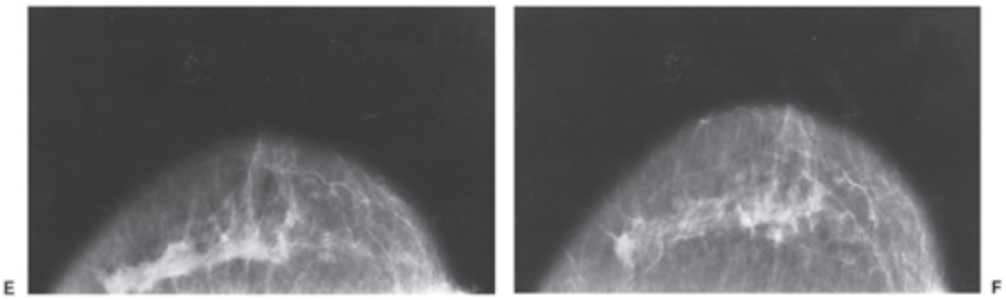

Fig. 23.124 (continuação) Essa alteração foi comprovada como CLI. Quando surge no tecido mais denso, o CLI pode passar despercebido por longo período de tempo, como neste caso. A incidência CC em 1994 (E) é inespecífica, exceto quando comparada com a incidência CC (F) de 15 meses antes. A densidade de todo o parênquima aumentou devido ao CLI, mas a arquitetura está razoavelmente bem preservada. É relativamente comum que no CLI a arquitetura seja preservada porque as células infiltram em colunas muitas vezes com tecido normal intercalado, e o tumor parece suscitar pouca resposta desmoplásica.

Embora possa formar massas espiculadas típicas, o CLI muitas vezes aparece como um local de densidade progressivamente crescente em uma área de tecido mamário radiograficamente denso. Krecke e Gisvold (180) constataram que, como o CLI freqüentemente não forma uma massa demonstrável nem distorce a arquitetura nem produz calcificações comumente e muitas vezes é isodenso com o tecido normal, não é incomum que o CLI passe despercebido em mamografias consecutivas até tornar-se clinicamente evidente (Fig. 23.124). A revisão retrospectiva das mamografias às vezes mostra aumento sutil e gradual da densidade ao longo de vários anos com pouca distorção da arquitetura no local do CLI, mas a distorção mais tarde se evidencia. A maioria dos pesquisadores concorda que o CLI freqüentemente não produz uma massa tumoral central que seja visível por mamografia, como muitas vezes é o caso do carcinoma ductal invasivo.

Achados no Ultra-som

O CLI é indistinguível do carcinoma ductal infiltrativo pelo ultra-som. A morfologia das duas lesões é semelhante por inspeção macroscópica e exames de imagem, e a ultra-sonografia revela tecido hipoecóico com graus variáveis de sombra acústica posterior. Em revisão retrospectiva de 62 casos de CLI comprovados por análise patológica, Selinko *et al*. observaram que lesões CLI foram mais facilmente vistas no ultra-som do que na mamografia, porém a maioria das lesões (58%) apresentou-se como massas hipoecóicas inespecíficas, a maioria das quais exibiu sombra acústica posterior (porém 27% não tiveram sombra acústica posterior) (181).

Achados na RM

O carcinoma lobular invasivo demonstra padrões de captação de contraste que são similares aos dos cânceres ductais invasivos. Em diversos estudos, a RM foi mais sensível que a mamografia para demonstrar o CLI (182,183). Em nossa experiência, a demonstração de CLI pode ser problemática, uma vez que a distribuição do tumor pode simular a distribuição normal do parênquima (Fig. 23.125). Algumas lesões CLI podem ter captação de contraste muito sutil.

Fig. 23.125 Carcinoma lobular invasivo pode ser insidioso na RM. A imagem à esquerda é um corte antes da administração intravenosa de contraste. O parênquima parece igual na imagem pós-contraste à direita, com captação difusa secundária a câncer lobular invasivo difuso. Não há massa focal, mas infiltração difusa sem distorção da arquitetura.

Outras Lesões Malignas Incomuns

Outras lesões malignas além daquelas de origem ductal ocorrem na mama, porém a maioria é raríssima.

Sarcomas da Mama

As demais lesões malignas da mama originam-se das estruturas do estroma. Sarcomas mamários são extremamente incomuns, perfazendo menos de 1% do total de tumores mamários malignos. São incluídos nessa categoria o tumor filóide eventualmente maligno, antigamente chamado de cistossarcona, angiossarcomas e sarcomas do estroma desprovidos de epitélio.

Tumor Filóide

O tumor filóide (ou *phyllodes*) é um tumor incomum do estroma. Muitos acreditam que ele está relacionado com o fibroadenoma. Embora tais lesões fossem consideradas representantes de sarcomas e denominadas "cistossarcoma filóide" no passado, essa terminologia e classificação deixaram de ser usadas. Essas lesões são citadas aqui entre os sarcomas, mas a maioria não se classifica como tal, embora a forma maligna envie metástases para o pulmão, à semelhança de um sarcoma, e não para os linfonodos axilares. O termo "filóide" deriva do seu padrão de crescimento "foliáceo". A maioria é indolente e benigna, mas cerca de 25% recorrem localmente se o tratamento for incompleto, e espera-se que 10% produzam metástases.

Alguns dividem as lesões malignas em graus baixo e alto. O tumor filóide foi descrito em mulheres de praticamente todas as idades, porém sua prevalência máxima entre 30 e 50 anos de idade ocorre mais cedo que o câncer de mama (184). Sua prevalência parece ter diminuído durante os últimos anos, e foi sugerido que essa redução teria advindo de remoção mais agressiva de lesões mamárias sólidas. Patologistas podem confundir tumor filóide com fibroadenomas benignos. Biopsias guiadas por exame de imagem estão reduzindo as excisões cirúrgicas de lesões que são declaradas fibroadenomas por biopsia de fragmento. Resta avaliar se a incidência de tumores filóides aumentará.

Em geral, o tumor filóide apresenta-se como uma massa rapidamente crescente cujo tamanho ao diagnóstico é de muitos centímetros. Geralmente exibe contornos lisos e lobulados e permanece relativamente móvel até mesmo quando é muito grande. Embora suas margens sejam bem definidas, não possui uma cápsula verdadeira. O tumor filóide parece originar-se, assim como o fibroadenoma, do tecido conjuntivo especializado do lóbulo. O hipercrescimento hipercelular contorcido encontrado nessa lesão causa alongamento e distorção dos ductos que produzem fendas revestidas de epitélio e espaços císticos que contribuíram para a antiga terminologia de

cistossarcoma. O tumor em geral é mais celular que um fibroadenoma. Isto é particularmente evidente no estroma adjacente aos ductos alongados dentro do tumor. Maior número de mitoses caracteriza as formas malignas.

Tumores filóides malignos contêm elementos sarcomatosos. A maioria assemelha-se a fibrossarcomas. Diferenciação lipossarcomatosa é o segundo achado mais comum, sendo condrossarcomas os menos comuns. Os dados disponíveis são insuficientes para fazer comparações precisas, mas, como esses elementos sarcomatosos se originam das células do tecido conjuntivo especializado do lóbulo (intralobulares), seu prognóstico difere daquele dos sarcomas habituais (embora raros) da mama que se originam do estroma extralobular ou do tecido conjuntivo interlobular.

A maioria dos tumores filóides é benigna, mas a diferenciação entre tumores benignos e malignos só é possível por análise histológica de atividade mitótica, atipia citológica e margens infiltrativas *versus* compressivas. Tumores filóides podem ser localmente invasivos e, se não forem excisados totalmente, recorrer. Quando ocorrem, as metástases geralmente são hematogênicas, e não dirigidas para a axila através dos vasos linfáticos. Tan *et al*. (185) reviram 335 casos de tumor filóide diagnosticados durante um período de 10 anos. Eles classificaram 250 (74%) como benignos, 54 (16,1%) como limítrofes e 31 (9,3%) como malignos. Os 43 casos que recorreram foram correlacionados com sua classificação, atipia do estroma, hipercelularidade do estroma e bordas “penetrantes”. As sete mulheres que morreram em conseqüência de seus tumores foram classificadas como acometidas de tumores malignos na ocasião do diagnóstico e tiveram recorrências e metástases distantes.

Uma excisão ampla pode ser suficiente para eliminar a lesão. Se o tumor recorrer, uma excisão ampla mais radical ou mastectomia parece ser o tratamento de escolha.

Achados Mamográficos. Os tumores filóides são indistinguíveis por mamografia de outras lesões mamárias bem circunscritas. Embora suas margens possam ser obscurecidas pelo parênquima circundante (Fig.

23.126), em geral são lesões bem definidas (Fig. 23.127). Crescimento rápido é uma das indicações de que uma lesão circunscrita pode ser tumor filóide. Não ocorre espiculação, e microcalcificações não são uma característica dessa lesão. Pode-se observar um halo em volta do tumor, mas, de novo, esse efeito decorre apenas da margem macroscopicamente lisa.

Liberman *et al*. (186) relataram que não havia indícios evidentes na mamografia ou no ultra-som que permitissem diferenciar tumores filóides benignos de malignos, porém aqueles maiores de 3 cm tinham maior probabilidade de ser malignos. Em sua revisão de 46 mulheres com 51 tumores filóides, eles também descreveram um tumor em que uma área de infarto produziu calcificações que se assemelhavam ao tipo de grandes calcificações encontrado em fibroadenomas involutivos. Também citaram um caso de tumor filóide oriundo de um hamartoma. Acreditamos que essa ocorrência seja extremamente rara.

Achados no Ultra-som. O aspecto ultra-sonográfico dos tumores filóides geralmente é idêntico ao de fibroadenomas. Costumam ser lesões bem circunscritas, distinguidas apenas por seu tamanho relativamente grande. Ecos internos de baixa amplitude variáveis estão presentes (ver Fig. 23.127A, B). Os tumores às vezes são difíceis de distinguir da gordura circundante por ultra-som (Fig. 23.128). Os ecos retrotumorais podem estar diminuídos, isoecóicos ou aumentados. Em alguns casos observam-se espaços cheios de líquido semelhantes a fendas (187), mas o diagnóstico permanece especulativo, e a lesão requer biopsia para esclarecimento.

Achados na RM. Tumores filóides captam contraste rapidamente na RM, porém seus padrões são indistinguíveis de fibroadenomas.

Fibrossarcoma e Lipossarcoma

Sarcomas da mama são raríssimos. Não temos experiência com fibrossarcomas ou lipossarcomas.

Angiossarcoma

Felizmente uma neoplasia maligna rara, o angiossarcoma encerra prognóstico muito reservado. Em geral, é encontrado em faixas etárias menores, mas acomete mulheres de qualquer idade. No ECM, o tumor apresenta-se como uma massa palpável ou espessamento. Se estiver próximo à pele, pode haver coloração azulada da pele. As lesões são firmes e compostas de canais vasculares que podem assemelhar-se aos de hemangiomas benignos. A exemplo de tumores de origem capilar, faz-se o diagnóstico por análise citológica. Patologistas atualmente dividem angiossarcomas em graus baixo, intermediário e alto (188). Hemangiomas benignos ocorrem na mama, mas sempre são menores que 2 cm, enquanto angiossarcomas costumam ser maiores que 2 cm.

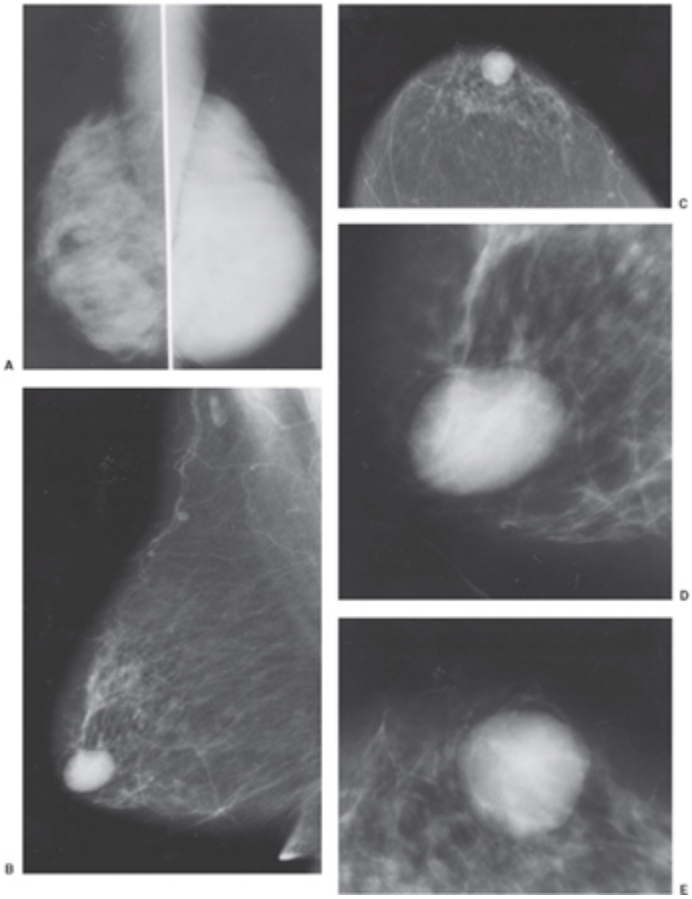

Fig. 23.126 A massa grande (A) na mama direita desta mulher de 28 anos é obscurecida pelo tecido denso circundante. Cresceu rapidamente durante vários meses e revelou-se como um tumor filóide. Em paciente de 71 anos, este tumor filóide apresentou-se como uma massa circunscrita e bem definida nas incidências MLO (B) e CC (C). As imagens ampliadas (D, E) mostram a borda nitidamente definida. Esta massa cresceu rapidamente durante um período de 7 meses.

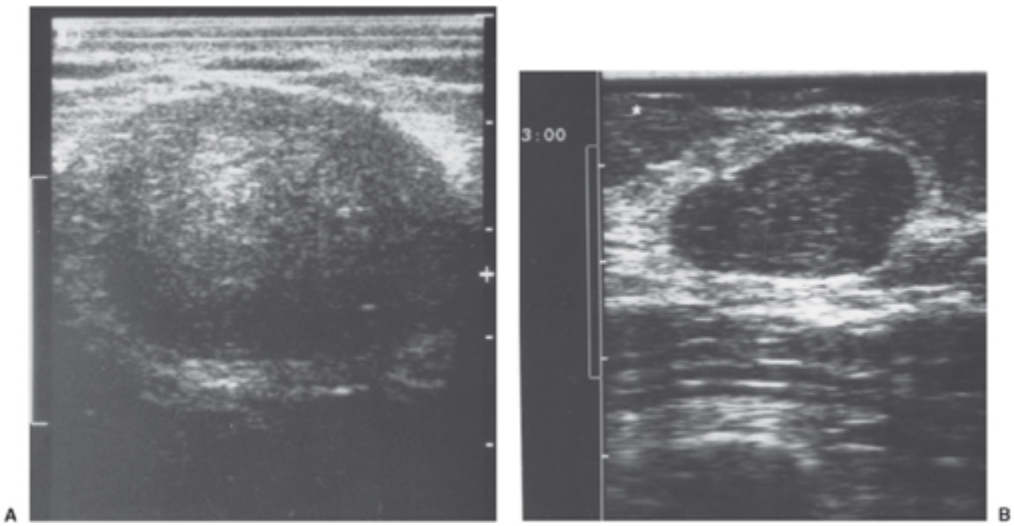

Fig. 23.127 (A) Este tumor filóide foi encontrado em paciente de 18 anos. No ultra-som, é ovóide, com ecotextura interna uniforme. (B) Ultra-som do tumor filóide da Fig. 23.126B–E. É regularmente lobulado, com ecotextura interna uniforme e maior transmissão do som. É indistinguível de um fibroadenoma.

Angiossarcomas são quase sempre fatais, com disseminação metastática rápida, e sobrevida após 5 anos é raríssima, porém a divisão mais recente das lesões por grau sugere que mulheres com lesões de graus baixo e intermediário podem ter melhor sobrevida. Uma vez que essas lesões se disseminam como sarcomas, não há indicação de dissecção axilar.

Fig. 23.128 Na ultra-sonografia mamária total, este tumor filóide (seta) era quase indistinguível da gordura circundante normal.

Quando vistos na mamografia, os angiossarcomas apresentam-se algo lobulados e mal definidos (Fig. 23.129). Microcalcificações e espículas não são características distintivas.

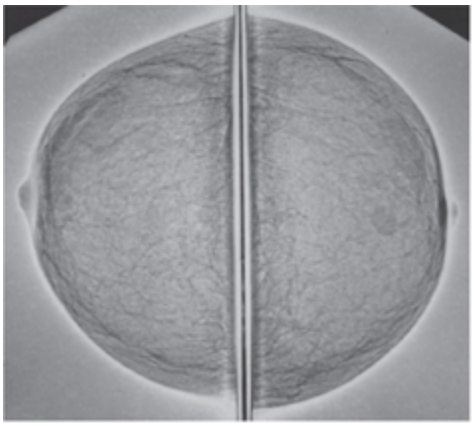

Fig. 23.129 A massa lobulada na parte anterior da mama direita nesta xerorradiografia em modo positivo (as áreas escuras são densas; as áreas claras são gordura) revelou-se como um angiossarcoma. (Reimpresso com permissão de William Ladd, MD.)

Sarcoma Osteogênico

Sarcomas osteogênicos primários podem ocorrer em locais extra-ósseos e foram relatados na mama (189). São raros, mas podem surgir em uma área previamente irradiada. Propôs-se que eles se originam de células mesenquimais em fibroadenomas.

Uma lesão relatada por Watt *et al*. (189) era densamente ossificada com espiculações semelhantes a filamentos de osteóide produzido pelo sarcoma. Examinamos dois casos de sarcoma osteogênico na mama. Um era uma massa bem definida com calcificações algo incomuns (Fig. 23.130); o outro exibia formato irregular.

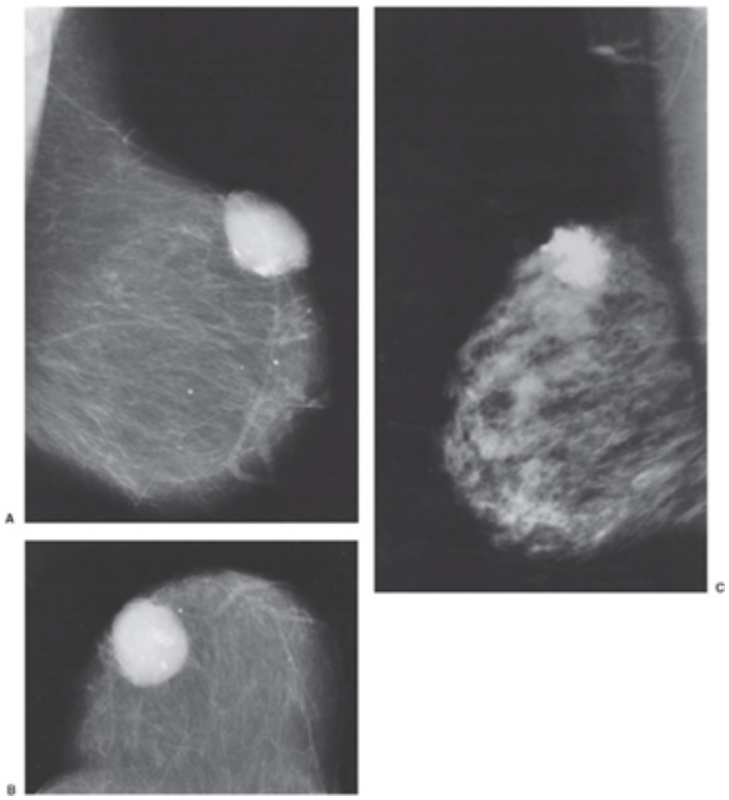

Fig. 23.130 Esta massa redonda com ossificações nas incidências lateral (A) e CC (B) era um sarcoma osteogênico. Uma segunda massa irregular e irregularmente calcificada na incidência mediolateral (C) também era um sarcoma osteogênico.

Histiocitoma Fibroso Maligno

Uma lesão mamária muito rara, o histiocitoma fibroso maligno da mama esteve associado a história pregressa de radioterapia, mas descreveram-se alguns casos sem essa associação (190). Tal forma de sarcoma tem chance muito mais alta de surgir no tecido conjuntivo dos membros, na cavidade abdominal ou no retroperitônio. Composto de células fusiformes e histiócitos, o histiocitoma fibroso maligno encerra prognóstico relativamente bom, mas pode recorrer localmente, produzir metástases e ser letal.

Os casos relatados apresentaram-se como massas volumosas. A disseminação metastática parece ser hematogênica, porque os nodos axilares raramente são afetados. Excisão ampla é o tratamento mínimo

sugerido, mas prefere-se mastectomia. Tumores que ocorrem na mama pós-irradiada parecem encerrar pior prognóstico.

Achados Mamográficos. A literatura sobre histiocitoma fibroso maligno na mama não é extensa. Quando se obtiveram mamografias, a lesão apresentou-se grande e razoavelmente bem circunscrita, com margens lobuladas (Fig. 23.131). Espiculações e microcalcificações foram descritas.

Achados no Ultra-som. Não há uma larga experiência com os achados ultra-sonográficos de histiocitoma fibroso maligno. Nosso único caso revelou achados inespecíficos que refletiam seu formato lobulado e circunscrito (ver Fig. 23.131B). Autores de Taiwan relataram um caso em que uma lesão de 6 cm exibia componentes cístico e sólido que foram atribuídos a hemorragia e hipercelularidade (191). É impossível distinguir esse aspecto de um carcinoma, abscesso ou hematoma.

Achados na RM. Não encontrei nenhum relato.

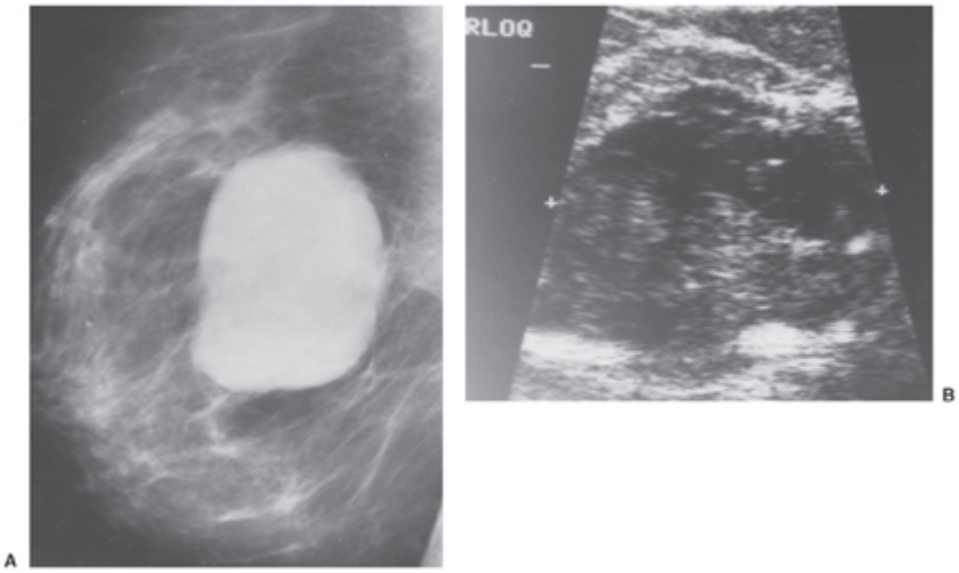

Fig. 23.131 Esta grande massa regularmente lobulada (A) era um histiocitoma fibroso maligno. No ultra-som (B), era complexa, com ecotextura interna heterogênea e indistinguível de carcinoma, abscesso ou hematoma.

Carcinoma Adenóide Cístico

O carcinoma adenóide cístico geralmente está associado às glândulas salivares, mas às vezes essas lesões se desenvolvem na mama. Representam

processos extremamente indolentes, e morte por carcinoma adenóide cístico, embora descrita, é raríssima.

Na instituição Kaiser Permanente (192), eles reviram 27.970 pacientes que foram tratadas de câncer de mama e encontraram 22 casos de carcinoma adenóide cístico. Os autores observaram que várias mulheres com essas lesões apresentam-se com dor focal. As lesões acometeram mulheres de 37 a 94 anos. A maioria das lesões foi detectada por mamografia; 4 das 22 (23%) eram palpáveis. O tamanho mediano do tumor foi 20 mm. Apenas uma paciente morreu em conseqüência do tumor, enquanto outra tinha doença metastática no momento da revisão.

Define-se o diagnóstico por análise histológica, e colorações especiais são usadas para revelar a mucina que está associada aos pseudocistos encontrados no tumor.

Achados Mamográficos. A experiência é limitada com essas lesões relatadas na literatura. Nossos três casos foram algo diferentes. Um se apresentou como uma massa pequena, ligeiramente lobulada e razoavelmente bem definida (Fig. 23.132A). O segundo era maior, com uma margem bem mais mal definida (ver Fig. 23.132B). O terceiro era uma lesão espiculada grande (Fig. 23.133).

Achados no Ultra-som. Em dois relatos de casos, carcinomas adenóides císticos foram descritos como bem definidos e com ecotextura interna heterogênea (193).

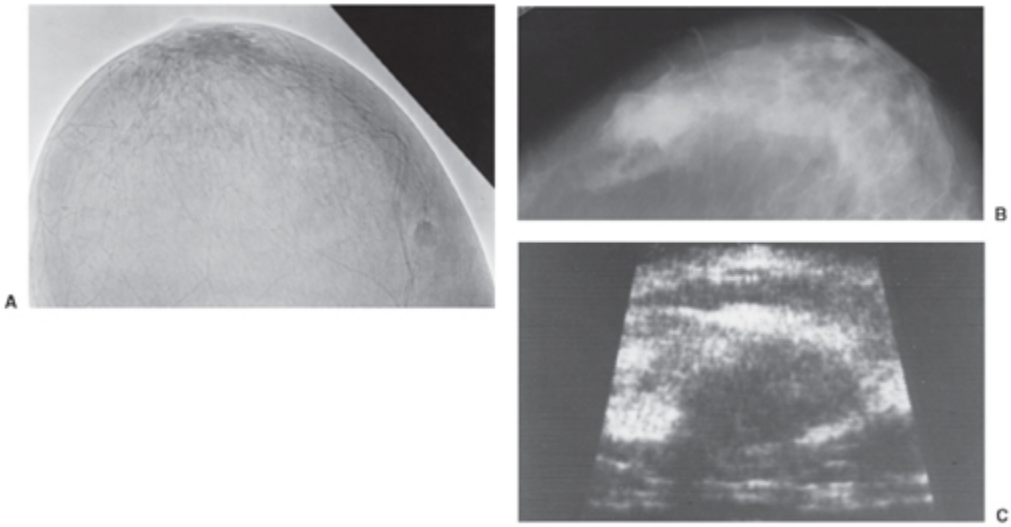

Fig. 23.132 (A) O carcinoma adenóide cístico pode ser razoavelmente bem circunscrito, conforme visto nesta xerorradiografia CC em modo positivo (o escuro é denso; o claro é gordura). Em um segundo caso de carcinoma adenóide cístico (B), a lesão apresentou-se como uma massa mal definida obscura. No ultra-som (C), o segundo caso era uma massa ovóide com margens algo irregulares mas ecotextura interna uniforme. Este aspecto é inespecífico.

Fig. 23.133 Esta massa espiculada grande em pacien-te de 63 anos era um carcinoma adenóide cístico.

Achados na RM. Existem poucos relatos das características dessas lesões raras na RM. Em um relato, os autores observaram captação rápida de contraste sem eliminação começando pela borda e preenchendo o centro ao longo do tempo (194). Carcinomas adenóides císticos podem ter componentes hiperintensos na RM, supostamente devido ao seu conteúdo de mucina.

Carcinoma Mucoepidermóide

Carcinoma mucoepidermóide é outra lesão raríssima na mama sem importância especial para o prognóstico. É um tumor que em geral se

origina na glândula salivar mas foi descrito na mama (195). Page e Anderson (23) sugeriram que essas lesões poderiam ser variantes do carcinoma mucinoso. Tais lesões contêm células secretoras de mucina, além de células epidermóides e mioepitélio.

Achados Mamográficos. Examinamos um único caso dessa lesão (Fig. 23.134A–C). A lesão era lobulada e alongada, sem características distintivas.

Achados no Ultra-Som. O ultra-som de nosso único caso de carcinoma mucoepidermóide demonstrou que a massa alongada não era um ducto cisticamente dilatado; de resto, não acrescentou informações úteis. Encontrou-se uma massa hipoecóica irregular que bloqueou a transmissão do som (ver Fig. 23.134D).

TUMORES DE ORIGEM LINFÓIDE

Linfoma da Mama

Linfoma da mama pode ocorrer como uma neoplasia primária ou uma lesão metastática oriunda de outra região do corpo. É raríssimo que o linfoma surja na mama sem evidências da doença em outra região. Tais lesões respondem por apenas 0,1% dos cânceres de mama (196). Envolvimento secundário é mais comum, mas não deixa de ser infreqüente. O linfoma apresenta-se como uma massa distinta palpável ou espessamento difuso. Quando linfonodos axilares grandes estão presentes ao mesmo tempo que uma massa intramamária palpável, deve-se considerar o diagnóstico.

Achados Mamográficos

O linfoma mamário pode produzir um nódulo distinto único (Fig. 23.135) ou múltiplos nódulos (Fig. 23.136). Também pode produzir aumento difuso da densidade radiográfica (Fig. 23.137). Os nódulos podem ser bem circunscritos ou ter margens que se incorporam ao tecido circundante. As

bordas da lesão podem ser mal definidas, mas espículas não são uma característica de linfoma. Também pode ocorrer aumento difuso da densidade, e, embora a presença de grandes linfonodos axilares deva sugerir a possibilidade de linfoma (Fig. 23.138), o envolvimento dos nodos axilares é radiograficamente indistinguível de câncer ductal difuso com envolvimento nodal regional (Fig. 23.139) ou até mesmo hiperplasia linfóide (Fig. 23.140). Observamos resolução de linfoma da mama com tratamento (Fig. 23.141).

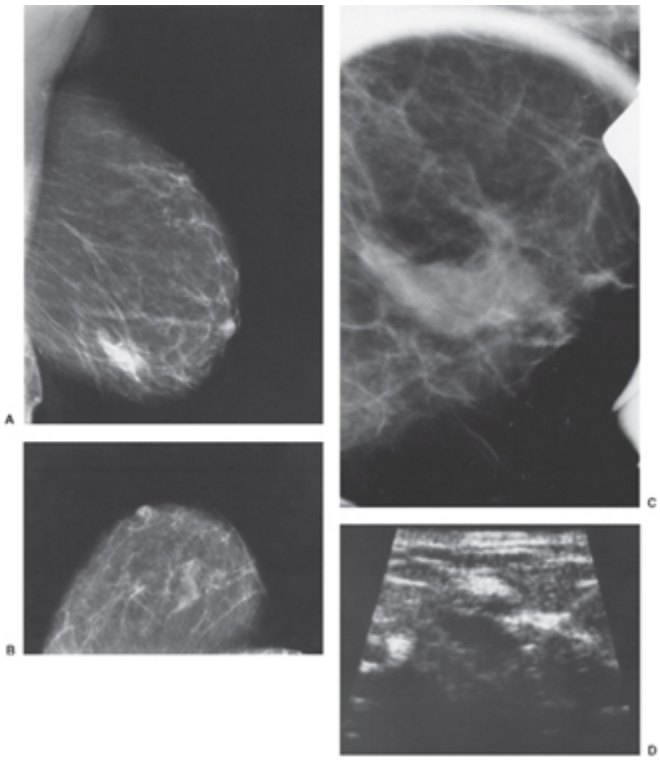

Fig. 23.134 Um carcinoma mucoepidermóide em paciente de 51 anos é visto nas incidências mediolateral (A), CC (B) e lateral com magnificação focal (C). (D) No ultra-som, o carcinoma mucoepidermóide exibiu achados inespecíficos. É hipoecóico, com sombra posterior.

Lieberman *et al*. (197) reviram 32 lesões em 29 mulheres. Dois terços das lesões eram primárias. Em 69% dos casos, a lesão era solitária, e três mulheres apresentaram massas múltiplas.

Achados no Ultra-som

O linfoma na mama produz uma massa hipoecóica inespecífica (Fig. 23.142) com transmissão interna variável do som. A lesão é claramente sólida, contendo ecos de baixa amplitude, mas é impossível diagnosticá-la por ultra-som.

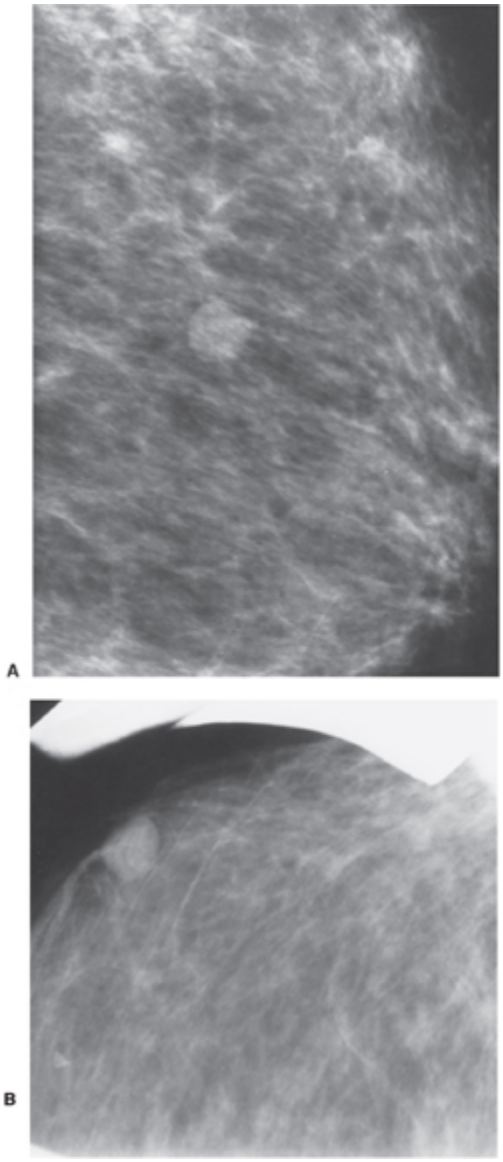

Fig. 23.135 Este nódulo, observado nas incidências lateral com magnificação (A) e CC com magnificação focal (B), era um linfoma revelado por biopsia em paciente de 56 anos sem outros locais de envolvimento.

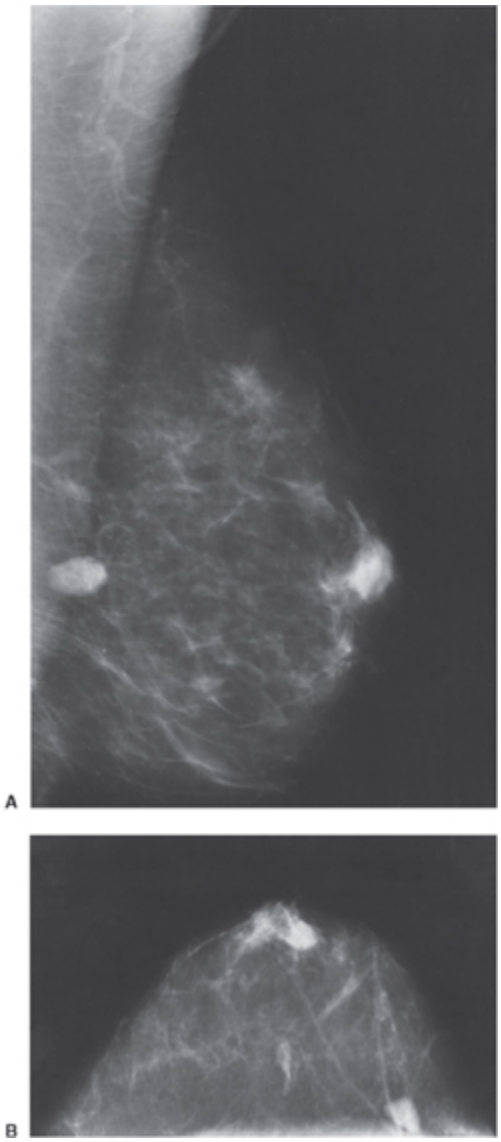

Fig. 23.136 Há múltiplos nódulos de linfoma nas incidências MLO (A) e CC (B) na mama desta paciente que teve um linfoma diagnosticado 5 anos antes.

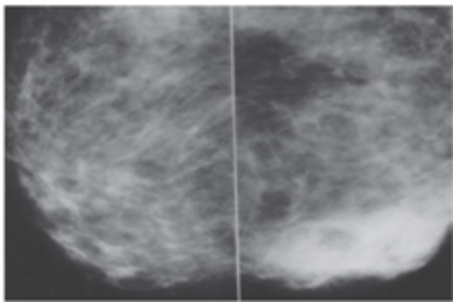

Fig. 23.137 O aumento difuso da densidade medialmente na mama direita visto nestas incidências CC decorreu de linfoma.

Fig. 23.138 Os linfonodos axilares grandes nesta paciente originaram-se de linfoma.

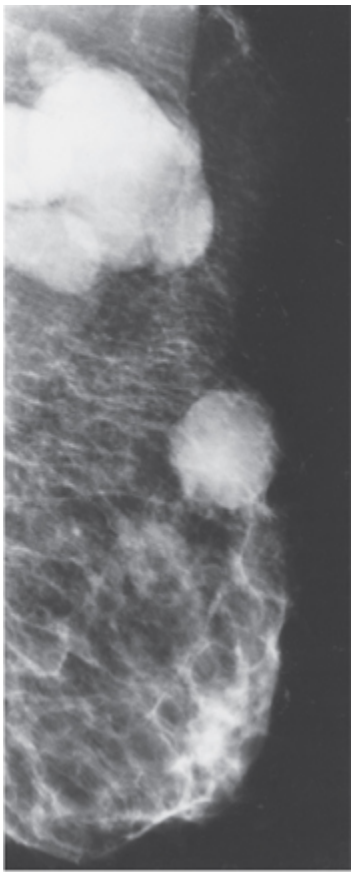

Fig. 23.139 Linfoma é indistinguível de câncer de mama metastático para os nodos axilares, porém em nossa experiência o linfoma é visto mais comumente na mamografia. A massa redonda na mama de mulher de 78 anos nesta incidência do prolongamento axilar era carcinoma ductal invasivo e as massas axilares grandes são linfonodos afetados pelo tumor na axila.

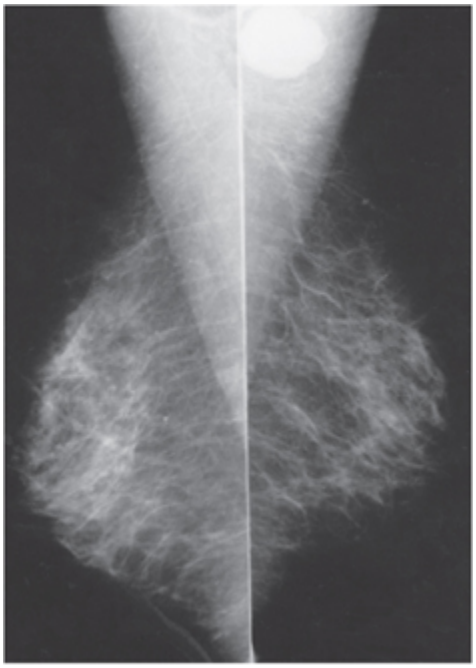

Fig. 23.140 O grande linfonodo axilar à direita nesta paciente revelou-se como hiperplasia linfóide benigna.

LESÕES METASTÁTICAS NA MAMA

Cânceres em outros órgãos podem enviar metástases para a mama (198). Melanoma é o tumor mais comum que produz esse evento relativamente raro. É interessante que células do câncer de mama (de origem ectodérmica) podem produzir pigmento, e histologicamente pode haver confusão entre melanoma e câncer de mama. Excluindo-se sarcomas e linfomas, o segundo tumor mais comum a enviar metástases para a mama é o câncer de pulmão, seguido pelos de estômago, ovário e rim, com pelo menos um caso relatado da maioria dos outros sítios comuns de câncer, como ovário, colo uterino, tireóide, cólon, útero e bexiga. Sabe-se que o câncer de próstata em homens pode aparecer na mama. Há poucos dados clínicos para distinguir essas lesões exceto a história antecedente de câncer primário.

Achados Mamográficos

Lesões que enviam metástases para a mama podem produzir alterações similares às do câncer de mama primário, mas têm maior propensão a ser múltiplas; com freqüência são bilaterais; e talvez, devido ao seu crescimento centrípeto, formam um foco de células tumorais que geralmente é redondo, com margens razoavelmente bem definidas (Fig. 23.143). Microcalcificações não são uma característica distintiva (o sarcoma osteogênico metastático pode ossificar-se), e, embora suas margens sejam mal definidas, espiculações raramente ou nunca são encontradas.

Achados no Ultra-som

Lesões mamárias metastáticas exibem achados ultra-sonográficos que refletem seu formato e composição (199). Em geral redondas ou ovóides com algum grau de lobulação, possuem ecos internos variáveis que abrangem desde sinais esparsos de baixa amplitude a reflexões heterogêneas e relativamente proeminentes (Fig. 23.144). Os ecos posteriores geralmente são preservados, e, a exemplo de todas as massas mamárias sólidas redondas, pode haver reforço posterior relativo.

Achados na RM

Lesões metastáticas na mama captam contraste. Seu aspecto reflete seu formato físico (p. ex., redondo, oval).

Formação Óssea Metaplásica

Formação de osso na mama é incomum, mas pode ocorrer em processos benignos como hematomas e adiponecrose. Sabe-se que lesões malignas, incluindo sarcomas e adenocarcinomas, também podem desenvolver osso. O sarcoma osteogênico foi descrito acima. O mecanismo de formação óssea em tumores mamários provavelmente decorre de metaplasia celular (200),

mas em alguns tumores pode advir de alterações nas células primitivas. Mostrou-se que o osso na mama capta radionuclídeo na cintilografia óssea.

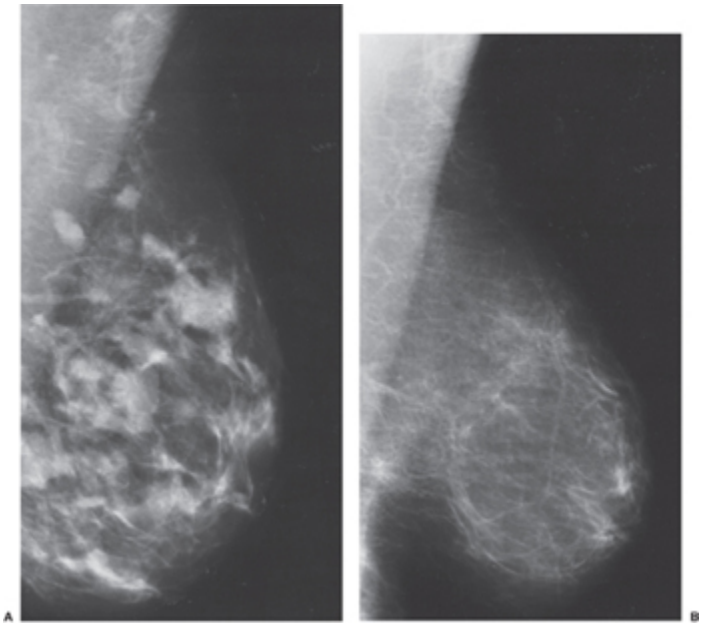

Fig. 23.141 Massas causadas por linfoma podem resolver-se com tratamento. As massas vistas aqui (A) desapareceram após quimioterapia do linfoma (B).

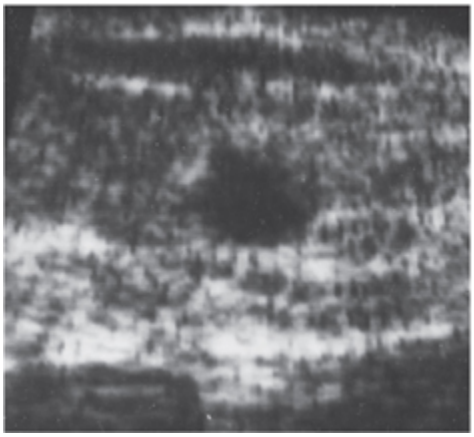

Fig. 23.142 No ultra-som, o linfoma é hipoecóico, com formato que é compatível com seu aspecto na mamografia. Se a massa for redonda, o formato será redondo no ultra-som; se for irregular, será irregular no ultra-som. Os ecos internos são de baixo nível e a transmissão do som é variável.

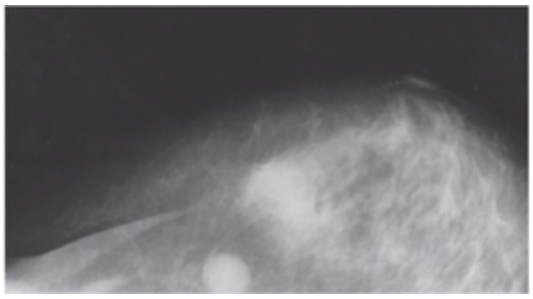

Fig. 23.143 Lesões mamárias metastáticas de outros órgãos muitas vezes são razoavelmente bem definidas. Esta densidade redonda era melanoma metastático.

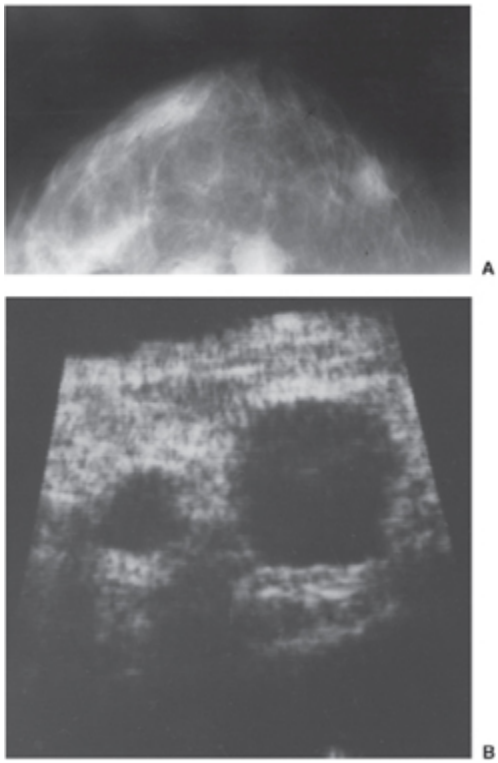

Fig. 23.144 (A) Carcinoma de células renais metastático formou massas redondas na mamografia. (B) No ultra-som, as massas quase podiam ser confundidas com cistos. Elas são redondas e regulares, com ecos internos de baixíssimo nível e reforço dos ecos posteriores.

Achados Mamográficos

Formação óssea metaplásica é uma entidade rara. Pode ser suspeitada quando a matriz das calcificações é incomum, formando depósitos grosseiros (Fig. 23.145), mas o diagnóstico é definido apenas por biopsia.

Achados no Ultra-som

Jamais avaliamos uma lesão contendo osso metaplásico, mas suspeito que ela seria ecogênica com formação de sombra.

Achados na RM

Não conheço nenhum relato de caso.

MASSAS TUMORAIS EM MENINAS PRÉ-ADOLESCENTES

Patologias mamárias significativas são extremamente incomuns em meninas pré-adolescentes. Às vezes, o broto mamário mostra desenvolvimento assimétrico e se apresenta como uma massa subareolar unilateral crescente. Não há indicação para realizar mamografia nessas pacientes. A maioria dos pediatras apenas observa a massa clinicamente, pois é praticamente sempre uma assimetria relacionada com o desenvolvimento. O ultra-som pode demonstrar tecido hipoecóico triangular e provavelmente demonstra tecido menor porém similar no lado contralateral (Fig. 23.146). Esses são os “brotos mamários” em desenvolvimento. Esse tecido subareolar não deve ser excisado, porque a remoção do broto mamário impediria o futuro desenvolvimento da mama.

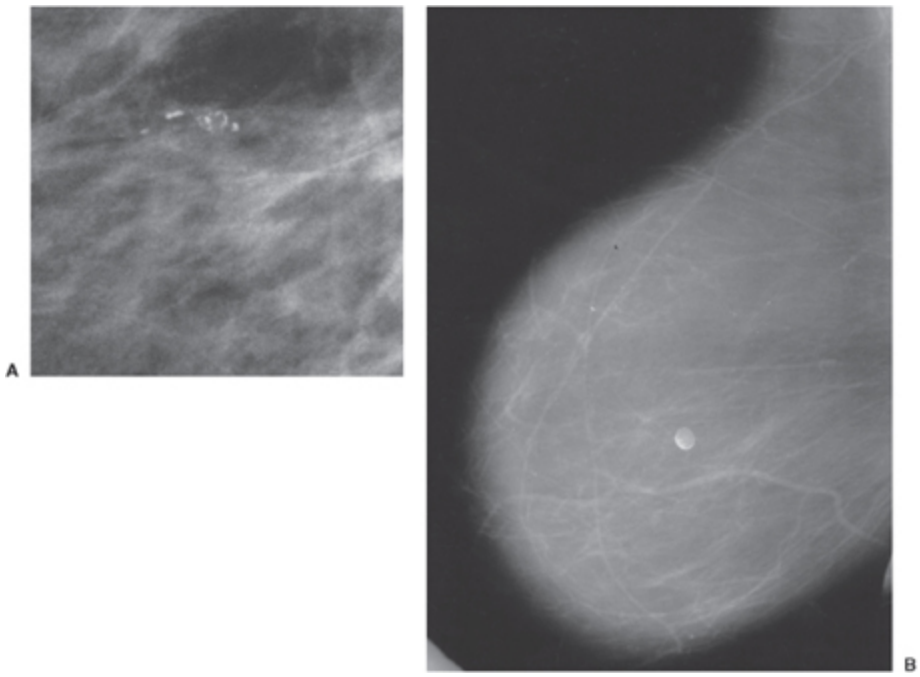

Fig. 23.145 (A) Encontrou-se osso metaplásico em associação a carcinoma intraductal na biopsia deste grupo de calcificações irregularmente formadas. (B) Detectou-se osso metaplásico na parede deste cisto benigno.

Uma patologia mamária significativa é incomum antes da puberdade. Fibroadenomas podem ocorrer e geralmente se apresentam como massas bem circunscritas e excêntricas em relação ao mamilo. Hiperplasia pseudo-angiomatosa do estroma (HPAE) foi descrita (201), bem como tumores filóides (202). Câncer secretor é uma forma rara de câncer de mama que é encontrada nessa faixa etária, mas felizmente é indolente. Um câncer de mama invasivo real é raríssimo, mas de fato ocorre (203).

Carcinoma Secretor

Carcinoma secretor é uma forma rara de carcinoma ductal que pode ocorrer no adulto, mas também foi descrita na pré-adolescente. O tumor em geral se apresenta como uma massa dura e excêntrica em relação ao mamilo.

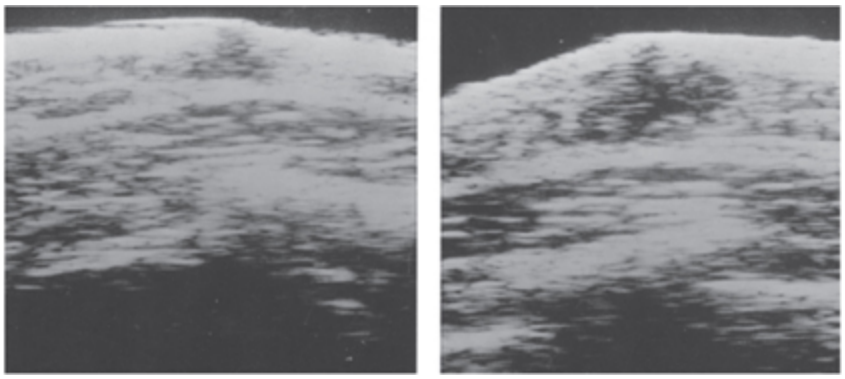

Fig. 23.146 Desenvolvimento assimétrico dos brotos mamários não é incomum na adolescência. Os tecidos hipoecóicos triangulares nesta moça adolescente são os brotos mamários que estão em desenvolvimento assimétrico. Desenvolvimento assimétrico não deve ser confundido com uma massa, porque sua remoção impedirá o futuro desenvolvimento da mama.

Ao exame histológico, suas secreções abundantes são semelhantes a lactação, produzindo material de coloração eosinofílica. Raramente produz metástases, mas alguns casos foram letais.

Achados Mamográficos

Mamografia não é indicada em moças pré-adolescentes e adolescentes. Câncer quase nunca foi encontrado, e o risco da radiação da mama é alto nessa faixa etária.

Achados no Ultra-som

Nossa única experiência com carcinoma secretor foi em uma menina de 5 anos que desenvolveu uma massa excêntrica em relação ao mamilo. Em razão da idade da paciente, não se realizou mamografia. O ultra-som demonstrou uma lesão hipoecóica com ecotextura interna heterogênea e reforço acústico posterior, indistinguível de um fibroadenoma (Fig. 23.147).

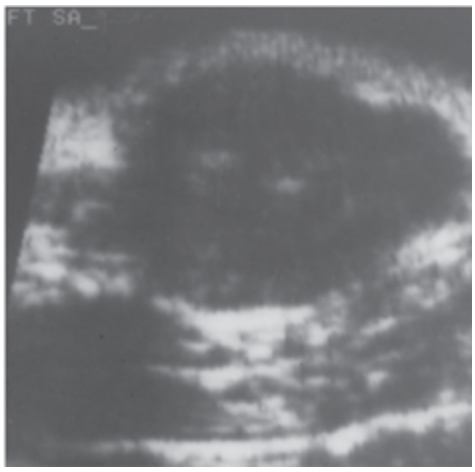

Fig. 23.147 Um carcinoma secretor incomum foi diagnosticado nesta menina de 5 anos que se apresentou com uma massa palpável, excêntrica para o mamilo. Era uma massa hipoecóica lobulada, conforme visto no ultra-som.

Achados na RM

Desconheço qualquer relato dos achados de câncer secretor em adolescentes na RM.

OUTROS PROBLEMAS MAMÁRIOS

Síndrome de Poland

A síndrome de Poland foi descrita em 1841 como ausência do músculo peitoral maior (204). Segundo Samuels *et al*. (205), acomete um em 36.000 a 50.000 indivíduos (ambos os sexos são igualmente afetados). Ausência ou subdesenvolvimento da mama é comum, bem como anomalias dos ossos torácicos e da cartilagem costal (206). Propôs-se comprometimento vascular durante crescimento intra-uterino, mas a causa permanece idiopática. A despeito do subdesenvolvimento mamário, câncer de mama foi descrito em mulheres com a síndrome de Poland (207).

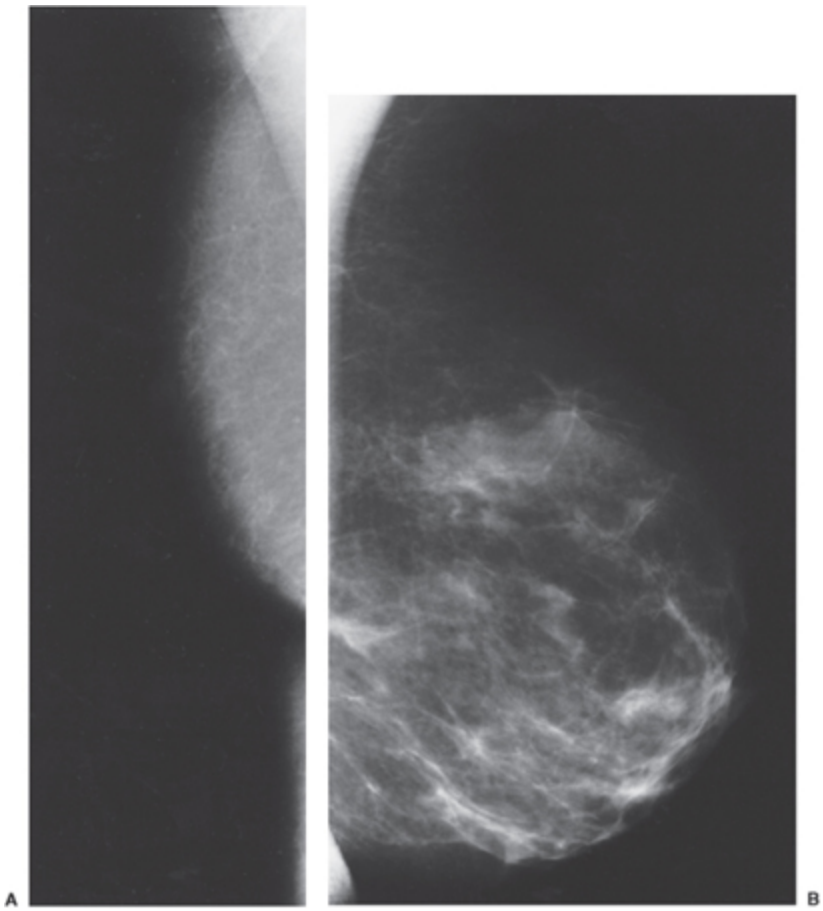

Fig. 23.148 Síndrome de Poland. Observe a diferença acentuada no tamanho e no desenvolvimento da mama esquerda anormal (A) em relação à mama direita normal (B) nesta paciente com ausência congênita dos músculos e tecidos moles da parede torácica.

Achados Mamográficos

No caso descrito por Samuels *et al*. (205), uma mama era consideravelmente menor que a outra, e o músculo peitoral maior não era visível no lado afetado. Eles realizaram uma TC que confirmou a ausência do músculo peitoral maior no lado afetado. Nos casos que examinamos, a mama estava praticamente ausente (Fig. 23.148), e o peitoral maior não era visível.

Achados no Ultra-som

Não há indicação para realizar ultra-som de rotina em mulheres com a síndrome de Poland, mas Sferlazza e Cohen (208) relataram que a ausência do músculo peitoral maior pode ser demonstrada pelo ultra-som.

REFERÊNCIAS

1. Harms SE, Flamig DP, Hesley KL, et al. Fat-suppressed three-dimensional MR imaging of the breast. Radiographics 1993; 13: 247-267.
2. Mueller-Schimple M, Ohmenhauser K, Stoll P, et al. Menstrual cycle and age: influence on parenchymal contrast medium enhancement on MR imaging of the breast. Radiology 1997;203: 145-149.
3. Kuhl CK, Bieling HB, Gieseke J, et al. Healthy premenopausal breast parenchyma in dynamic contrast-enhanced MR imaging of the breast: normal contrast medium enhancement and cyclical-phase dependency. Radiology 1997;203:137-144.
4. Prechtel K. Mastopathic und Altersabhangige Brystdrusen Ver-andernagen. Fortschr Med 1971;89:1312-1315.
5. Love SM, Gelman RS, Silen W. Fibrocystic disease of the breast—a nondisease? N Engl J Med 1982;307:1010.
6. Dupont WD, Page DL. Risk factors for breast câncer in women with proliferative breast disease. N Engl J Med 1985;312:146.
7. Cancer Committee of the College of American Pathologists. Consensus Meeting—"Is 'fibrocystic disease' of the breast precancerous?" October3-5, 1985. Arch Pathol Lab Med 1986;110: 171-173.
8. Marshall LM, Hunter DJ, Connolly JL, et al. Risk of breast câncer associated with atypical hyperplasia of lobular and ductal types. Cancer Epidemiol Biomarkers Prevention 1997;6:297-301.
9. Kriger N, Hiatt RA. Risk of breast câncer after benign breast diseases: variation by histologic type, degree of atypia, age at biopsy, and length of follow-up. Am J Epidemiol 1992;135:619-631.
10. Connolly J, Schnitt S, London S, et al. Both atypical lobular hyperplasia and atypical ductal hyperplasia predict for bilateral breast câncer risk. Lab Invest 1992;66:13A.
11. Stomper PC, Cholewinski SP, Penetrante RB, et al. Atypical hyperplasia: frequency and mammographie and pathologic relationships in excisional biopsies guided with mammography and clinical examination. Radiology 1993;189:667-671.
12. Wellings SR, Jensen HM. On the origin and progression of ductal carcinoma in the human breast. J Natl Cancer Institute 1973; 50:111.
13. Gallagher HS, Martin JE. Early phases in the development of breast câncer. CA Cancer J Clin 1969;24:1170.
14. Ali-Fehmi R, Carolin K, Wallis T, et al. Clinicopathologic analysis of breast lesions associated with multiple papillomas. Hum Pathol 2003;34:234-239.

Duffy SW, Tabar L, Vitak B, et al. The relative contributions of screen-detected in situ and
15. invasive breast carcinomas in reducing mortality from the disease. Eur J Cancer 2003;39: 1755-1760.
16. Sanders ME, Schuyler PA, Dupont WD, et al. The natural history of low-grade ductal carcinoma in situ of the breast in women treated by biopsy only revealed over 30 years of long-term follow-up. Cancer 2005;103:2481-2484.
17. Fechner RE, Mills SE. Breast pathology: Benign proliferations, atypias and in situ carcinomas. Chicago: American Society of Clinical Pathologists Press, 1990:45-49.
18. Peerizin KH, Lattes R. Papillary adenoma of the nipple. A clinicopathologic study. Cancer 1972;29:996-1009.
19. Healy CE, Dijkstra B, Walsh M, et al. Nipple adenoma: a differential diagnosis for Paget's disease. Breast J 2003;9:325-326.
20. Lau S, Kuchenmeister I, Stachs A, et al. Pathologic nipple discharge: surgery is imperative in postmenopausal women. Ann Surg Oncol 2005;12:546-551.
21. Cardenosa G, Eklund GW. Benign papillary neoplasms of the breast: mammographie findings. Radiology 1991;181:751-755.
22. Rosen PP, Oberman HA. Tumors of the mammary gland. In: Atlas of tumor pathology. Washington, DC: Armed Forces Institute of Pathology, 1992.
23. Page DL, Anderson TJ. Diagnostic histopathology of the breast. New York: Churchill Livingstone, 1987.
24. AgoffSN, LawtonTJ.Papillary lesions ofthebreastwith and without atypical ductal hyperplasia: can we accurately predict benign behavior from core needle biopsy? Am J Clin Pathol 2004; 122: 440-443.
25. Daniel BL, Gardner RW, Birdwell RL, et al. Magnetic resonance imaging of intraductal papilloma of the breast. Magn Reson Imaging 2003;21:887-892.
26. Sloane JP. Biopsy pathology of the breast. New York: Wiley, 1985.
27. Helvie MA, Hessler C, Frank T, et al. Atypical hyperplasia of the breast: mammographie appearance and histologic correlation. Radiology 1991;179:759-764.
28. Ohuchi N, Abe R, Takahashi T, et al. Origin and extension of intraductal papillomas of the breast: a three-dimensional reconstruction study. Breast Cancer Res Treat 1984;4:117.
29. Hughes LE, Mansel RE, Webster DJT. Abnormalities of normal development and involution: a new perspective on pathogenesis and nomenclature of benign breast disorders. Lancet 1987;2: 1316-1319.
30. Meyer JE, Frenna TH, Polger M, et al. Enlarging occult fibroadenomas. Radiology 1992;183:639-641.
31. Haagenson CD. Diseases of the breast. Philadelphia: Saunders, 1971.
32. Pick PW, Iossifides IA. Occurrence of breast carcinoma within a fibroadenoma: a review. Arch Pathol Lab Med 1984;105:590.
33. Baker KS, Monsees BS, Diaz NM, et al. Carcinoma within fibroadenomas : mammographie features. Radiology 1990; 176: 371-374.
34. Dupont WD, Page DL, Pari FF, et al. Long-term risk of breast câncer in women and fibroadenoma. N Engl J Med 1994;331: 10-15.

35. Foster ME, Garrahan N, Williams S. Fibroadenoma of the breast: a clinical and pathological study. J R Coll Surg Edinb 1988;33: 16-19.
36. Meyer JE, Frenna TH, Polger M, et al. Enlarging occult fibroadenomas. Radiology 1992;183:639-641.
37. Fornage BD, Lorigan JG, Andry E. Fibroadenoma of the breast: sonographic appearance. Radiology 1989;172:671-675,
38. Swann CA, Kopans DB, McCarthy KA, et al. The halo sign and malignant breast lesions. AJR Am J Roentgenol 1987; 149: 1145-1147.
39. Pick PW, Iossifides IA. Occurrence of breast carcinoma within a fibroadenoma: a review. Arch Pathol Lab Med 1984; 108:590.
40. Jackson VP, Rothschild PA, Kreipke DL, et al. The spectrum of sonographic findings of fibroadenoma of the breast. Invest Radiol 1986;21:34.
41. Stavros AT, Thickman D, Rapp CL, et al. Solid breast nodules: use of sonography to distinguish between benign and malignant lesions. Radiology 1995;196:123-134.
42. Nunes LW, Schnall MD, Siegelman ES, et al. Diagnostic performance characteristics of architectural features revealed by high spatial-resolution MR imaging of the breast. AJR Am J Roentgenol 1997;169:409-415.
43. Chalas E, Valea F. The gynecologist and surgical procedures for breast disease. Clin Obstet Gynecol 1994;37:948-953.
44. Smith DN, Kaelin CM, Korbin CD, et al. Impalpable breast cysts: utility of cytologic examination of fluid obtained with radiologically guided aspiration. Radiology 1997;204:149-151.
45. Leung JW, Sickles EA. Multiple bilateral masses detected on screening mammography: assessment of need for recall imaging. AJR Am J Roentgenol 2000;175:23-29.
46. Dupont WD, Page DL. Risk factors for breast câncer in women with proliferative breast disease. N Engl J Med 1985;312: 146-151.
47. Brenner RJ, Bein ME, Sarti DA, et al. Spontaneous regression of interval benign cysts of the breast. Radiology 1994; 193: 365-368.
48. Pennes D, Homer MJ. Disappearing breast masses caused by compression during mammography. Radiology 1987; 165: 327-328.
49. Sickles EA, Abele JS. Milk of calcium within tiny breast cysts. Radiology 1981;141:655.
50. Venta LA, Kim JP, Pelloski CE, et al. Management of complex breast cysts. AJR Am J Roentgenol 1999;173:1331-1336.
51. Jensen RA, Page DL, Dupont WD, et al. Invasive breast câncer risk in women with sclerosing adenosis. Cancer 1989;64: 1977-1983.
52. Kopans DB, Nguyen PL, Koerner FC, et al. Mixed form, diffusely scattered calcifications in breast câncer with apocrine features. Radiology 1990;177:807-811.
53. Bassett LW, Gold RH, Mirra JA. Nonneoplastic breast calcifications in lipid cysts: development after excision and primary irradiation. AJR Am J Roentgenol 1982;138:335.
54. Sickles EA, Herzog KA. Mammography of the postsurgical breast. AJR Am J Roentgenol 1981;136:585.

55. Sickles EA, Herzog KA. Mammography of the postsurgical breast. AJR Am J Roentgenol 1981;136:585-588.
56. Slanetz PJ, Giardino AA, McCarthy KA, et al. Having undergone benign breast biopsy rarely complicates or alters interpretation of screening mammography. AJR Am J Roentgenol 1998; 170: 1539-1541.
57. Bassett LW, Gold RH, Cove HC. Mammographie spectrum of traumatic fat necrosis: the fallibility of "pathognomonic" signs of carcinoma. AJR Am J Roentgenol 1978; 130:119.
58. Morgan CL, Trought WS, Peete W. Xeromammographic and ultrasonic diagnosis of a traumatic oil cyst. AJR Am J Roentgenol 1978;130:1189.
59. Gomez A, Mata JM, Donoso L, etal. Galactocele: three distinctive radiographic appearances. Radiology 1986;158:43.
60. Sawhney S, Petkovska L, Ramadan S, et al. Sonographic appearances of galactoceles. J Clin Ultrasound 2002;30:18-22.
61. Hessler C, Schnyder P, Ozzello L. Hamartoma of the breast: diagnostic observations of 16 cases. Radiology 1978;126:95.
62. Taupman RE, Shargo S, Boatman KK, et al. Malignant cystosar-coma with lipomatous component: a case report. Breast Dis Breast 1982;7:31-33.
63. Georgian-Smith D, Kricun B, McKee G, et al. The mammary hamartoma: appreciation of additional imaging characteristics. J Ultrasound Med 2004;23:1267-1273.
64. Bassett LW, Cove HC. Myoblastoma of the breast. AJR Am J Roentgenol 1979,132:122.
65. Hermann G, Schwartz IS. Focal fibrous disease of the breast: mammographie detection of an unappreciated condition. AJR Am J Roentgenol 1983,T40:1245.
66. Revelon G, Sherman ME, Gatewood OM, et al. Focal fibrosis of the breast: imaging characteristics and histopathologic correlation. Radiology 2000;216:255-259.
67. Rosen EL, Soo MS, Bentley RC. Focal fibrosis: a common breast lesion diagnosed at imaging-guided core biopsy. AJR Am J Roentgenol 1999;173:1657-1662.
68. Soler NG, Khardori R. Fibrous disease of the breast, thyroiditis, and cheiroarthropathy in type I diabetes mellitus. Lancet 1984; 1:193-195.
69. UtadaY, WatanabeT, KajiwaraT, et al. A case of diabetic mastopathy with multiple lesions mimicking breast câncer. Breast Cancer 2003,10:371-373.
70. Logan WW, Hoffman NY. Diabetic fibrous breast disease. Radiology 1989;172:667-670.
71. Wong KT, Tse GM, Yang WT. Ultrasound and MR imaging of diabetic mastopathy. Clin Radiol 2002;57:730-735.
72. Tuncbilek N, Karakas HM, Okten O. Diabetic fibrous mastopathy: dynamic contrast-enhanced magnetic resonance imaging findings. Breast J 2004;10:359-362.
73. Vuitch MF, Rosen PP, Erlandson RA. Pserudoangiomatous hyperplasia of the mammary stroma. Hum Pathol 1986,17: 185-191.
74. Ibrahim RE, Sciotto CG, Weidner N. Psuedoangiomatous hyperplasia of the mammary stroma. Some observations regarding its clinicopathologic spectrum. Cancer 1989;63:1154-1160.
75. Gow KW, Mayfield JK, Lloyd D, et al. Pseudoangiomatous stromal hyperplasia of the breast in two adolescent females. Am Surg 2004;70:605-608.

76. Polger MR, Denison CM, Lester S, et al. Pseudoangiomatous stromal hyperplasia. Mammographie and sonographic appearances. AJR Am J Roentgenol 1996;166:349-352.
77. Kalisher L, Long JA, Peyster RG. Extra-abdominal desmoid of the axillary tail mimicking breast carcinoma. AJR Am J Roentgenol 1976;126:903.
78. Rickert RR, Kalisher L, Hutter RVP. Indurative mastopathy: a benign sclerosing lesion of breast with radial scar which may simulate carcinoma. CA Cancer J Clin 1981;47:561.
79. Mokbel K, Price RK, Mostafa A, et al. Radial scar and carcinoma of the breast: microscopic findings in 32 cases. Breast 1999;8: 339-342.
80. Jacobs TW, Byrne C, Colditz G, et al. Radial scars in benign breast biopsy specimens and the risk of breast câncer. N Engl J Med 1999;340:430-436.
81. Welllings SR, Alpers CE. Subgross pathologic features and incidence of radial scars in the breast. Hum Pathol 1984;15: 475-479.
82. Nielson M, Jensen J, Andersen JA. An autopsy study of radial scar in the female breast. Histopathology 1985;9:287-295.
83. Farshid G, Rush G. Assessment of 142 stellate lesions with imaging features suggestive of radial scar discovered during population-based screening for breast câncer. Am J Surg Pathol 2004; 28:1626-1631.
84. Cohen Ml, Matthies HJ, Mintzer RA, et al. Indurative mastopa-thy: a cause of false-positive mammograms. Radiology 1985; 155:69.
85. Orel SG, Evers K, Yeh IT, et al. Radial scar with microcalcifications: radiologie-pathologie correlation. Radiology 1992;183: 470-482.
86. Ciatto S, Morrone D, Catarazi S, et al. Radial scars of the breast: review of 38 consecutive mammographie diagnoses. Radiology 1993;187:757-760.
87. Cohen MA, Sferlazza SJ. Role of sonography in evaluation of radial scars of the breast. AJR Am J Roentgenol 2000; 174: 1075-1078.
88. Canade A, Costantini M, Magistrelii A, et al. Radial scar: from conventional imaging to the new techniques. Case reports. Rays 2002;27:319-323.
89. Cawson JN, Malara F, Kavanagh A, et al. Fourteen-gauge needle core biopsy of mammographically evident radial scars: is excision necessary? Cancer 2003;97:345-351.
90. Mondor H. Tronculotie Sous-cutanee Subaigue de la Paroi Throacique Anterolaterale. Mem Acad Chir 1939;65: 1271-1278.
91. Mayor M, Buron I, de Mora JC, et al. Mondor's disease. J Dermatol 2000;39:922-925.
92. JaberiM, WilleySC, Brem RF. Stereotactic vacuum-assisted breast biopsy: an unusual cause of Mondor's disease. AJR Am J Roentgenol 2002;179:185-186.
93. Harris AT. Mondor's disease of the breast can also occur after a sonography-guided core biopsy. AJR Am J Roentgenol 2003;180: 284-285.
94. Conant EF, Wilkes AN, Mendelson EB, et al. Superficial thrombophlebitis of the breast (Mondor's disease): mammographie findings. AJR Am J Roentgenol 1993,160:1201-1203.
95. Yanik B, Conkbayir I, Oner O, et al. Imaging findings in Mondor's disease. J Clin Ultrasound 2003;31:103-107.
96. Filho OG, Gordan AN, Mello Rde A, et al. Myoid hamartomas of the breast: report of 3 cases and review of the literature. Int J Surg Pathol 2004;12:151-153.

97. Daroca PJ, Reed RJ, Love GL, et al. Myoid hamartomas of the breast. Am J Surg Pathol 1982;6:785.
98. Erlandson RA, Rosen PP. Infiltrating myoepithelioma of the breast. Am J Surg Pathol 1982;6:785.
99. Graeme-Cook F, O'Brian DS, Daly PA. Unusual breast masses: the sequential development of mammary tuberculosis and Hodgkin's disease in a young woman. Cancer 1988;61: 1457-1459.
100. Jalali U, Rasul S, Khan A, et al. Tuberculous mastitis. J Coll Physicians Surg Pak 2005;15:234-237.
101. Christensen H, Nielsen MB. Ultrasound-guided drainage of breast abscesses: results in 151 patients. Br J Radiol 2005;78: 186-188.
102. Ulitzsch D, Nyman MK, Carlson RA Breast abscess in lactating women: US-guided treatment. Radiology 2004;232:904-909.
103. Leborgne F, Leborgne F. Treatment of breast abscesses with sono-graphically guided aspiration, irrigation, and instillation of antibiotics. AJR Am J Roentgenol 2003;181:1089-1091.
104. Propeck PA, Scanian KA. Blastomycosis of the breast. AJR Am J Roentgenol 1996;166:726.
105. Gorman JD, Champaign JL, Sumida FK, et al. Schistosomiasis involving the breast. Radiology 1992;185:423-424.
106. Stalsberg H, Thomas DB. Age distribution of histologic types of breast câncer. Int J Cancer 1993;54:1-7.
107. Kopans DB, Moore RH, McCarthy KA, et al. The positive predictive value of mammographically initiated breast biopsy: there is no abrupt change at age 50 years. Radiology 1996;200:357-360.
108. Duffy SW, Tabar L, Vitak B, et al. The relative contributions of screen-detected in situ and invasive breast carcinomas in reducing mortality from the disease. Eur J Cancer 2003;39: 1755-1760.
109. Lagios MD, Margolin FR, Westdahl PR, et al. Mammographically detected duct carcinoma in situ: frequency of local recurrence following tylectomy and prognostic effect of nuclear grade on local recurrence. Cancer 1989;63:618-624.
110. Schwartz GF, Finkel GC, Garcia JC, et al. Subclinical ductal carcinoma in situ of the breast: treatment by local excision and surveillance alone. Cancer 1992;70:2468-2474.
111. Holland R, Peters JL, Millis RR, et al. Ductal carcinoma in situ: a proposal for a new classification. Semin Diagn Pathol 1994; 11:167-180.
112. Silverstein MJ, Lagios MD, Craig PH, et al. A prognostic index for ductal carcinoma in situ of the breast. Cancer 1996;77: 2267-2274.
113. Solin LJ, Kurtz J, Fourquet A, et al. Fifteen-year results of breast-conserving surgery and definitive irradiation for the treatment of ductal carcinoma in situ (intraductal carcinoma) of the breast [abstract]. Proc Am Soc Clin Oncol 1995;14:107.
114. Lennington WJ, Jensen RA, Dalton LW, et al. Ductal carcinoma in situ of the breast: heterogeneity of individual lesions. Cancer 1994;73:118-124.
115. Lagios MD, Margolin FR, Westdahl PR, et al. Mammographically detected duct carcinoma in situ: frequency of local recurrence following tylectomy and prognostic effect of nuclear grade

on local recurrence. Cancer 1989;63:618-624.
116. Morrow M. The natural history of ductal carcinoma in situ. Implications for clinical decision making. Cancer 1995;76: 1113-1115.
117. Betsill WL, Rosen PP, Liuberman PM, et al. Intraductal carcinoma: Long-term follow-up after biopsy alone. JAMA 1978;239: 1863-1867.
118. Fisher B, Costantino J, Redmond PHC, et al. Lumpectomy compared with lumpectomy and radiation therapy for the treatment ofintraductal breast câncer. N Engl J Med 1993;328:1581-1586.
119. Page DL, Dupont WD, Rogers LW, et al. Continued local recurrence of carcinoma 15-25 years after a diagnosis of low-grade ductal carcinoma in situ of the breast treated only by biopsy. Cancer 1995;76:1197-1200.
120. Fisher B, Costantino J, Redmond PHC, et al. Lumpectomy compared with lumpectomy and radiation therapy for the treatment ofintraductal breast câncer. N Engl J Med 1993;328:1581-1586.
121. Fisher B, LandS, MamounasE, etal. Prevention of invasive breast câncer in women with ductal carcinoma in situ: an update of the National Surgical Adjuvant Breast and Bowel Project experience. Semin Oncol 2001;28:400-418.
122. Fisher ER, Costantino J, Fisher B, et al. Pathologic findings from the National Surgical Adjuvant Breast Project (NSABP) Protocol B-17. Cancer 1995;75:1310-1319.
123. Page DL, Lagios MD. Pathologic analysis of the National Surgical Adjuvant Breast Project (NSABP) B-17 Trial. Cancer 1995;75: 1219-1222.
124. Moriya T, Silverberg SG. Intraductal carcinoma (ductal carcinoma in situ) of the breast. A comparison of pure noninvasive tumors with those including different proportions of infiltrating carcinoma. Cancer 1994;74:2972-2978.
125. Slanetz PJ, Giardino AA, Oyama T, et al. Mammographie appearance of ductal carcinoma in situ does not reliably predict histologic subtype. Breast J 2001;7:417-421.
126. Stomper PC, Connolly JL, Meyer JE, etal. Clinically occult ductal carcinoma in situ detected with mammography: analysis of 100 cases with radiologie-pathologie correlation. Radiology 1989; 172:235-241.
127. Ikeda DM, Anderson I. Ductal carcinoma in situ: atypical mammographie appearances. Radiology 1989;172:661-666.
128. Kinkel K, Gilles R, Feger C, et al. Focal areas of increased opacity in ductal carcinoma in situ of the comedo type: mammographie-pathologie correlation. Radiology 1994,192:443-446.
129. Evans AJ, Pinder S, Ellis IO, et al. Screening-detected and symptomatic ductal carcinoma in situ: mammographie features with pathologic correlation. Radiology 1994;191:237-240.
130. Kriege M, Brekelmans CT, Boetes C, et al. Magnetic Resonance Imaging Screening Study Group. Efficacy of MRI and mammography for breast-cancer screening in women with a familial or genetic predisposition. N Engl J Med 2004;351:427-437.
131. Holland R, Hendricks JHCL, Microcalcifications associated with ductal carcinoma in situ: mammographie-pathologic correlation. Semin Diagn Pathol 1994,11:181-192.
132. Ahmed A. Calcification in human breast carcinomas: ultrastructure observations. J Pathol 1975;117:247.

133. Tabar L, Chen HH, Duffy SW, et al. A novel method for prediction of long-term outcome of women with Tla, Tib, and 10-14 mm invasive breast cancers: a prospective study. Lancet 2000; 355:429-433.
134. Kopans DB, Swann CA, White G, et al. Asymmetric breast tissue. Radiology 1989,171:639-643.
135. Kopans DB, Meyer JE, Steinbock T. Breast câncer: appearance as delineated by whole breast water-path ultrasound scanning. J Clin Ultrasound 1982;10:303-322.
136. Fornage BD, Lorigan JG, Andry E. Fibroadenoma of the breast: sonographic appearance. Radiology 1989;172:671-675.
137. Feig SA, Shaber GS, Patchefsky AS, et al. Tubular carcinoma of the breast. Radiology 1978;129:311.
138. Tabar L. The impact of breast câncer screening with mammography in women aged 40-49 years. Presented at the Falun Conference, March 21-22, 1996, Falun, Sweden.
139. Leibman AJ, Lewis M, Kruse B. Tubular carcinoma of the breast: mammographie appearance. AJR Am J Roetgenol 1993;160: 263-265.
140. Conant EF, Dillion RL, Palazzo J, et al. Imaging findings in mucin-containing carcinomas of the breast: correlation with pathologic features. AJR Am J Roentgenol 1994;163:821-824.
141. Cardenosa G, Doudna C, Eklund GW. Mucinous (colloid) breast câncer: clinical and mammographie findings in 10 patients. AJR Am J Roentgenol 1994;162:1077-1079.
142. Kawashima M, Tamaki Y, Nonaka T, et al. MR imaging of mucinous carcinoma of the breast. AJR Am J Roentgenol 2002; 179: 179-183.
143. Ridolfi RL, Rosen PP, Port A, et al. Medullary carcinoma of the breast: a clinicopathologic study with 10 year follow-up. Cancer 1977;40:1365-1385.
144. Rapin V, Contesso G. Medullary breast carcinoma of the breast: a révaluation of 95 cases of breast câncer with inflammatory stroma. Cancer 1988;61:2503-2510.
145. Rubens JR, Kopans DB. Medullary carcinoma of the breast: is it overdiagnosed? Arch Surg 1990;125:601-604.
146. Ridolfi RL, Rosen PP, Port A, et al. Medullary carcinoma of the breast: a clinicopathological study with 10-year follow-up. Cancer 1977;40:1365-1385.
147. Warner E, Plewes DB, Shumak RS, et al. Narod comparison of breast magnetic resonance imaging, mammography, and ultrasound for surveillance of women at high risk for hereditary breast câncer. J Clin Oncol 2001;19:3524-3531.
148. Meyer JM, Amin E, Lindfors KK, et al. Medullary carcinoma of the breast: mammographie and sonographic features. Radiology 1989;170:79-82.
149. Rubens JR, Lewandrowski KB, Kopans DB, et al. Medullary carcinoma of the breast. Overdiagnosis of a prognostically favorable neoplasm. Arch Surg 1990;125:601-604.
150. Matsubayashi R, Matsuo Y, Edakuni G, et al. Breast masses with peripheral rim enhancement on dynamic contrast-enhanced MR images: correlation of MR findings with histologic features and expression of growth factors. Radiology 2000;217:841-848.
151. Japaze H, Emina J, Diaz C, et al. "Pure" invasive apocrine carcinoma of the breast: a new clinicopathological entity? Breast 2005;14:3-10.

152. Giles R, Lesnik A, Guinebretiere J, et al. Apocrine carcinoma: clinical and mammographie features. Radiology 1994;190: 495-497.
153. Panades M, Olivotto IA, Speers CH, et al. Evolving treatment strategies for inflammatory breast câncer: a population-based survival analysis. J Clin Oncol 2005;23:1941-1950.
154. Bertucci F, Finetti P, Rougemont J, et al. Gene expression profiling identifies molecular subtypes of inflammatory breast câncer. Cancer Res 2005;65:2170-2178.
155. Dershaw DD, Moore MP, Liberman L, et al. Inflammatory breast carcinoma: Mammographie findings. Radiology 1994;190: 831-834.
156. Belli P, Costantini M, Romani M, et al. Role of magnetic resonance imaging in inflammatory carcinoma of the breast. Rays 2002;27:299-305.
157. Foote FW, Stewart FW. Lobular carcinoma in situ. A rare form of mammary câncer. Am J Pathol 1941;17:491-496.
158. Rosen PP, Kosloff C, Lieberman PH, et al. Lobular carcinoma in situ of the breast. Am J Surg Pathol 1978;2:225-251.
159. Wheeler JE, Enterline HT, Roseman JM, et al. Lobular carcinoma in-situ of the breast: long-term follow-up. Cancer 1974;34: 554-563.
160. Webber BL, Heise H, Niefeld JP, et al. Risk of subsequent contralateral breast carcinoma in a population of patients with in-situ breast carcinoma. Cancer 1981;47:2928-2932.
161. Haagensen CD, Lane N, Lattes R, et al. Lobular neoplasia (so-called lobular carcinoma in situ) of the breast. Cancer 1978;42: 737-769.
162. Page DL, Schuyler PA, Dupont WD, et al. Atypical lobular hyperplasia as a unilateral predictor of breast câncer risk: a retrospective cohort study. Lancet 2003;361:125-129.
163. Shelley Hwang E, Nyante SJ, Yi Chen Y, etal. Clonality of lobular carcinoma in situ and synchronous invasive lobular carcinoma. Cancer 2004;100:2562-2572.
164. Fisher ER, Land SR, Fisher B, et al. Pathologic findings from the National Surgical Adjuvant Breast and Bowel Project: twelve-year observations concerning lobular carcinoma in situ. Cancer 2004; 100:238-244.
165. Georgian-Smith D, Lawton TJ. Calcifications of lobular carcinoma in situ of the breast: radiologic-pathologic correlation. AJR Am J Roentgenol 2001;176:1255-1259.
166. Pope TL, Fechner RE, Wilhelm MC, et al. Lobular carcinoma in situ of the breast: mammographie features. Radiology 1988; 168: 63-66.
167. Beute BJ, Kalisher L, Hutter RVP. Lobular carcinoma in situ of the breast: clinical, pathologic, and mammographie features. AJR Am J Roentgenol 1991;157:257-265.
168. Arpiño G, Allred DC, Mohsin SK, et al. Lobular neoplasia on core-needle biopsy: clinical significance. Cancer 2004,101: 242-250.
169. Foster MC, Helvie MA, Gregory NE, et al. Lobular carcinoma in situ or atypical lobular hyperplasia at core-needle biopsy: is excisional biopsy necessary? Radiology 2004;231:813-819.
170. Foote FW, Stewart FW. A histologic classification of carcinoma of the breast. Surgery 1946;19:74-99.
171. Dixon JM, Anderson TJ, Page DL, et al. Infiltrating lobular carcinoma of the breast: incidence and consequence of bilateral disease. Br J Surg 1983;70:513-516.

172. Silverstein MJ, Lewinsky BS, Waisman JR, et al. Infiltrating lobular carcinoma: is it diiferent from infiltrating duct carcinoma? Cancer 1994;73:1673-1677.
173. Le Gal M, Ollivier L, Asselain B, et al. Mammographie features of 455 invasive lobular carcinomas. Radiology 1992;185:705-708.
174. Santiago RJ, Harris EE, Qin L, et al. Similar long-term results of breast-conservation treatment for Stage I and II invasive lobular carcinoma compared with invasive ductal carcinoma of the breast. Cancer 2005;103:2747-2754.
175. Cristofanilli M, González-Angulo A, Sneige N, et al. Invasive lobular carcinoma classic type: response to primary chemotherapy and survival outcomes. J Clin Oncol 2005;23:41-48.
176. Bumpers HL, Hassett JM, Penetrante RB, et al. Endocrine organ metastases in subjects with lobular carcinoma of the breast. Arch Surg 1993;128:1344-1347.
177. Holland R, Hendriks JHCL, Mravunac M. Mammographically occult breast câncer: a pathologic and radiologic study. Cancer 1983;52:1810-1819.
178. Sickles EA. The subtle and atypical mammographie features of invasive lobular carcinoma. Radiology 1991;178:25-26.
179. Mendelson EB, Harris KM, Doshi N, et al. Infiltrating lobular carcinoma: mammograhic patterns with pathologic correlation. AJR Am J Roentgenol 1989;153:265-271.
180. Krecke KN, Gisvold JJ. Invasive lobular carcinoma of the breast: mammographie findings and extent of disease at diagnosis in 184 patients. AJR Am J Roentgenol 1993;161:957-960.
181. Selinko VL, Middleton LP, Dempsey PJ. Role of sonography in diagnosing and staging invasive lobular carcinoma. J Clin Ultrasound 2004;32:323-332.
182. Munot K, Dali B, Achuthan R, et al. Role of magnetic resonance imaging in the diagnosis and single-stage surgical resection of invasive lobular carcinoma of the breast. Br J Surg 2002;89: 1296-1301.
183. Boetes C, Veltman J, van Die L, et al. The role of MRI in invasive lobular carcinoma. Breast Cancer Res Treat 2004;86:31-37.
184. Hart WR, Bauer RC, Oberman HA. Cystosarcoma phyllodes: a clinicopathologic study of twenty-six hypercellular periductal stromal tumors of the breast. Am J Clin Pathol 1978;70:211.
185. Tan PH, JayabaskarT, Chuah KL, et al. Phyllodes tumors of the breast: the role of pathologic parameters. Am J Clin Pathol 2005; 123:529-540.
186. Liberman L, Bonaccio E, Hamele-Bena D, et al. Benign and malignant phyllodes tumors: mammographie and sonographic findings. Radiology 1996;198:121-124.
187. Cole-Beuglet C, Soriano R, Kurtz A, et al. Ultrasound, x-ray mammography, and histopathology of cystosarcoma phylloides. Radiology 1983;146:481-486.
188. Rosen PP, Oberman HA. Tumors of the mammary gland. In: Atlas of tumor pathology. Washington, DC: Armed Forces Institute of Pathology, 1992.
189. Watt CA, Haggar AM, Krasicky GA. Extraosseous osteogenic sarcoma of the breast: mammographie and pathologic findings. Radiology 1984;150:34.
190. Langham MR, Mills SA, DeMay RM, et al. Malignant fibrous histiocytoma of the breast: a case report and review of the literature. Cancer 1984;54:558.

191. Yao MS, Chan WP, Chen CY, et al. Malignant fibrous histiocytoma of the female breast: a case report. Clin Imaging 2005;29: 134-137.
192. McClenathan JH, de la Roza G. Adenoid cystic breast câncer. Am J Surg 2002;183:646-649.
193. Sheen-Chen SM, Eng HL, Chen WJ, et al. Adenoid cystic carcinoma of the breast: truly uncommon or easily overlooked? Anticancer Res 2005;25:455-458.
194. Tsuboi N, Ogawa Y, Inomata T, et al. Appearance of adenoid cystic carcinoma of the breast in a 67-year-old female. Radiât Med 1998;16:225-228.
195. Kovi J, Duong HD, Leffall LD Jr. High-grade mucoepidermoid carcinoma of the breast. Arch Pathol Lab Med 1918;105: 612-614.
196. Meyer JE, Kopans DB. Xeromammographic appearance of lymphoma of the breast. Radiology 1980;135:623-626.
197. Liberman L, Giess CS, Dershaw DD, et al. Non-Hodgkin's lymphoma of the breast: imaging characteristics and correlation with histopathologic findings. Radiology 1994;192:157-160.
198. Toombs BD, Kalisher L. Metastatic disease to the breast: clinical, pathologic, and radiologic features. AJR Am J Roentgenol 1977; 129:673.
199. Derchi LE, Rizzato G, Guiseppetti GM, et al. Metastatic tumors in the breast: sonographic findings. J Ultrasound Med 1985;4: 69.
200. Cole-Beuglet C, Kirk ME, Selouan R, et al. Bone within the breast. Radiology 1976; 119:643.
201. Gow KW, Mayfield JK, Lloyd D, et al. Pseudoangiomatous stromal hyperplasia of the breast in two adolescent females. Am Surg 2004;70:605-608.
202. Agarwal P, Sparnon AL. Benign breast lesions in adolescent girls: an overview with a case report. T Pediatr Surg Int 2005;21: 381-382.
203. Rivera-Hueto F, Hevia-Vazquez A, Utrilla-Alcolea JC, et al. Long-term prognosis of teenagers with breast câncer. Int J Surg Pathol 2002;10:273-279.
204. Poland A. Deficiency of the pectoral muscles. Guys Hosp Rep 1841;6:191-193.
205. Samuels TH, Haider MA, Kirkbride P. Poland's syndrome: a mammographie presentation. AJR Am J Roentgenol 1996; 166: 347-348.
206. Ravitch MM. Poland's syndrome: a study of an eponym. Plast Reconstr Surg 1977;59:508-512.
207. Khandelwal A, O'Hea BJ, Garguilo G. Breast câncer in a patient with Poland's syndrome. Am Surg 2004;70:491-495.
208. Sferlazza SJ, Cohen MA. Poland's syndrome: a sonographic sign [letter], AJR Am J Roentgenol 1996;167:1597.

OceanofPDF.com

Procedimentos Intervencionistas na Mama: Instalação de Agulha Guiada por Exame de Imagem para Biopsia e Localização Pré-operatória de Lesões Clinicamente Ocultas

24

BIOPSIA DE MAMA: PERSPECTIVA HISTÓRICA

O principal objetivo da mamografia é a detecção de câncer de mama clinicamente oculto em estágio incipiente de crescimento na esperança de interromper a história natural do câncer antes que metástases sejam enviadas a outros órgãos, desse modo prevenindo ou adiando a morte pelo câncer. Além de reduzir a mortalidade, a detecção antecipada permite formas menos agressivas de tratamento (1) e opções de tratamento do câncer com preservação da mama. Os estudos controlados randomizados sobre triagem do câncer de mama demonstraram que a triagem mamográfica é capaz de reduzir mortes por câncer. A mamografia foi capaz de encontrar cânceres precoces, e isto reduziu o número de mortes.

Contudo, a mamografia é um exame de triagem. Raramente é um exame de diagnóstico no sentido real da palavra. Freqüentemente é impossível usar mamografia para diferenciar lesões benignas de malignas, e muitas das lesões que geram preocupação em mamografias depois são comprovadas como

benignas. Nos primeiros anos de triagem, a taxa de falso-positivos era muito preocupante. Cirurgiões eram incapazes de palpar lesões detectadas por mamografia, e grandes quantidades de tecido mamário tinham de ser removidas para estabelecer um diagnóstico. A localização da lesão era estimada com base nas mamografias, e os cirurgiões removiam quantidades excessivas de tecido para garantir que ela fosse incluída na excisão. Com freqüência maior do que o contrário, a lesão encontrada na mamografia era comprovada como uma alteração benigna. A taxa alta de falso-positivos era fortemente criticada. O sucesso da triagem guardou relação direta com o desenvolvimento de técnicas para orientar biopsias cirúrgicas com maior precisão de modo que passou a ser necessário remover apenas pequenas quantidades de tecido para definir o diagnóstico. Criaram-se técnicas de localização com agulha em que o radiologista introduz uma agulha na mama o mais próximo possível da lesão para que o cirurgião tenha uma idéia de onde deve operar (2).

Como seria esperado, as agulhas não eram localizadas com tanta precisão quanto seria desejável, pois elas eram introduzidas “a mão livre”. Os cirurgiões insistiam em operar em sentido diretamente posterior, em direção à mesa operatória, quando a paciente estava no centro cirúrgico; em conseqüência, radiologistas eram obrigados a posicionar as agulhas pela frente da mama, o que tornava a localização com agulha extremamente imprecisa (3,4). Ademais, uma agulha reta simples era facilmente deslocada da lesão ou saía da mama completamente. Em 1979, Hall e Frank desenvolveram um fio-guia que era posicionado na mama com um gancho na extremidade de modo que tinha menor chance de sair (5). A haste do fio permanecia dentro da agulha e os 5 mm distais eram angulados para trás, formando um gancho, que permanecia fora da agulha (Fig. 24.1). A agulha e o gancho eram introduzidos no tecido mamário através de uma pequena incisão cutânea. Quando a agulha era removida, a ponta do gancho mantinha o fio no lugar próximo à lesão impalpável.



Fig. 24.1 Guia de biopsia de Frank. Um fio foi dobrado formando um gancho e a parte longa do fio introduzida através de uma agulha, com o gancho projetando-se para fora da extremidade. Realizava-se uma incisão cutânea e o sistema agulha/guia era introduzido na mama em direção à lesão impalpável. A agulha não podia ser reposicionada, porque o gancho se fixava nos tecidos tão logo a agulha fosse retraída.

Um dos problemas importantes com o fio-guia de biopsia de Frank era que o gancho permanecia fora da agulha, e assim não havia possibilidade de reposicionar o fio após sua introdução na mama. Isto prejudicava a acurácia com que o guia podia ser posicionado. Resolvemos o problema da localização precisa com agulha quando desenvolvemos o sistema de guia com gancho de mola (6). A razão pela qual o guia de Frank mantinha o gancho fora da agulha era que, se um fio fosse dobrado para formar um gancho e então introduzido através de uma agulha, ele não retomava o formato de gancho quando transpunha a outra extremidade. Observei que, ao dobrar para trás o fio e depois dobrá-lo mais ainda, uma pequena mola se formava na dobra, e assim, quando o gancho era comprimido contra o fio e introduzido através da agulha, o gancho saltava para sua posição aberta e se fixava no tecido (Fig. 24.2). Isto permitia que a agulha fosse posicionada e reposicionada até que se determinasse a localização ideal, e então o fio-guia com gancho poderia ser liberado, a agulha removida e o fio "agarraria" no tecido, permitindo a biopsia da lesão. O fio fixava-se ao tecido e o cirurgião poderia segui-lo até o tecido a ser removido. Subseqüentemente, acrescentamos um segmento espessado logo proximal ao gancho e posicionamos o fio de modo que a lesão estivesse no segmento espesso. Isto oferecia ao cirurgião um marcador para identificar onde a lesão estava ao longo do fio em relação ao gancho.

Concluímos também que tentar colocar agulhas a partir da frente da mama era impreciso e, com a parede torácica servindo de escora, potencialmente perigoso. Em conseqüência, desenvolvemos técnicas que permitissem um posicionamento seguro e preciso do fio através ou ao lado da lesão a ser biopsiada (7–10).

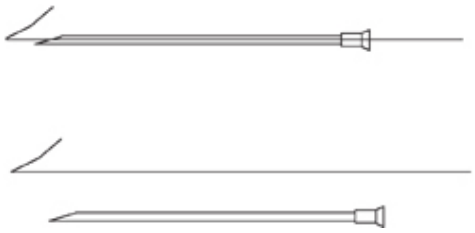

Fig. 24.2 Guia com gancho de mola (de Kopans). Dobrando-se mais o fio com a força de tração e maleabilidade corretas, produz-se um gancho provido de mola na ponta. O gancho segue através da luz de uma agulha e “salta” para sua posição aberta quando a agulha é retraída. Isto possibilita posicionamento (e reposicionamento) preciso da agulha antes de instalar o gancho e, por conseguinte, localização bastante correta com agulha.

Como não se pode determinar o momento em que a disseminação metastática ocorre, não existe garantia de que uma determinada paciente seja curável de câncer de mama, ainda que seu câncer seja descoberto e tratado cedo; contudo, geralmente é desejável interromper o crescimento de um câncer de mama em estágio de desenvolvimento o mais precoce possível. É óbvio que existem cânceres não letais, uma vez que a maioria das mulheres que são diagnosticadas com câncer de mama não morre devido ao câncer, mas, até que existam meios precisos de determinar quais cânceres são letais e quais não são, em geral a melhor conduta é perseguir agressivamente sinais sutis de lesão maligna. O estabelecimento de um limiar alto para intervenção, no qual o radiologista recomenda intervenção apenas quando houver sinais clássicos de câncer, permitirá que cânceres incipientes passem despercebidos na triagem e provavelmente reduzirá o benefício (11,12). De modo semelhante, se uma lesão precoce for detectada na triagem mas o exame de diagnóstico for falsamente negativo, permitindo que o câncer continue a crescer, o benefício da triagem e da detecção antecipada se perderá. Análise tecidual direta é a melhor forma de determinar se uma lesão é benigna ou maligna. Fornecendo-se localização segura e precisa, radiologistas podem indicar agressivamente uma intervenção cirúrgica em lesões impalpáveis detectadas por mamografia. Essas biopsias podem ser realizadas com anestesia local, e, se executadas corretamente, apenas pequena quantidade de tecido mamário é necessária ser excisada para definir um diagnóstico preciso com bons resultados estéticos (13). Localização com agulha segura e precisa seguida por biopsia cirúrgica segura e precisa tornam a triagem do câncer de mama exeqüível e razoável.

Embora a localização com agulha e biopsia cirúrgica para definir o diagnóstico tenham sido praticamente substituídas por biopsia de fragmento com agulha (BFA), a localização com agulha segura e precisa ainda é necessária para orientar a biopsia de lesões que tiveram um resultado de biopsia discordante dos achados radiológicos, a biopsia de lesões que não são acessíveis a biopsia de fragmento guiada por exame de imagem e a excisão cirúrgica de cânceres de mama conhecidos.

BIOPSIA COM AGULHA GUIADA POR EXAME DE IMAGEM

Embora localização precisa e excisão cirúrgica permaneçam seguras e a forma mais correta de permitir análise histológica, criaram-se técnicas menos invasivas, menos traumáticas e menos dispendiosas de coletar amostras de lesões. Desenvolveram-se numerosas condutas para biopsia com agulha percutânea guiada por exame de imagem. Pesquisadores começaram no extremo oposto do espectro de biopsias utilizando aspiração com agulha fina a fim de obter células para análise citológica. A análise citológica tem suas desvantagens, e por isso foram criadas agulhas de biopsia maiores, que permitem a remoção de fragmentos para análise histológica. Dispositivos de biopsia impelidos por mola obtinham lascas de tecido, mas, em razão de preocupações com erros de amostragem, criaram-se agulhas de biopsia de fragmento a vácuo que podem remover múltiplos fragmentos e volumes totais maiores de tecido. Por meio de técnicas de cauterização por radiofreqüência, foram desenvolvidos outros dispositivos que podem remover um grande volume de tecido em uma única amostra. Atualmente existem numerosos dispositivos para a realização de biopsia percutânea de lesões mamárias.

O posicionamento preciso de agulhas e dispositivos de biopsia é crucial para o diagnóstico correto e para garantir a eficácia das terapias de ablação *in vivo*. Este capítulo descreve as diversas técnicas de posicionamento de agulhas para todos esses procedimentos.

SUPERPOSIÇÃO ENTRE LESÕES BENIGNAS E MALIGNAS

Embora freqüentemente descrita como um exame de diagnóstico, a mamografia é basicamente um exame de triagem e na verdade raramente é “diagnóstica”. A despeito de sua capacidade de detectar câncer de mama clinicamente oculto em estágio incipiente, em geral não é capaz de diferenciar achados benignos de malignos porque as características morfológicas das lesões benignas e malignas podem ser idênticas. Lesões que são redondas ou ovóides e exibem margens nitidamente definidas devem ser benignas do ponto de vista estatístico (14), mas alguns cânceres possuem formatos e margens similares. A transição abrupta na densidade tecidual nessas margens, vista por mamografia, pode gerar um efeito de Mach que induz o observador a ver um halo transparente, fino e escuro ao redor da lesão. No passado, acreditava-se que o halo indicasse um processo benigno, mas até mesmo essa característica, uma margem bem definida, que indica transição abrupta entre tecidos, nem sempre garante que o processo é benigno (15).

No outro extremo do espectro, até mesmo a lesão clássica com margem espiculada, que quase sempre advém de câncer, às vezes é uma alteração benigna como uma cicatriz radial, uma área de alteração pós-cirúrgica, adiponecrose (16,17) ou uma lesão benigna incomum como tumor desmóide extra-abdominal. Além disso, as calcificações associadas a câncer com freqüência são morfologicamente indistinguíveis daquelas produzidas por processos benignos (18). Como muitas lesões benignas detectadas por mamografia são indistinguíveis de câncer em qualquer avaliação não-invasiva, um diagnóstico citológico ou histológico geralmente é empreendido para lesões que não possam ser classificadas como benignas ou provavelmente benignas por meios não-invasivos.

TAXAS DE BIOPSIAS: VALOR PREDITIVO POSITIVO E A CONTROVÉRSIA DA ASSISTÊNCIA MÉDICA

O valor preditivo positivo (VPP) é um termo estatístico definido como os resultados verdadeiro-positivos divididos pela soma dos verdadeiro-positivos e falso-positivos. No contexto da triagem do câncer de mama, pode-se aplicá-lo de diversas maneiras. O Sistema de Laudos e Dados Radiológicos da Mama do American College of Radiology (BIRADS) define três VPP distintos.

O VPP1 baseia-se em um exame de triagem anormal e relaciona a taxa de reconvocação de uma mamografia de triagem com a detecção de câncer. É definido como o número de exames de triagem verdadeiro-positivos dividido pelo número de exames considerados positivos (a soma do número de exames de triagem verdadeiro-positivos com o número de exames de triagem falso-positivos). Para o VPP1, exame de triagem verdadeiro-positivo é aquele em que a paciente é reconvocada para reavaliação e subseqüentemente é detectada com câncer de mama, enquanto um exame falso-positivo é aquele em que se demonstrou que a razão da reconvocação não era câncer.

O VPP2 baseia-se na recomendação de biopsia e é definido como o número de exames verdadeiro-positivos para os quais uma biopsia foi recomendada dividido pela soma dos exames verdadeiro-positivos que tiveram uma biopsia recomendada mais os exames falso-positivos para os quais a biopsia foi recomendada.

O VPP3 baseia-se nas biopsias realizadas e é definido como o número de biopsias verdadeiro-positivas realizadas a partir de uma recomendação pelo exame de imagem dividido pela soma do número de biopsias verdadeiro-positivas realizadas por uma recomendação radiológica mais o número de biopsias falsas recomendadas pelo exame de imagem a partir de um achado falso-positivo.

O VPP determina basicamente quantos exames anormais são necessários para detectar os cânceres que foram detectados. Esse dado pode ser analisado de vários pontos de vista. O custo da assistência médica é um fator importante na prestação de serviços. O objetivo da maioria dos gestores de saúde é conter os custos. O objetivo da triagem do câncer de mama é salvar vidas mediante detecção do maior número possível de cânceres em estágio precoce. Esses dois objetivos muitas vezes entram em conflito. Não apenas a triagem tem um custo econômico como também desencadeia biopsias de mama, que constituem uma parte significativa do dispêndio total (19). Biopsias também encerram “custos” menos quantificáveis, como a ansiedade da paciente que teme estar com câncer de mama e o trauma físico de uma biopsia necessária para esclarecer se uma anormalidade é benigna ou maligna. Assim, um VPP baixo poderia ser aceitável para alguém cujo objetivo é encontrar o maior número possível de cânceres,

enquanto um VPP alto poderia ser exigido por alguém que deseje conter os “custos”.

A diferença entre a perspectiva do gestor de saúde e o objetivo médico ficou evidente em um seminário organizado pelo National Cancer Institute na década de 1990 para rever os dados acerca da leitura dupla dos exames. Os gestores de saúde estavam mais interessados no uso da leitura dupla como um mecanismo para reduzir a taxa de reconvocação de mulheres para avaliação adicional (VPP1) e o número de biopsias de mama (VPP2 e VPP3). Os médicos dedicados à assistência de mulheres com câncer de mama consideravam a leitura dupla como uma forma de aumentar a detecção de cânceres pequenos.

Em virtude dos custos implicados, o número de biopsias realizadas em decorrência de mamografia tornou-se uma questão relevante. Muitos gestores e radiologistas se interessaram pela acurácia da mamografia. Têm-se usado VPP para tentar comparar o sucesso de vários métodos de triagem. Como a biopsia é um dos procedimentos que mais geram ansiedade e um dos resultados mais dispendiosos da triagem (19), e como muitas biopsias desencadeadas pela triagem revelam histologia benigna (falso-positivas), o VPP de biopsias é uma taxa de interesse especial (VPP3).

Em razão da ampla superposição no aspecto morfológico de lesões benignas e malignas, é impossível evitar biopsias benignas se o objetivo for detectar cânceres de mama precocemente. A capacidade de separar lesões benignas de malignas com base em sua morfologia é limitada, e historicamente o VPP3 de uma biopsia suscitada pelo achado de uma anormalidade suspeita impalpável na mamografia variou de 15 a 35% (20–22) ou mais. Contudo, não se pode considerar o VPP de maneira isolada (23). Apenas definir o diagnóstico de câncer de mama é relativamente insignificante. A maioria dos cânceres se evidenciará no decorrer do tempo mesmo sem triagem. O diagnóstico deve ser avaliado juntamente com outros fatores. Um dos principais elementos que influenciam o VPP é a probabilidade prévia de câncer na população (o número *real* de cânceres na população que está sendo avaliada). Como a probabilidade prévia de câncer aumenta com a idade da população de mulheres examinadas, o VPP é influenciado pela idade. Em uma revisão de 36.000 exames de triagem, constatamos que aproximadamente a mesma percentagem de mulheres, de

qualquer idade, tinham uma biopsia recomendada, mas o VPP das biopsias desencadeadas por mamografia aumentou constantemente com a idade das mulheres. O VPP foi 10 a 15% para mulheres de 40 anos de idade, mas subiu para quase 50% aos 79 anos. Tais resultados refletem o aumento gradual na prevalência de câncer na população que ocorre com a idade crescente. Se houver mais cânceres para serem detectados, a mamografia os detectará. Assim, os fatores de risco da população em avaliação exercem uma influência expressiva no VPP, e, como a idade é um fator de risco importante, a idade da população que está sendo examinada tem grande influência sobre o VPP. Espera-se que um programa de triagem que atenda principalmente mulheres de mais idade tenha um VPP mais alto que outro programa para mulheres jovens.

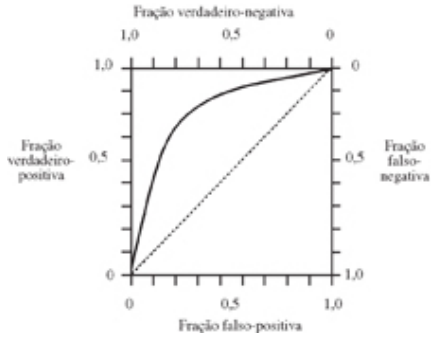

Fig. 24.3 COR hipotética. A menos que o observador tenha informações singulares, todos os intérpretes treinados operam na mesma curva. A única maneira de reduzir intervenções que encontram lesões benignas (falso-positivas) é permitir que alguns cânceres escapem da triagem (falso-negativas).

Levantou-se a preocupação de que a triagem mamográfica gera um número excessivo de biopsias com resultados benignos. Essas foram chamadas de *biopsias desnecessárias*, que é um termo infeliz. Biopsias com resultados benignos na verdade são boa notícia para as pacientes desde que as biopsias que são positivas revelem muitos cânceres em estágio precoce. Não existem métodos consensuais para determinar qual deveria ser um VPP aceitável. Todos os radiologistas bem treinados operam em uma curva de características operatórias do receptor (COR) similar. Isto significa que, salvo se um radiologista tiver informações singulares que lhe permitam diferenciar com maior acurácia lesões benignas de malignas, o único meio de elevar o VPP (1, 2 ou 3) (isto é, reduzir as biopsias com resultados benignos) é aumentar o limiar para recomendar

intervenção. Devido à inter-relação entre os resultados verdadeiro-positivos e falso-positivos demonstrada pela curva COR (Fig. 24.3), a única maneira de reduzir a taxa de falso-positivos é aumentar a taxa de falso-negativos e permitir que cânceres escapem da triagem (12,24). Se o limiar para intervenção for alto e o radiologista recomendar biopsia somente quando houver fortes indícios de câncer, a taxa de positividade de cânceres será alta (o VPP será alto) mas alguns cânceres passarão despercebidos. Isso foi demonstrado claramente em um estudo de Elmore *et al*. que pretendia sugerir que radiologistas teriam uma ampla variação na capacidade de interpretar mamografias (25). O que os autores deixaram de salientar é que seu estudo apresentava um viés no desenho: eles incluíram uma percentagem muito mais alta de cânceres do que a esperada na população geral e também incluíram muitas lesões limítrofes para as quais não há consenso quanto a seu tratamento. Porém os radiologistas não foram informados do fato de que a distribuição estava altamente enviesada. Eles interpretaram os exames como o fariam no trabalho diário. No trabalho corriqueiro, a maioria das lesões "limítrofes" é benigna, e, como não há consenso sobre o seu manejo, alguns dos radiologistas deixaram passar as lesões "limítrofes". Os resultados do estudo foram uma clara demonstração disso e mostraram uma distribuição básica da curva COR que apenas refletia os limiares usados pelos vários radiologistas para lidar com lesões limítrofes. Os radiologistas que adotaram um limiar baixo detectaram a maioria dos cânceres mas tiveram uma taxa de falso-positivos muito alta, enquanto aqueles que adotaram limiar mais alto tiveram menor taxa de falso-positivos mas deixaram de detectar cânceres. Ao se instituir um limiar alto de intervenção, cânceres pequenos não são detectados pela triagem e a redução da mortalidade provavelmente é comprometida. A aplicação de um limiar alto para biopsia é uma das razões prováveis pelas quais alguns estudos de triagem, como o programa de Nijmegen na Holanda (para mulheres abaixo de 50 anos), não obtiveram êxito na redução da mortalidade por câncer de mama.

SENSIBILIDADE

Comparar os VPP isoladamente não é suficiente. Medidas cruciais para avaliar o sucesso de um programa de triagem são o seu registro de detecção de cânceres

pequenos em estágio precoce e um baixo percentual de cânceres não detectados. Embora em última análise o que interessa sejam o tamanho e o estágio dos cânceres detectados, o sucesso da simples detecção de cânceres é uma medida das realizações de um programa de triagem. A detecção de cânceres é resumida pela “sensibilidade” do programa de triagem. A sensibilidade é definida como o número de cânceres encontrados por triagem dividido pelo número de cânceres finalmente diagnosticados na população examinada. Equivale ao percentual do total de cânceres que são diagnosticados por triagem em uma população durante um período definido (em geral, 1 ano). Se 100 mulheres forem detectadas com câncer de mama ao longo de um ano e a triagem tiver encontrado 85 deles, a sensibilidade da triagem é 85/100 5 85%.

Cânceres que passam despercebidos por triagem mas se evidenciam no intervalo entre as triagens (detectados pela paciente ou pelo seu médico) são denominados *cânceres de intervalo*. Um programa de triagem bem-sucedido deve ter alta sensibilidade (. 80%) e baixa taxa de cânceres de intervalo (, 20%). A sensibilidade *per se* não necessariamente determina o sucesso de um programa de triagem. A detecção de cânceres precoces pode ser influenciada por limiares de intervenção. Por exemplo, um câncer pode ser visível em mamografias durante vários anos antes de tornar-se palpável. Pode haver várias oportunidades para que um radiologista faça o diagnóstico antes da lesão tornar-se clinicamente evidente. Se o câncer gerar metástases durante esse período, o radiologista com o baixo limiar para intervenção poderá diagnosticá-lo antes que ocorra disseminação metastática, enquanto o radiologista com um limiar mais alto perderá a oportunidade e o diagnosticará apenas depois da disseminação metastática ter ocorrido, porém o câncer ainda pode ser clinicamente oculto e detectado por triagem. Os dois podem ter a mesma “sensibilidade”, mas apenas o primeiro radiologista obteve o benefício. Em conseqüência, o tamanho e o estágio dos cânceres detectados são críticos na avaliação do sucesso de um programa de triagem.

A sensibilidade muitas vezes é expressa como o número de cânceres detectados em cada 1.000 mulheres examinadas pela primeira vez (prevalência) e o número detectado em cada ano subseqüente (incidência). Um programa bem-sucedido que atenda uma população média de mulheres de 40 a 80 anos

detectará entre 6 e 10 cânceres por 1.000 mulheres examinadas na triagem de prevalência e, depois, 2 a 3 cânceres por 1.000 em cada triagem de incidência subseqüente. Conforme mencionado, esses números variam de acordo com a taxa real de cânceres na população estudada. Uma população de alto risco ou mais velha (sob risco naturalmente mais alto) terá maiores números de cânceres na triagem de prevalência e em cada triagem de incidência, enquanto um grupo de baixo risco terá números menores. Ter uma noção da quantidade de cânceres que devem ser esperados ajuda a avaliar os resultados. Por exemplo, um programa de triagem que detecta apenas um câncer por 1.000 mulheres examinadas entre um grupo de alto risco decerto não é bem-sucedido.

TEMPO DE ANTECIPAÇÃO PARA DETECÇÃO

Um meio de definir o sucesso de um programa de triagem é comparar os cânceres encontrados na primeira triagem (de prevalência) com os cânceres encontrados em cada triagem subseqüente (de incidência). Esses números fornecem uma estimativa de o quanto antes um programa está detectando cânceres. Cânceres estão crescendo na população durante todo o tempo, mas podem levar anos para se tornar clinicamente evidentes. A triagem permite que muitos deles sejam detectados mais cedo, enquanto outros permanecerão abaixo do limiar de detecção até que cresçam o suficiente para ser detectados. A triagem de prevalência evidencia os cânceres que estavam crescendo na população e poderiam ter sido detectados antes se triagem fosse realizada, mas ainda não alcançaram um tamanho palpável, enquanto a triagem de incidência ocorre depois que esses cânceres prevalentes foram removidos da população.

A incidência mede os cânceres que alcançaram o novo limiar de detecção. A diferença entre as taxas de prevalência e incidência, pressupondo que as mesmas mulheres retornam todo ano para triagem, é uma medida aproximada do tempo de antecipação ganho pela triagem (quanto tempo antes a triagem detecta câncer). Por exemplo, se oito cânceres por 1.000 mulheres forem encontrados na triagem de prevalência (dois desses são palpáveis e teriam sido encontrados naquele ano sem a triagem) e dois cânceres por 1.000 forem encontrados a cada ano nas triagens de incidência, podemos presumir que foram necessários 3 anos para que dois cânceres por ano gerassem os seis cânceres adicionais encontrados

na triagem de prevalência (dois novos cânceres por ano acima do limiar de triagem para detecção mais os dois que teriam sido detectados porque se tornaram palpáveis). Isto sugere que a triagem detectou dois dos cânceres cerca de 3 anos antes de eles se tornarem palpáveis, dois cânceres 2 anos antes de serem palpáveis e dois cânceres 1 ano antes de serem palpáveis. Se a taxa de detecção anual permanecer em dois por ano, isto sugere que o programa de triagem detecta cânceres 3 anos antes. O “tempo de antecipação” médio para esse programa é 2 anos ([3 1 2 1 1]/3 5 2 anos), com um máximo de 3 anos. Em outras palavras, a triagem está detectando cânceres cerca de 2 a 3 anos antes do que seriam encontrados sem triagem.

Como os cânceres detectados na primeira triagem (de prevalência) são a soma de cânceres que teriam sido encontrados a cada ano por *N* anos antes, pode-se calcular aproximadamente o tempo de antecipação máximo subtraindo-se o número de cânceres detectados em uma triagem de incidência (que também é igual ao número anual de cânceres que seriam detectados na ausência de triagem) do número de cânceres detectados na triagem de prevalência e, então, dividindo-se o resultado pelo número médio de cânceres detectados nas triagens de incidência. Pode-se resumir essa medida aproximada do tempo de antecipação máximo como: tempo de antecipação máximo 5 (cânceres prevalentes 2 cânceres incidentes)/cânceres incidentes. Esta fórmula é uma medida aproximada porque é apenas uma estimativa e não inclui os cânceres de intervalo. Porém fornece uma indicação do sucesso dos programas de triagem.

Nossos dados de 8 a 10 cânceres detectados por 1.000 na primeira triagem e 2 ou 3 em triagens de incidência subseqüentes significam que nossa triagem detecta cânceres de mama, em média, 1,7 a 4,0 anos antes ([8 2 3]/3 a [10 2 2]/2) do que acontecia antes que as mulheres começassem a submeter-se a triagem. Para que seja bem-sucedido, um programa de triagem deve, no mínimo, detectar cânceres mais cedo do que se a triagem não fosse realizada.

Contudo, a taxa de detecção de cânceres pode ser relativa. Se, na ausência de triagem, dois cânceres por ano forem encontrados (palpáveis) em uma população e se for instituído um programa de triagem que detecta oito cânceres por 1.000 na triagem de prevalência (dois palpáveis e seis impalpáveis) e depois dois cânceres por ano em cada ano subseqüente, isto sugere que na triagem de

prevalência eles encontraram dois cânceres 3 anos antes, dois cânceres 2 anos antes e dois cânceres 1 ano antes. Se eles encontrarem dois cânceres por ano nos anos de incidência, isto sugere que o programa tem um tempo de antecipação médio (sobre a ausência de triagem) de 3 anos ([(2 3 3) 1 (2 3 3) 1 (2 3 3)]/6 5 3). Contudo, se o programa esperasse vários anos (3) para repetir a triagem e encontrasse oito cânceres na próxima vez, ele continuaria a encontrar dois cânceres com um tempo de antecipação de 3 anos mas teria perdido um ano de tempo de antecipação em dois dos cânceres e 2 anos de tempo de antecipação em dois cânceres. Seu tempo de antecipação médio cairia de 3 para 2 anos ([(2 3 3) 1 (2 3 2) 1 (2 3 1)]/6 5 2). Como quanto maior for o tempo em que um câncer permanecer não detectado mais tempo terá para gerar metástases, o segundo programa seria menos bem-sucedido que o primeiro. Um programa de triagem europeu que realizava exames a cada 3 anos orgulhava-se de detectar seis cânceres por 1.000 mulheres de cada vez. O que eles não perceberam é que isso significava que eles perderam a oportunidade de detectar vários dos cânceres mais cedo ao adotar um intervalo mais longo entre triagens, e isto provavelmente reduziu o benefício da triagem. Além de utilizar um tempo mais longo entre triagens, um programa com um limiar de intervenção menos agressivo também será menos bem-sucedido na detecção de cânceres precoces do que outro programa com um limiar de intervenção mais baixo.

Além da sensibilidade da triagem, o tempo de antecipação pode ser afetado pela taxa de detecção de fundo (pré-triagem). Se as mulheres em uma população geralmente se apresentam com doença em estágio muito avançado, até mesmo um programa de triagem precário aumentará a taxa de detecção. Na época do estudo do Health Insurance Plan of New York (HIP), não se dava muita atenção a detecção precoce. Muitas mulheres adiavam o tratamento do câncer de mama, e quando diagnosticadas muitas lesões estavam em estágio avançado. Isto provavelmente explica boa parte do sucesso do estudo HIP, no qual as mulheres controles se apresentaram com alta percentagem de cânceres avançados. Qualquer forma de triagem que reduzisse o estágio por ocasião do diagnóstico traria benefício. Isto facilitou a demonstração de um benefício da triagem no HIP. Os programas de triagem mais recentes tiveram maior dificuldade em demonstrar um benefício porque as mulheres controles estavam sob monitoração

rotineira mais cuidadosa (por elas mesmas e por seus médicos). Muitas delas chegaram a realizar mamografia por conta própria fora dos estudos (contaminação), o que dificultou a demonstração de que as mulheres examinadas na triagem tiveram seus cânceres encontrados em menor tamanho e em estágio mais precoce.

INTERVENÇÃO PRECOCE

O tamanho, o estágio e o grau histológico de um câncer são os principais fatores preditivos de prognóstico. A sobrevida é maior quando cânceres são detectados em pequeno tamanho e quando não há evidências de disseminação para os linfonodos axilares ou outros órgãos (26). Até mesmo dentro de cada estágio, o tamanho é um indicador adicional de prognóstico. Rosen mostrou aumento da sobrevida para cânceres em estágio I pequenos em comparação com aqueles em estágio I maiores. Cânceres invasivos de tamanho igual ou inferior a 1 cm têm estatisticamente melhor prognóstico do que cânceres em estágio I com tamanho de 1,1 a 1,9 cm (27). Embora Tabar tenha recomendado que o objetivo para o tamanho mediano de cânceres invasivos detectados em um programa de triagem deva ser 1,5 cm, seus dados também sugerem que a detecção de cânceres com diâmetro igual ou inferior a 1 cm é o objetivo mais importante (28). Ele observou que mulheres cujos cânceres foram detectados com 1 cm ou menos tiveram sobrevida excelente em mais de 95% dos casos. Ademais, ele descreveu que, embora o grau histológico fosse um fator prognóstico para mulheres com cânceres maiores que 1 cm, todas aquelas com câncer menor que 1 cm se saíram bem, independentemente do grau.

Embora não seja o determinante completo de prognóstico, o tamanho é um fator importante. Michaelson mostrou que os dados sugerem uma relação direta entre o número de células em um câncer e a probabilidade de uma célula tornar-se metastática (29). Os dados de observação sugerem que a probabilidade de disseminação metastática é razoavelmente baixa para uma massa tumoral menor que 1 cm, mas aumenta com relativa rapidez à medida que o número de células no tumor aumenta acima do tamanho de 1 cm. Para que a triagem seja benéfica, uma grande percentagem de cânceres deve ser encontrada em estágio mais precoce do que na assistência habitual sem triagem. Pode-se reduzir a

mortalidade se o maior número possível de cânceres invasivos for detectado enquanto são menores que 1 cm. O único valor real da mamografia é a detecção de cânceres de menor tamanho e estágio mais precoce.

Em resumo, não se podem comparar os VPP de maneira isolada. Deve-se incluir uma avaliação da população submetida a triagem; quantos cânceres são esperados naquela população (probabilidade prévia); a sensibilidade da triagem (percentagem dos cânceres que são detectados mais cedo); o número de cânceres detectados por 1.000 mulheres examinadas na primeira triagem (de prevalência) e nas triagens seguintes (de incidência); e o tamanho, o estágio e o grau histológico dos cânceres detectados.

CÂNCERES DE INTERVALO E METAS DE DETECÇÃO

Idealmente, embora seja difícil determinar os números fora de um estudo de triagem financiado, a verdadeira taxa de cânceres de intervalo (cânceres encontrados entre triagens que supostamente foram falso-negativos no momento da triagem) também é uma medida importante do valor do esforço de triagem. Em nosso programa de triagem, a mamografia detecta 90 a 95% dos cânceres presentes em um dado ano (esse percentual é uma estimativa, porque não se pode determinar com precisão a taxa real de falso-negativos). Em programas como o da University of California at San Francisco, que possui acesso aos cadastros de cânceres regionais, a sensibilidade é de aproximadamente 85%. Esse número inclui cânceres que aparecem dentro de 1 ano após uma mamografia negativa. Mediante acesso ao cadastro regional de tumores no Arizona, Linvers encontrou a mesma sensibilidade de aproximadamente 85 a 88% (30).

Dentre nossas pacientes examinadas, 30% dos cânceres detectados por mamografia são carcinoma ductal *in situ* (CDIS) (o carcinoma lobular *in situ* [CLIS] não é incluído em nossas estatísticas de câncer), e mais de 50% dos cânceres invasivos são iguais ou inferiores a 1 cm, e menos de 20% das mulheres têm linfonodos axilares positivos. Detectamos cerca de 8 a 10 cânceres por 1.000 mulheres examinadas pela primeira vez (todas as idades combinadas) e 2 ou 3 cânceres por 1.000 mulheres em triagens subseqüentes (todas as idades combinadas). Obviamente, é difícil comparar um programa de triagem como o

nosso que recebe apenas mulheres encaminhadas por médicos com outros programas de triagem baseados em populações. Provavelmente existem vieses que são introduzidos pela seleção de nossas pacientes. Não obstante, acreditamos que essas metas podem ser alcançadas. Porém exigem investigação ativa de lesões enquanto elas ainda são pequenas e muitas vezes não exibem as características de câncer. Os benefícios da triagem podem ser comprometidos se limiares para avaliação adicional forem determinados por questões políticas e econômicas, e não pelo objetivo de encontrar o maior número possível de cânceres.

Determinação da Faixa Apropriada para o VPP de Lesões Biopsiadas

Um VPP ideal seria 100%, com todos os cânceres que estão sendo detectados em estágio curável. Em outras palavras, todas as biopsias revelariam câncer (nenhuma biopsia seria realizada para lesões benignas), todos os cânceres seriam detectados e todos aqueles detectados seriam curáveis. É óbvio que, atualmente, isto é impossível. Não existe um método absoluto para determinar um VPP apropriado. Uma faixa de referência é encontrada no VPP histórico acerca das anormalidades detectadas clinicamente. Uma revisão dos dados publicados (geralmente as melhores experiências) acerca do VPP de um exame clínico da mama (ECM) suspeito que desencadeia biopsia é reveladora (31–33). Para uma população geral de mulheres, o VPP de biopsias suscitadas pelo ECM variou desde apenas 5% até cerca de 25%.

Em nosso serviço, o VPP de uma biopsia desencadeada por ECM de mulheres assintomáticas é mais de 50% inferior ao de lesões detectadas por mamografia. Em um grupo de mulheres que foram originalmente consideradas assintomáticas, cerca de 100 se submeteram a biopsia ao longo de um ano em razão de anormalidades clinicamente suspeitas (mamografias negativas), e apenas 7% das biopsias revelaram câncer (VPP 5 7%). Entre as mesmas mulheres, cerca de 400 biopsias foram realizadas devido a achados da mamografia, e aproximadamente 80 casos revelaram câncer (VPP 5 20%). Não apenas o VPP é semelhante (se não mais alto) para lesões detectadas por mamografia como também, quando um câncer é detectado apenas por

mamografia, há probabilidade mais alta de que seja de menor tamanho e estágio mais precoce (34) com melhor prognóstico (35) do que uma lesão detectada por ECM. Assim, se o objetivo for reduzir o número de biopsias realizadas que mostram resultados benignos (as chamadas biopsias desnecessárias), a triagem por meio de ECM deveria ser o primeiro exame a ser eliminado, mas não estou defendendo essa eliminação.

Foram sugeridas alternativas à biopsia de mama. Muitas biopsias benignas podem ser evitadas por meio de monitoração de lesões classificadas como provavelmente benignas através de acompanhamento após curto intervalo (mamografias após um determinado intervalo que é menor que o tempo padrão entre triagens) (36). Embora talvez um dia a sociedade decida com base nos custos quem deve ser submetido a uma biopsia, o ideal seria apresentar a cada mulher a probabilidade de que uma dada lesão seja câncer e permitir que ela decida o grau de certeza que deseja ter acerca da importância da lesão. Para uma paciente, a probabilidade de 5% pode ser baixa o suficiente para ela sentir-se confortável em acompanhar a anormalidade, enquanto outra mulher consideraria a probabilidade de 1% alta demais e preferiria o diagnóstico tecidual concreto de uma biopsia.

O advento de biopsias com agulha guiadas por exame de imagem reduziu o trauma necessário para definir o diagnóstico bem como o custo (37−39). Idealmente, reduções adicionais na necessidade de realizar biopsias serão possíveis mediante técnicas de imagem mais precisas e métodos de biopsia ainda menos traumáticos. Entretanto, como a biopsia guiada por exame de imagem é extremamente precisa, um exame não-invasivo capaz de eliminar a necessidade de diferenciação tecidual entre lesões benignas e malignas terá de ter acurácia de quase 100% na diferenciação de lesões; do contrário, ele não eliminará a necessidade de obter tecido.

BIOPSIA COM AGULHA VERSUS CIRÚRGICA

Embora a BFA orientada por exame de imagem se tenha tornado a técnica diagnóstica padrão para lesões palpáveis e aquelas detectadas radiologicamente, eu ainda tenho algumas preocupações. Biopsias com agulha atualmente nos permitem definir se uma lesão palpável é benigna, e por isso muitas massas

palpáveis deixaram de ser excisadas. Porém já assistimos ao surgimento de dúvidas sobre essas lesões em avaliações subseqüentes, e a permanência dessas massas palpáveis na mama poderá trazer outros problemas para a paciente ao longo dos anos. Por exemplo, uma mulher que tem uma massa palpável diagnosticada como fibroadenoma por BFA aos 28 anos de idade pode mudar-se para outra cidade e ser examinada por outro médico, que expõe novas preocupações sobre o nódulo (É o mesmo nódulo? Houve alguma alteração?), suscitando exames adicionais. Ainda não foi esclarecido se deixar massas palpáveis na mama é uma boa idéia.

Embora estudos tenham mostrado que biopsias com agulha têm acurácia muito boa, existe sempre o problema de erro de amostragem. Como a maioria das biopsias com agulha não remove toda a lesão, um diagnóstico benigno pode advir da exclusão do câncer pela técnica de coleta da amostra. Não existem dados a longo prazo (quando todas as pacientes são acompanhadas por no mínimo 2 anos) disponíveis em uma série ampla para determinar uma taxa exata de falso-negativos de biopsias de fragmento (separando os diferentes métodos utilizados em biopsia). Margolin *et al*. não obtiveram, em um serviço comunitário, biopsias falso-negativas (identificadas) (40), enquanto Pfari *et al*. relataram 3,3% de falso-negativos (41) em um grande centro oncológico (mas eles acreditaram que a taxa diminuiu com a experiência do cirurgião).

Embora a maioria das lesões que detectamos por exames de imagem seja diagnosticada por meio de técnicas de biopsia com agulha, ainda acreditamos que para algumas lesões uma biopsia excisional ou incisional cirúrgica aberta é preferível a biopsia com agulha. Biopsia cirúrgica aberta sempre foi o padrão ouro para o diagnóstico da mama. A mama é um dos órgãos mais seguros para sofrer biopsia cirúrgica. A morbidade associada a uma biopsia cirúrgica de mama realizada corretamente é mínima. Com raras exceções, esses procedimentos são ambulatoriais e requerem apenas anestesia local com excelentes resultados estéticos.

Havia preocupação no passado de que uma biopsia aberta geraria cicatriz na mama de modo que mamografias futuras seriam prejudicadas. Isto é mito. Após uma biopsia com resultados benignos, a mama não desenvolve cicatrizes permanentes que compliquem a interpretação de futuras mamografias. O fato é

que, se a cirurgia for realizada com técnica apropriada e a biopsia revelar um processo benigno, a cicatrização da mama deixa poucas ou nenhuma evidência de cirurgia prévia na mamografia. É raríssimo que alterações pós-cirúrgicas persistentes gerem confusão em mamografias subseqüentes se a lesão removida tiver sido benigna. Sickles observou que 2 anos após biopsia de mama com resultados benignos, menos de 5% das mulheres mostravam alguma distorção tecidual residual significativa (42). Em revisão retrospectiva de mais de 31.000 mulheres, Slanetz *et al*. (43) relataram que não houve aumento da taxa de reconvocação na triagem mamográfica entre mulheres submetidas a biopsia com resultados benignos em comparação com mulheres que jamais foram biopsiadas. Em estudo prospectivo, apenas 14% de 173 mulheres que tiveram uma biopsia aberta com resultados benignos mostraram qualquer evidência da biopsia prévia na mamografia (depois que a cicatrização fora concluída), e nenhuma dessas mulheres foi reconvocada em razão de confusão com as alterações visíveis.

A BIOPSIA COM AGULHA GUIADA POR EXAME DE IMAGEM SUBSTITUIU A BIOPSIA CIRÚRGICA NO DIAGNÓSTICO DE LESÕES MAMÁRIAS

Na década de 1990, houve uma polêmica em torno da acurácia de biopsias com agulha em relação à localização com agulha e biopsia cirúrgica executadas corretamente (44). Os estudos iniciais sobre biopsia com agulha guiada por exame de imagem foram comparados com a localização por agulha realizada precariamente que utilizava a técnica de mão livre pela parte anterior da mama. Um estudo comparou biopsias com agulha estereotáxicas com a localização por agulha estereotáxica. Essas formas imprecisas de colocar guias para a cirurgia fizeram as biopsias de fragmento parecer comparáveis em seus resultados. Uma grande série realizada sob a orientação do National Cancer Institute infelizmente não exigiu excisão de todas as lesões e permitiu localizações quando o guia localizador estava a uma distância de até 1 cm da lesão. Isto é muito inferior à acurácia facilmente alcançável se as localizações forem realizadas de maneira correta. Se uma localização com agulha for executada com a técnica apropriada, o guia jamais deve estar além de 5 mm da lesão-alvo e na maioria das vezes atravessa a lesão-alvo ou fica contígua a ela (45). Os dados mostram que a

localização precisa com agulha e biopsia cirúrgica ainda têm uma taxa de erro menor que biopsias com agulha. Com o emprego de nosso método para orientar a instalação do guia e da participação de um cirurgião habilidoso, a taxa de erro da localização com agulha e biopsia cirúrgica é de apenas 0,5%, e, mediante obtenção de radiografia da amostra, sabe-se imediatamente se a lesão não foi excisada, de modo que se pode repetir a biopsia de maneira diligente. Curiosamente, durante os debates sobre biopsia, um dos principais defensores de biopsia de fragmento impelida por mola sugeriu que seus dados mostravam que a técnica era praticamente perfeita, porém, quando ele ajudou a desenvolver o dispositivo de biopsia assistido a vácuo, sua acurácia foi ainda melhor!

A despeito da ausência de evidências científicas rigorosas, a "comunidade" decidiu claramente que técnicas de biopsias com agulha guiadas por exame de imagem são o método de escolha para determinar a etiologia de lesões mamárias. As técnicas melhoraram, as diferenças entre localização com agulha seguida de biopsia cirúrgica e BFA guiada por exame de imagem tornaram-se pequenas e as vantagens da biopsia com agulha são convincentes. Com o advento de biopsias de fragmento assistidas a vácuo, reduziu-se o erro de amostragem em biopsias estereotáxicas. Com aperfeiçoamentos na técnica de ultra-sonografia, as agulhas de biopsia em geral são vistas claramente e a coleta de amostra de uma lesão sob observação ultra-sonográfica pode ser monitorada em tempo real, tornando essas biopsias mais precisas. Desde então, foram publicados numerosos estudos sobre a capacidade de definir um diagnóstico preciso por meio de biopsia com agulha (46–48) (Quadro 24.1).

A aplicação de biopsia por agulha guiada por exame de imagem para diferenciar lesões benignas de malignas é atraente. Biopsias com agulha são menos invasivas do que cirurgia, trazem menos complicações e deixam uma cicatriz bem menor que biopsias cirúrgicas. Se a biopsia for benigna e os resultados concordarem com as expectativas da avaliação por imagem, a paciente evitará um procedimento cirúrgico que é não apenas física e psicologicamente traumático como também dispendioso para o sistema de saúde. Caso se demonstre que a lesão é maligna, a paciente pode discutir suas opções com seu médico e decidir acerca da conduta que lhe pareça mais apropriada. Agora que biopsia de linfonodo sentinela substituiu dissecção axilar,

uma mulher diagnosticada com câncer de mama por biopsia por agulha pode ir diretamente para o centro cirúrgico e ter a lesão excisada e os linfonodos biopsiados ao mesmo tempo. Liberman *et al*. observaram que pelo menos um procedimento no centro cirúrgico é eliminado em mais de 70% das pacientes graças às informações obtidas pela biopsia com agulha guiada por estereotaxia (49,50).

Um dos argumentos em favor da biopsia com agulha é que o conhecimento de que uma lesão é maligna pela BFA pode induzir o cirurgião a realizar uma excisão cirúrgica mais ampla, e isso pode reduzir a necessidade de uma segunda cirurgia para lidar com margens positivas. Contudo, os dados a esse respeito são conflitantes. White *et al*. relataram que mulheres cujos cânceres foram diagnosticados por BFA tiveram menor probabilidade de precisar de reexcisão do que aquelas diagnosticadas por localização com agulha e biopsia cirúrgica (51), enquanto Chagpar *et al*. não observaram diferença na necessidade de reexcisão de um câncer de mama de acordo com o método de biopsia em um estudo multiinstitucional (52). Morrow *et al*. (53) também descreveram que a necessidade de reexcisão não foi afetada quando o diagnóstico foi definido por BFA. Isso faz algum sentido porque, mesmo sabendo que uma lesão é maligna, o cirurgião não é capaz de determinar a extensão real de uma lesão no centro cirúrgico e deve aguardar revisão patológica do tecido excisado.

MÉTODOS PARA BIOPSIA COM AGULHA DE LESÕES MAMÁRIAS

Punção por Aspiração com Agulha Fina

Durante muitos anos, punção por aspiração com agulha fina (PAAF) foi o principal método para biopsias com agulha de lesões mamárias. PAAF consiste em introduzir agulhas finas (calibre 23 a 25) em lesões suspeitas num esforço de aspirar células que possam ser usadas para determinar a importância da lesão em questão. A PAAF é bem-sucedida porque células de câncer de mama tendem a ser menos coesas e desprender-se mais facilmente que tecidos normais. Com freqüência, é possível remover essas células agitando-se uma agulha muito fina no interior da lesão. Então, podem-se espalhá-las sobre uma lâmina ou deixá-las

secar em repouso ou fixá-las com solução específica para interpretação imediata e diagnóstico.

QUADRO 24.1

RESUMO DOS TRABALHOS INICIAIS SOBRE BIOPSIA DE FRAGMENTO

Autor	Ano	Modalidade	Pacientes (N.º)	Fragmento e Biopsia	Cânceres	Fragmento Falso-negativo (N.º)	Fragmento Falso-negativo (%)	Sem Acompanhamento a Longo Prazo	Sem Acompanhamento a Longo Prazo(%)
Parker	1990	Estereotaxia	103	101	15	1	7	—	—
Parker	1991	Estereotaxia	102	102	23	1	4	—	—
Dronkers	1992	Ultra-som e estereotaxia	70	53	45	4	9	17	24
Parker	1993	Ultra-som	181	49	34	0	—	132	73
Elvecrog	1993	Estereotaxia	100	100	36	1	3	—	—
Caines	1994	Estereotaxia acessória	254	121	75	5	7	—	—
Gisvold	1994	Estereotaxia	166	104	47	5	11	—	—
Burbank	1994	Ultra-som e estereotaxia	105	7	13	—	—	81	77
Doyle	1994	Ultra-som e estereotaxia	225	—	39	—	—	124	55
Parker	1995	Ultra-som e estereotaxia	6.152	1.363	984	15	2	4.789	77

Uma das vantagens desse tipo de análise citológica é que citopatologistas tendem a ser muito conservadores, e é raríssimo que um citopatologista experiente faça um diagnóstico falso-positivo. Contudo, em decorrência desse conservadorismo e do erro de amostragem inerente à técnica (a agulha não acerta a lesão real ou a parte maligna de uma lesão), as taxas de resultados falso-negativos ou citologia inadequada podem chegar a 30%.

Os médicos europeus utilizaram, durante muitos anos, PAAF guiada por estereotaxia para determinar se uma lesão mamária é benigna ou maligna. Essa técnica parece ter alta acurácia em mãos bem treinadas. Em 1989, Azavedo *et al*. relataram os resultados da PAAF sob orientação estereotáxica de 2.594 lesões impalpáveis (54). Encontrou-se citologia benigna em 2.005 lesões (77,3%). Após 14 meses de acompanhamento, apenas uma (0,04%) das lesões

consideradas benignas pela PAAF foi comprovada como falso-negativa quando câncer foi diagnosticado.

Embora diversos estudos tenham comparado PAAF com biopsia de mama excisional, nenhum deles foi apropriadamente destinado a avaliar a técnica cientificamente (55–58). Como nem todas as pacientes tiveram suas lesões excisadas e muitas se perderam do acompanhamento, a maioria das séries não conseguiu definir a taxa de falso-negativos para PAAF guiada por exame de imagem.

A PAAF é vantajosa porque praticamente não é traumática e sua execução é relativamente simples. É raro que até mesmo um hematoma seja produzido com uma agulha fina (embora de fato ocorra). As células podem ser coradas imediatamente, e o citopatologista pode fornecer interpretação imediata. Não existe nenhum relato de extensão de células cancerosas e semeadura em outra parte da mama em conseqüência de PAAF.

Contudo, também há desvantagens importantes relacionadas com PAAF. A técnica é extremamente dependente do indivíduo que a realiza bem como daquele que interpreta as lâminas. Isto inclui o grau de aspiração, se algum, que é aplicado durante a punção, o vigor com que a agulha é oscilada dentro do tecido-alvo e a proficiência na distribuição do aspirado em uma lâmina para tentar produzir uma camada única de células que serão analisadas. Muitos observadores concluíram que, salvo se citotecnólogos ou citopatologistas treinados realizem a punção, preparem as lâminas e avaliem os resultados enquanto a paciente ainda está disponível para punções adicionais, há uma alta percentagem (20 a 30%) de aspirados insatisfatórios.

Em geral, o citopatologista é capaz de apenas distinguir lesões benignas de malignas; é raro que ele forneça algum detalhe adicional. Alguns citopatologistas acreditam que conseguem fazer distinção entre câncer invasivo e *in situ*, mas a acurácia dessa distinção é incerta e a capacidade de realizá-la é incomum.

A análise de preparações citológicas depende sobremodo da habilidade e da experiência do profissional que interpreta as lâminas. Nos Estados Unidos, existem relativamente poucos citopatologistas que estão treinados na interpretação citológica de lesões mamárias. Embora existam serviços que se

baseiam em PAAF, a maioria adotou a BFA porque ela depende menos do operador, é mais fácil de interpretar pelo patologista médio e fornece informações histológicas.

Consideramos a PAAF mais valiosa quando há uma lesão palpável grande e o médico que encaminhou a paciente necessita saber apenas se a lesão é maligna. Nesse caso, o citopatologista pode fornecer uma análise imediata. Na maioria das lesões, contudo, acreditamos que a BFA seja mais proveitosa.

BIOPSIA DE FRAGMENTO COM AGULHA

"Biopsia de fragmento com agulha" é um termo que se expandiu à medida que surgiram novas tecnologias. A premissa básica de uma BFA é que ela envolve a remoção de fragmentos intactos de tecido que possam ser analisados como amostras histológicas em vez de citológicas. Essas amostras são obtidas por meio de agulhas com calibre 18 a 11 e até maiores. O objetivo é remover essas amostras histológicas usando-se apenas anestesia local mediante pequenas incisões cutâneas que não precisam de sutura. A principal vantagem da BFA é que o patologista não precisa ter treinamento especial adicional para ler as amostras. O tecido é preparado como qualquer amostra de biopsia e é corado e interpretado de maneira semelhante a qualquer biopsia de mama cirúrgica. Isto facilita a interpretação, e é possível definir diagnósticos benignos específicos. Se parte da lesão que é biopsiada for câncer invasivo, o patologista fornece essa informação; a interpretação não se limita a determinar a presença de células malignas.

A segunda maior vantagem da BFA é que o procedimento é bem menos traumático para a paciente. Mesmo quando se utilizam agulhas grossas, o trauma da biopsia com agulha é consideravelmente menor que uma incisão e biopsia cirúrgica. A última exige uma incisão que deve ser suturada e tem maior chance de deixar uma cicatriz perceptível do que a abertura de 5 mm ou menos utilizada na maioria dos procedimentos de BFA. BFA guiada por exame de imagem é bem menos dispendiosa que uma biopsia aberta. As salas de cirurgia estão entre os espaços mais caros de um hospital, e a BFA evita o custo de utilização dessas salas. A localização com agulha requer um radiologista para instalar um fio-guia no serviço de radiologia e um cirurgião para realizar a biopsia no centro

cirúrgico, enquanto biopsia guiada por exame de imagem pode ser realizada por um único médico em uma só localização. Como utiliza agulhas automáticas providas de mola ou sistemas de corte apoiados por aspiração, a BFA é mais mecânica do que a PAAF e, portanto, depende menos do operador.

A principal desvantagem da BFA é que, a exemplo de qualquer procedimento de biopsia com agulha, a coleta de amostra pode errar o alvo do câncer e fornecer um resultado falso-negativo (erro de amostragem). Esta era uma questão importante quando se utilizavam agulhas de biopsia armadas a mola para biopsias guiadas por estereotaxia. Havia uma chance de o câncer não ser detectado. O advento dos dispositivos assistidos a vácuo permitiu a remoção de maiores quantidades de tecido, reduzindo o risco de erro de amostragem, mas, se uma lesão não for removida totalmente, ainda existe a possibilidade de erro. Criaram-se vários dispositivos que empregam tecnologia de radiofreqüência e cauterização para excisar por via percutânea um fragmento de tecido intacto e razoavelmente grande (1 cm^3 ou mais). Isto tem vantagens inerentes, mas há alguma preocupação de que, se uma lesão estiver na borda do tecido cauterizado, a histologia pode ser danificada porque a borda da amostra é chamuscada e o tecido subjacente à borda é aquecido. A utilização de agulhas maiores também eleva o risco de sangramento e hematoma.

Semeadura de Células Tumorais

Há vários relatos de casos de semeadura de células tumorais no trajeto de uma BFA com agulha grossa (59,60), embora a viabilidade dessas células ainda não tenha sido demonstrada. Diaz e Venta também encontraram células tumorais no trajeto da agulha em 32% de biopsias de fragmento grande, porém tal ocorrência tornou-se menos freqüente à medida que o tempo entre a biopsia e a excisão aumentou, e os autores observaram que isto sugeriu inviabilidade dessas células deslocadas (61). Um estudo mostrou taxa de recorrência um pouco mais alta para pacientes diagnosticadas por meio de técnicas de biopsia com agulha *versus* localização com guia e biopsia excisional, mas a diferença não foi estatisticamente significativa (62). Os únicos casos em que observei recorrências de câncer ao longo do trajeto da agulha foram aqueles que não receberam

irradiação da mama. Semeadura provavelmente é incomum, mas o tempo esclarecerá sua importância.

Deslocamento Epitelial

Deslocamento de células epiteliais que revestem os ductos para dentro do parênquima é outro problema. Células deslocadas de CDIS para dentro do tecido circundante podem ser confundidas com células de câncer invasivo. Como são calibrosas, as agulhas podem deslocar grandes fragmentos de câncer (63). Embora Liberman *et al*. não tenham considerado esse problema significativo durante biopsia estereotáxica e uma técnica de biopsia assistida a vácuo (64), patologistas devem permanecer atentos a essa possibilidade para que não interpretem erroneamente células de câncer intraductal que foram impelidas para o estroma normal e não as diagnostiquem falsamente como câncer invasivo.

ORIENTAÇÃO POR EXAME DE IMAGEM DE BIOPSIA COM AGULHA

Existem inúmeras formas de orientar agulhas até uma anormalidade significativa para realizar PAAF, BFA, aspiração de cisto ou localização com agulha. Na maioria das vezes, os dispositivos de biopsia são independentes dos sistemas de orientação radiológica. Assim, podem-se introduzir agulhas para praticamente todos esses procedimentos por meio de mamografia, mamografia estereotáxica, ultra-som, tomografia computadorizada (TC), ressonância magnética (RM) e exames de medicina nuclear.

INDICAÇÕES PARA BIOPSIA DE MAMA COM AGULHA GUIADA POR EXAME DE IMAGEM

Praticamente qualquer lesão que seja visível por exame de imagem é uma candidata a biopsia sob orientação radiológica. Não somente a maioria das lesões impalpáveis é biopsiada sob orientação de um exame de imagem como também biopsiamos a maioria das lesões palpáveis. Embora jamais tenha sido estudado, é razoavelmente bem aceito que biopsia com agulha guiada por exame

de imagem de lesões palpáveis é mais precisa do que biopsia com agulha das mesmas lesões guiada clinicamente.

Lesões Impalpáveis que Podem Ser Adequadas para Biopsia Guiada por Exame de Imagem

A maioria dos defensores de biopsia com agulha concorda que lesões que geram preocupação suficiente para merecer uma biopsia excisional diagnóstica podem beneficiar-se de biopsia com agulha guiada por exame de imagem. Essas lesões têm uma chance igual ou superior a 2% de ser malignas. No sistema BIRADS do American College of Radiology, enquadram-se nas categorias 4 (isto é, Lesões suspeitas: deve-se considerar biopsia) e 5 (isto é, alta probabilidade de câncer).

CONCORDÂNCIA ENTRE O LAUDO PATOLÓGICO E OS ACHADOS RADIOLÓGICOS É CRUCIAL

O uso seguro e eficaz de biopsias com agulha guiadas por exame de imagem requer comparação cuidadosa dos resultados com os dados esperados. Isto significa que o médico deve ter uma idéia clara de qual é a probabilidade de câncer com base na avaliação radiológica, de modo que os resultados patológicos possam ser comparados com as expectativas geradas pelos exames de imagem. Se os resultados forem discordantes, repete-se o procedimento ou indica-se biopsia cirúrgica para evitar uma biopsia de fragmento falso-negativa.

Caso se possa demonstrar com alto grau de acurácia que uma lesão suspeita de câncer é benigna, pode-se utilizar biopsia com agulha para evitar um procedimento cirúrgico. A dificuldade surge em determinar quando um resultado benigno é confiável. Se um resultado benigno for discordante de um diagnóstico esperado de câncer, o procedimento inicial deve ser ignorado e a biopsia com agulha repetida ou a lesão removida cirurgicamente. Infelizmente, é impossível catalogar todos os achados radiológicos e sua probabilidade de câncer, e portanto a definição de concordância está sujeita à experiência do radiologista. Existem diversas situações em que a decisão é razoavelmente simples:

1. É provavelmente seguro confiar em uma biopsia com agulha que revela um fibroadenoma se a lesão biopsiada for redonda, oval ou lobulada com margem bem definida ou parcialmente obscurecida.
2. Se um grande número de calcificações for removido de uma lesão pequena por meio de um sistema de biopsia com agulha e o resultado for histologia benigna como adenose ou tecido fibrocístico com calcificações, tais resultados devem ser suficientemente concordantes.
3. Se poucas ou nenhuma calcificação for removida (65) ou a suspeita de câncer for alta, o operador provavelmente não deve confiar em um resultado benigno de biopsia com agulha.
4. Se a lesão tiver formato irregular com margens espiculadas, o radiologista não deve confiar em uma biopsia com agulha de resultado benigno.
5. Se a biopsia com agulha revelar hiperplasia pseudo-angiomatosa do estroma (HPAE) e a massa biopsiada era uma lesão circundada por gordura, o diagnóstico provavelmente é concordante. Porém, se esse for o resultado da biopsia de uma lesão circundada por tecido denso, a biopsia pode ter errado o alvo da massa, e pode ser que a HPAE esteja no tecido circundante.
6. Ainda há controvérsia sobre o uso de biopsia com agulha de distorção espiculada da arquitetura sugestiva de uma possível cicatriz radial. Alguns estudos sugerem que biopsia com agulha pode ter acurácia suficiente para evitar excisão se:
   a. Forem obtidas pelo menos 12 amostras (por intermédio de biopsia assistida a vácuo)
   b. Não houver hiperplasia atípica nas biopsias de fragmento
   c. Os resultados forem concordantes com os achados radiológicos (66).

Como cicatrizes radiais são relativamente incomuns, há uma alta taxa de hiperplasia atípica ou CDIS associado a elas (67), e, como a probabilidade de câncer é alta para toda lesão espiculada que não decorra de cicatriz pós-cirúrgica, acreditamos que essas lesões ainda devam ser excisadas quando detectadas por mamografia quando a biopsia de fragmento revela uma cicatriz radial a fim de evitar o risco de erro de amostragem.

O QUE FAZER SE A BIOPSIA COM AGULHA REVELAR UMA LESÃO DE ALTO RISCO PORÉM BENIGNA?

Vários estudos mostraram que, se a biopsia por agulha revelar hiperplasia ductal atípica (HDA), uma biopsia excisional é indicada, uma vez que alta percentagem dessas lesões são comprovadas com o CDIS quando mais tecido é removido (68,69). Em uma série, 12 de 22 mulheres cujas biopsias de fragmento revelaram HDA tiveram seu diagnóstico modificado para CDIS por ocasião de excisão cirúrgica (70). Winchester descreveu que os resultados da biopsia de fragmento de HDA foram modificados para pior em 17% dos casos quando essas lesões foram excisadas cirurgicamente (71). Muitos não percebem que a diferença entre HDA e carcinoma ductal (de acordo com as características patológicas utilizadas no diagnóstico) freqüentemente é uma questão de quantidade (p. ex., o número de ductos envolvidos). Em conseqüência, não é surpreendente que uma amostra de biopsia maior resulte no diagnóstico de CDIS quando a amostra menor (biopsia de fragmento) foi interpretada como HDA. Esta observação não é válida para as demais lesões limítrofes.

Há vários relatos retrospectivos de pacientes com biopsias de fragmento que revelaram histologias benignas mas também continham hiperplasia lobular atípica (HLA), neoplasia lobular ou CLIS que, por ocasião da excisão cirúrgica, foram diagnosticadas com câncer de mama em alta percentagem (72). Em um relato, a probabilidade de câncer de mama foi de 17% (73). Arpino *et al*. concluíram que até 33% das mulheres que tinham apenas HLA e CLIS na biopsia de fragmento e foram submetidas a excisão cirúrgica tiveram o diagnóstico modificado para câncer de mama (74). O problema desses relatos é que eles foram retrospectivos, e as razões pelas quais as pacientes foram submetidas a excisão não foram definidas claramente. É provável que os resultados da biopsia de fragmento não tenham explicado lesões suspeitas, e por isso as pacientes sofreram reexcisão. Isto explicaria a alta probabilidade de câncer por ocasião da excisão (se uma biopsia de fragmento de uma massa espiculada revelar apenas CLIS, uma biopsia excisional provavelmente detectaria câncer). O fato de que foi isso que ocorreu é reforçado por um estudo de Verkooijen *et al*. em que 17% das mulheres que tiveram BFA revelando apenas tecido mamário normal também tinham câncer por ocasião da excisão

cirúrgica (75). Ademais, a detecção de CLIS ou HLA não é igual a detectar HDA. Quando há um maior volume de HDA, o diagnóstico muda para CDIS, que é um precursor direto de câncer de mama invasivo. Embora alguns acreditem que CLIS e HLA também são lesões precursoras, a transformação, caso ocorra, demora muitos anos, e portanto as implicações terapêuticas são bem menos urgentes. A detecção de mais CLIS ou HLA na excisão cirúrgica não tem grandes implicações terapêuticas.

CALCIFICAÇÕES BENIGNAS E CÂNCER: UMA OBSERVAÇÃO EMPÍRICA NÃO TESTADA CIENTIFICAMENTE

Um problema possível associado a biopsia com agulha de lesões mamárias é um fenômeno que observamos porém jamais foi estudado de maneira sistemática. Em nossa observação empírica, periodicamente realizamos localizações com agulha e excisões cirúrgicas em mulheres com microcalcificações aglomeradas. As calcificações são evidentes em radiografias de amostras, e o patologista as identifica na avaliação histológica e constata que elas se localizam em tecido benigno. Contudo, o patologista identifica uma lesão maligna na mesma amostra. As calcificações são benignas, mas há câncer de mama adjacente a elas. Sempre nos surpreendemos quando isto acontece, pois pareceria que a detecção do câncer foi essencialmente um evento aleatório, uma vez que a razão da biopsia foi a presença de calcificações benignas. Os relatos de câncer associado a CLIS e HLA levantam a possibilidade de que as calcificações em tecido benigno podem na verdade representar, em casos raros, um efeito do câncer contíguo. Se este for o caso, e devo enfatizar que não existe apoio científico para tal observação, biopsia com agulha de calcificações pode deixar de detectar essas lesões, e cânceres que seriam diagnosticáveis por biopsia excisional podem passar despercebidos. Estes podem ser os casos de CLIS e HLA na biopsia de fragmento que são comprovados como câncer na biopsia excisional. Infelizmente, somente o tempo dirá se cânceres diagnosticados foram precedidos por biopsias com agulha benignas falso-negativas. Estudos prospectivos são necessários.

POSICIONAMENTO PRECISO DA AGULHA

Segurança e precisão são fundamentais na realização de qualquer biopsia. Até mesmo em situações em que biopsia com agulha é utilizada para estabelecer o diagnóstico, lesões malignas ainda devem ser excisadas, e a orientação precisa para o cirurgião é importante. Como as lesões detectadas por mamografia são impalpáveis, criaram-se métodos de posicionar agulhas para a coleta de amostras e de instalar guias para orientação do cirurgião até o tecido suspeito.

LOCALIZAÇÃO COM AGULHA PADRÃO E BIOPSIA EXCISIONAL

Procedimentos de biopsia com agulha substituíram localização com agulha e biopsia excisional cirúrgica na maioria das finalidades diagnósticas. Não obstante, técnicas de localização com agulha são essenciais para diagnóstico de algumas lesões e para orientação da excisão de cânceres diagnosticados por biopsia com agulha. Se ablação *in vivo* algum dia se tornar eficaz, essas técnicas também poderão ser usadas para orientar a colocação de dispositivos de ablação. Como a coleta de amostra por agulha nem sempre é exeqüível, ainda há situações em que a biopsia excisional após um procedimento de localização com agulha é a melhor estratégia para definir o diagnóstico correto.

Localização com Agulha a Mão Livre Deve Ser Usada Apenas Quando Orientação Dirigida É Impossível

O procedimento de localização com agulha e biopsia excisional deve ser extremamente seguro e, se realizado de maneira correta, extremamente preciso. No passado, cirurgiões solicitavam que radiologistas introduzissem guias pela frente da mama para que eles pudessem operar em direção à mesa cirúrgica com a paciente em decúbito dorsal e empregar uma abordagem cirúrgica circum-areolar. Essa conduta era um grande equívoco. Por meio da mamografia 2D padrão, é impossível instalar guias nessa direção com segurança e precisão, pois isto só pode ser realizado por aproximações sucessivas da relação da agulha com a lesão-alvo (Fig. 24.4). O radiologista utiliza a mamografia para estimar a localização da lesão e, então, tenta atingi-la introduzindo a agulha pela frente da mama “a mão livre”. Em seguida, o radiologista avalia a relação da agulha com

a lesão nas incidências craniocaudal (CC) e mediolateral oblíqua (ML), e tenta reposicioná-la para aproximá-la da lesão. O processo é repetido até que a agulha atinja a lesão ou o radiologista desista. Alguns especialistas insistem que obtêm alta precisão na localização com agulha a mão livre, mas uma revisão da literatura mostra que essa técnica é bastante imprecisa. Radiologistas que empregam a técnica sugerem que a posição da agulha a 1 ou 2 cm da lesão é suficiente (76), mas foi esse tipo de posicionamento impreciso que conferiu à localização por agulha má reputação, pois o cirurgião tinha de remover grandes volumes de tecido para garantir que a lesão fosse removida. Lesões freqüentemente não eram removidas (77), e a taxa de fracasso e a necessidade de excisões de grandes volumes fizeram parecer que biopsias com agulha iniciais possuíam precisão comparável. Se tivessem sido comparadas com a localização por agulha precisa, as diferenças teriam sido óbvias.

No passado, evitei criticar esse tipo de técnica a mão livre baseada na adivinhação, mas após atender casos de guias introduzidos no tórax e até no coração da paciente por radiologistas que a adotavam, acredito que não deva ser utilizada pelo radiologista médio. Alguns especialistas insistem que são capazes de fazê-lo com segurança e precisão, porém essa técnica é muito mais arte do que ciência e deve ser desencorajada.

Localização Pré-operatória Adequada com Agulha para Biopsia Excisional Sob Orientação Mamográfica

Se realizada de maneira correta, a biopsia excisional após localização com agulha permanece o método de diagnóstico mais preciso de lesões mamárias. A taxa de falso-negativos de excisão guiada deve ser muito baixa. A incapacidade de definir o diagnóstico de câncer de mama por meio de localização com agulha e biopsia cirúrgica deve ser inferior a 1%.

Não apenas a localização corretamente realizada é segura e precisa como também uma radiografia da amostra confirma imediatamente se a lesão foi removida de modo que, se uma lesão tiver escapado, pode-se repetir a biopsia rapidamente. Após a obtenção de tecido excisado cirurgicamente, patologistas fornecem uma avaliação mais completa da lesão do que a do material de biopsia por agulha. Ainda que biopsias com agulha sejam usadas para o diagnóstico

primário, depois que um câncer é detectado a localização precisa com agulha é essencial para guiar a remoção cirúrgica adequada da lesão com fins terapêuticos.

Particularmente em biopsias diagnósticas, uma orientação muito precisa da excisão cirúrgica de lesões mamárias é importante, não apenas para garantir que a lesão seja removida mas também para minorar a morbidade e o dano estético. Quadrantectomia para fins diagnósticos é absolutamente contra-indicada, porque é imprecisa e resulta na remoção de quantidades de tecido desnecessariamente grandes. A maioria das lesões detectadas por mamografia é benigna. Em conseqüência, quando o grau de suspeita é baixo, o objetivo da biopsia excisional deve ser remover o mínimo de tecido mamário necessário para definir um diagnóstico correto. Se os critérios morfológicos sugerirem câncer fortemente, recomenda-se excisão mais ampla para tentar obter margens livres de tumor a fim de reduzir a necessidade de reexcisão. Mesmo quando o diagnóstico de câncer de mama é definido por biopsia com agulha antes da localização e excisão cirúrgica, muitas vezes é impossível obter margens livres, pois o cirurgião ainda não tem meios de saber a verdadeira extensão da lesão durante a cirurgia (78−80).

A exemplo de todos os procedimentos, a segurança da paciente deve ser uma consideração prioritária. Técnicas utilizadas para a introdução de agulhas como localização pré-operatória também podem ser empregadas no posicionamento preciso de agulhas para biopsia.

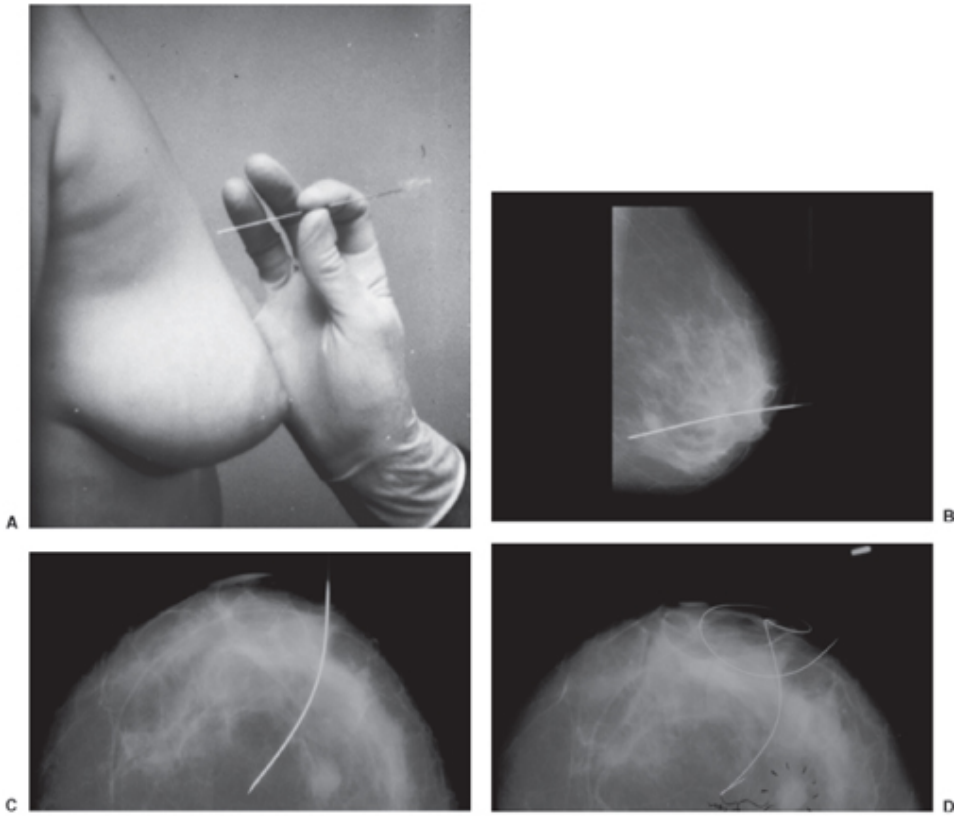

Fig. 24.4 A localização com agulha “a mão livre” é imprecisa e perigosa e deve ser desencorajada. A introdução de agulhas pela frente da mama (A) tem o coração, os pulmões e o mediastino como “escora”. Neste caso, posicionou-se uma agulha “a mão livre” e então obtiveram-se as incidências ML e CC para avaliar a relação da agulha com a lesão. Na imagem ML (B), o posicionamento parece apropriado, mas a incidência CC (C) mostra que a agulha está distante da lesão. O radiologista reposicionou a agulha várias vezes, mas, como o alvo não é seguro em posição fixa, a agulha continuou a errar o alvo, e finalmente o operador resignou-se com uma localização a 2 cm da lesão (D). O fato de que muitos cirurgiões exigiam que seus radiologistas posicionassem agulhas por esse método impreciso é a razão pela qual a localização com agulha possuía má reputação em boa parte da literatura.

Estimativa da Localização de uma Lesão

É inadequado tentar delinear a posição de uma lesão quando a paciente está em decúbito dorsal na mesa cirúrgica com base em mamografias em que a mama foi comprimida vigorosamente e tracionada para longe da parede torácica com a paciente de pé. A indicação da localização da lesão com marcas na pele é fidedigna apenas se a lesão estiver imediatamente embaixo da pele. A elasticidade das estruturas internas da mama é alta demais para permitir uma localização precisa por meio de coordenadas cutâneas.

A fim de minorar o volume de tecido excisado, o objetivo da localização pré-operatória adequada deve ser posicionar a agulha através ou ao lado da lesão (Fig. 24.5). Utilizando-se a técnica descrita adiante, é possível posicionar uma agulha rotineiramente a menos de 0,5 mm de uma lesão (45) e geralmente através ou ao lado da lesão (tocando nela). Qualquer distância maior que essa não deve ser aceitável. Para que se possam obter avaliação citológica ou amostras de fragmento, a agulha deve ser posicionada na lesão.

Localização Tridimensional de uma Lesão Oculta

A recomendação de biopsiar uma lesão impalpável detectada por mamografia só deve ser apresentada se a localização da lesão estiver definida em três dimensões. A localização 3D de uma lesão intramamária geralmente é evidenciada pelas incidências padrões. A incidência lateral da triagem padrão é a mediolateral oblíqua (MLO) e, por conseguinte, a localização de uma lesão pode ser algo distorcida. Uma imagem lateral reta (ortogonal à CC) é proveitosa antes da introdução da agulha.

Em alguns casos, uma lesão é visível em apenas uma incidência. Antes de recomendar uma biopsia, o radiologista deve estar confiante na sua capacidade de introduzir a ponta de uma agulha na lesão. Se a lesão for vista em apenas uma incidência, o radiologista deve estar seguro de que a lesão é real. Em geral, o melhor a fazer é retornar à incidência que mostrou a lesão e partir daquele ponto. Pode-se utilizar compressão focal com colimador estreitado para espalhar mecanicamente estruturas superpostas (81). A mudança do ângulo de incidência do feixe girando-se o tubo em relação à mama ou rolando-se o tecido mamário para reorientar as estruturas superpostas pode auxiliar na diferenciação entre uma lesão verdadeira e superposição de estruturas benignas (sombra de somação) (82). Mediante essas técnicas de paralaxe e do deslocamento aparente de uma lesão em relação às outras estruturas mamárias, pode-se confirmar a presença de uma lesão e ao mesmo tempo determinar sua localização na mama. Quando a tomossíntese mamária digital estiver disponível, a localização de lesões deixará de ser um problema, pois as coordenadas 3D serão determinadas imediatamente.

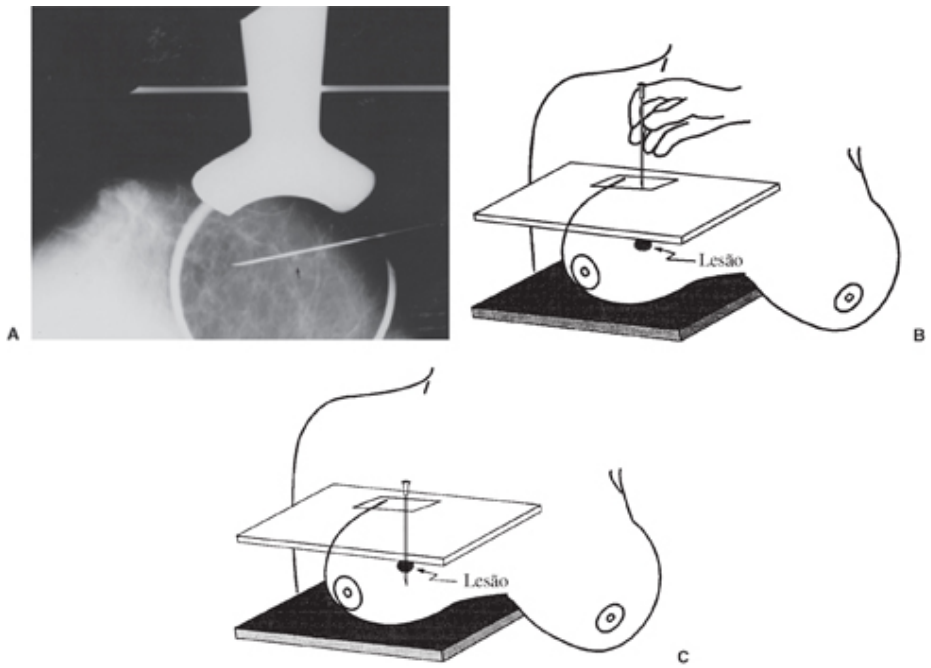

Fig. 24.5 Uma localização precisa deve ser rotineira. Neste caso, uma agulha foi introduzida ao lado de um grupo de calcificações (seta) na mama esquerda (A). O objetivo básico é introduzir uma agulha paralela à parede torácica (B) e transfixar a lesão com a agulha (C) ou depois com um fio-guia. A agulha nunca deve estar a mais de 5 mm da lesão se excisão cirúrgica for planejada.

Uma vez determinada a localização de uma lesão, em geral ela pode ser demonstrada precisamente em uma incidência ortogonal. Se a localização geral da lesão for conhecida, pode-se recorrer a um método alternativo de posicionamento da agulha por meio de estereotaxia bastante simples e da relação geométrica direta de triângulos similares para obter uma localização precisa (ver Localização com Agulha por Paralaxe) (83). Isto pode ser particularmente útil quando é difícil projetar uma lesão em dois planos ortogonais. Podem-se introduzir guias por meio de radiografias estereotáxicas, mas é difícil controlar a profundidade do guia devido ao “efeito em acordeão” dos tecidos durante estereotaxia.

Se tais métodos falharem ou uma abordagem mais anterior for desejável, pode-se utilizar o ultra-som para localizar massas (84) e orientar a localização. Se incidências rodadas e ultra-som não conseguirem triangular uma lesão, a TC pode orientar a localização (85). Uma massa circundada por gordura geralmente é identificável pela TC. A administração de contraste intravenoso é muito útil na

demonstração de lesões malignas por meio de TC, e a introdução de guias pode ser realizada sob orientação de TC (86).

Considerações Gerais da Localização Pré-operatória com Agulha

Criaram-se muitos métodos para orientar o cirurgião até uma lesão impalpável, porém todos os métodos precisos exigem a introdução de uma agulha até o volume tecidual em questão ou através dele.

Embora se tenha dado muita atenção à localização com agulha, cirurgiões raramente discutiram as vantagens e desvantagens de diversas técnicas cirúrgicas. A maioria dos relatos publicados na literatura cirúrgica sobre localização com agulha e excisão cirúrgica proveio de séries em que o cirurgião exigia que os guias fossem introduzidos pela frente da mama. Essa técnica é inerentemente imprecisa e resultou na percepção de que grandes quantidades de tecido tinham de ser removidas. A localização precisa permite que se remova apenas pequena quantidade de tecido.

O cirurgião deve compreender que biopsias de lesões clinicamente ocultas exigem ponderação e atenção a detalhes. Uma dissecção cirúrgica meticulosa previne desalojamento de agulhas ou secção de guias. O radiologista, o cirurgião e o patologista devem trabalhar em cooperação. O radiologista é responsável pelo reconhecimento das características de lesões que geram preocupação e deve evitar recomendar biopsia de lesões que sejam típica ou provavelmente benignas. Técnicas de localização seguras e precisas permitem a avaliação agressiva de lesões indeterminadas enquanto elas ainda são pequenas e proporcionam redução no estágio por ocasião do diagnóstico e diminuição proporcional na mortalidade global por câncer de mama.

Escolha do Guia para Localização

A escolha final do guia mecânico que será usado depende das preferências do radiologista e do cirurgião. Muitos sistemas estão disponíveis, desde agulhas hipodérmicas comuns até dispositivos de localização especialmente concebidos (Fig. 24.6).

Agulhas Hipodérmicas Convencionais

Uma agulha hipodérmica convencional é o guia mais simples para localização pré-operatória de uma lesão mamária. A agulha deve ter comprimento suficiente para atravessar (ou passar imediatamente adjacente) e transpor a lesão quando a agulha é visualizada com compressão perpendicular ao seu trajeto, para garantir que o tecido suspeito não deslize da ponta da agulha.

Vantagens

Agulhas convencionais são guias extremamente simples para introdução na mama. Como são rígidas, o cirurgião pode manipular o canhão da agulha e senti-la para discernir seu trajeto dentro do tecido mamário. Uma agulha reta é facilmente removida e reposicionada caso sua relação com a lesão deixe a desejar.

Desvantagens

A desvantagem de uma agulha simples é que ela pode ser desalojada dos tecidos fácil e acidentalmente. Ademais, ela não fornece uma indicação tridimensionalmente estável da profundidade da lesão. A protrusão do canhão da agulha acima da pele pode fazer com que ele seja inadvertidamente preso e puxado para fora da mama prematuramente. Nós modificamos uma agulha hipodérmica para evitar esse problema, formando uma superfície plana de tração em sua extremidade proximal (Fig. 24.7).

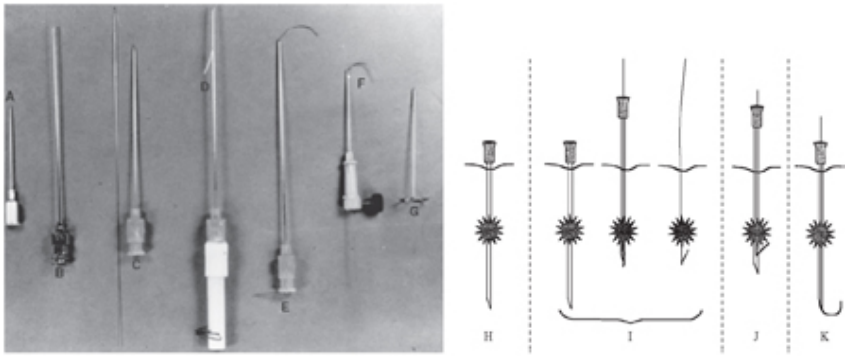

Fig. 24.6 Os guias de localização variam. Pode-se usar uma agulha hipodérmica simples (A) ou uma agulha de punção lombar mais longa (B). Guias com gancho podem ser introduzidos através das agulhas (C). As agulhas podem ser mantidas no lugar por um guia que sai para a lateral da agulha (D) ou guias curvos que saem pela ponta da agulha (E, F). Alguns cirurgiões preferem uma agulha com cabeça plana (G) (ver Fig. 21.4). O esquema descreve o posicionamento do guia através de uma lesão. Introduz-se uma agulha hipodérmica através e além da lesão (H). Depois de posicionar a agulha adequadamente, introduz-se um guia com gancho de mola (I). Quando o gancho sai pela lateral da agulha, muitas vezes há um longo segmento da agulha que se projeta da mama (J). Uma agulha com guia curvo saindo pela ponta tem baixo poder de fixação e não é muito melhor do que uma agulha hipodérmica (K).

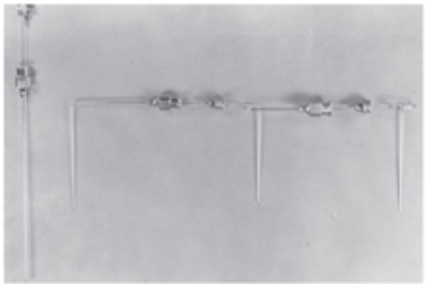

Fig. 24.7 Pode-se fazer uma agulha de cabeça plana a partir de uma agulha de punção lombar calibre 22 comum. Retraia o estilete por 1 cm. Dobre a agulha em 90 graus na distância desejada. Faça a próxima dobra em espiral, perpendicular à haste da agulha. Corte o excesso de agulha e o canhão com alicate.

Essa agulha de cabeça plana é produzida dobrando-se uma agulha de punção lombar calibre 22. O estilete é removido da ponta da agulha mas deixado no seu interior quando a agulha é dobrada. O canhão é removido e a parte proximal da haste é dobrada em ângulo reto e, depois, em espiral. Isto cria uma agulha de cabeça plana (que pode ser produzida em diferentes comprimentos) que é introduzida diretamente através da pele, à semelhança de um percevejo longo. Como a espiral proximal é feita pela agulha, a lesão pode ser visualizada através dele.

Alguns cirurgiões consideram uma agulha reta suficiente, mas ela proporciona precisão apenas 2D. O cirurgião deve estimar a distância da lesão ao longo da haste da agulha. Há também a chance de que o movimento da mama pode fazer com que a lesão escape da agulha.

Sistemas de Guia com Gancho

Conforme mencionado, em 1979 Hall e Frank descreveram a aplicação de um guia com gancho na extremidade (87). O guia era introduzido próximo à lesão para ancorar-se no tecido e orientar o cirurgião até uma anormalidade impalpável. No sistema deles, o guia era colocado dentro de uma agulha com o gancho projetado além da extremidade pontiaguda e dobrado de volta sobre a haste da agulha. O sistema exigia uma incisão cutânea, e, então, introduzia-se a agulha, com o gancho saliente, nos tecidos mamários. Como o gancho estava fora da ponta da agulha, a agulha só podia ser movida para a frente. Quando a agulha era puxada para trás, o gancho fixava-se no tecido e não podia ser removido. Fornecia uma âncora tridimensionalmente estável para o fio-guia.

Nós modificamos o conceito de guia com gancho para permitir posicionamento mais preciso. Dobrando-se mais a extremidade do guia, uma mola se formava. Isto permite que o guia com gancho de mola seja inteiramente contido dentro da agulha (88). Como é introduzido através de uma agulha hipodérmica calibre 20 de paredes finas, o guia com gancho de mola não requer incisão cutânea, e a agulha pode ser posicionada (e reposicionada) até que a localização desejada em relação à lesão seja encontrada. Depois que uma posição satisfatória é alcançada, pode-se introduzir o guia através do canhão e ao longo da haste da agulha. Retirando-se a agulha sobre o guia, o gancho comprimido é liberado e fixado no volume tecidual apropriado (Fig. 24.8). Como o dispositivo de introdução é uma agulha hipodérmica, podem-se aspirar lesões através da mesma agulha de modo que, se a lesão comprovadamente for um cisto e líquido for aspirado, pode-se interromper a biopsia. Caso a lesão seja sólida e não um cisto, libera-se o guia para fixar-se no tecido sem introduzir uma segunda agulha (89).

Vantagens

Guias com gancho são capazes de obter a localização tridimensional mais precisa. Possuem a vantagem adicional de flexibilidade de modo que nada se projeta acima da pele (o guia é preso com fita adesiva à pele), o que dificulta seu desalojamento. Uma vez instalados, os guias são confortáveis para a paciente, e o cirurgião pode aplicar tração delicada para auxiliar na dissecção.

Desvantagens

Como os guias são flexíveis, o cirurgião tem dificuldade em palpá-los. A menos que sejam seguidos diretamente desde o local de inserção cutânea até o interior da mama, alguns cirurgiões têm dificuldade em localizar guias dentro da mama. Essa dificuldade pode ser superada passando-se uma cânula sobre o guia na sala de cirurgia (45). A cânula enrijece o guia e facilita sua palpação.

Cirurgiões devem ser alertados para não usar guias como afastadores, porque com tração suficiente eles podem ser removidos da mama. Os guias são estáveis no tecido fibroglandular mas podem deslocar-se na gordura se não houver tecido mais firme para fixá-los, porque a gordura é quase líquida em temperatura corporal.

Todos os guias podem ser cortados com tesoura, e fragmentos já foram palpados na mama. Cirurgiões devem ser instados a dissecar com bisturi. Nós comunicamos à paciente rotineiramente que o guia pode ser transeccionado, embora isto tenha acontecido apenas 10 vezes em mais de 8.000 procedimentos de localização. Parece não haver nenhum dano decorrente da presença de pequenos fragmentos na mama. Eles não parecem mover-se dentro dos tecidos (90), mas relatou-se a migração para outras partes do corpo de fragmentos longos com ganchos intactos que foram inicialmente posicionados a partir da frente da mama através da técnica a mão livre (91).

O cirurgião deve dissecar cautelosamente. Bisturis não conseguem cortar a maioria dos guias, mas tesouras conseguem. Contato entre o guia e um eletrocautério pode resultar teoricamente em lesão térmica ao longo do trajeto do guia ou fraturar o guia e portanto deve ser evitado. Isto também é válido para todos os sistemas de agulha usados com fins de localização.

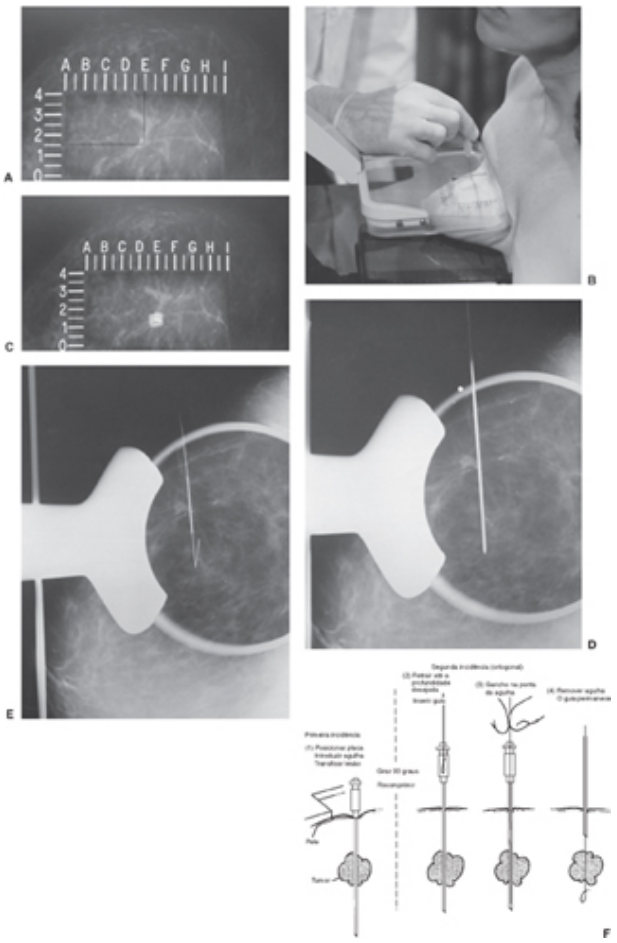

Fig. 24.8 Localização padrão com agulha. Usando-se sistemas de guia com gancho de mola, a lesão é posicionada de modo a projetar-se através da janela de uma placa de compressão fenestrada com escalas marcadas nas bordas (A). As coordenadas das escalas são usadas para orientar a introdução da agulha através ou ao lado da lesão (B) na primeira imagem; a agulha é avançada além da lesão e sua posição é confirmada, conforme visto aqui (C) olhando-se ao longo da haste da agulha. A paciente é removida do sistema de compressão fenestrado. Garante-se que a ponta da agulha permanecerá além da lesão avançando-se a agulha e tracionando a mama em volta da agulha enquanto a compressão é liberada lentamente. Gira-se o tubo de raios X por 90 graus e, com um dispositivo de compressão focal, recomprime-se a mama para mostrar a relação da lesão com a ponta da agulha (D). A agulha é retraí- da até que sua ponta esteja posicionada onde o guia deve fixar-se no tecido, e o guia é instalado. O guia é preso firmemente e a agulha é removida de modo que o guia se fixa ao tecido com a lesão sobre o segmento espesso (E). A seqüência é resumida no esquema (F).

O comprimento do guia é importante. Não se devem utilizar guias curtos demais, e deve-se ter cautela caso o guia seja encurtado (cortado) após ter sido posicionado na mama. Os guias devem ter comprimento suficiente para que, quando a mama retornar à sua posição natural, não sejam totalmente envolvidos

pela mama e puxados para baixo da pele. Essa possibilidade parece ser mais provável se a agulha for introduzida pela frente da mama e o guia for instalado enquanto a paciente está em decúbito dorsal. Quando a paciente se senta, há o perigo de que a mama reexpandida envolva o guia completamente. Esta consideração é importante durante a introdução do guia sob orientação de ultra-som ou TC a partir da frente da mama. Para ser seguro, o comprimento do guia deve exceder em vários centímetros a distância máxima desde o ponto de entrada na pele até a lesão.

Pode-se estimar a extensão da agulha e do guia a partir da incidência mamográfica em que a mama é comprimida ortogonal à direção de introdução da agulha medindo-se a distância da lesão até a superfície cutânea na qual a agulha será introduzida (Fig. 24.9). Essa distância pode na verdade ser mais curta que a distância final em virtude da curvatura da mama, mas não pode ser mais longa. Se o comprimento do guia for escolhido corretamente e a introdução for realizada paralelamente à parede torácica, não há necessidade de fixar a ponta saliente do guia. Uma fixação firme do guia é contra-indicada porque o movimento da mama pode afastar o guia da lesão. O guia deve ser fixado à pele frouxamente com fita adesiva a fim de permitir movimento para dentro e para fora da pele de modo que não haja nenhuma tensão sobre o gancho. Podem-se utilizar múltiplos guias para demarcar um câncer que pareça estender-se por um segmento (Fig. 24.10).

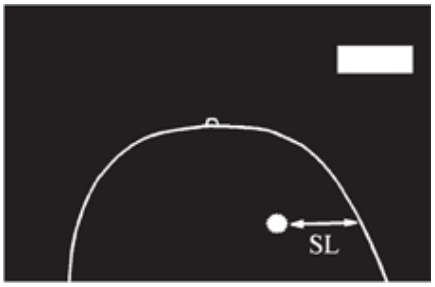

Fig. 24.9 O comprimento da agulha é escolhido medindo-se a distância da pele à lesão na incidência que seja ortogonal ao curso esperado da agulha. Por exemplo, se o plano for introduzir a agulha a partir do lado lateral da mama, pode-se estimar o seu comprimento na incidência craniocaudal. A distância real até a lesão pode ser menor, mas deve-se usar uma agulha que seja mais longa que a distância da pele à lesão (SL).

Fig. 24.10 Lesões podem ser demarcadas com múltiplos guias para auxiliar na excisão cirúrgica. Podem-se introduzir múltiplas agulhas através de uma placa de compressão fenestrada para tentar demarcar cânceres que se estendem por vários centímetros. As agulhas são posicionadas usando-se a placa de compressão fenestrada aqui na incidência ML (A) com os guias instalados e a mama comprimida na incidência CC (B).

Segmento Distal Espessado

A fim de reduzir a dificuldade para o cirurgião, que pode ter problemas em estimar a distância até a lesão, acrescentamos um segmento espessado de 2 cm, logo proximal ao gancho, ao guia que utilizamos (Kopans DKBL-A Cook Inc., Bloomington, Indiana). O segmento espesso começa a 2 cm do gancho de modo que, quando o cirurgião alcança o segmento espesso, ele sabe que o gancho está a 2 cm daquele ponto. Idealmente, o fio-guia é posicionado de modo que a lesão esteja ao longo desse segmento, com o gancho no outro lado da lesão (Fig. 24.11). Então, o cirurgião pode dissecar ao longo do guia até o segmento espessado. O segmento espessado atua como uma marca palpável e visual, indicando que o gancho está a 2 cm daquele ponto do guia. Sabendo-se que a lesão está ao longo da próxima parte do guia, pode-se excisar o tecido ao redor dessa parte juntamente com o gancho distal. A remoção da lesão com uma margem circundante de tecido normal é facilitada (Fig. 24.12). A posição do gancho distal à lesão é importante. Embora o cirurgião não deva tracionar o guia, se houver tração sobre o guia ele será puxado para perto da lesão, e não para longe dela.

Agulhas Fixadas

Envidaram-se muitos esforços para aperfeiçoar os guias de biopsia, embora o guia com gancho de mola pareça satisfazer a maioria das necessidades. Como eu

não tinha os recursos para patenteá-lo, o modelo foi copiado por muitas companhias.

Guias Curvos que se Projetam Além da Ponta da Agulha

Alguns radiologistas e cirurgiões empregam um guia de extremidade curva que pode ser retraído para dentro da ponta da agulha introdutora. Como o guia pode ser retraído para dentro da agulha, esta pode ser reposicionada. Um sistema comercializado contém guias que foram inicialmente descritos como impossíveis de cortar e tridimensionalmente estáveis (92). À medida que a experiência com o sistema aumentou, tornou-se evidente que os guias podiam ser cortados e não eram estáveis.

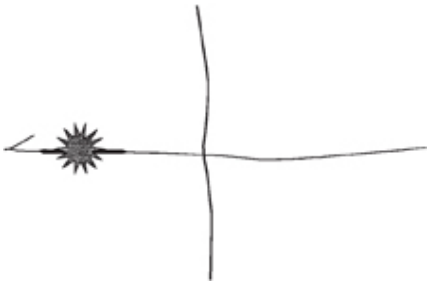

Fig. 24.11 Quando se empregam guias com gancho de mola, o ideal é manter a lesão sobre o segmento espesso do guia de modo que o cirurgião, ao atingir o segmento espesso, saiba que a lesão está no próximo volume de tecido.

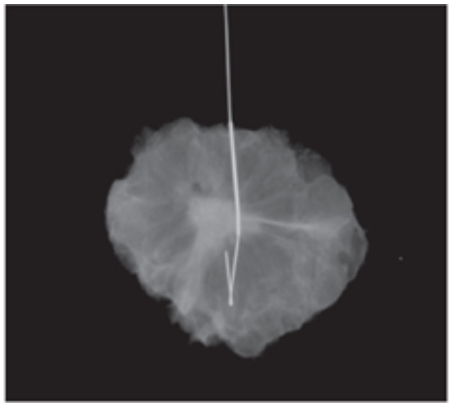

Fig. 24.12 O segmento distal espesso dos guias com gancho de mola orienta a excisão cirúrgica. Se o gancho for instalado logo além da lesão, a lesão estará sobre o segmento espessado. Então, o cirurgião pode excisar o tecido desde o início do segmento espessado até o entorno do gancho distal, removendo a lesão com uma margem de tecido normal.

Vantagens

Uma agulha com guia saliente que descreve uma curva estreita tem a vantagem de poder ser reposicionada mesmo depois de o gancho ser instalado, permitindo retração do gancho de volta para dentro da agulha. A capacidade de reposicionar é valiosa para um posicionamento preciso, e o alvo mais rígido da agulha é útil para o cirurgião.

Desvantagens

Infelizmente, existem desvantagens em todos os guias. A capacidade de retificar a curva e retrair o guia para dentro da agulha enfraquece seu poder de fixação. Nossas pesquisas para o desenvolvimento desse tipo de configuração nos levaram a descartar a tecnologia. Um guia que pode ser puxado para dentro da ponta da agulha pode ser removido da mama.

Durante a utilização do sistema comercializado, para prevenir que o guia seja cortado recomenda-se que a agulha permaneça no lugar para protegê-lo. Isto pode deixar uma grande parte da agulha projetando-se para fora da pele (ver Fig. 24.6J) porque é impossível predizer a profundidade exata de uma lesão. Isto aumenta a chance de a agulha ser desalojada. Desde a descrição original do sistema comercial, a recomendação mudou, e aconselha-se deixar a agulha introdutora no lugar para impedir transecção do guia (93). Quando se deixa a agulha sobre o guia, é mais provável que o sistema seja inadvertidamente puxado para fora da mama; assim, recomenda-se que a agulha introdutora seja totalmente avançada para dentro da mama e nivelada com a pele antes de instalar o gancho. Infelizmente, esta medida causa perda da terceira dimensão na localização, e a aplicação do sistema dessa forma tem pouca vantagem sobre a agulha reta, pois o cirurgião deve de novo estimar o local da lesão ao longo da haste da agulha.

Fio com Gancho de Saída Lateral

A combinação de agulhas e guias tem sido explorada detalhadamente. Obtém-se o maior poder de fixação de uma agulha que possa ser reposicionada após instalação do gancho quando este se projeta através de um orifício lateral próximo à ponta da agulha. Como o gancho pode ser retraído de volta para dentro da agulha, essa configuração permite que o radiologista reposicione a

agulha e constitui um guia rígido com estabilidade tridimensional para o cirurgião. Contudo, quando pesquisamos esse tipo de sistema, descartamos a tecnologia porque havia segmentos variáveis da agulha projetando-se para fora da pele, o que predispõe a tração acidental de sua parte proximal. A agulha comercia-lizada é guarnecida de um grampo que é acionado na superfície cutânea para prevenir a entrada da agulha no tecido mamário mais profundo. A parte externa deve ser protegida. Alguns radiologistas colocam um copo de papel sobre ela para evitar desalojamento do sistema.

Vantagens

As principais vantagens do sistema são a rigidez do guia para o cirurgião e a capacidade de reposicionar a agulha. O resultado é uma localização estável e tridimensionalmente precisa. Estudos demonstraram que um guia projetado através da lateral de uma agulha tem 1,5 vez o poder de fixação de um guia com gancho de mola flexível e 6 vezes o poder de fixação de um guia curvo projetado além da ponta da agulha (94,95).

Desvantagens

A principal desvantagem desse sistema é sua inflexibilidade. Posicionamento tridimensional resulta em projeção de partes variáveis da agulha para fora da mama. A parte saliente deve ser protegida para impedir esbarrões acidentais e desalojamento ou lesões dos tecidos.

Outros fios-guias foram desenvolvidos. Por meio de solda de material de mola à extremidade, podem-se unir múltiplos ganchos à ponta de um guia. É possível criar várias configurações espirais para tentar ancorar guias no tecido mamário.

INJEÇÃO DE CONTRASTES E MARCADORES RADIOATIVOS

Outro método usado para orientar o cirurgião é a injeção de partículas de carbono na lesão seguida pela injeção de partículas à medida que a agulha é retirada, deixando um trajeto marcado desde a pele até a lesão (96). Também se utilizou a injeção de marcadores radioativos (97) e corantes (98,99). Contudo, esses métodos não são amplamente adotados nos Estados Unidos.

POSICIONAMENTO DE AGULHAS E GUIAS

Preparação da Paciente

Os procedimentos de localização com agulha devem ser seguros e produzir o mínimo de traumatismo possível. Muitas das pacientes estão extremamente ansiosas. A maioria das mulheres que são submetidas a localização com agulha e cirurgia já sabe que tem câncer de mama a partir das biopsias com agulha, e aquelas que estão sendo submetidas a uma biopsia diagnóstica temem ter câncer de mama. Ademais, a idéia de ter uma agulha introduzida na mama é psicologicamente perturbadora. É obrigatório oferecer apoio solidário durante todo o procedimento. A exemplo de qualquer procedimento, a tecnóloga e o radiologista devem ter em mente que, embora seja rotineiro para eles, o procedimento é uma experiência singular e em muitos casos assustadora para a paciente.

Pré-medicação em geral é desnecessária e contra-indicada porque cooperação plena é essencial. Reynolds *et al*. mostraram que o uso de anestesia local para localização pré-operatória com agulha pode ser mais doloroso que a localização propriamente dita (100). Em nossa experiência, a maioria das mulheres tem pouco ou nenhum desconforto pela localização com agulha sob compressão no mamógrafo. Contudo, pode haver um benefício psicológico com o emprego de anestésico local. A sensação de que o alívio da dor está sendo omitido é desconfortável para algumas pacientes, e assim atualmente utilizamos um anestésico local e enfatizamos o objetivo de que o procedimento deve ser indolor. A associação de bicarbonato de sódio (a 8,4%, 1 mEq/ mL) e lidocaína (1 parte de bicarbonato de sódio para 9 partes do anestésico) reduz a queimação quando o anestésico local é injetado. Reynolds *et al*. também observaram que o desconforto era mais intenso entre mulheres antes da menopausa que se submeteram a localização no período pré-menstrual do que durante a primeira parte do ciclo menstrual. Compressão mamária durante o procedimento produz alguma dormência. Muitas mulheres nem sequer percebem quando a agulha é introduzida. Em nossa experiência prática, mulheres cujas mamas são predominantemente adiposas sentem menos desconforto que aquelas com tecido mamário denso.

Devem-se envidar esforços para tornar o procedimento o mais indolor possível. Informamos à paciente que, se ela sentir desconforto a qualquer momento, podemos injetar mais anestésico. Muitas agulhas de localização permitem a injeção de anestésico através delas sem a necessidade de inserir uma segunda agulha. A paciente deve ser esclarecida de que continuará a sentir pressão e movimento, mas lhes pedimos que nos informe imediatamente caso o procedimento se torne doloroso para que possamos administrar mais anestésico.

Antes de iniciar o procedimento, deve-se explicá-lo à paciente da maneira menos ameaçadora possível mas com detalhes suficientes para que ela esteja plenamente informada. A despeito do fato de que a maioria das biopsias realizadas com fins diagnósticos fornece resultados benignos, muitas pacientes estão convencidas de que têm câncer de mama. Aquelas que já sabem que têm câncer de mama também estão ansiosas compreensivelmente. Além disso, a antecipação de que terão uma agulha posicionada na mama é extremamente ameaçadora. Uma discussão calma e atenciosa das várias etapas do procedimento deve incluir a informação de que a maioria das lesões encontradas dessa forma é benigna (a menos, obviamente, que uma biopsia prévia sugira câncer). As pacientes também se sentem tranqüilizadas quando o tamanho muito pequeno da lesão é enfatizado. Se o posicionamento do guia for realizado de maneira paralela à parede torácica, pode-se garantir à paciente que o procedimento é extremamente seguro. Se a localização for realizada com auxílio de ultra-som ou TC, deve-se mencionar a possibilidade de pneumotórax caso o local da lesão torne este risco real. Alertamos rotineiramente a paciente sobre os riscos de sangramento e infecção, mas o primeiro é facilmente tratado pela aplicação de pressão, e infecção é raríssima devido ao emprego de técnica estéril, mas caso ocorra será tratada com antibióticos. Jamais observamos a ocorrência de uma infecção após localização com agulha, mas seria difícil distingui-la de uma infecção resultante da própria cirurgia. Como tivemos um único episódio de infecção após bem mais de 1.000 procedimentos de BFA guiada por exame de imagem, parece que nossa técnica estéril é bem-sucedida.

A paciente deve ser apoiada com delicadeza e compaixão e ser assistida em todos os momentos. Reações vasovagais são incomuns, mas devem ser previstas. É melhor que a paciente permaneça sentada durante o procedimento

de localização e que a cadeira possa ser inclinada horizontalmente ou na posição de Trendelenburg caso uma reação vasovagal ocorra. Tais eventos podem ser reduzidos ao mínimo adotando-se a prática de distrair a paciente com conversação agradável e impedir que ela veja a agulha. Hidratação é importante, e as pacientes provavelmente devem ter um acesso IV com solução salina a 0,9%. Observamos que episódios de síncope são mais comuns no final da manhã, pois as pacientes estão em dieta zero há mais tempo do que quando o procedimento é realizado no início da manhã. Episódios de síncope devem ocorrer em menos de 2% das mulheres submetidas a localização com agulha. Jamais precisamos utilizar medicação para tratar esses episódios raros; a manutenção da paciente em decúbito por vários minutos costuma ser suficiente. Reposição de líquido intravascular às vezes é necessária, e depois o procedimento pode ser concluído. É raríssimo que o procedimento tenha de ser interrompido em conseqüência de uma reação de síncope.

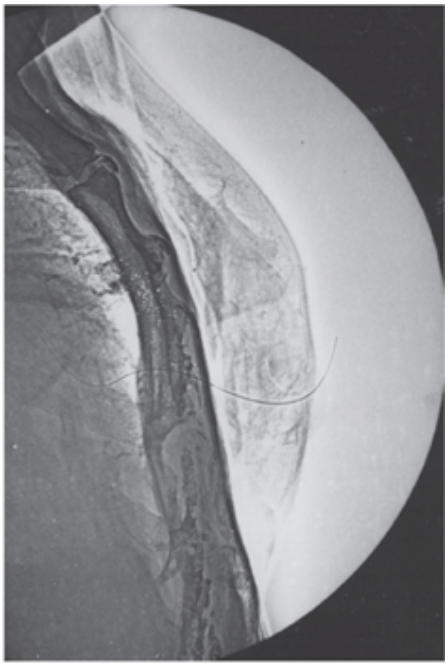

Fig. 24.13 A localização com agulha a mão livre pela frente da mama pode ser perigosa. Nesta paciente, introduziu-se um guia pela técnica a mão livre com ela em decúbito dorsal. Ela foi virada para a incidência lateral nesta xerorradiografia. A extremidade em gancho do guia projeta-se sobre o pulmão. Felizmente, não estava no pulmão, mas fixada ao músculo peitoral maior; quando ela se sentou, a mama reexpandiu-se e envolveu completamente o guia. Não apenas a lesão teve de ser relocalizada como também foi necessário orientar o cirurgião até o guia.

LOCALIZAÇÃO PARALELA À PAREDE TORÁCICA É O MÉTODO MAIS SEGURO E PRECISO PARA LOCALIZAÇÃO COM AGULHA GUIADA POR RAIOS X

Conforme mencionado, acredito que a localização a mão livre pela frente da mama é perigosa e imprecisa e deve ser desencorajada. Se a lesão for visível na ultra-sonografia, pode-se utilizar uma manobra anterior com a agulha sob observação direta. A orientação por TC também permite localização anterior segura e precisa, e o uso de tomossíntese mamária digital também possibilitará procedimentos seguros e precisos de localização anterior com agulha. Porém uma localização anterior com agulha segura e precisa não é possível por meio de mamografia 2D convencional (filme/écran ou digital) a menos que a lesão esteja próxima da pele.

A introdução de guias pela frente da mama em direção à parede torácica é perigosa. Localização com agulha a mão livre é extremamente dependente do operador. Embora alguns indivíduos aleguem ter alto grau de precisão, jamais se mostrou que esse método seja tão preciso quanto a manobra paralela à parede torácica (PPT). A maioria dos que utilizam esse método considera satisfatória uma posição da agulha a 1 cm da lesão. Acredito que essa posição seja distante demais do alvo e exija a remoção de grandes volumes de tecido pelo cirurgião para garantir que a lesão foi excisada. É razoavelmente comum que o cirurgião tenha de remover amostras adicionais de tecido sob essa orientação, porque a lesão freqüentemente escapa da primeira excisão (101).

Localização a mão livre é uma técnica que não pode basear-se na geometria, mas apenas no talento do operador. Baseia-se em aproximações sucessivas e exige alto grau de habilidade e sorte para obter localizações precisas, sobretudo se as lesões forem profundas na mama.

Introdução ântero-posterior da agulha pode ser perigosa, particularmente se a lesão-alvo estiver perto da parede torácica. Agulhas introduzidas em direção à parede torácica penetraram os músculos peitorais (Fig. 24.13), o espaço pleural (102), o pulmão, o mediastino e até mesmo o coração. A introdução de agulhas com essa técnica gerou pneumotórax, e houve até um caso em que o guia foi posicionado dentro da valva aórtica, o que depois exigiu substituição da valva.

Caso se deseje utilizar posicionamento pela frente da mama, deve-se empregar ultra-som, TC ou tomossíntese mamária digital.

Migração do Guia

Se os procedimentos de localização com agulha forem executados de maneira correta, os problemas devem ser raros. Alguns sugeriram que os fios-guias podem migrar de sua posição original, mas isto é uma ilusão. Os guias não migram a menos que sejam deixados na mama e não removidos. Os guias podem ser *colocados* incorretamente — e eles já foram introduzidos por radiologistas no músculo, no pulmão, no mediastino e no coração —, mas eles não migram para lá. Pode parecer que os fios-guias se movem depois de serem fixados. Se o guia for posicionado com a paciente em decúbito dorsal, a espessura da mama pode ser muito subestimada, pois a mama se espalha sobre a parede torácica. Se o guia for curto demais para a profundidade real da lesão, quando a paciente se sentar e a mama se reexpandir, um guia posicionado dessa maneira pode ser envolvido e desaparecer totalmente dentro da mama (dando a aparência de migração). Houve relatos de guias que não apenas foram totalmente envolvidos pela mama como também não foram recuperados pelo cirurgião. Durante um período de tempo, alguns desses guias foram empurrados pelos movimentos corporais para outras partes do corpo (91). Nossa revisão sugere que isto acontece apenas quando guias foram introduzidos pelo método a mão livre e dirigidos à parede torácica. Contudo, em geral é melhor remover todo o fio-guia, embora pequenos fragmentos não pareçam mover-se.

Cautela

O acesso ântero-posterior deve ser utilizado com grande cautela, e provavelmente é mais adequado para lesões superficiais. Células de um câncer de mama não são facilmente semeadas ao longo do trajeto da agulha, mas isto continua a ser uma possibilidade. Não encontramos nenhuma evidência de que a localização com agulhas calibre 20 ou menores encerre algum risco de semeadura na mama ao longo do trajeto da agulha (103), mas todos os casos que acompanhamos tiveram a agulha posicionada pelo método PPT e foram

submetidos a nodulectomia e radioterapia ou mastectomia. Há vários anos, houve um relato no congresso da RSNA de que tumores recorreram na localização exata onde a agulha de localização terminava, mas essas mulheres jamais receberam radiação, o que provavelmente explica a semeadura tumoral bem-sucedida.

Há um potencial de levar células inadvertidamente para o espaço pleural durante uma localização ântero-posterior. Porém essa possibilidade jamais foi investigada e permanece como outra razão teórica para não se utilizar localização a mão livre.

Praticamente todas as complicações significativas podem ser evitadas se os guias forem posicionados pelo método PPT. Cirurgiões podem relutar em aceitar esse método a princípio, mas deve-se salientar que é uma técnica muito mais segura e precisa de posicionar um guia, porque a lesão pode ser mantida distante da parede torácica no mamógrafo de modo que pode ser transfixada pela agulha inserida. O método paralelo é preciso, sem a necessidade de estimativas.

Incisão Circum-areolar

Embora alguns cirurgiões acreditem que uma incisão circum- areolar é preferível por razões estéticas, esse não necessariamente é o caso. Se forem realizadas incisões em relação apropriada com os contornos da mama (linhas de Langer) (Fig. 24.14), as incisões periféricas esmaecem e se tornam praticamente imperceptíveis. Arrastar um câncer através de um grande volume da mama para removê-lo por uma incisão circum-areolar não é um procedimento recomendado e pode comprometer a conduta conservadora com radioterapia, especialmente se for utilizada irradiação mamária parcial. Se essa manobra contaminar um volume inaceitavelmente grande de tecido mamário normal, exigindo que um maior volume tecidual receba as doses mais altas de radioterapia, uma mastectomia pode ser essencial. O cirurgião deve levar isso em conta e utilizar incisões que permitam a remoção mais precisa de uma lesão e ofereça bons resultados estéticos, sem comprometer as opções de tratamento.

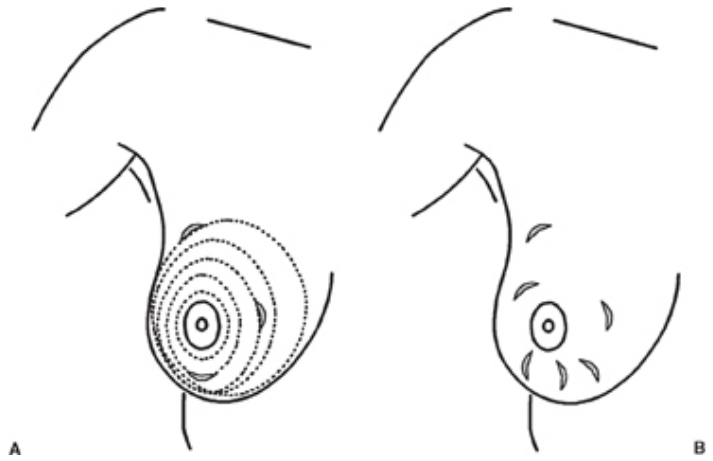

Fig. 24.14 Este esquema mostra as linhas naturais de tensão da pele (A), conhecidas como linhas de Langer. Incisões pequenas devem seguir essas linhas para obter melhores resultados estéticos. Se grandes quantidades de tecido forem removidas, cirurgiões recomendam seguir linhas radiais na parte inferior da mama (B).

INTRODUÇÃO DE GUIAS ATRAVÉS DA TÉCNICA PPT

A maioria das complicações associadas a localização com agulha pode ser evitada se os guias forem introduzidos por meio de técnicas seguras e precisas. Os métodos mais seguros e precisos consistem em posicionar as agulhas PPT. O procedimento PPT pode ser realizado em qualquer mamógrafo comum.

Placas de Compressão Fenestradas

Placas de compressão que possuem orifícios ou janelas recortadas possibilitam posicionamento preciso da agulha. A placa de compressão segura a mama firmemente impedindo movimentos, e assim é possível introduzir a agulha muito precisamente. Praticamente todos os mamógrafos são providos de placas de compressão que possuem uma série de orifícios ou uma janela com escalas nas laterais que permite acesso à mama e à lesão enquanto a mama é mantida sob compressão. Consideramos que uma janela única com escalas nas laterais é o recurso mais conveniente e preciso. Alguns radiologistas preferem orifícios múltiplos. Em nossa experiência quando se utilizam orifícios múltiplos, a lesão-alvo sempre termina embaixo do plástico entre os orifícios, e a mama deve ser reposicionada, ou a localização é imprecisa.

Variações dessas placas de compressão são bastante proveitosas. Um dispositivo de compressão focal com janela é útil para a parte anterior da mama (Fig. 24.15). Consideramos uma placa de compressão focal com janela sobre uma trilha deslizante que pode ser travada em qualquer posição muito proveitosa. Janelas recortadas no ângulo de uma placa de compressão grande facilitam o posicionamento e a localização de lesões que tenham posição alta no prolongamento axilar da mama (Fig. 24.16).

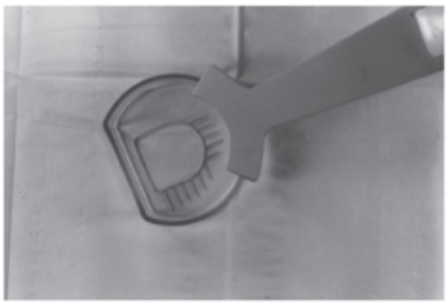

Fig. 24.15 Uma placa de compressão focal com janela pode facilitar a introdução da agulha próximo ao mamilo.



Fig. 24.16 Marcadores metálicos ao longo da borda das janelas nos ângulos de uma placa de compressão podem facilitar a introdução da agulha para lesões no prolongamento axilar.

Alinhamento com a Luz Centralizadora

Localização precisa com agulha requer alinhamento da luz centralizadora no colimador do tubo de raios X com o feixe de raios X. O feixe de raios X em

todos os mamógrafos é divergente. Na maioria dos sistemas, é perpendicular ao plano do filme apenas no centro da borda da parede torácica da placa de compressão (Fig. 24.17). Como a luz centralizadora é utilizada para introduzir agulhas na direção em que o feixe de raios X atravessa a mama e a lesão, a luz centralizadora deve estar alinhada com o feixe de raios X. É muito simples determinar se os feixes estão alinhados.

Verificação do Alinhamento

Utilizando-se a placa de compressão fenestrada, comprime-se um pedaço de esponja no mamógrafo para simular uma mama. Com a luz centralizadora ligada, colocam-se agulhas nos ângulos da janela (Fig. 24.18) na placa (ou através dos orifícios que são mais usados se uma placa com múltiplos orifícios for preferida). As agulhas devem penetrar na esponja de modo que a sombra do canhão de cada agulha produzida pela luz centralizadora esteja centrada sobre a sombra da ponta da agulha (se fosse possível sentar dentro do tubo na origem da luz, poder-se-ia olhar diretamente através do buraco de cada agulha). Se isso for realizado corretamente, as agulhas estão inclinadas do plano perpendicular porque a luz é divergente. Se a luz for alinhada corretamente, as agulhas também estão alinhadas com o feixe de raios X divergente. Uma exposição aos raios X é realizada, e, se a luz centralizadora estiver devidamente alinhada com o feixe de raios X, as agulhas são projetadas como se o operador estivesse olhando diretamente através de suas luzes. Se esse não for o caso, a luz deve ser alinhada até coincidir com o feixe de raios X.

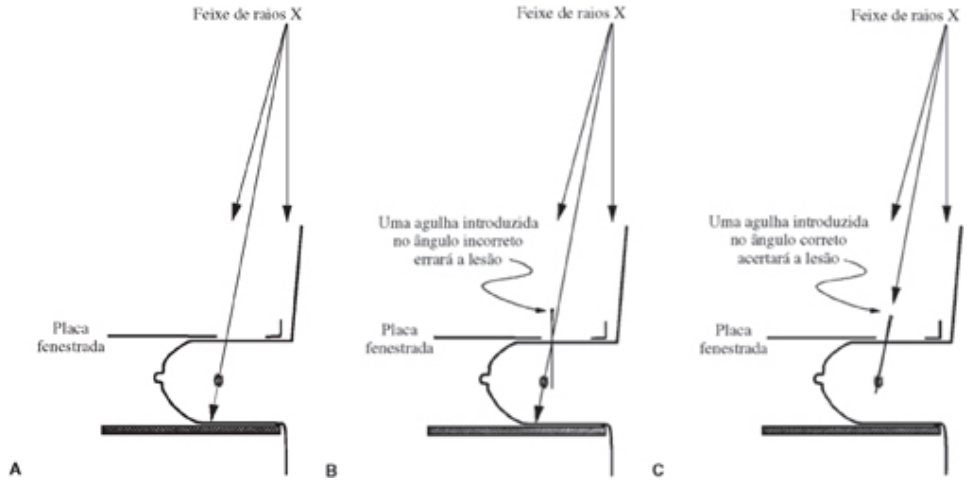

Fig. 24.17 Durante posicionamento de agulhas, lembre-se que o feixe de raios X é divergente e é perpendicular ao filme apenas no centro da borda do detector na parede torácica.



Fig. 24.18 A linha centralizadora deve ser alinhada com o feixe de raios X. Uma esponja é comprimida sob a placa fenestrada, e agulhas são colocadas usando-se a luz centralizadora para alinhar seus canhões sobre o ponto de entrada de cada uma na esponja (A). Agulhas são introduzidas na esponja (B). Se a luz e o tubo estiverem alinhados, uma radiografia subseqüente olhará ao longo da luz das agulhas (C). Se a luz não estiver alinhada com o feixe de raios X, a radiografia das agulhas sugerirá que elas estão inclinadas (D). A luz deve ser realinhada.

Introdução da Agulha pela Superfície Cutânea mais Próxima da Lesão

A fim de reduzir a quantidade de tecido a ser atravessada pelo cirurgião, deve-se escolher a menor distância da pele à lesão com a mama segura no sistema de compressão e a lesão visível na janela da placa de compressão. Isto é determinado avaliando-se a localização da lesão com base nas mamografias de triagem. Se a única imagem mediolateral disponível for a incidência MLO, convém obter uma incidência lateral reta. As incidências lateral reta e CC permitem a estimativa mais precisa da localização real da anormalidade na mama (Fig. 24.19).

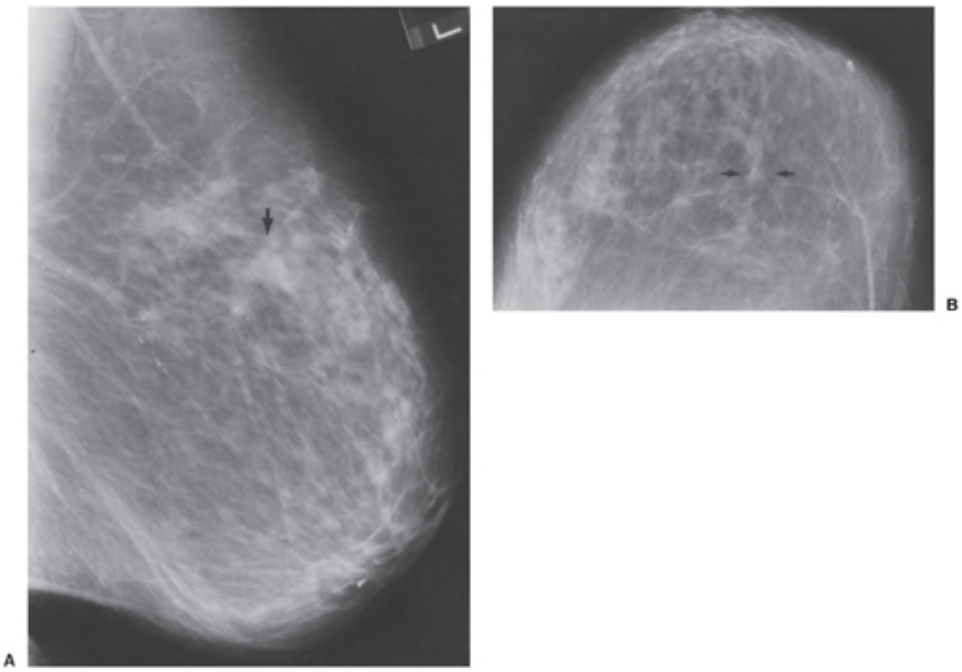

Fig. 24.19 Determina-se o ponto de entrada da agulha avaliando a localização da lesão em uma incidência lateral retal (mediolateral [ML]) e uma craniocaudal (CC). A menos que existam outras considerações, deve-se escolher a menor distância até a lesão. Neste caso, a lesão (setas) está mais próxima do topo da mama, como é evidente na incidência ML (A), e relativamente distante da superfície medial ou lateral, conforme visto na incidência CC (B). A melhor abordagem é pelo topo com a paciente posicionada na incidência CC.

Se a lesão estiver mais próxima da superfície medial da mama, o posicionamento inicial da agulha é realizado em uma manobra mediolateral com a superfície cutânea medial na janela da placa de compressão, introduzindo-se a agulha pela superfície cutânea medial (Fig. 24.20). Se a lesão estiver mais perto da superfície lateral da mama, usa-se uma abordagem lateromedial com a janela sobre a superfície lateral da mama. Uma lesão próxima do topo da mama é localizada com a incidência CC, enquanto uma na base da mama pode ser localizada por meio de uma incidência caudocraniana girando-se o tubo de raios X de cabeça para baixo.

Se o tubo de raios X não girar até a incidência caudocraniana ou se a paciente e o radiologista estiverem mais confortáveis, a paciente pode ser colocada sobre uma maca em decúbito lateral com o tubo de raios X posicionado para uma incidência lateral reta. Então, a mama pode ser posicionada com a placa de compressão fenestrada permitindo acesso à superfície mamária inferior.

Deve estar claro que a mama pode ser posicionada de qualquer maneira que permita acesso à lesão através da janela da placa de compressão enquanto a mama é mantida sob compressão (Fig. 24.21). Pode-se girar o tubo de raios X ou a mama para permitir acesso por qualquer direção (ver Fig. 24.20). Em algumas pacientes, a lesão pode até ser localizada pela frente da mama se esta tiver flexibilidade suficiente para ser rodada, de modo que a superfície anterior desejada esteja na janela e a lesão também seja visível na janela da placa de compressão sob os raios X.

Uma vez determinada a menor distância, a paciente é sentada de frente para o mamógrafo. Com a face virada para o lado oposto ao lado a ser localizado, a mama é comprimida dentro do mamógrafo por meio da placa de compressão fenestrada para que a mamografia preliminar projete a lesão na abertura da placa de compressão (Fig. 24.22).

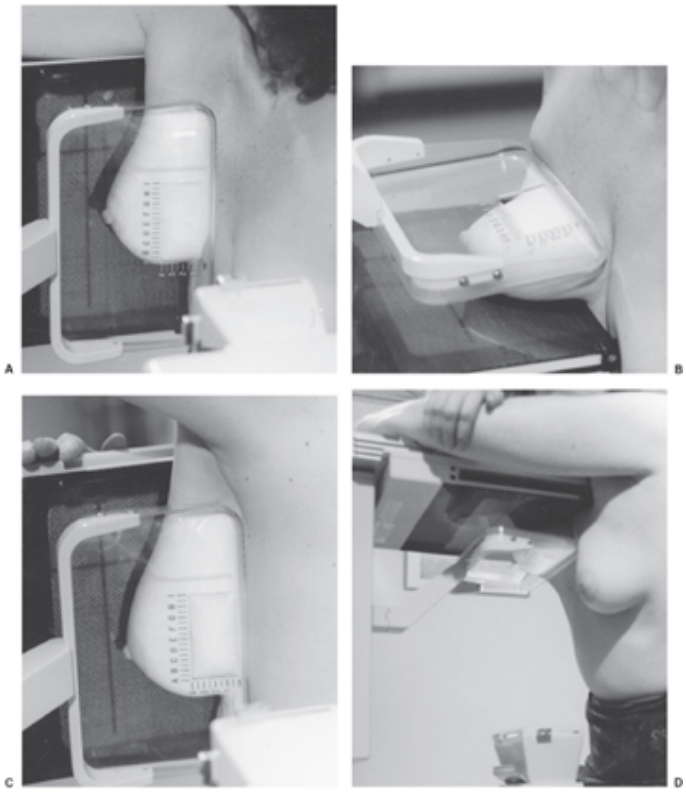

Fig. 24.20 Se uma lesão for medial, a placa de compressão fenestrada é posicionada sobre a superfície cutânea medial (A). Se a lesão estiver no topo da mama, usa-se a abordagem craniocaudal (B). Para lesões situadas lateralmente, recorre-se à abordagem lateromedial (C), e, se a lesão estiver na base da mama, pode-se colocar a janela na face inferior com o tubo de raios X virado de cabeça para baixo (D). Não é necessário escolher uma dessas direções. A janela pode ser colocada em qualquer ponto entre essas direções, desde que a lesão possa ser posicionada dentro do campo de visão.

Como a visualização da agulha pode produzir uma resposta vasovagal, a paciente deve ser instruída a manter a cabeça virada para longe do procedimento de localização. Essa instrução deve ser dada de maneira sensível. Em vez de lembrar à paciente que ela pode desmaiar ao ver a agulha entrar na mama, achamos melhor dizer que não queremos ver o rosto dela projetar-se em nossas fotos.

A paciente deve ser alertada sobre a importância de não mover a mama e permanecer dentro do mamógrafo. Ela deve ser informada sobre cada etapa do procedimento para que não tenha sobressaltos. Também escalamos uma auxiliar ou a tecnóloga para conversar com a paciente e distraí-la do procedimento. Muitas vezes é útil marcar a pele da mama com tinta nos ângulos da janela para ajudar a determinar se a paciente se moveu durante o procedimento.

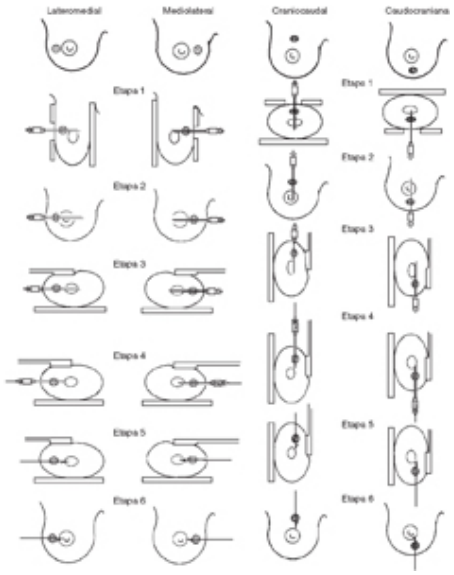

Fig. 24.21 Esses esquemas mostram a abordagem etapa-a-etapa de lesões, de acordo com sua localização na mama. Etapa 1: A mama é comprimida com uma placa fenestrada, oferecendo-se a distância mais curta até a lesão, e a agulha é inserida. Etapa 2: A agulha é passada através ou ao lado da lesão, e a mama é descomprimida, com a lesão transfixada pela agulha. Etapa 3: A mama é recomprimida com um dispositivo de compressão focal. Se uma técnica com agulha reta for usada, a localização está completa. Nessa segunda incidência, pode-se medir a distância da lesão ao longo da agulha. Etapa 4: Se a técnica do guia com gancho for usada, a agulha é retraída de modo que sua ponta esteja na distância desejada além da lesão. Etapa 5: O guia com gancho é introduzido e avançado até a ponta da agulha. Segurando-se o guia e removendo-se a agulha, o gancho é instalado onde a ponta da agulha estava. Idealmente, esse ponto está logo além da lesão. Etapa 6: A mama é removida da compressão, e o gancho situa-se logo depois da lesão.

Todos os mamógrafos possuem um sistema de linhas de localização próximo ao tubo de raios X. Essas linhas podem ser movidas para que se projetem sobre a placa de compressão, sua janela e o sistema de coordenadas nas laterais da janela. A primeira imagem mostra a lesão, a janela e as coordenadas ao longo das bordas da janela. Usando-se a imagem preliminar, linhas são desenhadas perpendiculares às bordas da janela através do centro da lesão (ver Fig. 24.22A). Isto pode ser realizado por meio de um marcador caso se esteja usando filme. Sistemas de mamografia digital possuem linhas de localização eletrônicas que determinam as coordenadas do alvo. A interseção dessas linhas com as escalas nas laterais da janela define as coordenadas x e y da lesão. A mama deve ser reposicionada caso a lesão não esteja visível em um orifício da placa de compressão.

Após preparação adequada da pele (sempre utilizamos três aplicações de Betadine e uma aplicação de álcool), as coordenadas da lesão, vistas na imagem preliminar, são identificadas na placa de compressão. Então, as linhas de localização ou uma luz a *laser* no colimador do tubo são projetadas sobre a placa de compressão fenestrada e a mama. Mediante alinhamento das linhas com as coordenadas identificadas na primeira imagem, determina-se o ponto de entrada da agulha na pele. Injeta-se anestésico local na interseção das linhas. Isso pode ser suficiente. Eu injeto mais anestésico local na direção que a agulha de localização seguirá. Pode-se conectar uma seringa com anestésico local à agulha de localização e injetar anestesia à medida que a agulha avança. O alinhamento pode ser preservado mantendo-se as linhas de localização centradas sobre o êmbolo da seringa.

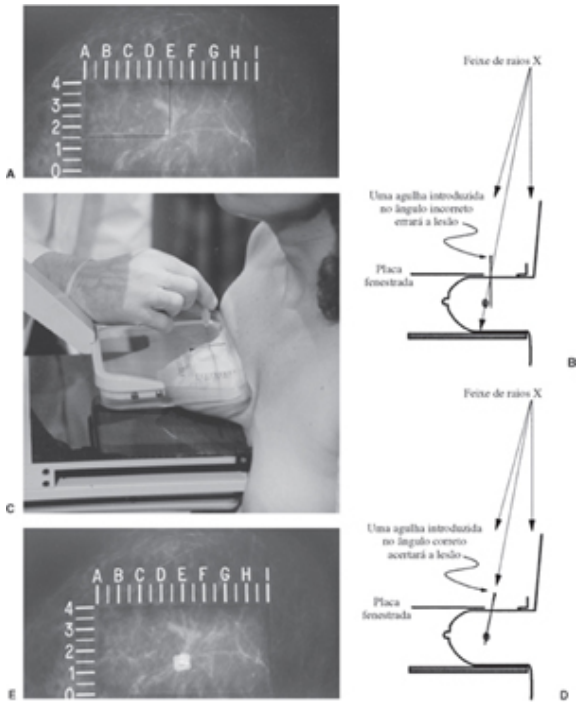

Fig. 24.22 A mama é posicionada de modo que na imagem topográfica (**A**) a lesão se projete na janela da placa de compressão. As linhas desenhadas no filme com um marcador de cera definem suas coordenadas, com o auxílio das escalas nas bordas da janela (**B**). Se for avançada perpendicular ao filme, a agulha errará a lesão porque o feixe de raios X é divergente. A ponta da agulha deve ser colocada na interseção das linhas de localização projetadas na pele, após ajuste para as coordenadas apropriadas (**C**). A agulha deve ser avançada no ângulo adequado (usando-se a luz centralizadora) na direção do feixe de raios X para acertar a lesão (**D**). O fato de o alinhamento estar correto pode ser verificado na radiografia subseqüente, quando a agulha e seu canhão estiverem superpostos sobre a lesão (**E**).

Como o feixe de raios X que gerou a imagem preliminar é divergente, o único lugar em que o feixe é perpendicular ao plano do filme é o centro da placa de compressão ao longo da borda mais próxima da parede torácica. Se uma agulha for introduzida *perpendicular* ao plano do filme em qualquer outro local, ela não atingirá a lesão-alvo (ver Fig. 24.22B). Utilizando-se uma luz centralizadora ou dispositivo a *laser* corretamente alinhado, a ponta da agulha é posicionada na interseção das linhas de localização sobre a pele (ver Fig. 24.22C) e, então, a agulha é alinhada na direção do feixe de raios X (ver Fig. 24.22D). Isto é realizado posicionando-se a agulha de modo que a sombra do seu canhão na pele esteja diretamente sobre o ponto de entrada da agulha na pele e centrada nele. A luz centralizadora é empregada de maneira semelhante a um fluoroscópio durante uma biopsia com agulha do pulmão. Pode-se obter o

mesmo alinhamento movendo-se o canhão da agulha de modo que as linhas de localização se projetem no centro do canhão, ou, se uma seringa estiver conectada ao canhão, as linhas de localização devem projetar-se sobre a superfície do êmbolo da seringa.

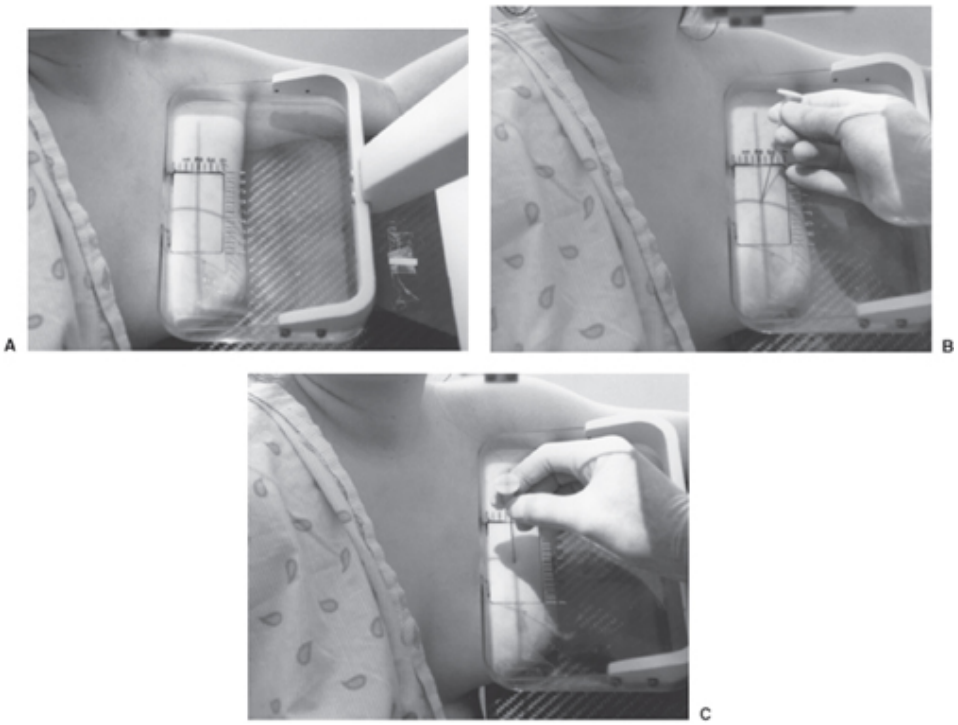

Fig. 24.23 (**A**) As linhas de localização projetam-se sobre a pele nas coordenadas apropriadas da janela, e a ponta da agulha é colocada na interseção das linhas, como nesta localização pela incidência MLO (**B**). Enquanto a ponta da agulha permanece no ponto de entrada na pele, a agulha é angulada de modo que as linhas de localização se projetem e centralizem no ALVO (**C**), e assim a agulha pode ser avançada no interior da mama alinhada com o feixe de raios X.

Se a luz centralizadora estiver corretamente alinhada com o feixe de raios X e a sombra do canhão da agulha gerada pela luz centralizadora estiver centrada sobre a sombra da agulha onde ela penetra a pele, pode-se introduzir a agulha na mesma direção em que o feixe de raios X produziu a imagem da lesão, e a agulha atravessará a lesão-alvo. Isto pode ser confirmado por uma segunda radiografia (ver Fig. 24.22E). Por meio dessa técnica, demonstramos que, mesmo se a agulha não atravessar a lesão diretamente, a haste da agulha estará a no máximo 5 mm da lesão (13).

Para facilitar posicionamento da agulha, criamos um pequeno disco que é colocado sobre o canhão da agulha. Esse disco, que chamamos de ALVO,

permite que as linhas de localização sejam projetadas sobre sua superfície plana. Com base no topograma, as linhas de localização são projetadas sobre a pele nas coordenadas apropriadas da placa de compressão (Fig. 24.23A) e a ponta da agulha é posicionada no ponto de entrada na pele na interseção das linhas sobre a superfície cutânea da maneira rotineira (ver Fig. 24.23B). Enquanto se mantém a ponta da agulha em posição na pele, inclina-se a agulha até que as linhas de localização se projetem sobre o centro do disco ALVO (ver Fig. 24.23C) no canhão da agulha. Se a luz centralizadora estiver devidamente alinhada com o feixe de raios X, a agulha estará posicionada em alinhamento direto com o trajeto que o feixe de raios X seguiu para gerar o filme preliminar. Então, a agulha é introduzida nos tecidos com um movimento suave, mantendo-se as linhas de localização centradas na agulha, o que garante posicionamento preciso.

É importante que a agulha atravesse e ultrapasse a lesão suspeita na primeira imagem. Isto garante que a lesão será espetada pela agulha ou estará imediatamente adjacente a ela. Esse método possibilita um posicionamento extremamente preciso da agulha. A menos que a paciente se mova, é praticamente impossível que a agulha esteja a mais de 0,5 mm da lesão. O ALVO pode ser removido se desejado ou, como ele é radiotransparente, a lesão pode ser radiografada através dele (Fig. 24.24) para confirmar as coordenadas *x* e *y* da posição da agulha.

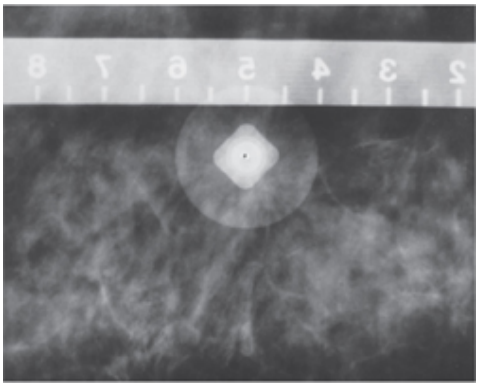

Fig. 24.24 O ALVO é radiotransparente, e portanto pode permanecer sobre a agulha, porque a lesão pode ser visualizada através dele, como neste caso. O canhão da agulha é o quadrado denso no centro da densidade circular, que é o ALVO.

Depois que a relação da agulha com a lesão foi confirmada (coordenadas *x* e *y*), *não existe razão para retornar a essa primeira imagem*. Se a agulha tiver

ultrapassado a lesão e estiver na posição apropriada no segundo filme, um fio-guia deve ter a mesma relação com a lesão que a agulha através da qual ele foi introduzido, e portanto não há razão para retornar ao primeiro filme depois que o guia for instalado. Na verdade, não é uma boa idéia retornar à primeira imagem depois que o guia for instalado, porque compressão da mama e um guia na direção de sua inserção pode induzir deslocamento do guia. Não há necessidade de fazê-lo, de modo que isto não deve ser realizado.

Se a posição inicial for insatisfatória, pode-se remover a agulha parcialmente, modificar o ângulo de inserção e reinserir a agulha sem puncionar de novo a pele para obter uma posição mais precisa. Se a mama tiver sido movida durante o procedimento, uma nova punção cutânea pode ser necessária para garantir que a agulha de localização não esteja a mais de 5 mm da lesão.

Em algumas mulheres, os tecidos mamários são extremamente firmes e resistem à introdução de uma agulha. Em geral, uma pressão firme e constante sobre a agulha permitirá sua introdução através desse tipo de tecido. Deve-se ter a cautela de evitar dobrar a agulha, porque guias com segmentos espessos não conseguem atravessar uma agulha dobrada.

Depois que as coordenadas *x* e *y* estão confirmadas e são satisfatórias no que diz respeito à lesão, a compressão é liberada lentamente. O radiologista deve colocar as mãos entre as placas de compressão e segurar a mama com uma mão enquanto segura o canhão da agulha (no outro lado da placa) com os dedos da outra mão. É *muito importante* que, à medida que a compressão seja liberada lentamente, o radiologista introduza a agulha mais profundamente na mama enquanto ao mesmo tempo puxa a mama para cima ao redor da agulha (Fig. 24.25B) a fim de garantir que a ponta da agulha sempre permaneça além do alvo para que a lesão continue na haste da agulha. Se a lesão se afastar da haste da agulha (ver Fig. 24.25C), a localização precisa é perdida e o procedimento deve ser reiniciado. Em geral, é possível e desejável para estabilidade da agulha que o seu canhão esteja nivelado com a pele. A agulha deve ter sido escolhida de tal modo que, quando isto é realizado e a mama é comprimida perpendicular ao seu trajeto, a ponta da agulha esteja no mínimo 1 cm além da lesão.

Após liberação completa da mama do sistema de compressão, a paciente é retirada do mamógrafo. Como a maioria das pacientes imediatamente olha para

a mama com o objetivo de ver o que foi feito, convém que o radiologista mantenha uma mão sobre a agulha a fim de impedir que ela a veja. Se ela perceber a agulha na mama, a probabilidade de que ela terá uma reação vasovagal aumenta. Ela terá de virar a cabeça para longe, de qualquer modo, quando for reposicionada no mamógrafo.

Com a paciente afastada do mamógrafo, o tubo de raios X é girado 90 graus em preparação para determinar a coordenada *z*, ou profundidade. Essa manobra final é facilitada pela substituição da placa de compressão grande pelo pequeno dispositivo de compressão focal. Nessa altura do procedimento, não é mais necessário comprimir toda a mama. É necessário apenas ser capaz de visualizar a relação da ponta da agulha com a lesão-alvo de modo que a agulha possa ser manipulada para estabelecer essa relação. Utilizando-se a placa de compressão focal sobre a área, a lesão é segurada firmemente (Fig. 24.26A), e a relação da ponta da agulha com a lesão é visível (ver Fig. 24.26B). Com a placa de compressão focal, há espaço para que o radiologista alcance o canhão da agulha para ajustar sua profundidade e inserir e instalar um guia (ver Fig. 24.26C, D).

Na imagem inicial, a agulha é introduzida até uma profundidade que está além da lesão. A distância efetiva que a agulha ultrapassa a lesão não é importante, desde que ela ultrapasse a lesão. A distância que a agulha pode ser retraída para atingir a profundidade apropriada pode ser medida na mamografia ortogonal (ver Fig. 24.26B). Se uma técnica com agulha simples for utilizada, essa incidência ortogonal é a imagem final necessária, pois confere ao cirurgião a relação da lesão ao longo da haste da agulha (ver Fig. 24.26C). A ponta da agulha deve estar no mínimo 1 cm além da lesão para que a lesão permaneça ao longo da haste da agulha independentemente da posição da mama durante a cirurgia (ver Fig. 24.26D).

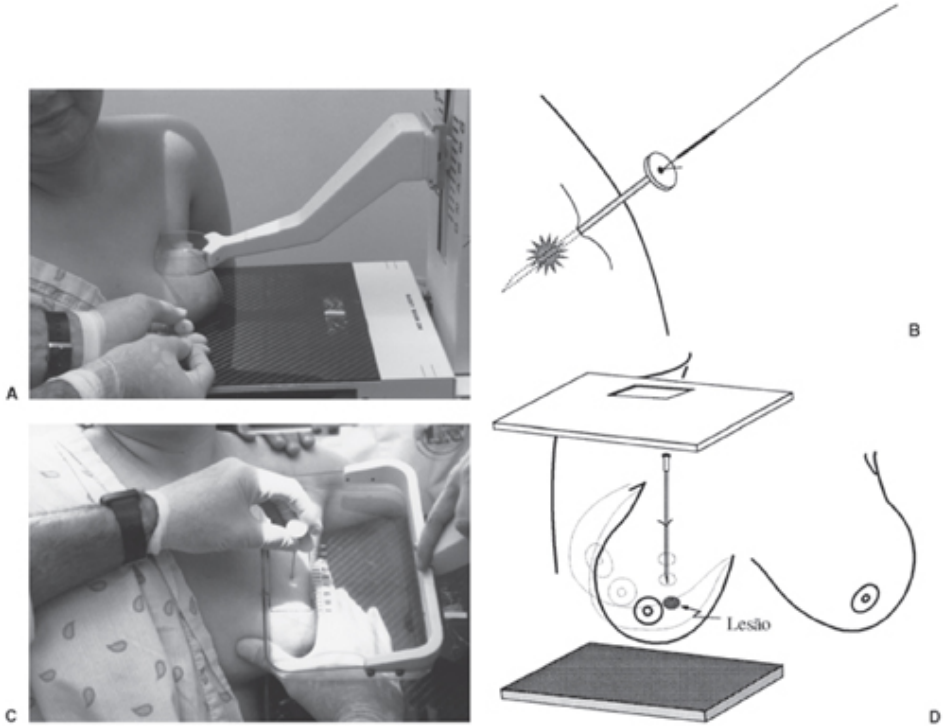

Fig. 24.25 O orifício central no ALVO facilita a introdução de um guia com gancho dentro da cânula da agulha durante o procedimento de localização. Aqui (A), o radiologista está introduzindo o guia através do orifício do centro do ALVO. Como a agulha é avançada enquanto a mama é descomprimida, a ponta permanece profundamente à lesão, e esta mantém sua relação com a agulha (B). O radiologista segura a agulha com uma mão e, enquanto a tecnóloga descomprime a mama lentamente, ele a introduz um pouco mais na mama e traciona a mama para cima, em volta da agulha a fim de garantir que a ponta da agulha se mantenha além da lesão (C). Se a agulha não for avançada enquanto a mama está sendo descomprimida, a lesão pode afastar-se da agulha à medida que a mama se reexpande até sua posição normal (D).

A incidência ortogonal permite retração da agulha a fim de posicionar sua ponta precisamente. Pode-se obter material citológico retraindo-se a agulha até que a ponta esteja dentro da lesão (embora isto encerre o risco de que a agulha seja afastada da lesão e se tenha de repetir todo o procedimento). Realizamos BFA dessa maneira, posicionando uma agulha introdutora através da qual uma agulha de fragmento é passada. Porém, se a incidência ortogonal mostrar que a lesão se afastou da haste da agulha e está além da sua ponta, a localização precisa foi perdida. A lesão pode não estar mais alinhada com a agulha, e, embora sua reintrodução possa dar a impressão de que ela atravessa a lesão, a agulha pode estar em um plano diferente. A localização precisa estará perdida, e o cirurgião pode deixar de excisar a área de preocupação. Caso se tenha de

remover a agulha da lesão, o melhor é recomeçar o procedimento desde o início e ter certeza de que a agulha atravessa o tecido-alvo.

Se um sistema de guia com gancho for utilizado para localização, a agulha é retraída de modo que sua ponta esteja no nível em que o gancho será posicionado. Em geral, é melhor fixar o gancho um pouco mais profundamente que a lesão de modo que o guia a atravesse. Preferimos utilizar guias com um segmento espessado de 2 cm logo proximal ao gancho como uma referência para o cirurgião (ver Sistemas de Guia com Gancho, anteriormente neste capítulo). Com esses guias, idealmente o gancho é instalado 1,0 a 1,5 cm além da lesão de modo que a lesão esteja sobre o segmento espessado logo proximal ao gancho (ver Fig. 24.26E). Isto garante que, se houver algum movimento do guia com tração leve por ocasião da cirurgia, o gancho será puxado para dentro da lesão e não para longe dela.

O cirurgião pode usar o segmento distal espessado do guia como um marcador para indicar que o nível da lesão foi atingido e que o gancho está a 2 cm. Se a biopsia estiver sendo realizada com fins diagnósticos, o cirurgião deve idealmente remover um pequeno cilindro de tecido ao redor do segmento espessado, incluindo uma pequena margem de tecido ao redor da lesão e o gancho. Se a lesão for um câncer conhecido, uma excisão mais ampla pode ser desejável para tentar evitar a necessidade de reexcisão. Deve-se obter uma radiografia da amostra para confirmar que a lesão foi excisada (ver Fig. 24.26F) (ver adiante).

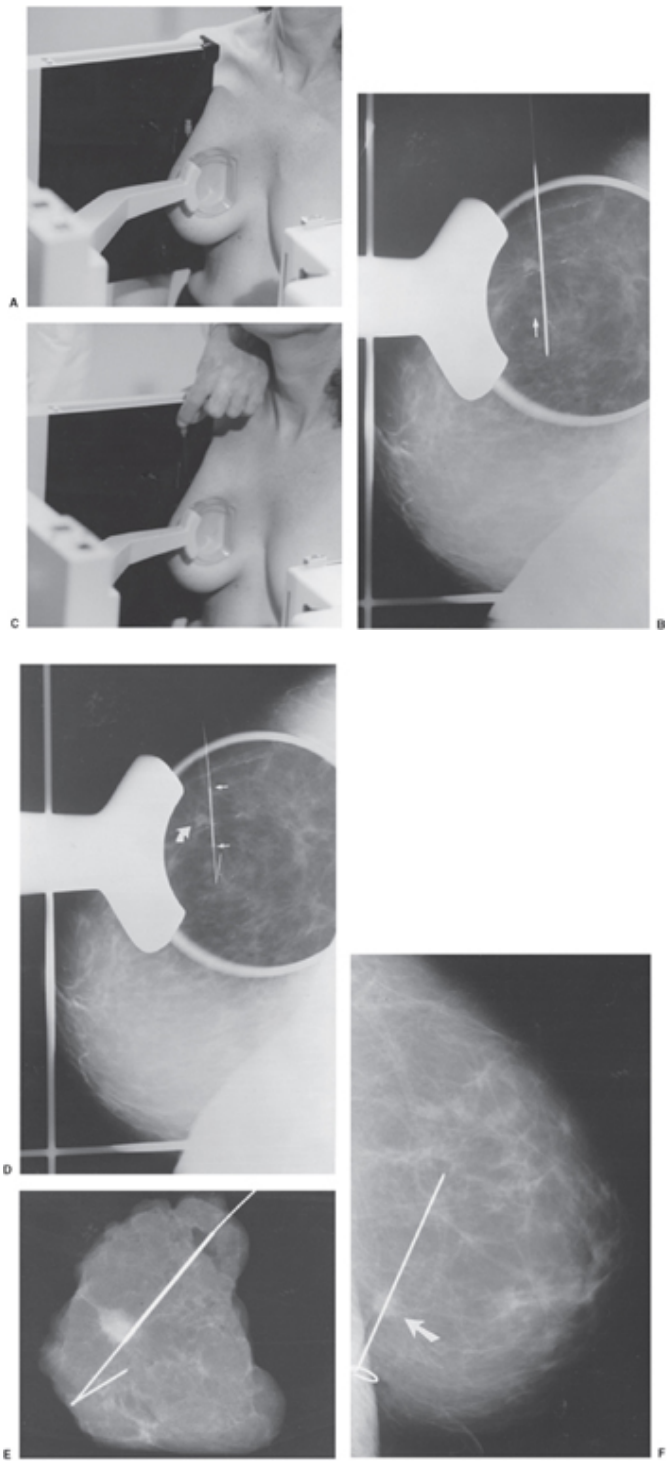
A
B
C
D
E
F

G

H

I

J

K

Fig. 24.26 Usa-se a placa de compressão focal de maneira perpendicular ao trajeto da agulha (A) para visualizar a ponta da agulha e a lesão (B). Caso se pretenda instalar um guia com gancho, usa-se esta imagem para determinar o quanto a agulha deve ser retraída (seta) a fim de posicionar o gancho na profundidade apropriada. Por meio da placa de compressão focal, o radiologista alcança a agulha facilmente para retraí-la até a profundidade desejada (C). Um guia com gancho deve ser instalado de modo que o gancho esteja além da lesão (D) (seta curva) e a lesão esteja ao longo do segmento espesso (setas pequenas). O cirurgião deve remover uma pequena quantidade de tecido ao redor do segmento espesso e enviar o tecido excisado para radiografia da amostra. A radiografia da amostra confirma que a lesão e o guia foram removidos com sucesso (E). Nesta segunda paciente (F), introduziu-se uma agulha de cabeça plana pela base da mama usando-se a incidência craniocaudal (CC). Essa abordagem oferece apenas acurácia 2D, e o cirurgião deve basear-se na imagem para decidir até onde ao longo da agulha deve dissecar para encontrar a lesão (seta). Com uma técnica de agulha reta, a ponta deve estar além da lesão para evitar que a lesão se afaste da haste da agulha. Nesta terceira paciente, a menor distância é a partir do lado lateral, e assim a mama é posicionada na incidência lateromedial (**G**) com a janela sobre a superfície cutânea lateral. A agulha é introduzida e sua posição confirmada (**H**). Avança-se a agulha enquanto a compressão é liberada e substitui-se a placa de compressão fenestrada pelo dispositivo de compressão focal. O tubo é girado em 90 graus até a projeção CC, e a mama é recomprimida para mostrar a distância entre a lesão (seta) e a ponta da agulha (**I**). A agulha é retraída e o guia instalado, com a lesão idealmente situada sobre o segmento espessado logo proximal ao gancho (**J**). A excisão do carcinoma ductal invasivo é confirmada na radiografia da amostra (**K**).

A instalação correta de guias com gancho é realizada retraindo-se a agulha de modo que sua ponta seja posicionada no local desejado da extremidade do guia. Então, introduz-se o guia através do canhão da agulha. Introduzindo-se o guia até a marca na sua parte proximal, o gancho permanece dobrado logo dentro da ponta da agulha. O guia proximal é segurado na posição enquanto a agulha é removida sobre ele até sair da mama. Desse modo, o gancho será instalado onde a ponta da agulha estava. Esse método é preferível à introdução do guia para fora da agulha.

Em alguns casos, a ponta da agulha torna-se firmemente incrustada em tecido fibroso de modo que, quando é retraída, a ponta traz o tecido consigo. Embora pareça que a agulha está sendo removida da mama, quando o guia é instalado e o tecido retorna elasticamente à sua posição normal, o gancho pode ser empurrado mais além da lesão do que é desejável (um gancho que esteja profundo demais com a lesão ao longo do guia é preferível àquele superficial demais com a lesão além). Um resultado similar pode ocorrer quando se introduz inadvertidamente o guia para fora da ponta da agulha em vez de retrair

a agulha, mantendo-se o guia estacionário. O guia pode seguir o trajeto da agulha ou, se a mama contiver primariamente gordura, atravessar a gordura se não houver tecido fibroso para impedir seu avanço.

O problema da ponta da agulha fixar-se no tecido e o guia terminar mais profundo que o desejado pode ser evitado girando-se a agulha para soltá-la desses tecidos, enquanto ela é removida, e aumentando-se a pressão do dispositivo de compressão para impedir deslocamento dos tecidos. Também é útil definir a posição do gancho, enquanto ele ainda está contido dentro da agulha, antes de retraí-la (Fig. 24.27). Se a ponta da agulha tiver de ser retraída por 2 cm para obter posicionamento adequado do gancho, pode-se introduzir o guia até que a marca polida esteja 2 cm para fora do canhão da agulha. Ainda que a ponta da agulha esteja além do ponto apropriado, o gancho está na posição desejada em relação à lesão. Se o guia proximal for segurado firmemente e a agulha for girada e retirada, a ponta geralmente se solta dos tecidos mais profundos no momento em que o gancho é exposto, e o gancho se fixa no tecido desejado.

Alguns de nossos cirurgiões consideram valioso ter um marcador metálico colocado no ponto de inserção na pele de modo que no filme final obtido com o gancho instalado eles possam ver a que distância da pele a lesão está (levando-se em conta que a mama está comprimida).

Precisão e Segurança

Praticamente todas as complicações da localização pré-operatória são evitadas se o procedimento for cuidadosamente planejado e se houver cautela no posicionamento do guia bem como na excisão cirúrgica da lesão. Em uma análise de 100 biopsias consecutivas orientadas por fios-guias realizadas por radiologistas com todos os níveis de treinamento (residentes, *fellows* e equipe), conseguimos posicionar o guia através da lesão ou a menos de 2 mm em 96% dos casos e a menos de 5 mm em todos os 100 procedimentos. Isto possibilitou que o cirurgião removesse um volume mínimo (com freqüência, 5 mL) de tecido sem deixar a lesão escapar (35).



Fig. 24.27 Às vezes convém posicionar o gancho dentro da agulha em sua localização desejada no espaço, como mostra este esquema (A), e então retrair a agulha para liberar o gancho na posição apropriada logo após a lesão (B).

Fig. 24.28 O guia deve ser fixado à pele em uma alça suave sem tensão.

Conclusão do Procedimento de Localização

Depois da colocação apropriada da agulha ou guia, a paciente é removida do sistema de compressão e a mama retorna a sua posição normal. Em alguns casos, parece que o guia se move para dentro da mama, mas na verdade é a mama que envolve o guia quando se reexpande. Deve-se prever isto e utilizar um guia longo o suficiente de modo a permitir que isso aconteça e o guia não desapareça totalmente dentro da mama. É melhor não dobrar nem fixar o guia à pele de um modo que deixe o gancho (dentro da mama) sob tensão, porque do contrário o gancho pode escapar do tecido-alvo. O guia exposto deve curvar-se suavemente para longe do local de incisão esperado (alguns cirurgiões preferem deixar essa parte do fio-guia fixada à pele durante a cirurgia) e sua extremidade presa com fita adesiva à pele (Fig. 24.28). Uma gaze estéril é colocada sobre o

ponto de inserção a fim de protegê-lo, mas o guia não deve ser dobrado ou fixado firmemente nesse local porque isso poderia tracionar o gancho e o movimento da mama poderia desalojá-lo. Se for fixado sem tensão, o guia pode deslizar para dentro e para fora da pele com o movimento mamário, mas não haverá tração sobre o gancho. Ao não franzir o guia, o cirurgião pode introduzir uma agulha sobre o guia na sala de cirurgia para obter um alvo mais rígido durante a cirurgia.

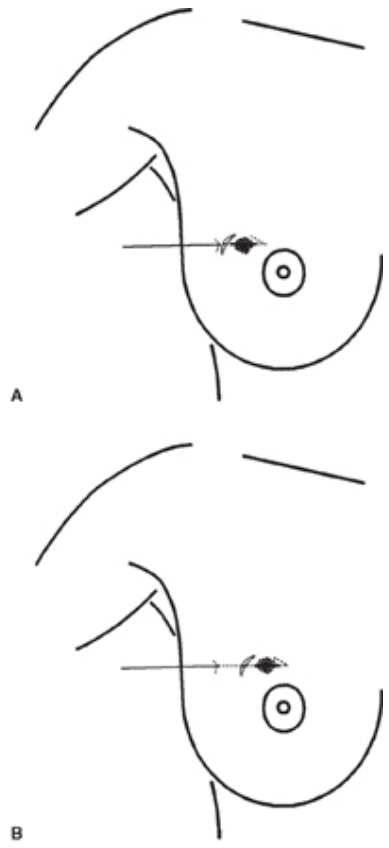

Fig. 24.29 Esquema do processo de biopsia excisional após o posicionamento de guia com gancho. O cirurgião pode dissecar ao longo do guia desde seu ponto de entrada (A) ou prever seu trajeto e dissecar até ele e então ao longo dele até o segmento espessado (B).

Sugere-se uma discussão com o cirurgião ou um diagrama cuidadoso descrevendo a relação da lesão com o guia, de modo que o cirurgião compreenda o trajeto do guia e a relação da lesão com o gancho. Nós enviamos os filmes obtidos durante o procedimento de localização com a paciente para o centro cirúrgico.

Conforme mencionado, depois que um guia com gancho é instalado não é uma boa idéia comprimir a mama na direção de introdução do guia. Alguns cirurgiões sugerem que uma imagem seja obtida olhando na direção do guia. Deve-se explicar-lhes que isto não é recomendável e decerto é desnecessário. Como a agulha original transfixou a lesão, se ela não tiver sido inteiramente removida da lesão antes de instalar o guia, não existe razão para retornar à incidência original depois que o guia com gancho é posicionado porque ele deve estar onde a agulha esteve (*x* e *y* não podem mudar). A compressão da mama na direção da introdução do guia pode resultar no avanço do guia além da lesão e na perda de localização *z* precisa. O cirurgião pode obter a relação de *x* e *y* no segundo filme original, com a incidência olhando ao longo da haste da agulha, e a relação de *z* na incidência ortogonal final do guia e da lesão.

EXCISÃO CIRÚRGICA DE UMA LESÃO IMPALPÁVEL APÓS COLOCAÇÃO DE UM GUIA

Alguns dos problemas de localização e biopsia com agulha advêm do fato de que cirurgiões relutam em inquirir colegas sobre a melhor técnica para realizar os procedimentos cirúrgicos. Muitos cirurgiões removem uma quantidade de tecido muito maior que a necessária e causam um defeito bem maior do que seria preciso. Alguns removem todo o tecido do ponto de entrada na pele até a lesão. Isto é desnecessário.

Duas abordagens parecem funcionar melhor. Alguns cirurgiões seguem o guia desde seu ponto de entrada na pele (Fig. 24.29A) até o segmento espessado e, então, removem um cilindro de tecido ao redor do segmento espessado até o gancho. Isto garante a remoção completa do guia e da lesão. Uma segunda técnica é estimar a localização da lesão e dissecar até o guia a partir da superfície anterior da mama mais próxima da lesão do que o ponto de entrada na pele, de modo que a distância a ser dissecada ao longo do guia é menor (ver Fig. 24.29B). Outra manobra útil é passar o guia proximal através dessa incisão de modo que o cirurgião possa operar olhando ao longo do guia (Fig. 24.30). Se o guia foi posicionado de tal modo que a lesão é proximal ao gancho ao lado do segmento espessado, um cilindro de tecido ao redor desse segmento é removido até o gancho. Esse cilindro incluirá a lesão.

Uma terceira abordagem é realizar uma incisão circum-areolar, que alguns cirurgiões preferem por seu valor estético; porém, conforme mencionado, há alguma controvérsia quanto à segurança dessa técnica para alcançar lesões periféricas que se revelam malignas. Pode ser difícil encontrar um guia com essa abordagem. Introduzindo-se uma agulha calibre 23 ou 22 ou cânula de ponta romba especialmente formada sobre o guia, e utilizando-se o guia como referência, cria-se um alvo mais rígido para aproximar-se de uma lesão profunda (8).

O cirurgião deve compreender que qualquer guia pode ser inadvertidamente puxado para fora da mama se for aplicada tração suficiente sobre ele. Ademais, se o guia estiver posicionado predominantemente em gordura, há pouco tecido onde o gancho possa aderir e os guias podem mover-se dentro da gordura. ***O guia deve ser utilizado como um ponto de referência, e não como afastador***. Quando a lesão está posicionada ao longo do segmento espessado proximal ao gancho, qualquer tração aplicada ao guia puxa o gancho de volta para a lesão em vez de afastá-lo. O segmento espessado atua como indicador para o cirurgião, e assim ele pode prever a distância até o gancho.

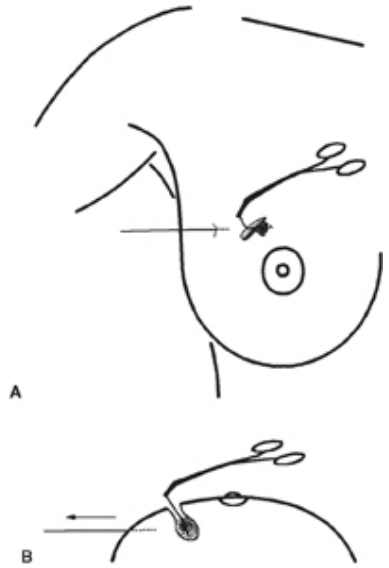

Fig. 24.30 Alguns cirurgiões cortam o guia e extraem a parte distal através de uma incisão que é distante do ponto de entrada na pele (A). Isto permite ao cirurgião operar olhando ao longo do eixo do guia, o que facilita a remoção de um pequeno cilindro de tecido em volta do segmento espesso e do gancho (B), que contém a lesão.

Injeção de Corante

Se uma técnica de injeção de corante for empregada de maneira isolada ou em combinação com colocação de guia, a agulha para tais injeções pode ser posicionada de maneira igual à descrita anteriormente. Escolhe-se um corante vital e injeta-se uma quantidade muito pequena na região da lesão. A agulha pode permanecer no lugar ou ser retirada lentamente, injetando-se corante à medida que ela é removida para corar o trajeto. Embora essa técnica produza um trajeto visível que o cirurgião pode seguir até o tecido em questão, pode ser difícil segui-lo, e muitos cirurgiões que utilizam injeções de corante também deixam a agulha para servir de guia. Alguns cirurgiões relataram o problema de difusão do corante para um volume tecidual bem maior que o desejado, mas os defensores da técnica argumentam que essa ocorrência é rara.

Alguns preconizam misturar o corante vital com material de contraste iodado para confirmar a posição do tecido corado em relação à lesão na mamografia. Contudo, isto pode obscurecer a lesão na radiografia subseqüente da amostra. Se essas técnicas forem utilizadas, o radiologista deve estar atento ao potencial de reações ao contraste bem como às possíveis reações alérgicas ao corante vital.

Na Europa, usam-se partículas de carbono. Elas são inertes e podem ser injetadas semanas antes porque não se movem. Alguns as empregam no momento da PAAF, de modo que o cirurgião tenha uma referência até o tecido suspeito. Entretanto, seguir uma linha negra estreita pode ser difícil e resultar na necessidade de remover uma quantidade excessivamente grande de tecido.

A Amostra Excisada

Exceto em circunstâncias raras, todas as biopsias localizadas podem ser realizadas na sala de cirurgia ambulatorial. A maioria dos procedimentos é realizada com anestesia local, em geral com “sedação consciente”. Imediatamente após a excisão cirúrgica, enquanto a cavidade da biopsia permanece aberta, deve-se obter uma radiografia da amostra para confirmar que a anormalidade-alvo foi removida. Ainda que o cirurgião esteja seguro de que a lesão foi excisada, deve-se obter radiografia da amostra para fins de documentação. A amostra deve ser comprimida delicadamente dentro do sistema

mamográfico ou em uma unidade radiográfica especial para amostras de modo que interfaces de ar não obscureçam a visualização de massas na amostra (Fig. 24.31). Compressão vigorosa não é uma boa idéia: empurraria as margens do tecido para mais perto da lesão e, durante análise microscópica, poderia fazer parecer que a lesão está mais próxima das margens do tecido excisado do que realmente é o caso.

A radiografia da amostra é facilitada se o cirurgião colocar a amostra intacta dentro de um saco plástico que possa ser vedado para permitir manipulação. Caso se deva manter o tecido frio, o saco pode ser inserido dentro de um segundo saco contendo gelo. A amostra, dentro do saco, pode ser colocada no mamógrafo e comprimida *delicadamente* utilizando o sistema de compressão. Se for empregada uma unidade radiográfica para amostras, a amostra pode ser comprimida delicadamente (de modo a não esmagar o tecido) sob um fragmento de Plexiglas.

Uma radiografia com magnificação da amostra é preferível porque aumenta a visualização de calcificações. A compressão da amostra permite visualizar massas bem como calcificações nos tecidos. O radiologista também deve analisar a relação da lesão com as margens visíveis na radiografia da amostra para alertar o cirurgião se a lesão parecer estar próxima da margem cirúrgica ou contígua a ela.

Alguns radiologistas preconizam a realização da radiografia da amostra em duas incidências, mas com amostras pequenas comprimidas é provável que se obtenha boa análise da proximidade da lesão à margem da amostra na radiografia em incidência única da amostra, a despeito do fato de que as margens anterior e posterior não são bem vistas.

Alguns sugeriram que a marcação da localização da lesão dentro da amostra com agulhas adicionais ou o uso de recipientes especiais com coordenadas de escalas ajuda o patologista a garantir que a lesão preocupante de fato seja analisada. Alguns cirurgiões marcam as superfícies da amostra com suturas ou corantes para orientar a reexcisão, caso se revele que o câncer está tocando na margem do tecido excisado.

Nossa rotina consiste em obter duas radiografias da amostra e guardar uma no prontuário radiológico; a segunda acompanha o tecido enviado ao

departamento de patologia a fim de alertar o patologista acerca da lesão-alvo. Agora com o advento das imagens digitais, uma imagem da amostra é mantida no sistema de arquivamento de imagens (PACS).

Exame da Amostra com Ultra-som

Lesões que não são visíveis na mamografia e são localizadas por meio de ultra-som podem ser indetectáveis na radiografia da amostra. Colocando-se a amostra dentro de um saco plástico, o tecido pode ser avaliado no ultra-som enquanto ainda está dentro do saco mediante aplicação de gel de contato à superfície do saco. A umidade inerente da amostra promove contato dentro do saco, e desse modo a lesão pode ser identificada por ultra-som da amostra (Fig. 24.32).

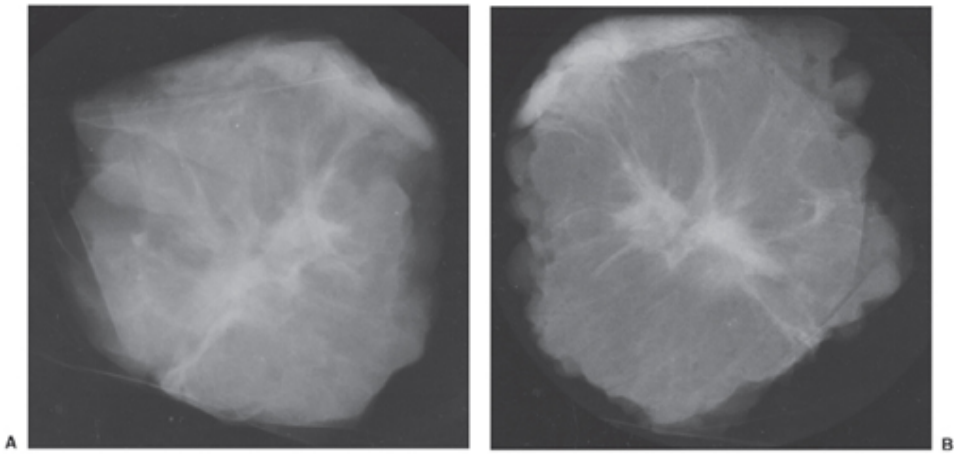

Fig. 24.31 A amostra deve ser comprimida delicadamente (não esmagada) para realizar sua radiografia. Detalhes podem ser perdidos se a amostra não for comprimida (A). Massas podem tornar-se invisíveis. Com compressão e magnificação (B), vêem-se excelentes detalhes e pode-se confirmar a remoção de massas e calcificações.

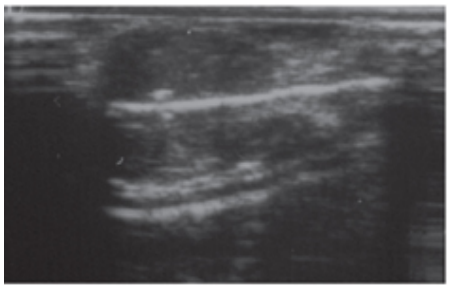

Fig. 24.32 Ultra-sonografia da amostra excisada pode confirmar a remoção de uma massa. A massa hipoecóica oval é evidente com o fio-guia passando lateral a ela neste ultra-som da amostra excisada, o que confirmou a remoção do que foi comprovado como um fibroadenoma.

Análise das Margens

Embora o prognóstico geral seja determinado pela ocorrência de disseminação sistêmica do câncer, o tratamento bem-sucedido de câncer de mama envolve a prevenção de recorrências dentro da mama. Múltiplos estudos mostraram que as taxas de recorrência são reduzidas se uma margem de tecido normal for removida em volta do tumor. A ressecção até margens livres é o objetivo do procedimento de excisão, e analisam-se as margens para determinar se elas estão livres de tumor, o que aumenta (mas não garante) a probabilidade de que o tumor foi excisado. A radiografia da amostra fornece uma avaliação preliminar de parte da margem.

Uma das tarefas importantes do patologista é a avaliação da relação do câncer com as margens do tecido excisado. Se houver tumor na margem da lesão, provavelmente ainda há uma quantidade significativa de tumor residual na mama e a taxa de recorrência na mama será mais alta (104,105). Antes de cortar a amostra, o patologista deve pintar sua superfície com tinta nanquim ou algum corante similar a fim de avaliar a proximidade do câncer à margem após o corte e durante a análise sob o microscópio (106). Alguns patologistas empregam tintas de cores distintas para identificar as diferentes superfícies da amostra, e assim, caso se detecte que o tumor se estende a uma margem, o cirurgião pode ser informado acerca da sua posição relativa na mama. Se uma margem for positiva, alguns patologistas acreditam que essa técnica ajuda a orientar o cirurgião sobre a parte da cavidade da biopsia que deve ser reexcisada, se reexcisão for necessária para uma margem positiva.

Infelizmente, a análise das margens, embora importante, é bastante grosseira. O patologista visualiza apenas um segmento diminuto da amostra. Alguns cirurgiões excisam o câncer “óbvio”, tentando incluir uma margem de tecido normal. Então, eles removem as “margens de segurança”. Estas são cortes finos, paralelos às paredes da cavidade excisional. As margens de segurança devem ser livres de tumor, o que aumenta a probabilidade de que todo o tumor seja removido. Se as margens de segurança forem positivas, deve haver uma quantidade considerável de tumor residual na mama que não pode ser identificada para ressecção, e a paciente pode ser aconselhada a ter uma mastectomia.

Uma radiografia da amostra é guardada para o prontuário da paciente. A segunda radiografia da amostra fornece ao patologista uma noção da lesão que foi excisada de modo que a revisão histológica possa ser correlacionada com a patologia esperada para garantir concordância. O volume de tecido excisado pode ser bem pequeno, mas a lesão propriamente dita em geral ocupa uma parte muito menor da amostra. Os cortes histológicos permanentes costumam ter espessura de 4 a 5 mm. Contudo, representam uma parte muito pequena até mesmo da menor amostra de biopsia. Seriam necessários 2.000 cortes histológicos de 5 μm para avaliar completamente um volume de apenas 1 mL de tecido mamário. Portanto, é possível que o patologista deixe de ver a lesão real inadvertidamente. Em razão dessa grande oportunidade para erros de amostragem, até mesmo uma análise minuciosa das margens pode não revelar que o câncer se estende à margem. É quase impossível definir quando CDIS foi totalmente excisado, porque ele pode estender-se a um ducto que não foi incluído em nenhum dos cortes examinados ao microscópio. Com o CDIS, mesmo quando as margens são livres ao exame patológico, encontra-se câncer *in situ* residual por ocasião de reexcisão ou mastectomia em pelo menos 40% dos casos. Supõe-se que a radioterapia reduza a taxa de recorrência de CDIS por destruir esse tumor residual na mama (107).

Se houver alguma dúvida sobre a detecção da lesão pelo patologista, podem-se obter radiografias do tecido de biopsia remanescente não processado ou dos blocos de parafina e processar amostras do tecido residual em diversos níveis para garantir uma avaliação completa. Caso exista dúvida sobre a localização da lesão na amostra, pode-se radiografar a amostra cortada para determinar quais cortes contêm a lesão.

Em alguns casos, é necessário radiografar os blocos de parafina contendo tecido residual para determinar se a lesão se situa ainda mais profundamente no bloco, exigindo cortes histológicos adicionais. Nós radiografamos os blocos virando-os de lado (Fig. 24.33) (108). Isto não apenas demonstra quais blocos contêm as calcificações como também mostra em que profundidade dos blocos as calcificações se encontram. Então, o patologista obtém “níveis” através do bloco para garantir que a lesão-alvo seja avaliada.



Fig. 24.33 Se o patologista não encontrar calcificações na amostra, elas podem estar mais profundamente nos blocos de parafina. Aqui, um bloco de parafina (P) foi virado de lado para que a radiografia possa mostrar a profundidade das calcificações (seta) no bloco.

Conforme mencionado, alguns relatos e nossa própria experiência sugerem que cânceres podem ocorrer a uma distância de microcalcificações benignas, e utilizou-se esse argumento para indicar a obtenção de amostras de biopsia maiores. A maioria das calcificações associadas a câncer estão dentro do tumor, e em geral uma pequena amostra tecidual é desejável para fins diagnósticos. Quando já existe o diagnóstico de câncer, costuma-se obter uma amostra maior para tentar conseguir margens livres.

DEMARCAÇÃO DE LESÕES MAIORES

A mesma técnica de localização PPT pode ser usada para posicionar múltiplas agulhas e guias com a finalidade de delimitar uma lesão mais extensa. Emprega-se esse método mais freqüentemente quando há calcificações extensas de CDIS. Em geral, se a janela da placa de compressão for posicionada corretamente, todas as calcificações são vistas na janela e múltiplas agulhas são inseridas conforme descrito anteriormente. Pode ser difícil aprofundar múltiplas agulhas à medida que a compressão é liberada, mas é exeqüível. O tubo de raios X é girado para a incidência ortogonal e múltiplos guias podem ser introduzidos da mesma maneira que um único guia. Os guias são usados para definir o volume total para o cirurgião (Fig. 24.34).

ASPIRAÇÃO DE CISTO OU PUNÇÃO ASPIRATIVA COM AGULHA FINA GUIADA POR MAMOGRAFIA

Através do ultra-som, muitas lesões clinicamente ocultas detectadas por mamografia são identificadas como cistos. Em algumas pacientes, quando a lesão é pequena ou quando ecos internos estão presentes, é impossível

estabelecer o diagnóstico definitivo de cisto simples com ultra-som. Se a lesão potencialmente representar um cisto mas merecer intervenção adicional, pode-se aspirá-la sob orientação mamográfica ou ultra-sonográfica. A orientação mamográfica é obtida utilizando-se as etapas preliminares descritas anteriormente para a localização pré-operatória de outras lesões ocultas.

No caso de um cisto em potencial, mas quando a suspeita é alta, pode-se programar uma BFA ou remoção cirúrgica após a aspiração caso esta seja malsucedida. Se a aspiração não lograr êxito, pode-se realizar uma BFA ou instalar um guia através da mesma agulha empregada para aspiração (89), ou pode-se deixar a agulha no lugar e submeter a paciente a excisão cirúrgica da lesão, a exemplo de qualquer outra localização.

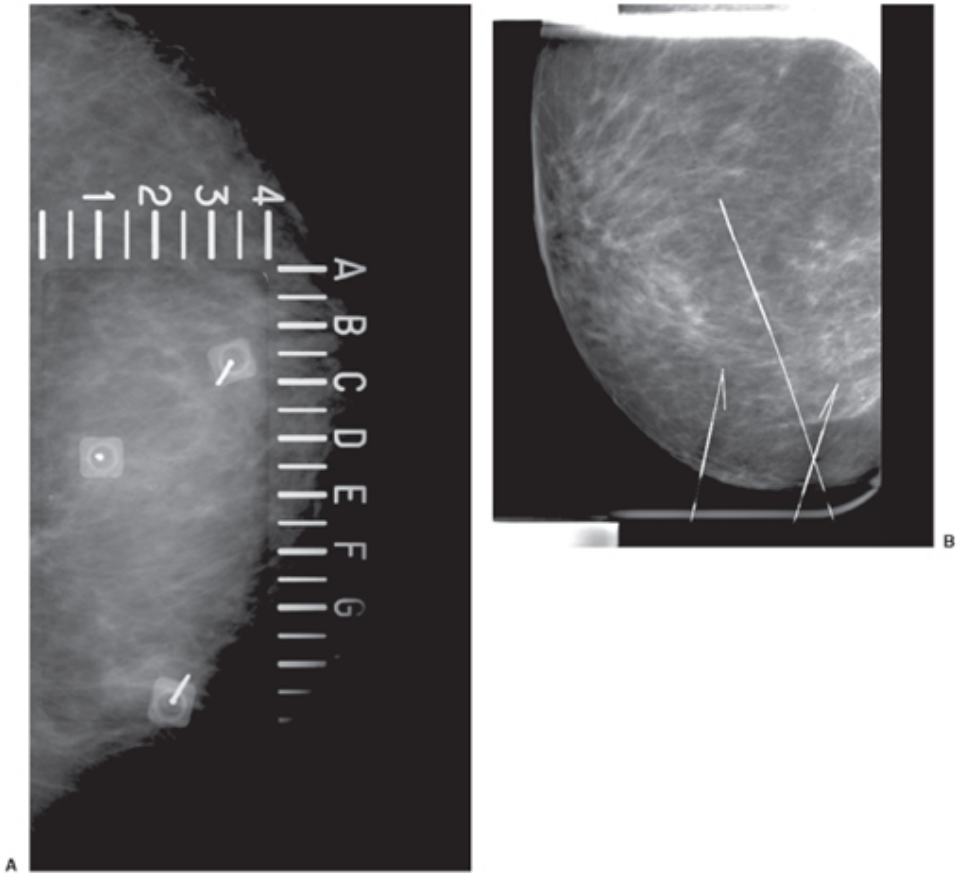

Fig. 24.34 A demarcação de uma lesão por meio de guias pode auxiliar a excisão cirúrgica. Neste caso de CDIS extenso, três agulhas foram posicionadas (A) e três guias instalados para delimitar a lesão (B), o que ajudou o cirurgião a obter margens livres.

Aspiração de Cisto

Através da placa de compressão fenestrada, introduz-se uma agulha na lesão com a paciente em posição mamográfica e, por meio do mesmo procedimento descrito para localização com agulha, aspira-se líquido (Fig. 24.35). Quando a mama é comprimida, um cisto está sob pressão e líquido pode ser ejetado tão logo a agulha penetre a lesão. Se houver suspeita de um cisto, convém conectar um tubo à agulha de modo que, à medida que ela é introduzida, qualquer líquido ejetado do cisto seja coletado pelo tubo. A ponta do tubo pode ser conectada a uma seringa, e um assistente pode aspirar à medida que a agulha é introduzida. Pode-se empregar o ALVO para orientar o posicionamento da agulha conectando-se um *three-way* à agulha, o ALVO à conexão superior e o tubo à conexão lateral (Fig. 24.36). Se não houver intenção de realizar cirurgia imediata após aspiração, nós introduzimos a agulha a partir da incidência CC. Isto permite que a agulha atinja a parte mais inferior de um cisto a fim de aspirá-lo completamente.

Caso se planeje realizar uma localização com agulha mas a aspiração obtiver líquido, a agulha deve transfixar a lesão e a localização deve prosseguir. Visualizando-se a agulha na projeção em 90 graus, pode-se determinar se houve resolução completa. Do contrário, pode-se retrair a agulha para dentro da lesão e repetir a aspiração (Fig. 24.37A). Se a lesão desaparecer totalmente e o líquido for amarelo-turvo, verde ou castanha, é seguro terminar a localização e cancelar a cirurgia. Porém, se não houver líquido, houver uma massa residual ou parecer que o líquido contém sangue antigo (espesso e marrom-avermelhado), a conduta prudente é prosseguir com uma biopsia por agulha ou localização e excisão (ver Fig. 24.37B).

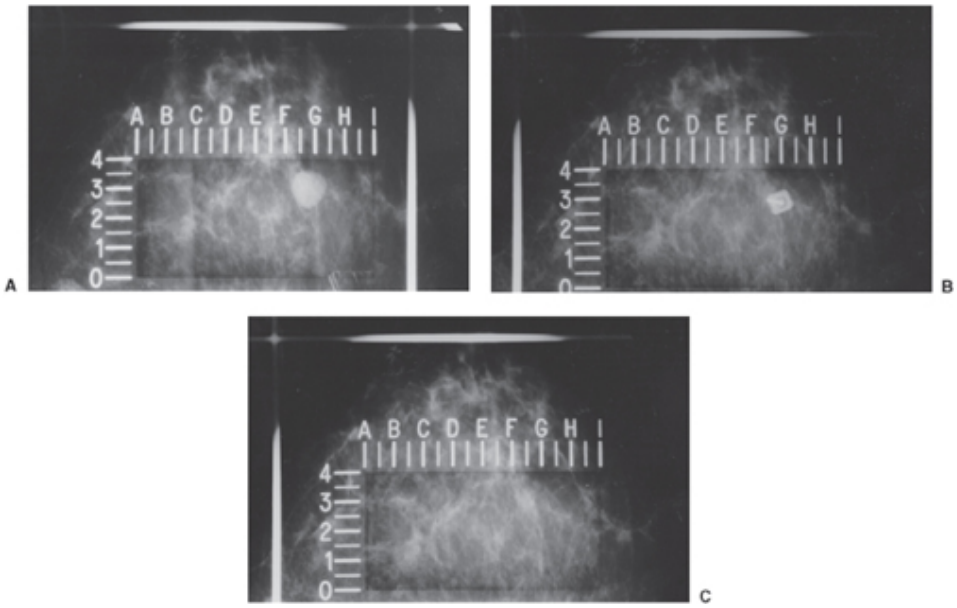

Fig. 24.35 Durante aspiração de um cisto guiada por mamografia, a lesão é posicionada na janela da placa de compressão (A). A agulha é introduzida seguindo-se a localização padrão com agulha, mas com um tubo conector ligado a uma seringa. Depois que a pele é puncionada, um assistente começa a aspirar enquanto o operador avança a agulha. A posição da agulha pode ser verificada com uma mamografia (B) para garantir que a lesão foi acertada e drenada. Um filme final confirma a resolução do cisto (C).

Fig. 24.36 Pode-se usar o ALVO para orientar mamograficamente aspiração de cisto colocando-se sobre um three-way conectado ao canhão da agulha. Um assistente aplica sucção através do tubo ligado à conexão lateral do three-way.

Citologia e Líquido de Cisto

Durante muitos anos desde que começamos a aspirar cistos, sempre enviávamos o líquido para análise citológica. De mais de 500 aspirações, apenas 4 foram positivas. Duas dessas foram cistos que tinham uma massa associada, e duas foram cistos solitários grandes, um dos quais continha sangue antigo. A maioria

dos observadores reconhece que a análise citológica rotineira de cistos é muito dispendiosa e, como um câncer intracístico é muito raro, não tem relação custo/benefício favorável. A citologia pode ser negativa quando um câncer está presente dentro do cisto, e muitas vezes a citologia é lida como “atípica” quando um câncer raramente ou nunca está presente. A maioria dos pesquisadores preconiza descarte do líquido que seja claro, amarelo, leitoso, castanho ou verde. A segurança dessa conduta foi demonstrada por Smith *et al*. (109). Se o aspirado revelar sangue antigo (espesso e marrom-avermelhado), revisão citológica pode ser indicada, mas recomendamos a excisão de um cisto contendo esse tipo de sangue antigo ainda que a citologia seja negativa. Introduzimos uma pequena quantidade de ar dentro de um cisto (menos do que a quantidade de líquido retirada para que não seja doloroso) a fim de permitir avaliação adicional do cisto, mas não há evidências científicas boas de que essa medida traga algum benefício significativo, e o interior dos cistos atualmente é bem visualizado por ultra-som.

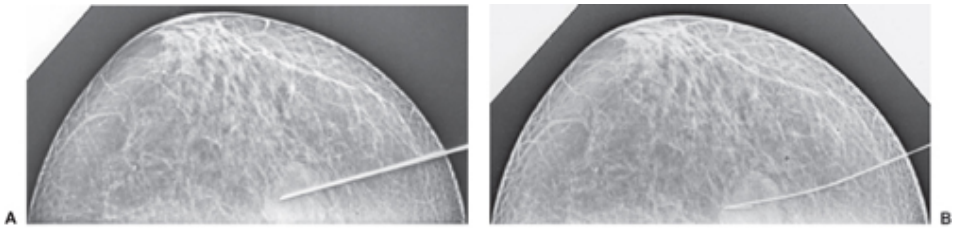

Fig. 24.37 Se uma lesão não produzir líquido, pode-se introduzir um guia através da mesma agulha. Nesta paciente, a agulha foi retraída até o interior da massa, como mostra esta xerorradiografia em modo negativo (A). Como a aspiração não obteve líquido, introduziu-se um guia com gancho (B), e a cirurgia revelou carcinoma ductal invasivo.

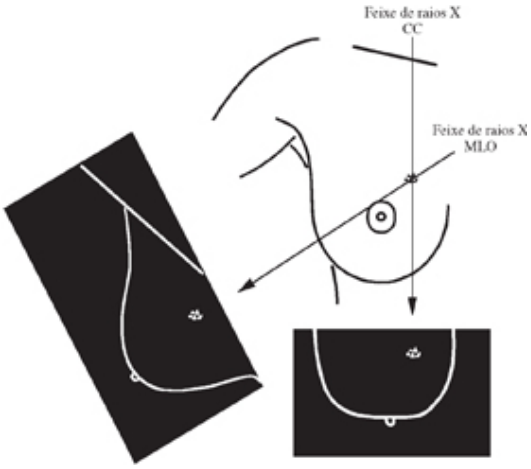

Fig. 24.38 Como este esquema mostra, calcificações que estão na pele mamária geralmente se projetam sobre o tecido mamário.

Localização de Calcificações Cutâneas

Calcificações na pele às vezes são confundidas com depósitos intramamários suspeitos. Praticamente toda a pele e as calcificações cutâneas se projetam sobre a mama na mamografia bidimensional (Fig. 24.38), e assim podem ser confundidas com depósitos intramamários. A capacidade de provar que calcificações são depósitos benignos na pele é importante para evitar preocupações desnecessárias.

O método de confirmar que calcificações estão na pele consiste em obter uma incidência tangencial à pele e demonstrar sua localização na derme. Isto pode ser realizado por meio da grade fenestrada. Caso se acredite que calcificações indeterminadas se localizam na pele (não há razão para avaliar calcificações cutâneas óbvias) (Fig. 24.39A, B), a mama é posicionada de modo que a superfície cutânea que parece conter as calcificações esteja acessível através da janela da placa de compressão, e um marcador é fixado a elas (ver Fig. 24.39C). Então, posiciona-se a mama de modo que o feixe de raios X tangencie a superfície cutânea no marcador (ver Fig. 24.39D). Demonstra-se que as calcificações são cutâneas e, por conseguinte, sem conseqüências.

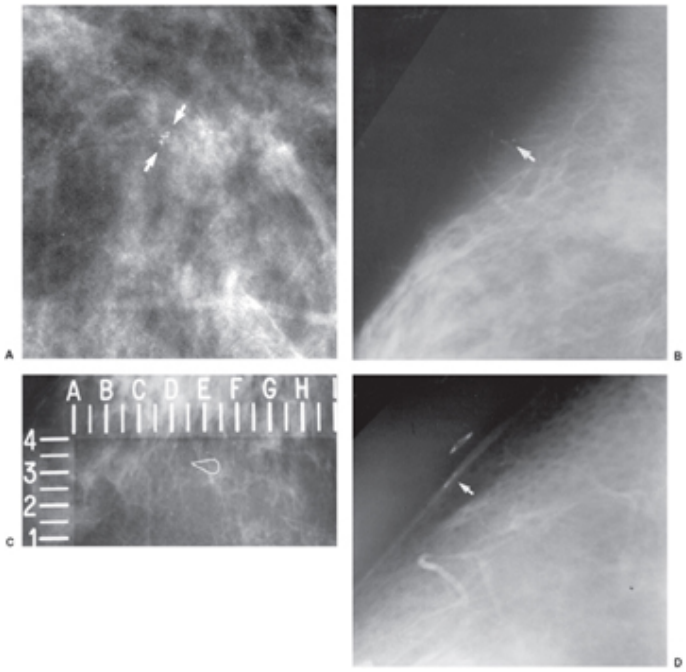

Fig. 24.39 Essas calcificações (setas) são indeterminadas nas incidências craniocaudal (A) e lateral (B). Usando-se a placa de compressão fenestrada, um marcador é fixado à pele (C) sobre as calcificações (ou fixado a elas se estiverem na pele). Uma incidência tangencial (D) monstra sua localização na pele (seta) e prova que as calcificações são depósitos cutâneos e, portanto, sem conseqüências.

Idealmente, o radiologista evita recomendar uma biopsia para depósitos cutâneos, mas a biopsia ainda pode ser evitada se a localização com agulha for realizada através do método PPT utilizando a menor distância. Contudo, haverá problemas se localização a mão livre for usada porque não há meio de deduzir que as calcificações estão de fato na pele se essa técnica for empregada.

Se a possibilidade de calcificações cutâneas não for considerada e uma localização com agulha for realizada, ainda existe a oportunidade de evitar uma cirurgia desnecessária. Por meio da técnica de localização PPT descrita anteriormente, uma agulha introduzida pela superfície cutânea mais próxima atravessará as calcificações se elas estiverem na pele. Quando a paciente é removida da primeira posição no mamógrafo e o tubo de raios X é girado e reposicionado na incidência ortogonal, deve-se suspeitar de depósitos dérmicos se as calcificações estiverem próximo ao canhão da agulha (pressupondo-se que o canhão esteja nivelado com a pele) ou ao local de entrada na pele (Fig. 24.40A). Pode-se confirmar essa localização obtendo-se uma imagem com o feixe de raios X tangencial ao ponto de entrada da agulha na pele (ver Fig. 24.40B). Deve-se interromper a localização, tranqüilizar a paciente e notificar o cirurgião de que uma biopsia é desnecessária.

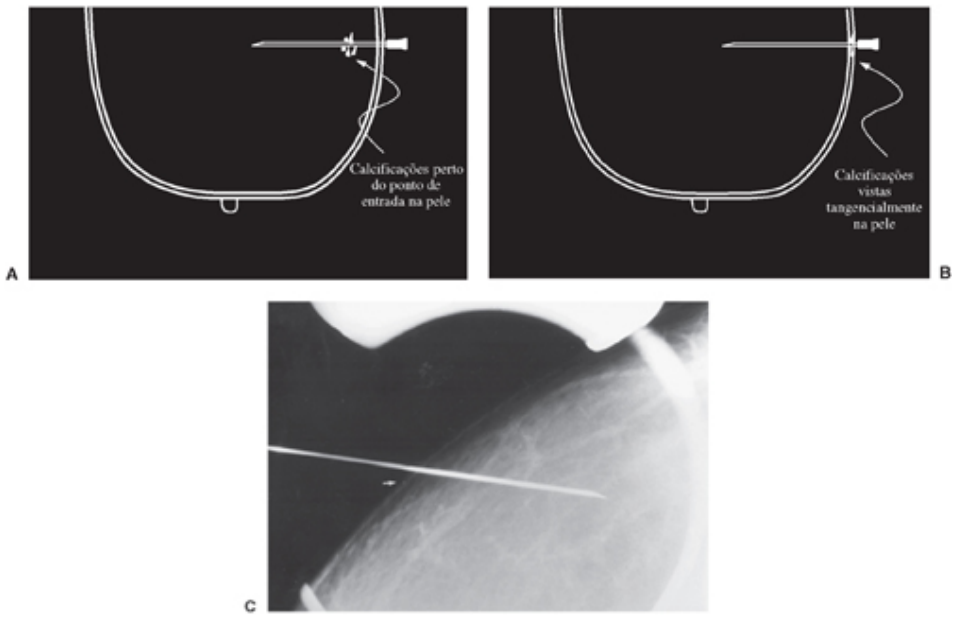

Fig. 24.40 Se parecer que as calcificações estão próximas do ponto de entrada da agulha (A), elas podem estar na pele. Uma incidência tangencial ao ponto de entrada da agulha (B) confirma depósitos cutâneos de modo que a localização com agulha e biopsia podem ser canceladas. Neste caso, a cirurgia foi cancelada quando o radiologista percebeu que as calcificações residiam na pele no ponto de entrada da agulha (C) (seta).

Localização com Agulha por Paralaxe

Em raras ocasiões, uma lesão é visível em apenas uma incidência e não aparece em incidências ortogonais. Podem-se utilizar dispositivos estereotáxicos para dirigir agulhas até essas lesões impalpáveis. Pode-se recorrer a uma técnica simples por paralaxe em mamógrafo convencional a fim de posicionar agulhas para citologia de aspiração ou orientar a localização para excisão cirúrgica dessas lesões.

Essa técnica baseia-se primeiro na observação do deslocamento da lesão entre duas incidências levemente diferentes. Se a lesão for vista na incidência MLO, usa-se a incidência lateral reta para determinar seu local. De modo semelhante, incidências CC roladas podem ser usadas para triangular uma lesão vista na incidência CC. Desse modo, define-se a localização básica da lesão na parte medial, intermédia, lateral, superior ou inferior da mama (82).

Então, seleciona-se uma agulha de localização mais longa do que a distância prevista da lesão à superfície cutânea. A mama é posicionada da maneira

habitual, com a lesão na janela da placa de compressão. Introduz-se a agulha na direção do feixe de raios X, como em um procedimento de localização PPT padrão (Fig. 24.41A), de modo que a ponta da agulha ultrapasse a lesão quase até o outro lado da mama. Então, a mama é parcialmente descomprimida. Puxando-se a pele ou rolando-se ligeiramente a mama e recomprimindo-a, a agulha é inclinada (qualquer direção funciona), e quando outra imagem é obtida a agulha é vista em ângulo oblíquo (ver Fig. 24.41B). Visualiza-se a lesão-alvo ao longo da agulha, e através do filme mede-se sua distância projetada ao longo da haste da agulha e a distância desde a ponta.

Aplica-se geometria simples para determinar a distância entre a lesão e a ponta da agulha. É possível calcular essa distância comparando-se a relação entre a distância real da lesão à ponta da agulha (*DRL*) e a distância projetada da ponta da agulha à lesão (*DPL*) com a relação entre o comprimento real da agulha (*CRA*) e o comprimento projetado da agulha (*CPA*) (ver Fig. 24.41C) e, então, resolvendo-se a equação para a distância real da lesão: *DRL*/*DPL* 5 *CRA*/*CPA*. Resolução para *DRL*: *DRL* 5 *CRA* 3 *DPL*/*CPA*. Em seguida, pode-se retrair a agulha pela distância real entre sua ponta e a lesão (DRL), e a ponta da agulha estará na lesão (ver Fig. 24.41D). Pode-se obter a citologia ou introduzir um guia com gancho nos tecidos, e a lesão estará no nível do gancho (ver Fig. 24.41E) (110).

A
B

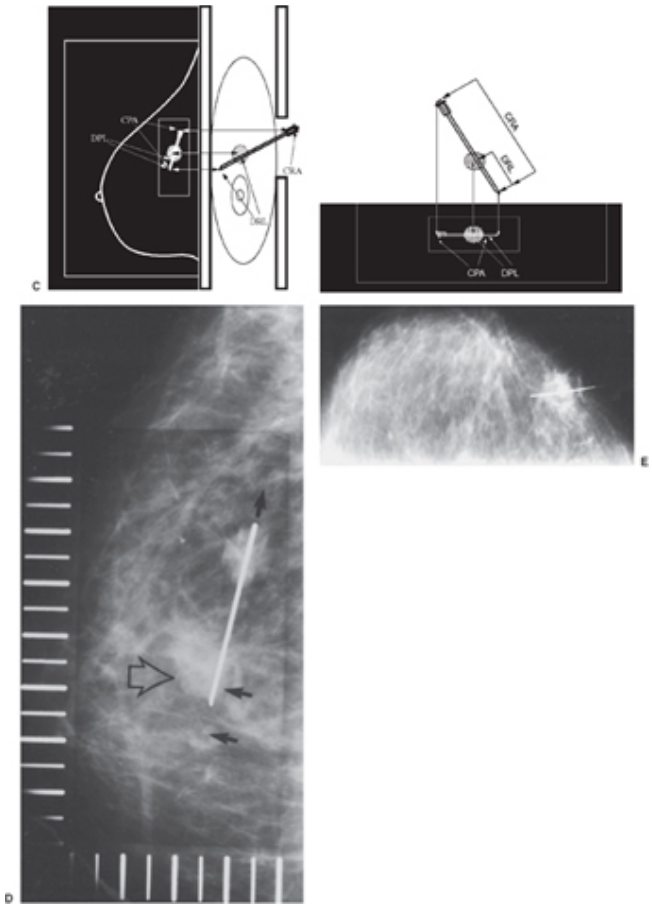

Fig. 24.41 A técnica de localização por paralaxe é demonstrada na localização desta lesão por abordagem lateromedial. A massa foi posicionada na janela e a agulha introduzida da maneira padrão e avançada quase até o outro lado da mama (A). A compressão é reduzida um pouco e a pele tracionada ou a mama é rolada de modo que a agulha se incline (B). Agora, a agulha está visível em um ângulo de modo que seu comprimento projetado é encurtado. A seta vazada aponta a massa. As setas curtas definem a distância projetada que a agulha deve ser retraída desde a lesão (DPL). A DPL está para a distância real que a agulha deve ser retraída (DRL) assim como o comprimento projetado da agulha (CPA) vista na mamografia (C) está para o comprimento real da parte metálica da agulha (CRA). A DRL é calculada, a agulha é retraída por essa distância (D) e um guia é instalado. Neste exemplo, pode-se avaliar a precisão da técnica na relação da extremidade em gancho com a lesão (E).

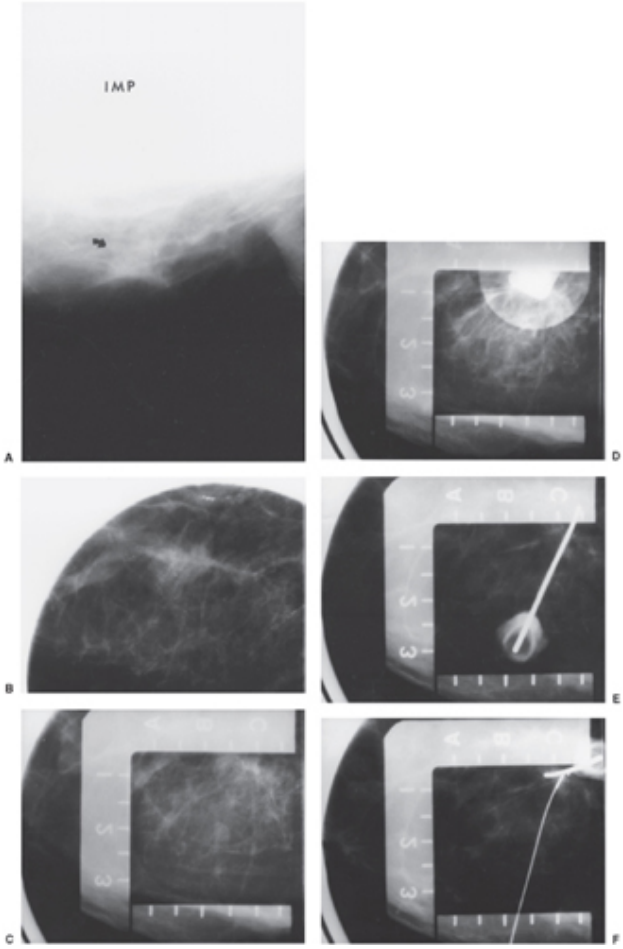

Fig. 24.42 Localização por paralaxe. O implante (IMP) e as calcificações desta paciente foram vistos na base da mama (seta) apenas na incidência lateral (A). As calcificações são delineadas mais nitidamente nesta incidência lateral sob compressão focal com o implante deslocado para cima (B). Em decorrência do implante, as calcificações não foram visíveis em nenhuma outra incidência. Não eram detectáveis em um sistema estereotáxico e tiveram de ser localizadas com a técnica de paralaxe. Utilizando uma placa de compressão focal com janela, deslocou-se o implante para cima e posicionaram-se as calcificações na janela (C). Uma agulha foi introduzida diretamente através das calcificações (D), e a agulha foi inclinada tracionando-se a pele com a mama sob compressão (E). Calculando-se a distância pela fórmula de paralaxe, a agulha foi tracionada e um guia foi instalado nas calcificações. Uma segunda agulha foi introduzida por precaução. As calcificações estão na interseção do guia e da agulha (F).

Esta técnica foi usada com sucesso com o objetivo de posicionar um guia para a excisão de calcificações vistas adjacentes a um implante de gel de silicone quando a lesão era vista em apenas uma incidência (Fig. 24.42). O implante impedia a aplicação de estereotaxia, e usou-se o método de paralaxe a fim de posicionar um guia para excisão cirúrgica. O implante foi deslocado através de um dispositivo de compressão focal com uma janela delineada para

manter o implante fora do campo de visão. A agulha foi introduzida ao longo da trajetória do feixe de raios X através da mama até quase o outro lado. A compressão foi relaxada um pouco para que a pele fosse puxada e a agulha inclinada. Obtiveram-se as relações e calculou-se a distância para retrair a agulha, permitindo a localização precisa da lesão.

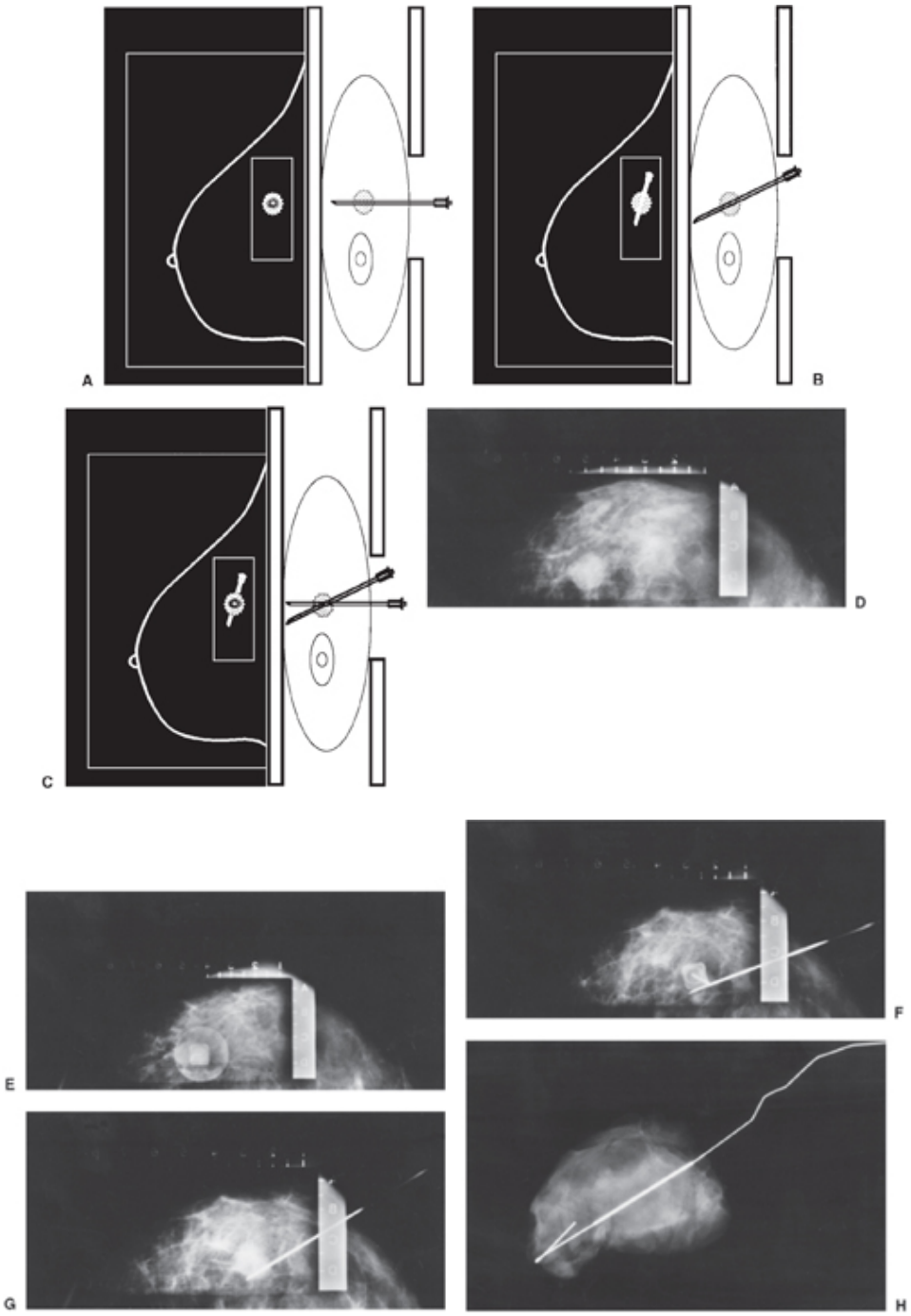

Fig. 24.43 Outro recurso na localização com agulha é o uso de duas agulhas. Conforme mostrado esquematicamente e na Fig. 21.31, uma agulha é posicionada usando-se a técnica padrão de localização (A) e então a mama é rolada, inclinando a agulha (B). Uma segunda agulha é introduzida na direção do feixe de raios X (C). A lesão situa-se na interseção das duas agulhas. Esse método foi utilizado neste caso. A massa (D) foi posicionada no sistema de compressão fenestrado. Passou-se uma agulha verticalmente através dela. Esta imagem olha diretamente ao longo da agulha (E). A mama foi rolada, mostrando que a ponta da agulha está logo depois da massa (F), e uma segunda agulha foi introduzida verticalmente (G). Instalou-se um guia através da primeira agulha e fixou-se a segunda agulha com fita adesiva. O cirurgião removeu o tecido na interseção (H), que foi comprovada como fibrose focal benigna.

Pode-se utilizar o mesmo método para introduzir duas agulhas ou uma combinação de agulhas e guias em uma lesão de modo que sua interseção oriente o cirurgião (Fig. 24.43).

Se a agulha se encurvar, os cálculos não serão exatos, e portanto deve-se empregar uma agulha rígida (no mínimo calibre 20). Como a mama é comprimida na direção da agulha, pequenas distâncias da ponta da agulha à lesão são amplificadas quando a mama é descomprimida.

A Manutenção de uma Agulha no Lugar Ajuda o Posicionamento

Às vezes é possível passar uma agulha através de uma lesão que é vista em apenas uma incidência realizando-se o procedimento nessa incidência e introduzindo-se a agulha até quase o outro lado da mama. Então, a paciente é descomprimida (mantendo-se a agulha o mais profundamente possível enquanto a compressão é liberada) e o tubo de raios X é girado 90 graus. Utilizando a agulha como referência, a tecnóloga às vezes consegue tracionar a mama para dentro da máquina de modo que o trajeto da agulha seja visível e a lesão detectável sobre a haste da agulha, o que permite localização precisa.

Também utilizamos esta técnica quando há uma lesão suspeita em uma incidência mas não se sabe exatamente onde ela está na incidência ortogonal. Introduzindo uma agulha através da lesão na incidência em que ela foi vista e então descomprimindo e girando o tubo e recomprimindo na incidência ortogonal, visualiza-se a agulha através da área correspondente, e obtém-se uma localização precisa.

Algumas Armadilhas

Se essas técnicas de localização forem seguidas, muitos poucos problemas surgirão. A precisão da localização diminuirá se a agulha for retraída para fora da lesão (Fig. 24.44). Se na posição ortogonal a agulha for inadvertidamente tracionada para fora da lesão, ela não pode ser reposicionada de maneira precisa porque a lesão e a agulha podem estar em planos diferentes depois que a lesão se afastou da haste da agulha. Em geral, deve-se reiniciar o procedimento desde o começo para garantir precisão.

Os guias podem ser tracionados para fora da mama (até mesmo completamente) se o gancho estiver posicionado muito longe da lesão. Isso deve ser realizado cuidadosamente. Caso se encontre resistência, deve-se obter uma imagem para avaliar se o gancho está hiperdobrado (aberto demais). Uma dobra excessiva pode tensionar a mola e resultar na quebra do gancho. Se o gancho estiver dentro de gordura, há pouco tecido para fixá-lo e ele pode ser puxado. Em geral, ele se fixa estreitamente em tecido conjuntivo.

Guias foram seccionados em cirurgia (ver Fig. 24.44) e fragmentos foram deixados na mama (Fig. 24.45). A importância disso varia com o tipo de guia e seu método de posicionamento na mama. Fragmentos de guias que foram posicionados por PPT foram acompanhados, muitos dos quais por mais de 10 anos. Praticamente todos permaneceram estáveis e sem seqüelas significativas. Contudo, descreveu-se migração substancial de fragmentos de guias que haviam sido posicionados a mão livre e orientados para trás em direção à parede torácica. Um fragmento chegou a ser removido de um neuroforame cervical (91), e outro foi expulso atrás do joelho depois de percorrer o abdome por várias semanas.

Guias são cortados quando cirurgiões dissecam com tesoura. A dissecção com bisturi previne esse problema. O guia não deve ser tracionado com força, porque o gancho pode dobrar-se demais e partir. Cirurgiões devem ser alertados para não tocar nos guias com o eletrocautério porque isso também pode fragmentá-los, além de possivelmente queimar o tecido ao longo do trajeto do guia. Em nossa experiência, transecção de um guia é raríssima e ocorreu apenas 10 vezes em mais de 8.000 procedimentos (0,1%).

Não é uma boa idéia tentar aprofundar um guia depois que ele foi instalado. Isto pode dobrar o guia na junção do segmento espesso e do gancho (Fig. 24.46)

e parti-lo.

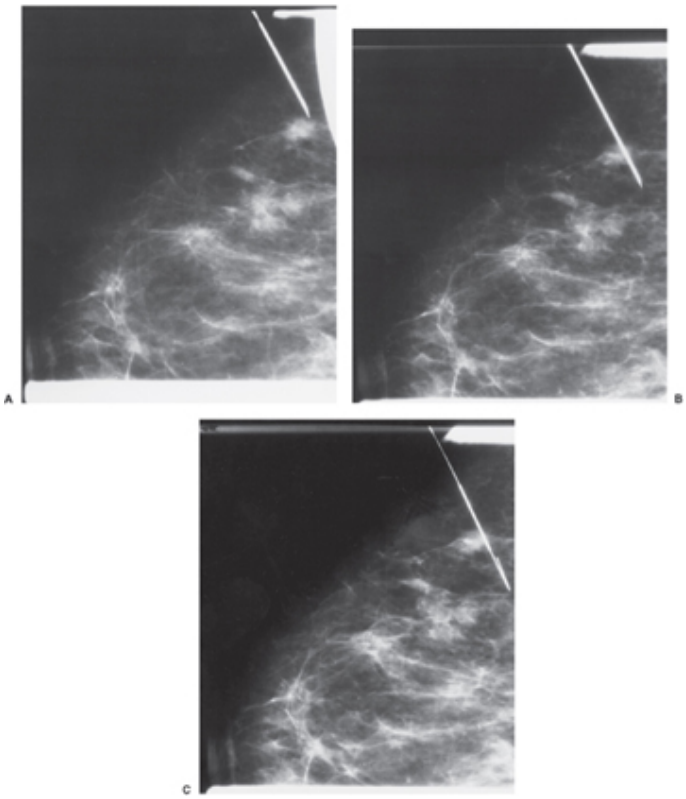

Fig. 24.44 Neste caso, a agulha foi retraída demais e afastou-se da lesão (A). O radiologista empurrou a agulha de volta (B) e instalou um guia (C), mas o cirurgião não encontrou a anormalidade. O erro provavelmente decorre do fato de que, quando uma agulha se afasta da lesão, o plano da agulha e a lesão podem separar-se. Em conseqüência, o guia terminou em um nível diferente da lesão, embora parecesse projetar-se sobre ela, e o cirurgião não detectou o câncer na sua primeira tentativa. É impossível reintroduzir a agulha com precisão sem recomeçar o procedimento desde o início.

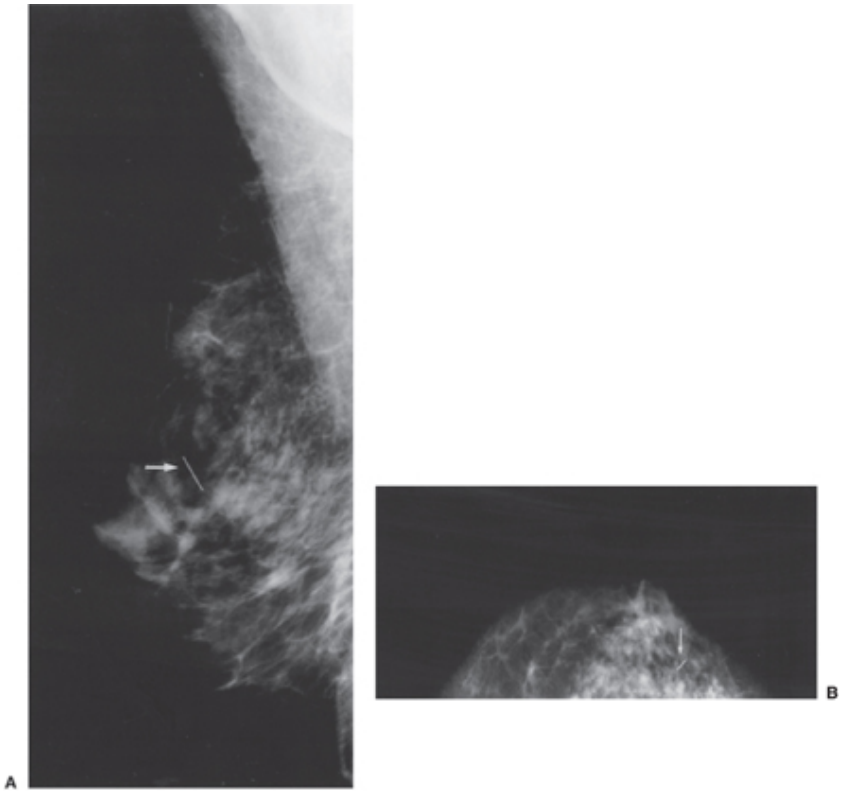

Fig. 24.45 Um segmento de guia (setas), visto aqui nas incidências MLO (A) e CC (B), foi deixado na cirurgia após localização com agulha realizada 9 anos antes. O segmento permaneceu estável, sem evidências de movimento.

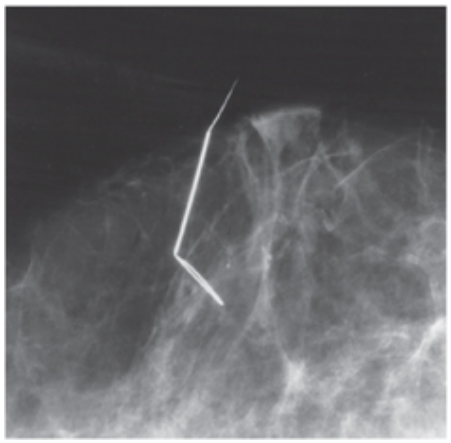

Fig. 24.46 O radiologista tentou avançar este guia após ter sido instalado durante localização a mão livre. O guia dobrou-se na junção entre o segmento espesso e o gancho.

Cuidado com massas que desaparecem. Às vezes, uma massa parece desaparecer durante um procedimento de localização quando a agulha é introduzida. Se morfologicamente a lesão puder representar um cisto e líquido

sair pela *luz* da agulha, então provavelmente é um cisto. Contudo, se houver a impressão de que a lesão desapareceu mas não houver líquido para explicar seu desaparecimento, a imagem provavelmente decorre de distorção dos tecidos ou contusão ao redor da massa causada pela agulha. É muito incomum lacerar um cisto e descomprimi-lo sem que líquido saia pela luz da agulha. A lesão deve continuar lá, e a localização deve ser concluída na área da lesão "desaparecida" e excisão realizada (Fig. 24.47). A massa será detectada na radiografia da amostra.

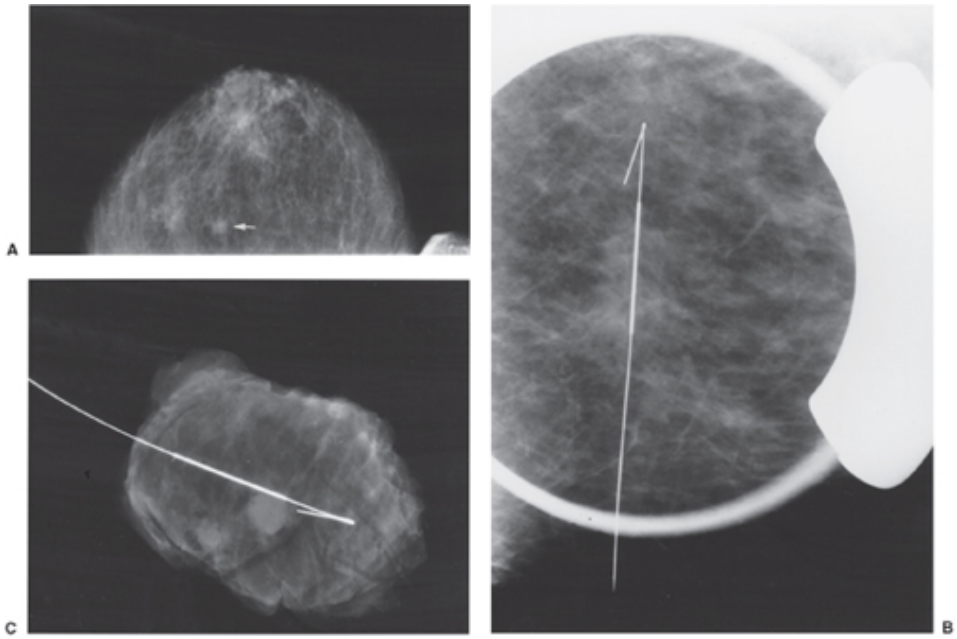

Fig. 24.47 A massa, vista aqui na incidência CC (A), deu a impressão de desaparecer quando a agulha foi introduzida pela base da mama e o guia foi instalado, conforme visto na incidência mediolateral (B). Contudo, a excisão da área de preocupação foi realizada, pois não houve saída de líquido através da luz da agulha, e o pequeno câncer invasivo era claramente evidente na radiografia da amostra (C).

PROCEDIMENTOS COM AGULHA GUIADOS POR ULTRA-SOM

O método a seguir é proveitoso para todos os procedimentos guiados por ultra-som. Eles incluem PAAF, aspiração de cisto, BFA e localização com agulha guiada por ultra-som.

A função mais eficaz da ultra-sonografia é a avaliação de massas clinicamente ocultas detectadas por mamografia a fim de determinar se elas são

císticas ou sólidas. A maioria das lesões palpáveis é encaminhada para avaliação ultra-sonográfica. O ultra-som também é muito proveitoso para orientar procedimentos com agulha, como a aspiração de cistos quando necessário (84), PAAF para citologia e principalmente BFA de massas (57,111). Também ajuda a posicionar fios-guias para a remoção cirúrgica de cânceres conhecidos e a biopsia cirúrgica de lesões que não tiveram um diagnóstico bem-sucedido pela biopsia guiada por exame de imagem. Uma agulha pode ser guiada até praticamente qualquer lesão que seja visível pelo ultra-som desde que a agulha seja visualizada pelo ultra-sonógrafo.

Seleção do Transdutor

Transdutores de alta freqüência (7,5 MHz ou mais alta) focalizados no campo próximo até uma profundidade de 3 a 5 cm são necessários. Uma disposição linear parece ser melhor para orientar o posicionamento da agulha.

Preparação da Paciente

A exemplo da localização com agulha guiada por raios X, deve-se explicar o procedimento cuidadosamente à paciente e responder a suas perguntas. Como procedimentos guiados por ultra-som são orientados para trás em um ângulo em direção à parede torácica, provavelmente é melhor descrever a possibilidade de pneumotórax (raríssimo) bem como a necessidade em potencial de um dreno torácico caso um pneumotórax ocorra quando a lesão-alvo está localizada contra a parede torácica. Hematomas após biopsia de fragmento guiada por ultra-som são razoavelmente comuns, e por isso alertamos a paciente de que um hematoma poderá ocorrer. Também explicamos que a razão pela qual pressionaremos firmemente a mama após o procedimento (com freqüência, esta é a parte mais desconfortável do procedimento) é uma tentativa de minorar um hematoma. A paciente também deve ser informada acerca da possibilidade de infecção, embora seja raríssima (observamos apenas um caso em milhares de biopsias).

Fig. 24.48 Pode-se usar a placa de compressão fenestrada para segurar a mama e a lesão enquanto se realizam procedimentos guiados por ultra-som.

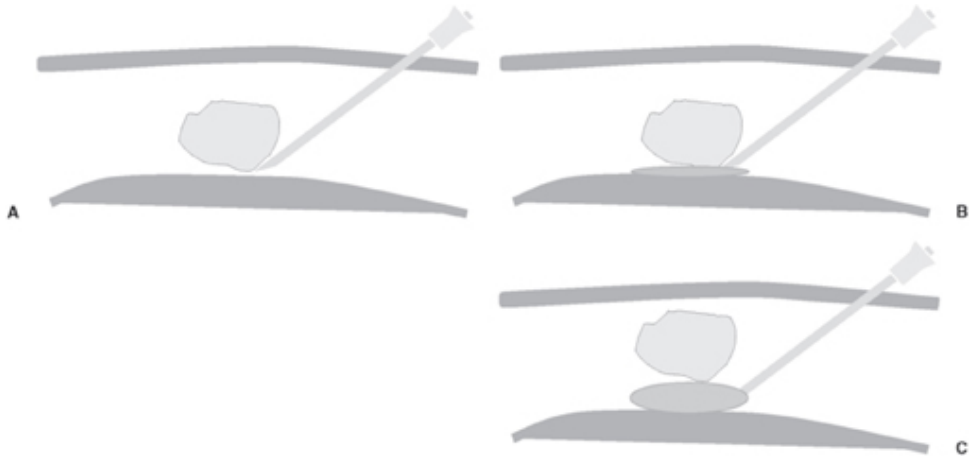

Fig. 24.49 Pode-se usar anestésico para levantar uma lesão e afastá-la da parede torácica. Se uma lesão estiver próxima da parede torácica, pode-se injetar anestésico entre ela e a parede torácica a fim de afastá-la da parede e possibilitar uma BFA mais segura.

Posicionamento da Paciente

Podem-se usar o mamógrafo e suas placas de compressão fenestradas para segurar a mama e impedir que a lesão se desloque durante procedimentos guiados por ultra-som (Fig. 24.48). Contudo, a maioria dos procedimentos

guiados por ultra-som pode ser realizada com a paciente deitada confortavelmente em decúbito dorsal. Ela deve ser virada para a posição oblíqua em que a parte da mama que contém a lesão esteja o mais estreita possível contra a parede torácica a fim de reduzir a quantidade de tecido que o feixe de ultra-som e a agulha devem transpor e ajudar a evitar que a lesão se afaste do dispositivo de biopsia ou agulha de localização. Uma almofada atrás do dorso da paciente ajuda a mantê-la na posição apropriada. A mama pode ser mais adelgaçada sobre a parede torácica pedindo-se à paciente para estender o braço e colocar a palma atrás da cabeça.

O radiologista sempre deve atentar para o fato de que, com a paciente deitada nessa posição, as agulhas podem seguir para trás em direção à parede torácica anterior, e o operador sempre deve evitar a introdução inadvertida de uma agulha no pulmão ou no mediastino. A paciente deve ser virada e a abordagem angulada o máximo possível de modo que a agulha esteja tão paralela à parede torácica quanto possível. Quando uma lesão está próxima à parede torácica ou diretamente contra ela, alguns consideram que ela pode ser afastada da parede torácica injetando-se o anestésico local atrás dela e deslocando-a (Fig. 24.49). Às vezes, o radiologista consegue introduzir a ponta da agulha dentro da lesão e levantá-la da parede torácica deprimindo o cabo do dispositivo de biopsia (Fig. 24.50) antes de disparar. Se houver preocupação de que talvez não seja possível realizar uma biopsia segura, pode ser melhor considerar o uso do sistema de biopsia estereotáxica para manter a lesão-alvo distante da parede torácica.

Fig. 24.50 Às vezes, é possível utilizar a agulha para afastar a lesão da parede torácica antes do disparo.

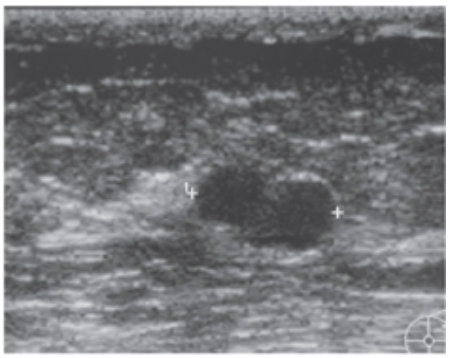

Fig. 24.51 Cisto complicado (sujo). Os ecos de baixo nível dentro desta lesão impossibilitam ter certeza de que é um cisto. A aspiração confirmou que era um cisto benigno.

Aspiração e Localização

Diversos métodos de aplicação do ultra-som para orientar a introdução de agulhas foram descritos na literatura (57,112,113). Com o equipamento moderno de ultra-som, pode-se acompanhar a agulha e sua ponta em "tempo real" à medida que ela percorre o tecido mamário e penetra um cisto ou tumor. A maioria dos cistos pode ser aspirada, enquanto PAAF ou BFA pode ser realizada em massas sólidas. Pode-se utilizar o ultra-som para posicionar guias que orientarão a excisão cirúrgica.

A maioria dos cistos simples não requer aspiração. A única razão para aspirar um cisto simples é se ele for desconfortável para a paciente. Em nossa experiência, até 40% dos cistos aspirados retornam, e portanto essa aspiração "terapêutica" não funciona para todos os cistos. Alguns sugeriram que a introdução de ar dentro de cistos (pneumocistografia) após sua aspiração preveniria seu retorno, mas não consideramos esta afirmação válida. Thurfjell teve a mesma experiência (114). A maioria dos cistos que nós aspiramos é de cistos que não são simples na avaliação pelo ultra-som. Recomendamos remoção cirúrgica de lesões complexas (císticas e sólidas). Tal conduta não se baseia em ciência, mas na preocupação de que aspiração ou biopsia de fragmento pode fazê-las "desaparecer", e, como a citologia não é confiável, se os resultados forem negativos ainda indicaríamos sua excisão, e encontrá-las para remoção cirúrgica pode ser problemático. Pode-se instalar um clipe no momento da biopsia com agulha, mas essa precaução nem sempre é executada de maneira precisa.

Os cistos que nós aspiramos foram denominados “sujos” ou “complicados”. São lesões redondas, ovais ou regularmente lobuladas que exibem ecos internos de baixo nível (Fig. 24.51) que não se movem sob observação ultra-sonográfica (restos dentro de cistos às vezes se movem durante observação pelo ultra-som, confirmando a natureza cística da lesão). Infelizmente, Venta *et al*. os chamaram de cistos “complexos” no seu artigo que avaliou a necessidade de aspiração (115). O termo “cisto complexo” deve ser reservado para lesões que possuam componentes sólido e cístico evidentes. Venta *et al*. encontraram apenas 1 câncer em 308 aspirações de cistos complicados e sugeriram que, como esse percentual é inferior à taxa de 2% aceita para lesões “provavelmente benignas”, acompanhamento a curtos intervalos seria uma alternativa razoável a aspiração. Acredito que o acompanhamento de lesões com ultra-som não seja muito satisfatório. Há sempre a dúvida sobre se é a mesma lesão que se visualiza de cada vez, e a orientação da lesão durante sua medição nunca é exatamente igual. Como a aspiração de cistos guiada por ultra-som é segura, simples e relativamente barata, e na nossa experiência tais cistos “complicados” são razoavelmente incomuns, nossa conduta geral é aspirá-los para confirmar o diagnóstico. Isto elimina a necessidade de 2 anos de acompanhamento, que gera altos níveis de ansiedade e é mais dispendioso que a aspiração.

ASPIRAÇÃO DE CISTOS GUIADA POR ULTRA-SOM

Depois de explicar o procedimento à paciente, deve-se posicioná-la em decúbito dorsal e obliquamente de modo a achatar contra a parede torácica a região da mama que contém a lesão, com a finalidade de fixar a posição da lesão. Assim, a agulha percorre um pequeno volume de tecido e a lesão não pode escapar do trajeto de introdução da agulha. Esse posicionamento também garante que o ultra-som não tem de penetrar muito profundamente e, em conseqüência, as imagens tornam-se melhores. Preferimos utilizar álcool ou solução salina estéril como meio de contato durante esses procedimentos de modo que a mama não se torne escorregadia, o que dificultaria manter a posição do transdutor, porém alguns empregam gel de contato estéril. Um transdutor linear de 7,5 MHz ou freqüência mais alta é preferível.

Sempre que possível, a paciente, o monitor de ultra-som e o operador devem estar dispostos de modo que a paciente permaneça entre o operador e o monitor. Isto possibilita ao operador olhar para baixo em direção à localização da agulha e sua relação com o transdutor e verificar no monitor que tudo é mantido na orientação desejada, pois a agulha é monitorada pelo ultra-som. Já realizei procedimentos com agulha olhando para o monitor por cima do meu ombro, mas tal situação deixa muito a desejar e complica a coordenação "mãos-olhos".

A "Terceira Mão"

Adaptamos um suporte de microfone para ajudar a apoiar o transdutor ultra-sônico e seu cabo. O uso dessa "terceira mão" libera a tecnóloga para gerir a tela do ultra-som e outras tarefas durante o procedimento. Utilizamos um suporte de braço flexível, em pescoço de ganso, para segurar o transdutor e seu cabo. O transdutor é preso na extremidade do suporte, e o cabo é fixado por tiras de Velcro (Fig. 24. 52A). Coloca-se gel dentro de uma cobertura estéril que é mantida sobre toda a montagem de modo que o transdutor está sempre disponível, suspenso acima da paciente.

Um canudo pequeno, como aquele usado para mexer café, pode ser introduzido embaixo do transdutor (ver Fig. 24.52B). Quando a sua sombra começa a surgir no monitor sobre a lesão, essa é uma indicação de que a ponta do canudo está sobre a lesão. Levanta-se o canudo perpendicularmente a fim de produzir uma marca na pele aplicando-se pressão delicada com a sua ponta (ver Fig. 24.52C). Essa marca na pele é uma referência constante; assim, a localização da lesão é evidente na pele durante o procedimento. Uma segunda marca é produzida no fim do transdutor para identificar o ponto de inserção da agulha. Alguns empregam um marcador indelével para marcar a localização da lesão e o ponto de entrada, mas, se a agulha atravessar a marca, ela pode "tatuar" a paciente. A pele é preparada com a técnica estéril habitual, e um campo estéril fenestrado é colocado sobre a mama, deixando a pele sobre a lesão e o ponto de entrada da agulha expostos. Isto garante uma área de trabalho estéril.

Assim como em todo procedimento em que contato com líquidos corporais seja possível, devem-se observar precauções universais para proteger o

operador e a paciente durante a realização de procedimentos com agulha em tecido mamário.

Embora provavelmente seja mais doloroso injetar anestesia local do que apenas introduzir a agulha de aspiração, consideramos psicologicamente importante usar anestésico local, e por isso realizamos um botão cutâneo com o anestésico e infiltramos o tecido subjacente até o cisto. Enfatizamos para a paciente que o procedimento não deve ser doloroso e a encorajamos a nos dizer se em algum momento ela sentir dor. Informamos que ela pode sentir pressão e "trações e puxões", mas que isso não deve doer, e que sempre podemos administrar mais anestesia local. É importante certificar-se de que a agulha utilizada para anestesia esteja livre de ar. Pequenas quantidades de ar injetadas na mama não são nocivas, mas o ar bloqueará o ultra-som e poderá impedir a visualização da agulha e da lesão e obrigar interrupção do procedimento. Pode-se injetar o anestésico através da agulha de aspiração e, à medida que deixa a ponta da agulha, ele freqüentemente é visível no ultra-som pois desloca os tecidos. Pode-se usar esse efeito para confirmar a posição da ponta da agulha.

O líquido dentro de cistos mamários pode ser bastante viscoso; portanto, uma agulha calibre 19 (ou agulha calibre 23 de paredes finas) é desejável para aspiração de lesões mamárias. Consideramos mais fácil (ver Aspiração de Cistos Guiada por Mamografia) se a agulha for conectada à seringa por meio de um tubo conector (Fig. 24.53A). Isto permite ao operador ter o transdutor em uma mão e ter controle fino da agulha com a outra, enquanto um assistente aspira a seringa quando necessário.

Embora relatos de infecção por procedimentos percutâneos com agulha sejam incomuns, acreditamos que seja prudente revestir a cabeça do transdutor com uma cobertura estéril, colocando o gel de contato dentro da cobertura. Instila-se álcool ou solução salina estéril sobre a pele para servir de meio de contato e detecta-se a lesão de novo com o transdutor. A agulha é introduzida logo depois da extremidade do eixo longitudinal do transdutor de modo que sua ponta possa ser monitorada enquanto é avançada no campo de visão do transdutor e orientada em direção à lesão (ver Fig. 24.53B). O operador deve ser capaz de monitorar a ponta da agulha durante todo o procedimento. Se não estiver visível, deve-se ajustar a orientação do transdutor ou a direção da agulha

de modo que o local da sua ponta esteja visível a fim de evitar transgressão inadvertida da parede torácica (Fig. 24.54).

Às vezes, um trajeto mais horizontal da agulha, oferecendo uma direção mais perpendicular para a reflexão do som, aumenta a visibilidade da agulha. Acredito que, depois que a agulha e a lesão estão visíveis no campo de visão, é melhor avançar a agulha em um movimento suave até a lesão. Um deslocamento em pequenos incrementos aumenta a chance de que a agulha seja angulada incorretamente e/ou orientação do transdutor seja desviada. Prefiro segurar o transdutor e a agulha. Outros consideram mais fácil que um assistente segure o transdutor. Com a “terceira mão”, o operador pode soltar o transdutor sem o risco de ele deslizar para o chão. Se a agulha não for bem vista, o operador deve olhar diretamente para a agulha e o transdutor para certificar-se de que a orientação é apropriada. Em alguns casos, a parede de um cisto é dolorosa quando puncionada, e, se a paciente estiver sentindo alguma coisa além de pressão e movimento, deve-se injetar mais anestesia local.

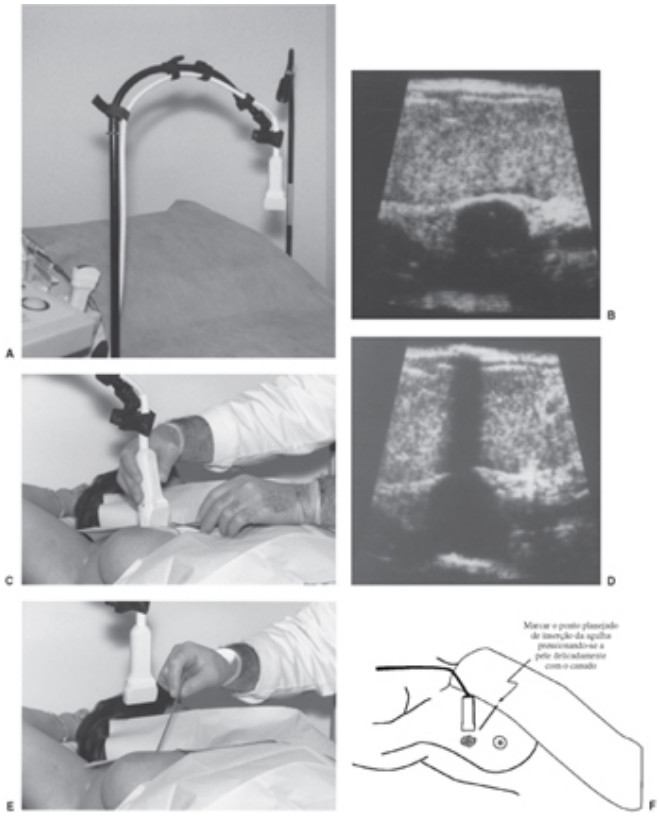

Fig. 24.52 O transdutor é preso à “terceira mão” (A). Então, o transdutor é posicionado sobre a lesão (B), e um canudo é passado perpendicular ao plano de corte entre a pele e o transdutor (C). Quando sua sombra aparece sobre a lesão (D), utiliza-se sua ponta para marcar a pele em cima da lesão (E, F). Realiza-se uma segunda marca na extremidade do transdutor na pele onde a agulha será inserida.

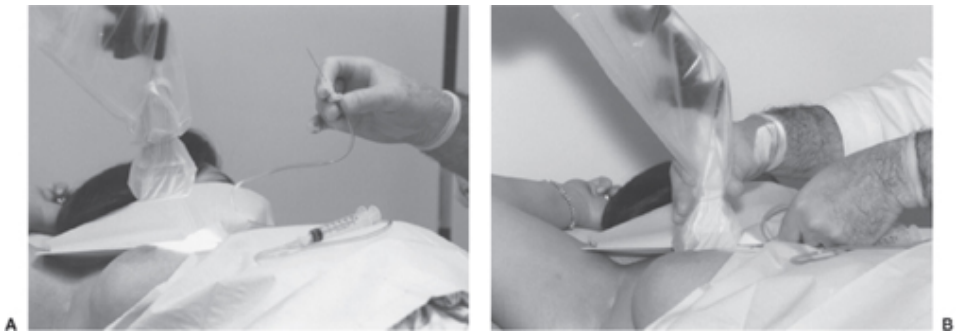

Fig. 24.53 Acreditamos que o controle da agulha é mais sensível se ela for conectada por um tubo a uma seringa e esta for manejada por um assistente, que a aspira quando necessário (A). Após preparação estéril adequada, a agulha é introduzida na extremidade do transdutor e apontada para a lesão, com seu trajeto monitorado por ultra-som (B).

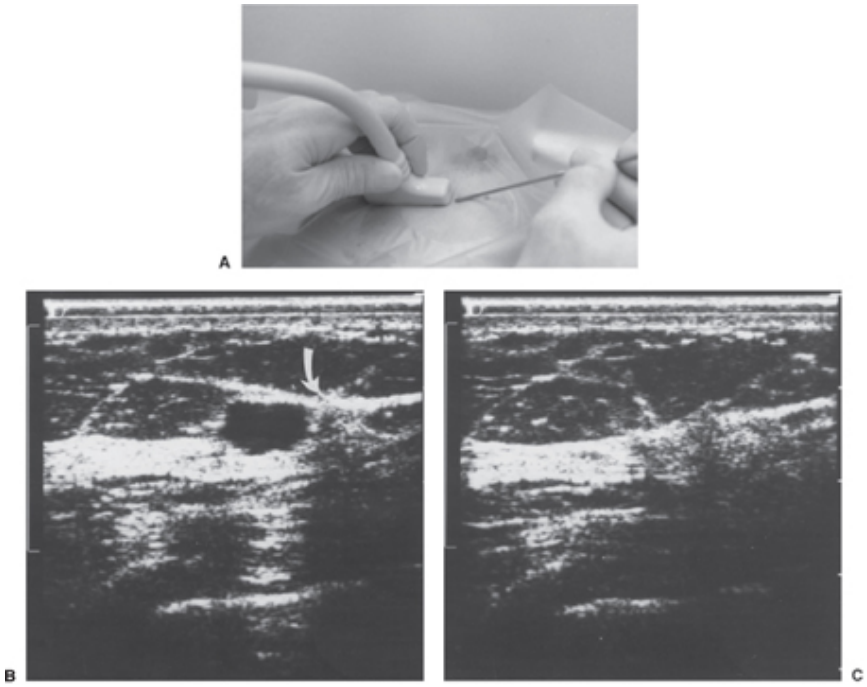

Fig. 24.54 Introduzindo a agulha ao longo do plano de corte (A), pode-se monitorar sua ponta durante todo o tempo. A agulha é visível entrando a partir da direita, e sua ponta (seta) está logo na margem do cisto (B). A agulha é introduzida dentro do cisto, que é totalmente drenado sob observação em tempo real (C).

Depois que a agulha estiver dentro do cisto, deve-se angulá-la para cima e para baixo a fim de avaliar se ela se move livremente (Fig. 24.55) sem deslocar o cisto. Se a lesão puncionada for sólida, o movimento da agulha para cima e para baixo desloca a massa sólida junto com ela. Após a agulha penetrar o cisto, um assistente aspira o líquido enquanto o operador monitora a retirada do líquido e a posição da agulha sob o ultra-som. Se o líquido resistir à aspiração, pode-se girar ou reposicionar a agulha para drenar melhor o conteúdo do cisto. Uma vez coletado o líquido, pode-se introduzir pequena quantidade de ar (menos do que a quantidade de líquido removida) para que o cisto e sua parede sejam facilmente detectáveis na mamografia pós-aspiração, o que serve para verificar (Fig. 24.56) que a lesão aspirada era o motivo da preocupação na mamografia. Entretanto, não há prova de que essa pneumocistografia seja benéfica, e atualmente injetamos ar em raros casos.

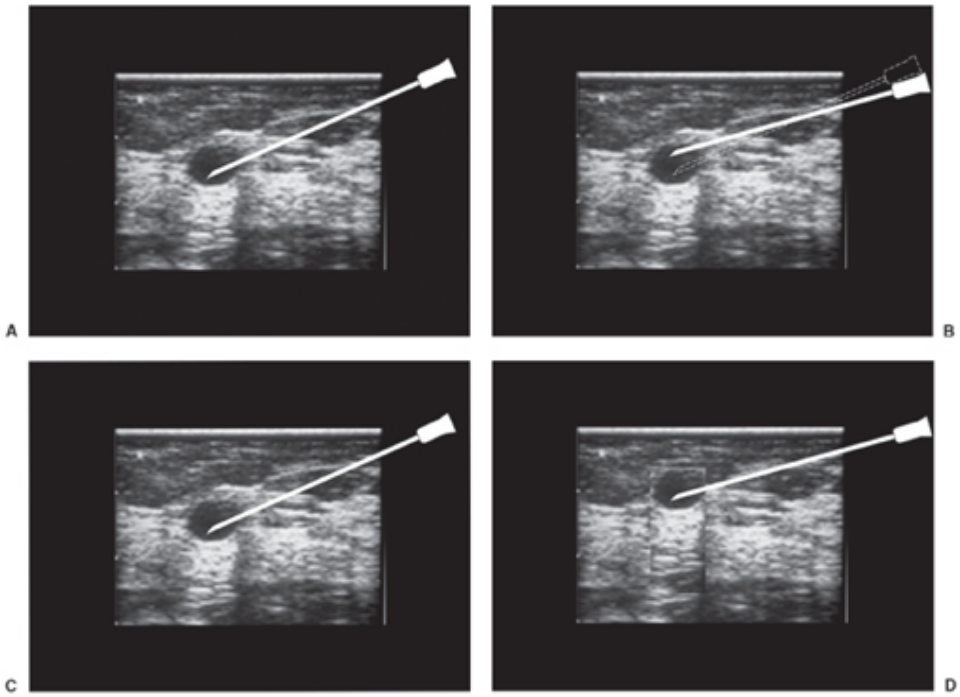

Fig. 24.55 Uma agulha pode mover-se dentro de um cisto, mas moverá uma massa sólida. Uma agulha que esteja dentro de uma estrutura cheia de líquido pode ser deslocada no líquido sem mover a estrutura (A, B), mas, se a estrutura for sólida, o deslocamento da agulha moverá a massa (C, D).

Se houver dificuldade no alinhamento da agulha, às vezes convém pedir a um colega que segure o transdutor sobre a lesão enquanto o operador se

concentra em manter a agulha no plano de corte e no campo de visão do ultra-som.

Quando a agulha é removida, deve-se aplicar pressão firme sobre o local de aspiração em direção à parede torácica por vários minutos a fim de tentar prevenir a formação de hematoma. Graças a essa técnica, raramente observamos a formação de hematoma após aspiração de um cisto. Se o líquido removido não se assemelhar a sangue antigo, não o enviamos para análise citológica a menos que provenha de um cisto recorrente. Múltiplos trabalhos mostraram que se o líquido do cisto não sugerir a presença de sangue antigo, a análise citológica não é benéfica. Idealmente, o cisto deve ter sofrido resolução completa, ou no máximo uma pequena fenda de líquido residual pode persistir. Se uma massa tecidual hipoecóica persistir, ela deve ser considerada suspeita e uma justificativa para excisão cirúrgica.

Também se pode utilizar ultra-sonografia juntamente com compressão mamográfica alinhando-se o cisto no sistema de compressão fenestrado da mamografia e posicionando a agulha enquanto a mama é tracionada para longe da parede torácica. Esse método tem a vantagem de a compressão fixar o cisto, de modo que ele pode ser puncionado sem o temor de penetrar a parede torácica. Também é uma forma de garantir que aquilo que é visível no ultra-som corresponde à lesão preocupante na mamografia.

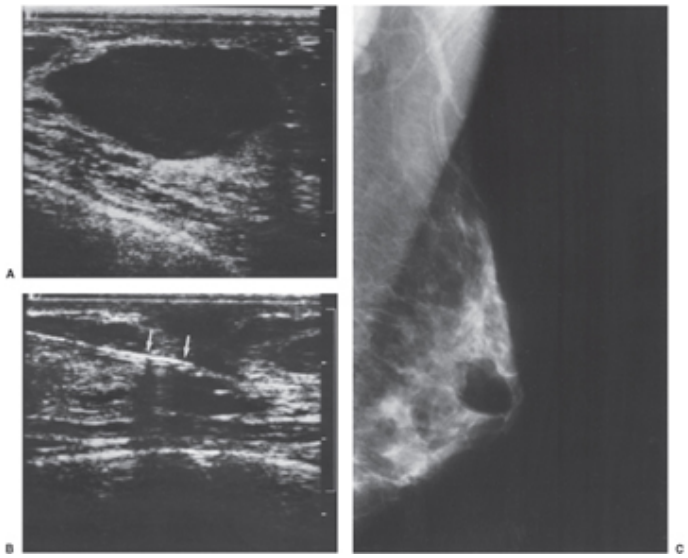

Fig. 24.56 Este grande cisto subareolar (A) foi aspirado sob observação ultra-sonográfica. A agulha é vista claramente (B) (setas) enquanto o líquido remanescente é aspirado. Introduziu-se uma pequena quantidade de ar através da agulha, e a pneumocistografia subseqüente confirmou um cisto simples com parede fina (C).

Análise do Líquido

O líquido de um cisto mamário raramente é cristalino. Costuma ser amarelo-turvo, leitoso, castanho, cinza ou verde. A viscosidade do líquido cístico varia desde a da água à de muco espesso que é quase impossível de aspirar. Essas cores quase sempre estão associadas a processos benignos. Quando o líquido é espesso e marrom-avermelhado ou castanho-escuro, sugerindo sangue antigo, deve-se suspeitar de um processo intracístico, como papiloma ou carcinoma. Isto deve ser diferenciado das outras cores descritas anteriormente que se tenham tornado tintas de sangue durante a aspiração. A presença de sangue vivo significa que um vaso sanguíneo foi perfurado. Isto não tem importância clínica. Se não houver evidências de sangue antigo (não sangramento novo), não há benefício demonstrável em enviar o líquido para análise citológica. A maioria simplesmente descarta o líquido cístico típico. Smith *et al*. relataram que nenhum câncer foi identificado por análise citológica de 660 cistos aspirados entre 583 mulheres (116). Ademais, a "atipia" observada citologicamente não tem a mesma importância daquela vista histologicamente. Eles observaram que 33 mulheres apresentavam células citologicamente atípicas, mas nenhuma teve câncer por ocasião da excisão. Não apenas um câncer intracístico é raríssimo como também citologia negativa não elimina a possibilidade de câncer. Se começarmos a aspirar sangue antigo, interrompemos a aspiração se possível, para que a lesão permaneça visível, e recomendamos sua excisão. Se a lesão for totalmente aspirada, sugerimos a instalação de um clipe para marcar o local da remoção cirúrgica.

Cistos Mamários Recorrentes

Se pacientes forem acompanhadas por tempo suficiente, um grande número de cistos aspirados recorrerá. Constatamos que 40% recorreram após 2 anos. Embora muitos cirurgiões se preocupem com cistos que recorrem após

aspiração, não existem dados sugerindo a necessidade de intervenção adicional para um cisto que foi avaliado por exames de imagem, sofreu aspiração completa e depois recorreu.

Embora tenhamos visto um único caso em que um cisto ao ultra-som foi aspirado totalmente, teve citologia anormal e recorreu com câncer na parede, isto é raríssimo e não deve ditar a assistência habitual. Se um cisto for totalmente aspirado, o líquido não contiver sangue antigo, não houver outra razão para suspeitar de câncer e ele recorrer, não há dados em favor de qualquer intervenção adicional. Não existe razão científica para repetir a aspiração. O tratamento de cistos recorrentes está sujeito a práticas empíricas locais, e não há um padrão de assistência universal. Se o cisto for reaspirado, alguns argumentam que o seu líquido deve ser enviado para análise citológica, porém jamais se documentou taxa de positividade para câncer nesse contexto.

Pneumocistografia

Alguns autores defenderam que a insuflação do cisto com uma quantidade de ar um pouco menor do que a quantidade de líquido removida impedirá sua recorrência. Em nossa experiência, o ar não parece reduzir a taxa de recorrência. A introdução de ar permite a definição nítida da parede do cisto e é uma forma de confirmar que a anormalidade aspirada de fato corresponde ao achado da mamografia. Deve ser considerada uma manobra opcional.

Colocação de Agulha Guiada por Ultra-som Sob Observação Direta em Tempo Real para Excisão Cirúrgica

Pode-se usar o ultra-som para determinar a localização de lesões impalpáveis detectadas na mama por mamografia cuja posição 3D não pode ser determinada mamograficamente e para orientar a introdução de agulhas que permitam a remoção cirúrgica dessas massas impalpáveis.

O posicionamento de guias para o cirurgião sob observação no ultra-som possui diversas vantagens:

1. A agulha pode ser monitorada durante todo o tempo enquanto percorre os tecidos, com a paciente deitada na mesma posição em que ela estará durante

a cirurgia no centro cirúrgico.

2. Mediante introdução da agulha e do guia na direção da cirurgia com a mama achatada sobre a parede torácica, o cirurgião é capaz de dissecar a menor quantidade de tecido na direção em que muitos cirurgiões preferem operar.
3. É possível monitorar precisamente a localização da ponta da agulha em relação à lesão.

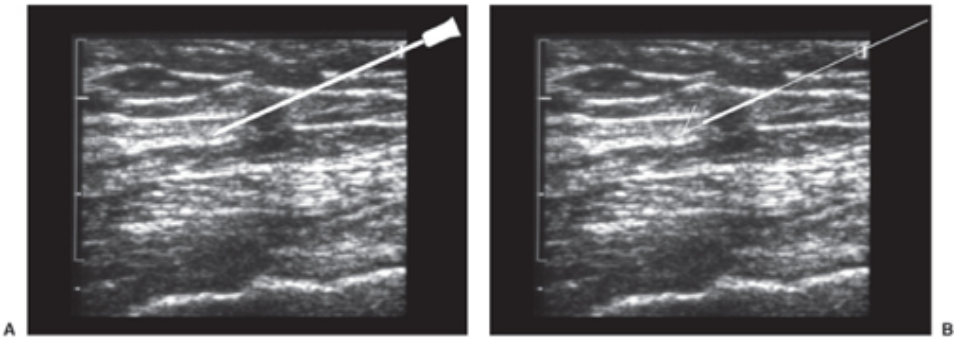

Fig. 24.57 Posicionamento de fios-guias por meio de ultra-som. A agulha deve ser introduzida ao lado ou através da lesão (A) de modo que o guia possa ser instalado com o gancho logo após a lesão (B) e a lesão sobre o segmento espessado.

Muitas lesões mamárias são relativamente superficiais, e, mediante posicionamento da paciente em decúbito dorsal e oblíquo com o braço ipsilateral atrás da cabeça, o tecido mamário é adelgaçado, permitindo a introdução da agulha através de uma quantidade mínima de tecido. Isto beneficia a paciente e o cirurgião. Álcool ou solução salina estéril é o melhor meio de contato para esses procedimentos, pois o gel torna a mama escorregadia e difícil de estabilizar. A lesão é triangulada e a agulha introduzida de maneira igual à descrita para aspiração de cisto sob observação ultra-sonográfica direta. Preferimos que a agulha passe através da lesão ou imediatamente adjacente, de modo que a ponta da agulha esteja 0,5 a 1,0 cm além da lesão, com o gancho no outro lado da lesão (Fig. 24.57), de modo que se o cirurgião tracionar o guia ele puxa o guia para perto da lesão e não para longe.

O transdutor é posicionado sobre a lesão. A agulha é introduzida da mesma forma que para aspiração de um cisto ao longo do eixo longitudinal do transdutor. Ela é avançada no plano da imagem, e assim sua passagem através dos tecidos é monitorada (Fig. 24.58). Usando-se um ângulo fechado, a agulha é visualizada mais facilmente porque o ângulo do som incidente torna-se mais

perpendicular à sua superfície. Isto também reduz as chances de penetrar o músculo peitoral ou o tórax.

O objetivo é visualizar a ponta da agulha à medida que ela segue embaixo do transdutor até a lesão. A injeção de um anestésico local enquanto a agulha é introduzida freqüentemente pode ser vista ao ultra-som, indicando a ponta da agulha. Às vezes, não se consegue penetrar uma lesão porque ela se desloca quando a agulha a pressiona. Um assistente pode ajudar a estabilizar a lesão, mas o operador deve manter-se sempre atento às outras mãos para evitar uma picada de agulha inadvertida.

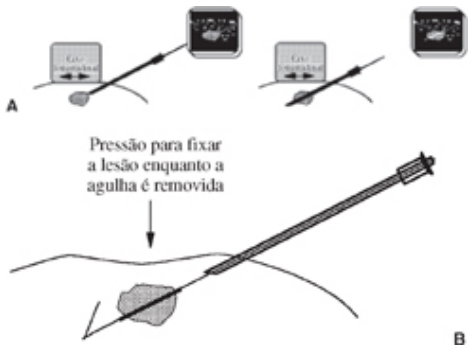

Fig. 24.58 Sob observação no ultra-som, introduz-se a agulha de localização através ou ao lado da lesão (A). O guia é instalado (B) enquanto um assistente pressiona a mama contra a parede torácica.

Depois que a agulha estiver posicionada dentro, através ou ao lado da lesão, instala-se um guia com gancho de mola e remove-se a agulha. Durante remoção da agulha e instalação do guia, um assistente deve segurar a mama ao redor da agulha, pressionando-a contra a parede torácica, para evitar que a lesão escape da agulha antes da instalação do gancho. Prefiro monitorar a instalação do guia em tempo real a fim de garantir que ele seja instalado onde eu gostaria. Uma mamografia subseqüente às vezes é útil para confirmar a relação do guia com a lesão (Fig. 24.59). Se uma mamografia for obtida, a compressão sempre deve ser perpendicular ao trajeto do guia e jamais na mesma direção do guia, porque a última poderia induzir seu deslocamento. A exemplo das localizações guiadas por TC, o guia deve ser longo o suficiente para ser totalmente envolvido pela mama quando a paciente se levantar.

Assim como em biopsias após localização guiada por mamografia, o tecido excisado deve ser colocado dentro de um saco plástico e enviado para

confirmação radiológica. Se a lesão era visível na mamografia, a confirmação de sua remoção é mais fácil por uma radiografia da amostra. Porém, se a lesão era indetectável na mamografia, utiliza-se o ultra-som da amostra diretamente através do saco plástico para confirmar a remoção da lesão (Fig. 24.60).

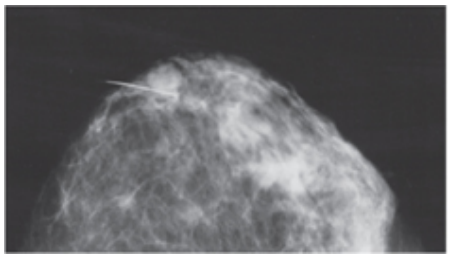

Fig. 24.59 Uma mamografia após localização com ultra-som confirma que o gancho está logo posterior à margem da massa.

LOCALIZAÇÃO GUIADA POR TC

Atualmente empregamos localização com agulha guiada por TC para as lesões que são detectadas por RM e não são visíveis na mamografia nem no ultra-som (117). Lesões que são difíceis de triangular pelas incidências mamográficas ou pelo ultra-som também podem ser localizadas com auxílio de TC.

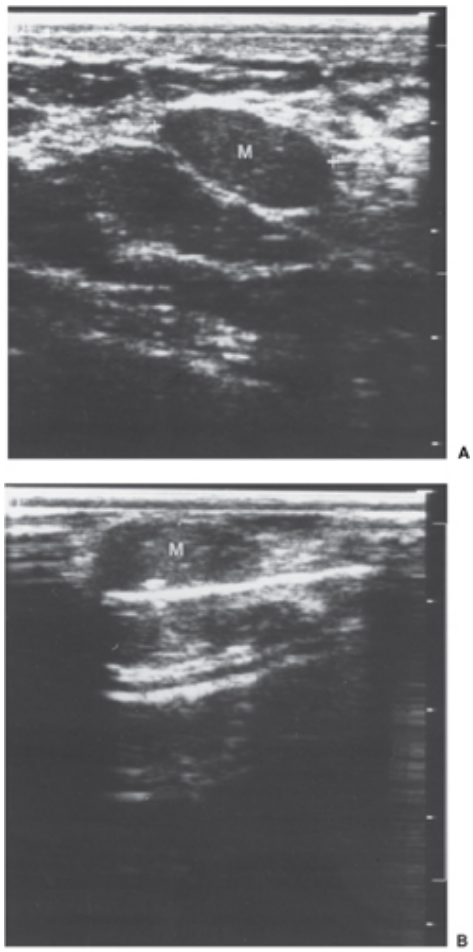

Fig. 24.60 Esta massa (M), delineada no ultra-som pré-localização (A), é confirmada no ultra-som da amostra excisada (B). A estrutura linear hiperecóica é o guia dentro da amostra.

A paciente é posicionada dentro do tomógrafo de modo que as mamas estejam em posição simétrica e alinhadas com o plano dos cortes por alinhamento dos mamilos. Isso permite a comparação de áreas simétricas a fim de detectar áreas de assimetria. Prefiro que a paciente permaneça no tomógrafo durante o procedimento de localização para evitar deslocamento da mama sobre a parede torácica com o movimento da mesa. A pele é preparada com técnica estéril. Prefiro fixar um fragmento estéril do guia ou uma agulha fina no plano sagital sobre a região esperada da lesão (Fig. 24.61B). Esse guia de referência deve estar sempre visível durante o procedimento. Não deve ser espesso a ponto de causar artefatos. Outros radiologistas no meu grupo empregam os marcadores graduados padrões para orientação na TC, que são removidos após a localização da lesão.

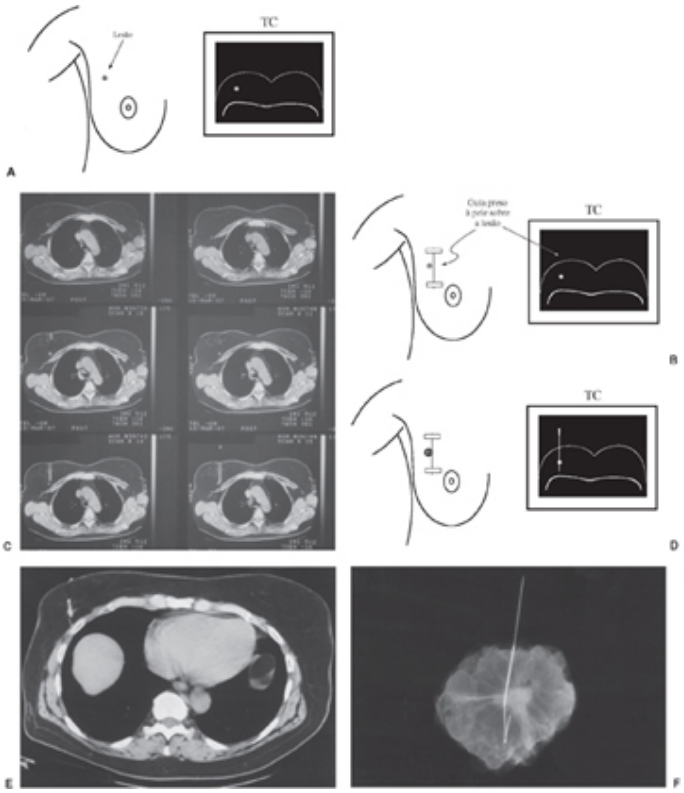

Fig. 24.61 Pode-se usar a TC para orientar a introdução de agulhas e guias. A lesão é identificada por TC (A). Prepara-se a pele e prende-se um pedaço de guia estéril sobre o local aproximado da lesão (B) como uma marca de referência constante, de modo que a paciente possa permanecer no tomógrafo para garantir que a mama não se mova. O plano que contém a lesão é definido, e a paciente permanece na mesma posição na mesa. Insere-se a agulha, com o cuidado de identificar toda a sua extensão para evitar um nível profundo demais (C). Com um assistente pressionando a mama contra a parede torácica, um guia é instalado e a agulha removida. Idealmente, o gancho deve situar-se logo além da lesão, como neste caso em que o gancho está logo depois da lesão que se situa sobre o segmento espessado (D). A radiografia da amostra (E) desse câncer invasivo confirma a acurácia da técnica. Outra seqüência de localização (F).

Depois que o exame começa, tento mover as mamas o mínimo possível de modo que a lesão não se mova. Instala-se um acesso intravenoso a fim de administrar meio de contraste iodado.

A mama é examinada com cortes contíguos de 2,5 a 0,5 cm cobrindo a região da mama onde a lesão é esperada. Se a lesão for visível sem contraste (ver Fig. 24.61A), introduz-se uma agulha para o fio-guia sob orientação da TC. A paciente é posicionada no *gantry* com o braço estendido e o corpo virado de modo que uma quantidade mínima de tecido mamário esteja sobre a lesão. Se a lesão estiver perto da parede torácica, pode ser preferível girar a paciente para

que a agulha siga paralela à parede torácica, evitando o risco de a agulha penetrar a parede torácica. A lesão é de novo localizada pelo exame e triangulada precisamente por meio de cortes mais finos. Devem-se usar cortes finos (5 mm ou menos) durante o posicionamento da agulha; assim, sua ponta e seu canhão são visíveis dentro do plano de corte. Isto evita que a agulha esteja angulada através do plano, dando a impressão de que a ponta está mais distante da parede torácica do que de fato está. Medindo-se a localização da lesão em relação ao guia de referência na pele, bem como a profundidade da lesão no exame, introduz-se uma agulha usando o *laser* e o guia na pele para triangular o ponto de entrada e a profundidade da inserção. Deve-se ter cuidado para evitar a penetração do músculo peitoral ou do tórax. Instala-se um guia com gancho quando a ponta da agulha estiver em posição satisfatória logo profundamente à lesão (ver Fig. 24.61C, D).

Se a lesão não estiver visível nas imagens sem contraste, pode-se utilizar contraste iodado. Obtemos imagens preliminares sem contraste e, então, injetamos 100 mL a 2 mL por segundo. Concedemos um retardo de 40 segundos e, então, repetimos as imagens três ou quatro vezes. Uma lesão maligna geralmente é realçada pelo contraste IV (Fig. 24.62), e pode-se introduzir um guia para excisão cirúrgica. Essa técnica é especialmente útil quando uma lesão é detectada por RM mas é invisível no ultra-som ou na mamografia convencional. O iodo e o gadolínio possuem comportamento semelhante, e portanto uma lesão que capta gadolínio na RM geralmente capta contraste iodado na TC.

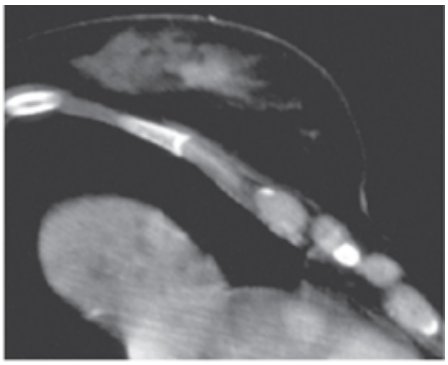

Fig. 24.62 Cânceres podem captar contraste na TC. Assim como captam gadolínio, TC com administração de contraste iodado pode revelar um câncer, como esta lesão na base da mama direita.

Como a agulha é posicionada pela frente da mama e o guia é instalado com a paciente em decúbito dorsal, deve-se empregar um guia longo, pois a mama se reexpandirá quando a paciente se sentar. O guia será engolfado pela mama e deve ter comprimento suficiente para impedir seu desaparecimento completo dentro da mama. Então, fixa-se a parte externa do guia frouxamente à pele e coloca-se uma gaze estéril sobre o ponto de entrada.

GALACTOGRAFIA E LOCALIZAÇÃO COM AGULHA

Embora a introdução de material de contraste dentro de um ducto com descarga não se tenha mostrado particularmente valiosa como técnica diagnóstica, pode-se usá-la para limitar a extensão da ressecção cirúrgica necessária para diagnosticar e tratar a causa de descarga mamilar. Se uma anormalidade focal for visível na injeção ductal, ela pode servir de alvo para localização com agulha e até mesmo biopsia de fragmento. Primeiro, realiza-se a galactografia e, então, posiciona-se a mama para localização com agulha ou biopsia de fragmento, escolhendo a menor distância até o defeito de enchimento no ducto contrastado.

A galactografia requer que um único ducto com descarga seja evidente. O mamilo é preparado com técnica estéril. Uma agulha de sialografia calibre 30 de ponta romba, ligada a um tubo conector flexível, é preenchida e lavada com meio de contraste iodado (a 60% para injeção intravenosa). Deve-se ter o cuidado de evitar bolhas de ar. Uma seringa de 1 a 3 mL costuma ser suficiente. Preferimos utilizar uma agulha de sialografia dobrada em 90 graus.

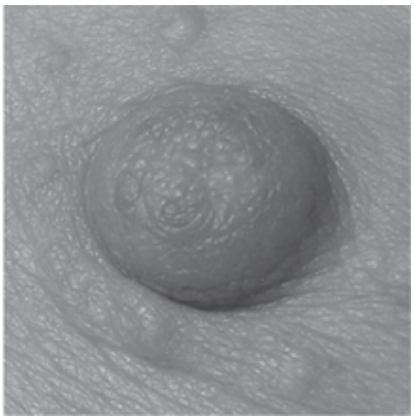

Fig. 24.63 A superfície do mamilo tem aspecto de calçamento de pedras. O aspecto do mamilo é realçado nesta foto ampliada. Os óstios dos ductos geralmente se encontram nas fendas.

A paciente permanece em decúbito dorsal para a introdução da agulha de sialografia. A face do mamilo assemelha-se a uma superfície rachada entrecruzada por fendas (Fig. 24.63). Os óstios dos ductos geralmente estão no fundo dessas fendas. Restos de ceratina freqüentemente ocupam as fendas e devem ser limpos delicadamente com a ponta da agulha de sialografia.

Através de uma lente de aumento, comprime-se a mama para espremer uma pequena gota de descarga e introduz-se a ponta da agulha na fenda de onde a descarga saiu (Fig. 24.64). Se o operador segurar a agulha pelo tubo flexível, ele não conseguirá aplicar força excessiva à agulha enquanto a movimenta dentro da fenda até ela penetrar o ducto de origem da descarga, que geralmente está distendido. Introduz-se a agulha até a dobra, e usa-se fita adesiva para mantê-la no ducto.

A paciente é levada ao mamógrafo, com o cuidado de evitar desalojar a agulha. Aplica-se compressão moderada com a paciente sentada e a mama na incidência CC. Injeta-se meio de contraste. Se houver resistência, a ponta da agulha pode estar contra a parede do ducto e deve ser reposicionada (freqüentemente retraindo-se a agulha um pouco e movendo-a paralelamente ao eixo do mamilo). Se a resistência continuar ou contraste refluir do ducto, pode haver uma lesão obstrutiva no mamilo ou logo embaixo dele. Uma mamografia, que pode ser realizada com a agulha de sialografia ainda dentro do ducto, esclarecerá a questão. Deve-se introduzir contraste até que haja refluxo ou a paciente sinta uma sensação de plenitude ou dor ou queimação. A última pode indicar extravasamento, e deve-se interromper o procedimento. Extravasamento pode advir de laceração do ducto pela agulha ou de um processo, como câncer, que rompeu o ducto. Em geral, a paciente sente a mama plena quando os ductos daquela rede são opacificados e antes do enchimento dos lóbulos. Enchimento dos lóbulos não é desejável, porque lóbulos cheios podem obscurecer os detalhes dos ductos.

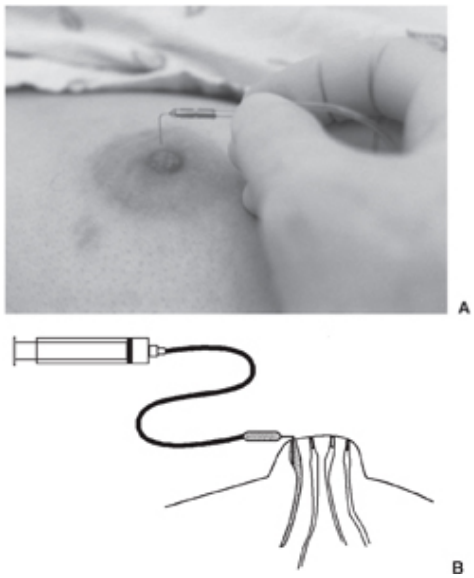

Fig. 24.64 Para realizar uma galactografia, produz-se uma pequena quantidade de descarga a fim de identificar o local do óstio ductal. A agulha de sialografia dobrada é segurada pelo tubo flexível (A) de modo a evitar pressão excessiva, e a agulha é introduzida dentro do ducto delicadamente (B).

A galactografia é um exame inespecífico. Não pode ser usada para excluir câncer. O câncer pode apresentar-se como um defeito de enchimento ou uma massa associada ao ducto preenchido. A razão mais comum para um defeito de enchimento é um papiloma intracístico. Câncer pode causar um único defeito ou múltiplos defeitos de enchimento ou interrupção abrupta do ducto. Caso se encontre uma anormalidade desse tipo, realiza-se localização ou biopsia com agulha guiada por exame de imagem de maneira exatamente igual a qualquer outra lesão, instalando-se um guia através ou ao lado do defeito de enchimento (Fig. 24.65). Em vez de dissecar toda uma rede ductal, o cirurgião precisa remover apenas a lesão vista na galactografia. Contudo, isto deve ser realizado com cautela, pois atendemos um caso em que um papiloma intraductal obstruía o ducto a alguns centímetros do mamilo, de modo que os outros ramos não foram opacificados. Por ocasião da cirurgia, porém, havia CDIS profundamente ao papiloma que não pôde ser visto porque o meio de contraste foi bloqueado pelo papiloma. O CDIS foi encontrado porque a mamografia tinha achados anormais e a lesão era palpável.

Se houver um ducto dilatado mas sem descarga ductal, realizamos galactografia canulando o ducto com uma agulha hipodérmica sob orientação

ultra-sonográfica e introduzindo o contraste diretamente dentro do ducto.

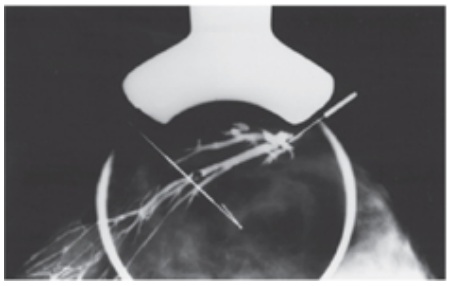

Fig. 24.65 Uma galactografia detectou um defeito de enchimento em paciente com descarga mamilar, e, usando-se o sistema de localização com escalas, um fio-guia foi introduzido na lesão, que a excisão revelou ser um papiloma intraductal benigno. A galactografia permitiu remoção tecidual limitada por identificar a lesão e permitir sua localização.

BIOPSIAS DE FRAGMENTO COM AGULHA

Como o número de mulheres submetidas a triagem aumentou, o número de mamografias anormais cresceu, e isto resultou na realização de maior número de biopsias diagnósticas. A biopsia excisional é extremamente segura, mas é física e psicologicamente traumática, além de dispendiosa. Poplack *et al*. mostraram que 20% dos custos totais associados a triagem decorrem de "pareceres" e procedimentos em 3% das mulheres examinadas (118). Liberman *et al*. observaram que a BFA estereotáxica eliminou a necessidade de cirurgia em 140 de 180 pacientes, reduzindo os custos em 50%. Em um segundo estudo, Liberman *et al*. relataram que biopsias de fragmento guiadas por ultra-som também tiveram relação custo/benefício mais favorável que cirurgia. Dentre 151 mulheres, a biopsia orientada por ultra-som evitou a necessidade de cirurgia em 128 (85%) (119). Eles concluíram que a biopsia guiada por ultra-som teve relação custo/benefício ainda mais favorável que a biopsia estereotáxica porque custa menos.

Lindfors e Rosenquist estimaram que, se a BFA for utilizada para as mesmas indicações da biopsia cirúrgica, o custo marginal por ano de vida salvo pela triagem diminuiria em até 23%. Eles estimaram que o custo da triagem cairia de $20.770 por ano de vida salvo para $15.934 (120). Pressupondo que BFA guiada por exame de imagem tenha acurácia quase igual à da biopsia cirúrgica corretamente realizada após localização com agulha, a redução do trauma e do estresse para a paciente e dos custos para o sistema de assistência médica tornam

a necessidade diminuída de biopsias cirúrgicas abertas e o uso da biopsia percutânea guiada por exame de imagem um objetivo desejável.

Embora fosse extremamente desejável que um exame de imagem, como RM, ultra-som ou medicina nuclear, seja capaz de distinguir com precisão lesões benignas de malignas sem a necessidade de diagnóstico histológico, é improvável que tais exames substituam um diagnóstico tecidual direto, dadas a segurança e baixa morbidade da obtenção de material histológico. Como pode ser realizada com segurança e relativa facilidade, com alto grau de acurácia e sem a necessidade de restrições pré-cirúrgicas (de modo que possa ser realizada tão logo a avaliação diagnóstica seja concluída), BFA percutânea guiada por exame de imagem tornou-se o principal método para diagnóstico de lesões mamárias detectadas por exames de imagem bem como daquelas que são palpáveis.

Concordância É Imprescindível

Haja vista que biopsias por agulha, na maioria das vezes, ainda estejam associadas a risco de erro de amostragem (embora esse risco tenha diminuído com os dispositivos de biopsia assistidos a vácuo), o radiologista ainda deve comparar os resultados da biopsia por agulha com os achados radiológicos. Essa comparação jamais foi discutida em detalhes. Decerto, a biopsia de uma massa espiculada que revele “alteração fibrocística” jamais seria considerada “concordante”, mas nem sempre é evidente se uma lesão é concordante ou não. Por exemplo, se uma massa mal definida no ultra-som que é circundada por tecido mamário denso (não gordura) retornar com um diagnóstico na biopsia de fragmento de hiperplasia pseudo-angiomatosa do estroma (HPAE), os resultados são concordantes ou a biopsia não incluiu a lesão e removeu o tecido em volta da massa, já que a HPAE pode ser focal ou difusa? Esta é uma questão não respondida. Pecamos por excesso de cautela e recomendamos a excisão da massa. Com a finalidade de manter a biopsia por agulha como um procedimento seguro para localização precisa e biopsia cirúrgica, então o radiologista deve cultivar um ceticismo saudável. Se o radiologista não estiver confortável de que os resultados da biopsia de fragmento refletem com exatidão a lesão que foi biopsiada, ele deve recomendar uma nova biopsia ou, como preferimos, excisão

cirúrgica. Conforme mencionado, como o diagnóstico de hiperplasia ductal atípica (HDA) *versus* CDIS é influenciado pelo número de ductos implicados pelo processo, se uma biopsia de fragmento fornecer o diagnóstico de HDA, excisão cirúrgica é recomendada porque o diagnóstico muitas vezes é modificado para CDIS quando se dispõe de mais tecido.

Considerações Gerais

Biopsia com Agulha e "Lesões Provavelmente Benignas"

Alguns preconizaram biopsias com agulha para lesões classificadas como "provavelmente benignas". Essas são lesões que habitualmente seriam acompanhadas por mamografia a intervalos aproximados de 6 meses por 2 a 3 anos. Como a maioria de tais lesões comprovadamente é benigna (36), o acréscimo da biopsia com agulha ao acompanhamento padrão a curtos intervalos tem relação custo/benefício desfavorável. Existem benefícios psicológicos teóricos em fornecer às mulheres um diagnóstico definitivo de modo que elas não tenham de retornar a curtos intervalos, mas a biopsia de lesões que possuem baixíssima probabilidade de ser malignas (, 2%) aumentará os custos em vez de reduzi-los (121).

Biopsia com Agulha e Lesões Malignas

O maior benefício da biopsia com agulha ocorre quando o procedimento determina que um achado suspeito é de fato benigno e, portanto, nenhuma avaliação adicional é necessária. A biopsia por agulha também auxilia no manejo de lesões malignas. Se uma biopsia com agulha revelar que uma lesão é maligna, a paciente e o seu médico podem discutir as opções antes do tratamento definitivo. Biopsia de linfonodo sentinela substituiu dissecção axilar para estadiamento da axila. Embora seja um método de estadiamento menos invasivo do que a dissecção axilar completa, ainda se emprega anestesia geral. Quando já se sabe que a lesão é maligna, se a paciente optar por conservação da mama, o cirurgião pode realizar uma nodulectomia (biopsia excisional ampla) num esforço de obter margens livres e, ao mesmo tempo, uma biopsia de linfonodo sentinela. De outro modo, a paciente pode preferir mastectomia, e as evidências

de lesão maligna na biopsia com agulha permitem que o tratamento seja realizado em uma única cirurgia.

BIOPSIA DE LINFONODO SENTINELA

A assistência da paciente com câncer de mama está evoluindo. A necessidade de estadiamento axilar foi contestada (122). No passado, a decisão de empregar quimioterapia ou hormonoterapia para tratar uma doença possivelmente disseminada era determinada pela presença de tumor em linfonodos axilares. Como não parece haver vantagem para a sobrevida quando se removem esses linfonodos (123) e há morbidade associada a essa remoção, incluindo dor, dormência e edema do braço, e como dados mostraram que até mesmo mulheres com linfonodos negativos podem beneficiar-se de tratamento sistêmico, a remoção de linfonodos talvez se torne desnecessária no futuro. Oncologistas ainda relutam em divulgar a informação sobre se envolvimento de linfonodos realmente faz diferença. Em conseqüência, envidaram-se esforços para reduzir a morbidade associada a avaliação dos linfonodos axilares, e a biopsia de nodo sentinela foi criada. Utilizada pela primeira vez na pesquisa de linfonodos envolvidos entre pacientes com melanoma maligno, a biopsia de linfonodo sentinela tem sido empregada em mulheres com câncer de mama. Mostrou-se que células tumorais que se disseminam através dos vasos linfáticos da mama geralmente seguem para linfonodos na axila. Isto se dá porque a maior parte da drenagem linfática da mama vai para a axila (124). Essa observação é válida para cânceres que são mediais e laterais. Há drenagem linfática para os linfonodos mamários internos (125) bem como através de ramos perfurantes para o músculo peitoral, porém a maior parte da drenagem linfática mamária atravessa os linfonodos axilares, e a avaliação desses nodos parece ser a mais importante.

Em geral, encontra-se uma cadeia de linfonodos na parte inferior da axila. Os primeiros linfonodos nessa cadeia são os primeiros a receber a linfa drenada da mama e geralmente são os primeiros a ser envolvidos por células metastáticas. Foram chamados de nodos sentinelas.

Podem-se identificar linfonodos sentinelas axilares mediante injeção de colóide de enxofre-tecnécio 99m e/ou corante vital na mama e acompanhamento

do fluxo pelos vasos linfáticos. Essas substâncias são captadas pelos vasos linfáticos da mama e seguem a mesma via linfática da maioria das células metastáticas. Em conseqüência, o exame dos linfonodos sentinelas fornece uma avaliação razoavelmente precisa acerca da possível disseminação de células tumorais para os nodos axilares e, por conseguinte, têm maior probabilidade de extensão para outras regiões do corpo. O marcador radioativo pode ser seguido por meio de uma gama-câmera (linfocintilografia) para mapear o fluxo e a localização dos nodos sentinelas, porém a maioria dos cirurgiões utiliza uma sonda focalizada na sala de cirurgia à procura dos linfonodos "quentes" na axila. O corante fornece um mapa visual à medida que o cirurgião disseca a axila, de modo que um a três nodos sentinelas podem ser removidos para avaliação. Em mãos treinadas, a biopsia de linfonodo sentinela deixa escapar cerca de 5% de mulheres que possuem envolvimento de linfonodos. Contudo, isto não parece ter um efeito importante nos resultados a longo prazo (126). Múltiplos estudos mostraram que a remoção desses primeiros nodos geralmente é suficiente para permitir uma predição adequada da provável presença de doença sistêmica com base no envolvimento de linfonodos (127). Atualmente, muitos cirurgiões preferem realizar a biopsia de linfonodo sentinela sob anestesia geral, mas alguns sugeriram que é possível fazê-la sob anestesia local (128).

Nos anos iniciais do desenvolvimento da biopsia de linfonodo sentinela, o método e o local da injeção eram controversos. Como a maior parte da drenagem linfática da mama segue para a axila, parece que esses fatores não são cruciais. No caso de alguns de nossos cirurgiões, injetamos em volta do próprio tumor durante o procedimento de localização com agulha. Outros cirurgiões preferem uma injeção subcutânea ou intradérmica (129), ou periareolar, onde há uma rica rede de vasos linfáticos. Todas parecem funcionar bem. O modo e o local da injeção geralmente são determinados pela preferência do cirurgião. O corante vital costuma ser injetado pelo cirurgião na sala de cirurgia. Jamais realizamos linfocintilografia em nossas pacientes. Alguns acreditam que ter esse mapa ajuda, enquanto outros não vêem nenhuma vantagem (130).

Ainda há incerteza sobre a melhor técnica para analisar os poucos nodos sentinelas que são removidos. Com uma dissecção axilar padrão (remoção de todos os nodos axilares), a análise patológica rotineira dos nodos era realizada

por divisão ao meio de um nodo (cortado na direção do seu eixo longitudinal) e coloração de um ou dois raspados de 4 mm das superfícies de corte com hematoxilina e eosina (H&E). O fato de que 30% de mulheres com nodos negativos depois recorriam com doença metastática sugeriu que esse método não tinha acurácia completa para detectar metástases nodais. Quando a análise de linfonodo sentinela foi introduzida, o patologista tinha de concentrar-se em apenas alguns linfonodos de modo que múltiplos níveis de cada nodo eram analisados, e, ademais, colorações de imuno-histoquímica (IHQ) eram usadas para identificar células epiteliais nos nodos excisados. As colorações imuno-histoquímicas são muito sensíveis, e literalmente uma única célula poderia ser identificada. Permanece a questão sobre a importância de encontrar algumas células em um linfonodo com IHQ *versus* aquelas encontradas por H&E. Foi até sugerido que a manipulação da mama e a massagem que é utilizada para mover o corante vital injetado para dentro dos vasos linfáticos poderiam empurrar mecanicamente células para os linfonodos. Resta determinar a importância da detecção dessas células.

Biopsia de Fragmento por Agulha

Na maioria dos casos, a BFA substituiu a PAAF no diagnóstico de lesões mamárias. A maioria das biopsias de mama atuais pode ser realizada por via percutânea sob orientação de exames de imagem para lesões palpáveis bem como clinicamente ocultas. A BFA fornece pequenas seções de tecido intacto que são analisadas histologicamente. O material é processado e interpretado da mesma maneira que uma lesão excisada cirurgicamente.

O tecido é obtido através de agulhas grossas. Embora existam agulhas menos calibrosas, a maioria concorda que agulhas menores do que o calibre 18 provavelmente não são suficientes porque o tecido obtido pode ser escasso ou despedaçar-se. Evita-se esse problema utilizando agulhas calibre 14. Biopsia assistida a vácuo facilita a remoção de múltiplos fragmentos e reduz a chance de erro de amostragem. Empregamos agulhas calibre 14 para biopsias guiadas por ultra-som e agulhas calibre 11 assistidas a vácuo para biopsias estereotáxicas.

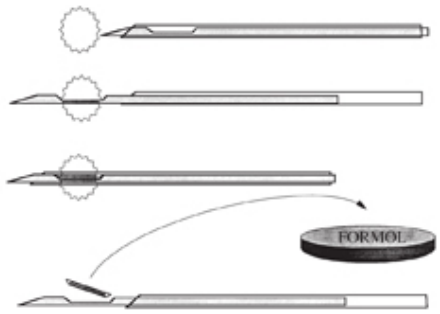

Fig. 24.66 Esquema do desenho de uma agulha para biopsia de fragmento da mama.

A maioria das agulhas de biopsia de fragmento são variações da agulha cortante *True-Cut*. A última contém um trocarte com incisura logo proximal a sua ponta (Fig. 24.66). A agulha e o trocarte são introduzidos na lesão. A agulha externa é retraída de modo que o tecido entra dentro da incisura. A agulha ou a cânula é empurrada de volta sobre o trocarte, cortando um fragmento de tecido dentro da incisura.

Sistemas Impelidos à Mola

Infelizmente, muitas lesões não podem ser biopsiadas tão simplesmente quanto descrito porque o tecido muitas vezes não entra dentro da incisura, e biopsias manuais de lesões mamárias freqüentemente resultam em incisuras vazias. Sistemas impelidos à mola que automatizam o processo são essenciais. Usando molas de alta potência em rápida sucessão, o trocarte é introduzido na lesão e seguido quase instantaneamente pela agulha externa, que secciona uma amostra de tecido para dentro da incisura. Tais sistemas tiram vantagem da inércia tecidual, tornando menos provável que a lesão se afaste da agulha (como tentar apanhar maçãs). Além disso, as agulhas são desenhadas para dobrar e puxar o tecido para dentro da incisura, produzindo fragmentos maiores. Em nossa experiência, a melhor combinação é uma agulha calibre 14 com “arremesso longo” de 2,3 cm e um trocarte com incisura de 1,9 cm.

Durante o uso dos sistemas impelidos a mola, o operador deve ter em mente que a agulha é impelida para a frente (supostamente a 110 km por hora!) e que a incisura está a alguma distância atrás da ponta da agulha. O operador deve certificar-se de que há espaço suficiente no outro lado da lesão de modo que a lesão possa ser biopsiada seguramente sem que a ponta da agulha termine em

um local indesejável. Essa é uma das razões pelas quais a orientação por exame de imagem é tão importante. Se a lesão estiver próxima da superfície da mama adjacente ao suporte do filme (durante procedimentos estereotáxicos), a ponta da agulha pode sair pelo outro lado da mama e quebrar ou encurvar-se contra o suporte do filme. Se a lesão estiver perto da parede torácica e a agulha for introduzida para trás nessa direção sob observação ultra-sonográfica, há o risco de perfurar o músculo peitoral ou penetrar a pleura, o mediastino ou o pulmão. O operador deve ter consciência desses problemas possíveis e tomar medidas para preveni-los.

Para maximizar a quantidade de tecido removida da lesão, a agulha deve ser retraída do centro do alvo antes de disparar pela distância do arremesso menos a distância da ponta da agulha ao centro da incisura na posição engatilhada (ver Biopsia Estereotáxica, adiante). Assim, se a distância da ponta do estilete ao centro da incisura for 1,8 cm e a distância do arremesso da agulha for 2,3 cm, a agulha deve ser disparada a 2,3 menos 1,8 cm (0,5 cm) do centro do alvo. Isto coloca o centro da incisura no centro da lesão no fim do percurso impelido à mola. Observei que em geral colocar a ponta da agulha de biopsia na borda da lesão funciona bem na maioria das lesões. Um acerto no alvo exato é impossível porque, até mesmo com dispositivos de biopsia de alta velocidade, os tecidos-alvos ainda se movem para o lado ou são empurrados pela agulha de biopsia.

Remoção do Fragmento da Incisura

A remoção do fragmento de tecido da incisura pode ser atribulada. Algumas “pistolas” dão um “piparote” no trocarte quando a cânula é retraída para expor a incisura, ajudando a retirar o tecido. O operador deve ter cautela para não esmagar nem lacerar a amostra. Alguns operadores utilizam uma segunda agulha ou lâmina de bisturi para remover a amostra. Como sempre, deve-se ter cuidado para proteger o operador de uma picada de agulha inadvertida. Um tubo de ensaio com 2 a 3 mL de solução salina a 0,9% permite que o tecido seja removido da incisura quando o trocarte exposto é agitado na solução salina (Fig. 24.67). Eu introduzo a agulha no tubo de ensaio antes de expor a incisura contendo tecido. Se o tecido for “sacudido” para fora da incisura, ele está contido dentro do tubo de ensaio com solução salina. O uso de um tubo de

ensaio com tampa de rosca permite que as amostras sejam radiografadas dentro do tubo e as calcificações confirmadas caso o alvo contivesse calcificações. Utilizando solução salina estéril, pode-se engatilhar a agulha de novo e usá-la repetidas vezes. No final do procedimento, a solução que contém as amostras é transferida para um recipiente maior (40 mL) com formol. A pequena quantidade de solução salina parece não ter efeito sobre a preservação do tecido. O sistema facilita a remoção segura da amostra tecidual de dentro da incisura. A bandeja Mueller Tray para procedimentos intervencionistas, fabricada por Picker International (Highland Heights, OH), possui todos os componentes necessários para esses procedimentos, incluindo um material que retém as agulhas, evitando o perigo de recobrir agulhas e deixá-las soltas durante um procedimento (Fig. 24.68).

Fig. 24.67 Ao expor a incisura da agulha de biopsia em um tubo de ensaio com alguns milímetros de solução salina estéril, o tecido flutua para fora da incisura e a agulha é reutilizada.

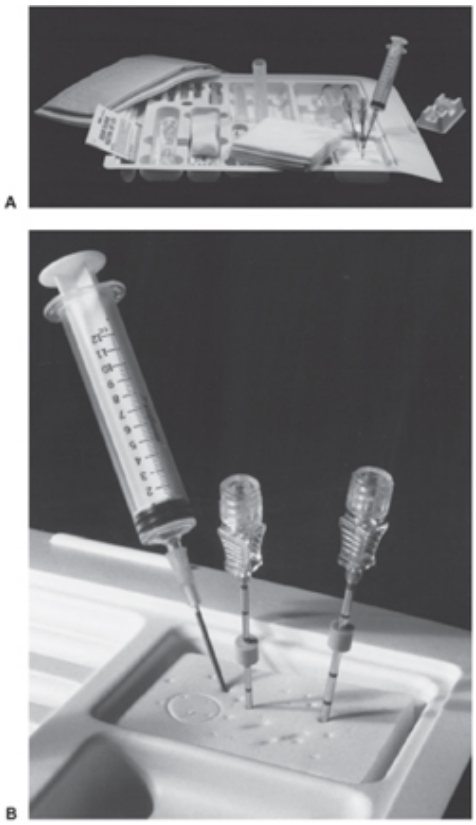

Fig. 24.68 A bandeja Mueller Tray (A) contém todos os materiais (soluções para preparação, lidocaína, seringas, agulhas hipodérmicas, bisturi N.º 11, solução salina estéril, lâminas de vidro, campos estéreis e esponjas), exceto o sistema de biopsia, necessário para biopsia com agulha. Particularmente útil é um coxim onde as agulhas podem ser colocadas (B) e depois reutilizadas, reduzindo o risco de picada de agulha acidental.

Vantagens

Como as amostras de fragmentos fornecem informações histológicas, elas podem ser interpretadas por qualquer patologista treinado em patologia mamária. Cânceres invasivos podem ser distinguidos de lesões *in situ*. Como é possível definir diagnósticos histológicos benignos, BFA é mais prática e definitiva que citologia, e mostrou-se claramente que ela reduz o número de biopsias cirúrgicas abertas que serão necessárias.

Desvantagens

A exemplo de qualquer técnica de biopsia com agulha, há sempre a possibilidade de erro de amostragem, com a agulha coletando tecido em volta da lesão mas deixando escapar a própria lesão. Como essas agulhas são bem

grossas, o risco de hematoma é relativamente comum, o tumor pode semear o trajeto da agulha (59) e um tumor *in situ* pode ser empurrado para o tecido circundante e ser incorretamente interpretado como invasivo. A limitação do patologista a fragmentos de tecido dificulta uma avaliação precisa. Esta é a razão pela qual muitos casos de BFA que são interpretados como hiperplasia ductal atípica são modificados para CDIS quando mais tecido é removido.

Desde a introdução dos dispositivos armados a mola, fizeram-se avanços no seu desenho. Acrescentou-se sucção para puxar o tecido para dentro da incisura ou da agulha cortante. Não apenas isto permite que mais tecido seja removido como também o dispositivo cortante pode permanecer na lesão enquanto as amostras são removidas pelo dorso da agulha. A agulha é simplesmente girada no lugar para biopsiar outras partes da lesão. No sistema Mammotome, uma mola impele o estilete para dentro do tecido. No fundo da incisura no estilete há uma série de orifícios. Aplica-se sucção através dos orifícios, puxando o tecido para dentro da incisura (Fig. 24.69). Uma cânula cortante rotatória é avançada, seccionando um fragmento de tecido para o seu interior. Sem retirar a agulha, a amostra é removida da cânula cortante através do dorso da agulha, esvaziando a incisura para que outra amostra seja obtida. Podem-se obter múltiplas amostras teciduais dessa maneira por meio da simples rotação da incisura ou do reposicionamento da agulha sem removê-la da área-alvo. Isto aumenta o tamanho das amostras e facilita a obtenção de múltiplas amostras e deve reduzir a chance de erro de amostragem. Criaram-se variações dessa tecnologia. Os dispositivos de Soros e SenoRx lavam as amostras para fora da cânula cortante e as transferem para um saco de coleta de modo que a remoção de tecido é quase totalmente automatizada.

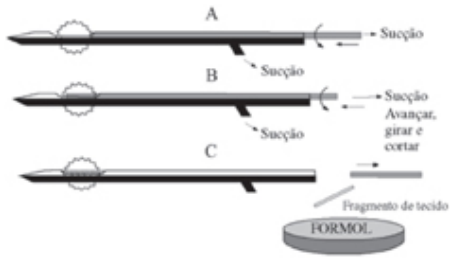

Fig. 24.69 O sistema Mammotome usa sucção para puxar o tecido para dentro da incisura (A), onde um fragmento é separado por uma cânula cortante (B) e pode ser removido pelo dorso da agulha (C) enquanto a incisura permanece no lugar pronta para outra amostra.

Remoção de Fragmentos de Tecido Maiores por Via Percutânea

Desenvolveram-se sistemas de biopsia percutânea maiores. A maioria não logrou êxito. Os sistemas Advanced Breast Biopsy Instrument (ABBI) e SiteSelect eram dispositivos que removiam um cilindro de tecido com diâmetro de até 2 cm. Demandavam um radiologista para delimitar a lesão estereotaxicamente e um cirurgião para realizar a biopsia, que exigia incisão e sutura da pele após o procedimento. Essa técnica e outras semelhantes mostraram-se bem mais complexas que a BFA (131) e deixaram de ser utilizadas.

Tentamos sem sucesso convencer nossos cirurgiões a operar com a paciente no dispositivo estereotáxico sob nossa orientação radiológica. Poderíamos introduzir facilmente um ou mais fios-guias e dar-lhes informações precisas da profundidade que facilitariam a remoção da lesão, mas eles não se dispuseram a deixar o ambiente familiar da sala de cirurgia.

Foram criados vários sistemas que permitem a introdução de um dispositivo dentro da mama por meio de radiofreqüência para cortar uma amostra razoavelmente grande do tecido fazendo-se uma pequena incisão cutânea. Eles usam um cesto de arame (Fig. 24.70) ou fio curvo para cortar como um cautério cirúrgico. A vantagem desses sistemas é que se pode remover uma amostra grande (1 mL ou mais) em um fragmento, facilitando a análise patológica. O fato dos dispositivos queimarem os tecidos para permitir sua remoção é problemático. Embora a lesão térmica se localize na borda da amostra, se a lesão também estiver na borda a análise histológica pode ser comprometida pela lesão térmica. Em virtude da complexidade desses sistemas, da necessidade de aterrar a paciente e da queimadura envolvida, suspeito que eles não substituirão os dispositivos de biopsia impelidos à mola e assistidos com sucção.

Fig. 24.70 Podem-se usar dispositivos de radiofreqüência para excisar uma grande amostra tecidual por via percutânea. O dispositivo Intact Device (antigamente Neothermia) possui um cesto que cresce quando projetado para fora do introdutor de modo que ele envolve a lesão e, por meio de cauterização por radiofreqüência, corta-a do tecido. O tecido é aprisionado dentro do cesto, que se fecha no outro lado, e o dispositivo e a grande amostra tecidual são removidos por via percutânea. (Cortesia de Intact Medical Corporation, Natick, MA.)

Métodos de Imagem para Orientar Biopsias de Fragmento

Três métodos são usados mais comumente para posicionar agulhas durante a biopsia de lesões mamárias. Biopsia de mama guiada por ultra-som é a técnica mais difundida. A maioria dos departamentos de diagnóstico por imagem da mama possui dispositivos estereotáxicos, e, à medida que a RM se tornou mais útil, muitos departamentos desenvolveram a capacidade de biopsiar lesões sob orientação da RM.

Orientação Estereotáxica

Dispositivos estereotáxicos são simplesmente mamógrafos que permitem a aquisição de duas imagens obtidas de ângulos diferentes. Por meio dessas imagens e de geometria simples (trigonometria), calcula-se a localização 3D de uma lesão (suas coordenadas x, y e z) a fim de orientar uma agulha precisamente até a lesão. A mama e a lesão permanecem fixadas enquanto se podem coletar múltiplas amostras da lesão.

Biopsia guiada por estereotaxia pode ser realizada nos sistemas de mamografia ereta com serviços adicionais ou em mesas especialmente desenhadas nas quais a paciente deita em decúbito ventral para a biopsia com o dispositivo de raios X embaixo da mesa. A técnica estereotáxica baseia-se na paralaxe que ocorre entre a lesão e marcas de referência que estão em um local fixo em relação ao sistema gerador de imagens (Fig. 24.71). Obtém-se um par de estereoimagens angulando o tubo de raios X por 15 graus para um lado do plano perpendicular ao filme e então deslocando o tubo por 15 graus para o outro lado, o que gera uma diferença de 30 graus entre as estereoimagens (alguns sistemas possibilitam o uso de ângulos menores). As duas imagens contêm a lesão projetada e as marcas de referência fixas. O computador identifica as marcas de referência e sabe sua localização precisa. Comparando a distância que a lesão

parece mover-se entre as duas imagens em relação às marcas fixas (desvio por paralaxe), determina-se a localização exata da lesão em relação às marcas de referência e, por conseguinte, do guia da agulha. As coordenadas *x* e *y* são evidentes diretamente. A altura da lesão acima do plano do filme e, conseqüentemente, a profundidade (o recíproco) da lesão e sua distância do suporte da agulha podem ser calculadas pela distância que a lesão pareceu mover-se em relação às marcas de referência entre as duas imagens. Essa profundidade denomina-se o *z* da lesão. Informando-se ao sistema onde a ponta da agulha está localizada depois que o dispositivo de biopsia é conectado a ele (zerar o *z*), o dispositivo calcula automaticamente como mover o suporte do dispositivo de biopsia e a agulha de modo que a ponta da agulha atinja o alvo na mama.

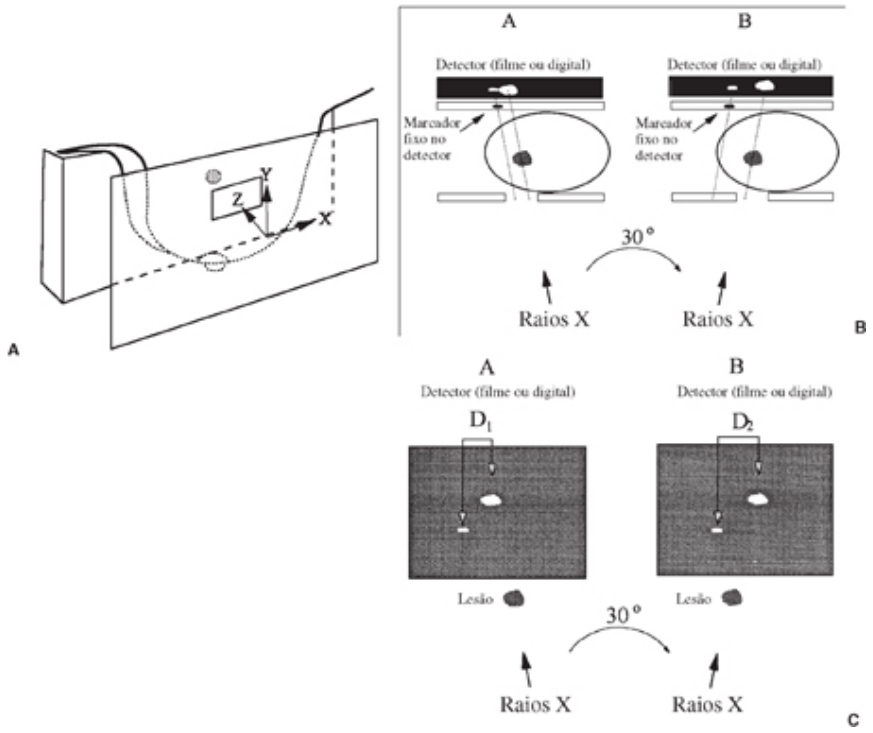

Fig. 24.71 Estereotaxia. Esta série de esquemas demonstra os princípios básicos da estereotaxia. (A) A mama é posicionada no dispositivo de compressão com a lesão centrada na janela. As coordenadas x e y do local da lesão na janela são identificadas facilmente; tudo o que resta é o cálculo da sua profundidade. Isto é realizado obtendo-se duas imagens separadas em 30 graus e medindo-se o quanto a lesão parece deslocar-se em relação aos marcadores fixos no detector. O grau de deslocamento está diretamente relacionado com a altura da lesão acima do detector (B). (C) A projeção da lesão desloca-se contra o fundo e em relação a um ponto fixo no detector (p. ex., suporte do filme) entre as duas mamografias obtidas com mudança de 30 graus na direção do feixe de raios X. O grau de deslocamento (D_2 2 D_1) é proporcional à distância da lesão na frente do plano do filme e pode ser usado para calcular a profundidade da lesão dentro da mama (C). Por meio das coordenadas x, y e z, o posicionamento de agulhas torna-se bastante preciso.

A maioria dos sistemas mantém a mama sob compressão para que a lesão seja localizada na janela de uma placa de compressão fenestrada. A paciente pode permanecer sentada com um dispositivo estereomamográfico adicionado ao mamógrafo convencional, ou o procedimento pode ser realizado com a paciente em decúbito ventral, com a mama situada em uma abertura na superfície da mesa. Neste último dispositivo, o tubo de raios X é orientado horizontalmente embaixo da mesa e a mama pende dentro do campo de visão (Fig. 24.72). As imagens são obtidas usando-se um detector digital (Fig. 24.73). O guia da agulha move-se automaticamente para sua posição apropriada e a ponta da agulha é orientada até o centro do tecido-alvo com uma precisão que provavelmente está dentro de 1 a 2 mm.

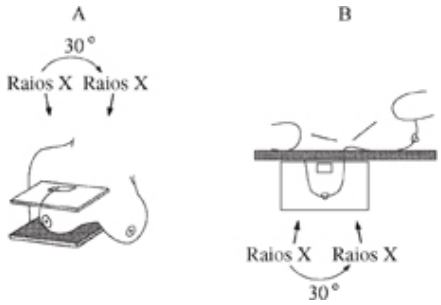

Fig. 24.72 Dispositivos estereotáxicos são acessórios do mamógrafo convencional com a paciente sentada ereta (A) ou equipamentos exclusivos com a paciente em decúbito ventral com a mama através de uma abertura na mesa (B). Obtém-se um par de imagens que mostram o desvio da lesão em relação ao fundo e às marcas de referência no suporte do filme. O grau de movimento do alvo em relação a essas marcas permite que o computador calcule a profundidade da lesão e forneça as coordenadas para o posicionamento preciso de uma agulha.

O sistema estereotáxico pode utilizar coordenadas polares de modo que a agulha é angulada até a lesão-alvo (Fig. 24.74), ou coordenadas cartesianas podem ser usadas de modo que a agulha continue perpendicular ao plano do filme enquanto se move nos planos *x* e *y*. Coordenadas polares talvez tenham uma ligeira vantagem por permitir alcançar lesões mais próximas da parede torácica, embora ambos os sistemas funcionam bem.

Uma vez conhecidas as coordenadas do alvo, o procedimento de biopsia pode começar. Estudos sugerem que se devem obter pelo menos cinco amostras teciduais de várias partes de uma determinada lesão (132,133). Embora a biopsia de fragmento guiada estereotaxicamente tenha sido desenvolvida utilizando-se sistemas impelidos à mola, acreditamos que os dispositivos de biopsia assistidos a vácuo são preferíveis. Eles facilitam a remoção de maiores números de fragmentos e de amostras maiores do que os sistemas impelidos à mola, e isto reduz o erro de amostragem (134).

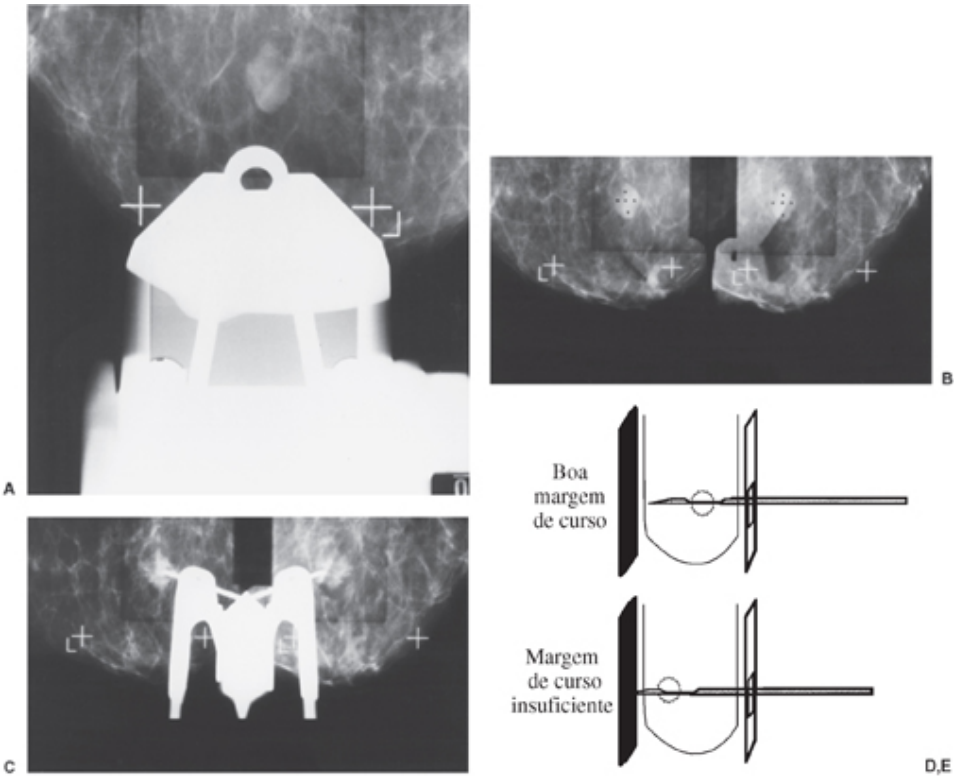

Fig. 24.73 A lesão é posicionada na janela do sistema de compressão (A). Obtém-se um par de imagens estereotáxicas, e escolhem-se cinco pontos da lesão para biopsia (B). Filmes com a agulha na posição pré-disparo ajudam a garantir que o tecido-alvo não se moveu. Estas imagens (C) foram obtidas antes da coleta da terceira amostra. A lesão tornou-se menos nítida devido a sangramento ao seu redor. Se a lesão estiver perto demais do dorso do detector, a cânula armada a mola pode transfixar a mama e colidir com o detector. (D) A relação desejada com a incisura. (E) A margem de curso é insuficiente para permitir uma biopsia segura.

Em geral, o alvo é o centro da lesão. Utiliza-se a seguinte seqüência para orientar BFA estereotaxicamente:

1. A mama deve ter espessura suficiente sob compressão para permitir a introdução do dispositivo de biopsia.
2. Após descrever o procedimento à paciente, incluindo seus riscos (p. ex., errar a lesão, hematoma, infecção) e alternativas, obtém-se o consentimento informado. A paciente é posicionada no sistema de compressão de modo que a lesão esteja na janela de biopsia da placa de compressão.

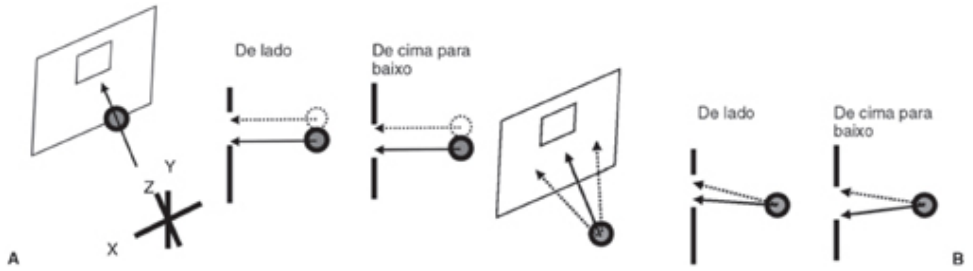

Fig. 24.74 Sistemas de biopsia estereotáxica: Coordenadas cartesianas versus polares. Em um sistema de coordenadas cartesianas, o guia da agulha move-se vertical e horizontalmente, com o eixo da agulha sempre perpendicular ao sistema de compressão (A). Em um sistema de coordenadas polares, o guia da agulha está em um ponto fixo, e a agulha angula-se para cima e para baixo e de um lado para outro (ou em combinações) a partir do pivô (B).

3. Obtém-se um topograma para confirmar que o alvo está na janela (ver Fig. 24.73A). A paciente é reposicionada se necessário.
4. O dispositivo de biopsia é carregado no suporte da máquina estereotáxica com a agulha na posição “engatilhada”.
5. A superfície cutânea é preparada com técnica estéril.
6. Obtém-se um par de estereoimagens e determinam-se as coordenadas da agulha (ver Fig. 24.73B).
7. Move-se a ponta da agulha até a posição *z* e informam-se suas coordenadas ao computador, zerando-o (“zero de z”). Agora, o computador sabe a relação

entre a agulha e o centro do alvo.

8. A maioria dos sistemas dispõe de um botão que desloca o guia da agulha até o local correto que a apontará para a lesão-alvo.
9. Ao avançar a agulha até a pele, o operador define seu ponto de entrada.
10. Injeta-se anestesia local na pele para elevar um botão nesse ponto e, então, nos tecidos mamários mais profundos incluindo a lesão-alvo e sua área circundante. A angulação da agulha sem ocluir sua luz ajuda a introduzir o anestésico ao longo do trajeto esperado da agulha de biopsia (Fig. 24.75).

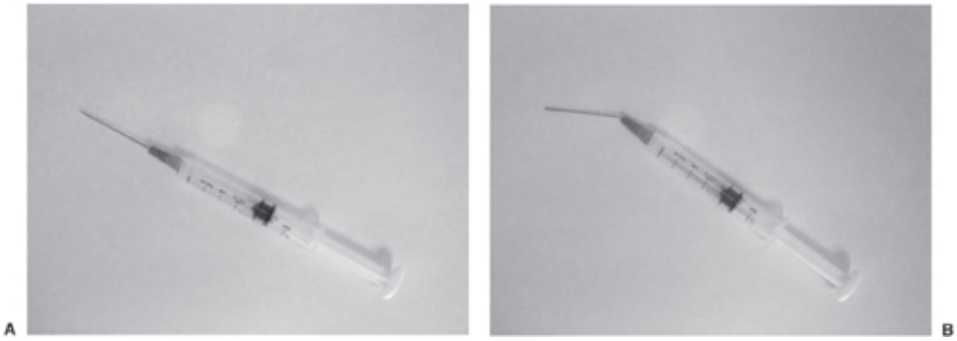

Fig. 24.75 A agulha pode ser angulada para fornecer anestesia. Usando-se uma seringa e agulha reta (A), deve-se injetar a pele até formar um botão para anestesiar a pele, que é o tecido mais sensível da mama. Angulando-se a agulha (B), a anestesia pode ser injetada nos tecidos profundos ao redor do trajeto esperado do dispositivo de biopsia.

11. Usando uma lâmina de bisturi N.º 11, realiza-se uma incisão de 3 a 5 mm na pele através dos tecidos subcutâneos para permitir a introdução da agulha de biopsia.
12. Com base nas coordenadas programadas no dispositivo estereotáxico, introduz-se o dispositivo de biopsia na mama de modo que a ponta da agulha esteja proximal ao centro da lesão. Obtém-se um par de estereoimagens radiográficas para confirmar sua posição (ver Fig. 24.73C). A maioria dos dispositivos de biopsia é armada com mola para superar a inércia do tecido durante o posicionamento final do dispositivo de biopsia. Antes de disparar, o operador deve ter certeza de que a agulha não transfixará a mama e não atingirá o detector de imagens. A distância entre o ponto onde se espera a ponta da agulha terminará após o disparo, e a distância até o lado oposto da mama é chamada “margem de curso”. Sempre deve haver vários milímetros de margem de curso. Os fabricantes dos dispositivos estereotáxicos e dos

dispositivos de biopsia com agulha determinaram a distância em que a ponta do dispositivo de biopsia deve estar aquém da lesão a fim de obter uma posição ideal da incisura de biopsia. O operador deve utilizar essas diretrizes a menos que esteja empregando alguma outra abordagem. O objetivo final é que, após o “disparo”, o centro da incisura esteja centrado na lesão para que o sistema de corte maximize a parcela da lesão que será removida. O método geral para calcular a distância que a ponta da agulha deve estar do centro da lesão antes de disparar, de modo que a incisura esteja centrada na lesão após o disparo, é fornecido adiante. Também se podem usar filmes obtidos após o disparo (ver Fig. 24.73D) para avaliar a exatidão do posicionamento. O operador deve ter consciência de que a lesão talvez não esteja distante o suficiente do detector. Se ao disparar a agulha seu arremesso fizer com que ela transfixe a mama, a biopsia não deve ser realizada (ver Fig. 24.73E). Isto angularia o estilete e poderia machucar a paciente.

Pode-se calcular a distância que a agulha deve ser retraída antes de disparar. Ela é a diferença entre a distância do arremesso (a extensão em que a mola avança o estilete) e a distância da ponta do estilete ao centro da incisura (Fig. 24.76). Por exemplo, se o centro da incisura estiver a 1,8 cm da ponta do estilete e a mola mover o estilete por 2,3 cm, então a agulha deve ser disparada a um ponto que seja 5 mm proximal ao centro da lesão. Isto significa que o centro da incisura é posicionado 2,3 cm proximal ao centro da lesão; assim, quando a agulha for disparada o centro da incisura se move por 2,3 cm e coincide com o centro da lesão.

A despeito da importância de precisão, existem movimentos imprevisíveis que podem reduzir a precisão da posição da agulha. Embora se mova em velocidade muito alta, a agulha pode afastar a lesão de si. A lesão pode mover-se em praticamente qualquer direção para longe da agulha. Filmes após o disparo indicam se a lesão se moveu para um lado ou para outro, e o operador pode concentrar a remoção da biopsia nesse quadrante. Se calcificações se moveram para a esquerda, não faz sentido coletar amostras em todas as direções do relógio. Nessa situação, a coleta de amostras deve concentrar-se nos tecidos entre 7:00 e 11:00 h.

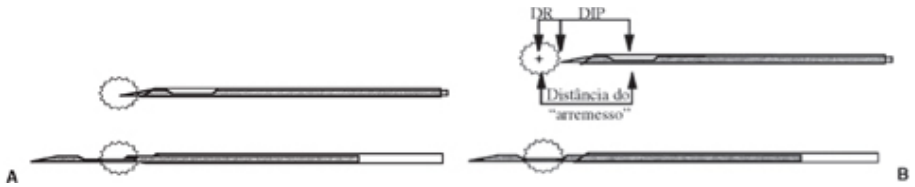

Fig. 24.76 Se a amostra máxima possível de tecido-alvo for desejada, a lesão deve estar centrada na incisura do estilete quando a cânula corta o tecido para dentro da incisura. O disparo de um estilete armado à mola com a ponta da agulha no centro da lesão (A) não centralizará a incisura, e parte do tecido coletado estará no lado distal da lesão, aumentando o erro de amostragem. Antes de disparar uma agulha armada a mola, deve-se retrair a agulha do centro do alvo de modo que quando ela for disparada o centro da incisura coincidirá com o centro do tecido-alvo. Isto é realizado começando-se com o centro da incisura a uma distância proximal ao centro do tecido (B) que é equivalente à distância do arremesso do sistema de agulha/pistola específico utilizado menos a distância da ponta até o centro da incisura. A seguinte fórmula calcula a distância da retração da agulha: *DR* 5 *DA* 2 *DIP*, onde DR 5 distância da retração antes de disparar, DIP 5 distância do centro da incisura à ponta do estilete e DA 5 distância do arremesso (distância que a mola impelirá o estilete). Assim, se a distância da ponta do estilete ao centro da incisura for 1,8 cm e a distância do arremesso da agulha for 2,3 cm, a agulha deve ser disparada a 2,3 2 1,8 5 0,5 cm do centro do alvo.

Em raros casos, a lesão está tão próxima da superfície cutânea proximal que o computador sugere que a agulha seja disparada de fora da mama. Isto jamais deve ser tentado, porque a agulha resvalaria na pele. Se uma lesão muito superficial estiver em questão, o operador deve primeiro certificar-se de que ela não reside na pele. A agulha deve ser introduzida através da pele e o dispositivo disparado, e então a agulha pode ser retraída para que a incisura esteja na lesão-alvo. Para que um dispositivo de biopsia por sucção funcione, a incisura deve estar totalmente coberta com tecido, e portanto o operador pode ter de avançar o dispositivo de biopsia de modo que apenas a parte proximal da incisura esteja no nível da lesão logo embaixo da pele.

13. Filmes após o disparo confirmam a relação da agulha com a lesão (Fig. 24.77). As agulhas grossas freqüentemente obscurecem uma lesão pequena, pois a ponta da agulha ultrapassa o alvo se a incisura estiver posicionada no alvo.
14. Coletam-se amostras do tecido.
15. Em geral, biopsia estereotáxica é utilizada para remover calcificações. Em conseqüência, coletamos as amostras e as colocamos dentro de um recipiente Telfa umedecido com solução salina estéril. Elas são então radiografadas

utilizando-se a mamografia de magnificação ou nossa unidade radiográfica de amostras para confirmar a remoção de um número suficiente de calcificações (ver Fig. 24.77C) (135). Em raras ocasiões, uma ou duas calcificações são suficientes, mas em geral é necessário obter uma parcela maior do aglomerado para definir um diagnóstico correto (136). Caso tenha removido material insuficiente, o operador pode remover mais, pois o dispositivo de biopsia permaneceu no alvo enquanto a amostra é radiografada. Alguns operadores radiografam a amostra na unidade estereotáxica, mas isto exige remoção da paciente, o que complica a repetição da biopsia se for necessária. Por esta razão, mantemos a paciente no dispositivo e utilizamos outra unidade para radiografar os tecidos que foram removidos.

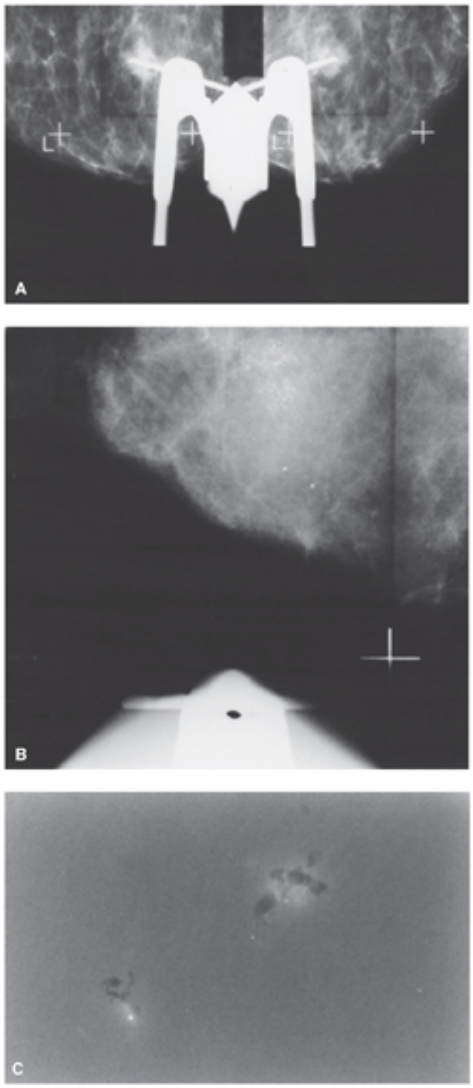

Fig. 24.77 Filmes pós-disparo (A) mostram que a ponta da agulha está em uma relação levemente diferente nos dois filmes com a parte visada da lesão (9:00 h). Isto pode significar que o tecido adjacente à lesão, em vez da própria lesão, foi coletado. Neste caso, a massa foi comprovada como um fibroadenoma, mas descobriu-se um CDIS in situ, por acaso, imediatamente adjacente a ele. Nesta outra paciente, calcificações eram o alvo (B) e as amostras foram radiografadas (C), confirmando que havia calcificações na amostra. As partes radiotransparentes do tecido representam gordura. As calcificações originavam-se de comedocarcinoma de alto grau.

16. Se toda a lesão-alvo tiver sido removida pela biopsia, é importante introduzir um clipe no local. Caso uma cirurgia adicional se torne necessária, muitas vezes é impossível determinar a localização da lesão que foi removida por biopsia com agulha. Quando estamos em dúvida, colocamos um clipe. Vários marcadores teciduais estão disponíveis. Devem ser instalados conforme a orientação do fabricante. Dada a importância da RM, favorecemos os clipes de titânio que têm pouco ou nenhum artefato de suscetibilidade.
17. Após a obtenção de uma biopsia satisfatória, o dispositivo de biopsia é removido da mama. Quando a agulha é retirada, um assistente deve aplicar pressão imediatamente sobre o corte e a lesão para limitar a formação de hematoma. Quando o procedimento está concluído, a paciente é liberada das placas de compressão, e pressão firme é mantida sobre o local de biopsia por 10 minutos a fim de limitar a formação de hematoma.
18. Aplica-se uma bolsa de gelo à área de biopsia. Aspirina e outros analgésicos que interferem na coagulação devem ser evitados por 5 dias antes e vários dias depois do procedimento. Um pequeno grau de sangramento é comum. Ao obter consentimento informado da paciente, alertamos que um hematoma é provável (pois de fato é) e explicamos que aplicaremos pressão firme à mama após o procedimento com a finalidade de minorá-lo. Muitas pacientes consideram a pressão desconfortável. Ao explicar e enfatizar a razão da pressão, evitamos que as pacientes se enraiveçam pelo desconforto da pressão. Prefiro obter imagens mamográficas ortogonais após o procedimento para confirmar que a ruptura tecidual ocorreu na lesão, aumentando a probabilidade de que foram obtidas amostras apropriadas da lesão, bem como a localização de um clipe no local de biopsia caso tenha sido instalado. A extensão de um hematoma, se tiver ocorrido, também é documentada por essas imagens.

19. A paciente é instruída a manter o local de biopsia revestido com curativo Steri-Strip seco e coberto e a aplicar apenas gelo no local (envolto em toalha fina para evitar geladura) mas não calor caso ela sinta desconforto. Ela recebe números de telefones para ligar caso tenha dúvidas e é orientada a notificar imediatamente qualquer sinal de infecção ou retornar ao setor de emergências se não conseguir entrar em contato com algum membro da nossa equipe ou seu médico, para que antibióticos sejam instituídos. Tivemos apenas duas infecções em milhares de biopsias.

PROBLEMAS E SOLUÇÕES EM BIOPSIA DE FRAGMENTO GUIADA POR ESTEREOTAXIA

Assim como em qualquer técnica intervencionista, problemas ocorrem. É muito importante que as tecnólogas executem todos os procedimentos de controle de qualidade e calibração recomendados todos os dias em que o sistema for usado para garantir operação segura e eficaz dos dispositivos.

A Mama É Fina Demais

Não é incomum que uma mama que parecia ter espessura suficiente para o procedimento seja posicionada no dispositivo e, sob compressão, apresente espessura menor que a necessária para a biopsia. Podem-se moldar almofadas a partir de espuma, toalhas ou outros materiais para comprimir a mama de um lado a outro de modo que ela se abaule entre a placa de compressão e o detector, tornando-a mais espessa no campo de visão. Pode-se empregar fita adesiva em volta da mama próximo à parede torácica, de modo que a parte anterior da mama se projete para a frente. Obviamente, a tecnóloga deve certificar-se de que o fluxo sanguíneo não é comprometido.

A Lesão É Próxima Demais da Parede Torácica para Ser Visualizada

Quando uma lesão está perto demais da parede torácica para ser visualizada com a paciente em decúbito ventral na mesa, o braço e o ombro da paciente devem ser posicionados através do orifício na mesa estereotáxica a fim de permitir exposição dos tecidos mais profundos.

A Agulha Foi Introduzida e a Lesão Está Longe Demais Dela

Às vezes, uma lesão se move entre a realização da incisão cutânea e a introdução da agulha, de modo que o alvo se torna distante demais da agulha para ter amostras coletadas. Nessa situação, pode-se retrair a agulha mantendo sua ponta ainda através da pele, apontar para a lesão de novo e reposicionar a agulha deslocando a abertura na pele com a ponta da agulha até as novas coordenadas *x* e *y*. Isto evita a necessidade de realizar uma segunda incisão cutânea. Essa manobra também pode ser adotada para biopsiar duas lesões distintas se elas estiverem próximas o bastante para permitir deslocamento da incisão cutânea sem lacerá-la.

A Lesão Não É Visível em uma das Duas Estereo imagens

Como pode ser difícil encontrar uma lesão nas duas estereo projeções separadas por 30 graus, alguns sistemas possibilitam o uso da imagem topográfica como uma projeção e uma estereoimagem de 15 graus para obter a medição. Esta técnica pode reduzir a precisão da profundidade.

Contra-indicações

Um pré-requisito para biopsia estereotáxica é que a lesão possa ser posicionada na janela de compressão. Isto pode impedir acesso a lesões próximas da parede torácica e aquelas em posição alta na axila ou perto do esterno.

Como a agulha transpõe a lesão, se esta estiver perto do lado oposto da mama ou se a mama for muito fina, o risco de a agulha colidir com o detector pode impossibilitar biopsia com agulha.

Qualquer diátese hemorrágica também pode ser uma contra-indicação. Aconselhamos pacientes a evitar a ingestão de qualquer substância contendo aspirina ou ibuprofeno por 5 a 7 dias antes do procedimento. Se a biopsia for urgente, a ocorrência de sangramento significativo é improvável a despeito do uso desses medicamentos e em geral é controlado com pressão firme e contínua sobre a pele. Embora não seja a situação ideal, realizaram-se biopsias sem aumento aparente de sangramento em pacientes que estavam em uso de alguma forma de terapia de anticoagulação leve a significativa (137).

FONTES DE ERRO EM DISPOSITIVOS ESTEREOTÁXICOS

Erro de Amostragem

Como a agulha de biopsia não remove toda a lesão, o procedimento baseia-se na coleta de partes da lesão na esperança de que pelo menos uma das amostras conterá uma fração da lesão que possibilitará a definição de um diagnóstico correto. Como essas são amostras relativamente pequenas de uma lesão às vezes pequena, há o risco de elas não incluírem uma parte expressiva da lesão. Isto se chama *erro de amostragem*. O uso de dispositivos de biopsia assistidos a vácuo que permitem a fácil remoção de volumes maiores de tecido ou o emprego de dispositivos de biopsia maiores reduz a chance de erro de amostragem.

Embora na teoria BFA guiada estereotaxicamente deva ser bastante precisa, existem vários fatores que podem comprometer sua precisão. Um movimento da paciente, da mama ou do tecido-alvo durante o procedimento pode fazer com que a agulha erre o alvo. A agulha biopsia o que quer que esteja na sua direção. Cânceres deixaram de ser diagnosticados porque a agulha passou ao longo da borda do tumor ou errou o alvo completamente. Os cânceres podem ser heterogêneos, e o tecido que foi coletado pode não conter tumor. Embora a armação com mola e o disparo da combinação estilete/agulha reduzam o risco, a lesão pode ser empurrada para a lateral do curso da agulha ou para trás, afastando-se da agulha.

Lesões que são visíveis em mamografias convencionais podem ser difíceis de identificar em um par de estereoimagens. Mirar no mesmo ponto de uma lesão ou na mesma calcificação de um aglomerado de calcificações pode ser difícil e está sujeito a erro. O ponto mais fraco de um procedimento estereotáxico é a definição dos alvos no par de estereoimagens. Se o radiologista escolher pontos na imagem que não correspondem ao mesmo ponto na lesão, o computador pode calcular um ponto no espaço que não pertença ao tecido a ser biopsiado. Um erro desse tipo de 5 mm pode induzir um erro de profundidade de 1 cm. Como a lesão está sendo visualizada de dois ângulos separados por apenas 30 graus, pode parecer que a ponta da agulha está na lesão quando na verdade ela está aquém ou, pior, além da lesão (Fig. 24.78). Isto pode resultar em erro de

amostragem por remoção de tecido na frente ou atrás da lesão, enquanto se acreditava erroneamente que a incisura da agulha estava no tecido-alvo. Como a mama está comprimida e a incisura desses dispositivos é razoavelmente longa, existe uma chance de ainda obter o resultado correto apesar de algumas imprecisões pequenas.

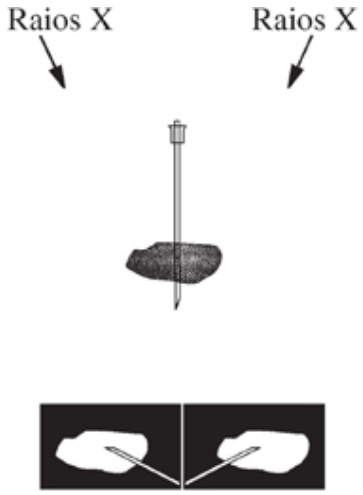

Fig. 24.78 Se a mesma parte de um alvo não for identificada para o computador, ele pode calcular um ponto no espaço que não está no tecido. A ponta da agulha pode projetar-se sobre uma lesão e estar muito aquém ou além dela, aumentando a chance de erro de amostragem.

A coleta precisa de amostras de calcificações é particularmente problemática. Apontar para a mesma parte de um aglomerado nas duas estereoimagens pode ser muito difícil. Calcificações benignas podem estar associadas a cânceres, e a confirmação de cálcio nos fragmentos pode ser falsamente tranqüilizadora. Conforme mencionado, surgiu a preocupação de que biopsias que revelam como pior patologia um carcinoma lobular *in situ* ou hiperplasia lobular atípica deveriam sofrer excisão em virtude da alta taxa de câncer associado. Na minha experiência, após a remoção de algumas calcificações durante localização com agulha e excisão cirúrgica, é mais provável que as calcificações residam em tecido benigno com um câncer adjacente. Esses cânceres podem passar despercebidos apenas se as calcificações forem removidas por biopsia de fragmento.

BIOPSIA DE FRAGMENTO GUIADA POR ULTRA-SOM

O desenvolvimento de transdutores ultra-sonográficos de freqüência e resolução altas permitiu a realização de biopsias com agulha muito precisas sob monitoração por ultra-som. O procedimento requer o uso de ultra-sonógrafo que permita ao operador ver a agulha de biopsia avançando em direção à lesão e penetrando nela. Biopsias com agulha guiadas por ultra-som são realizadas de maneira igual à aspiração de cistos sob observação direta no ultra-som, conforme descrito (57).

Já foram criados múltiplos sistemas de biopsia, incluindo dispositivos acionados por mola e dispositivos a vácuo, bem como dispositivos para retirada em bloco do tecido usando radiofreqüência/cautério.

Consideramos que os dispositivos de BFA armados à mola funcionam bem. A ponta da agulha de biopsia deve ser posicionada proximal à lesão (assim como na biopsia estereotáxica) de modo que, quando a agulha for disparada, o centro da incisura termine no centro da lesão (ver Fig. 24.76).

Observamos que o uso de uma agulha introdutora (calibre interno 13 ou 14) facilita o processo (Fig. 24.79). A agulha introdutora deve ser avançada através do tecido mamário até a massa uma única vez (esta é a parte mais difícil do procedimento porque os tecidos podem ser extremamente fibrosos) (ver Fig. 24.79A−C). Quando estiver no lugar logo proximal à lesão, remove-se o trocarte da agulha introdutora e introduz-se uma agulha de biopsia de fragmento até a lesão (ver Fig. 24.79D). Obtém-se uma amostra (ver Fig. 24. 79E) e remove-se a agulha de biopsia através da cânula introdutora (ver Fig. 24.79F). Um assistente pode aplicar pressão sobre a lesão para reduzir a formação de hematoma enquanto o fragmento é retirado da incisura do dispositivo de biopsia. Após remoção da amostra, o propulsor da mola é engatilhado de novo e o dispositivo passado através da cânula até a lesão. Modificando o ângulo da cânula através do efeito de alavanca do cabo da pistola de biopsia, pode-se obter outra amostra de uma área diferente da lesão-alvo (ver Fig. 24.79G, H). Como a cânula da agulha introdutora permanece no lugar, facilitando acesso através dos tecidos, pode-se repetir o processo várias vezes com pouco trauma para a paciente.

Atualmente, alguns utilizam sistemas portáteis de biopsia assistidos a vácuo ou por radiofreqüência que removem volumes maiores de tecido. Eles podem reduzir o erro de amostragem, mas não existem dados objetivos comprovando

que são muito superiores aos sistemas impelidos à mola. Como todas as biopsias guiadas por ultra-som são monitoradas em tempo real, e a localização da agulha pode ser avaliada diretamente em relação à lesão biopsiada, a precisão é muito alta, portanto qualquer aumento da precisão tende a ser pequeno. Como muitas vezes é impossível remover toda a lesão através de um ponto de entrada muito pequeno na pele, os dispositivos que são capazes de remover toda a lesão podem ter valor. Um dos problemas que encontramos com biopsias de fragmento é que, como a lesão ainda está presente após a biopsia, muitas mulheres retornam vários anos depois porque seu "novo médico" está preocupado com a possibilidade de que ele esteja palpando algo diferente do que foi biopsiado. Remoção percutânea de lesões como fibroadenomas talvez seja mais desejável a longo prazo do que a coleta de amostras.

Vantagens

A vantagem do ultra-som é que a agulha pode ser monitorada durante todo o procedimento, e sua relação com o alvo é visualizada todo o tempo. O equipamento é bem menos dispendioso que o equipamento de orientação estereotáxica. Não há participação de radiação ionizante, e pode-se realizar o procedimento com maior rapidez que a biopsia estereotáxica.

Desvantagens

O procedimento depende intensamente do operador. Requer boa coordenação de olhos-mãos. Algumas lesões são difíceis de visualizar na ultra-sonografia. Se a lesão não for identificada nitidamente, uma biopsia inexata é provável. Microcalcificações raramente são visíveis a menos que estejam densamente distribuídas dentro de uma lesão (Fig. 24.80). Lesões pequenas (, 1 cm) podem ser difíceis de atingir. Como a mama não é imobilizada, a lesão pode ser deslocada para fora do curso da agulha quando esta tenta penetrá-la. Comparação cuidadosa entre os resultados esperados da biopsia e a patologia dos fragmentos é importante. Se não forem concordantes, sugere-se excisão cirúrgica. Como a agulha é avançada para trás em direção à parede torácica, há o perigo de atingir estruturas do tórax e causar danos.

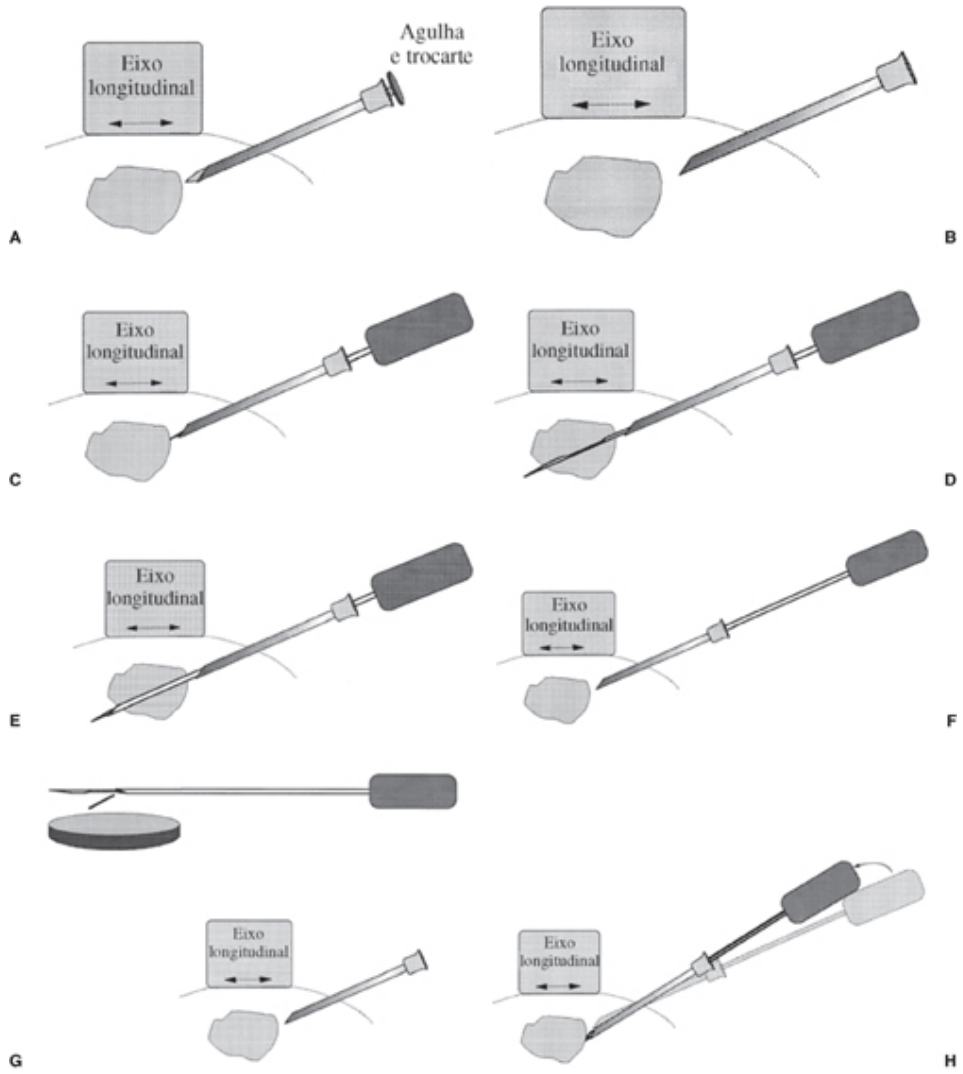

Fig. 24.79 Uma agulha introdutora e o sistema de biopsia de fragmento co-axial facilitam a biopsia com agulha. Sob orientação por exame de imagem (representado aqui como ultra-som), a agulha introdutora é avançada até a lesão (A). O trocarte é removido (B) e a agulha de biopsia engatilhada é passada (C) através da agulha introdutora. O sistema de biopsia é disparado, e em rápida seqüência o estilete com incisura penetra a massa (D), seguido pela cânula, que corta o tecido para dentro da incisura (E). Então, remove-se a agulha de biopsia com a amostra (F) enquanto pressão é aplicada sobre a lesão para reduzir sangramento. O fragmento é retirado da agulha de biopsia e colocado em formol (G). A agulha é engatilhada e passada de novo através da agulha introdutora, que manteve fácil acesso à lesão. Pode-se obter outra amostra mudando-se o ângulo do sistema co-axial (H).

A introdução de uma agulha na mama pode produzir um quadro confuso no ultra-som subseqüente. Hematomas e edema causados por biopsias com agulha podem produzir efeitos que, quando vistos pelo ultra-som, são indistinguíveis de câncer (138) e podem persistir por meses.

RM PARA ORIENTAR BIOPSIAS PERCUTÂNEAS

Embora muitas lesões que são detectadas por RM sejam detectáveis por ultra-som ou TC e contraste iodado, algumas lesões são encontradas apenas com RM (139) e outras são mais bem biopsiadas com o auxílio da RM. Alguns médicos utilizam técnicas "a mão livre" para instalar guias (140), porém é provável que os sistemas concebidos especificamente para biopsias de mama guiadas por RM tenham maior acurácia (141). Para realizar uma biopsia com agulha exata sob orientação por RM, a mama deve ser mantida fixa em alguma forma de sistema de compressão. A compressão não pode ser vigorosa demais, pois não deve impedir que o agente de contraste entre na mama. O dispositivo deve ser capaz de imobilizar a mama sem aplicar compressão excessiva. Embora seja possível desenvolver um dispositivo de biopsia que forneça acesso ao topo da mama, análogo à incidência CC na mamografia, a maioria dos dispositivos de biopsia comerciais permite acesso pela face lateral (a mais fácil de acessar) ou medial da mama.

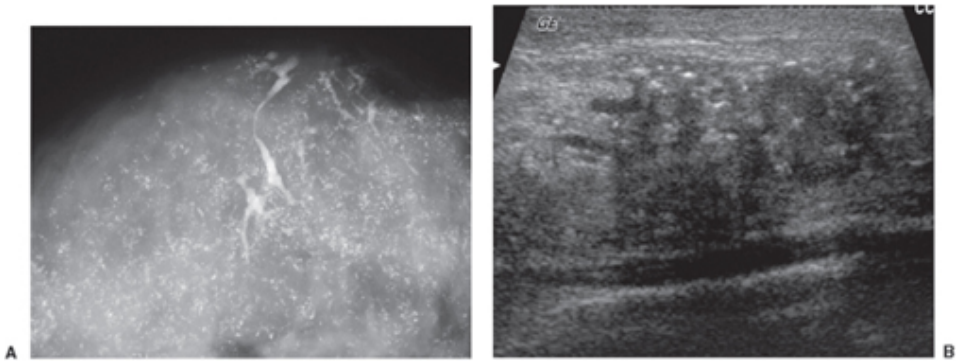

Fig. 24.80 Calcificações causadas por câncer às vezes são detectáveis por ultra-som. Esta paciente tinha CDIS extenso, visto na sua mamografia CC (A). As calcificações são refletores hiperecóicos no seu ultra-som (B).

A mama é colocada no dispositivo de imobilização. Alguns dispositivos possuem múltiplas palhetas que pressionam contra a mama, enquanto outros têm uma grade semelhante a uma embalagem de ovos (Fig. 24.81) com múltiplas aberturas que dão acesso à mama. Independentemente do dispositivo, o operador deve ser capaz de identificar a abertura no dispositivo de imobilização que ofereça a melhor via de acesso à lesão. A mama é preparada com a técnica estéril habitual. A paciente é transferida para o *scanner* e imagens sem contraste

são obtidas. Então, administra-se contraste por via intravenosa e obtêm-se outras imagens. O radiologista identifica a lesão e define o local da janela de acesso que será usado. Alguns dispositivos dispõem de um guia de agulha que se encaixa na abertura maior, oferecendo um trajeto mais preciso para a agulha. Introduz-se uma cânula através do orifício selecionado na placa de imobilização até a profundidade calculada na RM. Remove-se a agulha, deixando a cânula, que produz muito pouco artefato na RM, e obtêm-se novas imagens para garantir que a bainha está no alvo. A cânula é desenhada de modo que, quando o dispositivo de biopsia é avançado até o seu canhão, a incisura de biopsia se projete exatamente na lesão a ser biopsiada. Removem-se amostras por meio de um sistema de sucção automatizado, retira-se o dispositivo de biopsia e obtém-se um exame de acompanhamento. Se houver alguma dúvida acerca da coleta precisa de amostras da lesão, pode-se instalar um clipe que tenha algum artefato de suscetibilidade. Pode-se submeter a paciente a um novo exame vários dias depois com outra injeção de contraste e determinar a relação do clipe com alguma captação residual de contraste.

O desenvolvimento de meios precisos, razoavelmente simples e seguros de biopsiar lesões detectadas por RM ajudará a promover a tecnologia como um exame de triagem. Com sua maior sensibilidade sobre a mamografia e essas técnicas de biopsia disponíveis para lidar com uma especificidade algo inferior, acredito que no futuro a RM provavelmente substituirá a mamografia como método de triagem de escolha para detectar câncer de mama em mulheres de alto risco e naquelas com mamas “difíceis” de avaliar radiograficamente. Os principais obstáculos à triagem do câncer de mama por RM são a carência de provas científicas de que a detecção de cânceres por RM de fato salva vidas, o custo do exame e a necessidade de injetar agentes de contraste intravenosos. Tais questões podem ser e serão resolvidas, e a RM se tornará um exame de triagem de segundo nível cada vez mais importante para muitas mulheres.

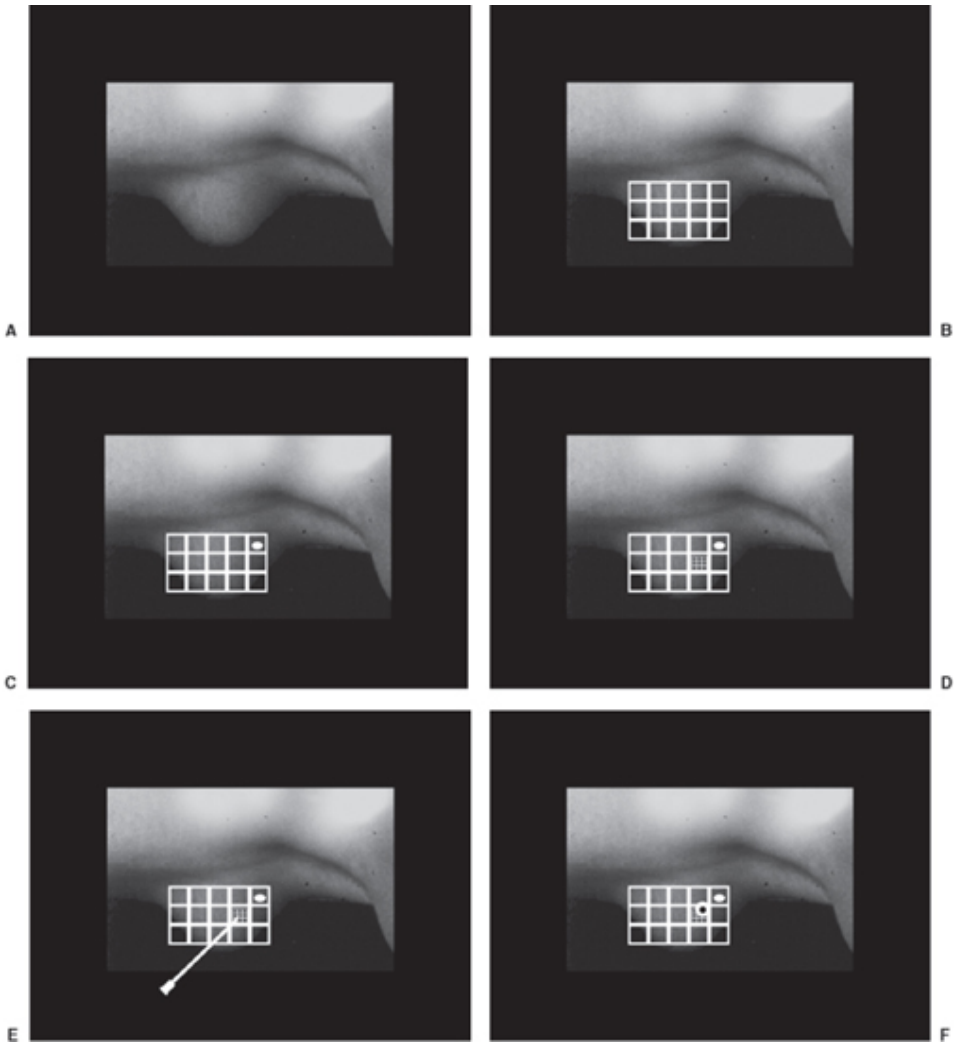

Fig. 24.81 Pode-se usar uma grade em forma de “embalagem de ovos” durante procedimentos guiados por RM. A paciente permanece em decúbito ventral no sistema de RM (A) e, após preparação estéril da pele, a mama é imobilizada com uma placa de compressão semelhante a “embalagem de ovos” que permite acesso da agulha e ao mesmo tempo mantém a mama imóvel (compressão excessiva impede que o material de contraste administrado por via intravenosa flua para o interior da mama) (B). Coloca-se um marcador, como uma cápsula de vitamina E, no imobilizador como uma referência visível na RM (C) de modo que a abertura correta da grade, alinhada com a lesão, seja identificada na imagem de RM. Coloca-se um guia de agulha na abertura da grade que esteja alinhada com a lesão (D). Insere-se uma agulha introdutora através do guia da agulha (E). A agulha de biopsia é desenhada de forma que, quando passada através da agulha introdutora, ela estará na profundidade correta da lesão para remoção do tecido (F).

RESUMO

Há forte interesse em reduzir o número de biopsias excisionais para lesões que comprovadamente são benignas e em obter o diagnóstico correto de lesões

malignas antes de realizar uma intervenção cirúrgica definitiva. Da perspectiva do custo e seguindo o objetivo de reduzir o grau de trauma necessário para definir um diagnóstico, a biopsia com agulha guiada por exame de imagem substituiu a localização com agulha e a excisão cirúrgica. Embora eu suspeite que biopsia com agulha tenha acurácia um pouco menor que localização com agulha e excisão cirúrgica, é provável que a acurácia real de biopsias com agulha guiadas por exame de imagem jamais será conhecida. Esses procedimentos são atraentes porque a biopsia com agulha é menos traumática que a cirurgia, e o custo do procedimento é menor que o da localização com agulha e da excisão cirúrgica.

Uma das maiores vantagens da biopsia com agulha é que ela não requer preparação por parte da paciente. Preferimos que as pacientes anticoaguladas interrompam a anticoagulação antes de uma biopsia, mas oferecemos a nossas pacientes uma biopsia imediata no momento da análise do seu exame de imagem diagnóstico caso uma biopsia seja indicada. Embora tenha sido mostrado que um retardo de até mesmo vários meses no diagnóstico não seja prejudicial (142), pode-se evitar o impacto psicológico de ter de esperar por uma biopsia de mama oferecendo-se um procedimento no “mesmo dia”. Essa conduta sobrecarrega a divisão de diagnóstico por imagem da mama, pois são necessários recursos para realizar procedimentos inesperados, mas o esforço vale a pena.

REFERÊNCIAS

1. Barth RJ Jr, Gibson GR, Carney PA, et al. Detection of breast câncer on screening mammography allows patients to be treated with less-toxic therapy. AJR Am J Roentgenol 2005;184: 324-329.
2. Horns JW, Arndt RD. Percutaneous spot localization of nonpalpable breast lesions. AJR Am J Roentgenol 1976;127:253-256.
3. Yankaskas BC, Knelson MH, Abernathy ML, et al. Needle localization biopsy of occult lesions of the breast: experience in 199 cases. Invest Radiol 1988;23:729-733.
4. Tinnemans 1GM, Wobbes T, Hendricks JHCL, et al. Localization and excision of nonpalpable breast lesions: a surgical evaluation of three methods. Arch Surg 1987;122:802-806.
5. Hall FM, Frank HA. Preoperative localization of nonpalpable breast desions. AJR Am J Roentgenol 1979;132:101-105.
6. Kopans DB, Deluca S. A modified needle-hookwire technique to simplify the preoperative localization of occult breast lesions. Radiology 1980;134:781.
7. Kopans DB, Meyer JE, Lindfors KK, et al. Spring-hookwire breast lesion localizer: use with rigid compression mammographie systems. Radiology 1985;157:505-507.

8. Kopans DB, Meyer JE. The versatile spring-hookwire breast lesion localizer. AJR Am J Roentgenol 1982;138:586-587.
9. Kopans DB, Meyer JE, Lindfors KK, et al. Breast sonography to guide aspiration of cysts and preoperative localization of occult breast sesions. AJR Am J Roentgenol 1984;143:489-492.
10. Kopans DB, Meyer JE. Computed tomography guided localization of clinically occult breast carcinoma—the "N" skin guide. Radiology 1982;145:211-212.
11. Van Dijck JAAM, Verbeek ALM, Hendriks JHCL, et al. The current detectability of breast câncer in a mammographie screening program. Cancer 1993;72:1933-1938.
12. Kopans DB. Mammography screening for breast câncer. Cancer 1993;72:1809-1812.
13. Gallagher WJ, Cardenosa G, Rubens JR, et al. Minimal-volume excision of nonpalpable breast lesions. AJR Am J Roentgenol 1989;153:957-961.
14. Moskowitz M. The predictive value of certain mammographie signs in screening for breast câncer. Cancer 1983;51:1007-1011.
15. Swann CA, Kopans DB, McCarthy KA, et al. The halo sign and malignant breast lesions. AJR Am J Roentgenol 1987;149: 1145-1147.
16. Cohen MI, Matthies HJ, Mintzer RA, et al. Indurative mastopathy: a cause of false-positive mammograms. Radiology 1985; 155:69-71.
17. Bassett LW, Gold RH, Cove HC. Mammographie spectrum of traumatic fat necrosis: the fallibility of "pathognomonic" signs of carcinoma. AJR Am J Roentgenol 1978;130:119-122.
18. Rouanet P, Lamarque JL, Naja A, et al. Isolated clustered micro-calcifications: diagnostic value of mammography—series of 400 cases with surgical verification. Radiology 1994,190:479-483.
19. Poplack SP, Carney PA, Weiss JE, et al. Screening mammography: costs and use of screening-related services. Radiology 2005;234: 79-85.
20. Meyer JE, Kopans DB, Stomper PC, et al. Occult breast abnormalities: percutaneous preoperative needle localization. Radiology 1984;150:335.
21. Gisvold JJ, Martin JK. Prebiopsy localization of nonpalpable breast lesions. AJR Am J Roentgenol 1984;143:477.
22. Rosenberg AL, Schwartz GF, Feig SA, et al. Clinically occult breast lesions: localization and significance. Radiology 1987;162:167.
23. Kopans DB. The positive predictive value of mammography. AJR Am J Roentgenol 1992;158:521-526.
24. D'Orsi CJ. To follow or not to follow, that is the question. Radiology 1992;184:306.
25. Elmore JG, Wells CK, Lee CH, et al. Variability in radiologists' interpretations of mammograms. N Engl J Med 1994;331: 1493-1499.
26. Carter CL, Allen C, Henson DE. Relation of tumor size, lymph node status, and survival in 24,740 breast câncer cases. Cancer 1989;63:181-187.
27. Rosen PP, Groshen S, Saigo PE, et al. A long-term follow-up study of survival in stage I (Tl NO M0) and stage II (Tl NI M0) breast carcinoma. J Clin Oncol 1989;7:355-366.
28. Tabar L, Fagerberg G, Day N, et al. Breast câncer treatment and natural history: new insights from results of screening. Lancet 1992;339:412-414.
29. Michaelson JS, Silverstein M, Wyatt J, et al. Predicting the survival of patients with breast carcinoma using tumor size. Cancer 2002; 95:713-723.
30. Linver MN, Paster SB. Mammography outcomes in a practice setting by age: prognostic factors, sensitivity, and positive biopsy rate. Monogr Natl Cancer Inst 1997;22:113-117.

31. Baker LH. Breast câncer detection demonstration project: five-year summary report. CA Cancer J Clin 1982;32:194-225.
32. Spivey GH, Perry BW, Clark VA, et al. Predicting the risk of câncer at the time of breast biopsy. Am Surg 1982;48:326.
33. Dupont WD, Page DL. Risk factors for breast câncer in women with proliferative breast disease. N Engl J Med 1985;312:146.
34. Bassett LW, Liu TH, Giuliano AE, et al. The prevalence of carcinoma in palpable vs. impalpable mammographically detected lesions. AJR Am J Roentgenol 1991;157:21-24.
35. Smart CR. Highlights of the evidence of benefit for women aged 40-49 years from the 14-year follow-up of the Breast Cancer Detection Demonstration Project. Cancer 1994;74:296-300.
36. Sickles EA. Periodic mammographie follow-up of probably benign lesions: results of 3184 consecutive cases. Radiology 1991; 179:463-468.
37. Liberman L, Fahs MC, Dershaw DD, et al. Impact of stereotaxic core breast biopsy on cost of diagnosis. Radiology 1995;195: 633-637.
38. Liberman L, FengTL, Dershaw DD, et al. US-guided core breast biopsy: use and cost-effectiveness. Radiology 1998;208: 717-723.
39. Groenewoud JH, Pijnappel RM, van den Akker-Van Marie ME, et al. Cost-effectiveness of stereotactic large-core needle biopsy for nonpalpable breast lesions compared to open-breast biopsy. Br J Cancer 2004;90:383-392.
40. Margolin FR, Leung JW, Jacobs RP, et al. Percutaneous imaging-guided core breast biopsy: 5 years' experience in a community hospital. AJR Am J Roentgenol 2001;177:559-564.
41. Pfarl G, Helbich TH, Riedl CC, et al. Stereotactic 11-gauge vacuum-assisted breast biopsy: a validation study. AJR Am J Roentgenol 2002;179:1503-1507.
42. Sickles EA, Herzog KA. Mammography of the postsurgical breast. AJR Am J Roentgenol 1981;136:585-588.
43. Slanetz PJ, Giardino AA, McCarthy KA, et al. Having undergone benign breast biopsy rarely complicates or alters interpretation of screening mammography. AJR Am J Roentgenol 1998;170: 1539-1541.
44. Kopans DB. Caution on core. Radiology 1994;193:325-328.
45. Gallagher WJ, Cardenosa G, Rubens JR, et al. Minimal-volume excision of nonpalpable breast lesions. AJR Am J Roentgenol 1989;153:957-961.
46. Elvecrog EL, Lechner MC, Nelson MT. Nonpalpable breast lesions: correlation of stereotaxic large-core-needle biopsy and surgical biopsy results. Radiology 1993;188:453-455.
47. Meyer JE, Smith DN, Lester SC, et al. Larger-core needle biopsy of nonpalpable breast lesions. JAMA 1999;281:1638-1641.
48. Fajardo LL, Pisano ED, Caudry DJ, et al. Radiologist Investigators of the Radiologic Diagnostic Oncology Group V. Stereotactic and sonographic large-core biopsy of nonpapable breast lesions: results of the Radiologic Diagnostic Oncology Group V study. Acad Radiol 2004;11:293-308.
49. Liberman L, LaTrenta LR, Dershaw DD, et al. Impact of core biopsy on the surgical management of impalpable breast câncer. AJR Am J Roentgenol 1997;168:495-499.
50. Liberman L, Sama MP. Cost-effectiveness of stereotactic 11-gauge directional vacuum-assisted breast biopsy. AJR Am J Roentgenol 2000;175:53-58.
51. White RR, Halperin TJ, Olson JA Jr, et al. Impact of core-needle breast biopsy on the surgical management of mammographie abnormalities. Ann Surg 2001;233:769-777.

52. Chagpar AB, Martin RC 2nd, Hagendoorn LJ, et al. Lumpectomy margins are affected by tumor size and histologic subtype but not by biopsy technique. Am J Surg 2004;188:399-402.
53. Morrow M, Venta L, Stinson T, et al. Prospective comparison of stereotactic core biopsy and surgical excision as diagnostic procedures for breast câncer patients. Ann Surg 2002,235:605.
54. Azavedo E, Svane G, Auer G. Stereotaxic fine-needle biopsy in 2594 mammographically detected non-palpable lesions. Lancet 1989;1:1033-1036.
55. Layfield LJ, Parkinson B, Wong J, et al. Mammographically guided fine-needle aspiration biopsy of nonpalpable breast lesions. Cancer 1991;68:2007-2011.
56. FranquetT, Cozcolluela R, Miguel C. Stereotaxic fine-needle aspiration of low-suspicion, nonpalpable breast nodules: valid alternative to follow-up mammography. Radiology 1992;183: 635-637.
57. Fornage BD, Fariux MJ, Simatos A. Breast masses: US guided fine-needle aspiration biopsy. Radiology 1987;162:409-414.
58. Ciatto S, Del Turco M, Bravetti P. Nonpalpable breast lesions: stereotaxic fine-needle aspiration cytology. Radiology 1989;173: 57-59.
59. Harter LP, Curtis JS, Ponto G, et al. Malignant seeding of the needle track during stereotaxic core needle breast biopsy. Radiology 1992;185:713-714.
60. Hoorntje LE, Schipper ME, Kaya A, et al. Tumour cell displacement after 14G breast biopsy. Eur J Surg Oncol 2004;30: 523-525.
61. Diaz LK, Wiley EL, Venta LA. Are malignant cells displaced by large-gauge needle core biopsy of the breast? AJR Am J Roentgenol 1999;173:1303-1313.
62. King TA, Hayes DH, Cederbom GJ, et al. Biopsy technique has no impact on local recurrence after breast-conserving therapy. Breast J 2001;7:19-24.
63. Youngson BJ, Cranor M, Rosen PP. Epithelial displacement in surgical breast specimens following needling procedures. Am J Surg Pathol 1994;18:896-903.
64. Liberman L, Vuolo M, Dershaw DD, et al. Epithelial displacement after stereotactic 11-gauge directional vacuum-assisted breast biopsy. AJR Am J Roentgenol 1999;172:677-681.
65. Margolin FR, Kaufman L, Jacobs RP, et al. Stereotactic core breast biopsy of malignant calcifications: diagnostic yield of cores with and cores without calcifications on specimen radiographs. Radiology 2004;233:251-254.
66. Brenner RJ, Jackman RJ, Parker SH, et al. Percutaneous core needle biopsy of radial scars of the breast: when is excision necessary? AJR Am J Roentgenol 2002;179:1179-1184.
67. Cawson JN, Malara F, Kavanagh A, et al. Fourteen-gauge needle core biopsy of mammographically evident radial scars: is excision necessary? Cancer 2003;97:345-351.
68. Gisvold JJ, Goeliner JR, Grant CS, et al. Breast biopsy: a comparative study of stereotaxically guided core and excisional techniques. AJR Am J Roentgenol 1994;162:815-820.
69. Pandelidis S, Heiland D, Jones D, et al. Accuracy of 11-gauge vacuum-assisted core biopsy of mammographie breast lesions. Ann Surg Oncol 2003;10:43-47.
70. Margolin FR, Leung JW, Jacobs RP, et al. Percutaneous imaging-guided core breast biopsy: 5 years' experience in a community hospital. AJR Am J Roentgenol 2001;177:559-564.
71. Winchester DJ, Bernstein JR, Jeske JM, et al. Upstaging of atypical ductal hyperplasia after vacuum-assisted 11-gauge stereotactic core needle biopsy. Arch Surg 2003;138:619-622.
72. Bauer VP, Ditkoff BA, Schnabel F, et al. The management of lobular neoplasia identified on percutaneous core breast biopsy. Breast J 2003;9:4-9.

73. Foster MC, Helvie MA, Gregory NE, et al. Lobular carcinoma in situ or atypical lobular hyperplasia at core-needle biopsy: is excisional biopsy necessary? Radiology 2004;231:813-819.
74. Arpiño G, Allred DC, Mohsin SK, et al. Lobular neoplasia on core-needle biopsy: clinical significance. Cancer 2004; 101: 242-250.
75. Verkooijen HM. Core Biopsy after Radiological Localisation (COBRA) Study Group. Diagnostic accuracy of stereotactic large-core needle biopsy for nonpalpable breast disease: results of a multicenter prospective study with 95% surgical confirmation. Int J Cancer 2002;99:853-859.
76. Tinnemans JGM, Wobbes T, Hendricks JHCL, et al. Localization and excision of nonpalpable breast lesions: a surgical evaluation of three methods. Arch Surg 1987;122:802-806.
77. Weyant M, Carroccio A, Tartter PI, et al. Determinants of success with spot localization biopsy of the breast. J Am Coll Surg 1995; 181:521-524.
78. Liberman L, LaTrenta LR, Dershaw DD, et al. Impact of core biopsy on the surgical management of impalpable breast câncer. AJR Am J Roentgenol 1997;168:495-499.
79. Morrow M, Venta L, Stinson T, et al. Prospective comparison of stereotactic core biopsy and surgical excision as diagnostic procedures for breast câncer patients. Ann Surg 2002;235:605.
80. Chagpar AB, Martin RC 2nd, Hagendoorn LJ, et al. Lumpectomy margins are affected by tumor size and histologic subtype but not by biopsy technique. Am J Surg 2004;188:399-402.
81. Berkowitz JE, Gatewood OMB, Gayler BW. Equivocal mammographie findings: evaluation with spot compression. Radiology 1989;171:369-371.
82. Swann CA, Kopans DB, McCarthy KA, et al. Practical solutions to problems of triangulation and preoperative localization of breast lesions. Radiology 1987;163:577-579.
83. Kopans DB, Waitzkin ED, Linetsky L, et al. Localization of breast lesions identified on only one mammographie view. AJR Am J Roentgenol 1987;149:39-41.
84. Kopans DB, Meyer JE, Lindfors KK, et al. Breast sonography to guide aspiration of cysts and preoperative localization of occult breast lesions. AJR Am J Roentgenol 1984;143:489-492.
85. Kopans DB, Meyer JE. Computed tomography guided localization of clinically occult breast carcinoma—the "N" skin guide. Radiology 1982;145:211-212.
86. Spillane RM, Whitman GJ, McCarthy KA, et al. Computed tomography-guided needle localization of nonpalpable breast lesions: review of 24 cases. Acad Radiol 1996;3:115-120.
87. Hall FM, Frank HA. Preoperative localization of nonpalpable breast lesions. AIR Am J Roentgenol 1979;132:101-105.
88. Kopans DB, Deluca S. A modified needle-hookwire technique to simplify the preoperative localization of occult breast lesions. Radiology 1980;134:781.
89. Kopans DB, Meyer JE. The versatile spring-hookwire breast lesion localizer. AJR Am J Roentgenol 1982;138:586-587.
90. Whitman GJ, McCarthy KA, Hall DA, et al. Retained hook-wire fragments in 12 patients: mammography and management. Presented at the meeting of the Radiological Society of North America, 1995, Chicago.
91. Davis PS, Wechsler RJ, Feig SA, et al. Migration of breast biopsy localization wire. AJR Am J Roentgenol 1988;150:787-788.
92. Homer MJ. Nonpalpable breast lesion localization using a curved-end retractable wire. Radiology 1985;157:259-260.
93. Homer MJ, Pile-Spellman ER. Needle localization of occult breast lesions with a curved-end retractable wire: technique and pitfalls. Radiology 1986;161:547-548.

94. Urrutia EJ, Hawkins IF, Hawkins MC, et al.,Clinical experience of a new retractable barb needle for breast lesion localization: the first 60 cases. Presented at the 73rd Scientific Assembly of the Radiological Society of North America, December 1987, Chicago.
95. Czarnecki DJ, Berridge DL, Splittgerber GF, et al. Comparison of the anchoring strengths of the Kopans and Hawkins II needle-hook-wire systems. Radiology 1992;183:573-574.
96. Svane G. A Stereotaxic technique for preoperative marking of non-palpable breast lesions. Acta Radiol 1983;24:145-151.
97. Zgajnar J, HocevarM, Frkovic-Grazio S, etal. Radio-guided occult lesion localization (ROLL) of the nonpalpable breast lesions. Neoplasma 2004;51:385-389.
98. Weyant M, Carroccio A, Tartter PI, et al. Determinants of success with spot localization biopsy of the breast. J Am Coll Surg 1995; 181:521-524.
99. Rappaport W, Thompson S, Wong R, et al. Complications associated with needle localization biopsy of the breast. Surg Gynecol Obstet 1991;172:303-306.
100. Reynolds HE, Jackson VP, Musnick BS. Preoperative needle localization in the breast: utility of local anesthesia. Radiology 1993; 187:503-505.
101. Petrovich JA, Ross DS, Sullivan JW, et al. Mammographie wire localization in diagnosis and treatment of occult carcinoma of breast. Surg Gynecol Obstet 1989;168:239-243.
102. Bristol JB, Jones PA. Transgression of localizing wire into the pleural cavity prior to mammography. Br J Radiol 1981;54: 139-140.
103. Kopans DB, Gallagher WJ, Swann CA, et al. Does preoperative needle localization lead to an increase in local breast câncer recurrence? Radiology 1988,167:667-668.
104. Spivack B, Khana MM, Tarafa L, et al. Margin status and local recurrence after breast-conserving surgery. Arch Surg 1994;129: 952-957.
105. Gage I, Schnitt SJ, Nixon AJ, et al. Pathologic margin involvement and the risk of recurrence in patients treated with breast conserving therapy. Cancer 1996;78:1921-1928.
106. Lagios MD. Ductal carcinoma in situ: pathology and treatment. Surg Clin North Am 1990;70:853-871.
107. Fisher B, Constantino J, Redmond PHC, et al. Lumpectomy compared with lumpectomy and radiation therapy for the treatment ofintraductal breast câncer. N Engl J Med 1993;328:1581 -1586.
108. Cardenosa G, Eklund GW. Paraffin block radiography following breast biopsies: use of orthogonal views. Radiology 1991;180: 873-874.
109. Smith DN, Kaelin CM, Korbin CD, et al. Impalpable breast cysts: utility of cytologic examination of fluid obtained with-radio-graphically guided aspiration. Radiology 1997;204:149-151.
110. Kopans DB, Waitzkin ED, Linetsky L, et al. Localization of breast lesions identified on only one mammographie view. AJR 1987; 149:394.
111. Rizzatto G, Solbiati L, Croce F, et al. Aspiration biopsy of superficial lesions: ultrasonic guidance with a linear-array probe. AJR Am J Roentgenol 1987;148:623-625.
112. Davros W], Madsen EL, Zagaebski JA. Breast mass detection by US: a phantom study. Radiology 1985;156:773.
113. Parker SH, Jobe WE, Dennis MA, et al. US-guided automated large-core breast biopsy. Radiology 1993;187:507-511.
114. Thurfjell E. Pneumocystography in nonpalpable breast cysts: effect on remission rate. Ups I Med Sci 2001;106:111-115.
115. Venta LA, Kim JP, Pelloski CE, et al. Management of complex breast cysts. AJR Am J Roentgenol 1999;173:1331-1336.

116. Smith DN, Kaelin CM, Korbin CD, et al. Impalpable breast cysts: utility of cytologic examination of fluid obtained with radiologically guided aspiration. Radiology 1997;204:149-151.
117. Slanetz PJ, Jain R, Kline JL, et al. CT-guided preoperative needle localization of MR imaging-detected mammographically occult lesions. AJR Am J Roentgenol 1999;172:160-162.
118. Poplack SP, Carney PA, Weiss JE, et al. Screening mammography: costs and use of screening-related services. Radiology 2005;234: 79-85.
119. Liberman L, Feng TL, Dershaw DD, et al. US-guided core breast biopsy: use and cost-effectiveness. Radiology 1998;208: 717-723.
120. Lindfors KK, Rosenquist CJ. Needle core biopsy guided with mammography: a study of cost-effectiveness. Radiology 1994; 190:217-222.
121. Sickles EA, Parker SH. Appropriate role of core breast biopsy in the management of probably benign lesions. Radiology 1993; 188:315.
122. Cady B. Use of primary breast carcinoma characteristics to predict lymph node metastases. Cancer 1997;79:1856-1861.
123. Fisher B, Redmond C, Fisher E, et al. Ten-year result of a randomized clinical trial comparing radical mastectomy and total mastectomy with or without irradiation. N Engl J Med 1985;312: 674.
124. Lamonica D, Edge SB, Hurd T, et al. Mammographie and clinical predictors of drainage patterns in breast lymphoscintigrams obtained during sentinel node procedures. Clin Nucl Med 2003; 28:558-564.
125. Suga K, Yuan Y, Okada M, et al. Breast sentinel lymph node mapping at CT lymphography with iopamidol: preliminary experience. Radiology 2004;230:543-552.
126. Veronesi U, Galimberti V, Mariani L, et al. Sentinel node biopsy in breast câncer: early results in 953 patients with negative sentinel node biopsy and no axillary dissection. Eur J Cancer 2005; 41:231-237.
127. Harlow SP, Krag DN. Sentinel lymph node biopsy in breast câncer. Breast Dis 2001;12:43-55.
128. Luini A, Gatti G, Zurrida S, et al. The sentinel lymph node biopsy under local anesthesia in breast carcinoma: experience of the European Institute of Oncology and impact on quality of life. Breast Cancer Res Treat 2005;89:69-74.
129. Martin RC, Derossis AM, Fey J, et al. Intradermal isotope injection is superior to intramammary in sentinel node biopsy for breast câncer. Surgery 2001;130:432-438.
130. Lawson LL, Sandler M, Martin W, etal. Preoperative lymphoscintigraphy and internal mammary sentinel lymph node biopsy do not enhance the accuracy of lymphatic mapping for breast câncer. Am Surg 2004;70:1050-1055.
131. Ferzli GS, Hurwitz JB, Puza T, et al. Advanced breast biopsy instrumentation: a critique. J Am Coll Surg 1997;185:145-151.
132. Liberman L, Dershaw DD, Rosen PP, et al. Stereotaxic 14-gauge breast biopsy: how many specimens are needed? Radiology 1994;192:793-795.
133. Brenner RJ, Fajardo L, Fisher PR, et al. Percutaneous core biopsy of the breast: effect of operator experience and number of samples on diagnostic accuracy. AJR Am J Roentgenol 1996;166: 341-346.
134. Pfarl G, Helbich TH, Riedl CC, et al. Stereotactic 11-gauge vacuum-assisted breast biopsy: a validation study. AJR Am J Roentgenol 2002;179:1503-1507.
135. Meyer JE, Lester SC, Frenna TH, et al. Occult breast calcifications sampled with large-core biopsy: confirmation with radiography of the specimen. Radiology 1993,188:581-582.

136. Margolin FR, Kaufman L, Jacobs RP, et al. Stereotactic core breast biopsy of malignant calcifications: diagnostic yield of cores with and cores without calcifications on specimen radiographs. Radiology 2004;233:251-254.
137. Melotti MK, Berg WA. Core needle breast biopsy in patients undergoing anticoagulation therapy: preliminary results. AJR Am J Roentgenol 2000;174:245-249.
138. Svensson WE, Tohno E, Cosgrove DO, et al. Effects of fine-needle aspiration on the US appearance of the breast. Radiology 1992; 185:709-711.
139. Kuhl CK, Morakkabati N, Leutner CC, et al. MR imaging-guided large-core (14-gauge) needle biopsy of small lesions visible at breast MR imaging alone. Radiology 2001;220:31-39.
140. Brenner RJ, Shellock FG, Rothman BJ, et al. Technical note: magnetic resonance imaging-guided preoperative breast localization using "freehand technique." Br J Radiol 1995;68:1095-1098.
141. Liberman L, Morris EA, Dershaw DD, et al. Fast MRI-guided vacuum-assisted breast biopsy: initial experience. AJR Am J Roentgenol 2003;181:1283-1293.
142. Richards MA, Westcombe AM, Love SB, et al. Influence of delay on survival in patients with breast câncer: a systematic review. Lancet 1999;353:1119-1126.

OceanofPDF.com

O Laudo de Diagnóstico por Imagem da Mama: Gestão de Dados e Revisão dos Diagnósticos por Imagem da Mama

25

A comunicação clara e precisa dos resultados dos exames de imagem da mama à paciente e ao seu médico tornou-se uma questão importante na década de 1980. Embora a comunicação dos resultados de todos os exames de imagem seja importante, em virtude da alta visibilidade e da preocupação pública com o câncer de mama e a triagem mamográfica, além do fato de a mamografia, ao contrário da maioria dos outros exames radiológicos, ser utilizada principalmente em mulheres sadias assintomáticas, a atenção voltou-se para essa comunicação.

A PRESSÃO PELA INTERPRETAÇÃO IMEDIATA

Houve uma grande ênfase no fornecimento às pacientes de laudos imediatos de suas mamografias. Isto provavelmente não é uma boa idéia. A realidade médica é que a mamografia é essencialmente um esfregaço de Papanicolaou da mama. As questões em torno da triagem do câncer de mama são idênticas às que envolvem a triagem do câncer de colo uterino. Ambos os exames pretendem avaliar indivíduos sadios à procura de um câncer que é

comum mas afeta um número relativamente pequeno de pessoas a cada ano. Embora seja uma neoplasia maligna comum, a maioria das mulheres não terá câncer de mama em um dado ano ou mesmo em toda a vida. O esforço de triagem mamográfica visa a encontrar as poucas mulheres (1 a 5 por 1.000) que têm câncer de mama a cada ano.

Embora as realidades médicas sejam similares (a mamografia e o exame preventivo possuem uma taxa de reconvocação razoavelmente alta de cerca de 10%, e a maioria das reconvocações comprova ser falso-positiva), as questões psicológicas inerentes ao câncer de mama parecem diferir intensamente de qualquer outro câncer. Embora o câncer de pulmão mate mais mulheres a cada ano, e a despeito do fato de que a maioria das mulheres diagnosticadas com câncer de mama não morre dele, o câncer de mama provoca emoções mais fortes do que praticamente qualquer outra neoplasia maligna. Há ansiedade significativa associada ao simples ato de submeter-se a mamografia e ansiedade muito intensa quando câncer é detectado. As mulheres aparentemente aceitam o fato de o resultado do exame preventivo demorar semanas, mas esperar alguns dias pelo resultado da mamografia é quase intolerável para algumas mulheres.

Vários anos atrás, uma reportagem bombástica na televisão retratou um Serviço de Radiologia no qual mulheres cujas mamografias detectaram cânceres não foram informadas pelo radiologista, e elas não obtiveram nenhum retorno de seus médicos. Supondo que “a ausência de notícia é uma boa notícia”, elas deduziram que estava tudo bem com seus exames. Por isso, o diagnóstico foi retardado. Em conseqüência, a reportagem sugeriu às mulheres que exigissem o laudo do seu exame antes de sair da clínica radiológica. Outros Serviços divulgaram, como uma manobra de publicidade, que estavam dispostos a fornecer interpretações imediatas dos exames de triagem. Infelizmente, esses Serviços, em combinação com as reportagens na mídia instando mulheres a exigir análise imediata, impuseram grande pressão a muitos Serviços de Radiologia para que lessem as mamografias de triagem *online*. A pressão continua até hoje, embora do

ponto de vista médico a leitura imediata provavelmente não é a melhor idéia.

Leitura Online Não É Boa Idéia

Não obstante as questões psicológicas, do ponto de vista científico e médico, a interpretação das imagens *online* provavelmente não é boa idéia. Há muitos anos, realizamos um estudo para avaliar o uso da leitura dupla com a finalidade de reduzir a taxa de falso-negativos na mamografia. Em nosso Serviço, um radiologista interpreta as mamografias de maneira lenta e metódica e então um segundo radiologista revê os casos rapidamente à procura de cânceres que o primeiro leitor possa ter deixado passar. Em um estudo de milhares de mulheres, 39 cânceres foram detectados nas mamografias de triagem. O primeiro radiologista foi lento e metódico e demorou mais de uma hora para ler 40 mamografias distribuídas em um negatoscópio múltiplo. Então, o segundo radiologista reviu rapidamente os mesmos exames despendendo apenas alguns minutos para analisar os mesmos casos. O segundo radiologista detectou três cânceres que passaram despercebidos pelo primeiro, confirmando o fato de que cânceres podem deixar de ser detectados até mesmo em uma interpretação lenta e metódica. Embora o segundo radiologista tenha encontrado cânceres não vistos pelo primeiro, ele, que reviu os exames muito rapidamente, não detectou 8 cânceres que haviam sido detectados pelo leitor principal, como era de se esperar. Esse estudo não apenas confirmou o valor da leitura dupla como ilustrou o fato de que a pressa na interpretação de uma mamografia de triagem aumenta as chances de deixar de detectar um câncer.

Por um período de tempo, com base nas queixas de algumas de nossas pacientes, nossa administração insistiu para que fornecêssemos laudos imediatos dos exames de triagem. Isto produziu um novo estresse: algumas mulheres tornavam-se impacientes na sala de espera enquanto aguardavam seus resultados. Sua impaciência era transmitida às tecnólogas, que então a transmitiam para os radiologistas, que se sentiam pressionados a ler os

exames rapidamente. A pressão para que lêssemos as imagens *online* também complicou nosso esforço de ter uma segunda leitura por um radiologista da equipe, a qual mostramos ser capaz de aumentar nossa taxa de detecção de câncer em 3 a 5%. Como a leitura dupla não é reembolsada e estávamos prestando esse serviço de graça, era necessário executá-la de maneira eficiente, e a obtenção de uma interpretação imediata também tornou a segunda leitura bem menos eficiente. Felizmente, a razão prevaleceu, e deixamos de fornecer interpretações imediatas de exames de triagem e temos podido realizar leitura dupla de nossos exames com eficiência. O dispêndio de tempo para detectar o maior número possível de cânceres o mais cedo possível é bem mais importante do que oferecer interpretação imediata, quando a última aumenta a chance de que a interpretação seja falsamente negativa.

A Mamografia Não É Realizada para Dizer a Alguém que Ela Não Tem Câncer

Na minha experiência, muitas mulheres, se não a maioria, realizam a mamografia para tranqüilizar-se de que não têm câncer de mama. O desejo de uma interpretação imediata é a necessidade de saber tão rapidamente quanto possível que elas não foram atingidas por esse temido câncer. O que muitas mulheres não compreendem é que, embora sua mamografia seja negativa, infelizmente isto não garante que elas não têm câncer de mama. Número significativo de mulheres que apresentam câncer têm uma mamografia negativa. Assim, o desejo de um laudo imediato baseia-se em suposições falsas. O fato de uma mulher poder ter uma mamografia negativa e ainda assim ter câncer de mama significa que uma mamografia negativa não deveria ser tranqüilizadora. A razão para realizar a mamografia é tentar detectar alguns cânceres mais cedo. O esforço deve ser dirigido para esse objetivo. O objetivo da mamografia não é fornecer às mulheres garantias rápidas e potencialmente falsas. Não deve haver urgência para descobrir que a mamografia é negativa. Deve-se despender

tempo para encontrar os cânceres que sejam detectáveis mais cedo pela mamografia. Está bem estabelecido que a mamografia não detecta 5 a 15% de cânceres que estão presentes e são palpáveis no momento da triagem. O que freqüentemente é esquecido ou ignorado é que uma parcela adicional de até 20% de cânceres evidenciam-se clinicamente dentro de 1 ano após uma mamografia negativa (1). A mamografia não consegue dizer para uma mulher que ela não tem câncer de mama. O único benefício da mamografia é o potencial de detectar cânceres mais cedo. O processo de interpretação de mamografias deve visar a maximizar a detecção de cânceres pequenos e não apressar-se para fornecer um resultado imediato tranqüilizador e potencialmente falso.

Mulheres terão menos acesso a triagem se os custos não se mantiverem baixos. A melhor maneira de manter o custo baixo e aumentar a probabilidade de detecção antecipada de câncer é a formação de centros de triagem onde os recursos sejam utilizados para obter imagens de alta qualidade com relação custo/benefício favorável. Isto geralmente significa que o radiologista não permanecerá no centro todo o tempo. Assim, ele pode manejar seu tempo eficientemente mediante interpretação de lotes de filmes. Isso pode adiar a interpretação, mas permite uma revisão menos apressada das imagens e oferece a oportunidade da leitura dupla a custo razoável. Ademais, radiologistas que lêem mamografias estão sob muito estresse durante a interpretação dos exames. Muitos deles estão deixando a especialidade, ou não querem mais interpretar mamografias em razão desse estresse (2) e do temor de ser acusados de negligência por não terem diagnosticado um câncer de mama. A taxa de mortalidade do câncer de mama declinou 25% na década de 1990, em grande parte graças a triagem. Radiologistas devem ser encorajados a continuar a prestar esse serviço. Se eles forem repelidos da especialidade, o benefício se perderá. A pressão para que radiologistas leiam exames *online* aumenta o estresse e reduz a chance de que o Departamento de Radiologia seja capaz de realizar leitura dupla gratuita. Como uma mamografia negativa não exclui câncer, a

pressão para fornecer uma tranqüilização falsa não faz sentido. Leitura *online* deve ser desencorajada.

PRINCÍPIOS GERAIS PARA O LAUDO DE EXAMES DE DIAGNÓSTICO POR IMAGEM DA MAMA

A análise da mamografia deve ser clara e concisa. As conclusões devem ser orientadas para decisões e fornecer sugestões, quando apropriado, acerca da próxima etapa da assistência.

A Mamografia É Principalmente uma Técnica de Triagem

Quando uma lesão é detectada, deduzir a sua histologia verdadeira em geral não é mais do que adivinhação calculada. O radiologista deve decidir se a lesão tem probabilidade significativa de ser maligna e se uma biopsia está indicada. Alguns radiologistas tentam especular sobre a histologia de um achado. Essa especulação contribui pouco para a assistência geral. A menos que sinais patognomônicos estejam presentes, cistos, fibroadenomas, lesões metastáticas, cânceres de mama primários e outros processos patológicos podem ter aspectos mamográficos idênticos. A diferenciação entre lesões benignas e malignas é muito facilitada pela tomossíntese mamária digital (TMD), mas até que a acurácia dessa técnica seja comprovada em grandes estudos, o radiologista deve continuar a usar terminologia descritiva em vez de tentar definir a histologia verdadeira. Alguns acreditam que podem distinguir lesões benignas de malignas, mas não está claro que isto seja verdade, e aplica-se apenas a um número limitado de lesões benignas que tenham todas as características benignas.

A mamografia é uma técnica excelente para detectar pequenas massas ou microcalcificações na mama, muitas das quais são comprovadas como malignas ou associadas a câncer. Contudo, a mamografia é insuficiente para determinar quais são benignas e quais são malignas, e portanto tentar definir a histologia com base nos achados do exame de imagem tem pouco

valor. O radiologista deve ter isto em mente e escolher termos descritivos e conclusões apropriados. Interpretação excessiva dos exames de diagnóstico por imagem da mama não é proveitosa e, na verdade, pode ser enganosa.

Como há superposição significativa nos achados de diversos processos histológicos na mama, incluindo aqueles benignos e malignos, é preferível descrever os achados por meio de termos radiológicos apropriados. Não há sustentação sólida à crença de que a histologia possa ser deduzida precisamente a partir da mamografia, exceto lesões benignas patognomônicas como linfonodos intramamários, fibroadenomas calcificados, calcificações vasculares e as lesões contendo gordura. Os termos doença fibrocística, alterações fibrocísticas, tecidos fibrocísticos, displasia e hiperplasia são inapropriados em descrições de exames de imagem e devem ser eliminados de interpretações radiológicas. Termos histopatológicos devem ser reservados para patologistas e evitados na avaliação clínica.

De modo semelhante, quando um exame físico é realizado, a terminologia deve ser apropriada para aquele exame. Declarar que uma mulher com mamas nodulosas ou tecido denso na mamografia tem doença fibrocística logra pouco mais do que assustar a paciente e criar um preconceito não fundamentado de que ela é mais propensa a ter câncer de mama. Isto pode influenciar injustamente as recomendações terapêuticas e, do ponto de vista prático, pode até afetar os preços de seguro-saúde. Muitas mamas normais, se não a maioria, são nodulosas por seu desenho. Mulheres e médicos devem ser esclarecidos acerca desse fato e instruídos a procurar por nódulos novos. Chamar uma mama nodulosa de fibrocística é uma imprecisão grosseira. Na verdade, em mamas que são nodulosas, pode haver pouca fibrose e nenhum cisto (Fig. 25.1). A mama normal é um órgão heterogêneo com composição tecidual variável, e muitas mamas são extremamente heterogêneas à palpação. É isto que deve ser descrito nesses termos, porém a maioria dos examinadores não consegue distinguir uma mama nodulosa que é composta quase exclusivamente de gordura de outra

que contenha uma grande quantidade de tecido fibroso e até numerosos cistos não distendidos.

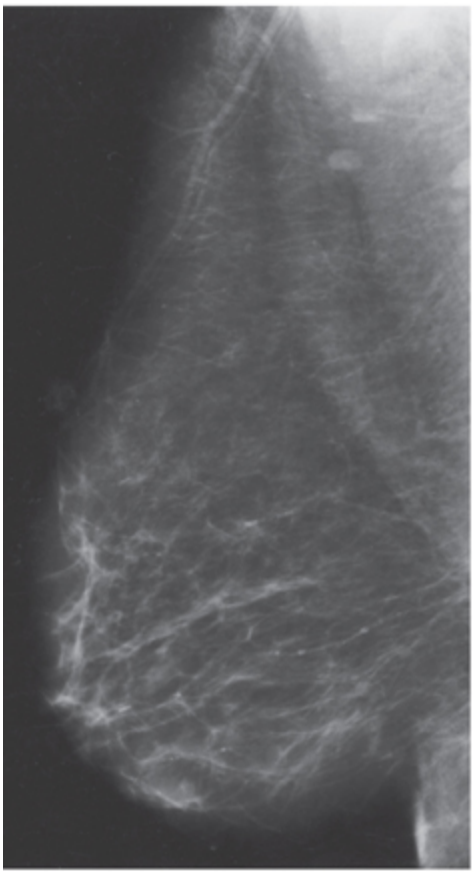

Fig. 25.1 Doença fibrocística é um termo inexpressivo e impreciso. Esta paciente foi encaminhada para uma mamografia com o diagnóstico de doença fibrocística. Na verdade, a mamografia mostra claramente que não há cistos e ela tem muito pouca fibrose. Seu clínico estava palpando os nódulos causados por lóculos de gordura e ligamentos de Cooper.

Radiograficamente, mamas são tão variadas quanto as feições de cada indivíduo. Existe um amplo espectro de padrões teciduais encontrados em mamografias que são determinados pelas concentrações relativas dos diversos tipos de tecido em cada indivíduo. Em 1976, John Wolfe descreveu quatro padrões básicos de tecidos mamários evidentes na mamografia e expressou sua convicção de que tais padrões estariam associados a riscos variáveis de câncer de mama (3). O radiologista experiente sabe muito bem que esses padrões são uma simplificação grosseira. Certa vez, tentamos

desenvolver padrões comparativos mais refinados, mas desistimos no 46! Surgiram debates sobre a acurácia das observações de Wolfe acerca do risco de câncer. Boyd despendeu anos estudando a relação entre padrões determinados mamograficamente e risco de câncer e concluiu que mulheres com padrões teciduais densos teriam um risco 1,8 a 8 vezes mais alto que mulheres com padrões adiposos (4,5). Essa conclusão suscitou muitas questões de pesquisa, mas atualmente não tem nenhum valor clínico uma vez que o câncer de mama é razoavelmente comum em mulheres, independentemente dos seus padrões teciduais.

Está bem estabelecido que, embora muitos cânceres sejam detectados por mamografia entre mulheres com tecidos mamários densos, os padrões mais densos podem ocultar alguns cânceres. Como ainda não existe um modo prático de aplicar os padrões teciduais ao aconselhamento de mulheres de acordo com o risco, a maioria dos radiologistas ignora o risco associado a diversos padrões mas indica o padrão tecidual como uma medida da possível redução da sensibilidade para um dado caso. Como padrões teciduais densos podem obscurecer um câncer de mama, o American College of Radiology (ACR) recomenda que o laudo de diagnóstico por imagem da mama forneça uma medida da densidade mamária, como uma indicação da sensibilidade da mamografia para a paciente.

O sistema de Wolfe era sucinto, e um sistema similar foi adotado pelo ACR no Sistema de Laudos e Dados Radiológicos da Mama do ACR (BIRADS). Assim como no exame clínico, há um amplo espectro de aspectos radiográficos de tecido mamário, e, com base em nosso nível atual de conhecimento, é impossível determinar quais desses padrões são normais e quais representam alterações patológicas significativas. Em conseqüência, os quatro padrões são considerados normais. O laudo mamográfico deve conter apenas os achados que tenham importância na assistência da paciente e que reflitam o nível de sensibilidade para detecção de cânceres pequenos que a mamografia tem naquele indivíduo. No nível atual de conhecimento,

a densidade radiográfica geral é significativa apenas pelo fato de que cânceres pequenos são mais difíceis de detectar na mama densa.

BIRADS: O SISTEMA DE LAUDOS E DADOS RADIOLÓGICOS DA MAMA DO AMERICAN COLLEGE OF RADIOLOGY

A importância da mamografia de alta qualidade foi estabelecida e exigida pela lei federal *Mammography Quality Standards Act* (MQSA) de 1994. Um componente da qualidade é a transmissão clara e concisa dos resultados da interpretação da mamografia. Reconhecendo a necessidade de fornecer laudos claros e precisos, o ACR criou o BIRADS. Originalmente desenvolvido para mamografia de triagem, o BIRADS foi ampliado para incluir ultra-sonografia (US) e ressonância magnética (RM) da mama (BIRADS-US e BIRADS-RM) (1). Os objetivos que norteiam o desenvolvimento desses sistemas são reduzir a confusão e aumentar a clareza dos laudos radiológicos da mama e desenvolver uma linguagem comum de modo que dados possam ser compilados e a interpretação das imagens refinada.

O sistema do ACR incentiva o uso de linguagem padronizada nos laudos desses exames e fornece uma estrutura para o laudo radiológico da mama. O BIRADS propõe uma descrição clara e concisa dos achados (6), com uma avaliação final orientada para decisões que forneça indicações acerca de assistência futura. A comunicação de informações médicas importantes na verdade é bastante difícil. Existe uma grande controvérsia acerca de o que constitui um laudo radiológico claro. Alguns acreditam que devam fornecer descrições extensas com uma lista de dados negativos pertinentes além dos achados positivos. Outros preconizam que o laudo deve ser telegráfico incluindo apenas as conclusões, e há um amplo espectro entre esses extremos. O BIRADS foi criado para tentar reduzir a complexidade e a confusão do laudo radiológico da mama por limitação da linguagem e do fornecimento de um dicionário de termos conhecido como

léxico (denominação que eu sugeri como sinônimo sofisticado de dicionário), de modo que as palavras utilizadas tenham o mesmo significado em todos os laudos. O sistema fornece um esboço de laudo para tentar reduzir os laudos longos, confusos e muitas vezes errantes do passado e requer que o radiologista tome uma decisão de interpretação que indique claramente qual investigação adicional, se alguma, é necessária, com base nos achados radiológicos.

Como a detecção precoce de câncer de mama é a principal razão para se obter exames de imagem da mama e a mamografia é a única tecnologia que se mostrou eficaz para triagem, o BIRADS-Mamografia continua a ser o componente mais importante do BIRADS. Os módulos US e RM estão se tornando cada vez mais importantes, porém como componentes mais recentes provavelmente sofrerão algumas alterações significativas durante os próximos anos, à medida que as duas tecnologias evoluírem. É por essa razão que este capítulo se concentrará no laudo mamográfico, com alguma atenção à US e à RM.

O BIRADS-Mamografia incentiva uma revisão das imagens voltada para decisões e requer que cada laudo mamográfico se enquadre em 1 de 7 categorias finais de laudos (uma mudança das 6 categorias originais). Essas categorias de avaliação final também foram adotadas pelo Food and Drug Administration (FDA) como sumários essenciais para todo laudo mamográfico de acordo com a lei MQSA (o FDA exige um sumário de avaliação final ao fim de cada laudo). O objetivo do BIRADS é padronizar a interpretação dos exames de imagem da mama de modo que os laudos sejam claros, compreensíveis e decisivos (com orientação inequívoca para a próxima etapa, se uma estiver indicada). Não apenas o BIRADS é uma boa idéia para fornecimento de laudos claros e inequívocos como também, se todos os grupos coletarem dados de maneira padronizada, os dados poderão ser compilados permitindo maior potência estatística e talvez maior volume de informações sobre o esforço de triagem do câncer de mama.

A História do BIRADS

Uma grande variação na qualidade de mamografias nos Estados Unidos, demonstrada pelo estudo do FDA Nationwide Evaluation of X-Ray Trends em 1985 (7,8), e o interesse por parte da American Cancer Society (ACS) de designar locais para os programas ACS National Breast Cancer Awareness Screening Programs, bem como o desejo do ACR de promover mamografias e laudos mamográficos de qualidade, levaram ao desenvolvimento em 1986 do Programa de Acreditação em Mamografia do ACR (9). Esse programa era inicialmente voluntário e estabeleceu um processo de certificação do equipamento mamográfico; requisitos de treinamento para radiologistas, tecnólogas e físicos médicos; e prática de medidas rígidas de controle de qualidade. Esse processo foi então adotado pelo FDA através da lei MQSA, e a acreditação tornou-se obrigatória para todos os Serviços de Mamografia.

O ACR reconheceu que parte essencial de todo programa forte de garantia de qualidade era a formulação e a comunicação precisas da interpretação da mamografia. Preocupações foram levantadas por organizações médicas, como a American Medical Association (10), de que laudos mamográficos freqüentemente eram ambíguos e a interpretação não era decisiva, deixando o médico da paciente em um dilema sobre o que fazer. Boa parte do problema advinha da ausência de um conjunto universalmente aceito de termos descritivos e um sistema estruturado de preparação do laudo voltado para decisões.

Como medida para garantir a qualidade, a Força-Tarefa em Mama do ACR nomeou um comitê de especialistas em diagnóstico por imagem da mama para desenvolver terminologia mamográfica padronizada e um sistema de laudos organizado, num esforço de reduzir interpretações confusas de exames da mama. Ademais, embora os Serviços de Triagem tenham proliferado, a diversidade de assistência médica nos Estados Unidos e a carência de bancos de dados abrangentes dificultaram a avaliação do efeito de triagem em nível nacional a fim de ajudar a determinar quais

melhoras seriam possíveis. Em conseqüência, um objetivo adicional do comitê do ACR foi desenvolver um banco de dados que permitisse a compilação dos resultados de triagem de todo o país para facilitar a monitoração dos desfechos. O objetivo geral era aumentar a qualidade da triagem do câncer de mama.

Composto principalmente por especialistas em mamografia, o comitê que desenvolveu o BIRADS do ACR foi um esforço de cooperação, com auxílio e contribuição de diversos grupos, incluindo representantes do National Cancer Institute, dos Centers for Disease Control, do FDA, da American Medical Association, do American College of Surgeons, do College of American Pathologists e de outros comitês do ACR. Essa base ampla de apoio garantiu que o sistema fosse adotado nacionalmente.

Nasce o BIRADS

O BIRADS baseou-se originalmente no Sistema de Laudos do Massachusetts General Hospital (MGH) e foi adaptado desse sistema (11), que eu havia criado, juntamente com um método de análise de lesões que foi desenvolvido por Carl D'Orsi *et al*. (12) em colaboração com Bolt, Beranek e Newman. O BIRADS foi concebido como um sistema que evoluiria ao longo do tempo à medida que surgissem novos dados, permitindo refinamentos do sistema, e já sofreu várias revisões. A seguir, um resumo do método do BIRADS. O leitor é alertado de que a descrição a seguir não é uma cópia fiel do sistema. Embora seja membro do comitê BIRADS do ACR, eu discordo de várias das modificações mais recentes no sistema. Essas, e as razões da discórdia, serão explicitadas. O leitor é incentivado a entrar em contato com o ACR para obter a cópia mais recente do BIRADS ou visitar o *website* do ACR (http://www.acr.org/).

O guia para mamografia do BIRADS compõe-se de seis seções principais:

1. Introdução
2. Léxico (dicionário) do diagnóstico por imagem da mama

3. O sistema de laudos propriamente dito
4. Seção sobre acompanhamento e monitoração dos desfechos
5. Capítulo de orientação para explicar os princípios que nortearam partes do sistema
6. Capítulo sobre coleta de dados
7. Apêndices com vários formulários de coleta de dados

A introdução do BIRADS descreve princípios gerais na detecção e no diagnóstico do câncer de mama. Estabelece as diferenças entre triagem (avaliação de pacientes assintomáticas à procura de cânceres insuspeitos) e avaliação diagnóstica (pacientes sintomáticas que precisam de investigação adicional em razão de um exame de triagem anormal). O BIRADS é importante não apenas para radiologistas, pois é fundamental que todos os médicos compreendam as distinções entre essas funções e suas definições. A introdução enfatiza a necessidade de assistência coordenada e define o papel do diagnóstico por imagem na assistência.

Triagem

É declarado que o principal papel da mamografia é a detecção antecipada de câncer de mama em mulheres assintomáticas. Embora a mamografia seja capaz de detectar a maioria dos cânceres de mama, há alguns cânceres que são palpáveis e ainda assim escapam da detecção mamográfica (13). O BIRADS salienta o fato de que o exame físico continua a ser um elemento importante da triagem. Além disso, embora não se tenha demonstrado redução da mortalidade objetivamente, o documento encoraja o auto-exame da mama.

Avaliação (Diagnóstico por Imagem) da Mama

Embora seja principalmente uma tecnologia de triagem, quando é utilizada juntamente com outras técnicas de imagem da mama, como o ultra-som, a mamografia pode ser útil na avaliação de mulheres que apresentam um sinal ou sintoma sugestivo de câncer de mama. O BIRADS afirma claramente

que câncer de mama não pode ser excluído com base em avaliação mamográfica. Assim como decisões terapêuticas devem ser tomadas com base em achados mamográficos anormais entre mulheres cujo exame clínico é normal, é preciso tomar muitas decisões com base na avaliação clínica quando a mamografia é negativa.

Embora algumas fontes legais sugiram que ressalvas não protejam um radiologista de processos médico-legais, podem-se acrescentar declarações indicando a sensibilidade algo inferior da mamografia na mama densa ou sugerindo a investigação adicional de um achado clínico a despeito dos achados mamográficos normais, como uma fonte de informações para o clínico. Embora o BIRADS reconheça esse fato, até mesmo antes do BIRADS estava há muito estabelecido que a mamografia não demonstra todos os cânceres de mama e que os clínicos devem investigar qualquer preocupação clínica significativa, ainda que a mamografia seja negativa.

O BIRADS reconhece que a triagem é realizada adequadamente em dois ambientes principais. Em muitos centros, há um radiologista à disposição em tempo integral; assim, obtêm-se exames de imagem adicionais imediatamente quando uma possível anormalidade é detectada. Como um esforço para reduzir o custo da triagem, para que esteja disponível a todas as mulheres, triagem tem sido cada vez mais realizada em centros de triagem altamente eficientes e de alta qualidade ou em unidades móveis, nas quais não há uma radiologista à disposição e a interpretação mamográfica não é fornecida imediatamente. Isto significa que a paciente pode ser reconvocada para exames adicionais a fim de avaliar possíveis anormalidades detectadas na triagem. Seja qual for o método, até que a tomossíntese esteja validada, a triagem deve incluir mamografia em duas incidências, a mediolateral oblíqua e a craniocaudal (CC), pois mostrou-se que mamografia em incidência única deixa de detectar até 25% de cânceres de mama (14).

Esses dois métodos de triagem são reconhecidos no sistema de laudos. No sistema de laudos do BIRADS, é exigido que todas as mamografias

tenham uma avaliação final orientada para decisões. A ausência de uma decisão na avaliação final é inaceitável. Em conseqüência, mulheres que necessitam de exames de imagem adicionais após uma mamografia de triagem são consideradas como de avaliação incompleta. A avaliação será incompleta até que se obtenha uma apreciação final.

A 4.ª edição do BIRADS pode ser erroneamente interpretada como se apoiasse a triagem com US. Na verdade, o ACR não apóia triagem com US. Na introdução do BIRADS, o trabalho de Kolb *et al*. é citado quando eles afirmaram ser capazes de encontrar cânceres, usando US, que não são visíveis por mamografia. Infelizmente, nesses estudos, como o ultra-sonografista estava ciente dos resultados da mamografia, a sensibilidade real da US permanece indeterminada. Ademais, ainda não se mostrou que a detecção de cânceres apenas com US reduza a mortalidade. A sugestão de que a US foi utilizada como exame adjuvante (a mamografia era o exame de triagem) ignora os fatos. Um exame é de triagem quando ele é utilizado para detectar câncer de mama oculto, não importando quantos exames foram realizados antes. A US não deve ser empregada para fins de triagem, salvo no contexto de um estudo científico legítimo.

Léxico do Diagnóstico por Imagem da Mama

Léxico é apenas outro nome para dicionário. O léxico contido no BIRADS deve ser usado na interpretação de exames de imagem da mama. Os casos no final deste capítulo apresentam algumas imagens que ajudam a esclarecer as definições, mas sugere-se que o leitor estude os exemplos fornecidos pelo ACR no Atlas de Diagnóstico por Imagem da Mama do BIRADS. Os termos incluídos no BIRADS são definidos no léxico e visam a ser empregados para garantir a comunicação clara, inequívoca e precisa dos achados mamográficos. O BIRADS teve sua aplicação original à mamografia expandida e atualmente abrange US e RM, porém os últimos dois exames ainda estão sendo modificados. As definições no léxico foram produzidas pelo comitê do BIRADS após longas discussões e a colaboração

de radiologistas e clínicos de todo o país. Em benefício da clareza, alguns termos familiares como “estrelado” foram preteridos. Os termos incluídos no sistema foram selecionados e cuidadosamente definidos para comunicar de maneira clara e precisa os achados detectados por mamografia. Envidaram-se esforços para, sempre que possível, reduzir a ambigüidade na interpretação dos exames de imagem.

O radiologista que interpreta a mamografia deve utilizar esses termos ao descrever quaisquer achados significativos no corpo do laudo. Quando o achado é uma massa, a descrição inclui o tamanho (diâmetro máximo) e o formato (redondo, oval, lobular, irregular). A 4.ª edição do BIRADS separou a descrição de distorção da arquitetura da categoria de formato e criou uma entidade distinta e separada. Não está claro qual foi o objetivo dessa separação. O sistema fornece subcategorias de distorção da arquitetura que nem sempre são espiculadas. De qualquer modo, quando se observa apenas distorção da arquitetura, o achado deve ser relatado e cuidadosamente avaliado. A única distorção da arquitetura que não requer investigação adicional é aquela causada por cirurgia ou traumatismo prévio.

Os descritores do BIRADS também mencionam as características das margens (circunscritas ou bem definidas, microlobuladas, obscurecidas, indistintas ou mal definidas e espiculadas). Um problema comum foi esclarecido. Uma margem é bem demarcada quando pelo menos 75% dela está bem definida, com o restante obscurecido por tecido de aspecto normal superposto.

O BIRADS provê terminologia para a atenuação relativa dos raios X de uma lesão ao definir sua densidade. As possibilidades são hiperdensidade, densidade igual ou isodensidade, hipodensidade (desprovida de gordura) ou contendo gordura/radiotransparente.

Uma das mudanças no Atlas de 2003 é a sugestão de que “se uma massa em potencial for observada em apenas uma incidência, deve-se chamá-la de ‘assimetria’ até que sua existência tridimensional seja confirmada [ou excluída]”. Esta provavelmente é uma modificação sensata, mas preocupo-

me que ela possa ser mal interpretada por advogados, que exploram nossa literatura minuciosamente e tentam contorcer a semântica de nossos termos para transmitir algo não pretendido. Como todos os radiologistas sabem que uma densidade (esta palavra é substantivo apenas entre radiologistas!) significa uma área de aumento inespecífico da atenuação dos raios X, prefiro empregar o termo "uma densidade" para algo que seja evidente na mamografia e que não possa ser classificado mais precisamente mas que não requeira biopsia. A menos que se possa determinar com precisão que uma massa é benigna, a maioria das massas deve ser biopsiada, pois é muito fácil interpretar mal o termo massa, ou o termo não deve ser empregado.

Atualmente, há uma categoria separada no BIRADS para distorção da arquitetura. O BIRADS a define como:

linhas finas ou espículas que se irradiam de um ponto e retração focal ou distorção da borda do parênquima. Distorção da arquitetura também pode estar associada a uma massa, assimetria, ou calcificações. Na ausência de história apropriada de traumatismo ou cirurgia, distorção da arquitetura levanta suspeita de câncer ou cicatriz radial e uma biopsia é oportuna.

Essas são as características que a maioria dos especialistas reconhece como úteis para a caracterização geral de lesões não calcificadas.

Casos Especiais do BIRADS

Alguns achados exibem aspecto relativamente típico e, desse modo, foram definidos separadamente. O léxico inclui definições para essas situações especiais, como densidade tubular, que pode também ser chamada ducto dilatado. O linfonodo intramamário típico também foi definido. Esses achados não necessitam de descrição adicional.

Assimetrias

Considero que muitos radiologistas têm alguma dificuldade em definir as várias assimetrias que ocorrem quando uma mama é comparada com a

outra. O BIRADS tentou organizar as definições. Em 1989, definimos tecido mamário assimétrico em nosso artigo que concluiu que a maioria dos casos era de variações normais (15). O BIRADS tentou esclarecer melhor esse tópico chamando tecido mamário assimétrico de assimetria global e utilizou nossa definição de que há "um volume maior de tecido mamário [em uma mama *versus* a outra] em parte significativa da mama" e ratificou nossa definição declarando que na assimetria global "Não há massa, distorção da arquitetura ou calcificações suspeitas associadas." Eu acrescentaria que também não deve haver uma nova alteração que tenha surgido desde um exame prévio (pressupondo que imagens antigas estejam disponíveis). O BIRADS também inclui a conclusão de nosso estudo de que a assimetria global (tecido mamário assimétrico) é uma variação normal e só se torna preocupante "se acompanhada de uma anormalidade palpável correspondente".

O BIRADS tenta explicar uma assimetria focal com sucesso variável. Acredito que o método do BIRADS pode aumentar a confusão, pois não é preciso que tecido mamário assimétrico, conforme o estudamos, envolva "pelo menos um quadrante", como o BIRADS define assimetria global. Nosso estudo mostrou que tecido mamário assimétrico pode ser um volume focal e razoavelmente pequeno. Prefiro empregar o termo assimetria focal quando observo uma assimetria pela primeira vez. Então, com base em inspeção mais estreita, tento determinar se representa uma massa ou apenas tecido mamário assimétrico. Se eu não acreditar que é uma massa mas sim um achado benigno e desejar acompanhá-lo a curtos intervalos, chamo-o de densidade vaga para indicar que provavelmente é uma ilha de tecido normal e proponho realizar acompanhamento a curtos intervalos para aumentar minha segurança no diagnóstico. Contudo, o BIRADS define assimetria focal como:

um achado que não satisfaz os critérios de massa. É visível como uma assimetria confinada com formato semelhante em duas incidências, mas completamente desprovida de bordas ou da visibilidade de uma massa

verdadeira. Pode representar uma ilha de tecido mamário normal, sobretudo quando há gordura entremeada...

Minha preferência é dividir tecidos assimétricos da seguinte maneira:

1. Uma assimetria focal é encontrada. A inspeção pormenorizada deve caracterizá-la como uma das seguintes:
    a. A assimetria na verdade é uma massa que é evidente em termos tridimensionais e centralmente densa, com a densidade esmaecendo em direção à periferia.
    b. A assimetria provavelmente é uma ilha de tecido mamário, e não exibe as características de uma massa. No entanto, o radiologista não está confortável em descartá-la totalmente. Chamo-a de lesão assimétrica vaga, provavelmente benigna, e a acompanho a intervalos de 6 meses durante 2 anos para garantir que ela permanecerá estável.
    c. Se não houver formação de massa, distorção da arquitetura associada, calcificações associadas significativas nem alteração detectável desde o último exame, classifico-a como uma variação normal, tecido mamário assimétrico benigno, e não recomendo investigação adicional a menos que exista assimetria palpável correspondente.

Calcificações

Os vários tipos de depósitos de cálcio são definidos no léxico do BIRADS. São divididos entre os que são tipicamente benignos e distinguíveis como tal, como depósitos cutâneos e calcificações vasculares, e as calcificações grosseiras semelhantes a pipoca de um fibroadenoma involutivo e as calcificações em forma de bastonetes dos depósitos secretórios. O BIRADS acrescentou calcificações redondas às que são tipicamente benignas e permite o uso do termo pontilhadas quando calcificações redondas são muito pequenas (menores que 0,5 mm). Também são incluídos entre as calcificações tipicamente benignas depósitos de centros transparentes, como

aqueles secundários a adiponecrose. Outros depósitos benignos incluem calcificações em casca de ovo ou da orla, que se formam na adiponecrose, nas paredes dos cistos e às vezes na periferia de fibroadenomas. O aspecto clássico do cálcio precipitado no leite de cálcio, os nós típicos e depósitos curvilíneos formados por suturas e as grandes calcificações distróficas que são comumente encontradas na mama irradiada também são incluídos no grupo tipicamente benigno.

O próximo grupo de calcificações do BIRADS são as de “Preocupação Intermediária — Suspeitas”. Essas calcificações têm probabilidade de câncer alta o suficiente para que uma biopsia seja indicada a fim de determinar sua etiologia. Calcificações amorfas ou indistintas são incluídas nesse grupo. Acredito que, quando se analisam especificamente calcificações amorfas, a distribuição dos depósitos torna-se ainda mais importante. Quando estão dispersas por grandes volumes de tecido mamário, calcificações amorfas sempre são benignas. Quando estão em um aglomerado irregular, adquirem importância maior.

Acredito que o BIRADS cometeu um erro ao sugerir que calcificações grosseiras sejam incluídas no grupo de preocupação intermediária. Qualquer tipo de calcificação benigna pode ser encontrado casualmente com um câncer. Na minha experiência, câncer jamais produz apenas calcificações grosseiras. Quando estas estiveram associadas a câncer, sempre havia outras calcificações mais suspeitas. Para evitar confusão, proponho que o termo calcificações grosseiras seja reservado para depósitos benignos. Calcificações grosseiras são aquelas cujas partículas têm diâmetro superior a 1 mm (decerto maior que 0,5 mm). Não tenho objeção a colocar qualquer aglomerado limítrofe de calcificações grosseiras sob acompanhamento a curtos intervalos, mas não acredito que os dados apóiem a biopsia de calcificações grosseiras a menos que estejam acompanhadas de depósitos mais suspeitos.

A terceira classificação de calcificações do BIRADS inclui aquelas com probabilidade mais alta de câncer. Abrange as calcificações pleomorfas ou

heterogêneas ou as que são lineares finas e/ou ramificadas.

Algumas Modificações do BIRADS que Não Deveriam Ter Ocorrido

Conforme mencionado, houve várias modificações na 4.ª edição do BIRADS que eu acredito não ter sido apropriadas. Na seção B, o Atlas atual afirma: “Quando são encontradas calcificações vasculares, especialmente em mulheres abaixo de 50 anos de idade, alguns dados sugerem risco em potencial de coronariopatia.” Esta afirmação não deveria ter sido incluída no BIRADS, pois os dados na verdade são bem fracos e seriamente comprometidos por vieses de seleção nos estudos citados. Na verdade, as calcificações arteriais que aparecem na mama são uma etiologia totalmente diferente daquelas encontradas nas artérias coronárias. Na mama, as calcificações advêm de necrose cística da média de Mönckeberg. Esse processo não está relacionado com as calcificações ateroscleróticas da íntima observadas nas artérias coronárias. Até que existam dados fortes em favor de uma relação de risco verdadeira, a presença de calcificações vasculares na mama não deve ser descrita como sugestiva de aumento do risco coronariano.

O BIRADS, 4.ª edição, também é menos rigoroso na definição de calcificações pontilhadas. Acredito que o termo pontilhado deva ser reservado para calcificações puntiformes (muito pequenas). Nas imagens de filme/écran, calcificações pontilhadas têm um aspecto como se alguém tivesse literalmente puncionado o filme com um alfinete pontiagudo. Proponho que o termo seja reservado para calcificações puntiformes.

Calcificações amorfas são consideradas pelo BIRADS, 4.ª edição, de “Preocupação Intermediária”. Isto é razoável, mas, em minha experiência, calcificações amorfas quase sempre decorrem de processos benignos. O termo “amorfas” sugere a mim que as partículas são vagas, arredondadas e indistintas. Elas devem ser distinguidas de calcificações pleomorfas e de formato irregular que são indistintas (mais preocupantes). Não tenho dados

para provar, mas acredito que calcificações amorfas geralmente se originam de partículas pulverosas suspensas no líquido de cistos muito pequenos. Como uma suspensão, em vez de precipitado, elas são indistintas na mamografia. Outra explicação possível é que calcificações amorfas podem advir de adenose. Os ácinos lobulares aumentam sobremodo em número de modo que o lóbulo se assemelha, em termos tridimensionais, a um porco-espinho. Se calcificações se formarem nos ácinos semelhantes a espinhos, o aspecto mamográfico dessas calcificações reunidas (que são pequenas demais para ter resolução individual na mamografia) será amorfo. Em minha experiência, as calcificações associadas a câncer de mama são amorfas apenas em casos muito raros.

O BIRADS, 4.ª edição, também permitiu o uso do termo “grosseiras” na descrição de calcificações de preocupação intermediária. Acredito que isto seja um equívoco. Em minha experiência, calcificações grosseiras são grandes (maiores que 0,5 mm e em geral iguais ou superiores a 1 mm) e praticamente sempre decorrem de processos benignos. O câncer pode ter calcificações grosseiras raramente, mas tais lesões sempre contêm muitas calcificações pleomorfas pequenas que indicam a gravidade da lesão. Cânceres também podem surgir ao lado, ou até mesmo em volta, de um processo benigno, de modo que as calcificações benignas parecem originar-se do câncer quando na verdade elas são “espectadores inocentes”. Acredito que o termo “grosseiras” não deve ser usado para descrever calcificações suspeitas. Acredito que o capítulo de orientação do BIRADS, 4.ª edição, está incorreto ao sugerir que “como um aglomerado isolado, calcificações ‘heterogêneas grosseiras’ têm probabilidade pequena porém significativa de câncer...” Esta afirmação não está fundamentada, e o restante da frase explica a situação, conforme mencionei, “... especialmente quando ocorrem ao lado de calcificações pequenas pleomorfas”. São as calcificações pequenas pleomorfas que levantam a suspeita, e não as calcificações grosseiras.

Sugerirei tais correções na próxima edição do BIRADS.

Modificadores da Distribuição

Embora as características morfológicas de calcificações individuais sejam essenciais para determinar sua importância, a distribuição das partículas na mama também é um critério relevante. A descrição das calcificações deve ser qualificada pelo uso de modificadores da distribuição, a saber:

Agrupadas ou aglomeradas. Embora a maioria das calcificações seja benigna quando elas se formam em um grupo ou aglomerado inespecífico, se forem pleomorfas e em número igual ou superior a 5, suspeita é justificada.

Lineares. Uma distribuição linear é exatamente o que sugere: as calcificações estão dispostas em uma distribuição que se aproxima de uma linha. Como isto sugere distribuição ductal, e o carcinoma ductal *in situ* (CDIS) se forma em ductos, depósitos que formam uma linha são suspeitos.

Segmentares. Essas calcificações parecem estar se formando em um lobo ou segmento ou parte de um lobo ou segmento. A inferência é que elas estão em distribuição ductal, e, como CDIS pode expandir-se nos ductos à medida que eles se ramificam formando um lobo ou segmento, essa distribuição de calcificações é suspeita.

Regionais. Algumas calcificações distribuem-se por um grande volume da mama, mas não parecem ter distribuição segmentar (o primeiro exemplo no BIRADS, 4.ª edição, é inadequado porque mostra calcificações que estão claramente dentro de ductos e são segmentares, como são as calcificações malignas no exemplo da página 115). Calcificações em distribuição regional sempre são benignas (ver difusas/dispersas a seguir).

Difusas/dispersas. Essas calcificações distribuem-se pela maior parte da mama. Praticamente sempre advêm de um processo ou processos benignos. Nos poucos casos que atendemos com calcificações malignas em distribuição regional ou difusa, as calcificações eram tão pleomorfas que o diagnóstico era óbvio.

A avaliação completa de calcificações inclui seu número, tamanho, morfologia e distribuição. Todas essas características foram definidas no

BIRADS.

Localização da Lesão

A exemplo de massas, a localização de calcificações significativas deve ser incluída no laudo. A fim de facilitar a compreensão pelo clínico da localização de uma lesão detectada por exame de imagem, o BIRADS adotou o sistema de referência clínica que emprega o mostrador de um relógio para definir a localização (Fig. 25.2) e divide a mama em tecidos anteriores, intermédios e posteriores (profundos) (Fig. 25.3). Isso exige que o radiologista converta a localização, determinada na mamografia, no sistema de referência clínica.

Achados Associados

Com a detecção de cânceres cada vez menores, achados associados como retração e espessamento da pele tornaram-se bem menos comuns. O léxico fornece definições adicionais para achados associados, incluindo retração da pele ou do mamilo, espessamento cutâneo ou trabecular, adenopatia e outros, para que a seção descritiva do laudo seja completa. Uma discussão detalhada dos descritores pode ser encontrada em um artigo de D'Orsi e Kopans (16).

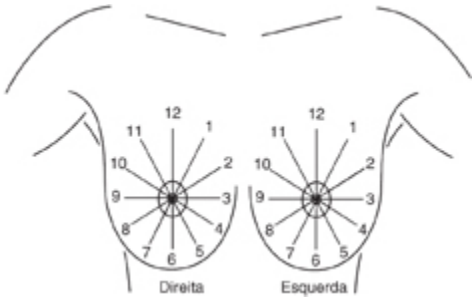

Fig. 25.2 A localização das lesões deve ser fornecida usando-se referências clínicas que se baseiam no mostrador de um relógio. Observe que a mesma descrição no relógio descreve um local diferente dependendo de qual mama é envolvida. Por exemplo, 1:00 na mama direita é o quadrante superior interno, enquanto na mama esquerda é o quadrante superior externo.

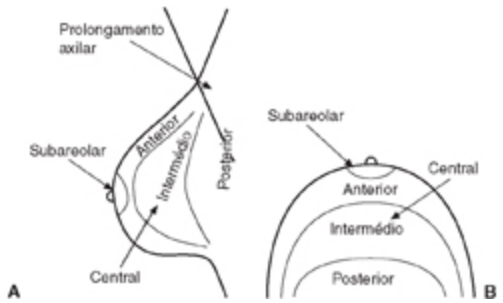

Fig. 25.3 A mama é dividida segundo a profundidade em tecidos anteriores, intermédios e posteriores, conforme vistos na incidências lateral (A) e craniocaudal (B).

O BIRADS, 4.ª edição, abrange BIRADS para US e BIRADS para RM. A terminologia dos dois últimos é discutida nos Caps. 17 e 20.

BIRADS como um Sistema de Preparação de Laudos

Além do léxico que define a terminologia, o coração do BIRADS é o sistema de laudos (17). Ele define a organização do laudo e requer que o radiologista tome decisões acerca da importância dos achados mamográficos. Um laudo vago não é permitido. Atualmente existem 6 categorias específicas de avaliação que incluem a categoria 0 (usada no contexto de triagem autônoma, o que significa que avaliação adicional é necessária), e o médico que interpreta a mamografia deve ser decisivo para determinar qual categoria é apropriada. O laudo deve incluir:

Descrição breve da razão para o exame.

Menção de comparação com quaisquer exames prévios pertinentes.

Descrição breve do tipo de tecidos mamários que estão sendo analisados, para fornecer ao médico da paciente uma estimativa da sensibilidade esperada da mamografia (a sensibilidade da mamografia é menor se os tecidos forem densos).

Descrição de quaisquer achados pertinentes:

Para massas:

) Tamanho (em geral, o maior diâmetro — espículas não são incluídas se houver uma massa visível).

) Formato.

- Características das margens.
- Atenuação dos raios X.
- Calcificações associadas.
- Achados associados e localização em termos clínicos (usando o mostrador de um relógio).

Para calcificações:

- Morfologia.
- Distribuição.
- Achados associados.
- Localização (baseada na localização clínica).

Uma das seis avaliações orientadas para decisões que delineiam uma conduta.

O Laudo Radiológico da Mama

Além de registrar qualquer comparação com exames prévios, o BIRADS requer que o laudo inclua uma declaração do tipo geral de tecido mamário, com quatro categorias que são similares àquelas descritas originalmente por Wolfe:

1. "A mama compõe-se quase totalmente de gordura (menos de 25% de tecido fibroglandular)."
2. "Há tecido fibroglandular esparso (cerca de 25 a 50%)."
3. "O tecido mamário é heterogeneamente denso, o que poderia obscurecer a detecção de massas pequenas (aproximadamente 51 a 75% de tecido fibroglandular)."
4. "O tecido mamário é extremamente denso. Isto pode reduzir a sensibilidade da mamografia (mais de 75% de tecido fibroglandular)."
5. Se um implante estiver presente, isto deve ser registrado no laudo (2).

Tais descrições dos padrões teciduais são fornecidas como uma indicação da sensibilidade provável do exame (3,4), reconhecendo (18,19) que a mamografia é menos sensível na mama densa e alertando o médico da paciente quanto ao tipo de mama que está sendo avaliado.

O corpo do laudo deve incluir uma descrição dos achados significativos utilizando os descritores apropriados, quaisquer achados associados, o tamanho da anormalidade e sua localização. Quaisquer achados devem ser descritos no laudo por meio da terminologia do BIRADS contida no seu léxico.

A linguagem a seguir foi extraída do BIRADS. As figuras apresentadas são minha interpretação das descrições:

1. Massas são lesões expansivas vistas em duas incidências diferentes. Se uma massa em potencial for vista em apenas uma incidência, deve-se chamá-la de assimetria (acredito que ainda deva ser chamada de densidade) até que sua tridimensionalidade seja confirmada.
   a. Formato (Fig. 25.4A).
      (1) Redonda (Fig. 25.4B): a massa é esférica, em forma de bola, circular ou globular.
      (2) Oval (Fig. 25.4C): a massa é elíptica ou em forma de ovo.
      (3) Lobular (Fig. 25.4D): a massa exibe contornos com ondulações.
      (4) Irregular (Fig. 25.4E): o formato da lesão não pode ser caracterizado por nenhum dos termos acima.
      (5) A distorção da arquitetura atualmente é uma categoria separada (Fig. 25.4F). A arquitetura normal é distorcida sem uma massa nítida visível. Isto inclui espículas irradiando-se de um ponto e retração ou distorção focal da borda do parênquima. Distorção da arquitetura também pode ser um achado associado.
   b. Margens (modificam o formato da massa) (Fig. 25.5A).
      (1) Margens circunscritas (bem definidas ou nitidamente definidas) (Fig. 25.5B) são bem demarcadas, com transição abrupta entre a lesão e o tecido circundante. Sem modificadores adicionais, nada sugere infiltração.
      (2) Margens microlobuladas (Fig. 25.5C) ondulam em ciclos curtos produzindo pequenas ondulações.

(3) Margens obscurecidas (Fig. 25.5D) são ocultas por tecido normal superposto ou adjacente e não podem ser avaliadas em maiores detalhes.

(4) Margens indistintas (mal definidas) (Fig. 25.5E) são vagamente definidas e levantam preocupação de que pode haver infiltração pela lesão, o que provavelmente não decorre de tecido mamário normal superposto.

(5) Margens espiculadas (Fig. 25.5F). A lesão caracteriza-se por linhas finas que se irradiam das margens de uma massa. Se não houver massa visível, deve-se utilizar a descrição básica de distorção da arquitetura com espículas como um modificador.

c. Casos especiais.

(1) Uma estrutura tubular assimétrica ou ducto dilatado solitário (Fig. 25.6) é uma estrutura tubular ou ramificada que provavelmente representa um ducto dilatado ou aumentado de algum outro modo. Se não estiver associada a outros achados clínicos ou mamográficos suspeitos, em geral tem pouca importância.

(2) Linfonodos intramamários (Fig. 25.7) são tipicamente reniformes ou exibem uma incisura radiotransparente em razão de gordura no hilo, e seu tamanho geralmente é igual ou inferior a 1 cm. Podem ser maiores que 1 cm e normais quando substituição por gordura é marcante. Eles podem ser múltiplos, ou substituição adiposa intensa pode fazer com que um linfonodo único se assemelhe a várias massas redondas. Esse diagnóstico específico deve ser definido apenas para massas situadas na metade lateral e em geral na parte superior da mama.

(3) Assimetria global é o termo que utilizamos para descrever tecido mamário assimétrico (ver discussão anterior) (Fig. 25.8). Isto é avaliado em relação à área correspondente na outra mama e inclui um maior volume de tecido mamário, maior densidade de tecido mamário ou ductos mais proeminentes. Não há formação de massa focal, densidade central, arquitetura distorcida e

calcificações associadas. Tecido mamário assimétrico geralmente representa uma variação normal, mas pode ser significativa quando corresponde a uma assimetria palpável.

(4) Densidade assimétrica focal (Fig. 25.9) é uma densidade que não pode ser descrita precisamente usando-se os outros formatos. É visível como uma assimetria da densidade tecidual. Pode representar uma ilha de mama normal, mas a ausência de características benignas específicas pode justificar avaliação adicional. Exames de imagem adicionais podem revelar uma massa verdadeira ou distorção da arquitetura significativa.

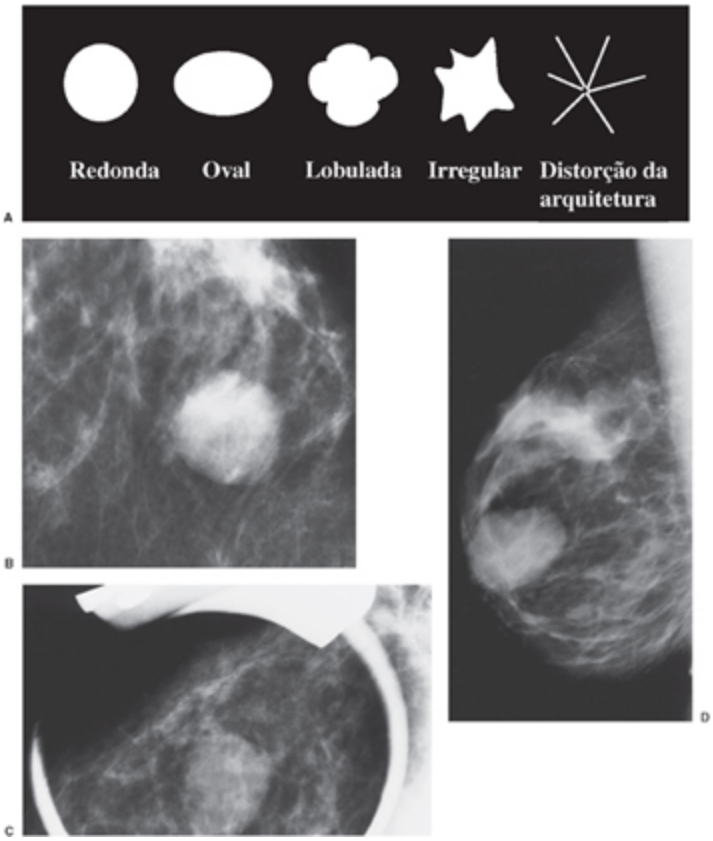

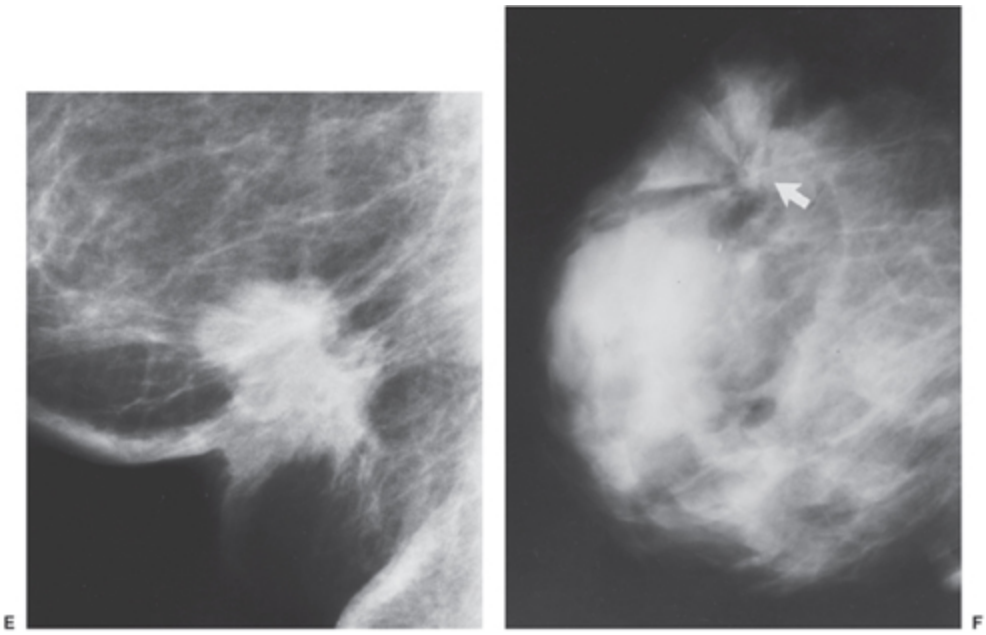

Fig. 25.4 (A) Massas devem ser descritas de acordo com seus formatos: redonda, oval, lobulada, irregular e distorção da arquitetura. (B) Este cisto tem um formato redondo. (C) Este fibroadenoma exibe formato oval. (D) Este fibroadenoma tem formato lobulado. (E) Este câncer invasivo tem formato irregular. (F) Esta distorção da arquitetura decorreu de uma cicatriz radial benigna.

d. Densidade (atenuação) é usada para definir a atenuação dos raios X pela lesão em comparação com a atenuação esperada de igual volume de tecido mamário fibroglandular. É importante porque a maioria dos cânceres de mama que formam uma massa visível possui densidade igual ou superior à de igual volume de tecido fibroglandular. É raro (mas não impossível) que um câncer de mama mostre densidade reduzida. Cânceres de mama jamais contêm gordura (radiotransparente), mas podem aprisionar gordura.

(1) Densidade alta (Fig. 25.10A).

(2) Densidade igual (isodensidade) (Fig. 25.10B).

(3) Densidade baixa (atenuação reduzida mas a lesão não contém gordura) (Fig. 25.10C).

(4) A lesão contém gordura (radiotransparente) (Fig. 25.10D). Inclui todas as lesões contendo gordura, como cistos oleosos, lipomas ou galactoceles, além de lesões mistas, como hamartomas ou

fibroadenolipomas. Quando apropriado, podem-se incluir termos histológicos.

2. Calcificações. Calcificações benignas costumam ser maiores que aquelas associadas a câncer. Em geral, são mais grosseiras, freqüentemente redondas com margens lisas e bem mais fáceis de visualizar. Calcificações associadas a câncer em geral são muito pequenas e com freqüência exigem o uso de uma lente de aumento para ser bem vistas.

Quando não se consegue atribuir uma etiologia específica, a descrição de calcificações deve incluir sua morfologia e distribuição. Nem sempre é preciso relatar calcificações benignas. Elas devem ser relatadas caso o radiologista esteja preocupado com a possibilidade de outros observadores as interpretarem mal. Tipos e distribuição de calcificações:

a. Tipicamente benignas (Fig. 25.11A).
   (1) Calcificações cutâneas (Fig. 25.11B) são depósitos típicos de centros transparentes que são patognomônicos. A localização das formas atípicas na pele pode ser confirmada por meio de incidências tangenciais.
   (2) Calcificações vasculares (Fig. 25.11C): trilhos paralelos ou calcificações tubulares lineares que estão claramente associados a vasos sanguíneos.
   (3) Calcificações grosseiras ou semelhantes a pipoca (Fig. 25.11D) são as calcificações clássicas produzidas por um fibroadenoma involutivo. O BIRADS, 4.ª edição, as classifica em uma categoria de preocupação intermediária. Não considero que essa seja uma boa idéia e acredito que elas devam permanecer na categoria benigna, conforme mencionado.

Circunscrita
Obscurecida
Microlobulada
Mal definida
Espiculada

A

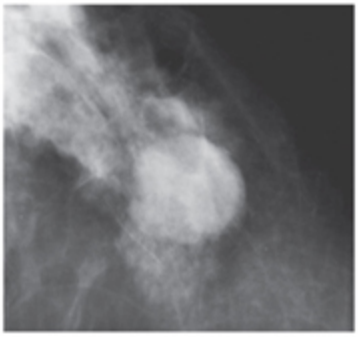

B

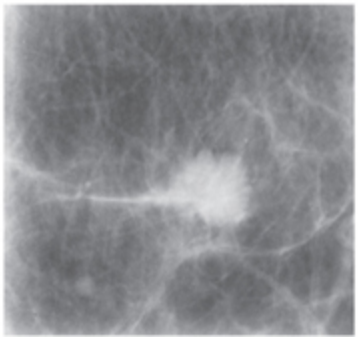

C

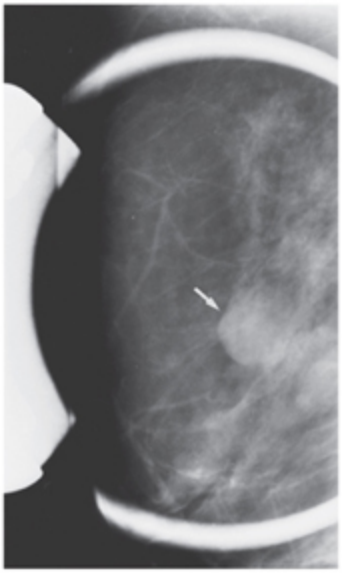

D

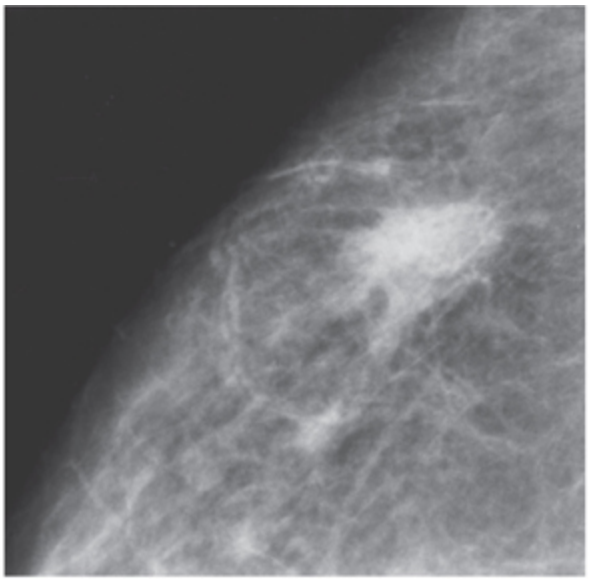

E

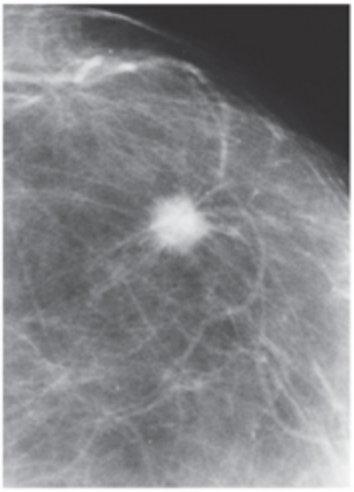

F

Fig. 25.5 (A) As margens de uma massa devem ser descritas como circunscritas, obscurecidas, microlobuladas, mal definidas ou espiculadas. (B) Este cisto possui margens circunscritas que são vistas através do tecido mamário superposto. (C) Este câncer invasivo tem margens microlobuladas. (D) Parte da margem posterior deste cisto (seta) é obscurecida por tecido normal. (E) Este câncer com margens mal definidas apresentava componentes invasivo e intraductal. (F) Este pequeno câncer invasivo possui margens espiculadas.

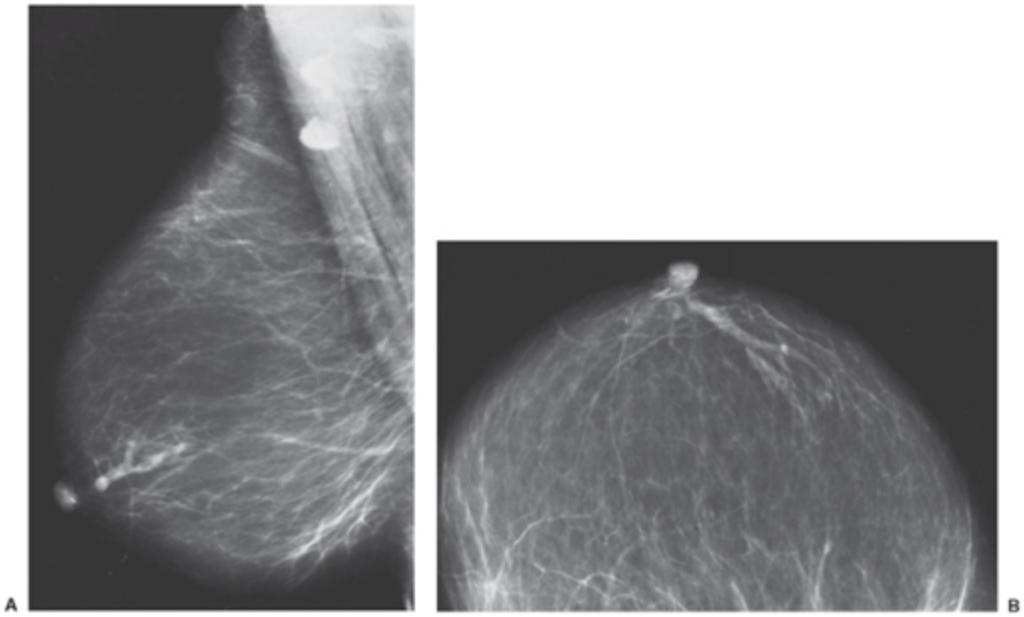

Fig. 25.6 A estrutura tubular na região subareolar, nas incidências mediolateral oblíqua (A) e craniocaudal (B), é compatível com um ducto ectásico, um ducto dilatado solitário.

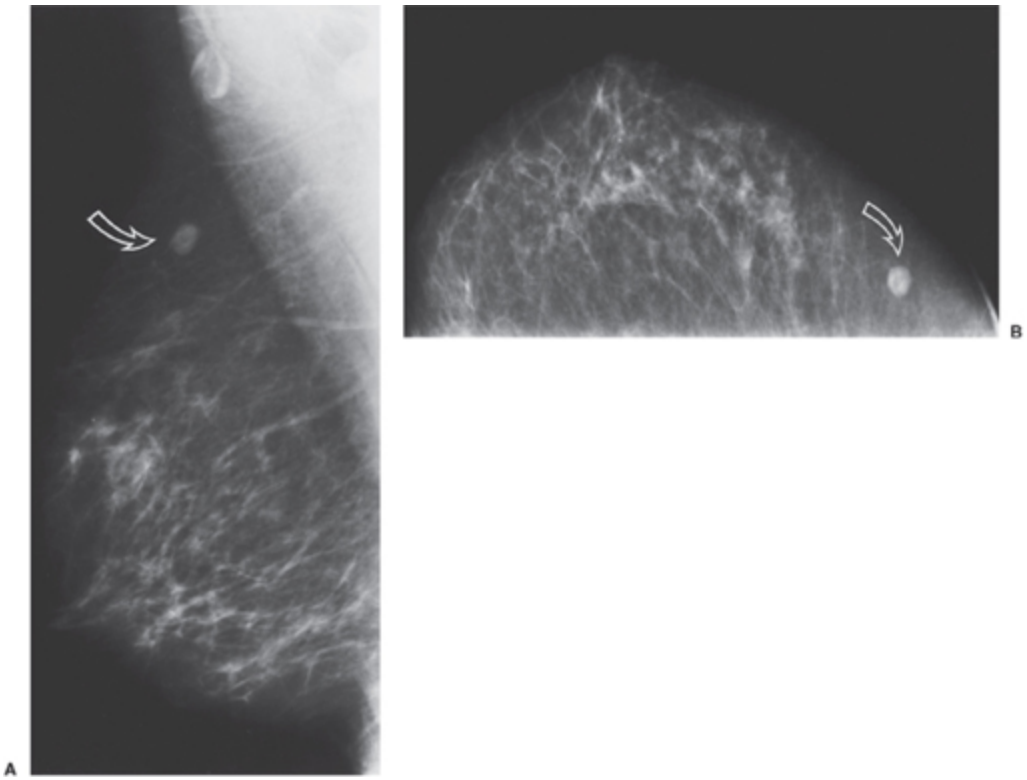

Fig. 25.7 Um linfonodo intramamário benigno (setas) projeta-se sobre a parte superior da mama na incidência mediolateral oblíqua (A) e na parte lateral da mama esquerda na incidência craniocaudal (B).

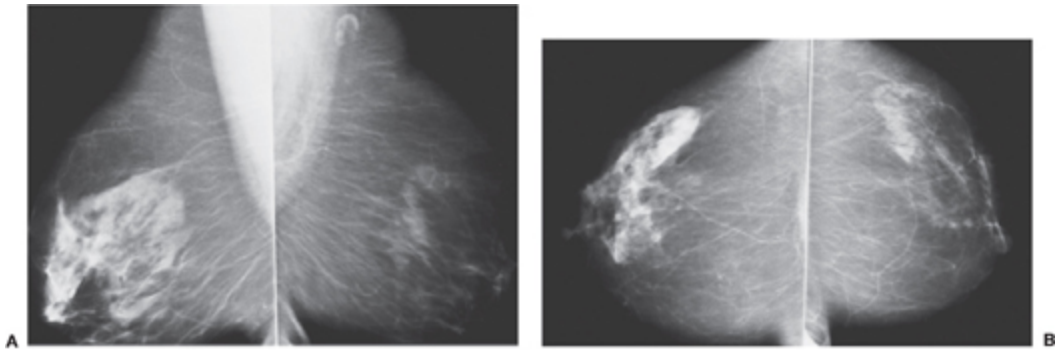

Fig. 25.8 Para fazer o diagnóstico de tecido mamário assimétrico, não deve haver formação de massa, calcificações significativas e nenhuma distorção da arquitetura. Na ausência de uma assimetria palpável correspondente, representa uma variação normal. Nesta paciente de 45 anos de idade, não havia achado palpável, a despeito da assimetria proeminente visível nas incidências mediolateral oblíqua (A) e craniocaudal (B). A mamografia permaneceu inalterada por 5 anos, e este achado é uma variação normal.

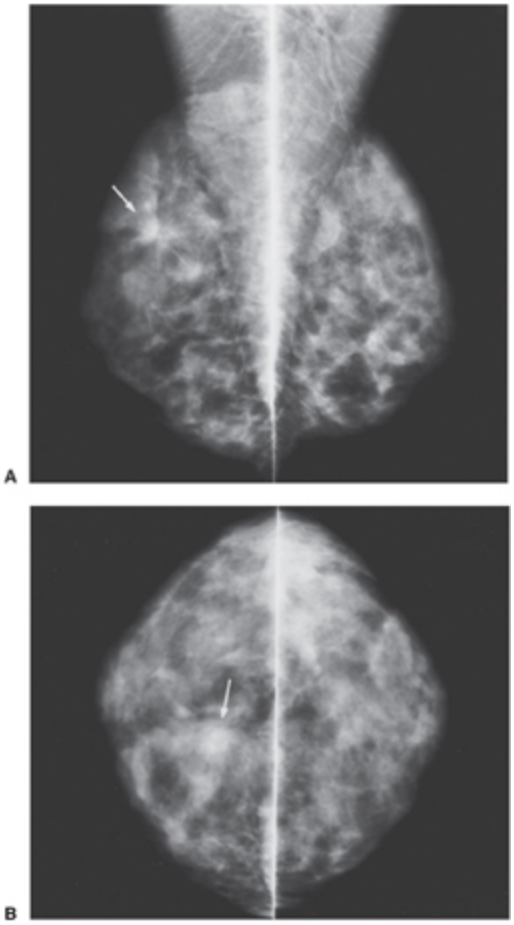

Fig. 25.9 Esta densidade assimétrica focal, vista nas incidências mediolateral oblíqua (A) (*seta*) e craniocaudal (B) (*seta*), revelou ser carcinoma ductal invasivo com um componente in situ.

(4) Calcificações grandes semelhantes a bastonetes (Fig. 25.11E) são calcificações benignas que formam bastonetes contínuos que às vezes se ramificam, costumam ter diâmetro . 1 mm, podem ter centros transparentes e provavelmente preenchem ou circundam ductos ectásicos. São os tipos de calcificações encontrados em doença secretória, mastite de plasmócitos e ectasia ductal.

(5) Calcificações redondas (Fig. 25.11F), quando múltiplas, podem variar de tamanho. Em geral, são consideradas benignas e, quando pequenas (, 1 mm), freqüentemente se formam nos ácinos dos lóbulos. Quando, 0,5 mm, pode-se usar o termo pontilhadas.

(6) Calcificações esféricas ou de centros transparentes (Fig. 25.11G) são benignas e seu tamanho varia de, 1 mm a . 1 cm. Tais depósitos exibem superfícies lisas, são redondos ou ovais e possuem centro transparente. A parede que é criada é mais espessa do que o tipo de calcificação da orla ou em casca de ovo. Abrangem áreas de adiponecrose, restos calcificados dentro dos ductos e fibroadenomas eventuais.

(7) Calcificações da orla ou em casca de ovo (Fig. 25.11H) são calcificações muito finas e benignas que aparecem como cálcio depositado na superfície de uma esfera. Em geral, sua espessura é, 1 mm, quando vistas na borda. Embora adiponecrose possa produzir esses depósitos finos, calcificações nas paredes de cistos são a etiologia mais comum.

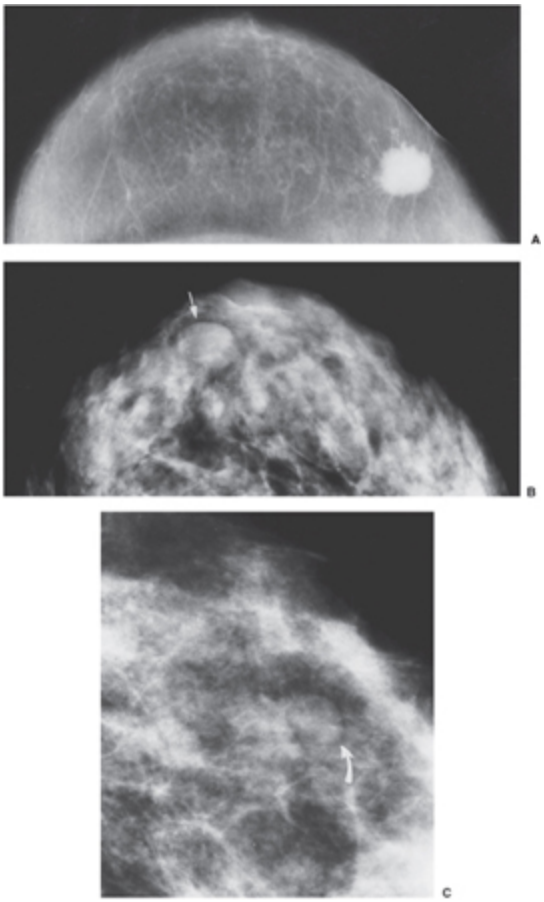

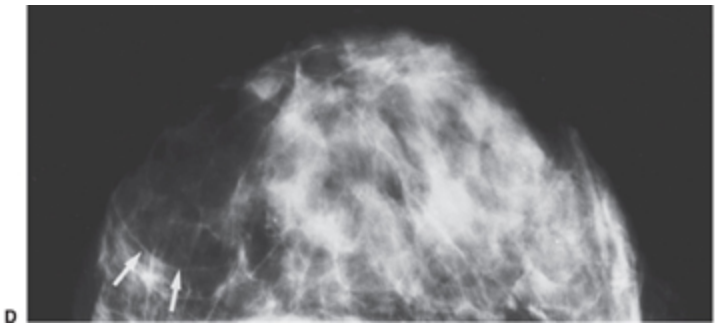

Fig. 25.10 A densidade radiográfica pode oferecer alguma ajuda na análise de massas. (A) Este câncer invasivo é mais denso que o tecido fibroglandular. (B) Este fibroadenoma (seta) é de igual densidade, ou isodenso, para o tecido fibroglandular. Seria indistinguível do tecido mamário nesta incidência craniocaudal não fosse pela gordura adjacente e seu formato ovóide. (C) Este fibroadenoma é menos denso que o tecido fibroglandular. (D) Esta lesão encapsulada contendo gordura (setas) é um lipoma.

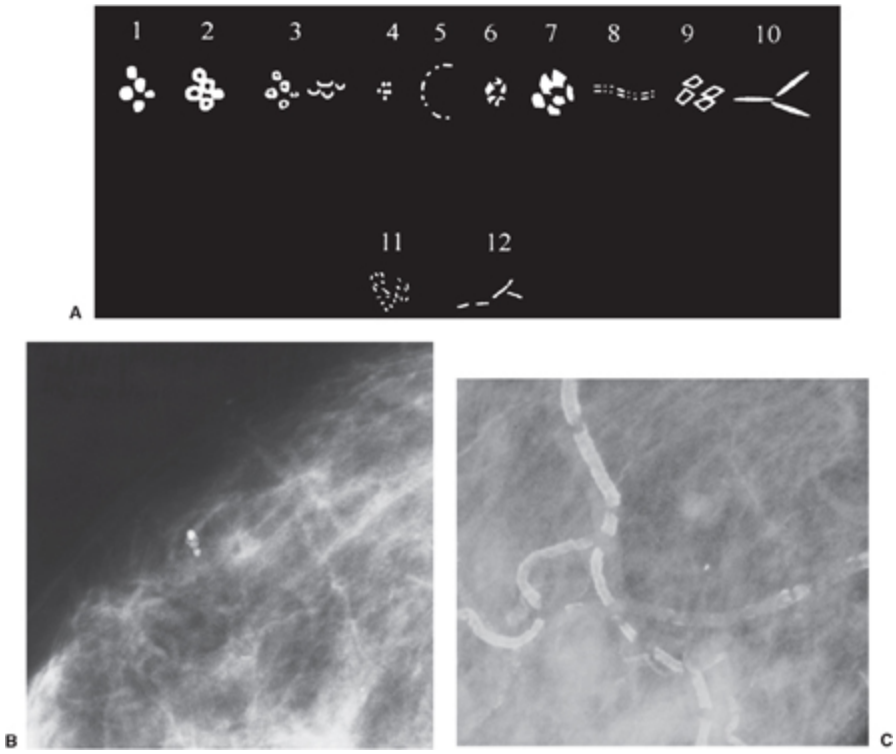

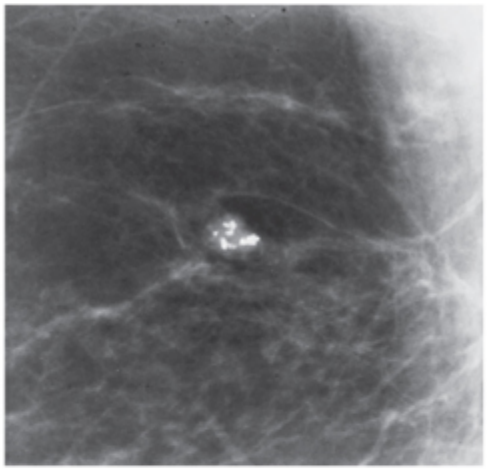

D

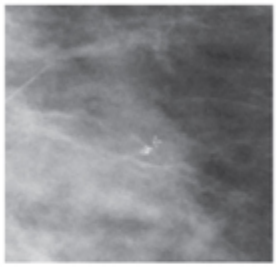

F

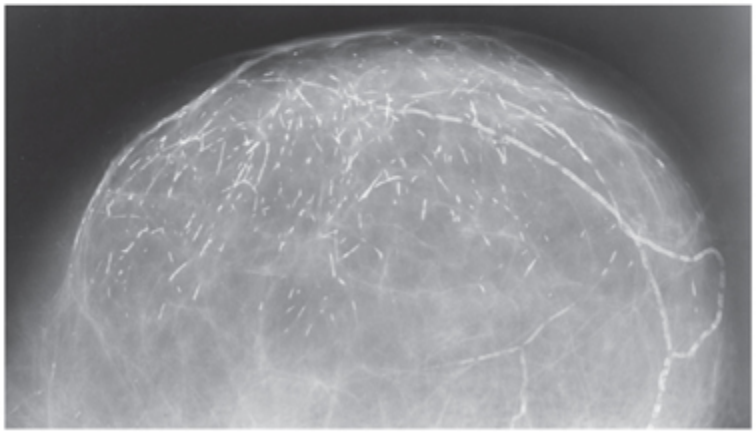

E

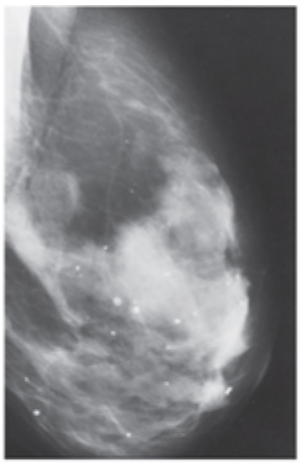

G

H

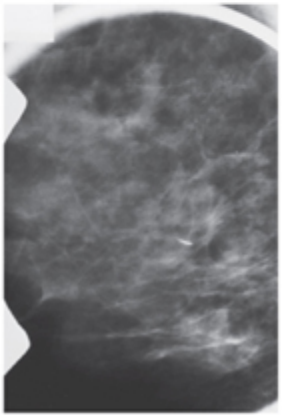

I

J

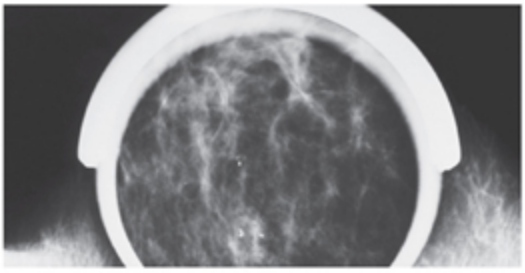

K

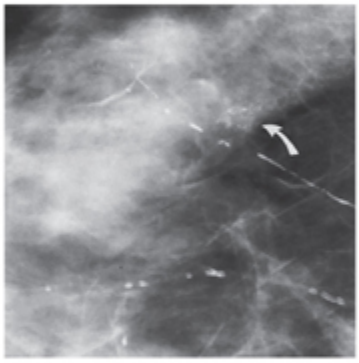

L

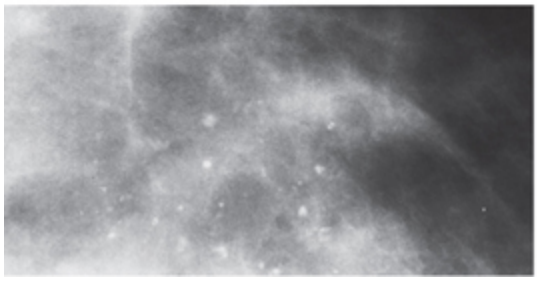

M

N



O

Fig. 25.11 (A) Depósitos de cálcio descrevem numerosos formatos, definidos neste esquema. Calcificações sólidas, grandes e redondas (1) sempre decorrem de um processo benigno, bem como aquelas redondas e de centros transparentes (2). O leite de cálcio (3) precipita-se na incidência lateral. Calcificações pequenas e muito redondas geralmente se formam em cistos acinares pequenos (4). Calcificações em casca de ovo (5) formam-se na parede de cistos ou em adiponecrose. Calcificações grosseiras (6,7) quase sempre envolvem fibroadenomas involutivos ou são apenas distróficas. Calcificações vasculares (8) formam-se como depósitos paralelos na parede (íntima) do vaso. Calcificações de centros transparentes (9) com formatos geométricos quase sempre são depósitos cutâneos. Bastonetes sólidos (10) advêm de depósitos secretórios. Calcificações pleomorfas (11) e calcificações lineares ramificadas (12) têm alta probabilidade de câncer. (B) Calcificações cutâneas costumam ter centros transparentes e formatos redondos ou geométricos. (C) Estas são calcificações vasculares. (D) Calcificações grandes, grosseiras e semelhantes a pipoca são típicas de um fibroadenoma involutivo (E). Estas calcificações em forma de bastonetes decorrem de material secretório calcificado. (F) Estas calcificações redondas, cada uma com diâmetro, 0,5 mm, estão estáveis há vários anos e se situam mais provavelmente em ácinos dilatados devido a um processo benigno. (G) Estas calcificações de centros transparentes decorrem de calcificação de restos em ductos ou de adiponecrose. (H) Calcificações em casca de ovo, ou da orla, geralmente são encontradas nas paredes de cistos ou, como neste caso (seta), em adiponecrose. (I) O leite de cálcio exibe este aspecto típico na incidência lateral ampliada, com o cálcio precipitado formando camadas na parte inferior de um cisto. (J) Calcificações em suturas nem sempre têm nós. Estas calcificações lineares estão no local de uma cirurgia prévia em uma mama, que também foi irradiada. (K) Calcificações distróficas estão comumente associadas a cirurgia e radioterapia, como neste caso. (L) Calcificações pontilhadas são relativamente comuns. Constituem partículas puntiformes que, não obstante, são nitidamente visíveis na mamografia. Nesta imagem vêem-se depósitos benignos em lóbulo com dilatação microcística. (M) Calcificações amorfas têm bordas vagas. Estas calcificações têm diâmetro igual ou inferior a 1 mm e se formam em cistos muito pequenos. (N) Calcificações heterogêneas pleomorfas devem levantar suspeitas. Individualmente, estes depósitos têm diâmetro, 0,5 mm. Revelaram-se como um fibroadenoma involutivo pequeno. (O) Calcificações lineares ou ramificadas quase sempre decorrem, como neste caso, de câncer intraductal de alto grau.

(8) Calcificações de leite de cálcio (Fig. 25.11I) são compatíveis com calcificações sedimentadas dentro de cistos. Na imagem CC, com freqüência são menos evidentes e aparecem como depósitos vagos, redondos e amorfos, enquanto na imagem lateral com feixe horizontal são bem definidas, semilunares, em forma de

crescentes, curvilíneas (concavidade para cima) ou lineares, delineando a parte inferior de cistos.

(9) Calcificações de suturas (Fig. 25.11J) representam depósito de cálcio em material de sutura. São relativamente comuns na mama após radioterapia. São tipicamente lineares ou tubulares, e muitas vezes vêem-se nós.

(10) Calcificações distróficas (Fig. 25.11K) são aquelas que geralmente se formam na mama irradiada ou após traumatismo. Embora tenham formato irregular, seu tamanho costuma ser . 0,5 mm. Podem ter centros transparentes.

(11) Calcificações pontilhadas (Fig. 25.11L) são redondas ou ovais, medem, 0,5 mm e exibem margens bem definidas.

b. Calcificações de preocupação intermediária são indistintas ou amorfas (Fig. 25.11M). Com freqüência são calcificações redondas ou em forma de flocos que são pequenas ou vagas o bastante para impossibilitar uma classificação morfológica mais específica.

c. Probabilidade mais alta de câncer.

(1) Calcificações pleomorfas ou heterogêneas (granulares) (Fig. 25.11N) não são calcificações tipicamente benignas nem tipicamente irregulares malignas, com tamanhos e formatos variáveis que em geral têm diâmetro menor que 0,5 mm.

(2) Calcificações lineares finas ou ramificadas (Fig. 25.11O) são calcificações finas e irregulares que parecem lineares mas são descontínuas e têm largura, 1 mm. Seu aspecto sugere preenchimento irregular da luz de um ducto acometido irregularmente por câncer de mama.

d. Características da distribuição (Fig. 25.12) são utilizadas como modificadores da descrição morfológica básica e retratam a disposição das calcificações.

(1) Calcificações agrupadas ou aglomeradas (ver Fig. 25.12A): embora historicamente o termo aglomeradas tenha conotação de suspeita, atualmente se usa o termo como um modificador neutro

da distribuição que pode refletir processos benignos ou malignos. O termo deve ser empregado quando múltiplas calcificações ocupam um pequeno volume (, 2 cm^3) de tecido.

(2) Calcificações lineares (ver Fig. 25.12B) são dispostas em uma linha que pode ter pontos de ramificação.

(3) Calcificações segmentares (ver Fig. 25.12C) são preocupantes porque sua distribuição sugere depósitos em um ducto e seus ramos, levantando a possibilidade de câncer de mama multifocal em um lobo ou segmento da mama. Embora existam causas benignas de calcificações segmentares, como uma doença secretória, essa distribuição desperta maior preocupação quando a morfologia das calcificações não é benigna.

(4) Calcificações regionais (ver Fig. 25.12D) são dispersas por um grande volume de tecido mamário, não necessariamente respeitando uma distribuição ductal, e provavelmente são benignas, mas não estão por toda parte na mama e não se enquadram nas outras categorias mais suspeitas.

(5) Calcificações dispersas ou difusas (ver Fig. 25.12E) distribuem-se aleatoriamente por toda a mama.

(6) Múltiplos grupos (ver Fig. 25.12F): este modificador é usado quando há mais de um grupo de calcificações que são semelhantes em morfologia e distribuição.

3. Achados associados: usados com massas ou calcificações ou podem ser descritos como achados isolados quando nenhuma outra anormalidade está presente.
   a. Retração cutânea (Fig. 25.13): a pele é tracionada para dentro anormalmente.
   b. Retração mamilar (Fig. 25.14): o mamilo é tracionado para dentro ou invertido.
   c. Espessamento da pele (Fig. 25.15): pode ser focal ou difuso.
   d. Espessamento trabecular (Fig. 25.16): espessamento dos septos fibrosos da mama.

e. Lesão cutânea (Fig. 25.17): comentada quando se projeta sobre a mama em duas incidências e pode ser confundida com uma lesão intramamária.
f. Adenopatia axilar (Fig. 25.18): linfonodos axilares aumentados, não-adiposos e substituídos podem ser comentados. A avaliação mamográfica desses nodos não é fidedigna.

Categorias da Avaliação Final

Após a descrição dos achados significativos, deve-se fornecer uma avaliação final que resume os achados e classifica o exame em uma de seis categorias decisórias possíveis:

0. Necessita de avaliação radiológica adicional. Com raras exceções, esta categoria deve ser usada apenas quando não há um radiologista para rever o exame imediatamente e a paciente deve ser reconvocada para investigação adicional (p. ex., mamografia de magnificação, incidências roladas, US) antes de uma avaliação final ser atribuída. Essa categoria na verdade significa que o exame é incompleto até que se obtenham imagens adicionais e se possa atribuir uma avaliação final. O BIRADS, 4.ª edição, permite o uso dessa categoria quando se estão aguardando exames externos antes de se fornecer um laudo completo. Acredito que isto dilui a categoria. Deve-se fornecer um laudo porque talvez os exames antigos jamais estejam disponíveis. Depois, se os exames antigos chegarem, pode-se acrescentar um adendo ao laudo.

1. Negativa. A maioria das mamografias de triagem enquadra-se nesta categoria. A mamografia não mostra nenhum achado que sugira a presença de câncer.
2. Achados benignos. Esta categoria é usada quando a mamografia mostra um achado benigno que o radiologista deseja descrever, porém o achado não tem nenhuma probabilidade de ser câncer, e não há necessidade de investigação adicional. Os achados podem incluir uma lesão contendo gordura, como um lipoma ou cisto oleoso, ou calcificações, como as

secretórias ou vasculares, que podem ser confusas para o observador não treinado ou ter algumas implicações para o manejo de um achado palpável.

3. Provavelmente benigna — sugere-se acompanhamento a curtos intervalos. Esta categoria provavelmente evoluirá com o acúmulo de dados que ajudem a refinar as características que distinguem lesões benignas de malignas. Radiologistas diferentes podem incluir achados distintos nesta categoria. O acúmulo de dados deverá permitir que no futuro se determinem probabilidades reais e precisas da presença de um tumor maligno para cada um dos vários achados. Esta categoria deve ser usada apenas para um achado cujas características sugerem que ele seja quase certamente benigno, mas, como existe uma possibilidade muito pequena (2% ou menos) de que seja um tumor maligno, acredita-se ser prudente repetir o exame a intervalos menores para avaliar sua estabilidade. Descreveram-se abordagens para essas lesões (20,21). Uma das lesões comuns que se enquadram nesta categoria é massa circunscrita solitária. Sickles, que realizou a maior parte do trabalho nessa área, mostrou que, se uma massa encontrada em uma mamografia de prevalência (a primeira) for redonda, oval ou lobulada e tiver margens bem definidas em mais de 75% de sua superfície em duas incidências com magnificação, pode-se instituir acompanhamento após curto intervalo com segurança. O acompanhamento dele consistia em uma mamografia após 6 meses e depois 2 mamografias anuais ao longo de mais 2 anos, não apenas como mamografias de triagem, mas como mamografias de acompanhamento anuais altamente recomendadas durante um total de 3 anos. Nosso acompanhamento a curtos intervalos é mais intensivo, com mamografia a cada 6 meses por um total de 2 anos (a estabilidade de um câncer por mais de 2 anos é raríssima). O princípio que fundamenta o acompanhamento a curtos intervalos é o fato de que, se uma lesão tiver baixa probabilidade de câncer, com base na sua morfologia e dado que a probabilidade do câncer permanecer estável ao longo do tempo também é muito baixa, a probabilidade de uma lesão

com morfologia de baixa probabilidade e estabilidade ser câncer é extremamente baixa (as probabilidades se multiplicam). O acompanhamento é realizado para tentar detectar o mais cedo possível os poucos cânceres que exibem morfologia benigna e, ao mesmo tempo, evitar intervenção traumática desnecessária.

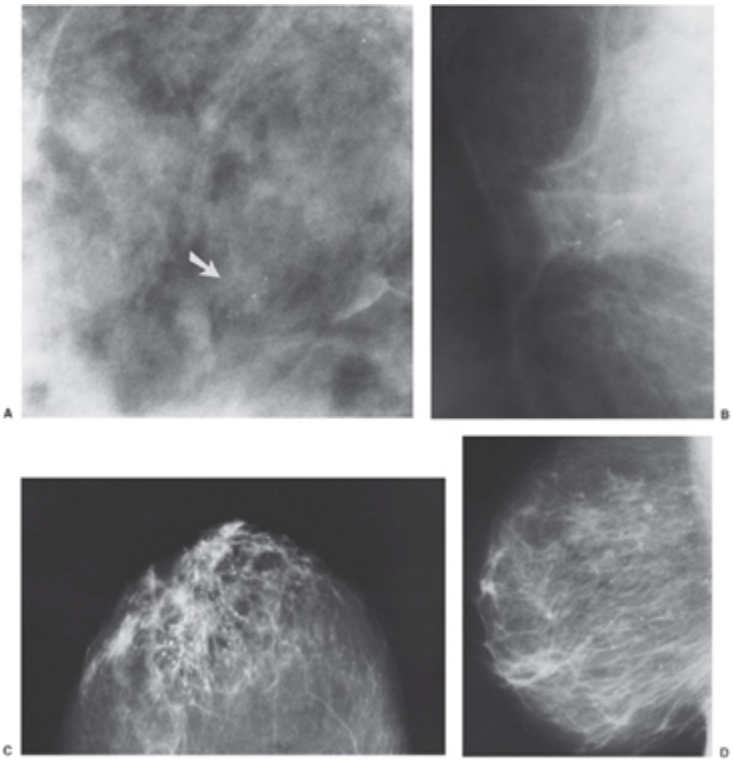

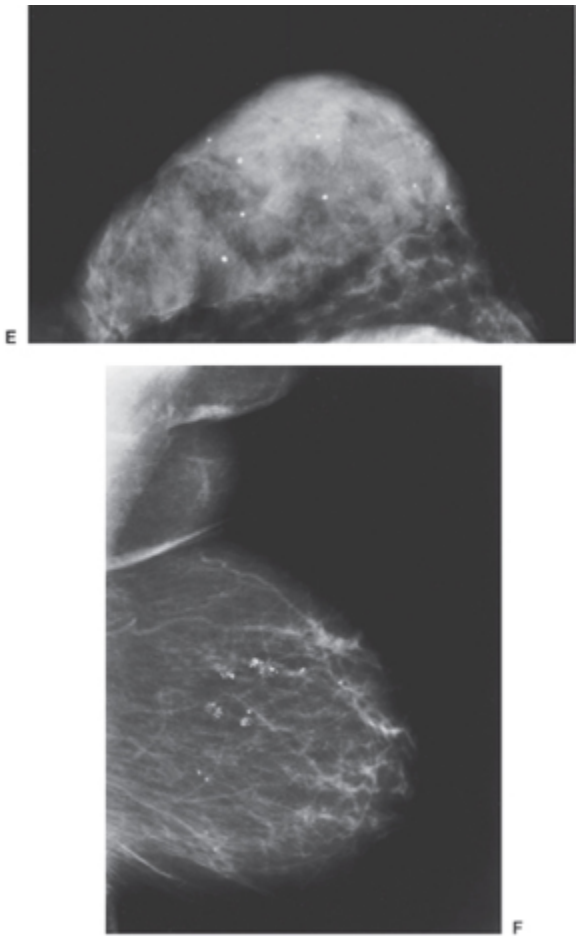

Fig. 25.12 A distribuição de calcificações varia de aglomeradas a lineares, segmentares, regionais e difusamente dispersas. (A) Estas calcificações aglomeradas (seta) originaram-se de adenose. (B) Estas calcificações formam uma distribuição linear dirigida para o mamilo. Advieram de carcinoma ductal in situ, e a paciente apresentava infecções de Paget do mamilo. (C) Calcificações alinhadas segmentarmente sugerem a distribuição de ramos em uma rede ductal e são altamente suspeitas, como nesta paciente com carcinoma ductal in situ pouco diferenciado. Calcificações regionais estão dispersas por um grande volume de tecido mamário. Em geral são benignas, como nestas calcificações cutâneas que se estendem sobre a metade medial da mama esquerda nas incidências mediolateral oblíqua (D) e craniocaudal (E), mas às vezes um grande segmento pode ser envolvido por carcinoma ductal in situ, produzindo calcificações em distribuição regional. (E) Estas calcificações grandes e pequenas estão difusamente dispersas por toda a mama. Praticamente sempre advêm de um processo benigno. (F) Um exemplo de múltiplos grupos de calcificações. Estas calcificações estão estáveis há muitos anos e quase certamente são benignas.

4. Anormalidade suspeita — deve-se considerar biopsia. A frase “deve-se considerar biopsia” foi adotada por solicitação do American College of

Surgeons que a preferiu à declaração “recomenda-se biopsia” em razão das conseqüências médico-legais em potencial. Não existe proibição em afirmar “recomenda-se biopsia”. “Deve-se considerar biopsia” é um eufemismo, e o BIRADS afirma claramente que “essa é uma avaliação na qual o radiologista está preocupado o suficiente para que a biopsia seja justificada a menos que existam outras razões pelas quais a paciente e seu médico prefiram adiar a biopsia”. Quando a afirmação é usada, o médico da paciente deve interpretá-la como o significado de que o radiologista está recomendando uma biopsia.

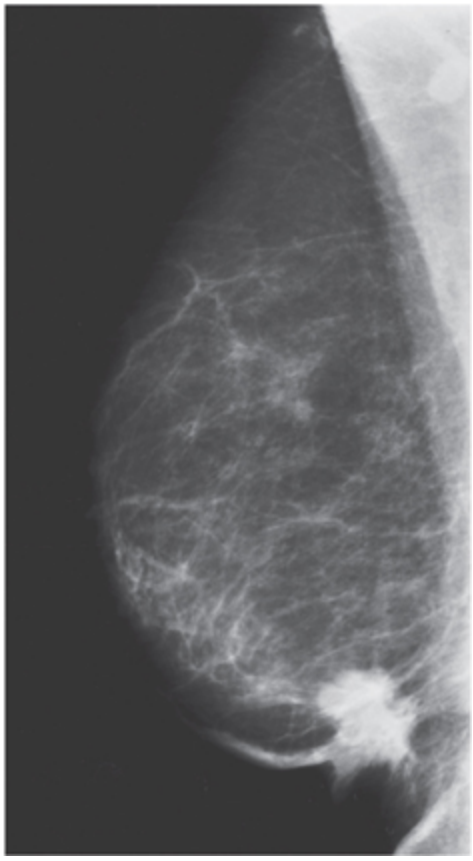

Fig. 25.13 A retração da pele originou-se do grande câncer subjacente.

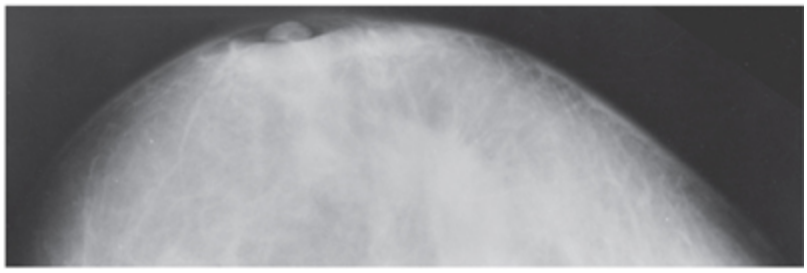

Fig. 25.14 Retração do mamilo é visível nesta incidência craniocaudal subpenetrada que também demonstra espessamento cutâneo associado a câncer de mama que fora negligenciado pela paciente.

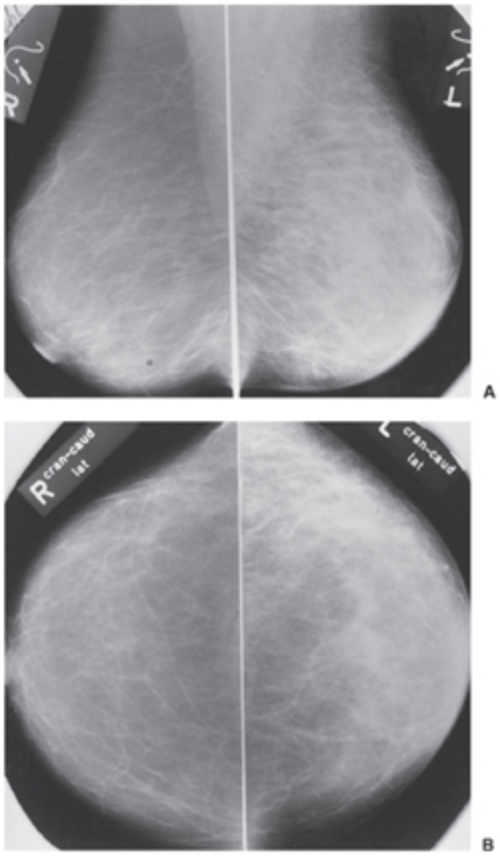

Fig. 25.15 Espessamento da pele, causado por carcinoma inflamatório, é evidente na mama esquerda nas incidências mediolateral oblíqua (A) e craniocaudal (B).

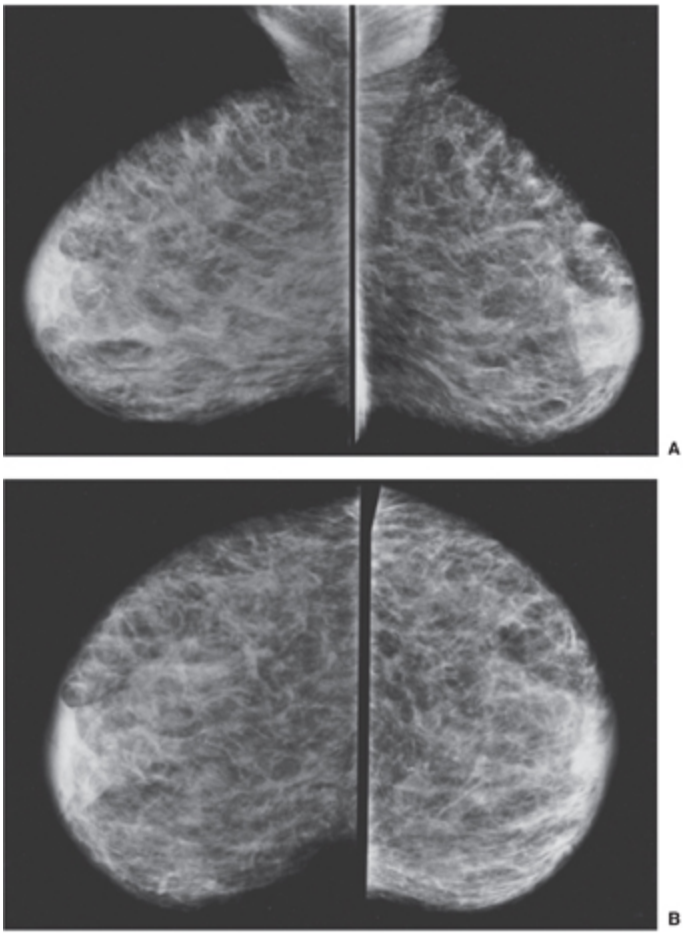

Fig. 25.16 Existem muitas causas de espessamento trabecular. Esta paciente tinha obstrução da veia cava superior secundária a câncer de pulmão, causando edema nas duas mamas, visto nas incidências mediolateral oblíqua (A) e craniocaudal (B). Repare que as linhas finas das mamas estão intensamente espessadas.

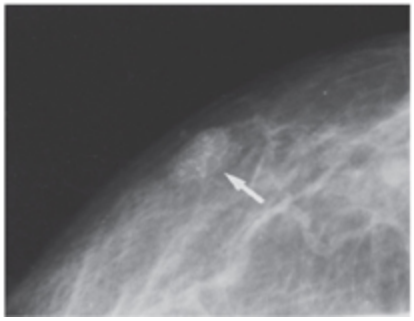

Fig. 25.17 A massa (seta) nesta incidência craniocaudal é uma lesão cutânea elevada benigna.

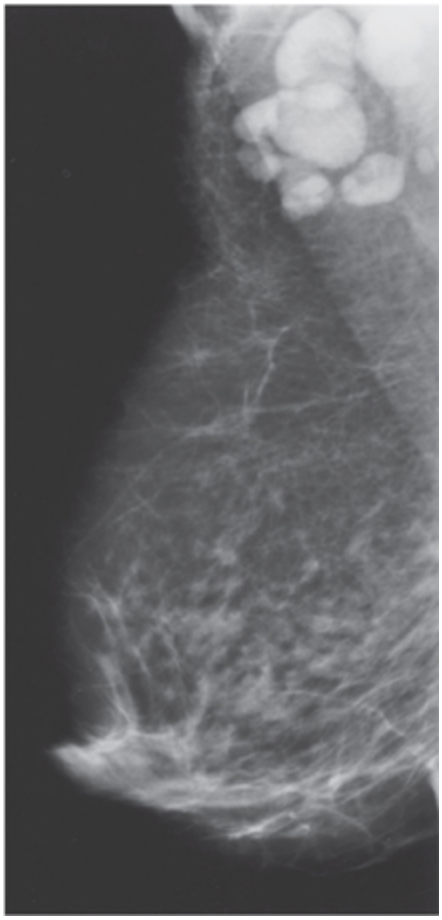

Fig. 25.18 A adenopatia axilar era secundária a linfoma.

A maioria das lesões impalpáveis que chegam para biopsia enquadra-se nessa categoria. O grau de suspeita é determinado pelo radiologista que interpreta o exame. O BIRADS atualmente sugere que o radiologista pode dividir essa categoria em 3 subcategorias (A, B e C) a fim de alertar melhor o médico que encaminhou a paciente acerca do nível de preocupação.

a. A categoria 4A é uma lesão que o radiologista acredita ter de ser biopsiada mas cuja probabilidade de ser maligna é baixa. Um exemplo é uma massa circunscrita sólida cuja biopsia de fragmento se espera revelar fibroadenoma mas o radiologista deseja excluir um câncer circunscrito menos comum ou o tumor filóide.
b. Categoria 4B. A lesão suscita grau intermediário de suspeita. Um exemplo pode ser um aglomerado de calcificações, cujos formatos

são algo irregulares, que poderiam originar-se de CDIS porém mais provavelmente sua etiologia é tecido fibrocístico.

c. Categoria 4C. A lesão é preocupante mas não tem a morfologia clássica de câncer.

5. Altamente sugestivo de câncer — deve-se instituir conduta apropriada. Embora a mamografia não forneça diagnósticos histológicos, existem muitas lesões cuja morfologia é tão típica que o diagnóstico de câncer é quase certo. Por exemplo, uma massa irregular espiculada praticamente sempre é câncer. Não preciso dizer que uma lesão nessa categoria requer intervenção.
6. Câncer conhecido comprovado por biopsia — deve-se instituir conduta apropriada. Isto significa simplesmente que há evidências de um câncer conhecido na mamografia. Por exemplo, pacientes que estão sendo acompanhadas durante quimioterapia neoadjuvante e cujo câncer não é removido da mama durante o tratamento se enquadrariam nessa categoria. Minha preferência seria a seguinte declaração: “Há evidências do câncer conhecido. Não há evidências de doença nova ou adicional.”

Deve-se salientar que essas categorias dizem respeito à avaliação final. Conforme mencionado, uma paciente cuja mamografia de triagem sugere a necessidade de investigação adicional porque não se consegue classificar um dado achado em um dos cinco grupos de avaliação é considerada incompletamente investigada até que exames de imagem adicionais sejam realizados e os achados atribuídos a uma das seis categorias.

A terminologia usada para definir essas categorias foi cuidadosamente escolhida em colaboração com outros especialistas além de radiologistas. O BIRADS alerta o médico da paciente para o fato de que tais avaliações baseiam-se no exame de imagem. Se o clínico estiver preocupado em razão dos dados clínicos ou outros achados, a mamografia negativa não elimina tal preocupação. Com raras exceções, essas categorias não devem ser usadas para anular a preocupação oriunda de uma anormalidade clinicamente suspeita e também não eliminam a necessidade de avaliação

clínica da mama. A decisão de realizar uma biopsia da maioria das lesões palpáveis ainda deve basear-se na avaliação clínica quando a mamografia ou outros exames de imagem nada revelam.

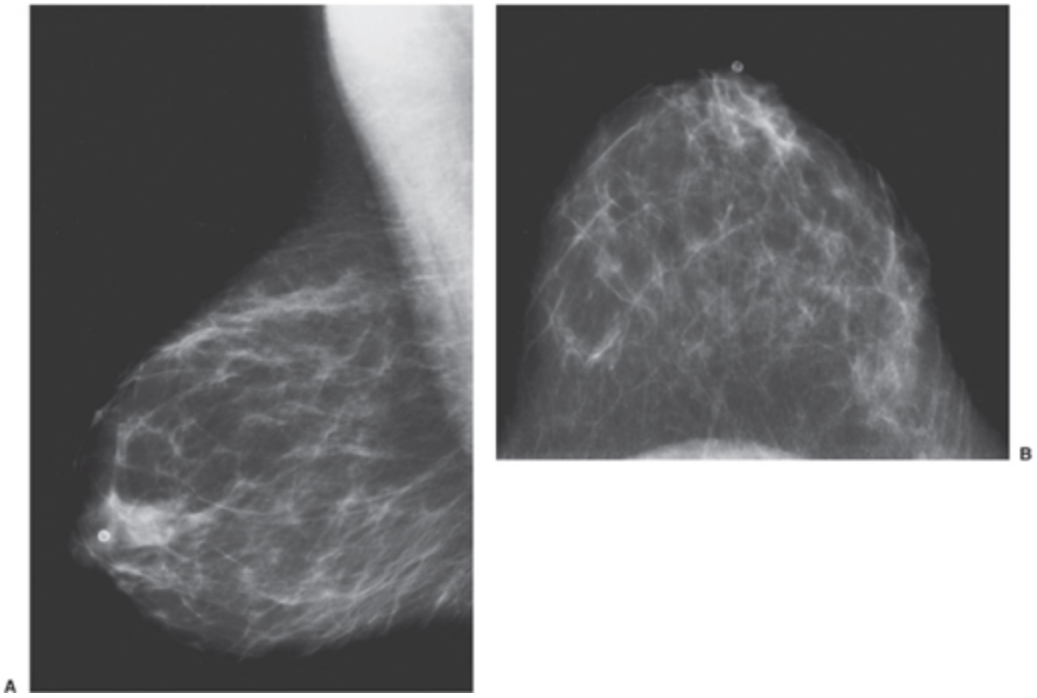

Fig. 25.19 Esta é uma mamografia normal nas incidências mediolateral oblíqua (A) e craniocaudal (B) de paciente de 39 anos com mamas predominantemente adiposas.

Exemplos de Laudos para Várias

Categorias do BIRADS

Cada radiologista pode ter um modo diferente de redigir o laudo final. Por exemplo, alguns talvez prefiram oferecer conselho direto, como "recomenda-se biopsia", em lugar da declaração "deve-se considerar biopsia" sugerida pelo BIRADS. Isto é aceitável, desde que os critérios e o conteúdo básico do BIRADS sejam observados e a avaliação final forneça orientação inequívoca. O FDA, sob a lei MQSA, exige a inclusão de uma avaliação final em todo laudo mamográfico.

Laudos de BIRADS 1

BIRADS 1 indica mamografia negativa. As mamografias que nada revelam enquadram-se em duas categorias. A primeira é a mama que se compõe predominantemente de gordura (Fig. 25.19), e o parênquima é radiotransparente. A sensibilidade da mamografia para lesões pequenas em mamas nessa categoria deve ser bastante alta. Nessa circunstância, nosso laudo afirmaria o seguinte:

Os tecidos mamários compõem-se predominantemente de gordura. Nenhuma massa ou aglomerado de microcalcificações é visível.

Conclusão: Não há evidências mamográficas de câncer.

BIRADS 1: NEGATIVO

Quando os tecidos mamários são heterogêneos ou radiograficamente densos (Fig. 25.20) e uma lesão pode ser obscurecida, preferimos a redação a seguir como um lembrete para o médico da paciente de que uma lesão poderia ser oculta pelo tipo de tecido denso encontrado nessa paciente:

Os tecidos mamários são heterogeneamente densos. Isto reduz a sensibilidade da mamografia. Não se observa nenhuma massa ou aglomerado de microcalcificações, porém o tecido circundante denso poderia obscurecer uma lesão.

Conclusão: Tecidos mamários densos sem evidências mamográficas de câncer.

BIRADS 1: NEGATIVO

Esse laudo reflete precisamente o que é visto na mamografia e explicita o nível de sensibilidade algo reduzido na mama densa à mamografia.

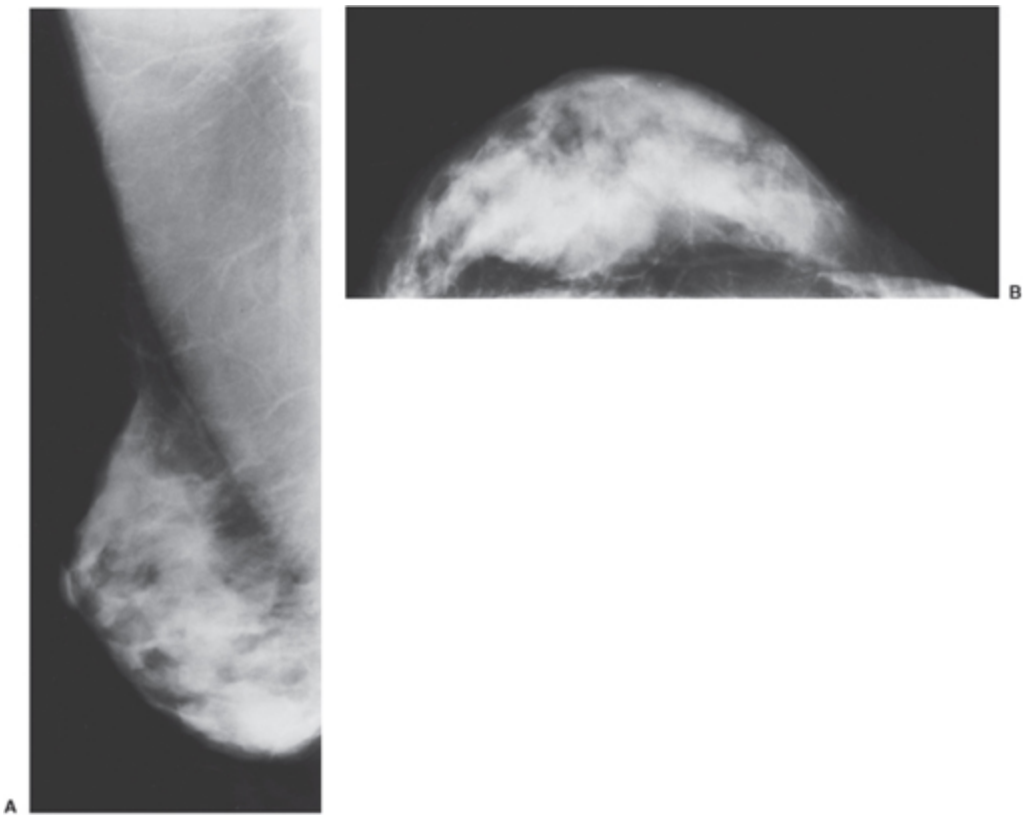

Fig. 25.20 Os tecidos mamários são extrema e heterogeneamente densos nas incidências mediolateral oblíqua (A) e craniocaudal (B). Isto reduz um pouco a sensibilidade da mamografia, mas este exame é normal.

Paciente Encaminhada com uma Área de Preocupação Clínica

Existem várias possibilidades para a paciente que é encaminhada com uma área de preocupação clínica. Se uma paciente foi encaminhada com uma anormalidade clinicamente evidente mas que não aparece ou é indeterminada na mamografia, nosso laudo diria:

Os tecidos mamários são heterogeneamente densos. Isto reduz a sensibilidade da mamografia. Nenhuma anormalidade é vista na área de preocupação clínica indicada pela paciente. Qualquer decisão sobre biopsia deve ser baseada na avaliação clínica.

Conclusão: Não há evidências mamográficas de câncer.

BIRADS 1: NEGATIVO

Deve-se ter em mente que o laudo mamográfico reflete a análise da mamografia. Se o exame for negativo, deve ser descrito como negativo. Se o radiologista for além do padrão de assistência, realizar um exame clínico da mama e estiver preocupado com uma área palpável, isto deve ser comunicado diretamente em uma declaração separada. Embora não escrevamos os laudos dos nossos exames de imagem dessa maneira, alguém poderia escrever “Embora a mamografia seja negativa, estou preocupado com um nódulo no quadrante superior externo da mama esquerda ...” e ainda assim fornecer um laudo mamográfico BIRADS 1.

Na literatura e em foros educacionais, tem-se afirmado claramente que a mamografia não pode ser utilizada para excluir câncer. Assim como uma anormalidade detectada por mamografia que não é clinicamente evidente deve ser resolvida, uma anormalidade clinicamente evidente também deve ser resolvida, ainda que não seja detectável na mamografia. Nessas circunstâncias, nosso laudo apenas lembra ao clínico que decisões devem ser tomadas com base na avaliação clínica suspeita assim como uma avaliação mamográfica suspeita determina algumas decisões, e as duas avaliações com freqüência são mutuamente exclusivas.

Usamos a terminologia “na área indicada pela paciente” porque, na realidade, a menos que o clínico acompanhe a paciente durante a mamografia, não existe meio de saber precisamente qual área despertou a preocupação do clínico. Ainda que o radiologista decida realizar um exame clínico, não há garantia de que ele encontrará a mesma área de preocupação na mama. A única pessoa fidedigna para indicar a área de preocupação clínica é a paciente.

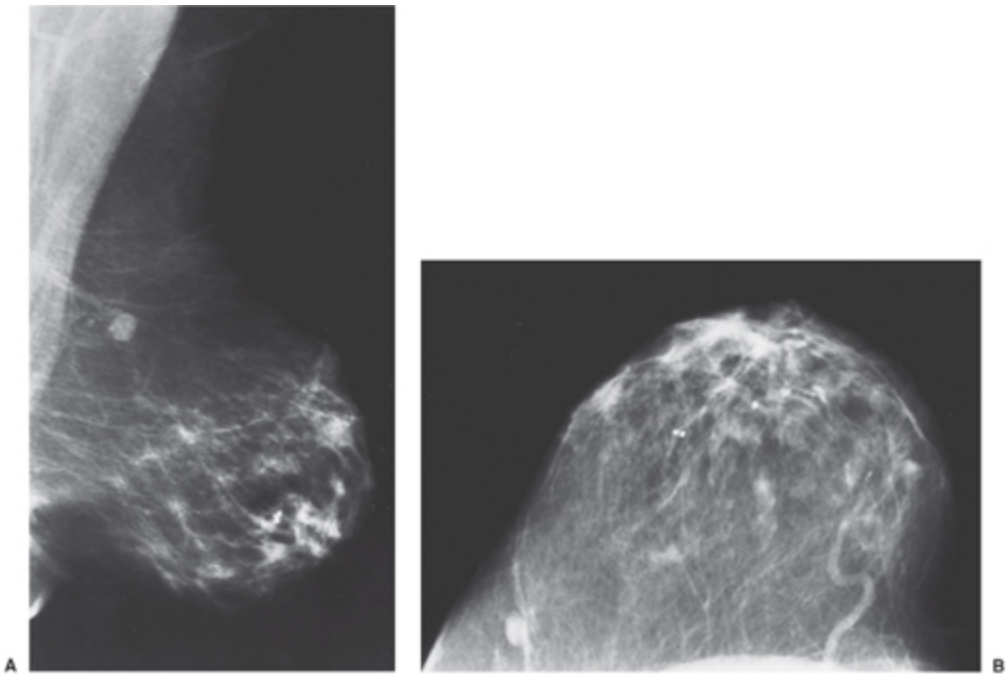

Fig. 25.21 A densidade que se projeta sobre o quadrante superior externo da mama direita, nas incidências mediolateral oblíqua (A) e craniocaudal (B), é um linfonodo intramamário benigno.

O Laudo da Categoria BIRADS 2

A segunda categoria de avaliação final envolve o registro de achados radiograficamente visíveis que não são preocupantes, mas merecem ser citados no laudo. O objetivo é registrar sua presença, de modo que, se os achados aparecerem em futuros exames, radiologistas inexperientes na interpretação de imagens não se confundirão. Essa categoria pode incluir achados como linfonodos intramamários benignos (Fig. 25.21), calcificações bilaterais dispersas, calcificações cutâneas, depósitos secretórios e outros achados claramente benignos.

Os tecidos mamários compõem-se predominantemente de gordura.

Um linfonodo intramamário benigno projeta-se sobre o quadrante superior externo da mama direita. Nenhuma massa focal ou aglomerado de microcalcificações é visível.

Conclusão: Não há evidências mamográficas de câncer.

BIRADS 2: ACHADO BENIGNO

Tecido Mamário Assimétrico. Esta é a única categoria na qual os dados sustentam a importância de exame clínico para avaliar um achado mamográfico. Embora o sistema de laudos de MGH tenha sido a base do BIRADS, o comitê do BIRADS decidiu não criar uma categoria separada. Como o achado mamográfico de tecido mamário assimétrico é uma variação normal, classificamos essas mamografias como tendo achados BIRADS 2. Mulheres com tecido mamário assimétrico devem ser avaliadas juntamente com o exame físico. É relativamente comum encontrar tecido mamário assimétrico em mulheres normais (22). Se houver uma assimetria palpável ao exame físico que coincida com densidade aumentada na mamografia, os achados devem ser considerados cumulativos e desencadear intervenção imediata. Portanto, deve-se descrever tecido assimétrico como uma variação provavelmente normal mas com a ressalva de que, se houver uma assimetria palpável, ela deve ser interpretada como mais suspeita (Fig. 25.22).

Os tecidos mamários demonstram densidades fibroglandulares dispersas bilateralmente.

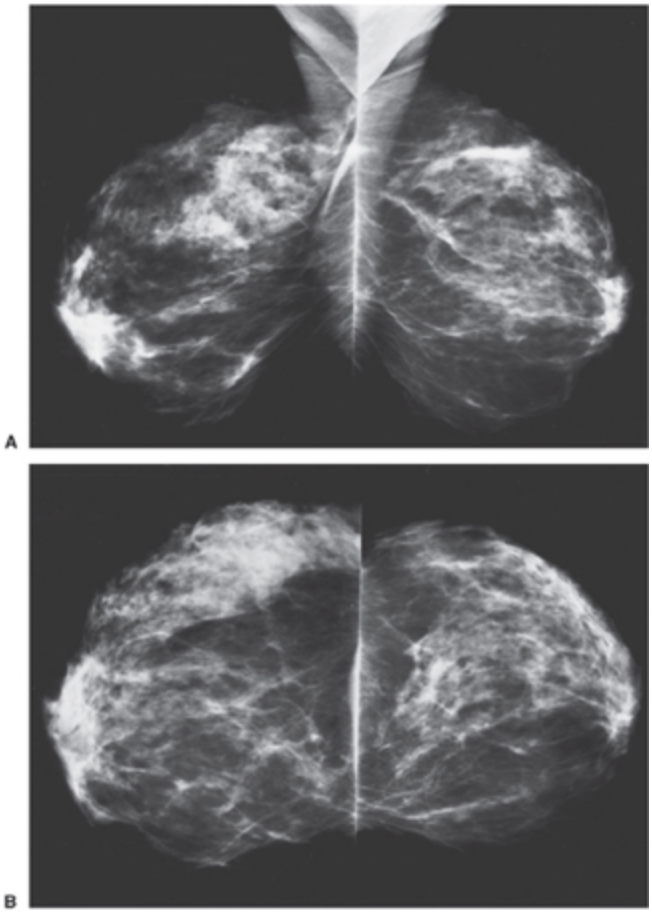

Fig. 25.22 Tecido mamário assimétrico projeta-se sobre o quadrante superior externo da mama esquerda nas incidências mediolateral oblíqua (A) e craniocaudal (B). Se for palpável, deve-se considerá-lo suspeito. Do contrário, representa uma variação normal.

Não se identificaram massas ou calcificações aglomeradas. Há tecido mamário assimétrico no quadrante superior externo da mama esquerda. Se houver uma assimetria palpável nessa área, deve-se considerá-la suspeita. Do contrário, representa uma variação normal.

Conclusão: Tecido mamário assimétrico no quadrante superior externo da mama esquerda. Sugere-se avaliação clínica cuidadosa.

BIRADS 2: ACHADO BENIGNO

Categoria BIRADS 3: Acompanhamento

a Curtos Intervalos

A categoria BIRADS 3 é para lesões que são praticamente sempre benignas, mas, em razão de uma ligeira preocupação, o radiologista prefere um nível de acompanhamento antecipado e mais estreito que a triagem regular. Quando clínicos se queixam de que essa recomendação gera ansiedade na paciente, salientamos que a situação é idêntica à do clínico que detecta uma área levemente suspeita ao exame clínico mas solicita que a paciente retorne dentro de alguns meses para acompanhamento. O clínico acredita fortemente que o achado é benigno mas prefere avaliá-lo ao longo do tempo para definir sua estabilidade e reforçar sua segurança de que é benigno.

Princípio do Acompanhamento a Curtos Intervalos. O estudo de Sickles (23) definiu o padrão para acompanhamento a curtos intervalos. Naquele estudo, ele acompanhou pacientes com achados provavelmente benignos após 6 meses, 12 meses, 24 meses e 36 meses. Muitos adotam seu protocolo de acompanhamento. Outros preferem o protocolo do MGH.

Protocolo de Acompanhamento a Curtos Intervalos do Massachusetts General Hospital. Como recomendamos que todas as mulheres em idade de triagem ($ 40 anos) obtenham mamografias anuais, decidimos que nosso acompanhamento a curtos intervalos seria na metade do intervalo anual. Essa decisão foi algo arbitrária, mas baseou-se no fato de que o tempo de duplicação médio de cânceres de mama é de 100 a 180 dias. A duplicação do volume aumenta o diâmetro em aproximadamente 25%. Se o acompanhamento for cedo demais, pode não haver nenhuma mudança. Após 6 meses (aproximadamente um tempo de duplicação), houve tempo suficiente para qualquer lesão que pudesse mudar para fazê-lo. A mudança será visível mas, se a lesão for comprovada como benigna, não terá passado tempo excessivo a ponto de ameaçar o tratamento.

Lesões que são atribuídas à categoria provavelmente benigna com acompanhamento a curtos intervalos são aquelas que não se espera que sejam cânceres. Essa não é a categoria certa para, por exemplo, lesões suspeitas que sejam vistas em apenas uma incidência. Se uma lesão for

suspeita, deve-se investigá-la prontamente. Lesões na categoria 3 possuem probabilidade muito baixa de câncer. Embora estabilidade não seja garantia perfeita de um processo benigno, estabilidade acrescentada a uma morfologia benigna reforça a probabilidade de a lesão ser benigna. Por outro lado, a estabilidade de uma lesão que desde o início é suspeita, como uma lesão espiculada, não é tranqüilizadora (24). É geralmente aceito que uma lesão colocada sob acompanhamento a curtos intervalos deve ter uma chance igual ou inferior a 2% de ser maligna.

Na verdade, não existem dados objetivos provando que o acompanhamento a curtos intervalos reduza a mortalidade. Alguns acreditam que essa conduta é dispendiosa demais e causa ansiedade excessiva em mulheres que devem retornar após curto intervalo. Eles argumentam que ou se deve fazer algo imediatamente com base nos achados ou a paciente deve apenas retornar para triagem anual rotineira e que o acompanhamento a curtos intervalos deveria ser eliminado. Outros sugeriram que o acompanhamento a curtos intervalos fosse substituído por punção aspirativa com agulha fina ou biopsia de fragmento (25). Esta última conduta elevaria abruptamente o custo da triagem. Além disso, alguns médicos ainda solicitam acompanhamento a curtos intervalos mesmo quando a citologia da amostra é benigna, de modo que o custo seria multiplicado. Nossa experiência empírica é que um pequeno número de cânceres é detectado mais cedo graças ao acompanhamento a curtos intervalos e que muitas biopsias com resultados benignos são evitadas (dados não publicados do MGH). Nosso modelo de computador sugere que a triagem a cada 6 meses oferece vantagens sobre o intervalo anual, e detectamos alguns cânceres pequenos que surgiram em outras áreas da mama à exceção da lesão acompanhada a curtos intervalos. Nós continuamos a indicar acompanhamento a curtos intervalos a cada 6 meses por um total de 2 anos. Concordamos com Sickles e não acreditamos que biopsias de lesões BIRADS 3 sejam eficazes (26). A seguir, um laudo de acompanhamento a curtos intervalos (ver Fig. 25.6):

Os tecidos mamários compõem-se predominantemente de gordura. Não se identificaram massas ou calcificações aglomeradas.

Há um ducto dilatado na região subareolar da mama esquerda. Isto quase certamente representa um processo benigno. No entanto, sugere-se acompanhamento cuidadoso com repetição do exame após 6 meses.

Conclusão: Dilatação ductal provavelmente benigna, mas sugere-se acompanhamento.

BIRADS 3: ACHADO PROVAVELMENTE BENIGNO — RECOMENDA-SE ACOMPANHAMENTO A CURTOS INTERVALOS

Categoria de Avaliação 4: Anormalidade Suspeita; Deve-se Considerar Biopsia

A categoria 4 é bastante ampla. Abrange todas as lesões que geram preocupação suficiente para justificar biopsia, exceto aquelas que tenham chance superior a 95% de câncer, que devem estar na categoria de avaliação 5.

Não existe consenso universal sobre muitas lesões que se enquadram na categoria de avaliação 4. Médicos diferentes possuem limiares diferentes para intervenção. Caso se deseje ter baixa taxa de falso-negativos (o radiologista não gostaria de deixar de detectar cânceres), muitas lesões serão alocadas na categoria 4, e a taxa de falso-positivos será mais alta. Se o objetivo for ter baixa taxa de falso-positivos, o número de biopsias cairá, a taxa de falso-negativos será mais alta e cânceres deixarão de ser detectados (27).

A faixa de probabilidades de malignidade para lesões que muitos acreditam merecer biopsia (BIRADS 4) é muito ampla. A categoria 4 compreende lesões cuja chance de malignidade varia desde 3% até 94% (BIRADS 5 5 95% ou mais). Como a faixa de probabilidades de câncer é muito ampla sob a categoria 4, BIRADS atualmente permite a definição de três faixas de probabilidade dentro da categoria 4. A categoria 4A é para uma lesão cuja probabilidade de câncer é baixa porém maior que 2% (lesões de risco menor podem ser acompanhadas a curtos intervalos). A

categoria 4B engloba lesões de preocupação intermediária, e a categoria 4C gera preocupação moderada, mas ainda não tem o aspecto clássico que levaria a lesão para a categoria 5.

O laudo a seguir, baseado na Fig. 25.23, é um exemplo de BIRADS 4:

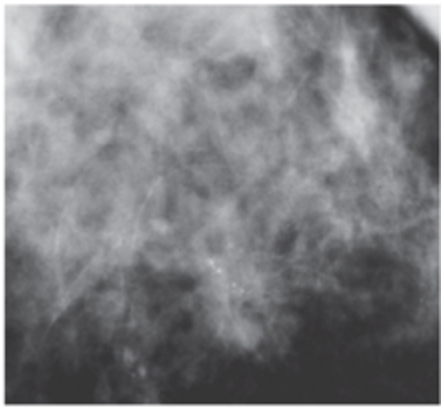

Fig. 25.23 Estas calcificações aglomeradas originaram-se de carcinoma intraductal mal diferenciado.

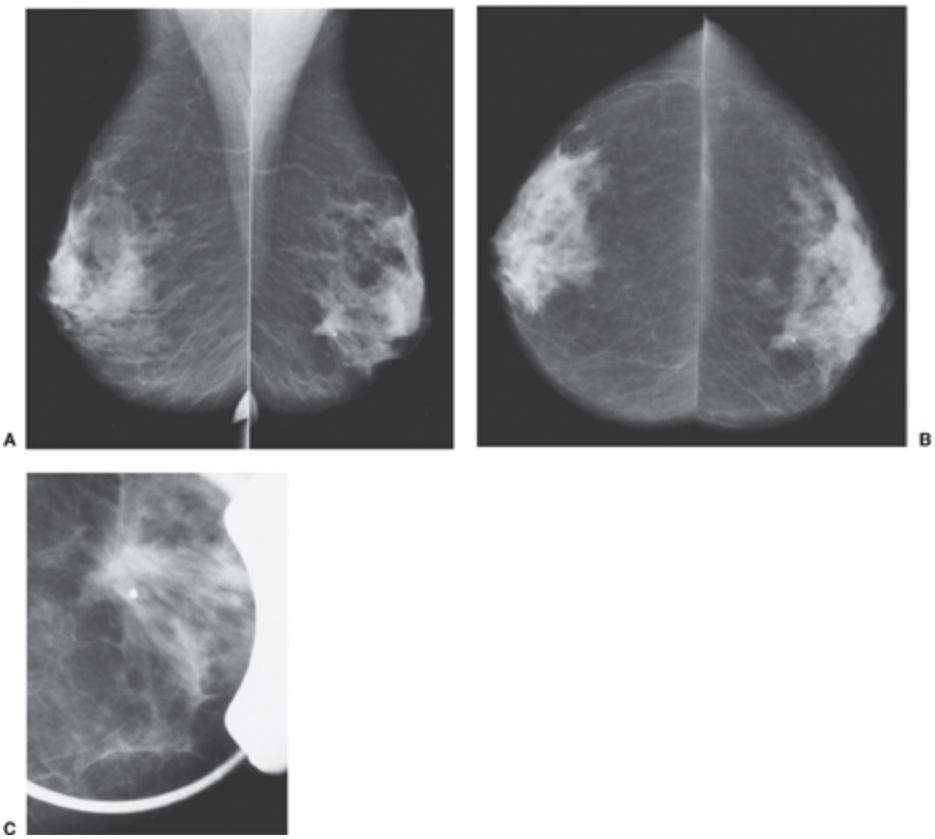

Fig. 25.24 Há uma massa irregular e mal definida no quadrante inferior interno da mama direita, vista nas incidências mediolateral oblíqua (A) e craniocaudal (B). A imagem sob compressão focal (C) delineia uma massa espiculada que se revelou como carcinoma ductal invasivo.

Os tecidos mamários são extremamente densos.

Há microcalcificações pleomorfas em distribuição linear na parte intermédia em 10:00 h da mama direita. Esses achados devem ser vistos como suspeitos, e uma biopsia deve ser considerada. Se a biopsia for contemplada, pode-se realizar uma biopsia de fragmento guiada por estereotaxia ou localização pré-operatória guiada radiograficamente.

Conclusão: Calcificações suspeitas no quadrante superior externo da mama direita. Deve-se considerar biopsia.

BIRADS 4: ANORMALIDADE SUSPEITA — DEVE-SE CONSIDERAR BIOPSIA

A probabilidade de câncer é alta; assim a mamografia deve ser colocada em 4C.

Categoria BIRADS 5: Altamente Sugestiva de Câncer

Lesões na categoria 5 são quase certamente câncer, com certeza maior que 95%. Quando as margens são espiculadas (Fig. 25.24), uma lesão é praticamente sempre maligna, e isto deve ser declarado no laudo:

O exame atual foi comparado com mamografias prévias.

Os tecidos mamários são heterogeneamente densos. Uma massa irregular de 1,2 cm com margens espiculadas desenvolveu-se na região intermédia em 4:00 h da mama direita. Na imagem sob compressão focal, a lesão tem as características de um processo maligno.

Conclusão: Há uma lesão maligna no quadrante inferior interno da mama direita.

BIRADS 5: ALTAMENTE SUGESTIVO DE CÂNCER — DEVE-SE INSTITUIR CONDUTA APROPRIADA

BIRADS para Ultra-sonografia

O BIRADS para ultra-som é relativamente novo. Acredito que há muitos pontos controversos que precisam ser aprimorados (descritos anteriormente). Em conseqüência, o sistema não será detalhado aqui. Descrevo a seguir meu método de laudos de US.

Uma das divergências básicas que eu tenho com o léxico do BIRADS US é que ele define a ecogenicidade de uma lesão em relação à gordura subcutânea da mama. Superficialmente, isto parece ser um esforço admirável. Assim como a atenuação dos raios X é descrita em absolutos (a atenuação da gordura é baixa, enquanto a do tecido fibroglandular é mais alta e a das calcificações é a mais alta), alguns tentaram padronizar as características teciduais usando US. Não acredito que essa técnica esteja comprovada nem que seja prática. Durante a aplicação da ultra-sonografia no resto do corpo, uma lesão é descrita em relação à ecogenicidade dos tecidos onde ela se localiza. De modo semelhante, creio que seja mais proveitoso descrever uma lesão na mama da mesma forma. Usando a abordagem do BIRADS, uma lesão no parênquima mamário que tenha ecogenicidade menor que o tecido circundante seria chamada de isoecóica se tivesse a mesma ecogenicidade da gordura, embora seja hipoecóica em relação ao parênquima circundante. Se eu fosse descrever uma lesão na mama como isoecóica, isto deveria indicar que é difícil distingui-la dos tecidos circundantes, mas a abordagem do BIRADS não fornece indício disso. Segundo o BIRADS, uma lesão isoecóica que esteja localizada na gordura subcutânea seria difícil de visualizar contra a sua vizinhança, mas seria fácil vê-la (porque é hipoecóica) se estivesse na parte fibroglandular da mama. A tentativa de medir tudo contra uma referência parece ser um esforço admirável mas pouco prático. Descrevo a ecogenicidade de uma lesão em relação aos tecidos à sua volta. Se for desejável utilizar gordura como referência padrão, então a descrição pode incluir sua ecogenicidade relativa a gordura. Por exemplo: “Há uma massa oval, bem circunscrita e

hipoecóica na mama direita. A lesão tem a mesma ecogenicidade que a gordura subcutânea.” Esta descrição é precisa e prática.

O Laudo Ultra-sonográfico

Deve-se ter a mesma cautela durante a preparação do laudo de US. Existem vários defensores do emprego da US para triagem de câncer de mama. Isto não se tornou padrão de assistência porque sua eficácia não foi demonstrada. O fato de que a US é capaz de detectar câncer oculto não garante que o achado desses cânceres pela US de fato salve vidas. Para que um exame de triagem para câncer de mama seja eficaz, deve-se mostrar que ele salva vidas. Atualmente, o uso eficaz da US consiste em diferenciar cistos de lesões sólidas (além de orientar procedimentos intervencionistas). Embora alguns profissionais acreditem que podem diferenciar lesões benignas de malignas, essa capacidade não foi confirmada em um estudo cego prospectivo. A maioria dos critérios atribuídos a Stavros *et al*. (28) foi descrita muitos anos antes. Os resultados do estudo de Stavros foram diluídos pela inclusão de cânceres óbvios (US não seria empregada para determinar se uma lesão espiculada é benigna) e também pela inclusão de mulheres muito jovens nas quais a probabilidade prévia de câncer é muito baixa. O teste real da capacidade da US de distinguir lesões benignas de malignas será quando ela for aplicada a lesões limítrofes, e isto jamais foi avaliado em um estudo cego prospectivo.

O laudo a seguir, baseado em imagens como a da Fig. 25.25, é de um cisto observado na US:

Obtiveram-se imagens transversais e longitudinais da parte superior da mama esquerda. A massa impalpável de 1,5 cm, visualizada pela mamografia na região em 12:00 h, apresenta o aspecto US de um cisto com margens bem definidas, ausência de ecos internos e aumento da transmissão sonora.

Conclusão: A massa detectada por mamografia na parte superior da mama esquerda é um cisto simples benigno no ultra-som. Nenhuma

avaliação adicional é necessária.

Em termos estatísticos, massas sólidas que são ovais com seu eixo longitudinal paralelo à parede torácica ou regularmente lobuladas com margens nitidamente definidas e uma ecotextura interna homogênea na US são quase sempre benignas. A demonstração de uma borda ecogênica fina é um critério que raramente é encontrado em cânceres. Também não é tão comum em lesões benignas. Isto ocorre, mas, na nossa experiência, é bastante incomum exceto em massas de pacientes muito jovens (abaixo de 30 anos), para as quais a probabilidade inicial de câncer é muito baixa. A probabilidade de câncer é tão baixa para uma massa em mulher com menos de 30 anos de idade que é incerto se exames de imagem acrescentam alguma informação útil à avaliação clínica. Sem base científica, mas partindo-se da idéia de que visualizá-la é melhor do que apenas palpá-la, usa-se comumente US para avaliar massas palpáveis em mulheres abaixo de 30 anos. Com ou sem US, a probabilidade de câncer é baixíssima. Visualizar uma massa de aspecto benigno é tranqüilizador, e por isso declaro o óbvio no meu laudo, ou seja, em uma paciente dessa idade, a lesão provavelmente representa um fibroadenoma, mas acrescento que, se for necessário ter certeza, US não pode ser usada para diferenciar lesões sólidas benignas de malignas e uma biopsia guiada por exame de imagem ou remoção cirúrgica poderia ser realizada.

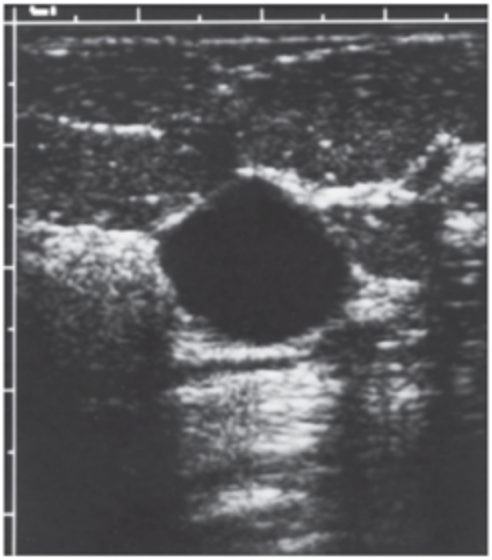

Fig. 25.25 Um cisto no ultra-som é redondo, oval ou lobulado com margens nitidamente definidas, sem ecos internos e com aumento da transmissão sonora.

Em mulheres de mais idade, câncer torna-se uma maior probabilidade. O grau de preocupação pode ser enunciado de acordo com a análise da US. Se uma lesão sólida tiver formato triangular com margens irregulares e gerar sombra acústica, ela representa mais provavelmente um processo maligno. Contudo, o radiologista deve ter em mente que estruturas mamárias benignas podem ter aspectos malignos, e lesões malignas podem apresentar o que é considerado morfologia benigna.

Nosso laudo US explicita se o achado que suscitou preocupação clínica ou mamográfica pode ser explicado pela presença de um macrocisto. Se a lesão não for claramente um cisto mas for uma lesão sólida definível em termos tridimensionais com características regulares na US (Fig. 25.26), ela é descrita da seguinte maneira:

Obtiveram-se imagens transversais e longitudinais do quadrante superior externo da mama direita. A massa de 2,5 cm, visível na mamografia, é vista nessa área por meio de US. É ovóide com margens lisas e ecotextura interna homogênea. Há aumento da transmissão do som. Os achados são compatíveis com uma massa mamária sólida.

Conclusão: A massa vista na mamografia no quadrante superior externo da mama direita é sólida na US. Embora suas características sugiram um processo benigno, isto não pode ser definido de maneira absoluta por exames de imagem, e uma biopsia deve ser considerada. Recomenda-se biopsia de fragmento guiada por US.

BIRADS 4: ANORMALIDADE SUSPEITA — DEVE-SE CONSIDERAR BIOPSIA.

Em mulheres com menos de 30 anos de idade, há uma probabilidade estatística esmagadora de que toda massa seja um fibroadenoma. Pode-se argumentar que a realização de exames de imagem não se justifica nessas pacientes. Em nosso laudo, sugerimos que uma lesão sólida bem circunscrita representa mais provavelmente um fibroadenoma, mas alertamos o médico da paciente de que isto não pode ser definido de maneira absoluta por exames de imagem e, se houver necessidade de maior certeza, sugere-se biopsia guiada por US ou excisão cirúrgica. O laudo a seguir diz respeito a uma área palpável de preocupação clínica:

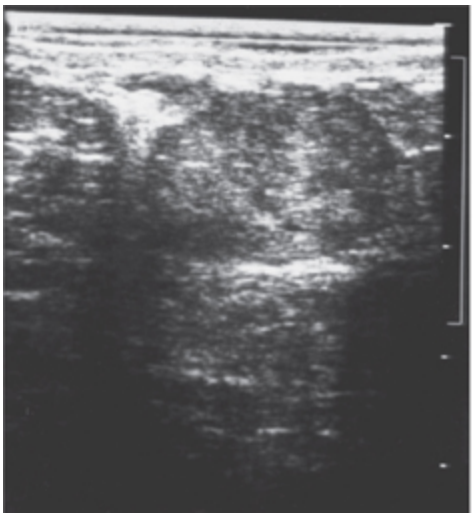

Fig. 25.26 Esta massa sólida bem definida com ecos internos uniformes revelou-se como um fibroadenoma na biopsia de fragmento.

Imagens transversais e longitudinais da área indicada pela paciente no quadrante superior externo da mama direita revelam uma massa ovóide de 2 cm com margens bem definidas, ecotextura interna homogênea e boa

transmissão sonora. Em paciente dessa idade, a massa quase certamente representa um fibroadenoma; contudo, isto não pode ser definido de maneira absoluta por nenhum exame de imagem. Se houver necessidade de certeza, sugere-se biopsia guiada por US ou excisão cirúrgica.

Conclusão: Massa sólida na mama direita.

Sistema de Codificação do Laudo

Um objetivo importante do BIRADS é promover a manutenção de um banco de dados que possa ser utilizado por indivíduos ou grupo para monitorar os resultados de seus programas (desfechos) na esperança de que isso ajudará a alcançar alto grau de acurácia na detecção de câncer de mama. A coleta de dados similares permitirá o desenvolvimento de um banco de dados nacional como um processo de garantia de qualidade a fim de auxiliar na manutenção de triagem de alta qualidade. Mediante compilação de dados, podem-se analisar as tendências do câncer de mama. Indivíduos ou grupos podem comparar seus resultados com os valores nacionais e empregar essas informações em seus programas de garantia de qualidade visando a melhorar seu próprio desempenho. A interpretação das imagens pode ser refinada por meio de grandes volumes de dados.

Com a finalidade de simplificar a entrada de dados em um banco de dados, o BIRADS fornece um sistema de códigos. Esse sistema é facilmente integrado a qualquer banco de dados computadorizado para a manutenção e análise da interpretação de imagens e monitoração dos resultados. Os códigos são o mais simples possível para facilitar seu uso e, em muitos casos, são mnemônicos.

Sistema de Codificação de Patologia

Assim como o sistema de codificação de mamografia, o sistema de codificação de patologia visa a simplificar a entrada de dados. Monitoração dos resultados é a melhor maneira de avaliar o sucesso da triagem e refinar

um programa de triagem. O sistema de codificação de patologia permite registro simples dos dados. Os antigos códigos numéricos que exigiam um dicionário complicado foram substituídos por códigos mnemônicos, como DI para carcinoma ductal invasivo, LI para carcinoma lobular invasivo, HDA para hiperplasia ductal atípica e HLA para hiperplasia lobular atípica. Sempre que possível, usam-se acrônimos para simplificar a codificação. Isto deve facilitar a monitoração e o registro dos resultados.

Acompanhamento e Monitoração dos Desfechos

O BIRADS é um sistema de garantia de qualidade. Não é suficiente apenas interpretar mamografias em um vácuo. A manutenção de um banco de dados é um componente importante do sistema do ACR. Sem monitoração dos resultados de triagem, seria impossível definir o sucesso do programa. É importante conhecer informações básicas como

1. o número de mulheres examinadas
2. o número de mulheres que necessitaram de exames de imagem adicionais
3. o número de biopsias recomendadas e o número efetivamente realizado
4. o número de cânceres detectados (CDIS separado de cânceres invasivos)
5. o tamanho e o estágio dos cânceres detectados

para que se possam determinar a acurácia dos programas de triagem individuais e o seu sucesso no diagnóstico de cânceres de mama em estágio precoce. Isto possibilitará que cada grupo ajuste seus limiares por comparação com os dados nacionais compilados.

O BIRADS evoluiu ao longo de muitos anos, e um grande volume de ponderação, esforço e discussão foi empenhado. O sistema não é um desvio da análise radiológica tradicional; antes, simplesmente define a estrutura básica de interpretação mamográfica. O BIRADS apenas descreve o que a maioria dos radiologistas faz no trabalho diário. Ele não elimina a qualificação individual do radiologista, mas estrutura a avaliação mamográfica de uma maneira organizada e compreensível a fim de tentar

eliminar laudos confusos. O BIRADS não é um sistema perfeito, mas está evoluindo com o tempo e à medida que se amplia o conhecimento dos exames de imagem e de detecção e diagnóstico do câncer. O comitê BIRADS do ACR avaliará todas as sugestões de aprimoramento enviadas.

A mamografia constitui o melhor método disponível para reduzir a mortalidade por câncer de mama. O uso do BIRADS é um componente importante na execução geral de avaliações mamárias de alta qualidade. Seu emprego melhorará a comunicação dos resultados da mamografia e permitirá um aprimoramento contínuo da qualidade e da interpretação de mamografias.

MANUTENÇÃO DE DADOS E A REVISÃO DOS DIAGNÓSTICOS POR IMAGEM DA MAMA

Quando Sickles escreveu pela primeira vez sobre a necessidade de revisão dos dados no Serviço de Triagem Mamográfica da University of California at San Francisco e o esforço para definir o que aconteceu com pacientes submetidas à triagem naquele programa (desfechos), foi um acontecimento acadêmico (29). A lei MQSA e o FDA tornaram obrigatórias a manutenção e a revisão de dados. Todo Serviço de Mamografia deve coletar os dados sobre o número de pacientes examinadas, classificar os achados nas pacientes e tentar garantir que elas recebam o acompanhamento apropriado. Todo Serviço também precisa documentar o número de cânceres detectados. Os responsáveis devem ser capazes de fornecer os dados para o Serviço como um todo e para cada radiologista que lá trabalha.

A única forma de determinar a qualidade de um programa de triagem é pela monitoração do programa. O BIRADS inclui uma introdução à coleta de dados recomendados e às análises estatísticas que devem ser realizadas para avaliar os dados. O leitor deve consultar no Atlas do BIRADS, que pode ser obtido através do ACR, o sumário completo da coleta de dados.

Sensibilidade e Especificidade

A sensibilidade e a especificidade são muitas vezes citadas como as medidas mais importantes de um programa de triagem.

A especificidade é o número de mulheres cujas mamografias são interpretadas como negativas dividido pelo número de mulheres que realmente não têm câncer de mama. Superficialmente, a especificidade é uma medida de o quão confiável uma mamografia negativa é para determinar que não existe câncer. Contudo, ela pode ser enganosa uma vez que câncer de mama é bastante incomum. Se um grupo de 1.000 mulheres forem examinadas todo ano, e se for decidido que todas as mamografias serão lidas como negativas sem nem sequer olhar para as imagens, a especificidade será de 99,96 a 99,98% porque apenas 2 a 4 cânceres tornam-se detectáveis em 1.000 mulheres a cada ano. Embora todos os cânceres passem despercebidos, o valor preditivo negativo é muito alto e, por conseguinte, a especificidade é muito alta. A especificidade fornece uma indicação do nível de resultados falso-positivos que um exame produz, pois um aumento desses casos a diminuirá.

A sensibilidade é a medida mais importante. É o número de cânceres detectados pela mamografia dividido pelo número de cânceres reais na população durante um período de tempo especificado. É uma medida importante do sucesso da triagem. Sensibilidade é uma medida geral dos cânceres detectados por triagem que são diagnosticados durante um intervalo definido. Por exemplo, se houver 100 cânceres em um grupo de mulheres submetidas a triagem todo ano, espera-se que a mamografia e o exame clínico detectem 80 desses cânceres. As estimativas são de que a mamografia detectaria 68 (85% de 80 5 68) e o exame clínico revelaria mais 12 (15% de 80 5 12). Em um programa de triagem típico, 20 cânceres adicionais se tornarão evidentes antes da próxima triagem (a mulher palpa um nódulo), ao longo do ano após o dia da triagem (esses são os cânceres do intervalo). Assim, durante o curso de 1 ano, o número total de cânceres disponíveis para detecção era 100 (80 detectados pela triagem e 20 cânceres do intervalo). Embora a mamografia tenha detectado 85% dos cânceres que

eram detectáveis no momento da triagem e o exame físico outros 15%, ainda havia os 20 que não eram detectáveis até uma época posterior durante o ano. Em conseqüência, nesse exemplo, a sensibilidade real da triagem com mamografia seria 68/100 5 68%, enquanto a triagem com exame clínico tem sensibilidade de 12% dos 100 cânceres diagnosticados durante o período.

A sensibilidade é valiosa para comparar resultados de triagem, mas, como todos os cânceres clinicamente relevantes são detectados mais tarde (sensibilidade de 100%), é crucial analisar o nível de sensibilidade juntamente com o tamanho e o estágio dos cânceres detectados. Uma sensibilidade de 100% tem pouco valor se todos os cânceres tiverem tamanho igual ou superior a 2 cm. Uma sensibilidade de 75% talvez seja mais proveitosa se 50% dos cânceres invasivos detectados forem, 1 cm e, portanto, altamente curáveis.

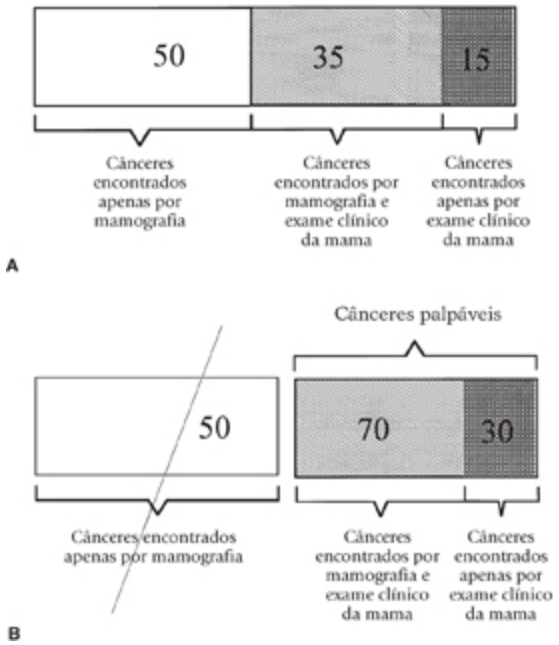

Fig. 25.27 (A) Se houver 100 cânceres em uma população e a mamografia detectar 85, a sensibilidade da mamografia é de 85%. Se 50% dos cânceres forem encontrados apenas por mamografia e 35% forem clinicamente evidentes e visíveis por mamografia, enquanto 15% não são detectados por mamografia mas são evidentes no exame clínico, a sensibilidade do exame clínico é de 50% e a taxa de falso-negativos da mamografia é de 15%. (B) Se o grupo examinado for constituído apenas de mulheres com massas palpáveis, a sensibilidade do exame clínico salta para 100% (por definição) e a da mamografia cai para 70%. Porém essa triagem não detectaria os 50% de cânceres impalpáveis que poderiam ser encontrados mais cedo.

Fatores que Influenciam a Sensibilidade

A acurácia da mamografia pode parecer melhor ou pior do que de fato é. A pré-seleção de pacientes pode modificar a sensibilidade aparente do exame. Por exemplo, suponha que uma população se submete a triagem com mamografia e exame clínico e que a mamografia detecte 85% dos cânceres detectáveis na triagem. Suponha também que 50% dos cânceres são detectados apenas por mamografia. Isto significa que a sensibilidade da mamografia é 85% e a taxa de falso-negativos da mamografia é 15%. Por outro lado, se a sensibilidade da mamografia for avaliada para uma população de pacientes encaminhadas para mamografia em razão de anormalidades palpáveis, a sensibilidade do exame parecerá diminuída. A pré-seleção exclui as mulheres assintomáticas que constituem os 50% dos cânceres que são detectáveis apenas por mamografia. Desse modo, a sensibilidade da mamografia entre mulheres que apresentam massas palpáveis cairia para 70% (Fig. 25.27).

A sensibilidade da mamografia aumentaria no exemplo acima se incidências adicionais fossem obtidas com base no exame clínico da mama. Embora não esteja claro se o tratamento será afetado, a obtenção de incidências sob compressão focal que tentam empurrar a lesão palpável para a gordura subcutânea revelará 10% adicionais das lesões inaparentes na mamografia rotineira com duas incidências (30,31). Também se mostrou que a taxa de detecção da mamografia aumenta com o número de incidências obtidas.

Nos principais programas de triagem, a sensibilidade da mamografia (cânceres detectados por triagem divididos por cânceres detectados por triagem mais cânceres do intervalo) variou de 45 a 88% (32).

QUADRO 25.1

ANÁLISE DOS DADOS DE TRIAGEM

Resultado da Mamografia	Câncer Comprovado	Ausência de Câncer
Negativo	Falso-negativo	Verdadeiro-negativo
Positivo	Verdadeiro-positivo	Falso-positivo Sensibilidade 5 VP/(VP 1 FN) Especificidade 5 VN/(VN 1 FP)

A maioria dos analistas visualiza esses dados como uma tabela dois-por-dois (Quadro 25.1).

Mamografia Falso-negativa

A capacidade da mamografia de demonstrar anormalidades que depois são comprovadas como malignas varia de acordo com a população de pacientes e a intensidade da avaliação mamográfica. É difícil determinar a taxa de falso-negativos precisamente porque exige acompanhamento de todas as mamografias negativas na triagem. Para a maioria dos Serviços de Radiologia, isso é impossível sem ligação com bancos de dados estaduais, pois algumas mulheres mudam sua assistência médica e o diagnóstico de câncer de mama pode ser definido em outra instituição. A maioria dos grupos consegue obter apenas medidas grosseiras para cânceres não detectados, porém sua análise ajuda a reduzir a taxa no futuro.

A taxa de falso-negativos de um exame depende do padrão contra o qual o exame é comparado e da duração do acompanhamento da população. Por exemplo, no projeto Breast Cancer Detection Demonstration Project (13), 20% dos cânceres evidenciaram-se dentro de 1 ano após a triagem e

não foram detectados pela combinação de mamografia e exame físico. Esta é uma percentagem comum, repetida em uma série de estudos controlados randomizados de triagem. Pressupondo-se um tempo de duplicação médio de 100 a 180 dias, esses cânceres do intervalo estavam presentes no momento da triagem e não foram detectados ou eram indetectáveis pela triagem.

A taxa de falso-negativos imediata da mamografia é determinada pelo número de cânceres que passam despercebidos em uma triagem mamográfica dividido pelo número de cânceres que poderiam ser detectados naquela triagem. A equação é

Taxa de falso-negativos da triagem mamográfica 5 cânceres não detectados pela mamografia/[cânceres detectados pela mamografia 1 cânceres detectados clinicamente].

O número é ainda mais alto se os dados forem coletados ao longo de 1 ano após um exame de triagem negativo.

A taxa de cânceres do intervalo é a percentagem de cânceres que vem à tona no intervalo entre triagens dividida pelo número total de cânceres detectados durante todo o período (cânceres evidenciados no intervalo entre triagens/[cânceres evidenciados no intervalo entre triagens 1 cânceres detectados pela triagem]).

Acurácia

Acurácia é uma medida da acurácia geral de um exame. Equivale ao número de resultados corretos do exame dividido pelo número total de pacientes examinados, o que é igual ao número de verdadeiro-positivos mais verdadeiro-negativos dividido pelo total de pacientes examinados. Para triagem de câncer de mama, a acurácia não é uma medida muito valiosa porque câncer é tão incomum que a acurácia é dominada pelo número de verdadeiro-negativos.

Resultados da Revisão

Não existem números absolutos para determinar que um programa de triagem é bem-sucedido. Depende da probabilidade prévia de câncer na população (quantos cânceres de mama estão de fato presentes para ser detectados) Tabar *et al*. (33) mostraram que é melhor detectar cânceres invasivos antes que seu tamanho seja . 1 cm, porém os autores sugeriram que o tamanho mediano deve ser igual ou inferior a 1,5 cm. Acreditamos que o objetivo deva ser igual ou inferior a 1 cm. Além dos dados de Tabar *et al*., esse objetivo é reforçado pelos dados do Memorial Sloan-Kettering, que demonstraram um benefício significativo para a sobrevida entre mulheres com câncer no estágio 1 quando o câncer tinha no máximo 1,0 cm (34).

Em nosso programa, detectamos cerca de oito a 10 cânceres (CDIS 1 invasivos) na primeira triagem (de prevalência) e cerca de dois a quatro cânceres novos em mulheres que obtiveram mamografias prévias (de incidência). Nossa política de intervenção é bastante agressiva: 60% dos cânceres invasivos têm no máximo 1,0 cm e 30% dos cânceres detectados são CDIS. Tais resultados são obtidos ao custo de um valor preditivo positivo para uma biopsia de mama motivada por mamografia de aproximadamente 12% para mulheres de 40 anos de idade, mas eleva-se constantemente para cerca de 45% aos 79 anos (o valor preditivo positivo aumenta com a probabilidade prévia de câncer, que aumenta com a idade das mulheres examinadas). Na revisão de Sickles (35) com uma abordagem um pouco menos agressiva, de modo que o valor preditivo positivo variou de 26% para mulheres na quinta década de vida a 56% para mulheres acima de 70 anos, 39% dos cânceres invasivos tinham no máximo 1,0 cm e 30% dos cânceres eram CDIS. Na revisão de Sickles, 79% eram cânceres no estágio 0 ou 1 (linfonodos axilares negativos). Embora tais dados tenham sido coletados em uma época em que localização com agulha e excisão cirúrgica eram a principal forma de biopsia, os resultados devem ser semelhantes para lesões diagnosticadas por biopsia de fragmento guiada por exame de imagem.

Razões para Mamografia Falso-negativa

Já se falou muito sobre o fato de que tecidos mamários densos dificultam a detecção de cânceres de mama; contudo, existem muitos exames falso-negativos que ocorrem em mulheres cujos tecidos não são densos. Há diversas razões para cânceres não serem detectados por mamografia. Cânceres passarão despercebidos se a mama não estiver posicionada de maneira correta (Fig. 25.28) e se não forem obtidas imagens de qualidade e resolução altas. Técnica mamográfica rigorosa é fundamental. Nunca é demais enfatizar a importância do posicionamento. Até mesmo mamografias bem realizadas não incluem parte dos tecidos mamários. Cânceres situados em posição alta na mama e próximos da parede torácica são difíceis de projetar-se em um sistema de registro bidimensional. É crucial que a mama seja tracionada para longe da parede torácica, tão vigorosamente quanto a paciente permitir, a fim de projetar os tecidos profundos sobre o sistema detector. A mamografia não deve machucar a mama, embora às vezes ocorra uma equimose ou possa haver laceração da pele friável, particularmente na prega inframamária intertriginosa. Felizmente, a maioria das mulheres não considera a mamografia dolorosa, mas algumas a consideram desconfortável (36). A tecnóloga deve ser sensível e trabalhar com a paciente para garantir que a mama seja tracionada o máximo possível para dentro do mamógrafo e, ao mesmo tempo, minorar o desconforto. Se isto não for realizado, há um risco significativo de deixar passar lesões próximas da parede torácica.

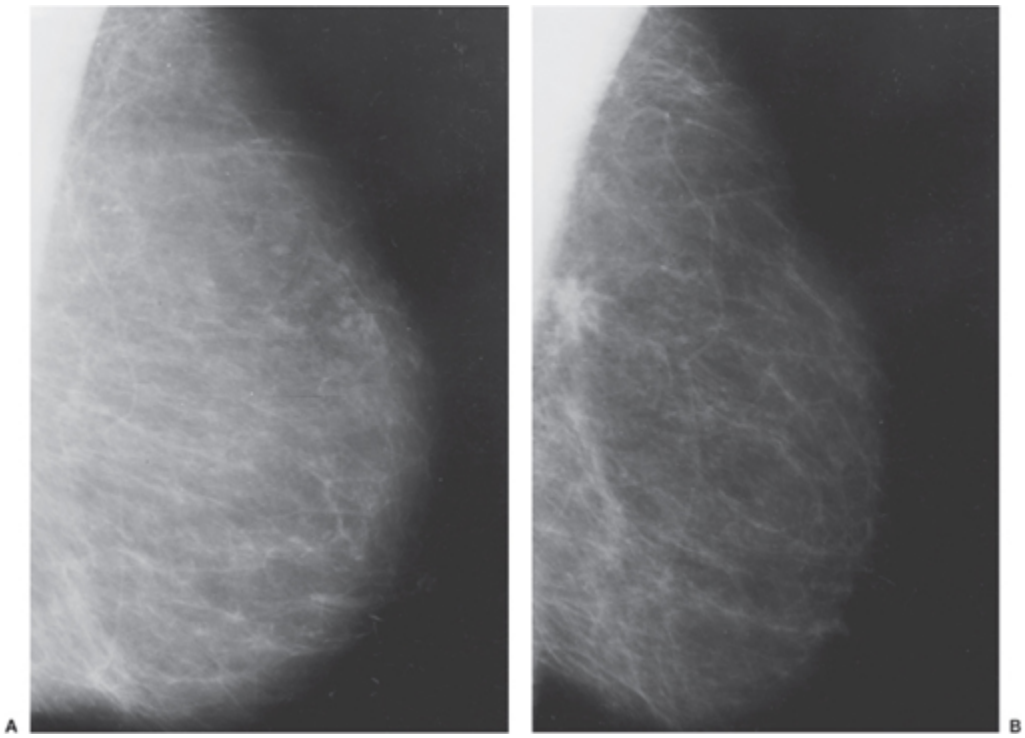

Fig. 25.28 Um câncer pode passar despercebido em virtude de posicionamento inadequado. Esta mamografia lateral reta mal posicionada (A) (a posição utilizada durante boa parte do estudo de triagem canadense; ver Cap. 4) é negativa. Uma incidência mediolateral oblíqua realizada no mesmo dia (B) revela o câncer, embora nem mesmo esta imagem esteja bem posicionada.

O posicionamento é complicado pela curvatura e inclinação da parede torácica, e em algumas mulheres as duas incidências padrões não visualizam toda a mama. Pontos cegos são mais comuns lateralmente em direção à axila e medialmente perto do esterno. Lesões altas no quadrante superior interno são especialmente difíceis de projetar sobre o detector.

Trinta a 50% das omissões de detecção de cânceres nas mamografias são inevitáveis (37,38) porque os tumores não produzem alterações primárias nem secundárias que sejam visíveis com as técnicas atuais. Se o tumor for circundado por tecido de atenuação semelhante dos raios X e não houver distorção da arquitetura ou depósito de cálcio, um câncer grande pode ser invisível na mamografia.

Em aproximadamente um terço das mamografias falso-negativas, cânceres são visíveis mamograficamente mas passam despercebidos por

descuido do radiologista. Yankaskas *et al*. (39) concluíram que 29% de cânceres eram visíveis em retrospecto mas não foram vistos pelo radiologista original. De acordo com a revisão do CAD, até 70% dos cânceres que passam despercebidos na mamografia podem ser detectáveis (40). Cerca de um terço de cânceres omitidos exibem sinais sutis de câncer que podem não ser detectados pelo radiologista inexperiente. Erros de interpretação sempre ocorrem, mas podem ser minimizados por treinamento adequado. Todo radiologista, por mais treinado que seja, não consegue evitar omissões no diagnóstico de câncer. Como existe um limiar psicovisual abaixo do qual não parece ser possível operar, a omissão de um câncer óbvio eventual é inevitável até mesmo para o radiologista experiente. Como observadores menosprezam coisas diferentes, múltiplos estudos mostraram que a interpretação dos casos por um segundo radiologista (leitura dupla) reduz a possibilidade de omissão em 5 a 15% (41–43). Conforme mencionado, leitura dupla é desejável, mas só será eficaz se realizada de maneira eficiente. A leitura de exames de triagem *online* complica a leitura dupla. A melhor maneira de realizar leitura dupla com eficiência é adiar a interpretação e dispor os exames em negatoscópios múltiplos ou interpretar os exames digitais em lotes. Dois ou mais radiologistas podem interpretar exames em lotes de maneira muito eficiente sem aumentar o custo. Se o processo for ineficiente, o custo da triagem subirá, centros de triagem terão que fechar e mulheres terão acesso a triagem negado. Não apenas a leitura *online* dificulta a leitura dupla como também mostramos que uma leitura demasiadamente rápida, como seria esperado, induz maior número de erros.

Nunca é demais enfatizar a importância de exames de imagem de alta qualidade. A detecção mamográfica de câncer de mama depende completamente das imagens. Equipamento apropriado é essencial, e tecnólogas bem treinadas e motivadas são fundamentais para otimizar o exame. Radiologistas experientes não conseguem compensar uma

mamografia de má qualidade, e atenção estreita ao posicionamento e ao controle da qualidade deve ser uma obrigação constante.

Infelizmente, não apenas a mamografia não detecta todos os cânceres como não detecta todos os cânceres cedo o suficiente para resultar em cura. Atualmente, o câncer de mama só é curável se for detectado e tratado antes que se expanda para outras partes do corpo. O câncer primário na mama não é letal. É a doença metastática que mata posteriormente. A experiência sugere que existe um amplo espectro de comportamento do câncer de mama. Alguns cânceres provavelmente produzem metástases muito cedo durante o seu crescimento. A capacidade de ganhar a circulação, flutuar até outros órgãos e invadir outros tecidos com sucesso provavelmente requer alterações do DNA além daquelas que causam proliferação celular irrestrita. O fato de que muitos cânceres não são dotados da capacidade de expandir-se para outros órgãos é a razão provável pela qual alguns cânceres podem ser detidos e muitas mulheres podem ser curadas de câncer de mama.

Não obstante, é muito provável que alguns cânceres adquiram capacidade metastática precocemente no seu desenvolvimento. É inteiramente possível que em alguns cânceres o primeiro clone maligno tenha capacidade de expandir-se. Esses cânceres podem ter semeado outros órgãos muito antes do tumor primário ser, ou até mesmo poder ser, descoberto, e a detecção precoce para essas mulheres simplesmente não é precoce o bastante. Outros cânceres não são detectáveis por mamografia nem por exame clínico da mama até que tenham tamanho considerável e já tenham enviado metástases, enquanto ainda outros cânceres crescem até volumes muito grandes e jamais se tornam metastáticos. Embora não haja uma correlação 1-para-1, em geral a disseminação metastática está diretamente associada ao tamanho do câncer na ocasião do diagnóstico (44,45).

Pressupondo-se que o tempo de duplicação médio do câncer de mama é 100 a 180 dias, praticamente todos os cânceres que depois se tornam detectáveis no exame clínico ou na mamografia estão presentes

microscopicamente por 5 anos ou mais antes de sua detecção. Alguns podem estar presentes por até 30 anos antes de ser descobertos (46). O fato de a mortalidade ser reduzida por triagem mamográfica sugere que muitos cânceres crescem até tamanhos moderadamente grandes antes de produzir metástases bem-sucedidas. Ainda há muito espaço para melhora na detecção antecipada do câncer. Como o prognóstico está claramente relacionado com o tamanho, uma detecção mais precoce do que a atualmente possível poderia ampliar o benefício. A RM e a US mostraram o potencial de encontrar cânceres pequenos que não são detectados por mamografia ou exame clínico. Contudo, antes de empregar RM ou US na triagem, é preciso demonstrar que a detecção desses cânceres reduzirá a mortalidade (47).

Análise de Mamografias Falso-negativas

A análise de mamografias falso-negativas é complicada por sua definição. Existem pelo menos cinco tipos de mamografias falso-negativas:

1. Falso-negativa verdadeira (FNV). Na mamografia realmente falso-negativa, não há indicação da presença de câncer, mesmo em retrospecto.
2. Falso-negativa por um único radiologista (FNUR). Esta segunda categoria inclui as mamografias que são interpretadas como negativas, mas em uma segunda leitura a lesão é detectada.
3. Falso-negativa retrospectivamente detectável (FNRD). O terceiro tipo de mamografia falso-negativa é a lesão que é detectável em retrospecto. Lesões que poderiam ter sido detectadas devem ser incluídas aqui. Algumas dessas lesões são encontradas pela paciente ou pelo seu médico entre triagens, enquanto outras são observadas em uma triagem subseqüente. Lesões que são detectadas pelo segundo de dois radiologistas também são incluídas nessa categoria. Lesões que em retrospecto mostravam alterações sutis em mamografias prévias mas que provavelmente jamais seriam detectadas de maneira prospectiva devem

ser consideradas FNV porque é improvável que alguém consiga detectá-las precocemente.

4. Falso-negativa interpretada como benigna (FNIB). Engloba lesões que são detectadas mas, em virtude de seu aspecto morfológico, são classificadas como benignas e o diagnóstico é adiado. Essa categoria é influenciada fortemente pelos limiares de intervenção. Cânceres circunscritos foram detectados mas descartados em virtude de sua morfologia benigna (48).
5. Falso-negativa por falha técnica (FNFT). A última categoria de mamografia falso-negativa inclui os cânceres que não são detectados devido a obstáculos técnicos. Os fatores técnicos que podem comprometer a capacidade de visualizar a lesão incluem posicionamento incorreto, contraste precário, baixa nitidez das imagens e penetração insuficiente dos tecidos densos.

Cânceres do Intervalo

Em programas de triagem, pode-se encontrar uma indicação das mamografias falso-negativas na taxa de cânceres do intervalo. A maioria dos pesquisadores classifica os cânceres que são diagnosticados após uma triagem negativa porém antes da próxima triagem como cânceres do intervalo. Assim, a taxa de cânceres do intervalo varia com o tempo entre triagens. Os cânceres do intervalo indicam a taxa de falso-negativos para cânceres que se tornam palpáveis entre triagens. Não indicam quantos cânceres que são detectados em uma triagem eram detectáveis mas passaram despercebidos em uma triagem prévia. Em estudos de triagem, esses FNRD foram contados como detectados pela triagem, e não como falso-negativos. Eles devem ser considerados legitimamente detectados pela triagem porque não teriam sido detectados mais cedo na ausência de triagem, mas são lesões que oferecem a oportunidade de aprimoramento da detecção pois são visíveis em triagens prévias (Fig. 25.29). Aqueles que são

detectados mas interpretados como benignos (FNIB) constituem outra categoria de lesões cuja detecção antecipada é possível.

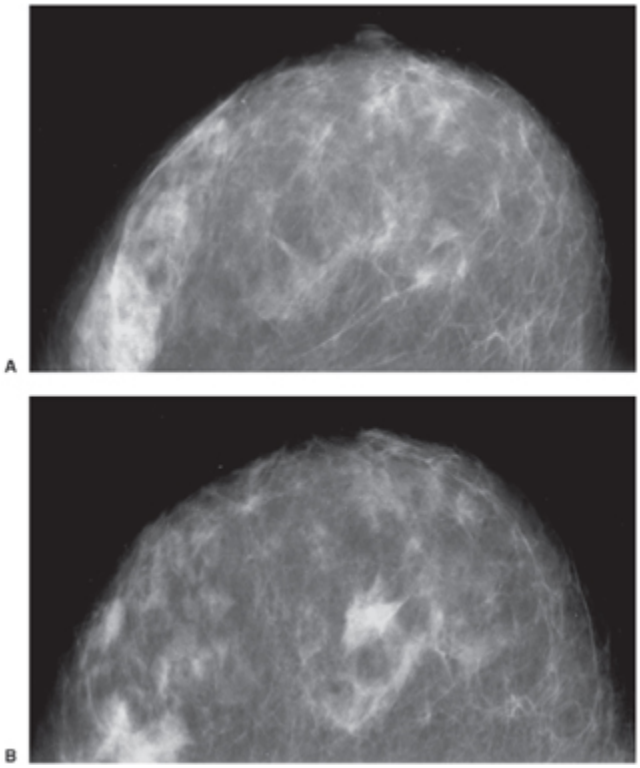

Fig. 25.29 Cânceres detectados por triagem com freqüência são visíveis retrospectivamente em exames de triagem prévios. O câncer na parte medial da mama direita era evidente em 2000 (A) mas só foi descoberto no exame de triagem seguinte mais de um ano depois (B).

Bird produziu uma das análises mais completas de mamografias falso-negativas e, dentre 320 cânceres diagnosticados entre 1985 e 1990, 77 (24%) passaram despercebidos na triagem. Os autores utilizaram um sistema de leitura dupla. Eles observaram que 11 (14%) dos cânceres foram detectados pelo segundo radiologista. Isto é semelhante à taxa de FNUR de 15% relatada por Tabar *et al*. (42). Em nosso Serviço, observamos que 7% dos cânceres detectados por triagem foram identificados pelo segundo radiologista. Dentre os falso-negativos relatados por Bird *et al*., apenas 19 (25%) eram FNV. Quarenta e sete de 77 (61%) cânceres foram retrospectivamente detectáveis (FNRD). Outros 14 (18%) foram detectados, mas o diagnóstico foi retardado porque eles foram interpretados como

benignos (FNIB). Apenas quatro (5%) passaram despercebidos devido a falhas técnicas. No total, 40 (51%) das mamografias falso-negativas foram atribuídas a erro de interpretação, o que significa espaço para melhora (Quadro 25.2). Ao compararem as pacientes cujos cânceres passaram despercebidos pela mamografia, os autores concluíram que os cânceres tinham maior probabilidade de não ser detectados se localizados em tecido mamário mais denso, se não contivessem calcificações ou se a densidade se desenvolvesse sutilmente ao longo do tempo.

QUADRO 25.2

RAZÕES PARA MAMOGRAFIA FALSO-NEGATIVA

Interpretação Errônea	Percentual
Lesão classificada como benigna	18
Vista em mamografias prévias e descartada	17
Vista em apenas uma incidência	9
Presente no local de biopsia prévia	8
Detectável em retrospecto	43
Omitida devido a falha técnica	5

Fonte: Bird RE, Wallace TW, Yankaskas BC. Analysis of cancers missed at screening mammography. Radiology 1992;184:613-617.

No estudo controlado randomizado realizado em Malmö, Suécia, cânceres do intervalo que foram descritos diferem dos falso-negativos relatados por Bird *et al*. Conforme mencionado, em programas de triagem uma lesão que é visível em mamografia prévia e que não cresce até a detectabilidade clínica entre triagens não é contada como falso-negativa, a despeito de o diagnóstico ter sido adiado. Antes, é contada como câncer detectado por triagem. Em revisão de 96 cânceres (20% do total de 470 encontrados na população examinada) que se tornaram clinicamente evidentes no intervalo entre triagens no programa de triagem de Malmö, Ikeda *et al*. encontraram, provavelmente por essa razão, uma percentagem de cânceres retrospectivamente detectáveis menor que a de Bird *et al*. A dedução e os dados sugerem que cânceres que alcançam detectabilidade clínica entre triagens são mais agressivos e de crescimento rápido (49).

Se o objetivo for reduzir a taxa de cânceres do intervalo, seria preciso encurtar o intervalo entre triagens (50). No estudo de Malmö, 21.000 mulheres de 45 a 69 anos de idade tiveram a oportunidade de submeter-se a triagem a intervalos de 18 meses. O tamanho dos cânceres do intervalo era semelhante àqueles nos grupos controles, com diâmetro mediano de 1,9 cm. Linfonodos foram positivos em 23% dos cânceres detectados por triagem, 36% dos cânceres invasivos do intervalo e 44% dos controles. Dentre os cânceres detectados por triagem, 19% eram estágio II ou pior. Embora dentre os cânceres do intervalo 42% fossem estágio II ou pior e entre aqueles dos grupos controles 52% fossem estágio II ou pior, mulheres com cânceres do intervalo tiveram probabilidade de morrer duas vezes maior que os controles. A razão exata disso é obscura.

Dentre os cânceres do intervalo, 46% foram diagnosticados dentro de 12 meses após uma triagem negativa e 75% dentro de 18 meses. Um número proporcionalmente maior de cânceres do intervalo foi encontrado em mulheres mais jovens. As mamografias FNV que não mostraram evidências de câncer em exames prévios compreenderam 63% (63/100) das pacientes com carcinoma invasivo e CDIS. Havia anormalidades mamográficas discretas evidentes em retrospectivo em 21 (21%). Evidências de um provável câncer eram visíveis em mamografias prévias em 10 de 100 (10%) mulheres com câncer do intervalo. Apenas 2% passaram despercebidos em virtude de falhas técnicas.

Métodos para Reduzir Mamografias Falso-negativas

Dada a capacidade demonstrada de detecção antecipada pela mamografia de reduzir a taxa de mortalidade de câncer de mama, vale a pena aprimorar a técnica a fim de ampliar seus benefícios. Devem-se promover fortemente esforços para aperfeiçoar a mamografia convencional mediante avanços na interface com a paciente, pontos focais melhores, tubos com débito maior para abreviar exposição, melhor controle automático da exposição, detectores aperfeiçoados, leitura dupla e emprego de detecção e diagnóstico

auxiliados por computador. O desenvolvimento da mamografia digital possibilitou a realização de TMD. A TMD é capaz de aumentar a sensibilidade e a especificidade e deverá alcançar importantes avanços na detecção e no diagnóstico de câncer de mama.

Limiares de Intervenção

A capacidade de detectar cânceres de mama precocemente está diretamente relacionada com a agressividade com que as anormalidades são investigadas. Em um empreendimento como a mamografia de triagem, na qual as indicações de câncer são razoavelmente bem conhecidas e podem ser semelhantes às de processos benignos, um aumento na taxa de detecção de cânceres (taxa de verdadeiro-positivos) só é alcançável à custa de um aumento na taxa de falsos alarmes (taxa de falso-positivos). Nos estudos europeus, em que um dos objetivos era manter custos baixos e minorar o número de mulheres submetidas a biopsia, a taxa de detecção de cânceres incipientes provavelmente foi inferior à que poderia ter sido caso se permitisse uma conduta mais agressiva (51).

O período de tempo entre triagens é um fator importante do componente de cânceres do intervalo da taxa de falso-negativos. Quanto mais longo o tempo entre triagens, maior a chance de que um câncer venha à tona entre triagens. Tais cânceres têm probabilidade mais alta de ser de estágio mais avançado e menos curáveis. Um menor intervalo entre triagens reduz os cânceres do intervalo e a taxa de falso-negativos. Isto também parece influenciar a mortalidade. Os estudos de triagem que tiveram os intervalos mais curtos entre triagens para mulheres abaixo de 50 anos de idade obtiveram maiores reduções da mortalidade do que aqueles com intervalos mais longos para mulheres de 40 a 49 anos (52). A única exceção foi o programa de triagem canadense, mas houve tantos outros problemas com esse estudo que seus resultados têm pouca utilidade.

Com base em dados de triagem modernos, os programas de triagem mamográfica devem ser capazes de detectar mais de 50% dos cânceres

invasivos, enquanto esses cânceres têm tamanho de no máximo 1 cm, em uma população que comece a triagem aos 40 anos de idade, e espera-se que mais de 20% dos cânceres sejam CDIS. Menos de 20% das mulheres devem ter linfonodos positivos, e a taxa de cânceres do intervalo deve ser inferior a 20%.

Mamografia Diagnóstica e Tranqüilização Falsa

Como há um número significativo de cânceres de mama que não são evidentes na mamografia, uma mamografia negativa não elimina a possibilidade de câncer. Falsa tranqüilização é um risco em potencial da triagem. Nunca é demais enfatizar que, se um achado for suspeito clinicamente, ele deve ser resolvido a despeito do fato de a mamografia ser negativa. Até mesmo em mulheres que têm uma mamografia e US negativas, ainda existem cânceres que são evidentes apenas por exame clínico (53). As mulheres devem ser informadas que uma mamografia negativa não exclui câncer de mama e não oferece qualquer proteção no futuro. Se uma mulher palpar algo diferente na mama a qualquer momento, ainda que tenha realizado uma triagem negativa recente, ela deve consultar seu médico imediatamente.

BIRADS-ULTRA-SOM

Conforme mencionado, reconhecendo o papel crescente da US na avaliação da mama, criou-se o BIRADS para US em 2003. Assim como o BIRADS-Mamografia, sugere-se que o leitor consulte os detalhes do BIRADS-US através do ACR. A seguir, um resumo que inclui alguns dos vieses pessoais do autor.

À semelhança do BIRADS-Mamografia, o BIRADS-US contém um léxico de termos que devem ser utilizados na descrição dos achados da US, uma estrutura de laudos semelhante ao BIRADS-Mamografia e um apêndice que fornece um formulário de classificação útil. Os descritores

(léxico de termos) empregados no BIRADS-US são descritos em detalhes no Cap. 17.

O laudo do BIRADS-US é organizado de maneira semelhante ao BIRADS-Mamografia. Deve-se fornecer a história pertinente e definir se houve comparação com exames prévios. A área de investigação deve ser descrita (p. ex., quadrante superior externo) seguida por uma descrição clara e sucinta dos achados. Deve-se descrever a localização do achado e, caso o exame tenha sido correlacionado com outros exames de imagem, incluir no laudo a correlação e suas conclusões. As mesmas categorias de avaliação final do BIRADS aplicam-se ao BIRADS-US.

Problemas do BIRADS-Ultra-som

Embora incentivemos o leitor a utilizar o sistema BIRADS-US, tenho preocupações com alguns dos termos definidos no léxico para US, conforme mencionado. Os autores do BIRADS-US tentaram definir todas as lesões na mama em relação à ecogenicidade da gordura subcutânea. Acredito que isto seja um equívoco e que também difira da forma como a maioria das lesões é descrita na maioria dos outros órgãos corporais. A maior parte das lesões é descrita em relação aos tecidos que as circundam, e não com base em alguma definição tecidual absoluta. A gordura no resto do corpo é relativamente ecogênica (em relação aos tecidos circundantes). Na mama, a gordura é hipoecóica em relação ao parênquima mamário. Praticamente todas as massas sólidas na mama são hipoecóicas em relação ao parênquima mamário. Embora o BIRADS-US descreva massas sólidas como isoecóicas quando elas têm a mesma ecotextura da gordura, parece-me mais razoável relacionar a ecogenicidade de uma lesão com o tecido onde ela reside. Existem duas razões para a minha sugestão de que a abordagem do BIRADS-US não é vantajosa. Em primeiro lugar, a ecogenicidade da gordura não é absoluta, como ela é nos exames radiográficos. A gordura é ecogênica na região peripancreática, mas na mama é hipoecóica. Suspeito que essas diferenças relativas advenham da

composição da gordura em diversos locais bem como da ecogenicidade dos tecidos circundantes. A segunda razão para minha recomendação pode ser vista no exemplo a seguir. Se houver uma massa no parênquima mamário que tem a mesma ecogenicidade da gordura subcutânea, embora seja hipoecóica relativamente ao tecido que a circunda, faz muito mais sentido descrevê-la em relação ao tecido circundante. Se um radiologista for informado de que uma lesão é isoecóica, ele estará preparado para ter dificuldade em visualizá-la. Uma lesão que é isoecóica para gordura que se situa no parênquima mamário ecogênico será fácil de visualizar devido à sua hipoecogenicidade em relação aos tecidos circundantes. As lesões devem ser descritas em comparação com seus tecidos circundantes. Se uma lesão tiver a mesma ecotextura do parênquima, então me parece que ela deveria ser descrita como isoecóica, e, se for mais ecogênica que o parênquima mamário, então ela seria hiperecóica ou ecogênica. Não vejo problema em acrescentar a comparação com gordura depois que a relação básica foi descrita: “Há uma massa circunscrita hipoecóica no parênquima mamário que é isoecóica em relação à gordura subcutânea.” Espero que as definições do BIRADS mudem, mas, até que isso ocorra (se algum dia), provavelmente é mais correto descrever a ecotextura de uma lesão em relação a uma estrutura definida na imagem — p. ex., “A lesão é hipoecóica e de ecotextura semelhante a gordura” ou “A lesão é hipoecóica em relação ao parênquima mamário.” Se uma lesão se fundir com o parênquima mamário, eu escreveria “A massa é isoecóica para o tecido mamário circundante.”

O BIRADS-US também descreve edema como “ecogenicidade aumentada”. Não é certo que isto seja verdade. Em pacientes com edema, a pele muitas vezes está espessada, e freqüentemente há hipoecogenicidade associada ao edema (Fig. 25.30) que eu presumo ser vasos linfáticos ingurgitados (porém isto jamais foi comprovado histologicamente).

O Cap. 17 fornece orientação adicional sobre o laudo da US.

BIRADS-RESSONÂNCIA MAGNÉTICA

Reconhecendo o papel crescente da RM na avaliação mamária, criou-se o BIRADS para RM em 2003. Assim como o BIRADS-Mamografia, sugere-se que o leitor consulte os detalhes do BIRADS-RM através do ACR. No Cap. 20 esse assunto também é abordado. A seguir, um resumo que inclui alguns dos vieses pessoais do autor.

À semelhança do BIRADS-Mamografia, o BIRADS-RM contém um léxico de termos que devem ser utilizados na descrição dos achados da RM, uma estrutura de laudos semelhante ao BIRADS-Mamografia e um apêndice que fornece um formulário de classificação útil.

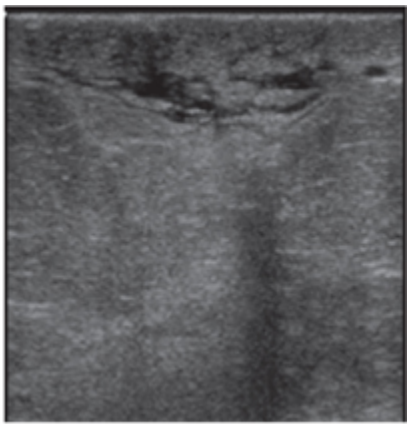

Fig. 25.30 O ultra-som detecta líquido nos vasos linfáticos cutâneos e subcutâneos. Esta paciente tinha um abscesso mamário. A pele está espessada, e o líquido provavelmente está dentro de vasos linfáticos dilatados.

O BIRADS-RM foi desenvolvido por um grupo de trabalho internacional. Porém, como a RM ainda não é uma técnica padronizada, com diferenças técnicas variáveis entre sistemas, é provável que esse BIRADS evolua com o tempo, recebendo modificações. Os descritores (léxico de termos) empregados no BIRADS-RM são fornecidos em detalhes no Cap. 20. A seguir, alguns pontos relevantes e comentários do autor.

Ainda não há unanimidade sobre como se deve realizar a RM da mama. Todos concordam que a administração intravenosa de contraste é essencial (exceto quando a razão para a RM da mama é a avaliação de implantes para

detectar ruptura), mas o tempo, as seqüências de pulsos e a aquisição de dados variam de uma instituição para outra. Existem aqueles que preferem resolução espacial alta e utilizam critérios morfológicos para ajudar a determinar se uma lesão significativa está presente. Outros acreditam que o padrão e a dinâmica da captação de contraste — sua variação ao longo do tempo após a injeção — geram as informações mais importantes. Nosso grupo no MGH tende a favorecer resolução alta e avaliação morfológica, mas não temos sido capazes de analisar as informações dinâmicas durante os últimos anos, e é possível que, à medida que os tempos de aquisição diminuírem com preservação da resolução espacial, nossa abordagem venha a mudar.

As partes mais importantes do BIRADS-RM incluem uma descrição dos achados e a avaliação final. Focos de captação de contraste podem ser vistos e são inespecíficos demais para ter alguma utilidade; por isso, não necessitam de avaliação mais detalhada. A exemplo da mamografia e US, uma massa é definida como uma "lesão tridimensional que ocupa espaço". Seu formato (redonda, oval, lobulada ou irregular) e margens (lisas, irregulares ou espiculadas) devem ser descritos. O padrão interno de captação de contraste pode ajudar na avaliação de lesões. O BIRADS-RM descreve a captação por uma massa como "homogênea ou heterogênea", com padrões distintos específicos que são descritos individualmente como:

1. Margem de realce (um anel perceptível de captação envolvendo a margem de uma lesão)
2. Captação central
3. Septações internas captantes
4. Septações internas escuras não-captantes

Há também "Captação de contraste não semelhante a massa", que consiste em áreas de captação definidas pela distribuição dos tecidos captantes:

1. Focal
2. Linear (uma linha única de captação)

3. Ductal (semelhante a uma distribuição ductal)
4. Segmentar (distribuição triangular sugerindo um lobo ou segmento da mama)
5. Regional
6. Múltiplas regiões (duas ou mais)
7. Difusa (amplamente dispersa e igualmente distribuída)

Essas áreas ainda podem ser caracterizadas pelo padrão de captação dentro da distribuição, e o BIRADS-RM sugere “homogêneo, heterogêneo, pontilhado/puntiforme, aglomerado e reticular/dendrítico”.

Também se deve mencionar a simetria ou assimetria dos padrões.

O BIRADS-RM também descreve a análise da dinâmica da captação de contraste à medida que ele é “captado” (*wash-in*) e “eliminado” (*washout*). Creio que esses recursos evoluirão à medida que o equipamento se tornar mais rápido. Em geral, cânceres tendem a captar contraste rapidamente e a eliminá-lo no mesmo ritmo. Isto é descrito em detalhes no Cap. 20.

A exemplo de outros módulos do BIRADS, deve-se fornecer uma avaliação final orientada para decisões que se assemelha à do BIRADS-Mamografia.

REFERÊNCIAS

1. Tabar L, Fagerberg G, Day NE, et al. What is the optimum interval between screening examinations? An analysis based on the latest results of the Swedish two-county breast câncer screening trial. Br J Cancer 1987;55:547-551.
2. Bassett LW, Monsees BS, Smith RA, et al. Survey of radiology residents: breast imaging training and attitudes. Radiology 2003;227: 862-869.
3. Wolfe JN. Breast patterns as an index of risk for developing breast câncer. AJR Am J Roentgenol 1976;126:1130-1139.
4. Boyd NF, Dite GS, Stone J, et al. Heritability of mammographie density, a risk factor for breast câncer. N Engl J Med 2002;347: 886-894.
5. Boyd NF, Jong RA, Yaffe MJ, et al. A critical appraisal of the Canadian National Breast Cancer Screening Study. Radiology 1993; 189:661-663.
6. Breast Imaging Reporting and Data System Atlas (BIRADS). American College of Radiology; 2003.

7. Reuter FG. Preliminary report—NEXT-85. In: Proceedings of the 18th Annual Conference of Radiation Control Program Directors. CRCPD Publication 86-2. 1986; 111-120.
8. Conway BJ, McCrohan JL, Reuter FG, et al. Mammography in the eighties. Radiology 1990;177:335-339.
9. McLelland R, Hendrick RE, Wilcox P, et al. The American College of Radiology Mammography Accreditation Program. AJR Am J Roentgenol 1991;157:473-479.
10. Scott WC. Establishing mammographie criteria for recommending surgical biopsy. Report of the Council of Scientific Affairs of the American Medical Association. September, 1989.
11. Kopans DB. Breast imaging. Philadelphia: Lippincott; 1989:351.
12. D'Orsi CJ, Karellas A, Costanza ME, et al. Preliminary report of an intervention to improve mammography skills of radiologists. Prog Clin Biol Res 1989;293:151-157.
13. Baker LH. Breast Cancer Detection Demonstration Project: five-year summary report. CA Cancer J Clin 1982;32:194-225.
14. Wald NJ, Murphy P, Major P, et al. UKCCCR multicentre randomised controlled trial of one and two view mammography in breast câncer screening. BMJ 1995;311:1189-1193.
15. Kopans DB, Swann CA, White G, et al. Asymmetric breast tissue. Radiology 1989;171:639-643.
16. D'Orsi CJ, Kopans DB. Mammographie feature analysis. Semin Roentgenol 1993;28:204-230.
17. D'Orsi CJ, ed. The American College of Radiology Breast Imaging Reporting and Data System, 2nd ed. Reston, VA: American College of Radiology; 1995.
18. Holland R, Hendriks JHCL, Mravunac M. Mammographically occult breast câncer: apathologic and radiologic study. Cancer 1983; 52:1810-1819.
19. Bird RE, Wallace TW, Yankaskas BC. Analysis of cancers missed at screening mammography. Radiology 1992;184:613-617.
20. Sickles EA. Periodic mammographie follow-up of probably benign lesions: results of 3184 consecutive cases. Radiology 1991; 179:463-468.
21. Varas X, Leborgne F, Leborgne JH. Non-palpable, probably benign lesions: role of follow-up mammography. Radiology 1992;184: 409-414.
22. Kopans DB, Swann CA, White G, et al. Asymmetric breast tissue. Radiology 1989;171:639-643.
23. Sickles EA. Periodic mammographie follow-up of probably benign lesions: results of 3184 consecutive cases. Radiology 1991; 179:463-468.
24. Meyer JE, Kopans DB. Stability of a mammographie mass: a false sense of security. AJR Am J Roentgenol 1981;137:595-598.
25. Rubin E. Six-month follow-up: an alternative view. Radiology 1999;213:15-18.
26. Sickles EA. Probably benign breast lesions: when should follow-up be recommended and what is the optimal follow-up protocol? Radiology 1999;213:11-14.
27. Elmore JG, Wells CK, Lee CH, et al. Variability in radiologists' interpretations of mammograms. N Engl J Med 1994;331: 1493-1499.
28. Stavros AT, Thickman D, Rapp CL, et al. Solid breast nodules: use of sonography to distinguish between benign and malignant lesions. Radiology 1995;196:123-134.

29. Sickles EA. Quality assurance: how to audit your own mammography practice. Radiol Clin North Am 1992;30:265-275.
30. Meyer JE, Kopans DB. Breast physical examination by the mam-mographer: an aid to improved diagnostic accuracy. Appl Radiol 1983;103-106.
31. Faulk RM, Sickles EA. Efficacy of spot compression—magnification and tangential views in mammographie evaluation of palpable masses. Radiology 1992;185:87-90.
32. Fletcher SW, Black W, Harris R, et al. Report of the International Workshop on Screening for Breast Cancer. J Natl Cancer Inst 1993; 85:1644-1656.
33. Tabar L, Fagerberg G, Day N, et al. Breast câncer treatment and natural history: new insights from results of screening. Lancet 1992;339:412-414.
34. Rosen PP, Groshen S, Saigo PE, et al. A long-term follow-up study of survival in stage I (Tl NO M0) and stage II (Tl NI M0) breast carcinoma. J Clin Oncol 1989;7:355-366.
35. Sickles EA. Auditing your practice. In: Syllabus: a categorical course in breast imaging. Kopans DB, Mendelson EB, eds. Oak Brook, 111: Radiological Society of North America; 1995:81-91.
36. Stomper PC, Kopans DB, Sadowsky NL, et al. Is mammography painful? A multicenter patient survey. Arch Intern Med 1988; 148: 521-524.
37. Martin J, Moskowitz M, Milbrath JR. Breast cancers missed by mammography. AJR Am J Roentgenol 1979;132:737-739.
38. Feig SA, Shaber GS, Patchefsky A, et al. Analysis of clinically occult and mammographically occult breast tumors. AJR Am J Roentgenol 1977;128:403-408.
39. Yankaskas BC, Schell MJ, Bird RE, et al. Reassessment of breast cancers missed during routine screening mammography: a community-based study. AJR Am J Roentgenol 2001;177:535-541.
40. Birdwell RL, Ikeda DM, O'Shaughnessy KF, et al. Mammographie characteristics of 115 missed cancers later detected with screening mammography and the potential utility of computer-aided detection. Radiology 2001;219:192-202.
41. Bird RE. Professional quality assurance for mammographie screening programs. Radiology 1990;177:587.
42. Tabar L, Fagerberg G, Duffy S, et al. Update of the Swedish two-county program of mammographie screening for breast câncer. Radiol Clin North Am 1992;30:187-210.
43. Thurfjell EL, Lernevall KA, Taube AAS. Benefit of independent double reading in a population-based mammography screening program. Radiology 1994;191:241-244.
44. Carter CL, Allen C, Henson DE. Relation of tumor size, lymph node status, and survival in 24,740 breast câncer cases. Cancer 1989;63:181-187.
45. Michaelson JS, Silverstein M, Wyatt J, et al. Predicting the survival of patients with breast carcinoma using tumor size. Cancer 2002; 95:713-723.
46. Kopans DB, Rafferty E, Georgian-Smith D, et al. A simple model of breast câncer growth may provide explanations for observations of apparently complex phenomena. Cancer 2003;97:2951-2959.
47. Kopans DB, Monsees B, Feig SA. Screening for câncer—when is it valid? Lessons from the mammography experience. Radiology 2003;229:319-327.

48. Peer PG, Holland R, Jan HCL, et al. Age-specific effectiveness of Nijmegen population-based breast câncer screening program: assessment of early indicators of screening effectiveness. J Natl Cancer Inst 1994;86:436-441.
49. Burrell HC, Sibbering DM, Wilson AR, et al. Screening interval breast cancers: mammographie features and prognosis factors. Radiology 1996;199:811-817.
50. Kopans DB. Screening for breast câncer and mortality reduction among women 40-49 years of age. Cancer 1994;74:311-322.
51. Kopans DB. Mammography screening for breast câncer. Cancer 1993;72:1809-1812.
52. Sickles EA, Kopans DB. Deficiencies in the analysis of breast câncer screening data. J Natl Cancer Inst 1993;85:1621-1624.
53. Moy L, Slanetz PJ, Moore R, et al. Specificity of mammography and US in the evaluation of a palpable abnormality: retrospective review. Radiology 2002;225:176-181.

OceanofPDF.com

O Problema Médico-legal e Diagnóstico por Imagem da Mama

26

Em nossa sociedade litigiosa, a falha no diagnóstico de câncer de mama tornou-se a maior causa de processos por erro médico, e isto tende a aumentar. É praticamente impossível estar a salvo de um processo médico-legal e, mesmo que o médico tenha desempenho muito alto, um júri ainda pode decidir, motivado por pena de uma mulher que está morrendo de câncer de mama, que ele é culpado. O sistema de honorários advocatícios cotalícios, no qual o advogado do autor recebe 30% ou mais de qualquer compensação monetária, torna atraente para advogados abrir processos se houver alguma indicação de possível sucesso. O valor das indenizações concedidas por júris está aumentando. Julgamentos em tribunais de júri são uma competição que envolve peritos que são contratados pelo réu e peritos que são contratados pelo autor. Os peritos do autor estão lá para tentar convencer o júri de que o réu foi negligente ao descumprir o padrão de assistência em uma dada situação, e os peritos do réu estão lá para tentar convencer o júri de que o réu seguiu o padrão e prestou assistência apropriada. Os advogados do autor estão lá para apoiar o depoimento dos peritos do autor e tentar desacreditar os peritos do réu e o depoimento deles, enquanto os advogados do réu estão lá para tentar desacreditar os peritos do autor e o depoimento deles e para apoiar o depoimento dos peritos do réu. No final, o júri decide em quem eles acreditam.

A omissão do diagnóstico de câncer de mama tornou-se a principal causa de processos por erro médico. Radiologistas estão sendo processados com freqüência crescente. A situação deteriorou-se rapidamente de tal

modo que a maioria dos residentes está evitando a área de diagnóstico por imagem da mama. Em uma pesquisa com médicos do último ano de residência, Bassett *et al*. (1) mostraram que, depois de “não é uma área interessante”, a maior razão para os residentes não se dedicarem ao campo de diagnóstico por imagem da mama era o estresse inerente à interpretação dos exames e o medo de ser processado. Desde o ano 2000, houve redução acentuada no número de candidatos a *fellowship* em diagnóstico por imagem da mama nos Estados Unidos. Números crescentes de radiologistas evitam interpretar mamografias. Isso tudo ocorreu em uma época em que os estudos controlados randomizados mostraram que a triagem com mamografia é capaz de reduzir a taxa de mortalidade em 25 a 30% (2). Tal benefício foi confirmado em programas de triagem na Suécia (3) e na Holanda (4), e a taxa de mortalidade por câncer de mama nos Estados Unidos caiu 20% desde o início da triagem mamográfica em larga escala (5). Todas essas conquistas podem perder-se se não houver radiologistas suficientes para interpretar as mamografias (6).

Apesar da situação aparentemente desanimadora, há algumas boas notícias. A maioria dos casos de erro médico que vão a julgamento é decidida em favor do radiologista. Além disso, existem coisas que o radiologista pode lançar mão para reduzir o risco de um processo médico-legal e aumentar a probabilidade de ser bem-sucedido no julgamento. Talvez o aspecto mais importante, e óbvio, seja uma atitude educada e atenciosa para com a paciente. Uma razão comum pela qual indivíduos processam médicos é raiva pelo modo como eles se sentiram tratados. Educação e delicadeza deveriam estar presentes naturalmente, mas em um Serviço sobrecarregado freqüentemente estamos estressados e em nossa pressa podemos parecer rudes e desatentos. Esse erro deve ser evitado. É importante que todos os membros da equipe de diagnóstico por imagem da mama, desde aqueles que marcam os exames às recepcionistas e passando pelos radiologistas, sejam solidários, atenciosos e amistosos. Examinamos cânceres de mama todos os dias, percorrendo as mesmas etapas inúmeras

vezes de modo que se torna uma rotina. Contudo, para a paciente que vem ao Serviço uma vez por ano, a experiência é estranha e geradora de ansiedade. Ela está ansiosa porque está “pesquisando câncer” ativamente. Ela exporá uma parte íntima do corpo a uma pessoa estranha que, sem maiores cerimônias, a tracionará e arrastará e a colocará no que é percebido como um torno, que comprimirá o que a paciente entende ser um órgão delicado. Ela não verá as imagens, que seguirão para algum outro lugar, e um laudo impessoal será expedido. Como toda tecnóloga de mamografia sabe muito bem, muitas pacientes expressam sua ansiedade na forma de comportamento hostil e sensibilidade exacerbada. A paciente tensa está predisposta a querer culpar alguém caso o resultado seja indesejável. Decerto, a paciente, que recebe a conclusão de que sua mamografia é negativa e depois descobre que tem câncer de mama, provavelmente sentirá raiva e acreditará que algo deve ter sido realizado de maneira incorreta, haja vista toda a “propaganda” sobre mamografia sugerindo que o exame detecta todos os cânceres cedo o bastante para permitir a cura. A despeito do fato de que radiologistas estão há anos alertando que isto não é verdade (7,8), a percepção é que a mamografia é perfeita, e portanto, quando um câncer não é detectado, não é nada surpreendente que a paciente pressuponha que um erro foi cometido. Se estiver com raiva da experiência, ela pode estar pronta para exigir indenização. A equipe de diagnóstico por imagem da mama deve ser sensível a esses fatos e evitar discussões ou conflitos de qualquer tipo com a paciente. Devem-se envidar esforços para garantir que a paciente seja assistida de maneira carinhosa e solidária.

DANO POR NEGLIGÊNCIA

Erro médico ou negligência está sob cobertura de leis de responsabilidade civil. Existem quatro elementos que definem o dano por negligência (9):

1. 1. Obrigação. O médico deve ter estabelecido uma obrigação para com a paciente. Isto geralmente é implícito quando um serviço

(interpretação de uma mamografia etc.) foi prestado e há um nível compreendido de expectativa de assistência por parte da paciente.

2. 2. Quebra de obrigação. O ato de não cumprir apropriadamente as responsabilidades implícitas à obrigação para com a paciente.
3. 3. Causalidade. Significa que a ação ou omissão da ação pelo médico esteve diretamente relacionada com o prejuízo para a paciente.
4. 4. Dano. Este quarto elemento requer que a causalidade tenha de fato resultado em dano ou perda para a paciente.

Qual É o Padrão de Assistência?

O veredicto de negligência baseia-se na decisão de que o médico descumpriu sua obrigação para com a paciente por não atuar como um médico razoável atuaria na mesma situação em que a quebra de obrigação alegada teria ocorrido. Em termos simples, o júri decide que um médico é culpado de negligência se ele não atuou de acordo com o padrão de assistência. O problema reside no fato de que não existe um livro médico que determine o padrão de assistência. Também não há um corpo médico que determine esses padrões de assistência. O padrão de assistência com o qual um médico ativo hoje será confrontado será decidido por júris no futuro, e a decisão de um júri quando um conjunto de circunstâncias é revisto não constitui jurisprudência para outro júri diante do mesmo conjunto de circunstâncias. Por exemplo, um júri pode ser instado a decidir se um radiologista deveria ter usado ultra-sonografia para examinar uma paciente que tinha um nódulo palpável em 1992. A questão apresentada ao júri é se o uso de ultra-som para examinar uma anormalidade palpável era o padrão de assistência em 1992. O júri ouvirá o depoimento dos peritos do réu, que argumentarão que o uso de ultra-som não era o padrão de assistência em 1992, enquanto os peritos da autora argumentarão que aquele era o padrão de assistência em 1992. Se o júri nesse caso decidir que o uso de ultra-som, nesta situação, não era o padrão de assistência em 1992 e decidir em favor do réu, inocentando o radiologista de negligência, essa

decisão aplica-se apenas a esse caso. Se um segundo caso for a julgamento envolvendo a mesma questão, se ultra-som era o padrão de assistência em 1992, os resultados do primeiro caso não têm influência sobre o segundo. O júri no segundo caso poderia decidir que eles acreditam que o padrão de assistência era usar ultra-som em 1992. Assim, no segundo caso, o júri pode decidir que o radiologista é culpado de negligência. Dada essa situação, a idéia de que há um padrão legal de assistência que o médico possa seguir atualmente é um mero disparate, uma vez que júris futuros podem chegar a decisões opostas ao considerar as mesmas questões. Peritos legais protestarão argüindo que isso ocorre porque cada caso representa um conjunto singular de circunstâncias e cada caso deve ser decidido com base em seus próprios méritos. Com certeza, isto freqüentemente é verdade, mas, se a questão for "o uso de ultra-som para avaliar uma massa palpável era ou não o padrão de assistência em 1992?", não pode haver mais de uma resposta, a menos que o sistema legal permita mais de uma resposta. Logo, qual é o padrão de assistência quando duas respostas diametralmente opostas estão corretas? O problema reside no fato de que não existe meio de saber qual é o padrão de assistência vigente hoje. Será decidido quando alguém for processado no futuro e dependerá da decisão de cada júri porque a decisão de um júri não é vinculante a nenhum outro caso.

A decisão do júri sobre o que um médico deveria ter feito em determinado caso não exerce influência sobre o próximo caso, ainda que os fatos dos casos sejam idênticos. Julgamentos não estabelecem jurisprudência para assistência médica. A única jurisprudência que pode surgir no sistema legal norte-americano tem a ver com as próprias leis. Se houver recurso contra um veredicto, o recurso em geral se baseia em argumentos jurídicos e não em argumentos médicos, e é o tribunal de apelação que determina a jurisprudência legal.

Depoimentos de Peritos

Conforme mencionado, um julgamento de erro médico geralmente inclui o depoimento de peritos. Estes são indivíduos que são intimados a depor em favor do réu ou para promover a queixa da autora. Embora advogados tenham dito o contrário, em minha experiência praticamente qualquer pessoa que já tenha visto uma mamografia pode ser considerada um perito. Certa vez, participei como especialista de um julgamento em que o perito em mamografia da autora jamais ouvira falar no Dr. Daniel Kopans! Em um julgamento, fora de Boston, cujo júri decidiu contra o radiologista e concedeu indenização de mais de sete milhões de dólares, o "perito" da autora era um oncologista radioterapeuta aposentado cujo depoimento salientava que o radiologista deveria ter visto um câncer na mamografia. Ele assinalou uma área que na verdade era distante do local onde o câncer foi encontrado depois (pois na verdade o câncer não era visível na mamografia em questão). Ao ser contestado de que o câncer fora encontrado em local diferente, ele respondeu que "o câncer cresceu". O fato de que o tribunal aceitou esse "especialista", que era incapaz de interpretar mamografias, e o fato de que ele mentiu impunemente enfatizam outro problema. Como peritos estão fornecendo suas opiniões, eles não são obrigados a respeitar o princípio de perjúrio ao qual a testemunha média deve aderir, e, aparentemente, o sistema de peritos é tão importante que a Justiça lhes permite grande margem de manobra. Berlin (10) salientou:

A idéia de penalizar um perito por falso testemunho em um julgamento é geralmente vista pelos tribunais como abominável. Tribunais decidiram continuamente que o perito deve ser imune a penalidades imputadas judicialmente e decretaram repetidas vezes que, se os peritos estivessem sujeitos a essas ações, médicos e cientistas qualificados recusariam participação e auxílio na administração da justiça.

Para agravar o problema, o ofício de perito pode ser muito lucrativo. Um perito pode cobrar o que bem entender por seu depoimento, e por isso há uma pressão financeira considerável para que se preste depoimento.

Existem páginas na Internet que fornecem listas de médicos dispostos a atuar como peritos.

Omissão do Diagnóstico

O radiologista está sob pressão excessiva para detectar todos os cânceres. A maioria dos processos legais envolvendo diagnóstico por imagem da mama decorre de ausência de detecção de um câncer em uma mamografia que pode ou não ser visível em retrospecto. A autora sempre pode encontrar um "especialista" disposto a afirmar em depoimento que o radiologista deveria ter visto a lesão. Isto é impressionante, porque não existe um radiologista no mundo que não tenha em algum momento deixado de ver uma anormalidade significativa que é visível em retrospecto, porém esses especialistas estão à vontade para deliberar que outro radiologista foi negligente por ter cometido omissão semelhante. A "verdade" não entra na equação. Depus em um julgamento no qual o "perito" da autora afirmou que o réu não detectara o câncer no quadrante superior externo da mama esquerda. A única coisa que estava presente na mamografia em questão era a borda recortada normal do parênquima. Obviamente, o debate poderia ter sido a minha palavra contra a do especialista da autora exceto pelo fato de que o câncer se localizava na face medial da mama em um quadrante totalmente diferente. A despeito desses fatos, a queixa ainda foi a julgamento. Felizmente, a defesa prevaleceu, aparentemente demonstrando as evidências (estou informado de que cerca de 70% dos casos que vão a julgamento são vencidos pela defesa). Contudo, não se podem quantificar a angústia e o custo financeiro que recaem sobre o réu e a defesa nesses casos.

Os Custos Ocultos da Questão do Erro Médico

A reforma do sistema de indenizações é um esforço para reduzir os custos financeiros advindos dos processos por erro médico mediante limitação das indenizações. O que tem sido excluído das discussões é o ônus psicológico

freqüentemente grave que recai sobre um médico quando ele é acusado de negligência. Médicos são treinados desde o primeiro dia da faculdade de medicina para colocar o paciente e a assistência médica acima de tudo. Muitos médicos, se não a maioria, sacrificam suas relações pessoais para assistir seus pacientes. Decerto existem exceções à regra, mas, em minha experiência, a maioria dos médicos coloca o bem-estar do paciente acima de tudo. Ser acusado de negligência significa um golpe no âmago da condição de médico. Quando um processo é aberto e o médico é notificado de que está sendo acusado de omissão no diagnóstico de câncer de mama, a primeira resposta é rever o caso para avaliar se uma lesão passou despercebida. Na maioria das vezes, os filmes já foram removidos do arquivo médico pelo advogado da autora. Quando o radiologista finalmente tem acesso aos filmes, o primeiro impulso é pedir a outros que examinem as imagens para avaliar se o câncer "despercebido" deveria ter sido visto. É assim que radiologistas trabalham. Estamos constantemente mostrando casos uns aos outros a fim de ouvir outras opiniões para refinar o diagnóstico e oferecer a melhor interpretação do exame à paciente. Infelizmente, em um processo por erro médico, o réu é aconselhado a não proceder assim. Qualquer um que tenha visto as imagens pode ser intimado e obrigado a depor. Desse modo, o radiologista está impedido de discutir a situação com colegas. O processo geralmente demora um ano ou mais antes de haver um acordo ou ir a julgamento, e o réu deve conviver com a incerteza ao longo desse tempo, sem ter a possibilidade de sequer mostrar o caso a outros para obter alguma tranqüilidade por não ter "feito nada de nocivo". Conheço um radiologista que para começar era magro, perdeu 10 kg e ainda necessitou de apoio psiquiátrico enquanto desperdiçava vários anos em um julgamento que no final ele venceu. Obviamente, é importante que 70% dos julgamentos sejam decididos em favor do radiologista, mas, de outro ponto de vista, isto significa que 70% dos radiologistas sofreram o trauma de serem acusados falsamente. Nas vezes em que discuti essa questão com advogados de réus e assinalei que o termo negligência era uma das acusações mais graves que poderiam ser lançadas sobre um médico,

além de devastador, eles responderam que é apenas um termo legal, sugerindo que um evento adverso evitável aconteceu, e o sistema precisa simplesmente definir como a autora será recompensada.

O sistema naturalmente admite acordos extrajudiciais. Esta é uma forma de evitar a vergonha e o constrangimento que muitos réus sentem quando têm de suportar o julgamento por um júri. Também é uma forma para companhias seguradoras de reduzir a chance de despender uma grande quantia no julgamento por júri. Decerto existem casos em que houve negligência. Às vezes, também é evidente que um problema evitável aconteceu (embora não necessariamente negligência), e a paciente deve ser indenizada. Na última situação, infelizmente, um fundo de indenização ou fundo segurador seria preferível a um processo médico-legal, mas isto ainda não existe. Muitos dos casos de que tomei conhecimento em que as partes chegaram a um acordo extrajudicial não havia nenhuma negligência, mas a companhia seguradora ou o radiologista não desejava arriscar a possibilidade de um júri decidir em favor da autora, a despeito da ausência de erro, dada a complexidade das questões envolvidas. Recordo de um caso em que o radiologista foi além do padrão de assistência e até realizou exame clínico da paciente, que alegou ter palpado algo em uma das mamas no início da década de 1990. As duas partes concordaram que a mamografia era negativa, e o médico dela, além do radiologista, foi incapaz de palpar qualquer anormalidade no exame clínico. Ela retornou vários anos depois com um nódulo que era palpável por todos na mesma mama, e havia uma massa nova na mamografia mediolateral oblíqua (MLO) (indetectável na incidência craniocaudal [CC]), e o ultra-som naquele momento revelou duas massas. Uma foi comprovada como fibroadenoma, enquanto a outra era câncer de mama invasivo. Ela abriu um processo, acusando o radiologista de negligência por não ter realizado ultra-som no primeiro atendimento quando não havia nenhuma anormalidade na mamografia e dois médicos não encontraram nada no exame clínico da mama. Não apenas o ultra-som nessa situação, naquela época, não era o padrão de assistência

como não existem dados, nem mesmo atuais, comprovando que a obtenção de um ultra-som em mulheres que possam ter (ou até mesmo tenham) anormalidades palpáveis exerça algum impacto na sobrevida. Não obstante, diante de uma demanda de mais de $1 milhão, a companhia seguradora do réu decidiu encerrar o caso pagando $250.000. O radiologista, que não fora negligente, estava feliz em deixar o caso para trás, mas seu nome agora está em uma lista nacional que o identifica como acusado de ter tido um acordo contra ele, e ele deve explicar isso toda vez que procurar um novo emprego ou renovar sua licença médica. Trata-se de um absurdo para um indivíduo que trabalhou acima do padrão de assistência. Casos como esse equivalem a extorsão legalizada.

E Onde Fica a Ciência?

O caso descrito anteriormente também salientou para mim o fato de que a ciência está apenas começando a entrar nas decisões legais sobre tais casos. Durante um depoimento sob juramento, fui inquirido pelo advogado da autora sobre se a densidade que aparecera apenas na segunda mamografia MLO (indetectável na CC) era o câncer que depois foi revelado por biopsia. Como também havia um fibroadenoma encontrado no mesmo nível mas em outra parte da mama, respondi: “Ninguém no mundo pode lhe dizer qual das duas lesões esta é.” (A lesão não era espiculada e aparecia em apenas uma incidência.) Houve uma breve pausa, e então foi como se eu tivesse jogado uma bomba na audiência. O advogado da autora gritou “Protesto” e solicitou que a gravação em videoteipe parasse. Os advogados começaram a discutir entre si. Depois que as coisas se acalmaram, perguntei qual era o problema. Foi dito a mim que eu não poderia dizer que “Ninguém no mundo” poderia fazer aquela determinação. Eu poderia dizer que eu não podia ou que na minha opinião, mas eu não poderia dar uma declaração tão abrangente. Apesar de eu ter assinalado que é cientificamente impossível para qualquer indivíduo determinar a localização tridimensional de uma

lesão a partir de uma imagem bidimensional, disseram-me que eu só poderia fazer tal afirmação com base em minha opinião.

Não quero insinuar que a ciência não possa ser utilizada em audiências legais, mas os tribunais estão apenas começando a aceitar a ciência real. Em um caso conhecido como Daubert, os tribunais decidiram que um juiz pode contestar um especialista que alega estar baseado na ciência mas na verdade está despejando tolices, e o juiz pode desqualificar o perito (11). Até hoje não presenciei esse acontecimento em um caso de câncer de mama, e especialistas tiveram permissão para dizer ao júri que um câncer se deslocara de uma parte da mama para outra porque "cresceu" e que alguém é capaz de deduzir a localização tridimensional de uma lesão a partir de uma única imagem bidimensional.

Existe Negligência Médica?

Infelizmente, existem casos claros de negligência, mas, em minha experiência como consultor de casos de erro médico, eles são exceções. O sistema legal busca reparar o erro se uma paciente tiver sido prejudicada devido a negligência, mas nos casos que avaliei, a situação raramente era essa. Em um dos casos que fui convidado a avaliar pela autora, havia uma massa palpável que era densa, irregular e espiculada na mamografia. O radiologista analisou o ultra-som, realizado com uma sonda abdominal que não focalizava no campo próximo, e a lesão era de aspecto irregular e hipoecóica (contendo ecos internos de baixo nível). O radiologista interpretou-a como um cisto benigno, o que retardou o diagnóstico. Seria muito difícil argumentar que esse radiologista não foi negligente.

O padrão de assistência pode atuar contra a paciente. Fui solicitado a rever outro caso em que uma lesão profunda na mama foi submetida a um procedimento de localização, pelo método a mão livre, para excisão cirúrgica. O radiologista estimou o local da lesão e introduziu a agulha pela frente da mama, de modo que o cirurgião pudesse realizar uma incisão circum-areolar. A agulha foi posicionada, e foram obtidas mamografias nas

incidências lateral e CC. A ponta da agulha estava a vários centímetros da lesão e aparentemente foi reposicionada para aproximá-la da lesão, e um guia foi instalado. O próximo conjunto de imagens mostra um guia atravessando a mama até o lado do filme na parede torácica. O gancho do guia está além da borda do filme e não é visível nas imagens. Ocorreu que o guia chegou até o pericárdio, o que exigiu cirurgia torácica complexa, e a paciente precisou de terapia intensiva. Superficialmente, parece haver negligência nesse caso. A única forma do guia ter penetrado o pericárdio era se a agulha o tivesse deixado lá. O radiologista argumentou que a paciente descumpriu a recomendação médica, pois movimentou-se e bateu com a mama, deslocando o guia. De qualquer modo, expliquei que tal complicação poderia ter sido evitada se a técnica de localização com agulha paralela à parede torácica tivesse sido aplicada (ver Instalação de Agulha Guiada por Exame de Imagem, Cap. 24) em vez da técnica a mão livre. Contudo, salientei que, considerando-se o fato de que especialistas ensinaram a técnica a mão livre durante anos e justificaram sua aplicação na literatura, poder-se-ia argumentar que a técnica estava dentro do padrão de assistência e seria defensável. Este é um caso em que, na minha opinião, o padrão de assistência era desnecessariamente perigoso e não atendia aos melhores interesses da paciente.

Incapacidade de Perceber uma Anormalidade

Por fim, um dos problemas mais comuns que observei em processos contra radiologistas é a ausência de percepção de um câncer que, em retrospecto, pode ou não estar visível em uma mamografia. Para o jurado médio, infelizmente, essa questão parece ser simples. Ou o câncer é visível ou não é. Ou ele passou despercebido ou não. Como aqueles que interpretam mamografias sabem, o processo está bem longe de ser simples. A detecção de todos os cânceres de mama por mamografia é impossível, dado que pelo menos 5 a 15% dos cânceres não são visíveis, mesmo em retrospecto, na mamografia. Além disso, é um fenômeno bem estabelecido e inevitável que

todos os observadores deixam de ver achados significativos periodicamente. Todo radiologista, até mesmo o maior especialista na área, eventualmente não percebe uma anormalidade que, em retrospecto, é evidente no filme. Isto é verdade não apenas acerca da percepção de câncer em uma mamografia mas também na revisão de radiografias de tórax à procura de nódulos pulmonares (12,13), clisteres opacos para pólipos e radiografias ósseas para fraturas.

Um radiologista deve ler 1.000 exames, cada um contendo no mínimo 4 filmes (2 de cada mama), para detectar entre 1 e 10 cânceres (de acordo com a idade das mulheres examinadas e a freqüência com que elas se submetem a triagem). Cada mama é única quanto ao aspecto de suas estruturas internas. É diferente de uma radiografia de tórax em que todas as pessoas têm um coração e costelas no mesmo lugar, e quase todo o mundo tem pulmões no mesmo lugar. Ao interpretar uma mamografia, o radiologista está à procura da proverbial agulha no palheiro. Às vezes, o achado é evidente, e outras vezes não. A tarefa é complicada pelo fato de que alterações benignas podem assemelhar-se a câncer, e cânceres podem ter características benignas. Um problema crucial é que, a exemplo de qualquer atividade observacional, é garantido que radiologistas deixarão de perceber anormalidades significativas periodicamente. Demonstrou-se inúmeras vezes que até especialistas deixam de reconhecer anormalidades significativas em exames de imagem em no mínimo 30% dos casos (14). Estudos mostraram que pelo menos 70% de cânceres de mama são visíveis em retrospecto, mas foram menosprezados, em uma mamografia no último ano, ou mesmo anos, antes da detecção do câncer (15).

Todo radiologista que trabalhe há mais do que alguns anos na especialidade admite ter deixado de perceber anormalidades em exames de imagem que eram visíveis, e às vezes até óbvias, em retrospecto. Todos os radiologistas são negligentes? Este não é um padrão de assistência? Como alguém, que também deixou de detectar cânceres, pode condenar outro profissional pelo mesmo deslize quando isto é claramente um fenômeno

humano imutável? Como é que se pode chamar isto de negligência? Se é esperado que todos os radiologistas deixam de ver um câncer que é visível em retrospecto, então essa falha está dentro do padrão de assistência e não deve ser considerada negligência (a menos que seja demonstrado que o erro decorreu, de algum modo, de comportamento negligente). Infelizmente, médicos podem ganhar muito dinheiro como peritos ao depor que outro profissional deveria ter visto um câncer.

A capacidade de perceber uma anormalidade é bastante complexa. É simples entender o problema. Todos nós já procuramos por algo familiar e, uma vez ou outra, deixamos de encontrá-lo, e em seguida outra pessoa nos mostrou que o objeto estava ao alcance dos nossos olhos. Procurar por suas chaves de manhã é um exemplo comum. Todos nós somos especialistas no aspecto das nossas chaves. Estamos interessados e concentrados em encontrá-las. Decerto não estamos sendo negligentes, e mesmo assim podemos olhar diretamente para elas e não vê-las, enquanto outra pessoa aponta para elas “bem em frente do seu nariz” (temos até uma expressão que descreve esse evento comum). Isto é negligência? Tal exemplo parece vulgarizar a interpretação de mamografias, mas é exatamente o que o radiologista faz, apenas não sabemos como é o aspecto do objeto particular que estamos procurando. Tampouco sabemos que “deve estar lá”, como sabemos acerca de nossas chaves. Esse problema aparentemente acomete todo ser humano entretido em uma atividade observacional, e parece que não existe um meio de evitar essa fraqueza humana periódica. Se isso é inevitável, como é que um radiologista pode ser acusado de negligência por ser humano?

Quando levantei essa questão em conferências, diversos advogados utilizaram hipocritamente a analogia do sinal de trânsito (o que me levou a imaginar que isto seja uma lição das faculdades de Direito). Eles argumentaram que deixar de detectar um câncer em uma mamografia é igual a não ver um sinal de trânsito. Decerto não há justificativa para atravessar um sinal vermelho, sob o argumento de que você não viu o sinal.

Superficialmente, parece ser um argumento convincente. Porém na verdade é um disparate e não é uma analogia válida. Existem leis a respeito dos sinais de trânsito. Não existem leis sobre a detecção de câncer de mama. Todos os sinais de trânsito têm o mesmo aspecto, e não há nenhuma controvérsia sobre o seu aspecto. Não se pode dizer o mesmo acerca de cânceres de mama. Sinais de trânsito sempre são encontrados em cruzamentos e, com poucas exceções, estão sempre a uma certa altura acima dos automóveis. Suspeito que, se não fosse assim, deixaríamos de vê-los com alguma freqüência. Decerto, se o sinal de trânsito estivesse oculto entre árvores ou se houvesse apenas um sinal de trânsito a cada 1.000 cruzamentos, atravessar o sinal vermelho seria defensável.

Para aqueles que continuam céticos, a seguinte demonstração pode ser encontrada na Internet (16). Conte o número de *F's* no texto a seguir (esta questão não é uma "pegadinha"):

FINISHED FILES ARE THE RESULT OF YEARS OF SCIENTIFIC STUDY COMBINED WITH THE EXPERIENCE OF YEARS

A maioria dos observadores conta três *F's* no parágrafo. Na verdade, o texto contém seis *F's*. Você é especialista em *F's*. Você foi informado de que existem *F's* no texto e até suspeitou de que fosse uma pegadinha, de modo que teve cuidado extra na procura, porém a maioria das pessoas (que não tenham feito o teste antes) verá apenas três *F's*. Aparentemente, o cérebro não processa os *F's* nos *OF's*. Você recebeu bem mais informações do que o radiologista tem ao interpretar uma mamografia. Você teve de executar uma tarefa bem mais simples, e mesmo assim deixou de ver três dos seis *F's*. Proponho que não se refira a negligência quando um ser humano olha para algo e não o vê, uma vez que não existe meio conhecido para impedir que isso ocorra periodicamente. É um infortúnio, mas não negligência.

Se excluirmos toda a pretensão hipócrita de nosso sistema judiciário, podemos dizer que ele provavelmente é um dos mais justos do mundo, mas isto não quer dizer que não possamos torná-lo "mais justo". Um equívoco que cometi certa vez ao discutir esses problemas com um advogado foi

sugerir que nosso sistema legal fora “concebido para encontrar a verdade”. Ele riu e me corrigiu salientando que o sistema não fora criado para encontrar a verdade, mas, como um sistema adversarial, para “descobrir quem é o vencedor”. Vários casos recentes notórios deixaram isto bem claro. O problema é que não é apenas o sistema legal que está em jogo de maneira isolada. Estudos científicos complexos mostraram que a triagem mamográfica pode reduzir em pelo menos 30% a taxa de mortalidade do câncer de mama em mulheres a partir de 40 anos de idade (2). Estudos na Suécia sugeriram que o potencial de redução da taxa de mortalidade por câncer de mama pela mamografia pode chegar a 63% (17). Esta é uma mudança impactante, pois a taxa de mortalidade do câncer de mama permaneceu inalterada nos Estados Unidos por 50 anos antes de 1990. Desde que a triagem do câncer de mama começou nos Estados Unidos, em meados da década de 1980, a taxa de mortalidade do câncer de mama caiu abruptamente. A triagem mamográfica pode salvar um grande número de vidas. Contudo, conforme mencionado, à medida que começamos a reduzir o número de vidas perdidas, estamos enfrentando uma crise crescente. Radiologistas estão evitando a interpretação de mamografias por medo de serem processados por omissão no diagnóstico de câncer.

Não há dúvida de que o esforço de relações públicas empreendido para convencer mulheres a realizar mamografias elevou as expectativas além da realidade. A triagem mamográfica não detecta todos os cânceres nem os detecta cedo o bastante para obter a cura sempre. No entanto, um grande número de vidas pode ser salvo por meio da triagem mamográfica. O problema é que, tão logo entramos em uma era em que inúmeras vidas podem ser salvas, corremos o risco de não ter ninguém para interpretar os exames. Algo tem de mudar no sistema médico-legal, ou as conquistas de redução de mortes por câncer de mama da última década serão perdidas em decorrência de cobiça e expectativas irreais.

Não estou defendendo o fim dos processos por erro médico. Existem casos de negligência claramente. Contudo, o fato de um câncer ser visível

em retrospecto em uma mamografia é tão comum que não deveria ser considerado motivo para um processo médico-legal. Como todo radiologista que lê mamografias deixa periodicamente de ver um câncer que é visível (até mesmo óbvio — não esqueça dos *F's*) em retrospecto, isto deve constituir o padrão de assistência e não deve gerar um processo médico-legal.

Sugeri o seguinte (6): quando o Juiz Sam C. Pointer Jr., Juiz-Coordenador do Federal Breast Implant Multi-District Litigation, solicitou revisão por um painel de especialistas para determinar se havia quaisquer evidências científicas fidedignas de que os implantes de gel de silicone poderiam causar doença sistêmica (18), propus que um painel semelhante revisse a questão da detecção de câncer de mama. Estou seguro de que os especialistas chegarão à mesma conclusão: como é 100% certo que todos nós deixamos de detectar periodicamente um câncer que é visível em retrospecto, isto não deve ser motivo de um processo médico-legal. Pode-se criar um sistema de seguro para compensar mulheres caso tais falhas ocorram, de acordo com o discernimento de um painel de verdadeiros especialistas. Radiologistas devem ser monitorados para garantir que não se adote a prática de ler todos os casos como normais (o que resultaria na ausência de detecção de apenas 1 a 8 cânceres por 1.000 mulheres) e que cada radiologista tenha taxas razoáveis de detecção de câncer e de falso-negativos.

Berlin sugeriu uma campanha de esclarecimento para orientar mulheres acerca dos fatos. Elas devem compreender claramente que a mamografia não detecta todos os cânceres, nem todos os cânceres são detectados cedo o bastante para obter a cura. Como todos nós precisamos receber informações precisas sobre a nossa assistência médica, essa campanha deve ser apoiada com fervor. Porém as informações estão disponíveis há décadas, e ainda estamos enfrentando uma crise crescente. Não se deve negar a mulheres o direito de abrir processos por erro médico, mas também não se devem

colocar radiologistas em perigo devido a fenômenos psicovisuais que estão além de nosso controle.

Leitura Dupla

Assim como a segunda pessoa foi capaz de ver as chaves que passaram despercebidas pela primeira, a leitura dos exames de imagem por dois ou mais radiologistas reduz a incapacidade de perceber uma anormalidade. Infelizmente, a revisão de todos os exames por dois radiologistas é pouco prática e não é remunerada. Por estas razões, não é o padrão de assistência. No entanto, é uma forma de reduzir a chance de deixar passar um câncer na mamografia. Detecção auxiliada por computador (DAC) pode ser outra forma de reduzir esse problema. Porém leitura dupla é um termo inespecífico. Pode significar uma revisão por dois observadores a fim de reduzir erros de percepção ou ser vista como interpretação dupla, em que o segundo observador decide que as preocupações levantadas pelo primeiro não se justificam. Interpretação dupla é uma forma de reduzir interpretações falso-positivas, embora possa aumentar os resultados falso-negativos caso a ausência de preocupação do segundo observador se revele incorreta.

O interesse pela leitura dupla depende dos objetivos daqueles que revêem o processo. Em um seminário organizado pelo National Cancer Institute em janeiro de 1996 para rever o valor da leitura dupla, gestores de saúde estavam mais interessados em reduzir o número de mamografias interpretadas como anormais (porque a reconvocação das pacientes para avaliação adicional representa uma inconveniência e dispêndio extra) do que em reduzir a taxa de erro na detecção de cânceres. Radiologistas e aqueles interessados em diminuir a taxa de mortalidade do câncer de mama estavam mais interessados em reduzir as chances de menosprezar uma anormalidade significativa. O custo da assistência médica é uma preocupação relevante, mas os melhores padrões da ciência e da medicina devem ser determinados primeiro, e então a sociedade pode decidir o que

está ao seu alcance. Portanto, somente a última aplicação da leitura dupla é discutida adiante.

Percepção Dupla

Como indivíduos deixam de perceber coisas diferentes (outra pessoa lhe mostra suas chaves), o problema de deixar de detectar um câncer pode ser reduzido instituindo-se um sistema de leitura dupla, com dois radiologistas revendo a mesma mamografia. Isto é inviável em muitos Serviços e resultaria em aumento insuportável no custo da triagem. Porém, se os casos de triagem forem lidos em lotes em um negatoscópio pré-carregado ou estação de trabalho, a leitura dupla é factível sem aumento significativo do custo.

Em um estudo no Massachusetts General Hospital, leitura dupla foi realizada em 5.899 casos. O radiologista principal foi metódico na revisão de todas as mamografias prévias, enquanto o segundo radiologista (denominado radiologista rápido) tinha a tarefa de inspecionar rapidamente os casos à procura de possíveis anormalidades. O radiologista principal levou cerca de 2 horas para rever 40 a 50 mamografias, enquanto o radiologista rápido executou a mesma tarefa em menos de 15 minutos. Juntos, os 2 radiologistas detectaram 39 cânceres de mama. O radiologista principal detectou 36 dos 39 cânceres diagnosticados no grupo, enquanto o radiologista rápido detectou 31 dos 39. Três das lesões malignas detectadas pelo radiologista rápido haviam sido menosprezadas pelo radiologista principal, mas oito lesões malignas foram menosprezadas pelo radiologista rápido.

Nossos resultados sugerem que a leitura lenta e metódica é mais precisa do que a leitura rápida, mas também mostrou que dois observadores são melhores do que um único observador. Bird (19) relatou uma experiência semelhante. A participação do segundo radiologista aumentou sua taxa de detecção em 5%. Tabar *et al*. (20) citaram um aumento de 15% na detecção de cânceres com a leitura dupla, e Thurfjell *et al*. (21) também encontraram aumento de 15% em cânceres detectados com o auxílio de um segundo

radiologista. Usando um sistema de DAC, Freer e Ulissey (22) elevaram sua taxa de detecção de cânceres em 19,5%.

Leitura dupla não é o padrão de assistência. Exigir leitura dupla poderia, na verdade, ser contraproducente. A menos que se utilize um sistema eficiente, a leitura dupla é dispendiosa (dobra o tempo de trabalho do radiologista). Se radiologistas forem excluídos da área porque o custo de triagem se tornou alto demais, mulheres terão menos acesso a triagem, e isto pode resultar em maior número de mortes por câncer. Contudo, se os exames forem organizados de maneira eficiente, o aumento incremental no tempo de trabalho do radiologista é mínimo, e leitura dupla pode ser realizada facilmente sem custo extra. Infelizmente, tem havido pressão crescente para fornecer um laudo imediato a mulheres que se submetem a mamografia. Mulheres e médicos precisam ser esclarecidos de que o benefício psicológico de um laudo imediato é falsamente tranqüilizador (uma mamografia negativa não significa que a paciente não tem câncer de mama) e que é preferível permitir uma revisão demorada e mais cuidadosa e conceder tempo para leitura dupla a fim de aumentar a chance de detectar um câncer mais cedo.

Como Instituir Leitura Dupla

O método mais eficiente para executar leitura dupla é separar os procedimentos de triagem e diagnóstico. Centros dedicados a mamografia de alta qualidade realizam exames de triagem com eficiência. Uma mamografia de triagem (incidências MLO e CC) é obtida, os filmes são processados e sua qualidade é verificada e a paciente liberada. Essa etapa é completada em cerca de 15 minutos. Então, os filmes são carregados em lotes em um negatoscópio múltiplo para leitura dupla. A segunda leitura aumenta pouco o custo, mas acrescenta o benefício de maior sensibilidade.

Falhas de Comunicação

Incapacidade para comunicar o fato de que uma anormalidade foi detectada é um problema potencialmente significativo. A obrigação do radiologista não foi estabelecida em termos absolutos e provavelmente jamais o será de maneira universal (pode variar de um estado para outro), e será decidida caso a caso. Um laudo escrito está claramente indicado. Também é prudente entrar em contato diretamente com o médico da paciente quando uma anormalidade significativa (aquela que exija atenção imediata) é detectada. Esta sugestão faz parte do padrão do American College of Radiology (ACR). Embora não haja uma definição constante da responsabilidade absoluta do radiologista, também seria prudente criar um sistema de acompanhamento que permitisse a detecção tempestiva daquela paciente com anormalidade significativa que não tenha recebido acompanhamento apropriado. O uso de computadores pode ser de grande utilidade a esse respeito.

Monitoração dos Resultados

Foi sugerido que um argumento importante da defesa em processos por erro médico provém do estabelecimento de prontuários de indivíduos e grupos (o que é exigido pelo Food and Drug Administration na lei Mammography Quality Standards Act). A manutenção de um banco de dados como o recomendado pelo Sistema de Laudos e Dados Radiológicos da Mama do ACR ajuda a estabelecer o padrão de atuação dentro de um grupo e por um indivíduo. Uma conduta racional para avaliação de lesões suspeitas, em vez de uma conduta aleatória para interpretação das imagens, é importante. Recomenda-se fortemente a manutenção cuidadosa dos prontuários e do registro de comunicação com o médico que encaminhou a paciente (documentação).

Embora não exista meio de evitar processos médico-legais, as seguintes sugestões parecem ser prudentes:

1. Esforçar-se para obter mamografias de alta qualidade (contratar tecnólogas bem treinadas).

2. Solicitar e documentar educação continuada de radiologistas e tecnólogas.
3. Desenvolver um método organizado de interpretação.
4. Considerar a implantação de leitura dupla.
5. Certificar-se de que você tem uma base para suas recomendações que seja lógica e fundamentada em evidências científicas sempre que possível. Se você recomendar acompanhamento em vez de biopsia, certifique-se de que seu raciocínio esteja claro.
6. Desenvolver um banco de dados no seu Serviço para documentar seus resultados. Medidas como conhecer a sensibilidade e estimar a especificidade do Serviço podem ser importantes. A simples citação da literatura provavelmente é insuficiente.
7. Comunicar resultados anormais importantes pelo telefone e por meio de laudos escritos e documentar a comunicação.
8. Criar um sistema de monitoração para garantir que pacientes com exigência para avaliação adicional não se percam no meio do caminho.
9. Evitar materiais estranhos no prontuário da paciente. Incluir apenas informações pelas quais você esteja disposto a responder e deva ser responsável.
10. Se o prontuário contiver diagramas das mamas, registrar apenas informações relevantes. Se permitir que qualquer pessoa registre uma massa no diagrama, você está provavelmente criando a expectativa de acompanhar aquela massa para garantir que ela seja avaliada adequadamente, ainda que a mamografia seja negativa.
11. Lembrar que você e sua equipe (incluindo recepcionistas e auxiliares administrativos) têm o dever de ser delicados, atenciosos, educados, compassivos e solidários para com as pacientes, que em geral estão sob estresse considerável.

O Lema É Saber Quem É o Vencedor

É importante ter em mente que o sistema judicial nos Estados Unidos não foi concebido para determinar a verdade, mas para descobrir quem é o vencedor. É uma competição entre advogados adversários para tentar convencer o júri. Uma decisão pode basear-se na solidariedade que o júri tem pela autora, ou sua atitude para com os modos da autora ou do réu, ou até mesmo dos advogados e seus peritos. Conforme mencionado, opiniões têm o mesmo peso que argumentos científicos.

Parte do problema dos processos médico-legais é que um júri composto por indivíduos que têm pouca ou nenhuma familiaridade com a medicina é freqüentemente solicitado a interpretar questões científicas e médicas complexas. Não é surpreendente que júris muitas vezes decidam casos com base no indivíduo que eles mais gostaram ou que foi mais convincente, e não na ciência e nos fatos. Outro problema é que os chamados peritos arrolados para depor não necessitam de qualificações específicas, embora o juiz possa excluir alguém considerado inapropriado. Em geral, é tarefa dos advogados desqualificar o perito adversário.

Infelizmente, o sistema promove litígio e investigação de casos duvidosos, e, a despeito do fato de que extorsão é ilegal, isto não se aplica a advogados que conduzem processos por erro médico. Como o resultado de um julgamento com júri não pode ser previsto com base em fatos, com freqüência se consegue extorquir dinheiro e é preciso pagar para evitar perdas potencialmente maiores.

Reforma do Sistema de Indenizações

Infelizmente, aqueles responsáveis por esse sistema e que mais se beneficiam dele também controlam a legislação que poderia modificá-lo. Não apenas é um sistema lucrativo para advogados, mas também, como a profissão deles se baseia no princípio de que o processo legal é um método rotineiro para dirimir queixas, eles não compreendem por que médicos estão preocupados com o sistema.

A OPINIÃO DE UM ESPECIALISTA SOBRE O PADRÃO DE ASSISTÊNCIA NO DIAGNÓSTICO POR IMAGEM DA MAMA

Como o padrão de assistência está no centro dos processos por erro médico e a omissão do diagnóstico de câncer de mama é uma das principais razões de litígio, a seção a seguir é oferecida como uma análise por um especialista para definir o padrão de assistência. É uma adaptação de artigo publicado na revista *Radiology* em 1993 (23).

Introdução

Alguns radiologistas têm dedicado ênfase crescente à suposição de que, no diagnóstico por imagem da mama, mais é melhor. O uso freqüente de incidências mamográficas adicionais, mamografia com magnificação, ultra-som e outros exames é sugerido para tentar alcançar compreensão mais detalhada de uma anormalidade a fim de recomendar a conduta apropriada. Alguns radiologistas argumentam que decisões não devem basear-se apenas no exame de triagem, e, caso se detecte um achado duvidoso ou anormalidade, eles insistem que o radiologista deve investigar o caso. Outros preconizam o uso mais freqüente de ultra-som para avaliar possíveis anormalidades. O que está ausente nessa exortação reflexiva é a importância da determinação sobre como a avaliação adicional influenciará a assistência da paciente e a beneficiará. Recentemente, o custo de intervenções é um estresse na direção oposta. Médicos podem ser processados porque não realizaram um exame, mas podem perder o emprego no sistema de assistência gerenciada se solicitarem exames que não estejam indicados.

O que distingue a medicina atual dos óleos de serpente do passado é a ciência. São a análise cuidadosa e o estudo objetivo de uma intervenção, usando-se método científico, para determinar seu valor e eficácia que elevam os procedimentos medicamente justificados acima do nível da

pulseira de cobre. O simples fato de um indivíduo acreditar em um procedimento não o valida.

Exames de imagem e análise adicionais, além de mamografia de triagem, podem ser clinicamente úteis se as informações extras ajudarem a assistência da paciente e fornecerem evidências que influenciarão as decisões terapêuticas em benefício da paciente. Isto é particularmente verdade no contexto da triagem mamográfica, em que a assistência de uma mulher clinicamente assintomática com uma anormalidade detectada por mamografia depende da interpretação do radiologista. Nessa situação, uma análise suficiente por exames de imagem é essencial para permitir ao radiologista aconselhar a paciente e seu médico acerca da conduta apropriada. Entretanto, o simples fato de um exame adicional acrescentar informações não necessariamente justifica seu uso, sobretudo à luz dos custos crescentes da assistência médica. Não há dúvida de que a realização de todos os exames possíveis em todas as pacientes traz algum benefício para algumas pacientes, mas decerto acarreta custos injustificáveis e, o mais importante, provável dano a muitas pacientes com achados falsos ou em última análise insignificantes.

A exemplo de todos os exames, o valor de um exame de imagem adicional deve ser julgado pelo seu impacto na assistência. Se os resultados de um exame não tiverem o potencial de modificar o curso da assistência da paciente de maneira benéfica, sua solicitação não se justifica, e não deve ser considerado padrão de assistência. Se o emprego de um exame não tiver eficácia demonstrada cientificamente, não se deve considerá-lo padrão.

Claramente, nem toda conduta para assistência já foi ou pode ser validada cientificamente. Contudo, a experiência empírica não deve ditar o padrão de assistência para todos os médicos na ausência de validação científica. Por exemplo, muitos radiologistas acreditaram que o ultra-som mamário total poderia substituir a mamografia na detecção precoce de câncer de mama. Ultra-sonógrafos para toda a mama proliferaram e poderiam ser vistos como o padrão de assistência. Somente quando o

equipamento foi avaliado de maneira científica é que se demonstrou sua ineficácia.

Vários especialistas acreditavam que mulheres previamente tratadas de câncer de mama com medidas conservadoras deveriam obter sempre incidências com magnificação do leito tumoral em suas mamografias subseqüentes. Tal conduta poderia ser erroneamente interpretada como o padrão não fosse um estudo por DiPiro *et al*. (24), que mostrou, de maneira científica, que ela não oferecia vantagem sobre as duas incidências convencionais, com o acréscimo de incidências com magnificação para o pequeno número de mulheres cujos filmes de contato levantaram alguma dúvida.

Qual É o Padrão de Assistência?

A definição do padrão de assistência, assim como toda a jurisprudência norte-americana, continua a evoluir. No passado, as decisões de um médico eram comparadas com um padrão da comunidade local. Os padrões nacionais atualmente são a medida. A terminologia é ao mesmo tempo específica e nebulosa. Citando a decisão de um tribunal em 1962 do caso Skeffington *versus* Bradley, Brenner (9) sugere que "a responsabilidade é imposta apenas quando o erro resulta de uma incapacidade de aderir aos padrões reconhecidos de assistência praticada por médicos da mesma especialidade em circunstâncias semelhantes". Na interpretação de Potchen *et al*. (25), o padrão de assistência é "um dever de usar aquele grau de assistência e habilidade que é esperado de um profissional razoavelmente competente da mesma especialidade".

A definição de padrão de assistência deve incorporar essa qualificação importante: assistência com eficácia estabelecida. Por exemplo, na década de 1980 muitos médicos usaram a diafanografia (transiluminação), que depois teve sua ineficácia demonstrada. A ausência de aplicação de uma técnica antes de sua eficácia ser estabelecida em análise prospectiva não deve constituir violação do padrão de assistência. Infelizmente, nosso

sistema legal permite conclusões opostas para circunstâncias idênticas. À medida que surgem novas condutas para problemas mamários, sua eficácia deve ser estabelecida sempre que possível antes que elas sejam injustamente interpretadas como padrões de assistência.

O câncer de mama continua a ser a maior causa de morte não evitável por câncer entre mulheres nos Estados Unidos. As implicações emocionais poderosas associadas a problemas mamários resultaram no diagnóstico por imagem da mama e na mamografia em particular, em maior consciência e na avaliação minuciosa pelo público. O fato de a mamografia persistir como a principal arma na batalha contra o câncer de mama acarretou maiores expectativas para a modalidade do que seria justificado. Em nosso esforço para reduzir a devastação do câncer de mama, há o risco de superestimar nossas capacidades e talvez sugerir condutas que podem ser ineficazes.

A Única Eficácia Demonstrada da Mamografia É Como Técnica de Triagem

Embora seja freqüentemente utilizada em mulheres com anormalidades mamárias clinicamente evidentes, a mamografia foi validada cientificamente apenas para uso como exame de triagem. A detecção antecipada por meio de mamografia reduz o tamanho e o estágio do câncer de mama no momento do diagnóstico (20), e mostrou-se que isto não somente prolonga a sobrevida (26) como também reduz absolutamente a mortalidade do câncer de mama (27). Infelizmente, muitas vezes se atribui à mamografia capacidade maior do que ela oferece. Até mesmo o termo mamografia diagnóstica sugere que a técnica pode ser usada para determinar a etiologia de uma anormalidade, porém na realidade este raramente é o caso.

Embora a maioria dos profissionais médicos reconheça que o adjetivo diagnóstico é usado de maneira semelhante a diagnóstico por imagem e na verdade significa auxílio ao diagnóstico, alguns podem entender o termo literalmente, e isto deve ser esclarecido. Diagnóstico é definido como “a

arte de distinguir uma doença de outra” (28). À exceção de lesões morfologicamente clássicas, como fibroadenomas calcificados, lipomas, algumas formas de adiponecrose ou câncer espiculado, a mamografia não é diagnóstica por essa definição. Podem-se utilizar critérios morfológicos para estabelecer probabilidades de câncer, porém o exame de imagem isolado geralmente é insuficiente para determinar se uma lesão é benigna ou maligna.

A mamografia como técnica de triagem atua como filtro para distinguir mulheres com maior probabilidade de ter a doença daquelas que estão sob risco. A maioria dos exames de triagem requer procedimentos diagnósticos para confirmar ou excluir a presença de uma dada doença, e a mamografia não é exceção. Por exemplo, a triagem cervical por meio do exame de Papanicolaou (preventivo) ajuda a determinar quais mulheres têm maior probabilidade de desenvolver câncer de colo uterino. Resultados falso-positivos são relativamente comuns, e com freqüência uma biopsia é necessária para definir o diagnóstico. Embora as implicações psicológicas de uma mamografia suspeita possam ser diferentes das de um preventivo suspeito, a mamografia é o exame preventivo da mama, e a confirmação histológica de câncer é essencial antes de instituir tratamento definitivo.

É evidente que a mamografia não pode e não deve ser usada para excluir câncer. Freqüentemente, uma anormalidade palpável não é sequer visível na mamografia (1) ou, se for visível, suas características morfológicas não são diagnósticas.

Padrão de Assistência para Mamografia de Triagem

O padrão de assistência para o radiologista que interpreta mamografia de triagem deve ser supervisionar a obtenção de imagens de alta qualidade em que as mamas estão posicionadas simetricamente no mamógrafo num esforço para visualizar o máximo possível dos tecidos de acordo com a compleição e o nível de cooperação da paciente. A imagem deve ser exposta de tal modo que os tecidos sejam penetrados o suficiente para se

verem estruturas através dos tecidos densos e com contraste suficiente para permitir a detecção de massas de tecidos moles e calcificações significativas.

Espera-se que o radiologista conheça as diversas manifestações de lesões malignas e empregue uma abordagem sistemática ao rever as mamografias num esforço de encontrar anormalidades que possam representar câncer. Não se deve ter a expectativa de que o radiologista encontrará todos os cânceres, mas, uma vez detectada uma anormalidade, ele deve ter uma abordagem e uma conduta clara para a avaliação e o tratamento da anormalidade e um sistema pronto para comunicar sua interpretação ao médico da paciente ou, se ela mesma tiver solicitado o exame, à própria paciente.

No caso de radiologistas que atuam como consultores, a assistência subseqüente da paciente deve ser responsabilidade do médico primário dela, que a encaminhou para o parecer. Esforços do radiologista para garantir o acompanhamento necessário não devem ser vistos como o padrão, mas devem ser incentivados. Na situação em que o radiologista assumiu a responsabilidade primária pelo manejo do problema mamário de pacientes que se auto-encaminharam, o acompanhamento deve ser monitorado até que uma resolução satisfatória seja alcançada.

Padrão de Assistência para Pacientes Sintomáticas

Não existe prova científica de que a mamografia, quando usada para avaliar mulheres com uma anormalidade palpável, tenha alguma eficácia real. Não há estudos provando que a análise radiológica de mulheres que já são sintomáticas modifique o curso do câncer e reduza a probabilidade de morte. Seu uso nesse contexto é puramente empírico.

A importância real da mamografia na mulher com uma anormalidade clinicamente evidente não está na avaliação da anormalidade, mas sim na triagem do resto da mama afetada, bem como da mama contralateral, à procura de câncer clinicamente oculto (29). É paradoxal, e o resultado de

prática baseada em empirismo, que médicos que ainda não acreditam no benefício da triagem insistam que uma paciente com um sinal ou sintoma de câncer de mama realize mamografia. Isto levou tribunais a declarar clínicos culpados por não terem solicitado uma mamografia em pacientes sintomáticas, embora eles ainda não tenham concordado sobre se deixar de solicitar uma mamografia de triagem para mulheres assintomáticas é um erro médico (30).

Em alguns casos, porém de maneira isolada, a avaliação mamográfica da anormalidade palpável torna-se proveitosa. Se a lesão exibir as clássicas características morfológicas de câncer, a impressão clínica é reforçada e o cirurgião deve esperar uma histologia maligna. Caso se comprove que a área clinicamente suspeita é benigna na presença de evidências mamográficas sugestivas de câncer, uma reavaliação imediata e, se necessário, nova biopsia devem ser realizadas porque o câncer pode ter sido excluído da biopsia guiada clinicamente (31).

Um papel diagnóstico adicional que foi recentemente sugerido para mamografia é o seu uso no planejamento terapêutico da mulher com câncer de mama que deseja preservar a mama. Alguns estudos sugeriram que a radioterapia tem taxa de fracasso mais alta se uma biopsia revelar carcinoma intraductal extenso, possivelmente indicando uma carga tumoral residual excessiva além das margens da excisão (32). Propôs-se que a mamografia, mediante seu uso na avaliação da extensão de um tumor e da probabilidade de tumor residual, pode ser empregada para reduzir a probabilidade de recorrência em mulheres que receberão tratamento conservador com nodulectomia e radioterapia (33). O fato é que jamais foi demonstrado que essa aplicação reduza a probabilidade de recorrência e, talvez mais importante, tampouco foi provado que afete a assistência geral. Como ainda não existe prova de nenhuma dessas duas alegações, o uso de mamografia para essa finalidade, embora na minha opinião possivelmente seja benéfico, não deve constituir o padrão de assistência.

Exame Clínico da Mama pelo Radiologista ou pela Tecnóloga

O Health Insurance Plan of New York demonstrou a eficácia do uso combinado de exame físico e triagem mamográfica para reduzir a mortalidade do câncer de mama (34). Embora a eficácia do exame físico isolado para reduzir a mortalidade não tenha sido confirmada em outros estudos, é provável que para uma pequena percentagem de mulheres a triagem periódica pelo exame físico seja eficaz. Sugeriu-se que a realização de um exame clínico da mama (ECM) deveria ser responsabilidade da tecnóloga da mamografia. Tecnólogas decerto podem ser treinadas para realizar ECM, porém a principal função da tecnóloga radiográfica é produzir mamografias de alta qualidade. O valor do exame físico é tão dependente do zelo dedicado à sua execução quanto a detecção mamografia de câncer depende do zelo dedicado à obtenção de uma mamografia de alta qualidade. Os programas de treinamento para tecnólogas não incluem nada além de uma referência superficial ao ECM, se houver alguma menção ao exame. Não existem programas de treinamento formal para ensinar ECM a tecnólogas. Com certeza, existem tecnólogas interessadas em expandir seu treinamento e responsabilidade e dispostas a também realizar o ECM, mas isto não deve ser uma obrigação e decerto não é um padrão.

De modo semelhante, alguns radiologistas gostariam de ampliar seu treinamento e responsabilidade para realizar ECM. Essa proposição é bem razoável para um indivíduo, mas o exame físico é um exame separado da mamografia. A realização de um exame físico não deve ser obrigatória para a mamografia, assim como palpação do abdome não faz parte do exame radiológico abdominal e a realização de ausculta pelo radiologista não é um componente dos exames de imagem torácicos. O ECM não deve ser considerado uma tarefa casual, mas sim uma técnica que requer tempo, paciência e minuciosidade. Somente aqueles que estejam interessados na sua realização e dispostos a receber treinamento e despender o tempo necessário para realizá-lo corretamente devem ter a atribuição de realizar ECM. O ECM não é ensinado em nenhum curso de pós-graduação em

diagnóstico por imagem da mama e não deve ser considerado padrão de assistência para radiologistas que supervisionam a realização de mamografias e as interpretam.

Nós e outros sugerimos que o radiologista, a enfermeira ou a tecnóloga realizasse um exame correlativo da mama para garantir que uma área de preocupação clínica seja devidamente incluída na mamografia (35). Em 1983, publicamos um estudo sugerindo que um exame físico pelo radiologista era valioso para garantir que uma anormalidade clinicamente evidente fosse visualizada na imagem. Nossa revisão foi realizada em uma época em que a atenção ao posicionamento correto não era tão rigorosa como atualmente, e muitas das lesões visualizadas graças às incidências adicionais suscitadas pelo exame clínico situavam-se em regiões da mama que não foram visualizadas no exame inicial. Embora tenhamos concluído que um exame físico correlativo fosse útil, não demonstramos que ele tinha eficácia clínica real (36). A despeito de nossa especulação, até onde se pode determinar, tais lesões teriam sido biopsiadas com base na preocupação clínica (as pacientes foram encaminhadas devido a anormalidades palpáveis), independentemente da avaliação mamográfica.

Faulk e Sickles reviram 70 casos de mulheres encaminhadas com anormalidades palpáveis. Em 66%, a anormalidade não era detectável nas incidências padrões. Mediante compressão focal, eles identificaram 4 massas adicionais e reclassificaram 8 das massas (31%). Todas essas eram benignas. Todos os cânceres foram diagnosticados corretamente antes das incidências com compressão focal. Assim, embora algumas massas adicionais fossem visíveis após compressão focal, não houve nenhuma evidência de que incidências sob compressão focal tiveram algum efeito na detecção precoce de câncer (37).

A maioria dos cânceres que são visíveis por compressão focal é muito suspeita ao exame clínico e deve ser biopsiada, seja qual for o resultado da mamografia. Não existem dados derivados de estudos prospectivos provando que imagens sob compressão focal possibilitem uma intervenção

antecipada e benéfica. A despeito do fato de que alguns entusiastas preconizam seu uso, não há dados prospectivos confirmando a eficácia do exame clínico correlativo da mama e não há dados que sustentem sua exigência como padrão de assistência.

Papel da Mamografia na Avaliação de uma Mulher com Massa Mamária Palpável

Foi repetidamente demonstrado e enfatizado em numerosos artigos que mamografia não pode ser usada para excluir câncer de mama (7,8). Até mesmo nas séries mais otimistas, a mamografia deixa de revelar pelo menos 5 a 15% de cânceres de mama que são palpáveis, e, se cânceres que alcançam detectabilidade clínica dentro de 1 ano após uma triagem negativa forem incluídos, um percentual adicional de 20% pode ser indetectável por mamografia no momento da triagem (38). Essa taxa de falso-negativos da mamografia não deve ser considerada um fracasso da técnica, mas sim a realidade que deve ser reconhecida. A mamografia permite a detecção da maioria dos cânceres 1,5 a 4 anos antes de sua detectabilidade clínica (39), mas uma mamografia negativa não exclui a possibilidade de câncer de mama. A mamografia e o exame físico avaliam características teciduais diferentes. Dois estudos mostraram que a consistência textural da mama por ocasião do exame físico não prediz o aspecto mamográfico (40,41). Em conseqüência, preocupação gerada por um dos exames raramente pode ser anulada pelo outro. Há exceções, como lesões encapsuladas contendo gordura, que são benignas, exibem aspecto típico na mamografia e não precisam de biopsia, a despeito de serem palpáveis, porém a maioria dos achados não é típica. Com freqüência, a mamografia mostra alterações morfológicas muito suspeitas que aumentam a probabilidade de uma anormalidade palpável ser maligna, mas a ausência desses elementos não elimina a possibilidade de câncer. Na maioria dos casos, o clínico deve tomar uma decisão baseada na avaliação clínica quando uma anormalidade palpável está presente.

Papel do Ultra-som na Avaliação de uma Massa Palpável

O uso do ultra-som para avaliar a mama é um exemplo de empirismo precedendo a avaliação científica e orientando incorretamente a prática médica. Na década de 1970, a ultra-sonografia foi preconizada para triagem antes de qualquer análise da eficácia, apenas porque podia ser usada para mostrar um câncer que já era conhecido. Depois que os estudos prospectivos apropriados foram realizados, ficou evidente que o ultra-som não poderia ser utilizado para detectar câncer de maneira confiável e, na verdade, não é eficaz para triagem (42). Estudos mais recentes foram publicados sugerindo que o ultra-som pode ter um papel na triagem para detectar cânceres de mama (43,44). Infelizmente, os pesquisadores desses estudos estavam cientes dos achados da mamografia e do exame clínico, e portanto é impossível determinar a sensibilidade verdadeira do ultra-som. Mais importante que isso é o fato de que não existem dados demonstrando que a triagem ultra-sonográfica salve vidas. Sem prova de benefício na mortalidade, a triagem por ultra-som pode resultar em mais dano do que benefício em decorrência de biopsias e tratamento desnecessário (45). A exemplo do que foi exigido para a mamografia, exames novos para triagem de câncer de mama não podem ser considerados eficazes enquanto não se mostrar que são capazes de reduzir as mortes em estudos científicos realizados apropriadamente.

O ultra-som é de fato um exame adjuvante útil à mamografia quando a última detecta uma massa impalpável. É responsabilidade do radiologista definir a natureza de uma massa impalpável indeterminada detectada apenas por mamografia, porque o clínico não tem meios de avaliar tais lesões. Por outro lado, a anormalidade palpável deve ser considerada responsabilidade primária do clínico, a menos que, por combinação com o médico que encaminhou a paciente, o radiologista compartilhe ou assuma a responsabilidade.

O uso de ultra-som na avaliação de massas palpáveis é derivado da relutância do radiologista em declarar que a natureza de uma lesão é

indeterminada, com base na mamografia. Raramente é possível definir se uma lesão é cística ou sólida apenas pela mamografia, e pode-se empregar o ultra-som para realizar essa diferenciação clinicamente importante. A questão é: isto é eficaz para massas palpáveis? Conforme descrito previamente, mamografia deve ser usada em mulheres com uma massa palpável principalmente com a finalidade de triagem do tecido mamário não afetado. Se uma massa for clinicamente evidente, ela provavelmente necessitará de resolução clínica. A maioria das mulheres não deseja ter um nódulo palpável. Para muitas mulheres, um nódulo é doloroso ou psicologicamente perturbador. Aspiração com agulha guiada clinicamente é extremamente segura, em geral realizada com pouco desconforto e com freqüência menos dispendiosa que o ultra-som. Se a massa for um cisto, a aspiração é ao mesmo tempo diagnóstica e terapêutica.

Se uma lesão tiver de ser aspirada independentemente dos resultados do ultra-som, esse exame torna-se desnecessário e gera um custo adicional que é desperdiçado. Existem alguns cistos que, por diversas razões, desafiam a aspiração guiada clinicamente. Nessa situação, pode-se evitar biopsia excisional se um ultra-som subseqüente demonstrar um cisto que é confirmado por aspiração guiada por exame de imagem (2). O uso de ultra-som nessa seqüência reduz significativamente sua utilização. O uso de ultra-som na análise primária de uma massa palpável torna-se eficaz apenas se a paciente e o seu médico concordarem que a demonstração de um cisto por ultra-som será suficiente e eliminará a necessidade de aspiração ou cirurgia (46,47).

Pode-se argumentar que câncer intracístico deixará de ser detectado se ultra-som não for realizado. A maioria dos tumores intracísticos na verdade é de papilomas benignos. Câncer de mama intracístico verdadeiro é raríssimo, e não há dados prospectivos (além daqueles empíricos) mostrando que o ultra-som exerça algum papel significativo no tratamento, exceto na diferenciação cisto/sólido ou como guia em procedimentos intervencionistas.

O fato de que uma massa palpável deve ser considerada responsabilidade do médico que encaminhou a paciente não impossibilita a participação do radiologista que esteja interessado em envolver-se em todos os níveis de assistência médica mastológica. Muitos radiologistas já realizam exames físicos, aspirações de cistos, punção aspirativa com agulha fina e biopsia de fragmento. Assistência mastológica completa deve ser incentivada para se evitar fragmentação dos serviços; contudo, este não é o padrão a ser seguido por todos os radiologistas que realizam avaliação mamográfica. No entanto, se o radiologista aceitar pacientes que se auto-encaminharam, todas as anormalidades da mama tornam-se sua responsabilidade até que a assistência seja transferida (9).

Não existem dados que apóiem o uso de ultra-som para avaliar uma mama que tem uma anormalidade já detectada por mamografia ou ECM. Gordon e Goldenberg (48) relataram uma série de casos em que eles alegam ter encontrado cânceres impalpáveis e indetectáveis por mamografia utilizando apenas ultra-sonografia. A seleção das pacientes, os parâmetros dos exames de imagem e os estágios dos cânceres não foram descritos. Não há prova de que a detecção dessas lesões por meio de ultra-som tenha resultado em qualquer benefício para as pacientes. Ultra-som não deve ser usado clinicamente para triagem de câncer de mama. Seu uso na triagem não é padrão de assistência (49).

Diagnóstico por Imagem da Mama e a Mulher Abaixo de 40 Anos com um Sinal ou Sintoma de Câncer de Mama

A despeito dos artigos que preconizam o uso de mamografia em mulheres que estão abaixo das idades comumente sugeridas para triagem (menos de 35 a 40 anos) (50), não existem diretrizes consensuais sobre seu uso nessas pacientes. O risco de câncer de mama induzido por radiação está relacionado com a idade em que a mulher é exposta a radiação (51). Quanto mais jovem a mulher, mais alto o risco em potencial. Para mulheres acima de 40 anos, o risco é baixíssimo e talvez nem sequer exista em nenhum

nível de exposição (52,53), mas em mulheres muito jovens (abaixo de 20 anos), provavelmente há um risco concreto (embora pequeno). Nessas pacientes, deve-se ponderar a exposição a radiação contra o benefício a ser extraído do exame.

Como a mamografia não tem acurácia suficiente para distinguir de modo seguro, na maioria dos casos, massas palpáveis benignas de malignas e como a principal utilidade da mamografia é na triagem, seu uso em qualquer idade deve ser orientado pela probabilidade de detectar câncer de mama clinicamente oculto. Os maiores estudos de triagem apenas testaram a eficácia da mamografia de triagem em mulheres a partir de 39 anos. As diretrizes que sugeriram um exame inicial aos 35 anos não se basearam em dados, mas na crença de que seria desejável ter um exame preliminar para comparação futura, obtido em uma época em que câncer de mama é improvável. Em conseqüência, a realização de um exame inicial antes de 40 anos não é mais defendida por nenhuma grande instituição.

Dentre adolescentes e mulheres no início da terceira década de vida, câncer de mama é raríssimo. Menos de 0,3% dos cânceres de mama ocorrem em mulheres abaixo de 30 anos. Nessas pacientes muito jovens, até mesmo o risco de radiação muito baixo pode sobrepujar qualquer benefício. Isto não significa que a mamografia não seja útil na assistência de mulheres jovens com problemas mamários; significa apenas que não existem dados prospectivos que apóiem o uso de mamografia para triagem de mulheres jovens (abaixo de 40 anos).

Como mamografia não deve ser usada para excluir câncer de mama e uma massa palpável deve ser resolvida clinicamente, e não havendo dados favoráveis a triagem de mulheres com menos de 40 anos, o valor da mamografia nessas pacientes é empírico. Pode ser razoável seguir a experiência empírica em decisões individuais se não houver estudos prospectivos objetivos para orientar o médico. Não obstante, casos isolados não são suficientes para determinar um padrão de assistência nacional e, até que tais dados objetivos estejam disponíveis, mamografia em mulheres

mais jovens não deve ser considerada um padrão, e sua solicitação deve ser decidida pela experiência individual. Qualquer decisão de biopsiar uma anormalidade palpável na mama de uma mulher nessa faixa etária permanece, como em mulheres de mais idade, uma decisão clínica.

Esse comentário pode ser visto como excessivamente negativo acerca da aplicação de técnicas de imagem da mama na assistência de problemas mamários. Essa conclusão não poderia estar mais distante da verdade. Todo exame ou intervenção que possa melhorar a qualidade da assistência deve ser explorado, mas as medidas intuitivas nem sempre estão corretas, conforme evidenciado pelas controvérsias legítimas que envolvem a questão da triagem. Toda abordagem que seja considerada o padrão de assistência deve exigir validação científica. Isto não significa que indivíduos e Serviços estejam impedidos de ir além do padrão para explorar novas abordagens. Exames com freqüência são empregados legitimamente segundo a experiência empírica, quando não se dispõe de prova de eficácia obtida cientificamente. Em algumas circunstâncias, a assistência deve recair sobre a arte da medicina. Todos os radiologistas já se basearam, em situações eventuais, no fato de terem assistido um caso em que a realização de determinada intervenção ou a obtenção de um exame adicional fez toda a diferença na assistência daquela paciente.

É provável que uma melhor assistência advenha da experiência individual do médico, mas o padrão de assistência — ao qual todos devem aderir — deve, sempre que possível, derivar de técnicas comprovadas cientificamente e não deve ser baseado em suposições intuitivas e observações empíricas.

CONCLUSÃO

Talvez alguns leitores considerem este capítulo demasiadamente pessimista. Permanece o fato de que a maioria dos radiologistas que são processados em razão de uma mamografia e vão a julgamento é inocentada. Porém não estou certo de que isto significa normalidade. Para muitos, ser processado é

psicologicamente devastador, e não há um benefício claro em obrigar um médico bem intencionado e escrupuloso a atravessar esse processo quando 70% são declarados não negligentes. Espero que o sistema legal seja capaz de reconhecer os fatos científicos. Assim como se mostrou, e hoje é admissível em todos os tribunais, que implantes de silicone não estão implicados em doenças sistêmicas, deve ficar claro que a incapacidade de ver um câncer de mama que é evidente em retrospecto não é, *a priori*, negligência. A menos que a autora possa apresentar outras evidências de negligência, isto não deveria ser considerado motivo para um processo legal, considerando-se os fatos científicos acerca da percepção humana.

Infelizmente, muitos radiologistas adotaram condutas defensivas. Em nosso Serviço, realizamos ultra-som da mama em todas as mulheres que são encaminhadas com história de uma possível anormalidade clinicamente evidente. Não existem dados mostrando que essa conduta salve vidas, mas tantos "especialistas" desvirtuaram a prática médica que seria muito fácil encontrar um especialista disposto a afirmar em depoimento que esse é o padrão de assistência. Não tenho dúvida de que muitos de nós atualmente praticam medicina defensiva e que isto é um fator na elevação dos custos de assistência médica.

Conforme mencionado, existem medidas que fazem sentido num esforço de reduzir a chance de um processo médico-legal. Decerto, no topo da lista está um esforço para fornecer assistência de qualidade mais alta possível. É desnecessário dizer que o radiologista e sua equipe devem procurar trabalhar no nível mais alto ao seu alcance e prestar os melhores serviços possíveis dentro dos limites estreitos do sistema de assistência médica. Pacientes devem ser assistidas com compaixão, compreensão e delicadeza por todos aqueles que entrarem em contato com elas. Exames devem ser revistos com zelo e interpretados com a maior precisão possível. Leitura dupla (não é padrão de assistência) é incentivada para tentar reduzir a taxa de falso-negativos. Exames e intervenções devem ser interpretados e realizados por profissionais que saibam o que estão fazendo e tenham

justificativa e explicação para tudo o que fazem. O radiologista deve ser capaz de explicar sua interpretação e suas recomendações de maneira lógica. Constitui boa idéia documentar todas as decisões e comunicações importantes com a paciente e o seu médico. As informações no prontuário da paciente devem ser precisas e claras. Comentários fúteis ou informações que não sejam essenciais à assistência da paciente devem ser excluídos do prontuário. A interpretação das imagens deve ser realizada de maneira sistemática. Embora os recursos sejam limitados, esforços para reduzir a chance de uma paciente perder-se no meio do caminho são bem-vindos. Radiologistas devem ter consciência de que processos médico-legais são um fato da vida e que a maioria é desprovida de mérito. Espero que esse conhecimento reduza o impacto psicológico das acusações.

REFERÊNCIAS

1. Bassett LW, Monsees BS, Smith RA, et al. Training and attitudes of residents regarding breast imaging. Radiology 2001;221:337.
2. Duffy SW, Tabar L, Smith RA. The mammographie screening trials: commentary on the recent work by Olsen and Gotzsche. CA Cancer J Clin 2002;52:68-71.
3. Duffy SW, Tabar L, Chen H, et al. The impact of organized mammography service screening on breast carcinoma mortality in seven Swedish counties. Cancer 2002;95:458-469.
4. Otto SJ, Fracheboud J, Looman CWN, et al. Initiation of population-based mammography screening in Dutch municipalities and effect on breast-cancer mortality: a systematic review. Lancet 2003; 361:1411-1417.
5. Kopans DB. Beyond randomized controlled trials: organized mammographie screening substantially reduces breast carcinoma mortality. Cancer 2002;94:580-581.
6. Kopans DB. Mammography screening is saving thousands of lives, but will it survive medical malpractice? Radiology 2004;230: 20-24.
7. Burns P, Grace MCA, Lees AW, et al. False negative mammograms causing delay in breast câncer diagnosis. J Can Assoc Radiol 1979; 30:74-76.
8. Mann BD, Giuliano AE, Bassett LW, et al. Delayed diagnosis of breast câncer as a result of normal mammograms. Arch Surg 1983; 118:23-24.
9. Brenner RJ. Medicolegal aspects of screening mammography. AJR Am J Roentgenol 1989,153:53-56.
10. Berlin L. Bearing false witness. AJR Am J Roentgenol 2003; 180: 1515-1521.
11. Daubertv. Merrell Dow Pharmaceuticals (92-102), 509 U.S. 579 (1993). http://supct.law.cornell.edu/supct/html/92-102.ZS.html . Accessed May 20, 2006.

Kundel HL, Nodine CF, Thickman D, et al. Nodule detection with and without a chest image.
12. Invest Radiol 1985;20:94-99.
13. Kundel HL. Predictive value and threshold detectability of lung tumors. Radiology 1981;139:25-29.
14. Berlin L, Hendrix RW. Malpractice issues in radiology: perceptual errors and negligence. AJR Am J Roentgenol 1998;170:863-867
15. Birdwell RL, Ikeda DM, O'Shaughnessy KF, et al. Mammographie characteristics of 115 missed cancers later detected with screening mammography and the potential utility of computer-aided detection. Radiology 2001;219:192-202.
16. Find The F's. http://webshed.com/funny/tricky_eyel.htm. Accessed May 20, 2006.
17. Tabar LK, Vitak B, Chen H HT, et al. Beyond randomized controlled trials: organized mammographie screening substantially reduces breast câncer mortality. Cancer 2001;91:1724-1731.
18. Diamond BA, Hulka BS, Kerkvliet NI, et al. Silicone breast implants in relation to connective tissue diseases and immunologic dysfunction. A report by a National Science Panel to the Honorable Sam C. Pointer Ir., coordinating judge for the Federal Breast Implant Multi-District Litigation. http://www.fjc.gov/BREIMLIT/SCIENCE/report.htm. Accessed May 20, 2006.
19. Bird RE. Professional quality assurance for mammographie screening programs. Radiology 1990;177:587.
20. Tabar L, Fagerberg G, Duffy SW, et al. Update of the Swedish two-county program of mammographie screening for breast câncer. Radiol Clin North Am 1992;30:187-210.
21. Thurfjell EL, Lernevall KA, Taube AAS. Benefit of independent double reading in a population-based mammography screening program. Radiology 1994;191:241-244.
22. Freer TW, Ulissey MJ. Screening mammography with computer-aided detection: prospective study of 12,860 patients in a community breast center. Radiology 2001;220:781-786.
23. Kopans DB. Breast imaging and the "standard of care" for the "symptomatic" patient. Radiology 1993,187:608-611.
24. DiPiro PI, Meyer IE, Shaffer K, et al. Usefulness of the routine magnification view after breast conservation therapy for carcinoma. Radiology 1996;198:341-343.
25. Potchen EJ, Bisesi MA, Sierra AE, et al. Mammography and malpractice. AJR Am J Roentgenol 1991;156:475-480.
26. Seidman H, Gelb SK, Silverberg E, et al. Survival experience in the Breast Cancer Detection Demonstration Project. CA Cancer J Clin 1987;37:258-290.
27. Tabar L, Fagerberg CJG, Gad A, et al. Reduction in mortality from breast câncer after mass screening with mammography. Lancet 1985;1:829-832.
28. Dorland's medical dictionary, 26th ed. Philadelphia: Saunders; 1981.
29. Kopans DB, Meyer IE, Cohen AM, et al. Palpable breast masses: the importance of preoperative mammography. IAMA 1981;246: 2819-2822.
30. Brenner RJ. Medicolegal aspects of breast imaging: variable standards of care relating to different types of practice. AJR Am I Roentgenol 1991;156:719-723.
31. Meyer IE, Kopans DB. Analysis of mammographically obvious breast carcinomas with benign results on initial biopsy. Surg Gynecol Obstet 1981;153:570-572.

32. Harris JR, Lippman ME, Veronesi U, et al. Breast câncer. N Engl J Med 1992;327:319-328, 390-398, 473-480.
33. Sadowsky NL, Semine A, Harris IR Breast imaging: a critical aspect of breast conserving treatment. Cancer 1990;65:2113-2118.
34. Shapiro S, Venet W, Strax P, et al. Periodic screening for breast câncer: The Health Insurance Plan project and its sequelae, 1963-1986. Baltimore: lohns Hopkins University Press; 1988.
35. Kopans DB. Breast imaging. Philadelphia: Lippincott; 1989.
36. Meyer JE, Kopans DB. Breast physical examination by the mam-mographer: an aid to improved diagnostic accuracy. Appl Radiol March/April 1983;103-106.
37. Faulk RM, Sickles EA. Efficacy of spot compression—magnification and tangential views in mammographie evaluation of palpable masses. Radiology 1992;185:87-90.
38. Baker LH. Breast Cancer Detection Demonstration Project: five-year summary report. CA Cancer I Clin 1982;32:194-225.
39. Moskowitz M. Breast câncer: age-specific growth rates and screening strategies. Radiology 1986;161:37-41.
40. Swann CA, Kopans DB, McCarthy KA, et al. Mammographie density and physical assessment of the breast. AJR Am J Roentgenol 1987;148:525-526.
41. Boren WL, Hunter TB, Bjelland JC, et al. Comparison of breast consistency at palpation with breast density at mammography. Invest Radiol 1990;25:1010-1011.
42. Kopans DB, Meyer IE, Lindfors KK. Whole breast ultrasound imaging—four year follow up. Radiology 1985;157:505-507.
43. Kolb TM, Lichy J, Newhouse IH. Occult câncer in women with dense breasts: detection with screening US—diagnostic yield and tumor characteristics. Radiology 1998;207:191-199.
44. Kolb TM, Lichy I, Newhouse IH. Comparison of the performance of screening mammography, physical examination, and breast US and evaluation of factors that influence them: an analysis of 27,825 patient evaluations. Radiology 2002;225:165-175.
45. Kopans DB. Sonography should not be used for breast câncer screening until its efficacy has been proven scientifically. AJR Am J Roentgenol 2004;182:489-491.
46. Fornage BD, Faroux MJ, Simatos A. Breast masses: US-guided fine-needle aspiration biopsy. Radiology 1987;162:409-414.
47. lackson VP. The role of US in breast imaging. Radiology 1990; 177:305-311.
48. Gordon PB, Goldenberg SL. Malignant breast masses detected only by ultrasound: a retrospective review. Cancer 1995;76: 626-630.
49. Kopans DB, Sickles EA, Feig SA. Malignant breast masses detected only by ultrasound: a retrospective review. Cancer 1996;77: 208-209.
50. Donegan WL. Evaluation of a palpable breast mass. N Engl J Med 1992;327:937-942.
51. Land CE, Tokunaga M, Koyama K, et al. Incidence of female breast câncer among atomic bomb survivors, Hiroshima and Nagasaki, 1950-1990. Radiât Res 2003;160:707-717.
52. Boice JD, Harvey EB, Blettner M, et al. Cancer in the contralateral breast after radiotherapy for breast câncer. N Engl I Med 1992; 326:781-785.
53. Mettler FA, Upton AC, Kelsey CA, et al. Benefits versus risks from mammography: a critical assessment. Cancer 1996;77:903-909.

OceanofPDF.com

Mamografia Digital 27

Mamografia de alta resolução continua a ser a única técnica de imagem com capacidade comprovada de detectar um câncer de mama clinicamente oculto e reduzir o número de mortes por câncer de mama. A principal razão para examinar a mama por meio de raios X é a detecção de cânceres de mama em menor tamanho e em estágio mais incipiente na tentativa de interromper o crescimento desses tumores antes de ocorrer disseminação metastática. Mamografia de alta resolução é a única técnica de imagem que se mostrou capaz de reduzir a mortalidade em estudos controlados randomizados sobre triagem de mulheres assintomáticas (1−3) e, quando introduzida na população geral, logrou redução acentuada da taxa de mortalidade por cânceres de mama (4−6). Pela primeira vez desde 1940, a taxa de mortalidade do câncer de mama começou a diminuir em 1990, e isto está diretamente ligado ao início de triagem mamográfica difusa nos Estados Unidos (7). Embora a tecnologia com filme/écran tenha evoluído até o ponto em que provavelmente haverá apenas avanços modestos adicionais, os esforços para aumentar a detecção do câncer de mama através de exames radiográficos continuam. O desenvolvimento da mamografia digital abriu novas oportunidades para investigação que prometem aumentar a detecção de câncer com redução da taxa de resultados falso-positivos.

O QUE É UMA IMAGEM DIGITAL?

Em termos simples, uma imagem digital é aquela que pode ser representada por uma série de dígitos (números). As primeiras mamografias digitais na verdade eram mamografias digitalizadas. A imagem de filme/écran

convencional era convertida em imagem digital. A mamografia de filme/écran é um exemplo de sistema de detecção analógico. Os fótons de raios X que atravessam a mama são convertidos em luz por um écran fluorescente. Essa luz desencadeia uma reação na emulsão do filme que é revelada por processo químico, produzindo uma imagem em escala de cinzas da distribuição de fótons. Embora limitados pelo tamanho dos grãos da emulsão do filme, os componentes da imagem de um filme são razoavelmente contínuos. Se um sensitômetro for deslocado ao longo de uma linha através da imagem de um filme, a quantidade de luz que provém da imagem é registrada como uma linha contínua que se intensifica quando mais luz é transmitida e enfraquece nos pontos em que menos luz é transmitida. A transição de branco para cinza para negro parece ser relativamente ininterrupta (Fig. 27.1A−C). A linha analógica é contínua e sobe e desce em um movimento relativamente suave. Em vez de registrar esse sinal como uma linha contínua, ele poderia ser medido a intervalos específicos ao longo do seu percurso. Em cada intervalo, a altura da linha poderia ser registrada como números. Como agora a linha está sendo representada por uma série de números, a representação é digital. A conversão do sinal analógico em números denomina-se conversão analógica-para-digital. Se os pontos que são medidos durante a conversão estiverem distantes, os números que são registrados representam de maneira apenas grosseira a linha contínua real. Algumas subidas e descidas podem perder-se, bem como as nuances sutis contidas na linha contínua (Fig. 27.2). A fim de obter uma melhor representação da linha contínua, as medições poderiam ser realizadas mais próximas umas das outras, e os números registrados gerariam uma reprodução melhor. Obviamente, a única forma de obter cópia perfeita do sinal analógico contínuo seria uma disposição dos pontos medidos infinitamente próximos. Em conseqüência, a digitalização de um sinal analógico sempre é menos contínua (homogênea) que o sinal original. A digitalização do filme (conversão do sinal analógico em sinal digital) foi a primeira forma de exames de imagem digitais. Atualmente, realiza-se a coleta de informações diretamente em forma digital para obter

exames de imagem digitais. Quanto mais estreita for a coleta de dados, mais fina será a representação da linha (e a imagem total). Quanto mais descontínua for a coleta, pior a qualidade da imagem.

Boa parte dos exames de imagem radiográficos tornaram-se digitais. Em virtude da necessidade de alta resolução espacial do detector de imagens mamárias e do custo de fabricação de tais detectores, bem como da política que envolve a triagem mamográfica, o desenvolvimento de detectores digitais para mamografia prosseguiu mais lentamente que os de outras partes do corpo. Opositores da triagem mamográfica criaram o fantasma de um complexo médico-industrial suspeito de arrecadar bilhões de dólares com triagem mamográfica, quando a realidade é que a maioria das companhias não obtém lucros significativos na venda de mamógrafos. Equipamentos de tomografia computadorizada

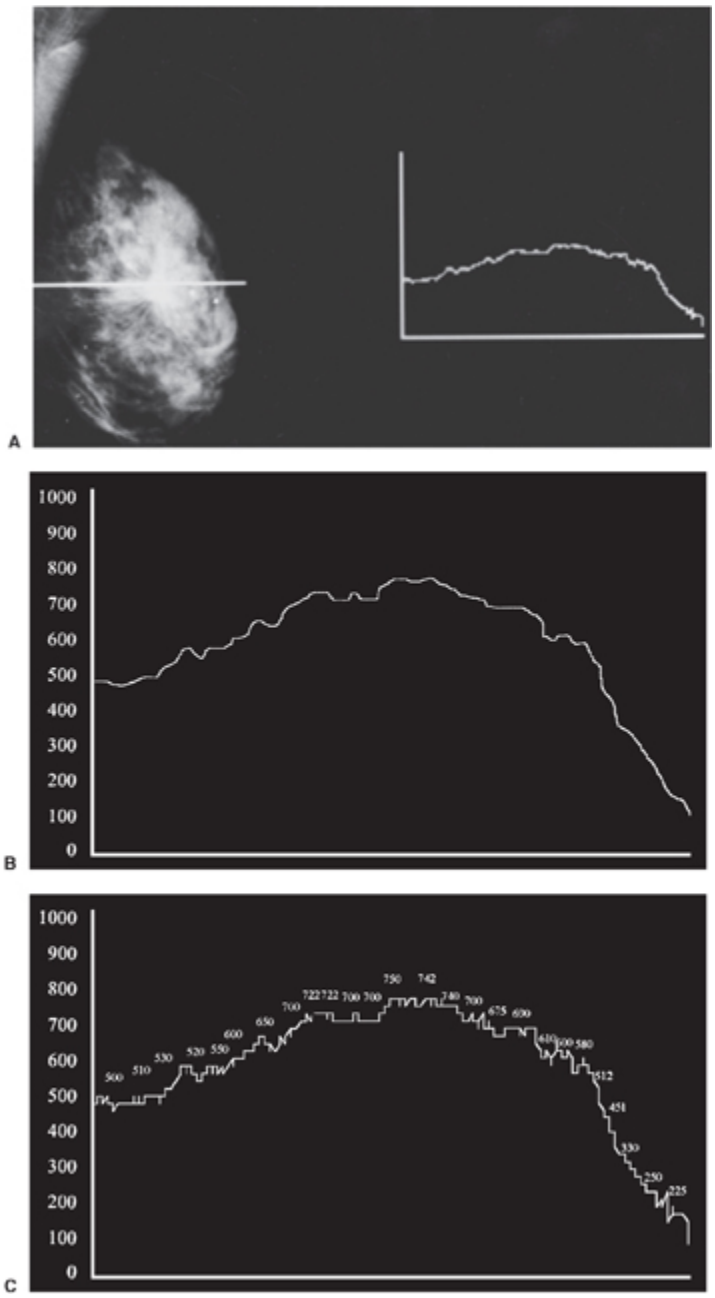

Fig. 27.1 A digitalização converte um sinal analógico em sinal digital. Se a densidade do filme (suponha que o preto puro é zero e o branco puro é o sinal mais alto) for medida ao longo de uma linha da imagem (A), ela aparece como uma linha contínua (B), de acordo com a brancura ou negrura da imagem em cada ponto ao longo da linha. A altura da linha pode ser representada por números em quaisquer pontos especificados (C) (conversão digital), e isto produz uma medida digital. Cada ponto na imagem pode ser convertido em um número. O tamanho do ponto determina a precisão ou imprecisão da representação digital.

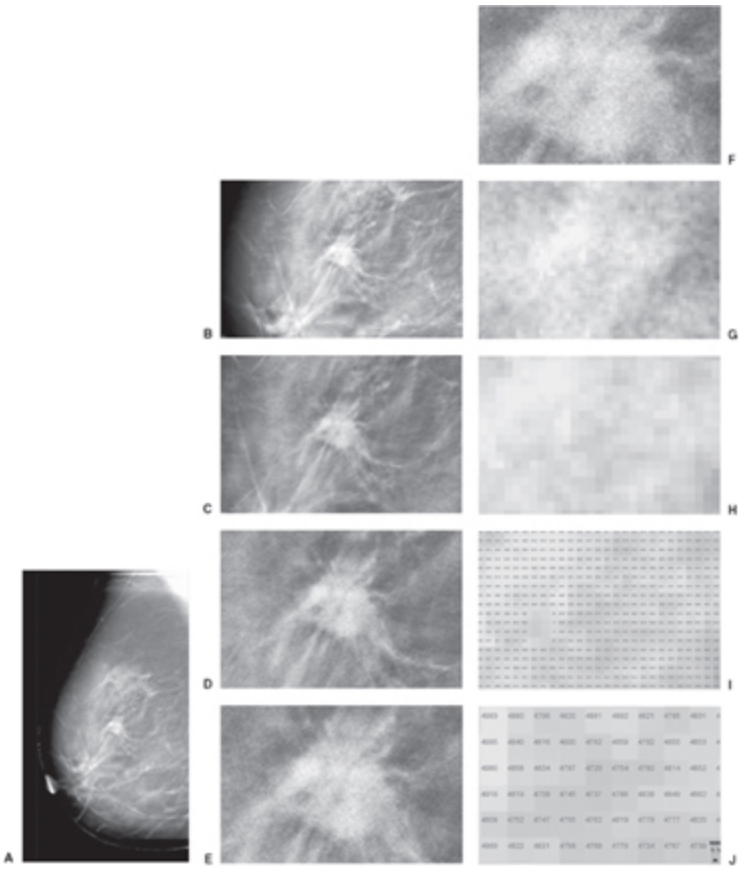

Fig. 27.2 Cada pixel em uma imagem digital representa a quantidade (número) de radiação que atingiu a imagem. Imagens digitais são assim chamadas porque os pixels podem ser identificados pelo seu número da linha, número da coluna e um número que representa a energia de raios X que se depositou em cada pixel. Isto pode ser visto por ampliação progressiva desta imagem de tomossíntese digital (A). À medida que a imagem é ampliada, os pixels tornam-se visíveis e então vê-se cada pixel claramente, e pode-se identificar o número correspondente à escala de cinzas, que representa a energia de raios X depositada naquele pixel do detector.

(TC) e ressonância magnética (RM) são muito mais lucrativos. Assim, o desenvolvimento da mamografia digital tem sido lento.

DESVANTAGENS DO FILME

Existem várias desvantagens importantes das combinações filme/écran. Em conseqüência do fato de que o filme é tanto o detector quanto o meio de apresentação, os requisitos de exposição são ditados pela necessidade de produzir uma imagem no filme que seja visualizável. O filme não responde

linearmente a fótons incidentes. Não é muito sensível aos fótons iniciais que o atingem, e portanto áreas de alta absorção de raios X na mama (baixa transmissão de fótons para o filme) aparecem igualmente brancas na imagem (o pé da curva de Hunter e Driffield) (Fig. 27.3), e é apenas em uma faixa de exposição relativamente estreita que pequenas alterações na atenuação dos fótons resultam em diferenças no escurecimento do filme (contraste). Como as estruturas normais da mama e os cânceres de mama têm atenuação dos raios X semelhante, essa limitação pode dificultar visualização e separação entre estruturas normais e anormais. O contraste é importantíssimo. Embora o filme tenha alta resolução espacial, se houver contraste insuficiente entre duas estruturas pequenas, elas não serão visíveis como estruturas separadas (resolução de contraste).

Outra limitação do filme é que, uma vez revelada, a imagem é imutável. As informações são exibidas em apenas uma apresentação, e, se a exposição não tiver sido satisfatória, a imagem não terá qualidade ideal. O filme é o único registro da imagem, e, se for perdido ou danificado, a perda é irrecuperável. O armazenamento de filmes de raios X requer grandes áreas de espaço, e exames são perdidos com freqüência. Se o parecer de outro médico ou especialista for solicitado, as imagens devem ser deslocadas fisicamente até o consultor.

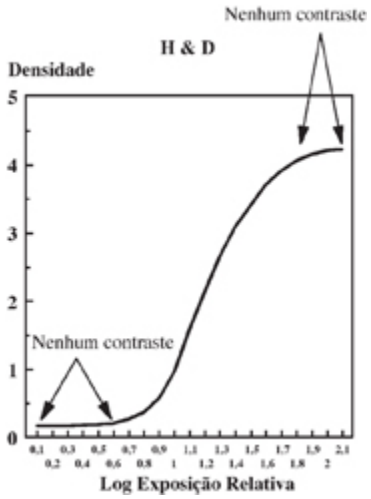

Fig. 27.3 Se não houver contraste entre duas estruturas, elas são indistinguíveis. Nos dois extremos da curva de Hunter e Driffield, onde ela se aplana (as áreas muito brancas do filme e as áreas muito escuras), não há contraste entre estruturas de atenuação alta e baixa.

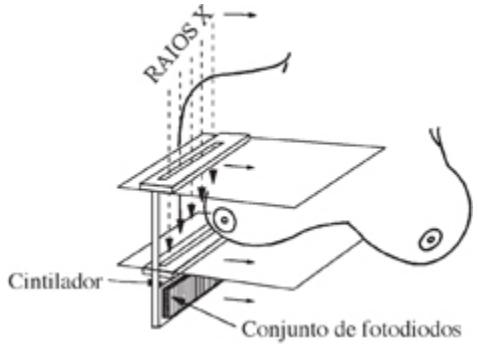

Fig. 27.4 O mamógrafo digital de escaneamento de linhas da American Science and Engineering usava fendas pré- e pós-mamárias para praticamente eliminar difusão. Os raios X entravam no cintilador ao longo de sua borda, e a luz emitida era convertida em eletricidade pelo conjunto de fotodiodos alinhados ao longo do cintilador. Isto garantia alta eficiência na detecção dos fótons de raios X com um trajeto curto da luz para reduzir difusão no cintilador.

HISTÓRIA DO DESENVOLVIMENTO DA MAMOGRAFIA DIGITAL

Os esforços para desenvolver detectores digitais para mamografia começaram na década de 1980. Alguns exploraram o uso de dispositivos de fósforo para armazenamento (8). A empresa American Science and Engineering construiu o primeiro sistema de alta resolução (9 pares de linhas por milímetro [plpm]) que usava uma técnica de escaneamento em fendas (Fig. 27.4). Infelizmente, os equipamentos de computação eram excessivamente dispendiosos na época, e a empresa não conseguiu comercializar o dispositivo.

Detectores digitais com campo de visão pequeno surgiram no início da década de 1990. A maioria deles baseava-se em dispositivos de acoplamento de carga (CCD) e foi incorporada aos equipamentos de biopsia estereotáxica. No início para meados da década de 1990, a General Electric (GE) desenvolveu um sistema de iodeto de césio/silício amorfo que possuía

resolução suficiente e podia ser construído em formato grande o bastante para registrar a imagem de toda uma mama de tamanho pequeno a médio. Ao mesmo tempo, a empresa LORAD começou a fabricar um sistema de campo total reunindo múltiplas câmeras CCD de campo pequeno para gerar um sistema capaz de produzir imagens de toda a mama. Baseada em tecnologia desenvolvida por Martin Yaffe, Ph.D., de Toronto, a Fisher Company começou a fabricar um sistema de escaneamento em fendas, e a Fuji tentou adaptar sua tecnologia de armazenamento em fósforo para diagnóstico por imagem da mama.

Acredito que o desenvolvimento dessas tecnologias foi prejudicado por uma decisão infeliz do Food and Drug Administration (FDA). Um gestor de saúde que atuara no National Cancer Institute começou a trabalhar no FDA. Grande adversário de triagem para mulheres de 40 a 49 anos de idade, ele convenceu a direção do FDA que a mamografia digital era tão revolucionária que radiologistas começariam a ver coisas que jamais haviam visto e, como conseqüência, o número de biopsias desnecessárias aumentaria. Ignorando os argumentos de especialistas em diagnóstico por imagem da mama, que salientaram que detectores digitais significavam pequenas diferenças sobre um sistema com filme/écran (que exigiram aprovação do FDA apenas pelo processo 510k), o FDA decidiu classificar a mamografia digital dentro do processo de aprovação pré-comercialização (PMA). Esse processo é muito mais oneroso e dispendioso para uma companhia e geralmente é reservado para dispositivos médicos completamente novos, enquanto o processo 510k requer apenas que os fabricantes demonstrem que seu sistema é “substancialmente equivalente” a outro dispositivo que já esteja aprovado pelo FDA. Mamografia digital foi a única técnica radiológica de conversão de exame com filme/écran para exame digital de uma região corporal que foi obrigada a seguir o processo PMA de aprovação. Simples comparações de imagens foram suficientes para aprovar radiografias de tórax digitais no diagnóstico por imagem do tórax sob o processo 510k, e o mesmo valeu para exames de imagem ósseos

e abdominais. Embora o FDA esteja tentando aperfeiçoar o processo PMA, quando um dispositivo é aprovado sob esse processo, toda modificação do sistema requer nova submissão e extensa revisão. Isto criou um grande obstáculo ao desenvolvimento de mamógrafos digitais.

O processo de aprovação inicial de mamografia digital foi ainda complicado por uma exigência que foi imposta pelo FDA. Como são esperados apenas 2 a 4 cânceres em cada 1.000 mulheres examinadas em um estudo de triagem, o FDA reconheceu que não poderia exigir uma comparação direta de mamografias digitais com exames de filme/écran em um programa de triagem e assim permitiu que os fabricantes realizassem estudos que envolviam o "enriquecimento" de um grupo de mamografias de triagem com imagens de mamas com cânceres. Se a área embaixo da curva de características operatórias do receptor (COR) para análise da série de imagens digitais estivesse dentro de uma faixa aceitável da COR para filme/écran, o FDA concederia aprovação provisória do dispositivo. Contudo, o FDA pretendia inicialmente exigir que as companhias realizassem estudos pós-aprovação demonstrando que, em um contexto de triagem, imagens digitais eram equivalentes a imagens em filme/écran. Os fabricantes ficaram estarrecidos, pois esses estudos muito amplos custariam milhões de dólares. Uma das companhias foi ao Congresso e argumentou que não seria possível custear tais estudos pós-aprovação, e, em conseqüência, o Congresso empenhou US$26 milhões para ressarcir os estudos pós-aprovação. Quando eu e outros depusemos perante um painel do FDA criado para determinar se o PMA GE (o primeiro a ser aprovado) deveria ser concedido, convencemos o painel não apenas de que os dados apoiavam a aprovação como também que as companhias não deveriam realizar um estudo de triagem pós-aprovação. Com base em nosso depoimento, o painel convenceu então o FDA a aprovar o dispositivo da GE, e o FDA abandonou a exigência de estudos de triagem pós-aprovação. Contudo, os milhões de dólares já haviam sido alocados pelo Congresso para custear um estudo que deixou de ser exigido pelo FDA. Em vez de usar a verba para um estudo

mais importante, como a avaliação de ultra-som ou RM na triagem, como eu sugeri, a sanção do Congresso estabelecia que o dinheiro seria usado para avaliar mamografia digital. Em conseqüência, o grupo Imaging Network do American College of Radiology (ACR) entrou em campo e concebeu o estudo Digital Mammographic Imaging Screening Trial (DMIST) para aplicar o dinheiro no estudo que não mais era exigido pelo FDA. O DMIST (ver adiante) avaliou 49.528 mulheres que aceitaram submeter-se a mamografias digital e de filme/écran, e os radiologistas interpretaram os exames de maneira cega e poderiam recomendar avaliação adicional com base em um dos exames. A inclusão de uma coorte tão grande de mulheres conferiu ao estudo alta potência estatística, de modo que pequenas diferenças entre a mamografia de filme/écran e a digital seriam detectáveis. Infelizmente, houve problemas com o estudo DMIST. Pacientes que foram examinadas no Massachusetts General Hospital (MGH) e recrutadas para o estudo DMIST tiveram suas imagens revistas em uma estação de trabalho com monitor deficiente. Como o FDA aprovou o sistema Selenia da LORAD sob o processo PMA, radiologistas do MGH foram obrigados a rever as imagens digitais utilizando o algoritmo de apresentação que fora aprovado pelo FDA. Embora a companhia LORAD não tenha revelado seu algoritmo patenteado, as imagens eram apresentadas com altíssimo contraste e também parecia haver alguma acentuação das bordas. Isto tem o efeito de fazer com que cada cruzamento de um ligamento de Cooper pareça ser uma possível lesão espiculada, e o resultado foi uma taxa de reconvocação bem mais alta para os exames digitais do que para os exames com filme/écran. Apenas 14 cânceres foram diagnosticados entre as 1.357 mulheres recrutadas pelo MGH para o estudo DMIST, de modo que não é possível realizar análise estatística acerca da detecção de câncer. Porém encontramos quatro cânceres nas imagens digitais e nas imagens de filme/écran. O exame digital detectou um câncer que não foi visto no filme/écran e o exame com filme/écran detectou um câncer que passou despercebido na imagem digital. Sete cânceres foram detectados no exame de triagem 1 ano depois (o DMIST os classificou

como falso-negativos, a despeito do fato de terem sido detectados por triagem), e o 14º câncer foi detectado por RM. Não observamos diferença nas taxas de detecção de câncer entre mamografia digital e exame com filme/écran, e esta tem sido nossa opinião em geral.

A maioria dos especialistas em diagnóstico por imagem da mama percebeu que os sistemas com detectores digitais eram comparáveis aos exames de filme/écran tão logo puderam rever as imagens. Dado que a física dos sistemas era bem conhecida e que as imagens poderiam ser ajustadas até se tornar idênticas a um exame de filme/écran (Fig. 27.5), era evidente que os detectores poderiam substituir a tecnologia de filme/écran convencional, além de oferecer todas as vantagens de se ter uma imagem computadorizada. Gradualmente, os fabricantes satisfizeram as exigências do processo PMA. Eles obtiveram aprovação de seus sistemas pelo FDA, e mamógrafos digitais foram comercializados.

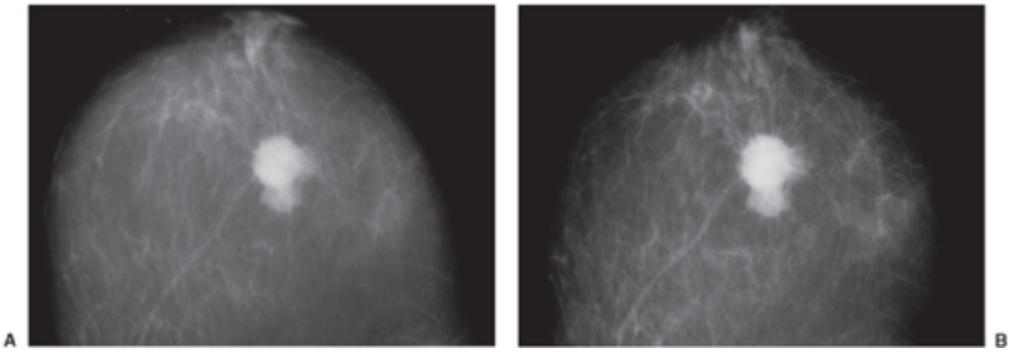

Fig. 27.5 Pode-se fazer com que mamografias digitais se pareçam exatamente como mamografias de filme/écran. É possível fazer com que a massa espiculada nesta mamografia de filme/écran (A) exiba aspecto idêntico na mamografia digital obtida no mesmo dia (B).

Mamografias Digitais São Comparáveis a Mamografias de Filme/Écran

Embora existam claros benefícios logísticos proporcionados pela mamografia digital (armazenamento etc.), a esperança de que a mamografia digital seria melhor para detectar câncer do que a mamografia de filme/écran convencional não se concretizou. Não obstante, estudos mostraram

que a mamografia digital e a mamografia de filme/écran decerto são comparáveis. Lewin *et al*. (9,10) realizaram uma comparação cega entre o sistema GE e o exame de filme/écran convencional e concluíram que os dois métodos eram essencialmente equivalentes. Eles examinaram 6.736 mulheres, repetindo a mamografia de filme/écran convencional em duas incidências e a mamografia digital. Juntos, os dois exames resultaram em avaliação adicional de 1.467 pacientes e em 181 biopsias que diagnosticaram 42 cânceres. Dos 42 cânceres, 9 foram detectados apenas nas mamografias digitais, enquanto 15 o foram apenas nos exames de filme/ écran. Os 18 restantes foram encontrados pelos dois exames. A diferença na detecção de cânceres não foi estatisticamente significativa. Nesse estudo, houve menos reconvocações baseadas na mamografia digital do que na mamografia de filme/écran (799 *versus* 1.007, $p < 0,001$). Não houve diferença significativa na área da curva COR para imagens digitais *versus* filme/écran. As diferenças na taxa de detecção entre as duas técnicas de imagem poderiam ser atribuídas a variabilidade entre radiologistas, bem como ao fato de que as pacientes eram reposicionadas entre os dois exames. Lewin *et al*. concluíram que a mamografia digital era comparável à mamografia de filme/écran.

Os resultados de Lewin *et al*. foram ratificados em um estudo de Skaane *et al*. (11) baseado em protocolo semelhante. Eles examinaram 3.683 mulheres com as técnicas de filme/écran e digital e, em seguida, realizaram interpretação cega das duas técnicas. Eles detectaram 31 cânceres. A mamografia de filme/écran detectou 28 (0,76%) cânceres, enquanto a mamografia digital de campo total encontrou 23 (0,62%). A diferença entre taxas de detecção de câncer não foi significativa (*p* 5 0,23). Ao contrário de Lewin *et al*., a taxa de reconvocação de mamografia digital (168/3.683 5 4,6%) foi mais alta que a da mamografia de filme/écran (128/3.683 5 3,5%). O valor preditivo positivo baseado em biopsia com agulha foi de 46% para filme/écran e 39% para mamografia digital. Eles realizaram uma comparação das imagens lado-a-lado para avaliar a visibilidade dos

cânceres. Concluíram que 19 cânceres eram vistos igualmente bem nas duas técnicas, enquanto 6 cânceres eram um pouco mais bem demonstrados nas imagens de filme/écran e 6 cânceres eram mais visíveis nas imagens digitais. Eles concluíram que não havia diferença estatisticamente significativa em taxas de detecção de câncer entre a mamografia de filme/écran e a digital e que a mamografia digital com leitura das imagens no monitor era comparável à mamografia de filme/écran na triagem populacional.

Em um estudo maior, pesquisadores noruegueses mostraram uma taxa de detecção mais alta (não significativa) para mamografia digital usando um desenho de estudo diferente (12). No estudo de triagem Oslo II, 43.429 mulheres de 45 a 69 anos de idade foram convidadas a inscrever-se no programa de triagem. Quase 63% (25.263) das mulheres convidadas participaram e foram aleatoriamente alocadas para realizar triagem com mamografia de filme/écran ou mamografia digital. Imagens padrões foram obtidas, e cada exame sofreu leitura dupla. Detectaram-se 73 cânceres entre as 17.911 mulheres submetidas a mamografia de filme/écran (taxa de detecção, 0,41%) e 41 cânceres entre as 6.997 mulheres submetidas a mamografia digital (taxa de detecção, 0,59%). As taxas de detecção não foram estatisticamente diferentes (p = 0,06).

Os pesquisadores do estudo Oslo II compararam as taxas de detecção de mulheres de 45 a 49 anos com as daquelas de 50 a 69 anos. Dentre as últimas, 56 cânceres foram detectados em 10.304 mulheres pelo exame com filme/écran (taxa de detecção, 0,54%), enquanto 33 cânceres foram detectados entre 3.985 mulheres pela mamografia digital (taxa de detecção, 0,83%). Essa diferença na taxa de detecção de câncer aproximou-se da significância (p = 0,053). No grupo de mulheres de 45 a 49 anos, 17 cânceres foram detectados em 7.607 mulheres por mamografia de filme/écran (taxa de detecção, 0,22%), enquanto 8 cânceres foram encontrados em 3.012 mulheres por mamografia digital (taxa de detecção, 0,27%). Ao contrário dos resultados de Lewin *et al*., as taxas de reconvocação foram

significativamente mais altas entre as mulheres submetidas a triagem com mamografia digital ($p < 0,05$).

O ESTUDO DMIST SOBRE MAMOGRAFIA DIGITAL

Em setembro de 2005, os resultados do estudo DMIST foram publicados na revista New England Journal of Medicine (13). Para surpresa de todos, embora a mamografia digital e a mamografia de filme/écran fossem consideradas equivalentes em toda a população estudada, a primeira pareceu ser significativamente melhor para detecção de câncer de mama em mulheres "abaixo de 50 anos", em mulheres com "mamas radiograficamente densas" e em "mulheres pré- e perimenopausa". Para aqueles que passaram a realizar mamografia digital exclusivamente, como nós, a novidade era bem-vinda, e os fabricantes de mamógrafos digitais se entusiasmaram. Contudo, há uma série de problemas na análise que precisam ser esclarecidos.

Os autores cometeram o equívoco habitual de decompor os dados em categorias artificiais. Não existem dados para fundamentar uma revisão dicotômica baseada na idade de 50 anos. É provável que, assim como todos os outros parâmetros de triagem, os fatos em torno dos exames de imagem digitais, se realmente variarem, devem variar constantemente com o aumento da idade, e não abruptamente aos 50 anos ou em qualquer outra idade. É lamentável que os autores tenham, mais uma vez, reforçado a falsa sugestão de que a idade de 50 anos tenha alguma conseqüência biológica, quando na verdade os dados não apóiam esse conceito (14).

O estudo DMIST incluiu 49.528 mulheres. Em virtude da deficiência de vários segmentos de informações, os resultados de 42.760 mulheres foram analisados. Quando todas as mulheres foram incluídas na análise, não houve diferença estatisticamente significativa nas taxas de detecção de câncer entre mamografia de filme/écran e digital. Os pesquisadores concluíram que a acurácia (sensibilidade e especificidade) da técnica digital foi superior à do filme/écran para mulheres abaixo de 50 anos (15% melhor;

intervalo de confiança de 95%, 5–25%); mulheres com tecido mamário denso ou heterogeneamente denso (padrões 3 e 4 do ACR) (11% melhor; intervalo de confiança de 95%, 4–18%); e mulheres pré- ou perimenopausa (15% melhor; intervalo de confiança de 95%, 5–24%).

No total, o estudo DMIST diagnosticou 335 cânceres. Desses, 254 (75,8%) foram encontrados no primeiro ano e 81 adicionais (24%) entre o 366º e 455º dias. Não está claro por que os autores estabeleceram um período de acompanhamento de 455 dias e consideraram todo câncer (detectado em mamografia de triagem subseqüente ou não) que não tivesse sido detectado na triagem-índice como falso-negativo. O leitor deve saber que isto torna a sensibilidade da mamografia baixíssima, quando na verdade é bem mais alta que o valor citado na seção principal do artigo.

O estudo DMIST encontrou um total de 231 cânceres de mama invasivos. Dentre esses, 158 (69%) foram detectados na triagem DMIST e os demais 31% o foram após a primeira triagem. Quando os autores estratificaram (incorretamente) os dados de mulheres abaixo de 50 anos, eles observaram que 28% dos cânceres foram detectados pelas duas técnicas, enquanto 7% o foram apenas pela mamografia de filme/écran e 33% apenas pela técnica digital, e 33% foram considerados falso-negativos. Na análise das mulheres a partir de 50 anos de idade, as duas técnicas encontraram 39% dos cânceres invasivos, ao passo que a técnica com filme/écran detectou mais 17% e a técnica digital, 13%, e uma parcela de 31% foi denominada falso-negativa. Para mulheres com padrões teciduais densos (ACR 3 e 4), as duas técnicas detectaram 31% dos cânceres, mas a de filme/écran encontrou outros 10% e a técnica digital, outros 23%. Descreveu-se que as duas técnicas não detectaram 36% dos cânceres. Por fim, na análise das mulheres pré- e perimenopausa, 27% dos cânceres invasivos foram encontrados pelas duas técnicas, enquanto a mamografia de filme/écran detectou 11,7% adicionais e a digital, 31,7%, e as duas “deixaram de detectar” 30%.

O leitor deve ter em mente que, na análise acima do DMIST, as mulheres são contadas mais de uma vez, porque muitas se enquadram nos três

critérios. O leitor também é alertado de que a análise dos dados é realmente preliminar. Resta saber se os subgrupos analisados são legítimos ou artificiais. Com base na física, em comparações entre imagens e em estudos com radiologistas cegos quanto às características das pacientes, demonstrou-se que a mamografia digital é comparável à mamografia de filme/écran e talvez seja superior em algumas subpopulações. Os dados do DMIST são promissores, mas não está claro que o desenvolvimento da mamografia digital resultará em maior detecção de câncer de mama, como previsto.

Na verdade, é algo embaraçoso que, embora o DMIST tenha mostrado que entre alguns subgrupos a técnica digital detectou mais cânceres, ainda havia cânceres detectados apenas nos exames com filme/écran. Uma questão importante não respondida é por que alguns cânceres foram vistos em um sistema mas não no outro. Os pesquisadores precisam rever os exames para determinar se esses casos decorreram de erro do observador ou são diferenças reais. Se a última possibilidade for verdadeira, a sugestão seria de que, a fim de maximizar a detecção de câncer, é necessário obter os dois exames, o que seria naturalmente proibitivo. Suspeito que as diferenças no DMIST advieram principalmente de variabilidade entre observadores, e não de diferenças tecnológicas reais. Infelizmente, os pesquisadores publicaram os resultados antes de rever os casos de câncer para avaliar por que alguns cânceres passaram despercebidos e por que outros foram vistos. Em nossos casos do DMIST, um câncer não foi visto no exame digital mas foi detectado pelo radiologista que interpretou o exame com filme/écran, e um caso escapou no exame com filme/écran mas foi visto no exame digital. Quando revimos as imagens, os cânceres eram evidentes nos dois exames e haviam sido menosprezados pelos observadores. O câncer que passou despercebido pelo exame com filme/écran era uma massa espiculada em uma mama adiposa, enquanto o câncer não visto pela técnica digital era evidente como calcificações em uma mama densa. Os números do DMIST

são uma análise objetiva, mas os pesquisadores precisam rever as imagens para determinar a importância real dos seus resultados.

Com base na física, em comparações entre imagens e em estudos com radiologistas cegos quanto às características das pacientes, demonstrou-se que a mamografia digital é comparável à mamografia de filme/écran. A técnica digital talvez seja um pouco melhor na detecção de cânceres. Atualmente, a pressão é maior para que Serviços adotem a mamografia digital. Suspeito que a razão pela qual a maioria dos Serviços ainda não se converteu à mamografia digital são os seus custos bem mais altos. O aumento duvidoso da taxa de detecção de câncer ainda dificulta justificar os custos, mas a pressão pública poderia obrigar a conversão. Não obstante, o desenvolvimento de detectores digitais trouxe novas abordagens ao diagnóstico por imagem da mama. Acredito que as grandes vantagens oferecidas pela tomossíntese mamária digital (TMD) (maior detecção de cânceres e redução de falso-positivos) resultarão na substituição da mamografia bidimensional convencional pela TMD (ver Cap. 28).

MAMOGRAFIA DIGITAL DIRETA

A mamografia digital difere de uma mamografia digitalizada. É adquirida primariamente como uma imagem eletrônica sem a participação do filme radiográfico. Alguns mamógrafos digitais convertem em luz os fótons dos raios X que atravessam a mama mediante a utilização de materiais semelhantes ao écran de mamógrafos de filme/écran. Detectores de selênio amorfo convertem a energia dos fótons de raios X diretamente em um sinal eletrônico, e os fótons incidentes causam um aumento do nível de energia nos sistemas de fósforo estimuláveis que é armazenado e depois liberado quando o detector é escaneado por *laser*. A energia luminosa liberada é convertida em sinal eletrônico (15).

Detectores digitais podem ser vistos como uma planilha. Cada célula na planilha representa um detector de raios X (ou detector de luz, se os raios X forem primeiro convertidos em luz). Como cada célula possui um número

de linha e um número de coluna (Fig. 27.6), as coordenadas da célula e a energia dos fótons de raios X medida naquelas coordenadas (ou o próprio número de fótons) podem ser registradas como uma série de números. Cada célula é chamada de pixel, que representa um elemento da figura. O tamanho do pixel é um dos principais componentes da resolução espacial do sistema. Embora vários outros fatores estejam implicados, o tamanho do pixel determina o tamanho das estruturas que podem ser resolvidas por um sistema digital. Assim, a imagem pode ser definida por números de linhas, números de colunas e números de fótons em cada uma dessas coordenadas, definindo toda a imagem registrada como uma série de dígitos — daí, imagem digital.

O processo é então revertido para exibir a imagem. Em vez de números nas células da planilha, atribui-se um nível de cinza (do branco ao preto) a cada célula proporcionalmente ao número (energia) de fótons que foram medidos naquela célula. A imagem torna-se visível como uma escala de cinzas, quando as células são preenchidas com um nível de cinza que se baseia na energia ou no número de raios X medidos em cada célula. Atribuem-se números entre o branco puro e o preto puro, e podem-se variar o contraste e o brilho facilmente e acentuá-los porque é possível utilizar “janelas” e níveis da escala de cinzas diferentes, uma vez que a imagem é gerada por computador. Ao contrário da imagem em filme/écran, que não pode ser modificada e se baseia na exposição empregada e no processamento químico do filme, a imagem digital pode ser ajustada em combinações infinitas, incluindo inversão completa da imagem de modo que as estruturas pretas se tornam brancas e vice-versa (Fig. 27.7). Como a imagem é definida por números, ela pode ser vista eletronicamente em qualquer lugar do mundo e exibida simultaneamente em um número infinito de lugares com exatamente o mesmo aspecto, seja lá onde for vista. Esse grande alcance, versatilidade e avanço na distinção do contraste estão entre os maiores benefícios de uma mamografia digital.

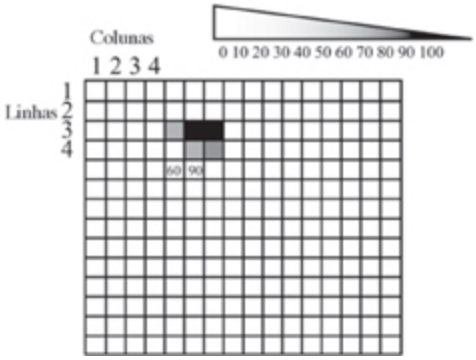

Fig. 27.6 Uma imagem digital pode ser definida completamente como uma série de números (dígitos). Uma imagem digital é como uma planilha cujas linhas e colunas são numeradas e a quantidade de energia que atinge cada elemento do detector pode ser representada como um número. Assim, pode-se representar toda a imagem como uma série de números. Atribuindo-se a cada número um nível de cinza, convertem-se os números em uma imagem.

Teoricamente, um pixel pode ter qualquer tamanho, e os pixels do detector variam de tamanho, de acordo com o tipo e o desenho do detector. Embora existam outras variáveis importantes, em geral, quanto menor o pixel, maior a resolução espacial em potencial (Fig. 27.8). Pixels de maior tamanho fornecem menor resolução espacial. Embora pixels menores devam ser capazes de produzir resolução espacial mais alta se a dose for mantida constante, esse benefício pode ser menor porque a relação sinal/ruído (RSR) diminuirá à medida que o tamanho do pixel for reduzido e a imagem terá mais ruído. Esse efeito pode ser mostrado no exemplo a seguir. Suponha que 100 fótons de raios X recaiam sobre um pixel de 100 **µ**m e que 20 sinais de ruído sejam gerados para cada pixel. A RSR seria 100/20 ou 5. Se dividirmos o pixel em 4 pixels menores de modo que cada um passa a ter 25 **µ**m (Fig. 27.9), o sinal é dividido por 4, e assim cada pixel agora vê 25 fótons. Porém, como o ruído é igual para cada pixel (20 contagens espúrias por pixel), a RSR cairá para 25/20, ou 1,25, e a imagem terá mais ruído. Esta explicação é simplista, mas o conceito importante a assimilar é que ter pixels menores não garante que a imagem será melhor.

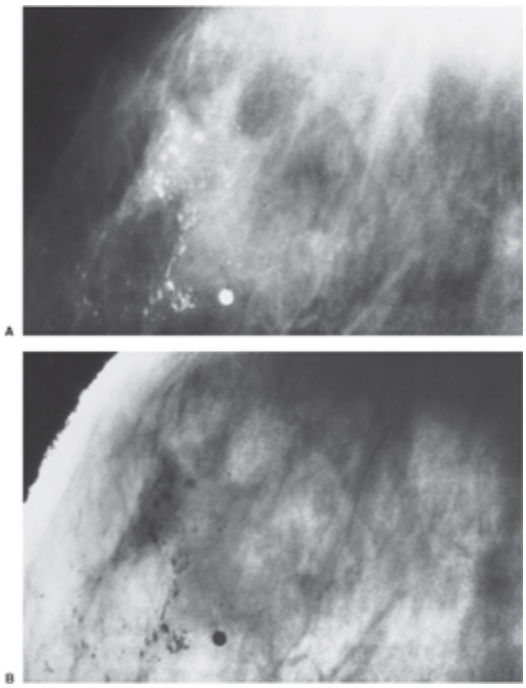

Fig. 27.7 Apresentação da imagem positiva ou negativa. Uma manipulação simples, facilmente realizada com uma imagem digital, é a inversão da imagem, de modo que branco sobre preto (A) se torna preto sobre branco (B). Estas calcificações visualizadas com um sistema digital AS&E em 1985 originavam-se de CDIS de alto grau.

Uma das questões pendentes da mamografia digital diz respeito ao grau de resolução espacial necessário. Teoricamente, combinações filme/écran atingem resolução de até 15 a 20 plpm. Embora essa resolução alta jamais seja alcançada em aplicação clínica, combinações filme/écran provavelmente obtêm resolução de 10 a 11 plpm. A resolução espacial final da tecnologia de filme/écran e dos sistemas digitais depende de uma série de fatores. Estes incluem o tamanho do ponto focal do tubo de raios X, a composição do ponto focal, a distância foco-imagem, a influência de qualquer dispositivo de conversão dos raios X de fósforo ou outro material empregado pelo sistema, a dispersão da luz que ocorre se os fótons de raios X forem convertidos em luz, a sensibilidade da detecção eletrônica do fóton de raio X ou do detector de luz, o ruído que é inerente ao detector e a sua eletrônica e o tamanho do pixel. Pressupondo-se que o sistema é ideal, as seguintes relações são válidas:

Resolução Tamanho do Pixel

5 plpm 100 μm (0,1 mm)

10 plpm 50 μm (0,05 mm)

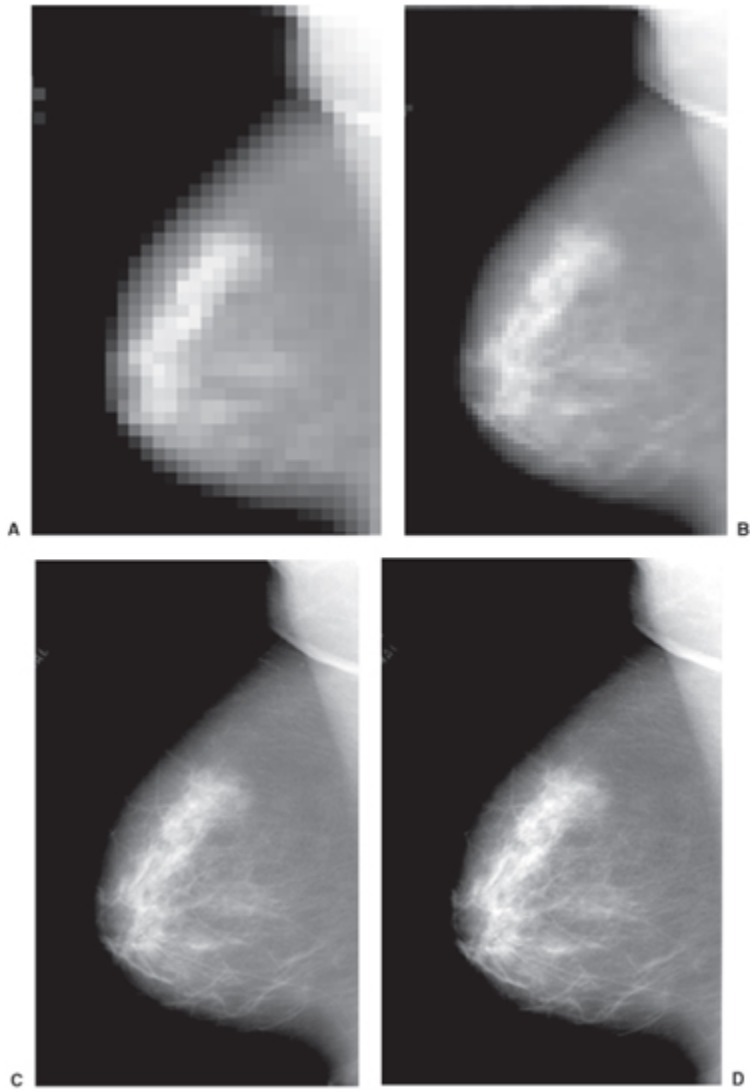

Fig. 27.8 Quanto menor o tamanho do pixel, maior a resolução espacial. Com pixels grandes, a resolução espacial é muito precária (A). À medida que o tamanho do pixel diminui, a resolução espacial melhora (B−D).

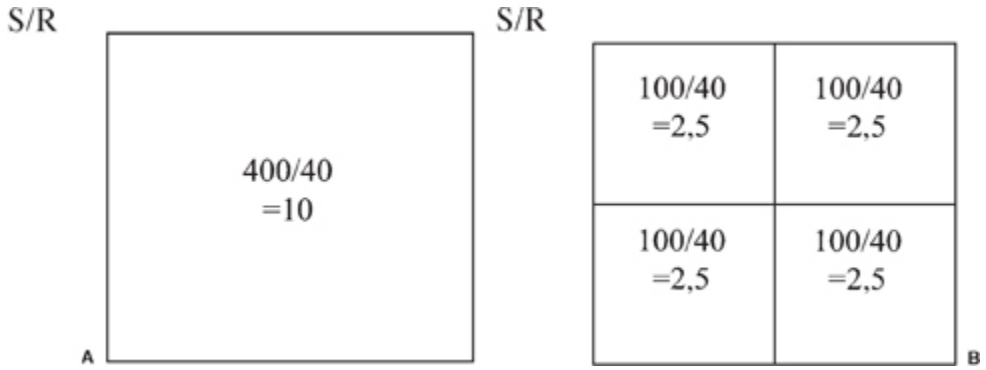

Fig. 27.9 Aumento da resolução por redução do tamanho do pixel pode comprometer a relação sinal/ruído. Se os pixels de um detector medirem 400 **µ**m (A), o nível de ruído em cada pixel for 40 e 400 sinais forem detectados, a relação sinal/ruído é 400/40, ou 10. Se o tamanho dos elementos do detector forem divididos por 4, de modo que cada um meça 100 **µ**m (B) e nada mais for modificado, a relação sinal/ruído deteriora-se. O nível de ruído em cada elemento do detector continua a ser 40, mas o sinal em cada pixel agora é apenas 1/4 do pixel maior, pois o sinal deve ser dividido por 4 elementos. Cada pixel vê 100 sinais. A relação sinal/ruído cai para 100/40, ou 2,5.

Se o *display* digital tiver o tamanho do filme mamográfico em formato grande (24 × 30 cm) e pixel de 100 **µ**m, seriam necessários 2.400 × 3.000 pixels, ou um total de 7.200.000 pixels (7,2 megapixels), para cobrir a mesma área como um filme. Sem nenhuma atenção aos níveis de cinza da imagem, cada imagem tem um tamanho de 7,2 megabytes. Se o detector tiver pixels de 50 **µ**m fornecendo 10 pares de linhas de resolução, a área coberta terá largura de 4.800 pixels e comprimento de 6.000 pixels, com um total de 28.800.000 pixels (28,8 megapixels). Porém, como cada pixel deve ser capaz de registrar uma ampla faixa de números, deve haver mais memória para cada pixel. Em termos da escala de cinzas, se apenas 2 bits de memória estiverem disponíveis, o sistema pode exibir apenas 4 tonalidades de cinza, 3 bits geram 8 tonalidades, 4 bits 16, 5 bits 32, 6 bits 64, 7 bits 128, 8 bits 256, 9 bits 512, 10 bits 1.024, 11 bits 2.048 e 12 bits 4.096 tonalidades de cinza. Com 13 bits, seria possível exibir 8.192 tonalidades de cinza, e, com 14 bits, 16.384 níveis. Os sistemas disponíveis possuem pelo menos 12 bits para armazenar o conteúdo de cada pixel do detector. Se a quantidade de dados incluídos em cada um exigir 2 bytes de memória do computador, um *display* com resolução de 5 plpm exigirá cerca de 14

megabytes de memória para cada imagem. A duplicação da resolução multiplica a necessidade de memória por quatro (1 pixel grande é substituído por quatro menores). Em conseqüência, se a resolução aumentar para 10 plpm (pixels de 50 **µ**m), a imagem terá 56 megabytes. Esses arquivos de imagens extremamente grandes foram uma das razões pelas quais o desenvolvimento da mamografia digital foi tão lento, mas a capacidade de memória evoluiu, e por isso o tamanho de uma mamografia digital é um incômodo, mas deixou de ser um grande problema.

Resolução de Contraste *Versus* Resolução Espacial

O filme de raios X possui resolução espacial muito alta. Alguns filmes possuem a capacidade de resolver 17 a 20 plpm. Isto significa que eles têm o potencial de demonstrar estruturas que meçam apenas 25 **µ**m. Porém essa resolução em potencial é muito maior do que a realmente obtida pela mamografia de filme/écran convencional. Sem magnificação, a mamografia em geral não consegue resolver calcificações menores que 200 **µ**m. A resolução espacial teórica é determinada em circunstâncias ideais e com estruturas que exibem marcantes diferenças de contraste. A resolução espacial pode parecer muito alta quando o objeto do estudo (*phantom*) consiste em linhas metálicas alternadas com espaços vazios, de modo que o contraste entre os 2 é quase 100% (o metal bloqueia todos os fótons, enquanto os espaços permitem que todos eles prossigam). Contudo, a capacidade de resolver estruturas pode diminuir rapidamente se os objetos tiverem contraste semelhante. Se, por exemplo, houver duas massas lado a lado e elas forem examinadas com uma técnica que tenha resolução espacial suficiente mas careça de resolução de contraste, elas parecerão ser uma estrutura única (Fig. 27.10). No entanto, se o sistema puder apresentá-las em contraste diferente (resolução de contraste), elas serão visíveis como entidades separadas para o observador ainda que a resolução espacial não seja ideal. Não se deve avaliar a resolução espacial de maneira isolada sem medir a resolução de contraste.

Função de Transferência de Modulação

Em geral, uma boa medida do desempenho de uma sistema é determinada por sua função de transferência de modulação (FTM). A FTM estima a percentagem da força do sinal que entra no sistema em relação ao sinal que sai dele, em freqüências variáveis (Fig. 27.11). Quanto menor for a estrutura a ser visualizada, maior a freqüência do sinal que a representa e maior a freqüência que deve ser registrada para mostrá-la. Na maioria dos sistemas de imagem, a FTM se reduz enquanto a freqüência espacial aumenta. É a taxa de redução e o seu nível que influenciam a eficácia do sistema.

Fig. 27.10 Resolução espacial *versus* resolução de contraste. Se duas estruturas estiverem próximas demais uma da outra para o sistema resolvê-las, elas aparecem como uma estrutura. Estas calcificações simuladas aparecem como uma só se houver resolução espacial insuficiente (A). Ainda que o sistema tenha alta resolução espacial, se a resolução de contraste for insuficiente, as calcificações e o tecido onde elas residem aparecem como uma única estrutura, e as calcificações não serão visíveis (B). Ainda que a resolução espacial não seja alta, as estruturas podem ser vistas se elas forem resolvidas por diferenças no contraste. Estas calcificações simuladas são visíveis no tecido denso devido ao contraste alto, embora sua morfologia seja indistinta em virtude da baixa resolução espacial (C).

Ruído

Ruído é um dos maiores problemas em exames de imagem. Todos os sistemas produzem ruído. Existem diversas formas de ruído. Elas variam desde sinais eletrônicos de fundo gerados nos detectores eletrônicos até o ruído estrutural do tecido mamário normal. Quando está em repouso, à espera de exposição aos raios X, um detector eletrônico produz sinais aleatórios que constituem o ruído de fundo. Este é registrado antes de uma exposição como a imagem “em campo escuro” e subtraído da imagem

obtida com a exposição. Ruído pode ser visto como flutuação aleatória dos sinais de fundo a partir de muitas fontes que não podem ser eliminadas. Um sistema pode ser capaz de exibir estruturas de alta freqüência, mas a força do sinal às vezes é tão baixa que é impossível vê-lo porque ele se perde no ruído do sistema.

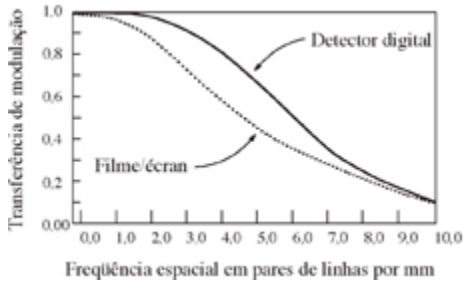

Fig. 27.11 Estas curvas são as funções de transferência de modulação de um sistema de filme/écran de alta resolução e um sistema digital de campo total. Observe que o sistema digital possui resolução de contraste alta para as freqüências espaciais menores. O sistema de filme/écran terá transferência de contraste maior nas freqüências mais altas, porém essa resolução espacial melhor pode não ser visível porque o contraste será muito baixo e as estruturas serão invisíveis para o observador.

Relação Sinal/Ruído (RSR)

A FTM não é a única medida do potencial de um sistema. A RSR é um fator importante. Uma imagem pode ser vista como a combinação de informações desejáveis (sinal) e informações indesejáveis que a distorcem (ruído) (Fig. 27.12). O filme possui FTM relativamente alta em freqüências espaciais altas (detalhes finos), mas a imagem do filme é composta de grãos de prata distintos dispostos aleatoriamente na emulsão do filme. Em freqüências espaciais altas, estruturas muito pequenas estão próximas do tamanho dos grãos do filme. Os grãos produzem um fundo aleatório de pontos brancos e pretos, e a estrutura a ser visualizada pode ser indistinguível do ruído aleatório. Por exemplo, como calcificações muito pequenas podem ter o tamanho dos grãos de prata, elas são indistinguíveis dos grãos (ruído de fundo) do filme.

Degradação adicional da imagem é causada pelo écran que está acoplado ao filme na mamografia convencional. A difusão da luz no écran causa

borramento e reduz a resolução espacial efetiva das combinações filme/écran. Em freqüências altas (detalhes finos), a RSR geralmente se torna muito baixa, e o sinal da imagem é perdido no ruído do detector de filme/écran. Em conseqüência, a resolução espacial em potencial do filme não é alcançada em mamografias comuns.

Um método para aumentar a RSR do filme é a magnificação radiográfica. Esta técnica amplia o sinal para uma área maior. Como o ruído permanece igual independentemente da magnificação, a ampliação da área do sinal eleva a relação entre o sinal e o ruído. É possível produzir detectores digitais que ofereçam RSR mais alta que as combinações filme/écran, e esta é uma de suas vantagens. Embora eles possam não ter a mesma resolução espacial absoluta e captura de altas freqüências de um detector de filme, a FTM e a RSR de alguns sistemas digitais são mais altas que o filme/écran para a exibição de informações de freqüência moderadamente alta. Uma demonstração aproximada disso é vista na visualização do *phantom* da mama do ACR. Atualmente não existe nenhum sistema de filme/écran capaz de visualizar todos os objetos contidos no *phantom* do ACR. O sistema de campo total da GE demonstra todos os objetos no *phantom* do ACR, embora tenha resolução espacial menor que os sistemas de filme/écran (Fig. 27.13), em virtude de sua resolução de contraste mais alta.

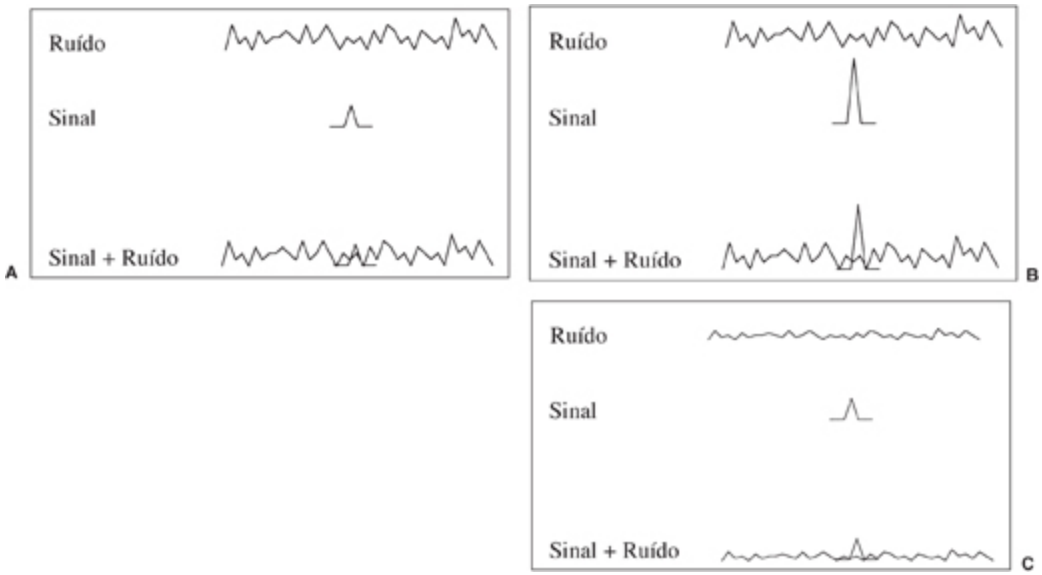

Fig. 27.12 Relação sinal/ruído. Quando o sinal é baixo em relação ao ruído, a estrutura (sinal) não pode ser vista (A). Aumentando-se o sinal (B) ou reduzindo-se o ruído (C), a estrutura torna-se mais evidente.

Fig. 27.13 Mamografia digital de um modelo (*phantom*). Todos os objetos contidos no modelo do ACR são visíveis através do sistema de painel plano da General Electric em virtude de sua faixa dinâmica larga.

Dose e Mamografia Digital

Embora não exista um risco mensurável para a mama decorrente de exposições mamográficas de mulheres a partir de 40 anos (faixa etária da triagem), ainda há interesse em manter as doses de exposição o mais baixas possível sem sacrificar a qualidade da imagem (detecção de câncer). Um dos objetivos originais da mamografia digital era reduzir a quantidade de radiação necessária para examinar a mama e detectar câncer de mama incipiente. A mamografia de filme/écran convencional não utiliza de maneira eficiente todos os fótons de raios X que atravessam a mama. Isto contribui para a necessidade de aumentar a exposição da paciente. Conforme descrito por físicos, imagens mamográficas convencionais não têm limite quântico. Pode-se reduzir a dose aumentando a eficiência do sistema a fim de computar todos os fótons que chegam ao detector. O aumento da eficiência da detecção quântica e da tradução desses quanta em informações visualizáveis como eficiência quântica de detecção (EQD), mediante utilização de sistemas com detectores que registram

simultaneamente o fluxo de fótons por uma área ampla, geralmente reduz a resolução. A EQD pode ser aumentada usando-se um meio mais espesso que seja mais propenso a absorver os fótons de raios X, mas, se o absorvedor atuar convertendo os fótons de raios X em luz, um meio mais grosso resultará em difusão da luz gerada pela interação. A difusão da luz no detector produz imagens borradas.

Os detectores de selênio amorfo têm a vantagem de converter fótons de raios X diretamente em elétrons. Como tais elétrons seguem em linhas retas, não há difusão no detector.

Os fabricantes de equipamento mamográfico estão bastante interessados em reduzir a dose. Isto é especialmente importante no mercado europeu, onde há uma virtual obsessão por redução da dose. Esse esforço é válido, mas, como a mama é praticamente resistente a radiação em mulheres a partir de 40 anos de idade (ver Cap. 5), a redução da dose deve ser realizada com cautela. A única razão para irradiar a mama é detectar câncer de mama em estágio precoce. Se a redução da dose diminuir a qualidade da imagem e isto reduzir a capacidade de detectar câncer de mama em estágio precoce, esta é a pior combinação possível. Mesmo a menor dose é desperdiçada, e a triagem perde seu valor. A qualidade da imagem deve ser prioritária, porém sempre prestando atenção à dose para evitar exposições desnecessariamente altas.

Faixa Dinâmica

A capacidade de diferenciar estruturas de atenuação dos raios X similar, mas não idêntica, é a resolução de contraste de um equipamento. Isto é descrito em termos da faixa dinâmica. Por exemplo, um equipamento que consiga representar a atenuação dos raios X dos tecidos atravessados pelo feixe de raios X por meio de apenas 8 tonalidades de cinza (do branco ao preto) possui faixa dinâmica bem menor que outro sistema com 4.096 tonalidades de cinza. Mamógrafos de filme/écran têm faixa dinâmica muito estreita, e é preciso adequar a exposição à faixa estreita; do contrário, a

imagem será sub- ou superexposta. Como um sistema digital não sofre essa limitação, ele registra uma faixa bem maior de fluxo de fótons e é capaz de registrar e mostrar diferenças bem mais sutis no contraste (isto é, sua faixa dinâmica é maior). Essa escala mais longa significa que tecidos de contraste similar porém ligeiramente diferente, que seriam indistinguíveis no filme, podem ser diferenciados em um sistema digital. Sistemas digitais oferecem a oportunidade de resolução de contraste bem mais alta.

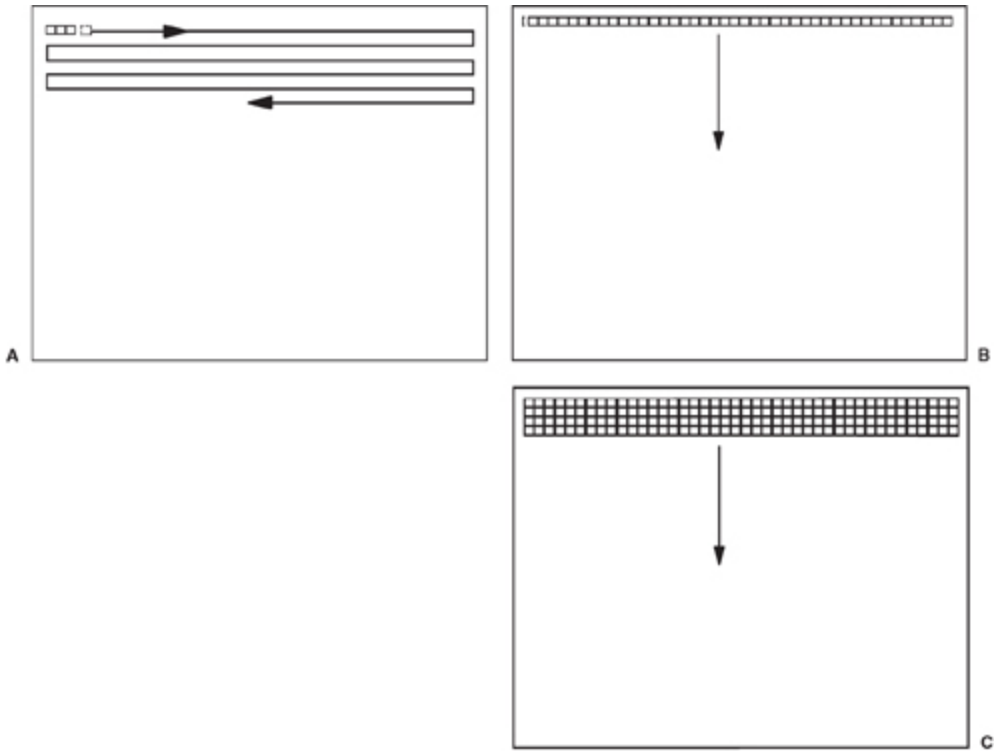

Fig. 27.14 Existem vários métodos para formar uma mamografia digital. (A) O escaneamento de toda a mama por um ponto de raios X e a detecção dos fótons transmitidos em cada ponto são o meio mais simples de produzir uma imagem digital, mas é extremamente lento. (B) Um sistema de escaneamento de linhas, com detectores seguindo um feixe em leque de raios X que varrem a mama, é exeqüível porém muito lento. (C) Um conjunto de pixels (várias linhas de detectores) pode ser escaneado na mama e exposto por um feixe em leque de maneira razoavelmente eficiente.

DETECTORES DIGITAIS

Existem diversas formas de aquisição de uma mamografia digital, incluindo escaneamento de pontos, escaneamento de linhas, escaneamento de

múltiplas linhas e detectores de áreas.

Escaneamento de Pontos

O método mais simples de formar uma imagem digital seria varrer a mama com um feixe muito pequeno de raios X e detectar os raios X transmitidos em um único detector grande atrás da mama para registrar os fótons transmitidos (Fig. 27.14A). Sabendo-se a posição do feixe no momento em que os raios X atingiram o detector, o feixe constrói uma imagem completa. Esse tipo de sistema poderia ter algumas vantagens importantes, mas é totalmente inviável. Suponha que o feixe tenha tamanho de 100 μm e que fótons suficientes poderiam ser gerados em 1/10 de um segundo para cada ponto a ser escaneado. Isto significa que o feixe conseguiria escanear 1 mm por segundo. Até mesmo em uma mama muito pequena, com área de 50 por 100 mm (total de 5.000 mm^2), o dispositivo precisaria de 5.000 segundos (83 minutos) para obter uma só imagem. Esse método é claramente inviável, a menos que se pudessem gerar enormes fluxos de fótons para escanear a imagem em segundos em vez de em minutos.

Escaneamento de Linhas e Múltiplas Linhas

A eficiência pode ser aumentada por meio de uma fileira de detectores e um feixe em leque de raios X para escanear a mama juntamente com o detector. Esse método utiliza apenas uma fração do feixe completo de raios X, mas é viável. Imagens podem ser obtidas em período de tempo razoável. A empresa American Science and Engineering construiu um protótipo na década de 1980 que fornecia uma imagem de 10 plpm em 22 segundos escaneando a mama com um feixe de 1 mm de largura e detectando os fótons que saíam do outro lado com um novo detector de raios X muito fino (ver Fig. 27.4). O mamógrafo digital de Fisher usa uma modificação dessa técnica. Em vez de utilizar um único detector linear muito fino, usa uma série de detectores em linha (múltiplas linhas), e isto pode tirar vantagem de uma faixa mais ampla dos raios X que varrem a mama (Fig. 27.14B, C).

Essa técnica denomina-se escaneamento em fendas. Raios X são gerados como um cone dirigido para a mama. Como apenas uma linha ou faixa de raios X está sendo detectada no outro lado da mama, boa parte do feixe cônico não contribui para a imagem e, a menos que sejam colimados, esses fótons não usados estariam apenas expondo a mama a uma alta dose sem nenhum benefício para a imagem. Em conseqüência, esses dispositivos colocam um colimador entre a fonte de raios X e a mama de modo que apenas os raios X que atingem o detector linear no outro lado da mama prosseguirão. Na mamografia convencional, grades radiográficas comuns são usadas para reduzir a difusão dos raios X que deixam a mama. Essas grades não protegem a mama do feixe primário que é bloqueado pela grade. A grade deve ser deslocada para visualizar os tecidos que são bloqueados pela grade, de modo que a dose dobra. O sistema de escaneamento em fendas bloqueia a parte do feixe que não atinge o detector, e portanto não apenas essa técnica mantém a dose de raios X reduzida como a difusão dos raios X é intensamente reduzida porque a combinação de colimação pré- e pós-mama quase elimina os fótons que não façam parte do feixe primário (gerador de imagem) (ver Fig. 27.4). O principal problema dos sistemas de escaneamento em fendas é que eles são mecanicamente complexos e volumosos, e não se sabe como eles poderiam ser adaptados para a tomografia mamária digital.

Detectores de Áreas

Quando um sistema detector é bidimensional de modo que a imagem de toda a área mamária pode ser capturada simultaneamente, o dispositivo é chamado detector de áreas. O filme é um exemplo de detector de áreas analógico. Foram criados detectores de áreas digitais.

Sistemas de Armazenamento de Fósforo

Um dos primeiros detectores de áreas a ter aplicação clínica, também empregado em mamografia, é o sistema de armazenamento de fósforo. Essa

tecnologia na verdade é híbrida. Moléculas de fluorobrometo de bário absorvem fótons de raios X. Isto as eleva a um estado energético mais alto. Tal processo ocorre de maneira proporcional à quantidade de radiação que elas absorvem. Coloca-se um cassete contendo fósforo embaixo da mama e realiza-se uma exposição. As densidades teciduais variáveis na mama permitem que quantidades variáveis de fótons de raios X atinjam o detector, produzindo uma imagem virtual da energia. Para ser visualizada, a imagem virtual deve ser processada. Isto é feito colocando-se o cassete em um processador especial no qual a superfície de fósforo é varrida por uma feixe estreito de luz vermelha de *laser*. Isto estimula as moléculas a liberar sua energia na forma de luz azul, que é registrada como um sinal analógico enquanto o *laser* percorre a superfície de fósforo. Esse sinal é digitalizado e convertido em sinal elétrico que forma a imagem digital.

Dispositivos de Acoplamento de Carga

Um dos primeiros detectores digitais bem-sucedidos para o diagnóstico por imagem da mama foi o dispositivo de acoplamento de carga (CCD) fotossensível, que é semelhante aos detectores usados em câmeras digitais. Como os CCD respondem a luz, para utilizá-los em exames de imagem radiográficos é preciso primeiro converter os raios X em luz. Em conseqüência, tais dispositivos empregam material fluorescente (semelhante ao écran dos exames de filme/écran) que converte os fótons de raios X em fótons luminosos. Como os CCD possuem uma área de cobertura relativamente pequena, a luz emitida pela tela deve ser canalizada de uma área grande para o pequeno tamanho do CCD, utilizando-se guias (redutores) de luz de fibra óptica (Fig. 27.15). O CCD converte a energia luminosa em energia elétrica. O CCD é um *chip* que contém linhas e colunas de recipientes eletrônicos. A luz que atinge a superfície do CCD libera elétrons. Os elétrons livres podem deslocar-se e acumulam-se nos capacitores (recipientes) do CCD. Pulsos eletrônicos são usados para mover os elétrons acumulados de um recipiente para o seguinte e, depois, para

onde a voltagem em cada recipiente é lida. Esse sinal produz uma imagem de quanta luz se acumulou em cada recipiente.

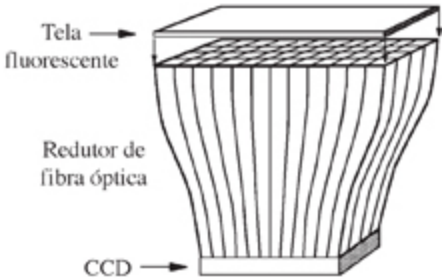

Fig. 27.15 Pode-se usar um redutor de fibra óptica para canalizar a luz emitida da tela fluorescente para a área menor do dispositivo de acoplamento de carga (CCD).

A quantidade de elétrons é proporcional à luz que colide com um fotocatodo. A carga em cada recipiente pode ser lida e expressa digitalmente. Como eram produzidos em tamanhos relativamente pequenos, CCD foram inicialmente empregados como uma câmera única com campo de visão limitado que funcionava como detector em dispositivos estereotáxicos. Uma solução na fabricação de um sistema de campo total foi a reunião de várias pequenas câmeras de CCD para formar um detector de área grande. A câmera TREX/Bennet utilizava 12 CCD formando um detector de áreas. O dispositivo de escaneamento em fendas descrito anteriormente que é utilizado no mamógrafo de Fisher baseia-se em CCD retangulares dispostos em uma fileira.

Conjunto de Transistores de Fotodiodos de Silício Amorfo

O detector construído pela GE usa cristais de iodeto de césio para converter em luz fótons de raios X que saem da mama. Os cristais são dispostos por crescimento epitaxial sobre um conjunto de fotodiodos à base de silício amorfo. Pequenos cristais colunares são formados cuja separação canaliza a luz dentro do cristal, reduzindo a difusão da luz dentro da camada de cristais (Fig. 27.16). Por meio de técnicas que foram desenvolvidas para a fabricação de monitores de computador, pequenos transistores de película fina são impressos no silício amorfo, e cada transistor é conectado a um

conjunto de fios com coordenadas X e Y. Os fótons de luz que atingem o conjunto (fotodiodos) são convertidos em elétrons, e estes são detectados pelos transistores e os sinais digitalizados.

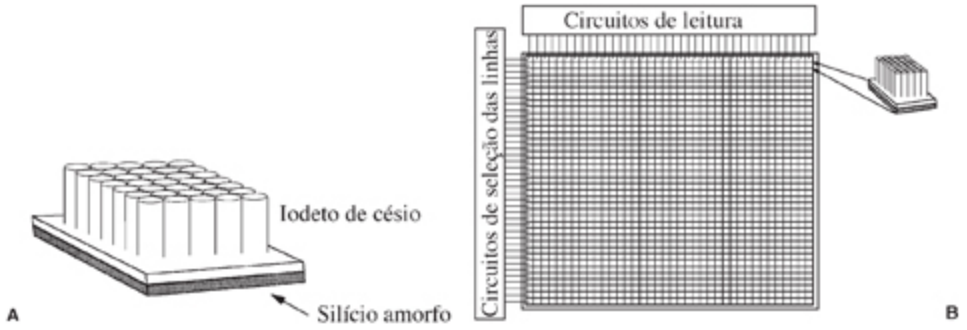

Fig. 27.16 O sistema detector de silício amorfo de campo total da General Electric baseia-se em uma película fina de silício amorfo com uma grade de coordenadas X e Y de elementos eletrônicos ligada a ela por meio de técnicas litográficas. O fósforo é aplicado à película por crescimento epitaxial de modo que em cada pixel os cristais de iodeto de césio formam colunas (A), as quais conduzem a luz emitida pelos cristais até o fotodiodo de silício. Assim, há pouca difusão de luz no detector, o que degradaria a imagem. Microcapacitores (cada pixel) são acionados de maneira proporcional à luz que atinge o fotodiodo, produzindo um sinal eletrônico. Um computador recebe a carga lida individualmente de cada pixel em toda a matriz (B) e forma uma imagem digital.

Selênio Amorfo como Detector

Na década de 1970, criou-se a técnica de xerorradiografia para o diagnóstico por imagens mamográficas (16). A Companhia Xerox percebeu que a mesma técnica utilizada em máquinas copiadoras podia ser adaptada para diagnóstico por imagens radiográficas, e especialmente para mamografia. A xerorradiografia utilizava um sistema detector composto de uma placa de alumínio revestida com selênio. Isto formava um semicondutor sobre o qual uma carga uniforme podia ser aplicada. A placa era carregada até 2.000 volts e então inserida e contida dentro de um cassete isolado. Colocava-se a mama sobre o cassete e realizava-se uma exposição. Os raios X que atravessavam a mama eram absorvidos pelo selênio, gerando uma descarga da placa que era proporcional à quantidade de radiação que atingiu a superfície da placa. Isto formava uma imagem que era definida como distribuição de cargas. Então, a placa era extraída do

cassete e, em um processador especial, uma nuvem de pó carregado era lançada através da superfície da placa. Assim como partículas de ferro são atraídas por um ímã, o pó (toner) acumulava-se sobre a placa de maneira proporcional à quantidade de carga em cada ponto, produzindo uma imagem dos raios X que foram transmitidos através da mama. A imagem do pó era então transferida para um papel revestido de plástico e fundida no plástico, formando uma xerorradiografia (Fig. 27.17). Embora tivesse algumas características úteis para o diagnóstico por imagem da mama, a xerorradiografia foi descartada porque as doses necessárias eram mais altas do que aquelas necessárias para as combinações filme/écran desenvolvidas no início da década de 1980.

O uso de selênio como semicondutor foi adaptado de modo que a carga é lida diretamente da placa para produzir uma imagem digital. Em vez de lançar o toner sobre a placa, aplica-se a tecnologia de conjunto de transistores à placa, permitindo que a carga seja lida diretamente (17). Detectores de selênio amorfo têm a vantagem de ser capazes de converter diretamente fótons de raios X em carga eletrônica, sem exigir a interposição de uma tela fluorescente. O uso de telas para converter fótons de raios X em luz resulta em ligeira degradação da imagem em virtude de difusão da luz na tela (ver Cap. 8), o que pode borrar a imagem. Em um sistema de selênio, os fótons de raios X são convertidos diretamente em elétrons, e os elétrons deslocam-se em linhas retas até o detector para conversão em sinal legível.

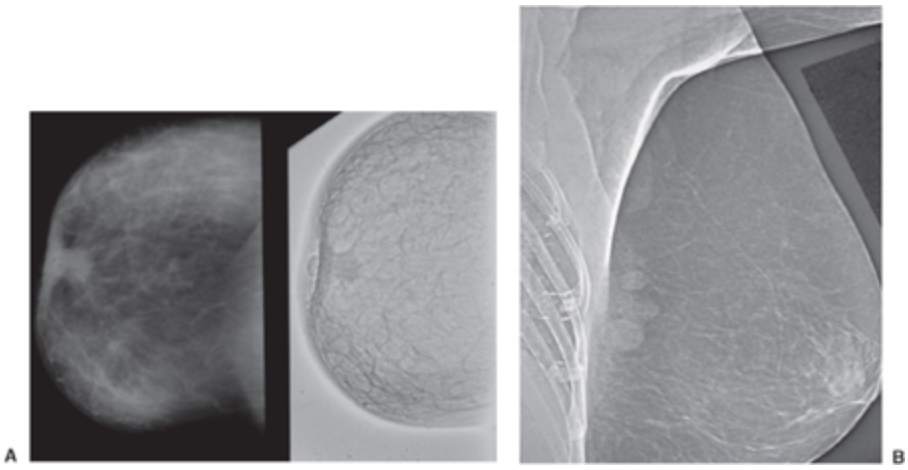

Fig. 27.17 A xerorradiografia foi a precursora dos detectores digitais de selênio amorfo. A xerografia usava um detector de selênio e foi o precursor do detector digital de selênio amorfo. (A) A imagem à esquerda é uma imagem de filme/écran na incidência craniocaudal, mostrando câncer subareolar. A imagem à direita é uma xerorradiografia em modo positivo na mesma incidência no mesmo dia. A imagem foi invertida (B), para se assemelhar mais a uma radiografia convencional. A ampla latitude de exposição da técnica permitiu visualizar as costelas e os tecidos moles na mesma exposição, como nesta incidência lateral em modo negativo de paciente com linfonodos aumentados secundários a linfoma.

DESVANTAGENS E VANTAGENS DA MAMOGRAFIA DIGITAL

Nenhum sistema detector é ideal, e todos possuem vantagens e desvantagens. Conforme já assinalado, sistemas que devem converter raios X em fótons de luz sofrem um pouco mais borramento devido à difusão da luz no detector. Em geral, a cada conversão de sinal (fóton de raio X para luz, fótons de luz para sinal elétrico etc.), ruído é acrescentado à imagem. Parte do desafio de aperfeiçoar a mamografia digital reside em diminuir o ruído e aumentar a RSR.

Quando detectores digitais são atingidos por uma grande quantidade de radiação, como em áreas não cobertas pela mama, eles desenvolvem uma memória temporária e podem reter uma imagem-fantasma da área que bloqueou os raios X (a mama) que é difícil de apagar e pode aparecer em imagens subseqüentes. Os sistemas utilizam diversos métodos para remover

a imagem-fantasma, e esse não é um problema significativo em exames de imagem bidimensionais comuns. Porém, se for necessário obter imagens em seqüência rápida, isto poderia criar um problema. Se a mama não for deslocada entre imagens, o artefato-fantasma permanece no mesmo lugar no detector embaixo da mama. Em conseqüência, não costuma ser evidente em exames de imagem comuns e não parece causar nenhuma dificuldade.

Como se pode imaginar, a fabricação de mamógrafos digitais não é simples. A produção de conjuntos de milhões de pixels dispostos precisamente, cada um do tamanho de uma fração de milímetro, é um desafio técnico. É impossível produzir detectores perfeitos. Uma percentagem variável de pixels em um conjunto não funcionará ou não estará dentro dos limites de aceitabilidade. Esses chamados pixels ruins devem ser compensados (corrigidos ou eliminados) no processamento das imagens depois que elas foram adquiridas pelo detector. Ademais, cada pixel não gera exatamente o mesmo sinal para a mesma quantidade de radiação que o atinge e cada pixel gera uma quantidade diferente de ruído. Todos esses problemas devem ser corrigidos entre a coleta dos dados brutos da imagem durante a exposição e a apresentação da mamografia digital para interpretação. Existem muitas maneiras diferentes de corrigir as imagens. Pixels ruins são eliminados, e o computador preenche seu espaço utilizando dados dos pixels circundantes. Se houver um número excessivo de pixels ruins, ou muitos em uma dada localização, de modo que a precisão das informações da imagem é comprometida, o detector deve ser substituído se não puder ser reparado.

Para compensar as variações em cada pixel, a maioria dos sistemas emprega uma correção em campo escuro. Isto significa que o sinal de fundo (ruído) que provém do detector é lido antes de qualquer exposição aos raios X. Usam-se as informações desses sinais em repouso para ajustar a imagem real de modo que as desigualdades e heterogeneidades no detector não perturbem a imagem a ser interpretada. Obviamente, é importante que essas correções sejam realizadas sem ocultar ou representar de algum modo errôneo as informações reais dos raios X.

Muitos dos problemas técnicos em torno da produção de imagens de alta resolução foram solucionados. A capacidade de memória dos computadores aumentou abruptamente e seu custo caiu. A maior limitação ao uso de mamografia digital é a capacidade de exibir imagens detalhadas. Monitores de baixo custo são incapazes de apresentar quantidades tão grandes de informações. Até mesmo os monitores 2K por 2K não conseguem exibir uma mamografia digital inteira se ela for adquirida com pixels de tamanho igual ou inferior a 85 μm. Isto exige a visualização de toda a mama em menor resolução e, então, concentração nas áreas de interesse que são exibidas com todos os dados em resolução plena. Detalhes progressivamente maiores são apresentados, porém a área que é visualizada é menor. O desenvolvimento de monitores capazes de exibir toda a imagem eliminará esse problema.

Um grande debate adveio do fato de que os negatoscópios usados para rever mamografias de filme/écran possuem luminância (geração de luz) mais alta que monitores de computador. Alguns sugeriram que isto seria uma grande limitação. Contudo, acredito que tal circunstância seja um equívoco. A luminância do negatoscópio é necessária para impelir a luz através de um pedaço de filme escurecido. O monitor precisa apenas exibir, para o observador, a amplitude do branco ao cinza. Decerto, calcificações são tão visíveis em uma imagem digital em bons monitores quanto na imagem de filme/écran. De fato, é mais fácil vê-las no monitor do que no negatoscópio. Além disso, com a imagem digital o parênquima mamário tira vantagem da capacidade de modificar “janela e nível” da imagem.

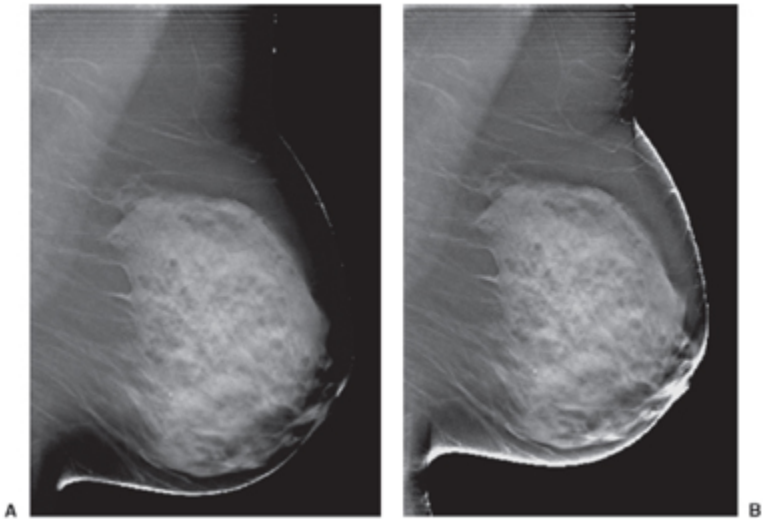

Fig. 27.18 Mamografias digitais permitem a visualização do tecido mamário periférico por meio de equalização computadorizada. Os efeitos da equalização periférica podem ser avaliados comparando-se este corte de tomossíntese digital do tecido subcutâneo (A), sem ajuste da imagem, com o mesmo corte após aplicação de um algoritmo de computador para visualizar os tecidos subcutâneos (B). Chamamos isto de equalização periférica.

A imagem digital também oferece a vantagem de ser ajustável pelo computador. Em uma imagem de filme/écran convencional, é difícil avaliar a borda do parênquima mamário e a gordura subcutânea (onde cânceres podem desenvolver-se) porque elas estão queimadas. Algoritmos simples de equalização computadorizada podem ajustar esses tecidos, de modo que toda a mama é visualizada claramente em uma única janela e nível (Fig. 27.18).

Todo radiologista que seja treinado na interpretação de mamografias é capaz de olhar para uma mamografia digital e reconhecer imediatamente que ela fornece as mesmas informações que a mamografia convencional. Além da oportunidade de variação infinita na apresentação, uma mamografia digital pode ser apresentada de modo exatamente igual a uma imagem de filme/écran.

Estações de Trabalho Amigáveis para o Usuário São Escassas

Por eliminar a necessidade de processamento de filmes, a mamografia digital deve ser bem mais eficiente que os exames de filme/écran. A taxa de realização de exames deveria ser mais eficiente. Infelizmente, esta não tem sido a nossa experiência na conversão para um Serviço exclusivamente digital. Como é preciso preparar o detector antes da aquisição de cada imagem, pode haver um retardo variável entre acionamento do botão de exposição e a exposição efetiva. Uma vez realizada a exposição, vários a muitos segundos se passam até que a imagem seja visível na estação de trabalho de aquisição (da tecnóloga). Com alguns mamógrafos, a tecnóloga deve esperar antes de posicionar a paciente para a próxima exposição. A qualidade da imagem na estação de trabalho de aquisição é inferior à qualidade da imagem que aparecerá na estação de trabalho de exibição do radiologista, e a tecnóloga pode ter dificuldade em definir a qualidade das imagens do exame no seu monitor. Os fabricantes estão trabalhando para minorar esses problemas.

Um dos problemas iniciais da mamografia digital adveio do fato de que um fabricante possuía apenas um detector pequeno (menor que 18 × 24 cm) enquanto outro possuía apenas um detector grande (perto de 24 × 30 cm). Tornou-se óbvio durante a era do filme/écran que nem todas as mamas cabiam em um cassete de filme/écran pequeno nem todas as mulheres se acomodavam em um equipamento com o cassete de filme/écran grande. Mulheres com mamas grandes (em nosso Serviço, 30 a 40%) precisavam obter múltiplas imagens fragmentadas (decompostas) se tentássemos examiná-las com um detector pequeno, e muitas mulheres pequenas são impelidas para fora do campo de visão por um detector grande. Por esta razão, tivemos de obter os dois sistemas quando mudamos para a mamografia digital. Isto gerou grandes problemas. Pacientes que começavam o exame em um equipamento precisavam retornar àquele mamógrafo, congestionando os corredores ou prolongando o exame quando a tecnóloga tinha de obter imagens adicionais mas descobria que outra tecnóloga estava realizando o exame de uma nova paciente. Isto causou

grandes aborrecimentos logísticos. Fabricantes devem fornecer detectores para mamas grandes e pequenas e diferentes compleições de modo que a utilização dos equipamentos seja eficiente e a qualidade das imagens não seja comprometida.

Uma das razões pelas quais mamógrafos digitais têm sido adotados lentamente pelos serviços de mamografia é o fato de que as estações de trabalho não são amigáveis para o usuário. Leva-se mais tempo para interpretar uma mamografia digital em uma estação de trabalho do que para interpretar filmes em um negatoscópio porque as companhias ainda não compreenderam a maneira como radiologistas avaliam mamografias. O radiologista deseja ser capaz de sentar e começar uma sessão de revisão sem muito esforço. É um grande problema ter de utilizar a estação de trabalho de cada fabricante para interpretar mamografias digitais. Estações de trabalho universais que possam exibir imagens de todos os fabricantes são essenciais para evitar duplicação dispendiosa. Imagens de cada fabricante devem ser interpretáveis em qualquer estação de trabalho certificada, e não apenas no equipamento daquele fabricante. O uso das estações de trabalho deve ser intuitivo e fácil. Os ícones variam de uma máquina para outra. Para evitar confusão, deveria haver palavras na tela ao lado de cada botão de modo que seu uso seja óbvio e não seja necessário utilizar o mouse/cursor para descobrir o que cada botão faz.

É razoável solicitar que o radiologista escolha casos de uma lista de trabalho para cada exame de diagnóstico, pois esta é uma análise razoavelmente demorada e o radiologista freqüentemente salta entre casos à medida que a investigação prossegue. Contudo, a interpretação de exames de triagem deve ser altamente eficiente pois, para ter relação custo/benefício favorável, é preciso rever muitos casos no menor período de tempo possível. Os casos de triagem devem ser facilmente ordenados em listas de trabalho, seja pela data de realização, pela ordem alfabética, pela ordem do número de registro ou em uma ordem selecionada pelo radiologista ou pelo arquivista, de modo que o radiologista possa clicar no

botão de próximo caso sem ter de retornar à lista para escolher o próximo caso. O radiologista deve ser capaz de guardar uma sessão de leitura de modo que um segundo radiologista (se leitura dupla for utilizada) possa rever os mesmos casos que o primeiro radiologista reviu em seqüência, sem ter de escolher os casos individualmente. Deve haver uma área de manejo da imagem no sistema de exibição ou em um computador separado, e as imagens devem ser exibidas como figuras resumidas que forneçam informações claras sobre a data de realização e as incidências empregadas. Não apenas deve haver uma imagem resumida de cada mamografia como também essa imagem deve conter a incidência mamográfica e a data para que o radiologista não tenha de adivinhar.

Deve haver caixas de controle exclusivas, separadas do teclado do computador, que tenham botões grandes e facilmente diferenciados por tamanho, formato, textura e localização sem que o radiologista precise olhar para a caixa, que lhe permita obter o próximo caso; retornar ao caso prévio; prosseguir para o conjunto seguinte de imagens em uma seqüência especificada por cada radiologista; ampliar a imagem ou parte dela quando necessário; modificar a janela e o nível para todas as imagens ao mesmo tempo (não apenas aquela visualizada); e alternar entre o exame do ano em questão e o exame prévio de comparação (definido pelo usuário) com a capacidade de recuperar qualquer conjunto de imagens, fazer anotações (medir uma lesão, circulá-la etc.) que possam tornar-se permanentes, se desejado, ou mantidas em um arquivo intermediário (rascunho), que poderá ser apagado quando as anotações não forem mais necessárias, para orientar a investigação. A capacidade de alternar instantaneamente a mesma incidência de datas diferentes na mesma tela permitirá ao radiologista avaliar melhor as alterações de um ano para outro. Uma nova lesão é mais facilmente percebida como um “salto” na imagem se essa alternância puder ser realizada rapidamente. Cada radiologista deve ser capaz de definir seu protocolo de apresentação (de que maneira as imagens são exibidas e a seqüência em que elas são exibidas) e ter botões programáveis para três ou

quatro modos de processamento preestabelecidos/botões de detecção auxiliada por computador (DAC). A estação de trabalho deve ser projetada para facilitar a interpretação das imagens e exigir o mínimo de informações do radiologista. As imagens devem ser exibidas, sem demora, quando solicitadas para revisão. A solicitação de uma imagem deve trazer também o laudo de interpretação vinculado de modo que o radiologista possa compor o laudo enquanto vê a imagem e os dois permaneçam vinculados. Constatamos que a geração de laudos pode ser intensamente automatizada por meio de códigos de macros cuidadosamente preparados.

Cuidado com o Processamento Padrão das Imagens

Atualmente, os equipamentos realizam processamento considerável das imagens antes de apresentá-las ao radiologista para revisão. Isto é benéfico para alguns aspectos do diagnóstico por imagem e prejudicial para outros. Acredito que um fabricante está empregando algoritmos de acentuação das bordas e filtros que aumentam sobremodo o contraste da imagem. Como obtiveram aprovação PMA pelo FDA com base nessas imagens de altíssimo contraste, eles alegam que não podem ajustar abaixo de determinados níveis. Isto faz com que cada estrutura cruzada na imagem pareça ser uma lesão espiculada. O radiologista pode ajustar seu próprio limiar, mas estou preocupado com a possibilidade de que isto possa resultar em omissão de detecção de alguns cânceres pequenos e, no outro extremo do espectro de interpretação, em taxas de reconvocação mais altas para estruturas superpostas normais. O processamento também compromete algumas imagens digitais quando uma estrutura altamente absorvente de raios X está no campo de visão, como a placa de compressão focal, implantes ou um cateter de quimioterapia. Em compressão focal, ou se uma mulher tiver implantes, as informações são totalmente perdidas em algumas imagens digitais de modo que partes do tecido mamário não são avaliadas. Esse problema deve ter sido corrigido na época em que este livro for publicado,

mas o leitor deve saber que a qualidade das imagens pode ser comprometida se ainda não tiver ocorrido correção.

Outras Vantagens da Mamografia Digital

Uma grande vantagem de aquisição digital é que, ao contrário de combinações filme/écran, a resposta do detector não precisa determinar os parâmetros do exame. Um pedaço do filme (com seu écran) deve ser exposto para que, quando revelado, seja interpretado em um negatoscópio. Os parâmetros de aquisição da imagem são ditados pelo processamento do filme e pelo sistema de exibição. A exposição da mama com a técnica de filme/écran pode não ser ideal para fornecer o contraste necessário para detectar câncer entre estruturas normais de atenuação similar. Em virtude de sua ampla faixa dinâmica, o detector digital permite exposições que podem ser ajustadas para elevar o contraste tecidual. Após a aquisição, pode-se ajustar a imagem a fim de visualizá-la melhor.

Imagens digitais fornecem muitas outras vantagens. Por fornecer uma descrição precisa da imagem em formato digital, uma figura idêntica pode ser reproduzida um número infinito de vezes. A imagem pode ser transmitida e vista simultaneamente em qualquer parte do mundo por qualquer número desejado de observadores. Em um estudo não publicado, enviamos imagens mamográficas digitais entre Boston e Nova York mais de 75.000 vezes via satélite sem um único erro. Cada imagem recebida era idêntica à transmitida. Como imagens digitais são computadorizadas, elas podem ser manipuladas a fim de acentuar várias características da imagem (janela, nível e diferentes filtros de acentuação). Podem-se obter múltiplas apresentações dos mesmos dados para cada imagem adquirida (Fig. 27.19A−C). Outros benefícios incluem a capacidade de usar o computador para manipular as informações da imagem (Fig. 27.19D, E).

Ainda que a mamografia digital não traga nenhum ganho sobre a mamografia convencional na detecção de cânceres, existem vantagens logísticas importantes em se ter imagens eletrônicas. Como o

armazenamento é eletrônico, os gran-des espaços que são necessários para armazenar filmes são intensamente reduzidos, bem como o pessoal necessário para cuidar do Arquivo. Como o armazenamento eletrônico é dotado de precisão, e uma cópia exata da imagem sempre é preservada no Arquivo, imagens não se perdem a menos que ocorra alguma catástrofe com os arquivos e seu sistema de *backup*. O que freqüentemente se menospreza é que enormes quantidades de tempo e energia são despendidas diariamente à procura de filmes de pacientes. Muitos filmes são perdidos ou não estão disponíveis para revisão. Procedimentos podem ser adiados, cancelados ou até mesmo realizados incorretamente em razão de filmes perdidos. Esta é uma fonte importante de dispêndio oculto e deficiência na assistência de pacientes. O armazenamento de exames digitais é muito mais eficiente e exige menos espaço, e a probabilidade é bem menor de que eles estejam indisponíveis quando necessários, uma vez que podem ser vistos simultaneamente em qualquer lugar e cada cópia é idêntica à imagem original. À medida que um número crescente de mulheres reconhece os benefícios da mamografia, a necessidade de eficiência será ainda maior para reduzir os custos. A eliminação do processador de filmes aumentará muito a taxa de realização de exames. A eliminação dos custos de processamento de filmes e do controle de qualidade para o processador também reduzirá os custos. De qualquer modo, o mundo tornou-se digital, e a mamografia não será exceção.

Novos Avanços Permitidos por Detectores Digitais

Contudo, o valor real da mamografia digital para as mulheres virá das novas condutas para diagnóstico por imagem da mama que a tecnologia digital permite. A detecção e o diagnóstico de cânceres de mama precoces aumentarão de maneiras inalcançáveis pelos exames de filme/écran convencionais.

Detecção e Diagnóstico Auxiliados

por Computador

Todos os radiologistas, por mais bem treinados que sejam, deixam de perceber periodicamente cânceres de mama que são visíveis em retrospecto. A leitura dupla de mamografias de triagem reduz as chances de menosprezar um câncer (18). Sistemas de detecção auxiliada por computador (DAC) foram concebidos para analisar imagens de filme/écran digitalizadas (19) e mostraram-se capazes de reduzir a taxa de falso-negativos (20−22). DAC atualmente está disponível para a análise de imagens digitais adquiridas diretamente.

DAC é utilizada para indicar possíveis áreas de preocupação. Contudo, acredito que tenha potencialmente um papel valioso em auxiliar o radiologista. Quando o computador identifica uma anormalidade, ele também pode fornecer ao radiologista exemplos de lesões previamente armazenadas na sua memória que pareçam semelhantes à lesão em questão. O diagnóstico auxiliado por computador é uma extensão natural de detecção auxiliada por computador. Isto é precisamente o que todos nós fazemos ao interpretar uma mamografia. Depois que a possível anormalidade foi detectada, buscamos em nossas memórias lesões que pareçam semelhantes àquela em questão e empregamos nossa experiência e treinamento prévios para conduzir o problema. Um computador será capaz de realizar essa tarefa com precisão ainda maior e jamais esquecerá os casos que tiver visto. O computador circulará uma lesão e, se solicitado, apresentará ao radiologista centenas de casos que acredita serem semelhantes à lesão em tela. Os casos arquivados serão comprovados pela patologia, e o computador será capaz de fornecer a percentagem das lesões em sua memória que foram diagnosticadas como câncer e a percentagem que era benigna. Desse modo, será possível fornecer ao radiologista probabilidades precisas sobre a chance de que a lesão em questão seja benigna ou maligna. Acredito que, no futuro, o diagnóstico auxiliado por computador aumentará a especificidade da interpretação de mamografias.

Um dia, a análise computadorizada será capaz de reduzir ou eliminar a necessidade de revisão humana.

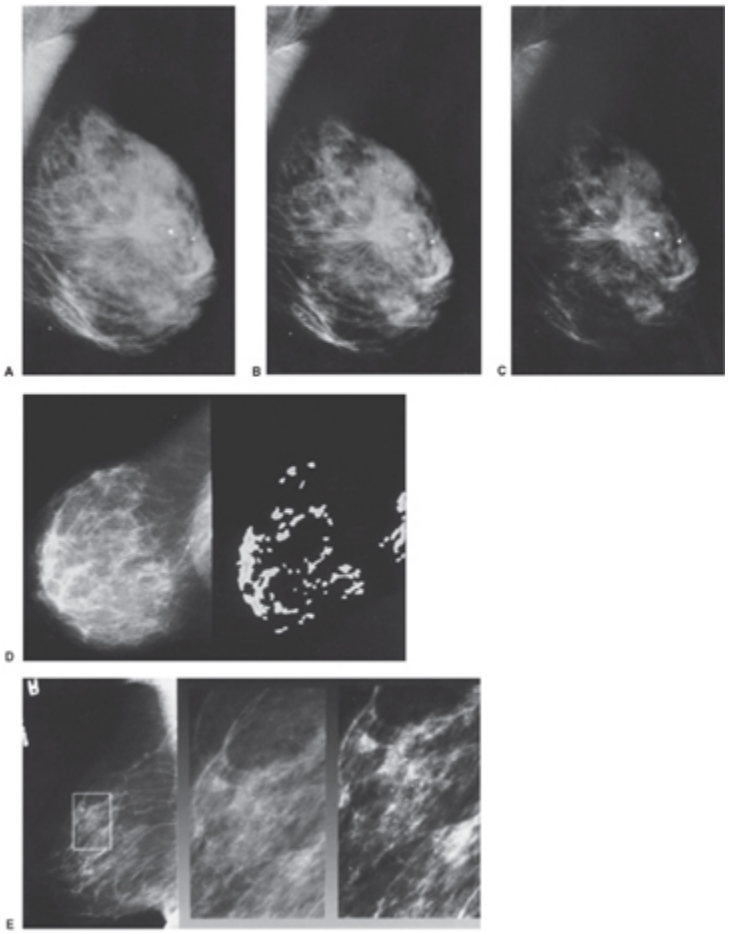

Fig. 27.19 Uma imagem digital pode ser manipulada em um número infinito de possibilidades para aumentar a visibilidade de estruturas. Todas estas imagens foram derivadas de uma única exposição. Usou-se o computador para acentuar características distintas, por meio uma escala ampla de cinzas (A), uma escala intermediária (B) e contraste alto (C). Acentuação das características por computador pode ser realizada com imagens digitais. A imagem à direita (D) empregou uma técnica de limiarização para realçar as partes mais densas da imagem a fim de analisar o padrão do parênquima. A magnificação eletrônica é demonstrada nesta imagem digital (E) em três níveis de aumento, revelando calcificações em distribuição segmentar.

Subtração de Energia Dual

A detecção de microcalcificações aglomeradas continua a ser parte importante da triagem mamográfica. Ainda que se demonstre que a

detecção de carcinoma ductal *in situ* é menos importante do que acreditamos ser atualmente, cerca de 17% dos cânceres invasivos que detectamos são encontrados graças às calcificações que estão na parte *in situ* do câncer invasivo. A detecção de microcalcificações aglomeradas permanece uma função importante da triagem de câncer de mama. Exames de imagem digitais por meio de subtração de energia dual oferecem um novo meio para detectar esses depósitos de cálcio. Pode-se usá-la para produzir imagens da mama que enfatizam calcificações sobremodo. A proporção da atenuação de raios X quando eles atravessam tecidos moles *versus* calcificações muda entre estudos de imagens de kVp alto e kVp baixo e pode ser aproveitada para realçar calcificações. Quando uma imagem de kVP alto é obtida, a atenuação de tecidos moles e a de calcificações é mais próxima uma da outra do que em uma imagem de kVP baixo. Ajustando-se as imagens de modo que os sinais dos tecidos moles se equivalham, ainda haverá uma diferença entre os sinais do cálcio (Fig. 27.20). Subtraindo-se uma imagem da outra, os tecidos moles são eliminados (pois são iguais nas duas imagens), deixando uma imagem que mostra apenas calcificações (Fig. 27.21). Como as calcificações são extremamente pequenas, de 2 a 400 **µ**m, as imagens a serem subtraídas devem ter registro perfeito. Isto provavelmente exigirá a aquisição simultânea das imagens de kVp alto e kVp baixo, o que por sua vez exigirá recursos especiais dos mamógrafos digitais. Outro problema a ser superado é que o ruído em cada uma das duas imagens é diferente. Em conseqüência, as imagens de subtração contêm os dois conjuntos ou o dobro de ruído. Se isto for superado, a subtração de energia dual possibilitará maior detecção de cânceres de mama precoces por mostrar ao radiologista somente as calcificações, sem que elas sejam mascaradas pelos tecidos moles.

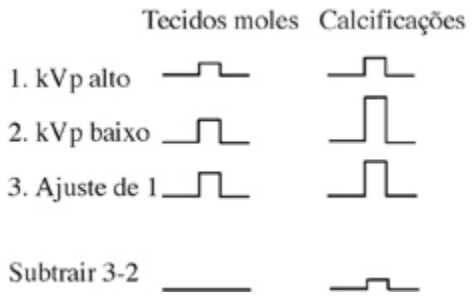

Fig. 27.20 A subtração de energia dual tira vantagem do fato de que a alteração na atenuação é maior para calcificações do que para tecidos moles quando o kVp é modificado de alta para baixa energia. Se as imagens resultantes forem ajustadas de modo que os tecidos moles nas duas imagens tenham representações digitais idênticas, então, quando uma é subtraída da outra, os tecidos moles são totalmente subtraídos, e o único sinal residual provém das calcificações, permitindo obter uma imagem apenas das calcificações na mama. Esta técnica é mostrada pelo esquema em que os sinais de um objeto de partes moles e calcificações são representados pelas curvas das exposições com energia alta (linha 1) e baixa (linha 2). Elevando-se os picos (linha 3) de modo que as curvas dos tecidos moles se subtraiam totalmente, ainda há algum sinal das calcificações após a subtração, e essa diferença é o sinal oriundo apenas das calcificações.

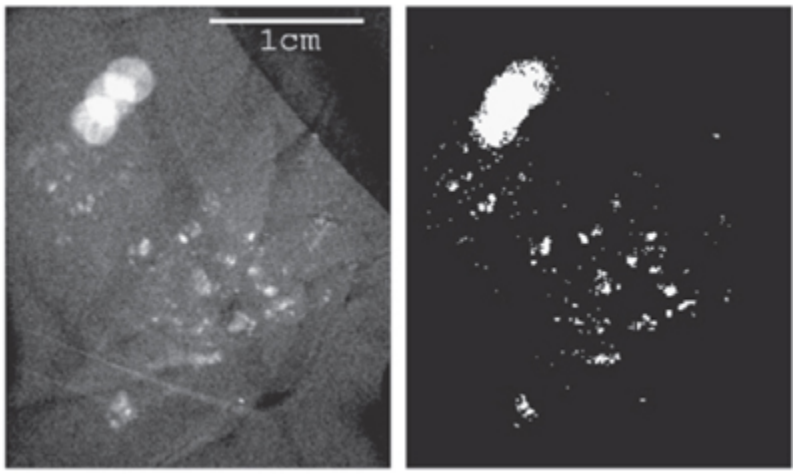

Fig. 27.21 Subtração de energia dual pode tornar calcificações mais óbvias. A imagem à esquerda é uma amostra contendo calcificações decorrentes de carcinoma ductal in situ. Após obter imagens de kVp alto e kVp baixo e subtrair uma da outra com registro perfeito, a imagem à direita mostra como subtração de energia dual elimina os tecidos moles e acentua a proeminência das calcificações.

A proeminência de calcificações também é aumentada por remoção do ruído estrutural dos tecidos normais por meio da TMD (ver Cap. 28).

Mamografia Digital com Subtração de Contraste

Na década de 1970, Chang *et al*. (23) mostraram que cânceres eram realçados após a administração intravenosa de contraste iodado na TC. Watt *et al*. (24) estiveram entre os primeiros a utilizar a angiografia por subtração de contraste na avaliação de cânceres de mama. A captação de contraste pelo tumor na mama provavelmente é uma função da maior concentração de vasos secundária a neovascularidade tumoral (25) e/ou à maior permeabilidade dos vasos tumorais precariamente formados. Como em outros sistemas orgânicos, a angiografia com subtração de contraste da mama abrirá novas oportunidades para análise radiográfica. Na década de 1990, demonstramos a viabilidade do uso da mamografia digital para obter imagens de alta resolução antes e depois da administração de agente de contraste em um modelo animal (Fig. 27.22). Mostramos que a mamografia digital com subtração permite a análise dos pequenos vasos em lesões e a distinção entre vasos malignos irregulares e os vasos menos tortuosos de lesões benignas. Isto pode ser ampliado por meio da TMD com magnificação e subtração de contraste. Ademais, mediante análise da quantidade de contraste que flui por uma lesão ao longo do tempo, pode-se medir a dinâmica da captação de contraste como um auxílio à diferenciação entre lesões benignas e malignas.

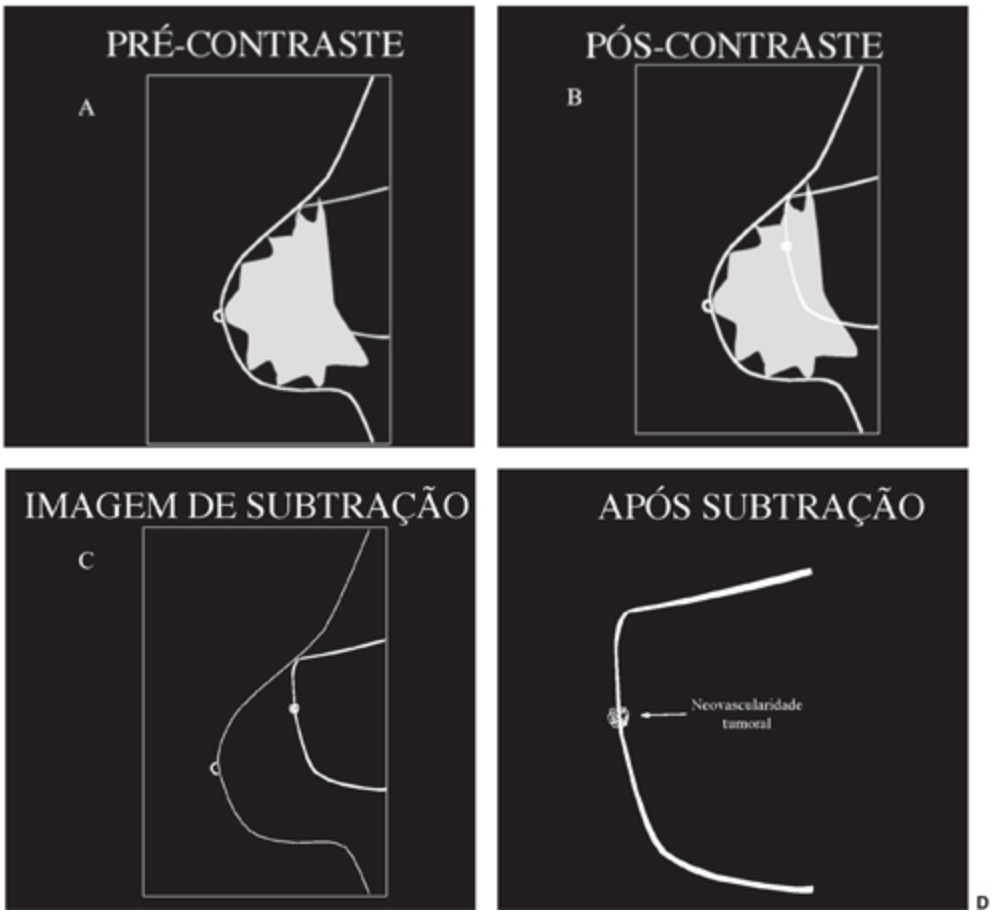

Fig. 27.22 A subtração de contraste remove tudo exceto o material de contraste. Obtêm-se uma imagem pré-contraste (A), seguida de outra imagem após a administração intravenosa do agente de contraste (B). Subtraindo-se uma da outra (C), apenas a imagem do contraste permanece, tornando o câncer mais evidente em razão do seu ninho de neovascularidade (D).

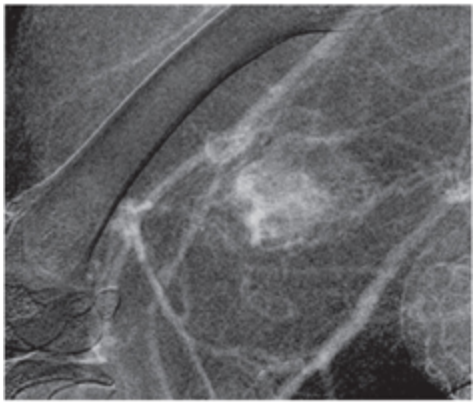

Fig. 27.23 A subtração de contraste com alta resolução espacial pode delinear a morfologia da vasculatura tumoral. Um ninho de vasos sanguíneos muito pequenos é visto neste câncer em um animal. A imagem pré-contraste foi subtraída da imagem pós-contraste utilizando-se um detector mamográfico digital de alta resolução.

Jong *et al*. (26) utilizaram uma técnica de subtração direta para avaliar lesões mamárias com material de contraste iodado em um sistema de mamografia digital. Eles empregaram uma técnica de subtração convencional obtendo uma imagem antes da administração intravenosa de contraste e então a subtraindo das imagens subseqüentes para mostrar a distribuição do agente de contraste (Fig. 27.23).

A técnica de subtração direta exige registro perfeito a fim de evitar artefatos e imagens de má qualidade. Qualquer movimento entre as imagens a serem subtraídas pode arruinar a técnica. A subtração direta de contraste requer uma imagem sem contraste seguida por imagens com contraste, de modo que a primeira seja subtraída das demais. Elas são separadas por dezenas de segundos, e é quase impossível para a paciente permanecer totalmente imóvel entre as aquisições de imagens. Um *software* de registro poderoso é necessário para alinhar as imagens para subtração. Movimentos da mama podem arruinar a subtração. Para evitar isto, Lewin *et al*. (27) empregaram uma nova técnica para mostrar captação de contraste. Tirando vantagem da borda k do material de contraste iodado, eles utilizaram o recurso de energia dual descrito anteriormente para calcificações e o aplicaram na imagem com contraste iodado. Eles primeiro injetaram o contraste por via intravenosa e, então, obtiveram em rápida seqüência uma imagem de kVp alto seguida imediatamente por uma imagem de kVp baixo, cada uma logo acima e abaixo da borda k do iodo. Subtraindo-se uma da outra, as áreas que concentravam o iodo (neovasculatura da lesão) foram realçadas e os tumores se tornaram mais proeminentes (Fig. 27.24).

O uso de material de contraste na mama é limitado por reações individuais ao contraste. Contudo, a RM já mostrou sua utilidade para detectar mais cânceres entre mulheres de alto risco do que a mamografia bidimensional convencional. Como o contraste iodado e o gadolínio

possuem comportamentos biológicos similares, a subtração de contraste digital pode ser uma forma valiosa e menos dispendiosa que a RM de detectar câncer de mama em mulheres de alto risco cujo parênquima mamário seja radiograficamente denso.

O mapeamento da distribuição da neovasculatura induzida por um câncer pode fornecer informações mais precisas sobre a extensão do tumor, não apenas ajudando a orientar melhor o tratamento apropriado como também reduzindo a necessidade de cirurgia por permitir ablação tumoral *in vivo* precisa. Planejamos combinar mamografia por subtração de contraste com TMD em exames de imagem com magnificação. Acreditamos que essa combinação nos fornecerá uma visualização inédita dos pequenos vasos dentro e ao redor das lesões mamárias, com detalhes morfológicos bem maiores do que os possíveis nos exames de imagem bidimensionais (ver Cap. 28). Talvez essa técnica permita a diferenciação entre lesões benignas e malignas a partir das características de sua neovasculatura.

Tomossíntese Mamária Digital

Um dos grandes avanços que se tornaram possíveis graças ao desenvolvimento de detectores digitais para exames de imagem da mama é a TMD. Esta tecnologia, que substituirá a mamografia bidimensional convencional em duas incidências, é descrita em detalhes no próximo capítulo. Todo radiologista que interpreta mamografias conhece bem a dificuldade imposta por estruturas mamárias normais na detecção de cânceres de mama. As estruturas teciduais normais são uma forma de ruído que pode obscurecer detalhes importantes. Conforme esperado, entre mulheres com tecidos mamários heterogêneos e densos, a tomossíntese fornece uma definição das anormalidades mais clara do que a mamografia convencional. A TMD também reduz a taxa de reconvocação por anormalidades suspeitas que depois são comprovadas como superposição benigna de estruturas normais. A TMD aumenta não apenas a sensibilidade como também a especificidade. Em geral, um exame que aumenta uma

diminui a outra. A TMD aumenta tanto a sensibilidade quanto a especificidade.

Tomografia Computadorizada

Exclusiva da Mama

Detectores digitais de campo total e painel plano (*flat-panel*) projetados para mamografia podem ser usados na obtenção de TC da mama. Chang *et al*. (23) foram um dos primeiros grupos a mostrar que cânceres de mama poderiam ser visualizados por TC. Contudo, em razão da baixa resolução espacial e da necessidade de contraste intravenoso, TC da mama não era usada amplamente. Desenvolvemos técnicas para localização com agulha de lesões mamárias por meio de TC (28−30) (ver Instalação de Agulha Guiada por Exame de Imagem), porém a maioria dos Serviços jamais utilizou TC no diagnóstico por imagem da mama. Diversos grupos estão tentando desenvolver sistemas exclusivos de TC para realizar exames de imagem da mama (31−33). Os detectores de painel plano permitem a obtenção rápida de imagens de todo o volume da mama (não apenas corte a corte). A maior faixa dinâmica e a RSR mais alta da TC mais a eliminação transversal do ruído estrutural trariam grandes vantagens na detecção e no diagnóstico de câncer de mama. O desenvolvimento de detectores de painel plano para TC capazes de cobrir um grande volume em segundos tornou a TC da mama mais provável. Embora os pesquisadores estejam convencidos de que poderão obter imagens de TC de alta qualidade em doses mamográficas, isto ainda não está demonstrado. Como a TC emprega imagens em mais de 200 direções, a dose em cada projeção deve ser dividida em uma fração do total, mas isto aumenta o ruído de cada projeção. Contudo, pode-se usar um kVp mais alto, pois a manipulação computadorizada recupera a separação de contraste perdida pelos feixes de energia mais alta (34). O uso de fótons mais energéticos força mais fótons através da mama, enquanto os que são absorvidos na mama também

possuem maior energia, e a dose subirá a menos que a mA seja reduzida. É provável que para manter a dose dentro de limites aceitáveis a resolução espacial (tamanho dos pixels) terá de ser igual ou superior a 200 μm, mas isto talvez seja aceitável uma vez que a resolução de contraste deve ser tão alta quanto a obtida em exames radiográficos. O único desafio adicional da TC da mama é a geometria do sistema. Se uma aquisição de 360 graus for necessária, o ombro será um obstáculo. A maior parte da mama pode ser examinada com a paciente em decúbito ventral sobre uma mesa com a mama posicionada através de uma abertura, como em um sistema de biopsia estereotáxica, mas essa posição impossibilitaria a inclusão do prolongamento axilar. Tao Wu, nosso físico, demonstrou que não existe grande vantagem em coletar dados além de um arco de 180 graus para uma imagem de TC, e a inclusão da maior parte do tecido mamário pode ser obtida com o emprego de apenas parte do escaneamento completo em 360 graus. Assim, o arco pode terminar antes do ombro, com a mama na posição mediolateral oblíqua mas incluindo o prolongamento axilar. Oferecemos essa sugestão aos pesquisadores que estão desenvolvendo TC da mama e aguardamos os resultados.

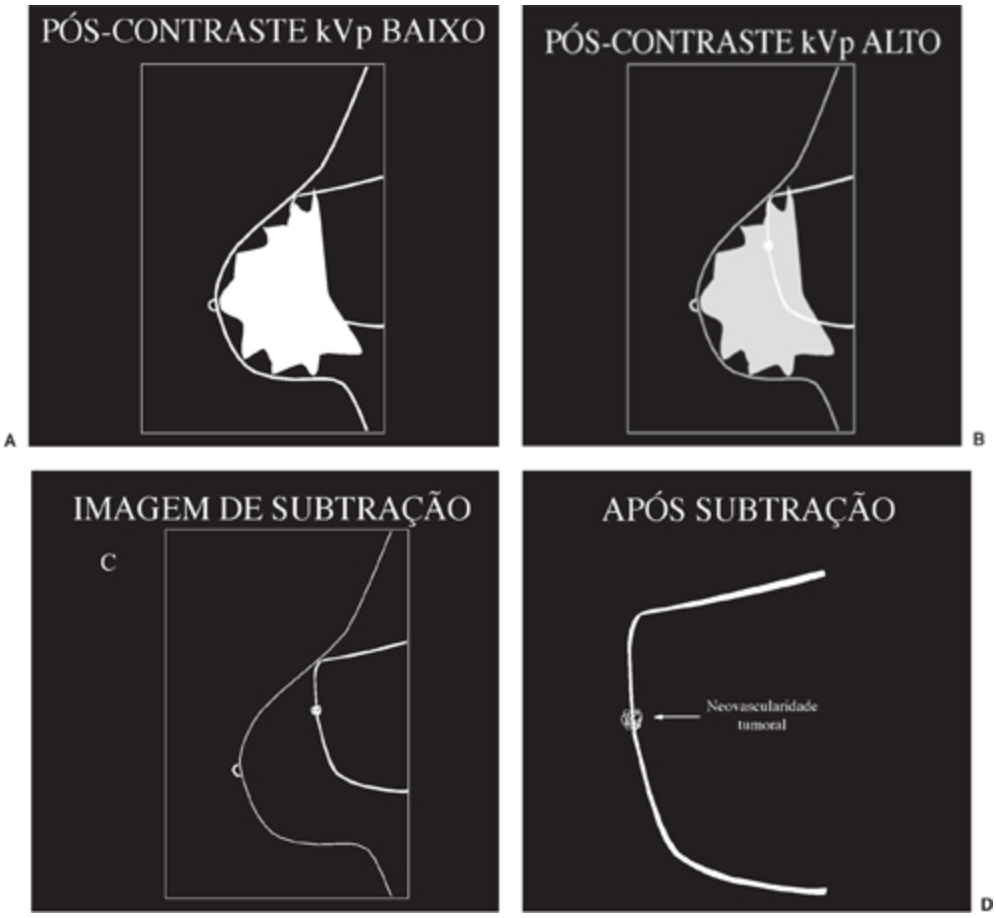

Fig. 27.24 Pode-se usar a borda k do iodo para aumentar a proeminência de lesões vasculares. Injeta-se material de contraste iodado por via intravenosa. Obtêm-se uma imagem de kVp alto (A) e outra imagem de kVp baixo (B) em rápida seqüência (seria preferível obtê-las simultaneamente). Mediante subtração das duas imagens, a distribuição do contraste é acentuada, e os tumores tornam-se mais evidentes.

A Mamografia Digital É Cara Demais?

O maior obstáculo atual ao uso da mamografia digital é o custo. Os mamógrafos custam entre US$250.000 e US$500.000 a unidade. Para evitar impressão das imagens, um sistema de arquivamento das figuras é essencial. Embora o custo do equipamento seja bem mais que o do mamógrafo convencional, o custo adicional por paciente é menos elevado do que se poderia pensar. Suponha, por exemplo, que o equipamento custe US$350.000, que serão amortizados durante um período de 5 anos. O'Riordan *et al*. (33) relataram que o tempo médio para realizar uma

mamografia digital foi de apenas 7 minutos, enquanto um exame de filme/écran tomou quase 13 minutos. Se 10 minutos forem gastos por exame, podem-se realizar 6 exames a cada hora, ou 48 em uma jornada de 8 horas. Multiplicando-se esse número por 250 dias úteis em cada ano, um sistema pode examinar 60.000 mulheres durante os 5 anos de operação. Isto significa um custo adicional de seis dólares por paciente decorrente do mamógrafo digital. Uma análise de Pizzutiello (34) mostrou que mesmo com o custo adicional do mamógrafo, amortizado ao longo de vários anos, pode-se obter lucro significativo. Além disso, a mudança para mamografia digital permitirá economias expressivas nos custos de filmes e de processamento. O espaço para armazenamento será bem menor, e o custo da procura de filmes que ocorre diariamente (um custo grande, atualmente desconsiderado) será eliminado.

Embora as análises de custos pareçam favoráveis para a conversão de mamografia de filme/écran em digital, o fato de que a mamografia digital pode não ser superior à tecnologia convencional, mas apenas equivalente, reduziu o ímpeto pela conversão. Uma análise mais completa dos dados do estudo DMIST poderia mudar isto. Modificamos para mamógrafos exclusivamente digitais em razão das vantagens logísticas já descritas, mas são as novas áreas de exploração abertas pela mamografia digital que promoverão sua adoção. A TMD se revelará mais sensível e específica do que a mamografia convencional. Acredito que todos os sistemas de filme/écran convencionais serão substituídos por sistemas de tomossíntese digital até 2008.

CONCLUSÃO

A mamografia digital é no mínimo tão eficaz na detecção de câncer de mama precoce quanto a mamografia de filme/écran convencional. Tem a vantagem adicional imediata de permitir exames mais rápidos, aumentando a eficiência da triagem. A eliminação da necessidade de processamento dos filmes e do controle de qualidade do processador reduz o custo. A

mamografia digital proporciona manejo mais eficiente das imagens e permite compartilhar um número infinito de imagens idênticas. As imagens digitais oferecem a oportunidade de análise computadorizada imediata para auxiliar o radiologista na detecção e no diagnóstico. A tecnologia digital também facilita o uso de telemamografia que poderia oferecer serviços de alta qualidade a mulheres desfavorecidas em áreas remotas, bem como a colaboração de especialistas em casos difíceis. Porém a grande promessa da mamografia digital reside nas novas áreas que estão sendo exploradas. Os novos avanços poderiam ajudar a detectar os 20% de cânceres que atualmente não são encontrados pela mamografia convencional mas aparecem como cânceres clinicamente evidentes dentro de 1 ano após uma mamografia negativa. Essas novas técnicas de imagem radiográficas e outras que ainda surgirão serão possíveis graças à tecnologia eletrônica e à maior aplicação do potencial do computador aos problemas de detecção e diagnóstico de câncer de mama.

REFERÊNCIAS

1. Tabar L, Fagerberg G, Duffy SW, et al. Update of the Swedish two-county program of mammographie screening for breast câncer. Radiol Clin North Am 1992;30:187-210.
2. Bassett LW, Liu TH, Giuliano AE, et al. The prevalence of carcinoma in palpable vs impalpable mammographically detected lesions. AJR Am J Roentgenol 1991;157:21-24.
3. Duffy SW, Tabar L, Smith RA. The mammographie screening trials: commentary on the recent work by Olsen and Gotzsche. CA Cancer I Clin 2002;52:68-71.
4. Tabar L, Vitak B, Tony HH, et al. Beyond randomized controlled trials: organized mammographie screening substantially reduces breast carcinoma mortality. Cancer 2001;91:1724-1731.
5. Duffy SW, Tabar L, Chen H, et al. The impact of organized mammography service screening on breast carcinoma mortality in seven Swedish counties. Cancer 2002;95:458-469.
6. Otto SJ, Fracheboud J, Looman CWN, et al. Initiation of population-based mammography screening in Dutch municipalities and effect on breast-cancer mortality: a systematic review. Lancet 2003; 361:411-417.
7. Kopans DB. Beyond randomized, controlled trials: organized mammographie screening substantially reduces breast câncer mortality. Cancer 2002;94:580-581.
8. Oestmann JW, Kopans DB, Hall DA, et al. A comparison of digitized storage phosphors and conventional mammography in the detection of malignant microcalcifications. Invest Radiol

1988; 23:725-728.
9. Lewin JM, Hendrick RE, D'Orsi CJ, et al. Comparison of full-field digital mammography with screen-film mammography for câncer detection: results of 4,945 paired examinations. Radiology 2001; 218:873-880.
10. Lewin JM, D'Orsi CJ, Hendrick RE, et al. Clinical comparison of full-field digital mammography and screen-film mammography for detection of breast câncer. AJR Am J Roentgenol 2002,179: 671-677.
11. Skaane P, Young K, Skjennald A. Population-based mammography screening: comparison of screen-film and full-field digital mammography with soft-copy reading—Oslo I study. Radiology 2003;229:877-884.
12. Skaane P, Skjennald A. Screen-film mammography versus full-field digital mammography with soft-copy reading: randomized trial in a population-based screening program—the Oslo II Study. Radiology 2004;232:197-204.
13. Pisano ED, Gastonis C, Hendrick E, Yaffe M, Baum J, Acharya S, Conant EF, Fajardo LL, Bassett L, D'Orsi C, Jong R, Rebner M. Diangsotic Performance of Digital versus Film Mammogrpahy for Bresat-Cancer Screening. N Engl J Med 2005;3.
14. Kopans DB. Informed decision making: age of 50 is arbitrary and has no demonstrated influence on breast câncer screening in women. Am I Roentgenology 2005;5:177-82
15. Rowlands JA, ZhaoW, Blevis IM, et al. Flat-panel digital radiology with amorphous selenium and active-matrix readout. Radiographics 1997;17:753-760.
16. Kopans DB. Double reading. Radiol Clin North Am 2000;38: 719-724.
17. Vyborny C. Can computers help radiologists read mammograms? Radiology 1994;191:315-317.
18. Freer TW, Ulissey MJ. Screening mammography with computer-aided detection: prospective study of 12,860 patients in a community breast center. Radiology 2001;220:781-786.
19. Birdwell RL, Ikeda DM, O'Shaughnessy KF, et al. Mammographie characteristics of 115 missed cancers later detected with screening mammography and the potential utility of computer-aided detection. Radiology 2001;219:192-202.
20. Karssemeijer N, Otten JD, Verbeek AL, et al. Computer-aided detection versus independent double reading of masses on mammograms. Radiology' 2003;227:192-200.
21. Chang CHJ, Nesbit DE, Fisher DR, et al. Computed tomographic mammography using a conventional body scanner. AJR Am J Roentgenol 1982;138:553-558.
22. Watt CA, Ackerman LV, Windham JP, et al. Breast lesions: differential diagnosis using digital subtraction angiography. Radiology 1986;159:39-42.
23. Weidner N, Semple JP, Welch WR, et al. Tumor angiogenesis and metastasis—correlation in invasive breast carcinoma. N Engl J Med 1991;324:1-8.
24. Jong *RA*, Yaffe MJ, Skarpathiotakis M, et al. Contrast-enhanced digital mammography: initial clinical experience. Radiology 2003; 228:842-850.
25. Lewin JM, Isaacs PK, Vance V, et al. Dual-energy contrast-enhanced digital subtraction mammography: feasibility. Radiology 2003;229:261-268.
26. Kopans DB, Meyer JE. Computed tomography guided localization of clinically occult breast carcinoma—the "N" skin guide. Radiology 1982;145:211-212.

27. Spillane RM, Whitman GJ, McCarthy KA, et al. Computed tomography-guided needle localization of nonpalpable breast lesions: review of 24 cases. Acad Radiol 1996;3:115-120.
28. Slanetz PJ, Jain R, Kline JL, et al. CT-guided preoperative needle localization of MR imaging-detected mammographically occult lesions. AJR Am J Roentgenol 1999;172:160-162.
29. Chen Z, Ning R. Why should breast tumour detection go three dimensional? Phys Med Biol 2003;48:2217-2228.
30. Zhong J, Ning R, Conover D. Image denoising based on multiscale singularity detection for cone beam CT breast imaging. IEEE Trans Med Imaging 2004;23:696-703.
31. Boone JM, Nelson TR, Lindfors KK, et al. Dedicated breast CT: radiation dose and image quality evaluation. Radiology 2001;221 : 657-667.
32. Boone JM, Shah N, Nelson TR. A comprehensive analysis of DgN(CT) coefficients for pendant-geometry cone-beam breast computed tomography. Med Phys 2004;31:226-235.
33. O'Riordan E, Bukhanov K, Muradali K. The impact of full-field digital mammography (FFDM) on imaging productivity. Presented at the 101st Annual Meeting of the American Roentgen Ray Society Seattle Washington, April 29-May 4, 2001.
34. Pizzutiello RJ. Practical and logistical aspects of implementing full-field digital mammography. Semin Breast Dis 2003;6:49-57.

OceanofPDF.com

Tomossíntese Mamária Digital

28

Conforme descrito no Cap. 27, Mamografia Digital, o desenvolvimento de detectores digitais de campo total para exames radiográficos da mama abriu novas oportunidades para a detecção e o diagnóstico de câncer de mama que eram impossíveis com a tecnologia de filme/écran. Os detectores digitais permitem a identificação de uma imagem utilizando nada mais do que dígitos para identificar o número da linha, número da coluna e um número que indica a quantidade de energia depositada em cada pixel no detector (Fig. 28.1). Como a imagem pode ser avaliada por um computador, surgem grandes oportunidades para se aperfeiçoar o diagnóstico por imagem radiográfica da mama. A tomossíntese mamária digital (TMD) é um grande avanço que se tornou possível com o advento dos detectores digitais.

Um dos maiores problemas da mamografia bidimensional (2D) convencional em duas incidências é o fato de que os tecidos mamários normais podem superpor-se a uma lesão mamária e obscurecer um câncer pequeno. Isto é mais evidente quando se compara a clareza com que um câncer é visível em radiografia da amostra com a dificuldade em vê-lo enquanto ele ainda está na mama (Fig. 28.2). Obviamente, a geometria do exame de imagem da amostra, com o objeto imediatamente contra o detector, é superior à imagem da lesão quando ela é afastada do detector por tecido mamário interposto, mas também é evidente que a lesão na amostra é mais bem vista em virtude da eliminação das estruturas normais dos tecidos mamários que incidem sobre a projeção da lesão e a encobrem. Esse “ruído estrutural” é um obstáculo importante à detecção e ao diagnóstico de muitos cânceres de mama.

Em 1971, Miller *et al*. descreveram uma técnica para ajudar a reduzir o problema de superposição de estruturas normais. Eles empregaram um número relativamente pequeno de incidências usando um feixe de raios X proveniente de diferentes ângulos (1) e empregaram as imagens resultantes para "sintetizar" cortes através dos tecidos. A técnica funciona da seguinte maneira. As projeções das estruturas sobre um detector deslocam-se menos entre imagens obtidas de diferentes ângulos se elas estiverem mais próximas do que distantes do detector (Fig. 28.3). Este é o fenômeno bem conhecido de deslocamento por paralaxe. Com base em diferentes deslocamentos por paralaxe de estruturas em planos diferentes, os autores mostraram que poderiam alinhar as imagens e somá-las de modo que apenas as estruturas que estivessem no mesmo plano estariam perfeitamente alinhadas, uma reforçando a outra, enquanto as estruturas em outros planos estariam desalinhadas. As estruturas alinhadas no mesmo plano eram reforçadas e, por conseguinte, bem mais visíveis, enquanto as que estavam desalinhadas eram mais difíceis de ver. As estruturas em um plano eram definidas nitidamente, enquanto aquelas nos outros planos eram praticamente apagadas. Deslocando-se as imagens e somando-as de novo de maneira programada, cada plano através da estrutura poderia ser "sintetizado" com registro nítido, enquanto os tecidos fora do plano se tornavam menos proeminentes por falha de registro. Essa técnica, hoje conhecida como "deslocar e somar", borrava as estruturas em outros planos de modo que apenas o plano de interesse era visível em detalhes nítidos. Assim, as imagens eram "deslocadas" e "somadas" para alinhar e sintetizar qualquer plano e todos os planos paralelos ao detector.

À diferença da tomografia linear ou hipocicloidal convencional, em que a fonte de raios X e o detector precisam mover-se a cada corte e uma exposição plena é necessária para cada corte, a tomossíntese requer relativamente poucas incidências, mas permite que todos os planos através do objeto sejam "sintetizados" a partir dessas poucas imagens. Reconhecemos o potencial dessa técnica no diagnóstico por imagem da

mama no fim da década de 1970, mas a tecnologia para torná-la viável não existia (detectores digitais e computadores de alta velocidade). Como o registro era crítico e complexo, um detector eletrônico era essencial para que as imagens pudessem ser “deslocadas e somadas” por meio de um computador. Infelizmente, não havia um detector disponível na década de 1970 que tivesse resolução suficiente para desenvolver essa técnica de exame de imagem da mama. Apresentei a idéia da tomossíntese ao nosso físico Loren Niklason quando ele foi trabalhar na Radiology and the Breast Imaging Division do MGH, e ele concordou que deveríamos explorá-la no diagnóstico por imagem da mama. No início da década de 1990, com o auxílio de nosso diretor de Breast Imaging Research, Richard Moore, percebemos que o detector digital de campo total que estava sendo desenvolvido pela General Electric seria adequado para um sistema protótipo de tomossíntese a ser usado no diagnóstico por imagem da mama. Dr. Niklason, PhD, Laura Niklason, MD, e Brad Christian, PhD, elaboraram a física e a matemática para viabilizar o uso do detector em mamografia. Assim, inventamos a técnica para obter imagens de toda a mama. Usando *phantoms* e amostras de mastectomia, confirmamos que era possível obter uma tomografia radiográfica de alta resolução (2). No início, a General Electric resistiu ao desenvolvimento da tomossíntese, mas eles concordaram em construir o primeiro protótipo de sistema mamário total quando recebemos verbas de pesquisa do Ministério da Defesa (3). Com o auxílio e a orientação de Richard Moore e do Dr. Niklason, a General Electric construiu um protótipo de TMD que foi submetido a estudos clínicos no MGH.

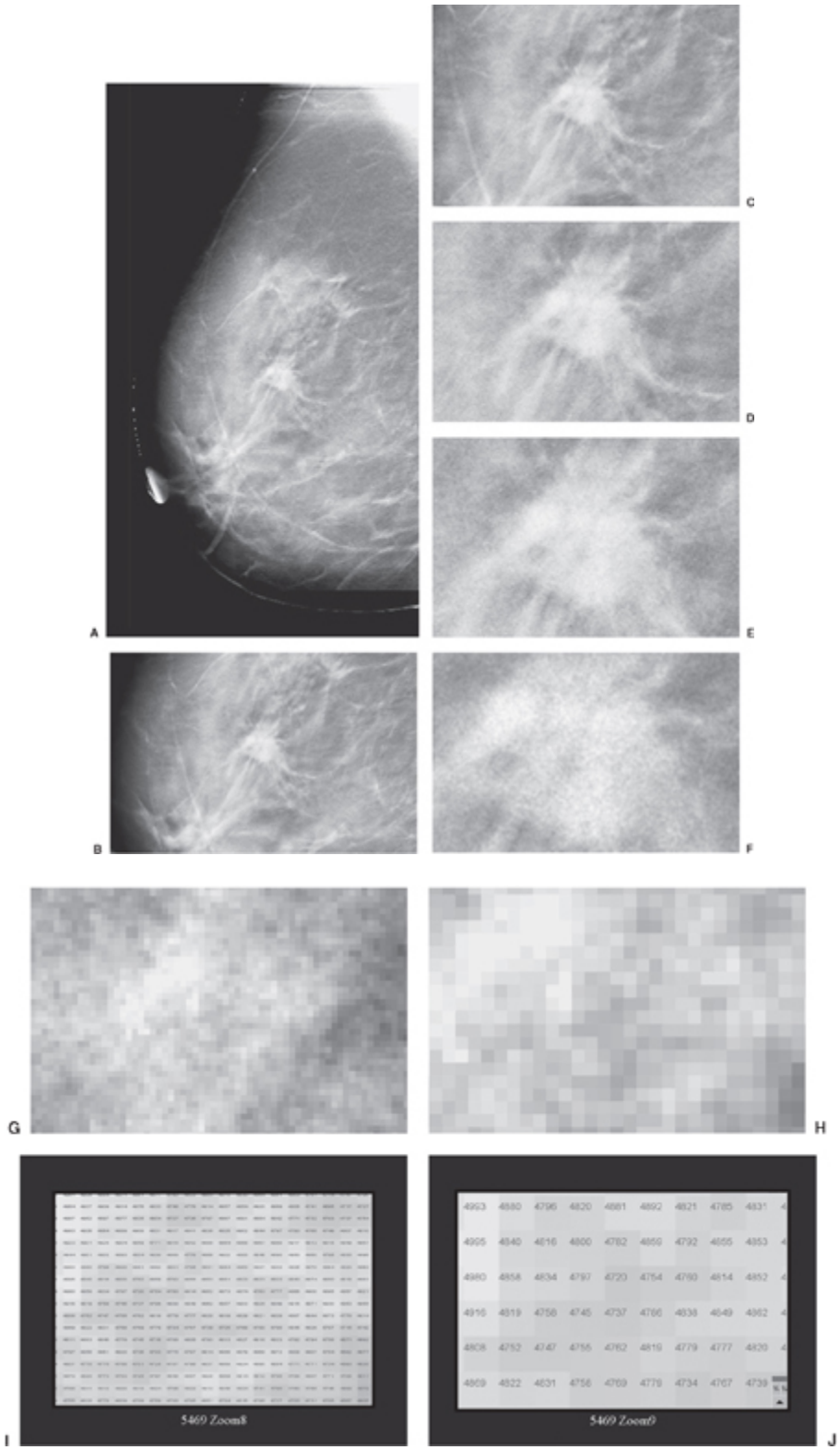

Fig. 28.1 Nesta série de 10 imagens, zoom progressivo é aplicado. À medida que a imagem é ampliada, os pixels individuais são vistos e, por fim, os pixels e o valor da energia detectada em cada pixel são demonstrados (I, J).

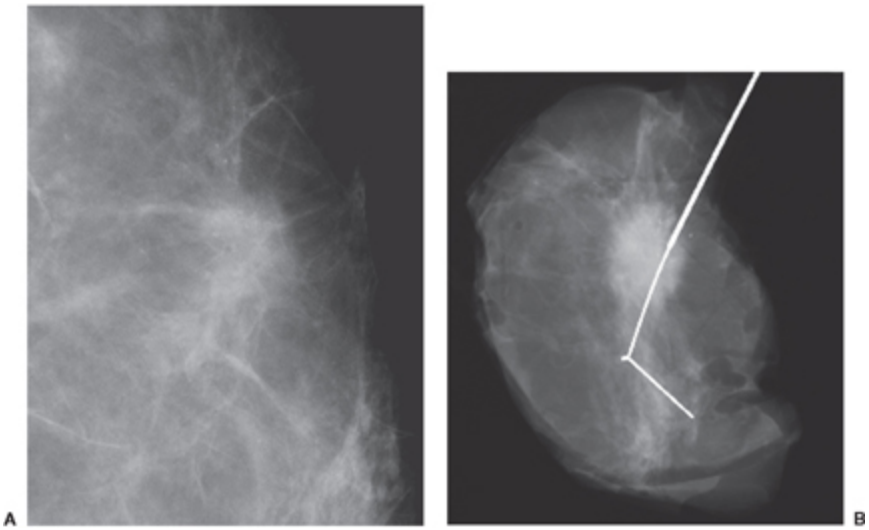

Fig. 28.2 Lesões são vistas mais claramente quando o ruído estrutural da mama é eliminado. Mesmo quando circundado por gordura, o câncer de mama é difícil de ser visto na imagem ampliada de uma mamografia comum (A). Depois que o ruído é removido da mama e as estruturas teciduais normais foram liberadas, como nesta radiografia de amostra (B), suas características morfológicas são claramente evidentes.

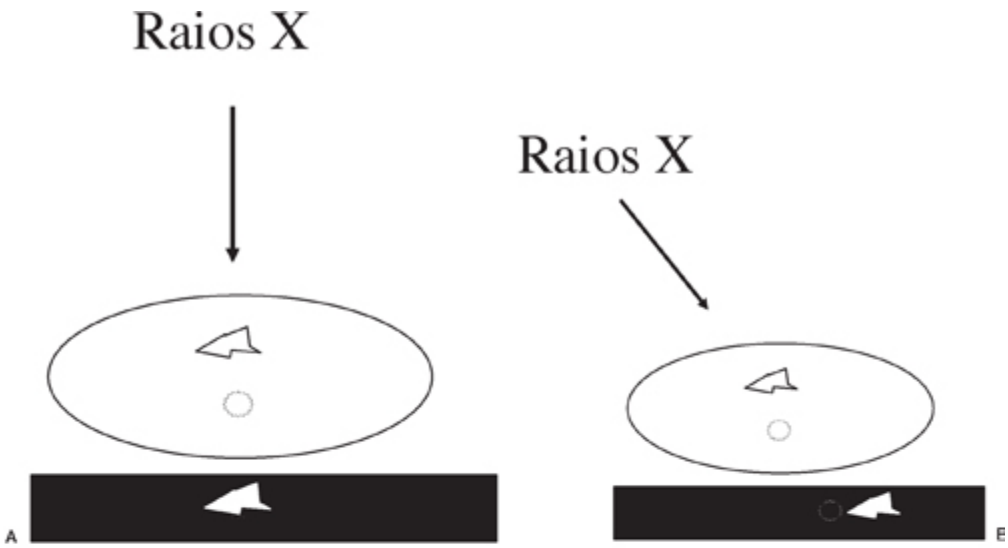
Raios X
Raios X
A
E

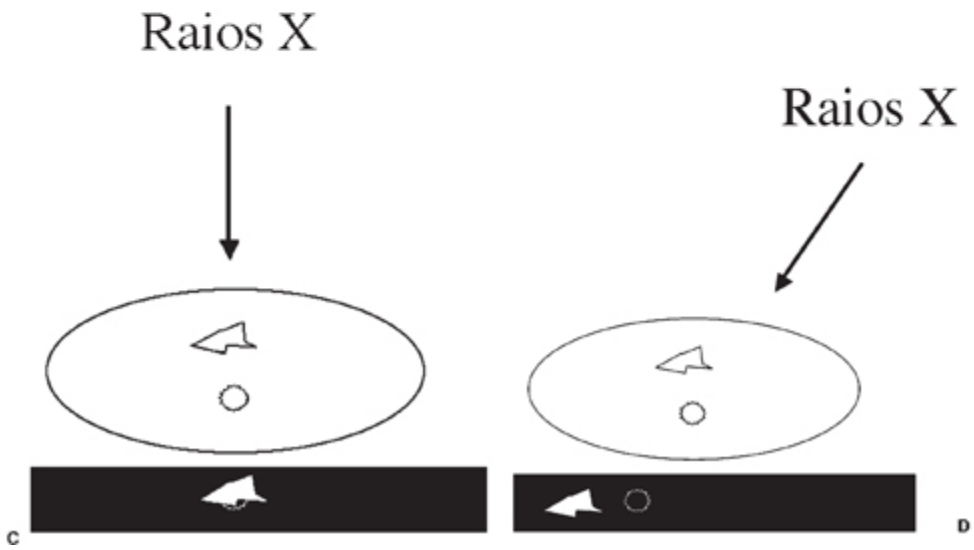
Raios X
Raios X
C
D



Fig. 28.3 A tomossíntese permite a "síntese" de inúmeros cortes através da mama a partir de um número relativamente pequeno de imagens projetadas. Na imagem 2D convencional, todas as estruturas de um lado a outro da mama se superpõem, encobrindo os detalhes (A). Quando as imagens são obtidas de diferentes ângulos (B–E), estruturas em um plano mais próximo do detector parecem mover-se por uma distância menor do que aquelas mais distantes (deslocamento por paralaxe). Por alinhamento eletrônico das imagens de modo que apenas estruturas no plano de interesse estejam perfeitamente alinhadas, objetos fora do plano sofrem falha de registro e tornam-se insignificantes, enquanto aqueles presentes no plano são reforçados e tornam-se mais evidentes (F). Ao deslocar as imagens (G) e somá-las de novo, estruturas no próximo plano são reforçadas acima daquelas fora do plano. Pode-se repetir esse processo para todos os planos através da mama.

O PRIMEIRO SISTEMA "MAMÁRIO TOTAL" DE TOMOSSÍNTESE MAMÁRIA DIGITAL

O protótipo MGH/GE de TMD foi construído a partir do sistema detector de mamografia digital Senovision 2000 da General Electric. O detector foi desacoplado do tubo de raios X de modo que o tubo fosse motorizado e pudesse mover-se independentemente enquanto o sistema de compressão/detector permanecia estacionário. Com a mama em posição fixa no sistema de compressão comum, o tubo de raios X deslocava-se ao longo de um arco de 50 graus em 7 segundos. O sistema parava 11 vezes durante os 7 segundos e, a cada vez, obtinha uma imagem mamográfica de toda a mama. Como as imagens sintetizadas eram uma compilação das 11

imagens projetadas, cada uma das 11 imagens projetadas era obtida usando-se uma fração da dose total de uma mamografia convencional. Assim, a dose total das 11 imagens era aproximadamente 1,5 vez a dose de uma mamografia 2D convencional na incidência MLO (50% mais do que uma única imagem de mamografia convencional) e apenas 75% da dose usada na mamografia de triagem convencional com duas incidências.

Uma vez adquiridas, as imagens projetadas podem ser usadas para sintetizar cortes através da mama por meio da técnica “deslocar e somar”. O processamento por retroprojeção filtrada padrão utilizado na TC também era empregado para gerar imagens sintetizadas. Basicamente, a retroprojeção filtrada recebe as imagens produzidas no detector e projeta os raios X de maneira retrógrada através das estruturas para formar a imagem. Como os raios X provêm de múltiplas direções, pode-se usar a retroprojeção ao longo de seu trajeto para determinar a atenuação e a localização das estruturas atravessadas pelos feixes de raios X, formando imagens das múltiplas projeções (Fig. 28.4).

O método “deslocar e somar” de reconstrução da imagem produz numerosos artefatos nas imagens, pois toda imagem projetada é incluída em toda imagem sintetizada. A retroprojeção filtrada pode aumentar o ruído e não é otimizada para demonstrar massas. Visando a reduzir tais artefatos e produzir cortes de alta qualidade, Tao Wu, PhD (4), desenvolveu um algoritmo para sintetizar os cortes e reduzir intensamente os artefatos. O algoritmo utiliza uma abordagem iterativa de probabilidade máxima. O computador produz modelos sucessivos dos tecidos mamários. Ele compara as imagens projetadas obtidas através do modelo com as imagens efetivas e, então, ajusta o modelo para aproximar-se das orientações reais das estruturas mamárias. Por meio de múltiplas iterações, as aproximações se tornam cada vez mais parecidas com as estruturas teciduais reais (probabilidade máxima). Esta abordagem exige enorme capacidade computacional. No início, eram necessárias várias horas para processar o exame de uma única mama. Tao Wu e Richard Moore criaram uma solução

de computação paralela que era executada por meio de um grupo de processamento paralelo de 32 computadores que reduziu o tempo computacional a vários minutos, e a Companhia Mercury Computer desenvolveu uma placa capaz de realizar os cálculos em menos de 4 minutos. Isto tornou a TMD uma tecnologia clinicamente viável.

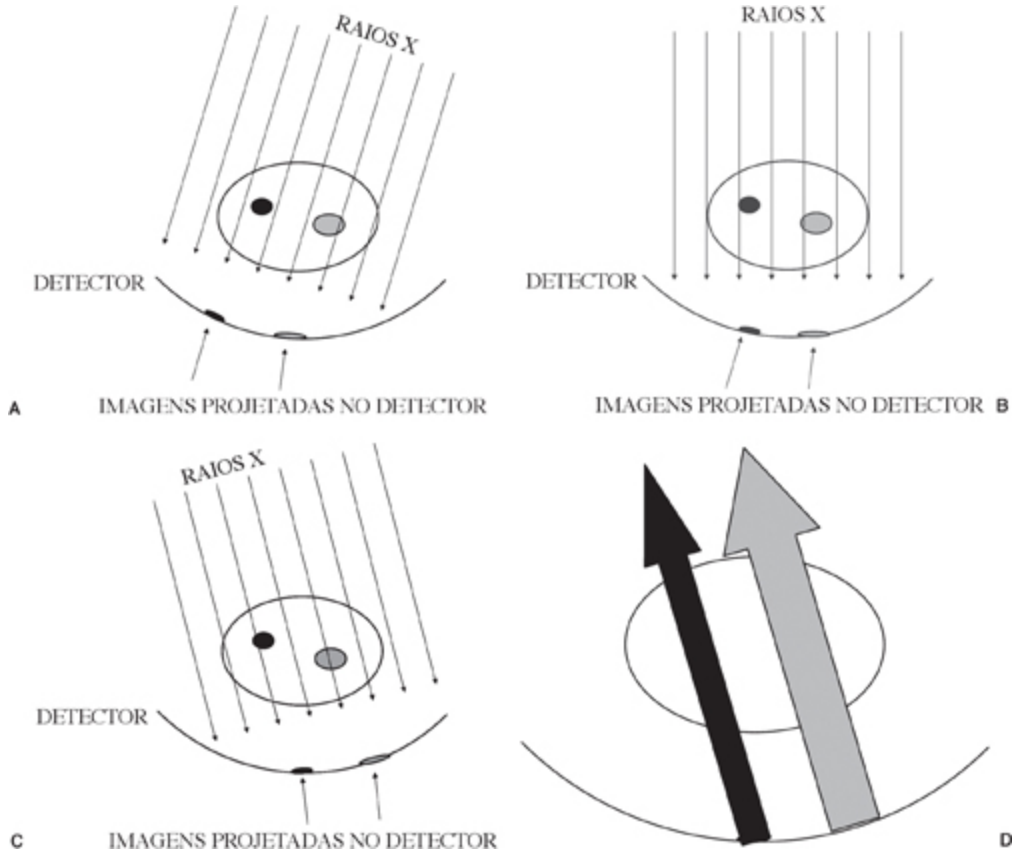

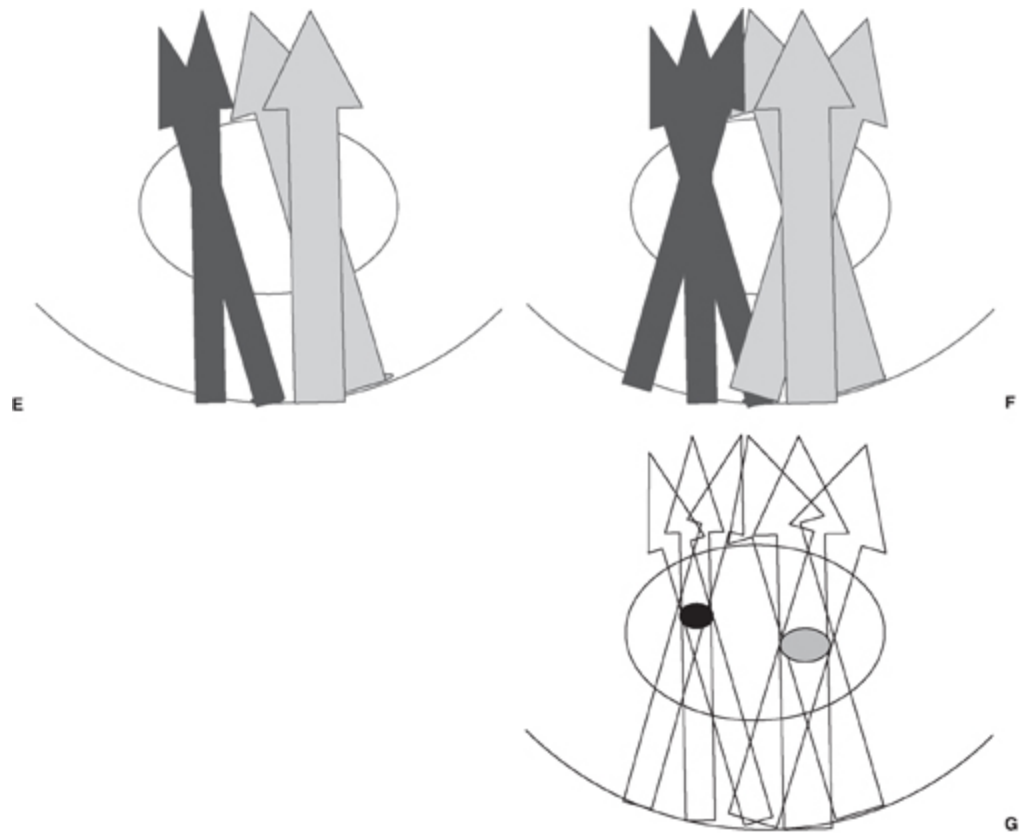

Fig. 28.4 Retroprojeção filtrada. Cortes transversais do corpo podem ser criados com base nas imagens de múltiplas projeções. Imagens radiográficas são obtidas de múltiplas projeções diferentes (A−C). Os feixes atravessam todo o objeto de modo que as características projetadas e registradas no detector são uma combinação de todas as características atravessadas pelos raios X. O objeto que foi visualizado e as estruturas contidas no seu interior podem ser reconstituídos mediante projeção retrógrada da quantidade de radiação que foi medida em cada ponto no detector na direção da origem dos raios X (D−F), distribuindo-se igualmente a atenuação total ao longo da retroprojeção, já que não existe meio de saber quanto do feixe foi atenuado em cada ponto ao longo do seu trajeto. Se um número suficiente de imagens for obtido de um número suficiente de projeções, o corte transversal pode ser reconstituído (G). A aplicação de diversos “filtros” matemáticos corrige os artefatos que são inerentes à técnica.

Embora a TMD faça um trabalho admirável de eliminação de estruturas superpostas, ela não produz voxels cúbicos precisos que reflitam perfeitamente os tecidos atravessados pelo feixe de raios X. A única maneira de alcançar esse resultado seria compilando imagens projetadas ao longo de um arco de 180 graus ou mais (como um tomógrafo computadorizado). Como as imagens são obtidas em direções mais estreitas

que um arco de 180 graus, tecidos atrás de uma estrutura são vistos de apenas um ângulo, e não em ângulos retos. Os dados coletados não demonstram perfeitamente o que está “atrás” de uma estrutura. Isto significa que as informações sobre pequenas estruturas, embora muito nítidas nas dimensões *x* e *y* (essencialmente a resolução do pixel do detector empregado), são imprecisas na dimensão *z* (profundidade) (Fig. 28.5). Sem dados ortogonais, o computador não consegue determinar precisamente qual tecido o feixe de raios X atravessou. Existem numerosas “soluções” possíveis que poderiam fornecer os mesmos dados de projeção. Nosso algoritmo busca aquela com a probabilidade “máxima” de ser a definição verdadeira das estruturas.

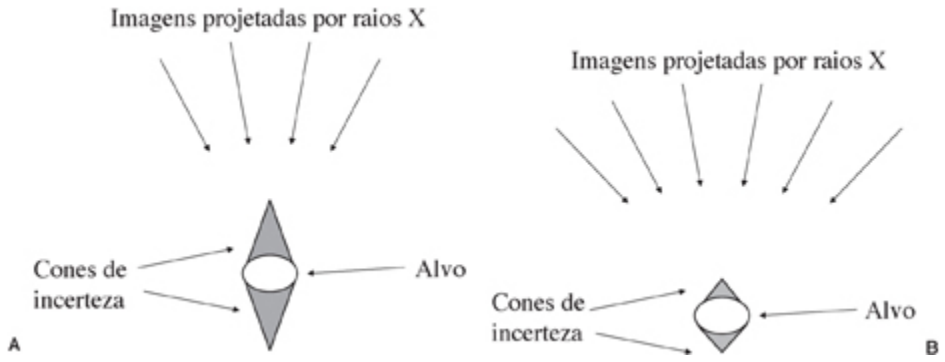

Fig. 28.5 A tomossíntese produz uma resolução de *z* variável. Como as imagens projetadas usadas para sintetizar os cortes são obtidas ao longo de um ângulo relativamente estreito, a resolução de *z* não é tão precisa quanto a resolução no plano x/y. Isto cria uma zona de incerteza na frente e atrás da estrutura real, o que impede a resolução de z de ser igual à resolução de x e y (A). Há uma extensão das informações sintetizadas abrangendo uma espessura que aumenta à medida que se reduz o ângulo no qual as imagens são adquiridas. Quando o ângulo das projeções aumenta, a resolução de z melhora (B). Se as imagens projetadas forem obtidas ao longo de um arco de pelo menos 180 graus, o voxel pode ser cúbico.

As imagens reconstruídas são exibidas em um monitor de alta resolução com cortes de 1 mm de modo que o radiologista pode “percorrer” rapidamente os cortes. Toda a mama é incluída pelo sistema. Embora tenhamos escolhido cortes de 1 mm, é fácil reduzir a espessura do corte por processamento do computador sem a necessidade de imagens adicionais.

Nosso método para visualizar calcificações adota cortes com espessura de 0,5 mm.

A tomossíntese é semelhante à TC porque apresenta cortes através da mama. A vantagem da TMD é que ela fornece imagens transversais na resolução espacial de uma mamografia digital. Os cortes que obtemos têm a resolução "no plano" (*x* e *y*) do detector que é usado, e portanto os detalhes nos cortes são melhores que os da mamografia 2D convencional porque o ruído das estruturas superpostas é removido. A tecnologia oferece o potencial de reconstruções tridimensionais (3D). Por meio do arco de 50 graus, embora a resolução de *x* e *y* seja alta, conforme mencionado, há incerteza na resolução de *z* (espessura). Como o arco de 50 graus não permite visualizar atrás das estruturas, há alguma incerteza na direção *z*. Isto não causa problema na tomossíntese mamária padrão, porém não permite voxels isotrópicos. A resolução de *z* é aumentada por ampliação do ângulo do arco.

Embora nossa conduta vise a coletar imagens de ângulos conhecidos para que o computador possa calcular a trajetória precisa dos feixes de raios X que formaram as imagens, existem outros meios de calcular esses percursos. TC de abertura ajustada (TACT) foi desenvolvida para aplicações odontológicas. Ela utiliza a localização de marcadores fiduciários projetados sobre as imagens para calcular a localização do tubo de raios X e o percurso dos fótons de raios X. Essa técnica foi utilizada para produzir cortes através de pequenos volumes de tecido mamário (5), mas, pelo que sei, não foi empregada para obter imagens de toda a mama.

OUTRAS FORMAS DE ADQUIRIR IMAGENS PROJETADAS DE TMD

Nossa abordagem da TMD não é a única forma de adquirir essas imagens. Embora haja vantagens em manter o detector fixo e mover apenas a fonte de raios X, isto não é obrigatório. O tubo de raios X e o detector podem mover-se juntos enquanto a mama permanece imóvel, do mesmo modo que

muitos sistemas produzem imagens estereotáxicas para biopsia estereotáxica da mama. Como o ombro restringe o movimento do detector (na incidência mediolateral oblíqua [MLO]), o ângulo através do qual as imagens podem ser adquiridas será limitado durante essa abordagem. O detector deve também estar mais distante da mama para permitir seu movimento. Se o ponto focal for pequeno o suficiente para evitar borramento geométrico, isto poderia trazer alguma vantagem por fornecer magnificação (elevação da mama acima de um detector estacionário também fornece magnificação). Um benefício possivelmente significativo do detector móvel seria facilitar a incorporação de uma grade redutora de difusão no sistema. Outros movimentos do tubo e do detector podem ser adaptados para coletar as imagens projetadas da TMD. Resta saber se alguma técnica terá vantagem real sobre as demais.

Está bem estabelecido que um número crescente de imagens projetadas ao longo do maior ângulo possível aumentará a resolução de *z* de um sistema bem como sua relação sinal/ruído. Em última análise, a TMD torna-se TC se imagens e ângulos suficientes forem incluídos. O aumento do ângulo de aquisição de imagens gera um problema se a mama for comprimida porque, nos extremos do ângulo, a quantidade de tecido que precisa ser atravessada torna-se muito maior, e a difusão e a dose aumentam. É preciso explorar muitos parâmetros, incluindo composição do ponto focal, faixas ideais de kVp, números de imagens, os melhores ângulos de aquisição e assim por diante. Felizmente, o sistema já existente é muito superior à mamografia 2D convencional, e portanto a aplicação clínica não tem de aguardar modificações. Ajuste desses parâmetros é desnecessário. Se forem benéficos, os ajustes apenas melhorarão uma forma já aperfeiçoada de empregar raios X nos exames de imagem da mama.

VANTAGENS DA TMD

Sabe-se há muito tempo que a melhor incidência para obter imagens radiográficas da mama é a MLO (6). A incidência MLO abrange

praticamente todos os tecidos mamários que podem ser projetados sobre um detector 2D. Nossa experiência preliminar com a TMD, uma revisão da literatura e uma revisão das mamografias de mais de 400 pacientes com câncer de mama sugerem que a TMD tem de ser realizada apenas na incidência MLO. Se este de fato for o caso e a TMD precisar ser obtida apenas na incidência MLO, não apenas haverá redução da dose empregada na triagem (ver acima) como as mulheres sentirão menos desconforto durante o exame, pois cada mama será comprimida uma única vez, e não mais duas vezes. O exame em incidência única também simplificará a leitura pelo radiologista.

Uma revisão da literatura sugere que a razão pela qual cânceres passam despercebidos na incidência MLO e são vistos na CC é que eles são obscurecidos por tecido superposto. Muito raramente, o câncer não está no campo de visão na MLO (7−42). Em revisão de mais de 380 casos de câncer de mama diagnosticados no MGH, concluímos que apenas três cânceres (0,8%) estavam fora do campo de visão da MLO. Essas três lesões situavam-se em áreas inferiores e profundas da mama e foram excluídas em razão de posicionamento deficiente para MLO. Quatro cânceres adicionais (1%) foram visualizados parcialmente na incidência MLO (42).

É evidente que a incidência CC é importante, principalmente para se ver “atrás” de estruturas normais que possam obscurecer uma lesão na MLO e fornecer ao radiologista a terceira dimensão (*z*) a fim de localizar uma lesão em termos tridimensionais na mama. É provável que apenas a incidência MLO seja necessária na TMD, pois a tomossíntese elimina a superposição de estruturas. Ademais, como é uma técnica de cortes transversais, a localização de cada lesão é imediatamente evidente por suas dimensões *x* e *y* e pela localização do corte na mama. Como a técnica elimina o encobrimento de lesões por tecidos superpostos e como a incidência MLO fornece a maior cobertura da mama, acreditamos que será preciso obter apenas a incidência MLO de cada mama. Isto aumentará a adesão, uma vez que as pacientes serão comprimidas apenas uma vez em cada lado, e

facilitará revisão das imagens, pois o radiologista terá de rever apenas as imagens MLO.

ANÁLISE DAS IMAGENS

Depois de serem “sintetizadas” pelo computador, as imagens são apresentadas ao radiologista em um monitor de alta resolução. A revisão é semelhante à interpretação de imagens de TC no monitor. O radiologista pode avançar e recuar através da série de cortes e rever, em segundos, toda a mama. Observamos que, como a tomossíntese requer obtenção de imagens apenas na incidência MLO, a revisão de um exame de triagem não demora mais tempo do que a revisão de mamografia 2D. Não existe mais a necessidade de tentar correlacionar uma lesão entre as incidências CC e MLO, o que também reduz o tempo de revisão. Como a necessidade de mamografia “diagnóstica” será muito menor, o tempo e custo totais por paciente diminuirão. Cânceres são mais facilmente vistos, e isto deve aumentar a sensibilidade da triagem (Fig. 28.6).

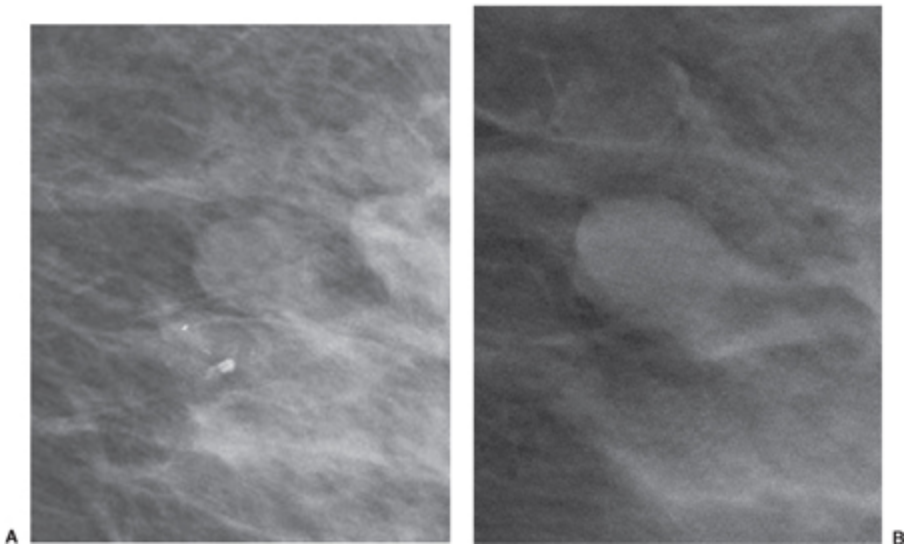

Fig. 28.6 A TMD demonstra margens mais claramente que a mamografia convencional. Na mamografia convencional (A), as margens do que se comprovou ser um cisto são obscurecidas por tecido mamário normal superposto. Na imagem de tomossíntese (B), as margens são nítidas, exceto onde o cisto é adjacente a tecido denso.

As características morfológicas são mais bem definidas (Fig. 28.7), tornando o diagnóstico mais preciso.

Uma das maiores vantagens da TMD é que os critérios para detecção e diagnóstico de câncer de mama são iguais àqueles usados na mamografia 2D convencional. Praticamente não existe curva de aprendizado. A TMD é uma mamografia, apenas melhor. O encobrimento e a confusão causados por tecidos normais na mamografia convencional são eliminados, aumentando a acurácia dos exames.

E AS CALCIFICAÇÕES?

Como a TMD realiza cortes através do tecido mamário, um aglomerado de calcificações não é visto como aglomerado. O radiologista pode ver uma calcificação em um corte, duas no próximo corte, uma no próximo, três no próximo e assim por diante. Nossos cérebros podem não perceber esses achados como um aglomerado. Creio que a detecção auxiliada por computador possa entrar em campo para remediar esse problema em potencial em virtude de o computador detectar os aglomerados, mas criamos uma solução que funciona muito bem. Em vez de percorrer a série de cortes 1 mm de cada vez, reduzimos a espessura do corte e, então, agrupamos cortes sucessivos em uma “fatia” com espessura de 1 cm (todas essas variáveis podem ser ajustadas como se quiser). Os dados dentro da fatia são apresentados como uma projeção de intensidade máxima, e a fatia é movida através da mama acrescentando-se um corte de um lado e removendo um corte do outro (Fig. 28.8). Isto significa que os aglomerados são evidentes como tal, pois múltiplos cortes são vistos juntos. Em um estudo preliminar, constatamos que calcificações aglomeradas foram mais evidentes na TMD do que na mamografia 2D convencional, e, mediante a eliminação do ruído de estruturas superpostas, elas são vistas mais claramente do que na mamografia com magnificação (Fig. 28.9).

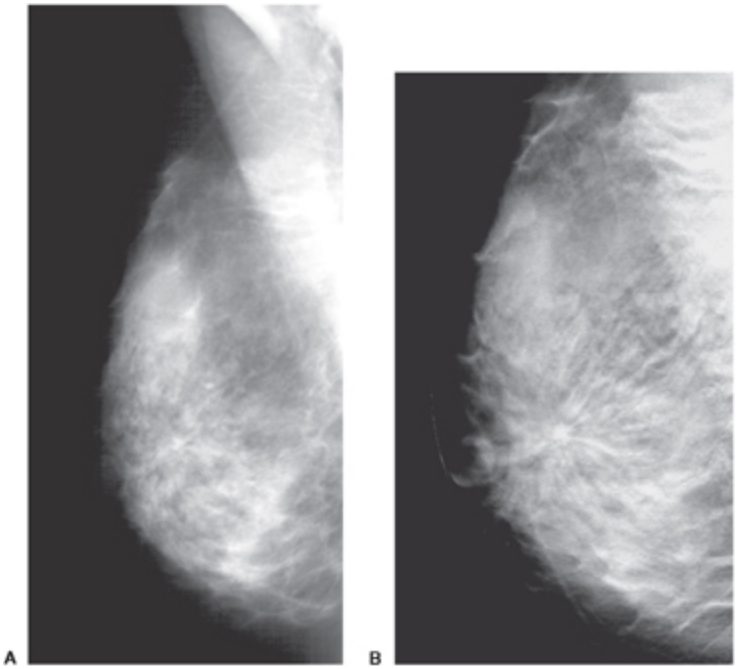

Fig. 28.7 A morfologia de uma lesão é definida mais claramente na TMD do que na mamografia convencional. O pequeno câncer na parte anterior da mama esquerda está mal definido como distorção sutil da arquitetura nesta mamografia MLO convencional (A), porém na TMD vêem-se claramente a massa e suas espículas (B).

A TOMOSSÍNTESE MAMÁRIA DIGITAL ELIMINARÁ A NECESSIDADE DE MAMOGRAFIA "DIAGNÓSTICA"

Mamografia diagnóstica é realizada pelas seguintes razões:

1. Uma possível lesão é detectada na triagem: é real ou decorre de tecido mamário normal superposto? INCIDÊNCIAS OBTIDAS: rolada, lateral reta, compressão focal, magnificação
2. Uma possível lesão é encontrada na triagem, mas sua localização 3D na mama não pode ser determinada com base nas incidências da triagem. INCIDÊNCIAS OBTIDAS: rolada, lateral reta
3. Uma lesão é encontrada na triagem ou no exame clínico: o que fazer? A conduta baseia-se principalmente na probabilidade de que a lesão seja maligna, e isto se baseia sobretudo na morfologia. INCIDÊNCIAS OBTIDAS: rolada, lateral reta, compressão focal e magnificação

A TMD eliminará a necessidade da maioria desses exames radiográficos diagnósticos adicionais:

1 . Em cerca de 25% das mulheres que são reconvocadas em razão de uma mamografia anormal no MGH, demonstrou-se a ocorrência de tecidos mamários normais em exames adicionais. As incidências adicionais mostram que aquilo que foi visto na triagem era uma pseudo-anormalidade gerada por superposição de estruturas normais. Esse problema é eliminado pela tomossíntese (Fig. 28.10).
2. As coordenadas *x* e *y* são óbvias em uma imagem de tomossíntese. O número e a espessura do corte e o número total de cortes de um lado a outro da mama definem completamente a localização de uma lesão na incidência MLO única da TMD (Fig. 28.11).
3. O formato e as margens de massas ajudam a determinar sua importância. Com freqüência, tecidos superpostos obscurecem essas características. O formato e as margens de massas são vistos mais claramente na TMD porque as estruturas superpostas são removidas. Cânceres que parecem ter margens “mal definidas” freqüentemente revelam margens espiculadas na TMD (Fig. 28.12), tornando o diagnóstico quase certo.

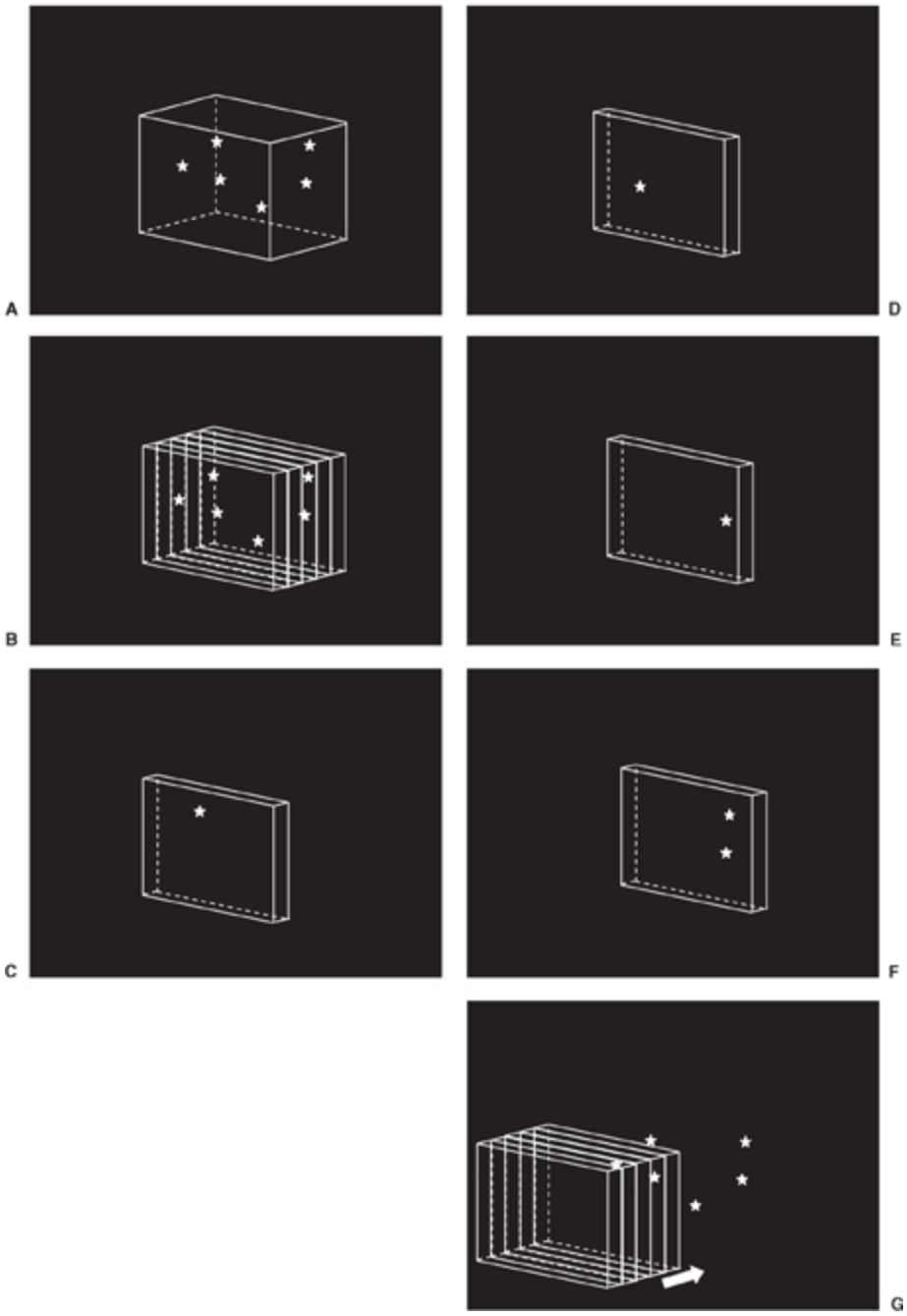
A
D
B
E
C
F
G

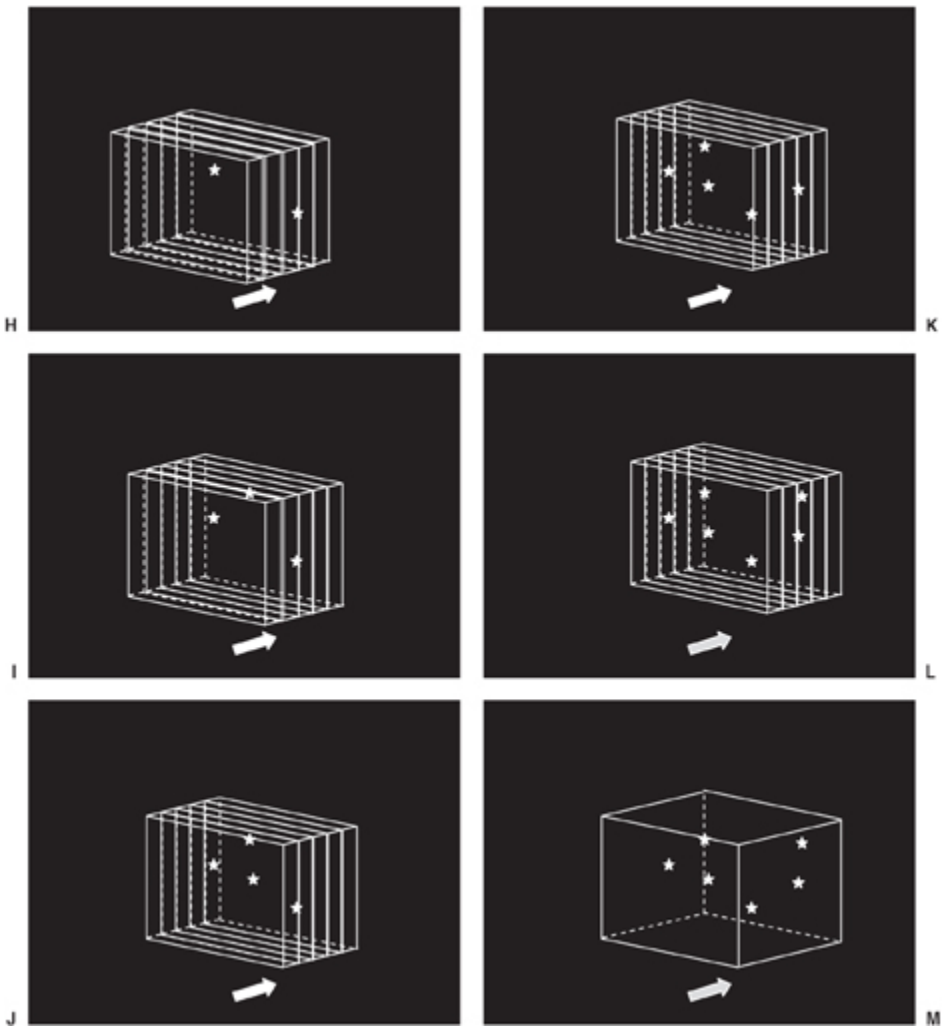

Fig. 28.8 A técnica da “fatia” para reconhecer calcificações aglomeradas na TMD. Um dos desafios da TMD é permitir que radiologistas identifiquem aglomerados de calcificações (A). Como a tomossíntese produz cortes através de um volume de tecido (B) e as calcificações de um aglomerado não estão todas em um plano (C−F), o aglomerado pode não ser reconhecido uma vez que apenas algumas calcificações aparecem em cada corte, dificultando a interpretação do radiologista. Agrupando-se vários cortes em uma “fatia” (G), a fatia pode ser deslocada através da mama acrescentando-se um corte em um lado e subtraindo-se um corte do outro (H−L). As informações contidas na fatia são exibidas como uma projeção de intensidade máxima (PIM) e o aglomerado é incluído na fatia com todas as calcificações visíveis ao mesmo tempo, facilitando sua detecção (M).

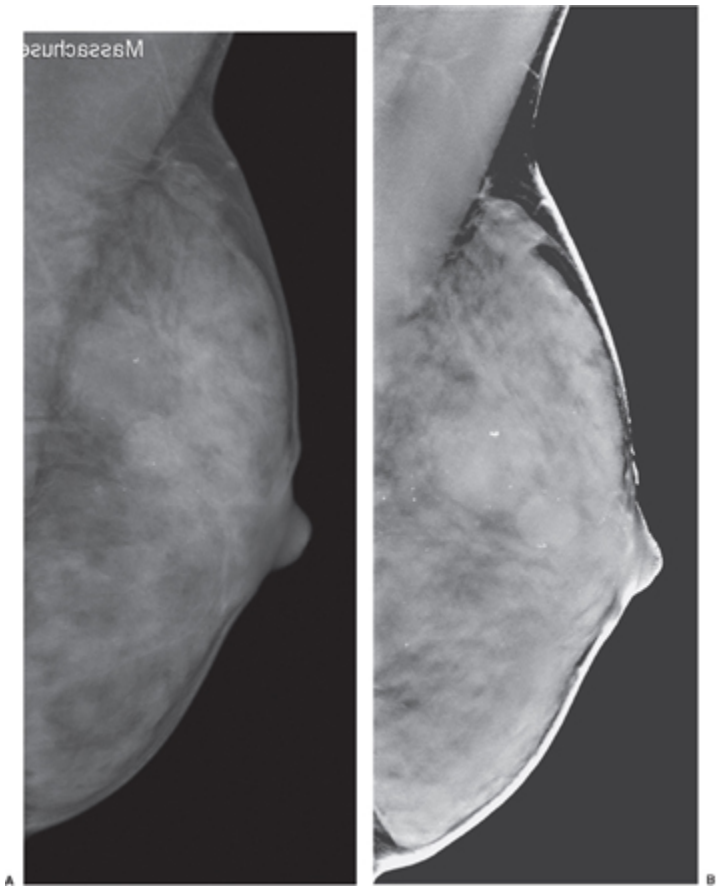

Fig. 28.9 Calcificações são mais bem vistas na TMD por meio da técnica da “fatia”. Mediante eliminação do tecido normal superposto, calcificações são mais claramente vistas na TMD em comparação com a mamografia convencional (A) quando na TMD se utiliza a técnica da “fatia” (B).

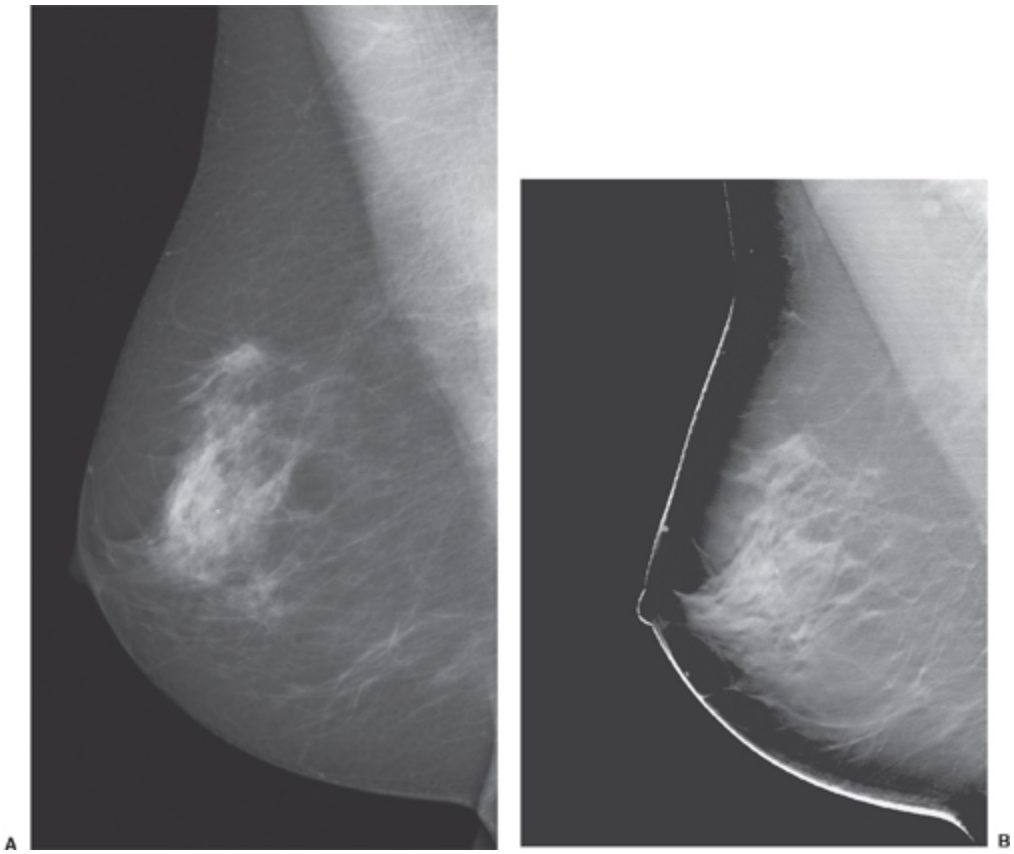

Fig. 28.10 A TMD elimina sombras por somação causadas por tecidos normais superpostos. Mamografia convencional mostrou uma lesão suspeita. A incidência MLO sugeriu uma anormalidade espiculada (A). Nenhuma anormalidade era evidente na tomossíntese (B), e incidências mamográficas adicionais confirmaram que a preocupação inicial decorreu de superposição de tecidos normais.

A TMD SE TORNARÁ A PLATAFORMA MULTIMODALIDADE PARA O DIAGNÓSTICO POR IMAGEM DA MAMA

Exames de fusão como PET/TC começaram a demonstrar o valor de avaliações radiológicas por múltiplas modalidades registradas e fundidas. Até o advento da TMD, a fusão de imagens radiográficas da mama com outras modalidades era difícil. A TMD fornece um conjunto de dados 3D que pode não apenas ser registrado com outros exames de imagem como também pode ser usado para influenciar os dados de outros exames a fim de aumentar a acurácia deles. Se a triagem ultra-sonográfica mamária total se

mostrar eficaz, o ultra-som de toda a mama poderia ser automatizado no equipamento de tomossíntese, com fusão direta e precisa dos dois exames para aumentar a acurácia de ambos. Imagens tridimensionais de ultra-som registradas perfeitamente com imagens 3D de TMD ajudarão a aperfeiçoar a detecção de cânceres de mama e tornarão o diagnóstico de lesões mamárias mais preciso.

Atualmente estamos explorando a combinação de TMD com imagens ópticas, imagens de impedância elétrica e medições das propriedades elásticas de tecidos mamários. Quando o diagnóstico por imagem molecular se tornar clinicamente relevante, ele será facilmente incorporado a um sistema de TMD. É possível que no futuro não muito distante, quando a paciente se submeter ao seu exame de triagem por TMD, múltiplos conjuntos de dados de imagem serão obtidos ao mesmo tempo, ampliando a capacidade de detectar cânceres precoces e reduzindo a taxa de exames falso-positivos.

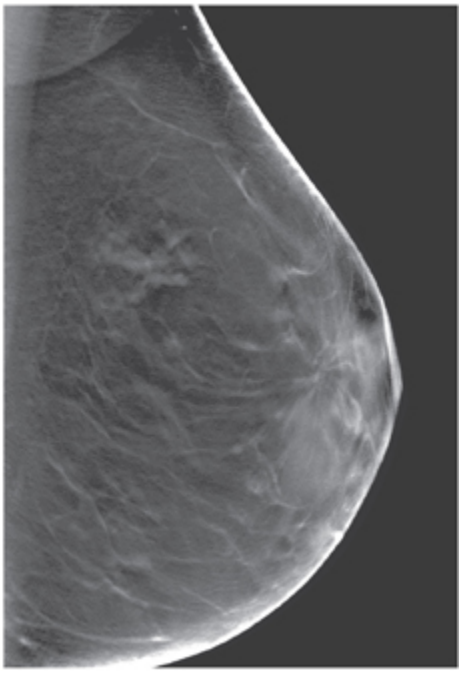

Fig. 28.11 A localização precisa de uma lesão sempre é evidente na TMD. As coordenadas x e y da distorção espiculada sutil da arquitetura na região subareolar são medidas diretamente neste corte de TMD. Sabendo-se que a lesão é mais bem vista no 38. ° corte e que foram necessários 54 cortes de 1 mm de espessura para reconstruir a mama, a distância da lesão acima do detector é definida claramente.

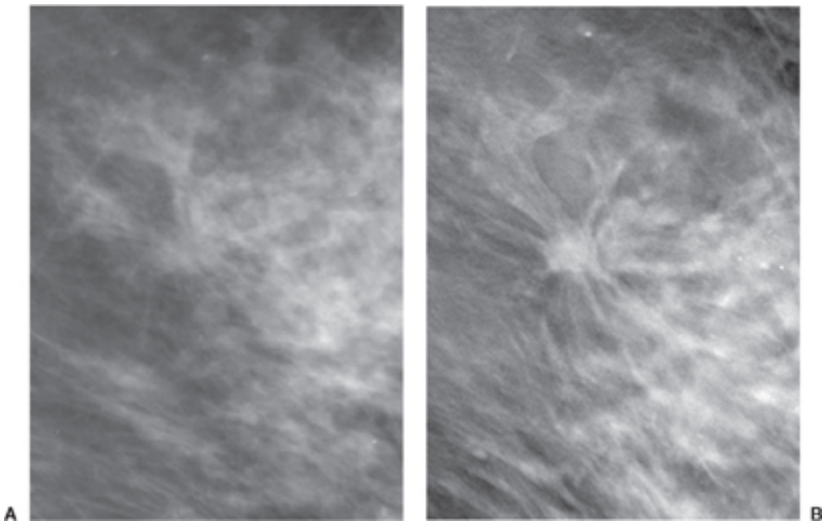

Fig. 28.12 Cânceres que parecem mal definidos em mamografias convencionais muitas vezes são espiculados na TMD. Este câncer mal era visível na mamografia convencional (A) mas é nitidamente espiculado neste corte de TMD (B).

CONCLUSÕES

O advento de detectores digitais permitiu o desenvolvimento da TMD. Ao eliminar o ruído por superposição de estruturas, um dos principais problemas da mamografia radiográfica foi solucionado. Referindo-se ao principal Algoritmo do Diagnóstico por Imagem da Mama, a TMD ajuda a "Encontrar a lesão", determina se "É real", define precisamente "Onde está", aumenta a capacidade de esclarecer "O que é" e facilita sobremodo a decisão de "O que fazer a respeito". A TMD oferece numerosas vantagens, dentre as quais o fato de que todo radiologista treinado na interpretação de mamografias 2D convencionais será capaz de interpretá-la, pois os critérios de interpretação são idênticos; as imagens são apenas mais claras. Em geral, quando a sensibilidade (a capacidade de detectar cânceres) de um exame aumenta, isto é acompanhado de redução da especificidade (a taxa de falso-

positivos sobe). Isto não ocorre com a TMD. A sensibilidade aumenta, assim como a especificidade (menos resultados falso-positivos). O tempo de duração do exame é menor, pois é necessário obter apenas a incidência MLO. É preciso comprimir a paciente apenas uma vez em cada mama. A leitura é mais rápida e menos complicada para o radiologista, e a necessidade de mamografia "diagnóstica" é praticamente eliminada. O custo da triagem (primária e secundária) é reduzido, enquanto a TMD aumenta a taxa de detecção de câncer.

O emprego da TMD como plataforma base para registro e desenvolvimento de outros exames de imagem da mama aperfeiçoará a detecção e o diagnóstico além dos níveis alcançados atualmente. O desenvolvimento da TMD representa um novo horizonte, onde todos saem ganhando.

REFERÊNCIAS

1. Miller ER, McCurry EM, Hruska B. An infinite number of lamino-grams from a finite number of radiographs. Radiology 1971;98: 249-255.
2. Niklason LT, Christian BT, Niklason LE, et al. Digital tomosynthesis in breast imaging.Radiology 1997;205:399-406.
3. US Army BAA program DAMD 17-98-8309.
4. Wu T, Stewart A, Stanton M, et al. Tomographic mammography using a limited number of low-dose cone-beam projection images. Med Phys 2003;30:365-380.
5. Webber RL, Underhill HR, Freimanis RI. A controlled evaluation of tuned-aperture computed tomography applied to digital spot mammography. J Digit Imaging 2000;13:90-97.
6. LundgrenB. The oblique view at mammography. BrJRadiol 1977; 50:626-628.
7. Eklund GW, Cardenosa G. The art of mammographie positioning. Radiol Clin North Am 1992;30:21-53.
8. Bassett LW, Gold R. Breast radiography using the oblique projection. Radiology 1983;149:585-587.
9. Sickles EA, Weber WN, Galvin HB, et al. Baseline screening mammography: one vs. two views per breast. AJR Am J Roentgenol 1986;147:1149-1153.
10. Ikeda DM, Sickles EA. Second screening mammography: one versus two views per breast. Radiology 1988;168:651-656.
11. Kraeger JA, Kornguth PJ. Mammography for screening high-risk patients for câncer. AJR Am J Roentgenol 1994;162:295-297.

12. Thurfjell E, Taube A, Tabar L. One- versus two-view mammography screening: a prospective population-based study. Acta Radiol 1994;35:340-344.
13. Wald NJ, Murphy P, Major P, et al. UKCCCR multicentre randomized controlled trial of one- and two-view mammography in breast câncer screening. Br Med J 1995;311:1189-1193.
14. Warren RML, Duffy SW, Bashir S. The value of the second view in screening mammography. Br J Radiol 1996;69:105-108.
15. Huppe JR, Schneider HJ. [Efficiency and practicability of the oblique mediolateral view as one-view mammography (author's transi)]. Radiologe 1977,17:211-212.
16. Andersson I, Hildell J, Muhlow A, et al. Number of projections in mammography: influence on detection of breast disease. AJR Am J Roentgenol 1978;130:349-351.
17. Andersson I. Radiographic screening for breast carcinoma. III. Appearance of carcinoma and number of projections to be used at screening. Acta Radiol Diagn (Stockh) 1981;22:407-420.
18. Muir BB, Kirkpatrick AE, Roberts MM, et al. Oblique-view mammography: adequacy for screening. Radiology 1984;151:39-41.
19. Bassett LW, Bunnell DH, Jahanshahi R, et al. Breast câncer detection: one versus two views. Radiology 1987,165:95-97.
20. Locker AP, Manhire AR, Caseldine J, et al. A comparison of the detection of breast carcinoma by mammography using one and two views. Br J Radiol 1988;61:440.
21. Bassett LW, Bunnell DH, Gold RH, et al. Film-screen mammography: comparison of views. J Natl Med Assoc 1989;81:391-394.
22. Anttinen I, Pamilo M, Roiha M, et al. Baseline screening mammography with one versus two views. Eur J Radiol 1989;9:241-243.
23. Thurfjell E. Mammography screening: one versus two views and independent double reading. Acta Radiol 1994;35:345-350.
24. Hackshaw AK, Wald NJ, Michell MJ, et al. An investigation into why two-view mammography is better than one-view in breast câncer screening. Clin Radiol 2000;55:454-458.
25. Kerlikowski K, Grady D, Rubin SM, et al. Efficacy of screening mammography: a meta-analysis. JAMA 1995;274:381-382.
26. Bird RE, Wallace TW, Yankaskas BC. Analysis of cancers missed at screening mammography. Radiology 1992,184:613-617.
27. Lundgren B, Jakobsson S. Single-view mammography: a simple and efficient approach to breast câncer. Cancer 1976;38: 1124-1129.
28. Lundgren B, Jakobsson S. Single-view mammography screening: three year follow-up of interval câncer cases. Radiology 1979;130: 109-112.
29. Libshitz HI, Fetouh S, Isley J, et al. One-view mammographie screening? Radiology 1976;120:719-722.
30. Hall FM, Berenberg AL. Selective use of the oblique projection in mammography. AJR Am J Roentgenol 1978,131:465-468.
31. Cukier DS, Lopez FA, Maravilla RB. One-view follow-up mammogram: efficacy in screening for breast câncer. J Appl Med Tech Assess 1977;237:661-662.

32. Moskowitz M, Libshitz HI. Mammographie screening for breast câncer by lateral view only: is it practical? J Can Assoc Radiol 1977;28:259-261.
33. Schmitt EL, Threatt B. Tumor location and detectability in mammographie screening. AJR Am J Roentgenol 1982;139:761-765.
34. Sickles EA, Omnisky SH, Sollitto RA, et al. Medical audit of a rapid-throughput mammography screening practice: methodology and results of 27,114 examinations. Radiology 1990;175: 323-327.
35. Martin JE, Moskowitz M, Milbrath JR. Breast câncer missed by mammography. AJR Am J Roentgenol 1979;132:737-739.
36. Buchanan JB, JagerRM. Single-view negative mode xeromammography: an approach to reduce radiation exposure in breast câncer screening. Radiology 1977;123:63-68.
37. Pagani JJ, Bassett LW, Gold RH, et al. Efficacy of combined film-screen/xeromammography: preliminary report. AJR Am J Roentgenol 1980;135:141-146.
38. Bassett LW. Clinical image evaluation. Radiol Clin North Am 1995;33:1027-1039.
39. Bassett LW, Hirbawi IA, DeBruhl N, et al. Mammographie positioning: evaluation from the view box. Radiology 1993;188: 803-806.
40. Taplin SH, Rutter CM, Finder C, et al. Screening mammography: clinical image quality and the risk of interval breast câncer. AJR Am J Roentgenol 2002;178:797-803.
41. Young KC, Wallis MG, Blanks RG, et al. Influence of number of views and mammographie film density on the detection of invasive cancers: results from the NHS Breast Screening Programme. Br J Radiol 1997;70:482-488.
42. Rafferty E, Kopans DB, Wu T, et al. Breast tomosynthesis: will a single view do? Presented at the 90th Scientific Assembly of the Radiological Society of North America, Chicago, December 2004.

OceanofPDF.com

Índice Alfabético

A

Abscessos mamários, 395
- infecções bacterianas, 811
- - blastomicose, 812
- - esquistossomose, 812
- - mamografia, achados, 811
- - parasitoses, 812
- - ultra-som, achados, 811
- lactação, 588
- subareolar, 50
- ultra-sonografia, 565
Achado(s)
- associados a câncer de mama, 527
- benignos mas que poderiam representar câncer, 522
- provavelmente benigno, 487
- que fortalecem a possibilidade de câncer, 498-516
Ácino(s)
- efeitos da radiação, 48
- normal, 45
- - fase lútea, 47
Acompanhamento a curtos intervalos, 327, 487-493
Acreditação pelo American College of Radiology, 267

ACRIN, estudo, 538
ACRIN/Avon 6666, estudo, 536
Acurácia diagnóstica, 351
Adenoma(s)
- lactação, 55
- mamilares, 54, 759
- tubular, 66
- - ácinos, 66
Adenose, 37, 788-791
- esclerosante, 53
- mamografia, achados, 789
- ressonância magnética, achados, 791
- ultra-som, achados, 791
Adiponecrose, 51, 793-798
- biopsia, 594, 600
- cistos oleosos pós-traumáticos, 795
- lipófagos, 51
- mamografia, espectro, 794
- ultra-sonografia, 565, 797
Agitação dos produtos químicos, 261
Agrupamentos dos estágios, 199, 209
Água, sinal na ressonância magnética, 669, 679
Agulha guiada por exame de imagem, 859-939
- posicionamento, 326
Agulha guiada por exame de imagem para biopsia/localização de lesões ocultas, 859
- abordagem, 861
- biopsia, 859

- - cirúrgica, 866
- - fragmento
- - - agulha, 868, 924
- - - guiada por estereotaxia, 933
- - - guiada por ultra-som, 935
- - linfonodo sentinela, 925
- - percutâneas, ressonância magnética para orientar, 937
- calcificações benignas e câncer, 870
- cânceres de intervalo e metas de detecção, 865
- concordância entre o laudo patológico e os achados radiológicos, 869
- demarcação de lesões maiores, 898
- excisão cirúrgica de uma lesão impalpável, 895
- - amostra excisada, 896
- - análise das margens, 897
- - exame com ultra-som, 897
- - injeção de corante, 896
- fragmento com agulha, 868
- galactografia, 922
- indicações, 869
- injeção de contrastes e marcadores radioativos, 879
- intervenção precoce, 864
- lesão de alto risco benigna, 870
- localização com agulha padrão e biopsia excisional, 871
- - estimativa, 872
- - guia, 874-879
- - mão livre, 871
- - pré-operatória adequada, 871, 874
- - tridimensional de lesão oculta, 872

- orientação, 869
- perspectiva histórica, 859
- posicionamento, 871, 879
- PPT, técnica, 882
- - alinhamento com a luz centralizadora, 882
- - conclusão do procedimento, 894
- - introdução pela superfície cutânea mais próxima da lesão, 884
- - placas de compressão fenestradas, 882
- - precisão e segurança, 894
- - verificação do alinhamento, 882
- punção por aspiração com agulha fina (PAAF), 867, 898
- - armadilhas, 908
- - aspiração de cisto, 899
- - calcificações cutâneas, 901
- - citologia e líquido de cisto, 900
- - localização com agulha por paralaxe, 903
- raios X, localização paralela à parede torácica, 880
- sensibilidade, 863
- superposição entre lesões benignas e malignas, 861
- tempo de antecipação para detecção, 863
- tomografia computadorizada, 920
- ultra-som, 911-920
- - aspiração de cistos, 913
- - posicionamento da paciente, 912
- - preparação da paciente, 911
- - seleção do transdutor, 911
- valor preditivo positivo (VPP), 861
Álcool, consumo, 81

Alterações da mama, 583-644
- biopsia, 589-604
- - cirúrgica, 589-603
- - com agulha, 589, 590
- - fragmento, 589
- - punção aspirativa com agulha fina, 589
- cutâneas, 451
- fibrocísticas, 52
- - calcificações, 71
- - formação de macrocisto, 52
- gravidez e lactação, 583-589
- mamoplastia redutora, mamografia após, 604-608
- pós-cirúrgica, 408
- tratamento do câncer, 608-620
Amostragem com viés
- antecipação do diagnóstico, 132
- atribuição da causa morte, 134
- duração, 132
- pseudodoença, 133
- randomização, 134
- seleção, 133
Amostras de biopsia
- excisional guiada por fio metálico, 43
- fragmento, 43
Amplificação do gene, 99
Análise
- exames repetidos, 267
- lesões detectadas por mamografia, 357

- massas, 375-408
- - abscesso mamário, 395
- - câncer de mama circunscrito, 401
- - circunscritas, 388
- - cistos, 391, 404
- - contusão, 398, 405
- - fibroadenoma, 391, 404
- - fibrose focal, 397, 406
- - hematoma, 398, 405
- - infecção, 406
- - linfoma, 400
- - localização, 375-388
- - mal definidas, 406
- - margens mal definidas, 404
- - papiloma intraductal, 397
- - redondas, ovais ou lobuladas com margens circunscritas, 391
- - tipos, 388-408
- - tumor filóide, 399
Anatomia da mama, 7, 15
- ultra-som, 535
Anecóicos, 562, 563
Aneuploidia, 103
Angiogênese tumoral, 231
Angiossarcoma
- da mama, 68, 840
Anodo, 244
Anormalidade(s)
- incapacidade de perceber, 993

- mamográficas focais, 362, 363
- palpável da mama
- - idade e avaliação radiológica, 720
- - mamografia, 716
- - ultra-sonografia, 719
Apoptose, 102
Aréola, 27
Artefatos, 238, 356, 482
Aspiração de cistos, 899
- guiada por ultra-som, 913
- - análise do líquido, 918
- - cistos recorrentes, 918
- - colocação da agulha, 919
- - pneumocistografia, 919
- recorrência, 781
Assimetria, 362
- densidade assimétrica focal, 362, 365
- focal, 524
- global, 365
- tecido mamário assimétrico, 362, 365
- vasculatura assimétrica, 372
Atenuação dos raios X, 416
Atlas, imagens, 1046
Atrofia da UDLT, 47
Auditoria, 327
Auto-exame, 177
Auxílio para posicionamento mamográfico, 288
Axila, 8

B

Bactérias (infecções), abscessos mamários, 81
- blastomicose, 812
- esquistossomose, 812
- mamografia, achados, 811
- parasitoses, 812
- ultra-som, achados, 811
BCDDP, 143, 144
Biopsia de mama, 589-604
- agulha à mão livre, 871
- agulha guiada por exame de imagem, 589, 861, 866
- - calcificações benignas, 870
- - concordância entre o laudo patológico e achados radiológicos, 869
- - indicação, 869
- - lesão de alto risco benigna, 870
- - orientação, 869
- - posicionamento preciso da agulha, 871
- - punção por aspiração com agulha fina, 589, 867
- alterações vistas pela mamografia, 590-598
- benigna, nova mamografia de referência, 598
- calcificações, 604
- cânceres de intervalo e metas de detecção, 865
- cassetes com amostras, 43
- cirúrgica, 589, 598, 866
- desnecessária, 162
- estereotáxica, 933, 934
- estimativa da localização de uma lesão, 872

- excisional, 43, 871
- falso-negativa, 415
- - como evitar, 718
- fragmento, 589
- - achados sob suspeita, 72
- - amostras, 43
- - com agulha, 868, 924, 925
- - diagnóstico de cicatriz radial, 808
- - diagnóstico diferencial de proliferação de células fusiformes, 73
- - guiada por estereotaxia, 933
- - guiada por ultra-som, 935
- - métodos de imagem para orientar, 928
- - trajeto, fase de cicatrização, 49
- indicada por suspeita, 496
- intervenção precoce, 864
- linfonodo sentinela, 614, 925-933
- localização tridimensional de uma lesão oculta, 872
- marcação da incisão cutânea, 603
- orientada por ressonância magnética, 699
- perspectiva histórica, 859
- pós-cirurgia, alterações, 603, 604
- resíduo de clipe, 49
- sensibilidade, 863
- superposição entre lesões benignas e malignas, 861
- taxas, 861
- tempo de antecipação para detecção, 863
BIRADS (sistema de laudos e dados radiológicos da mama), 946-979
- 1, 971

- 2, 973
- 3, 974
- 4, 975
- 5, 976
- achados associados, 951, 965
- avaliação da mama, 947
- calcificações, 949, 954-965
- - cutâneas, 954
- - distribuição, 964
- - distróficas, 961
- - esféricas, 958
- - grandes, 958
- - grosseiras, 954
- - leite de cálcio, 961
- - orla/casca de ovo, 958
- - preocupação intermediária, 964
- - probabilidade mais alta de câncer, 964
- - redondas, 958
- - suturas, 961
- - vasculares, 954
- casos especiais, 949
- categorias da avaliação final, 965
- declaração do tipo geral de tecido mamário, 952
- exemplos, 971-977
- história, 947
- léxico, 948
- manutenção de dados e a revisão dos diagnósticos, 979
- - especificidade, 979

- - mamografia falso-negativa, 981-986
- - sensibilidade, 979
- massas, 952
- - casos especiais, 952
- - densidade, 954
- - formato, 952
- - margens, 952
- ressonância magnética, 986
- sistema de preparação de laudos, 951
- surgimento, 947
- triagem, 947
- ultra-sonografia, 977, 986
Blastomicose, 812
Bloco de tecido e lâmina, 43
Bobinas para mama na ressonância magnética, 671
Borda parenquimatosa distorcida, 410, 508
Borramento, 237, 355
BRCA2, 77, 105
BRCA1, 2, 77, 105

C

Calcificações, 70, 356, 426-451
- acinares, 476
- aglomeradas, 447
- alta probabilidade de câncer, 504
- alteração, 521
- alterações fibrocísticas, 71

- amorfas e indistintas, 444
- avaliação, 72
- benignas sem massas associadas, 475-485
- biopsia com resultados benignos, 604
- câncer, 427
- características morfológicas e câncer, 518
- carcinoma ductal *in situ*, 71, 221
- centros transparentes, 475
- cistos, 783
- com massas associadas, 426
- cutâneas, 480, 954
- - centro transparente, 434
- depósitos grosseiros, 435
- difusamente dispersas, 481
- distribuição, 445, 514, 964
- - linear, 447
- - segmentar, 447
- em casca, 439
- em suturas, 439
- epitélio benigno, 70
- esféricas de centro transparente, 436, 958
- estabilidade, 450
- estroma, 70
- evanescentes, 522
- extensão do câncer, 518
- forma de bastonetes, 435
- formato, 514
- grandes e irregulares (distróficas), 439, 480, 961

- grandes em forma de bastonetes, 478, 958
- grosseiras, 954
- leite de cálcio, 961
- lineares finas (ramificadas), 445
- localização, 430
- mamilo e pele, 430
- morfologia, 433
- morfologia varia entre incidências, 439
- múltiplos grupos, 450
- novas, 499
- número, 432, 513
- orla ou em casca de ovo, 958
- pleomorfas ou heterogêneas, 444, 964
- pontilhadas, 439
- preocupação intermediária, 964
- punção aspirativa com agulha fina guiada por mamografia, 901
- que podem ser ignoradas, 464
- radioterapia, 613
- redondas (acinares), 436, 958
- redondas e regulares, 524
- regionais e difusamente dispersas, 447
- residuais, 361
- secretórias benignas, 479
- sem massa associada, 428
- suspeitas, 517
- suturas, 961
- tamanho, 514
- tamanho das partículas de cálcio, 431

- tomossíntese mamária digital, 1038
- ultra-sonografia, 554
- vasculares, 71, 435, 477, 954
Cálcio (partículas), tamanho, 431
Câmara escura, 262
- limpeza, 264
- véu, 267
Campos magnéticos de ressonância magnética, 669
Câncer de mama, 1- 5, 8
- achados mamográficos que aumentam a possibilidade, 498-501
- - alterações cutâneas, 528
- - aumento da densidade com o tempo, 510
- - borda parenquimatosa distorcida, 508
- - calcificações, 504
- - - distribuição, 514
- - - formato, 514
- - - novas, 499
- - - número, 513
- - - tamanho, 514
- - cicatrizes
- - - pós-cirúrgica, 501
- - - radiais, 503
- - densidade assimétrica focal, 511
- - distorção da arquitetura, 506
- - espessamento trabecular, 528
- - lesões
- - - espiculadas, 499
- - - margens mal definidas, 504

- - - margens microlobuladas, 506
- - linfonodos axilares aumentados, 530
- - microcalcificações aglomeradas, 511
- - neodensidade, 499
- - retração, desvio ou inversão do mamilo, 530
- - veias assimétricas, 527
- atenuação dos raios X, 418
- circunscrito, 401
- crescimento, modelo simples, 88
- detecção precoce, 88
- distintivos de origem ductal, 829-845
- distribuição dos tipos, 813
- epitelial ductal, 813-829
- espessamento cutâneo, 453
- espiculação, 411
- esporádico, 104
- estadiamento, 192-210
- gravidez, 587
- hereditário, 104
- história natural, 222
- implantes mamários, 626, 642
- incipiente, 231
- início, 14
- intervalo, 317, 984
- intracístico, 394, 566
- invasivo, 212, 220
- lesões suspeitas e com alta probabilidade de, 494-532
- - aumento da densidade com o tempo, 510

- - borda parenquimatosa distorcida, 508
- - calcificações, 499, 504
- - cicatriz
- - - pós-cirúrgica, 501
- - - radial, 503
- - densidade assimétrica focal, 511
- - distorção da arquitetura, 506
- - espiculada, 499
- - margens
- - - mal definidas, 504
- - - microlobuladas, 506
- - microcalcificações aglomeradas, 511
- localização, 342, 379
- - lesões benignas, 380
- - pontos cegos mamográficos, 380
- - zona periférica embaixo da gordura, 379
- mama densa, 346
- mamografia, 292
- - negativa, 716
- margem mal definida, 404
- margens, 386
- masculina, 652
- - mamografia, 661
- - ultra-sonografia, 664
- multicêntrico, 224
- multifocal, 224
- natureza clonal, 106
- nem todos são letais, 91

- omissão de detecção, 314
- origem, 223, 224
- padrões teciduais, riscos, 342
- pesquisa de outros focos, 361
- relatório BEIR da possível mortalidade vitalícia em decorrência da mamografia, 189
- sinais e sintomas que podem indicar, 707-724, 752
- tamanho, 384
- tamanho da mama, riscos, 11, 333
- tipos, 87, 813
- tratamento, 608-620
- - acompanhamento e triagem a longo prazo, 617
- - análise das margens, 608
- - biopsia de linfonodo sentinela, 614
- - conservador, ressonância magnética após, 696
- - detecção de recorrências, 617
- - mastectomia, 609, 610
- - nodulectomia e ressecção de quadrante, 608, 618
- - quimioterapia primária (neoadjuvante), 620
- - radiação e risco de novo câncer, 618
- - radioterapia, 610
- - terapia conservadora, 613
- - ultra-sonografia, 617
- tubular, 829
- ultra-sonografia, aspecto, 576
Cápsula ao redor da prótese, 52
Captação de contraste na ressonância magnética
- dinâmica, 674

- morfologia das lesões e análise do padrão de, 675
- supressão de gordura, 671
Carcinógenos
- ambientais, 96
- anormalidades de campo, 104
- radiação ionizante, 185
Carcinoma(s)
- adenóide cístico, 844
- - mamografia, 844
- - ressonância magnética, 845
- - ultra-sonografia, 844
- apócrino, 834
- - mamografia, 834
- - ressonância magnética, 834
- - ultra-som, 834
- bilaterais simultâneos, 197
- colóide ou mucinoso, 832
- - mamografia, 832
- - ressonância magnética, 832
- - ultra-som, 832
- ductal, 216
- - *in situ* (CDIS), 35, 211-231, 813-821
- - - aderente, 56
- - - alto grau nuclear, 58
- - - avaliação da história natural, 219
- - - baixo grau nuclear, 57
- - - bem diferenciado, 819
- - - calcificações, 71, 221

- - - características, 814
- - - evolução para câncer invasivo, 212
- - - fenômeno de campo, 223
- - - forma das lesões, 213
- - - graduação histológica, 214
- - - grau nuclear intermediário, 57
- - - incoesão, 57
- - - invasão microscópica, 219
- - - mal diferenciado, 817
- - - mamografia, achados, 818
- - - microcalcificações, 816
- - - mioepitélio, 61
- - - modelo biológico apropriado, 215
- - - onde termina, 226
- - - padrão
- - - - comedão, 56
- - - - cribriforme, 56
- - - - micropapilar, 56
- - - ressonância magnética, achados, 819
- - - ultra-som, achados, 818
- - invasivo, 36, 59, 821
- - mamografia, 170
- - sem outra especificação, 821-829
- - - mamografia, achados, 824
- - - ressonância magnética, achados, 828
- - - ultra-som, achados, 824
- *in situ*, 55, 199
- inflamatório, 62, 197, 834

- - mamografia, achados, 834
- - ressonância magnética, achados, 835
- - ultra-som, achados, 834
- invasivo(s), 199
- invasivo, classificação de Nottingham, 61
- lobular
- - *in situ*, 38, 57, 220, 835
- - - coloração para E-caderina, 57
- - - diagnóstico, 220
- - - necrose, 57
- - invasivo, 62, 837
- medular, 60, 832
- - mamografia, achados, 833
- - ressonância magnética, achados, 833
- - ultra-sonografia, achados, 833
- metaplásico, 61
- micropapilar, 60, 61
- mucinoso, 60
- mucoepidermóide, 845
- - mamografia, 845
- - ultra-sonografia, 845
- papilar, 831
- - mamografia, 831
- - ressonância magnética, 832
- - ultra-som, 831
- primários ipsilaterais simultâneos, 196
- secretor na pré-adolescência, 852
- - mamografia, 853

- - ressonância magnética, 853
- - ultra-sonografia, 853
- tubular, 59
Carga total de câncer na população, 92
Cassetes com amostras de biopsia, 43
CDC (conferência de desenvolvimento de consenso), 156
Células
- tronco da mama, 30, 99, 223
- tumorais isoladas, 197
Ceratoses seborréicas, 465
Cicatriz(es)
- pós-cirúrgica, 501
- radiais, 54, 55, 410-416, 503, 807
- - diagnóstico por biopsia de fragmento, 808
- - mamografia, achados, 807
- - ressonância magnética, achados, 808
- - ultra-som, achados, 808
Cicatrização do local de biopsia, 48
Ciclo
- celular, 102
- lavagem, processamento (mamógrafo), 261
- menstrual, 30, 31
- - diagnóstico por imagem, 754
- - mamografia, 330
- - ressonância magnética, captação de contraste, 679
Ciência e negligência médica, 992
Cinases ciclina-dependentes (CDK), 102
Cisto(s), 391, 404, 776-788

- aspiração, 899
- - guiada por ultra-som, 913
- calcificações, 783
- carcinoma, 779
- complicados, 563
- cutâneos, 466
- homem, 651, 658, 660
- líquido cístico, 780, 900
- lóbulos, 36
- mamografia, achados, 781
- menopausa, 780
- moles, 779
- oleoso(s)
- - calcificado, 474
- - pós-traumáticos, 573, 795
- - - biopsia, 594
- recorrência após aspiração, 781
- ressonância magnética, achados, 788
- septados, 785
- solitários, 779
- ultra-som, aspectos, 785
- ultra-sonografia, 722
Citometria de fluxo, 231
Citoqueratina CK20, 69
Classificação do câncer de mama
- American Joint Committee on Cancer, 194
- TNM, 196
Colágeno, 756

Colapso da concha do implante, 639
Colorações imuno-histoquímicas, 44
Comedo, 516, 517
Comedonecrose, 516
Composição
- celular, 45
- mama, 333
Compressão da mama
- mamografia, 246
- - achado palpável, 293
- - apropriada, 274
- - dor, 274
- - focal, 727
- - - anormalidades palpáveis, 718
- - - colimador estreitado para a lesão palpável, 717
- - - lesões impalpáveis, 304
- - importância, 246
- - melhoras possíveis em imagens, 247
- - necessidade, 272
- - placas, 248
- - razões, 246
- - testes de controle de qualidade, 267
- ultra-sonografia, 574
Comunicação, falhas, 995
Condrossarcoma, 67
Contato do écran/filme, 258, 267
Contraceptivos orais, 95
Contraste, 237

- ressonância magnética, 666
Contratura capsular, implantes mamários, 622, 623
Controle de qualidade (*v*. Garantia e controle de qualidade)
Contusão, 398, 405
Corpos estranhos, reação, 481, 485
Craniocaudal, incidência, 284
- controle de qualidade, 286
Crescimento de câncer de mama, modelo
- proporcionalmente mais rápido, 93
- simples, 88

D

Deformidade dos implantes, 626
Densidade(s) mamária(s)
- assimétrica focal, 362, 365, 490, 511
- aumento com o tempo, 510
- crescente, 342
- idade, 335
- mama radiograficamente densa, 344
- redondas flutuantes, 473
Depósitos secretórios, 765
- ressonância magnética, achados, 767
- ultra-som, achados, 765
Descarga mamilar, 456
- avaliação, 707, 708
Desenvolvimento
- câncer de mama, 98

- - dieta, 110
- - hormônios, 109
- - vírus, 110
- mama, 8
- - variações, 331
Desidratação tecidual, 42
Desvio do mamilo, 530
Detecção, 311, 319, 329
- câncer, omissão, 314
- câncer recorrente, 617
Detector(es)
- digitais, 1016
- - áreas, 1017
- - - conjunto de transistores de fotodiodos de silício amorfo, 1018
- - - dispositivos de acoplamento de carga, 1017
- - - selênio amorfo, 1018
- - - sistemas de armazenamento de fósforo, 1017
- - escaneamento de pontos e linhas, 1016, 1017
- filme/écran, 238
- - contato do écran/filme, 258
- - garantia e controle de qualidade, 258
- - grade, 259
- - processamento, 259
Diagnóstico por imagem da mama, 311-328
- abordagem ponderada, 322
- achado benigno, 326
- acompanhamento após curto intervalo, 327
- alta probabilidade de câncer, 326

- auditoria, 327
- auxílio do computador, 1022
- avaliação, 323
- avaliação do sucesso de um programa de triagem, 317
- comunicação dos resultados, 327
- detecção, 319
- exposição e condições de visualização, 320
- implantes, 744
- importância do achado (se é real), 726
- incidência(s)
- - lateral reta, 323
- - roladas, 323
- interpretação das imagens, 321
- laudos, 943-987
- - BIRADS, 946-979
- - - ressonância magnética, 986
- - - ultra-som, 986
- - manutenção de dados e revisão dos diagnósticos, 979-986
- - padronização, 318
- - pressão pela interpretação imediata, 943
- - princípios, 944
- lesão
- - benigna para suspeita, 326
- - indeterminada, 326
- - suspeita, 326
- - triangulação, 732-744
- - vista em apenas uma incidência, 729
- limiares para intervenção, 319

- magnificação, 323
- mamografia, 315
- - magnificação, 746
- - negativa, 325
- objetivo, 725
- pensar com criatividade, 746
- percepção e leitura dupla, 313
- posicionamento da agulha, 326
- posicionamento dos filmes para visualização, 320
- retorno à incidência que sugeriu uma anormalidade, 323
- revisão sistemática das imagens, 320
- seqüência de imagens, 750
- sinais ou sintomas que podem indicar câncer, 707-724
- - anormalidade palpável, mamografia, 716-719
- - avaliação, 752
- - exame clínico da mama, 713-716
- - idade, 720
- - mamografia diagnóstica, 709-713
- - ultra-sonografia, 719
- superposição de tecidos, métodos básicos, 727
- tarefas, 725
- terminologia da triagem, 316
- triangulação, 323
- ultra-som como exame adjuvante, 324
- verificação, 322
Dieta, 110
Diferenciação
- celular, 99

- citológica, 516
- terminal, 13
Displasia mamária, 30, 31, 755
Dissecção mamária, 726
Disseminação metastática, 225
Distorção da arquitetura, 408, 506
Divisão celular, 103
DMIST, estudo sobre mamografia digital, 1009
DNA
- alterações, 77, 97, 104
- conteúdo, 231
Doenças da mama
- fibrocística, 30, 31, 755
- metastática, 402, 472
- Mondor, 809
- Paget, 35, 63, 756, 829
- - mamografia, achados, 829
- - ultra-sonografia, achados, 829
- patologia, 42-73
- - abscesso subareolar, 50
- - adenoma
- - - lactação, 55
- - - mamilo, 54
- - - tubular, 66
- - adiponecrose, 51
- - alterações fibrocísticas, 52
- - calcificações, 70
- - carcinoma

- - - ductal invasivo, 59
- - - *in situ*, 55
- - - inflamatório, 62
- - - lobular invasivo, 62
- - cicatriz radial, 54
- - cicatrização do local da biopsia, 48
- - classificação, 44
- - doença de Paget, 63
- - ectasia ductal, 50
- - esferulose colágena, 70
- - fibroadenoma, 64
- - fibromatose, 67
- - hamartoma, 66
- - hemangioma, 69
- - hiperplasia ductal atípica, 58
- - hiperplasia pseudo-angiomatosa do estroma, 66
- - histologia normal, 45
- - lipoma, 69
- - mastite por silicone, 51
- - mastopatia diabética, 50
- - metástases para linfonodos, 63
- - neoplasias secundárias, 68
- - processamento do tecido, 42
- - proliferações papilares, 54
- - sarcoma, 67
- - tumor filóide, 65
Dor mamária
- avaliação, 707, 708

- compressão, 274
Dose, mamografia, 253
- determinação, 253
- espessura do écran, 254
- redução, 254
Drenagem linfática da mama, 19
Ducto(s) mamário(s), 27
- assimétricos, 527
- dilatado solitário, 418, 524
- distal, 756
- lactíferos, 27
- - normais, 46
- lesões, 34
- principais, 757
- - lesões benignas, 759-767
- - - depósitos secretórios, 765
- - - ectasia ductal, 763
- - - papiloma intraductal, 759
- processos patológicos, 756, 757
- proximal, 756
- segmentar normal, 46
- terminal, 757
- - lesões benignas, 767
- - - hiperplasia ductal atípica (HDA), 767
- - - hiperplasia lobular atípica (HLA), 768
- - - múltiplos papilomas periféricos, 768

E

E-caderina, 44
Ecotextura, ultra-sonografia
- lesão, 547
- massa, 569
Écrans, limpeza, 265
Ectasia ductal da mama, 34, 50, 763
- inflamação granulomatosa, 50
- ultra-sonografia, 565
Elastose, 807
Epidemiologia do câncer de mama, 74
Epitélio ductal, câncer, 813-829
Equipamento
- mamografia, 235-256
- - composição do ponto focal e filtros, 244
- - compressão da mama, 246
- - detectores de filme/écran, 238
- - falha da lei de reciprocidade, 244
- - filme/écran, 250
- - geradores de raios X, 240
- - grades, 249
- - medição da dose, 253
- - princípios, 235
- - processamento do filme, 252
- - produção de raios X, 239
- - radiação difusa, 248
- - tamanho do ponto focal, 240
- ressonância magnética, 669
Equipe de diagnóstico por imagem da mama, 263

- ultra-sonografia, 545
Erb-B2, 99
Erro médico, custos ocultos, 991
Esferulose colágena, 70
Especificidade, 317, 979
Espectroscopia por ressonância magnética, 668
Espessamento da pele, 452
- ausência de vasos linfáticos, 453
- avaliação, 707
- câncer de mama, 453
- comprometimento vascular, 453
- difuso, 453
- distorção trabecular, 453
- focal, 453
- infecção mamária, 588
- insuficiência cardíaca congestiva, 452
- problemas dermatológicos, 453
- radiação, 611
- trabecular, 528, 529
Espiculação, 410, 411
Esquistossomose, 812
Estabilidade ao longo do tempo, massas, 421
Estadiamento do câncer de mama, 192-210
- classificação
- - American Joint Committee on Cancer, 194
- - TNM, 196-199
- clínico, 195
- estágio

- - agrupamento, 199, 209
- - I, 193
- - II, 193
- - III, 193
- - IV, 194
- grau histológico, 200-205
- histologias — mama, 206
- patológico, 196
- ressonância magnética, 697
- tipos histopatológicos, 199
Estroma
- não especializado normal, 47
- quelóide na mastopatia diabética, 51
Estudos controlados randomizados (ECR), 137
- acompanhamento a longo prazo e o tamanho inadequado da amostra, 138
- acompanhamento incompleto, 141
- análises retrospectivas de subgrupos, 138
- benefício, 137, 142
- cálculo da potência, 137
- convite à triagem, 140
- fatores que influenciam, 140, 141
- Nacionais de Triagem da Mama (NBSS), 146
- não-adesão e contaminação, 140
- plano de seguro-saúde de Nova York, 144
- primeiro, 142
- seleção das populações, 139
- suecos, 144
- validade externa, 139

- viés de tratamento, 140
Etiologia, 97-111
Exame clínico da mama, 177, 292, 713
- correlativo, 715
- quem deve realizar, 715
- radiologista, 998
Excisão cirúrgica de uma lesão impalpável após colocação de um guia, 895-898
- amostra excisada, 896
- - exame com ultra-sonografia, 897
- análise das margens, 897
- injeção de corante, 896
Expansores teciduais e implantes, 632
Expressão gênica, 98
Extensão do câncer, ressonância magnética, 697, 703, 752

F

Fáscia da mama, 25
Fatores de crescimento, 99
Fenótipo, 98
Feto em desenvolvimento, risco de mamografia, 190
Feto, exposição durante mamografia, 583
Fibroadenolipoma, 573, 798
Fibroadenoma(s), 64, 391, 404, 769
- calcificados involutivos, 473
- estroma, 65
- hialinizado, 65
- involução, 770

- lóbulos, 37
- mamografia, achados, 771
- múltiplos, 472
- ressonância magnética, achados, 776
- ultra-som, achados, 775
- ultra-sonografia, 568
Fibromatose, 67
Fibrose focal, 397, 406, 803
- mamografia, 803
- ultra-sonografia, 804
Fibrossarcoma, 840
Filme(s)
- antigos, revisão, 357
- posicionamento para visualização, 320
Filtros de molibdênio, 244
Fio com gancho de saída lateral, 878
- desvantagens, 879
- vantagens, 878
Fluoroscopia mamográfica, 725
Forma das massas, 384
Formação óssea metaplásica, 849
- mamografia, 852
- ressonância magnética, 852
- ultra-sonografia, 852

G

Galactocele, 469, 798

- mamografia, achados, 798
- ressonância magnética, 798
- ultra-sonografia, 573, 798
Galactografia, 456, 709
- localização com agulha, 922
Garantia e controle de qualidade da mamografia, 257-269
- acreditação pelo American College of Radiology, 267
- equipe de diagnóstico por imagem da mama, 263
- filme/écran, 257
- incidência craniocaudal, 286
- mamógrafo, 258-263
- - câmara escura, 262
- - condições de visualização e negatoscópios, 263
- - detector, 258
- - processador, 259
- - taxas de reposição dos produtos químicos, 260
- - tempo e temperatura de processamento, 261
- programa, 264
- - adesão, 267
- sala de interpretação da mamografia, 352
- testes, 264
- - aceitação do equipamento, 258
- - análise dos exames repetidos, 267
- - compressão, 267
- - contato écran/filme, 267
- - físicos (base de comparação otimizada), 258
- - freqüências mínimas, 265
- - imagens do modelo (Phantom), 265

- - limpeza
- - - da câmara escura, 264
- - - dos écrans, 265
- - - dos negatoscópios, 265
- - lista de verificação visual, 265
- - processador, 264
- - retenção do fixador, 267
- - véu da câmara escura, 267
GCDFP-15, 69
Gene(s)
- 1 (BRCA1), 74
- 2 (BRCA2), 74
- amplificação, 99
- ataxia-telangiectasia, risco da radiação, 186
- moléculas produzidas pelos, 99
- p53, 104
- supressores tumorais, 98, 103
Genética do câncer de mama, 97
- anormalidades, risco da radiação, 186
Genótipo, 98
Geradores de raios X, 240
Ginecomastia, 47, 48, 648
- assimétrica, 647
- diagnóstico por imagem, 654
- exuberante, 48
- simétrica bilateral, 653
Gordura da mama, 26
- ressonância magnética, 669, 671, 679

Grades, mamografia, 249, 259
Grau histológico, 200-205, 209, 230
Grau nuclear, 516
- heterogeneidade, 517
- necrose, 516
- padrão de arquitetura, 517
- polarização celular, 517
Gravidez, diagnóstico por imagem, 583
- exposição fetal, 583
- mamografia, 583
- ultra-sonografia, 587
- valor, 586
Gray (Gy), 187
Guias para localização de lesões, 874
- agulhas fixadas, 877
- agulhas hipodérmicas convencionais, 874
- curvos que se projetam além da ponta da agulha, 878
- excisão cirúrgica de lesão impalpável, 895
- - amostra excisada, 896, 897
- - análise das margens, 897
- - injeção de corante, 896
- fio com gancho de saída lateral, 878
- posicionamento, 879
- PPT, técnica, 882
- segmento distal espessado, 877
- sistema de guia com gancho, 875

H

Hamartoma, 66, 470, 798
- mamografia, 800
- mióide, 809
- - mamografia, achados, 809
- - ressonância magnética, 811
- - ultra-som, achados, 811
- ressonância magnética, 800
- ultra-sonografia, 573, 800
Hemangioma, 69
Hematoma, 398, 405
- ultra-sonografia, 565
Hereditariedade, 77
HIP, estudo do plano de seguro-saúde de Nova York, 142-144
Hiperplasia mamária, 35
- cistos, 778
- ductal
- - atípica, 58, 767
- - esclerosante, 807
- - exuberante, 53
- - usual (HDU), 53
- gestacional involutiva, 47
- lobular atípica, 38, 220, 768, 835
- pseudo-angiomatosa do estroma, 66, 67, 804
- - mamografia, achados, 805
- - ressonância magnética, achados, 805
- - ultra-som, achados, 805
Hipoecóico, câncer, 562, 567
Histiocitoma fibroso maligno, 843

- mamografia, achados, 844
- ressonância magnética, achados, 844
- ultra-sonografia, achados, 844
Histiócitos multinucleados na mastite por silicone, 52
Histologia(s)
- avaliação, 516
- mama, 206
- normal, 45
História familiar, 76
Homens, mamografia (posicionamento), 301
Hormônios, 109
- estado hormonal, 76
- exógenos, 81
- risco de câncer, 94

I

Idade
- câncer de mama, 76, 80, 86, 88
- - avançada na primeira gravidez a termo, 95
- - estudo, dados, 134
- - probabilidades, 497
- - risco da radiação, 187, 188
- mulher abaixo de 40 anos, diagnóstico por imagem, 1000
- variação da mama, 335, 755
Imagem(ns)
- disposição para visualização, 352
- gradiente-eco, 670

- interpretação, 321
- modelo (Phantom), 265
- revisão, 351
- - sistemática, 320
- seqüências, 725-753
- spin-eco, 670
- visualização, 320
Implantes mamários, 620-632
- análise por imagens, 632
- - câncer, detecção, 642
- - colapso da concha do implante, 639
- - detecção de ruptura, 634
- - explantação, 642
- - localização de lesões, 644
- - mamografia, 633, 635
- - ressonância magnética, 639
- - ultra-sonografia, 636
- câncer: risco de detecção, 626
- contratura capsular e revestimento de poliuretano, 622
- deformidades, 626
- diagnóstico por imagem da mama, 744
- encapsulação fibrosa de extravasamento, 623
- expansores teciduais, 632
- posição, 622
- - retroglandular, 623
- - retropeitoral, 623
- ressonância magnética, 685-692
- retroglandular, 624

- retropeitoral, 625
- ruptura, 626
- - ressonância magnética, 752
- silicone, 620
- tipos, 622
- ultra-som, 542
Imuno-histoquímica (IHQ), 44
Incidência(s), 316
- câncer de mama, 74, 83
- - aumento, 94
- - idade, 86
- - pico em 1980, 97
- - risco vitalício, 83
- - taxas, 83
- - tipos básicos, 87
- - tipos de câncer, 87
- lateral retal, 323
- mamográficas de rotina, 271-288
- - adicionais, 271
- - comparação, 726
- - craniocaudal, 284
- - exageradas (visualização dos tecidos mamários), 293
- - - laterais, 295
- - - mediais, 298
- - - parte superior da mama, 299
- - lateromedial, 732
- - lesões vistas apenas em uma incidência, 729
- - mediolateral oblíqua, 275-284

- - método
- - - arco para triangular lesões, 726
- - - cartesiano da linha reta para triangular lesões, 727
- - necessidade de compressão, 272
- - padrões, 271
- - posicionamentos, 272, 287
- - roladas, 729
- roladas, 323
- suspeitas de anormalidades, 323
Incisão cutânea, marcação na biopsia, 603
Inervação da mama, 19
Infecção(ões) mamária(s), 406, 588
- bacterianas e abscessos mamários, 811
- - blastomicose, 812
- - esquistossomose, 812
- - mamografia, achados, 811
- - parasitose, 812
- - ultra-som, achados, 811
Inflamação granulomatosa na ectasia ductal, 50
Inflamatórias, lesões, 48
- abscesso subareolar, 50
- adiponecrose, 51
- cicatrização do local de biopsia, 48
- ectasia ductal, 50
- mastite por silicone, 51
- mastopatia diabética, 50
Inibidores da aromatase, 112
Injeção

- contrastes e marcadores radioativos, 879
- silicone, 621
Interpretação da mamografia, 350-462
- abordagem, 356
- acurácia diagnóstica, 351
- alteração(ões)
- - adenopatia axilar, 451
- - cutâneas, 451
- - linfonodos axilares, 457
- - mamilares e trabeculares, 451, 453
- - mamilo e descarga mamilar, 454
- - pós-cirúrgica, 408
- - retração da pele e do mamilo, 454
- atenuação dos raios X, 416
- avaliação adicional, 361
- - achados “0” do sistema de laudo e dados radiológicos da mama, 362
- - pesquisa de outros focos de câncer, 361
- calcificações, 356, 426-451
- - aglomeradas, 447
- - amorfas e indistintas, 444
- - associadas, 426
- - câncer, 427
- - cutâneas com centro transparente, 434
- - depósitos grosseiros, 435
- - distribuição, 445
- - - linear, 447
- - - segmentar, 447
- - em casca, 439

- - em suturas, 439
- - esféricas de centro transparente, 436
- - estabilidade, 450
- - forma de bastonetes, 435
- - grandes e irregulares (distróficas), 439
- - lineares finas (ramificadas), 445
- - localização, 430
- - mamilo e pele, 430
- - morfologia, 433
- - morfologia variada entre incidências, 439
- - múltiplos grupos, 450
- - número, 432
- - pleomorfas ou heterogêneas, 444
- - pontilhadas, 439
- - redondas (acinares), 436
- - regionais e difusamente dispersas, 447
- - sem massa associada, 428
- - tamanho das partículas de cálcio, 431
- - vasculares, 435
- controle de qualidade na sala de, 352
- - artefatos, 356
- - borramento, 355
- - inclusão de todo o tecido mamário, 355
- - penetração dos tecidos pelos raios X, 354
- - verificação do posicionamento mamário, 352
- disposição das imagens para visualização, 320, 352
- distorção da arquitetura, 408
- estabilidade ao longo do tempo, 421

- imediata, 350, 943
- leitura em lotes, 350
- lesões, análise, 357
- - avaliação adjuvante, 460
- - baixa atenuação, 416
- - ducto dilatado solitário, 418
- - encapsuladas contendo gordura, 416
- magnificação, 360
- massas, análise, 375-408
- - abscesso mamário, 395
- - alteração pós-cirúrgica e pós-tratamento, 387
- - câncer de mama circunscrito, 401-404
- - circunscritas (redondas, ovais ou lobuladas), 388-391
- - - incomuns, 402
- - cistos, 391, 404
- - contusão, 398, 405
- - doença metastática na mama, 402
- - fibroadenoma, 391, 404
- - fibrose focal, 397, 406
- - forma, 384
- - hematoma, 398, 405
- - infecção, 406
- - lesão(ões)
- - - cutâneas, 375
- - - margens
- - - - mal definidas, 404
- - - - microlobuladas, 403
- - - - obscurecidas, 402

- - - redondas, ovais ou lobuladas com margens circunscritas, 391-401
- - linfoma, 400
- - localização, 375-388
- - mal definidas, 406
- - margens, 386
- - nitidamente circunscrita, 390
- - papiloma intraductal, 397
- - sinal do halo, 389
- - tamanho, 384, 390
- - tumor filóide, 399
- negatoscópio ou estação de trabalho, 351
- regra de multiplicidade, 422
- relação custo/benefício, 312
- revisão
- - filmes antigos, 357
- - imagens, 320, 351
- sinais que justificam uma biopsia quando o exame físico fornece evidências, 423
Interpretação da ressonância magnética, 684
Interpretação do ultra-som da mama, 555-563
Interrupção da história natural do câncer, 108
Intervenção (procedimentos), agulha guiada por imagem, 859-939
- biopsia de mama, 859, 861
- - cirúrgica, 866
- - estereotaxia, 933, 934
- - excisional, 871
- - fragmento com agulha, 868, 924
- - indicação, 869

- - linfonodo sentinela, 925
- calcificações benignas, 870
- cânceres de intervalo e metas de detecção, 865
- concordância entre laudos patológicos e os achados radiológicos, 869
- demarcação de lesões maiores, 898
- excisão cirúrgica de uma lesão, 895
- galactografia, 922
- injeção de contrastes e marcadores radioativos, 879
- lesão de alto risco benigna, 870
- posicionamento preciso da agulha, 871, 879
- precoce, 864
- punção por aspiração com agulha fina, 867, 898
- raios X, 880
- ressonância magnética para orientar biopsias percutâneas, 937
- sensibilidade, 863
- superposição entre lesões benignas e malignas, 861
- taxas de biopsias, 861
- técnica PPT, 882-895
- tempo de antecipação para detecção, 863
- tomografia computadorizada, 920
- ultra-som, 911-920, 935
Invasão, 107
Inversão do mamilo, 530
Involução senil, 30, 32
Irradiação mamária
- diagnóstico por imagem após, 611
- parcial, 610

L

Lactação, 30, 32, 46, 95
- abscesso mamário, 588
- adenoma, 55
- infecção mamária, 588
- mamografia, 584, 586
- ultra-sonografia, 587
Laudo de diagnóstico por imagem da mama, 943-987
- BIRADS, 946-979
- - achados associados, 951
- - avaliação da mama, 947
- - calcificações, 949
- - casos especiais, 949
- - categorias da avaliação final, 965
- - descrição dos achados, 952
- - exemplos, 971-977
- - história, 947
- - léxico, 948
- - ressonância magnética, 986
- - sistema de codificação, 978
- - sistema de preparação de laudos, 951
- - surgimento, 947
- - tipo geral de tecido mamário, 952
- - triagem, 947
- - ultra-sonografia, 977, 986
- leitura *online*, 944
- manutenção de dados e a revisão dos diagnósticos, 979

- - especificidade, 979
- - limiares de intervenção, 985
- - mamografia falso-negativa, 981
- - sensibilidade, 979
- padronização, 318
- patológico, 72
- pressão pela interpretação imediata, 943
- princípios, 944
Leiomiossarcoma da mama, 68
Leite de cálcio, 476, 477
Leitura dupla, 313, 994, 995
Lesão(ões) mamária(s)
- alta probabilidade de câncer, 326
- anecóicas, 563
- baixa atenuação, 416
- benignas, 326, 464-485, 759-811
- - achados que poderiam representar câncer, 522
- - - alterações cutâneas, 528
- - - assimetrias focais, 524
- - - calcificações redondas e regulares, 524
- - - ducto dilatado solitário, 524
- - - ductos assimétricos, 527
- - - espassamento trabecular, 528
- - - linfonodos axilares aumentados, 530
- - - massa circunscrita solitária, 523
- - - retração, desvio ou inversão, 530
- - - tecido mamário assimétrico, 525
- - - veias assimétricas, 527

- - adenomas mamilares, 759
- - adenose, 788-791
- - adiponecrose, 793
- - cicatriz radial, 807
- - cistos, 776-788
- - depósitos secretórios, 765
- - ectasia ductal, 763
- - fibroadenoma, 769-776
- - fibrose focal, 803
- - galactocele, 798
- - hamartoma, 798
- - - mióide, 809
- - hiperplasia
- - - ductal atípica (HDA), 767, 768
- - - epitelial, 767
- - - lobular atípica, 768
- - - pseudo-angiomatosa do estroma, 804
- - lipomas, 792
- - localização, 380
- - mastopatia diabética, 804
- - múltiplos papilomas periféricos, 768
- - papiloma de ducto grande, 759
- - tromboflebite superficial (doença de Mondor), 809
- - tumor
- - - células granulares, 800
- - - desmóide extra-abdominal, 806
- cutâneas
- - elevadas, 464

- - localização, 375
- densidade mista, 469
- detectadas na mamografia, análise, 357
- dissecção, 726
- ductos, 34, 35
- - doença de Paget, 35
- - ectasia ductal, 34
- - hiperplasia, 35
- - papiloma
- - - ducto principal, 34
- - - periférico múltiplo, 35
- encapsuladas contendo gordura, 416
- epiteliais, 52
- - adenoma
- - - lactação, 55
- - - mamilo, 54
- - alterações fibrocísticas, 52
- - carcinoma
- - - ductal invasivo, 59
- - - *in situ*, 55
- - - inflamatório, 62
- - - lobular invasivo, 62
- - cicatriz radial, 54
- - doença de Paget, 63
- - hiperplasia ductal atípica, 58
- - metástase para linfonodos, 63
- - proliferações papilares, 54
- esclerosante radial, 807

- espiculadas, 410
- - incomuns, 415
- estroma extralobular, 40
- fibroepiteliais, 64
- - adenoma tubular, 66
- - fibroadenoma, 64
- - fibromatose, 67
- - hamartoma, 66
- - hiperplasia pseudo-angiomatosa do estroma, 66
- - neoplasias secundárias, 68
- - sarcoma, 67
- - tumor filóide, 65
- hiperecóicas (ecogênicas), 574
- indeterminada(s), 326, 362
- inflamatórias, 48
- - abscesso subareolar, 50
- - adiponecrose, 51
- - cicatrização do local de biopsia, 48
- - ectasia ductal, 50
- - mastite por silicone, 51
- - mastopatia diabética, 50
- lóbulo, 36, 758
- - adenose, 37
- - cistos, 36
- - fibroadenomas, 37
- - neoplasia lobular, 38
- - tumor filóide, 38
- malignas da mama, 812

- margens
- - mal definidas, 404
- - - câncer de mama, 404
- - - cistos, 404
- - - contusão, 405
- - - fibroadenomas, 404
- - - fibrose focal, 406
- - - hematoma, 405
- - - infecção, 406
- - microlobulada, 403
- - obscurecidas, 402
- metastáticas na mama, 849-852
- palpável, compressão focal com colimador estreitado, 717
- provavelmente benigna para suspeita, 326
- redondas, ovais ou lobuladas com margens circunscritas, 391
- - abscesso mamário, 395
- - cistos, 391
- - contusão, 398
- - fibroadenoma, 391
- - fibrose focal, 397
- - hematoma, 398
- - linfoma, 400
- - papiloma intraductal, 397
- - tumor filóide, 399
- ressonância magnética, 678
- - análise e solução de problemas, 692
- - comportamento de captação, 683
- - diagnóstico histológico, 699

- - doença metastática, 694
- - morfologia, 675, 684
- suspeita, 326
- suspeitas e com alta probabilidade de câncer, 494-532
- - achados que fortalecem a possibilidade, 498-516
- - - aumento da densidade com o tempo, 510
- - - borda parenquimatosa distorcida, 508
- - - calcificações, 499, 504
- - - cicatriz pós-cirúrgica, 501
- - - cicatrizes radiais, 503
- - - densidade assimétrica focal, 511
- - - distorção da arquitetura, 506
- - - lesão espiculada, 499
- - - margens das lesões mal definidas, 504
- - - margens das lesões microlobuladas, 506
- - - microcalcificações aglomeradas, 511
- - - neodensidade, 499
- - biopsia, 496
- - histologia, avaliação, 516-522
- - - calcificações suspeitas, 517
- - - diferenciação citológica, 516
- - - grau nuclear, 516
- - - necrose, 516
- - idade, 497
- - mamografia diagnóstica, 496
- transparentes contendo gordura, 467
- triangulação, 732
- ultra-sonografia

- - ecotextura, 547
- - propriedades acústicas, 549
- - realce intravenoso para avaliar, 541
- vistas em apenas uma incidência, 729
Léxico, BIRADS, 948
Ligamentos de Cooper, 23
- ultra-sonografia, 553
Limpeza
- câmara escura, 264
- écrans, 265
- negatoscópios, 265
Linfáticos, 19
Linfoma da mama, 400, 845
- mamografia, 845
- primário, 68
- ultra-sonografia, 846
Linfonodo(s)
- axilares, 230, 457
- - aumentados, 530
- - calcificados, 460
- - taxas de sobrevida, 204
- intramamários, 21, 466
- - aspecto, 467
- - diagnóstico, 467
- - tamanho, 467
- mamários internos (estado), taxas de sobrevida, 204
- regionais, 195, 197
- - células tumorais isoladas, 197

- - definição, 198, 208
- - ilustração, 210
- - macrometástases, 197
- - micrometástases, 197
- sentinela, 20
- - biopsia, 614, 925
- - - fragmentos por agulha, 925
Linha de tempo do câncer, 125
- intervalo entre triagens, 125, 131
- permanência, 125
Lipófagos na adiponecrose, 51
Lipomas, 69, 469, 792
- mamografia, achados, 793
- ressonância magnética, achados, 793
- ultra-sonografia, 573, 793
Lipossarcoma, 840
Líquido cístico, 395, 780, 900
- análise, 918
Lista de verificação visual, 265
Lóbulo, 7, 758
- adenose, 37
- cistos, 36
- fibroadenoma, 37
- lesões benignas, 758, 769-792
- - adenose, 788-791
- - cistos, 776-788
- - fibroadenoma, 769-776
- lesões malignas, 835-839

- - carcinoma lobular
- - - *in situ*, 835
- - - infiltrativo, 837
- - hiperplasia lobular atípica, 835
- neoplasia, 38
- normal, 45
- pós-menopausa, 48
- radiação, efeito, 48
- tumor filóide, 38
Localização pré-operatória de lesões com agulha, 874
- escolha do guia, 874
- fixadas, 877
- hipodérmicas convencionais, 874
- mão livre, 871
- segmento distal espessado, 877
- sistema de guia com gancho, 875
- tridimensional, 872

M

Macrometástases, 197
Magnificação, 255, 308, 323, 360, 746-750
Mama(s), 7
- adenose, 37
- agulha de costura na, 485
- alterações involutivas, 335, 755
- anatomia, 7, 15
- - segmentar, 27

- biopsia, 589-604
- câncer, 1-5, 8
- carcinoma ductal
- - *in situ*, 35, 211-231
- - invasivo, 36
- células-tronco, 30
- cistos, 36
- compressão, 246
- - melhoras possíveis em imagens, 247
- - placas, 248
- desenvolvimento, 8
- - diferenciação terminal, 13
- - risco de câncer, 11
- - tamanho assimétrico, 9
- diferenciação terminal, 13
- displasia mamária, 31
- doenças, patologia, 42-73
- - abscesso subareolar, 50
- - adenoma
- - - lactação, 55
- - - mamilo, 54
- - - tubular, 66
- - adiponecrose, 51
- - alterações fibrocísticas, 52
- - calcificações, 70
- - carcinoma
- - - ductal invasivo, 59
- - - *in situ*, 55

- - - inflamatório, 62
- - - lobular invasivo, 62
- - cicatriz radial, 54
- - cicatrização do local da biopsia, 48
- - classificação, 44
- - ectasia ductal, 50
- - esferulose colágena, 70
- - fibroadenomas, 64
- - fibrocística, 31
- - fibromatose, 67
- - hamartoma, 66
- - hemangioma, 69
- - hiperplasia
- - - ductal atípica, 58
- - - pseudo-angiomatosa do estroma, 66
- - histologia normal, 45
- - lipoma, 69
- - mastite por silicone, 51
- - mastopatia diabética, 50
- - metástases para linfonodos, 63
- - neoplasias secundárias, 68
- - Paget, 35, 63
- - processamento do tecido, 42
- - proliferações papilares, 54
- - sarcoma, 67
- - tumor filóide, 65
- ductos lactíferos, 27
- ectasia ductal, 34

- fáscia, 25
- fibroadenoma, 37
- fisiologia, 7
- gravidez
- - mamografia, 583-587
- - ultra-sonografia, 587
- hiperplasias, 35
- histologia, 34
- idade, alterações, 335, 755
- implantes, 620
- inervação, 19
- involução senil, 30, 32
- lactação, 30, 32
- lesões, 34
- linfonodos
- - intramamários, 21
- - sentinela, 20
- mamilo, 27
- masculina, 647-665
- - alterações transitórias, 650
- - anatomia, 11, 648
- - câncer, 652
- - - mamografia, 661
- - - triagem, 664
- - - ultra-sonografia, 664
- - considerações, 665
- - diagnóstico por imagem, 652
- - - cistos mamários, 658

- - - ginecomastia, 654
- - - papilomas intraductais solitários, 658
- - - tumores filóides, 658
- - - ultra-sonografia, 661
- - ginecomastia, 648
- - histologia, 648
- - patologia, 648
- - tumores testiculares, 650
- neoplasia lobular, 38
- normal, 30, 754
- - mamografia, 329-348
- - - assimétricas, 332
- - - avaliação clínica e densidade radiográfica, 339
- - - câncer, localização, 342
- - - composição, 333
- - - densa, 344
- - - densidade mamária, 335, 342
- - - desenvolvimento, variações, 331
- - - idade, variações, 335
- - - padrões teciduais, 339-342
- - - tamanho e risco de câncer, 333
- - - tecido mamário acessório e ectópico, 331
- - ressonância magnética, 679
- osteossarcoma, 67
- papiloma(s)
- - ducto principal, 34
- - periféricos múltiplos, 35
- patologia, 34

- pele, 25
- ponta de lápis na, 485
- sarcomas, 40
- suprimento vascular, 18
- sustentação, 21
- tamanho
- - assimétrico, 9
- - risco de câncer de mama, 11
- tecido
- - adiposo, 26
- - conjuntivo intra- e interlobular, 22
- tumor filóide, 38
- ultra-sonografia, 533-581
- - abscessos, 565
- - adiponecrose, 565
- - anatomia da mama, 535
- - anormalidades sugeridas por ocasião do exame clínico, 577
- - avaliação, 546
- - câncer, aspecto, 576
- - características, 539
- - cistos complicados, 563
- - compressão variável para ajudar a diferenciar lesões, 574
- - diagnóstica, 540
- - - Doppler, 540
- - ecotextura de uma massa, 569
- - ectasia ductal, 565
- - equipamento para triagem, 545
- - futuro, 580

- - hematomas, 565
- - implantes, 542
- - interpretação dos achados, 555-563
- - lesões
- - - anecóicas, 563
- - - hiperecóicas (ecogênicas), 574
- - - sombra acústica posterior, 575
- - mama normal, 550
- - massa(s)
- - - complexas, 563
- - - hipoecóicas circunscritas, 567
- - - hipoecóicas mal definidas, 574
- - - impalpável, 578
- - mulheres jovens, 579
- - propriedades acústicas do tecido mamário e das lesões, 549
- - realce intravenoso de lesões, 541
- - realização, 547
- - relação L/AP em lesões benignas e malignas, 569
- - tecido(s) mamário(s)
- - - assimétrico, 544
- - - radiograficamente densos, 541
- - triagem do câncer, 535-540
- - uso apropriado, 541
- unidade ductolobular terminal, 29
- variação menstrual, 30, 31
- vasos linfáticos, 19
Mamilo, 26, 27, 454
- adenoma, 54

- calcificações, 430
- desvio, 530
- inversão, 530
- normal, 46
- processos patológicos, 756
- retração, 454
Mamografia
- achados que fortalecem a possibilidade de câncer, 498-516
- - alterações cutâneas, 528
- - assimetrias focais, 524
- - aumento da densidade com o tempo, 510
- - borda parenquimatosa distorcida, 508
- - calcificações, 504
- - - distribuição, 514
- - - formato, 514
- - - novas, 499
- - - número, 513
- - - redondas e regulares, 524
- - - tamanho, 514
- - cicatrizes
- - - pós-cirúrgicas, 501
- - - radiais, 503
- - densidade assimétrica focal, 511
- - distorção da arquitetura, 506
- - ducto dilatado solitário, 524
- - ductos assimétricos, 527
- - espessamento trabecular, 528
- - lesão(ões)

- - - espiculada, 499
- - - margens mal definidas, 504
- - - margens microlobuladas, 506
- - linfonodos axilares aumentados, 530
- - massa circunscrita solitária, 523
- - microcalcificações aglomeradas, 511
- - neodensidade, 499
- - retração, desvio ou inversão do mamilo, 530
- - tecido mamário assimétrico, 525
- - veias assimétricas, 527
- adenose, 789
- adiponecrose, 794
- alta resolução, 235
- anormalidade palpável, 716
- após biopsia com resultados benignos, 598
- avaliação, 717
- - complementar, 719
- bidimensional (2D), 725
- cadeia de produção de imagens, 236
- carcinoma
- - adenóide cístico, 844
- - apócrino, 834
- - colóide, 832
- - ductal *in situ*, 818
- - ductal invasivo sem outra especificação, 824
- - inflamatório, 834
- - lobular infiltrativo, 837
- - medular, 833

- - mucoepidermóide, 845
- - papilar, 831
- - secretor na pré-adolescência, 853
- cicatriz radial, 807
- ciclo menstrual, 330
- cistos, 781
- decisões clínicas, 718
- diagnóstica, 315, 496, 709
- - pacientes sintomáticas, 709-713, 716
- - via crítica e análise dos resultados, 709
- digital, 1003-1028
- - comparações, 1008
- - cuidado com o processamento padrão das imagens, 1021
- - custo, 1028
- - definição, 1003
- - desenvolvimento, 1006
- - desvantagens, 1019
- - detectores, 1016
- - - áreas, 1017
- - - escaneamento de pontos e linhas, 1016, 1017
- - direta, 1010
- - dose, 1015
- - estudo DMIST, 1009
- - faixa dinâmica, 1016
- - filme, desvantagens, 1006
- - função de transferência de modulação, 1013
- - novos avanços, 1022
- - - computador, auxílio, 1022

- - - subtração de contraste, 1025
- - - subtração de energia dual, 1024
- - - tomografia computadorizada exclusiva da mama, 1026
- - - tomossíntese mamária digital, 1026
- - resolução, 1013
- - ruído, 1014
- - vantagens, 1019-1022
- doença de Paget, 829
- eficácia, 997
- equipamento e física básica, 235-256
- - composição do ponto focal e filtros, 244
- - compressão da mama, 246
- - detectores de filme/écran, 238
- - escolha de uma combinação filme/écran, 251
- - falha da lei de reciprocidade, 244
- - filme e écran, 237
- - - artefatos, 238
- - - borramento, 237
- - - contraste, 237
- - - ruído, 237
- - grades, 249
- - medição da dose, 253
- - princípios básicos, 235
- - processamento do filme, 252
- - radiação difusa, 248
- - raios X
- - - geradores, 240
- - - produção, 239

- - tamanho do ponto focal e considerações geométricas, 240
- exposição fetal, 583
- falso-negativa, 981
- - acurácia, 981
- - análise, 983
- - falha técnica, 983
- - interpretada como benigna, 983
- - métodos para reduzir, 985
- - razões, 981, 985
- - respectivamente detectável, 983
- - resultados da revisão, 981
- - único radiologista, 983
- - verdadeira, 983
- fibroadenomas, 771
- fibrose focal, 803
- filme/écran, 237, 250
- - artefatos, 238
- - borramento, 237
- - contraste, 237
- - escolha, 251
- - qualidade da imagem, 250
- - risco da radiação, 189
- - ruído, 237
- formação óssea metaplásica, 852
- galactocele, 798
- garantia e controle de qualidade, 257-269
- - acreditação pelo American College of Radiology, 267
- - equipamento, teste de aceitação, 258

- - equipe de diagnóstico, 263
- - filme/écran, 257
- - físico médico, testes, 258
- - mamógrafo, 258
- - programas, 264, 267
- - testes, 264
- gravidez, 583
- hamartoma, 800
- - mióide, 809
- hiperplasia pseudo-angiomatosa do estroma, 805
- histiocitoma fibroso maligno, 844
- implantes mamários, 633
- - avaliação, 635
- - posicionamento mamográfico, 633
- - ruptura, detecção, 635
- infecções bacterianas e abscessos mamários, 811
- interpretação, 350-462
- - alteração pós-cirúrgica, 408
- - alterações cutâneas, 451
- - análise de lesões detectadas, 357
- - análise de massas, 375
- - - abscesso mamário, 395
- - - circunscritas, 388, 402
- - - cistos, 391, 404
- - - contusão, 398, 405
- - - doença metastática, 402
- - - fibroadenomas, 391, 404
- - - fibrose focal, 397, 406

- - - forma, 384
- - - hematoma, 398, 405
- - - infecção, 406
- - - linfoma, 400
- - - localização, 375
- - - mal definidas, 406
- - - margens, 386
- - - - microlobuladas, 403
- - - - obscurecidas, 402
- - - papiloma intraductal, 397
- - - tamanho, 384
- - - tumor filóide, 399
- - análise em negatoscópio, 351
- - atenuação dos raios X, 416
- - avaliação adicional, 361
- - calcificações, 356, 426-451
- - cicatriz radial, 410
- - descarga mamilar, 454
- - distorção da arquitetura, 408
- - ducto dilatado solitário, 418
- - estabilidade ao longo do tempo, 421
- - imediata, 350
- - leitura em lotes, 350
- - linfonodos axilares, 457
- - regra de multiplicidade, 422
- - retração de pele e mamilo, 454
- - revisão das imagens, 351
- - revisão de filmes antigos, 357

- - tecido denso assimétrico, 423
- lactação, 584, 586
- linfoma da mama, 845
- lipomas, 793
- magnificação, 255, 308, 323, 360, 746-750
- mama masculina, 301, 661
- mama normal, 329-348
- massa palpável, 999
- mastopatia diabética, 804
- metástase, 849
- múltiplos papilomas periféricos, 768
- negativa, 325, 716
- neoplasia lobular, 837
- papiloma intraductal, 760
- posicionamento, 270-310
- - auxílio, 288
- - câncer (suspeita), 292
- - compressão focal de lesões impalpáveis, 304
- - exame físico, 292
- - homens, 301
- - incidências, 271-288, 293-301
- - lesões cutâneas, 304
- - magnificação, 308
- - marcadores de identificação, 290
- - triagem, 271
- - triangulação, dicas, 301
- relatório BEIR da possível mortalidade em decorrência da, 189
- síndrome de Poland, 854

- triagem, 118
- - benefícios, 121, 122
- - carcinomas ductais, 170
- - células cancerosas que passam para o sangue ou linfa, 170
- - controvérsia de Gotzsche e Olsen, 171-176
- - controvérsias, 148
- - detecção antecipada, 120
- - detecção antecipada do câncer pode não ser benéfica, 119
- - eficácia, 121, 175, 176
- - lesões suspeitas, 494
- - mortalidade, 169
- - motivação, 120
- - mulheres com idade de 50 anos, 150
- - mulheres de 40 a 49 anos, 149
- - - consenso de 1989, 149
- - - incidência de câncer, 150
- - - NCI retira o apoio à triagem, 149
- - - números absolutos *versus* relativos, 150
- - NBSS, 153
- - níveis de evidência para validação, 120
- - radiação, mortes, 148
- - saúde pública, 124
- tromboflebite superficial, 809
- tumor
- - desmóide extra-abdominal, 806
- - filóide, 840
Mamógrafo, garantia e controle de qualidade, 258-263
- câmara escura, 262

- condições de visualização e negatoscópios, 263
- detector, 258
- processador, 259
- taxas de reposição dos produtos químicos, 260
- tempo e temperatura de processamento, 261
Mamoplastia
- biopsia, 599
- implantes mamários, 620-632
- - câncer, risco e detecção, 626
- - contratura capsular e revestimento de poliuretano, 622
- - deformidade, 626
- - encapsulação fibrosa de extravasamento, 623
- - posição, 622
- - ruptura, 626
- - silicone, 620
- - tipos, 622
- mamografia, 604-608
Mapeamento do genoma humano, 74
Marcadores de identificação, 290
Margens
- análise no tratamento de câncer, 608
- mal definidas das lesões, 504
- massas, 386
- microlobuladas das lesões, 506
Massas, análise, 375-408
- abscesso mamário, 395
- alterações pós-cirúrgicas, 387
- benignas que podem ser ignoradas, 464-475

- BIRADS, laudo radiológico, 952
- calcificadas benignas, 473
- câncer de mama, 379
- - circunscrito, 401
- circunscritas, 388
- - intervenção, 390
- - probabilidade de câncer, 390
- - sinal do halo, 389
- - solitária, 523
- - tamanho, importância, 390
- cistos, 391, 404
- complexas, 563
- contusão, 398, 405
- fibroadenoma, 391, 404
- fibrose focal, 397, 406
- forma, 384
- hematoma, 398, 405
- hipoecóicas circunscritas, 567
- hipoecóicas mal definidas, 574
- impalpável detectada por mamografia, 578
- infecção, 406
- lactação, 584
- lesões
- - cutâneas, 375
- - margens mal definidas, 404
- - redondas, ovais ou lobuladas com margens circunscritas, 391
- linfoma, 400
- localização, 375-388

- mal definidas, 406
- margens, 386
- palpável, avaliação, 999
- papiloma intraductal, 397
- pré-adolescentes, 852
- tamanho, 384
- tumor filóide, 399
Mastectomia
- diagnóstico por imagem após, 632
- parede torácica, uso da mamografia para avaliação, 610
- preservação da pele, 607, 608
- radical modificada, 609
- reconstrução mamária, 632
- subcutânea, 605
Mastite
- cística, 30
- silicone, 51
- - histiócitos multinucleados, 52
Mastopatia, 30
- diabética, 50, 804
- - estroma quelóide, 51
- - mamografia, 804
- - ressonância magnética, 804
- - ultra-som, 804
- indurativa, 807
Material de sutura calcificado, 481, 483
Material de sutura em cicatriz, 49
Médico-legal, problemas, 989-1001

- dano por negligência, 990
- - ciência e, 992
- - custos ocultos da questão do erro médico, 991
- - depoimentos de peritos, 990
- - falhas de comunicação, 995
- - incapacidade de perceber uma anormalidade, 993
- - monitoração dos resultados, 995
- - omissão do diagnóstico, 991
- - padrão de assistência, 990
- - reforma do sistema de indenizações, 996
- padrão de assistência, 996
Mediolateral oblíqua, incidência, 275-284
- avaliação, 281
- inclinação das placas de compressão, 279
Melanoma metastático, 68, 849
Menarca precoce, 95
Menopausa, cistos, 780
Metaplasia apócrina, 53
Metástase, 108, 849-852
- bem-sucedida: modelo especulativo, 228
- disseminação, 225
- distante, 198, 199, 209
- doença metastática, 402, 694
- formação óssea metaplásica, 849
- linfonodos, 63
- mamografia, 849
- melanoma metastático, 68
- ressonância magnética, 849

- retirada de tumor primário, 170
- ultra-sonografia, 849
Microcalcificações
- aglomeradas, 511
- carcinoma ductal *in situ*, 816
Microinvasão do carcinoma de mama, 196
Micrometástases, 194, 197
Mioepitélio normal, 47
Moléculas produzidas pelos genes, 99
Monitorização do desfecho, 318, 995
Mortalidade
- redução, 136
- relatório BEIR em decorrência da mamografia, 189
Morte(s)
- por idade, casos estimados, 88
- riscos cotidianos que aumentam a chance, 190
Múltiplas densidades
- redondas, 422, 469
- vagas, 423
Múltiplos papilomas periféricos, 768
- mamografia, achados, 768
- ressonância mamográfica, 769
- ultra-som, achados, 769
Músculo
- esternal, 16, 17
- peitoral, 8, 16, 18
- - ultra-sonografia, 552

N

NBSS (estudo), 139, 153, 146
- diferenças na assistência entre os grupos controle e examinado, 155
- mamografia de má qualidade, 153
- radiologistas não-treinados, 154
- randomização, 154
- sobrevida no grupo controle, 154
NCI, triagem de mulheres de 40 a 49 anos, 149
Necrose, 516
- gordurosa, 51
- quantificação, 516
Negatoscópios, 263, 351
- limpeza, 265
Negligência, dano, 990-996
- ciência, posição, 992
- custos ocultos da questão do erro médico, 991
- depoimentos de peritos, 990
- falhas de comunicação, 995
- incapacidade de perceber uma anormalidade, 993
- leitura dupla, 994
- monitoração dos resultados, 995
- omissão do diagnóstico, 991
- padrão de assistência, 990
- realidade, 992
- reforma do sistema de indenizações, 996
Neodensidades, 357, 415, 499
Neoplasia

- lobular, 38, 220, 835
- - mamografia, achados, 837
- - ressonância magnética, achados, 837
- - ultra-sonografia, achados, 837
- localização, 192
- secundária, 68
Nervos, 19
- periféricos normais, 47
Nodulectomia e ressecção do quadrante, 608, 618
- ressonância magnética, 694
Nódulos, avaliação, 707

O

Obesidade, 81
Omissão do diagnóstico, 991
Oncogenes, 98, 231
- ativação e superexpressão, 103
Osteossarcoma da mama, 67
Oxalato de cálcio, 71

P

p53, gene, 104
Padrão de assistência, 990, 996
- mamografia de triagem, 998
- pacientes sintomáticas, 998
Papilar, 54
Papiloma(s), 54

- ducto principal, 34
- infartado, 54
- intraductal(is), 54, 397, 759
- - calcificados, 475
- - mamografia, achados, 760
- - ressonância magnética, achados, 763
- - solitário em homens, 658
- - ultra-som, achados, 762
- periféricos múltiplos, 35
Parasitoses, infecções, 812
Parede torácica, 195
- após mastectomia, uso de mamografia, 610
Parênquima mamário normal, 45
- ultra-sonografia, 551
Patologia, doenças da mama, 42-73
- abscesso subareolar, 50
- adenoma
- - lactação, 55
- - mamilo, 54
- - tubular, 66
- adiponecrose, 51
- alterações fibrocísticas, 52
- calcificações, 70
- carcinoma
- - ductal invasivo, 59
- - *in situ*, 55
- - inflamatório, 62
- - lobular invasivo, 62

- cicatriz radial, 54
- cicatrização do local de biopsia, 48
- classificação, 44
- ectasia ductal, 50
- esferulose colágena, 70
- fibroadenoma, 64
- fibromatose, 67
- hamartoma, 66
- hemangioma, 69
- hiperplasia
- - ductal atípica, 58
- - pseudo-angiomatosa do estroma, 66
- histologia normal, 45
- laudo, 72
- lesões fibroepiteliais, 64
- lipomas, 69
- mastite por silicone, 51
- mastopatia diabética, 50
- metástases para linfonodos, 63
- neoplasias secundárias, 68
- Paget, 63
- proliferações papilares, 54
- sarcoma, 67
- tecido, processamento, 42
- tumor filóide, 65
Pedículo(s), 54
- papilares, 54
Pele da mama, 25, 197

- alterações, 528
- avaliação, 727
- calcificações, 431
- contaminantes, 482
- espessamento, 452
- - ausência de vasos linfáticos, 453
- - câncer de mama, 453
- - comprometimento vascular, 453
- - difuso, 453
- - distorção trabecular, 453
- - focal, 453
- - insuficiência cardíaca congestiva, 453
- - problemas dermatológicos, 453
- - trabecular, 528
- lesões, 304
- retração, 454
Penetração dos tecidos pelos raios X, 354
Percepção, 313
- dupla, 995
Peritos, depoimentos, 990
Pesquisa de outros focos de câncer, 361
- ressonância magnética, 362
Placas de compressão fenestradas, 882
Ploidia celular, 103
Pneumocistografia, 919
Polarização celular, 517
Ponto focal, mamografia
- composição, 244

- - anodo e filtros de molibdênio, 244
- - janela do tubo de raios X, 246
- - radiação desfocada, 245
- tamanho, 240
Pontos cegos mamográficos, 380
Posicionamento na mamografia, 270-310
- apropriado para incidências, 287
- auxílio, 288
- compressão focal de lesões impalpáveis, 304
- exame físico, 292
- incidência(s), 271
- - adicionais, 271
- - craniocaudal, 284
- - exageradas, 293-301
- - mediolateral oblíqua, 275-284
- - padrões, 271
- indicação de câncer, 292
- lesões cutâneas, 304
- magnificação, 308
- mama masculina, 301
- marcadores de identificação, 290
- necessidade de compressão, 272
- pendente, 272
- triagem, 271
- triangulação, 301
- verificação, 352
PPT, introdução de guias, 882
- alinhamento com a luz centralizadora, 882

- placas de compressão fenestradas, 882
- precisão e segurança, 894
- superfície cutânea mais próxima da lesão, 884
Pré-adolescentes, massas tumorais, 852
Prevalência, 316
Prevalência do câncer de mama, 74
Prevenção do câncer de mama, 111
Probabilidade prévia de câncer, 317
Problema médico-legal e diagnóstico, 989-1001
- dano por negligência, 990
- padrão de assistência, 996-1001
Processador, mamógrafo, 259
- controle de artefatos no processamento por manutenção adequada, 260
- controle de qualidade, 264
- etapas de otimização, 261
- produtos químicos, 260
Processamento do filme, 259
- tempo e temperatura, 261
- - agitação dos produtos químicos, 261
- - ciclo de lavagem, 261
- - etapas de otimização do processador, 261
- - secagem do filme, 261
Processos patológicos em mamografia, ressonância magnética e ultrasonografia, 756
- colágeno, 756
- ductos
- - principais, 757
- - terminal, 757

- lesões do lóbulo, 758
- mamilo, 756
- rede ductal, 756
- seios lactíferos, 756
Produtos químicos, processador, 260
- agitação, 261
Programa de garantia de qualidade, 264, 267
Proliferação, 107
Proliferações papilares, 54
Protocolos de radioterapia, 610
Pseudoginecomastia, 649
Punção aspirativa com agulha fina guiada por mamografia, 898-911
- armadilhas, 908
- aspiração de cisto, 899
- calcificações cutâneas, 901
- citologia e líquido de cisto, 900
- localização por paralaxe, 903-907

Q

Quimioterapia neoadjuvante, 619-620
- ressonância magnética, 700, 753
R
Rabdomiossarcoma, 67
Rad, 187
Radiação
- difusa, 248
- efeito

- - ácinos, 48
- - lóbulos, 48
- mamografia, 148
- risco, 185-191
- - anormalidades genéticas, 186
- - doses altas, evidências de aumento, 186
- - doses baixas, estimativa com a idade à época da exposição, 187
- - importância, 187
- - mamografia
- - - com filme/écran, 189
- - - feto em desenvolvimento, 190
- - novo câncer, 618
- - radiação ionizante como carcinógeno, 185
Radiologistas, 7
- exame clínico da mama, 998
Radioterapia, 610
- calcificações, 613
- diagnóstico por imagem após irradiação, 611
- irradiação parcial, 610
- protocolos, 610
- suturas, calcificações, 613
Raios X
- agulha guiada por, 880
- - cautela, 881
- - incisão circum-areolar, 881
- - migração do guia, 880
- mamografia, 239
- - angulação do sistema, 729

- - característicos, 239
- - espectros, 239
- - geradores, 240
- - penetração dos tecidos, 354
- - pico de quilovolts, 239
Randomização, 135
Receptores hormonais, estado, 231
Reconstrução mamária após mastectomia, 632-644
Rede ductal, 756
Regra da multiplicidade, 422
Rem, 187
Remoção do fragmento, linfonodo sentinela
- incisura, 926
- - desvantagens, 927
- - vantagens, 927
- tecidos maiores por via percutânea, 928
Reparo genético, 103
Ressonância magnética da mama, 4, 666-703
- acompanhamento após tratamento conservador, 696
- adenose, 791
- administração intravenosa de contraste, 666
- biopsia de mama orientada por, 699
- BIRADS, 986
- bobinas para a mama e posicionamento da paciente, 671
- campos magnéticos, 669
- captação de contraste
- - ciclo menstrual, 679
- - dinâmica, 674

- - lesões, 683
- - morfologia das lesões e análise do padrão de, 675
- - supressão de gordura, 671
- carcinoma
- - adenóide cístico, 845
- - apócrino, 834
- - colóide ou mucinoso, 832
- - ductal *in situ*, 819
- - ductal invasivo sem outra especificação, 828
- - inflamatório, 835
- - lobular infiltrativo, 839
- - medular, 833
- - papilar, 832
- - secretor na pré-adolescência, 853
- cicatriz radial, 808
- cistos, 788
- controvérsias, 701
- depósitos secretórios, 767
- detecção de focos adicionais de câncer, 362
- diagnóstico histológico de lesões encontradas, 699
- diferenciação entre tecido cicatricial e recorrência de câncer, 697
- doença residual entre mulheres submetidas a nodulectomia, 694
- efeitos teciduais, 668
- espectroscopia, 668
- estadiamento do câncer, 697
- extensão do câncer, 697, 703, 752
- fibroadenomas, 776
- física, detalhes, 667

- formação óssea metaplásica, 852
- freqüência de, 668
- futuro, 703
- galactocele, 798
- hamartomas, 800
- - mióide, 811
- hiperplasia pseudo-angiomatosa do estroma, 805
- histiocitoma fibroso maligno, 844
- imagem
- - gradiente-eco, 670
- - spin-eco, 670
- implantes mamários, 639, 685-692
- - aspecto, 691
- - técnicas de imagens, 690
- interpretação, 684
- - captação ductal, 685
- - CDIS, 685
- - morfologia de lesões captantes, 684
- lesões mamárias, 678
- - análise e soluções de problemas, 692
- - primária e doença metastática, 694
- localização tridimensional, 669
- mastopatia diabética, 804
- metástase, 849
- múltiplos papilomas periféricos, 769
- neoplasia lobular, 837
- normal, 679
- orientação de biopsias percutâneas, 937

- papiloma intraductal, 763
- pesquisa de um tumor primário, 752
- quimioterapia neoadjuvante, monitoramento, 700, 753
- ruptura de implantes, 752
- sensibilidade, 678
- seqüências, 670
- sinais
- - água, 669
- - gordura, 669
- soluções de problemas, 753
- T1 e T2, 669
- tecnologia básica, 669
- triagem, 701
- tumor
- - desmóide extra-abdominal, 807
- - filóide, 840
Resultado(s)
- comunicação, 327
- falso-negativos, 317
- falso-positivos, 317
- verdadeiro-negativos, 317
- verdadeiro-positivos, 317
Retalhos miocutâneos, 632
- transverso do reto abdominal, 633
Retenção do fixador, 267
Retináculos da pele, 23
Retração
- mamilo, 454, 530

- pele, 454
Revisão de filmes antigos, 357
Risco, fatores, 75
- absoluto, 84
- álcool, 81
- anual, 85
- carcinogênese e idade, 80
- carcinoma lobular *in situ*, 79
- doença de Hodgkin, 80
- doença de mama benigna e alterações proliferativas atípicas, 78
- hiperplasia lobular atípica, 79
- história familiar, 76, 77
- história pregressa de câncer de mama, 78
- hormônio exógeno, 81
- idade, 76, 86
- lactação, 81
- menarca precoce, 76
- menopausa tardia, 76
- obesidade, 81
- padrões mamários definidos pela mamografia, 81, 82
- papilomas de ducto periférico, 78
- primeira gravidez a termo, 78
- radiação, 79
- relativo, 84
- sexo, 76
- vitalício, 83
Ruído, mamografia, 237
Ruptura dos implantes, 626

- detecção, 634
- mamografia, 635
- ressonância magnética, 752

S

Sala de interpretação, controle de qualidade, 352
- artefatos, 356
- borramento, 355
- inclusão de todo o tecido mamário, 355
- penetração dos tecidos pelos raios X, 354
- verificação do posicionamento mamário, 352
Sangue arterial, 18
Sarcomas da mama, 67, 839
- angiossarcoma, 840
- carcinoma
- - adenóide cístico, 844
- - mucoepidermóide, 845
- estroma extralobular, 40
- fibrossarcoma, 840
- histiocitoma fibroso maligno, 843
- lipossarcoma, 840
- osteogênico, 843
- tumor filóide, 840
Secagem do filme, 261
SEER, programa, 94
Segmento distal espessado, 877
Seio lactífero

- normal, 46
- processos patológicos, 756
Sensibilidade, 317, 979
- fatores que influenciam, 980
Seqüências de imagens, 725-753
- criatividade, 746
- fluoroscopia mamográfica, 725
- implantação, 744
- lesões vistas em apenas uma incidência, 729
- mamografia com magnificação, 746
- métodos básicos para possível superposição de tecidos, 727
- princípios, 725
- real, 726
- ressonância magnética, 752
- sinais ou sintomas de câncer, 752
- triangulação de lesões mamárias, 732-744
Seroma crônico, 601
Silicone
- mastite, 51
- - histiócitos multinucleados, 52
- ressonância magnética, 679, 685-692
- - aspecto, 691
- - técnicas de imagem, 690
Simuladores de câncer de mama, 501
Sinais e sintomas que podem indicar câncer de mama, 707-724
- anormalidade palpável, mamografia, 716
- exame clínico da mama, 713
- idade, avaliação radiológica, 720

- mamografia diagnóstica, 709-713
- - papel da avaliação, 710
- - valor clínico, 709
- - via crítica, 709
- ultra-sonografia, 719
Sinal
- halo, 389
- lingüine no ultra-som, 640, 641
Síndrome de Poland, 853
- mamografia, 854
- ultra-sonografia, 854
Síntese de proteínas, 97
Sistema(s)
- guia com gancho, 875
- - desvantagens, 875
- - vantagens, 875
- indenizações, reforma, 996
- Massachusetts General Hospital, detecção do câncer, 314
Sítio(s)
- metastáticos, 195
- primário, 194
Sobrevida no câncer de mama, 88, 111, 132, 214, 228, 229
- angiogênese tumoral, 231
- após cinco anos por estágio, 230
- conteúdo do DNA, 231
- envolvimento dos linfonodos axilares, 230
- estado dos receptores hormonais, 231
- expressão de oncogenes, 231

- tamanho do tumor, 229
- tipo e grau histológicos, 230
Sombra acústica posterior, ultra-sonografia, 575
Subtração de contraste na ressonância magnética, 672
Superposição de tecidos, 727
- angulação do sistema de raios X, 729
- compressão focal, 727
- projeções modificadas e incidências roladas, 729
Suprimento vascular da mama, 18
Sustentação da mama, 21
Suturas calcificadas, 483
- radioterapia, 613

T

T1, sinal gerado pelos prótons na ressonância magnética, 669, 670
T2, sinal gerado pelos prótons na ressonância magnética, 669, 670
Tamanho da mama
- assimétrico, 9
- risco de câncer, 11, 333
Tamoxifeno, 2, 112
Taxa
- crescimento do câncer de mama, 228
- incidência de câncer, 83
- mortalidade, 117
Tecido mamário
- acessório, 8, 331
- adiposo, 26

- assimétrico, 362, 365, 490, 525
- - ultra-sonografia, 544
- conjuntivo intra- e interlobular, 22
- denso assimétrico, 423
- ectópico, 331
- granulação, 49
- incidências exageradas (visualização), 293
- - caudocraniana, 299
- - craniocaudal, 295
- - lateromediais, 299
- - medial e de clivagem, 298
- - mediolateral reta, 298
- - parte superior da mama, 299
- - prolongamento axilar, 297
- normal superposto pode gerar um achado preocupante, 726
- padrões e risco de câncer, 342
- parenquimatoso, 339
- patologia (processamento), 42
- penetração pelos raios X, 354
- propriedades acústicas, ultra-som, 549
- radiograficamente densos, ultra-sonografia, 541
Telarca, 8
Telômeros, 102
Tempo de antecipação, 317
Terapia de reposição hormonal, 75, 96
Testes de controle de qualidade, 264
- análise dos exames repetidos, 267
- compressão, 267

- contato écran/filme, 267
- freqüências mínimas, 265
- imagens do modelo (Phantom), 265
- limpeza
- - câmara escura, 264
- - écrans, 265
- - negatoscópios, 265
- lista de verificação visual, 265
- processador, 264
- retenção do fixador, 267
- véu da câmara escura, 267
Tetraploidia, 103
Tipo histopatológico, 199, 230
TNM, classificação, 196
- linfonodos regionais, 197, 198
- metástases distantes, 198, 199
- tumor primário, 196, 198
Tomografia computadorizada da mama, 1026
- triangulação das lesões, 742
- - localização guiada por, 920
Tomossíntese mamária digital (TMD), 252, 725, 1026, 1030-1045
- análise das imagens, 1038
- calcificações, 1038
- formas de adquirir imagens, 1037
- mamografia diagnóstica, 1039
- multimodalidades para diagnóstico, 1043
- primeiro sistema mamário total, 1034
- vantagens, 1037

Translocação, 99
Tratamento de câncer de mama, 608-620
- acompanhamento e triagem, 617
- biopsia de linfonodo sentinela, 614
- implantes mamários, 620-632
- mastectomia radical modificada, 609
- nodulectomia, 608, 618
- quimioterapia neoadjuvante, 620
- radioterapia, 610, 618
- reconstrução após mastectomia, 632
- recorrente, 617
- terapia conservadora, 613
- ultra-sonografia, 617
Triagem do câncer de mama, 117-180
- aprender com o passado, 180
- aumento da mortalidade nas análises iniciais dos dados, 167
- auto-exame da mama, 177
- baixo custo e alta qualidade, 312
- benefícios, 121, 122, 136
- biopsias desnecessárias, 162
- BIRADS, 947
- conceitos fundamentais, 118
- definição, 120, 311
- detecção antecipada, 119, 120, 142
- eficácia, 121, 125
- - linha de tempo do câncer, 125
- - randomização, 135
- - redução da mortalidade, 136

- estudos controlados randomizados (ECR), 137
- - acompanhamento a longo prazo, 138
- - análises retrospectivas de subgrupos, 138
- - avaliação de mulheres de 40 a 49 anos, 157
- - cálculo da potência, 137
- - estudo de “convite”, 140
- - Estudos Nacionais de Triagem da mama no Canadá (NBSS1 e NBSS2), 146
- - outros fatores, 141
- - plano de seguro-saúde de Nova York, 144
- - potência e o desenho, 140
- - seleção das populações, 139
- - suecos, 144
- - tamanho da amostra necessário para comprovar um benefício, 137
- - taxa de mortalidade do grupo, 142
- - tipos, 144
- - validade externa, 139
- - viés de tratamento, 140
- exame clínico da mama, 177
- falsa tranqüilização pode retardar o diagnóstico, 163
- interrupção, 178
- intervalos, 165
- limiares inconstantes para intervenção, 164
- mamográfica, 118, 148
- - anual a partir dos 35 anos, 188
- - discussão sobre mulheres de 40 a 49 anos, 149
- - eficácia, 176
- - incidência única, 164

- - mitos, 150
- - NBSS, 153
- - prejudicial, 168
- - radiação, 148
- masculina, 664
- métodos, orientação, 312
- motivação, 120
- mulheres abaixo de 40 anos, 163
- níveis de evidências para validar um exame, 120
- perspectiva histórica, 142
- recomendações, 179
- ressonância magnética, 701
- resultado, 226
- saúde pública, 124
- sucesso, avaliação do programa, 317
- terminologia, 316
- - câncer do intervalo, 317
- - especificidade, 317
- - incidência, 316
- - prevalência, 316
- - probabilidade prévia de câncer, 317
- - resultados
- - - falso-negativos, 317
- - - falso-positivos, 317
- - - verdadeiro-negativo(s), 317
- - - verdadeiro-positivos, 317
- - sensibilidade, 317
- - tempo de antecipação, 317

- - valor preditivo positivo, 317
- tratamento de câncer, 617
- ultra-sonografia, 535
- - apoio, 537
- - fidedignidade para diferenciar massas benignas e malignas, 538
Triangulação de lesões mamárias, 301, 323, 732-744
- incidências
- - CC, 738
- - MLO, 732
- métodos
- - arco, 726
- - cartesiano da linha reta, 727
- tomografia computadorizada, 742
- ultra-sonografia, uso, 738
Tromboflebite superficial, 809
- mamografia, 809
- ultra-som, 809
Tuberculose, abscessos mamários, 811
Tumor(es)
- células granulares, 800-803
- desmóide extra-abdominal, 806
- - mamografia, achados, 806
- - ressonância magnética, achados, 807
- - ultra-som, achados, 806
- filóide, 38, 65, 399, 840
- - alto grau, 66
- - baixo grau, 65
- - homens, 658

- - mamografia, achados, 840
- - ressonância magnética, achados, 840
- - ultra-som, achados, 840
- - ultra-sonografia, 574
- origem linfóide, 845-848
- primário (T), 196
- - carcinoma inflamatório, 197
- - carcinomas bilaterais simultâneos, 197
- - classificação Tis, 196
- - definição, 198, 207
- - determinação do tamanho, 196
- - microinvasão do carcinoma de mama, 196
- - múltiplos carcinomas primários ipsilaterais simultâneos, 196
- - pele da mama, 197
- - pesquisa, ressonância magnética, 752
- residual, 209
- tamanho, 229
- testiculares, mama masculina, 650

U

Ultra-sonografia da mama, 4, 533-581
- abscessos, 565
- adenose, 791
- adiponecrose, 565, 797
- anatomia da mama, 535
- anormalidades sugeridas por ocasião do exame clínico, 577
- aspiração de cistos guiada por, 913

- - análise do líquido, 918
- - colocação de agulha, 919
- - pneumocistografia, 919
- - recorrentes, 918
- avaliação, 546
- biopsia de fragmento guiada por, 935
- - desvantagens, 935
- - vantagens, 935
- BIRADS, 977, 986
- - laudo ultra-sonográfico, 977
- - sistema de codificação do laudo, 978
- câncer, aspecto, 576
- características, 539
- carcinoma
- - adenóide cístico, 844
- - apócrino, 834
- - colóide, 832
- - ductal *in situ*, 818
- - ductal invasivo sem outra especificação, 824
- - inflamatório, 834
- - lobular infiltrativo, 839
- - medular, 833
- - mucoepidermóide, 845
- - papilar, 831
- - secretor na pré-adolescência, 853
- cicatriz radial, 808
- cistos, 785
- cistos complicados, 563

- compressão variável para ajudar a diferenciar lesões, 574
- depósitos secretórios, 765
- diagnóstica, 540
- doença de Paget, 829
- Doppler, 540
- ecotextura de uma massa, 569
- ectasia ductal, 565
- equipamento para triagem, 545
- exame adjuvante, 324
- fibroadenomas, 775
- fibrose focal, 804
- formação óssea metaplásica, 852
- futuro, 580
- galactocele, 573, 798
- gravidez, 587
- hamartomas, 565, 800
- - mióide, 811
- hiperplasia pseudo-angiomatosa do estroma, 805
- histiocitoma fibroso maligno, 844
- implantes mamários, 542, 636
- infecções bacterianas e abscessos mamários, 811
- interpretação dos achados, 555-563
- lesões
- - anecóicas, 563
- - hiperecóicas (ecogênicas), 574
- - sombra acústica posterior, 575
- linfoma da mama, 846
- lipomas, 573, 793

- masculina, 661, 664
- massa(s)
- - complexas, 563
- - hipoecóicas
- - - circunscritas, 567
- - - mal definidas, 574
- - impalpável detectada por mamografia, 578
- - palpável, 719, 999
- mastopatia diabética, 804
- metástase, 849
- mulheres jovens, 579
- múltiplos papilomas periféricos, 769
- neoplasia lobular, 837
- normal, 550-554
- papiloma intraductal, 762
- procedimentos com agulha guiados por, 911-920
- - aspiração e localização, 913
- - posicionamento da paciente, 912
- - preparação da paciente, 911
- - seleção do transdutor, 911
- propriedades acústicas do tecido mamário e das lesões mamárias, 549
- realce intravenoso de lesões mamárias, 541
- realização, 547
- relação L/AP em lesões benignas e malignas, 569
- síndrome de Poland, 854
- tecido mamário
- - assimétrico, 544
- - radiograficamente densos, 544

- tratamento de câncer, 617
- triagem do câncer de mama, 535
- - apoio, 537
- - fidedignidade para diferenciar massas malignas e benignas, 538
- triangulação de uma massa, 738
- tromboflebite superficial, 809
- tumor
- - desmóide extra-abdominal, 806
- - filóide, 840
- uso apropriado, 541
Unidade ductolobular terminal (UDLT), 7, 29, 45, 758
- atrofia, 47
- normal, 45

V

Valor preditivo positivo (VPP), 317, 318
Vasculatura assimétrica, 372
Vasos linfáticos da mama, 19
Veias assimétricas, 527
Véu da câmara escura, 267
Vírus, 110
Visualização das imagens, 320

OceanofPDF.com

Imagens do Atlas

Detalhes da Anatomia

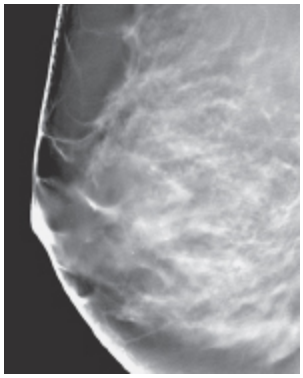

Imagem 1 do Atlas. Neste corte de tomossíntese, vê-se que os retináculos da pele se estendem desde a borda do parênquima até a pele.

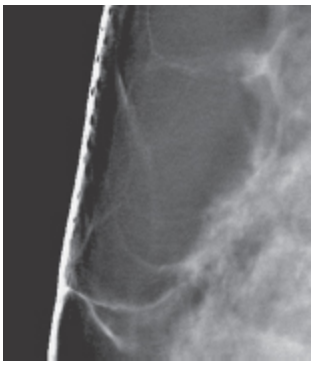

Imagem 2 do Atlas. Detalhes da superfície inferior da pele podem ser vistos em cortes de tomossíntese. O que pareciam ser poros agora se revelam como inserções de gordura subcutânea na derme. Chamamos essas inserções de “Cavernas cutâneas de Kopans” até que sejam mais bem explicadas!

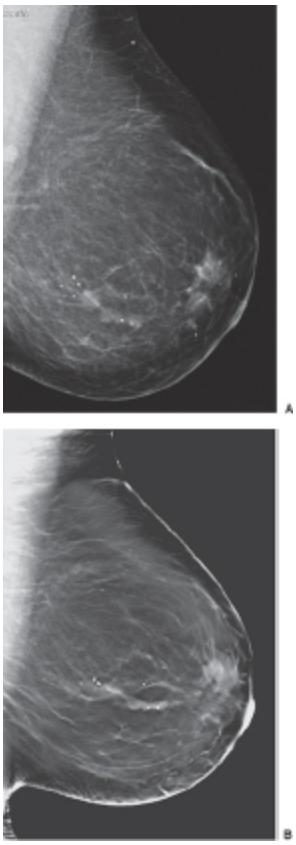

Imagem 3 do Atlas. O ducto dilatado solitário não está bem definido na incidência MLO digital (A). No corte de tomossíntese MLO (B), ele é definido claramente.

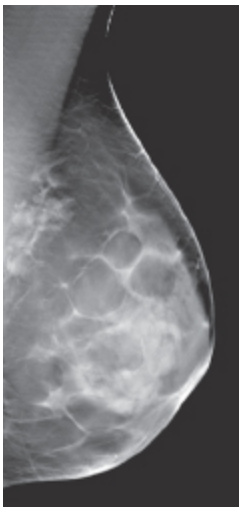

Imagem 4 do Atlas. Glóbulos de gordura são definidos nitidamente pelos ligamentos de Cooper neste corte de tomossíntese.

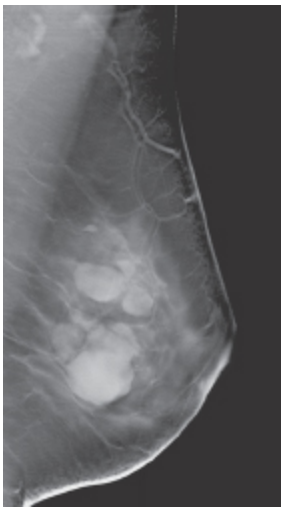

Imagem 5 do Atlas. Cistos múltiplos são evidentes neste corte de tomossíntese. Suas margens eram menos bem definidas na mamografia convencional.

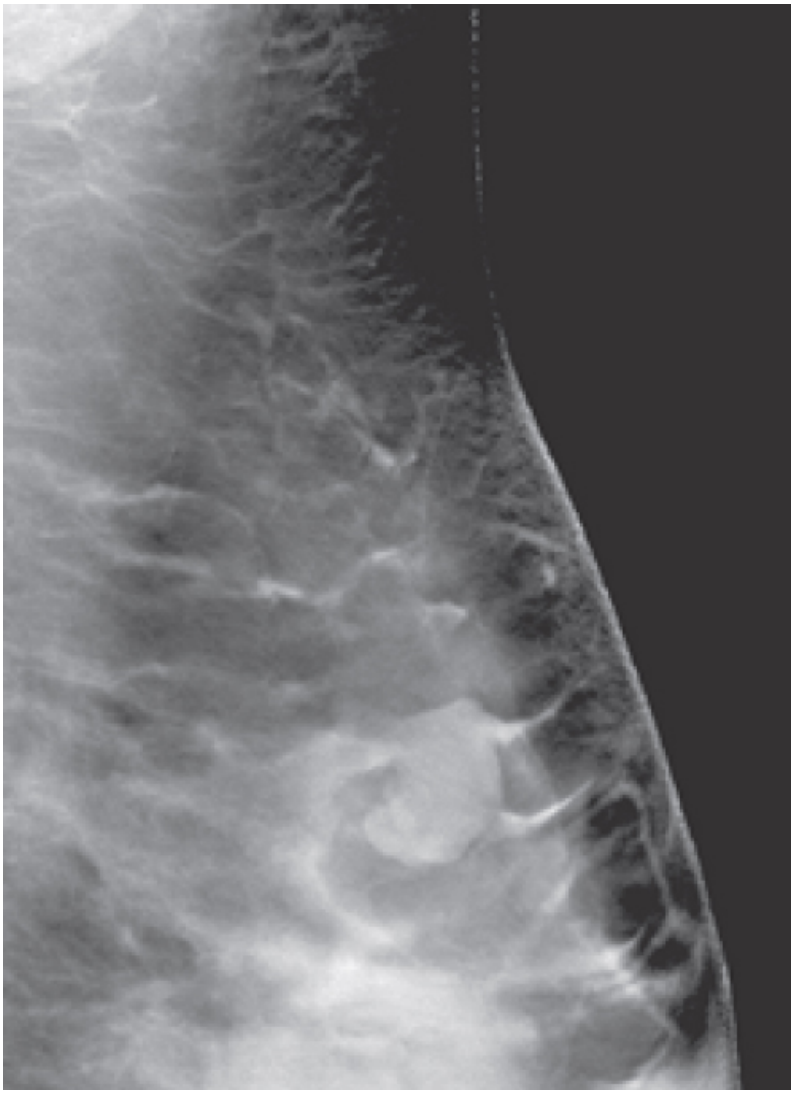

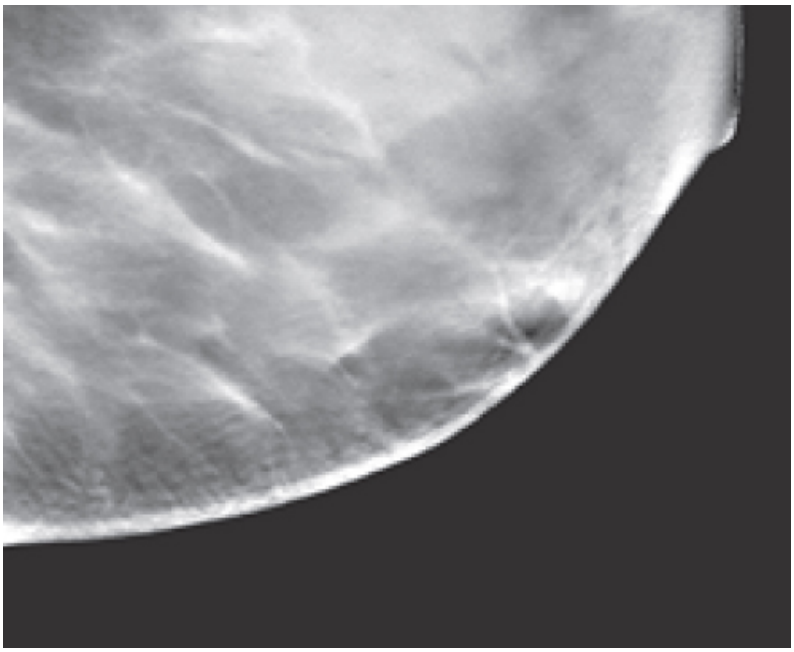

Imagem 6 do Atlas. Margens são definidas mais nitidamente pela TMD. As margens da massa lobulada na parte ântero-superior da mama direita são mais bem delineadas neste corte de tomossíntese do que na mamografia convencional. A biopsia demonstrou que era um fibroadenoma.

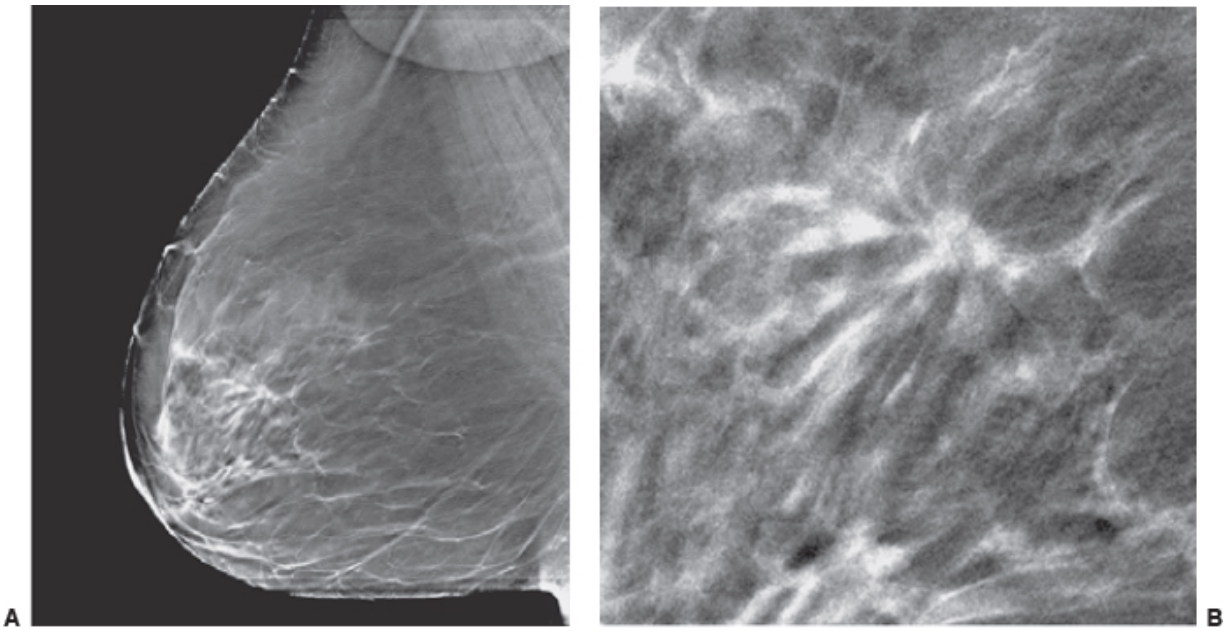

Imagem 7 do Atlas. Espículas são mais fáceis de ver na TMD. Este câncer pequeno era mal definido na mamografia convencional. Neste corte de TMD (A) e na imagem ampliada (B), suas espículas são vistas facilmente.

OceanofPDF.com